


B 3 743 156

UNIVERSITY OF CALIFORNIA  
SAN FRANCISCO MEDICAL CENTER  
LIBRARY







**ZEITSCHRIFT**  
FÜR  
**HEILKUNDE**

ALS FORTSETZUNG DER

**PRAGER**  
**VIERTELJAHRSSCHRIFT FÜR PRAKTISCHE HEILKUNDE**

HERAUSGEGEBEN VON

**PROF. GUSSENBAUER, PROF. KAHLER, PROF. SCHAUTA,**  
**PROF. A. PALTAUF UND PROF. H. CHIARI.**

**XIII. BAND.**

**MIT XV TAFELN.**



**BERLIN N. W.**  
**FISCHER'S MEDICIN. BUCHHANDLUNG, H. KORNFELD.**


**1892.**



## Inhalt des XIII. Bandes.

	Seite
<b>Dr. FRIEDRICH KOVÁCS:</b> Zur Kenntniss der Venenphänomene bei Affectionen der Tricuspidalklappe. (Aus der medicin. Klinik des Herrn Prof. Kahler in Wien.) (Hierzu Tafel I bis VI) . . . . .	1
<b>Dr. FRIEDRICH LANGER:</b> Ueber cystische Tumoren im Bereiche des Infundibulum cerebri. (Aus Prof. Chiari's pathol.-anat. Institute an der deutschen Universität in Prag.) (Hierzu Tafel VII, Fig. 1 und 2) .	57
<b>Dr. FRIEDEL PICK:</b> Zur Kenntniss der malignen Tumoren der Schilddrüse insbesondere des Sarcoma ossificans. (Aus Prof. Chiari's pathol.-anat. Institute an der deutschen Universität in Prag.) (Hierzu Tafel VII, Fig. 3 und 4) . . . . .	71
<b>Dr. FRIEDRICH FISCHER:</b> Ein Beitrag zur Aetiologie und Genese der Verkäsungsprocesse. (Aus dem hygienischen Institute der deutschen Universität in Prag.) (Hierzu Tafel VIII) . . . . .	89
<b>Dr. B. KUDREWETZKY:</b> Ueber Tuberculose des Pancreas. (Aus Prof. Chiari's pathol.-anatom. Institute an der deutschen Universität in Prag.) (Hierzu Tafel IX) . . . . .	101
<b>Dr. L. KRAMER:</b> Ein Fall simulirter Geistesstörung. (Aus der psychiatr. Klinik des Herrn Prof. Pick) . . . . .	117
<b>Dr. EGMONT MÜNZER:</b> Ueber Icterus infectiosus (Wassilieff) sive Icterus febrilis (Weil). (Aus der medicin. Klinik des Herrn Prof. R. v. Jaksch.) (Hierzu 9 Curven im Texte) . . . . .	143
<b>W. PASCHELES:</b> Ueber den Einfluss der Temperaturänderung auf die Thätigkeit des Froschherzens. (Aus dem Institute f. exp. Path. der deutschen Universität in Prag.) (Hierzu Tafel XI) . . . . .	187
<b>Prof. H. CHIARI:</b> Die Aetiologie und Genese der sogenannten Spondylolithesis lumbo-sacralis. (Hierzu die Doppeltafel X) . . . . .	199
<b>W. PASCHELES:</b> Ueber den Einfluss des Hautwiderstandes auf den Stromverlauf im menschlichen Körper. (Aus der I. medicin. Klinik des Herrn Prof. Pribram in Prag.) (Hierzu 6 Fig. im Texte) . . . . .	263
<b>Dr. RUDOLF FISCHL:</b> Zur Histologie des kindlichen Blutes. (Aus Prof. Epstein's Kinderklinik an der Landesfindelanstalt in Prag.) . . . . .	277

	Seite
Dr. B. KUDREWETZKY: Zur Lehre von der durch Wirbelsäulentumoren bedingten Compressionserkrankung des Rückenmarkes. (Aus Prof. Chiari's path.-anatom. Institute an der deutschen Universität in Prag.)	300
Prof. J. HABERMANN: Zur Kenntniss der Otitis interna . . . . .	324
Dr. J. HERRNHEISER: Die Refractionsentwicklung des menschlichen Auges. (Mit 5 Curvenzeichnungen im Texte) . . . . .	342
Dr. FRIEDEL PICK: Zur Kenntniss der cerebrospinalen Syphilis. (Aus Prof. Chiari's pathologisch-anatom. Institute an der deutschen Universität in Prag.) (Hierzu Tafel XII, XIII u. XIV) . . . . .	378
Dr. KETSCHER: Zur pathologischen Anatomie der Paralysis agitans, gleichzeitig ein Beitrag zur pathologischen Anatomie des senilen Nervensystems. (Aus Prof. Chiari's path.-anatom. Institute an der deutschen Universität in Prag.) . . . . .	445
Dr. FRIEDRICH KOVÁCS: Beobachtungen und Versuche über die sogenannte Amoebendysenterie. (Aus der medicin. Klinik des Herrn Prof. Kahler in Wien.) (Hierzu Tafel XV) . . . . .	509





# ZUR KENNTNISS DER VENENPHÄNOMENE BEI AFFECTIONEN DER TRICUSPIDALKLAPPE.

Aus der medicinischen Klinik des Herrn Professor *Kahler* in Wien.

Von  
DR. FRIEDRICH KOVÁCS,  
Assistenten der Klinik.

(Hierzu die Curven 1—17 auf Tafel I—VI.)

## I. Der Einfluss der Respiration auf Venenpuls und Venentöne.

*Bamberger*, dem wir die ersten graphischen Darstellungen des Venenpulses verdanken, sagt über die Veränderungen, welche die Athmung an der Venenpulscurve hervorbringt: „Ueber den Einfluss der Respiration machte ich viele Versuche, die im Allgemeinen ergaben, dass die pulsirende Vene sich in dieser Beziehung ganz wie eine Arterie verhält, nämlich, dass der Inspiration eine Senkung, der Expiration eine Erhebung der Pulscurve entspricht.“<sup>1)</sup> Der genannte Autor theilt als Beleg für diese Ansicht einige Pulscurven mit, von denen zwei, an welchen die durch die Athmung hervorgerufenen Veränderungen besonders deutlich ersichtlich sind, durch Fig. 3 und 4 der Tafel I wiedergegeben werden.

In einer aus demselben Jahre stammenden Mittheilung bringt *Geigel*<sup>2)</sup> einige Venenpulscurven, die ganz ausgesprochen jene Beeinflussung durch die Respiration wahrnehmen lassen, welche wir im Folgenden als die typische kennen lernen werden.

In seiner einige Jahre später erschienenen Abhandlung über den Venenpuls gedenkt auch *Friedreich*<sup>3)</sup> der respiratorischen Veränderungen des Venenpulses, indem er, allerdings ohne auf den Gegenstand näher einzugehen, einige Jugular- und Lebervenencurven nebeneinander stellt, von welchen die einen bei ungehinderter, die anderen bei angehaltener Respiration gezeichnet sind.

*Rovida*<sup>4)</sup> erwähnt am Schlusse seiner Arbeit über die verschiedenen an den Venen zu beobachtenden Bewegungserscheinungen

auch deren respiratorischer Füllungsschwankungen und des Einflusses dieser letzteren auf den Pulsus venarum cardiacus und meint, dass dieser während der expiratorischen Schwellung der Venen deutlicher, während der inspiratorischen Abschwellung undeutlicher werde.

Dass der tastbare Cruralvenenpuls bei tiefer Inspiration verstärkt werden kann, zeigte eine Beobachtung *Friedreich's*, die er in der Abhandlung über Tonbildung in den Cruralgefässen<sup>5)</sup> mittheilt. In dieser Abhandlung legt *Friedreich* auch im Allgemeinen grosses Gewicht auf die Abhängigkeit der Venenphänomene von der Respiration und sieht diese Abhängigkeit als charakteristisch für die venöse Natur der betreffenden Erscheinungen an. Auch *Schreiber*<sup>6)</sup> beobachtete wiederholt inspiratorische Steigerung von Venenpuls und Venentönen, behauptet jedoch, dass man hierin keine den Venenphänomenen eigenthümliche Erscheinung zu erblicken habe.

In späteren den Venenpuls und die Venensymptome der Tricuspidalinsufficienz überhaupt behandelnden Mittheilungen, begegnet man häufig der Angabe, dass dieselben eine sehr ausgesprochene Abhängigkeit von den Athmungsbewegungen, insbesondere aber eine Steigerung ihrer Intensität in der Inspiration gezeigt haben. In den Lehr- und Handbüchern wird der respiratorischen Schwankungen des positiven Venenpulses meist gar nicht gedacht oder wo dies geschieht vor Allem die inspiratorische Verminderung der Intensität desselben betont. [Vergl. die Lehrbücher von *Eichhorst*<sup>7)</sup> und *Gerhardt*<sup>8)</sup>].

Der Umstand, dass zwar nicht den Respirationsschwankungen des Venenpulses im Allgemeinen, wohl aber dessen gesetzmässiger Abhängigkeit von den einzelnen Respirationsphasen und insbesondere der Formveränderung, welche die Einzelcurve durch die Athmung erleidet, bisher wenig Beachtung zu Theil geworden ist, veranlasste uns, diese Erscheinungen eingehender zu untersuchen. Ein günstiges Zusammentreffen führte der Klinik meines verehrten Vorstandes, des Herrn Professor *Kahler*, dem ich für mannigfache Anregung bei Ausführung dieser Arbeit mir an dieser Stelle zu danken erlaube, im Verlaufe des vergangenen Studienjahres eine grössere Zahl von Kranken mit Insufficienz der Tricuspidalklappe zu, wodurch es uns ermöglicht wurde, zahlreiche Beobachtungen über Venenpuls und Venentöne und deren Beeinflussung durch die Athmung anzustellen. Es handelte sich ausschliesslich um Herzranke, deren Tricuspidalaffection, wie ja die Regel, neben anderweitigen Klappenaffectionen, zumal Erkrankungen der Mitralklappe und solchen des

linken venösen Ostiums bestand. Die Tricuspidalinsufficienz war in vielen Fällen eine relative, in einigen, wie theils die klinische Beobachtung annehmen liess, theils die Section lehrte, eine durch anatomische Klappenveränderungen bedingte, organische. Stets wurde sowohl durch die sorgfältige Untersuchung der Erscheinungen am Herzen selbst, als den Nachweis des Lebervenenpulses und vor allem die genaue Feststellung der zeitlichen Verhältnisse des Venenpulses zu den arteriellen Pulsen die Diagnose einer Tricuspidalinsufficienz sicher gestellt.

Diejenigen Venen, welche speciell zum Gegenstande der Untersuchung wurden, waren die innere Jugularvene oder deren Bulbus seltener die äussere Jugularvene, die Axillar- und Cruralvene. In den Fällen mit sehr ausgesprochenem Lebervenenpulse wurde auch dessen Beeinflussung durch die Respiration berücksichtigt. Die Natur der Sache brachte es mit sich, dass die Beobachtungen hauptsächlich an der Jugularvene angestellt worden sind, da die Lage der Vena axillaris, mitunter auch höher oben in der Subclavia gelegene sufficente Klappen (vergl. den Abschnitt II) der Untersuchung derselben Schwierigkeiten bereiteten oder sie unmöglich machten, stärkerer Panniculus oder Oedem der unteren Extremitäten die Untersuchung der Cruralvene oft vereitelte. Die Veränderungen, welche der Venenpuls während der Athmung zeigte, wurden immer zunächst der Inspection, eventuell Palpation unterzogen und dann, wenn es die Umstände erlaubten, auch durch die sphygmographische Aufnahme dargestellt. Die Venenpulse an der oberen Körperhälfte wurden in verschiedenen Lagen untersucht, wobei wir die leicht erhöhte Rückenlage als Ausgangspunkt nahmen und von dieser aus allmählig in die sitzende Stellung übergingen. Die Cruralvene wurde bei horizontaler Rückenlage der Untersuchung unterworfen. An jedem Kranken sind während seines Aufenthaltes an der Klinik die Venenphänomene zu wiederholten Malen und zu verschiedenen Zeiten untersucht und hiebei namentlich auch jene Veränderungen der Füllung und Spannung der Vene und der Intensität des Venenpulses berücksichtigt worden, welche sich bei Digitalisgebrauch einzustellen pflegen und die Art der respiratorischen Beeinflussung des Pulses oft wesentlich modificiren. War die Herzaction zu sehr arhythmisch, so wurde die Untersuchung, zumindesten aber die sphygmographische Darstellung bis zur besseren Regelung derselben verschoben. Die Athmung war bei allen Kranken, deren Zustand eine Einflussnahme auf dieselbe durch den Beobachter gestattete, eine mässig vertiefte, soweit es dem Kranken möglich war, regelmässige und, um eine grössere Anzahl von Pulsen in

eine Athmungsphase fallen zu lassen, oft entsprechend verlangsamte. Mitunter wurden absichtlich ungewöhnlich tiefe und rasche Inspirationsbewegungen oder auch seichte Athmung veranlasst.

Im Folgenden sollen zunächst die *sichtbaren* oder auch *tastbaren* Veränderungen, welche der Venenpuls durch die Athmung erleidet, beschrieben werden. Da im Verhalten der einzelnen Venen durch ihre grössere oder geringere Entfernung vom Thorax und durch ihre Lage gewisse Eigenthümlichkeiten bedingt werden, stellt sich die Nothwendigkeit heraus, die Erscheinungen an denselben getrennt zu besprechen und zwar ist es zweckmässig mit der Cruralvene zu beginnen.

Der *Cruralvenenpuls* ist als Theilerscheinung der Venenphänomene bei Tricuspidalinsuffizienz, sofern nicht zu starkes Fettpolster oder Hydrops anasarka die Beobachtung unmöglich macht, häufig zu finden. Man kann dann an dem im Bette liegenden Kranken bei etwas nach aussen gerolltem Beine unterhalb des Poupart'schen Bandes, einwärts von der Cruralarterie die pulsirende Vene sehen und tasten. Lässt man den Kranken tief inspiriren, so nimmt man eine Verstärkung der Pulsation wahr, die während des ganzen Inspiriums anhält, meist aber zu dessen Beginn am besten ausgesprochen ist. Diese Verstärkung pflegt bei kräftigem, leicht tastbarem Cruralpulse sehr deutlich zu sein, ist dagegen bei dem schwächeren Pulse meist nur gering und nur bei besonderer Aufmerksamkeit wahrzunehmen. In einigen Fällen bei schwachem, undeutlichem Pulse gelang es uns überhaupt nicht eine sicht- oder fühlbare Veränderung des Cruralvenenpulses auch durch vertiefte Athmung zu erzielen. Oberflächliche Athmung zeigt keinen sichtbaren Einfluss auf den Cruralvenenpuls. Selten, jedenfalls viel seltener als dies von dem Jugular- und Axillarvenenpulse zu berichten sein wird, erzeugt rasche, forcirte Inspiration an Stelle der sonst beobachteten Verstärkung eine Verminderung in der Intensität der Pulsation.

Stärker ausgesprochen als an der Cruralvene ist der Einfluss, welchen die Respiration auf den Puls der *Axillarvene* ausübt. Lässt man den Kranken bei leichterhöhter Rückenlage den Oberarm rechtwinklig abduciren und unterstützt denselben in entsprechender Weise, so nimmt man in den meisten Fällen von Tricuspidalinsuffizienz in der Achselhöhle die pulsirende Achselvene, etwas nach hinten von der in der Tiefe und schwerer zu tastenden Arterie wahr. Die Pulsation derselben lässt sich meist bis etwas oberhalb des Pectoralisansatzes an den Humerus nach abwärts verfolgen. Bei oberflächlicher Athmung wird die Pulsation von der-

selben wenig oder gar nicht beeinflusst. Lässt man den Kranken mässig vertieft athmen, so nimmt man leicht eine mit dem Beginne des Inspiriums einsetzende und während der Dauer desselben anhaltende Verstärkung der Pulsation wahr, die sich auch leicht palpatorisch feststellen lässt. Veranlasst man den Kranken die Inspiration besonders zu vertiefen und sehr rasch mit derselben einzusetzen, so beobachtet man mitunter, besonders wenn der Venenpuls überhaupt nur schwach ist, eine der oben beschriebenen gegen-theilige Beeinflussung: die Pulsation wird schwächer während des Inspiriums, stärker während des Expiriums. Derselbe Effect lässt sich noch leichter erzielen, wenn man den Kranken in sitzender Stellung untersucht, wobei die Füllung der Vene geringer ist. Ist die Füllung der Vene jedoch stark, der Puls sehr kräftig, dann bleibt die inspiratorische Verstärkung auch während forcirter Inspiration und auch bei verticaler Haltung des Oberkörpers bestehen.

Am günstigsten für die Beobachtung der respiratorischen Einwirkungen auf den Venenpuls liegen die Verhältnisse an den *Jugularvenen*, welche durch ihren mehr oberflächlichen Verlauf der Betrachtung leichter zugänglich und wegen der unmittelbaren Nähe des Thorax den intrathoracischen Druckschwankungen am meisten unterworfen sind. Jede Steigerung in der Intensität der Athembewegungen spricht sich sehr deutlich in einer Grössenschwankung des Pulses aus, eine gewaltsame Inspiration ist hier leichter als an allen anderen Venen im Stande, die regelmässige inspiratorische Verstärkung in das Gegentheil zu verkehren. Zu dieser ausgesprochenen Abhängigkeit von der Athmung gesellt sich noch ein Umstand, welcher geeignet ist, die Pulsphänomene der Jugularvenen noch wechsellvoller zu gestalten, das ist der Einfluss der Schwere, welche bei der gewöhnlich geübten Untersuchungsweise gerade bei den Jugularvenen am meisten zur Geltung kommt und bei wechselnder Neigung des Oberkörpers in sehr verschiedenem Grade auf die in dem Gefässe enthaltene Blutsäule einwirkt und so die Füllung desselben und Spannung seinen Wand verändert. Mehr als bei den anderen Venen ist es deshalb bei der Jugularvene nöthig, die Pulsationen in verschiedener Lage des Oberkörpers und bei verschiedener Tiefe der Athmung zu untersuchen.

Bei beträchtlicher Füllung und kräftigem Pulse der Vene kann man bei leicht erhöhter Rückenlage, sowie bei Verticalstellung des Rumpfes durch Aufrechtsitzen im Bette und bei allen dazwischen liegenden Stellungen, bei mässig vertiefter sowie bei tiefster Respiration die inspiratorische Verstärkung des Pulses, expiratorische

Verringerung der Excursionsweite desselben oft in sehr beträchtlichem Maasse ausgesprochen sehen. Sind die Venen strotzend gefüllt und stark gespannt, so wird die Exkursionsweite der Pulsation durch das Aufrechtsitzen allein mitunter schon deutlich verstärkt. Bei geringerem Grade von Füllung und schwächerem Pulse tritt die inspiratorische Verstärkung desselben bei aufrechter Haltung des Rumpfes, nur wenn die Athmung mässig tief ist, hervor, allzutiefe Inspiration schwächt dagegen die Intensität des Venenpulses ab. Schwacher Puls bei geringer Füllung der Venen lässt die inspiratorische Verstärkung nur bei horizontaler oder leicht erhöhter Rückenlage erkennen; sowie die Stellung des Rumpfes der verticalen sich nähert, wird der Puls immer schwächer und verschwindet inspiratorisch oder wird doch zur Zeit des Inspiriums kaum kenntlich, während er durch das Exspirium verstärkt wird. Strotzend gefüllte Venen bei nur ganz schwacher pulsatorischer Bewegung derselben, wie sie im praeagonalen und agonalen Stadium bei Tricuspidalaffection mitunter zu beobachten sind, lassen wegen der zu dieser Zeit sehr frequenten und oberflächlichen Athmung eine deutliche Beeinflussung des Pulses nicht erkennen.

Am *Lebervenenpulse*, der nur dann mit Sicherheit auf respiratorische Schwankungen untersucht werden kann, wenn das Organ genügend deutlich zu tasten ist, konnte in einigen Fällen, die diese Bedingung erfüllten, eine sehr deutliche inspiratorische Verstärkung des Pulses beobachtet werden.

An allen untersuchten Venenpulsen wurde sehr häufig eine deutliche Zunahme der Celerität derselben in der Inspiration und oft auch eine Zunahme der Pulsfrequenz festgestellt.

Zur Ergänzung der durch die Inspection und Palpation gewonnenen Resultate soll nun der Veränderungen gedacht werden, welche das *Phlebogramm* durch die Respiration erleidet. Die zur graphischen Darstellung der Venenpulse und ihrer respiratorischen Schwankungen verwendeten Apparate waren ein *Dudgeon'scher* Sphygmograph, ein *Jaquet'scher* Praecisionssphygmograph<sup>9)</sup> und ein *Rothe'scher* Polygraph. Die beiden erstgenannten Apparate, obwol zunächst für die Radialarterie gebaut, erwiesen sich für den vorliegenden Zweck völlig brauchbar. Bei Anwendung derselben wurde bei der Aufnahme des Sphygmogrammes die Respirationsbewegung des Thorax genau verfolgt und der Beginn der Respirationphasen an der Curve verzeichnet. Der Wunsch, aus dieser Art der Athmungsregistrirung sich etwa ergebende Fehler zu vermeiden, führte in der Folge zu der fast ausschliesslichen Verwendung des von *Knoll*<sup>10)</sup> beschrie-

benen *Rothe'schen* Polygraphen. Zur Aufnahme des Venenpulses wurde dabei häufig der in der *Knoll'schen* Beschreibung abgebildete, von *Grunmach*<sup>11)</sup> modificirte Cardiograph von *Meurisse* und *Mathieu* verwendet. Meist bedienten wir uns jedoch eines dem *Brondgeest'schen* Pansphygmographen nachgebildeten Apparates, der zunächst für den Jugularvenenpuls bestimmt, sich von dem ursprünglichen *Brondgeest'schen* dadurch unterscheidet, dass die aufnehmende Trommel, am Ende eines etwa 20 cm langen, vielfach beweglichen und stellbaren Bügels angebracht, nach Art der Kehlkopfflectoren mit Hilfe eines breiten Riemens am Kopfe befestigt werden konnte. Dieser Apparat erlaubte ausser der Anwendung für die Jugularvene, bei entsprechend veränderter Befestigung, auch die Aufnahme von Axillar-, Crural- und Lebervenenpulsen. Bei Application der aufnehmenden Trommel des Polygraphen oder der Pelotte des Sphygmographen wurde selbstverständlich sorgfältig darauf geachtet, dass dieselben auch beim inspiratorischen Collaps der Vene nicht ausser sicherem Contact mit dem Gefässe kommen konnten. Da die Differenz in der in- und expiratorischen Füllung der Venen, insbesondere der Jugularvene, mitunter eine ziemlich bedeutende ist, ergab sich der nicht zu beseitigende Uebelstand, dass die Belastung des Gefässes durch den Sphygmographen während der In- und Expiration eine ungleiche war, was für die Grösse der in den betreffenden Phasen gezeichneten Einzelcurven selbstverständlich von Belang ist (vergl. *Landois*<sup>12)</sup>). Es erhebt sich daher die Frage, ob die gleichzeitig mit der Senkung der Curvenreihe im Inspirium auftretende Grössenzunahme der Einzelcurve nicht die Folge der zu dieser Zeit geringeren Belastung des Gefässes, also ein Artefact ist. Diesem Einwand gegenüber muss hervorgehoben werden, dass in jedem Falle das Resultat der sphygmographischen Darstellung mit dem Ergebnisse der Inspection verglichen wurde, welch' letztere bei den meist grossen Excursionen der Gefässwand leicht möglich war und stets mit dem Sphygmogramme übereinstimmte. Ferner muss darauf hingewiesen werden, dass die unter ganz denselben Bedingungen, dass heisst bei inspiratorisch verringerter Belastung des Gefässes geschriebenen Einzelcurven auch im Sphygmogramm niedriger waren, wenn die im Inspirium collabirte Vene thatsächlich sichtbar kleinere pulsatorische Erhebungen erkennen liess (vergl. Curven 8, 9 u. 17). Mitunter brachte eine inspiratorische Hebung des ganzen betreffenden Theiles der Körperoberfläche (*Fossa jugularis* bei Aufnahme des Bulbuspulses, Bauchdecke beim Zeichnen des Lebervenenpulses), über welchem die Pelotte des Sphygmographen lag, eine inspiratorische Hebung der

Curvenreihe hervor (Pulsbilder 10, 11, 15). Die Vene wurde hierbei vom Sphygmographen während des Inspiriums stärker belastet, nichtsdestoweniger zeigten jedoch die in diese Athmungsphase fallenden Einzelcurven die typische Vergrösserung.

Zur Aufzeichnung der Respiration wurde der dem *Rothe'schen* Polygraphen beigegebene Pneumograph verwendet und wegen der bei den meisten Kranken überaus starken epigastrischen Pulsation nicht im Epigastrium, sondern über der rechten unteren Thoraxgegend, etwa in der Mamillarlinie mit Hilfe eines Riemens befestigt. Der von dem Respirationsschreiber gezeichnete aufsteigende Schenkel der Curve entspricht der Inspiration, der absteigende dem Exspirium. Dass dafür gesorgt wurde, dass der Puls- und Respirationsschreiber senkrecht übereinander schrieben und dass dies durch Gleichzeitigkeitsmarken zu Beginn und zum Schlusse, oft auch im Verlaufe der Curvenaufzeichnung geprüft wurde, ist selbstverständlich. In den auf Tafel I—VI mitgetheilten Curven, welche aus einer grösseren Zahl ausgewählt sind und die für die Illustration der betreffenden Verhältnisse geeignetsten Stellen wiedergeben, sind aus Gründen der Raumersparnis die Anfangs- und Schlusszeichen meist weggelassen. Zur Beurtheilung synchron geschriebener Stellen der Puls- und Respirationcurve war es nothwendig die „Voraneilung“ (*Klemensiewicz*)<sup>18)</sup> des oft in grossen Bögen zeichnenden Athmungsschreibers zu berücksichtigen. An einigen Curven wurden die synchronen Punkte mit Hilfe des „Merkzeichenverfahrens“ (*Langendorff*)<sup>14)</sup> bestimmt. (C. 6, 9, 16).

Ueberblicken wir die in den Tafeln I—VI wiedergegebenen Curven, so finden wir zunächst an den meisten derselben (1—6, 8, 9, 12, 13, 17) die schon in *Bamberger's* grundlegender Arbeit geschilderte *inspiratorische Senkung, expiratorische Hebung* der Curvenreihe. Diese Erscheinung findet sich besonders an den mittels Federsphygmographen aufgenommenen Curven (1—5, 13) ausgesprochen, weniger deutlich tritt sie an den mit dem Polygraphen gewonnenen hervor. Der gleiche Unterschied wurde von *Knoll*<sup>15)</sup> an den mit dem *Marey'schen* Instrumente und dem Sphygmographe à transmission gezeichneten, die respiratorischen Druckschwankungen wiedergebenden Pulsbildern von Arterien wahrgenommen und von ihm durch das Hinzukommen der „wachsenden Spannung der Membran des Tambour enregistreur“ bei letzterem Instrumente erklärt (p. 388). Die inspiratorische Senkung zeigt sich auch gut ausgeprägt an einer Curve *Geigel's*<sup>3)</sup> und an mehreren Curven *Friedreich's*.

Die zweite durch den Einfluss der Respiration in der Curvenreihe hervorgerufene Veränderung betrifft die *Grösse der Einzel-*



*curve.* Wenn wir von jenen Fällen absehen, wo allzu seichte Respirationsbewegungen überhaupt keine Beeinflussung des Venenpulses hervorrufen, in welchem Falle auch die respiratorischen Hebungen und Senkungen der ganzen Curvenreihe fehlen, so zeigt sich, dass die in den beiden Athmungsphasen gezeichneten Curven durch verschiedene Höhe von einander abweichen. Weitaus am häufigsten wird eine, oft erhebliche, Vergrösserung der während der Inspiration geschriebenen Einzelcurven angetroffen, während die in das Expirium fallenden Curven geringere Grösse aufweisen (Curve 1, 2, 5—7, 10—15). Besonders deutlich ausgeprägt zeigen die von der inneren Jugularvene stammenden mittels *Dudgeon's*chen Sphygmographen aufgenommenen Curven 1 und 2, ferner die mit dem *Jaquet's*chen Apparate gezeichneten Curven 5 (innere Jugularvene) und 13 (von einer Cruralvene herrührend) diese inspiratorische Grössenzunahme der einzelnen Curven. Sehr schön tritt dieses Verhältniss auch an der aus der mehrfach angeführten Abhandlung *Bamberger's* entnommenen mit dem *Marey's*chen Sphygmographen gewonnenen Curve 3 hervor; sie zeigt die vollste Uebereinstimmung mit Curve 1 und 2, so dass man auch bei der im Originale fehlenden Angabe der Athmungsphasen diese an der Curve leicht ergänzen kann. Sowie in Pulsbild 1 und 2 fällt auch hier immer nur *eine* Einzelcurve in die volle Wirkung der Inspiration und zeigt bei bedeutend tiefer gerückten Fusspuncten eine wesentliche Grössenzunahme. Ganz ähnliche Pulsbilder finde ich bei *Geigel*<sup>2)</sup> (Fig. 6) und *Friedreich*<sup>3)</sup> (Fig. 9, 20 und 21).

Viel seltener und zwar unter genau denselben Bedingungen, welche eine *sichtbare* inspiratorische Verringerung, expiratorische Steigerung der Grösse des Venenpulses zur Folge haben und die im Vorausgehenden bereits angegeben wurden, tritt auch im Sphygmogramme im Inspirium eine Verminderung, im Expirium eine Zunahme der Höhe der Einzelcurve in Erscheinung. Curven 8 und 9, welche von der rechten Ingularvene einer Kranken herrühren, deren relative Tricuspidalinsufficienz bei Digitalisdarreichung schon wesentlich zurückgegangen war und bei welcher nur mehr geringe Füllung der Venen bei schwacher Pulsation bestand, zeigen dieses Verhalten. Auch hier finden wir inspiratorisches Absinken, expiratorisches Ansteigen der ganzen Curvenreihe, aber die während des Inspiriums gezeichneten Curven sind kleiner, oft fast unkenntlich.

Abgesehen von der Grösse der Einzelcurve, erleidet auch die *Gestalt* derselben durch den respiratorischen Einfluss oft Veränderungen. Zunächst ereignet es sich mitunter, dass jene Curven, welche gerade in den Beginn der Inspiration fallen, durch diese

oft bis zur Unkenntlichkeit verstümmelt werden (Curven 8, 9, 10), in ähnlicher Weise wie auch an arteriellen Curven, hier vorwiegend bei sehr rascher und tiefer Athmung eine Deformirung beobachtet wird (*Klemensiewicz*); oder dass die erste ins Inspirium fallende Curve eine geringere Entwicklung und geringere Grösse und erst die nächsten die Vergrösserung erkennen lassen (Curven 13 und 14). Eine weitere an der Einzelcurve wahrnehmbare Erscheinung liegt darin, dass die während des Inspiriums geschriebenen Curven steileren Anstieg und steileren Abfall, also *grössere Celerität* erkennen lassen. Wir finden dieses Verhalten besonders deutlich an Curve 13 einer Cruralvene ausgedrückt, schwächer in der mittels Polygraphen dargestellten Curve 14 desselben Gefässes. Gut zu sehen ist die Erscheinung auch an Curve 11 einer Axillarvene, angedeutet an vielen anderen Curven.

Die Pulsbilder 1, 10, 11, 13 und 14 weisen endlich noch eine weitere durch die Respiration bewirkte Erscheinung auf, die mitunter schon bei der blossen Betrachtung der pulsirenden Vene hervortritt, das ist die *viel deutlichere Ausprägung der durch die Vorhofs-contraction bedingten anacroten Erhebung* an den inspiratorischen Curven. Dieser Umstand wird auch in einer unlängst erschienenen Abhandlung *Příbram's*<sup>10)</sup> hervorgehoben und mit den respiratorischen Spannungsveränderungen der Venenwand erklärt.

Fassen wir die durch Inspection, Palpation und graphische Darstellung gewonnenen Erfahrungen zusammen, so ergibt sich Folgendes:

*Der Einfluss, welchen die Respiration auf den Venenpuls ausübt, betrifft sowohl die ganze Curvenreihe, als auch die einzelne Curve.*

*In der ganzen Curvenreihe bewirkt das Inspirium eine Senkung, das Exspirium eine Hebung.*

*Rücksichtlich der Einzelcurve besteht das regelmässige Verhalten darin, dass der Puls inspiratorisch zugleich mit Verminderung der mittleren Füllung und Spannung des Gefässes grösser, expiratorisch bei vermehrter Füllung und Spannung der Vene kleiner wird.*

*Weit seltener tritt das Gegentheil auf, der systolisch-positive Venenpuls wird inspiratorisch kleiner, expiratorisch grösser. Dieses Verhalten wird in der Regel bei forcirter Inspiration, aber auch bei mässig vertiefter Athmung dann angetroffen, wenn die Pulsation der Vene nur schwach, die Füllung derselben nur gering ist, oder wenn die Wirkung der Inspiration durch die gleichsinnig wirkende Schwerkraft verstärkt wird.*

*Ausser der Grössenschwankung zeigt sich an den Pulswellen oft*

*eine Zunahme der Celerität während der Inspiration und sehr häufig eine Verstärkung der anacroten Elevation.*

*Die Pulsfrequenz lässt oft eine inspiratorische Zunahme erkennen.*

Die durch die Respiration hervorgerufenen Veränderungen im positiven Venenpulse sind zunächst durch die Spannungsveränderungen verursacht, welche im Venensysteme, insbesondere den grossen, dem Thorax näher gelegenen Venenstämmen durch die mit der Athmung verbundenen intrathoracischen Druckschwankungen erzeugt werden. Durch die Respiration herbeigeführte Aenderungen in der Herzaction selbst haben, von der inspiratorischen Zunahme der Frequenz abgesehen, jedenfalls nur geringeren Antheil an denselben.

Das *inspiratorische Absinken und expiratorische Ansteigen* der Pulsreihen zusammenfallend mit der verringerten und vermehrten Füllung der Vene bedarf keiner besonderen Erklärung.

Die *inspiratorische Vergrösserung* des Venenpulses wurde schon von *Friedreich*<sup>6)</sup> in treffender Weise gedeutet, indem er in der inspiratorischen Spannungsabnahme der Venenwand ein Moment sah, durch welches „die Excursionsgrösse der Venenwand bei den in dem inspiratorischen Zeitraum hineinfallenden Pulsationen eine Steigerung erfahren müsste“. Dass diese Erklärung vollkommen ausreicht, erhellt aus folgender Erwägung. Da die Höhe der Pulswelle von der Grösse der Differenz zwischen herzsystolischer und diastolischer Ausdehnung (Spannung) des Gefässes abhängt, diese letztere aber während des Inspiriums durch den begünstigten Abfluss des Venenblutes gegen das Herz bedeutend herabgesetzt ist, so resultirt, falls zugleich der systolische Füllungs-(Spannungs-)zuwachs derselbe bleibt oder doch nur wenig abnimmt, wie dies bei kräftiger Pulsation und mässig vertiefter Athmung der Fall ist, eine inspiratorische Vergrösserung des Venenpulses. Der in der Expiration erschwerte Abfluss des venösen Blutes bewirkt eine Erhöhung der diastolischen Ausdehnung der Gefässwand und erzeugt so eine Verkleinerung der Pulswelle. Wenn nun die Spannungsverminderung der Venenwand im Inspirium auch in der Regel in der eben dargelegten Weise zu einer Vergrösserung der Pulswellen führt, so kann dieselbe doch auch einen solchen Grad erreichen, welcher der Erzeugung von Wellenbewegungen in der Venenwand ungünstig ist und eine Verkleinerung der Pulswellen bewirkt. Dies geht aus Versuchen *Tripier's*<sup>17)</sup> hervor, welcher an Leichen Jugularvenenpuls dadurch erzeugte, dass er in's rechte Herz durch einen in dasselbe eingestossenen Troicart Wasser einfliessen liess und wechselnden Druck auf die Vena cava, das Herz-

ohr oder den rechten Ventrikel ausübte. Er fand, dass die Pulsationen aufhörten, sobald der Druck in der Vene zu gross oder zu klein war. Schwacher Venenpuls im Liegen noch bemerkbar, schwand beim Aufsetzen der Leiche. Umgekehrt konnte ein in horizontaler Lage bei stark ausgedehnten Venen nicht sichtbarer Puls in sitzender Stellung zum Vorschein gebracht werden. Mit diesen Versuchsergebnissen übereinstimmend lehrt die Beobachtung am Lebenden in der That, dass bei sehr starker Herabsetzung der Spannung der Venenwand, wie sie durch forcirte Inspiration erzeugt wird, oder dadurch dass andere Factoren, vor allem die Schwerkraft synergisch die Wirkung der mässig tiefen Inspiration erhöhen, die Venenpulse kleiner werden. In diesem Falle erhalten wir also an Stelle der inspiratorischen, eine expiratorische Vergrösserung der Pulswellen.

Der Einfluss, welchen die Respiration auf den Venenpuls ausübt, ist aber nicht nur in Spannungsschwankungen der Venenwand und dadurch bedingten Veränderungen des Pulses gelegen, sondern er macht sich noch in der Weise geltend, dass durch die Athmung die Intensität des rückläufigen Blutstromes direct beeinflusst wird. Das Inspirium begünstigt die rechtläufige Stromrichtung in den Venen, wirkt dem regurgitirenden Blutstrom bei Insufficienz der Tricuspidalklappe entgegen und ist so geeignet denselben abzuschwächen. Im Gegensatze hiezu unterstützt das Exspirium die rückläufige Strömung des Venenblutes. Ein an sich nicht sehr kräftiger regurgitirender Blutstrom — geringer Grad von Insufficienz der Klappe, Herzschwäche — kann demnach durch die Inspiration eine merkliche Einbusse und in Folge dessen der durch ihn erzeugte Venenpuls eine Verringerung erfahren, während in der Expiration die Pulsation begünstigt wird. Aber auch ein kräftiger rückläufiger Strom, bei höherem Grade der Insufficienz und hypertrophischem rechten Ventrikel, kann durch forcirte Inspiration abgeschwächt werden.

Wie nun aber aus der Beobachtung hervorgeht, ist die inspiratorische Verstärkung des Pulses bei mässig vertiefter Athmung die Regel. Es überwiegt also die durch die Inspiration erzeugte, auf Spannungsverminderung der Venenwand beruhende Begünstigung der Pulsation in der Regel über die gleichzeitige abschwächende Wirkung, welche diese Respirationsphase auf den centrifugal gerichteten Blutstrom in der Vene ausübt, diese letztere kommt nicht zur Geltung. Anders bei forcirter Einathmung. Hier unterstützen sich die übergrosse Entspannung der Venenwand und die erhebliche Abschwächung der rückläufigen Welle, wodurch eine Verkleinerung

des Venenpulses erzeugt wird. Ist die Intensität des rückläufigen Stromes nicht bedeutend, die Spannung der Vene nicht gross, so kann schon mässig tiefe Inspiration hinreichen, dieselbe Wirkung auszuüben.

Zu der Beeinflussung, welche der Venenpuls durch die Respiration erfährt, gesellt sich noch als complicirendes Moment die Wirkung der Schwere, welche bei verschiedenen Körperlagen auf Füllung und Pulsation der Venen ihren Einfluss geltend macht. Je nachdem durch die Art der Einwirkung derselben die Füllung und Spannung der Vene grösser oder kleiner, die rückläufige Welle begünstigt oder behindert wird, verursacht die Schwere ganz ähnliche Veränderungen des Venenpulses wie die Respiration und wird je nach dem Sinne ihrer Wirkung bald diese, bald jene Athmungsphase unterstützen, der anderen entgegengesetzt wirken. So beobachten wir, dass bei einem Kranken bei leicht erhöhter Horizontalage die Inspiration den Puls an Jugular- und Axillarvene verstärkt, während bei sitzender Stellung dieselbe Athmungsphase bei gleicher Intensität der Athmung eine Verkleinerung des Pulses hervorruft. Es summiren sich hier eben die Wirkungen der Inspiration und der Schwere, während erstere für sich allein durch Spannungsverminderung der Wand den Puls vergrössert, erreicht diese Verminderung durch Zusammenwirken beider einen zu hohen Grad, gleichzeitig wird eine erhebliche Abschwächung des rückläufigen Stromes hervorgerufen und die Folge ist eine inspiratorische Verkleinerung des Pulses. In einem anderen Falle, bei strotzend gefüllten Venen und kräftigem Pulse, kommt die inspiratorische Vergrösserung desselben gerade beim Aufrechtsitzen besonders schön zur Ausbildung. An der Regel der inspiratorischen Verstärkung des Pulses wird selbstverständlich durch den Einfluss der Schwerkraft auf denselben nichts geändert, diese letztere stellt eben, wie im Vorausgehenden hervorgehoben, nur complicirende Verhältnisse her.

Nach einer von *Einbrodt*<sup>18)</sup> eingeführten Vorstellung entleert das Herz während des Inspirium's, wegen des in dieser Athmungsphase demselben reichlicher zuströmenden Venenblutes mit jedem Schläge mehr Blut als während des Exspirium, in welchem der venöse Zufluss verringert ist; ein Umstand, in welchem der genannte Autor einen Hauptgrund der inspiratorischen Blutdrucksteigerung erblickt. Verhält sich die Sache thatsächlich, wie *Einbrodt* angiebt, ist jede ins Inspirium fallende Herzentleerung grösser als die expiratorischen, dann müsste bei Tricuspidalinsufficienz bei den ins Inspirium fallenden Herzcontractionen auch mehr Blut

regurgitiren als während der Expiration und es würde dieser Umstand zur Vergrösserung der ins Inspirium fallenden Venenpulse beitragen. In gleichem Sinne müsste eine inspiratorisch gesteigerte Herzaction (*Schreiber*<sup>6)</sup> und <sup>19)</sup>) wirken.

Der durch die Inspiration begünstigte diastolische Abfluss des Venenblutes hat nothwendig einen rascheren Abfall des *katakroten* Schenkels der Pulscurven, also eine *grössere Celerität* des Pulses während der Inspiration zur Folge, eine Erscheinung, die an vielen Sphygmogrammen zum Ausdrucke kommt, aber auch oft schon durch Betrachtung oder Betastung der pulsirenden Vene wahrgenommen werden kann.

Dass die *anakrote*, durch die Vorhofscontraction erzeugte Erhebung, im Inspirium meist deutlicher ausgesprochen ist oder mitunter überhaupt nur an den in die Inspiration fallenden Curven vorkommt, findet seine Erklärung in ganz denselben Umständen, welche die Verstärkung der Hauptlevation im Inspirium herbeiführen. Alle Verhältnisse, welche die von der Ventrikelcontraction herrührende Welle begünstigen, müssen dasselbe für die durch die Vorhofssystole erzeugte thun.

Einer besonderen Erwähnung bedürftig sind die Verhältnisse an der *Cruralvene*, die ja nicht bloss den respiratorischen Druckschwankungen des Thorax, sondern auch jenen des Abdomens unterworfen ist. Die Erfahrung zeigt, dass sich die Cruralvene vollständig analog verhält, wie die Jugular- und Axillarvene, wenn auch ihre grössere Entfernung vom Thorax und ihre Lage, welche letztere bei der gewöhnlichen Untersuchungsweise in Horizontallage des Kranken keinen merklichen Einfluss der Schwerkraft auf ihre Füllung und Spannung zur Geltung kommen lässt, gewisse geringfügige Eigenthümlichkeiten zur Folge haben, deren im Vorausgehenden gedacht wurde. In der That ist auch der Einfluss der intraabdominalen Druckschwankungen, solange die Athmung den normalen Typus beibehält, mit dem der thorakalen Athmung vollkommen gleichsinnig und nur geeignet, letzteren in seinen Wirkungen zu unterstützen. Die im Inspirium eintretende Steigerung des intraabdominalen Druckes scheint bei normaler oder mässig vertiefter Athmung keinen merklichen Einfluss auf die pulsatorischen Phänomene der Cruralvene auszuüben. Dass alle atypischen Contractionen der Bauchmuskulatur bei der Athmung, insbesondere Pressbewegungen im Stande sind, die Verhältnisse an der Cruralvene bedeutend zu alteriren, braucht nicht besonders hervorgehoben zu werden.

Die durch die Inspiration in der Regel erzeugte Vergrößerung des Venenpulses sowie die Zunahme der Celerität desselben und die Begünstigung der Vorhofswelle sind Umstände, welche für das Auftreten und die Intensität der Venentöne bei Tricuspidalinsufficienz während der genannten Respirationsphase von grösster Bedeutung sind. *Friedreich*<sup>5)</sup>, dem wir die eingehende Kenntniss der Venentöne verdanken, war deren ausgesprochene Abhängigkeit von der Athmung wohl bekannt und er sieht darin eine wichtige charakteristische Eigenschaft derselben. So führt er wiederholt zur Bekräftigung der Auffassung, dass ein in der Schenkelbeuge gehörter Ton in der Vene entstände, dessen ausgesprochene Abhängigkeit von der Respiration, inspiratorische Verstärkung, expiratorische Abschwächung an. Von späteren Autoren wurde, bei völliger Uebereinstimmung mit *Friedreich* in allen übrigen Punkten, die respiratorische Beeinflussung der Venentöne zwar gleichfalls bestätigt, jedoch darauf hingewiesen, dass dieselbe auch Arterientönen, speciell Arterien-Doppeltönen zukomme. *Schreiber*<sup>6)</sup> schliesst aus der Gleichartigkeit der physikalisch-physiologischen Entstehungsbedingungen der arteriellen und venösen Töne, sowohl derjenigen, welche durch positive, als auch jener, welche durch negative Spannungsveränderungen der Gefässwand entstehen und die in letzter Instanz von der Herzthätigkeit, die inspiratorisch zu- und expiratorisch abnimmt, abhängen, dass die respiratorische Beeinflussung keine einseitige sein könne. Auch *Senator*<sup>90)</sup> kann in der Abhängigkeit der Venentöne von den Athmungsphasen kein Unterscheidungsmerkmal den Arterientönen gegenüber erblicken, da bei den betreffenden Krankheitszuständen die Vene zum rechten Ventrikel sich ähnlich verhalte, wie die Arterie zum linken. Beide Autoren machen auf eine Beobachtung *Löwit's*<sup>21)</sup> aufmerksam, in welcher es sich um einen rein arteriellen Cruraldoppelton bei Aorteninsufficienz handelte, dessen schwächerer, in die Arteriensystole fallender Theil nur im Inspirium auftrat, im Expirium schwand. Schon früher hatte *Weil*<sup>22)</sup> an den Cruralarterien zweier Fiebernder die Wahrnehmung gemacht, dass der spontane gefässdiastolische Ton durch das Inspirium wesentlich verstärkt wurde. Ausschliessliches Auftreten eines arteriellen Cruraldoppeltones im Inspirium, während im Expirium nur ein einfacher Ton hörbar war, wurde auch von *Schreiber*<sup>6)</sup> beobachtet. *Friedreich*<sup>23)</sup> theilt eine ähnliche Beobachtung, gleichfalls bei Aortenklappeninsufficienz mit. In einem Falle, der dieselbe Klappenaffection betrifft, fand *Trost*<sup>24)</sup> einen Doppelton an der Arteria cruralis, den er nach *Gerhardt* durch absatzweise Contraction des linken Ventrikels erklärte, wobei durch sehr forcirte Expiration

der schwächere der beiden Töne fast zum Schwinden gebracht wurde, während die Inspiration sich als unwirksam auf den Doppelton erwies.

Es kann nach diesen und ähnlichen Beobachtungen nicht daran gezweifelt werden, dass Töne rein arterieller Herkunft mitunter einen hohen Grad von Abhängigkeit von der Respiration zeigen. Immerhin ist aber dieses Verhalten kein häufiges. So hat *Schwalbe*<sup>25)</sup> in keinem seiner elf Fälle von Aortenklappeninsuffizienz, die das Phänomen des rein arteriellen Cruraldoppeltones darboten, ein Schwinden eines Tones im Expirium beobachtet. Hiemit stimmen unsere eigenen Beobachtungen vollkommen überein. Bei den ziemlich zahlreichen Fällen von arteriellen Cruraldoppeltönen bei Aorteninsuffizienz, die wir zu untersuchen Gelegenheit hatten, und einem Fall von Doppelton bei Bleikolik konnten wir zwar eine leichte inspiratorische Verstärkung, welche beiden Tönen zukam, und bei dem schwächeren, gefässystolischen oder praediastolischen, naturgemäss merklicher war, mitunter wahrnehmen, niemals aber schwand dieser Ton in einer Respirationsphase völlig. Auch bei den einfachen spontanen Tönen, wie sie an der Cruralarterie bei den verschiedenartigsten Krankheitszuständen sehr häufig beobachtet werden konnten wir entweder gar keine respiratorische Beeinflussung oder höchstens eine ganz geringe inspiratorische Steigerung finden.

Vergleichen wir hiermit die Angaben der meisten Autoren über das respiratorische Verhalten der Venentöne, so stellt sich heraus, dass sich dieselben stets, von seltenen Ausnahmen abgesehen, in mehr minder hohem Grade von der Respiration beeinflusst gezeigt haben. Auch wir haben in fast sämtlichen Fällen an den Venentönen, einfachen wie Doppeltönen, eine geradezu eminente Abhängigkeit derselben von der Respiration feststellen können. Der Grund für dieses Verhalten ist in den meist erheblichen Differenzen in der Grösse der einzelnen Pulswellen, je nachdem sie der In- oder Exspirationsphase angehören, zu suchen. Auch *Friedreich* erblickt in der Zunahme der Excursionsgrösse der Venenwand den Grund für die inspiratorische Verstärkung der Venentöne. Halten wir an dem von *Traube* aufgestellten Satze fest, dass die Intensität eines Gefässstones mit der Grösse der Differenz der Spannungen, welche die Gefässwand hintereinander annimmt, wächst, so wird uns die Betrachtung der während vertiefter Athmung gezeichneten Venenpulscurven über den Einfluss, den dieselbe auf die Intensität der Venentöne nehmen muss, belehren.

Die fast constante, oft bedeutende inspiratorische Grössenzunahme der Excursionen der Venenwand und deren Celerität müssen



eine wesentliche inspiratorische Steigerung der Intensität der Töne herbeiführen. Vergleichen wir hiemit die Einwirkung, welche die vertiefte Athmung auf die arterielle Pulscurvenreihe ausübt, so finden wir die inspiratorische Grössenzunahme der Einzelcurven in der Regel viel geringer und erst später im Verlaufe des Inspiriums auftretend, Umstände, die mit dem thatsächlich geringeren Einflusse, den die Athmung auf arterielle Töne nimmt, völlig im Einklange stehen. Wiederholt konnten wir bei gleichmässig athmenden Kranken mit Trienspidalinsufficienz beobachten, wie während des Inspiriums zwei oder drei viel grössere Pulsationen der Hals- und Schenkelvenen auftraten, welchen zwei oder drei laute Töne an den betreffenden Gefässen entsprachen, die sich von den viel schwächeren oft kaum hörbaren, ins Exspirium fallenden sehr wesentlich unterschieden.

Diese inspiratorische Steigerung ist bei den Venentönen in demselben Maasse Regel, wie die inspiratorische Grössenzunahme bei dem Venenpulse. Aber ebenso wie wir bei Untersuchung des Einflusses, den die Athmung auf den Venenpuls und sein Pulsbild nimmt, gefunden haben, dass unter gewissen Bedingungen, die an jener Stelle dargelegt sind, vor Allem bei allzutiefer Inspiration, eine inspiratorische Verkleinerung des Pulses zu Stande kommen kann, so müssen wir auch hier hervorheben, dass unter ganz denselben Bedingungen durch das Inspirium eine Abschwächung der Venentöne, bis zum Schwinden derselben, erzeugt werden kann, während sie im Exspirium zum Vorschein kommen oder verstärkt werden. Lässt man in einem solchen Falle weniger tief athmen, so kommt das gewöhnliche Verhalten, die inspiratorische Verstärkung, zur Geltung.

Wie endlich die Inspiration das Auftreten der Vorhofselevation an der Pulscurve hervorruft oder dieselbe, wenn sie auch schon im Exspirium vorhanden war, vergrössert, so begünstigt sie auch den dieser Erhebung entsprechenden Ton und wird so Veranlassung zum Entstehen oder zum deutlicheren Hervortreten von venösen Doppeltönen, von welchen der erste, durch die Vorhofscontraction erzeugte, dem zweiten stärkeren, der Ventrikelsystole angehörenden, als Vorschlag vorausgeht.

Wir müssen nach alledem den Venentönen eine entschieden grössere Abhängigkeit von der Athmung zuschreiben, als den Arterientönen, und es wird die besonders *stark ausgesprochene Beeinflussung eines seiner Herkunft nach fraglichen Gefässstones durch die Athmung zunächst immer für die venöse Natur desselben sprechen.*

Die sorgfältige Untersuchung der Erscheinungen an den grossen Venen eines jeden Herzkranken, die während der Ausführung vorliegender Arbeit vorgenommen wurde, gab auch oft Gelegenheit Beobachtungen über die durch die Athmung an dem *verstärkten praesystolischen Venenpuls (Riegel)*<sup>26)</sup> hervorgebrachten Veränderungen anzustellen. Es zeigte sich hiebei, wie zu erwarten stand, dass der verstärkte Vorhofspuls im Allgemeinen dieselbe respiratorische Beeinflussung wahrnehmen lässt, wie der positive Venenpuls. Auch am Vorhofspulse findet man sehr ausgesprochene respiratorische Schwankungen und zwar meist im Sinne einer inspiratorischen Grössenzunahme der Excursionen der Venenwand und kann dieselben auch sphygmographisch darstellen (Curve 16).

Viel häufiger jedoch, als dies beim positiven Venenpuls zu sehen, tritt hier, auch schon bei mässig tiefem Inspirium ein starker Collaps der meist nur wenig gespannten Vene ein und zugleich damit eine Verringerung in der Grösse der Einzelpulse, wie dies in Curve 17 zum Ausdrucke kommt.

Die inspiratorische Vergrösserung des praesystolischen Venenpulses beruht auf denselben Momenten, wie bei dem herzsystolisch positiven Pulse der Tricuspidalinsuffizienz. Andererseits ist aber leicht erklärlich, dass viel leichter als bei diesem die Inspiration die gegentheilige Wirkung äussern kann. Die in der Regel geringere Spannung der Venenwand kann hier schon durch eine mässig tiefe Einathmung sehr beträchtlich, bis zu einem der Pulsation ungünstigen Grade herabgesetzt werden. Vor allem ist aber die Kraft des rückläufigen Blutstromes beim verstärkten Vorhofspuls eine sehr viel geringere als beim positiven Ventrikelpuls, die ihm entgegenwirkende Inspiration erzeugt in Folge dessen viel leichter eine wesentliche Abschwächung an demselben, die zu einer inspiratorischen Verkleinerung der Pulswellen führt. Der verstärkte praesystolische Venenpuls zeigt demnach viel häufiger als der systolische Venenpuls die Erscheinung der inspiratorischen Verkleinerung, expiratorischen Vergrösserung.

Als Resultat der im Vorstehenden angeführten Beobachtungen und aus denselben gezogenen Folgerungen ergibt sich:

Der positive Venenpuls wird von vertiefter Athmung, seltene Ausnahmen abgerechnet, immer, meist in hohem Grade beeinflusst.

Dieser Einfluss macht sich zunächst in einer inspiratorischen Senkung, expiratorischen Hebung der Curvenreihe geltend.

Die einzelnen Pulse erfahren durch die Wirkung der Inspiration in der Regel eine Vergrösserung, seltener eine Verkleinerung.

Sie zeigen häufig eine Zunahme der Celerität. Die durch die Vorhofscontraction erzeugte anacrote Erhebung ist bei den in die Inspiration fallenden Curven meist deutlicher ausgesprochen als bei den expiratorischen.

Die Pulsfrequenz ist während des Inspiriums oft merklich erhöht.

Die Ursache dieser Einwirkung der Athmung auf den Venenpuls liegt, von der Frequenzänderung abgesehen, einerseits in den durch dieselbe erzeugten Druckveränderungen in den Venen, andererseits in einer directen Beeinflussung des rückläufigen Blutstromes. Der während des Inspiriums verminderten Füllung der Vene entspricht eine Senkung, der stärkeren Füllung im Expirium eine Hebung der Curvenreihe. Die durch die Inspiration erzeugte Spannungsverminderung der Venenwand bewirkt in der Regel eine Vergrösserung des Venenpulses, seltener, wenn sie zu weit gediehen, eine Verkleinerung desselben. Die der rückläufigen Blutwelle ungünstige Wirkung des Inspiriums kommt bei mässig vertiefter Athmung in der Regel nicht zur Geltung, so dass durch die gleichzeitige Spannungsverminderung der Venenwand eine Vergrösserung des Pulses erzeugt wird. Forcirte Inspiration bewirkt jedoch neben der übergrossen Entspannung der Venenwand vor Allem durch Behinderung des regurgitirenden Blutstromes eine Verkleinerung der Pulswellen. Die inspiratorische Zunahme der Celerität ist eine Folge des während dieser Athmungsphase begünstigten Abflusses des Venenblutes zum Herzen. Die deutlichere Ausprägung der anacroten Zacke während des Inspiriums wird durch dieselben Umstände bewirkt, wie die Vergrösserung der Hauptelevation selbst.

Durch wechselnde Einwirkung der Schwerkraft bei verschiedenen Körperlagen werden die durch die Athmung geschaffenen Veränderungen des Venenpulses complicirt.

So wie die Beeinflussung des Venenpulses durch die Athmung im Allgemeinen stärker ausgesprochen ist, als jene des arteriellen, so ist die Abhängigkeit der Venentöne von der Athmung im Allgemeinen grösser als jene der Arterientöne. Wie der Venenpuls durch die Inspiration in der Regel eine Vergrösserung und Zunahme seiner Celerität erfährt, entspricht dieser Athmungsphase meist eine erhebliche Verstärkung der Venentöne.

Die Einwirkung der Athmung auf den verstärkten praesystolischen Venenpuls ist eine der Beeinflussung des systolischen Pulses ganz analoge; der geringen Intensität des rückläufigen Blutstromes entsprechend, tritt jedoch bei jenem viel häufiger als bei letzterem inspiratorische Verkleinerung des Pulses auf.

## II. Der Axillarvenenton.

Während die auscultatorischen Phänomene, welche bei Insufficienz der Tricuspidalklappe an den Jugular- und Cruralvenen wahrgenommen werden, schon zahlreiche Beobachter gefunden haben, sind die in der Axillarvene auftretenden Schallerscheinungen, wie es scheint, bisher allgemein vernachlässigt worden. Es gelang mir nur bei *Schreiber*<sup>6)</sup> eines Axillarvenentones Erwähnung zu finden. Der genannte Forscher beschreibt einen Fall von Insufficienz der Aorten- und Mitralklappen nebst relativer Tricuspidalklappeninsufficienz, bei welchem am ausgestreckten, über die Schulterhöhe erhobenen Oberarme, ungefähr dem Pectoralisansatze entsprechend ein praesystolisch-systolischer Doppelton gehört wurde, wobei der erste Theil des Doppeltones vom Autor in die Achselvene verlegt wird. In einem weiteren Falle von Aorteninsufficienz und Schlussunfähigkeit der Tricuspidalklappe beobachtete *Schreiber* am etwas über die Horizontale erhobenen Oberarme „in der Mitte der inneren Fläche des Oberarmes ungefähr am unteren Ende des oberen Drittheiles zwei Töne, die sich acustisch und zeitlich ebenso verhielten, wie die in der Cruralgegend (systolisch-systolischer Venen-Arterienton); sie sind im Allgemeinen hier etwas leiser und scheint der längere und hellere an sich in geringer Spaltung; öfter als in der Cruralgegend setzen hier die Doppeltöne aus, zeigen sich aber viel abhängiger von der Inspiration; die Doppeltöne sind von hier aufwärts bis in die Achselhöhle zu verfolgen, nach abwärts dagegen ist nur ein Ton, der längere, über der Brachialis und Cubitalis zu hören; über dem Thorax sind die Doppeltöne nicht wahrnehmbar“ (p. 267). — Vollständig übereinstimmend mit diesen Beobachtungen, konnten wir an einigen Kranken mit Tricuspidalklappeninsufficienz (Krankheitsgesch. I, IV, V, VI) an der Innenfläche des etwa rechtwinkelig abducirten Oberarmes an einer bestimmten Stelle ungefähr der Höhe des unteren Pectoralisrandes entsprechend einen bald mehr, bald weniger lauten, inspiratorisch verstärkten oder auch nur im Inspirium auftretenden klappenden Ton hören. Bis dahin liess sich auch in manchen Fällen der rückläufige Puls in der betreffenden Axillarvene verfolgen, während er unterhalb fehlte. Bisweilen konnte man an der Auscultationsstelle ganz deutlich den Sitz einer Klappe an der stark gefüllten Vene wahrnehmen. Rückte man mit dem Stethoscope von dem angegebenen Orte aufwärts, so verschwand der Ton in einigen Fällen sofort, in anderen, meist solchen in welchen er besonders laut war, liess er sich aufwärts bis in die Achselhöhle verfolgen und war dann auch noch über

der Subclavia unter dem Schlüsselbeine deutlich hörbar. Verlegte man die Auscultationsstelle abwärts von dem bezeichneten Punkte, so verschwand der Ton sofort und die Auscultation der Brachial- und Cubitalgefässe lieferte ein vollständig negatives Ergebniss. Der Ton war bald einfach, herzsystolisch, bald doppelt, praesystolisch-systolisch. Curve 11 der Tafel IV giebt das Pulsbild einer Axillarvene wieder, welche bei der Auscultation einen sehr schönen inspiratorisch verstärkten Doppelton lieferte (Krankheitsgesch. IV). Der beschriebene Ton war meist beiderseits wahrnehmbar, mitunter aber auch nur auf einer Seite, wurde durch Druck mit dem Hörrohre in jenen Fällen, in welchen er an eine bestimmte Stelle gebunden war (Klappenton), zum Schwinden gebracht, in den andern doch abgeschwächt und ebenso durch Pressbewegungen in seiner Intensität wesentlich vermindert. Immer wurde er durch leichten Druck auf die Vene centralwärts von der auscultirten Stelle sofort vernichtet. In allen Fällen konnten analoge auscultatorische Erscheinungen an der Cruralvene wahrgenommen werden.

Dass dieser Ton oder Doppelton wirklich in der Vene entstand, wurde, abgesehen von der zur Tonerzeugung in allen betreffenden Fällen viel zu schwachen Pulsation der Arteria axillaris, vor Allem durch die Thatsache bewiesen, dass er nur bis zu einer bestimmten Stelle abwärts zu verfolgen, oder überhaupt nur an dieser hörbar, im weiteren Verlaufe der Brachialgefässe fehlte und auf leichte central von der Auscultationsstelle ausgeübte Compression der Vene, die deutlich von der Arterie gesondert wahrzunehmen war, sofort verschwand. Nur in wenigen Fällen, bei sehr lautem Tone, konnte derselbe, aber ungleich schwächer und peripheriewärts sehr rasch an Intensität abnehmend, augenscheinlich nur fortgeleitet, auch noch eine kleine Strecke über die Stelle seiner grössten Intensität in der Höhe der Pectoralissehne hinaus verfolgt worden.

Es lag nun sehr nahe zur Erklärung für die Thatsache, dass dieser Venenton bei den betreffenden Kranken immer nur an derselben Stelle gehört wurde, oder nur bis zu dieser Stelle verfolgt werden konnte, das ständige oder doch mindestens sehr häufige Vorkommen von Venenklappen an dieser Stelle heranzuziehen, zumal ja mitunter eine auf die Klappe direct zu beziehende knotige Anschwellung der Vene daselbst gesehen wurde. Da es mir nun nicht gelang in der anatomischen Literatur, soweit mir dieselbe zugänglich war, hinreichende Angaben über das Verhalten der Klappen in den Subclavien und Axillarvenen aufzufinden, habe ich mir durch eigene Untersuchung hierüber Aufschluss zu verschaffen

gesucht und war durch die Güte der Herren Professor *Kundrat* und Dr. *Kolisko*, welchen ich hiefür meinen Dank ausspreche, in der Lage, die Axillarvenen von 25 Leichen verschiedenen Geschlechtes und Alters, insgesamt also 50 Achselvenen mit Rücksicht auf das Vorkommen von Klappen in denselben zu untersuchen. Wenn diese Zahl auch zu klein ist, um zu weitergehenden allgemeinen Schlüssen über das Verhalten der Klappen in dem genannten Gefässe zu berechtigen, so genügt dieselbe insbesondere wegen der grossen Uebereinstimmung der Ergebnisse, die aus dem Folgenden hervorgeht, für den vorliegenden Zweck doch vollkommen.

Constant fand sich eine grosse zweitaschige Klappe am centralen Ende der Subclavia, jene Klappe, deren auch in allen Handbüchern Erwähnung geschieht. In der von dieser Klappe peripher gelegenen Strecke der Vena subclavia und axillaris bis zum Anfange der letzteren am unteren Rande der Sehne des Latissimus dorsi (*Luschka*) wurden folgende Verhältnisse angetroffen.

In 33 Fällen, in welchen die Vene in dieser ganzen Ausdehnung einfach war, fand sich nur im Anfangstheile der Axillarvene, bald mehr, bald weniger weit oberhalb des unteren Randes der Latissimussehne und unterhalb\*) der Einmündungsstelle der Venae subscapulares ein Klappenpaar, im centralwärts gelegenen Stücke bis zum Zusammenflusse mit der inneren Jugularvene keine weitere Klappe.

Achtmal war die Axillarvene doppelt bis zum oberen Rande des Musculus pectoralis minor. In diesem Falle besass jedes der beiden Gefässe an der oben angegebenen Stelle ein Klappenpaar, während central bis zur Einmündung in die Anonyma keine Klappen angetroffen wurden.

Viermal wurde ausser der Klappe unterhalb der Einmündung der Subscapularvenen ein Klappenpaar unter der Eintrittsstelle der Vena cephalica gefunden, wobei die Klappe in einem Falle nur als Rudiment vorhanden war.

Zweimal fand sich ausser dem Klappenpaare unterhalb der Subscapularvenen ein solches gerade oberhalb derselben.

Ebenso oft wurden Klappen nur oberhalb der Einmündung der Subscapularvenen angetroffen, während dieselben unterhalb fehlten.

In einer Vene fand sich eine eintaschige rudimentäre Klappe unterhalb der Einmündung der Vena cephalica, ein Klappenpaar unterhalb und ein Klappenpaar oberhalb der Einmündung der Subscapularvenen.

Es ergibt sich also als das weitaus häufigste Verhalten, dass in der Schlüsselbein- und Achselvene ausser der grossen constanten

\*) Unterhalb = distal.

Klappe an der Einmündung der ersteren in die Vena brachiocephalica und einer fast constanten Klappe am Beginne der letzteren, unterhalb der Einmündung der Subscapularvenen, keine Klappe persistirt — 41mal unter 50 Venen. Hiemit steht eine Angabe von *Bardeleben*<sup>27)</sup> in Uebereinstimmung, der in den von ihm untersuchten Venen eine constante Klappe unter der Einmündung der Subscapulares, im Uebrigen grosse klappenlose Strecken antraf. Ihrer Lage nach entspricht diese unterhalb der Subscapularvenen befindliche Klappe derjenigen Stelle, an welcher oder bis zu welcher in den Fällen *Schreiber's* und unseren eigenen der auf die Axillarvene bezogene Ton zu hören war, wobei noch berücksichtigt werden muss, dass ein geringes durch den Anprall des regurgitirenden Blutstromes bewirktes Herabrücken der Klappe möglich ist.

Die Anordnung der Klappen ist durchaus nicht immer auf beiden Körperhälften symmetrisch, ein Verhalten, das auch an anderen Venen häufig beobachtet wird und auf die Einwirkung mechanischer Einflüsse zurückzuführen ist, die nicht immer auf beiden Seiten die gleichen sind und die das Persistiren oder Eingehen von Venenklappen beherrschen (*Bardeleben*<sup>28)</sup>).

Mit Hilfe der im Vorausgehenden dargelegten anatomischen Verhältnisse der Achselvenenklappen und unter Verwendung der Kenntnisse, die wir über die Tonbildung in den Jugular- und Cruralvenen besitzen, ergibt sich die Erklärung des Axillarvenentones sehr leicht. Soll der herzsystolische regurgitirende Blutstrom sich mit zur Tonbildung ausreichender Kraft bis in die Achselvene erstrecken, so muss zunächst die am Ende der Vena subclaria gelegene Klappe schlussunfähig sein. Dass dies häufig der Fall sein wird, ist bei dem Umstande als diese Klappe bei der Klappenlosigkeit des Cavastammes und des Truncus brachiocephalicus zunächst vom Anprall des aus dem rechten Herzen rückläufigen Blutstromes getroffen wird ohne Weiteres anzunehmen. Ist das in derselben gelegene Hinderniss aber einmal beseitigt, so findet das rückströmende Blut, wie aus den anatomischen Verhältnissen sich ergibt, erst an der unterhalb der Venae subscapulares gelegenen Klappe einen Widerstand, welcher um so länger vorhalten wird, als die Kraft des Blutanpralles an dieser Stelle wegen der grösseren Entfernung vom Herzen und dem bogenförmigen Verlaufe des Gefässes eine geringere ist. Immerhin aber kann die Intensität der rückläufigen Blutwelle eine zur Tonerzeugung genügende sein. Der Ton kann hiebei ebensowohl durch den plötzlichen Spannungszuwachs der Venenwand, wie auch der Klappen entstehen. Die

erste Entstehungsweise gilt dort, wo der Ton entlang des ganzen Gefäßes soweit die rückläufige Welle reicht, gehört wird. Die Klappe werden wir als allein tonerzeugend ansehen müssen, wenn der Ton sich nur an der Stelle derselben hören lässt. Aber auch nach dem Insufficiëntwerden der unteren Axillarvenenklappe wird der Ton kaum weit über ihren Sitz hinaus zu verfolgen sein, da bald unterhalb desselben sich die Vene aus mehreren Stämmen zusammensetzt, die zum Tönen in der Regel kaum die genügende Weite haben dürften.

Der Axillarvenenton ist allen jenen modificirenden Einflüssen unterworfen, welchen auch die Jugular- und Cruralvenentöne unterliegen. Ihm eigenthümlich ist ein Verhalten, welches schon von *Schreiber* hervorgehoben wurde, dass er nämlich viel unbeständiger ist als die anderen Venentöne. Auch uns ist es wiederholt begegnet, dass ein nicht sehr lauter Ton während der Untersuchung schwand oder ein vorher lauter während der Beobachtung viel schwächer wurde. Der Grund hiefür dürfte in der elevirten Stellung gelegen sein, welche man der Extremität bei der Untersuchung zu geben genöthigt ist, womit bei etwas längerer Dauer derselben eine Verminderung der Füllung der Vene und dadurch auch der mittleren Spannung der Venenwand verbunden ist. Diese Herabsetzung der Wandspannung kann eine so bedeutende werden, dass der mit der Herzsysteme eintretende Spannungszuwachs nicht genügt, der Venenwand einen zur Tonerzeugung hinreichenden Spannungsgrad zu ertheilen. Eine weitere dem Axillarvenentöne zukommende Eigenschaft ist die, dass die Unterscheidung desselben von einem der begleitenden Arterie entstammenden Tone leichter fällt als an den anderen Venenstämmen, denn er kann sehr leicht durch schwachen Druck auf die Vene oberhalb der Auscultationsstelle, wobei die Arterie ganz unbeeinflusst bleibt, zum Schwinden gebracht werden.

Der Axillarvenenton wird oft beiderseits, oft auch nur auf einer Seite angetroffen. Diese Thatsache wird leicht erklärt durch den Umstand, dass sein Entstehen zunächst von dem Insufficiëntwerden der Schlüsselbeinvenenklappe abhängig ist und ausserdem etwa höher oben sitzende, wenn auch selten persistirende Klappen sein Zustandekommen in dem allein der Untersuchung zugänglichen weiter abwärts gelegenen Theile des Gefäßes vereiteln können.

Zum Belege des im Vorausgehenden über den Axillarvenenton Gesagten diene die Krankheitsgeschichte I, welche einen Fall von Insufficienz der Tricuspidalklappe und Stenose des rechten venösen Ostiums neben den gleichen Affectionen der Mitralklappe betrifft. Man hörte bei dieser Kranken über der pulsirenden rechten Axillar-



vene an der bereits mehrfach bezeichneten Stelle einen inspiratorisch verstärkten klappenden Ton. Auf- und abwärts von dem betreffenden Orte war der Ton nicht hörbar; linkerseits fehlte er vollständig. Bei der Section wurde rechts unterhalb der Einmündungsstelle der Subscapularvenen in der an dieser Stelle 12 mm im Umfange messenden Axillarvene ein Klappenpaar von je 5 mm Höhe angetroffen, weiter aufwärts keine Klappe bis zu der Einmündung in die Brachiocephalica, woselbst sich die augenscheinlich insuffiziente Klappe der Schlüsselbeinvene vorfand. Links bestanden dieselben Verhältnisse, ausser den genannten Klappen aber noch ein wohlentwickeltes Klappenpaar oberhalb der Subscapularvenen, welches offenbar das Entstehen des Axillarvenentones auf dieser Seite verhindert hatte.

### III. Zwei seltenere Cruralgefässphänomene.

Im Gegensatze zu den durch Schwingungen der Klappenmembranen und der Venenwand erzeugten herzsystolischen und prä-systolisch-systolischen Venentönen bei Insufficienz der Tricuspidalklappe, die zu dem regelmässigen Befunde gehören, sind *herzsystolische Regurgitationsgeräusche der Venen*, durch Insufficienz der betreffenden Venenklappen hervorgerufen, verhältnissmässig selten. Am häufigsten werden sie an dem unteren Theile der inneren Jugularvene angetroffen, wo sie durch Insufficienz der Bulbusklappen erzeugt werden. Eine besondere Seltenheit stellt vor Allem das herzsystolische Regurgitationsgeräusch an der Cruralvene dar, welches bei Schlussunfähigkeit der unterhalb des Poupart'schen Bandes gelegenen Klappen zu Stande kommt. Es entsteht dadurch, dass die insuffiziente Klappe eine plötzliche Verengung des Gefässes darstellt und so zu Blutwirbelbildung jenseits der verengten Stelle Anlass giebt. Ist die Verengung, welche durch die Klappe gebildet wird, gross genug, dabei der regurgitirende Strom hinreichend kräftig, so erzeugen diese Wirbel ein fühlbares Schwirren, dem ein herzsystolisches Geräusch entspricht. Dieses Geräusch ist ein Analogon des expiratorischen Insufficienzengeräusches der Cruralvenenklappen *Friedreich's* und wohl von jenen Venengeräuschen zu unterscheiden, welche bei Insufficienz der Tricuspidalklappe und fehlenden oder nahezu vollends eingegangenen Cruralvenenklappen durch Druck unterhalb der Compressionsstelle entstehen und den Arteriencompressionsgeräuschen entsprechen.

*Friedreich*<sup>28)</sup> bezeichnet das herzsystolische Regurgitationsgeräusch der Cruralvene als äusserst selten und führt den einzigen von ihm beobachteten Fall (Philipp Ellwanger) ausführlich an.

Krankheitsgeschichte II. (A. K. 57jährige Frau) betrifft einen Fall von *Concretio cordis cum pericardio* mit relativer Insufficienz der Mitral- und Tricuspidalklappen neben einem geringen Grade von Insufficienz der Aortenklappen und beginnender Atheromatose der Arterien. Bei dieser Kranken waren alle Zeichen einer Insufficienz der Tricuspidalklappe an den Venen sehr schön ausgesprochen. In der Inguinalbeuge sah man beiderseits die mächtig erweiterte, durch die dünne Haut durchschimmernde und sehr ausgesprochen *anadicrot* pulsirende Cruralvene. Nach aussen davon lag die schnellend pulsirende Cruralarterie. Bei Prüfung der zeitlichen Aufeinanderfolge der Cruralgefässpulse ergab sich, dass der Venenpuls dem Arterienpulse um ein Geringes voranging. Legte man den Finger ohne irgend einen Druck auszuüben auf die Vene auf, so konnte man ein der *anadicrot*en Pulsation entsprechendes zweitheiliges Schwirren fühlen, welches sich bei der Auscultation als ein ohne jeden Druck mit dem Stethoscope wahrnehmbares zweitheiliges Geräusch darstellte, dessen erster Theil kürzer und schwächer, dessen zweiter Theil lauter und länger war. Zugleich mit diesem letzteren wurde ein etwas dumpfer Ton gehört. Verlegte man die Auscultationsstelle mehr nach der Seite der Vene, so war das Geräusch lauter, der Ton schwächer, umgekehrt wurde der Ton heller und deutlicher, während das Geräusch zurücktrat, sowie man etwas mehr gegen die Seite der Arterie vorrückte.

Ganz leichter Druck mit dem Hörrohre machte das beschriebene Geräusch lauter, jedoch war dann seine Zusammensetzung aus zwei Theilen nicht mehr erkenntlich; der Ton blieb unverändert. Bei starkem Druck verschwand das bisher gehörte Geräusch und auch der Ton und es wurde ein neues, scharfes, sehr lautes Compressionsgeräusch wahrgenommen, synchron mit dem Stosse, welcher dem Ohre von der kräftig pulsirenden Arterie ertheilt wurde. Die sehr unregelmässige, meist seichte und sehr frequente dyspnoische Athmung der Kranken liess die Cruralphänomene zwar nicht unbeeinflusst, jedoch liess sich ein regelmässiger Zusammenhang der Veränderungen mit den Athmungsphasen nicht feststellen. Der Befund war in beiden Inguinalbeugen gleich, das fühlbare Schwirren und das Spontanergeräusch links jedoch viel stärker. Hustenstösse erzeugten in beiden Venen ein lautes, langgezogenes Geräusch und fühlbares Schwirren.

Die Deutung der Cruralphänomene war in diesem Falle sehr leicht. Man hatte es mit einem dem *anadicrot*en Pulse der Vene entsprechenden venösen Doppelgeräusche zu thun, das spontan entstand und also voraussichtlich, da ein Grund für eine Stenosirung der Cruralvene augenscheinlich nicht vorlag und das Geräusch

beiderseits angetroffen wurde, durch die Insufficienz der obersten Cruralvenenklappen erzeugt war. Ebenso leicht ergab sich aus dem geschilderten Verhalten des Tones dessen Zugehörigkeit zu der Arterie.

Der Leichenbefund bestätigte die für die Vene gemachten Annahmen, insofern sich beide Cruralvenen dilatirt, die zweitaschigen Klappen verhältnissmässig zu klein und augenscheinlich insufficient fanden. Eine Verengung der Venen am inneren Schenkelringe im Sinne *Weil's* <sup>22)</sup> bestand nicht. Die Autopsie gab ferner auch darüber Aufschluss, wesshalb das spontane Venengeräusch links stärker gehört werde als rechts. Es fanden sich nämlich die Klappen in der linken Vene grösser als die im Eingehen begriffenen der rechten. Durch die grösseren aber dennoch insufficienten Klappen der linken Vene wurde eben eine stärkere Verengung der Strombahn gesetzt und dadurch Gelegenheit zu einem stärkeren Stenosen-geräusche gegeben als in der rechten Vene. Dieses Verhalten der beiderseitigen Cruralvenenklappen in unserem Falle steht vollkommen im Einklange mit der Angabe *Friedreich's*, welcher Insufficienz der Cruralvenenklappen rechterseits viel häufiger antraf als links und dies durch den mehr geradlinigen Abgang der rechten Vena iliaca communis von der Vena cava inferior erklärt. Auch in unserem Falle müssen wir nach dem weiter vorgeschrittenen Schwunde der rechten Cruralvenenklappen annehmen, dass die Insufficienz derselben schon länger bestand als jene der linksseitigen. Aehnliche Verhältnisse scheinen auch bei dem erwähnten Kranken *Friedreich's* vorhanden gewesen zu sein, da auch bei diesem das tastbare Schwirren links besonders deutlich ausgesprochen war.

Fall A. K. stellt demnach ein Beispiel eines gewiss sehr seltenen gemischten Cruralphänomens dar, bestehend aus einem durch Vorhofs- und Ventrikelcontraction erzeugten doppelten, prä systolischen Insufficienzengeräusche der obersten Cruralvenenklappen und einem Cruralarterientone, wobei dieser letztere wegen der längeren Dauer des zweiten Antheiles des venösen Doppelgeräusches nicht wie dies dem Verhalten der arteriell-venösen Cruraldoppeltöne entsprechen würde, später als das Geräusch gehört wurde, sondern mit diesem noch zusammenfiel.

Zu den gleichfalls seltenen auscultatorischen Erscheinungen an den Cruralgefässen gehört der *Dreiton*. Derselbe entsteht entweder dadurch, dass zu einem einfachen Cruralarterientone ein venöser Doppelton tritt, eine Möglichkeit, auf welche schon *Friedreich* in seiner bereits vielfach angeführten grundlegenden Abhandlung

über Tonbildung in den Cruralgefäßen hingewiesen hat oder in der Weise, dass ein einfacher Venenton zu einem doppelten oder gespaltenen Arterientone sich hinzugesellt, wobei selbstverständlich vorausgesetzt wird, dass die einzelnen Theile des combinirten Schallphänomens nicht zusammenfallen. Einen Fall, in welchem ein Dreiton an den Cruralgefäßen in letzter Weise entstand, führt *Schwalbe* (l. c.) an.

Ein Beispiel eines durch venösen Doppelton und einfachen arteriellen Ton entstandenen Dreitones gibt Krankheitsgeschichte III (M. B., 46jährige Frau). Die betreffende Kranke bot, während mehrwöchentlichen Aufenthaltes in der Klinik die Erscheinungen einer Insufficienz der Aorten- und Mitralklappe, wobei das Krankheitsbild vollständig von der ersteren beherrscht wurde. Die wiederholt vorgenommene Auscultation der Cruralarterie, deren Puls gegen den Herzspitzenstoss eine erhebliche Verspätung zeigte, ergab stets nur einen einfachen spontanen Ton. Während der Beobachtung traten nun trotz entsprechender Behandlung in rascher Folge die Zeichen schwerster Compensationsstörung auf. Es stellten sich, bis dahin fehlend, zunehmende Oedeme der unteren Extremitäten und unteren Rumpfpartigen, wachsende Dyspnoë und Cyanose ein. Zugleich mit diesen Erscheinungen, während das Krankheitsbild sich immer ungünstiger gestaltete, entwickelten sich die Symptome einer Insufficienz der Tricuspidalklappe: Bulbuspuls der Jugularvenen, Lebervenenpuls und, solange das Oedem der unteren Extremitäten die Untersuchung zuliess, sicht- und fühlbare Pulsation der Cruralvenen. Der Puls der letzteren ging jenem der Arterie, wie man sich durch Palpation leicht überzeugen konnte, voraus; er wurde durch die Inspiration deutlich verstärkt und erhielt während derselben einen tastbaren Vorschlag. Die Auscultation der Cruralgefäße ergab nunmehr einen Doppelton, der aus einem etwas schwächeren ersten und lauterem zweiten Tone bestand, wobei letzterer mit dem fühlbaren Pulse der Cruralarterie zusammenfiel. Durch vertiefte Inspiration wurde der erste der beiden Töne erheblich, der zweite nur unbedeutend verstärkt. Sehr häufig wurde ausserdem während des Inspiriums noch ein *dritter Ton* gehört, welcher schwächer als beide anderen dem ersten derselben vorschlagartig vorausging. Etwa vier Querfinger breit unterhalb der Inguinalbeuge wurden die beiden ersten Töne wesentlich schwächer und noch weiter abwärts überhaupt nur mehr ein Ton der lauteste dritte wahrgenommen. Wachsender mit dem Hörrohre ausgeübter Druck vernichtete zuerst die beiden ersten Töne, erzeugte dann ein einfaches lautes Compressionsgeräusch synchron mit dem Ar-

terienpulse und endlich ein Druckdoppelgeräusch. Schwacher mit dem Finger auf die Vene knapp unter dem Poupart'schen Bande ausgeübter Druck brachte bei Auscultation unterhalb der Compressionsstelle den ersten Theil des Doppeltones, bezüglich die beiden ersten Töne des Dreitonens sofort zum Schwinden, während der dritte Ton unverändert blieb.

Die genauere Untersuchung der Cruralgefässpulse und Töne, welche zu den im Vorstehenden geschilderten Ergebnissen geführt hatte, war nur durch kurze Zeit möglich, da sich der Zustand der Patientin sehr rasch verschlimmerte und wenige Tage, nachdem die Erscheinungen der Tricuspidalinsufficienz zur vollen Entwicklung gekommen waren, zum letalen Ausgang führte. Die Section brachte eine völlige Bestätigung der klinischen Diagnose und sicherte bei der namhaften Dilatation des rechten Herzens, Erweiterung des rechten venösen Ostiums und nicht völlig intacten Klappen zumal auch den Bestand einer relativen Schlussunfähigkeit der Tricuspidalklappe. Die Bulbusklappen der Jugularvene, sowie die obersten Klappen der Cruralvenen waren unverändert und augenscheinlich schlussfähig.

Die Berechtigung, den Dreiton über den Cruralgefässen in diesem Falle als durch Combination eines venösen Doppel- und arteriellen einfachen Tones entstanden aufzufassen, ergibt sich aus Folgendem. Vor Allem konnte kein Zweifel über das Entstehen des dritten Tones in der Arterie aufkommen. Die Reihenfolge der Cruralgefässpulse, die Widerstandsfähigkeit dieses Tones gegen Druck mit dem Hörrohre, sein Unbeeinflusstbleiben bei Compression der Vene, der Umstand, dass dieser Ton allein weiter nach abwärts vom Poupart'schen Bande verfolgt werden konnte, und endlich seine kaum merkliche Abhängigkeit von der Respiration stellten ihn als Arterienton fest. Auf den Ursprung der beiden ersten Töne in der Cruralvene musste geschlossen werden aus dem Bestehen eines sicht- und fühlbaren kräftigen Pulses derselben, der zeitlich vor den Arterienpuls fiel, aus dem Auftreten von Anadicrotie und deutlich wahrnehmbarer Verstärkung des Venenpulses im Inspirium, welchem Auftreten des ersten und Verstärkung des zweiten Tones entsprach, aus dem Verschwinden der beiden ersten Töne bei Druck mit dem Stethoscope und Compression der Vene mit dem Finger, aus dem Beschränktsein dieser Töne auf die Inguinalbeuge und wenige Fingerbreiten unterhalb derselben (Venenklappentöne) und endlich aus dem Umstande, dass der Vergleich des Sphygmo-grammes der Cruralarterie vor dem Auftreten des Doppel- und Dreitonens und zur Zeit des Bestandes desselben keine solchen

Veränderungen erkennen liess, aus welchen, soweit dies aus dem Sphygmogramme möglich ist, das Auftreten eines verdoppelten oder gar dreifachen Arterientones erklärbar geworden wäre. Es musste demnach die Deutung des arteriell-venösen Dreitones in unserem Falle in der Eingangs bezeichneten Weise begründet erscheinen.

Der vorliegende Krankheitsfall gibt ferner noch Gelegenheit zur Berührung der bereits mehrfach untersuchten Frage, von welcher Bedeutung das Auftreten einer Schlussunfähigkeit der Tricuspidalklappe bei Insufficienz der Aortenklappen für den weiteren Krankheitsverlauf sei. *Friedreich* <sup>5)</sup> der Erste, welcher sich mit derselben beschäftigte, erblickte in dem Hinzutreten einer Tricuspidalsufficienz zur Insufficienz der Aortenklappen eine Complication von „ominösester Bedeutung und den schlimmsten Consequenzen“ für den weiteren Verlauf. Als Ursache des rasch ungünstigen Ausganges, welchen er in seinen Fällen nach dem Eintreten der Tricuspidalsufficienz sah, fasste er die besonders schweren Störungen auf, welche durch die Vereinigung der genannten Klappeninsufficienzen im grossen Kreislaufe entstehen müssten und welche vor Allem zu einer höchst bedrohlichen Anämie der nervösen Centralorgane führten. Im Gegensatze hiezu bedeutet das Auftreten einer Schlussunfähigkeit der Tricuspidalklappe bei Mitralaffectionen, insbesondere Stenosen, nach *Friedreich* ein günstiges Ereigniss, indem dadurch eine Entlastung des kleinen Kreislaufes und Verbesserung der Dyspnoë erzeugt würde. *Senator* <sup>20)</sup> wendet sich, ohne die fatalen Consequenzen der Tricuspidalinsufficienz bei Insufficienz der Aortenklappen in Abrede zu stellen gegen diese Gegenüberstellung, legt dar, dass die Circulationsverhältnisse in gewissen dem Auftreten der Schlussunfähigkeit der Tricuspidalklappe vorangehenden Stadien der Aorteninsufficienz jenen bei Mitralaffectionen nicht so unähnlich seien und schliesst, dass die bei beiden als endliche Folge sich einstellende arterielle Anämie und venöse Hyperämie im grossen Kreislaufe durch Hinzutreten einer Tricuspidalinsufficienz bei beiden in gleicher Weise gesteigert werden müsste.

*Friedreich's* Meinung über den Einfluss und die prognostische Bedeutung der Tricuspidalinsufficienz bei Insufficienz der Aortenklappen stimmen andere Autoren wie *Fischl* <sup>20)</sup> und *Pribram* <sup>30)</sup> auf Grund ihrer eigenen Erfahrungen vollständig bei. Letztgenannter Autor schränkt allerdings in einer vor Kurzem veröffentlichten Abhandlung <sup>16)</sup> seine frühere Aeusserung über die üble Bedeutung der genannten Combination wieder ein, indem nach seinen Beobachtungen unter gewissen Bedingungen trotz stärker werdender Symptome der Schlussunfähigkeit der Tricuspidalklappe, besonders der

Venentöne, das Allgemeinbefinden sich wieder bessern und endlich für einige Zeit die Erscheinungen der Tricuspidalklappeninsufficienz wieder vollständig schwinden können.

In unserem Falle bestätigte der nach dem Auftreten der Schlussunfähigkeit der Tricuspidalklappe rasch tödtliche Verlauf, der allerdings durch das Hinzukommen einer terminalen Pneumonie beschleunigt wurde, die von *Friedreich* aufgestellte Ansicht von der prognostisch höchst ungünstigen Bedeutung dieses Ereignisses. Noch mehr traf dies zu bei einem dem beschriebenen völlig analogen Falle, welchen wir vor einiger Zeit zu beobachten Gelegenheit hatten. Es handelte sich gleichfalls um eine an Aorteninsufficienz leidende, mit den Zeichen der beginnenden schweren Compensationsstörung zur Aufnahme in die Klinik gekommene Frau, deren Zustand unter zunehmenden Stauungserscheinungen sich rasch verschlimmerte. Mehrere Tage vor dem Exitus letalis traten schnell bis zur vollendeten Entwicklung der Symptomenreihe sich steigernd, die Zeichen einer Insufficienz der Tricuspidalklappe auf, die bis zum Lebensende bestehen blieben. In beiden Fällen konnten wir wahrnehmen, wie der Krankheitsverlauf sich unaufhaltsam und mit grosser Schnelligkeit dem tödtlichen Ausgange zuwandte, sobald die allgemeinen Zeichen schwer gestörter Compensation, durch welche das rasche Nachlassen der Thätigkeit des linken Ventrikels angekündigt wurde, aufgetreten waren. Es ist dies eine längst bekannte Eigenthümlichkeit der Aorteninsufficienz, die jüngst wieder von *Schwalbe* (l. c.) hervorgehoben wurde. Darin scheint uns nun die besonders ungünstige prognostische Bedeutung des Auftretens eines relativen Tricuspidalinsufficienz bei Aortenklappeninsufficienz gelegen, dass sie ein Zeichen stärker herabgesetzter Leistungsfähigkeit des Herzens ist, als alle übrigen gleichzeitig bestehenden Zeichen der Compensationsstörung (Vergl. *Fraentzel*)<sup>81</sup>).

Ist wie bei den Mitralaffectionen, vor allem bei Stenose des linken venösen Ostiums, schon durch den Compensationsmechanismus als solchen eine mehr minder bedeutende meist sehr hochgradige Dilatation und Hypertrophie des rechten Ventrikels zu Stande gekommen, so kann auch ein verhältnissmässig geringer Zuwachs an Widerstand, welcher dem rechten Ventrikel aus einem Nachlassen der Leistung des linken erwächst, genügen die Dilatation desselben wenigstens vorübergehend soweit zu steigern, dass eine relative Insufficienz der dreizipfligen Klappe resultirt. Ganz anders bei der Aortenklappeninsufficienz. Die hier nicht gar selten zu beobachtende Dilatation und Hypertrophie des rechten Ventrikels erreicht, wenn anders es sich um reine Aorteninsufficienz handelt,

keinen höheren Grad und ist wohl in den meisten Fällen ein Zeichen beginnender Insufficienz des linken Ventrikels. Soll es nun zu einer Erweiterung des rechten Herzens kommen, welche gross genug ist bei unversehrten oder doch wenig veränderten Klappen zu einer relativen Schlussunfähigkeit derselben zu führen, so kann dies nur durch sehr erhebliches Sinken der Kraft der linken Kammer, das der absoluten Leistungsunfähigkeit derselben schon nahe steht, geschehen und wird vor Allem dann eintreten, wenn auch die Musculatur des rechten Ventrikels einem erhöhten Leistungsanspruche nicht mehr gewachsen ist und auf denselben mit übermässiger Dehnung antwortet. Darum wird die *ungünstige prognostische Bedeutung des Auftretens einer Insufficienz der Tricuspidalklappe* um so schwerer ins Gewicht fallen, je rascher sie auftritt und je schneller sie höhere Grade erreicht, immer aber ist sie bei Aorteninsufficienz ein Zeichen bedrohlichster Herzschwäche. Fälle, in welchen bei Aorteninsufficienz trotz bereits zu Stande gekommener relativer Insufficienz der Tricuspidalklappe nachträglich noch Besserung des Krankheitszustandes eintritt, wie dies von *Pribram* beobachtet wurde, gehören gewiss zu den seltenen Ausnahmen. Dass ausserdem durch die mechanischen Folgen einer hinzugetretenen Tricuspidalinsufficienz der grosse Kreislauf in der von *Friedreich* bezeichneten Weise schwer geschädigt wird und insbesondere gefährliche Grade arterieller Anämie hervorgerufen werden können, wodurch die Prognose noch ungünstiger gestaltet wird, soll nicht in Abrede gestellt werden, wenn wir auch hierin nicht den eigentlichen Grund der üblen Bedeutung einer relativen Tricuspidalinsufficienz bei Schlussunfähigkeit der Aortenklappen erblicken können.

#### IV. Der Venenpuls bei Stenose des rechten venösen Ostiums.

Da in den Fällen von Stenose des rechten venösen Ostiums fast ausnahmslos neben anderweitigen Klappenaffectionen eine Insufficienz der Tricuspidalklappe vorliegt,\*) wird im Folgenden vor Allem darauf Rücksicht zu nehmen sein, ob und welche Veränderungen die durch Insufficienz der Dreizipfelklappe an den Venen erzeugten Erscheinungen durch gleichzeitige Stenose des rechten

\*) Auf die Frage, ob Tricuspidalstenose auch in späterer Lebenszeit erworben werden könne oder stets in aus dem Fötalleben herrührenden Veränderungen begründet sei, kann hier nicht näher eingegangen werden. Jedoch scheint uns das Vorkommen erworbener Verengerung des r. v. Ostiums durch zahlreiche in der Literatur niedergelegte Beobachtungen hinlänglich sichergestellt; auch unser im Folgenden angeführte Beobachtungsfall lässt kaum eine andere Deutung zu.



venösen Ostiums erleiden. Während die Angaben der Autoren über den Venenpuls bei Tricuspidalinsufficienz wegen der Einfachheit seiner Entstehungsbedingungen und der verhältnismässigen Häufigkeit dieser Klappenaffection in allem Wesentlichen übereinstimmen, gehen sie über das Verhalten des Venenpulses sobald sich zu der Insufficienz der Klappe auch Stenose des Ostiums gesellt, ziemlich weit auseinander.

Vereinzelt steht *Kreysig*<sup>82)</sup> mit der Behauptung, dass der Venenpuls bei Tricuspidalstenose besonders stark ausgebildet sein müsste. Doch auch *Bouillaud*<sup>83)</sup> führt unter den Zeichen, aus welchen man auf eine Verengung der rechten Herzmündungen schliessen dürfte, sehr deutlichen venösen Puls in den Drosselvenen an. *Gendrin*<sup>84)</sup> legt besonderes Gewicht auf den durch die Vorhofscontraction erzeugten prä systolischen Antheil des Venenpulses. Ebenso sieht *Forget*<sup>85)</sup> mit *Monneret* und *Fleury* in dem mit der Kammerdiastole synchronen „Venenrückfluss“ ein charakteristisches Zeichen der Stenose des rechten venösen Ostiums, bemerkt jedoch sehr richtig, dass es sich hiebei wohl mehr um ein rationell combinirtes als wirklich beobachtetes Zeichen handle. Die eben angeführte Ansicht über den Venenpuls bei in Rede stehender Herzaffection hat auch in neuere Handbücher Eingang gefunden; so spricht z. B. *Friedreich*<sup>86)</sup> der Tricuspidalstenose besondere Begünstigung des Vorhofspulses der Venen zu.

Im Gegensatze zu den genannten Autoren glaubt *Fuller*<sup>87)</sup>, dass der Stenose des rechten venösen Ostiums kein Venenpuls zukomme. *Dusch*<sup>88)</sup> und *Rosenstein*<sup>89)</sup> machen das Auftreten und die Intensität des Venenpulses von dem Grade der die Insufficienz der Klappe begleitenden Verengung des Ostiums abhängig und *Sée*<sup>40)</sup> bezeichnet den Venenpuls bei Tricuspidalstenose direct als selten, einfaches Anschwellen der Venen als häufiger. — Stimmen so die in den verschiedenen Hand- und Lehrbüchern ausgesprochenen Ansichten, die sich noch leicht vermehren liessen, wenig miteinander überein, so gilt das Gleiche rücksichtlich der Angaben über das Verhalten der Venen bei Tricuspidalstenose in den hierüber vorliegenden casuistischen Mittheilungen.

In seinem Lehrbuche der Herzkrankheiten führt *Hope*<sup>41)</sup> eine Krankheitsgeschichte an, die eine Frau von 42 Jahren betrifft, bei welcher Insufficienz beider Atriorentricularklappen und Stenose der betreffenden Ostien bestand. Das r. v. Ostium war für den Mittelfinger durchgängig, der r. Vorhof und Ventrikel sehr erweitert, die Wandungen beider von normaler Dicke, l. Ventrikel und Vorhof erweitert, letzterer etwas verdickt.

*Die Halsvenen zeigten Turgescenz und Undulation.*

*Forget* (l. c.) hat einen Fall von Stenose des r. v. O. und Insufficienz der  
Zeitschrift für Heilkunde. XIII.

Tricuspidalklappe complicirt mit Aorten- und Mitralaffection beobachtet, bei welchen am Halse „*Venenrückfluss*“ bestand.

*Friedreich*<sup>3)</sup> theilt in seiner Abhandlung über den Venenpuls einen Fall, 44jährige Frau, von Mitralstenose und Insuff. der Aorta und Tricuspidalis nebst Stenose des r. v. Ostiums (Durchgängigkeit für knapp 2 Finger) mit. Die Autopsie ergab Hypertrophie und Dilatation des Herzens, insbesondere seiner r. Hälfte. — Es bestand *systolischer Lebervenenpuls, die Halsvenen waren ziemlich erweitert, pulslos, jedoch war vorübergehend sichtbarer Bulbuspuls rechterseits vorhanden und es wurden stets systolische Bulbusklappentöne gehört.*

In einem Falle *Haldane's*<sup>42)</sup> handelt es sich um eine 32jährige Frau, die an Insufficienz beider Atrioventricularklappen und Stenose dieser Ostien litt. R. v. Ostium lässt 2 Fingerspitzen durch. R. Vorhof erweitert, weniger der r. Ventrikel.

*Halsvenen ausgedehnt, nicht pulsirend.*

Eine andere, 30jährige Kranke desselben Autors litt an den gleichen Herzaffectionen, wie die vorige. R. v. Ostium für den Zeigefinger durchgängig. Herz sehr vergrößert, Vorhöfe, besonders der r. sehr erweitert, r. Ventrikel normal, l. Ventrikel ein wenig dilatirt.

*Halsvenen hervortretend, ohne Pulsation.*

*Duroziez*<sup>43)</sup> stellt zehn durch Autopsie bestätigte Fälle eigener Beobachtung zusammen und theilt dieselben sehr zweckmässig nach dem Grade der Stenose ein.

a) Fälle, bei welchen das Ostium für 2 Finger durchgängig war.

1. 21jährige Frau; Insuff. d. Mitralis, Stenose des l. v. Ostiums, Stenose des r. v. Ostiums. Vorhöfe und Ventrikel erweitert, wenig hypertrophisch, r. Vorhof weniger erweitert als der linke.

*Enorme Ausdehnung der Halsvenen, Venenpuls.*

2. 44jähriger Mann; Insuff. d. Mitralis und Stenose des l. v. Ostiums, Insuff. der Tricuspidalis und Stenose des r. v. Ostiums; Aortenklappenaffection. R. Vorhof stärker dilatirt als alle anderen Herzabschnitte, r. und l. Ventrikel etwas erweitert.

*Halsvenen stets stärker gefüllt, Venenpuls.*

3. 46jährige Frau; dieselben Affectionen der Klappen und Ostien wie bei 2. L. Ventrikel mässig hypertrophisch, r. Ventrikel etwas erweitert, dünnwandig, fettig degenerirt.

*Venen immer voll, keine Pulsation.*

4. 37jährige Frau; Herzaffection wie bei 2. und 3. Geringe Dilatation des Herzens, Wandungen nicht hypertrophisch.

*Halsvenen nur beim Husten ausgedehnt.*

b) Fälle, bei welchen das r. v. Ostium für einen Finger durchgängig war.

5. 40jähriger Mann; Affectionen der Klappen und Ostien wie bei 2. Herz stark hypertrophisch, l. Vorhof ein wenig dilatirt.

*Deutlicher Puls der Halsvenen.*

6. 58jähriger Mann; Veränderungen an Klappen und Ostien wie bei 2. Herz mässig gross, nicht hypertrophisch, r. Vorhof weit, r. Ventrikel von normaler Grösse, l. Ventrikel etwas dilatirt.

*Venen stark gefüllt, kein Puls.*

c) R. v. Ostium nicht einmal für einen Finger durchgängig.

7. 27jährige Frau; Insufficienz der Mitralklappe und Stenose des l. v. Ostiums, Stenose des r. v. Ostiums ohne Insufficienz der Klappe. Beträchtliche Dilatation der Vorhöfe.

*Venen blieben immer gefüllt, in typischer Weise pulsirend.*

8. 36jährige Frau; Affection der Klappen und Ostien, wie bei 2. Mässige Dilatation der Herzhöhlen ohne Hypertrophie.

*Doppelte Bewegung der Halsvenen.*

9. 64jähriger Mann; Fall von isolirter Affection der Tricuspidalklappe (Insuff. derselben und Stenose des r. v. O.) Ostium für einen Finger passirbar.

*Pulsation der Halsvenen.*

10. 29jährige Frau, Insuff. der Mitralis und Stenose des l. v. Ostiums, gleiche Affection der Tricuspidalis und des r. v. Ostiums, letzteres für zwei Finger durchgängig. R. Vorhof sehr vergrössert, r. Ventrikel nicht vergrössert, l. atrophisch.

*Halsvenenpuls.*

In einer Beobachtung *Cryan's*<sup>44)</sup> bestand bei einer 27jährigen Frau Insufficienz beider Zipfelklappen und Stenose der beiden venösen Ostien. R. v. Ostium für den Zeigefinger passirbar. L. Vorhof aufs Doppelte vergrössert, Ventrikel normal; r. Vorhof und Ventrikel erweitert und hypertrophisch.

*Aeusserer Jugularvenen angeschwollen aber pulslos, an den inneren systolischer Venenpuls.*

Eine weitere Beobachtung von *Duroxiex*<sup>45)</sup> betrifft eine 21jährige Frau, bei welcher ausser den gleichen Affectionen wie im vorhergehenden Falle noch eine Insufficienz der Aortaklappen bestand. R. v. Ostium lässt einen Finger durch. Beide Vorhöfe sehr erweitert und verdickt; r. Ventrikel fast normal, l. ein wenig hypertrophisch.

*Ausschliesslich präsysolischer Halsvenenpuls.*

*Tuczek*<sup>46)</sup> hat einen Fall, 37jährige Frau, von allgemeiner Enge des Arteriensystems mitgetheilt, bei welchem zugleich Mitralstenose, Insufficienz der Tricuspidalis und Stenose des r. v. Ostiums (Durchgängigkeit für 1 Finger) bestand. Der r. Ventrikel war nicht erweitert, aber in seiner Wand verdickt, Herzmuskel hellbraun, schlaff.

*Es bestand starke Füllung der Halsvenen und nur „Undulation“ derselben.*

*Charteris*<sup>47)</sup> beobachtete eine 35jährige Frau, bei welcher die Autopsie eine für einen Finger passirbare Tricuspidalstenose nachwies, die Klappe war insufficient. Dieselben Affectionen an der Mitralis. Beide Vorhöfe erweitert und verdickt.

*Weder Anfüllung noch Pulsation der Halsgefässe.*

Bei einem 51jährigen Manne, dessen Krankheitsgeschichte von *Garel*<sup>48)</sup> mitgetheilt wird, wurde Insufficienz und Stenose der Tricuspidalklappe durch ein Hämatom einer Klappe erzeugt. Das Herz bot im Uebrigen normale Verhältnisse.

*Präsysolisch-systolischer Puls der Jugularvenen, wobei die präsysolische Erhebung besonders stark ausgeprägt ist.*

*Davexac*<sup>49)</sup> berichtet über einen Fall von mit Mitralaffection complicirter Insufficienz der Tricuspidalis und Stenose der r. v. Ostiums, bei welchem *Venenpuls nicht vorhanden war.*

Dieselbe Klappenerkrankung zeigte eine Kranke (15jähriges Mädchen) von *Lépine*<sup>50)</sup>. Bei der Autopsie fand sich der r. Vorhof stark dilatirt und hypertrophisch, der l. gleichfalls sehr voluminös. L. Ventrikel atrophisch, r. dilatirt und hypertrophisch.

*Halsvenen stark gefüllt, pulslos.*

Eine Beobachtung *Chauffard's*<sup>51)</sup> betrifft einen Fall, 28jährige Frau, von Mitral-, Aorten- und Tricuspidalaffection (Insuff. und Sten.). Der l. Ventrikel war

excentrisch hypertrophirt, der rechte schlaff, atrophisch. R. Vorhof auf mehr als das Dreifache vergrössert, l. dilatirt.

• *Halsvenen stark gefüllt, ohne pulsatorische Phänomene.*

Eine 21jährige Kranke von *Bury*<sup>53)</sup> zeigte Pulmonalstenose, offenes Foramen ovale und Stenose des r. v. Ostiums mit Insufficienz der Tricuspidalklappe. R. v. Ostium für zwei Finger durchgängig. Dilatation des r. Vorhofes und Ventrikels, l. Ventrikel klein.

*Kein Halsvenenpuls, kein Leberpuls, Venen nicht ausgedehnt.*

*Leclerc's*<sup>52)</sup> Fall, 18jähriger Mann, zeigte eine Mitral- und Tricuspidalaffection, wobei das r. v. Ostium sich für einen Daumen durchlässig erwies. Der r. Vorhof war ausserordentlich vergrössert, der r. Ventrikel in seiner Wandung etwas verdickt.

*Die Halsvenen nur ein wenig erweitert, keine Pulsation.*

In seiner Inauguraldissertation berichtet *Hirschberg*<sup>54)</sup> über eine Kranke. 29jährige Frau, die an Insufficienz der Tricuspidalklappe und Stenose des r. v. Ostiums und den gleichen Veränderungen an der Mitralis und Aorta litt. Bei der Autopsie wurde das r. venöse Ostium für 2 Finger passirbar gefunden. Der r. Vorhof war sehr bedeutend erweitert, der r. Ventrikel wenig dilatirt, etwas hypertrophisch.

*Es bestand präsysolisch-systolische Pulsation der Venen nicht nur des Halses sondern auch des Gesichtes und der oberen Extremitäten und als besondere Eigenthümlichkeit wird angegeben, dass auch während der Ventrikeldiastole die Venen nicht vollständig abgeschwollen. Lebervenenpuls.*

Einer sehr sorgfälligen Zusammenstellung bisher publicirter Fälle von Tricuspidalstenose *R. Leudet's*<sup>55)</sup> seien im Folgenden noch jene Fälle entnommen, in deren Krankheitsgeschichte des Vorhandenseins oder Fehlens von Venenpuls ausdrücklich gedacht ist.

Beob. von *Pye-Smith*<sup>56)</sup>. 37jährige Frau. Affectionen der Klappen und Ostien wie bei dem vorhergehenden Falle. R. Vorhof enorm dilatirt, r. Ventrikel ein wenig erweitert, l. Vorhof und Ventrikel hypertrophisch.

*Puls der Jugularvenen.*

Beob. von *Luton*<sup>57)</sup> 22jährige Frau. Stenose beider linken und des r. ven. Ostiums. Klappen sufficient.

*Ausdehnung der Jugular- und Temporalvenen, schwache Pulsation.*

Beob. von *Gairdner*<sup>58)</sup>. 20jähriger Mann. Durch Tumor bedingte Stenose des r. v. Ostiums. Ventrikel etwas erweitert.

*Venen nicht sehr ausgedehnt, undulirend.*

Beob. von *Jennings*<sup>59)</sup>. 40jährige Frau. Stenose des Aorten-, Mitral- und Tricuspidalostiums und Insufficienz der Klappen. Herz hypertrophisch, bes. die erweiterten Vorhöfe und der l. Ventrikel.

*Jugularvenen stark gefüllt, „zitternde Bewegungen“ derselben.*

Beob. von *Cryan*<sup>60)</sup>. 26jährige Frau. Insufficienz der Mitralis und Tricuspidalis, Stenose der beiden Atrioventricularostien. R. v. Ostium für die Zeigefingerspitze durchgängig. R. Vorhof sehr erweitert und hypertrophisch, ebenso der linke; r. Ventrikel mässig dilatirt und hypertrophirt, l. Ventrikel verkleinert.

*Jugularvenen deutlich erweitert, vor Allem rechts, systolischer Venenpuls.*

Beob. von *Leroux*<sup>61)</sup>. 24jähriger Mann. Insufficienz beider Atrioventricularklappen und Stenose dieser Ostien.

*Systolischer Jugularvenen- und Leberpuls.*

Beob. von *Pearce-Gould*<sup>62)</sup>. 42jährige Frau. Insufficienz der Aorten-, Mitral-

und Tricuspidalklappen. Stenose der betreffenden Ostien; r. v. Ostium lässt kaum den kleinen Finger durch. Vorhöfe erweitert und hypertrophisch, insbesondere der rechte. R. Ventrikel dilatirt und hypertrophirt, l. Ventrikel normal.

*Starke Ausdehnung der Jugularvenen, Regurgitation.*

Beob. von *Chiotti*<sup>63</sup>). 30jährige Frau. Insufficienz der Tricuspidalklappe, Stenose des r. v. Ostiums (für den Zeigefinger durchgängig), Aorten- und Mitralklappenaffection. R. Ventrikel erweitert und hypertrophirt.

*Kein Jugularvenenpuls.*

Beob. von *Havage*<sup>64</sup>). 44jährige Frau. Stenose des r. v. Ostiums (für 2 Finger durchgängig). Pulmonalstenose (wahrscheinlich congenital). Beträchtliche Flüssigkeitsansammlung im Pericard, r. Ventrikel verdickt, r. Vorhof ansehnlich erweitert.

*Kein Jugularvenenpuls.*

Beob. von *Renaut*<sup>65</sup>). Frau. Stenose beider venösen Ostien. R. Vorhof sehr hypertrophirt.

*Kein Venenpuls.*

Beob. von *Lubet-Barbon*<sup>66</sup>). 40jährige Frau. Insufficienz der Tricuspidalis und Stenose des r. v. Ostiums; Mitral- und Aortenklappenaffection. R. Vorhof faustgross, linker weniger gross.

*Jugularvenenpuls.*

Beob. von *Torres-Homem*<sup>67</sup>). 30jähriger Mann. Tricuspidalstenose ohne Bethheiligung anderer Klappen oder Ostien. R. v. Ostium für den kleinen Finger durchgängig.

*Venen ausgedehnt, kein wirklich recurrirender Puls.*

*Leudet* schliesst hieran folgende noch nicht anderwärts mitgetheilte Beobachtungen.

Beob. von *E. Leudet*. 37jährige Frau. Mitralerkrankung, Stenose des r. v. Ostiums (Durchlässigkeit für 2 Finger) und höchstwahrscheinlich Insufficienz der Tricuspidalklappe. R. Vorhof sehr erweitert, hypertrophisch, r. Ventrikel ein wenig verdickt; l. Vorhof erweitert und hypertrophisch, l. Ventrikel nicht dilatirt.

Erst im weiteren Verlaufe der Beob. mit wachsender Herzschwäche Anschwellung der Venen, die zu Beginn nicht dilatirt waren, *Venenpuls stets fehlend*.

Beob. von *demselben*. 12jähriges Mädchen. Aortenklappen-, Mitral- und Tricuspidalaffection (r. v. Ostium für 2 Finger passirbar). Pericardialverwachsung. R. Ventrikel ausgedehnt, l. fast normal.

*Jugulares externae ausgedehnt, kein Puls.*

Beob. von *demselben*. 23jährige Frau. Insuff. der Mitralis und Tricuspidalis. Stenose beider Atrioventricularostien (r. v. Ostium kaum für einen Finger durchgängig). R. Vorhof ziemlich klein, verdickt, r. Ventrikel erweitert, sehr dickwandig; l. Vorhof geschrumpft.

*Venen ausgedehnt, Venenpuls.*

An diese der Literatur entnommenen Angaben über die bei Stenose des rechten venösen Ostiums an den Venen anzutreffenden Erscheinungen seien die bezüglichlichen Wahrnehmungen in einem Falle eigener Beobachtung angereiht.

Derselbe betrifft eine Frau von 58 Jahren (Krankheitsgesch. I.), bei welcher die Diagnose Stenose des linken venösen Ostiums mit Insufficienz der Mitralklappe und organische Insufficienz der Tricuspidalis lautete. Die Autopsie bestätigte diese Diagnose, ergab aber ausserdem noch eine Concretio cordis cum pericardio und Stenose des r. v. Ostiums, auf welche beide intra vitam kein Symptom hingedeutet hatte; insbesondere wurde keine systolische Einziehung sondern ein hebender systolischer Herzspitzenstoss beobachtet; ein diastolisches oder präsysstolisches

Geräusch über dem unteren Sternum wurde nie wahrgenommen. Das r. v. Ostium war nur für einen Finger durchgängig, die Klappe insufficient.

Diese Kranke bot bei *sehr stark gefüllten Venen* die Erscheinungen des *systolischen Pulses* in höchst ausgesprochener Weise an den *inneren und äusseren Jugular-, Axillar-, Crural- und Lebervenen* dar. (Curve 2 Tafel I ist an der rechten Jugularvene dieser Kranken aufgenommen). Die Höhe der Pulswelle war eine sehr bedeutende, die anacrote (präsysstolische) Erhebung meist nur gering. Die rückläufige Blutbewegung erfolgte mit erheblicher Kraft, so dass *laute Venentöne an Jugular-, Axillar- und Cruralvenen* zu Stande kamen.

Bei der Sichtung der im Vorstehenden angeführten Beobachtungen müssen zunächst sieben gesondert betrachtet werden, in welchen nur eine Stenose des rechten venösen Ostiums ohne Insufficienz der Tricuspidalklappe vorlag. In drei Fällen hievon wird angegeben, dass kein Halsvenenpuls bestand, in einem bestand schwache Pulsation, in einem anderen „Undulation“, bei zweien wurde Halsvenenpuls beobachtet. Leider sind in den betreffenden Krankheitsgeschichten keine genaueren Angaben über das zeitliche Verhalten dieses Pulses zur Herzaction enthalten, wesshalb ihre Verwerthung an dieser Stelle unmöglich ist, wenn auch als selbstverständlich angesehen werden muss, dass der Puls nur präsysstolisch gewesen sein kann.

Der andere weitaus grössere Theil der Beobachtungen betrifft Fälle von Stenose des r. v. Ostiums neben gleichzeitiger Insufficienz der Klappe.

Von den 35 hier anzuführenden Fällen ist bei 14 das Fehlen des Venenpulses, womit fast ausschliesslich der Halsvenenpuls gemeint ist, hervorgehoben. Es sind hierunter Verengerungen des Ostiums sowohl höheren als geringeren Grades; der rechte Ventrikel war meist dilatirt oder dilatirt und hypertrophirt. Da aus fast allen betreffenden Krankheitsgeschichten nicht hervorgeht ob anderweitige pulsatorische Erscheinungen an den Körpervenen, insbesondere Lebervenenpuls, Jugularklappentöne, vorhanden waren oder gefehlt haben, ist aus dem Fehlen des Halsvenenpulses allein ein Schluss nicht gestattet, da dasselbe ja auch nur durch Suffizienz der Venenklappen bedingt sein konnte; doch ist ebenso wie bei einfacher Tricuspidalinsufficienz auch bei deren Combination mit Stenose des r. v. Ostiums das Fehlen jeder nachweisbaren Venenpulsation wohl möglich.

In 9 Beobachtungen ist das Vorhandensein von Venenpuls constatirt ohne Angabe darüber ob es sich um präsysstolischen oder systolischen Puls gehandelt habe, wesshalb auch diese Fälle hier nicht verwendbar sind. Das Gleiche gilt von 4 Mittheilungen, in welchen von unbestimmbaren Bewegungserscheinungen oder Undulationen die Rede ist.

Nach Ausscheidung dieser für die Erörterung vorliegender Frage ungeeigneten Fälle bleiben 8 übrig, in welchen die Beziehungen des wahrgenommenen Venenpulses zu den Phasen der Herzaction genau bezeichnet sind. Es ergiebt sich, dass siebenmal der Puls systolisch oder präsysstolisch-systolisch und nur einmal trotz gleichzeitiger Insufficienz der Tricuspidalklappe ausschliesslich präsysstolisch war (Fall von Duroziez<sup>46</sup>). Die Erscheinung des Venenpulses fand sich an den Jugularvenen (ev. deren Bulbus), den Venen des Gesichtes, jenen der Extremitäten und der Leber. Die Form des Venenpulses unterschied sich hiebei in jenen Fällen, bei welchen hierauf besonders geachtet wurde, mit einer einzigen Ausnahme, in keiner Weise von jener, die man bei einfacher, etwa relativer Tricuspidalinsufficienz zu finden pflegt. An der Gestalt der Pulscurve wurde auch dann keine charakteristische Aenderung hervorgerufen, wenn die Stenose höhere Grade erreichte, z. B. das Ostium nur für einen Finger durchgängig war. Die Ursache hiefür liegt in der fast in allen betreffenden Fällen beobachteten Hypertrophie des r. Ventrikels, die sowohl in Folge der gleichzeitigen Insufficienz der Tricuspidalklappe als der complicirenden Mitralaffection bestand. Durch den hypertrophischen rechten Ventrikel wird das in der Stenose des r. venösen Ostiums gelegene Hinderniss überwunden und es kann die Kraft des regurgitirenden Blutstromes trotz hochgradiger Stenose eine so grosse sein, dass es wie bei einfacher Schlussunfähigkeit der Tricuspidalklappe zur Bildung von lauten Venentönen kommt (m. vergl. Krankheitsgesch. I.). Der präsysstolische Antheil der Venenpulscurve war nur in der Beobachtung *Garel's* im Verhältniss zum systolischen stärker entwickelt, als dies bei einfacher Insufficienz der Klappe gewöhnlich der Fall ist, was in der augenscheinlich nur geringgradigen Insufficienz in diesem Falle seinen Grund hatte. *Hirschberg* hebt den Umstand als beachtenswerth hervor, dass bei seinem Falle die Venen auch während der Kammerdiastole nicht vollständig abschwollen. Da aber der Grad des diastolischen Abschwollens der Venen von dem Maasse der Füllung derselben, ferner von der Dauer der Ventrikeldiastole abhängig ist, wird hierin ein für die Stenose des r. venösen Ostiums wesentliches Zeichen kaum erblickt werden können.

Den Fällen bei welchen präsysstolisch-systolischer oder systolischer Venenpuls wahrgenommen wurde, steht nur die Beobachtung *Duroziez'* gegenüber, welcher trotz gleichzeitiger Insufficienz der Tricuspidalklappe nur präsysstolischen Halsvenenpuls beobachtete. In diesem Falle war das Ostium für einen Finger durchgängig, der r. Vorhof sehr erweitert und verdickt, der r. Ventrikel fast von

normaler Weite, die Wand ein wenig verdickt. Die Schlussunfähigkeit der Klappe liess sich nur an einem Winkel derselben mittels Wasserprobe nachweisen, war also sehr gering und hierin liegt die Erklärung für das Entstehen eines ausschliesslich prä-systolischen Venenpulses.

Der Füllungsgrad der Venen kann sehr verschieden sein. Meist sind dieselben stark erweitert und gefüllt. Es finden sich aber auch Beobachtungen, in welchen ausdrücklich hervorgehoben ist, dass die Venen nicht stärker, oder doch nur wenig stärker gefüllt waren als normal. Dieses auffällige Verhalten dürfte seinen Grund in der oft enormen Erweiterung des rechten Vorhofes und der grossen intrathoracischen Venenstämme haben, wodurch die peripheren Venen entlastet werden.

Die Betrachtung des vorliegenden Beobachtungsmateriales würde demnach, soweit dasselbe zu allgemeinen Schlüssen berechtigt, Folgendes ergeben:

1. Die Venen sind bei der Stenose des r. venösen Ostiums in der Regel stark erweitert, doch kommt auch geringere Füllung vor.
2. Hinreichende auf Beobachtung beruhende Angaben über das Verhalten des Venenpulses bei Stenose des r. venösen Ostiums ohne Insufficienz der Tricuspidalklappe scheinen nicht vorzuliegen, doch ist nicht zu zweifeln, dass derselbe, wenn vorhanden, prä-systolisch sein müsste.
3. Ist, wie in der Regel, neben der Stenose des r. v. Ostiums auch Insufficienz der Klappe vorhanden, so entscheidet der Grad dieser letzteren über die Art der Venenphänomene. Ist sie nur sehr gering, so ist der Venenpuls, wenn überhaupt ein solcher besteht, prä-systolisch; erreicht sie einen höheren Grad, so ist der Puls systolisch oder prä-systolisch-systolisch und die gleichzeitig bestehende selbst beträchtliche Stenose des Ostiums bringt keine wesentliche Aenderung dieses Pulses hervor.



## Krankheitsgeschichten. \*)

### I.

*Verwachsung des Herzens mit dem Herzbeutel. Mitralklappeninsufficienz und Stenose des l. v. Ostiums. Organische Insufficienz der Tricuspidalklappe und höhergradige Stenose des rechten venösen Ostiums. Systolischer Jugular-, Axillar- und Cruralvenenpuls. Leber-venenpuls. Jugular-, Axillar- und Cruralvenentöne.*

Th. H., 58 J. alt, Handarbeiterin. Aufgen. 24. Juni 1890. Seit 8 Jahren besteht bei schwerer Arbeit Herzklopfen. Vorübergehend Anschwellen der Füsse. In letzter Zeit Zunahme der Beschwerden, Athemnot, stärkere hydropische Erscheinungen.

Kleine gracil gebaute, stark abgemagerte Frau. Gesichtsfarbe blass-cyanotisch. Venen des Gesichtes stark gefüllt, zeigen keine Pulsation. Venae jugulares internae beiderseits über daumendick, die r. weiter. Beide zeigen starken herzsystolisch-positiven, schwach anadicroten Puls. Die gleiche Pulsation an den äusseren Jugularvenen. Lässt man die Kranke mässig vertieft athmen, so schwellen die Halsvenen während des Inspiriums ab und die Excursionsweite ihrer Pulsationen wird bedeutend grösser; während des Expiriums sind die Venen stark gefüllt, ihr Puls aber ist kleiner. Richtet man die Kranke aus der leicht erhöhten Rückenlage allmählig bis zum Aufrechtsitzen auf, so wird das Phänomen der inspiratorischen Verstärkung des Venenpulses am Halse weniger deutlich und beim Aufrechtsitzen und forcirter Inspiration kann sogar die Pulsation inspiratorisch geringer, expiratorisch grösser werden. Die Auscultation der inneren Jugularvenen ober der Clavicula ergiebt einen dumpfen gefässdiastolischen Ton, der r. mehr geräuschartig ist; während der Gefässsystole hört man beiderseits einen verdoppelten Ton, dem verdoppelten diastolischen Herztone entsprechend. Während der Inspiration wird der diastolische Venenton verstärkt und erhält mitunter einen deutlichen Vorschlag. Ueber den etwas härter anzufühlenden Carotiden ein dumpfer Ton im ersten, gespaltener diastolischer Ton in zweiten Moment.

Die Untersuchung der Lungen ergiebt diffuse Bronchitis geringen Grades.

Der Herzspitzenstoss im 6. Intercostalraume in der l. vorderen Axillarlinie, 2 querfingerbreit und hebend. Die Herzdämpfung beginnt am unteren Rande der 4. Rippe (l. Parasternallinie) reicht nach rechts 2 querfingerbreit über den r. Sternalrand nach l. bis zur vorderen Axillarlinie. Auscultationsbefund: An der Herzspitze ein präsysstolisches rauhes Geräusch, lauter systolischer Ton, verdoppelter

---

\*) Im Folgenden sind *Auszüge* aus den klinischen Krankheitsgeschichten einiger Kranken mitgetheilt, an welchen die vorliegender Arbeit zu Grunde liegenden Beobachtungen gemacht wurden.

diastolischer Ton. An der Auscultationsstelle der Pulmonalarterie ein dumpfer systolischer, verstärkter, verdoppelter diastolischer Ton; der gleiche Befund über der oberen Sternalgegend und der Auscultationsstelle der Aortenklappen, nur ist hier der 2. Ton schwach. Ueber der unteren Sternalgegend und r. davon ein lautes systolisches Geräusch und verdoppelter diastolischer Ton, kein präsysolisches Geräusch. Geringe Arrhythmie. — Bei etwas über einen r. Winkel elevirtem r. Oberarme, bei Rückenlage der Pat., kann man in der Axillargegend des Oberarmes Arteria und Vena axillaris gesondert, erstere etwas weiter nach vorne, letztere stark gefüllt und etwas weiter nach rückwärts gelegen tasten. An der Vene deutliche Pulsation sicht- und tastbar, die inspiratorisch verstärkt wird und sich bis in die Höhe des unteren Randes des Pectoralis maior verfolgen lässt. An dieser Stelle hört man bei leicht aufgesetztem Stethoscope zu Beginn jedes Inspiriums 1—2mal einen klappenden mit dem Venenpulse synchronen Ton. Bei forcirter Inspiration tritt der Ton nicht auf, bei Druck mit dem Stethoscope wird er vernichtet. Bei noch stärkerem Druck entsteht ein sehr lautes langes Druckgeräusch der Arterie. Auscultation peripher von der angegebenen Stelle liefert ein negatives Ergebniss, bis auf das stets erzeugbare Druckgeräusch der Brachialarterie. Verlegt man die Auscultationsstelle weiter central, so ist von dem beschriebenen Tone gleichfalls nichts mehr zu hören, dagegen treten um so deutlicher, je mehr man sich dem Thorax nähert, die fortgeleiteten Herztöne auf. Linkerseits lässt sich ein analoges Venenphänomen nicht wahrnehmen. Auscultation an der Stelle der Vena subclavia unter dem Schlüsselbeine ergiebt nur die über dem ganzen Thorax hörbaren Herztöne.

Die Radialarterie etwas geschlängelt, härter, von etwas erhöhter Spannung, Pulsus tardus, Anacrotie.

Mässiger Ascites. Dem Herzspitzenstosse kurz nachfolgender Puls der bedeutend vergrösserten Leber. Harn hochgestellt, eiweissfrei.

An den unteren Extremitäten mässiges Oedem. Befund an den Cruralgefässen: Nach innen von der deutlich fühlbaren harten Arterie eine ihrer Lage nach der Cruralvene entsprechende leicht unterdrückbare Pulsation zu tasten. Dieselbe ist meist monocrot, lässt jedoch bei Inspiration, während welcher sie eine sehr deutliche Verstärkung erfährt, mitunter eine anacrote Erhebung erkennen. Bei Auscultation unterhalb des Poupart'schen Bandes hört man einen hellen klappenden Ton, der mit dem Pulse der Vene zusammenfällt und bis etwa 3 querfingerbreit nach abwärts verfolgt werden kann. Bei mässig tiefer Inspiration wird der Ton viel lauter und erhält mitunter einen schwachen Vorschlag; bei allzu tiefer Inspiration verschwindet der Ton, ebenso beim Pressen. Leichter Druck nach innen von der Arterie blos auf die Vene ausgeübt vernichtet den Ton bei Auscultation unterhalb der Compressionsstelle; bei schwachem Drucke auf die Arterie hört man unterhalb neben dem Tone noch ein Compressionsgeräusch.

Bei mehrwöchentlichem Aufenthalte der Kranken an der Klinik wurde durch Körperruhe und Digitalisgebrauch eine wesentliche Besserung erzielt und dieselbe endlich auf ihren eigenen Wunsch entlassen. Während der ganzen Zeit konnte man sich durch vielfältige Untersuchung der Pat. stets von der Beständigkeit der oben angeführten Symptome, insbesondere der Venenphänomene überzeugen. Auch während einer zweiten Behandlung der Kranken in der Klinik, welche wegen neuerlicher Verschlimmerung ihres Befindens nothwendig wurde, konnte der gleiche Befund wie das erstemal erhoben werden; Pat. wurde auch diesmal gebessert entlassen.

Am 2. Dezember kehrte sie in höchst desolatem Zustande in die Klinik zurück und starb 11 Tage später.

*Auszug aus dem Sectionsbefunde* (Hr. Prof. Kundrat): Körperlänge 147 cm. Die Venen am Halse sehr erweitert; die r. Vena jugularis interna sehr erweitert, misst ober den Bulbusklappen 4 cm im Umfang; die linke 3 cm. Die Klappen der ersten halbmondförmig je 7 mm, der letzteren halbkreisförmig 9 mm und 10 mm hoch.

Der Herzbeutel enorm ausgedehnt, durch straffes *Zellgewebe* mit dem Herzen verwachsen. Das Herz horizontal gelagert mit dem r. Rande nach vorne, enorm vergrößert besonders im r. Ventrikel und r. Vorhof. Die Höhlen strotzend mit flüssigem Blut und locker geronnenem Fibrin erfüllt. Die Aortenklappen stark, fast knorpelig verdickt, halbkugelig aufgebaucht, an den tiefer herabgerückten, verdickten Schlusslinien etwas aufgefilzt. Der l. Ventrikel erweitert, seine Wand 1 cm dick. Die Bicuspidalklappe in einem starren Trichter verwandelt, der kaum die Spitze des Zeigefingers fasst. Der r. Ventrikel stark erweitert, 3—4 mm dick. Die *Tricuspidalklappe* gleichfalls verdickt, in einen Trichter für *einen* Mannesfinger durchgängig umgewandelt. Der r. Vorhof enorm erweitert, verdickt. Die Pulmonalarterie sehr erweitert. Die Aorta im abdominalen Theile mit kleinen aber zahlreichen Anlagerungsplatten besetzt, misst oberhalb des Tripus Halleri 5 cm im Umfang. Vena cava inferior sehr weit, hat unter den Renalvenen 5 cm Umfang. Die rechte Axillarvene weist unterhalb der Einmündungsstelle der Subscapularvenen und oberhalb der Latissimussehne ein wohlentwickeltes Klappenpaar auf; oberhalb dieser Stelle in der Axillarvene und Subclavia bis zum Zusammenflusse dieser mit der Vena jugularis interna keine Klappe. Umfang der r. Axillarvene an der Stelle der erwähnten Klappe 12 mm, Höhe der Klappen 5 mm. In der l. Axillarvene findet sich 3 cm oberhalb der Einmündung der Subscapularvenen ein Klappenpaar und unterhalb derselben gleichfalls eine zweitaschige Klappe.

Die Lungen rostbraun, dichter, leicht oedematös.

Die Leber klein, dicht, granulirt; die Milz klein, dicht, Schwielen nach Infarcten. Nieren blutreich, dicht, plump.

## II.

*Verwachsung des Herzens mit dem Herzbeutel. Relative Insufficienz der Mitral- und Tricuspidalklappe, Insufficienz der Aortenklappen. Präsysstolisch-systolischer Venenpuls. Gemischtes Cruralgefässphänomenen: Präsysstolisch-systolisches Insufficienzengeräusch der Cruralvenenklappen, systolischer Arterienton.*

A. K., 57 Jahre alt. Näherin. Aufgen. 18. Juni 1890. Kurzathmigkeit seit 10 Jahren. Seit 2 Jahren Anschwellen der unt. Extremitäten. Pat. hat nie Gelenkrheumatismus durchgemacht.

Schwächliche, magere Frau. Gesicht und Extremitätensenden cyanotisch. Oedem der unteren Extremitäten und unteren Antheile des Rumpfes. Beide Venae jugulares int. und ext. sowie die mittleren Halsvenen strotzend gefüllt, zeigen präsysstolisch-systolischen Puls. (Pulscurve 1 Tafel I von der r. inneren Jugularvene stammend.) Während der Inspiration tritt eine Füllungsabnahme der Halsvenen und eine Vergrößerung ihrer pulsatorischen Excursionen ein. Diese inspiratorische Verstärkung des Venenpulses ist auch bei sitzender Stellung der Kr., während welcher die mittlere Füllung der Venen nur wenig abnimmt, sehr deutlich. Die Auscultation über dem untersten Abschnitte beider Jugularvenen ergiebt 2 der Venendiastole entsprechende dumpfe Töne, von welchen der erste schwächer und kürzer ist;

beide werden durch das Inspirium erheblich verstärkt. Ausserdem hört man einen vom Herzen fortgeleiteten mit der Venensystole synchronen (herzdiastolischen) Ton. Ueber der Carotis ein lauterer herzsystolischer, schwächerer herzdiastolischer Ton. Venen im Gesichte und an den oberen Extremitäten gleichfalls stark ausgedehnt zeigen deutlichen Puls, letztere bis zum Handrücken.

Die Untersuchung der Lungen ergibt Unbeweglichkeit der Lungenränder, diffuse Bronchitis.

*Herzbefund:* Kein deutlicher Spitzenstoss, sondern nur diffuse Erschütterung tastbar, keine systolische Einziehung. Die Herzdämpfung reicht nach oben (l. Parasternallinie) bis zum unteren Rande des 4. Rippe, nach rechts bis 1 cm breit über den r. Sternalrand (5. Rippe), nach links bis zur Mamillarlinie. Die Auscultation ergibt: In der Gegend der Herzspitze einen systolischen Ton, nebst welchem ein systolisches Geräusch gehört wird, einen diastolischen Ton, an dem ein nicht immer deutliches, sehr schwaches diastolisches Geräusch hängt; an der Auscultationsstelle der Tricuspidalis ein systolisches Geräusch, verstärkten diastolischen Ton; über der Pulmonalis ein schwaches systolisches Geräusch, verstärkten diastolischen Ton; über dem oberen Sternum einen dumpfen systolischen, schwachen diastolischen Ton, an den sich ein diastolisches weiches und kurzes Geräusch anschliesst.

Die Radialarterie etwas geschlängelt, ein wenig derber anzufühlen; Puls etwas schnellend, Frequenz erhöht, Arrhythmie.

Ascites, Leber nicht tastbar.

*Cruralgefässe:* Die stark erweiterte deutlich anadicrot pulsirende Schenkelvene unterhalb des Poupart'schen Bandes sichtbar. Bei ganz leichtem Auflegen eines Fingers auf das Gefäss tastet man der zweizeitigen Diastole der Vene entsprechend ein starkes zweitheiliges Schwirren, das durch leichten Druck verstärkt wird. Nach aussen von der Vene die schnellend pulsierende Arterie zu fühlen. Die Diastole der Vene beginnt früher als jene der Arterie und erreicht auch ihre grösste Höhe vor derselben. Bei gleichzeitiger Auscultation beider Gefässe unterhalb des Poupart'schen Bandes mit ganz leicht aufgesetztem Stethoscope hört man ein ziemlich langes mit dem Venenpulse synchrones Geräusch, welches aus einem schwächeren und kürzeren ersten und aus einem lauterem und längeren zweiten Theile besteht. Zugleich mit dem 2. Theile des Geräusches hört man einen etwas dumpfen Ton. Verlegt man die Auscultationsstelle mehr gegen die Seite der Vene, so hört man das dem fühlbaren Schwirren entsprechende venendiastolische Doppelgeräusch deutlicher, den Ton schwächer. Rückt man mit dem Hörrohre mehr nach der Arterie zu, so wird der Ton lauter, das Doppelgeräusch schwächer. Wird ein leichter Druck mit dem auf beide Gefässe gleichmässig aufgesetzten Hörrohre ausgeübt, so werden die Geräusche etwas lauter fliessen aber in eines zusammen; der Ton bleibt zunächst unbeeinflusst. Bei stärkerem Drucke verschwinden die Geräusche und auch der Ton und man hört ein neues mit der Arteriediastole zusammenfallendes lautes und scharfes Compressionsgeräusch. Beim Husten tritt in der Vene ein lautes, langgezogenes Geräusch, bezüglich tastbares Schwirren auf. Der palpatorische und auscultatorische Befund ist an den Cruralgefässen beiderseits gleich, nur erscheint das venöse Doppel-schwirren und Doppelgeräusch links stärker als rechts.

Durch Gebrauch von Digitalis- und Coffeinpräparaten wird eine durch mehrere Wochen anhaltende Besserung erzielt. Der objective Befund bleibt während dieser Zeit unverändert. Gegen Ende Juli stellt sich zunehmende Verschlimmerung ein und am 28. erfolgte der Exitus letalis.

*Auszug aus dem Sectionsbefunde (Hr. Dr. Kolisko):* Halsvenen strotzend mit

Blut gefüllt. Die Bulbi der inneren Jugularvenen sehr stark erweitert, die Klappen oberhalb des Bulbus beiderseits klein. Die linke Lunge im ganzen Umfange, die rechte zum grössten Theile durch Pseudomembranen angewachsen. Starkes Oedem derselben.

*Herz* im ganzen Umfange mit dem Herzbeutel durch lockere Pseudomembranen verwachsen, auf das Doppelte vergrössert, indem seine r. Hälfte, insbesondere der r. Vorhof stark erweitert ist. Auch der l. Ventrikel stark erweitert. Die Wand des l. Ventrikels 1·5 cm dick. Das l. v. Ostium von normaler Weite, die Zipfel der Bicuspidalis am Rande etwas verdickt, ausgeglättet, Höhe des verkürzten hinteren Zipfels  $\frac{1}{2}$ —1 cm. Wand des l. Vorhofes etwas verdickt. Das Fleisch des r. Ventrikels 5—8 mm dick, Trabekel und Papillarmuskel\* verbreitert. Das r. v. Ostium für 4 Finger bequem durchgängig, der Umfang an der Basis der Zipfel gemessen 12·5 cm; die Höhe der einzelnen Zipfel 1—1·5 cm, ihre freien Ränder etwas verdickt und ausgeglättet. Pulmonalklappen etwas vergrössert, an den Rändern etwas verdickt. Die Aortenklappen gross, die Sinus Valsalvae sehr weit, die Ränder der Klappen an den Nodulis verdickt; zwischen linker und hinterer Klappe, sowie zwischen rechter und hinterer eine je 3 mm lange Verwachsung der Commissur. Der verdickte Rand der hinteren Klappe schlägt sich bei Eingiessung von Wasser nach den Aortenconus um, so dass ein kleiner Spalt gebildet wird, durch welchen das Wasser langsam in den Ventrikel abfliesst. Die Aorta etwas weiter, im Arcus und in der absteigenden Aorta beetartige, weissgelbe Verdickungen der Intima. Die Aorta abdominalis leicht in ihrer Intima verdickt, die Arteriae iliacae und cruales leicht erweitert, ihre Intima ein wenig verdickt. Die Vena cava inferior stark erweitert, strotzend mit flüssigem Blute gefüllt, ebenso die Venae iliacae und cruales. Der Umfang der letzteren oberhalb der unter dem Poupart'schen Bande liegenden Klappen 4·5 cm, unterhalb derselben 4 cm. In der rechten Cruralvene diese Klappen klein, 4 mm hoch; in der linken grösser 7—8 mm hoch, beiderseits zart.

### III.

*Insufficienz der Aorten- und Mitralklappen. Relative Schlussunfähigkeit der Tricuspidalklappe, nach deren Auftreten bald der Exitus l. erfolgt. Während des Bestandes derselben gemischter Dreiton (venöser Doppelton, einfacher Arterienton) an den Cruralgefässen.*

M. B., 46 Jahre alt, Arbeitersgattin. Aufgen. 18. Juni 1890. Vor 14 Jahren ausgebreiteter Gelenksrheumatismus. Seit 2 Jahren Kurzathmigkeit, häufiges Schwindelgefühl, seit einem halben Jahre mit zunehmender Heftigkeit steno-cardische Anfälle.

*Status praes.* vom 20. Juni Kräftig gebaute Frau von gutem Ernährungszustande. Hautfarbe blass, Lippen etwas bläulichroth. Halsvenen nicht stärker gefüllt, zeigen keine deutlichen pulsatorischen Bewegungen, sehr starker Puls der Carotiden; Auscultation der letzteren ergibt ein herzastolisches Geräusch, im diastolischen Momente nichts.

Lungenbefund bis auf spärliche Rasselgeräusche über der hintern unteren Thoraxgegend normal.

Der Herzspitzenstoss hebend, verbreitert, liegt im 5. Intercostalraume, fingerbreit ausserhalb der Mausillarlinie. Die Herzdämpfung beginnt am oberen Rande der 4. Rippe (l. Parasternallinie), reicht nach links bis fingerbreit über die

1. Mamillarlinie, nach rechts bis etwas über den r. Sternalrand. Auscultation: Ueber dem Spitzentosse ein lautes, schabendes systolisches Geräusch, schwächeres diastolisches Geräusch. Ueber dem unteren Sternum schwächeres systolisches Geräusch von derselben Klangfarbe wie an der Herzspitze, lauterer pfeifendes diastolisches Geräusch. An der Auscultationsstelle der Pulmonalarterie ein systolisches Geräusch, dumpfer diastolischer Ton, an welchen sich ein langgezogenes diastolisches Geräusch schliesst. Ueber dem oberen Sternum ein rauhes, sehr lautes systolisches Geräusch und gleichfalls lautes, pfeifendes, langes diastolisches Geräusch; der gleiche Befund wie hier über der Aorta, das systolische Geräusch noch lauter.

Die Radialarterie weit; schnellender Puls von erhöhter Frequenz, Rhythmus normal. Die Auscultation der Cubital- und Radialarterie ergiebt einen einfachen gefässdiastolischen Spontanton.

Die Leber etwas vergrössert, zeigt keine Pulsation.

Kein Ascites; der Harn enthält kein Eiweiss.

Untere Extremitäten völlig frei von Oedem. Die Auscultation der Cruralarterien ergiebt einen einfachen Spontanton, Druckgeräusch, Druckdoppelgeräusch, Druckton. — Während des Aufenthaltes der Kranken in der Klinik bleibt ihr Zustand durch einige Wochen ziemlich unverändert, dann verschlechtert sich derselbe zusehends. Es treten Oedeme an den unt. Extremitäten auf, die Dyspnoë wird grösser. Am 20. Juli constatirt man das Bestehen eines herzsystolisch-positiven anadicroten Bulbuspulses an der r. Vena jugularis interna, bei Auscultation über demselben 2 klappende Töne, die mit der Pulsation synchron sind; Leberpuls. Ascites geringen Grades.

Der Befund an den *Cruralgefässen* ist nun folgender: Die Spannung der Cruralarterie etwas verringert; nach innen von derselben eine dem Arterienpulse vorangehende Pulsation der Cruralvene knapp unter dem Poupart'schen Bande tastbar. Diese Pulsation wird durch das Inspirium sehr deutlich verstärkt und während desselben deutlich anadicrot. Der Zeitunterschied zwischen Herzstoss und Cruralarterienpuls merklich vergrössert. Die Auscultation ergiebt bei leichtem Aufsetzen des Hörrohres unter dem Poupart'schen Bande zwei Töne, wovon der 2., stärkere mit der Arterien-diastole zusammenfällt. Beide werden inspiratorisch lauter, doch ist diese Verstärkung bei dem ersten viel erheblicher. Im Exspirium wird der erste oft unhörbar. Sehr häufig tritt während des Inspiriums noch ein schwacher dritter Ton hinzu, welcher dem ersten vorschlagartig vorangeht. Wirkung der Bauchpresse vernichtet alle Schallphänomene bis auf den letzten Ton. Schwacher Druck mit dem Hörrohre bringt den ersten, bezüglich die beiden ersten Töne zum Schwenden; stärkerer Druck ruft ein lautes scharfes Arterien-druckgeräusch hervor; bei noch stärkerem Drucke entsteht ein Arterien-doppelgeräusch. Auscultirt man etwa 2 querfingerbreit unterhalb des Poupart'schen Bandes und übt oberhalb der Auscultationsstelle einen schwachen Druck auf die Stelle der Vene aus, ohne zugleich die Arterie zu comprimiren, so verschwindet der erste der Doppeltöne resp. die beiden ersten des Dreitones, während der letzte Ton unverändert bleibt. Das Phänomen des Doppel- und Dreitones ist nur etwa 3—4 querfingerbreit nach abwärts vom Poupart'schen Bande zu verfolgen, darüber hinaus vernimmt man nur einen mit dem Arterienpulse synchronen Ton. — In den folgenden Tagen zunehmende Verschlechterung, häufige Ohnmachtsanwandlungen. Am 28. Juli, nachdem noch eine Pneumonie im r. Unterlappen aufgetreten war, erfolgt der tödtliche Ausgang.

*Auszug aus dem Sectionsbefunde* (Hr. Dr. Kolisko): Die Halsvenen strotzend

mit flüssigem, dunklem Blute gefüllt. Die Bulbi der Venae jugulares int. stark erweitert, die Klappen daselbst gross und zart.

Die unteren Randpartien des r. Mittellappens sowie die vordere Hälfte des unteren Lappens hepatisirt, starr; darüber die Pleura lebhaft injicirt. Im unteren Rand des oberen Lappens ein über haselnussgrosser hämorrhagischer Infaret.

Im Herzbeutel etwas klares Serum. Das Herz auf das Dreifache vergrössert, besonders auf Rechnung des stark bauchigen l. Ventrikels. Dieser ziemlich beträchtlich erweitert, dunkle Cruormassen enthaltend, starrwandig,  $1\frac{1}{2}$  cm dick. Das l. venöse Ostium für 2 Finger durchgängig. Die Zipfel der Bicuspidalis sehr stark an den freien Rändern verdickt, ausgeglättet, mässig verkürzt; die Sehnenfäden der stark abgeplatteten Papillarmuskel verkürzt, theilweise mit einander verwachsen. R. Ventrikel beträchtlich erweitert, ganz leicht in seinem Fleische verdickt, seine Wand 6 mm dick. Das Herzfleisch gelb gefleckt. Das r. venöse Ostium für 4 Finger durchgängig, sein Umfang an der Basis der Zipfel 12 cm. Die Zipfel in der Mitte der Schlussränder etwas verdickt, die verdickte Stelle im medialen Zipfel bauchig nach dem l. Vorhofe gewölbt, am vorderen Zipfel der Schlussfläche entsprechend ausgeglättet; Höhe der Zipfel in ihrer Mitte gemessen  $1\frac{1}{2}$  cm. Der r. Vorhof sehr beträchtlich erweitert, dünnwandig. Die Klappen der Pulmonalarterie zart. Aorta etwas erweitert, in ihrer Innen- und Mittelschicht gelb verfärbt, ausgedehnt verkalkt. Innenfläche derselben uneben, theils von blaugrauer, theils von fettgelber Farbe, mit zahlreichen kleinen Substanzverlusten bezeichnet. Die Aortenklappen sehr stark in ihren freien Rändern verkürzt, auch verdickt, besonders der freie Rand der hinteren Klappe. Das Ostium der l. Coronararterie weit, das der r. hochgradig verengt. Die Arteriae cruales hier und da in ihrer intima gefleckt. Die Venae iliacae und cruales in ihren gewöhnlichen Dimensionen; der Umfang derselben ober den knapp am Poupart'schen Bande liegenden Klappen 3 cm, unterhalb derselben 2.5 cm. Höhe der Klappen daselbst 8—10 mm.

#### IV.

*Insufficienz der Mitralklappe und Stenose des linken venösen Ostiums. Relative Insufficienz der Tricuspidalklappe. Anadicroter Bulbuspuls, Axillarvenenpuls, Leberpuls, Cruralvenenpuls. Doppelton über den Bulbis u. Axillarvenen, inspiratorischer Doppelton der Cruralvenen.*

A. St., 30 Jahre alt, Kellner. Aufgen. 24. Juli 1890. Pat. hat nie ein acutes Exanthem, nie Gelenkrheumatismus überstanden. Seit einem Jahre Kurzathmigkeit und schmerzhaftige Sensationen in der Lebergegend. Zunahme dieser Beschwerden in der letzter Zeit.

Mittelgrosser, kräftig gebauter Mann. Haut subicterisch, Gesicht und Extremitätsenden cyanotisch. Der Bulbus der l. Vena jugularis interna bildet eine etwa nussgrosse Prominenz; der rechte auch etwas vortretend, doch in weit geringerem Grade. An beiden Bulbis, desgleichen am unteren Stücke der beiden Venae jugularis externae eine ausgesprochen anadicrote mit dem Corotispulse synchronische Pulsation. Bei leicht erhöhter Rückenlage wird dieser Venenpuls durch mässig tiefe Inspiration etwas frequenter und zeigt weit grössere Excursionen. Durch forcirte Inspiration wird aber die Grösse des Pulses verringert. Die Auscultation ergiebt über beiden Bulbis 3 Töne, von welchen die beiden

ersten mit der Venendiaſtole, der letzte mit der Venensystole zuſammenfallen; dieſer iſt links ſtärker als rechts (2. Pulmonalton). Inſpiratoriſche Verſtärkung der Venentöne, Abſchwächung derſelben beim Preſſen.

Die Unterſuchung der Lungen ergibt geringe diſſuſe Bronchitis.

Der percussořiſche und auſcultatoriſche Befund am Herzen liefert die typiſchen Symptome einer Inſufficienz der Mitralklappe und Stenose des l. v. Oſtiums. Auſſerdem nimmt man über dem unteren Theile des Sternumſ ein durch ſeine Klangfarbe von dem gleichzeitigen Mitralleräuſche unterſcheidbares herzyſtoliſches Geräuſch wahr. Die Radialarterie weich, eng, wenig geſpannt.

In beiden Axillen die bedeutend ausgedehnte pulſirende Axillarvene zu ſehen. Während des Inſpiriums wird der Puls derſelben viel ſtärker und vor Allem die Anacrotie viel deutlicher (m. vergl. die Pulſcurve 11 Tafel IV). Bei Preſsbewegungen füllt ſich das Gefäſſ ſtärker, der Puls wird kleiner. Die Auſcultation ergibt über der Vene 2 Töne, die inſpiratoriſch viel lauter werden und nach abwärts nur biſ in die Höhe des unteren Pectoraliſrandes verfolgt werden können, woſelbſt auch die ſichtbare Pulſation aufhört. Comprimit man die Vene auch nur leicht an einem oberhalb der Auſcultationsſtelle gelegenen Punkte mit dem Finger, wobei die Arterie unbeeinfluoſt bleibt, ſo verſchwindet der Doppelton ſofort. Während der Auſcultation, inſbeſondere bei länger dauernder Elevation des Armes wird der Doppelton ſchwächer. Das Verhalten der Axillarvenen iſt beiderſeits das gleiche.

Die bedeutend vergrößerte Leber zeigt anadicroten Puls, der dem Herzſpitzenton kurz nachfolgt und während der Inſpiration ſehr deutlich gröſſer wird.

In der *Inguinalbeuge* neben der wenig kräftig pulſirenden Arterie nach innen eine zweite ſelbſtändige der Cruralvene angehörende Pulſation; dieſelbe geht jener von der Cruralarterie herrührenden kurz voraus, wird inſpiratoriſch weſentlich ſtärker und deutlicher anadicrot. Bei der Auſcultation über beiden Cruralgefäſſen hört man einen lauten Ton, der mit der Inſpiration bedeutend verſtärkt wird und einen Vorſchlag erhält. Er iſt biſ 3 cm unterhalb des Poupart'schen Bandes zu verfolgen, daſelbſt aber ſchwach, nur während des Inſpiriums hörbar. Bei ſehr tiefer Inſpiration fällt der Ton auſ, ebenſo fehlt er vollſtändig beim Preſſen. Bei Druck mit dem Hörrohre verſchwindet der Ton ſehr bald und erſt bei viel ſtärkerem Drucke tritt ein Arteriencompreſſionsgeräuſch und endlich ein Druckton auf. Leichter Druck mit dem Finger auf die Vene knapp unter dem Poupart'schen Bande ausgeübt bringt den Ton zum Schweigen, während derſelbe bei vorſichtiger Compreſſion der Arterie beſtehen bleibt.

## V.

*Inſufficienz der Mitralklappe, Stenose des linken venöſen Oſtiums. Relative Tricuspidaliſufficienz. Auſſer den anderen typiſchen Venenphänomenen einſeitiger Axillarvenentton.*

F. B., 20 Jahre alt. Aufgen. 20. Juni 1890. Pat., der in früheren Jahren wiederholt Gelenksrheumatismus durchgemacht hat, bietet die characteriſtiſchen Erſcheinungen einer Stenose des l. venöſen Oſtiums und einer zeitweilig beſtehenden relativen Inſufficienz der Tricuspidalklappe bei enorm vergrößertem rechten Herzen. Die Erſcheinungen an den Hals- und Schenkelvenen ſind die unter den gegebenen Verhältniſſen gewöhnlichen; deutlicher Lebervenenpuls. Die ausgedehnte *Vena axillaris* der r. Seite zeigt kräftigen herzyſtoliſchen Venenpuls, der ſich biſ zu einer Stelle, welche dem Anſatze des Pectoraliſ maior an



den Humerus entspricht, verfolgen lässt. Nach vorne davon getrennt die Arterie sicht- und fühlbar. Die Pulsation der Vene inspiratorisch deutlich verstärkt. Auscultirt man in der Achsenhöhle dem Scheitel der Wölbung entsprechend, so hört man nur die vom Herzen fortgeleiteten Schallphänomene; rückt man von dieser Stelle dem Verlaufe der Vene folgend nach der Peripherie vor, so verschwinden die Herztöne und Geräusche allmählig und man nimmt endlich gar keinen Schall wahr bis man in die Höhe des unteren Pectoralisrandes gelangt; hier tritt ein heller klappernder Ton auf, der während des Inspiriums viel lauter wird und über die genannte Stelle abwärts höchstens einen Centimeter weit zu hören ist. Comprimirt man die Vene vorsichtig oberhalb der Auscultationsstelle, so schwindet der Ton sofort; ebenso bei leichtem Drucke mit dem Hörrohre, während bei noch stärkerem Druck das Compressionsgeräusch der Arterie auftritt. Die linke Vena axillaris viel weniger gefüllt; an derselben kein deutlicher Puls sichtbar, keinerlei auscultatorisches Phänomen wahrnehmbar.

## VI.

*Stenose des linken venösen Ostiums mit Insufficienz der Mitralklappe. Relative Insufficienz der Tricuspidalklappe. Anfangs anacrotische Venenpulse und Venendoppeltöne im Inspirium, dann nur monocrotische Venenpulse und einfache Venentöne. Axillarvenenton.*

L. K., 32 Jahre alt, Kellner. Aufgen. 4. Februar 1890. Der Kranke leidet seit zwei Jahren an Herzklopfen, Kurzathmigkeit und hydropischen Anschwellungen. Die Untersuchung ergibt das Bestehen einer Stenose des l. v. Ostiums mit Insufficienz der Mitralklappe und einer, höchstwahrscheinlich relativen, Tricuspidalinsufficienz.

Die Halsvenen sämmtlich erweitert. An dem Bulbus der Vena jugularis interna und dem unteren Stücke der Vena jugularis externa beiderseits herzsystolischer Venenpuls. Bei mässig tiefer Inspiration wird die Pulsation erheblich verstärkt, insbesondere die anacrote Erhebung deutlicher, ein derselben entsprechender Vorschlag fühlbar. Tiefste Inspiration macht den Venenpuls schwächer, derselbe erscheint dann bei der Expiration stärker. Die Auscultation über dem untersten Abschnitte der r. inneren Jugularvene ergiebt bei suspendirter Athmung und während des Expiriums einen venendiastolischen und einen lautereren venensystolischen vom Herzen her fortgeleiteten Ton (verstärkter 2. Pulmonalton). Bei mässig vertiefter Inspiration wird der erste Ton viel lauter und erhält einen Vorschlag. Derselbe Befund links, der venensystolische Ton hier lauter als rechts. Ueber den engen, wenig gespannten Carotiden hört man während der Gefässdiastole nichts, während der Gefässsystole einen, links lautereren, Ton (2. Pulmonalton). Bei rechtwinklig abducirtem r. Oberarm die Arteria axillaris nur bei genauem Zufühlen tastbar. Weiter nach rückwärts von derselben die stark erweiterte Vene sicht- und fühlbar; sie zeigt einen mit jenem der Jugularvene gleichzeitigen Puls, der inspiratorisch verstärkt wird. Die Auscultation über den Axillargefässen ergiebt einen gefässdiastolischen Ton, der nach abwärts bis zur Höhe des unteren Pectoralisrandes verfolgt werden kann. Darüber hinaus wird kein Ton mehr gehört. Der Ton wird durch mässig tiefe Einathmung verstärkt, durch forcirte abgeschwächt; durch Pressbewegungen gleichfalls in seiner Intensität vermindert; durch Compression der Vene central von der auscultirten Stelle vernichtet. Auch über der Vena subclavia unter dem

Schlüsselbein ein durch das Inspirium wesentlich verstärkter mit dem sichtbaren Pulse des Gefäßes gleichzeitiger Ton. An der l. Seite derselbe Befund zu erheben. Leberpuls. In der *Inguinalbeuge* die Arteria crualis als schwach pulsirendes Gefäß, nach innen davon die gleichfalls pulsirende Vene tastbar. Die Auscultation ergibt bei ausgesetzter Athmung einen dumpfen gefäßdiastolischen Ton, der bei wenig tiefem Inspirium stärker wird und einen schwächeren Vorschlag erhält. Tiefste Inspiration lässt den Ton schwächer erscheinen. Schwacher Druck mit dem Finger unmittelbar nach innen von der Arterie auf die Vene ausgeübt bringt den Ton sofort zum Schwinden; Compression der Arterie allein ohne die Vene zugleich zu comprimiren gelingt nicht.

Während der mehrwöchentlichen Beobachtung des Pat. nehmen Cyanose und Hydrops ständig zu, Cardiaca und Diuretica zeigen nur geringen Effect, endlich muss der Kranke auf sein eigenes Verlangen aus der Behandlung entlassen werden.

Die Venenphänomene zeigten sich in der letzten Zeit insofern geändert als die Pulse nur mehr monocrot waren und dementsprechend auch während des Inspiriums nur einfache venendiastolische Töne gehört wurden.

### Benützte Literatur.

---

1. *Bamberger*. Beobachtungen über den Venenpuls. Würzburger med. Zeitschrift. Bd. IV. 1863.
2. *Geigel*. Ueber den Venenpuls. Würzburger med. Zeitschrift. Bd. IV. 1863.
3. *Friedreich*. Ueber den Venenpuls. Deutsch. Arch. f. klin. Med. Bd. I. 1866.
4. *Rovida, L. C.* Der Venenpuls. Moleschott's Unters. z. Naturl. XII. 1872 (S.-A.).
5. *Friedreich*. Ueber Doppelton an der Cruralarterie sowie über Tonbildung an den Cruralvenen. Deutsch. Arch. f. kl. Med. Bd. XXI. 1878.
6. *Schreiber*. Entstehung und Bedeutung der Doppeltöne im peripheren Gefässsystem. Deutsch. Arch. f. kl. Med. Bd. XXVIII. 1881.
7. *Eichhorst*. Lehrb. d. physik. Untersuchungsmethoden. Berlin 1889 und Handb. der spec. Pathol. und Therap. Bd. I. Wien-Leipzig 1890.
8. *Gerhardt*. Lehrb. der Auscultation und Percussion. Tübingen 1890.
9. *Jaquet*. Ueber die Verwendung des Taschenuhrmechanismus für präzise Zeitregistrirung. Centralblatt für Physiologie. Bd. IV. Nr. 20. 1891.
10. *Knoll*. Ueber einen verbesserten Polygraphen. Prager med. Wochenschr. 1879. Nr. 21.
11. *Grunmach*. Ueber den Polygraphen. Berlin. klin. Wochenschr. 1876. Nr. 33.
12. *Landois*. Die Lehre vom Arterienpuls. Berlin 1872. p. 286 ff.
13. *Klemensiewicz*. Ueber den Einfluss der Athembewegungen auf die Form der Pulscurven beim Menschen. Sitzungsber. der Wiener Acad. d. W. Math. naturw. Kl. Bd. LXXIV. III. Abthlg. 1876.
14. *Langendorff*. Physiologische Graphik. Leipzig u. Wien 1891.

15. *Knoll*. Beiträge zur Kenntniss der Pulscurve. Arch. f. exp. Path. u. Pharm. Bd. 9. 1878.
16. *Przibram*. Beiträge zur Lehre vom Cruraldoppelton. Zeitschr. f. Heilk. XI. Bd. 1890.
17. *Tripier*. Contribution à l'étude du pouls veineux. Lyon méd. 1884. Nr. 42. Ref. in Virchow-Hirsch Jhrb. 1884. I. p. 227.
18. *Einbrodt*. Ueber den Einfluss der Athembewegungen auf Herzschlag und Blutdruck. Sitzungsber. der Wiener Acad. d. Wissensch. Math. naturw. Kl. XL. Bd. 1860.
19. *Schreiber*. Ueber den Einfluss der Athmung auf den Blutdruck. Arch. f. exp. Path. und Pharm. Bd. 10. 1879.
20. *Senator*. Zur Lehre von dem Doppelton in der Schenkelbeuge und den Kreislaufsverhältnissen bei Aorteninsufficienz. Zeitschrift f. klin. Med. Bd. 3. 1881.
21. *Löwit*. Zur Entstehung des Cruralarteriendoppeltones bei Aortenklappeninsufficienz. Prager med. Wochenschr. 1879. Nr. 27.
22. *Weil*. Die Auscultation der Arterien und Venen. Leipzig 1875.
23. *Friedreich*. Beiträge zur physikalischen Untersuchung der Blutgefäße. Deutsches Arch. f. klin. Med. Bd. 29. 1881.
24. *Trost*. Ein Fall von absatzweiser Contraction des linken Ventrikels bei Aorteninsufficienz. Wiener med. Wochenschr. 1886. Nr. 18—20.
25. *Schwalbe*. Zur Klinik der Aorteninsufficienz. Deutsch. Arch. f. kl. Med. Bd. 44 u. 45. 1889.
26. *Riegel*. Ueber den normalen und pathologischen Venenpuls. Deutsch. Arch. f. kl. Med. Bd. 31. 1882.  
Ueber die diagnostische Bedeutung des Venenpulses. Volkmann'sche Sammlung Nr. 227. 1883.  
Zur Diagnose der Tricuspidalinsufficienz. Berl. klin. Wochenschr. 1886. Nr. 38.
27. *Bardeleben*. Das Klappendistanzgesetz. Zeitschr. für Naturwissenschaft. Bd. XIV. Jena 1880.
28. *Bardeleben*. Das allgemeine Verhalten der Venenklappen. Biolog. Centralblatt. Bd. III. 1883.
29. *Fischl*. Zur Auscultation der Cruralgefäße. Prager med. Wochenschr. 1881. Nr. 45 u. 46.  
Zur Auscultation der Cruralgefäße. Zeitschr. f. Heilk. Bd. III. 1882.
30. *Przibram*. Ref. in der Wiener med. Wochenschr. 1882. Nr. 10.
31. *Fraentzel*. Vorlesungen über die Krankheiten des Herzens. II. Bd. Berlin 1891. p. 178.
32. *Kreysig*. Die Krankheiten des Herzens. Berlin 1814—1817

33. *Bouillaud*. Die Krankheiten des Herzens. Deutsch v. Becker. Leipzig 1836.
34. *Gendrin*. Vorlesungen über Herzkrankheiten. Deutsch v. Krupp. Leipzig 1843.
35. *Forget*. Grundriss der Krankheiten des Herzens. Deutsch v. Wolf. Giessen 1852.
36. *Friedreich*. Krankheiten des Herzens. (Virchow's Hndb.) Erlangen 1867.
37. *Fuller*. Die Krankheiten des Herzens. Uebers. v. Schulzen. Berlin 1864.
38. *v. Dusch*. Lehrbuch der Herzkrankheiten. Leipzig 1868.
39. *Rosenstein* in Ziemssen's Hndb. Bd. VI. Leipzig 1879.
40. *G. Sée*. Klinik der Herzkrankheiten. Deutsch von Salomon. Bd. I. Hamburg und Leipzig 1890.
41. *Hope*. Von den Krankheiten des Herzens und der grossen Gefässe. Deutsch von Becker. Berlin 1833.
42. *Haldane*. Case of disease of the tricuspid valve. Edinbgh. Med Journ. Sep. 1864. Cit. n. Virchow-Hirsch Jb. 1865. III. 215.
43. *Duroziez*. Du rétrécissement de la tricuspide. Gazette des hôpitaux. 1868.
44. *Cryan*. Dublin. Journ. 55. p. 91. Jan. 1873. Cit. n. Schmidt's Jb. Bd. 160 p. 30.
45. *Duroziez*. Union médic. 1878.
46. *Tuczek*. Zur Lehre von den Erkrankungen des Herzens und der grossen Gefässe. Deutsch. Arch. f. klin. Med. Bd. 23. 1879.
47. *Charteris*. The Lancet. Sept. 1879.
48. *Garel*. Note sur un cas de tumeur de la valvule tricuspide. Revue mensuelle de méd. et de chir. 1880.
49. *Davezac*. Lésions complexes du cœur etc. Mort. Journ. de méd. de Bordeaux 1881. Ref. in Virchow-Hirsch Jb. 1881. II. p. 136.
50. *Lépine*. Lyon médical 1882 No. 31. Cit. n. Hirschberg.
51. *Chauffard*. Note sur un cas de rétrécissement tricuspidien etc. Revue de méd. 1884.
52. *Bury*. The Lancet. August 1884.
53. *Leclerc*. Lyon médical. 1887. No. 25.
54. *Hirschberg*. Ein Beitrag zur Kenntniss der Tricuspidalstenose. Inauguraldiss. Berlin 1889.
55. *R. Leudet*. Essai sur le rétrécissement tricuspidien. Thèse. Paris 1888.
56. *Pye-Smith*. London Path. Soc. Transact. vol. III. p. 283.

57. *Luton*. Bulletin Soc. anatomique. 1858.
58. *Gairdner*. Clinic. Med. 1862.
59. *Jennings*. Dublin Path. Soc. in *Dubl. quarterly Journ. of med. sc.* 1866.
60. *Cryan*. Dublin quarterly Journ. 1870.
61. *Leroux*. Soc. anatomique 1877.
62. *Pearce-Gould*. London Path. Soc. Transact. vol. XXVIII. 1877.
63. *Chiotti*. Morgagni 1879.
64. *Havage*. Soc. anatomique 1879.
65. *Renaut*. Lyon méd. 1882.
66. *Lubet-Barbon*. Soc. anatom. 1884.
67. *Torres-Homem*. Revista de Cursos Rio de Janeiro 1884. (56—67  
Cit. nach R. Leudet.)

## Bemerkungen zu den auf Tafel I—VI wiedergegebenen Pulscurven.

---

Curven 3 und 4 nach *Bamberger*. Systolischer Puls der inneren Jugularvene. *Marey'scher* Sphygmograph.

Curven 1, 2, 5—9. Systolischer (präsysstolisch-systolischer) Puls an inneren Jugularvenen bei mässig vertiefter Athmung und leicht erhöhter Rückenlage aufgenommen. C. 1 und 2 sind mit *Dudgeon'schem*, C. 5 mit *Jaquet'schem* Sphygmographen ( $\frac{1}{5}$  Sec. Zeitschreibung, geringe Geschwindigkeit des Laufwerkes), C. 6—9 mit *Rothe's* Polygraphen gezeichnet (obere Curve rührt vom Athmungsschreiber her). Curve 7 zeigt Bigeminie.

Curve 10. Präsysst.-syst. Bulbuspuls der l. inneren Jugularvene. *Rothe'scher* Polygraph. Durch die inspiratorische Hebung der Stelle, auf welcher die Pelotte aufruhte, wurde eine inspiratorische Hebung der ganzen Curvenreihe erzeugt, ähnlich wie bei

Curve 11 einer Axillarvene (präsysst.-syst. Puls). *Dudgeon'scher* Sphygmograph.

Curve 12. Systolischer Puls einer r. Axillarvene. *Rothe's* Polygraph.

Curven 10—12 sind bei mässig vertiefter Athmung und erhöhter Rückenlage aufgenommen.

Curven 13 und 14. Präsysstolisch-systolischer Puls einer Cruralvene. Erstere mit *Jaquet'schem* Sphygmographen (wie C. 5), letztere mit *Rothe'schem* Polygraphen geschrieben. Rückenlage, vertiefte Athmung.

Curve 15. Präsysstolisch-systolischer Lebervenenpuls. *Rothe's* Polygraph. Leicht erhöhte Rückenlage, vertiefte Athmung.

Curve 16 und 17. Verstärkter präsysstolischer Puls am unteren Abschnitte der Vena jugularis interna mit *Rothe's* Polygraphen bei erhöhter Rückenlage, etwas vertiefter Athmung aufgenommen.

An Curven 6, 9, 16 sind die synchronen Punkte der Athmungs- und der Venencurve mit Hilfe des Merkzeichenverfahrens bestimmt.

---





Aus Prof. *Chiari's* pathol.-anat. Institute an der deutschen Universität in Prag.

## ÜBER CYSTISCHE TUMOREN IM BEREICHE DES INFUNDIBULUM CEREBRI.

Von

DR. FRIEDRICH LANGER,

derzeit Assistenten an Prof. *Pullauf's* Lehrkanzel für gerichtl. Medicin an der deutschen  
Universität in Prag.

(Hierzu Tafel VII, Figur 1 u. 2.)

Sieht man ab von den sogenannten uneigentlichen Cysten im Gehirne, wie den apoplectischen Cysten, den Hirn-Erweichungscysten, den cystischen Gliomen und den durch Einwanderung von Zooparasiten bedingten cystischen Hohlräumen in der Hirnsubstanz, so kommen wahre, d. h. auf praeformirte Hohlräume zu beziehende Cystenbildungen im Gehirne gewiss nur selten zur Beobachtung. Unter ihnen sind zu nennen die cystischen Abschnürungen von Theilen der Hirnventrikel, wie sie gelegentlich als Abschnürungen im Bereiche eines Vorderhorns oder Hinterhorns eines Seitenventrikels oder eines Nidamentes des IV. Ventrikels getroffen werden, und dann die auf umschriebene Dilatation der perivasculaeren Lymphräume zu beziehenden, mitunter in grosser Zahl in der Hirnsubstanz auftretenden cystischen Formationen.

Durch die Güte des Herrn Prof. *Chiari* erhielt ich zwei Fälle von wahrer Cystenbildung im Bereiche des Infundibulum cerebri zur Bearbeitung zugewiesen. Da diese Fälle nicht nur durch die Localisation der Cysten sondern auch durch die Eigenart der Cystenbildung ausgezeichnet sind, und es bei ihnen gelang, auch die Genese der Cysten festzustellen, dürfte es gerechtfertigt erscheinen, diese Fälle hiermit zur allgemeinen Kenntniss zu bringen.

Im *ersten Falle* handelte es sich um eine am 31. October 1883 secirte 43jährige Frau aus der Prager Irrenanstalt, bei der die *klinische Diagnose* auf Dysenterie, Dementia und Tumor cerebelli? gestellt worden war. Der Güte des Herrn Dr. *Viertl*, damals ersten

Secundararztes in der Irrenanstalt, verdanke ich nachfolgende *klinische Angaben*: Bis vor zwei Jahren hatte die sonst angeblich immer gesund gewesene Patientin an Kopfschmerzen gelitten, die in kürzeren und längeren Intervallen, oft nach Gemüthsaffecten aufgetreten waren und mehrere Tage angedauert hatten. Sechs Wochen vor der am 19. October erfolgten Aufnahme der Patientin in die Irrenanstalt hatten sich die Kopfschmerzen wieder eingestellt und zwar mit grosser Intensität. Die Patientin hatte grosse Unruhe gezeigt, war verwirrt geworden und eben deswegen, nachdem sich ihr Zustand während eines vierwöchentlichen Aufenthaltes in einem Spital nicht geändert hatte, in die Irrenanstalt gebracht worden. Während des Aufenthaltes in der Irrenanstalt hatte die Frau ein sehr scheues und zurückhaltendes Benehmen gezeigt, irre geredet und öfters Schwindelanfälle mit der Tendenz, nach rückwärts zu fallen, gehabt. Weiter war Abnahme der Sehschärfe und Strabismus convergens eingetreten und hatte die Patientin mehrmals erbrochen. Allmählig war sie in vollständigen Stumpfsinn verfallen und unfähig geworden, den Stuhl und Harn zu halten. Die letzten sechs Tage ihres Lebens war sie wegen der Dysenterie bettlägerig gewesen.

Die *Section* ergab folgenden Befund:

„Der Körper klein, ziemlich kräftig gebaut mit starker Muskulatur versehen, ziemlich gut genährt, blass. Auf der Rückseite blassviolette Todtenflecken. Am Nasenrücken und in der linken Jochbeingegend braunroth vertrocknete Excoriationen. An der Vorderfläche des Unterleibes alte Schwangerschaftsnarben.

Weiche Schädeldecken blass. In ihnen, dem Hinterhaupte entsprechend frische Sugillationen. Der Schädel mesocephal, von gewöhnlicher Grösse. Die Calvariaknochen etwas dicker, compact. Die Pachymeninx der Lamina vitrea fest anhaftend. Nach Abziehen der ersteren, letztere leicht rauh. In den Sinus durae matris flüssiges und frisch geronnenes Blut. Die inneren Meningen zart, bis auf geringe Verdickung am Scheitelrande, mässig mit Blut versehen, überall leicht von den etwas schmälern Hirnwindungen abzuziehen. Die Hirnsubstanz zähe, von mittlerem Blutgehalte, feucht. Die Ventrikel beträchtlich erweitert, mit klarem Serum gefüllt. Ihr Ependym verdickt. Im Thalamus opticus sinister, und zwar in dem inneren Abschnitte der unteren Hälfte desselben, unmittelbar unter dem Ependym gelegen, ein etwa haselnussgrosser Blutungsherd von leicht bräunlicher Farbe. Das angrenzende Thalamusgewebe innerhalb geringer Distanz bräunlich verfärbt. Entsprechend diesem Blutungsherde das die correspondirende Stelle

des rechten Thalamus deckende Ependym zart angelötet, aber doch so fest adhärierend, dass beim Versuche die Verlötung zu trennen, der Blutungsherd eingerissen wurde. Die III. Kammer selbst erweitert, namentlich in ihrem Trichtertheile. Unterhalb des Trichters, zwischen dem nach vorne und rechts gedrängten Stiele der Hypophysis und dem nach vorne dislocirten respective stärker ausgebuchteten Chiasma nervorum opticorum einerseits und den nach hinten verschobenen Corpora candicantia andererseits, eine mit der unteren Fläche des Tuber cinereum fest verbundene, aus mehreren nämlich vier kleineren Abschnitten zusammengesetzte, im ganzen etwa nussgrosse Cystengeschwulst (vide Fig. 1, a, b, c, d), in deren vorderstem Antheile, innerhalb einer erbsengrossen Cyste (bei e) ein auch nahezu erbsengrosses, augenscheinlich mit dem Hypophysisstiele (f) zusammenhängendes Aggregat zum Theile zierlich ramificirter, warzig-kolbiger Excrescenzen eingeschlossen ist. In den übrigen drei Cystenräumen, die gegeneinander gleichfalls ganz abgeschlossen sind, nur klares Serum. Durch die Cystengeschwulst auch die beiden Tractus optici und der Stamm der Arteria carotis interna sinistra hochgradig comprimirt. Die Arteria carotis interna sinistra an dieser Stelle in ihrer Wand verdickt. Das Conarium von gewöhnlicher Beschaffenheit, ebenso die Hypophysis, welche letztere nur etwas kleiner, i. e. durch die erwähnte Cystengeschwulst abgeplattet erscheint.

In der Luftröhre serös-schleimige Flüssigkeit. Ihre Schleimhaut blass. Schilddrüse klein.

Lungen frei, blutreich, ödematös. Im linken Unterlappen lobulare Herde pneumonischer Hepatisation. In den Bronchien eitriger Schleim. Ihre Schleimhaut geröthet.

Das Herz gewöhnlich gross. Seine Klappen zart.

Leber, Milz und Nieren ziemlich blutreich.

Pancreas und Nebennieren nicht weiter pathologisch verändert.

Harnblase wenig ausgedehnt.

Der Uterus vergrössert und difform durch mehrere bis hühnereigrosse, theils intramural, theils subperitonäal in seine Wand (und zwar in die des Fundus und oberen Corpusabschnittes) eingelagerte Myome.

Magen und Darm mässig dilatirt. Die Schleimhaut des untersten Ileums und die Dickdarmschleimhaut geröthet, geschwollen, gelockert. Das Epithel derselben grösstentheils nekrosirend.“

*Pathologisch-anatomische Diagnose:* „Atrophia cerebri. Hämorrhagia thalami optici sin. recentior. Tumor cysticus ad basin cerebri. Bronchitis cat. Pneumonia lobularis. Dysenteria.“

Der *zweite Fall* bezog sich auf eine am 24. Juni 1887 secirte 39jährige Frau von der II. internen Abtheilung (Prof. *Příbram*) des k. k. allgemeinen Krankenhauses in Prag, bei der die *klinische Diagnose* gewesen war: „Tumor cerebri ad basin, verosimiliter ad chiasma nervorum opticorum. Amaurosis bilateralis. Meningitis chronica. Pneumonia bilateralis e corpor. alien.“ Bei dieser Frau hatte sich im Laufe einiger Wochen allmählig erst rechts- dann linksseitige Annaurose und Verblödung entwickelt. Auch waren heftige Kopfschmerzen angegeben worden. Augenmuskellähmungen hatten stets gefehlt. Von klinischer Seite war auch der Verdacht auf Lues ausgesprochen worden.

Das Protokoll der *Section* dieses Falles lautete:

„Der Körper mittelgross von ziemlich kräftigem Knochenbau, gut genährt. Die Musculatur mässig entwickelt. Die Haut sehr blass, mit einem leichten Stiche ins Gelbliche, mit reichlichem Panniculus versehen. Auf der Rückseite confluirende, dunkelviolette Todtenflecken. Die sichtbaren Schleimhäute blass.

Das Haupthaar schwarz. Die Pupillen mittelweit, gleich. Der Hals kurz. Thorax gewölbt. Die Mammae gross, drüsenreich, milchhaltig; Papillen und Warzenhöfe hellbraun pigmentirt. Der Unterleib leicht ausgedehnt, die Bauchdecken schlaff mit alten Striae versehen, das Becken breit.

Die weichen Schädeldecken von mittlerem Blutgehalte. Der Schädel von mittleren Dimensionen, symmetrisch, etwas dünnwandiger; seine Innenfläche glatt. Die Dura mater gespannt, blutreich. Im Sinus falciformis major flüssiges, dunkles Blut und frische Gerinnsel. Der gleiche Inhalt in den basalen Sinus. Die inneren Meningen ziemlich blass, wenig ödematös, allenthalben leicht von der Hirnoberfläche abzuziehen. Ihre Gefässe zartwandig. Die Hirnwindungen abgeplattet. An der Hirnbasis, im Trigonum intercrurale, eine walnussgrosse, kugelige, fluctuirende Geschwulst, unter der Arachnoidea gelagert (v. Fig. 2), durch welche nach vorne das Chiasma nervorum opticorum und seitlich die Tractus optici, nach hinten die Corpora candicantia comprimirt erscheinen. Die Nervi optici noch von weisser Farbe, nicht auffällig an Masse verringert. Die comprimirt, abgeflachten Tractus optici gleichfalls von gewöhnlicher markweisser Farbe. Die an der unteren Tumorfäche verlaufenden Arteriae communicantes posteriores obliterirt. An der unteren Tumorfäche, in der Mitte derselben auch der hier querdurchschnittene Hypophysisstiel (a) wahrzunehmen. Die Hypophysis selbst von gewöhnlicher Beschaffenheit. Beim Einschneiden in den

Tumor ist zu constatiren, dass derselbe eine dünnwandige, mit blassgraugelblicher Flüssigkeit von serösschleimiger Beschaffenheit gefüllte Cyste ist, welche an ihrer Innenfläche an einer Stelle eine halberbsengrosse und an einer anderen Stelle eine bohnergrosse Gruppe papillärer Excrescenzen trägt. (Mikroskopisch im Cysten-inhalte frisch ziemlich reichliche zum Theile fettig degenerirte lymphoide Zellen und auch grössere, gleichfalls fettig degenerirte (Epithel?) Zellen zu erkennen.) Gegen den III. Ventrikel die Cystenhöhle abgeschlossen. Die sämmtlichen Hirnventrikel mässig erweitert. In ihnen klares Serum. Die Hirnsubstanz blass, feucht, etwas weicher. Das Ependym leicht verdickt.

In der Trachea ziemlich viel Schleim. Die Schleimhäute der Halsorgane mässig geröthet. Die linke Lunge an der Spitze angewachsen; daselbst in ihr alte Schwielen. Das Lungengewebe an den Rändern etwas gedunsen, im allgemeinen sehr blutreich, in geringem Grade oedematös.

Im Herzbeutel ein Esslöffel Serum. Das subpericardiale Fettgewebe reichlich entwickelt. Die Herzhöhlen dilatirt, besonders rechts, mit reichlichen, frischen, dunklen Blutgerinseln und flüssigem Blute gefüllt. Das Herzfleisch schlaff, zerreisslich, von gelblich-brauner Farbe. Die Mitralis am freien Rande ungleichmässig verdickt und dabei geschrumpft; auch die Aortaklappen verdickt, die linke und die rechte Aortaklappe fast mit den ganzen einander zugewandten Hälften ihrer freien Randtheile untereinander verwachsen.

Leber blutreich, ihre Zeichnung deutlich. Gallenblase ausgedehnt, in derselben klare, wässrig-schleimige Flüssigkeit und mehrere Steine; die Muskelbalken netzförmig vorspringend, die Schleimhaut mit Narben versehen. Milz klein, ihre Kapsel verdickt.

Nieren klein, mit reichlicher Fettkapsel versehen. Die fibröse Kapsel fest adhaerent. In der Blase trüber Harn, ihre Schleimhaut geröthet, besonders in der Gegend des Trigonum Lieutaudii und mit zahlreichen, von rothen Höfen umgebenen miliarem Nodulis versehen. Die Scheide weit, ihre Schleimhaut blass, von rauher feinwarziger Beschaffenheit. In der Scheide reichliches trübes, weissliches Sceret. Die Muttermundlippen verlängert. An den Seiten der Portio tiefe Einrisse. Uterus vergrössert, sehr derb. Die Tuben an der hinteren Fläche der Ligamenta lata, respektive des Uterus, durch alte fibröse Adhaesionen fest angewachsen. Die Ovarien in den Adhaesionen vollständig eingeschlossen. Magen und Darmkanal mässig ausgedehnt; ihre Schleimhaut nicht wesentlich verändert.“

*Pathologisch-anatomische Diagnose:* „Tumor cysticus ad basin cerebi. Hydrocephalus chronicus internus. Endocarditis chronica ad valvulas aortae et ad valvulam mitralem. Cystitis nodularis. Colpitis papillaris. Perimetritis chronica adhaesiva. Cholelithiasis. Tuberculosis obsoleta apicis pulmonis sin.“

Ueberblickt man diese beiden eben mitgetheilten Sectionsbefunde, so ergibt sich, dass die beiden Fälle eine auffallende Analogie besaßen. In beiden Fällen handelt es sich um cystische Formationen im Bereiche des Infundibulum cerebri, welche das Chiasma nervorum opticom nach vorne dislocirt, die Tractus optici sowie die Pedunculi cerebri auseinander-gedrängt hatten, die Corpora candicantia nach hinten comprimirt hatten, gegen den III. Ventrikel protuberirten und mit dem Stiele der Hypophysis in untrennbarem Zusammenhange standen. Die Aehnlichkeit in beiden Fällen wird am besten illustriert durch den Vergleich der beiden Abbildungen auf Tafel 2, von denen Fig. 1 sich auf den ersten Fall, die Fig. 2 auf den zweiten Fall bezieht.

Behufs genauer Untersuchung unterzog ich nun die beiden Fälle einer mikroskopischen Bearbeitung. Zu diesem Zwecke wurden von den drei unteren Cysten des ersten Falles und von der Cyste des zweiten Falles an verschiedenen Stellen Stücke herausgeschnitten, nach sorgfältiger Alkoholhärtung in Celloidin eingebettet, in zahlreiche Schnitte zerlegt und diese Schnitte mit verschiedenen Farbstoffen so besonders Haematoxylin und Cochenilleaallaun gefärbt.

In beiden Fällen war das Resultat der mikroskopischen Untersuchung ein ziemlich übereinstimmendes.

Die Wandung der Cysten bestand im Allgemeinen aus zartem, zellreichem Bindegewebe und war an ihrer Innenfläche mit einschichtigem Cylinderepithel ausgekleidet. Die bei der makroskopischen Untersuchung erwähnten papillaren Excrescenzen besaßen ein bindegewebiges, deutritisch ramificirtes Gerüste aus zartem faserigem Bindegewebe, stellenweise mit myxomatösem Charakter, und waren mit deutlich geschichtetem Cylinderepithel überkleidet. Ein Flimmerbesatz des Epithels liess sich nirgends nachweisen, und war auch bei der seinerzeit sofort während der Section vorgenommenen Untersuchung an Abstreifpräparaten von der Innenfläche der Cysten und von den papillaren Excrescenzen derselbe nicht zu konstatiren gewesen.

Diese mikroskopischen Befunde liessen wohl schon vermuthen, dass die in Rede stehenden Cysten, welche allenthalben ein zweifelloses Cylinderepithel als Auskleidung zeigten, aus Abschnürungen des vorderen Endes des Centralkanales des Centralnervensystems entstanden waren.

Zur Sicherstellung dieser Auffassung schien es jedoch nothwendig, auch noch den Zusammenhang der Cysten mit dem Stiele der Hypophysis an mikroskopischen Schnitten zu untersuchen, und wurde dadurch auch in der That eine wesentliche Stütze für die Annahme gewonnen, dass die Cysten aus dem vorderen Ende des Centralkanales sich entwickelt hatten.

Im ersten Falle liess sich nämlich an Sagittalschnitten durch die vorderste, mit den papillaren Excrescenzen versehene Cyste und den von rechts her an sie herantretenden Rest des Hypophysisstieles der gewebliche Zusammenhang der Cystenwand und der Excrescenzen dieser Wand mit dem Hypophysisstiele deutlich erkennen. Man konnte an dem Hypophysisstiele noch den allerdings etwas atrophischen vorderen, drüsigen und den hinteren faserigen Abschnitt unterscheiden, die beide in der gewöhnlichen Mächtigkeit von unten nach oben bis zur unteren Fläche der Cyste sich verfolgen liessen. Am unteren Cystenpole hörte der drüsige Theil des Stieles plötzlich auf und war hier gegen die Cystenwand scharf abgegrenzt, sodass er sicherlich nicht irgendwie in die Wand der Cyste überging. Der hintere Theil des Stieles hingegen liess sich in einem Continuum in die Cystenwand hinein, und zwar mehr in die hintere, als in die vordere Wand derselben verfolgen. Im Bereiche der hinteren Wand floss er mit den papillären Excrescenzen zusammen, so dass diese in ihrem bindegewebigen Antheile eine directe Fortsetzung des hinteren Theiles des Stieles darstellten. Es konnte also die Ueberzeugung gewonnen werden, dass wenigstens die vorderste Cyste sozusagen in der hinteren Hälfte des Stieles sich gebildet hatte.

Auch im zweiten Falle konnte man den geweblichen Zusammenhang zwischen der Cystenwand und der hinteren Hälfte des Stieles ermitteln. Es zeigte sich auch hier, dass, im Gegensatze zur vorderen Stielhälfte, die hintere Stielhälfte unmittelbar in das Faserewebe der Cystenwand überging.

Irgendwelche drüsige Formationen konnten an keiner der zahlreich untersuchten Partien der Cystenwandungen nachgewiesen werden, welcher Umstand ja auch dafür spricht, dass die beschriebenen Cysten mit den drüsigen Bildungen des vorderen Stieltheiles nichts zu thun hatten.

*Fasst man demnach den gesammten makro- und mikroskopischen Befund zusammen, so kommt man zu der Ueberzeugung, dass es sich in beiden Fällen um Cystenbildungen gehandelt habe, die vom hinteren Theile des Hypophysisstieles respect. vom Infundibulum ihren Ausgang genommen hatten.*

Das Vorkommen einer derartigen Genese von Cystenbildungen an der genannten Partie der Hirnbasis hat aber auch a priori viel Wahrscheinlichkeit für sich, wenn man sich die anatomischen Verhältnisse und die Entwicklungsgeschichte des *Tuber cinereum*, sowie des Hirnanhanges vor Augen hält.

Bekanntlich besteht das Infundibulum aus einer Fortsetzung des Centralgraues, welches allmählig zu einem dünnen Strange sich umgestaltend in den hinteren Lappen der Hypophysis eintritt. Im Bereiche des sogenannten Hypophysisstieles legt sich von vorne her die strangförmige Fortsetzung des vorderen Lappens der Hypophysis an, welche Fortsetzung aus derberem Gewebe bestehend dem Hypophysisstiele seine Festigkeit verleiht. Die Höhe, bis zu welcher dieser Fortsatz zu verfolgen ist, ist verschieden; in der Regel reicht derselbe bis zur Spitze des Trichters, bei Kindern, namentlich aber beim Foetus erstreckt sich der Fortsatz noch weiter nach aufwärts gegen das Chiasma nervorum opticorum (Henle<sup>1</sup>). Dieser Fortsatz besteht aus demselben drüsigen Gewebe, wie der Vorderlappen der Hypophysis und kann man in ihm unschwer dieselben Alveolen, wie im Vorderlappen der Hypophysis nachweisen. Der hintere Theil des Hypophysisstieles enthält nur in seinem oberen in das Infundibulum übergehenden Ende zweifellose Nervenfasern, sonst besteht derselbe sowie der Hinterlappen der Hypophysis selbst, nach der jetzigen Anschauung der meisten Autoren, lediglich aus zartem Bindegewebe. Beim Erwachsenen ist dieser hintere Theil des Hypophysisstieles nach der allgemeinen Annahme solid, während bei jugendlichen Individuen, dann auch in Fällen von Hydrocephalus chronicus internus die Lichtung des Infundibulums in denselben sich eine Strecke weit fortsetzt. Ueberreste einer einstigen Lichtung wurden in demselben von *Luschka*<sup>2</sup>) in Form von Einlagerungen degenerirter Flimmerepithelien beschrieben, wie solche übrigens auch im hinteren Lappen der Hypophysis selbst gefunden wurden, ein Umstand, der sicherlich darauf hinweist, dass in der embryonalen Zeit der Hohlraum des Infundibulums viel tiefer herab, ja bis in den Hinterlappen der Hypophysis sich fortsetzte, was übrigens auch direct durch die embryologische Forschung erwiesen wurde. Zur Zeit der ersten Entwicklung sind eben beide Lappen der Hypophysis, sowohl der Hinterlappen, der das vordere Ende des Centralrohres des Centralnervensystem darstellt, als auch der Vorderlappen, der als Abschnürung von der Mundbucht entsteht, blasig; erst mit der Zeit wird der Hinter-

<sup>1</sup>) Henle. Anatomie des Menschen. Bd. III. 2. pag. 290.

<sup>2</sup>) Luschka, Ueber den Hirnanhang. Berlin 1860.



lappen ganz solid und bekommt der Vorderlappen durch die Bildung zahlreicher drüsiger Ausstülpungen seinen alveolaren Bau, wobei jedoch gewöhnlich an der hinteren Circumferenz des Vorderlappens ein grösserer Hohlraum persistirt. Müller<sup>1)</sup>.

Vom Standpunkte der normal-anatomischen Verhältnisse und der Entwicklungsgeschichte kann man sich also gewiss die Vorstellung bilden, dass, so gut, wie aus dem Vorderlappen der Hypophysis und dem gleichfalls drüsigen, Alveolen enthaltenden vorderen Theile des Hypophysisstieles wahre Cysten entstehen können, solche auch aus dem hinteren Lappen der Hypophysis und dem hinteren Theile des Hypophysisstieles ihren Ursprung nehmen könnten.

Wenn also mit der hinteren Hälfte des Hypophysisstieles in ihrer Wand geweblich zusammenhängende Cystenbildungen gefunden werden und die Betheiligung der vorderen drüsigen Hälfte des Stieles dabei ausgeschlossen werden kann, so steht nichts der Annahme entgegen, dass solche Cysten mit abnormerweise erhalten gebliebenen Resten der embryonalen Lichtung des hinteren Theiles des Stieles in Zusammenhang zu bringen seien.

Natürlich war es jetzt meine Aufgabe, an der Hand eines grösseren Untersuchungsmateriales selbst Erfahrungen darüber zu gewinnen, ob nicht ganz kleine, nur mikroskopisch wahrnehmbare cystische Reste der einstigen embryonalen Lichtung des Öfteren in dem hinteren Theile des Hypophysisstieles zu finden seien.

In der That fand ich unter den 24 Fällen<sup>2)</sup>, die ich diesbezüglich systematisch untersuchte, zwei, bei denen die oben ausgesprochene Vermuthung in ausgezeichneter Weise sich bestätigt fand. In dem einen Falle (bei einem 39jähr. Weibe mit geringem Hydrocephalus chronicus internus) konnte ich an sagittalen Serien-

<sup>1)</sup> W. Müller citirt bei Henle Anatomie des Menschen Bd. III. 2. p. 290.

<sup>2)</sup> Davon betrafen 9 Fälle Erwachsene, 14 Fälle bezogen sich auf Kinder und 1 Fall auf einen 8 Monate alten Foetus. Unter den Erwachsenen fand ich in 3 Fällen, bei denen Hydrocephalus chronicus internus geringeren Grades vorhanden war, das Trichterlumen bis zur Grenze des oberen und mittleren Drittels des Stieles herabreichend; in den übrigen 6 Fällen, bei denen das Gehirn und seine Höhlen keinerlei pathologische Veränderungen zeigten, liess sich die Lichtung des Infundibulums nur bis zur Höhe des oberen Endes des aufsteigenden Fortsatzes des Vorderlappens i. e. bis zum oberen des ganzen Stieles verfolgen.

Was die Fälle von Kindern anbelangt, so reichte die Lichtung des Trichters fünfmal bis zum oberen Ende des Stieles, siebenmal bis zur Grenze des oberen und mittleren Drittels des Stieles, wobei das Gehirn die gewöhnliche Beschaffenheit zeigte; zweimal, bei Hydrocephalus chronicus internus, erstreckte sich dieselbe bis über die Mitte des Stieles herab.

Bei dem Foetus konnte man die Fortsetzung des Centralkanals bis zur Mitte des Stieles verfolgen.

schnitten, die durch die Hypophyse, den Hypophysisstiel und das Tuber cinereum gelegt wurden, constant im hinteren Theile des Stieles zwei Räume nachweisen, die von der Nachbarschaft ziemlich scharf abgegrenzt und an einzelnen Stellen ihrer Innenwand mit deutlichem Epithel ausgekleidet waren, während zahlreiche Epithelzellen frei im Lumen der Räume sich befanden. Diese Räume oder Cystchen lagen in den einzelnen Schnitten theils dicht unter dem Trichter, teils weiter nach abwärts, entsprechend ihrer unregelmässigen Form und waren von dem eigentlichen Hohlraume des Infundibulums durch Gewebe des Hintertheiles des Stieles getrennt.

In einem anderen besonders interessanten Falle (bei einem 47jähr. Weibe mit normalen Hirnventrikeln) fand ich in einiger Entfernung oberhalb des unteren Trichterendes das Epithel des letzteren so gewuchert, dass dadurch der unterhalb davon gelegene Theil des Trichterlumens ganz abgeschnürt war; auch hier war noch unter diesem abgeschnürten, mit Epithel ausgekleideten Antheile des Infundibulums ein weiterer selbstständiger, gleichfalls mit epithelialer Wandung versehener Hohlraum in der hinteren Hälfte des Stieles zu sehen, der aber wie die zwei analogen Cystchen im ersten Falle, vom Trichtercavum durch Bindegewebe völlig getrennt war. Es stellte darnach die obere epitheliale Abschnürung vielleicht nur ein Frühstadium der unteren Hohlraumbildung vor, indem später durch Wucherung des Bindegewebes die zwischen der Cyste und dem unteren Trichterende gelegene lediglich epitheliale Zwischenwand auch bindegewebige Natur annahm.

In Anbetracht dieser Befunde ist man also berechtigt zu sagen: Im hinteren Theile des Stieles der Hypophysis unterhalb des Trichters, kommen, wenn auch selten, an ihrer Innenwand mit Epithel ausgekleidete, mikroskopisch kleine cystische Hohlräume vor, die durch Abschnürung d. h. durch eine ungleichmässig von unten nach oben fortschreitende Obliteration des im embryonalen Leben tief nach abwärts reichenden Trichterlumens entstanden sind.

Ist dies einmal sichergestellt, so ist es auch nicht schwer verständlich, dass infolge von Secretion der epithelialen Hohlraumwand, Retention des Secretes und nachfolgender Dilatation des Lumens, grössere Cysten, respektive Cystenaggregate entstehen können, die bei Integrität der Hypophyse einerseits nach abwärts, andererseits nach aufwärts gegen den Boden des III. Ventrikels wachsend, bedeutende Dimensionen erreichen können.

Bei diesem wichtigsten Punkte unserer Betrachtungen, nämlich der Thatsache, dass auch sonst ab und zu durch Störungen der

normalen Entwicklung die Entstehung von wenn auch nur ganz kleinen Cystchen im hinteren Theile des Stieles der Hypophysis herbeigeführt wird, angelangt, scheint es mir gerechtfertigt, nunmehr zu behaupten, dass die Cysten in den zwei Fällen, von deren Beschreibung ausgegangen wurde, sich wirklich nur aus dem vordersten Antheile des Centralkanales des Centralnervensystems entwickelt hatten.

Die wenigen Fälle aus der Litteratur, die man mit den von mir mitgetheilten zwei Fällen in eine Parallele stellen kann, sind folgende:

*Malacarne*<sup>1)</sup> sah bei Hydrocephalus „die Zirbel ganz fehlend, den Trichter 4<sup>lin</sup> lang, so dick als eine Gansfeder, braunroth, mit kleinen Hydatiden besetzt, fester als gewöhnlich. Die Schleimdrüse einen Zoll lang, knorpelig und aussen mit starken Anhängen versehen.“

*Rokitansky*<sup>2)</sup> erwähnt in seinem Lehrbuche bei den Neubildungen des Gehirns p. 468: „In seltenen Fällen kommen zusammengesetzte Cysten mit Blumenkohlartigen Wucherungen von der Cystenwand vor. Ihr gewöhnlicher Sitz und Ausgangsherd ist unseren Beobachtungen zufolge das Tuber cinereum, woher sie gegen den III. Ventrikel hineindringen“

und an einer anderen Stelle p. 475: „Das Infundibulum erscheint in einem Falle der hiesigen Sammlung über seiner Einsenkung in den Hirnanhang zu einer fast erbsengrossen weissen, dickwandigen Blase entartet.“

*Engel*<sup>3)</sup> sah in einem Falle das untere Ende des Trichters in eine rundliche erbsengrosse, durchscheinende, mit seröser Flüssigkeit gefüllte Blase verwandelt.

*E. Wagner*<sup>4)</sup> endlich fand an der Hirnbasis, unmittelbar hinter dem Chiasma nervorum opticorum eine fast wallnussgrosse, plattkugelige Geschwulst, welche die beiden Sehnervwurzeln auseinander drängte und an deren hinterem Ende man beim Einschneiden in den stark erweiterten III. Ventrikel gelangte. Die Geschwulst sass an Stelle der dort fehlenden Hirnhäute und hing an den Rändern breit aber locker mit der Pia mater zusammen. Sie war oberflächlich gelbroth, stellenweise dunkelroth gefärbt und bestand aus  $\frac{1}{4}$ —1<sup>'''</sup> meist  $\frac{3}{4}$ ''' im Durchmesser haltenden polygonalen cysten-

<sup>1)</sup> Citirt bei *Meckel*, Handbuch der patholog. Anatomie 1812, Bd. I, p. 273.

<sup>2)</sup> *Rokitansky*, Lehrbuch der pathol. Anatomie 1856 Bd. II.

<sup>3)</sup> *Engel*, über den Hirnanhang und den Trichter. Dissertatio inauguralis Wien 1839. Citirt bei *Virchow* Geschwülste 1862 Bd. III p. 88.

<sup>4)</sup> Arch. der Heilkunde II. Bd. p. 94, 1861.

artigen Körpern, die sich nicht von einander trennen liessen. Die Hypophysis war normal. In den Cysten, die eine bindegewebige Wand besaßen, fanden sich mit geschichtetem meist cylindrischen Epithel überzogene papillare Excrescenzen.“

Ob diese in der Literatur erwähnten Fälle ganz identisch sind mit meinen zwei Fällen, lässt sich allerdings kaum mit voller Sicherheit behaupten, da eine eingehendere mikroskopische Bearbeitung derselben, wie sie für die Klarstellung der Genese unumgänglich nothwendig wäre, nicht vorliegt. Immerhin ist es aber doch sehr wahrscheinlich, dass sie Analoga zu meinen Fällen waren.

---

## Erklärungen der Abbildungen auf Tafel VII.

---

**Figur 1.** Die cystische Geschwulst des 1. Falles.

a—d) Die 4 einzelnen Cysten.

e) Papillare Excrescenzen in der vordersten Cyste.

f) Stiel der Hypophysis.

**Figur 2.** Die Cyste des 2. Falles.

a) Stiel der Hypophysis.

**Beide Figuren in natürlicher Grösse angefertigt.**



Aus Prof. *Chiari's* pathol.-anat. Institute an der deutschen Universität in Prag.

## ZUR KENNTNISS DER MALIGNEN TUMOREN DER SCHILDDRÜSE INSBESONDERE DES SARCOMA OSSIFICANS.

Von  
DR. FRIEDEL PICK,  
Assistenten am Institute.

(Hierzu Tafel VII, Figur 3 und 4.)

Gegenüber den so viel häufigeren hyperplastischen Veränderungen der Schilddrüse treten die malignen Tumoren derselben an Zahl weit- aus zurück und sind sie deswegen auch in der Literatur viel weniger vertreten. Erst in neuerer Zeit, wo ja die Kropfexstirpation und ihre Folgen im Vordergrunde der medicinischen Discussion stehen, ist auch diesen Formen der Schilddrüsenerkrankungen grössere Aufmerksamkeit geschenkt worden.

Ich möchte nun im Folgenden hauptsächlich über einen Fall von Schilddrüsensarcom berichten, der namentlich im Hinblick auf einen bei Tumoren der Weichtheile überhaupt seltenen Befund — die Bildung von wahren Knochengewebe im Tumor — der Mittheilung werth erscheint.

Es handelt sich um eine 51jährige Frau von der chirurgischen Klinik des Herrn Professor *Gussenbauer*, dem ich auch die gütige Ueberlassung der Krankengeschichte zu danken habe, welcher ich hier nur folgende Daten entnehmen will.

Marie B., 51jährige Häuslersfrau aus Dobrisch, kam am 1. Aug. 1891 zur Klinik. Sie klagte über starke Beschwerden beim Athmen und Schlingen — letzteres war seit 2 Tagen ganz unmöglich. Aus dem Munde der hochgradig abgemagerten Patientin ragten 2 über haselnussgrosse Tumoren hervor von dunkelrother Farbe und ziemlich fester Consistenz, welche der rechten Gaumenhälfte breitbasig auf-sassen und bei Berührung leicht bluteten. Vorn am Halse sah man einen kindskopfgrossen, annähernd median gelegenen Tumor, seitlich begrenzt von den beiden mm. sternocleidomastoidei; über diesem

war die Haut leicht abhebbar, er selbst liess sich an der Unterlage nur in geringem Grade verschieben. Die Frau gab an, schon seit vielen Jahren die Geschwulst am Halse zu tragen, seit einem Jahre sei dieselbe rasch gewachsen und schmerzhaft geworden, die Tumoren im Munde beständen seit mehreren Monaten. Patientin war hochgradig dyspnoisch, der Puls sehr frequent, sie musste mit der Schlundsonde ernährt werden. Im Hinblicke auf diesen bedrohlichen Zustand schritt man am nächsten Tage zur Operation. In Narkose wurde die Tracheotomie gemacht, welche hier im Hinblicke auf die starke Verdrängung der Luftröhre nach rechts hin sehr schwierig war und sodann die Tumoren am harten Gaumen mitsammt ihrer Unterlage mittelst Thermocauter entfernt, doch überlebte die Frau die Operation nur um eine Viertelstunde. Die klinische Diagnose lautete: *Struma carcinomatosa c. compressione tracheae et oesophagi. Carc. gingivae maxillae sup. Tracheotomia. Marasmus ex inanitione.*

Am 3. August, ca. 24 Stunden post mortem machte ich die Section. Das Sectionsprotokoll lautet: Der Körper 160 cm lang, von gracilem Knochenbau, schwächerer Musculatur und sehr geringem Panniculus adiposus. Die allgemeine Decke blass, auf der Rückseite diffuse röthlich-violette Todtenflecke. Das Haar braun, reichlich, die Pupillen mittelweit, gleich, der Mund offen stehend, die Oberlippe stark eingesunken. Nach Entfernung einiger unter der Oberlippe liegenden Jodoformgazetampons zeigt sich der vordere Antheil des processus alveolaris des Oberkiefers entfernt, und zwar ist dadurch der Boden der Nasenhöhle eröffnet, so dass man in dieselbe beiderseits hineinsehen kann. Der ca. thalergrosse Defect zeigte allenthalben frische Verschorfung. In den noch erhaltenen Theilen des Oberkiefers, sowie im ganzen Unterkiefer die Zähne fehlend; im Rachen zäher Schleim. Der Hals ziemlich lang, mässig breit; seine ganze vordere Fläche, sowie den grössten Theil der linken Seitenfläche nahm eine kindskopfgrosse, grobhöckerige Geschwulst von äusserst fester Consistenz ein. Ueber dieser Geschwulst war die Haut abhebbar, sie selbst war an den hinter ihr gelegenen Theilen — so der Wirbelsäule — nur wenig verschiebbar. An der rechten Halsseite und zwar in einer vom Kieferwinkel senkrecht herab gezogenen Linie sah man eine etwa 8 cm lange und in der Haut  $4\frac{1}{2}$  cm klaffende Schnittwunde, deren oberer Antheil durch 3 Nähte geschlossen war und in deren medialer Wand der musculus sternocleidomastoideus dexter, darunter das rechtseitige Ende des Tumors der linken Halsseite und in der Tiefe die bis an die rechte Seite der Halswirbelsäule devierte Trachea vorlag. Die rechte resp. hintere Begrenzung der Operationswunde war gegeben durch ein ca. walnussgrosses Gebilde,



welches beim Einschneiden das Aussehen von nicht besonders verändertem Schilddrüsengewebe darbot und an dem sich zahlreiche Ligaturen fanden (rechter Schilddrüsenlappen). Der Thorax kurz, wenig gewölbt, schmal, der Unterleib leicht eingezogen.

Die weichen Schädeldecken blass, das Schädeldach von normaler Configuration. Im linken Stirnbeine an der Innenfläche und zwar etwa  $\frac{1}{2}$  cm von der Medianlinie fand sich eine etwa vierkreuzerstückgrosse Grube im Knochen und erschien derselbe dieser Partie entsprechend an der äusseren Oberfläche prominent durch Einlagerung eines ebenso grossen derben Knoten von Aftermasse. Die von usurirtem, rauhem Knochen begrenzte Grube an der Innenfläche entsprach einem aus der Dura vorragenden Knoten, der sich beim Einschneiden als aus weisslicher Aftermasse bestehend erwies. Die dura mater mässig gespannt, in ihren Sinus dunkles, flüssiges Blut; das Gehirn von normaler Configuration, seine Windungen etwas verschmälert, die Substanz zäh, sonst auf Quer- und Längsschnitten ohne Besonderheiten.

Es wurde nun nach Umschneidung eines ovalen, die Tracheotomiewunde mit umfassenden Hautlappens der Tumor im Zusammenhange mit den Halsorganen von der Wirbelsäule abgelöst, was leicht gelang, da nirgends abnorme Verbindungen bestanden und es zeigten sich nun folgende Verhältnisse:

Der Larynx war durch die Geschwulstmasse der linken Halsseite nach unten und rechts hin gedrängt, er erschien enge und um seine Längsachse etwa um  $45^\circ$  so gedreht, dass die crista thyreoidea nach rechts hin sah; aufgeschnitten zeigte er sonst keinerlei Besonderheiten, doch war von den Stimmbändern an nach abwärts seine ganze linke Wand äusserst fest mit der hier angrenzenden Tumorpartie in Zusammenhang. Denselben Befund im Bereiche der linken und hinteren Wand zeigte bis etwa 2 cm über der Bifurcation die stark comprimirt, nach rechts gedrängte und ebenfalls im Sinne von links nach rechts gedrehte Trachea; bei ihr war die Drehung so hochgradig, dass die an ihrer rechten Seitenfläche und zwar in der Höhe des 7.—11. Knorpels angelegte Tracheotomiewunde eigentlich, wie die Inspection lehrt, etwa in der Mitte der vorderen Wand lag. An verschiedenen Stellen fühlte man unter den jedoch allenthalben mit erhaltener Mucosa versehenen Trachealwand Knoten der Aftermasse. Nach rechts hin von der Trachea und zwar von der Höhe des 3. Trachealringes beginnend und hinaufreichend bis etwa in die Höhe des Zungenbeines lag das schon oben erwähnte circa 4 cm dicke, walzenförmige Gebilde — anscheinend aus

einzelnen kugeligen Theilen zusammengesetzt, das auf dem Durchschnitte wie nicht weiter verändertes, nur stellenweise colloid entartetes Schilddrüsengewebe aussah, doch fand sich im obersten Theile dieses dem rechten Lappen der Schilddrüse entsprechenden Gebildes ein ca. haselnussgrosser aus einer weissen, ziemlich weichen Aftermasse bestehender Knoten, ein ebensogrosser, anscheinend verkalkter fand sich an der hinteren Fläche dieses Schilddrüsenlappens. Von dem eben beschriebenen Gebilde aus, dasselbe in den unteren Partien überdeckend zog ein ca. 3 cm breiter, 1 cm dicker Stiel über die Trachea hinüber bis in die Kapsel des Tumors; beim Einschneiden zeigte auch dieser Stiel das Aussehen von Schilddrüsengewebe — es war derselbe demnach der Isthmus glandulae thyreoideae.

Der annähernd kugelige Tumor, welcher, wie erwähnt, die ganze mittlere und linke Halspartie einnahm, zeigte folgende Maasse: seine Breite betrug 12,5 cm, die Länge 14 cm und die Höhe 8,7 cm. Er besass verschiedene Consistenz; während die medialen Partien sich beinahe knochenhart anfühlten, fanden sich an der linken Seite, sowie nach unten zu, wo der Tumor allmählich schmaler werdend in Form eines 6 cm breiten und 5 cm dicken Fortsatzes etwa 1½ cm hinter dem Sternum herabreichte, weichere Partien etwa von der Consistenz eines gut contrahirten Herzmuskels. Der Tumor erschien allenthalben leicht zu lösen; auch unter dem Sternum gelang es leicht, ihn frei zu präpariren. Beim Einschneiden in den Tumor boten die oberen harten Partien solchen Widerstand, dass hier der Tumor gesägt werden musste. Nach Anlegung eines medianen Durchschnittees zeigte sich Folgendes: Der Tumor erschien allenthalben von einer bis 3 mm dicken faserigen Kapsel überzogen, die nur an den obersten Partien etwas dicker (6 mm) war und dort auch macroscopisch Schilddrüsenstructur erkennen liess. Die Sägeflächen waren von weisser, stellenweise leicht röthlicher Farbe und äusserst hart, ihr Aussehen und ihre Consistenz entsprach Knochenplatten, diese Consistenz war ganz gleichmässig, nirgends liess sich hier auf dem Medianschnitte eine weichere Partie constatiren, nur nach unten zu, im Bereiche des oben erwähnten, bis unter das Sternum neigenden Fortsatzes des Tumors fand sich eine weichere, hellweisse Aftermasse, in der sich jedoch auch einzelne knochenharte Partien tasten liessen. Denselben Befund zeigten die weicheren Partien am linken Rande des Tumors.

Der *Oesophagus* hatte in seinem obersten Antheile eine starke Knickung nach rechts hin erfahren; sein Lumen erschien hier zwischen dem Kehlkopfe einerseits und der stark gegen die Wirbelsäule vorspringenden hinteren Fläche des Tumors andererseits

bis auf Bleistiftdicke verengt. Von dieser Stelle an verlief er in annähernd verticaler Richtung an der rechten Seite der Halswirbelsäule immer stark fixirt an die rechte Seite des auch hier knochenharten Tumors, doch bestand immerhin noch eine gewisse Verschieblichkeit des Oesophagus und war die Schleimhaut desselben allenthalben intact. Etwa in der Mitte des Oesophagus sprang in denselben ein ca. walnussgrosser Knoten vor und zwar aus der oben erwähnten, schmälern, unteren Partie des Tumors der bis an die — jedoch sonst auch hier intacte — Schleimhaut reichte, dieselbe gegen das Lumen vorstülpend. Der Knoten war ziemlich weich, am Querschnitte von weisslicher Farbe mit einzelnen hämorrhagisch infiltrirten Stellen.

Die grossen Gefässe am Halse waren zwar ebenso wie die beiderseitigen Nn. vagi nach den Seiten und hinten hin stark dislocirt, doch erschienen sie nirgends an die Aftermasse fixirt und liessen sich allenthalben leicht freilegen, auch das Lumen der Arterien war allenthalben erhalten.

Die Lymphdrüsen am Halse waren zum Theile etwas vergrössert, von Aftermasse infiltrirt.

Beide Lungen waren von gewöhnlicher Grösse, an den Rändern leicht gedunsen; schon an der Oberfläche sah man einzelne bis haselnussgrosse, weisslich durchscheinende Knoten in ihnen. Auf dem Hauptschnitte zeigten sich beide Lungen durchsetzt von zahlreichen solchen Knoten von weisslicher Farbe und geringer Consistenz, die manchmal im Centrum hämorrhagisch infiltrirt waren. Ein solcher über haselnussgrosser Knoten im rechten Unterlappen enthielt knochenharte Partien. Das übrige Lungengewebe war sehr blutreich und reichlich durchfeuchtet. Das Herz war von gewöhnlicher Grösse, seine Klappen zart, das Herzfleisch von dunkler Farbe; im linken Ventrikel in der Nähe der Spitze, im rechten nahe dem Ostium venosum fand sich in die Musculatur eingelagert je ein haselnussgrosser Knoten weisser Aftermasse. Die Intima aortae war zart.

Die peribronchialen Lymphdrüsen zeigten macroscopisch keine Veränderung.

Die Leber war gross, von mattbräunlicher Farbe, fest, nahe dem vorderen Rande fanden sich 2 ca. erbsengrosse Knoten weisslicher Aftermasse; die Gallenblase enthielt eine geringe Menge dunkler, zäher Galle.

Die Milz war von gew. Grösse und heller Farbe, weich.

Beide Nieren waren entsprechend gross, die Kapsel stellenweise

leicht adhärent, die Oberfläche in geringem Grade granulirt, das Parenchym blutreich, fest.

Die Schleimhaut der Harnblase und -Röhre war blass, ebenso die der Scheide. Der Uterus dem Alter entsprechend, seine Schleimhaut leicht geröthet, die Musculatur brüchig; die Ovarien klein, derb.

Der Magen wenig ausgedehnt, seine Schleimhaut blass, an einer Stelle etwa in der Mitte der grossen Curvatur fand sich eine vierkreuzerstückgrosse flache blasseröthliche Prominenz an der Innenfläche, die sich beim Einschneiden als aus Aftermasse bestehend erwies, die Serosa erschien über ihr gar nicht verändert.

Die Schleimhaut des Dün- und Dickdarmes war blass, in ersterem an mehreren, in letzterem nur an einer Stelle sassen von Hanfkorn — bis Vierkreuzerstückgrösse schwankende ca. 4 mm dicke flache Knoten in der Darmwand, welche zum Theile oberflächlich zerfallen, zum Theil hämorrhagisch infiltrirt waren. Die mesenterialen Lymphdrüsen erschienen macroscopisch nicht verändert.

Das Pancreas von gewöhnlicher Configuration, zeigte mehrere bis erbsengrosse Knoten der Aftermasse, sonst war seine Substanz nicht verändert.

Ueberblickt man den angeführten Sectionsbefund, so sieht man, dass es sich im vorliegenden Falle um ein *malignes Neoplasma* handelte mit *multiplen Metastasen*, als dessen primärer Sitz wohl der linke Schilddrüsenlappen anzusehen war. Als nun ein rasch angefertigter Schnitt von der Tags vorher exstirpirten Gaumengeschwulst dieselbe als *Spindelzellensarcom* erwies, glaubte ich schon bei der Section diese histologische Beschaffenheit sowohl für den Primärtumor als auch für die anderen Metastasen — denn als solche musste man ja auch die Geschwulst am Gaumen ansehen — annehmen zu dürfen und stellte sofort die Diagnose auf Sarcom der Schilddrüse mit Metastasen.

Die weitere microscopische Untersuchung, welche sich vorerst auf die weichen Parteen des Haupttumors und die weichen Metastasen erstreckte, bestätigte diese Anschauung in vollem Umfange, denn alle diese Gebilde erwiesen sich als bestehend aus meist sehr dicht gedrängten spindelförmigen Zellen mit stark gefärbteren Kernen — nur an einzelnen Stellen, so namentlich in von den unteren Parteen des Haupttumors herstammenden Präparaten sah man ein reichlicheres fibröses Zwischengewebe.

Von den harten Parteen des Haupttumors sowie von dem knochenartigen Knoten in dem Unterlappen der rechten Lunge konnten microscopische Präparate erst nach vorhergehender Ent-

kalkung in 5procentiger Salpetersäure angefertigt werden und hier zeigte sich nun ein äusserst überraschendes Bild. Denn statt des zu erwartenden nunmehr entkalkten Sarcomgewebes fiel vor allem ein Netzwerk schmaler Bälkchen auf aus einer homogenen, sich diffus färbenden Grundsubstanz, welche stellenweise eine fibrilläre Structur zeigte und kleine Lücken enthielt, in denen je eine meist stark retrahirte Zelle mit rundem Kern lag. Die Maschenräume dieses Netzwerkes waren ganz erfüllt von spindelförmigen, dicht aneinander gelagerten Zellen, welche sich in keiner Weise von denen der anderen Geschwulstpartieen unterschieden; nirgends sah man irgendwelche mit Mark gefüllte Räume. Machten schon diese ersten mit Cochenillealaun tingirten Schnitte den Gedanken an *wahres Knochengewebe* rege, so liessen weitere mit verschiedenen einfachen und Doppelfärbungen hergestellte Präparate die Berechtigung dieser Anschauung immer klarer hervortreten, bis endlich Schliffe, in welchen die strahligen Formen der Knochenkörperchen scharf hervortraten, diesbezüglich volle Sicherheit brachten.

Die beigegebene Abbildung Taf. VII, Fig. 3 und 4 zeigt diese Verhältnisse sehr deutlich. In Fig. 3, die nach einem nach der Entkalkung angefertigten und mit Hämatoxylin-Eosin gefärbten Schnitte gezeichnet ist, sieht man die blassen Knochenbälkchen mit den hier nur wenig hervortretenden Knochenkörperchen und in den Maschenräumen die dicht gedrängten spindeligen Sarcomzellen. Fig. 4 stellt einen Theil eines Knochenschliffes dar: Hier treten namentlich die sternförmigen, wegen ihrer Anfüllung mit Luft, schwarzen Knochenkörperchen klar hervor, sowie die stellenweise recht deutliche fibrilläre Anordnung der Knochengrundsubstanz.

In manchen, aus den obersten Partieen des harten Halstumors stammenden Präparaten sah man auch noch hier und da mitten in den die Knochenräume ausfüllenden Sarcomzellen mehrere bis auf einen geringen Colloidgehalt nicht weiter veränderte Schilddrüsenalveolen (Fig. 3 bei c).

Der schon oben erwähnte ebenfalls knochenharte Lungenknoten zeigte nach Entkalkung im Centrum durchaus dasselbe Bild, auch hier fanden sich die schmalen Knochenbälkchen und dazwischen die dichtgedrängten Sarcomzellen, an der Peripherie des gegen das umliegende Lungengewebe gut abgegrenzten Knotens sah man unverändertes Sarcomgewebe. Die centrale, Knochen enthaltende Partie schien hauptsächlich das Lumen eines kleinen Bronchus auszufüllen, da man an der einen Seite durch einen schmalen, am Präparat mit Celloidin ausgefüllten Spalt von ihr getrennt einen halbkreisförmigen von Cylinderepithel gebildeten Contour sah.

Neben den bisher geschilderten Bildern, welche immer schön ausgebildete Knochenbälkchen und dazwischen dichtgedrängte Spindelzellen zeigten, fanden sich auch manche Stellen, welche ein etwas anderes Aussehen darboten und, wie ich glaube, Uebergangsstadien zu den erstgenannten bilden. Während nämlich z. B. in einem mit Hämatoxylin-Eosin gefärbten Präparate meist die intensiv rothen Knochenbälkchen mit den dichtgedrängten, blauen Sarcomzellen abwechselten, stiess man dann manchmal auf lichtere Partien, lichter deshalb, weil hier die Sarcomzellen spärlicher waren, d. h. viel weiter auseinander lagen, getrennt durch eine sich im Gegensatz zu den Knochenbälkchen nicht färbenden Zwischensubstanz. Letztere zeigte an manchen Stellen eine Art netzförmige Anordnung sich durchkreuzender Fasern, in deren Lücken die hier schon mehr rundlich aussehenden Zellen lagen, so dass das Ganze beinahe an Faserknorpel erinnerte. Von Knochen oder verkalktem Gewebe unterschieden sich diese Partien durch die fehlende oder nur sehr schwache Färbung mit Carmin, von Knorpel durch die Nichtfärbbarkeit durch Hämatoxylin und Safranin. Mit Eosin färbten sie sich sehr viel schwächer als die Knochenbälkchen, dagegen zeigten sie eine starke elective Tingirbarkeit durch Methylenblau. In diesen Stellen haben wir nun, wie ich glaube, Uebergangsstadien vor uns zu dem fertigen Knochengewebe und sie sind deshalb meiner Meinung nach von grosser Bedeutung für die Frage nach den Beziehungen zwischen den beiden in diesem Falle mehrfach combinirten Gewebsarten — dem Sarcom und dem Knochengewebe — einen Punkt, den ich weiter unten noch zu erörtern haben werde.

Fasst man den ganzen Befund in diesem Falle zusammen, so zeigt sich, dass es sich hier handelte um *ein metastasirendes Spindelzellensarcom des l. Schilddrüsenlappens mit Bildung wahren Knochens*. Für die primäre Localisation im linken Schilddrüsenlappen sprechen: Die Grösse des Tumors am Halse und der Nachweis von Schilddrüsenewebe in demselben bei fast vollständiger Intactheit des Isthmus und des Lobus dexter glandulae thyreoideae sowie die anamnestiche Angabe der Patientin, wonach dieselbe schon seit vielen Jahren eine Geschwulst am Halse getragen habe, die auf einmal stärker gewachsen sei.

Dieser Fall bietet nun, schon abgesehen von dem ganz exceptionellen Befunde der Neubildung wahren Knochengewebes, in mehrfacher Beziehung interessante Punkte dar, die ich vorerst kurz hervorheben möchte.

Erstens sind Sarcome der Schilddrüse an und für sich nicht häufig, namentlich im Verhältnisse zum Carcinom. So konnte

*Kaufmann*<sup>1)</sup> 1879 erst 3 Fälle dieser Art Geschwulst aus der Literatur zusammenstellen, zu denen er noch 4 weitere hinzufügte, zusammen also 7 Fälle gegenüber 28 Carcinomen. *Wölfler*,<sup>2)</sup> dem wir die ausführlichste Darstellung der normalen und pathologischen Verhältnisse der Schilddrüse verdanken, erwähnt 18 Fälle aus der Literatur und 7 von ihm selbst untersuchte. Seither sind, bei der erhöhten Aufmerksamkeit, welche den Kropfexstirpationen geschenkt wird, in den verschiedenen grossen Statistiken (*Kocher*, *Rose*), und in mehrfachen Einzelmittheilungen weitere Fälle von Sarcomen veröffentlicht worden, so dass alles in allem — soweit ich es nach der mir zugänglichen Literatur beurtheilen kann — etwa 50 Fälle dieser Art mitgetheilt sind, während die Zahl der Carcinome eine weitaus grössere ist. In den Protokollen des hiesigen Institutes aus den Jahren 1882—1891 finden sich bei einer Anzahl von über 7700 Sectionen 11 Carcinome und 6 Sarcome.

Vor einiger Zeit hatte ich selbst Gelegenheit, im hiesigen Spital der Barmherzigen Brüder die Leiche eines 66jährigen Mannes zu seciren, bei dem ein Sarcom, ausgehend von den zum Theil noch erhaltenen rechten Schilddrüsenlappen die Lymphdrüsen am Halse stark infiltrirt hatte und der rechte N. vagus gerade an der Abgangsstelle des N. recurrens von der Aftermasse ergriffen war; intra vitam hatte Lähmung des rechten Stimmbandes bestanden. Microscopisch liess sich in diesem Falle an der Uebergangsstelle des normalen Schilddrüsen- gewebes in die Aftermasse sehr schön sehen, wie das Sarcom von dem interstitiellen Bindegewebe zwischen den Alveolen seinen Ausgang nahm und diese letzteren noch längere Zeit in dem Sarcom- gewebe erhalten blieben, ein Umstand, auf welchen schon *Kaufmann*<sup>3)</sup> hingewiesen hat und der, wie ich glaube, auch für den von mir eingangs beschriebenen Fall anzunehmen ist. Der letzterwähnte Fall ist auch deswegen interessant, weil nach Angabe des behandelnden Arztes, Herrn Dr. *Larcher*, noch ca.  $\frac{3}{4}$  Jahre ante mortem an der Schilddrüse keinerlei Vergrösserung zu tasten war, die Entstehung des *Sarcomes in einem Kropfe* demnach auszuschliessen wäre, ein Umstand, der nicht ohne Bedeutung ist. Während nämlich noch *Virchow*<sup>4)</sup> die Frage, ob ein Sarcom oder Carcinom in einer bestehenden Struma entstehen könne, nicht mit Sicherheit bejahen will, hat sich in neuerer Zeit gerade die umgekehrte An-

<sup>1)</sup> *Kaufmann*: Die Struma maligna. Deutsche Zeitschrift für Chirurgie XI. p. 401.

<sup>2)</sup> Ueber die Entwicklung und den Bau des Kropfes 1883 p. 141—166.

<sup>3)</sup> l. c. p. 456.

<sup>4)</sup> Geschwülste, III. p. 50.

schauung fast allgemeine Geltung verschafft, wonach diese malignen Tumoren sich ausschliesslich in vorher strumös veränderten Schilddrüsen entwickeln würden. Am schärfsten präcisirt *Kaufmann*<sup>1)</sup> diesen Standpunkt, obwohl gerade in einem seiner Sarcomfälle (Nr. 3) laut Anamnese keine Struma vorangegangen war und auch in dem weiteren Befunde nichts von einer solchen gesagt ist, so dass *Wölfler*<sup>2)</sup> gerade diesen Fall als einen ohne vorausgegangene Struma hervorhebt. Letzterer Forscher bezeichnet — bezüglich des Carcinoms<sup>3)</sup> — die ausschliessliche Entstehung aus Kröpfen als unwahrscheinlich und weist auf die Schwierigkeiten der diesbezüglichen genauen Entscheidung hin; auch ihm gegenüber wurde von manchen Patienten das Vorausgehen einer Schilddrüsenanschwellung mit Bestimmtheit in Abrede gestellt. Die *Kaufmann'sche* Anschauung ist jedoch die fast allgemein verbreitete und so finden wir auch in der chirurgischen Literatur allenthalben die von ihm als richtiger bezeichneten Ausdrücke Struma sarcomatosa und carcinomatosa. Fälle, wie der oben erwähnte, von mir secirte und der von *Kaufmann*, lassen jedoch, bei aller Vorsicht gegenüber anamnestischen Angaben, den Ausdruck Sarcoma oder Carcinoma glandulae thyreoideae als den viel weniger praejudicirenden erscheinen, wie dies schon *Wölfler* gegenüber *Kaufmann* hervorhebt, falls man nicht etwa — der grösseren Genauigkeit halber — beide Ausdrücke einander gegenüberstellen will, wie dies *Virchow* that. Namentlich scheint mir für das Sarcom, welches aus dem an den hyperplastischen Veränderungen der Schilddrüse viel weniger beteiligten interstitiellen Bindegewebe hervorgeht, das constante Vorausgehen eines Kropfes durchaus nicht so annehmbar, wie etwa für das Carcinom, dessen Entstehung aus schon früher in Hyperplasie begriffenen Epithelien ja z. B. an den nicht selten carcinomatös entartenden Ovarialkystomen ein Analogon findet.

Ein zweiter, auch in klinischer Hinsicht bemerkenswerther Punkt ist in diesem Falle die *metastatische Epulis*; denn wenn auch schon secundäre Knoten in Magen, Herz und Pancreas nicht zu den häufigen Erscheinungen zählen, so ist gewiss die Localisation einer Sarcommetastase am Oberkiefer ein äusserst seltener Befund; doch erscheint mir derselbe hier mit Rücksicht auf den ganzen Sectionsbefund und die microscopische Untersuchung sowie auf die Angabe der Kranken, dass sie diese Geschwulst erst seit einigen Monaten trage, ausser allem Zweifel zu stehen. Das Auf-

<sup>1)</sup> l. c. p. 468.

<sup>2)</sup> l. c. p. 150.

<sup>3)</sup> l. c. p. 103 Anmerkung.



treten secundären Sarcoms im Oberkiefer gehört jedenfalls zu den grössten Seltenheiten, in der Literatur konnte ich diesbezüglich nur eine Angabe *Küster's*<sup>1)</sup> finden, welcher dies 2mal — nach primärem Oberarm- und Schulterblattsarcom — gesehen hat und auch hervorhebt, dass seines Wissens keine ähnliche Beobachtung vorliege. Eine Metastase im Unterkiefer bei Schilddrüsencarcinom erwähnt *Cramer*<sup>2)</sup>.

Das Hauptinteresse des vorliegenden Falles jedoch — wenigstens in pathologisch-anatomischer Hinsicht — liegt in dem Befunde eines *wohl ausgebildeten, wahren Knochengewebes* im primären Sarcome und dem einen Lungenknoten; denn was man sonst als Struma ossea, Steinkropf bezeichnet, ist fast immer nichts weiter als Verkalkung anderweitigen Gewebes wie sie auch in Kröpfen gar nicht selten ist und manchmal Formen annimmt, die bei nicht genauer Untersuchung zu Täuschungen Anlass geben können. So erscheint der von *Parsons*<sup>3)</sup> beschriebene Fall, wo sich angeblich eine hühnereigrosse Schilddrüsengeschwulst als aus vollständig ausgebildetem Knochengewebe mit einem dem Arbor vitae sehr ähnlichen Aussehen bestehend fand, da über keine microscopische Untersuchung berichtet wird, als durchaus unsicher, wie dies auch *Wölfler*<sup>4)</sup> hervorhebt. Letzterer sagt auch, er habe nie in solchen Concrementen dem Knochen ähnliche Gebilde gefunden und er würde überhaupt nicht anderen Vorkommen glauben, wenn nicht die gleich zu erwähnenden Angaben von *Lücke* und *Förster* vorliegen würden.

*Lücke* erwähnt nämlich in seinem Werke über die Krankheiten der Schilddrüse, dass in Cystenkröpfen bald plattenförmige, bald trabekuläre Knochenbildung vorkomme und er in 2 Fällen gut ausgebildeten Knochen mit Knochenkörperchen und Markräumen gefunden habe. Seither sind auch 2 weitere von *Lücke* beobachtete Fälle durch *Kahn*<sup>5)</sup> veröffentlicht worden. Im ersten Falle wurden aus einer verjauchten Struma der linken Seite harte Massen ausgeräumt, die sich zum Theil als verkalktes Bindegewebe, zum Theil aber auch als wahres Knochengewebe mit deutlichen Haverschen Kanälen, regulär angeordneten Knochenkörperchen, Markräumen und Gefässen erwiesen, welche jedoch auch durch Ablagerung von Kalksalzen ganz verwischt waren. *Kahn* nimmt

<sup>1)</sup> Ueber die Neubildungen des Oberkiefers und den Erfolg ihrer operativen Behandlung. Berl. klin. Wochenschrift 1888 Nr. 14.

<sup>2)</sup> Beitrag zur Kenntniss der Struma maligna. Archiv für klinische Chirurgie. Bd. XXXVI.

<sup>3)</sup> Medical Times and Gazette 1872.

<sup>4)</sup> l. c. p.

<sup>5)</sup> Ueber Struma ossea. Inaug. Diss. Berlin 1886.

hierfür an, dass es nach der Ossification zu Verkalkung gekommen sei. Ferner theilt er noch einen von *Lücke* operirten Fall mit, wo sich in einer ebenfalls nach Vereiterung einer linksseitigen Struma zurückgebliebenen Höhle neben reinen Kalkconcretionen ein unregelmässiger, wallnussgrosser harter Körper vom Aussehen eines Sequesters fand, welcher gereinigt und macerirt ein völliges Knochengerüst darstellte, mit Knochenbalken von lamellösem Bau, mit Markräumen und Havers'schen Kanälen. *Hahn* citirt dann auch noch einige, zum Theile ganz allgemein gehaltene, ähnliche Angaben von *Bach*, *Bryk* und *Madelung-Poland*.

Während diese Beobachtungen alle das Vorkommen mehr minder grosser Knochenstückchen mit Markräumen in strumösen Cysten betreffen, handelt es sich in dem *Förster'schen* Falle um den Befund einer grösseren Knochenmasse in einem Sarcome der Schilddrüse, so dass dieser dem von mir untersuchten schon viel näher steht, wenn er auch von demselben nicht unwesentlich differirt. *Förster*<sup>1)</sup> fand nämlich bei einer 60jährigen Frau ohne besondere Stenosenerscheinungen im Centrum einer mannsfaustgrossen, vom zum Theil erhaltenen rechten Schilddrüsenlappen ausgehenden Geschwulst, welche durchsägt werden musste, „eine unregelmässig rundliche, compacte Knochenmasse und um sie herum eine  $\frac{1}{2}$ —1 Zoll dicke Lage weicher graurother Substanz mit glatter, saftloser Fläche, zwischen beiden eine anscheinend fibröse Lage.“ Diese weichen Theile erwiesen sich microscopisch als zellreiches Spindelzellensarcom. Gegen die Knochenmasse zu nahm die Zahl der Zellen ab und die Grundsubstanz zu, hier traten areolär geordnete, derbe Bindegewebszüge auf, die gegen das Centrum zu immer derber wurden; die zwischen ihnen befindlichen Zellen wurden immer kleiner und sternförmiger, die Grundsubstanz homogen und glänzend. „Durch Ablagerung von Kalksalzen in die Grundsubstanz bildete sich dann ein zartes poröses Knochengewebe, dessen Maschen nach innen immer kleiner wurden und endlich schwanden; die Hauptmasse des inneren Knochenstückes hat ganz die Beschaffenheit einer compacten Exostose; die gleichmässige Grundsubstanz ist von unregelmässig verzweigten Gefässcanälchen durchsetzt und auch die Knochenkörper sind ohne typische Anordnung vertheilt; grössere Maschenräume, Markkanäle oder Poren finden sich nicht.“ Schilddrüsenewebe war in der Geschwulst nicht mehr nachzuweisen; secundäre Knoten fanden sich keine im Körper, doch war das Sarcom im unteren Theile des Larynx in denselben durchgebrochen.

<sup>1)</sup> Ueber die Geschwülste der Schilddrüse. Würzburger med. Zeitschrift I. 1860 p. 28.

Wie sich aus dieser Beschreibung klar ergibt, handelt es sich hier nur um eine von Sarcom umgebene Knochenmasse, aber durchaus nicht um ein so vollständiges Ineinandergreifen und eine so schöne Ausbildung wie in meinem Falle. Förster meint daher auch für die Entstehung seines Falles keinen anderen Zusammenhang beider Gewebsarten — des Knochens und des Sarcomes — annehmen zu können, als die Gleichzeitigkeit; er glaubt, dass die Geschwulst ursprünglich vorwiegend aus Bindegewebe bestand und zu derselben Zeit, in welcher sich dieses in der Mitte in Knochengewebe umbildete, aussen die Zellwucherung begann, eine nicht sehr plausible Erklärung, der gegenüber vielleicht die Anschauung discutirbar wäre, ob es sich nicht in diesem Falle, ähnlich wie in einzelnen der oben erwähnten, um Knochenbildung in einem verödeten Strumaknoten gehandelt habe, in Bezug auf welche die Sarcombildung etwas ganz Secundäres gewesen wäre.

Diese Erörterung führt uns zu der — auch hier wohl wie bei jeder pathologisch-anatomischen Untersuchung wichtigsten — Frage nach der Entstehung der Knochenneubildung in unserem Falle. Es wäre ja auch diesmal am einfachsten, anzunehmen, dass Knochen mit Markräumen etc., analog wie in den oben erwähnten Fällen sich in der mehr minder strumös aber nicht malign veränderten Schilddrüse entwickelt habe und auch hier das Sarcom erst denselben durchwuchert habe. Dieser Anschauung für welche die stellenweise Nichtverknöcherung des Haupttumors sprechen würde, widerspricht, abgesehen davon, dass nirgends mehr irgendwelche Reste einer anderen Ausfüllung der Lücken zwischen den Knochenbälkchen zu finden waren, der Befund des Knochengewebes in der Lungenmetastase in, wie ich glaube, schlagender Weise, denn aus diesem geht hervor, dass hier die Knochenbildung sicher in einem genetischen Zusammenhange mit der Geschwulstentwicklung steht.

Ferner könnte man daran denken, dass die Bildung wahren Knochengewebes ebenso in der Natur der vorliegenden Neubildung gelegen wäre, wie die des Sarcomgewebes, dass wir es also hier mit einer Art Mischgeschwulst zu thun hätten, wie wir sie ja auch von anderen Organen her kennen; dann müssten wir aber auch in den anderen Metastasen — nicht nur in der einen — Knochen- gewebe finden, und da dies nicht der Fall ist, erscheint auch diese Anschauung nicht annehmbar.

So sehen wir uns denn zu der Annahme gedrängt, dass hier der Knochen von dem Sarcomgewebe aus gebildet sei, dass hier also das Sarcomgewebe selbst die Matrix für die Knochenbildung abgeben habe. So befremdend diese Vorstellung auch zuerst wirkt

so muss man doch sagen, dass a priori gegen dieselbe nichts einzuwenden ist, denn wir kennen ja sowohl aus der Entwicklungsgeschichte als auch von pathologischen Verhältnissen her Knochen, welcher direct aus Bindegewebe entsteht und als solches, wenn auch in atypischer Formation, ist ja das Sarcomgewebe anzusehen. Wie nun einerseits theoretisch gegen diese Annahme nichts einzuwenden ist, so wird dieselbe durch die microscopische Untersuchung wesentlich gestützt. Denn, wie oben erwähnt, sahen wir hie und da Partien in den Präparaten, die nicht gut anders als als Uebergangsstadien zum fertigen Knochen anzusehen waren, indem nämlich zwischen den Zellen eine reichlichere blasse, theils homogene, theils faserige Zwischensubstanz auftrat, deren tinctorielle Eigenschaften oben erwähnt wurden. Auch will ich hier bemerken, dass man stellenweise am Rande der Knochenbälkchen grössere Zellen sah, die ziemlich an diejenigen erinnerten, welche wir auch sonst als Osteoblasten mit der Knochenbildung in Zusammenhang bringen. Ausserdem weisen diese Befunde vor allem darauf hin, dass bis zum letzten Momente diese Knochenbildung im Gange war und so glaube ich denn, dass man bei genauer Erwägung des ganzen Befundes und der histologischen Untersuchung sich der Anschauung nicht verschliessen kann, *dass es sich hier um ein Spindelzellensarcom handelte, welches in einzelnen Partien (Primärtumor, Lungenmetastase) wahren Knochen gebildet hat.*

Im Hinblick auf diesen so merkwürdigen Fall hat mich Herr Professor *Chiari* beauftragt, ein altes, vielleicht einschlägiges Präparat aus dem hiesigen Museum zu untersuchen. Sub Nr. 889 befinden sich nämlich in demselben vier wie macerirter Knochen aussehende Stücke. Der Zettelcatalog sagt darüber ziemlich laconisch: „Theile eines verknöcherten Gallertenchondroms (angeblich) der Schilddrüse; geschenkt von Dr. Neudörfer. Eine diesbezügliche Anfrage hat Herr Generalstabsarzt Professor Dr. *Neudörfer* in Wien dahin zu beantworten die Güte gehabt, dass ihm über den Fall gar nichts mehr erinnerlich sei und er auch keine Notizen über denselben habe.

Die Stücke sind zusammengelegt, etwa von Mannsfaustgrösse und lassen bei geeigneter Lagerung an der einen Fläche eine breite, seichte Impression erkennen, wie man sie nicht selten bei Schilddrüsentumoren — und auch in dem oben erwähnten Falle — als der Wirbelsäule entsprechend findet; ferner zeigt eines der Stücke einen dasselbe ganz durchsetzenden etwa bleistiftdicken Canal von rundem Querschnitt, vielleicht von einer Arterie (Carotis) herührend. Die Stücke zeigen zusammengelegt eine grobhöckerige

Oberfläche, ihre Farbe ist grauweiss bis gelblich, die äusseren Partien sind ziemlich porös und erinnern mehr an Verkalkung<sup>1)</sup>, im Inneren zeigt sich aber eine Art concentrische Schichtung mit Bildung ganz compacter, elfenbeinartiger, glänzender Platten, welche ganz das Aussehen eines platten Knochens haben.

Es war von vornherein klar, dass im Hinblick auf die vollständige Maceration des Präparates, die Untersuchung sich nur auf die Frage erstrecken könne, ob es sich hier um Knochen handle oder nicht. Zu diesem Zwecke wurden nun von verschiedenen Stellen kleine Stücke abgesprengt und theils zu Schliffen verwendet, theils nach vorhergehender Entkalkung geschnitten und hiebei zeigte sich nun ein Bild, welches in mancher Beziehung an das oben geschilderte erinnerte. Man sah auch hier — wenn auch nicht so regelmässig ausgebildet und angeordnet, Balken einer homogenen, sich gegen Farbstoffe ebenso verhaltenden Grundsubstanz und in ihr stellenweise ziemlich deutlich sternförmige Körperchen. Von irgend welchen anderen Gewebsbestandtheilen, war wie leicht erklärlich ausser einigen, wohl als Bindegewebe zu deutenden Faserzügen, nichts zu sehen.

Im Zusammenhange mit dem eingangs geschilderten Falle möchte ich nun bei dem Mangel jeglicher genauerer Angaben mich dahin aussprechen, dass auch bei diesem Präparate, selbst bei aller in solchen Fällen gebotenen Vorsicht, die Annahme nicht von der Hand zu weisen sei, dass es sich hier um wahren Knochen gehandelt habe. Sollte der Tumor wirklich ein zum Theil ossifizirtes Enchondrom der Schilddrüse gewesen sein, so wäre dies auch abgesehen von dem Knochenbefunde, eine grosse Seltenheit, da auch solche Tumoren nur in sehr geringer Anzahl bekannt sind.

Jedenfalls aber ist der Befund wahren, neugebildeten Knochengewebes in einem Tumor der Schilddrüse, wie ich es in dem ersten Falle sicherstellen, in dem zweiten nur wahrscheinlich machen konnte, ein äusserst seltenes Vorkommniss, hier in dem ersten Falle noch besonders interessant, durch den Nachweis seiner Bildung aus einem Sarcomgewebe.

---

<sup>1)</sup> als solche erwähnt sie auch *Wülfler* l. c. p. 188 Anmerkung.

### **Erklärung der Abbildungen auf Tafel VII.**

---

**Fig. 3. Schnitt von einer knochenharten Partie des Schilddrüsentumors. Nach Entkalkung gefärbt mit Hämatoxylin-Eosin.**

- a) Sarcomgewebe.**
- b) Knochenbälkchen.**
- c) Schilddrüsenalveolen, zum Theil Colloid enthaltend.**

**Fig. 4. Schliff aus derselben Partie.**

---

•  

---

**Druck von H. Sieling in Naumburg a S.**

## ✻ Prof. v. Hasner.

Am 22. Februar 1892 verschied in Prag im 73. Lebensjahre Dr. Josef Hasner, Ritter von Artha, k. k. Hofrath und emeritirter Professor der Augenheilkunde an der k. k. deutschen Carl-Ferdinands-Universität in Prag.

Die Zeitschrift für Heilkunde verliert mit diesem Manne einen ihrer eifrigsten und tüchtigsten Redacteurs und Mitarbeiter.

Bereits im Jahre 1851, 2 Jahre nach Erlangung der Venia docendi für „pathologische Histologie der Augen- und Ohrenkrankheiten“ trat v. Hasner in die Redaction der der Zeitschrift für Heilkunde vorangehenden, von dem unvergesslichen Halla gegründeten Prager Vierteljahrschrift für praktische Heilkunde ein und gehörte von da an, wenn auch mit einer temporären Unterbrechung in den Sechziger Jahren, der Redaction dieses Journalen so wie der an die Vierteljahrschrift mit dem Jahre 1880 sich anschliessenden Zeitschrift für Heilkunde bis zu seinem Tode an.

Nachdem die wissenschaftliche Bedeutung v. Hasner's im Allgemeinen bereits von fachmännischer Seite an anderer Stelle ihre entsprechende Würdigung erfahren hat, sei hier nur der Thätigkeit des Verstorbenen in den genannten beiden Prager Journalen gedacht.

v. Hasner publicirte in der Vierteljahrschrift und in der Zeitschrift für Heilkunde eine ganze Reihe von höchst wichtigen ophthalmologischen Abhandlungen, unter denen besonders hervorzuheben sind:

- 1848 Ueber die specifischen Ophthalmien,
- 1851 Ueber Aetiologie der Cataract,
- 1855 Ueber den Augenspiegel,
- 1870 Zur Geschichte des Glaskörpers und der Glaskörperentzündung,
- 1874 Ueber die Aetiologie des Langbaues,
- 1881 Ueber Iridotomie.

Alle diese Abhandlungen sind mit seltener Frische und Klarheit geschrieben und geben Zeugniß von der Origi-

nalität, der scharfen Beobachtungsgabe und dem kritischen Geiste dieses Mannes.

Weiter veröffentlichte v. Hasner in den beiden Journalen auch zuwiederholtenmalen sehr werthvolle casuistische, technische und therapeutische Mittheilungen und betheiligte sich auch durch etliche Jahre (1867—1871) an den Analekten in der Vierteljahrschrift mit eingehenden Referaten aus dem Gebiete der Augenheilkunde.

Ausser diesen fachlichen Leistungen haben die Vierteljahrschrift und die Zeitschrift für Heilkunde v. Hasner aber auch noch fünf hochinteressante Publicationen medicinisch-historischen Inhaltes zu verdanken:

1866 **Die älteste Medicin in Böhmen,**

1871 **Zur Geschichte der Medicin in Böhmen II u. III,**

1883 **Johanes Marcus Marci von Kronland (1595—1667),**

1890 **Die Entwicklung des klinischen Unterrichtes in Prag,** welche zeigen, dass dieser hervorragende Ophthalmologe Dank seiner erstaunlichen Arbeitskraft und seiner hohen universellen Bildung auch stets noch Zeit für anderweitige wissenschaftliche Arbeit fand und gleichzeitig beweisen, wie v. Hasner als wahrer Deutscher der Entwicklung der wissenschaftlichen Leistungen und culturellen Bestrebungen seines Volkes begeisterte Anerkennung entgegenbrachte.

Es prägt sich also so wie in den an anderen Orten erschienenen Arbeiten v. Hasner's gerade in seiner literarischen Thätigkeit innerhalb der beiden Prager Journale die seltene Individualität dieses Mannes aus. Er zeigte sich in ihnen in seiner ganzen Tüchtigkeit, und hat die Redaction der Zeitschrift für Heilkunde an dem Hingange v. Hasner's, der stets mit weisem Rathe zur Seite stand und auch noch nach seinem 1884 erfolgten Rücktritte vom Lehramte seine literarische Thätigkeit in dieser Zeitschrift fortsetzte, einen schweren Verlust zu beklagen.

Ehre seinem Andenken!

Prag, Mai 1892.

Die Redaction.



Aus dem hygienischen Institute der deutschen Universität in Prag.

## EIN BEITRAG ZUR ÄTIOLOGIE UND GENESE DER VERKÄESUNGSPROCESSE.

Von  
Doctozt DR. FRIEDRICH FISCHEL.

(Hierzu Tafel VIII.)

Als ich Ende August 1891 einige Ratten untersuchte, denen 7 Monate zuvor, versuchsweise Carcinom, vom Menschen herstammend, in die Bauchhöhle implantirt worden war, wurde ich von dem Umstand überrascht, dass eines der Thiere auffällig abgemagert war, und schon bei oberflächlichem Befühlen in der Bauchhöhle desselben eine Menge Tumoren zu tasten waren.

In der Befürchtung, das Thier könnte zu einer Zeit verenden, zu welcher eine sofortige weitere Uebertragung der Tumoren undurchführbar wäre, beschloss ich die Ratte mittels Chloroform zu tödten, an die Untersuchung der getasteten Tumoren zu gehen und eventuell Tumorpartikeln sofort auf weitere Ratten zu übertragen. Das hochgradig abgemagerte Thier zeigte nach dem Tode bei äusserer Besichtigung das Abdomen im queren Durchmesser auffällig vergrössert. In der linken Unterbauchgegend und der Scrotalhälfte dieser Seite war die Haut exulcerirt. Im Grunde der Ulceration und an die Ränder derselben fixirt lag der mit einer Schicht missfärbigen Eiters bedeckte, an etwa linsengrosser Stelle ebenfalls exulcerirte Hoden. Die Verklebung des Hodens mit dem Geschwürsrand der Scrotalhaut war eine derartig vollkommene, dass die Sonde von dieser Scrotalseite aus, in die gegen das Scrotum unter normalen Verhältnissen offene Bauchhöhle nicht eindringen konnte.

In der Brusthöhle waren die auffällig blassen Lungen etwas stärker ausgedehnt, alleorts völlig lufthaltig (in kleine Stücke zerschnitten schwamm jedes einzelne Stück), in derselben insbesondere keine Knotenbildung; die Drüsen im Mediastinum nicht vergrössert. Das Herz schloß wenig kirschrothes Blut enthalten.



In der Bauchhöhle keine freie Flüssigkeit, das peritoneale nicht injiziert. Im Netz und den Mesenterien etwa 10 kirschkernhaselnuss-grosse runde und ründliche Tumoren von ziemlich dicker Consistenz. Die grösseren dieser Tumoren besitzen einen gewissen Grad von Elastizität und bieten eine Art von Pseudofluctuation. Aus dem Peritoneum besteht ein jeder solcher Tumor, aus einem peripher gelegenen, dem erhaltenen Drüsengewebe angehörigem Anteil und einer centralen gelblichen, schmierigen Masse, die eingedicktem Eiter am besten vergleichbar erscheint. Das erhaltene Drüsengewebe und die beschriebene central gelegene Masse sind gegen einander scharf abgesetzt.

Eine Gruppe von 6 solchen etwa erbsengrossen Tumoren befindet sich an dem abdominalen Ende der linken Seitenöffnung und ist hier mit dem oberen Ende des Hodens dieser Seite fest verflochten. An drei von einander räumlich weit getrennten Stellen des Dünndarmes der mesenterialen Seite desselben fest aufsitzend, befindet sich ebenfalls je ein erbsengrosser Tumor. Die Leber nahezu in ihrer rechten Hälfte bedeutend vergrössert, ihre Oberfläche der Kuppe des rechten Lappens entsprechend, mässig vorgewölbt. Diese Stelle sticht gegen das übrige rötlich-braune Lebergewebe durch eine schwach gelbliche Farbe ab. Beim Einschneiden entleert sich in dieser Stelle aus einer mehr als bohnen-grossen Höhle eine ganz ähnliche gelbe schmierige Masse, wie sie oben als der Inhalt der vergrösserten Drüsen beschrieben wurde, die Wandungen dieser Höhle sind im Allgemeinen glatt, nur durch einzelne vorspringende Leisten des anscheinend normalen Lebergewebes getheilt. Mehrere kleinere, bis wickengrosse, neben einander gelagerte solche Herde befanden sich im linken Leberlappen. In der Leberplatte mehrere wickengrosse Knötchen. Der rechte Hode vollkommen normal, der linke zeigt die oben beschriebene Veränderung.

(Ich setze es als selbstverständlich voraus, dass diese Untersuchung, sowie alle übrigen noch vorgenommenen Manipulationen, unter Einhaltung aller aseptischen Cautelen vorgenommen wurde.)

Im Anschluss an diese Untersuchung wurden sofort Übertragungen auf zwei Ratten vorgenommen. Zu diesen Übertragungen wurde bei der einen Ratte ein etwa  $\frac{1}{2}$  cm grosses Stückchen aus der erkrankten Partie des linken Leberlappens, bei der zweiten ein Partikel einer vergrösserten Drüse verwendet und diese Gewebstücke intraperitoneal versenkt.

Mit dem Inhalt der veränderten Drüsen wurden Asarröhrchen



sowie erstarrtes Blutserum, Bouillonröhrchen, sowie einige Eier geimpft, endlich Gelatineplatten gegossen.

Theile der Leber, sowie einzelne Drüsen, die Ränder der exulcerirten Bauchhaut und der exulcerirte Theil des Hodens wurden zum Zweck der microscopischen Untersuchung theils in absolutem Alcohol gehärtet, theils in Celloidineinbettung geschnitten, theils nach Angaben von *Pfeiffer*<sup>1)</sup> behandelt, um bei Paraffineinbettung auf Vorhandensein von Protozoen untersucht zu werden.

Es muss ausdrücklich hervorgehoben werden, dass auch eine jener Drüsen, die dem Dünndarme anlagen, mit der anhaftenden Darmpartie gehärtet und untersucht wurde.

Zu meiner grossen Ueberraschung blieb selbst nach zwölf tägigem Zuwarten jedes Wachstum auf den Nährböden, sowohl bei Zimmer- als Brutofentemperatur aus. Auch neuerliche Impfungen aus den Eiern auf die oben genannten Nährböden blieben resultatlos.

Bei der Eigenthümlichkeit des macroscopischen Befundes und der erfolglosen Impfung auf künstliche Nährböden, war es mir vor Allem wichtig, sicher zu stellen, ob diese Tumoren zu der vor 7 Monaten stattgehabten Impfung mit Carcinommasse, in irgend einer Beziehung ständen.

Zu diesem Behufe wurden vor Allem in Celloidin eingebettete Schnitte aus der Leber, den Drüsen, und der mit dem anhaftenden Darm geschnittenen Drüse, mit Hämatoxylin, Borax und Lithioncarmin gefärbt.

Es ergaben schon schwache Vergrösserungen, Zeiss Comp. Oc. 4 Apochrom 8 mm Ap. 0.65, dass sich die grösseren Knoten aus miliaren Knötchen zusammensetzen, und dass diese letzteren aus einer Anhäufung von Rundzellen und Leucocyten bestehen. Bei stärkerer Vergrösserung sieht man an solchen central noch nicht veränderten Zellherden zwischen den Zellen, bei den weiter unten zu besprechenden Färbungsmoden, einzelne oder mehrere feine fadenartige Gebilde liegen. Diese Knötchen findet man theils vereinzelt, theils gruppiert, in den grösseren Knoten stets peripher gelagert.

Bei grösseren Knötchen und stärkerer Vergrösserung (Zeiss Comp. Oc. 8 Apochrom 2 mm) erscheint der centrale Antheil necrosirt aus einer Menge theils körniger, theils scholliger Elemente bestehend, nur höchst selten ist im Centrum derselben (bei geeigneter Abfärbung) noch eines oder das andere der beschriebenen fädigen Gebilde zu sehen, während diese an der Peripherie sich reichlich in dem weiter

<sup>1)</sup> Die Protozoen als Krankheitserger. *L. Pfeiffer* 1891 S. 22.



zu beschreibenden Lagerungsverhältnisse vorfinden. Bei dieser Vergrößerung war der Nachweis ziemlich zahlreicher Riesenzellen möglich. Der Uebergang des veränderten in normales Gewebe ist ein ziemlich unvermittelter.

Die im Zusammenhang mit dem anliegenden Theil des Dünndarmes geschnittenen Drüsen zeigen ganz ähnliche Verhältnisse, und ist man in der Lage nachzuweisen, dass der Darm in seinen Wandungen völlig intact ist, dass es sich lediglich um eine Anlagerung der Drüsen an denselben handelt.

Bei den Färbungen mit den genannten Farbstoffen war ein deutlicher Nachweis irgend welcher Microorganismen nicht gelungen, nur liess sich an den mit Hämatoxylin gefärbten Schnitten an der Grenze der central gelegenen ungefärbten Partien bei starker Vergrößerung eine zarte, faserige Streifung unterscheiden.

Nachdem die Untersuchung der Paraffinschnitte nach der von *Pfeiffer* angegebenen Methode das Vorhandensein von Psorospermien ausschliessen liess, wurden der Reihe nach verschiedene Bacterienfärbungsmethoden im Schnitt- und Zupfpräparat versucht.

Dabei erwiesen sich sowohl Färbungen mit Carbofuchsin als mit *Löfflers* Methylblau am meisten geeignet, den Nachweis eines bei der Hämatoxylinfärbung nur geahnten Microorganismus sicher zu stellen. Färbung nach *Gram* trat nicht ein. Bei der Färbung mit *Löfflers*chem Methylblau oder Carbofuchsin fanden sich in den Zupfpräparaten netzförmige Gebilde von verschiedener Dicke und Länge gerade und s-förmig gebogen. An einzelnen solcher Fäden war eine deutliche, sich weniger intensiv färbende Hülle, und vor dieser umschlossen, kurzstäbchenartige Gebilde zu unterscheiden, neben diesen Gebilden lagen Kurzstäbchen, coccoartige einzeln und perlschnurartig angeordnete Gebilde. Stammten die Zupfpräparate aus dem centralen Theil der Tumoren, so waren die beschriebenen Gebilde in auffällig geringerer Zahl nachweislich.

In den Schnitten war die Zahl der feinen *stets ungetheilten* Fäden gegenüber den anderen oben beschriebenen Gebilden bei Weitem überwiegend, ihre Anordnung meist büschel- und pinselförmig. Einzelne Stellen erinnerten in ihrem Aussehen an einen Filz feinsten Glaswool- und Asbestfäden. An zahlreichen Stellen der untersuchten Schnitte war man in der Lage nachzuweisen, dass diese Fäden eine kleine aus körnigen Massen bestehende Gewebspartie kranzartig umschlossen. Die so umschlossene Partie hatte den Farbstoff zumeist gar nicht aufgenommen.

Das Gewebe in der Umgebung dieser Fädenhaufen war stets mehr weniger verändert, schlecht bis gar nicht färbbar. Solch





fadenartige Gebilde fanden sich in Einzel-exemplaren öfters den Wandungen von Riesenzellen anliegend.

Mit diesen Befunden war der Zusammenhang der vorliegenden Veränderungen mit der s. z. Implantation des Carcinoms ausgeschlossen und es blieb abzuwarten, ob durch die Uebertragung der Tumorpartikeln bei den frisch geimpften Ratten Krankheitserscheinungen ausgelöst würden.

Bereits 12 Tage nach der Impfung war ich in der Lage, bei der mit Leberpartikeln geimpften Ratte, durch die Hautdecken, in der Nähe der Implantationsstelle, mehrere wicken-reiskorn-grosse Geschwülstchen durchzutasten. Am 17. Tag nach der Impfung wurde das Thier in seinem Käfig verendet gefunden.

Bei der zweiten mit Drüsen-gewebe geimpften Ratte entwickelte sich unter gleichzeitiger Abmagerung nach 20 Tagen ein durch die Bauchdecken fühlbares Knötchen, das nach 5—6 Wochen Kleinbohnengrösse erreicht hatte. Zu dieser Zeit wurde das Thier aus bestimmten, weiter unten anzugebenden Gründen getödtet.

Die Untersuchung der am 17. Tag nach der Impfung verendeten Ratte ergab genau denselben Befund der vom ersten spontan erkrankten Thiere beschrieben wurde. Die vergrösserten Drüsen, etwa 15 an der Zahl, waren im Mesenterium und um die Leistenöffnungen vertheilt und enthielten, selbst wenn sie erst  $1\frac{1}{2}$  mm im Durchmesser erreicht hatten, stets eine centrale gelbliche, eingedickte Eiter ähnliche Masse, die vom erhaltenen Drüsen-gewebe kapsel-förmig umschlossen war. Die Leber enthielt sowohl im rechten als linken Leberlappen ganz ähnliche, wenn auch etwas kleinere Herde, wie sie bei dem ersten Thiere gefunden worden waren.

Der microscopische Befund war mit dem erst beschriebenen vollkommen identisch, ebenso fiel auch in diesem Falle der Versuch einer Züchtung des vorgefundener Pilzes auf künstlichen Nährböden negativ aus. Mit Theilchen der Leber und Drüsen wurden Uebertragungen auf andere Thiere vorgenommen.

Es erhielten zwei gut genährte Kaninchen subcutan unter die Rückenhaut, das eine ein Leberpartikelchen, das zweite die Hälfte eines vergrösserten Drüsenchens implantirt. Die zweite Hälfte der Drüse erhielt eine Ratte unter die Rückenhaut eingepflanzt, und schliesslich wurde einer Maus eine Verreibung des eingedickten Inhaltes einer Drüse, mit sterilem Wasser, in die Bauchhöhle injicirt.

Bei beiden Kaninchen sowie der Ratte entwickelte sich, entsprechend der Impfstelle, bereits nach 3 Tagen in der Ausdehnung



eines Thalerstückes ein feste Infiltration. Nach 8 Tagen war bei dem mit Leberstückchen geimpften Kaninchen ein Abscess entstanden, der sich nach vergrösserte, und als das sehr abgemagerte Thier nach 17 Tagen getödtet wurde, Handtellergrösse erreicht hatte. Bei Spaltung des Abscesses fand man die Haut über demselben necrotisch pergamentartig eingetrocknet; der Abscessinhalt bestand aus dünnflüssigem, mit abgestorbenen Zellgewebsprüpfen gemengtem Eiter. Im Ausstrichpräparate mit *Löffler'schem* Methylblau gefärbt, fanden sich ziemlich reichlich jene oben beschriebenen feinen Fäden, aber auch kurze Stäbchen von 1 bis  $1\frac{1}{2}$  Mikr Länge und  $\frac{1}{4}$  Mikr Breite.<sup>2)</sup>

Bei diesem Kaninchen waren in der linken Achselhöhle zwei Drüsen bis zu Erbsengrösse geschwollen und boten, macro- und microscopisch, denselben Befund wie die oben beschriebenen Drüsen beider Ratten. Weder in den Lungen noch in den anderen Organen waren bei diesem Thiere irgend welche Veränderungen vorhanden.

Bei dem zweiten Kaninchen und der mit Drüseninhalt geimpften Ratte entwickelte sich das beschriebene Infiltrat immer mehr. Dasselbe bildete stellenweise knotige Hervorragungen. Allmählich erreichte es Handtellergrösse, um nach circa 6 Wochen zu verschwinden. Die Infiltrationsstellen fühlten sich heiss an und waren, wie aus der Reaction der Thiere auf Druck zu entnehmen war, sehr empfindlich.

Bis heute sind bei diesen Thieren keine anderweitigen Tumoren aufgetreten oder Veränderungen wahrzunehmen.

Die mit der Verreibung des Drüseninhalts intraperitoneal injicirte Maus stand 52 h. nach der Injection um. Der Peritonealüberzug war etwas getrübt, in der Peritonealhöhle eine geringe Menge trüber Flüssigkeit, in welcher durch Färbung mit Carbol-fuchsin vereinzelte feine Fäden nachweisbar waren. In den inneren Organen keinerlei wesentliche Veränderungen, im Herzblut keine Mikroorganismen nachweisbar. Mit der Peritoneallflüssigkeit angelegte Culturen ergaben negative Resultate.

Die letzte Ratte, die mir noch zur Verfügung stand, wurde nun getödtet, der Inhalt einer bohnergross geschwellten Mesenterialdrüse zur Anlage von Culturen verwendet, die Drüsenkapsel sowie die eine Hälfte einer zweiten erbsengrossen Mesenterialdrüse an

<sup>2)</sup> Impfungen mit dem Inhalt des Abscesses auf schrägen Agar und Bouillon ergaben in Bezug auf die Entwicklung der erwähnten Kurzstäbchen Reinkulturen, die auf weitere Thiere vorimpf, keine Erkrankung auslösten; die im Abscessinhalte beobachteten fadenförmigen Gebilde kamen nirgendwo zur Entwicklung.



zwei Ratten verlästert, die zweite Hälfte dieser Drüse zur Anfertigung von Schnitten verwendet.

Ebenso wie die Culturen auf Fütterungsversuchen negative Resultate ergaben (die beiden Ratten sind noch gegenwärtig in Beobachtung), war das Ergebniss der mikroskopischen Untersuchung vollkommen identisch mit dem oben beschriebenen Befunde in Leber und Drüsen der verschiedenen vorher untersuchten Thiere.

Wenn auch die Cultureversuche, welche mit den, den Pilz sicher enthaltenden Gewebsarten angestellt wurden, stets nur von negativen Ergebnissen geolgt waren, so ist man, wegen der Constanz des Impferfolges bei den verschiedenen Thieren berechtigt, die Pathogenität des durch das Microscop nachgewiesenen Pilzes anzunehmen, wenn sich auch in Bezug auf die Intensität der Wirkung bei Thieren verschiedener Art und selbst bei Exemplaren derselben Species Differenzen heraus stellen.

Eine Classifizirung dieses Pilzes dürfte bei dem Umstande, als die Züchtung desselben nicht gelungen ist, nicht streng durchführbar sein, doch erscheint es mir nicht unzulässig, denselben einer Reihe bekannter und genau studirter Pilzformen gegenüber auszuschneiden, die theils in Bezug auf ihre Fortentwicklung, theils mit Rücksicht auf die Enthaltung ihrer Wirkung im Thierkörper, mit dem beschriebenen Microorganismus gewisse Aehnlichkeit besitzen.

Dass in Rücksicht auf die Formenentwicklung und Wirkung, die der beschriebene Microorganismus im Thierkörper zeigt, in gewisser Hinsicht eine auffallende Aehnlichkeit mit jenen Formen besteht, wie sie *Eppinger*<sup>3)</sup> in seinen Mittheilungen „Ueber eine neue pathogene Cladotrix“ darstellt, ist unzweifelhaft, trotzdem ist man in der Lage, aus dem Umstande, dass bei genauester Untersuchung des von uns beschriebenen Microorganismus weder im Schnitte, noch im Zupfpräparate an den Fäden jemals Verzweigungen nachzuweisen waren, eine Differenz zwischen diesen beiden Organismen abzuleiten, die durch die leichte Züchtbarkeit des einen, die Unmöglichkeit den anderen auf künstliche Nährböden zu übertragen, noch schärfer hervortritt. Die Differenz in dem Verhalten der beiden Pilzformen gegen die Färbung nach *Gram* giebt ein weiteres Criterion dafür, diese beiden Formen auseinander zu halten.

In Bezug auf die von *Eberth*<sup>4)</sup> beschriebenen zwei Mykosen des Meerschweinchens, respective die in dem einen Falle beobachtete

<sup>3)</sup> *Hans Eppinger*, Beiträge zur path. Anat. u. allg. Pathol. von *Ziegler* 1890.

<sup>4)</sup> *Wichow's Archiv* Bd. 109.



bacilläre Necrose der Leber, konnte man nur diesen mit unseren Fälle vergleichen, weil in demselben neben kurzen Bacillen solche gescheit worden, deren Länge das 6—10fache ihrer Breite betrug. Die Aehnlichkeit besteht auch in Bezug auf die negativen Züchtungsergebnisse, doch tritt der Unterschied schon bei der Färbung nach *Gram* deutlich hervor, abgesehen davon, dass nirgendwo die Entwicklung eines derartigen Fleckenflechtwerkes beschrieben wurde, wie ich dieses in meinen Fällen zu beobachten Gelegenheit hatte.

Der von *Eberth*<sup>5)</sup> beschriebene weitere Fall von Pseudotuberculose ist meinem Falle gegenüber durch die ausgesprochene Formverschiedenheit der in diesem Falle vorgefundenen Bacillen charakterisirt.

Die Kleinheit und Form der von *Pfeiffer*<sup>6)</sup> abgebildeten, von ihm in seinen Fällen als Erreger der Pseudotuberculose erwiesenen Bacillen, lässt einen Vergleich mit den in unseren Thieren vorgefundenen Microorganismen überhaupt nicht zu.

Die von *Zagari*<sup>7)</sup> unter dem Namen „Tuberculosis zoogloiea“ beschriebene Erkrankung der Meerschweinchen, deren Identität mit den von *Malassez*, *Vignal*, *Castordoffia*, *Manfredi*, *Nocard*, *Chantenesse*, *Doz*, *Baumgarten* u. a. beschriebenen ähnlichen Erkrankungsformen der Autor erweist, hat mit dem von mir beschriebenen Falle zum Theil in der Form ihres Auftretens, zum Theil in ihren Endeffekten gewisse Aehnlichkeit. Andererseits sind zwischen den Befunden *Zagari's* und dem Ergebniss meiner Untersuchung derartig wesentliche Unterschiede, dass ich den in den Tumoren meiner Thiere vorgefundenen Microorganismus als einen von dem durch *Zagari* beschriebenen, wesentlich verschiedenen anseher zu dürfen glaube.

In dieser Beziehung glaube ich vor Allem darauf hinweisen zu müssen, dass, wenn es mir auch durch die Methode von *Löffler* und die von *Zagari* versuchten Methoden von *Malassez*, *Vignal* und *Kühne* gelungen ist, mit der Färbung einzelner Partien in dem centralen Theil der Tumoren, den Nachweis für das Vorhandensein zahlreicher Bacterien daselbst, zu erbringen, es mir andererseits sehr leicht war, durch die *Ehrlich'sche* Färbungsmethode den Nachweis zu liefern, dass der centrale Antheil in den Tumoren des von mir untersuchten Materiales *der Hauptmasse nach aus eosinophilen Granulis bestehe*. Dieser Befund erscheint mir für die Unterscheidung des von mir gefundenen Microorganismus von

<sup>5)</sup> *Virchow's Archiv* Bd. 103.

<sup>6)</sup> Ueber bacilläre Pseudotuberculose. *Pfeiffer* 1869.

<sup>7)</sup> *Fortschritte der Medicin* Bd. 8 Nr. 15.





dem der „Tuberculosis zoogloica“ von entscheidender Wesenlichkeit, weil er zum Unterschied von dem Untersuchungsergebniss *Zagari's* das Vorhandensein *abgestorbener Gewebssubstanz* im Centrum der Tumoren direct erweist.

Die Unmöglichkeit, trotz wiederholter Versuche den beschriebenen Microorganismus zu cultiviren, bildet gegenüber der leicht durchführbaren Züchtung des von *Zagari* gefundenen Erregers ein weiteres differential-diagnostisches Moment.

Der Umstand, dass *Zagari* bei der gründlichen Weise, in welcher er die Wachstumsform des Erregers der „Tuberculosis zoogloica“ in Thierkörper beschreibt, von einem auf den ersten Blick ganz auffälligen mycelähnlichen Wachstum keine Erwähnung thut, scheint mir ebenfalls darauf hinzuweisen, dass es sich in seinem und unseren Fällen um verschiedene Microorganismen handle.

Auf Grundlage der obigen Erwägungen glaube ich annehmen zu dürfen, dass der *beschriebene Microorganismus als ein Erreger parasitärer Pseudotuberculosis* sei generis anzusehen sei, wenn auch eine Classifizirung desselben durch die Fruchtlosigkeit der angestellten Züchtungsversuche unmöglich wurde.

Ueber die Eingangspforte des Pilzes in den Körper der spontan erkrankten Ratte kann nur die Vermuthung ausgesprochen werden, dass bei der seinerzeitigen Implantation der Carcinommassen entweder mit diesen oder von der damals gesetzten Hautwunde her der Pilz seinen Weg gefunden habe. Gegen die Annahme, dass die Invasion vom Lymphkanal her stattgefunden habe, scheint der angestellte Fütterungsversuch sowie der Umstand zu sprechen, dass am Darmkanal selbst keinerlei Veränderungen vorgefunden wurden. Einmal in den Körper gelangt, waren die Lymphgefässe und Bindegewebsspalten die Wege, auf welchen die Weiterverbreitung des Pilzes erfolgte.

Der eben mitgetheilte Fall scheint mir, weil sich bei demselben analoge Vorgänge, wie bei der durch den *Koch'schen Bacillus* bedingten Tuberculose auf relativ engem Raume in grossem Maassstabe abspielen, besonders geeignet, auf Grundlage der gemachten Beobachtungen (den von *Hueppe*\*) der *Cohnheim'schen* Entzündungslehre gegen über besonders scharf präcisirten Standpunkt zu illustriren.

Wir waren in der Lage nachzuweisen, dass die vorgefundenen grösseren und kleineren necrotischen Herde an ihrer Peripherie miliare, durch Anhäufung von Rundzellen und Leucocyten ent-

\*) Vortrag am Verein Deutscher Aerzte in Prag, 23. Jan. 1891.



stehende Knötchen anzuweisen, respective durch Häufung solcher Herde wachsen. Die kleinsten (jüngsten) Zellanhäufungen enthielten, ehe an denselben necrotische Vorgänge nachweislich waren, der Zahl nach verschiedene, die oben beschriebenen Fäden. Diese Befunde entsprechen dem Zeitraume, in welchem ausser den mechanischen Wirkungen der Wachstumsenergie auf die benachbarten Zellen, durch Involutionvorgänge älterer, absterbender oder abgestorbener Fäden Proteine in die Umgebung diffundiren, und zu dem *Wachstumsreize* als dem ersten Agens ein zweiter *chemischer Reiz* sich zugeselt.

So lange die Menge dieser freigewordenen Proteine eine mässige ist, zeigen die Zellen, wie *Hueppe* ausführte, die Erscheinungen der *nutritiven* und *formativen* Reizung, die sich in unserem Falle in der Zeleinwanderung und im Gegensatze zu den Beobachtungen, die *Pfeiffer* beschreibt, in Riesenzellenbildung äussert.

Wir waren in der Lage, bei jenen mehr central gelegenen Stellen, wo die Herde, wenn auch noch microscopisch klein, einer etwas früheren Periode angehören, reichliche Fadenbildung an deren Peripherie nachzuweisen. Dementsprechend fand auch eine Zunahme des von den freigewordenen Proteinen ausgeübten Reizes statt und wir sehen dementsprechend, wie dies *Hueppe* betont, statt der *Anregung* central, dort wo die Menge der Proteine am concentrirtesten ist, das Gegentheil, die *Necrose*, den endgültigen Zelltod sich entwickeln. In unserem Falle ist dieses Verhältniss am auffälligsten an jenen Stellen, wo eine centrale necrotische Gewebepartie kranzförmig von einem Rasen von Fäden umschlossen erscheint. In diesem Momente erscheint es begründet, dass es im vorliegenden Falle möglich war, durch die *Ehrlich'sche* Methode im centralen Theile der necrotischen Tumorpartieen Detritus leucocytären Ursprungs *in überwiegender Menge* nachzuweisen, indem neben dem chemotactischen Reiz der Proteine auf die Leucocyten das necrotische Gewebe selbst als zweites, die Einwanderung von Leucocyten veranlassendes Moment in Betracht käme (Trophotaxis). Dass nach Freiwerden der Proteine, in Folge der Durchtränkung des nachbarlichen Gewebes je nach der Intensität der letzteren, auch Veränderungen verschiedenen Grades in den Geweben zu Stande kamen, die sich uns in den verschiedenen Graden der Zellfärbbarkeit präsentiren, zeigen uns die vorgefundenen microscopischen Bilder mit ihrem unvermittelten Uebergange des bereits veränderten in normales Gewebe.

In wie weit es in unserem Falle zutraf, dass der chemotactische Reiz für die in den Tuberkel einwandernden Leucocyten derartig



intensiv wurde, dass es nach der Einwanderung zur Lähmung und Verhinderung der Rückwanderung kam, und in wie fern es sich an jenen Stellen, wo wir Eiterung zu beobachten in der Lage waren (Bauchhaut und Loden der Rinde), um eine Mischinfection mit Eitererregern handelte, bin ich, weil ich von diesen Stellen Culturen anzulegen unterliess, zu bestimmen leider nicht in der Lage.

Ich erfülle eine angenehme Pflicht, wenn ich Herrn Professor *Hueppe*, in dessen Institute die Untersuchung durchgeführt wurde, und Herrn Professor *Chiori*, der meine Präparate besichtigte, für die Förderung dieser meiner Arbeit, wärmstens danke.



### Erklärungen der Abbildungen auf Tafel VIII.

- Figur 1. Zuppräparat aus der verdünnten Partie einer Mesenterial-Drüse  
Figur 2. Uebersichtsbild einer Mesenterialdrüse, Färbung durch *Löffler'sches* Methylenblau.  
Figur 2a. Partie aus dieser Drüse bei stärkerer Vergrößerung.  
Figur 3. Partie aus der Leber. *Löffler'sche* Methylenblaufärbung.





Aus Prof. *Chiari's* pathol.-anatom. Institute an der deutschen Universität in Prag.

## ÜBER TUBERCULOSE DES PANCREAS.

Von

Dr. D. KUIREWETZKY,

Assistent an der akademisch-therapeutischen Klinik in St. Petersburg.

(Hierzu Tafel IX.)

Wenn man von den Krankheiten der Bauchspeicheldrüse überhaupt sagen darf, dass „die Pathologie derselben noch weit hinter den Kenntnissen, wie wir sie über die Erkrankungen der meisten übrigen Organe des Körpers besitzen, zurückgeblieben ist“,<sup>1)</sup> so können wir dies mit noch grösserem Rechte bezüglich der Tuberculose des Pancreas insbesondere behaupten. In der That sehen wir, wenn wir die betreffende Literatur durchforschen, dass eine ganze Reihe von Autoren pathologisch-anatomischer und pathologisch-histologischer Lehrbücher (*Engel, Wedl, Wagner, Kindfleisch, Thierfelder, Langerhans, Israel*), diese Frage mit völligem Stillschweigen übergeht, während die Angaben anderer Autoren sehr dürftig und theilweise widersprechend sind.

In der ziemlich umfassenden Monographie von *Claessen* über die Krankheiten der Bauchspeicheldrüse, wo die ältere, unseren Gegenstand behandelnde Literatur in grösster Vollständigkeit zusammengetragen ist, lesen wir: „Das Vorkommen von Tuberkeln im Pancreas wird durch neuere zuverlässige Beobachtungen ausser Zweifel gesetzt. *C. Lombard* glaubt sogar, die relative Häufigkeit desselben im Vergleich zu anderen Organen bestimmen zu können; nach seinen Untersuchungen finden sich bei Kindern unter 100 Fällen fünfmal Tuberkel im Pancreas vor. Beobachtungen dieser Art finden sich unter den neueren Schriftstellern bei *Varnier, Glatigny, Nasse, Bouillard, Mitivić, A. Petit, Venables, Harless, Smidt*, woran

<sup>1)</sup> *Friedreich*: Die Krankheiten des Pancreas. Hdb. d. spec. Path. u. Ther. v. Ziemssen. Bd. VIII., Th. 2., p. 218.



sich die Beobachtungen von *Boynaud*, der dieselben bei Affen, und von *Immerl*, der sie bei Katzen fand, anschliessen. Nur in den seltensten Fällen scheinen die Tuberkel isolirt im Pancreas, in den meisten zugleich in mehreren anderen Organen, namentlich den Lungen und der Leber, vorhanden gewesen zu sein. Ebenso wenig ergibt sich aus diesen Thatsachen, ob jemals die Tuberkel des Pancreas, wie mit denen der Lungen so häufig zu geschehen pflegt, sich erweicht und das umgebende Parenchym in Eiterung versetzt haben<sup>1)</sup> Ich erlaube mir diesen Autor deshalb so ausführlich zu citiren, weil in diesem Citate, so zu sagen, die Summe aller Resultate enthalten ist, zu welchen ältere Forscher auf diesem Gebiete gelangt sind.

Wenn man bei *Classen* noch die Tendenz wahrnehmen kann, die tuberculose Ansteckung des Pancreas für eine mehr oder weniger häufige Erscheinung anzusehen, so findet man dagegen bei späteren Autoren die entschiedene Behauptung, dass diese Erkrankung eine grosse Rarität bilde. So sagt *Rokitansky*, dass im Pancreas „tuberkelartige käsige Massen und Cavernen in eben ausserordentlich seltenen Fällen beobachtet wurden“<sup>2)</sup> Nach *Foerster* kommen „Tuberkel neben ausgebreiteter Tuberculose der Lungen und des Darmes äusserst selten im Pancreas vor, als zerstreute, kleine, gelbe Knötchen“<sup>3)</sup> *Virchow* bestreitet offenbar gänzlich eine solche Möglichkeit, indem er sogar die Richtigkeit der positiven, diesen Gegenstand betreffenden Angaben anderer Autoren bezweifelt. „Im Gegensatz zu dieser Prädilection (nämlich der Lymphdrüsen zur Tuberculose“), sagt er, „ist um so mehr auffällig und charakteristisch für die Tuberculose die Immunität gewisser Organe gegen die Erkrankung, z. B. die der Speicheldrüsen. Die vom Pancreas und der Parotis aufgeführten Beispiele beruhen wohl auf Verwechslungen mit käsigen Zuständen benachbarter Lymphdrüsen“<sup>4)</sup> In demselben Sinne spricht sich auch *Cruveilhier* aus. *R. Maier* rechnet das Pancreas zu derjenigen Gruppe von Organen, „die von Tuberculose selten befallen werden“<sup>5)</sup> *Klebs*, der überhaupt diese Erkrankung für eine Seltenheit betrachtet, sagt unter anderem, dass „man bei sehr ausgedehnter Entwicklung von Miliartuberkeln in den Drüsen des Unterleibes und im Peritoneum auch bei mikroskopischer Untersuchung keine Miliarknoten

1) Die Krankheiten der Bauchspeicheldrüse p. 345, 1842.

2) Lehrb. d. path. Anatomie. 1861. III. Bd., p. 312.

3) Hdb. d. spec. path. Anat. 1863. p. 214.

4) Die krankhaften Geschwülste. 1864—5. Bd. II, p. 677.

5) Lehrb. d. allgm. path. Anat. 1871. p. 357.



in dem Pancreas findet.<sup>1)</sup> Nach *Friedreich*,<sup>2)</sup> *Chrostek*,<sup>3)</sup> *Cornil* und *Ranvier*<sup>4)</sup> und *Ziegler*<sup>5)</sup> kommt die Tuberculose der Bauchspeicheldrüse überhaupt höchst selten vor. *Birch-Hirschfeld*,<sup>6)</sup> *Orth*<sup>7)</sup> und *Laboulbène*,<sup>8)</sup> welche die Frage von der Häufigkeit dieser Erkrankung mit Stillschweigen übergehen, erwähnen bloß kurz, dass neben käsigen Processen in anderen Organen manchmal auch im Pancreas grössere käsige Knoten und miliare Tuberkel vorkommen, „allein sie gehören meistens“, sagt *Orth* hinzu, „nicht der Drüse selbst an, sondern sitzen in Lymphdrüsen, welche ganz oder theilweise in dem interstitiellen Bindegewebe eingebettet liegen.“

Was die *Casuistik* unseres Gegenstandes betrifft, so kann über dieselbe bloß gesagt werden, dass sie sehr spärlich ist. Zu den bei *Claessen* citirten Autoren können wir aus der neueren Literatur nur wenige hinzufügen, welche übrigens bloß je einen Fall einer tuberculösen Erkrankung der Bauchspeicheldrüse beschreiben. Im Jahre 1846 wurde ein solcher Fall von *Aran*<sup>9)</sup> publicirt, welcher von der Mehrzahl der oben erwähnten pathologischen Anatomen angeführt wird. Bei einer 25jährigen Frau fand sich, neben der Tuberculose abdominaler Lymphdrüsen und der Milz, im Schweife des Pancreas ein hühnereigrosser tuberculöser Abscess, dessen Wand gegen 2 cm dick war und zahlreiche hanfkorn-grosse erweichte Tuberkel enthielt. Ferner berichteten *Roeser*<sup>10)</sup> und *Barlow*<sup>11)</sup> über je einen Fall einer allgemeinen Miliartuberculose im Kindesalter — der erste bei einem einjährigen, der zweite bei einem zweijährigen Kinde —, wo im Pancreas ebenfalls viele miliare Tuberkel gefunden wurden. Endlich erwähnt *Chrostek* in der früher genannten Abhandlung einen Fall chronischer Tuberculose der Bauchspeicheldrüse, wo die letztere „ziemlich stark vergrössert und ganz in eine feste fibröse Masse umgewandelt war, in welcher sich mehrere bis wahußgrosse Herde eingeschlossen fanden. Vom eigentlichen Drüsen-gewebe war keine Spur mehr

<sup>1)</sup> Hdb. d. path. Anat. 1876. I Bd., II. Abth., p. 561—62.

<sup>2)</sup> l. cit. p. 288.

<sup>3)</sup> Wien. med. Bätter. 1879. p. 1136.

<sup>4)</sup> Manuel d'histologie path. I. II., p. 489. 1884.

<sup>5)</sup> Lehrb. d. spec. path. Anat. 1890. p. 617.

<sup>6)</sup> Lehrb. d. path. Anat. 1887. Bd. II., p. 641.

<sup>7)</sup> Lehrb. d. spec. path. Anat. 1887. Ed. I., p. 903.

<sup>8)</sup> Nouv. élém. d'anat. path. descr. et histol. 1879. p. 370.

<sup>9)</sup> Schmidt's Jahrbücher. Bd. 55., p. 44.

<sup>10)</sup> Schmidt's Jahrbücher. Spb. IV., p. 184.

<sup>11)</sup> Trans. of the Path. Society of London. 1876. Vol. 27., p. 173.



vorhanden. Das so veränderte Pancreas stenosirte den absteigenden Theil des Duodenums in hohem Grade.“<sup>1)</sup>

Aus dieser Übersicht der unseren Gegenstand betreffenden Literatur geht hervor; 1) dass die Tuberculose der Bauchspeicheldrüse bisher allgemein als eine grosse Seltenheit angesehen wird, so dass man noch heutzutage solche Fälle zu denjenigen Erscheinungen rechnet, welche eine specielle Publication verdienen; 2) dass diese Ansicht offenbar aus der nur gelegentlichen Berücksichtigung des Pancreas entstand, indem systematische Untersuchungen des Pancreas in Bezug auf Tuberculose wenigstens in der modernen Literatur nicht vorliegen. Die im Jahre 1882 in Berlin erschienene, als: „statistische Übersicht der Erkrankungen des Pancreas“ betitelt Dissertation inaug. von *Boldt* bringt nämlich lediglich eine und zwar nicht vollständige Literaturzusammenstellung. Die einzige Arbeit dieser Art — die Untersuchung *Lombard's* — fällt in jene Zeit, in welcher die Art und Weise der Untersuchung höchst unvollkommen war. Aus diesem Grunde wird sie wahrscheinlich von fast allen oben angeführten Autoren nach *Claassen* mit Stillschweigen übergangen.

Um wenigstens theilweise diese Lücke in der Pathologie der Krankheiten der Bauchspeicheldrüse auszufüllen und auch um die Richtigkeit der gegenwärtigen Anschauung von der grossen Seltenheit der Tuberculose des Pancreas zu prüfen, stellte mir Herr Professor *Chiari* die Aufgabe, eine systematische Untersuchung des Pancreas auf Tuberculose vorzunehmen. Die Resultate dieser Untersuchung bilden den Inhalt der vorliegenden Arbeit.

Bezüglich meiner Untersuchungen will ich vor allem über das Material, an welchem diese Untersuchungen vorgenommen wurden, und über die Art seiner Bearbeitung einige Worte sagen. Das Material bestand aus zwei Theilen: Der erste Theil wurde im Jahre 1887 vom damaligen Instituts-Assistenten Herrn Dr. *Piering* gesammelt und zwar in dem Zeitraume vom 1. Jänner bis 31. Mai, den zweiten brachte ich im Laufe von ungefähr 3 Monaten des Winter - Semesters 1891—1892 zusammen. Wie bei der ersten, so wurde auch bei der zweiten Sammlung des Untersuchungsmateriales vor allem das Ziel im Auge behalten, die Häufigkeit der tuberculösen Erkrankung der Bauchspeicheldrüse auf statistischem Wege zu studiren. Zu diesem Zwecke wurde während der oberwähnten Zeiträume von jedem im Institute zur Obduction ge-

<sup>1)</sup> l. c. I. 1113.





langenden Cadaver, in welchem man sonst Tuberculose fand, mochte dieselbe wo immer und von welcher Ausdehnung immer vorhanden gewesen sein, das Pancreas entnommen und zunächst makroskopisch sowohl an der Oberfläche als auch auf vielen nahe aneinander parallel angelegten Durchschnitten sorgfältig untersucht. Die dabei etwa bemerkten Tuberkel und überhaupt alle irgendwie auf Tuberculose verdächtigen Stellen wurden mit Tintenpunkten bezeichnet und hierauf die betreffenden Stücke behufs weiterer Bearbeitung in Alcohol eingelegt. Wenn sich gar nichts Verdächtiges zeigte, so wurden entweder solche Bauchspeicheldrüsen weggegeben, wie beim 1. Theile des Materiales, oder dessenungeachtet einige Stückchen derselben behufs mikroskopischer Controle weiter conservirt wie beim 2. Theile des Materiales. Auf diese Art wurden aus dem ersten Theile meines Materiales, welches sich auf 72 Fälle bezog, bloss 12 Fälle mikroskopisch untersucht; die 56 Fälle, welche den zweiten Theil bildeten, wurden sämmtlich nicht nur makro-, sondern auch mikroskopisch durchgearbeitet. Ausserdem wurde endlich von mir auch ein altes Muscalpräparat (Mus. Pr. 1064) bearbeitet, welches die Aufschrift: Tuberculosis chronica pancreatis trug. Die Objekte wurden durchwegs in Alcohol gehärtet und in Celloidin geschnitten. Zur histologischen Färbung dienten Cochenille-Alaun und Haematoxylin mit Eosin. Behufs Färbung der Tuberkelbacillen befolgte ich die Methode Ehrlich's, die mir immer ausgezeichnete Resultate lieferte.

Unter allen den auf die erwähnte Art einer Untersuchung unterzogenen Bauchspeicheldrüsen fand ich Tuberculose in 13 Fällen, deren kurze Beschreibung ich nun folgen lassen will. Zur bequemeren Übersicht theile ich diese eben in mehrere Gruppen ein; die Gründe dieser Eintheilung werden weiter unten dargelegt werden.

### I. Gruppe. Hämatogene Miliartuberculose des Pancreas bei *Tuberculosis miliaris universalis.*

1. Fall. 3jähr. Knabe. Section 18. Dec. 1886.

*Klinische Diagnose:* Pertussis. Pleuropneumonia sin. Bronchopneumonia d. Perihepatitis. Tumor lienis. Catarrhus intest. chr.

*Path.-anat. Diagnose:* Tuberculosis chr. pulm., gland. lymph. colli, peribronchialium et retroperiton. Tuberculosis miliaris univers. Steatosis hepatis. Haemorrhagiae mult. Pleuritis tuberc. bilater.

*Das Pancreas* weich, blass; in seinem Gewebe sind zahlreiche Knötchen zerstreut.



Bei der microscopischen Untersuchung erwiesen sich diese Knötchen als „lymphoiden“ central verkäste Miliartuberkel mit zahlreichen Tuberkelbacillen.

2. Fall. 4jähr. Knabe. Section 28. Febr. 1887.

*Klinische Diagnose:* Bronchopneumonia duplex Morbus Brighti. Tumor hepatis et lienis.

*Path.-anat. Diagnose:* Tuberculosis chr. pulm., gland. peribronch., et lienis. Tuberculosis miliar. univers. Steatosis hepatis.

*Das Pancreas* macroscopisch von normaler Beschaffenheit. Bei der microsc. Untersuchung finden sich im Pancreasgewebe viele stark verkäste miliare Tuberkel mit Riesenzellen und sehr vielen Tuberkelbacillen. Einige derselben sind den Gefässen concentrisch angelager. (S. Fig. 1.)

3. Fall. 24jähr. Frau. Section 11. April 1887.

*Klinische Diagnose:* Insuff. v. mitralis. Endocarditis rec. Pericarditis. Pneumonia croup. sin. Infarctus pulm. d.

*Path.-anat. Diagnose:* Tuberc. chron. apicum pulm. Tuberculosis miliar. univers. Tumor lienis ac. Degeneratio parench. cordis et hepat. Endocard. rec. ad v. bicusp. Coxitis sin. Cholelithiasis.

*Im Pancreas* sieht man zahlreiche grauweise miliare Knötchen, welche sich bei microscop. Untersuchung als central verkäste Tuberkel mit vielen Tuberkelbacillen erweisen.

4. Fall. 3jähr. Mädchen. Section 13. Mai 1887.

*Klinische Diagnose:* Meningitis tubercul. Bronchitis chron.

*Path.-anat. Diagnose:* Meningitis bas. tuberc. cum hydrocephalo ac. int. Tuberc. chr. pulm., gl. peribronch., intestini et meningum. Tuberculosis miliar. universalis.

*Im Pancreas* sind viele grauweisse bis hirsekorn-grosse Knötchen zu sehen, welche sich bei der microscop. Untersuchung als miliare central verkäste Tuberkel mit Riesenzellen und Tuberkelbacillen darstellen. Einige Tuberkel zeigen dieselben Beziehungen zu Gefässen, wie im Falle 2.

5. Fall. 3jähr. Mädchen. Section 3. Dec. 1891.

*Klinische Diagnose:* Meningitis bas. tub. Rhachitis.

*Path.-anat. Diagnose:* Tuberc. chron. gl. lymph. mediast. et pulmon. Tubercul. miliaris universalis. Catarrhus intest. tenuis. Rhachitis sanata.

*Das Pancreas* von normaler Beschaffenheit; auf den Durchschnitten mehrere mohnkorn-grosse weissl. knötchenähnliche Stellen.



Bei der *microsc.* Untersucht. zeigen sich einige central verkäste Miliartuberkel mit Riesenzellen und spärlichen Tuberkelbacillen.

6. Fall. 4jähr. Knabe. Section 9. Jänner 1892.

*Klinische Diagnose:* Pertussis. Morbilli. Pneumonia.

*Path.-anat. Diagnose:* Tuberc. chr. gl. lymph. peribronch. Tuberculosis miliaris univers. Pneumonia lobularis bilateralis.

*Das Pancreas* macroscopisch ohne pathologische Veränderungen.

Bei *microscopischer* Untersuchung fanden sich im Drüsengewebe einzelne central verkäste Miliartuberkel mit Riesenzellen und vielen Tuberkelbacillen

## II. Gruppe. Hämatogene Miliar tuberculose des Pancreas bei Tuberculosis chronica verschiedener Organe des Körpers.

7. Fall. 37jährige Frau. Section 23. Jänner 1887.

*Path.-anat. Diagnose:* Tuberculosis chr. zahlreicher Organe.

*Im Pancreas* sind macroscopisch einzelne Knötchen wahrzunehmen, welche sich bei *microscopischer* Untersuchung als Miliartuberkel, theils central, theils gänzlich verkäst, mit sehr vielen Tuberkelbacillen erweisen.

8. Fall. 2jähr. Knabe. Section 5. Febr. 1887.

*Klinische Diagnose:* Tubercul. pulm. et intestini. Tonsillitis ulcerosa.

*Path.-anat. Diagnose:* Tubercul. chr. pulmon. et gland. lymphat. peribronch. Pleuritis et peritonitis tub. chr. Marasmus univers. Steatosis hepatis. Ulceratio diphtherica tonsillae sin. Catarrh. intestini.

*Das Pancreas* enthält stellenweise grauweisse hirsekorn-grosse Knötchen; sonst ist es von normaler Beschaffenheit.

Bei der *microscopischen* Untersuchung: Stark verkäste Miliartuberkel mit sehr vielen Tuberkelbacillen; die Tuberkel liegen im Drüsengewebe selbst, indem sie ganze Gruppen von Acinis substituieren.

Einige derselben sind den Gefässen concentrisch angelagert. (S. Fig. 2.)

9. Fall. 3 $\frac{1}{2}$ jähr. Mädchen. Section 31. Okt. 1891.

*Klinische Diagnose:* Tubercul. chr. intestini.

*Path.-anat. Diagnose:* Tuberculosis chr. pulm. et intestini. Tuberc. chr. gland. lymph. meseraicarum et lienis. Soor oesophagi.



*Das Pankreas* von normaler Beschaffenheit. Im Bezug auf die Tuberculose ist nichts Verlässliches wahrzunehmen. Bei microscopischer Untersuchung sieht man im Pankreasgewebe einzelne central verkäste Miliartuberkel mit Tuberkelbacillen.

### III. Gruppe. Tuberculose des Pankreas von der Nachbarschaft fortgeleitet.

10. Fall. 59jährige Frau. Section 30. Dec. 1891.

*Klinische Diagnose:* Tuberculosis chr. pulm. Bronchitis suppur. Oedema pulm.

*Path.-anat. Diagnose:* Tubercul. chr. pulm. cum phthisi. Peritonitis tuberc. chron. Ulcera tuberc. tracheae. Defectus adnexorum uter. lat. d. (p. operationem).

*Das Pankreas* macroscopisch ohne pathologische Veränderungen. Wohl aber sind in seinem Peritonealüberzuge viele Tuberkelknötchen zu sehen.

Bei der microscopischen Untersuchung sieht man im Peritonealüberzuge ziemlich viele Miliartuberkel mit Riesenzellen und Tuberkelbacillen, die zum Theile deutlich in das Pankreasgewebe übergreifen.

(Die Figur 3 stellt ein Pankreasdrüsenläppchen dar, welches oberflächlich vom Peritoneum her von der Tuberculose ergriffen wurde.)

11. Fall. 36jähr. Mann. Section 14. Jänner 1892.

*Klinische Diagnose:* Tuberculosis pulm. chr. et miliaris. Meningit. basilar. Endocarditis ad valvulam mitr.

*Path.-anat. Diagnose:* Tuberculosis chr. pulmon. et gland. lymph. peribronch. et mesociliar. Meningit. basil. tuberc. Tuberc. hepatis et renun. Ulcera tib. intestini. Cystitis haemorrhagica.

*Im Schweife des Pankreas* findet sich, ohne über der Oberfläche desselben hervorzuragen, ein haselnussgrosser Knoten aus Käsemasse, der macroscopisch vom Drüsen Gewebe scharf abgegrenzt ist.

Bei der microscopischen Untersuchung erweist sich der käsige Herd als eine tuberculose Lymphdrüse und sieht man klar, wie die Tuberculose von der Lymphdrüse auf das benachbarte Pankreasgewebe übergegriffen hat. Viele Tuberkelbacillen. (Das Übergreifen der Tuberculose ist auf den Figuren 4, 5 u. 6 dargestellt.)

### IV. Gruppe. Selbstständige i. e. in Bezug auf die Genese unklare chronische Tuberculose des Pankreas.

12. Fall. 3jähr. Knabe. Section 22. April 1887.





*Klinische Diagnose:* Laryngitis. Diphtheria conjunctivae et palpebrarum. Tuberculosis chron. pulmonum. Enteritis chronica. Scrophulosis.

*Path.-anat. Diagnose:* Tuberculosis chron. pulmonum cum bronchiectasia. Tuberculosis chr. glandularum lymphaticarum, hepatis, lienis, endo-et pericardii et meningum. Ulcera tuberc. ventriculi et intestini. Pleuritis et peritonitis tuberculosa. Perforatio oesophagi glandula tuberculosa infecta. Hydrops anasarca.

*Das Pankreas* ist weich, blass; an einer Stelle seiner Oberfläche findet sich ein nahezu erbsengrosses weissgelbliches Knötchen, welches sich bei microscopischer Untersuchung als ein hochgradig verkäster im Pankreasgewebe liegender Herd mit spärlichen Riesenzellen und ziemlich vielen Tuberkelbacillen, vergesellschaftet mit kleinzelliger Infiltration der benachbarten Drüsenläppchen erweist.

13. Fall. 35jähr. Mann. Section 22. Juni 1862. (Museum-preparat No. 1064.)

*Path.-anat. Diagnose:* Tuberculosis chron. pulmonum, gland. lymphaticarum peritronchialium et abdominalium, cordis, renum et pancreatis.

*Das Pankreas* blass. In seinem Körper und Schweife zahlreiche bis nussgrosse, confluirende, käsige Herde, welche vielfach central erweicht sind. Von einer unregelmässig sinuös gebuchteten solchen Erweichungshöhle aus, welche sich in der Mitte des Körpers befindet, die hintere Magenwand an mehreren dicht neben einander liegenden Stellen ulcerös perforirt. Die Praeparation des Ductus Wirsungianus zeigt, dass derselbe mit dem Beginne seines Körperabschnittes in den genannten Erweichungshöhlen endigt, d. h. in dieselben einmündet.

Bei der microscopischen Untersuchung bestehen die Pankreas-herde aus Käsemasse, an deren Peripherie sich Granulationsgewebe mit Riesenzellen findet. Vielfach sind die käsigen Herde auch von dicken Balken fibrösen, narbenartigen Bindegewebes umschlossen. Allenthalben lassen sich wenn auch spärliche Reste von Pankreasgewebe zwischen den einzelnen käsigen Herden nachweisen. Tuberkelbacillen konnten hier nicht mehr zur Darstellung gebracht werden.

Wenn ich mir nun erlaube, auf Grund dieses Materials einige statistische Angaben zu machen, so muss ich vor allem betonen, dass *das Procentverhältniss der Tuberculose des Pankreas bei sonstiger Tuberculose im Körper des Menschen überhaupt derart hoch erscheint,*



*dass man diese Erkrankung keinesfalls als eine grosse Seltenheit ansehen kann, wie es bis jetzt geschah.*

Unter 129, mit Annahme des Falles aus dem Museum, nicht besonders ausgewählten, sondern fortlaufenden Fällen von Tuberculose, in denen nach der Tuberculose des Pancreas gesucht wurde, wurde 13mal Tuberculose des Pancreas constatirt. Auf die 128 fortlaufend untersuchten Fälle entfielen 12 positive Fälle, mithin 9,37%, welcher Procentsatz in Anbetracht des Umstandes, dass in 60 Fällen aus dem 1. Theile meines Materials nur die macroscopische Bearbeitung des Pancreas ausgeführt worden war, als ein Minimumsatz bezeichnet werden muss. Es ist also die Pancreastuberculose relativ häufig.

Ein weiteres interessantes statistisches Verhältniss ergibt sich, wenn ich alle Fälle von Tuberculose, in denen auf Pancreastuberculose untersucht wurde nach dem Decursus der Tuberculose in zwei Categorien eintheile i. e. in die erste jene Fälle zähle, wo ein oder mehrere Organe mit chronischer Tuberculose behaftet waren, und in die zweite jene Fälle rechne, wo neben den Herden einer chronischen Tuberculose mehr oder weniger allgemein verbreitete miliare Tuberculose zu finden war.

Dabei erscheint sofort die *Betheiligung des Pancreas an der Tuberculose in der zweiten Kategorie der Fälle als eine auffallend häufigere*. Es entfallen nämlich auf die 18 Fälle von universeller miliarer Tuberculose, welche ich zu untersuchen Gelegenheit hatte, nicht weniger als 6 Fälle von Pancreastuberculose, mithin nahezu die Hälfte aller meiner Fälle von Pancreastuberculose überhaupt. Rechnet man das in Procenter aus, so ergibt sich bei der universellen Miliartuberculose ein Häufigkeitsprocent der Tuberculose des Pancreas von 33,33%. Dem gegenüber stehen 7 Fälle von Tuberculose des Pancreas bei 111 Fällen von chronischer Tuberculose im Körper mithin 6,3%.

Was die Abhängigkeit der Häufigkeit der Pancreastuberculose vom Geschlecht und Alter betrifft, so spielt das erstere nach meinen Erfahrungen gar keine Rolle, während *das Alter im Gegentheile augenscheinlich einen sehr grossen Einfluss* ausübt. Im Kindesalter kommt nämlich diese Erkrankung im Vergleiche zum reifen Alter ungewöhnlich häufig vor: Es entfallen fast drei Viertel (8) der oben beschriebenen Fälle von Pancreastuberculose auf Kinder, während die Anzahl der Kinderleichen blos den siebenten Theil (18) meines gesammten Materials (129) bildete, was die colossale Ziffer von 44,44% Pancreastuberculose bei tuberculosen Kindern



ergiebt.<sup>1)</sup> Dabei kann man diese Erscheinung nicht etwa dadurch erklären, dass bei Kindern die universelle miliare Tuberculose häufiger vorkommt als bei Erwachsenen, denn in der Kategorie der chronischen Tuberculosen behalten diese Verhältnisse denselben Charakter; so hatte ich auf 12 Kinder mit chronischer Tuberculose 3 Pancreastuberculosen und auf 98 Erwachsene mit chronischer Tuberculose nur 4 Pancreastuberculosen.

Ausser den Fragen über die Häufigkeit der tuberculösen Erkrankung des Pancreas, über die Abhängigkeit derselben vom Charakter der Tuberculose im Körper überhaupt und vom Geschlechte und Alter des kranken Individuums erlaube ich mir noch, auf Grund der Daten meiner Untersuchungen zwei Fragen zu berühren: 1) auf welchen Wegen das tuberculöse Virus in das Pancreas eindringt und 2) in welchen Formen die tuberculöse Erkrankung in demselben verläuft.

Was die erste Frage betrifft, so muss ich auf Grund der aus der Literatur geschöpften Daten und ebenso auf Grund der eigenen Untersuchungen vor allem betonen, dass die *Tuberculose der Bauchspeicheldrüse* nur neben ebensolcher Erkrankung anderer Organe des betreffenden Individuums vorkommt, also offenbar *immer nur sekundär* erscheint, d. h. die Tuberkelbacillen werden aus irgend einem schon früher existirenden, in einem anderen Körpergebiete befindlichen Herde in diese Drüse übertragen. Als Weg dazu dient ihnen in der sehr grossen Mehrzahl der Fälle gewiss das Blutgefässsystem; eine Infection mit dem Tuberkelvirus kann aber unter günstigen Umständen auch mittelst blossen Contactes geschehen. Es scheint mir, dass die drei von meinen Fällen, in welchen eine auffallend regelmässige concentrische Gruppierung der Tuberkel um kleine Blutgefässe herum bemerkt wurde (2., 4. und 8. Fall) als eine treffende Illustration der hämatogenen Entstehung der Tuberculose im Pancreas dienen können; die Fälle 10 und 11 dagegen stellen die Möglichkeit des zweiten Weges ausser allen Zweifel. Im Falle 10, wo der Peritonealüberzug des Pancreas mit zahlreichen miliaren Tuberkeln besät war, fanden sich einige ebensolche Tuberkel in jenen Drüsenläppchen, welche unmittelbar an das Peritoneum grenzten, während in der Tiefe der Drüse dieselben nirgends vorkamen. Im Falle 11 konnte man ganz deutlich sehen, wie sich von der Peripherie der tuberculösen Lymphdrüse aus eine

<sup>1)</sup> Ich will bei der relativ geringen Zahl von Kinderleichen, die mir zur Verfügung standen, durchaus nicht dieser Ziffer eine unbedingte Bedeutung beilegen. Ich wollte dadurch bloss veranschaulichen, was ich in meinen Fällen gefunden habe.



tuberculose Infiltration mit vielen Tuberkelbacillen unmittelbar in das Gewebe des Pankreas hinein fortsetzte und darin auch einzelne miliare Tuberkel zum Vorschein gekommen waren.

Was die Frage betrifft, ob bezüglich der Pancreastuberculose nicht auch noch die sogenannte sialogogene Genese anzuerkennen ist, d. h. ob nicht etwa auch die Tuberkelbacillen in die Bauchspeicheldrüse durch den Ausführungsgang der letzteren eindringen können, wie dies bei primärer sonstiger Entzündung in derselben und in anderen Speicheldrüsen sicherlich vorkommt, so ist das gewiss nicht in Abrede zu stellen, irgend welche unanfechtbare That-sachen, welche zu Gunsten dieser Vermuthung sprechen würden, liegen aber bisher nicht vor. Höchstens könnte man für meinen 13. Fall aus dem Umstande, dass der Ductus Wirsungianus in die tuberculösen Cavernen des Pankreaskörpers einmündete, eine solche Hypothese für zulässig erklären.

Nachdem die Tuberkelbacillen auf diesem oder jenem Wege in die Bauchspeicheldrüse eingedrungen sind, verursachen sie in derselben eine Erkrankung, entweder *in der Form einer miliaren oder in der Form einer chronischen Tuberculose*. Die erste Form wird sowohl bei miliarer als auch bei chronischer Tuberculose der sonst erkrankten Organe beobachtet; die zweite Form dagegen nur in letzterem Falle. Über die Tuberkel selbst können wir Folgendes bemerken: Sie lagern ganz gewöhnlich im eigentlichen Drüsengewebe, wobei ganze Gruppen von Acinis durch sie zerstört werden, und erleiden sehr bald degenerative Veränderungen, so dass ein solcher Tuberkel immer ein mehr oder weniger verkästes Centrum und eine nur schmale noch nicht necrotische periphere Zone erkennen lässt. In letzterer kommen häufig Riesenzellen vor. Tuberkelbacillen sind immer zugegen, und zwar über den ganzen Tuberkelherd verstreut, manchmal in ungeheurer Anzahl.<sup>1)</sup> Die einen Tuberkelherd umgebenden Partien des Drüsengewebes bieten gewöhnlich mit Ausnahme der unmittelbar angrenzenden Acini, welche vom tuberculösen Gewebe bereits infiltrirt sind, keine bemerkbaren Veränderungen dar.

Bei den chronischen Formen der Tuberculose des Pankreas kann es zur Bildung grosser tuberculöser Herde kommen, welche, indem sie sich über die ganze Drüse verbreiten, manchmal das Bild einer totalen Erkrankung desselben hervorrufen können.

<sup>1)</sup> Einen negativen Befund hinsichtlich der Tuberkelbacillen ergab bei meinen Untersuchungen nur der 13. Fall wahrscheinlich deswegen, weil das Präparat zu lange Zeit — ca. 30 Jahre — in Alcohol gelegen hatte.





Einerseits resultirt daraus in solchen Fällen auf sehr grossen Strecken eventuell in der ganzen Drüse das Zugrundegehen des Drüsengewebes, was selbstverständlich mit der völligen Vernichtung der Function dieses Organes gleichbedeutend ist, — andererseits die Bildung von Cavernen, welche sich z. B. in die Magenöhle öffnen können, wie dies in dem Falle No. 13 geschehen war.

Wenn ich endlich die Frage aufwerfe, ob die Tuberculose des Pancreas für den Kliniker irgend ein Interesse bietet, so muss ich trotz der relativ geringen Kenntnisse, welche wir jetzt von dieser Erkrankung besitzen, eine bejahende Antwort geben. Freilich, diejenige Tuberculose des Pancreas, welche wir für die gewöhnlichste halten müssen, die sich nur in Form kleinster zerstreuter Erkrankungsherde darstellt, kann kaum eine messbare Grösse in dem Complexe der klinischen Symptome bedeuten, mit welchen der Arzt bei einem tuberculösen Kranken zu rechnen hat. Andererseits aber darf der Kliniker bei der Analyse eines Falles von Tuberculose doch nicht die Möglichkeit einer schweren tuberculösen Erkrankung auch der Bauchspeicheldrüse gnoirren, wenn er sich solche Fälle, wie es z. B. die Fälle *Aran's*, *Cheestek's* oder der von mir beschriebene Fall No. 13 sind, vor Augen hält.

Zum Schlusse kann ich es mir nicht versagen, noch einige Bemerkungen über die Schwierigkeiten zu machen, auf welche man bei der macroscopischen Untersuchung des Pancreas auf Tuberculose stösst. Bei einer solchen Untersuchung sind selbst für das erfahrene Auge Irrthümer in zweierlei Richtung hin möglich. Einerseits kann man leicht eine tuberculöse Erkrankung des Pancreas dort übersehen wo dieselbe existirt, und andererseits eine solche dort zu sehen glauben, wo sie nicht vorhanden ist.

Im Laufe meiner Untersuchungen stiess ich z. B. auf einige Fälle, wo die Tuberkel so klein und in so unbedeutender Anzahl vorhanden waren, dass sich auch bei sorgfältiger macroscopischer Betrachtung der ganzen Drüse und ihrer Durchschnitte nichts Verdächtiges zeigte; bei der microscopischen Untersuchung dagegen fanden sich unerwartet einige miliare Tuberkel.

Häufiger noch entstehen Schwierigkeiten in der Diagnose beim Vorkommen solcher Befunde im Pancreas, welche tuberculöse Bildungen vortäuschen können. In dieser Hinsicht will ich zwei Arten von Befunden anführen, mit welchen ich häufig zu thun hatte. Erstens bemerkte ich in einer sehr grossen Zahl der von mir untersuchten Bauchspeicheldrüsen mohnkorn-grosse, weissliche, knötchenartige Stellen auf den Schnittflächen, welche in grösserer oder kleinerer Menge im Drüsengewebe verstreut waren und manchmal



ganz so wie submiliare Tuberkel aussahen. Es waren das aber nur hellere lockere Partien von Drüsengewebe, welche Bildungen auch im normalen Pankreas sehr häufig vorkommen, mit verschiedenen Namen benannt worden („Haufen intertubulärer Zellen“ *Langerhans*<sup>1)</sup> und *Heidemann*,<sup>2)</sup> „Pseudofollikel“ von *Podwysotszky*<sup>3)</sup>), in ihrer Bedeutung jedoch bis heutzutage noch vollständig unklar geblieben sind. Als zweites Beispiel führe ich weissgelbliche bis halberbsengrosse Knötchen bald härterer bald weicherer Consistenz an, welche ich einigmal in lipomatösen Bauchspeicheldrüsen vorfand und welche sich als Herde der von *Balser*,<sup>4)</sup> *Chiari*<sup>5)</sup> und *Langerhans*<sup>6)</sup> beschriebenen Fettgewebsnekrose darstellten.

Endlich erwähne ich noch seiner Seltenheit wegen einen Befund, den ich allerdings nur einmal machte, der aber auch zu Täuschungen Veranlassung geben könnte. In einem Falle fand ich in der Mitte der vorderen Fläche des Pankreas ein hanfkorngrosses gelbliches Knötchen, welches sich bei microscopischer Untersuchung als eine accessorische Nebenniere, umschlossen von Pankreasgewebe, herausstellte.

Herrn Prof. *Chiari* sage ich für die Anregung zu dieser Arbeit und für die bei derselben geleistete Unterstützung meinen besten Dank.

1) Beiträge z. microsc. Anat. der Bauchspeicheldrüse. Berlin. 1869.

2) Physiologie der Absonderungsvorgänge. Hdb. d. Phys. von Hermann V B.

3) Beiträge z. Kenntniss d. feineren Baues der Bauchspeicheldrüse. Arch. f. mikr. Anat. 1882. Bd. XXI, p. 768.

4) *Virchow's Arch.* Bl. 90. 1822.

5) *Prager medic. Wochenschr.* 1833.

6) *Virchow's Arch.* Bl. 122. 1890.



## Erklärungen der Abbildungen auf Tafel IX.

- Figur 1.** Miliartuberkel im Pancreas bei Tuberculosis miliaris universalis (2. Fall.)
- Figur 2.** Miliartuberkel im Pancreas bei ausgebreiteter chronischer Tuberculose im übrigen Körper. (8. Fall.)
- Figur 3.** Tuberculose des Pancreas vom Peritoneum fortgeleitet. (10. Fall.) Diese 3 Figuren mit Zeiss Obj. AA Oc. 2 gezeichnet.
- Figur 4, 5 u. 6.** Übergreifen der Tuberculose von einer Lymphdrüse auf das Pancreas. (11. Fall.) Figur 4 u. 6 bei Lupenvergrößerung. Figur 5 (die mit a bezeichnete Stelle der Figur 4) mit Zeiss Obj. DD Oc. 2 gezeichnet.



Aus der psychiatrischen Klinik des Prof. *Pick*.

## EIN FALL SIMULIRTER GEISTESSTÖRUNG.

Von

Dr. L. KRAMER,

1. Assistenten der Klinik.

Einer der letzten Autoren über Simulation geistiger Störungen, Prof. *Fürstner* betont, wie wünschenswert die Mitteilung solcher Fälle, in denen das Nachahmungstalent des Simulanten schwach, die Lüge eine plumpe war, für die ganze Lehre von der Simulation wäre; der folgende Fall dürfte hier nicht bloß diesen Postulaten gerecht werden, sondern auch deshalb ein besonderes Interesse beanspruchen, weil die gleichzeitige Simulation von Geistesstörung durch zwei Complicen gewiss zu den grössten Seltenheiten gehört.

Karl W., 40 Jahre alt, verheiratet, katholisch, Metalldrechsler und Gürtler, wurde, da seine Mutter bald nach seiner Geburt gestorben war, und der Vater ein Strumpfwirker, sich um ihn nicht kümmern konnte -- bis zum 13. Lebensjahre von Pflegeeltern aufgezogen; lernte hierauf die Gärtnerprofession und kam im 15. Jahre in die Fremde. Dann diente er als Soldat in der Landwehr, heiratete zweimal und zeugte 4 Kinder. Er war stets ein geschickter Arbeiter, moralisch unbeanstandet, gegen Weib und Kinder war er stets ein besorgter Gatte und zärtlicher Vater.

Im October 1880 wurde er wegen Münzverfälschung: Erzeugung falscher Silbergulden, 20- und 10-Kreuzerstücke -- gemeinschaftlich mit einem gewissen P. -- verhaftet und zu 15 Monaten schweren Kerker verurtheilt.

Seit der Zeit führte er sich wieder vollkommen correct und anstandslos auf, bis er im October 1889 abermals mit jenem P. wegen Münzverfälschung verhaftet wurde. Bei seiner Verhaftung gab W. an, dass er anfangs Mai von einem Fremden 200 falsche Fünfmarkstücke erhalten habe, um dieselben an den Mann zu bringen. Er habe dieses Geld zu Hause in 4 Rollen, à 50 Stück, liegen gehabt, ohne davon Gebrauch zu machen. Am 27. September





habe er seinem Schwager das Geld angeboten, worauf dieser gleich 130 Stück in Empfang nahm, mit der Belehrung, selbe vor der Verausgabung mit Stiefelwiche zu schwärzen, damit sie älter aussähen; die übrigen 70 Stück will er am 9. October eingeschmolzen und weggeschüttet haben.

Am 20. October änderte er seine Angabe und erklärte, anfangs Mai von dem Unbekannten veranlasst worden zu sein, es wieder einmal mit falschen Fünfmarkstücken zu versuchen, zu welchem Zwecke er sich echte Fünfmarkstücke verschaffte und eine eigene Presse zusammenstellte.

Am 31. October widerruft er beim Kreisgericht in L diese beim Gerichte in Böhm.-K. abgegebene Aeusserung und erklärt, kein falsches Geld gemacht zu haben; er habe es bloß gestanden, weil man ihn ganz böd machte; er habe von dem Unbekannten am 21. September 900 Stück falsche Fünfmarkstücke erhalten, habe 120 seinem Schwager gegeben; die andern 780 seien in seiner Wohnung gefunden worden. Die ebenfalls in seiner Wohnung vorgefundene, versteckte Maschine, habe er sich nur zu dem Zwecke anfertigen lassen, um ohne Feuerung eine, bloß durch comprimirt Luft wirksame Betriebskraft zu erzeugen; er habe die Maschine bloß aus Dummheit versteckt, da er befürchtete, dass man dieselbe möglich für ein Werkzeug zur Geldanfertigung halten könnte.

Am 7. November diess W., der bis dahin psychisch nicht aufgefallen war, alle an ihn gestellten Fragen unbeantwortet, griff sich mit der Hand wiederholt an Kopf und Brust, machte schüttelnde Bewegungen mit dem Kopfe, den Blick scheu nach abwärts gewendet und bot das Aussehen eines geistig gestörten Menschen. Da er in dem anscheinend sinnesverwirrten Benehmen verharrete, wurde er am 29. November 1889 behufs Beobachtung unserer Klinik übergeben. — Gleichzeitig mit ihm wurde auch P., sein Mitschuldiger, da man auch an ihm Spuren von gestörter geistiger Thätigkeit bemerkte, der Irrenanstalt übergeben. Derselbe benahm sich nach Angabe des Kerkermeisters anfänglich ganz vernünftig, bis er am 4. November, so ziemlich plötzlich, das Aussehen eines Verrückten darbot; sich tagsüber entkleidete, unsinniges Zeug sprach und sich einmal das Hemd vom Leibe riss. Bei dem Verhöre am 4. November begann er mit sich selbst zu sprechen, dass er 10 Jahre schweren Kerker bekommen sollte, jammerte: „Mein Weib, mein Kind!“ — dann war er wieder stundenlang ruhig, ohne zu sprechen. Manchmal kroch er unter die Pritsche und rief: „Vieh!“, stellte sich auf den Kopf und hielt die Füße in die Höhe; zog sich furchtsam vor den Gefangenaufsehern in die Winkel, suchte



sich zu verbergen, äusserte kindische Freude bei den Briefen seiner Gattin u. dgl. Ueber sein weiteres Verhalten ist uns nichts weiter bekannt geworden.

Jedoch schon am 1. December machte P. den Eindruck eines vollkommen klaren Menschen, erzählt den Gerichtsärzten umständlich seine Bekanntschaft mit W., der ihn beredete, falsches Geld zu verausgaben, was er in seiner Noth auch gethan habe. Ueber das Auffällige seines geistigen Benehmens in den letzten Tagen gibt er jedoch gar nichts an; erklärt nicht geisteskrank zu sein, so dass die Gerichtsärzte zu dem Schlusse kamen, dass das auffallende Benehmen des P. nicht die Folge von inneren, krankhaften Bedingungen war, sondern dass er es absichtlich an den Tag legte, um zu täuschen, kurz — dass er simulirte.

Nicht so einfach gestaltete sich die Sache bei unserm Kranken W., dessen klinische Beobachtung im Nachfolgenden wegen ihrer interessanten Details ausführlich Platz finden möge.

#### Klinische Beobachtung.

W. wird von Gensdarmen eingeliefert. In der Aufnahmekanzlei, sowie auf dem Wege zur Klinik, zeigt er das gleiche, unten beschriebene Benehmen:

Er muss ins Zimmer geschoben werden. Sein Gesichtsausdruck ist ängstlich bis schmerzverzerrt; er will sich nicht niedersetzen, fasst sich am Rock, indem er sich gleichsam darin zu verbergen beabsichtigt, kniet dann, aber nicht vor dem Examinirenden nieder und stöhnt hervor: „Tödtet mich!“ Dann steht er auf, streckt die Hände von sich, starrt auf einen Punkt an der Wand, beugt sich nach rückwärts zurück, die eine Hand an die Brust, die andere ausgestreckt haltend, blickt dann auf die an der Wand hängenden Bilder, duckt sich nieder, stopft die Finger in den Mund, erhebt sich und schlägt wild mit den Fäusten gegen Brust und Schädel. Das Ganze macht sofort den Eindruck des Theatralisch-Anfängerhaften.

Vor den examinirenden Arzt gesetzt, antwortet er auf die Frage nach seinem Namen nichts. Ex.: Sind sie der W.? P. (düster): „W. — Nacht, oh — oh!“ (ächzt). Ex.: Was ist ihnen denn? P. (sich mit der Faust gegen die Brust schlagend): „O Nacht!“ (fährt dann mit der Faust gegen den Schädel) „tödtet mich!“ — Gereichten Wein mit Wasser gemengt wehrt er ab, ängstigt sich davor, stopft wieder die Finger in den Mund; steht auf, geht einige Schritte nach vorn, starrt nach einem Punkte seitwärts, ächzt: „oh — oh!“ Setzt sich dann mit dem Rücken



zum Examinator spontan nieder, reibt sich die Knie, die Wange, fasst sich an den Mundwinkeln, streckt die Hände gegen die Zimmerdecke und stöhnt: „Es stürzt —!“ Auf Anfragen reagiert er nicht. Beim Beklopfen der Patellarsehne zuckt er schmerzhaft zusammen, stöhnt leise auf. Aeusserlich sehr verwahrlost, schmutzig, Haare zertrauft. — —

In's Bad lässt er sich ruhig führen, sich waschen u. s. w. Dazwischen beständig die eigenthümlich tieftraurigen Posen und theatralischen Gebärden.

11. u. Vorm., sich wegen Nüchternen von Wein gesträubt, denselben aber auf energisches Zureden des Arztes getrunken. Mittag alles spontan, ohne Aufforderung gegessen.

Status somat. vom 29./XI. 1889. P. ist übermittelgross, kräftig gebaut, gut genährt. Aussehen intelligent, doch äusserst düster und schwer. Schädel mesocephal, deutliche Hinterhauptsstufe, Haupt- und Barthaar schwarz, am Scheitel gelichtet. Irides braun. Pupillen mittelweit, gleich, reagierend. Ohren abstehend, Ohrläppchen partiell angewachsen. Andeutung von Spitzohr. Nasolabialfalten und Mundwinkel beiderseits gleich, Zunge zitternd, nach links devirt. Hals und Thorax von normalen Dimensionen. Ausc. und Perc. des Thorax ergeben normale Verhältnisse. Blase durch Perc. und Palp. nachweisbar, gefüllt, ausgedehnt. Im Scrotum ein hyperplastischer Hode, der zweite nicht nachweisbar. Linksseitige reponible Inguinalhernie. Am Genitale nichts Abnormes. Patellarreflexe beiderseits, von normaler Intensität, kein Fussphänomen. T. 37. 6. P. 72, kräftig, rhythmisch und voll. Im Harn keine abnormen Bestandtheile. —

Nachmittags desselben Tages ruhig im Bett gelegen, nur zeitweise geseufzt, gestöhnt: „mein Gott, mein Gott!“ sich auf die Brust und den Kopf geschlagen. Einigemal soll er auch ausgerufen haben, dass er Schuld daran sei, dass sein Kind herunterstürzte.

Auch bei der Abendvisite ist ein genaues Examen nicht aufzunehmen. Beständig ängstliche Bewegungen und Mienen, Schlagen an Brust und Kopf, abgerissene, leise, theils ängstliche, theils flehende Ausrufungen als „mein Kind! — Gift! Gift! — O Gott!“ Dann Starren auf einen Punkt, plötzlich entsetzt: „es stürzt! — Tödtet sie mich! — Nacht! Nacht!“

Aufgefordert aus dem Bette aufzustehen, thut er dies sofort, etwas langsam, beginnt ausserhalb desselben mit den früh geschilderten Stellungen und Gesten. Ebenso steigt er über Aufforderung in's Bett und deckt sich spontan zu; zu Abend gegessen.

30./XI. Nachts nicht geschlafen, im Bette aufgesessen, die Faust



an den Schädel oder die Brust gedrückt. Einzelne der gestern hörbaren Ausrufe. Heute ohne Zwang gefrühstückt. Selbst urinirt, Stuhl in den Nachtstuhl entleert.

Morgenvisite: Dem ihm mit einem Grusse entgegentretenden Arzte reicht er die Hand, setzt sich im Bette auf, klopft sich auf die Frage, wie es ihm gehe auf den Kopf und lispelt, mit dem Zeigefinger vertraulich winkend: „Gift, Gift.“ Schaut und deutet nach unten mit ängstlicher Miene: „Mein Kind, mein Kind, hier, hier Kind, hier, hier.“ Auf die folgenden dringenden Fragen deutet er beständig auf die Bettkante und sagt einigemal: „Hier, hier!“

Ex.: Von wo ist das Kind gestürzt? P. deutet von oben nach unten. Ex.: Wie heisst das Kind, „mein Kind“? P.: „Mörder.“ Ex.: Sind Sie der Mörder? P.: „Leider, ich will es suchen.“ (Alle Aussagen mit entsprechenden Mienen und Geberden begleitend.) Wiederholt abermals: „es stürzt.“ Ex.: Haben Sie geschlafen? P.: „Nein, es stürzt immer — — Holen!“ Ex.: Wen? P.: „Das Kind.“ Ex.: Wer? P.: „Ich.“ Ex.: Also holen Sie es! P. (aus dem Bett, gegen das Fenster): „Kleider! es stürzt“ (zeigt wieder von oben nach unten, macht dann diese Bewegung nach allen Richtungen). Der Aufforderung sich wieder zu legen, folgt er langsam.

Ex.: Wer ist das (auf einen Mitpatienten deutend). P. verneint mit dem Kopfe. Ex.: Wer bin ich? P.: „Herr Doctor.“ Ex.: Sind Sie krank? P.: „Nein.“ Ex.: Sind Sie traurig? P.: „Mein Kind, ein Kind und Mädcl.“ Ex.: Ist's ein Bub oder Mädchen? P. (nickend): „Das Kind.“

Weitere Fragen werden nicht gestellt, nachdem dieses kurze Examen über  $\frac{1}{4}$  Stunde dauert. — Jede Frage muss einigemal wiederholt werden. Bewegungen beständig gleich.

Nachm. Patient, der sich nicht beobachtet glaubt, beobachtet; benimmt sich vollkommen ruhig, schaut seine Mitkranken der Reihe nach an, es scheint jedoch die Angstlichkeit nicht ganz geschwunden; in dem Momente, wo man in's Zimmer kommt, wird seine Miene ausserordentlich ängstlich, drückt Entsetzen, Abscheu, Furcht etc. aus. Dazwischen die stereotypen Bewegungen von früh und dieselben Ausdrücke. Mittag spontan gegessen.

Abend. Macht mit der Faust schweifende Bewegungen um den Kopf, ruft: „ein Ring“. Was heisst das? „Es stürzt,“ dann „es schmerzt, dreht.“ Wer? „Kopf.“ Wessen Kopf? „Mein Kopf.“ Wie lange schon? „Immer.“ Was ist mit dem Kind? „Es stürzt!“ Hoch herunter? „Tief.“ Wie tief? „Das weiss ich nicht.“ Was geht das Sie an, wenn ein Kind stürzt? „Mein Kind.“





Auf die Frage, ob er den Franz P. (seinen Complicen) kenne: „Jetzt nicht.“ Im Uebrigen macht er korrekte Angaben, verliert, während er nachdenkt, den Affekt, dazwischen aber zeigt sich hin und wieder die frühere Pose. Warum er herkomme? „Ich kann mich nicht recht entsinnen; ich kann es nicht so nennen — — ich — — ich —.“

Wie lange hier? „Gestern gekommen — Gendarmen hergebracht.“ Warum? „So schnell kann ich mich nicht besinnen.“ Woher gekommen? „Von L.; dort war es sehr finster.“ Woher sind Sie? „Aus K.“ Wie so sind sie nach L. gekommen? Schweigt lange, dann über energisches Auffordern: „Geben Sie mir Zeit, dass ich mich sammeln kann; ich könnte ein paar Tage da bleiben, dass ich mich wieder sammele. Es dreht sich Alles — dreht — dreht — Alles — Fenster und Alles — so 'rum — und drückt und dreht.“

Seit wann in L.? „Bei Gott! das weiss ich nicht.“ Bei wem? „Im Finstern.“ Wer hat Sie hineingegeben? „Ein Mann.“ Haben Sie sich so hineingegeben lassen? P. schweigt; macht seine kreuzenden Bewegungen mit den Händen. Waren Sie eingesperrt? „Wenn Sie es sagen, muss es wahr sein; bei Gott, ich weiss es nicht genau; es dreht sich und drückt, deswegen schaue ich so herum.“ Warum eingesperrt? „Bei Gott, so genau weiss ich es nicht, es muss aber eine Schuld sein.“ Dann nach langer Pause: „Ich bin ein Mörder; bei Gott, ich kann mich nicht genau erinnern.“ Sie sollen auch falsches Geld gemacht haben? „Wenn Sie es sagen, muss es wahr sein; ich brauche Zeit; behalten Sie mich ein Paar Tage hier; es dreht — ich kann es nicht anders sagen, es dreht; ich muss mich besinnen.“ Das Gesicht nimmt bei diesen Worten einen starr lächelnden Ausdruck an. Kennen Sie einen gewissen P.? „Nein, den kenne ich nicht.“ Was denn, den P.? „Den kenne ich.“ Ist er mit Ihnen dagewesen? „Ich habe ihn nicht gesehen.“ Dann nach langer Pause: „Ich kann mich so schnell nicht erinnern, bei Gott, ich kann mir das nicht erklären, es dreht sich, bei Gott es dreht sich — und drückt.“ — Warum ist der P. auch hergekommen? „Ich habe mit dem nichts, ich war mit ihm nicht eingesperrt, wo ich war, war der P. nicht.“

Ein Silbergulden wird ihm gereicht. P. wendet ihn hin und her, dann nach langem Anschauen: „Ein Gulden.“ Bei einem Sechser: „Ich will es lesen, das kenne ich nicht, das habe ich nie gesehen.“

Einen Kreuzer dreht er hin und her, endlich als der Ex. dem



schreibenden Arzte diktirt: ein Kreuzer, sagt er schnell nach: „Ein Kreuzer.“ Zwischendurch kreuzt er die Arme über die Brust, hat die Hände stets zur Faust geballt.

Verheirathet? „Ja.“ Kinder? „Ein Kind und ein Mäd.“ Wie heissen die? „Ein Kind und ein Mäd.“ Das wiederholt er mehreremal. Dann: „Ich kann es nicht sagen, wie mir ist, so eigenthümlich, so -- so ganz sonderbar.“ Dann wird er redseliger: „Nicht seit heute und gestern, schon lange.“

Wo er ist, weiss er; warum, will er nicht wissen. Beginnt dann zu weinen: „Ich weiss, dass ich früher anders war, jetzt bin ich so -- so.“

Wie alt ist das Mädchen? „Nicht ganz genau fünf Jahre.“

Was ist damit? „Ich sehe sie immer stürzen, noch immer, nur Nachts, da wird mir so ängstlich, ich kann nicht liegen.“ —

Nach dem Lebenslauf befragt: „Pöden Sie mich, das kann ich nicht sagen, ich kam mich nicht besinnen.“ — Nach einigen ganz kalt-gleichmüthigen Worten des Ex., er solle sich nur besinnen, es gehe ja schon, besinnt er sich, dass er Schlosser sei und vor 9 Jahren eingesperrt war. — Nach dem Grund und der Dauer befragt: „Um Gottes Barmherzigkeit willen, es ist mir jetzt ganz anders, ich brauche vielleicht nicht Ruhe, aber Hilfe, Genesung — ich lüge nicht — o Gott -- ich lüge nicht“ (kreuzt stets die Hände auf der Brust).

Wann sind Sie zuletzt verhört worden? „Das weiss ich wieder nicht, es wird etwas gewesen sein -- ich weiss es wieder nicht.“ Dass es ihm der Ex. schon gesagt, habe er wieder vergessen.

Falsches Geld habe er nicht gemacht; wer, wisse er nicht; ob der P., wisse er nicht. „Wenn's der P. gesagt hat, muss es wahr sein, wenn Sie es sagen.“

Ex.: Was hat man für Geld in Deutschland? P. (denkt nach, kreuzt die Hände): „Man hat Geld, wie bei uns, Silbergeld und Papiergeld; wie man die einzelnen Stücke nennt, weiss ich nicht, bei Gott nicht. Ich habe keines gemacht; wenn Sie es aber sagen, muss es wahr sein.“

Ex.: Dann reden Sie die Wahrheit! P.: „Gott beschütze, ich habe keines gemacht.“

Wie er abgehen soll, bittend: „Behalten Sie mich eine Zeit lang da, dass ich wieder so wie früher werde. Früher war ich klar, konnte mich an Alles erinnern -- hatte viel gelesen.“

Was er heute Mittag gegessen, weiss er, wiederholt jede Speise mit: „bei Gott, ich glaube, nicht wahr, es waren Graupen u. s. w.“

Dass er heute Nachts schlafen werde, weist er von sich: es



drücke ihn, mache ihm Bilder vor, wenn er die Augen schliesst, es drehen sich die Berge, die Wand, es kommt auf ihn herab; er könne sich auf das Gestein und Vorgestern nicht erinnern. „Tödteten Sie mich, ich kann es nicht anders sagen.“ Beim Abgehen grüsst er höflich: „Gute Nacht“, dreht sich noch einmal um und macht seine Geste, Angst, Furcht und Entsetzen ausdrückend.

I./XII. Examen. P. kommt zu demselben, noch eine Spur von Angst zeigend, blickt schnell der Reihe nach alle an, kreuzt die Arme (hat früh dem Wärter erzählt, dass er selbst kein falsches Geld gemacht, er sei in die Sache nur „eingetunkt“).

Ex.: Erzählen Sie mir ihren Lebenslauf. P.: „Wo soll ich beginnen. Geboren in S. -- ich glaube es wird 49 sein. Schule besucht bis -- das weiss ich nicht mehr genau. Ich kam in die Lehre, wann, weiss ich nicht genau -- nein -- bei Gott, nein!“ (Dazwischen kreuzt er wieder die Arme über die Brust, schaut am Ex. vorüber, oder mit schwerer Miene zu Boden.)

Ex.: Waren Sie beim Militär? P. (macht eine nachdenkliche Miene, kreuzt die Arme, dann nach langer Pause): „Beim Militär? -- Bin ich dabei gewesen?“ (fasst sich beim Kopfe, klopft sich auf die Brust). Betragt, warum er das thue: „Ich weiss es nicht, ich muss bei Gott. -- ich weiss es nicht.“

Ex.: Sie waren schon einmal eingesperrt? P.: „Ja, das haben wir schon gestern gesagt, vor 9 Jahren.“ Ex.: Warum? P.: „Wegen falschen Geldes -- ich muss es doch gemacht haben.“ Ex.: Was war das für Geld? P. (mit dem Ausdruck und der Miene eines Theaterbösewichtes zur Seite starrend): „Ich habe jetzt keines gemacht.“

Ex.: Wie heisst der Staat hier? P. (mit der gleichen Miene und Geberde): „O je“ (nach langer Pause): „Wir sind doch in Böhmen.“ Ex.: Wozu gehört das? P. schweigt.

Einen Silbergulden erkennt er, desgleichen einen Papiergulden. Einen Kreuzer schaut er lange an, blickt auf den Ex.: „Das könnte ein Kreuzer gewesen sein.“ Ein Sechserl bezeichnet er als „Silberstück“, was es sei, wisse er nicht.

Während des Examins beobachtet er alle Vorgänge ausserordentlich aufmerksam.

Ex.: Was hat man drüben für Geld? P.: „Man hat Geld, was für eins, weiss ich nicht, auch Gulden.“ Von Mark habe er nichts gehört. Ex.: Kennen Sie auch Fünfmarkstücke? P. (blickt mit gekreuzten Händen ängstlich-scheu nach oben): „Es kommt mir vor -- es kommt mir vor -- bei Gott! so genau weiss ich das nicht.“ --



Ex.: Warum jetzt in L. eingesperrt? P.: „Das weiss ich nicht genau. Mein Gott, das weiss ich nicht genau! Es war finster.“ Zu Essen habe er dort gehalten. Hasst sich dann am Kopf: „Kopf!“ (reibt daran herum). Befragt, wie er sich in die Geschichte „eingetunkt“ habe (wie er dem Wärter erzählte): „Ich kann es nicht genau erzählen — es sind so Gensdarmen gekommen, da bin ich sehr erschrocken, — die haben mich in's Finstere geschafft, weil ich soll betheiltigt sein an dem dälchen Gelde — ich weiss es nicht genau.“ Jeder Satz muss aus ihm herausgezogen werden.

Ex.: Dreht sich jetzt auch noch Alles? P.: „Es thut mir der Kopf weh, nicht so sehr wie in der Nacht. — Geschlafen habe ich in der Nacht nicht, nur geschlummert.“ Ex.: Wie ist das mit dem Kinde? P.: „Das stürzt — dreht sich — schmerzt — tief — stürzt tief — ich kann Ihnen nichts anderes sagen, ich lüge nicht.“

Ex.: Warum sind Sie zu uns gekommen? P.: „Das weiss ich nicht genau.“ — Ex.: Was ist das hier? P.: „Irrenanstalt.“ — Ex.: Sind Sie irrsinnig? P.: „Mein Gott, ich kann meinen Zustand nicht erklären — ich — ich sitze vor Ihnen, das weiss ich — —“ Wer der Ex. sei, weiss er nicht, jedenfalls der Doktor oder der Professor. Ex.: Seit wann sind Sie irrsinnig? P.: „Bei Gott, das weiss ich nicht (kreuzt die Arme; wird der eine gehalten, thut er es mit dem anderer). — Das weiss ich nicht.“ Ex.: Haben Sie Kinder? P.: „Kind und ein Mäd'l — das Kind ist klein.“ Ex.: Wie heissen sie? F. (in der gleichen Posse): „Kind und s'Mäd'l.“ Erst nach energischem Fragen: „Das Mäd'l heisst Annl, der Bub Karl. Das Annerl stürzt (schwenkt mit der Hand von oben nach unten) — stürzt — vom Fenster — vom Berge — tief — immer nicht — Nacht — so — stürzt.“

Auf die Frage des Ex., wie er mit dem Geldmachen zu thun gehabt habe: „Ich weiss es nicht, ob es Gold oder Silber war, ich weiss es nicht — ich habe keins gemacht.“ — Waren Sie aber darin eingetunkt? „Ja!“ Nach einer Weile: „Das habe ich nicht gesagt — ich lüge nicht — ich sage nur das, was ich weiss. Bei Gott, Herr Professor, das weiss ich nicht genau.“ Ex.: Wer war daran betheiltigt? P.: „Ich weiss es jetzt nicht (kreuzt die Hände), das weiss ich wirklich nicht“ („genau“ lässt er jetzt aus).

Ex.: Kennen Sie den P.? P.: „Das ist lange — lange —.“ Ex.: Wie lange sind Sie hier? P.: „Zwei Tage.“ Ex.: Sind Sie nicht mit ihm herein gefahren? P.: „Das war der Prosche — mit dem ich vor 9 Jahren eingesperrt war.“ — Ex.: Wie lange? P.: „Das weiss ich nicht genau — wie lange — wie lange —“ (nachdenkend).





Dabei sind die Arme beständig gekreuzt, in den Handgelenken dorsalwärts flektirt, die Hand zur Faust geballt. In dem Momente, wo der Ex nach dem Grunde dieser Haltung fragt, senkt er die Hände in den Schoß: „Es drückt — es drückt — ich kann es nur nicht erklären, wie es ist.“ — Ex.: Wie war es denn heute Nachts? P.: „Es dreht sich — es drückt — hinauf (fährt sich mit den Händen um den Kopf), es drückt — ich kann es nur nicht erklären.“ — Ex.: Wie ist es bei der Einvernahme? P.: „Das weiss ich nicht“ (zeigt ein eigenthümliches Lächeln). — Ex. zeigt ihm 4 Kreuzer. P. starrt lange darauf, dann auf die Frage, wie viel das sei: „Das sind Kreuzer, ich weiss es nicht. Das ist 1 Kreuzer, das ist auch 1 Kreuzer.“ — Ex.: Schnell zusammen! P.: „Das sind Kreuzers, das sind Kreuzer (kreuzt die Arme); das ist 1 Kreuzer und noch einer.“ — Ex.: Wieviel ist 1 + 1? P. schweigt. — Ex. legt ihm 3 Kreuzer vor. P.: „Das ist 1 und noch 1 und noch einer.“ — Ex.: Sie sind doch in die Schule gegangen und haben gestern gesagt, dass Sie rechnen können. P.: „Das weiss ich jetzt nicht.“ — Ex.: Wie viel Kreuzer hat ein Gulden? P.: „Das ist ein Gulden — das weiss ich nicht.“

Ein Sechserl schaut er wieder lange an: „Das ist ein Silberstück, ein Sechserl“ (nachdem es ihm der Ex. vorgesprochen).

Ex.: Das nützt Ihnen ja nichts, überlegen Sie sich's. P.: „Herr Professor, geben Sie mir etwas zum Einreiben, das thut weh — der Kopf.“ (Geht dann und schielt noch genau nach dem Ex. hin.)  
Nachm. dasselbe Benehmen.

Nachts geschlafen. Beim Erwecken seitens des Arztes sofortiges Kreuzen der Arme.

2./XII. Beim Eintreten zum Examen zeigt er einen schlau lauernden Gesichtsausdruck.

Ex.: Wie haben Sie geschlafen? P. (schweigt lange, kreuzt die Arme): „Ich habe geschlafen.“ — Ex.: Was haben Sie geträumt? P.: „Nichts.“ — Ex.: Gegessen? P.: „Ja.“ — Ex.: Wie geht es Ihnen denn sonst? P. kreuzt die Arme, schaut nach beiden Seiten zu Boden, schweigt, ichzt, dann seufzt er: „O Gott, o Gott.“

Ex.: Wollen Sie nach I. zurück? P. (ächzend): „I. — Gott, o Gott“ (schaut auf einen Punkt der Wand, seufzt und stöhnt, kreuzt die Arme).

Ex.: Wo waren Sie in I.? P.: „Finster — Nacht!“ — Ex.: Haben Sie Angst? P.: „O Gott“ (ächzt beständig).

Ex. reicht einen Papiergulden hin. P. greift zitternd, zaghaft darnach, betrachtet ihn lange, reicht ihn dem Ex. zurück, sagt dann auf die Frage, was das sei: „Papier, Papier; ich weiss es nicht.“ —



Zu einem Zwanziger: „Eine Silbermünze; genau — kenn' ich nicht.“  
Bei einem Sechser: „Eine Silbermünze, ich kenn' sie nicht.“ Zu  
2 Kreuzern: „Das sind Kreuzer.“ Ex.: Wie viele? P.: „Kreuzer.“  
Ex. (streng): Wie viele? P. kreuzt die Arme, macht eine jammer-  
volle Miene: „Das sind Kreuzer.“ Auf die Aufforderung des Ex.,  
sie einem Arzte zu geben, nimmt P. einen und reicht ihn mit dem  
grössten Intensionszittern dem Doktor, den anderen erst nach  
wiederholter Aufforderung.

Abends. Dasselbe Geberdenspiel. Stösst die Worte: „Ein  
Heiligenbild“ aus. Ex.: Wozu? P.: „Hier,“ fährt dabei mit den  
Fingern der rechter Hand auf der Brust im Kreise herum, wieder-  
holt dann: „Hierher, ein Heiligenbild.“ Ex.: Wozu? P.: „Gott,  
Gott, tödten Sie mich! Gott, Gott,“ schaut dann zur Erde, hebt  
mit Entsetzen in den Mienen den Arm: „Nacht, mein Gott, Gott in  
Gott!“ schlägt mit beiden Fäusten gegen die Brust, stöhnt. Ge-  
fragt, warum er so jammere: „Ich, ein Heiligenbild.“ Auf die Frage,  
was er heute zu Mittag gegessen, reagiert er gar nicht.

Da man ihm einen Papiergulden zeigt, scheint er ihn ebenfalls  
nicht zu sehen, ruft: „Tödtet mich!“ nimmt ihn erst nach energischer  
Aufforderung zwischen die Finger, ohne ihn aber anzuschauen und  
lässt ihn dann, während er mit den Händen weiter agiert, auf sein  
Knie fallen, jammert laut und fängt dann an, laut aber thränenlos  
zu weinen, ruft: „Gift.“ Bezüglich der Tochter befragt, macht P.  
immer wieder die bereits erwähnten Handbewegungen, ruft: „Stürzt,  
Nacht“ u. s. w.

Vom selben Tage datirt ist ein Zettel:

An Frau A. W. in B. K.  
Liebe Anna!

Sende sofort 10 f an den Herrn Aufseher, der dir diessen  
Zettel schiekt.

Mit Gott —

Prag den 2./2 89.

Dein dich unwandelbar liebender  
*Karl.*

3./XII. Im Laufe der Nacht (vom 2./XII. auf den 3./XII.)  
führt sich W. wie gewöhnlich auf; wird aber vor einem Wärter,  
der sich ihm vertraulich nähert, ruhig, lässt, von diesem aufgefordert,  
das Geberdenspiel ruhen, spricht verständig; da ihm der Wärter  
baldige Entlassung verspricht, äussert er, er möchte im Gegentheil  
lieber noch hier bleiben, wenigstens noch ein Jahr lang, verspricht  
dem Wärter eine Belohnung von 10 fl., wenn er ihn unterstütze,  
übergibt ihm in diesem Sinne einen Brief an seine Gattin (siehe



oben!) und bittet hierauf um ein Mittel, das ihn für 2--3 Tage recht krank machen könnte. Er verzehrt gierig die gereichten Speisen (W hatte am Abend abstinirt) und bittet um ein Heiligenbild, in der Absicht, es mittelst einer Schnur um den Hals zu hängen. Schliesslich bittet er den Wärter, ihm bei den Mahlzeiten etwa übrig bleibende Speisen zukommen zu lassen.

3./XII. W. sieht heute besser aus. Das Tempo der Bewegungen sowohl wie der Atekt beträchtlich herabgesetzt.

4./XII. Kommt grüßend zum Examen, kreuzt die Arme: „Geben Sie mir ein Gift, tödten Sie mich, Herr Direktor.“ Von da an lispelt er wieder Alles, weiss angeblich nicht, woher er kommt. Ob er in L. eingesperrt war, weiss er nicht. Gefragt, ob er hier bleiben will? „Machen Sie mit mir was Sie wollen, tödten Sie mich!“

Anfänglich der Gesichtsausdruck nicht deprimirt. P. späht umher.

Ein Kreuzer wird ihm vorgezeigt. W.: „Ich will nicht.“ Will ihn keinesfalls anschauen, beginnt laut zu stöhnen, zu weinen: „Tödten Sie mich!“ Im den Leib hat er mit einem Tuch das Heiligenbild umgebunden: „Warum geben Sie mir so Gutes zu essen, geben Sie mich in ein Loch -- todt -- todt -- todt!!“ (weint heftig unter reichlichem Thränenfluss).

Ex.: Haben Sie heute Nachts geschlafen? W.: „Ich kann nicht schlafen -- geben Sie mir nichts zu essen oder Gift, mich trifft keine Schuld. Geben Sie mich in die Einsamkeit in ein Loch, ich kann nicht leben.“ -- Ex.: Haben Sie etwas begangen? W.: „Mein Kind -- todt -- es ist gesüzt -- tief -- o Gott -- o Gott -- tödten Sie mich.“ -- Ex.: Wo ist denn Ihre Frau? W.: „S'Naurl werde ich gar nicht mehr sehen.“ -- Ex. (dringend): Wo ist denn Ihre Frau? W.: „Mein Kind -- todt“ (sinkt laut weinend vor dem Ex. auf die Knie). „Geben Sie mir Gift -- mein Geist ist schon weg -- beim Kinde -- gestürzt -- in der Nacht -- tief.“

Ex.: Warum haben Sie früher gesagt, Sie wollen sich erholen? W.: „Das weiss ich nicht, ich will sterben.“ Auf alle Fragen, die sein Vergehen betreffen: „Sterben -- nichts essen -- geben Sie mich in die Einsamkeit -- Gift!“ -- Prof.: Wollen Sie Ihrer Frau schreiben? W.: „Ich kann nicht schreiben.“ --

Früh gut gegessen.

5./XII. In der Nacht geschlafen; als der Arzt in's Zimmer kommt, erwacht er, kreuzt sofort die Arme, starrt mit deprimirt sein sollendem Blick zur Decke. Früh etwas gearbeitet, dem Wärter gesagt, er werde gern aushelfen; jedoch ohne zu sprechen. Nicht gefrühstückt. Zu Mittag mit Zwang gegessen. Er wolle sterben,



lispelt: „Gift, Gift.“ Ob er der Einsperrung entgehen wolle? „Das ist mir gleich.“

6./XII. Nachts geschlafen, die Hände jedoch krampfhaft gefaltet. Zum Essen muss er gezwungen werden, er will sterben. Examen. Auf alle Fragen, warum er eingesperrt wurde, kreuzt er die Hände, athmet tief auf: „Töden Sie mich!“ In der Nacht habe er nicht geschlafen. Lispelt nur stets: „Töden Sie mich!“ Blickt mit gefalteten Händen, düsterem Gesichtsausdruck stets seitwärts.

Ex.: Haben Sie heute gegessen? W.: „Ich muss.“ Aufgefordert zu gehen, geht er geradeaus auf ein Bett zu, erst nach energischer Aufforderung geht er mit gesenktem Kopfe, gekreuzten Armen, nach dem Examinator schiehend, ab.

Nach den Angaben des Wärters hat er letzteren gestern gebeten, er solle angeben, er wolle nichts essen.

Nachts den Wärter gefragt, von welcher Seite der Arzt in der Nacht ins Zimmer getreten sei. Nach der Visite dem Wärter gesagt, er wolle dem Professor Alles erzählen jedoch nur unter vier Augen, damit er es ihm später eventuell ableugnen könne. Wenn er mit dem Wärter allein ist, verliert sich angeblich die fingirte Depression.

7./XII. Befragt, ob er geschlafen: „Ich war in einem schönen Garten — mit meinem Kinde, ich habe es gesehen — schön, schön — ein Grab, ein hübsches Grab; Beglückung — schön, schön (düster, bis zur leichten schwärmerischen Verzückung, mit ungeschickter Handbewegung): „-- Dann plötzlich Nacht.“ Das Alles habe er lebhaftig gesehen, klopft sich dann an die Brust, athmet tief, Schauer durchzittern seinen Körper, „warum muss ich fort aus dem Garten!?“ Fängt an zu weinen.

Eine Viertelstunde später wünscht er dem Wärter gegenüber, mit dem Professor unter vier Augen sprechen zu können. Als ihm willfahrt wird, wirft er sich vor demselben auf die Knie, bittet, ihn nicht ins Unglück zu bringen. „Um mich ist es Nacht — so handelt ja kein Gesunder!“ An dem Verbrechen sei er nur entfernt beteiligt gewesen, verbrochen habe es ein ihm dem Namen nach Unbekannter.

Nachmittag hilft er auf dem Gange aufräumen, Geschirr waschen; bei der Abendvisite in derselben alten Stellung.

8./XII. Nachts nicht geschlafen, im Bett aufgesessen; sagt früh, es waren seine schönsten Stunden: „Garten — schöner Garten — Kind — Grab!“ Examen. Ex.: Erzählen Sie jetzt Alles von der Münzenfälschung! W.: „Ein fremder Mann — mit falschem





Worte -- Schiller hiess er -- gab mir Silberstücke -- weiss nicht, was es war.“ Ex.: Wann wurden Sie eingesperrt? W.: „K. — Hunger -- geschlagen — gewaschen — gestern habe Kutten genäht — heute gewaschen — gekehrt — das Grab — frisches Grab“ (beginnt zu weinen).

Ex.: Warum hergekommen? W.: „Das weiss ich nicht. -- L.“

Ex.: Wollen Sie nach L.? W.: „Das überlasse ich Ihrer Einsicht.“

Ex.: Was ist denn heute für ein Tag?

W.: „Der Tag des Herrn!“

Es wird ein Kreuzer vorgezeigt. W. (schaut entsetzt seitwärts; dann auf Anschreien): „Ein Kreuzer.“ Zu einem Vierkreuzerstück: „Ein Goldstück, ein Goldstück (nimmt es dann, blickt seitwärts) — ein Goldstück.“ Zu einem Papiergulden: „Papier — ich kenne es jetzt nicht.“

Ex.: Können Sie lesen? W.: „Ich kann es jetzt nicht.“ Ex.: Können Sie schreiben? W.: „Tödtten Sie mich, ich kann nicht schreiben;“ (nach energische Aufforderung): „es ist schon lange, was ich geschrieben habe.“

9. XII. Examen. Ex.: Also erzählen Sie! W.: „Es ist Alles geschrieben -- ich habe mit dem Ausgeben nichts zu thun — es ist von Schiller -- mit P. habe ich nichts zu thun.“ Ex.: Seit wann stellen Sie sich so traurig? W.: „Todt will ich sein — ich weiss es nicht -- ich werde schon sterben — ich werde schon ein Mittel finden -- der Geist ist fort — den Körper tödten.“

Ex.: Sind Sie nicht verüffigt?

W.: „Ich weiss es nicht.“

Ex.: Haben Sie schon einen Wahnsinnigen gesehen? W.: „Ich weiss es nicht.“ Ex.: Sind Sie in die Schule gegangen? W.: „In die Schule werde ich schon gegangen sein“ (kreuzt die Arme, schaut seitwärts).

Ex.: Haben Sie geschlafen? W.: „Wenig, das sind meine glücklichsten Stunden. Da bin ich mit meinem Gott allein — bete viel — damit ich erlöst werde.“ Ex.: Waren Sie in L. allein? W.: „Finstern — (dann als er vom Ex. zur Ordnung gemahnt wird) — es war noch Jemand bei mir; wer, weiss ich nicht; es wird ein Wächter gewesen sein; der war immer bei mir gewesen; gesprochen habe ich mit ihm nicht.“ (Alles stets auf die spezielle Frage).

Ein Vierkreuzerstück wird ihm vorgehalten: „Geld“ „Ich habe ein Gelübde gethan kein Geld mehr in die Hand zu nehmen“ (schaut seitwärts, kreuzt die Arme, macht ein entsetztes Gesicht): „Geld — Geld — tölten Sie mich!“ Athmet dann einigemal tief auf, presst



die Hände an den Brustkorb und flüchelt: „Sterben — dauert nicht mehr lange, sterbe ich.“

Ex.: Was sind Sie denn? P.: „Ein unglücklicher Mensch.“

Ex.: Was nebenbei? P.: „Schlossen.“

Beim Abgehen starrt er nach den auf dem Ofen stehenden Kaffeeschalen, entsetzt, steckt förmlich den Kopf seitwärts, in die Schultern, geht darn entsetzt ab.

Vom 9./XII. 89 datirt ist ein Brief

An Frau

E. L.

Schummacher Meistrin

in

St.

Liebe Anna!

Hast Du den Brief am 2./12. von mir nicht erhalten! Ich bin im Prager Irrenhause, Mein Gott wo mich das Schicksal noch hinschieben wird. Ich bin aber Gott sei Dank heilbar, wenn ich nur  $\frac{1}{2}$  Jahr hier bleiben könnte, da wäre die ganze Sache Todt. Sei so gut und schreibe mir um Gottes Willen gleich, was macht mein Anni und Karl, was machst Du. Hast Du die Drehbank verkauft? schieke nur gleich an den Herrn Oberwärter dessen Adresse hintenanstent 10 f. perr Post Anweisung, dann einen langen ausführlichen Brief. Der Weg ist ganz sicher durch den Oberwärter. Ich muss halt ein paar Gulden daran wagen, denn wenn ich hier im Irrenhause bleiben kann, so kann ich gar nicht verurtheilt werden, und nach 1 Jahre erlischt die ganze Sache. Vrläufig werde ich Dir nicht mehr schreiben, Du kannst Dich ja bei einen Rechtsgelehrten befragen, ob Du vielleicht Schritte von Aussen thun kannst. Um ganz sicher zu gehen, dass Du den Brief erhältst, habe an Lordl geschickt, Mein Professor weiss noch nicht dass Josef mein Schwager ist.\*)

Schicke mir gleich 10 f. Verkaufe alles meine Ringe, Uhr u. Kleider. Schreibe mir ausführlich einen Brief sepat. O es naht Weihnachten, was ich leide kann keine Feder schreiben, für heute genug schicke mir gleich 10 f. verlasst mich nicht. Meiner Liebe zu Dir willen. Für heute genug denn mein Verstand ist nicht ganz beisammen. Du musst aber gleich antworten. Ich schreibe Dir auch gleich wieder. Viele Grösse an Euch Alle. Dein edler Bruder Heinrich soll Vater Stelle an meinen Kindern

\*) Besagter Joseph Th., Schwager des W., befand sich als Paralytiker vor einiger Zeit auf der deutschen psychiatr. Klinik, bot jedoch kein dem hier geschilderten ähnliches Krankheitsbild dar.



einstweilen vertreten. Ich küsse euch alle im Geiste Ihr lieben theuren Weissen. O wie schwer ist die Kutte die ich jetzt trage, verlässt mich nicht. Unzählige Thränen habe ich schon geweint.

Schicke mir sofort 10 f und einen ausführlichen Brief, die Adresse liegt bei Dein Diel. Unwandelbar liebender

*Karl.*

Ein über Aufforderung des Arztes am 9./XII. geschriebener Brief lautet:

Liebes Nant ich mu schreiben Dir was weis ich nich Gott in Gott mein Gott bed' fil wasche machd kint karli Mädli du Nant ich kan nich schreiben mer sähe es nichd mus weine beden nemen mir tas leben. ich nicht kann, mer leben gebt mir Gift.

9./XII. Nachm. Ex.: Was thun Sie? W.: „Gewaschen, ausgekehrt, gebetet.“

Ex.: Möchten Sie sich nützlich machen? Arbeiten Sie gern?

W.: „Ja.“

Ex.: Sind Sie gern hier? W.: „Das überlasse ich Ihnen. Hier ist es doch schön.“

Ex.: Schöner als in L.? W. antwortet nicht.

Ex.: Wie lange waren Sie vor 9 Jahren eingesperrt? P.: „Ich weiss es nicht.“ W. weiss, dass wir Dezember 89 haben und dass heute Montag ist; der wieviele weiss er nicht anzugeben. Ex.: Haben Sie an Ihre Frau geschrieben? Können Sie nicht besser schreiben? W.: „Ich habe geschrieben, wie ich kann.“ Ex.: Wissen Sie, warum Sie hierhergekommen sind und wie? W.: „Dass weiss ich nicht.“ Ex.: Warum waren Sie so traurig zu Anfang? P.: „Ich will sterben, ich kann nicht leben, ich sterbe unbedingt.“ Ex.: Wären Sie zufrieden, wenn ich Sie so hier liesse, 1 Jahr oder 1/2 Jahr? W.: „Wollen würde ich schon, aber — —“ (fängt an zu weinen, so dass das Examen abgebrochen werden muss.

10./XII. Scheinbar freier: Gesichtsausdruck freier. „Ich will von früh bis Abend arbeiten — lassen Sie mich hier — lassen Sie mir mein Gebet!“

Ex.: Willen Sie die Täuschung aufgeben? W.: „Ich weiss es nicht, ich will alles arbeiten.“ Ex.: Wann waren Sie zuletzt beim Verhör? W.: „Ich weiss es nicht.“ Ex. (einen Papiergulden zeigend): Was ist denn das? W.: „Ein Gulden.“ Desgleichen benennt er ein Vierkruzenstück sofort.

11./XII. Aussehen sehr gut. „Mir ist jede Stunde eine Qual — mein Leben — ich will nich tödten, finde aber nichts — kein Messer — nichts! Ich kann nicht leben. Gott verlangt es, ich



soll mich tödten! Jede Stunde ist mir eine Qual.“ Ex.: Haben Sie heute gearbeitet? W. (rasch den Gedanken erfassend): „Ich bin sehr fleissig, sehr viel gearbeitet.“ — (beginnt zu weinen): „Machen Sie mit mir, was Sie wollen, ich kann nicht leben!“ Ex.: Früher haben Sie diese Ideen nicht gehabt? W.: „Die habe ich jetzt immer. Schlafen! Schlafen.“ Einen Gulden benennt er sofort. Bei 22 Kreuzern: „Das sind Kreuzer und das sind Silbersechser, wieviel es zusammen ist, weiss ich nicht.“

Zu einem vorgezeigten 25 Kreuzerstück: „Das weiss ich nicht, ich greife kein Geld mehr an.“ (Weinend): „Lassen Sie mich sterben, jede Stunde ist für mich eine Qual.“ Ex.: Was hat man in Deutschland für ein Geld? W.: „Ich weiss es nicht!“ (Nach energischer Aufforderung): „Silbergeld — machen Sie ein Ende.“ Ex.: Hat Ihnen der Schiller welches Geld gegeben? W.: „Ja.“ Ex.: Was waren das für Münzen? W.: „Gross — gross — es waren viele. Ausgegeben habe ich sie nicht, es waren viele Rollen, in die sie eingemacht waren.“

Ex.: Woraus macht man das Geld? W.: „Das weiss ich nicht, das muss der Schiller wissen!“ W. derselbe ausgeschaut habe, wisse er nicht; er trug einen falschen Bart.

Nachts: gut geschlafen; in dem Momente, als ihn der Arzt berührt, heben sich auch schon die Arme über die Brust und er jammert (sich entschuldigend): „Ich bin nur so eingeschlummert, die Müdigkeit hat mich überwältigt.“

12./XII. Abends verlangt er mit dem Assistenten zu sprechen, stürzt vor ihm auf die Knie: „Schonen Sie einen armen unglücklichen Menschen, der Weib und Kinder hat.“ (Unendlicher Thränenstrom!) Aufgefordert mit sich vernünftig reden zu lassen und mitzutheilen, wie er auf die Idee gekommen sei, sich geisteskrank zu stellen, lässt er die Depression fahren (nur die Arme verharren aus alter Gewohnheit in ihrer gekreuzten Haltung) und sagt, ein Traum von dem herabfallenden Kinde habe ihn so günstigigt, dass es ihm dann stets vorschwebte. Nachdem der Assistent dies nicht glauben will, wird W. etwas entrüstet: „Ich schwöre Ihnen bei Gott und allen Heiligen, ich habe mich nicht entstellt!“ Befragt, wie so es komme, dass Pr. und er sich zugleich geisteskrank stellen, sagt er: „Ich war ja mit Pr. gar nicht zusammen eingesperrt, ich erfuhr erst lange nach meiner Verhaftung, dass auch Pr. eingesperrt sei.“

13./XII. früh dem Arzte gesagt: „Es war nur so eine *Einbildung*, wodurch ich dachte, meine Lage verändern und verbessern zu können.“





Morgenvisite: Anfänglich ohne wesentlichen Affekt; dann die von Weinen begleitete mit Affekt vorgebrachte Erzählung:

Er habe keinen Plan gefasst. „Mir ist in der Nacht wirklich das Kind erschienen, wie es herunterstürzt von einem hohen Geländer, das war in den ersten Tagen in L.“ Kann nicht genau angeben, wann das war. Wiederholt weinend, er habe das gesehen und glaube seit der Zeit, es müsse so sein. Weiss sich zu erinnern, dass er kein Wort gesprochen, dass er Angst gehabt.

Ex.: Glauben Sie, dass das lange Hiersein eine Aenderung in den Prozess bringen würde? W.: „Ich weiss nicht — dieser Wahn verfolgt mich jede Stunde, mit Freuden würde ich Gift nehmen, Gift, tötten Sie mich.“ Ex.: Wenn man Ihnen sagt, dass die Kinder gesund sind, warum wollen Sie sterben? W.: „Das kann ich nicht sagen.“

Er erzählt dann: „Es hat sich mir ein Mann genähert, in die Wohnung, hat gefragt, ob ich der W. bin, er habe bereits von mir gehört und brauche einen Mann, der sich aufs Geldmachen verstehe.“ Der Mann habe auch Muster mitgebracht 3- u. 5-Markstücke in Rollen zu 100 Stück, im Ganzen 1000 Geldstücke. 120 Mark habe er dem Schwager gegeben, der sei Schuhmacher von Profession.

Ex.: Was ist mit dem übrigen geschehen? W.: „Das wurde bei mir gefunden eingegraben, im Schupfen.“ Ex.: Wie hiess der Mann? W.: „Er nannte sich Schiller.“ Er wisse nicht, ob derselbe in Haft sei, bezeugt, er selbst habe kein Geld angefertigt.

Ex.: Kennen Sie den Josef Th.? W.: „Ja, das ist mein Schwager, der ist hier im Hause.“ Ex.: Warum? W.: „Das weiss ich nicht, ich weiss nur, dass er krank ist.“ Sonst habe W. nie mit Geisteskranken zu thun gehabt, sei auch nie in einem Inquisition-Spitale gewesen, wisse überhaupt nicht, was das sei.

Während dieser Besprechung schwindet der Affekt, W. ist nur etwas ängstlich, zurückhaltend.

Ex.: Haben Sie gehofft durch Ihr Hierherkommen ihre Lage zu verbessern? W.: „Das habe ich nicht gedacht.“ Ex.: Sie haben es doch früher gesagt!? „Ich kann mir das nicht erklären.“

Bei diesen und ähnlichen Fragen erfolgt die Antwort spät, erst nach Wiederholung. Bei ihn in die Enge treibenden Fragen kommt immer wieder die typische Aeusserung: „Ich will tot sein, ich will mich tödten.“

Ex.: Was ist's denn mit der Einbildung? W.: „Ich kann das nicht erklären. Ich habe mein Kind deutlich vor meinen Augen stürzen gesehen.“ Ob er deshalb nach Hause geschrieben? „Das



werde ich doch nicht können!“ Ex.: Haben Sie noch keinen Brief geschrieben? W.: „Das wissen Sie ja. Es ist der Wärter zu mir gekommen, schon vor einigen Tagen, hat mir angegeben, ob ich mich entschliessen will, ich will aber nicht, o Gott mein!“

Ex.: Was wird es nach Ihrer Meinung für einen Nutzen haben, wenn Sie  $\frac{1}{2}$  Jahr hier bleiben? W.: „Ich stehe in Gottes Hand, Gott mag mit mir thun was er will.“

Ex.: Hat Ihnen der Wärter Papier gegeben? W.: „Ja.“ Ex.: Was haben Sie damit gethan? W.: „Geschrieben.“ Ex.: Den Zettel, den sie dem Herrn Doktor gegeben? W.: „Nein.“ Ex.: Was haben Sie geschrieben? W.: „Ich weiss nicht mehr genau; wie es mir eingekommen ist; die zehn Gulden habe ich dem Wärter zur Belohnung geben wollen, was noch Alles darin steht, weiss ich nicht.“ Ex.: Ich werde es Ihnen sagen! Sie haben geschrieben, dass wenn Sie ein Jahr hier bleiben, die Sache todt sein würde. W.: „Wenn es darin gestanden hat dann habe ich es wohl so geschrieben.“

Ex.: „Ich rate Ihnen, das Ganze aufzugeben. W.: „Ich nehme mir das Leben, ich thue es so sicher, wie nur 'was, ganz sicher, wenn ich nur Gelegenheit hätte!“ Ex.: Warum? W.: „Ich kann es nicht erklären; eine Stimme, ein Wahn gebietet es mir, dass ich mir das Leben nehmen soll.“ Ex.: Hören Sie die Stimme? W.: „Nein.“ Ex.: Was ist das also für eine Stimme? W.: „Das kann ich mir nicht erklären — nicht erklären, es, es drängt sich mir vor, ich muss sterben.“ Ex.: Hören Sie die Stimme oder sehen Sie sie? W.: „Ich sehe und höre sie nicht.“ Ex.: Das ist wieder ein Schwindel! W.: „Bei Gott, bei erster bester Gelegenheit nehme ich ein Stück Gift.“ Ex.: Wahrscheinlich um dem Prozess zu entgehen? W.: „Das kann ich nicht erklären, der Gedanke drängt sich mir auf.“ Ex.: Wie schlafen Sie? W.: „Wie lange ich schlafe, weiss ich nicht, aber ich schlafe sehr wenig.“ Ex.: Warum? W.: „Weil es mich bedrückt.“ Ex.: Arbeiten Sie? W.: „Ich habe nichts zu thun und wie kam man arbeiten, wenn man nichts zu thun hat?“

Ex.: Was ist mit dem Brief geschehen, den Sie geschrieben haben? W.: „Den Brief? Den haben Sie ja!“

Ex.: Sie haben später, vom Arzte aufgefordert, absichtlich schlecht geschrieben? W.: „Ich bin ja aufgeregt.“

Wie hoch die Strafe ausfallen würde, will W. nicht wissen, bei seiner ersten Bestrafung habe er 15 Monate bekommen. Ex.: Haben Sie Angst vor der Gerichtsverhandlung? W.: „Ich kann mir meinen Zustand nicht erklären.“ Aufgefordert das Zimmer zu



verlassen: „Geben Sie Gnade!“ Ex.: Was soll ich für Sie thun?  
W.: „Was Sie für gut befinden.“

Ex.: Was meinen Sie mit Gnade geben? W.: „Haben Sie Erbarmen mit einem unglücklichen Menschen.“ Ex.: Was soll ich für Sie thun? W.: „Das muss ich Ihnen überlassen, ich bete viel für Sie; geben Sie mir Arbeit, behalten Sie mich da.“ Ex.: Wie lange? W.: „So lange Sie es für gut finden. Ueben Sie Gnade nicht wegen meiner, wegen meiner zwei Kinder.“ Ex.: Hier sind nur Kranke; Nichttrinke werden abgegeben.

W.: „Ich stehe in Gottes Hand.“

Ex.: Wann haben Sie sich vorgenommen von „Einbildung“ zu sprechen? W.: „Das kann ich mir nicht erklären und Niemandem anderen. Ich habe mir nichts vorgenommen.“ (Nachträglich giebt der Wärter an, ein anderer Wärter habe dem W. hinterbracht, dass der erwähnte Brief in die Hände der Aerzte gekommen sei).

15./XII fleissig, schreibt über Aufforderung einen Brief.

Ex.: Was waren Sie zu etzt? W.: „Werkzeugschlosser“. Er sei dabei noch so durchgekommen. Geld habe er nicht gemacht. Das, was ihn der Mann gab hat er zum Theil dem Schwager gegeben, zum Theil eingeseuert, davon wusste niemand. Er wohne schon lange nicht mit der Frau, ein eigenthümliches Verhältniss, das er nicht angeben könne. Sie müsse es besser wissen, warum sie nicht bei ihm, sondern bei ihrem Bruder ist. Er habe für sich gelebt und gewirthschaftet; im Wirthshaus habe er gegessen, habe nie eine eigene Wohnung gehabt. Das dauere schon 8 Jahre. Die Kinder seien 5 und 2 Jahre. Verdient habe er mitunter recht viel, der Frau regelmässig Geld gegeben, für die Kinder gesorgt (beginnt stark zu weinen). Die Kinder seien als eheliche eingetragen. Geheirathet habe er ein Jahr vor der Einsperrung; während derselben sei sie zu ihrem Vater nach K. gezogen. Er sei mit ihr stets auf gutem Fusse gestanden, denn er habe sie geliebt. Sie habe sich nicht um ihn gekümmert, nur wenn er ihr Geld brachte. — In 14 Tagen habe er ihr 9 fl. gebracht; in's Gasthaus sei er in seiner freien Zeit nicht gegangen, da ging er zu seinen Kindern.

Abends Brief an seine Gattin geschrieben, den er dem Arzte überreicht.

16./XII Zum Examen kommt er schnell. Blick und Geberden zeigen noch die alte Depression. Dabei schaut er stets nach unten. Sprache weniger gehemmt.

W. wird über die in seinem Briefe geäusserte Idee befragt: Er habe an komprimirte Luft als Betriebskraft gedacht; die könne man in einen Raum pressen; nach seiner Idee bleibe die Luft stets



gepresst und übe so ihre Kraft aus; man kann sie durch Zuführungsröhren in einen Mechanismus leiten. Er habe es selbst schon versucht, sei aber noch zu keinem positiven Ziele gekommen.

18./XII. Sehr fleissig, arbeitsam. Beim Examen wieder düster: „Die frohlocken heute zu Hause, die mir mein Leben zerstört haben, mein Schwager und mein Schwiegervater. Ich werde ihn schon aus dem Wege gehen.“ — Ex.: Warum frohlocken die gerade jetzt? W.: „Ich denke es mir halt. Diese Sache trage ich schon viele Jahre bei mir allein, da kann mir niemand helfen, ich spreche lieber nicht davon.“ W. ziemlich affektvoll, jedoch nicht bis zu jenem Mass, das dem Inhalt seiner Aeusserungen nicht entsprechen würde.

Uebergibt dann durch den Wärter den Brief, worin seine Leistungsfähigkeiten aufgezählt sind:

18./XII. 89.

Meine Leistungsfähigkeiten bestehen in folgendem!

1. Ich bin ein sehr geübter Metall, Eisen und Stahldreher, bin auf diesem Gebiete im Stande jede Arbeit zu machen.

2. Ich bin ein guter Gürtler und Metallarbeiter.

3. Ich bin ein sehr geübter Maschin Schlosser und Werkzeug Schlosser Mechaniker. mache mich mit Leichtigkeit in die Beschaffenheit verschiedener auch komplizierter Maschinen und bin daher im Stande Maschinen zu bauen und zu repariren. Auch bin ich im Stande Maschinen und Werkzeuge für bestimmte Zwecke zu konstruiren.

4. Ich bin ein geübter Galvaniseur, kann galvanisch Vergolden, Versilbern Vernickeln, Verkupfern Verstählen und a. mehr. kenne den Galvanischen Strom  $\frac{1}{2}$ . Batterie  $\frac{1}{2}$ . und deren Anwendung beim Galvanisiren sehr genau.

5. Ich weiss in der Kupferschmiederei und Metallgiesserei ziemlich guten Bescheid.

6. Nebenbei bin ich Kesselheizer und Dampf Maschin Wärter, habe aber kein Prüfungszeugniss, kenne aber diese Arbeiten genau, da ich schon an Dampfmaschinen gearbeitet habe,  $\frac{1}{4}$  Jahr auf der Lokomotiv geheizt habe, und in einer Spiritusfabrik als Heizer und Maschin Wärter angestellt war.

7. Ich weiss auch in der Klempfnerlei guten Bescheid, obwohl ich noch nicht speziel als Klempfnergehilfe gearbeitet habe.

Ich habe in 37 Werkstätten als Gehilfe gearbeitet und zwar in den Obenangegebenen Arbeiten, und stets gute Zeugnisse erhalten.

Ex: Wie so sind Sie auf die Idee von dem falschen Gelde gekommen? W.: „Ich habe keines gemacht, das erstemal, ja, jetzt nicht.“





Ex.: Wann waren Sie mit Pr. zuletzt beisammen? P.: „Im Sommer, da war er bei mir und ich habe ihm Werkzeuge geliehen. Gesprochen habe ich mit ihm in der Beziehung nichts.“

20./XII. Sehr starke Angina, eitrige Pfröpfe an den Tonsillen. Fieber (bis 38, 6; Kali chlor. 3:200, Priessnitz). Die frühere Depression und gramvolle Haltung bei der Erhebung der Anamnese ganz verschwunden. Auf die Suggestivfrage, ob er nicht phantasie: „Man mache ihm verschiedenes vor. Gestalten, Thiere.“

22. XII. Halsentzündung zurückgegangen. Kein Fieber. „Er habe heute Nachts einen grossen und einen kleinen Mann vor sich gesehen, die sich badeten, worauf der grosse den kleinen zertrat. Das habe ihn sehr geängstigt.“ Sehr fleissig, arbeitsam, vor den Aerzten aber wieder in der gedrückten Stellung mit auf den Bauch gekreuzten Armen, mit düsterem, stets lauerndem Gesichtsausdruck.

24./XII. Bitter ihn ins Heizhaus hinunterzuschicken, er würde sich schriftlich verpflichten, die Selbstmordgedanken aufzugeben. Am Weihnachtstisch. Abend, sehr jovial, gemüthlich, munter Karten spielend.

An diesem Tage schrieb er folgenden Brief:

Sehr geehrter Herr F.!

Wie sie bereits wissen werden, befinde ich mich in der Irrenanstalt in Prag. Näheres hierüber werde ich Ihnen ein andermal schreiben.

Da ich bis jetzt noch von Niemanden ein Lebenszeichen erhalten habe, auch von meiner Frau nicht, so weiss ich dann gar nichts was aus meinem Werkzeuge geschehen ist, ich hatte meiner Frau sagen lassen, Sie solle meine Drehbank Ihnen verkaufen, da selbe am besten für Sie passt. Sie können ja selbe nach und nach bezahlen. Lieber Herr F. ich brauche Geld, vielmehr ich brauche es für meinen Herrn Oberwärter. Da ich nun im Glauben bin, dass Sie meine Drehbank und vielleicht noch anderes Werkzeug von mir gekauft haben, so bitte ich Sie sehr inständig mir 20 fl. zu schicken, diesser Brief diene Ihnen als Beleg. Diesses Geld dürfen Sie aber nicht direkt an mich senden, sondern in einem Rekommandirten Briefe an meinen Herrn Oberwärter dessen Adresse nebenan steht. Ich werde Ihnen nach Erhalt des Geldes gleich wieder schreiben.

Wenn Sie mir das Geld schicken wollen so möchten Sie es aber gleich thun. Sie werden sich hirüber mittelst diesses Schreibens gelegentlich jedenfalls mit meiner Frau verständigen. Über den Preiss der Drehbank werden Sie mit meiner Frau



auch einig werden, selbe würde am besten für Sie passen und ich bin im besten Glauben, dass Sie selbe schon haben werden.

Ich bitte Sie nochmals wie besagten 20 f an die nebenstehende Adresse in einem Recommandirten Briefe zu senden, und zwar, wenn möglich gleich.

Ich schliesse vorläufig mein Schreiben in der Erwartung in nächsten Tagen das gewünschte zu erhalten und verbleibe

Hochachtung

Ihr Allzeit ergebener

*Karl W.*

(Folgt die Adresse des Oberwärters.)

Wünsche Ihren und Ihrer Familie glückliche Feiertage.

26./XII. In der Nacht angeblich viele Gestalten gesehen, mit denen er laut gesprochen. Der Wärter kam hinzu und da verschwanden die Gestalten, sie kamen aber wieder. Alle waren grau gekleidet, es waren ihrer ein paar, ganz unbekannte. Es kommt ihm Alles ganz natürlich vor, die Personen, die wie gewöhnliche Menschen sind, erscheinen in einem Nebel.

P. spricht heute geläufig, doch küster mit tiefer Stimme: „Einmal war hier auch ein Thier, das kroch und war hinten schuppig.“ Verlangt dann etwas zu arbeiten. Beginnt dann zu weinen: für ihn scheine die Sonne nicht mehr.

31./XII. Seit gestern Kagen über starke Halsschmerzen. Abgeschlagen, als ob er den Kopf zerschlagen hätte. (Objektiv nichts nachzuweisen). Appetit angeblich wegen Geschmacklosigkeit herabgesetzt. (Hat zu Mittag Alles gegessen).

2./I. 90. Noch immer Meiden der Depression. Habe heute Nachts in wachem Zustande zwei Männer einen grossen Sarg hinaus-tragen gesehen. Vor einigen Tagen sei es ihm wieder bei Nacht vorgekommen, als ginge er in einer langen Allee herum; ein anderes Mal sei wieder ein Mann plötzlich an sein Bett getreten und habe ihm ein Zinkblech gegeben mit den Worten: „Diese Zinkplatte ist versilbert.“ Er (W) habe dies verneint und so wären sie in Streit gerathen. Im Dunkeln sehe er Lichtpunkte, Ströme. Er habe Gedanken, als ob er bald von hier fort müsste. Schliesslich steigert sich die Depression des W., da die Sprache auf seine Gattin kommt, bis zu heftigem Weinen und Schreien.

20./I. 90. In der Zwischenzeit fleissig, arbeitsam. Ziemlich schwere Influenza mit Gelenkneuralgie überstanden. Gestern Nach-mittag ängstlich zu weinen begonnen und trotz energischem Drängen



nichts als „Gendarmen“ zu hören. Heute sagt er, er sei ängstlich, weil er sich von Gendarmen verfolgt wähnt, die ihn rufen, sieht sie manchmal bei Tag vor sich, sieht den Kommissär; dabei ängstlich weinend. Gibt jedoch eine detaillirte, ziemlich fließende Schilderung des Geschehenen.

21.1. 90. Examen. Wenn er sich auf dem Gange umschaut, bemerke er Gendarmen, die hinter ihm stehen, jedesmal ein paar; wie die hinkommen, wisse er nicht; sie bleiben stets hinter ihm. Ins Zimmer kommen sie ihn nicht nach; er habe es dem Wärter gesagt, doch der meinte, er solle hereingehen. Sie seien vollständig angezogen, hielten Gewehre in der Hand; jedesmal rufe ihn Jemand und wenn er sich umschaut, sehe er Niemanden; es müsse ihn Jemand zum Besten haben.

Wie es weiter sein werde, wisse er nicht. Ex.: Warum sind Sie hierhergekommen? W.: „Wegen der Geldgeschichte.“ Ex.: Warum sind Sie aber in die Irrenanstalt gekommen? W.: „Das weiss ich nicht, das kann ich nicht sagen, auch nicht, warum die anderen herkommen.“ Später sagt er: „Wenn sie krank sind.“ Warum er herkam weiss er nicht. Als ihm der Ex. seine Simulation vorhält und ihn dann nochmals fragt, warum er also hergekommen sei, behauptet er wieder, es nicht zu wissen. Bewegungen wie früher, Schauer und Entsetzen ausdrückend.

22.1. 90. Fleissig. Die Arbeit helfe ihm dazu, dass er die Gendarmen nicht mehr sehe; dabei habe er keine Angst; auch später auf dem Gange habe er die Gendarmen weder gesehen noch gehört.

Damit schliesst die klinische Krankengeschichte; denn, nachdem ihn die gerichtsarztliche Kommission für einen Simulanten erklärt hatte, wurde er am 25. I. 91 von Gefangenaufsehern geholt und dem Strafgerichte übergeben, wobei er auch während des Transportes nicht unterliess, das scheue, düstere, finstere Wesen, die Mienen und Gebarden des Geängstigten, Bekümmerten und Entsetzten beizubehalten.

Der Vollständigkeit halber sei noch erwähnt, dass W. auch bei der Hauptverhandlung, bei welcher er schuldig gesprochen und zu 12 Jahren schweren Kerkers verurtheilt wurde, von seinem simulirten, genau den früher geschilderten ähnlichen Benehmen nicht abliess und erst nachdem es auch da seine Wirkung verfehlte, sein normales Verhalten wieder aufnahm.

In den Bemerkungen zu dem vorstehenden Falle, die so zu sagen sein Urtheil selbst gesprochen, können wir uns kurz fassen,



da die gelegentlich aufzuwerfende Frage, ob nicht *neben* der Simulation Psychose vorliegt, kurz zu verneinen ist; nehmen wir aus dem Bilde fort, was simulirt ist, dann tritt uns der normale, in der Praktik des Fälschens gewandte Mann entgegen. Das Hauptinteresse concentrirt sich nur bei ihm auf die Art und Weise, wie er seine fingirte Geistesstörung zum Ausdruck brachte und hierin wird wohl sofort und ist es auch uns gleich bei der Aufnahme aufgefallen, dass der tiefe Affekt sichtlich darnach strebte, dem Zuschauer in die Augen zu fallen und zum Herzen zu dringen, und dass die ausgiebigen, motorischen Entäusserungen, die alle Schrecken ausdrückende Miene, und die lebhaften überschwänglichen Gesten, sie reichlich darin zu unterstützen bemüht waren.

Unserem W. schwebte das Bild einer hochgradigen Depression, innerhalb deren es zu einem visionären Angstzustande kam, vor Augen. Ob er den Inhalt desselben, den Sturz des Kindes etc., seine Beobachtung an dem vorerwähnten Schwager entnommen oder sonst woher, entzieht sich unserer Beurtheilung, es wäre aber nicht undenkbar, dass er die Erscheinung ersehen als eine Thatsache, welche hinlänglich geeignet schien, den ausserordentlichen Schmerz des Vaters zu erklären. Es ruht sich der Fall damit unter eine der drei Kategorien, welche *Binswanger* als die am häufigsten von den Simulanten gewählten Formen aufgestellt: 1) Die stuporös Verworrenen, 2) die ängstlich Hallucimirten, 3) die maniakalisch-wüthenden Formen. *Siemens*, welcher diese Eintheilung acceptirt, ist der Ueberzeugung, dass sich nicht alle Formen von Simulation in diese Eintheilung bringen lassen. -- *Fürstner* stellt auf Grund seiner reichen Erfahrung eine andere Eintheilung auf, welche er für sachentsprechender hält. Am häufigsten wird nach ihm darzustellen versucht das Bild des Blösesims und zwar bei gleichzeitiger Apathie oder auch wohl Stummheit oder bei auffallend verkehrter Reaction in Wort, Schrift und That.

An zweiter Stelle kommen die Zustände von Bewusstseins-Trübung resp. von Bewusstlosigkeit, welche auch schon zur Zeit der incriminirten Handlungsweise bestanden haben sollen, combinirt gewöhnlich mit Hallucinationen. Die dritte Stelle, was Häufigkeit anbelangt, nehmen diffuse, sich in keinen Krankheitsrahmen einpassende Bilder ein; eine vierte Gruppe endlich producirt Erregungszustände mit Neigung zu Gewaltthätigkeiten und verworrenen, unsinnigen Aeusserungen. In unserm Falle finden wir *Binswanger's* zweite Kategorie theilweise combinirt mit den Symptomen der ersten Gruppe *Fürstner's*.

Die von dem grossen Publikum getheilte Ansicht, dass der





Geistgestörte zu einer jeden normalen psychischen Aeusserung unfähig sei, bewog auch W. zu dem Bilde einer hochgradigen depressiven, hallucinatorischen Geistesstörung das des partiellen Blödsinns hinzutreten zu lassen; und wenn wir einerseits finden, dass ganz complicirte Geistesarbeiten exact durchgeführt werden, während er hartnäckig ganz gewöhnliche Münzsorten, den Namen seines Kindes, nicht benennen kann — so muss das an und für sich Verdacht erregen, welcher bestärkt wird durch die Absurdität der sprachlichen und schriftlichen Aeusserungen, sowie durch den theilweisen Mangel an Uebereinstimmung, die zwischen den letzteren, dem Gesichtsausdruck und den Handlungen besteht, pfelegt.

Treffende Beispiele wie für hat auch *Snell* mitgetheilt; desgleichen schildert *Nirstner* einen Simulanten, welcher aufgefordert zu schreiben, ähnlich unserm W., sowie im Vor- als auch Zunamen, je einen Buchstaben ausliess neben durchaus correcten, absichtlich verzeichnete Buchstaben einfügte, bei Aufzählung der Wochentage stets den Dienstag ausliess u. dergl. mehr. Scheinbar völlig theilnahmslos, ganz in seinen physischen Schmerz versunken, war W. dennoch alsbald über seine äusseren neuen Verhältnisse orientirt, wusste Aerzte von Wägern und Kranken wohl zu unterscheiden, zu einer Zeit, wo er von seinen Spiessgesellen nicht einmal dem Namen nach zu nennen weiss, von Münzverfälschung in seinem Leben nicht gehört, das Gefängniss nicht einmal begrifflich kennen will. Es unterliegt wohl keinem Zweifel, dass der Inculpat kraft seiner Intelligenz, wohl angeregt durch Beobachtungen an dem geisteskranken Schwager, die Idee, durch eine krankhafte Vorstellung seines Geisteszustandes im gegebenen Falle den Richter täuschen zu können, schon früher gefasst und seinem Complicen, welcher bei Ausarbeitung des Planes Bedenken geäussert haben mochte, mitgetheilt hatte; so kam es, dass sie trotz getrennter Haft beide gleichzeitig erkrankten, dass weiter der an Intelligenz dem W. weit nachstehende B. ein Verhalten an den Tag legte, das nur den höchsten Grad der Demenz entsprechen konnte, während W. ein complicirtes Bild darstellen zu müssen glaubte, welches aber wie wir sahen von unbeabsichtigten Uebertreibungen, Absurditäten nicht frei blieb.



Aus der medizinischen Klinik des Herrn Prof. R. von Jaksch.

## ÜBER ICTERUS INFECTIOSUS (WASSILIEFF) SIVE ICTERUS FEBRILIS (WEIL).

Von

DR. EGMONT MÜNZER,  
klinischen Assistenten.

(Hierzu 9 Curcen im Texte.)

Unter Icterus febrilis, resp. Icterus infectiosus verstehen wir jene acute Infectionskrankheit, „deren hervorstechendste Symptome ein characteristisch verlaufenes Fieber und eine von vorneherein nachweisbare gleichzeitige Beteiligung der Milz, Leber, Nieren, des Gehirns darstellen.“<sup>1)</sup>

Es war *Weil*<sup>2)</sup> der Erste in Deutschland, der die Aufmerksamkeit der Ärzte in neuerer Zeit auf dieses Krankheitsbild lenkte und durch Mittheilung einiger selbst beobachteter Fälle dasselbe näher begrenzte. Deswegen wählte ich auch die Überschrift Icterus febrilis *Weilii*, wiewohl mir wohl bewusst war, dass schon vor *Weil* in Frankreich *Landouzy*<sup>3)</sup> und dessen Schüler *Mathieu*<sup>4)</sup> diese Krankheit kannten, und letzterer einen derartigen Fall unter dem Titel „Typhus hépatique“ beschrieb. Noch mehr würde sich der Name „Icterus infectiosus“ für die vorliegende Krankheit empfehlen, ein Name, den *Wassilieff*<sup>5)</sup> in seiner vortrefflichen Mittheilung über diesen Gegenstand gewählt hat, welche Bezeichnung übrigens von *Hennig*<sup>6)</sup> — wie ich glaube mit Unrecht — für jene Form des Icterus catarrhalis reclamirt wurde, welche mit Fieber verläuft (*Botkin*)

<sup>1)</sup> Weil: Über einen eigentümlichen mit Milztumor etc. (Deutsch Arch. f. kl. Med. 1886, 39, 229.)

<sup>2)</sup> Landouzy: Typhus cardiaque et Typhus hépatique. Gazette des hôpitaux 1883 p. 841 und 913.

<sup>3)</sup> Mathieu: Typhus hépatique bénin. Revue de médecine 1886, VI, 633.

<sup>4)</sup> Wassilieff: Über infectiösen Icterus. Wiener Klinik 1889.

<sup>5)</sup> Hennig: Über epidemischen Icterus. Sammlung klin. Vorträge von Volkmann 1890 Nr. 8.



und mitunter epidenzisch auftritt; ich komme hierauf ausführlich zurück.

Die Zahl der bisherigen Publicationen über diesen Gegenstand ist rasch gewachsen; die Mehrzahl der Autoren verfügte jedoch nur über spärliche Fälle, und es fehlt bis heute eine Mittheilung über eine grössere Zahl von Beobachtungen aus einer deutschen Klinik; es harret ausserdem eine Reihe von Fragen der Erledigung, und so sei mir aus beiden Gründen nun gestattet eine grössere Zahl von Fällen, die in Prag seit dem Jahre 1887<sup>1)</sup> zur Beobachtung gelangten, mitzutheilen, wobei ich Gelegenheit nehmen werde auch einen Theil der offen stehenden Fragen zu erörtern.

### I.

I. C. W., 35 J. alter Hausknecht aus Zizkow; aufgenommen zur Klinik den 7. Juni 1889.

Patient war bis auf eine in früher Jugend durchgemachte eitrige Mittelohrentzündung stets gesund. Acht Tage vor seiner Aufnahme zur Klinik erkrankte er unter Schüttelfrost und hohem Fieber, grosser allgemeiner Körperschwäche, Kopfschmerzen und Erbrechen. Hiezu gesellten sich von Anfang an starke Schmerzen in den Waden, und am 5. Juni Schmerzen in der Gegend des linken Rippenbogens sowie Gelbfärbung der Haut. Am 6. Juni endlich trat heftiges Nasenbluten auf, und liess sich der Kranke am nächsten Tage ins Spital aufnehmen. Im Harn etwas Eiweiss sowie Gallenfarbstoff.

St. pr. Grosser kräftiger Mann. Hautdecken sowie Conj. bulbi deutlich gelb gefärbt; Temperatur 39° C. An den unteren Extremitäten, an der Bauchfläche sowie vereinzelt an der vorderen Brustfläche findet man Hauthaemorrhagien von Hirsekorn- bis Linsengrösse, zum Theile dichter angeordnet. Keine Ödeme, keine Zeichen von Lues. An der Nasenöffnung eingetrocknete Borken nach einer Nasenblutung. Zunge leicht, etwas belegt; am harten und weichen Gaumen nichts pathologisches. Thorax von normaler Configuration; geringe catarrhalische Rasseldgeräusche über beiden Lungen; sonst Lungen- und Herzbeund normal.

Die Leber überragt percussorisch den rechten Rippenbogen um zwei Querfinger; ist jedoch durch die gespannten Bauchdecken nicht zu tasten. Milzdämpfung nicht wesentlich vergrössert.

Druck auf die Wadenmuskulatur sehr schmerzhaft. Harn reich-

<sup>1)</sup> Einige der Krankengeschichten (IV und V) stammen aus dem J. 1887, zu welcher Zeit Herr Prof. Kaller der Klinik vorstand; die aus dem J. 1889 (I, II, III, VI, VII, VIII) aus jener Zeit, während welcher Herr Doc. Dr. Kraus die Klinik supplirte.



lich, spez. Gewicht 1014, von fast tintenschwarzer Farbe, trübe, reichlich sedimentirend. Im Sedimente findet man am ersten Tage wenig lymphoide Zellen, gar keine roten Blutkörperchen, äusserst zahlreiche Cylinder von wechselnder Beschaffenheit; zahlreiche hyaline Cylinder mit aufgelagerten epithelialen Elementen. Unter letzteren sind besonders hervorzuheben Zellen von spindelähnlicher Form, welche den Nierenbeckenepithelien sehr ähnlich sehen; solche Zellen finden sich auch frei vor und sind auch angelagert an gekörnte Cylinder, die die Harnmasse der Cylinder darstellen, und in welche diese spindelähnlichen Zellen mit einem Theile ihres Körpers hineinragen, so zwar, dass sie (die Cylinder) deren Umwandlungsprodukte zu sein scheinen. Auch finden sich wachsartige Cylinder und solche, die ganz aus mit sehr schön erhaltenen Kernen versehenen Epithelzellen bestehen. In den Leukocyten finden sich zu Rosetten angeordnet, manchmal aber nur in einzelnen Nadeln braun gefärbte spiessige Krystalle.

8. VI. Temperatur zur Norm herabgesunken; auf Eingiessung diarrhöischer, cholischer Stuhl.

13. VI. Icterus bereits im Abnehmen begriffen; Kräftezustand des Patienten ein sehr guter. — Harn noch immer etwas eiweiss-haltig, im Sedimente keine wachsigern, jedoch noch immer hyaline, gekörnte und mit Zellen besetzte Cylinder.

16. und 17. VI. Abends leichte Temperatursteigerung ohne nachweisbare Ursache.

18. VI. Temperatur steigt bis 39° C., am 19. VI. bis 40° C. Milz und Leberdämpfung wie früher. Über den Lungen keine Dämpfung, in denselben leichte catarrhalische Erscheinungen. Im Harn Spuren von Eiweiss; Sediment sehr gering.

20. VI. Plötzlicher Abfall der Temperatur unter starkem Schweissausbruch; hierauf Nachmittags neuerlicher Temperaturanstieg. Der Kranke wirft reichlich ictericch gefärbte schleimige Sputa aus.

21. VI. Dämpfung im rechten Unterlappen, daselbst bronchiales Atmen, dichtes Rasseln. Um 9 Uhr Vormittags neuerlicher kritischer Fieberabfall.

23. VI. Infiltration der ganzen rechten Lunge, daneben jedoch überall Lösungserscheinungen. Übergreifen auf den Unterlappen der linken Lunge. Harnsediment nur noch sehr gering.

24. VI. Grosse Atemnot, Pneumonie rechts in voller Lösung, im linken Unterlappen starre Infiltration.

25. VI. Über dem Herzen und etwas nach aussen tastet die aufgelegte Hand Reiben. Die Auscultation daselbst ergibt (pleurale) Reibegeräusche, die nur an die Athmung geknüpft sind. Herztöne





vollkommen rein. Puls kräftig, rythmisch. Leber von normaler Grösse. Tod um 7 Uhr Abends. —

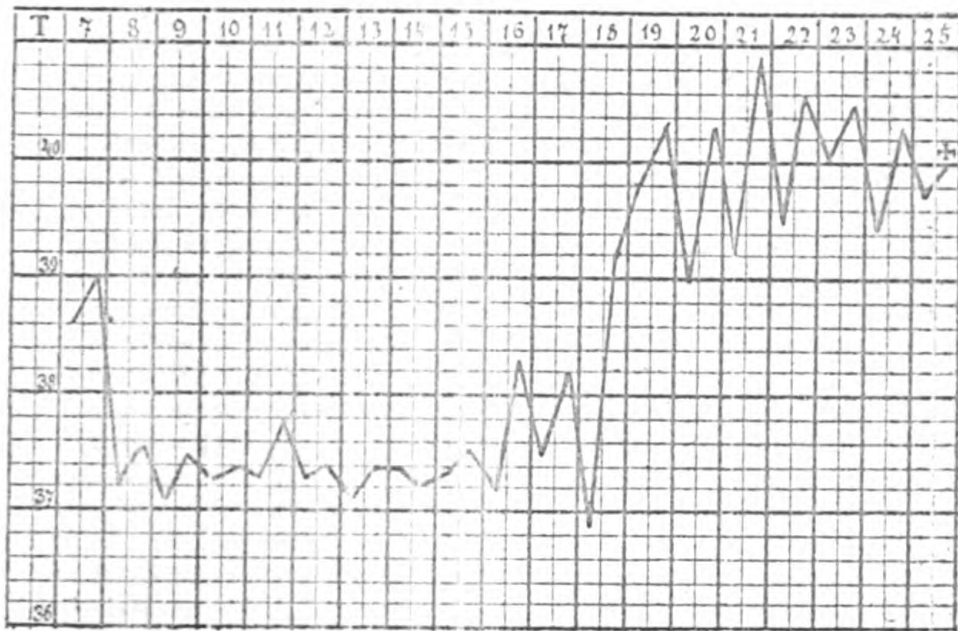
Die klinische Diagnose lautete:

Icterus febrilis.

Neparitis parenchymatosa acuta.

Pneumonia croaposa bilateralis.

Pleuritis sicca (fibrinosa) sin.



Figur 1.

### Temperaturverlauf im Falle I.

Die Autopsie (Dr. Manner, Assistent am path. anat. Institute des Herrn Prof. Chiari) ergab:

Der Körper 179 cm lang, von kräftigem Knochenbau, starker Muskulatur, gutem Ernährungszustande. Die allgemeine Decke leicht icterisch, auf der Rückseite spärliche, blässviolette Moztücke. Das Haupthaar spröde, die Sclerae deutlich icterisch. Pupillen enge links etwas weiter als rechts. Hals kurz, Thorax breit, mässig gewölbt. Unterleib leicht ausgedehnt. Die weichen Schädeldecken leicht icterisch; Schädeldach 53 cm im Horizontalumfang messend, seine Knochen von gewöhnlicher Dicke, die Dura wenig gespannt, in den Sinus frische Blutgerinnsel. Die inneren Membranen zart, allenthalben leicht abziehbar. Gehirn mässig blutreich, Hirnventrikel nicht dilatirt.

Schilddrüse wenig gross, blass. Die Schleimhaut der Halsorgane blass mit einem leichten Stich ins Gelbliche.

Beide Lungen in ihren hinteren Abschnitten leicht fixirt. Die Pleura daselbst mit reichlichen Fibrin-Auflagerungen versehen; im linken Pleuraraume ausserdem  $\frac{1}{4}$  Liter dunklen Serum's angesammelt.

Beide Lungen voluminös; in der rechten Lunge im Bereiche des ganzen Unterlappens, sowie in den hinteren Anteilen des Oberlappens ausgebreitete pneumonische Verdichtung von grauroter Farbe auf dem Durchschnitte. Im Unterlappen



der linken Lunge frische Pneumonie. Im Beizbeutel etwa 3 Esslöffel gelbgefärbten dunklen Serums, im visceralen Pericard vereinzelt Haemorrhagien. Das Herz wenig gross, seine Klappen zart, das Herzfleisch bloss, mässig contrahirt. Intima aortae icterisch; Oesophagusschleimhaut bloss. Die Leber ziemlich gross, sehr dicht, ihr Gewebe deutlich icterisch. In der Gallenblase reichliche bis erbsengrosse polyedrische Steinchen, die Schleimhaut der Gallenblase intensiv geröthet, doch nirgends exulcerirt. Der ductus cysticus von solchen Steinchen vollkommen verlegt, ductus chelodochus und hepaticus frei, seine Wand mit Galle imbibirt, nirgends Ulceration oder Narbenbildung nachzuweisen. Die Plica Vateri nicht geschwollen; die Einmündungstheile des chelodochus frei, an ihr fehlt die Gallenimbibition der Wand. Die Milz etwa aus Doppelt vergrössert, ihr Gewebe sehr blutreich, das Bindegewebe leicht vordickt. Beide Nieren geschwollen, ihre Kapseln an einzelnen Stellen fester haftend. Das Nierengewebe sehr blutreich, mit zahlreichen Haemorrhagien an der Oberfläche, die Nierenrinde etwas breiter.

Die Harnwege frei, die Harnblasenschleimhaut mässig geröthet, in der Harnblase selbst trüber Harn, Hoden schlaff. Magen und Darm im mittleren Grade ausgedehnt, im Magen dunkler Speisebrei, im duodenum und jejunum gallig gefärbter Inhalt, im ileum und caecum weisse dunkelbraune Inhaltmassen. Die Schleimhaut des Magens und Darms nicht pathologisch verändert. Pancreas bloss; die Nebennieren gewöhnlich gross, die rechte Nebenniere partiell unter der capsula fibrosa der Niere gelagert.

Die mikroskopische Untersuchung der Organe nach vorhergegangener Härtung in Alkohol ergibt: In der hepatisirten Lungenpartie das Bild einer gewöhnlichen croupösen Pneumonie, in der Leber Entzündung intercellulärer Gallengänge durch Galle, in der Milz stellenweise Haemorrhagien. In den Nieren Degeneration des Epithels der Harnkanälchen, zumal der tubuli contorti, so dass dieselben durch eine feinkörnige unregelmässig begrenzte Masse dargestellt werden. Dabei stellenweise Blutung in die Harnkanälchen und stellenweise Ansammlung galliger Inhaltsmasse in den Harnkanälchen. Pathologische Diagnose:


- Pleurpneumonia bilat. raris
- Morbus Brightii haemorrhag. acutus.
- Icterus hepatis et universalis.
- Tumor lienis chronicus et acutus.
- Cholelithiasis
- (Morbus Weilii).

II. N. P. 30 Jahre alter lediger Reisender aus Prag. Aufgenommen zur Klinik am 19. Juni 1886.

Patient bisher stets gesund, erkrankte vor fünf Tagen plötzlich mit heftigen Schmerzen im Rücken, den Lenden und Waden, zu denen sich Schmerzen im Oberschenkel gesellten. Bald trat — ohne vorausgegangenen Schüttelfrost — grosses Hitzegefühl, ausserordentliche Mattigkeit und Schwindel ein, und sah sich Patient genötigt das Krankenhaus aufzusuchen. Erbrochen hat Patient bisher nicht, Stuhl seit der Erkrankung leicht diarrhoisch.

Im Harn Eiweiss nachweisbar.

*Status praesens:* Der Kranke ist gross, von kräftigem Knochenbau, gut entwickelter Muskulatur, reichlichem panniculus adiposus.



Die Haut blass bräunlich pigmentirt, elastisch, ihre Temperatur sehr erniedrigt. Es besteht hochgradige Prostration. der Kranke klagt über heftige Wadenschmerzen, die bei Druck noch intensiver werden, und über schweren Druck auf der Brust, der die Atmung behindert. Thorax breit, gut gewölbt. An den Lungen, abgesehen von diffusem Katarrh, normale Verhältnisse. Das Herz von gewöhnlicher Configuration. Herztöne klappen l. Leber, den Rippenbogen percussorisch nur wenig überragend, nicht tastbar. Milzdämpfung von der 8. bis zur 11. Rippe reicht nach vorn bis zur mittleren Axillarinie.

Harn dunkelbraun, trübe, stark eiweisshaltig. Im Sedimente zahlreiche hyaline und granulirte Cylinder, manchmal reichlichen Zellbesatz aufweisend. Weniger häufig sieht man epitheliale Cylinder. Ausserdem findet man Leukocyten, jedoch keine roten Blutzellen. Harnmenge 300 ccm.

20. VI. Fieber etwas geringer, deutlicher Icterus der Haut. Heftiges Nasenbluten; keine Hautblutungen. Sediment sehr reichlich, darin ausser den beschriebenen morphotischen Elementen viele rote Blutzellen. *Gm. Wilsche* Probe im Harn positiv. Harnmenge 50 ccm.

21. VI. Der Kranke fieberfrei. Allgemeinbefinden etwas besser, Icterus im Zunehmen. Nasenbluten wiederholt sich öfters, mehrmaliges Erbrechen. Harnmenge heute nicht zu eruiren, da Patient aus Versehen Wasser ins Urin Glas gegossen hat.

22. VI. Singultus, Leber und Milzdpfg. unverändert; Harnmenge 50 ccm; ein weicher Stuhl.

23. VI. Rapide Verschlimmerung. Temperatur normal; fort-dauernder Singultus, mehrmaliges Nasenbluten. Der Icterus hat sehr zugenommen, so dass die Hautfarbe ockergelb erscheint. An den Lungen geringer Catarrh, Unterleib weich, nicht aufgetrieben. —

Harnmenge etwa 50 ccm; Harn stark eiweisshaltig, giebt ein reichliches Sediment. Das Sediment besteht zum grössten Theile aus breiten, granulirten, zum Theile auch aus wachsartigen Cylindern. Die epithelialen Elemente des Sediments haben zugenommen, und findet man nicht bloss reichlichen Epithelbesatz granulirter Cylinder, sondern auch reine Epithelcylinder und ganze Fetzen, die aus Epithelzellen bestehen; ausserdem zahlreiche rote Blutzellen.

24. VI. Patient verfällt zusehends, schreit und jammert ständig, zeitweise delirirend. Icterus noch intensiver als Tags zuvor; kein Erbrechen. Geringe Diarrhoe, Stühle cholisch. Harnmenge 50 ccm, im Harn ähnliches Sediment wie gestern, ausserdem grosse mit Blutkörperchen vollgefressene Zellen, und Leukocyten, die braune Nadeln und kleine braune Kryställchen (Gallenpigment) enthalten.



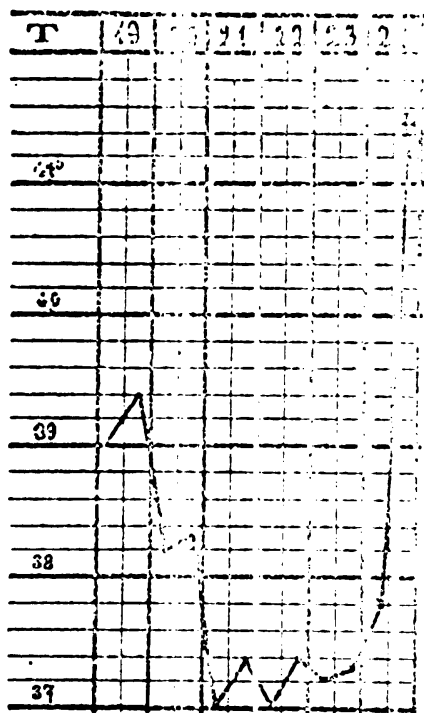
Um 10 Uhr Abends tritt — nachdem zuvor die Temperatur bis 40,5° C. anstieg — der exitus letalis ein.

Die klinische Diagnose lautet:

Icterus febrilis gravis; seit 20./VI. Rhinorrhagia.

Nephritis haemorrhagica.

Anaemia — Uraemia.



Figur 2.

Temperaturverlauf im Falle II.

Die Autopsie vorgenommen von Herrn Prof. Chiari ergab:

Der Körper 160 cm lang von kräftigem Knochenbau, mit gut entwickelter Muskulatur und mässiger Menge von panniculus adiposus. Die allgemeine Decke intensiv icterisch, auf der Rückseite, dann auch im Gesichte ausgebreitete dunkelviolette Totenflecke. Die Totenstarre namentlich an den unteren Extremitäten deutlich. Das Haar schwarz; die Pupillen mittelweit, gleich; der Hals kurz, Brustkorb gut gewölbt, Unterleib leicht ausgedehnt, aber nicht stark gespannt.

Die weichen Schädeldecken von mittlerem Blutgehalte, der Schädel 52 cm im Horizontalumfang haltend, auffallend lang, von gewöhnlicher Dicke. In den sinus durae matris flüssiges und postmortales Geronnenes Blut. Die inneren Meningen zart, leicht von der Hirnoberfläche abzulösen. Die Hirnwindungen von gewöhnlicher Configuration, die Hirnsubstanz sowie die inneren Meningen blass, wenig oedematös. An der Hirnoberfläche und am Ependym der Icterus deutlich wahrzunehmen, auf Durchschnitten durch die Hirnsubstanz derselbe nicht deutlich zu erkennen.

Das Zwerchfell rechts bis zur 4., links bis zur 5. Rippe reichend. In der Luftröhre spärlicher, blutig gefärbter Schleim. Schilddrüse klein, von derber Consistenz, grobkörnig. Die Schleimhaut der Mund- und Halsorgane durchwegs mit Fäulnisröthe imbibirt. Die Tonsillen klein.

Ausser der Fäulnisroth-Imbibition an der Schleimhaut des Pharynx und auch des Larynx Ekchymosirung wahrzunehmen. Die rechte Lunge im oberen Lappen adherent, in ihrer Spitze unschöne ganz alte Schwiele; ihr sonstiges Parenchym lufthaltig und namentlich nach hinten zu blutreich, überhaupt wenig oedematös. An der linken Lunge der gleiche Befund.

Im Cavum pericardii 2 Esslöffel trüber, klebriger, seröser Flüssigkeit. Das Pericard in beiden Blättern getrübt, mit zahlreichen Ekchymosen versehen. Das Herz schlaff, in seinen Höhlen flüssiges Blut und postmortale Gerinnsel. Das Herzfleisch bleich, morsch; die Intima aortae sowie das ganze Endocard mit Fäulnisroth imbibirt.

Digitized by Google





Die Schleimhaut des Oesophagus von gewöhnlicher Beschaffenheit. Im cavum peritonei zwei Eßstüffel blättrigen Serums; am peritoneum parietale und viscerale reichliche Trachyrosen. Die Leber auf ihrer Oberfläche und Schnittfläche stellenweise grünlich, mässförmig, überhaupt blass icterisch, ihre Dimension eine gewöhnliche, ebenso die Consistenz und die Querschnittszeichnung. — Die Milz von gewöhnlicher Grösse und mittlerem Blutgehalte; die dem Hilus benachbarten Partien ihres Gewebes durch Fäden schwarz verfärbt. In der Gallenblase ziemlich reichliche Mengen heller dünner Galle. — Die beiden Nieren von etwas reichlicherem Fettgewebe umgeben, vergrössert. Die Kapsel überall leicht lösbar. Die Pyramiden-Substanz von einzelner Ekchymosen durchsetzt, blass gelbgrau, die corticalis stark geschwollen, saturirt gelb, dabei die Nieren etwas gelockert; die Schleimhaut der Calices, Becken und Ureteren ekchymosirt. Die Nebennieren von gewöhnlicher Beschaffenheit.

In der Harnblase trübe, stark icterischer Harn; ihre Schleimhaut sowie die der Harnröhre blass. Die Hoden nicht verändert.

Der Magen und Darm meteoristisch, aber nicht sehr stark ausgedehnt. Im Magen eine schwärzlich gefärbte, wässrig schleimige Flüssigkeit. Im Dickdarme fäculent riechende dickbreiige Massen. Die Schleimhaut des Magens und Darmes — von Fäulnisveränderungen abgesehen — anscheinend nicht weiter pathologisch. Im untersten Ileum und im Dickdarme zerstreute, theils mucöse, theils submucöse frische Blutaustritte. Das Pankreas von gewöhnlicher Beschaffenheit. Im ductus choledochus keine besonderen Veränderungen nachzuweisen.

Die mikroskopische Untersuchung der Organe ergab auch in diesem Falle Dilatation der kleinen Gallengänge durch Galle; in den Nieren zeigte sich weit stärker als im ersten Falle Fettdegeneration der Epithelien besonders der tabuli contorti und Ansammlung von braunem, körnigem Gallenpigment besonders in den Bellini'schen Röhren.

Die pathol. anatomische Diagnose lautete also:

*M. Brighti acutus (ex infectione). Pericarditis recens. Icterus universalis. Ekchymoses multiplices (Morb. Weillii).*

III. Ich schliesse hier einen dritten Fall an, der zur Obduction gelangte, einen Fall, der nur ganz kurze Zeit auf der Klinik lag, und dessen nähere Krankengeschichte ich der Güte des Herrn Prof. *Fischl* verdanke, welchem ich hiefür an dieser Stelle meinen wärmsten Dank ausspreche.

Es handelte sich um einen 51-jährigen Finanzwach-Oberaufseher K. A., der in somnolentem Zustande am 26. Mai 1889 zur Klinik aufgenommen wurde, und nach einigen Stunden verschied.

Anamnestisch konnte nur eruiert werden, dass der Patient vor einigen Tagen plötzlich erkrankt und früher dem Alcoholgenusse stark ergeben war.

Der Krankengeschichte des Herrn Prof. *Fischl* entnehme ich folgende Angaben:

Herr Prof. *Fischl* sah den Kranken zum erstenmale am 21. Mai 1889, und klagte der Kranke über heftige Kopfschmerzen und Schwindel, über grosse Müdigkeit und Appetitverlust, welche



Erscheinungen bereits seit mehreren Tagen bestanden und durch einen Schüttelfrost eingeleitet worden sein sollen. — Die Untersuchung des Kranken ergab intensiven Icterus, Leber und Milz intumescirt, bei Druck sehr empfindlich. Im Harn liess sich Gallenpigment und Eiweiss, im Sedimente einzelne hyaline Cylinder, nebst zahlreichen pigmentirten Epithelien der Harnkanälchen deutlich nachweisen.

Am 22. V. klagte der Kranke über äusserst heftige Schmerzen in beiden unteren Extremitäten und in der linken Brusthälfte, sowie über Flimmern vor den Augen; es kam an diesem Tage mehrmals zu Erbrechen und Ohnmachtsanwandlungen; die Temperatur des Kranken betrug Mittags 39,8° C. und liess sich objectiv in der linken Axilla ein Pleurarciben bei Mangel jeder Dämpfung des Percussionsschalles constatiren.

Am 24. V. erscheint der Kranke schwer besinnlich, hie und da delirirend; der Unterleib meteoristisch aufgetrieben, so dass die Leber bei der Percussion verkleinert und der Verdacht auf acute Leberatrophie nicht unbegründet erscheint. Die Untersuchung der Brustorgane ergibt ein negatives Resultat; die Temperatur (11<sup>h</sup> Vormittags) 40,1° C.

Der auf der Klinik nur in aller Kürze aufgenommene Befund ergab, dass der dicke, fettleibige Kranke hoch fiebert und ein stark icterisches, dunkelbraunes Colorit darbietet. In der Haut zahlreiche Blutungen. An den Brustorganen war nichts besonderes zu constatiren; Leber und Milz stark vergrössert. Im Harn Eiweiss nachzuweisen.

Die klinische Diagnose lautete:

Alcoholismus chronicus.

Nephritis chronica: Anemia.

Icterus gravis.

Haemorrhagiae multiples subcutaneae.

(Moribund eingebracht).

Diese Diagnose wurde gestellt ohne dass die geringsten anamnestischen Details zur Verfügung standen. Nach Durchsicht der von Herrn Prof. *Fischl* gütigst mitgetheilten Krankengeschichte kann die von uns gehegte Vermutung, dass es sich in diesem Falle um einen Fall von Icterus infectiosus gehandelt habe, nicht zweifelhaft sein. —

Die Obduction (Dr. *Löschner*, Assistent am patholog.-anatom. Institute des Herrn Prof. *Chiari*) ergab:

Der Körper ziemlich gross, von kräftigem Knochenbau, gut entwickelter Muskulatur, ziemlich reichlichem panniculus adiposus. Die allgemeine Körper-



decke icterisch, zeigt reichliche, dunkelviolette Totenflecke. Unter der Haut besonders entsprechend den unteren Extremitäten und dem scrotum ausgedehnte Blutungen.

Das Hauthaar spärlich, gelockt; Hals kurz. Thorax gut gewölbt, Unterleib leicht vorgewölbt.

Die weichen Schädeldecken leicht icterisch; das Schädeldach 53 cm im Horizontaldurchmesser, sehr dick und compact. Die Dura dem Knochen fest anhaftend; unter derselben eine etwa die Fläche eines Vierkreuzerstücles einnehmende Blutung. Die Meninges diffus verdickt, mitlelig getrübt, in denselben u. z. entsprechend der Convexität multiple Blutungen. Das Gehirn ziemlich zahl, von matterem Baugehalte.

Die Schilddrüse etwas vergrössert, grobkörnig. Die Schleimhaut des Larynx, Pharynx und der Trachea intensiv gerötet, geschwollen und gelockert.

Beide Lungen frei, substanzarm, besonders in den unteren und rückwärtigen Partien sehr blutreich und oedematös. Das Herz ziemlich gross, schlaff. Das Herzfleisch von fahler Farbe, stellenweise das subpericardiale Fettgewebe in die Musculatur hineingewuchert. Die Trabekeln leicht getigert. Die Klappen ebenso wie die intima aortae etwas verdickt.

Die Leber sehr gross, von brüchiger Consistenz, gelber Farbe. Die Peripherie der acini lichter als die centrale Partien. Die Gallenblase gewöhnlich gross, in ihr dickflüssige dunkle Galle.

Die Milz etwas vergrössert, die Kapsel nicht verdickt, ihr Gewebe pulparich.

Die capsula adiposa der Nieren mächtig entwickelt, die Nieren selbst etwas vergrössert, die capsula fibrosa leicht abziehbar. Auf dem Durchschnitte das Parenchym gelblich gefärbt; in der Rinde einige bis bohnergrosse mit seröser Flüssigkeit erfüllte Cysten eingelagert. In der Rinde der linken Niere ausserdem ein bohnergrosser, scharf gegen die Umgebung abgegrenzter sehr blutreicher Tumor.

Die Harnblase leicht dilatirt, erfüllt mit einem trüben, stark sedimentirendem Harn; ihre Schleimhaut flass. Die Prostata hypertrophisch. Die Hoden gewöhnlich gross, icterisch.

Der Magen etwas dilatirt, seine Schleimhaut intensiv gerötet, geschwollen und gelockert. Dieselbe Beschaffenheit zeigt die Schleimhaut des Duodenum und in leichterem Grade die des übrigen Darmtractus. Das Pancreas gross, derb. Die Nebennieren von gewöhnlicher Beschaffenheit.

Die mikroskopische Untersuchung der Herzmuskulatur, sowie der Epithelien der Nieren ergibt Anfüllung mit reichlichen kleinsten Fetttröpfchen. Die mikroskopische Untersuchung des Nierentumors erwies ein Adenom mit reichlichen Haemorrhagien; das Epithel als hohes Cylinderepithel zu erkennen.

Path.-anat. Diagnose:

Gastro-enteritis catarrhalis acuta

Icterus hepaticus et universalis

Haemorrhagiae multiples

Degener. adiposa myocardii et renum

Alcoholismus chronicus (Incrassatio meningum; sclerosis diffusa cerebri. Lipomatosis universalis)

Adenoma renis sinistri.

Nachdem ich nun die drei letal abgelaufenen Fälle mitgetheilt,



will ich von den ausserdem beobachteten Fällen 6 chronologisch geordnet besprechen.

IV. T. J., 23jähriger Fleischhauer aus Prag, aufgenommen zur Klinik am 18. Juli 1887.

Patient erkrankte vor vier Tagen unter Schüttelfrost und starken Kopfschmerzen, zu welchen sich bald ziehende Schmerzen in den Beinen im Kreuze und den Hypochondrien, sowie Halschmerzen gesellten. Der Kranke hat seit seiner Erkrankung einige Male Speisereste vermischt mit schleimigen Massen erbrochen und fühlt sich sehr schwach. In der letzten Zeit litt er auch häufig an Schwindel.

Appetit sehr gering, Stahl normal, Durst erhöht. Nahrungs- und Wohnungsverhältnisse des Kranken sind angeblich gut, während das Trinkwasser während der heissen Jahreszeit warm und stinkend sein soll. In der Umgebung keine ähnliche Erkrankung.

*Status:* Der Kranke ist mittelgross, kräftig, gut genährt. Die Haut weich, elastisch, leicht ins Gelbliche spielend, ihre Temperatur ausserordentlich hoch (40,1° C.). Das Sensorium ist frei, die allgemeine Prostration mässig. Die Conjunctiva bulbi beiderseits weiss; die Wangen lebhaft geröthet, die Lippen trocken, borkig. Die Zunge trocken, weisslich belegt mit rother Spitze, wird zitternd vorgestreckt. Am Rachen und weichen Gaumen nichts besonderes. Die Lungenpercussion ergiebt normale Verhältnisse; auscultatorisch: rückwärts beiderseits ad basia mässiges Schnurren; Auswurf gering, schleimig. Die Atmung, dem Fieber entsprechend, frequent. Die Herzdämpfung von normaler Configuration, die Herztöne begrenzt, klappend. Der Puls etwas frequent (90), voll, weich. Kein Meteorismus, keine Roseola; kein Gurren in der Ileocöcalgegend, mässige Empfindlichkeit in der Milzgegend, sehr starke Empfindlichkeit in der Lebergegend.

Die Leber ist tastbar; ihre Oberfläche ist glatt, im Ganzen etwas derber, ihr unterer Rand stumpf. Percussorisch grenzt sich die Leber nach oben zu in der Parasternallinie am Rippenknorpel der sechsten Rippe, in der Mamillarlinie am unteren Rande der siebenten Rippe ab; ihr unterer Rand steht in der Axillarlinie einen Querfinger unter dem Rippenbogen und schneidet die Grenze zwischen mittlerem und unterem Drittel der Xyphoides-Nabellinie in der Medianlinie. Die Milz ist nicht tastbar und überschreitet percussorisch nur wenig die Costo-articularlinie.

Die Diuresis reichlich, der Harn bis jetzt nicht icterisch. Stuhl angehalten. —

19. VII. Die Gelbfärbung der Hautdecke ist deutlicher, auch





die Sclerae leicht gelb gefärbt; der Harn ist einem Urobilinarn ähnlich, zeigt keine Gallenfarbstoffreaction.

*Nachmittags:* Auffällig starker Abfall der Temperatur, der ohne Schweissausbruch erfolgt.

20. VII. Icterus uncrinlert, subjectives Befinden besser. Ueber den Lungen etwas Schäumen, Expectoration reichlicher. — Die Leber nicht mehr so caputlich, ihr unterer Rand etwas höher stehend. Die Milz nach etwas stärkeren Meteorismus theilweise markirt. Keine Koloche; der heutige Harn auffallend heller. — Stuhl andauernd angehalten. Im Blute keine Spirillen nachweisbar.

21. VII. Icterus stark vermindert, Zunge rein; die Milzdämpfung normal; Stuhl von normaler Farbe und consistent.

22. VII. Pat. fieberfrei. — Diuresis ausserordentlich reichlich (2000—2500 ccm).

Pat. wird am 30. VII. entlassen.

Wiewohl in diesen Falle die nötige Untersuchung des Harns auf Eiweiss, sowie die mikroskopische Untersuchung des Harn-Sediments fehlt, glaube ich doch an der damals seitens der Klinik gestellten Diagnose Icterus fibrilis nicht zweifeln zu müssen und lasse noch die charakteristische Temperaturcurve folgen.

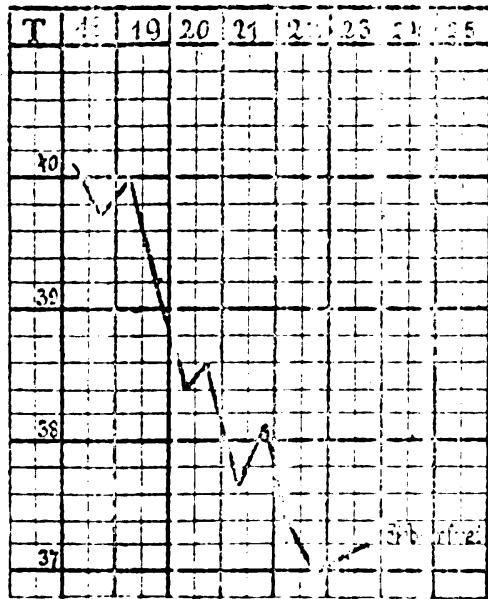


Figure 3.  
Temperaturverlauf in Falle IV.

V. K. J. 16 J. alter Goldarbeiterlehrling, aus Prag; aufgenommen zur Klinik am 30. Juli 1887.

Anamnese: Die Mutter des Patienten starb an Lungentuberculose, sein Vater und fünf Geschwister leben und sind gesund. Der Kranke gibt an, bis auf eine vor  $\frac{3}{4}$  Jahren durchgemachte fieberhafte Krankheit von fünfwöchentlicher Dauer stets gesund gewesen zu sein. Vor vier Tagen begann sein jetziges Unwohlsein mit Kopfschmerzen, Hitzegefühl und Mattigkeit, so dass er ausser Stande war herumzugehen. Am heutigen Tage bemerkte er eine

allgemeine gelbliche Verfärbung der Haut, und klagt ausserdem über Appetitlosigkeit, erhöhten Durst und Schmerzen in der



Lebergegend. Patient hat bis jetzt nicht erbrochen, Stuhl nicht diarrhoisch. Der Kranke kann sich nicht erinnern, einen Diätfehler begangen zu haben.

Im Harn Eiweiss und Gallenfarbstoff nachweisbar.

Status, aufgenommen am 1. August 1887.

Der Kranke ist von schwachem Knochenbau, gutem Ernährungszustande. Die allgemeine Hautfarbe deutlich icterisch verfärbt, ebenso die Conjunctiva bulbi. Pat. ist leicht somnolent und klagt über starken Kopfschmerz. Zunge wenig belegt, feucht. Die Herzdämpfung von normaler Begrenzung, Herztöne gut begrenzt, klappend, Puls ziemlich frequent, bis 96. Die Percussion der Lungen ergibt eine Schallverkürzung über der linken Lungenspitze, sonst keinerlei pathologischen Befund. Das Athmen vesiculär. Respiration ruhig, ca. 26 Athemzüge in der Minute. Das Abdomen in mässigem Grade meteoristisch, in der Haut dasselben vereinzelte punktförmige Hämorrhagien. Die Lebergegend etwas empfindlich, die Leber bei der Inspiration nur undeutlich tastbar, ihre Consistenz nicht verändert. Percussorisch begrenzt sich die Leber nach oben an der fünften und dem unteren Rande der sechsten Rippe. Der untere Leberrand überschreitet den Rippenbogen in der Axillarlinie um ca. 2 Querfinger, in der Mamillarlinie um ca. 2½ Querfinger, und schneidet in der Mittellinie die Nabel-Nyphoides-Linie etwas oberhalb ihrer Mitte. Die Höhe der Leberdämpfung beträgt in der Mamillarlinie 13 cm, in der Axillarlinie fast 12 cm.

Die Milz nur andeutlich unter dem Rippenbogen tastbar, beginnt percussorisch am unteren Rande der siebenten Rippe, und reicht bis an den Rippenbogen. Ihr grösster Breitendurchmesser beträgt 9 cm. Nach vorne überschreitet die Milzdämpfung die vordere Axillarlinie um 1½ Querfinger. Rückwärts in der fossa supraspinata sinistra gleichfalls der Schall etwas kürzer als rechts. Das Athmen vesiculär, daneben Gèlases, nicht sehr reichliches Pfeifen hörbar.

Es bestehen spontane Schmerzen in der Wadengegend, welche auf Druck noch stärker werden. Der Harn ausgesprochen icterisch, gibt alle Gallenfarbstoffreactionen, enthält ferner Eiweiss. Stuhl angehalten.

31. VII. Harnmenge 750 ccm.

1. VIII. Harnmenge 500 ccm.

In der Nacht vom 1. auf den 2. VIII. Fieberabfall unter starker Schweisssecretion.

2. VIII. Das Sediment des Harnes äusserst spärlich, enthält keine Cylinder. Icterus eher im Zunehmen. Leber, besonders in



ihrem linken Lappen, kleiner. Auf Infusion hin zwei festweiche cholische Stühle. Harnmenge 500 ccm.

3. VIII. Die Zunge ziemlich rein; Kopf- und Wadenschmerzen haben nachgelassen; auch bei starkem Druck auf die Waden keine Schmerzen. Milzdämpfung kleiner, Icterus im Nachlassen. Pat. hat Hunger. Harnmenge 400 ccm.

4. VIII. Icterus hat weiter nachgelassen, Harnmenge 1250 ccm. Im Harn Eiweiss, hyaline Cylinder.

5. VIII. Harnmenge 1000 ccm.

6. VIII. Harnmenge 1000 ccm.

8. VIII. Icterus fast vollständig geschwunden, Leber normal, die Milzdämpfung überschreitet die vordere Axillarlinie nur um einen Querfinger.

14. VIII. Entlassen.

Klinische Diagnose: *Icterus febrilis* (Leber- und Milztumor).

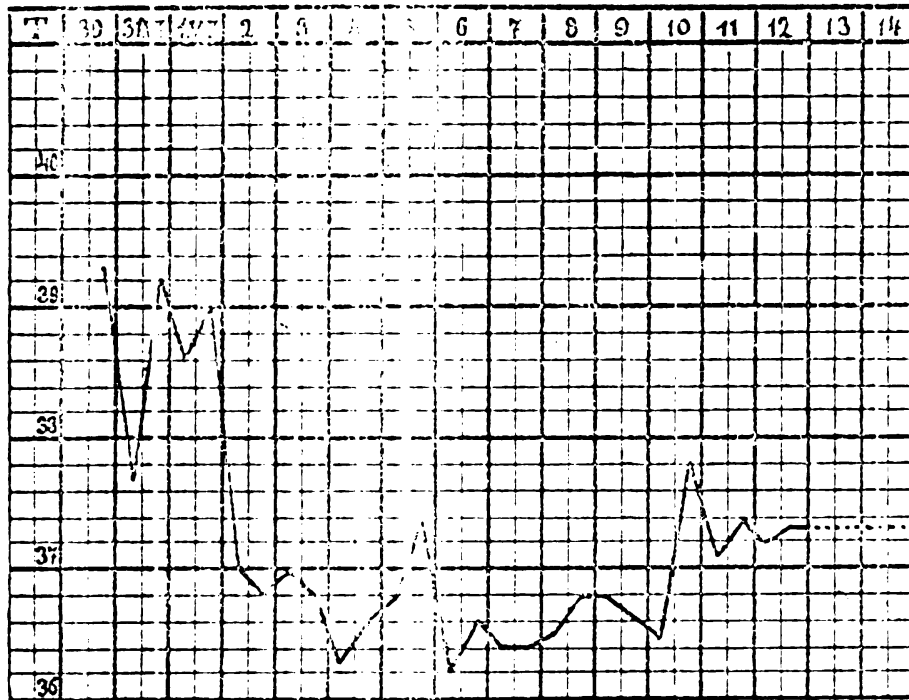


Figure 4.

#### Temperaturverlauf im Falle V.

VI. K. J. 56 J. alte Kohlenträgerin aus Prag; aufgenommen zur Klinik am 1. Juli 1889.

*Anamnese:* Die Kranke soll schon seit längerer Zeit an Husten mit reichlichem Auswurfe leiden. Seit 3 Jahren klagt sie über Magenkrämpfe mit hier und da eintretendem Erbrechen. Ihre jetzige Erkrankung begann vor drei Tagen plötzlich mit allgemeinem Un-



wohlsein, hohem Fieber, heftigen Schmerzen in der Magen- und Kreuzgegend; zugleich traten Erbrechen und diarrhoische Stühle auf. Während des Transportes ins Krankenhaus ein Schüttelfrost.

*Status* vom 1. Juli 1889.

Patientin ist mittelgross kräftig gebaut. Die Haut brennend heiss, trocken, die Hautfarbe deutlich icterisch; sonst kein Exanthem, keine cutaneae Haemorrhagien sichtbar. Die Kranke ist soporös, reagirt jedoch auf Nadelstiche ziemlich lebhaft und deckt ihre Blässen. Beide Pupillen ausserordentlich eng, die Bewegungen der bulbi frei, beide Augen für gewöhnlich parallel gestellt. Von Seiten des N. facialis keine Lähmung. Zähne zum grossen Theile cariös, keine Stomatitis ulcerosa. An den Nasenöffnungen kein Blut, keine Ozaena; ebensowenig Blutung aus den Ohren. Lippen und Zunge trocken. Der Rachen diffus geröthet, die Weichtheile desselben nicht geschwollen.

Ausser in der Leistenbeuge nirgends vergrösserte Lymphdrüsen. Lungen- und Herzbefund vollkommen normal. Puls sehr frequent, arhythmisch, resp. allorhythmisch klein, fast fadenförmig, sehr leicht zu unterdrücken. Der Unterleib etwas aufgetrieben, überall sehr empfindlich; die Kranke stöhnt bei der Untersuchung des Abdomens auf und scheint insbesondere die Magengegend ausserordentlich empfindlich. Übrigens sind die Bauchdecken stark gespannt, in Folge dessen eine genaue Untersuchung unmöglich erscheint. Freie Flüssigkeit im abdomen nicht nachweisbar. Der Schall über dem Abdomen überall tympanitisch, nur rechts in der Gegend des coecum etwas tiefer als an den anderen Partien des Bauches. Der Druck in dieser Gegend (coecum) sehr schmerzhaft, doch ist man nicht im Stande hier eine abnorme Resistenz zu tasten.

Die Leber überragt den Rippenbogen kaum nachweisbar. Milz percussorisch nicht vergrössert, bei der Spannung der Bauchdecken nicht zu tasten.

Mässiger Fluor; portio einer Multipura. Im kleinen Becken kein Abscess zu tasten; uterus beweglich. Im rectum keine Geschwulst zu tasten. Muskeln des Nackens steif, die übrige Körpermuskulatur schlaff.

Der Harn, von welchem nur eine kleine Probe durch Cathetrisiren gewonnen wird, ist trübe, enthält Eiweiss, kein Blut.

Therapie: Canpherinjection.

2. VII. In der Gegend des os sacrum und der rechten nates eine grosse subcutane Blutung zu constatiren. In der Nacht vom 1. zum 2. unter starker Schweisssecretion Abfall der Temperatur zur Norm. — Das Bewusstsein etwas freier, die Kranke antwortet





auf gestellte Fragen. Der Puls zeigt jedoch in Bezug auf Frequenz und Stärke unveränderte Verhältnisse.

Die Temperatur Nachmittags bis 36,8° gesunken; Patientin ausgesprochen soporös, Singultus. Tagsüber werden im ganzen nur ungefähr 20 ccm Harn entleert, der ein sehr reichliches, stark ictericisches Sediment enthält: dieses besteht hauptsächlich aus Epithelcylindern, daneben findet man auch homogene sehr breite Cylinder, einzelne Epithelzellen und Leukocyten. — Der übrige Körperzustand unverändert.

Die Diagnose lautet:

Infectio gastro-intestinalis.

Status febrilis, Icterus.

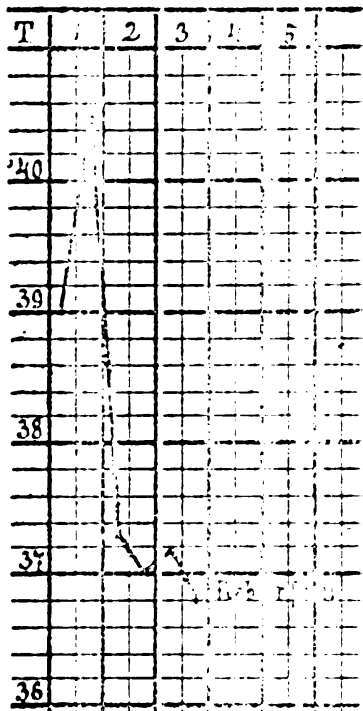
Haemorrhagiae cutaneae.

Morbus Brightii.

Anuria — Uraemia.

Therapie: heisses Bad.

3. VII. Sensorium entschieden freier; Patientin beginnt mehr Harn zu lassen, und zwar im Verlaufe des 3. VII. — 300 ccm Harn von 1018 sp. Gewichte. —



Figur 5.  
Temperaturverlauf im Falle VI.

In den folgenden Tagen steigt nun die Harnmenge täglich und zwar entleert die Kranke Harn:

am 4.  $\frac{600 \text{ ccm}}{1018 \text{ sp. G.}}$ ,

am 5.  $\frac{1250 \text{ ccm}}{1010 \text{ sp. G.}}$ ,

am 6.  $\frac{1250 \text{ ccm}}{1010 \text{ sp. G.}}$ ,

am 7.  $\frac{1500 \text{ ccm}}{1010 \text{ sp. G.}}$  u. s. f.

Am 12. VII. wird die Kranke geheilt entlassen.

Das einzige, was ich nachträglich an der Diagnose ändern möchte, ist die angenommene: Infectio gastro-intestinalis. Diese ist nicht zu beweisen; ich möchte daher diesen Theil der Diagnose fallen lassen und hätte selbe zu lauten: Status febrilis; Icterus ... etc. —

VII. H. J., 21jähriger Kellner; aufgenommen zur Klinik am 26. Juli 1889.



*Anamnese:* Der Vater des Patienten starb durch Selbstmord; die Mutter lebt und ist gesund, ebenso seine Geschwister. In seiner Kindheit litt der Kranke an Ohrenfluss, der vom 10. Lebensjahre an sistirte und sich erst vor einem halben Jahre und zwar vorwiegend auf der linken Seite von neuem einstellte.

Sonst war Patient bis auf eine Seekrankheit (auf einer Reise von Triest nach Bombay) stets gesund.

Am 24. Juli d. J. erkrankte er plötzlich unter Mattigkeit, Kopfschmerzen und Schmerzen in den Beinen. Gleichzeitig stellte sich Frösteln ein und Appetitlosigkeit. Am nächsten Tage konnte Patient wegen grosser Schwäche das Bett nicht mehr verlassen, und da diese Erscheinungen anhielten, ausserdem grosse Hitze vorhanden war, suchte er Spitalhilfe auf. —

Stuhl normal, nicht diarrhoisch. Luetische Infection wird negirt.  
*Status* vom 26. VII. 1889.

Patient gross, gut genährt; Lymphdrüsen des Nackens und der Leistenbengen vergrössert, hart. Am penis keine Narbe zu sehen. Hauttemperatur stark erhöht (39,2° C.). Uvula nach links verzogen, Gaumenbögen und die hintere Pharynxwand stark geröthet, am rechten vorderen Gaumenbogen eine längs verlaufende Narbe.

Lungen- und Herzbefund normal; Puls 126, regelmässig, kräftig. Atmung 36, nicht angestrengt, beiderseits gleichmässig erfolgend. Unterleib nicht vergrössert, bei Druck nicht schmerzhaft, Leberdämpfung in der Mamillarlinie den Rippenbogen nicht überschreitend, Milz nicht zu tasten, percussorisch nicht vergrössert.

27. VII. Fieber anhaltend, Patient leicht benommen. Con-junctivae bulbi deutlich gelb gefärbt; Sputa einzelne blutige Streifen enthaltend. Im Harn Eiweiss und Gallenfarbstoff nachweisbar. Harnmenge 1500, sp. G. 1012.

28. VII. Morgentemperatur 37,8° C. Heftiges Nasenbluten, das von selbst steht. Die Gelbfärbung der Haut hat zugenommen nirgends Hauthaemorrhagien zu sehen. Harnmenge 1750, sp. G. 1010.

29. VII. Harn enthält Eiweiss und ist intensiv icterisch gefärbt. Im Sedimente Leukoeyten und Epithelcylinder nachzuweisen. Harnmenge 2500, sp. G. 1010. Abends wieder Nasenbluten.

30. VII. Milz percussorisch vergrössert, überschreitet nach vorne um einen Quersfinger die Costo-articularlinie, ist nicht zu tasten. Leber nicht zu tasten, ihre obere Grenze etwas hochstehend (5. Rippe in der Axillarlinie). — Harn reichlich, seine Tagesmenge 3500 ccm, geringe Spuren Eiweiss enthaltend; der übrige Befund unverändert.



31. VII. Harnmenge 2350. sp. G. 1012.

2. VIII. Starke Schmerzen in den Beinen. Patient fiebert hoch, leidet an ausserordentlich starkem Ohrenfluss und zeigt eine brettharte Infiltration der linken Wange, die auch das obere Drittel der linken Halsseite einnimmt. Harnbefund unverändert. Harnmenge 2700.

3. VIII. Harnmenge 3200. sp. G. 1012.

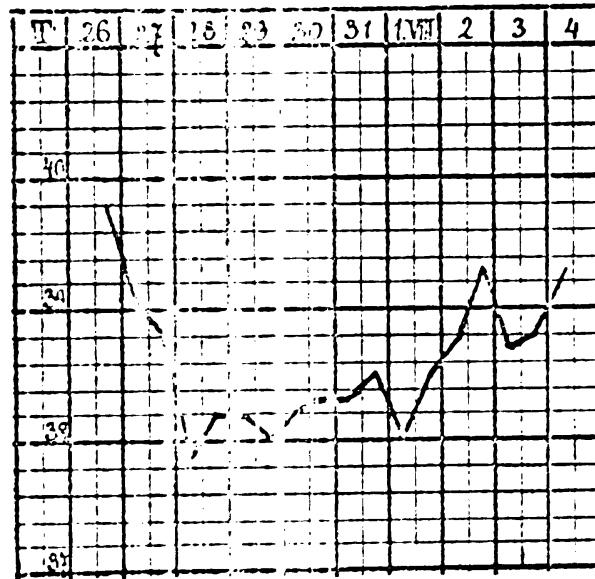
7. VIII. Im Sputum einzelne glasige, gelb gefärbte Klumpen; bei der mikroskopischen Untersuchung bestehen dieselben aus dicht gedrängten Leukozyten, zwischen welchen einzelne Plattenepithelien sich vorfinden. Deutliche Gallenfarbstoffreaction der Sputa auf Zusatz vom  $\text{HNO}_3$ .

8. VIII. Spaltung der infiltrirten Partie auf der chirurgischen Klinik (Prof. Gussenbauer) vor und hinter dem Ohre; hiebei entleert sich eine grosse Menge dicken, gelblichen Eiters. Drainage.

10. VIII. Icterus im Abnehmen; Temperatur ohne nachweisbaren Grund wieder hoch ( $40^\circ \text{C}$ ).

12. VIII. Wunde reinigt sich, Fieber stark abgefallen, Harn viel lichter, enthält kein Sediment; der Kranke wurde am 3. IX. geheilt entlassen.

Am 23 Januar 1890 stellt sich H. J. wieder vor und giebt an, seit seiner Entlassung gesund geblieben zu sein; auch hat derselbe seine Wattenfüllung ohne Beschwerden oder Nachtheil durchgemacht.



Figur 6.

Temperaturverlauf im Falle VII.

VIII. St. K., 21jähriger lediger Schlosser; aufgenommen zur Klinik am 25. Juli 1889.



*Anamnese:* Die Eltern des Kranken leben und sind gesund. Patient, der bisher stets gesund war, erkrankte plötzlich in der Nacht von Sonntag den 21. auf Montag den 22. Juli unter Hitze, Kopfschmerzen, Schmerzen in den Waden und Ueblichkeit; keine Diarrhoe. Gleichzeitig bestand Husten mit zum Theil blutig tingirtem Auswurf. Gegenwärtig klagt Patient noch über Eingenommensein des Kopfes und Schmerzen in den Beinen.

*Status* vom 25. VII. 1889.

Der Kranke ist gross, kräftig, sein Sensorium frei. Hauttemperatur 39,4° C; kein Exanthem. — Thorax gut gewölbt. Herz- und Lungenbefund normal; Puls kräftig, rhythmisch, 120 Schläge in der Minute. Respiration mit beiden Thoraxhälften gleichmässig erfolgend, frequent (40), nicht angestrengt. Unterleib nicht aufgetrieben, in der Ileo-coecalgegend etwas druckempfindlich. Leber-

dämpfung nach abwärts den Rippenbogen nicht überschreitend, Milz nicht tastbar, percussorisch in der hinteren Axillarlinie von der 7.—10. Rippe nachzuweisen.

20. VII. Patient zeigt auffallende Gelbfärbung der Conjunctivae; ebenso ist die Haut leicht icterisch verfarbt. Im Harne Eiweiss und Gallenfarbstoff nachweisbar; im Sedimente Leukocyten und Cylinder.

27. VII. Icterus im Abnehmen. Im Harne nur noch Spuren von Eiweiss.

Am 3. VIII. wird Pat. geheilt

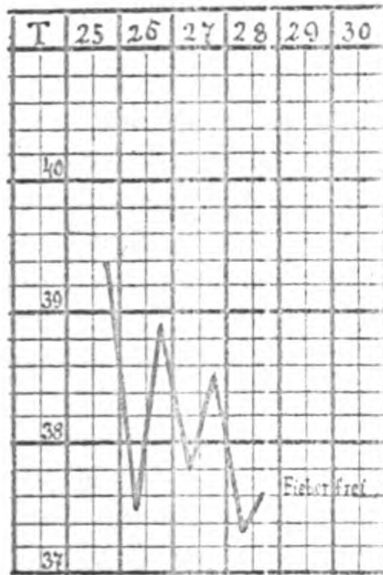
Temperaturverl. im Falle VIII. entlassen.

**IX.** St. J., 27jähriger verheiratheter Kürschner aus Prag; aufgenommen in's Krankenhaus am 15. VII., zur Klinik am 18. VII. 1891.

*Anamnese:* Die Eltern des Kranken leben, die Mutter ist seit langem schwerhörig, der Vater leidet zeitweise an Husten und Kurzathmigkeit. Die Geschwister des Kranken sind bis auf einen Bruder, der schwächlich ist und am Oarenfluss leidet, gesund.

Pat. war bisher stets gesund.

Samstag, den 11. VII. 1891, erkrankte Pat. plötzlich Abends mit Kopfschmerz, Uebelkeit und grosser Schwäche. Die zum Nachtessen genossenen Speisen wurden nach kurzer Zeit erbrochen. Zu-



Figur 7.





gleich trat Schüttelfrost und grosses Hitzegefühl auf. Als Pat. dann in der Nacht aufstand, um Wasser zu sich zu nehmen, fiel er vor Schwäche hin; auch traten noch in der Nacht starke Schmerzen in den unteren Extremitäten, insbesondere den Waden, ein. An den folgenden Tagen hielt das Fieber und die Schwäche an, weswegen sich Pat. am 16. in's Krankenhaus (propädeutische Klinik<sup>1)</sup>) aufnehmen liess.

Seit wann die Gelbfärbung der Haut besteht, weiss Pat. nicht anzugeben.

Stuhlgang früher: normal, seit der Erkrankung Verstopfung. Alcoholmissbrauch und luetische Infection werden negirt.

Im Harn wenig Eiweiss und Gallenfarbstoff.

*Status* vom 18. Juli 1891.

Der Kranke ist mittelgross, gracil gebaut, mässig gut genährt. Die Haut weich, elastisch, ihre Farbe intensiv gelb, ihre Temperatur stark erhöht (39,7° C); nirgends Oedeme, Exantheme oder Hautblutungen zu constatiren. — Zunge gleichmässig belegt, zittert leicht beim Hervorstrecken. Thorax von normaler Configuration, gut gewölbt. In der Herzgegend eine diffuse, dem Pulse isochrone Erschütterung zu tasten, kein circumscripiter Spitzenstoss. Die Herzdämpfung von normaler Ausdehnung, die Herztöne an allen Ostien gut begrenzt, klappend. Puls mässig frequent, rhythmisch, weich. Die Lungenpercussion und -Auscultation ergibt vollkommen normale Verhältnisse.

Abdomen im Thorax-niveau, etwas druckempfindlich, insbesondere im Epigastrium, weich. Die Leber percussorisch nicht vergrössert, misst in der mittleren Sternallinie 5½ cm, in der rechten Mamillarlinie 8 cm, in der vorderen Axillarlinie 9 cm ist im epigastrium leicht zu tasten. Die Milz, percussorisch entschieden vergrössert, beginnt in der mittleren Axillarlinie an der siebenten Rippe, reicht nach vorne bis knapp an die Costo-articularlinie, ist nicht deutlich zu tasten. Der sonstige Befund am Abdomen ergibt nicht pathologisches.

Rückwärts am Thorax vollkommen normale Verhältnisse.

Die Muskulatur überall, besonders jedoch die Wadenmuskulatur, druckempfindlich. Bei Bewegungen mitunter leichte Paraesthesien in den Beinen. Patellarreflex nicht zu erzielen, kein Fussclonus. — Im Harn sehr wenig Eiweiss, kein Pepton (Methode *Deroto's*<sup>2)</sup>).

<sup>1)</sup> Herrn Prof. *Koel* danke ich bestens für die Freundlichkeit, mit der er diesen Kranken unserer Klinik zur Verfügung stellte.

<sup>2)</sup> *Deroto*, Zeitschr. f. physiol. Chemie, 1891. XV, 465.



Im Sediment des Harnes sehr wenig Leukocyten, mässig zahlreiche, granulirte gelb gefärbte Cylinder.

Die *Blutzählung* ergiebt:

rothe Blutzellen: 4,818,750  
 weisse „ 9,363.

Verhältniss der weissen zu den rothen wie 1:514.

Haemoglobingehalt nach Fleischl = 9,8.

19. VII. Fieber anhaltend. Icterus unverändert; Befinden des Kranken ziemlich gut. Im Harn kein Aceton nach der Probe von *Legal* vorhanden, — sehr wenig Eiweiss. Im Sedimente sehr schöne epitheliale und granulirte Cylinder nachzuweisen.

Die Benzoylirung des Harnes (1 Liter Harn vom 18.—19. VII.) behufs Untersuchung auf Diamine<sup>1)</sup> ergiebt ein negatives Resultat.

Kritische Entfieberung vom 19.—20. VII. unter ausserordentlich starker Schweisssekretion. — In der Nacht guter, tiefer Schlaf; Puls zeigt ausgesprochenste Bradykardie (56 Pulsschläge in der Minute) ist rhythmisch, kräftig.

Am 20. VII. früh der Kranke fieberfrei, Allgemeinbefinden sehr gut; anhaltend starke Schweisssekretion. Milzdämpfung unverändert, Milz zu tasten. Zunge etwas belegt.

Muskulatur auf Druck nur wenig schmerzhaft

21. VII. Pat. hat schlecht geschlafen, befindet sich weniger wohl als Tags zuvor; der objective Befund unverändert.

Die neuerliche vorgenommene Blutzählung ergiebt:

rothe Blutzellen: 4,125,000  
 weisse „ 7,707

Verhältniss der weissen zu den rothen: 1:535.

Haemoglobingehalt (nach Fleischl): 9,8.

Die abermals vorgenommene Untersuchung des Harnes auf Diamine mittelst Benzoylirung (1 Liter Harn vom 20.—21. VII.) ergiebt wiederum ein negatives Resultat. Im Harn nur Spuren von Eiweiss, dagegen noch immer prachtvolle, epitheliale Cylinder vorhanden.

22. VII. Pat. ständig fieberfrei, zeigt etwas Appetit. Icterus im Rückgange. Puls (66) langsam, kräftig. Im Harn kaum Eiweiss nachzuweisen; im Sediment einzelne Leukocyten, zahlreiche, aus gelb gefärbten Zellen bestehende Epithelialcylinder und granulirte Cylinder. — Stuhl vollkommen acholisch, fest.

23. VII. Wohlbefinden, Icterus im Abnehmen.

<sup>1)</sup> *Baumann u. v. Udiansky*, Berichte d. deutschen chem. Gesellschaft, 1888. **XXI**, 2744.



24. VII. Im Harnsedimente: spärliche Leukocyten, Blasenepithelien, keine sonstigen Körnelemente. Der Harn sehr reichlich, viel weniger icterisch gefärbt, roger Appetit; Stuhl lehmartig (110 Gr.).

25. VII. Schlechter Schlaf, sonstiger Befund unverändert.

26. VII. Abends Temperatursteigerung bis auf 38,3° C. Dabei das Allgemeinbefinden gut.

27. VII. Pat. tagsüber fiebernd, zeigt nachmittags um 2 Uhr eine Temperatur von 39,6° C. Der Harn klar, mässig gelb gefärbt, enthält kein Eiweiss, kein Aceton. Das Allgemeinbefinden des Kranken gut; der Puls kräftig, rhythmisch; Herztöne begrenzt.

28. VII. Andauerndes Fieber; das Befinden des Kranken dabei mässig gut; Kopfschmerzen. Objectiv nichts pathologisches nachweisbar. Im Harn kein Eiweiss, kein Aceton. Der Kranke entleert 178 Gramm eines cholischen festen Stuhles.

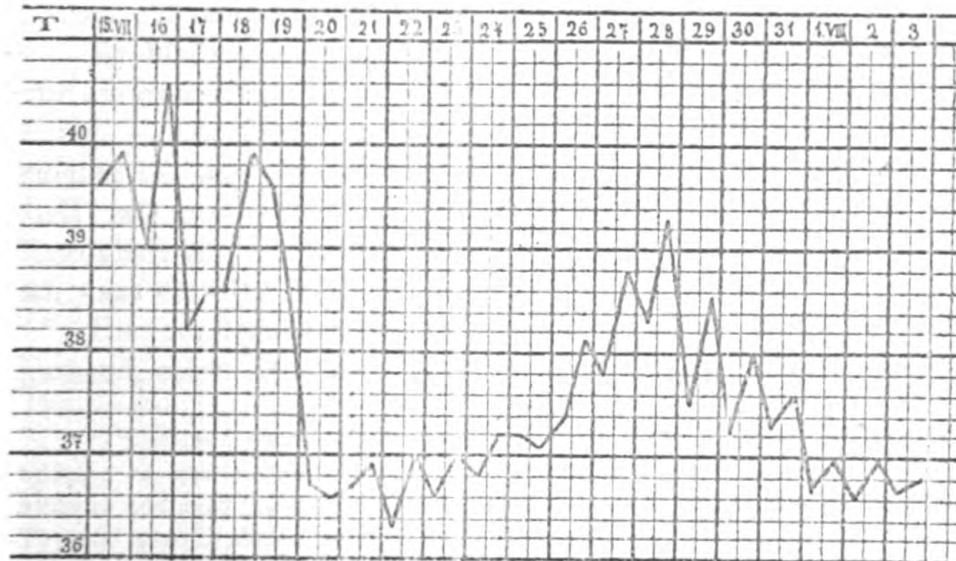
29. VII. Fieber im Rückgange. Pat. klagt seit gestern über Kopfschmerz. In inguine Scytala tastbar.

30. VII. Der Kranke fast vollkommen fieberfrei. Abends 8 Uhr Temperatursteigerung auf 38° C. Der Kranke klagt über Flimmern und Nebel vor den Augen. Die Pupillen ungleich, rechts sehr weit, links mittelweit. reagiren prompt, sowohl reflectorisch als accomodativ. Harnentleerung reichlich, Harn lichtgelb, in demselben kein Eiweiss nachzuweisen.

31. VII. Schwindelgefühl, sonst Wohlbefinden. Objectiv nichts pathologisches nachzuweisen; Stuhl cholisch, fest.

1. VIII. Von jetzt an ständig fieberfrei; guter Appetit.

Der Kranke wird am 5. VIII. auf eigenes Verlangen geheilt entlassen.



Figur 8.

Temperaturverlauf im Falle IX.



## II.

Bevor ich zur zusammenhängenden Besprechung der Symptome der mitgetheilten Fälle übergehe, möchte ich nochmals kurz einiges zur Bezeichnung der Krankheit beitragen.

Typhus biliosus, biliöses Typhoid,<sup>1)</sup> Typhus icteroides, fièvre bilieuse ou hépatique, Typhus hépatique, fieberhafter Icterus, fieberhafte Gelbsucht, *Weil'sche Krankheit*, alles Bezeichnungen eines und desselben Krankheitsprocesses! Wahrlich genug Grund zur Verwirrung!

Und nun kommt noch hinzu der Streit zwischen *Hennig* und *Wassilieff*, welcher letzterer die Bezeichnung „Typhus“ vollkommen fallen lassend, für die vorliegende Krankheit die Bezeichnung *Icterus infectiosus* wählte, eine Bezeichnung, welcher auch ich das Wort reden möchte und zwar aus folgenden Gründen:

Von vornherein, glaube ich, müssen wir die Bezeichnung „Typhus“ bei dieser Krankheit zu vermeiden suchen, um nicht den Verdacht zu erwecken, als habe dieselbe irgend etwas mit dem Typhus abdominalis gemein. Die Bezeichnung Typhus biliosus aber ist ebenfalls nicht zu empfehlen, einmal schon wegen des Wortes „Typhus“, und es wird wahrlich nicht wenige Ärzte geben, welche unter der Bezeichnung Typhus biliosus nichts anderes verstehen als einen mit Icterus complicirten Fall von Typhus abdominalis, zum zweiten deswegen, weil *Griesinger* selbst, resp. die Nachfolger desselben, Fälle von febris recurrens biliosa mit diesem Namen (Typhus biliosus) bezeichneten. Die gleichen Einwände muss ich selbstverständlich auch gegen den von *Weiss*<sup>2)</sup> vorgeschlagenen Namen „Typhus biliosus nostras“ erheben.

Es bleiben also zur Bezeichnung der vorliegenden Krankheit nur die Ausdrücke: Icterus febrilis, Morbus Weilii, Icterus infectiosus übrig. — Die Bezeichnung Morbus Weilii (*Weil'sche Krankheit*) möchte ich aus dem Grunde nicht vorschlagen, weil es sicher gestellt ist, dass schon vor *Weil* eine Reihe von Autoren auf dieses Krankheitsbild hingewiesen hat, es insbesondere nicht zweifelhaft ist, dass einzelne Fälle *Griesingers* herher gehören.

Die Bezeichnung Icterus febrilis ist zwar nicht vollkommen passend, schon deswegen nicht, weil auch Fälle von Icterus catarr-

<sup>1)</sup> Biliöses Typhoid *Griesingers* ist eigentlich identisch mit febris recurrens biliosa; es gebrauchen aber die Autoren diesen Namen promiscue für Typhus biliosus und auch *Hirsch* I. 1860, S. 112 klammert unter der Bezeichnung Biliöses Typhoid ein (Typhus icteroides, biliosus).

<sup>2)</sup> *Weiss*: Zur Kenntnis und zur Geschichte der sogenannten *Weil'schen Krankheit*. Prag. med. Woch. 1889, XIV, 526.





halis unter überhaften Allgemeinerscheinungen verlaufen können, worauf insbesondere *Botho* mit Nachdruck aufmerksam machte, lässt sich jedoch immerhin verteidigen. —

Nun zum „*Icterus infectiosus*“. Berücksichtigt man den Verlauf der Erkrankung und das vollkommen negative Sectionsergebnis in den local verlaufenen Fällen, so ist es keinem Zweifel unterlegen, dass wir es hier mit einer *allgemeinen Infectionskrankheit im strengsten Sinne des Wortes* zu thun haben. Es hat daher zweifelsohne *Wassilieff* mit der Bezeichnung *Icterus infectiosus* die *richtigste Benennung* für die vorliegende Krankheit gewählt, und ich will es nun versuchen, die Angriffe *Hennig's* gegen selbe zu widerlegen. *Hennig* reclamirt die Bezeichnung *Icterus infectiosus* für jene Form des *Icterus catarrhalis*, welche mit Fieber verläuft und mitunter epi- resp. en-demisch auftritt. Er begründet diese Forderung noch weiterhin dadurch, dass er sagt: „Es ist nun nicht wohl einzusehen, warum *Wassilieff* dieses schon aetiologisch, wie auch klinisch noch nicht gesicherte Gebiet durch das Hineintragen eines neuen Namens, von dem er sich selbst (l. c. p. 267) keine Dauer verspricht, noch mehr verdunkelt.“

Gegen diese Argumentation möchte ich folgendes erwidern: es ist unrichtig, dass die vorliegende Krankheit ein klinisch noch nicht gesichertes Gebiet sei; wer sich die Mühe nimmt, die Mittheilungen *Weils* und seiner Nachfolger, insbesondere auch die *Wassilieff's* genau zu lesen, der sieht, dass er es hier mit einer eben so genau charakterisirten Krankheit zu thun hat, als es die croupöse Pneumonie, die Sepsis oder der Typhus abdominalis einer-, die Variola und Scarlatina andererseits ist; richtig dagegen ist, dass der Krankheitserreger bisher nicht gefunden wurde. Gibt dies aber ein Recht dieser Krankheit die Bezeichnung einer „infectiösen“ strittig zu machen? Oder kennen wir vielleicht den Krankheitserreger resp. die Krankheitserreger des *Icterus epidemicus*, der Variola, Scarlatina etc.? Es unterliegt also keinem Zweifel, dass es eine eigene Infectionskrankheit giebt, die wohl charakterisirt ist durch Beginn und Verlauf die weder mit dem *Icterus catarrhalis*, noch mit Gelbfieber, noch mit Typhus recurrens, noch mit acuter gelber Leberatrophie, oder mit Typhus abdominalis etwas zu thun hat, eine Infectionskrankheit für welche wir den Träger der Infection bisher nicht nachzuweisen vermochten.

Und wenn *Wassilieff* diese Krankheit mit dem Namen *Icterus infectiosus* belegte, so hat er *Hennig* gegenüber auch das *Recht der Priorität* für sich. Da jedoch *Hennig* bemerkt, dass auch der *Icterus catarrhalis* mitunter überhaft verläuft, so steht ja nichts



im Wege diese Fälle als *Icterus catarrhalis febrilis* zu bezeichnen, während die Bezeichnung *Icterus epidemicus* die infectiöse Natur eines etwa sich ausbreitenden Icterus sattsam betont. Wir kommen also auf diesem Wege dahin folgende Formen fieberhafter Gelbsucht zu unterscheiden:

- I. Icterus infectiosus. s. Icterus febrilis schlechtweg.
- II. Icterus catarrhalis febrilis.
- III. Icterus epidemicus. —

Nach diesen Auseinandersetzungen gehe ich zur Symptomatologie des Icterus infectiosus über und kann mich hier recht kurz fassen.

Drei Symptome sind es, welche den Icterus infectiosus charakterisiren und mit deren Besprechung ich beginnen will und zwar das *Fieber*, der *Icterus* und die *Nierenaffection*.

Was das Fieber betrifft, so kommen die Kranken meist schon hoch fiebernd ins Spital; doch kann man aus den Angaben der Kranken ersehen, dass die Krankheit ganz plötzlich, oft mit Schüttelfrost beginnt und wir können dem entsprechend annehmen, dass auch die Körpertemperatur ausserordentlich rasch ansteigt.

Von den Kranken traten ins Spital:

Tage nach Beginn der Erkrankung.	2	3	4			5	6	7	8	Unbestimmt viele
Zahl der Fälle, $\frac{1}{2}$ der Fälle.	1 VII	2 VI	3 VIII	IV	3 V	IX	1 II	—	1 I	1 III
Dauer des Fiebers im Krankenhause durch Tage.	2	1	3	4	3	5	2		1	—
Gesamtdauer des Fiebers durch Tage.	4	4	6	8	7	9	7		9	—

Wie aus der vorliegenden Tabelle hervorgeht suchten die Kranken meist am 3. bis 5. Krankheitstage das Krankenhaus auf, zu welcher Zeit das Fieber seinen Höhepunkt entweder erreicht hatte oder in längstens 24--48 Stunden erreichte. War aber dieser Punkt erreicht, dann trat in keinem Falle längere Continua ein, sondern das Fieber fiel meist kritisch oder in ausserordentlich rascher Lysis in einem oder in 2--3 Tagen zur Norm ab; doch ist zu bemerken, dass mitunter nur eine starke Remission (Pseudokrise) eintrat, die Temperatur am nächsten Tage von neuem anstieg, um dann kritisch zur Norm abzufallen (Nr. V, IX).

Mit dieser Entieberung, die in einigen Fällen unter starker



Schweißabsonderung vor sich ging, ist zuweilen die Krankheit im wesentlichen abgeklungen, und die Kranken treten in die Reconvalescenz (Nr. IV, VI, VII). In einer anderen Zahl von Fällen tritt jedoch nach einigen Tagen neuerlich Fieber ein, welches auf verschiedenen Ursachen beruhen kann und zwar entweder auf Recidiven oder auf anderweitigen Complicationen.

Ein typisches Recidiv sehen wir im Falle Nr. IX; nach sechs vollkommener fieberfreier Tagen beginnt die Temperatur neuerdings rasch staffelförmig anzustiegen, um sobald der Höhepunkt (39,3° C.) erreicht ist, ebenso rasch in 3 Tagen in remittirender Form zur Norm zurückzukehren. — Das ganze Recidiv dauerte also 5 Tage und verlief rascher und milder als die erste Erkrankung. Ganz anders verhält sich die Sache in den Fällen Nr. I und VII. — Hier beobachten wir ebenfalls einige Tage nach dem Abfall des Fiebers Temperatursteigerung; aber die Ursache dieses Anstiegs sind Complicationen im Verlaufe der Reconvalescenz, welche ich gleich besprechen möchte.

Im Falle I tritt, nachdem der Kranke bereits acht Tage vollkommen fieberfrei war, sich subjectiv sehr wohl befand und bereits das Bett verlassen hatte, eine croupöse Pneumonie ein, welcher der Kranke erliegt; es ist dies eine Complication, welche vielleicht mit dem Icterus infectiosus als solchem nichts zu thun hat, vielleicht jedoch in aetiologischer Beziehung zusammenhängt.

Was den Fall VI betrifft, so handelte es sich in diesem Falle um das Wiederaufflackern einer in früher Kindheit durchgemachten Otitis media suppurativa, zu der sich nun eine tiefgreifende eitrige Infiltration der Parotis sinistra hinzugesellte. Diese Complicationen waren es, welche den kritischen Abfall des Fiebers aufhielten und dann — als es zur Parotis-Infiltration kam — ein neuerliches Ansteigen des Fiebers bewirkten. Doch sind dies nicht die einzigen Complicationen, welche zur Beobachtung gelangen. Im Falle N. P. (Nr. II) war es, wie die Autopsie ergab, zur Pericarditis gekommen, und Wassilioff betont in seiner vielfach citirten Arbeit die mehrfach beobachtete Complication mit Erkrankung der Pleura. —

Als zweites wesentliches Symptom des Icterus infectiosus müssen wir den *Icterus* bezeichnen. Dieser tritt meist am 3. bis 5. Krankheitstage auf, zu einer Zeit, wo das Fieber mitunter schon im Rückgange begriffen ist. So sehen wir im Falle II den Icterus sogar erst am 6. Tage eintreten, an welchem Tage das Fieber bereits abfällt, und ähnliches sehen wir im Falle IV, in welchem der Icterus am 4. Tage und im Falle VIII, in dem der Icterus am 5. Tage eintritt. Der Icterus nimmt nun rasch an Intensität zu



und erreicht mitunter in 24 Stunden seinen höchsten Grad, um nun längere Zeit anzuhalten und nur allmählich zu schwinden. Im allgemeinen wäre noch zu erwähnen, dass Icterus leichtesten bis schwersten Grades beobachtet wird, wie ja auch die Infection selbst verschiedenster Intensität sein kann (Fall VIII im Vergleiche zu Fall II).

Dieser Icterus ist unzweifelhaft als Resorptionsicterus aufzufassen, wofür die acholischen Stühle einerseits, das Vorhandensein von Gallenfarbstoff und Gallensäuren (*Weil, Wassilieff*) im Harn andererseits und drittens der histologische Befund (Ausdehnung der Gallencapillaren) als Beweise anzuführen sind.

Die *Leber* ist in der Mehrzahl der Fälle mehr oder weniger stark geschwollen, aber nicht immer. Wir sehen, dass im Falle II intra vitam eine Schwellung der Leber nicht nachzuweisen war und hat auch die Autopsie in diesem Falle eine normal grosse Leber erwiesen; in den beiden anderen lethal abgelaufenen Fällen (I und III) konnte man hingegen mit Sicherheit eine Vergrösserung der Leber während des Lebens constatiren, welche durch die Obduction bestätigt wurde; allerdings muss man für den Fall III den vorangegangenen chronischen Alcoholismus in Berücksichtigung ziehen.

Was die *Milz* betrifft — es sei gestattet, diese gleich hier zu besprechen — so wurde in fast allen Fällen, ausgenommen Fall II, eine Milzvergrösserung während des Lebens nachgewiesen, in den Fällen I und III diese auch durch die Autopsie erhärtet.

Ich komme nun zur Besprechung der *Nierenaffectio*, jenem Symptome, das die Trias der Hauptsymptome des Icterus infectiosus abschliesst. Wie aus den mitgetheilten Sectionsprotokollen<sup>1)</sup> hervorgeht, handelte es sich in allen lethal abgelaufenen Fällen um parenchymatöse acute Nephritiden. Die Nieren waren geschwollen, ihr Gewebe etwas gelockert, die Corticulis verbreitert, und sowohl in ihr als in der Pyramidensubstanz zahlreiche Hämorrhagien zu constatiren. Mikroskopisch boten die Nieren das Bild der fettigen Degeneration der Nierenepithelien, insbesondere in den Tubulis contortis. Wir können wohl mit Recht annehmen, dass der gleiche Process entsprechenden Grades in den Nieren der gut verlaufenen Fälle vorhanden war. Klinisch fand diese Nierenerkrankung ihren Ausdruck im Harn, und ich wende mich daher zur Besprechung der Harnausscheidung beim Icterus infectiosus.

Was zunächst die Harnmenge betrifft, so verhält sich selbe in den einzelnen Fällen, entsprechend der Schwere der Nierenerkrankung,

<sup>1)</sup> Siehe auch: *Chiari* (Discussion zum Vortrage des Dr. *Weiss*) Pr. med. W. Sch. 1889, XIV, 526.





different. Zur Illustration des eben Gesagten diene ein Vergleich der Harnausscheidung in den Fällen V oder VII mit jener in den Fällen II oder VI. In den zwei letzteren sehen wir die Harnmenge fast auf Null herabgesunken, das Bild der Uraemie voll ausgesprochen, welcher sogar der eine Kranke (Fall II) erliegt. In den beiden anderen Fällen dagegen finden wir, wie in der Mehrzahl der Fälle überhaupt, eine nur mässige Herabsetzung der Harnausscheidung während des fieberhaften Zustandes. Mit dem Abfalle des Fiebers tritt nun meist reichliche Diuresis ein, und das spezifische Gewicht des Harnes sinkt; es schwankte das letztere während des fieberhaften Zustandes zwischen 1012—1018, während des fieberfreien Zustandes zwischen 1007—1014.

Der Harn enthielt in allen Fällen zur Zeit des Eintrittes des Kranken ins Krankenhaus Eiweiss, kein Pepton (siehe Fall IX). Zu welcher Zeit also die Nierenerkrankung begonnen, resp. an welchem Tage zuerst Eiweiss in den Harn übertreten war, konnte ich aus meinen Fällen nicht eruiern; interessant ist hingegen die Thatsache, dass das Auftreten von Eiweiss im Harn in einer Reihe von Fällen, ja fast in allen, dem Icterus zeitlich voranging; woraus wir vielleicht schliessen dürfen, dass ein gleiches zeitliches Verhältnis zwischen Nierenerkrankung und Lebererkrankung stattfindet. Es handelt sich aber beim Icterus infectiosus nicht um eine bloss febrile Albuminurie, sondern um eine durch Nierenentzündung bedingte, und wir müssen in Folge dessen in allen Fällen von Icterus infectiosus den Nachweis derartiger Bestandtheile in dem Harn verlangen wie sie für eine Nephritis charakteristisch sind, das heisst Cylinder, und zwar Epithel- oder granulirte Cylinder, ein Nachweis, den wir auch in fast allen Fällen erbrachten.

Ich möchte noch auf einen mikroskopischen Befund hinweisen, den wir wiederholt in Harnsedimente machten. Das war das Vorkommen bräunlicher, spie-siger Krystalle, welche entweder frei oder in Leukocyten eingeschlossen gefunden wurden, und theils einzeln, theils zu Rosetten angeordnet, vorkamen (Bilirubinkrystalle?).<sup>1)</sup>

Schliesslich sei noch erwähnt, dass in keinem Falle — und wir hatten Gelegenheit, den Harn auch einiger hier nicht mitgetheilten Fälle zu untersuchen — grössere Mengen Acetons nachgewiesen werden konnten, was differential diagnostisch innerhinhin verwerthet werden kann, da wie bekanntlich beim Typhus abdominalis grosse Acetommengen im Harn finden.<sup>2)</sup> —

<sup>1)</sup> Siehe v. Jaksch, klinische Diagnostik. 3. Auflage 1892.

<sup>2)</sup> v. Engel: siehe die demnächst in der „Zeitschrift f. klin. Mediz.“ erscheinende Abhandlung.



Ich fand weiterhin — nach der Methode von *Devoto*<sup>1)</sup> untersucht — niemals Pepton im Harn und endlich niemals Diamine. —

Hiemit habe ich die drei wesentlichsten Symptome des Icterus infectiosus besprochen und möchte nur noch kurz auf zwei häufiger vorkommende Symptome eingehen, von denen eines subjectiver, das andere objectiver Natur ist, nämlich die *Muskelschmerzen* und die *Blutungen*. —

Neben den allgemeinen Klagen der Kranken, Klagen, wie wir sie bei fast allen acuten Leberleidenkrankheiten zu hören gewohnt sind, über Kopf- und Rückenschmerzen, allgemeine Mattigkeit und Appetitlosigkeit, klagt die Mehrzahl der an infectiösem Icterus Erkrankten über ausserordentlich heftige, ziehende, krampfartige Schmerzen in der Muskulatur der Beine, besonders der Waden; diese Schmerzen dauern mitunter während der ganzen Erkrankung an, um nur allmählig abzuklingen; gleichzeitig sind die Muskeln gegen Druck ausserordentlich empfindlich. — Eine Erklärung für diese Schmerzen besitzen wir bis heute nicht.

Das zweite Symptom, das ich noch berühren will, sind die Blutungen. Am häufigsten beobachten wir *Nasenbluten*, welches mitunter eine grosse Heftigkeit hat (Fall II) und sich häufig wiederholt. Neben diesem Nasenbluten finden wir auch häufig *Hautblutungen* von verschiedenster Ausdehnung, während Darmblutungen von uns gar nicht beobachtet wurden.

Was den mikroskopischen Blutbefund betrifft, möchte ich vor allem hervorheben, dass wir niemals (Fall IV, IX) Mikroorganismen (Spirillen) im Blute unserer Kranken fanden, und dass ferner die Zahl der weissen und rothen Blutzellen normal gefunden wurde, was mit den Angaben *Wassiliers* übereinstimmt.

Um auch die aus den beobachteten Fällen hervorgehenden statistischen Daten nicht unerwähnt zu lassen, sei zusammenfassend betont, dass die meisten Kranken männlichen Geschlechtes waren (8 Männer, ein Weib) und in jugendlichem Alter standen. Es gehörten die Kranken ihrem Gewerbe nach zu den verschiedensten Ständen, und nur ein einziger unter allen Kranken war Fleischhauer.<sup>2)</sup>

Bezüglich der Jahreszeit sei bemerkt, dass alle unsere Fälle in der Zeit von Ende Mai bis Ende August zur Beobachtung gelangten. Auch sei an dieser Stelle auf die auffallende von *Meinert*<sup>3)</sup>

<sup>1)</sup> *Devoto*: l. c.

<sup>2)</sup> *Fiedler*: Zur *Weil'schen* Krankheit. Deutsch. Archiv. für klin. Medizin. 42, 261.

<sup>3)</sup> *E. Meinert*: Icterus-Epidemie (Jahresber. der Ges. f. Natur- u. Heilkunde zu Dresden 1890 p. 129).



festgestellte Thatsache hinweisen, dass im Jahre 1889 an verschiedenen Orten ziemlich gleichzeitig Fälle von unter Fieber verlaufendem Icterus — ich würde mit Absicht diesen nichts praejudicirenden Ausdruck — beobachtet wurden; es erscheint dadurch gewiss die Frage nahe gelegt, ob nicht zwischen den an verschiedenen Orten beobachteten, durch Icterus und Fieber charakterisirten Erkrankungen ein gewisser Zusammenhang besteht. —

Es wäre nun meine Aufgabe, die Differentialdiagnose gegenüber einer Zahl von Krankheiten genauer zu besprechen. Doch glaube ich hierauf nicht näher eingehen zu müssen. — Aus der Lecture aller bisher mitgetheilten Krankengeschichten ersieht man, dass der meist plötzliche Beginn der Erkrankung, der Icterus, die Leberschwellung, die Albuminurie, der mehr weniger kritische Temperaturabfall Symptome sind, welche die Krankheit sowohl vom Typhus abdominalis als vom Icterus catarrhalis febrilis als auch von der acuten gelben Leberatrophie unterscheiden lassen; doch will ich einschränkend gleich bemerken, dass es zweifellos *mitunter* ausserordentlich schwer sein kann die Differentialdiagnose zwischen den letztgenannten zwei Krankheiten und dem Icterus infectiosus zu stellen. —

Und auch in *prognostischer* Beziehung brauche ich nicht viel Worte zu machen. Es kann, wie wir gesehen haben, die Infection die verschiedenste Intensität besitzen, und es ist daher angezeigt die Prognose nicht gleich von Anfang an allzugünstig zu stellen, sondern mit derselben einige Tage abzuwarten. Können wir ja eine ziemlich hohe Mortalität aus den von uns mitgetheilten Fällen ersehen und constatiren wir doch, dass mitunter der exitus letalis eintritt nach Ablauf der Infection. Und dies sind auch die bezüglich der Prognose meist zu beachtenden Punkte: Es kann einerseits die Infection selbst durch ihre Schwere den Tod herbeiführen (Fall III), es kann aber auch andererseits selbst nach Abfall des Fiebers der Tod eintreten, bedingt durch die infectiöse Nephritis — Uraemie (Fall II). Eingetretene Uraemie bedingt jedoch — es sei auch dies hervorgehoben — nicht schon eine letale Prognose, da wir diese ja selbst in einem Falle (Fall VI) schwinden und vollkommene Genesung eintreten sehen.

Es erübrigt noch auf die *Aetiologie* der vorliegenden Krankheit einzugehen.

Bisher ist es nicht gelungen, wie dies schon früher erwähnt wurde, den Erreger der Infection zu eruiiren. Es hat zwar *Zaufal* in dem von uns mitgetheilten Falle I Microorganismen und zwar einen Diplococcus aus dem Blute rein gezüchtet, „der sich jedoch bei



Inpfungen an Kaninchen und Mäusen durchaus nicht als pathogen erwiesen hat<sup>1)</sup>)

Es werden daher nur noch die Befunde *Karlinski's*<sup>2)</sup>) einer kurzen Besprechung bedürfen.

Wenn man nur die Krankengeschichten *Karlinski's* liest und die beigegebenen Temperaturtabellen betrachtet, so ist es sofort klar, dass es sich in seinen Fällen gar nicht um *Icterus febrilis* im Sinne *Weil's* sowie anderer gehandelt hat und dass daher *K.* einen Fehler begangen hat seiner Arbeit den Titel „Zur Kenntniss des fieberhaften Icterus“ voranzusetzen. Jedermann würde danach annehmen, dass es sich in *Karlinski's* Befunden um Mikroorganismen beim *Icterus febrilis* (*Weil*) s. *Icterus infectiosus* (*Wassilieff*) gehandelt habe; dem ist aber nicht so! und *Karlinski* sieht dies selbst ein; denn er schreibt Seite 174: „Ich meinestheils kann den Verdacht nicht unterdrücken, dass es sich hier um einen *Recurrentstypphus*, welcher durch Einwirkung der postmalarischen Blutveränderung — alle seine Kranken hatten kurz vorher Malariafälle durchgemacht (A. d. V.)!! — abgändert wurde, handelt.“

Diese Meinung ist gewiss richtig; erkrankte doch der Bruder des einen in seiner Arbeit erwähnten Kranken gleichzeitig an typischem febris recurrens! Es hat sich eben entweder um febris recurrens biliosa — die von *K.* beobachteten Mikroorganismen hatten z. T. Spirillentorm — oder um febris remittens biliosa (oder um Combination beider gehandelt, niemals aber, und darauf kommt es uns an, um *Icterus infectiosus* s. str. gehandelt, womit auch die positiven Befunde dieses Autors ad acta gelegt werden müssen. Der *Erreger der Icterus infectiosus* ist also bisher unbekannt.

### III.

In der Litteratur liegen, so viel mir bekannt, bisher nur sehr spärliche und z. T. ganz ungenügende Untersuchungen vor über die Stickstoffausscheidung beim *Icterus infectiosus*; es sind dies die Angaben von *Chauffard*<sup>3)</sup>) und *Kelsch*<sup>4)</sup>) Ersterer theilt unter der Bezeichnung „Icterus catarrhalis“ zwei Fälle mit, von denen der erste in das Gebiet des *Icterus infectiosus* gehört, während *Kelsch*

<sup>1)</sup> *Zaufal*: Prager med. Wochenschr. 1889. XIV, 526 (Discussion zum Vortrag „Weiss“).

<sup>2)</sup> *Karlinski*: Zur Kenntniss des fieberhaften Icterus. Fortschritte der Medizin 1890, VIII, 161.

<sup>3)</sup> *Chauffard*: Contribution à l'étude de l'ictère catarrhal. Revue de med. 1885 V.

<sup>4)</sup> *Kelsch*: De la nature de l'ictère catarrhal. Revue de med. 1886 VI 657.





unter ähnlichen Titel über den Icterus epidemicus, wie er besonders im Heere beobachtet wird, spricht. Die Angaben des letzteren bezüglich der N-Ausscheidung bei dieser Krankheit beschränken sich auf die Mittheilung, dass er Harnstoffbestimmungen beim Icterus epidemicus ausgeführt ohne dass man Methode der Bestimmung, Krankengeschichten, (Temperaturverlauf, Ernährung) überhaupt genaueres von den Fällen erfährt, von denen die Bestimmungen ausgeführt wurden: gleichzeitig legt er zwei Tabellen vor, aus denen man den Gang der Harnstoffausscheidung ersehen soll.

Besser steht es mit den Angaben *Chauffard's*. Dieser hat seine Bestimmungen mit dem Apparate von Esbach (Prinzip *Knop-Häufner*) ausgeführt, also nach einer Methode, die, wenn auch nicht vollkommen verlässliche, für die Angabe der Harnstoffausscheidung immerhin brauchbare Resultate liefert.

Dagegen hat *Ch.* es vollkommen unterlassen, uns die Nahrung des Kranken während der Zeit der Bestimmungen anzugeben, und machen die von ihm angegebenen Zahlen, insbesondere die in der fieberfreien Zeit eintretende enorme Steigerung und die bei Eintritt des Recidivs eintretende Verminderung der N-Ausscheidung den Eindruck, als ob diese beidurch die verschiedene Ernährung bedingt gewesen sein könnten.

Aus allem geht hervor, dass die bisher mitgetheilten Beobachtungen über die Stickstoffausscheidung beim Icterus infectiosus lückenhaft sind: und doch ist die Untersuchung der N-Ausscheidung aus verschiedenen Gründen hier von Wichtigkeit.

Seit den schönen Untersuchungen von *v. Schröder*<sup>1)</sup> ist es nicht mehr zweifelhaft, dass wir in der Leber eine Stätte der Harnstoffbildung im Organismus besitzen. Es drängt sich also bei einer Erkrankung gleich der vorliegenden sofort die Frage auf, wie verhält es sich hier mit der Harnstoffausscheidung, wie mit der Ammoniakausscheidung? *Ist etwa die Lebererkrankung das Maassgebende und drückt sie dem Stoffwechsel dieser Kranken ihr signum auf oder handelt es sich vorzugsweise um einen fieberigen Stoffwechsel?*

Nun müssen wir von vorn herein festhalten, dass die Verhältnisse der Stickstoffausscheidung, insbesondere das Verhältnis der einzelnen Stickstoff-Componenten im Harn bei Leberkrankheiten nur ungenügend studirt ist und behalte ich mir vor, in kürzerer Zeit auf dieses Thema zurückzukommen. Für den vorliegenden Fall aber glaube ich — ich will dies vorwegnehmen — die Frage dahin

<sup>1)</sup> *W. v. Schröder*: Arch. f. exp. Path. u. Pharm. 1882, XV, 364 und 1885, XIX, 373.



beantworten zu können, dass es sich im allgemeinen nur um einen febrilen Stoffwechsel beim Icterus infectiosus handelt. — Damit will ich jedoch nicht sagen, dass dies in allen Fällen allein der Fall ist. Es kann ja für Niemanden ein Zweifel bestehen, dass in den Fällen, in welchen Uraemie eintritt, diese auch im Stoffwechsel begründet ist, und gewiss neben den anderen Harnbestandtheilen auch eine Reaction der stickstoffhaltigen Bestandtheile, vor allem des Harnstoffs, stattfindet. Können so wenig als wir zweifeln wollen, dass in Fällen schwerster Infection auch die Lebererkrankung eine so intensive sein kann, dass deren Einfluss sich besonders am Stoffwechsel markirt.

Im Grossen und Ganzen jedoch können wir sagen, dass beim Icterus infectiosus die Leber ihre Funktion nicht einstellt und die Stickstoffausscheidung an den fieberhaften Tagen über die Norm gesteigert ist.

Die folgenden Bestimmungen sind an dem bereits mitgetheilten Falle IX, welcher im Sommer 1891 beobachtet wurde, ausgeführt.<sup>1)</sup>

Der Gesamtsickstoff des Harns wurde nach *Kjeldahl*, der Harnstoff theils nach der vortrefflichen Methode von *Mörner-Sjöqvist*,<sup>2)</sup> theils nach der etwas weniger exacten *Müfner'schen* Methode bestimmt. Die Bestimmung des Ammoniaks erfolgte nach der Methode *Schlösing's*, mit der Modification *Hallervorden's*.

18.—19. VII. Der Kranke nahm am 18. VII. zu sich:

2 Liter Milch == 11,116 gr. N.<sup>3)</sup>

2 Eidotter (40 gr.) == 1,039 gr. N.

(Medicin)

---

Summe == 12,155 gr. N.

Harn vom 18.—19. VII. (von 12 Uhr Mittags bis 12 Uhr Mittags).

Menge == 1200 ccm

Spec. Gew. == 1016

Reaction = neutral.

*Gesamtstickstoffbestimmung*<sup>4)</sup> Die Vorlage = 20,9 ccm  $\frac{1}{4}$  Normal  $H_2SO_4$  ist überneutralisirt:

<sup>1)</sup> Meinem verehrten Chef, H. Prof. *von Jaksch* danke ich an dieser Stelle bestens für seine Unterstützung bei Ausführung dieser Arbeit.

<sup>2)</sup> *Mörner-Sjöqvist*: Eine Harnstoffbestimmungsmethode. — Sep.-Abd. aus dem skand. Arch. f. Physiolg. II, 1891.

<sup>3)</sup> Die Milch wurde stets aus derselben Quelle (*Vysocan*) bezogen. — Die Bestimmung des N.-Gehaltes derselben nach *Kjeldahl* ergab: in 100 ccm = 0,5558 gr. N. Diese Zahlen verdanke ich meinem Freunde Primarius Dr. *E. Frank*; alle anderen Berechnungen sind nach den *König'schen* Tabellen ausgeführt.

<sup>4)</sup> Zur Gesamtstickstoffbestimmung, sowie zur Bestimmung des Harnstoffs nach *Mörner* wurden stets 5 ccm Harn genommen.



also mehr als  $\frac{20,9 \times 70}{143}$  mlgr. N. in 100 cem Harn

und mehr als  $1436 \text{ gr.} \times 12 = 17,556 \text{ gr. N Tagesmenge.}$

*Harnstoffbestimmung:*

a) nach *Mörner*, etwas zu wenig ergoend da einige Tropfen des Auszugs verloren gingen:

21,9 cem  $\text{H}_2\text{SO}_4$  vorgelegt  
 3,9 cem NaOH verbraucht  
 $\frac{18,1 \text{ cem}}{70} < 70$

etwas mehr als: 1,127 gr. N ( $\bar{U}$ ) in 100 cem Harn

etwas mehr als  $1,127 \times 12 = 13,524 \text{ gr. N } (\bar{U})$  Tagesmenge.

b) nach *Hüfner*<sup>1)</sup> Es entwickelten sich 9,5 cem N., bei einem Druck (b) = 745,5 mm und einer Temperatur (t) = 23,5° C.

$9,5 - 0,2 = 9,3 \quad g = \frac{9,3 \times 720,8 \times 0,0012566}{825,4569} = 0,0102046 \text{ gr. N } (\bar{U}).$

In 0,791 cem Harn (der Harn wurde stets auf  $\frac{1}{10}$  verdünnt) = 0,0102046 gr. N ( $\bar{U}$ ).

In 100 cem Harn = 1,290 gr. N ( $\bar{U}$ ). Tagesmenge = 15,48 gr. N ( $\bar{U}$ ).

Würde man aus dem Harnstoff-Stickstoff nach dem von *Huypert*<sup>2)</sup> angegebenen Faktor den *Gesamtsstickstoff* berechnen, so ergäbe dies:  $15,48 \times 1,16 = 18,204 \text{ gr. N.}$

18.—20. VII. Der Kranke nahm am 19. VII. zu sich:

1 Liter Milch = 5,558 gr. N.  
 $\frac{1}{4}$  Liter weissen Kaffee = 0,456 gr. N. = (75 cem Milch + 7,8 gr. Kaffeebohnen).  
 2 Eidotter = 1,039 gr. N.  
 Summe = 7,055 gr. N.

Harn vom 18.—19. VII. Menge = 1580 cem  
 spec. Gew. = 1016  
 Reaction = sauer  
 Farbe dunkelgelb.

*Gesamtsstickstoff*: 20,5 cem  $\text{H}_2\text{SO}_4$  über neutralisirt

also mehr als  $20,5 \times 70 = 1435$  mlgr. N in 100 cem Harn

und mehr als  $1,435 \times 15,8 = 22,673 \text{ gr. N Tagesmenge.}$

*Harnstoff:*

a) nach *Mörner*: 20,5 cem  $\text{H}_2\text{SO}_4$  vorgelegt

7,85 cem NaOH gebraucht  
 $\frac{17,65}{70} \times 70 = 1225$  mlgr. N ( $\bar{U}$ ) in 100 cem Harn.

$1,225 \times 15,8 = 19,355 \text{ gr. N } (\bar{U})$  Tagesmenge.

b) nach *Hüfner*: Es entwickelten sich 9,7 cem N., bei b = 745,9 mm und t = 23° C.

$g = \frac{9,5 \times 720,8 \times 0,0012566}{824,062} = 0,0104581 \text{ gr. N.}$

In 100 cem Harn = 1,3222 gr. N ( $\bar{U}$ ).

Tagesmenge = 20,8907 gr. N ( $\bar{U}$ ).

<sup>1)</sup> An dieser Stelle sei für alle folgenden Bestimmungen bemerkt dass die zur Aufnahme des Harnes bestimmte Kapsel 7,910 cem fasste, und bei jeder Bestimmung 0,2 cem als Fehler des Apparates und der Lauge abgezogen werden musste.

<sup>2)</sup> *Huypert*: Analyse des Harnes. 9. Auflage, Seite 531.



*Differenz* zwischen *Mörner* und *Hüfner* =  $\pm 3.8\%$ ; diese grosse Differenz erklärt sich wohl am einfachsten aus dem hohen Ammoniakgehalte des Harnes, welcher bei *Hüfner* seinen N ebenfalls abgibt.

*Ammoniak*: 40,4 cem  $\frac{1}{4}$  Normal H<sub>2</sub>SO vorgelegt

31,6 „ „ „ NaOH gebraucht

$3,8 \times 3,5 = 13,3$  mlgr. N (NH<sub>3</sub>) in 25 cem Harn,

$3,8 \times 4 = 15,2$  mlgr. N (NH<sub>3</sub>) in 100 Harn,

$13,3 \times 15,8 = 209,94$  gr. N (NH<sub>3</sub>) Tagesmenge.

Aus dem Harnstoffstickstoff der *Gesamtstickstoff* berechnet, ergäbe:

$\frac{209,94}{1,136} = 184,8$  gr. N = **23,7318**.

Verhältnis von N (U) und N (NH<sub>3</sub>) : Gesamtstickstoff =  $88,02 : 8,20 : 100$ .

20.—21. VII. Der Kranke nahm am 20. VII. dasselbe wie Tags zuvor zu sich, also 7,053 gr. N.

Harn vom 20.—21. VII. Menge 1275 cem; spec. Gew. 1015,5; Reaction: sauer.

*Gesamtstickstoff*:  $17,2 \text{ cem} \times 70 = 1204$  mlgr. N in 100 cem Harn,

Tagesmenge =  $1,204 \times 12,75 = 15,351$  gr. N.

*Harnstoff*:

a) nach *Mörner*: 25,4 cem H<sub>2</sub>SO

10,0 cem NaOH

$15,4 \times 70 = 1078$  mlgr. N (U) in 100 cem Harn,

Tagesmenge =  $1,078 \times 12,75 = 13,744$  gr. N (U).

b) nach *Hüfner*: Es entwickelten sich 7,8 cem N, bei  $b = 744,7$  mm und  $t = 20,8^\circ$  C.

$g = \frac{7,6 \times 723,665 \times 0,0012766}{817,9303} = 0,0084494$  gr. N.

In 100 cem Harn = 1,0681 gr. N (U).

Tagesmenge =  $1,0681 \times 12,75 = 13,6183$  N (U).

Differenz zwischen *Mörner* und *Hüfner* =  $\pm 0,46\%$ .

Aus dem Harnstoff (*Hüfner*) der Gesamtstickstoff berechnet ergäbe  $13,6183 \times 1,136 = 15,4703$  gr. N.

*Ammoniak*: 40 cem  $\frac{1}{4}$  Normal H<sub>2</sub>SO

35,4 cem  $\frac{1}{4}$  Normal NaOH

$4,6 \times 3,5 \times 4 = 64,4$  mlgr. N (NH<sub>3</sub>) in 100 cem Harn.

Tagesmenge =  $64,4 \times 12,75 = 8211$  gr. N (NH<sub>3</sub>).

N (U) : N (NH<sub>3</sub>) : Ges. N =  $88,71 : 5,34 : 100$ .

21.—22. VII. Der Kranke nahm am 21. VII. zu sich:

1 Liter Milch = 5,558 gr. N

$\frac{1}{4}$  Liter weissen Kaffee = 0,456 „ „

2 Eidotter = 1,039 „ „

Suppe mit einem Ei = 1,200 „ „

Summe = 8,253 gr. N

Harn vom 21.—22. VII. Menge 1500 cem; spec. Gew. 1014; Reaction: sauer.

*Gesamtstickstoff*:  $15,85 \times 70 = 1109,5$  mlgr. N in 100 cem Harn. Tagesmenge =  $1,1095 \times 15 = 16,6425$  gr. N.

*Harnstoff*: nach *Hüfner*: Es entwickelten sich 7,3 cem N, bei  $b = 742,7$  mm und  $t = 22,0^\circ$  C. — In 100 cem Harn = 0,9888 gr. N (U). Tagesmenge =  $14,8320$  gr. N (U).





(Aus dem Harnstoff-N der Gesamtstickstoff berechnet ergäbe  $11,832 \times 1,136 = 13,419$  gr. N.)

*Ammoniak*:  $3,7 \times 1 = 3,7$  mlgr. N ( $\text{NH}_3$ ) in 100 ccm Harn. Tagesmenge =  $3,7 \times 15 = 0,555$  gr. N ( $\text{NH}_3$ ).

$$\text{N} (\bar{\text{U}}) : \text{N} (\text{NH}_3) : \text{Ges.-N} = 89,12 : 1,66 : 100.$$

22.–23. VII. Der Kranke nahm am 22. VII. zu sich:

1 Liter Milch	= 5,558 gr. N.
1/4 Liter weissen Kaffee	= 0,456 „ „
2 Eidotter	= 1,039 „ „
Suppe mit Ei	= 1,200 „ „
68 gr. Brod	= 2,408 „ „
Summo	= 10,661 gr. N.

Harn vom 22.–23. VII.: Menge = 1575 ccm; spec. Gew. = 1016; Reaction = sauer.

*Gesamtstickstoff*:  $13,6 \times 70 = 952$  mlgr. N in 100 ccm Harn. Tagesmenge =  $952 \times 15,75 = 14,9916$  gr. N.

*Harnstoff* (nach *Höfner*): Es entwickelten sich 6,4 ccm  $\text{N}_2$ , bei  $743,2$  mm b und  $t = 20,6^\circ\text{C}$ . In 100 ccm Harn =  $0,8703$  gr. N ( $\bar{\text{U}}$ ). Tagesmenge =  $13,7072$  gr. N ( $\bar{\text{U}}$ ).

(Aus dem Harnstoff-N der Gesamt-N berechnet ergäbe  $13,7072 \times 1,136 = 15,5713$  gr. N.)

*Ammoniak*:  $2,7 \times 1 = 2,7$  mlgr. N ( $\text{NH}_3$ ) in 100 ccm Harn. Tagesmenge =  $2,7 \times 15,75 = 0,5953$  gr. N ( $\text{NH}_3$ ).

$$\text{N} (\bar{\text{U}}) : \text{N} (\text{NH}_3) : \text{Ges.-N} = 91,41 : 3,97 : 100.$$

23.–24. VII. Der Kranke nahm am 23. VII. zu sich:

1 Liter Milch	= 5,558 gr. N.
1/4 Liter weissen Kaffee	= 0,456 „ „
2 Eidotter	= 1,039 „ „
Suppe mit Ei	= 1,200 „ „
74 gr. Brod	= 3,010 „ „
Summo	= 11,263 gr. N.

Harn vom 23.–24. VII.: Menge = 1650 ccm; spec. Gew. = 1014; Reaction = sauer.

*Gesamtstickstoff*:  $10,4 \times 70 = 728$  mlgr. N in 100 ccm Harn. Tagesmenge =  $0,720 \times 16,5 = 12,0120$  gr. N.

*Harnstoff* (nach *Höfner*): Es entwickelten sich 5,2 ccm Gas, bei  $b = 743,4$  mm und  $t = 21,8^\circ\text{C}$ . In 100 ccm Harn =  $0,6979$  gr. N ( $\bar{\text{U}}$ ). Tagesmenge =  $11,5153$  gr. N ( $\bar{\text{U}}$ ).

(Aus dem Harnstoff-Stickstoff der Gesamt-N berechnet, ergäbe  $11,5153 \times 1,136 = 13,0814$  gr. also 1,566 gr. N mehr als richtig; es ist also die erhaltene N ( $\bar{\text{U}}$ ) Zahl etwas zu hoch).

*Ammoniak*.  $2,8 \times 1 = 2,8$  mlgr. in 100 ccm Harn. Tagesmenge =  $39,2 \times 16,5 \times 0,468$  mlgr. N ( $\text{NH}_3$ ) = N ( $\bar{\text{U}}$ ) + N ( $\text{NH}_3$ ) > Gesamt-N., was unmöglich ist.

$$\text{N} (\bar{\text{U}}) : \text{N} (\text{NH}_3) : \text{Ges.-N} = 95,86 : 5,38 : 100.$$



24.—25. VII. Der Kranke nahm am 24. VII. zu sich:

1 Liter Milch	=	5,558 gr. N.
1/4 Liter weissen Kaffee	=	0,456 „ „
Suppe mit E.	=	1,200 „ „
Taube (105 gr.)	=	3,719 „ „
Senmel (70 gr.)	=	0,756 „ „
Summe	=	11,689 gr. N.

Harn vom 24.—25. VII. Menge = 2500 ccm; spec. Gew. = 1013,5; Reaction = sauer.

*Gesamtstickstoff*:  $8,7 \times 70 = 609$  mlgr. N in 100 ccm Harn. Tagesmenge =  $0,609 \times 25,9 = 15,7731$  gr. N.

Harnstoffbestimmung missglückt, Ammoniakbestimmung nicht gemacht.

25.—26. VII. Der Kranke nahm am 25. VII. zu sich:

1 Liter Milch	=	5,558 gr. N.
1/4 Liter weissen Kaffee	=	0,456 „ „
Senmel (70 gr.)	=	0,756 „ „
Taube (105 gr.)	=	3,719 „ „
Auflauf (235 gr.)	=	2,442 „ „ (berechnet 150 gr.)
Eier (92 gr.)	=	1,840 „ „ Weizenmehl.)
Summe	=	14,771 gr. N.

Harn vom 25.—26. VII. Menge = 2750 ccm; spec. Gew. = 1016; Reaction = sauer.

*Gesamtstickstoff*:  $7,54 \times 70 = 527,8$  mlgr. N in 100 ccm Harn. Tagesmenge =  $0,5278 \times 27,5 = 14,515$  gr. N.

Harnstoffbestimmung missglückt, Ammoniakbestimmung nicht gemacht.

26.—27. VII. Der Kranke nahm am 26. VII. zu sich:

1 Liter Milch	=	5,558 gr. N.
1/4 Liter weissen Kaffee	=	0,456 „ „
Senmel (130 gr.)	=	1,404 „ „
Taube (105 gr.)	=	3,719 „ „
Auflauf (160 gr.)	=	1,758 „ „ (= 108 gr. Mehl.)
Eier (130 gr.)	=	2,610 „ „
Summe	=	15,505 gr. N. <sup>1)</sup>

Harn vom 26.—27. VII. Menge = 2750 ccm; spec. Gew. = 1012,5; Reaction = sauer.

*Gesamtstickstoff*:  $9,48 \times 70 = 663,6$  mlgr. N in 100 ccm Harn. Tagesmenge =  $0,6636$  gr.  $\times$   $27,5 = 18,249$  gr. N.

*Harnstoff (Hüfue)*: Es entwickelten sich 4,5 ccm N, bei  $b = 738,5$  mm und  $t = 22^\circ$  C.  $g = 0,0048193$  gr. N ( $\bar{U}$ ). In 100 ccm Harn =  $0,6092$  gr. N ( $\bar{U}$ ); Tagesmenge =  $16,753$  gr. N ( $\bar{U}$ ).

*Ammoniak*:  $1,25 \times 3,5 = 4,375$  mlgr. N ( $NH_3$ ) in 25 ccm Harn  $4,375 \times 4 = 17,5$  mlgr. N ( $NH_3$ ) in 100 ccm Harn. Tagesmenge =  $17,5 \times 27,5 = 481,25$  mlgr. N ( $NH_3$ ).  $N$  ( $\bar{U}$ ) : N ( $NH_3$ ) : Ges.-N =  $91,8 : 2,63 : 100$ .

<sup>1)</sup> Die Stickstoffaufnahme an diesem Tage war vielleicht noch grösser als angegeben, da der Kranke vom Hause Hain (300 gr.) erhielt und wahrscheinlich etwas davon zu sich nahm.



27.—28. VII. Der Kranke nahm am 27. VII. zu sich:

1 Liter Milch	= 5,558 gr. N.
1/4 Liter weissen Kaffee	= 0,456 " "
159 gr. Semmelbrot	= 1,717 " "
2 Eigelotter	= 1,039 " "
<hr/>	
Summe	= 8,770 gr. N.

Harn vom 27.—28. VII. Menge = 1725 ccm; spec. Gew. = 1015 ccm; Reaction = sauer.

*Gesamtstickstoff*:  $12,75 \times 70 = 892,5$  mlgr. N in 100 ccm Harn. Tagesmenge =  $0,8925 \times 17,25 = 15,3956$  gr. N.

*Harnstoff (Hüfner)*: Es entwickelten sich = 6,2 ccm N, bei  $b = 739$  mm und  $t = 22,2^\circ \text{C}$   $g = 0,00656971$  gr. N ( $\overset{+}{\text{U}}$ ). In 100 ccm Harn =  $0,83055$  gr. N ( $\overset{+}{\text{U}}$ ). Tagesmenge =  $11,32698$  gr. N ( $\overset{+}{\text{U}}$ ).

*Ammoniak*:  $2,7 \times 3,5 \times 4 = 37,8$  mlgr. N in 100 ccm Harn. Tagesmenge =  $37,8 \times 17,25 = 652,05$  mlgr. N ( $\text{NH}_3$ ). = N ( $\overset{+}{\text{U}}$ ) : N ( $\text{NH}_3$ ) : Ges.-N =  $93,05 : 4,23 : 100$ .

28.—29. VII. Der Kranke nahm am 28. VII. zu sich:

1 1/2 Liter Milch	= 8,337 gr. N.
2 Eigelotter	= 1,039 " "
<hr/>	
Summe	= 9,376 gr. N.

Harn vom 28.—29. VII. Menge = 1750 ccm; spec. Gew. = 1013 ccm; Reaction = sauer.

*Gesamtstickstoff*:  $12,57 \times 70 = 844,9$  mlgr. N in 100 ccm Harn. Tagesmenge =  $0,8449 \times 17,5 = 14,7857$  gr. N.

*Harnstoff (Hüfner)*: Es entwickelten sich 5,8 ccm N, bei  $b = 738,2$  mm und  $t = 19^\circ \text{C}$   $g = 0,00622957$  gr. N ( $\overset{+}{\text{U}}$ ). In 100 ccm Harn =  $0,7875$  gr. N ( $\overset{+}{\text{U}}$ ). Tagesmenge =  $13,7812$  gr. N ( $\overset{+}{\text{U}}$ ).

*Ammoniak*:  $1,68 \times 3,5 \times 4 = 23,52$  mlgr. N ( $\text{NH}_3$ ) in 100 ccm Harn. Tagesmenge =  $23,52 \times 17,5 = 411,6$  mlgr. N ( $\text{NH}_3$ ).

N ( $\overset{+}{\text{U}}$ ) : N ( $\text{NH}_3$ ) : Ges.-N =  $93,20 : 2,78 : 100$ .

29.—30. VII. Der Kranke nahm am 29. VII. zu sich:

1 1/4 Liter Milch	= 6,947 gr. N.
2 Eigelotter	= 1,039 " "
<hr/>	
Summe	= 7,986 gr. N.

Harn vom 29.—30. VII. Menge = 2540 ccm; spec. Gew. = 1009; Reaction = sauer; Farbe = lichtgelb.

*Gesamtstickstoff*:  $8,33 \times 70 = 586,6$  mlgr. N in 100 ccm Harn. Tagesmenge =  $0,5866 \times 25,4 = 14,8393$  gr. N.

*Harnstoff (Hüfner)*: Es entwickelten sich 4,1 ccm N, bei  $b = 748,7$  mm und  $t = 21,5^\circ \text{C}$   $g = 0,003442$  gr. N ( $\overset{+}{\text{U}}$ ). In 100 ccm Harn =  $0,5491$  gr. N ( $\overset{+}{\text{U}}$ ). Tagesmenge =  $13,9471$  gr. N ( $\overset{+}{\text{U}}$ ).

*Ammoniak*:  $1,78 \times 1,5 = 24,92$  mlgr. N ( $\text{NH}_3$ ) in 100 ccm Harn. Tagesmenge =  $24,92 \times 25,4 = 632,9$  gr. N ( $\text{NH}_3$ ).

N ( $\overset{+}{\text{U}}$ ) : N ( $\text{NH}_3$ ) : Ges.-N =  $93,60 : 4,24 : 100$ .

30.—31. VI. Der Kranke nahm am 30. VII. dieselbe Nahrung, wie Tags zuvor, zu sich.

Harn (verloren gegangen) ausgeschüttet. Menge des Harns über 2 Liter.



31. VII.—1. VIII. Der Kranke nahm am 31. VII. zu sich: dasselbe wie am 29. VII.

Harn vom 31.—1. VIII. Menge = 1750 ccm; spec. Gew. = 1010; Reaction = sauer.

*Gesamtstickstoff*:  $9,5 \times 76 = 665,0$  mlgr. N in 100 ccm Harn. Tagesmenge =  $0,665 \times 17,5 = 11,637$  gr. N.

*Harnstoff (Hüfner)*: Es entwickelten sich 4,5 ccm N., bei  $b = 741,4$  mm und  $t = 20,5^\circ$  C.  $g = 0,047657$  gr. N ( $\bar{U}$ ). In 100 ccm Harn =  $0,6024$  gr. N ( $\bar{U}$ ). Tagesmenge =  $10,5420$  gr. N ( $\bar{U}$ ).

*Ammoniak*:  $1,8 \times 14 = 25,2$  mlgr. N ( $\text{NH}_3$ ) in 100 ccm Harn. Tagesmenge =  $25,2 \times 17,5 = 0,441$  gr. N ( $\text{NH}_3$ ).

N ( $\bar{U}$ ) : N ( $\text{NH}_3$ ) : Ges.-N =  $99,58 : 3,78 : 100$ .

1.—2. VIII. Der Kranke nahm am 1. VIII. zu sich:

1¼ Liter Milch = 6,947 gr. N.

240 gr. Gries = 4,560 „ „

Summe = 11,507 gr. N.

Harn vom 1.—2. VIII. Menge = 2150 ccm; spec. Gew. = 1007; Reaction = sauer.

*Gesamtstickstoff*:  $6,85 \times 70 = 479,5$  mlgr. N in 100 ccm Harn. Tagesmenge =  $0,4795 \times 21,5 = 10,309$  gr. N.

Harnstoff und Ammoniak nicht bestimmt.

2.—3. VIII. Der Kranke nahm am 2. VIII. zu sich: dasselbe wie am 1. VIII., mehr: 311 gr. leere Suppe.

Harn vom 2.—3. VIII. Menge = 2520 ccm; spec. Gew. = 1008,5; Reaction = schwach sauer.

*Gesamtstickstoff*:  $6,05 \times 70 = 423,5$  mlgr. N in 100 ccm Harn. Tagesmenge =  $0,4235 \times 25,2 = 10,672$  gr. N.

*Harnstoff (Hüfner)*: Es entwickelten sich 2,9 ccm N., bei  $b = 740$  mm und  $t = 21,1^\circ$  C.  $g = 0,00297703$  gr. N ( $\bar{U}$ ). In 100 ccm Harn =  $0,3763$  gr. N ( $\bar{U}$ ). Tagesmenge =  $9,48276$  gr. N ( $\bar{U}$ ).

*Ammoniak*:  $1,2 \times 14 = 16,8$  mlgr. N ( $\text{NH}_3$ ) in 100 ccm Harn. Tagesmenge =  $16,8 \times 25,2 = 0,4234$  gr. N ( $\text{NH}_3$ ).

N ( $\bar{U}$ ) : N ( $\text{NH}_3$ ) : Ges.-N =  $88,08 : 3,96 : 100$ .

Bevor ich zur Besprechung der mitgetheilten Daten übergehe, will ich selbe übersichtlich zusammengestellt mittheilen und in Figur 9 den Gang der Stickstoffausscheidung im Verhältnis zum Temperaturverlauf und zur Nahrungsaufnahme darstellen.

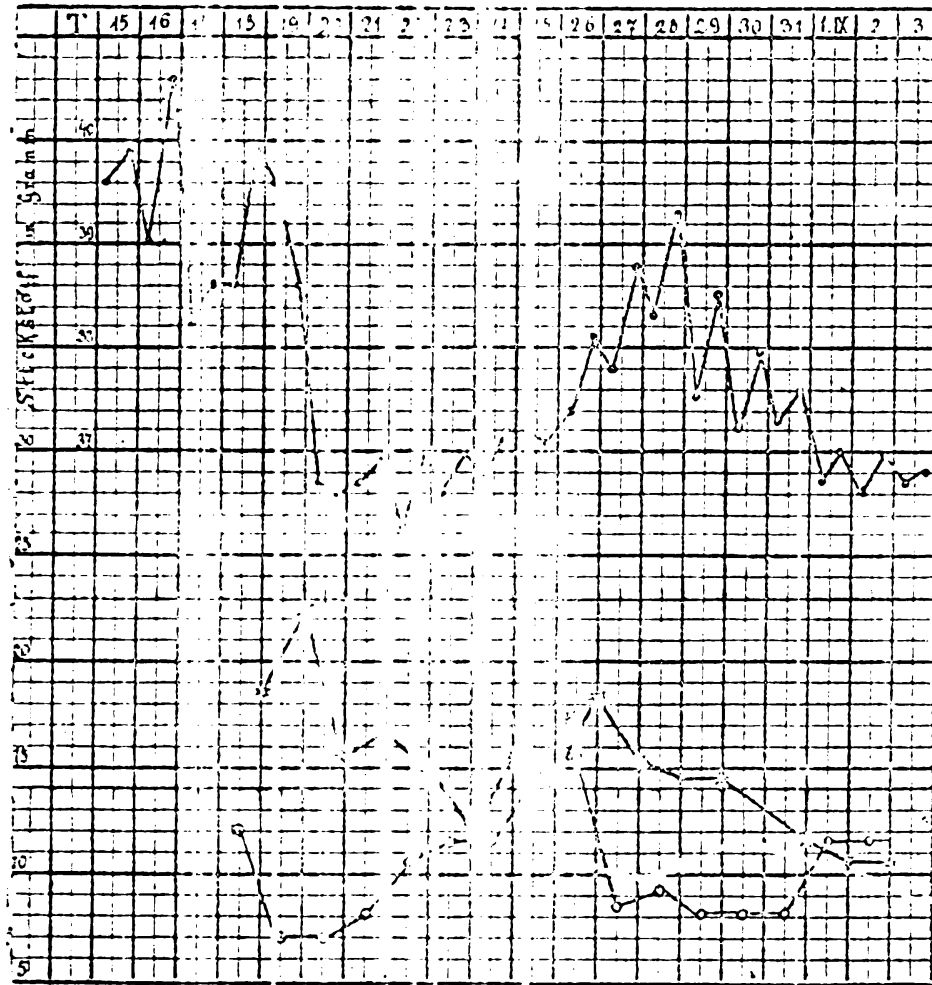




Tag	Stickstoff- aufnahme (in Gramm).	Gesamt- stickstoff- ausscheidung (in Gramm).	Harnstoff- stickstoff- ausscheidung N (U).	N (U) + % des Ges.-N.	Ammoniak- stickstoff- ausscheidung N (NH <sub>3</sub> ).	N (NH <sub>3</sub> ) in % des Ges.-N.	Deficit resp. Superfeit der N-Anf- nahme über die N-Aus- scheidung.	Bemerkungen.
18.-19. VII.	12,155	18,266	15,48				- 6,111	
19.-20.	7,053	22,673	20,89	88,02	1,946	8,2	- 15,620	100 Gramm eines festen, acholischen Stuhls.
20.-21.	7,053	15,351	13,618	88,71	0,821	5,34	- 8,298	
21.-22.	8,253	16,6425	14,832	89,12	0,777	4,66	- 8,389	271 Gramm Stuhl (acholisch).
22.-23.	10,661	14,994	13,707	91,41	0,595	3,97	- 4,333	
23.-24.	11,263	12,012	? 11,515 ?	95,86	0,646	5,38	- 0,749	110 Gramm eines lehmartigen Stuhls.
24.-25.	11,689	15,773					- 4,084	Beginn des Recidivs.
25.-26.	14,771	14,514					+ 0,257	
26.-27.	15,605 (+ ?)	18,219	16,753	91,8	0,481	2,63	- 2,744	Wahrscheinlich ist das Deficit noch mit geringer, vollereicht ein Superfeit (S-).
27.-28.	8,770	15,395	14,326	93,0	0,652	4,23	- 6,625	
28.-29.	9,576	14,786	13,781	93,2	0,4116	2,78	- 5,410	179 Gramm normal gefärbten Stuhls.
29.-30.	7,986	14,896	13,947	93,6	0,6329	4,24	- 6,913	
30.-31. VIII.	7,986							
31.-1. VIII.	7,986	11,637	10,542	90,58	0,441	3,78	- 3,651	170 Gramm Stuhl.
1.-2.	11,507	10,309					+ 1,198	
2.-3.	11,507	10,672	9,483	83,08	0,423	3,96	+ 0,835	185 Gramm Stuhl.
	163,521	226,172					- 62,651	



Der Kranke verlor in der Zeit vom 18. VII. — 3. VIII. durch den Harn allein 62,651 gr. N; dieses entspricht  $62,651 \times 6,25 = 391 \cdot 569$  gr. Eiweiss.



Figur 9.

- o — e Temperaturverlauf.
- Verlauf der Stickstoffausscheidung.
- c — o Verlauf der Stickstoffaufnahme.

Wie aus den vorliegenden Daten mit Sicherheit hervorgeht, finden wir während des Fiebers einen bis über die Norm gesteigerten Eiweisszerfall, während des Fieberabfalls eine Abnahme der Stickstoffausscheidung, so dass während des Fiebers der Organismus an N-haltiger Substanz verliert, während er, sobald das Fieber nachlässt, sich der N-Aufnahme mehr und mehr zu accomodiren versucht und seine N-Ausgabe den N-Einnahmen nach regelt. Sobald nun in Folge des Recidivs neuerdings Fieber eintritt, sehen wir



abermals die Stickstoffausscheidung steigen. Es wird dieses Verhältnis zwar etwas verwischt in Folge der starken Nahrungsaufnahme am 25. und 26. VII., ist jedoch immerhin deutlich zu erkennen, insbesondere *im Beginne des Recidivs*. Der Kranke hat am 23. VII. und am 24. VII. fast gleiche Mengen von Stickstoff (11,263 und 11,689 gr. N.) zu sich genommen. Während er nun vom 23.—24. VII. im Harae nur sehr wenig an N mehr ausscheidet als er aufgenommen, sehen wir am nächsten Tage die N-Ausscheidung wesentlich ansteigen und constatiren eine Mehrausscheidung von über 4 gr. N durch den Harn allein. — Einige Worte möchte ich noch der Stickstoffausscheidung der nächsten zwei Tage (25.—26. VII. und 26.—27. VII.) widmen. An diesen Tagen nahm der Kranke trotz des Anstiegs des Fiebers reichlich Nahrung zu sich und wir beobachten, dass zwar die N-Ausscheidung ebenfalls noch weiter ansteigt, aber nicht parallel der N-Zufuhr, so dass der Kranke an diesen beiden Tagen jedenfalls weniger stickstoffhaltiger Substanz verloren zu haben scheint als an den vorangehenden oder nachfolgenden Tagen, wenn er nicht sogar — insbesondere vom 26. bis 27. VII. — Stickstoff erspart hat.

Es würde diese Thatsache vielleicht für die von verschiedenen Autoren<sup>1)</sup> geäusserte Ansicht sprechen, bei jenen Infectionskrankheiten, bei welchen eine *besondere* Störung der Darmfunktion nicht anzunehmen ist, mit der Behandlung der Kranken nicht zu lange zu warten, da sie auch an feuchteren Tagen Stickstoff zu ersparen vermögen.<sup>2)</sup>

Was die *Harnstoff*-Ausscheidung betrifft, so hält sie sich vollkommen proportional zur Gesamtstickstoffausscheidung, ja sie ist eher etwas grösser als dies sonst der Fall und schwankt zwischen 88%—93% des Gesamtstickstoffs. Von einer Verminderung der Harnstoffausscheidung, wie hier die französischen Autoren (*Chauffard*,<sup>3)</sup> *Kelsch*,<sup>4)</sup>) angeben, kann nach meinen Bestimmungen nicht die Rede sein und verweise ich diessbezüglich auf das im Eingange dieses Kapitels Gesagte.

Bezüglich der *Ammoniak*-Ausscheidung möchte ich folgendes erwähnen. Die Ammoniakausscheidung hielt sich stets in normalen Grenzen und betrug nur an einem einzigen und zwar am zweiten

<sup>1)</sup> *Munk-Uffelmann*. Die Ernährung des gesunden und kranken Menschen. Urban und Schwarzenberg. 1887, S. 480—486.

<sup>2)</sup> Es sei hier bemerkt, dass vom 24.—28. (exclusive) kein Stuhl entleert wurde. Der am 28. VII. entleerte Stuhl wog 178 gr., war von fester Consistenz und cholisch. Eine N-Bestimmung der Faeces wurde nicht vorgenommen.

<sup>3)</sup> l. c.



Bestimmungstage 8,2<sup>0</sup>/<sub>0</sub> des Gesamtstickstoffs, um von da an langsam aber stetig abzunehmen. Wiewohl nun die absolute Grösse des vom 19.—20. VII. ausgeschiedenen Ammoniaks sehr bedeutend ist (1,9 gr. N (NH<sub>3</sub>)) und mit dem Fiebermaximum in meinen Beobachtungen zusammenfällt, möchte ich doch kein allzu grosses Gewicht auf diese Beobachtung legen und insbesondere nicht eine durch Lebererkrankung bedingte Vermehrung der Ammoniakabscheidung annehmen. Es spricht gegen die letztere Annahme schon die Thatsache, dass bereits am nächsten Tage eine normale Ammoniakmenge ausgeschieden wird, was nur schwerlich mit einer intensiveren Lebererkrankung in Einklang zu bringen wäre; auch müsste, falls Ammoniakvermehrung in Folge Lebererkrankung vorläge, nach den schönen Untersuchungen *W. v. Schröder's* eine relative Verminderung des Harnstoffs im Harn vorhanden sein, was nicht der Fall. —

Es wäre diese Ammoniakvermehrung also entweder zurückzuführen auf Säurewirkung oder — eine Möglichkeit, die ich nicht unerwähnt lassen möchte — der Harn war trotz saurer Reaction nicht völlig unzersetzt. —

Was die Ausscheidung der *Harnsäure* und der N-haltigen Extractivstoffe betrifft, war diese entschieden nicht vermehrt, denn es bleiben nach Abzug des Harnstoff- und Ammoniakstickstoffs vom Gesamtstickstoff nur 2--8<sup>0</sup>/<sub>0</sub> für dieselben übrig.

Darf ich mir erlauben in Kürze das Mitgetheilte zu resumiren, so lautet es:

1. Der Icterus infectiosus ist eine vollkommen genügend charakterisirte, allgemeine Infectionskrankheit, welche ausgezeichnet durch Beginn und Fieverlauf, Nierenentzündung und Gelbsucht, bei uns meist in den Sommermonaten (Mai—August), vereinzelt auch in den anderen Jahreszeiten vorkommt. Die Infection ergreift meist jüngere Leute und vorzugsweise Männer.
2. Der Stoffwechsel dieser Krankheit ist ein rein febriler.
3. Der Verlauf der Infection gestaltet sich je nach Individuum und Intensität der Infection sehr verschieden und ist es daher angezeigt mit der Prognose vorsichtig zu sein.
4. Der Erreger des Icterus infectiosus ist unbekannt.





Aus dem Institute für experimentelle Pathologie der deutschen Universität  
in Prag.

## ÜBER DEN EINFLUSS DER TEMPERATURÄNDERUNG AUF DIE THÄTIGKEIT DES FROSCHHERZENS.

Von  
W. PASCHELES.  
(Mit einer Curventafel.)

(Hierzu Tafel XI.)

Während Beobachtungen flüchtigerer Natur über das Verhalten der Herzthätigkeit unter der Einwirkung abnormer Temperaturen schon in eine ziemlich frühe Zeit fallen, sind eingehendere Studien über diesen Gegenstand erst in der zweiten Hälfte unseres Jahrhunderts unter Verwendung registrierender Methoden gemacht worden.

*Descartes*<sup>1)</sup> constatirte (1644) die Vermehrung der Herzpulsationen beim Aale durch Erwärmung, *Kiellmeyer*<sup>1)</sup> im Jahre 1793 die Verlangsamung der Herzschlagfolge mit abnehmender Blutwärme. Dass Temperatursteigerung Puls- und Athemfrequenz erhöhe, haben weiterhin *Al. v. Humboldt* und *Nasse*<sup>2)</sup> ausgesprochen. *Calliburces*<sup>3)</sup> stellte dies experimentell fest, indem er Herzen innerhalb des Thieres und auch ausgeschnitten einer Temperaturerhöhung unterwarf. Eine genauere Prüfung und theoretische Würdigung fanden die Erscheinungen, die sich am stark erwärmten oder abgekühlten Herzen darbieten, durch *Schelske*.<sup>4)</sup> Er beobachtete die Regenerationsfähigkeit des durch Wärme oder Kälte gelähmten Herzens durch die Wiederherstellung der normalen Temperatur und folgerte aus der Thatsache, dass das infolge von übermässiger Kälte- oder Wärmeeinwirkung keiner spontanen Contraction fähige Herz auf elektrische Reize mit einer Zusammenziehung antwortete, auf die Lähmung der automatischen Erreger des Herzschlages, der Herzganglien, durch bedeutende Wärmezu- oder -abfuhr. Nach ihm hat sich *Landois*<sup>5)</sup> mit unserem Gegenstande beschäftigt. Er brachte das unterbundene Froschherz in

ein Bad von physiologischer Kochsalzlösung, das auf eine beliebige Temperatur eingestellt werden konnte. Unter diesen Versuchsbedingungen erwies sich das Herz bedeutend weniger widerstandsfähig als spätere Forscher fanden, die für eine gute Ernährung des Herzens innerhalb der Versuchszeit sorgten. Wohl die ausführlichste Behandlung dieses Stoffes verdanken wir *Cyon*.\*) Die Nothwendigkeit einer Verzeichnung der Herzthätigkeit behufs genauerer Beobachtung und Vergleichung derselben veranlasste ihn zur Verwendung folgender äusserst sinureichen, freilich nicht einfachen Vorrichtung.

Ein ausgeschnittenes Froschherz war an einem verkehrt u-förmig gebogenen Glasrohr so eingefügt, dass es in demselben eine beständige Circulation von Kaninchenblutserum unterhielt. Diese Vorrichtung befand sich in einem abgeschlossenen Raume, der leicht auf verschiedene Temperaturen gebracht werden konnte. Zur Registrirung der Herzaction wurde ein offenes Quecksilbermanometer mit Schreibvorrichtung verwendet, das, mit dem einen Schenkel des Kreislaufs in Verbindung gebracht, auf einer berussten Trommel Druckcurven verzeichnete. Die Mühseligkeit dieser Versuche wurde durch die öfter nothwendige Erneuerung des an Nährstoffen erschöpften Serums durch frisches gesteigert. Die Vereinfachung der Versuchsanordnung durch directe Verbindung des Manometers mit der Aorta bei Verschluss der Vena cava führte zu einem noch häufigeren Wechsel des Serums, da bei dieser Versuchsform eine sehr geringe Serummenge die Herzernährung besorgte. Auf diese Weise wurde nun der Einfluss sowohl allmählicher als auch unvermittelter Temperaturänderung auf die Schlagfolge, den Druck, unter welchen der sich zusammenziehende Herzmuskel seinen Inhalt setzt, auf die bei der Contraction geleistete Arbeit beobachtet und an die Versuchsergebnisse sehr interessante, theoretische Ueberlegungen geknüpft, auf welche einzugehen der enge Rahmen, der diese Mittheilung einschränkt, verwehrt. *Archangelsky*?) war der nächste, der unter Anderem auch den Einfluss der Wärme auf das Froschherz untersuchte. Die messenden Experimente über die Arbeitsleistung des erwärmten Herzens wurden an dem ausgeschnittenen Herzen vorgenommen, das mit Hilfe eines modificirten Marey'schen Kardiographen seine Bewegung auf einen Zeiger übertrug, der, ohne dieselbe zu verzeichnen, vor einer Scala auf- und niederging. Er fand das Maximum der Arbeitsleistung bei einer weit höheren Temperatur gelegen als *Cyon* angiebt. Die geleistete Arbeit blieb dieselbe, wenn die Vagi durchschnitten oder ihre peripheren Endigungen gelähmt wurden.

*Aristow*<sup>8)</sup> brachte zum Zwecke der Beobachtung der Herzschlagfolge und der Erscheinungen, die das gelähmte Herz darbietet, ausgeschnittene Froschherzen in eine Uhrschale mit erwärmtem Wasser oder in ein ausgehöhltes Eisstück.

*Morrigia*<sup>9)</sup>, der den Einfluss einer grossen Zahl von Giften auf das Kaltblütlerherz untersuchte, macht auf die Empfindlichkeit desselben gegen Temperaturschwankungen aufmerksam, indem er zugleich betont, wie leicht aus derselben Versuchsstörungen erwachsen können. In der jüngst erschienenen Arbeit *Th. Kulenkamps*<sup>10)</sup> über den Einfluss von Giften auf erwärmte Kaltblütler fanden die bisherigen, wesentlichen Erfahrungen über das Verhalten des Froschherzens gegen den thermischen Reiz entsprechende Berücksichtigung.

Die bislang erschienenen, wenigen Untersuchungen über die Wirkung der Temperaturänderung auf das thätige Säugethierherz zeigten im Allgemeinen die Uebertragbarkeit der an Kaltblütlerherzen gemachten Erfahrungen.

*T. L. Brunton*<sup>11)</sup> experimentirte mit folgender Anordnung. Mit Opium oder Chloral narkotisirte Kaninchen befanden sich in einem zinnernen Gefässe mit doppelten Wänden, die Wasser von verschiedener Temperatur einschlossen. Der Bauch war mit einem warmes Wasser enthaltenden Kautschuckbeutel bedeckt. Einzelne Versuchsthiere athmeten durch eine Trachealkanüle Luft ein, die man vorher über gewärmtes Wasser hatte streichen lassen. Eine in das Herzfleisch gesteckte Nadel übertrug die Pulsationen auf einen Marey'schen Kardiographen. Die Temperatur wurde an einem ins Rectum gesteckten Thermometer abgelesen. Mit der Temperatursteigerung nahm die Frequenz der Herzschläge anfangs zu, dann ab bis zum vollständigen Stillstande, der bei 45—46° C. erfolgte. Die Reizbarkeit der Vagi blieb in mehreren Versuchen bis zum Schlusse erhalten.

*H. Newell Martin*<sup>12)</sup> hat seine Methode für unmittelbare Untersuchungen am Säugethierherzen auch zum Studium der Temperaturwirkung auf dasselbe verwerthet. Bei dieser Methode treibt das Herz im Thierkörper nur den Lungenkreislauf und speist die Kranzgefässe. Die Aorta mündet durch ein Ausflussrohr in ein Gefäss, welches mit defibrinirtem Blute gefüllt ist und mit der abgebundenen Vena cava superior communicirt. Die verwendeten Thiere sind bei Unterhaltung der künstlichen Athmung narkotisirt und curarisirt. Verzeichnet wurde die Herzthätigkeit mit Hilfe eines in den Kreislauf eingeschalteten Manometers. Das Thier befindet sich in einem feuchten Raume, der beliebig erwärmt werden

kann. *W. Welch*<sup>18)</sup> führt an, dass *Martin* bei Untersuchung am Katzenherzen fand, dass dieses immer schneller und schneller schlägt, wenn die Temperatur allmählig auf 44° C. erhöht wird. Von da ab wird der Herzschlag unregelmässig, gewinnt aber den normalen Rhythmus wieder, wenn das Herz mit kühlerem Blute gespeist wird. Die Temperatur von 43,9° C. scheint für das isolirte Herz eine kritische zu sein. Von 44 – 45° an, werden die Pulsationen, wenn die Temperatur erhöht wird, langsamer anstatt schneller. Bei 50° C. erlischt die Herzthätigkeit, das Herz schlägt aber wieder, wenn ihm kühleres Blut zugeführt wird, was beweist, dass jenes Erlöschen nicht durch Wärmestarre bedingt war. — Dieser kurze Ueberblick über die Literatur genügt vollständig, um die Umständlichkeit der bisher verwendeten Methoden zu illustriren und zugleich zu rechtfertigen, dass dieselbe durch die folgende Mittheilung vermehrt wird, welche eine einfache Methode und ihre Anwendung zum Gegenstande hat.

Professor Dr. *Ph. Knoll*<sup>14)</sup> hat bereits anlässlich einer Untersuchung über die Athmungsinnervation ein ähnliches Verfahren angewendet und dasselbe dem Zwecke des Studiums der Herzthätigkeit bei verschiedener Temperatur angepasst. Da die bisherigen, erwähnten Untersuchungen dieser Art fast nur am isolirten Herzen stattgefunden hatten, erwies es sich als zweckmässig das Herz im natürlichen Zusammenhange mit Gefässen und Nerven der Temperaturänderung zu unterwerfen, die dabei stattfindenden Veränderungen des Herzschlages fortlaufend zu verzeichnen, sowie die Reflexerregbarkeit desselben insbesondere bei Verwendung thermischer Reize zu untersuchen. Auch die Wiederkehr des durch Wärme vernichteten Herzschlages konnte sehr genau beobachtet und verzeichnet werden, wobei es in den meisten Fällen gelang die Thiere wieder vollständig zu sich zu bringen und weiter am Leben zu erhalten. Auf Anregung des Herrn Prof. Dr. *Ph. Knoll* wurde eine grössere Versuchsreihe unter Verwendung des zu schildernden Verfahrens ausgeführt, das auch den Vortheil besitzt, wegen seiner Einfachheit, die längere Vorbereitung überflüssig macht, zu Vorlesungszwecken geeignet zu sein.

Ein prismatisches, rechtwinkliges Zinkblechgefäss von 11 cm Höhe, dessen Grundfläche 7,5 cm lang, 3,5 cm breit ist, besitzt oben 3 Oeffnungen, zwei kleinere mit angesetzten Röhren zur Verbindung mit Schläuchen, eine elliptische, grössere, welche den curarisirten Frosch in den Hohlraum des Gefässes einzuhängen gestattet. Der Verschluss dieser Oeffnung durch den Brustkorb wird mit Glycerinthon luftdicht gemacht, während Kopf und obere Extremität aussen

bleiben. Der eine Schlauch bringt den Hohlraum mit einer empfindlichen Marey'schen Trommel in Verbindung, der andere wird abgeklemmt und nur bei Ueberdruck gelüftet. Sofort tritt an dem Zeiger der Trommel eine auf- und niedergehende Bewegung ein, die aber nur ganz geringe Excursionen aufweist. Um nun die Vorrichtung empfindlicher zu machen, wird das Gefäss bis auf einen geringen Luftrest mit Wasser gefüllt, welches die Volumsschwankungen des eingeschlossenen Thierkörpers mitmacht, die nun auf eine sehr kleine Luftmenge übertragen werden. Bei grösseren Fröschen gewinnt man auf diese Weise sehr schöne Curven. Bezüglich der Curaresirung derselben ist zu bemerken, dass es von Vortheil ist, durch einige Vorversuche die kleinste Giftmenge zu ermitteln, welche zur Unterdrückung der spontanen Bewegungen und der Athmung hinreicht. Der Apparat verzeichnet dann nur die Schwankungen des Blutgehaltes des eingeschlossenen Thierkörpers. Während der diastolischen Herzerschlaffung gelangt Blut aus dem ausserhalb des Gefässes befindlichen Thierabschnitte in das Herz, es findet entsprechend der Volumsvermehrung des eingeschlossenen Thierkörpers die Verzeichnung eines Curvenanstieges statt, wird dieses Blut mit der Systole aus dem Herzen in den aussen befindlichen Theil des Thieres geworfen, dann muss eine Volumsverminderung des inneren Thiertheiles die Folge sein, mithin ein Abfall der Curve verzeichnet werden. Das Blut des eingeschlossenen Thierabschnittes verändert mit jeder Herzcontraction nur seine Lage, ohne wesentlich die Druckverhältnisse in dem Plethysmographen zu alteriren. Wir verzeichnen auf diese Weise also vorwiegend ein Negativ der Schwankung des Blutgehaltes des ausserhalb der Vorrichtung befindlichen Thierabschnittes.

Die Form des Apparates wurde noch in zweifacher Weise modificirt. Zunächst wurde ein niedrigeres Gefäss mit grösserem elliptischen Ausschnitte in Verwendung gezogen, in welches das Thier verkehrt hineingethan wurde, sodass ein Theil des Unterleibes und die unteren Extremitäten sich ausserhalb befanden. Auch auf diese Weise wurden gut verwendbare Curven erzielt, ohne dass dieselben jedoch einen Vorzug vor den mit der ersten Form gewonnenen verdient hätten. Während zur Beobachtung der Wärmewirkung bei den genannten Vorrichtungen verschieden temperirtes Wasser verwendet wurde, war bei der folgenden zu demselben Zwecke die heisse Luft eines Trockenkastens in Gebrauch gezogen worden. Das Thier ruhte horizontal auf einer Blechplatte, der Brustkorb war halbringförmig umgeben von einem

durch Blechwände abgeschlossenen Hohlraum, der mit Luft gefüllt war und mit der Zeichentrommel communicirte.

Dieser Apparat wurde auch zum Studium der Einwirkung der Lage des Thieres auf die Curvengestalt verwendet. Bei der erst-erwähnten und gewöhnlich verwendeten Form zeigten sich keine Verschiedenheiten in der Zeigerexcursion beim Verwechseln der aufrechten Lage des Thieres mit der horizontalen. Bei der dritten Modification zeigte sich deutlich der Einfluss der Schwere auf die hier in Betracht kommende grosse Blutmasse, welche der Unterleib beherbergt, da durch die Erschwerung des Rückflusses des Blutes bei der aufrechten Stellung des Thieres der diastolische Curvenanstieg verringert wurde.

Zum Zwecke der Einwirkung allmählich ansteigender Erwärmung wurde folgende Anordnung getroffen. Der Apparat 1 wurde in ein Wasserbad gebracht, wobei die Temperatur durch einen Gasofen, dessen Flammen nicht bis an den Boden des Wasserbades reichten, erhöht wurde. Während fortlaufend bis zum Herzstillstande die Herzthätigkeit auf der berussten Tafel eines Hering'schen Kymographions bei ununterbrochener Zeitmarkirung registriert wurde, wurde gleichzeitig die Temperatur des Wasserbades an einem darin befindlichen Thermometer von Grad zu Grad (Celsius) abgelesen und sofort über der entsprechenden Herzcurve verzeichnet. Infolge der langsamen Temperatursteigerung und der im Vergleiche zu der grossen Wassermasse des Bades unbedeutenden Wassermenge im Zinkblechgefässe bestanden stets nur geringe Temperaturdifferenzen innerhalb und ausserhalb der Vorrichtung. Bei späteren Versuchen bezüglich der Wiederherstellung der Herzthätigkeit durch Temperaturabfall tauchte das Thermometer gut gedichtet, direct in den plethysmographischen Apparat.

Es sei gleich hier erledigt, dass bei Wärmeübertragung mittelst der heissen Luft eines Trockenkastens die Resultate mit den bei Anwendung des Wasserbades erhaltenen übereinstimmten, wenn durch langsamen Temperaturanstieg der schlechter Wärme leitenden Luft genügend Zeit gelassen wurde, ihre Wärme an das Thier abzugeben.

Die Experimente über die Reactivirung des infolge von übermässiger Wärme gelähmten Herzens durch allmähliche Wärmezuziehung wurden derart ausgeführt, dass das heisse Wasser des Wasserbades durch Zufluss von kaltem Wasser, bei gleichzeitigem Abflusse, langsam durch immer kühleres Wasser verdrängt wurde. Bei einiger Vorsicht konnte in den meisten Fällen die reizende Wirkung des Temperaturcontrastes vermieden werden, welcher, wie

schon *Aristow* gefunden hatte, in diesem Falle zunächst eine Zunahme und darauf eine Abnahme der Schlagfolge bedingt. Zum Zwecke der Beobachtung des Herzschlages bei Kälteeinwirkung wurde die plethysmographische Vorrichtung mit einer Kältemischung umgeben, doch traten hier die rasch entstehenden Druckdifferenzen der in dem Apparate eingeschlossenen und der Aussenluft sehr störend auf, während sie bei der allmählichen Erwärmung oder Abkühlung des Gefässes nicht in Betracht kamen. Vor der Anführung der eigentlichen Versuchsergebnisse dürften einige Bemerkungen über die gewöhnliche Curvenform am Platze sein. — In einer grossen Zahl von Fällen hatte die plethysmographische Curve folgende Gestalt (Fig. 20). Der anakrote Theil war allmählich ansteigend so gekrümmt, dass er die Concavseite seines flachen Bogens der Abscisse zukehrte. Der katakrote Theil fiel gewöhnlich unvermittelt jäh ab mit der convexen Seite gegen die Grundlinie der Curve. Die gewöhnlichste Veränderung, die bei verschiedenen Fröschen angetroffen wurde, betraf den ansteigenden Curvenabschnitt, indem die Ordinaten nicht mit allmählich geringeren Zuwächsen gleichmässig grösser wurden, sondern bis zu einem Punkte innerhalb des ersten Drittels des anakroten Theiles rasch und dann langsamer anstiegen, stets aber in jedem Abschnitte das Gesetz einer gegen die Abscisse concaven Curve ausdrückend (Fig. 1). Es kam so zwischen erstem und zweitem Drittel des diastolischen Curvenantheiles zur Ausbildung einer stumpfen Erhebung, die bei der durch die Temperatursteigerung bewirkten Deformation der Curve mitbetroffen wurde. In einem einzigen Falle war das normale Verhältniss zwischen dem anakroten und katakroten Curvenabschnitte insofern gestört, als nicht wie sonst der Anstieg des anakroten Curvenstückes zur grössten Ordinate in einer grösseren, sondern in der gleichen Zeit erfolgte wie der Abfall der Curve (Fig. 15). Der absteigende Curvenabschnitt wechselte im allgemeinen seinen Charakter nicht mit den verschiedenen Versuchsthiere. Diese verschiedenen Gestalten der Curven wie ihre noch zu besprechenden, interessanten Veränderungen bei Temperaturänderung entziehen sich vorläufig einer einwandfreien Erklärung. Im Allgemeinen wurden bei dieser Versuchsanordnung von den bisherigen, zu Gunsten einer grösseren Widerstandsfähigkeit des Herzens, abweichende Werthe gefunden, zu deren Erklärung zwei Factoren herangezogen werden müssen, einerseits ist das Herz im Körper eingeschlossen der Wärmeeinwirkung nicht so unmittelbar zugänglich, wie bei Versuchen am ausgeschnittenen Herzen, andererseits ist es in seiner natürlichen

Umgebung und unter ziemlich normalen Ernährungsbedingungen sehr wahrscheinlich resistenter.

Die auffälligste und deshalb wohl zuerst beobachtete **Wärmewirkung** auf das Herz ist die Veränderung der Schlagfolge (Fig. 1—6 incl.). Zunächst tritt eine immer bedeutendere Zunahme der Frequenz des Herzschlages auf, die bis zu einer Temperatur, die wenig über 40° schwankt, anhält. Von dieser Temperatur ab wird der Herzschlag seltner und entweder zugleich oder wenige Grade höher unregelmässig. Diese Arrhythmie kann anfangs periodisch durch eine Folge regelmässiger Contractionen abgelöst sein, bis sie dauernd einsetzt. Selten tritt Bigeminie auf. Das Stadium der Arrhythmie kann durch Herabgehen der Temperatur um 2—3° bedeutend protrahirt werden. Bei weiterem Ansteigen der Temperatur behält die unregelmässige Schlagfolge die constante Tendenz zur Verlangsamung bis zum diastolischen Herzstillstande, der bei 2—3° höher erfolgt als jene, also um 44—45°. *Cyon* hat die Aenderung der Schlagfolge durch eine Curve veranschaulicht, welche auch für unsere Resultate Gültigkeit behält, wenn sie längs der Abscissen- (Temperatur) Achse entsprechend der grösseren Resistenz des Herzens ein wenig verschoben wird. Wie aus der beigelegten Tafel zu erkennen ist, zeigen die Curven constant mit der Frequenzsteigerung eine Abnahme der grössten Ordinate, die auch während der folgenden Verlangsamung und Arrhythmie besteht. In den meisten Fällen änderte die Curve ihre Form mit Temperatursteigerung, und zwar betraf dieser Gestaltwechsel vornehmlich den anakroten, normalerweise schon viel labileren Curvenabschnitt. Die Aenderung der Curvenform trat meist nicht plötzlich, sondern mit allmählichem Uebergange auf, indem z. B. eine anfangs kaum angedeutete zweite Zacke immer deutlicher hervortrat, oder der obere anakrote Theil immer mehr gegen die Abscisse convex wurde, sodass er die in Fig. 6 und 7 wiedergegebene Form annahm. Im allgemeinen gilt, dass die schon bei gewöhnlicher Temperatur vom normalen Typus abweichenden Curven auch weiterhin bei Temperatursteigerung atypische Bilder boten.

Mechanische Reize, z. B. Klemmen der Schnauze mit einer Hackenpinzette, thermische Reize, wie Berieseln der Schnauze mit Eiswasser, übten keinen merkbaren Einfluss auf die Herzthätigkeit des erwärmten Thieres aus.

Der Herzstillstand infolge Wärmewirkung trat in den meisten Fällen ein, bevor die unteren Extremitäten Zeichen von Wärmestarre darboten. Wurde die Erwärmung bis zum Eintritte der Starre an den unteren Extremitäten fortgesetzt, so verfiel das



Herz bei Abkühlung des Thieres wieder in regelmässige Schlagfolge. Ein Rückgängigwerden der Starre wurde nie beobachtet, vielmehr gingen solche Thiere mitunter erst nach ein bis zwei Tagen regelmässig zu Grunde. An dem infolge thermischer Ueberreizung diastolisch stillstehenden Herzen wurde bei der Blosslegung durch Brustsection zuerst Reaction auf mechanische Kammerreize — Berührung mit einer stumpfen Nadelspitze — dann oft  $\frac{1}{2}$  ' später auf Vorhofreize gefunden. Die blossgelegten übrigen Organe waren dunkelroth gefärbt.

Die vorsichtige, oben näher beschriebene Abkühlung nach Erwärmung führte zu folgenden Ergebnissen: Das Wiedereinsetzen des Herzschlages erfolgt bei einer Temperatur um  $20^{\circ}$  C. nach einer mitunter auf wenige Schläge beschränkten, öfter länger währenden Arrhythmie. Die schon regelmässige Schlagfolge kann dabei durch längeres, periodisches Aussetzen des Herzschlages unterbrochen sein. Der folgende regelmässige Herzschlag war in wenigen Fällen von gedoppelten Herzcontractionen vorübergehend abgelöst. War durch allmählichen Wärmeabfall Temperaturcontrastwirkung ausgeschlossen, so zeigte sich die Schlagfolge der zunehmenden Abkühlung entsprechend in steter Verlangsamung begriffen. Die Schlagfolge und Curvenhöhe ergab, mit derjenigen bei gleicher Temperatur vor der Erwärmung verglichen, eine bedeutende Erniedrigung. Vom Wiedereinsetzen des Herzschlages bis zum Stationärwerden der Schlagfolge steigt die Curvenhöhe fortwährend an, und zwar anfangs rascher, weiterhin langsamer zunehmend (Fig. 8, 9). Wird das, nach einer einmaligen Erwärmung bis zum Herzstillstande, abgekühlte Thier wieder erwärmt, so ist die Reaction des Herzens auf die Temperatursteigerung mit Beschleunigung eine weit schwächere bei in demselben Maasse wie früher erfolgender Abnahme der Curvenhöhe. Der diastolische Herzstillstand tritt jedoch ungefähr bei derselben Temperatur ein, wie das erstemal. Die Curvenform zeigte bei der Abkühlung im allgemeinen eine rasche Rückkehr zu der der mittleren Temperatur entsprechenden Gestalt und bot erst bei fortgesetzter Temperaturerniedrigung Veränderungen, die bei der Erwärmung der durch Abkühlung ermittelten Ergebnisse ihren Platz finden sollen. Bei Abkühlung mit einer das Zinkgefäss umgebenden Kältemischung (Eis und Kochsalz) wurde die Schlagfolge verlangsamt, die Contraction gedehnt. In den untersuchten Fällen konnte der Herzschlag erst durch Gefrieren des Thieres vernichtet werden, um schon bei Erwärmung auf  $2-3^{\circ}$  wiederzukehren und nach einer rasch vorübergehenden, einleitenden Arrhythmie regelmässig zu

werden. Die Curve zeigte mitunter die Veränderung, dass die Spitze durch eine halbkreisförmige Abrundung ersetzt wurde (Fig. 12, 13, 14). Berieseln der Schnauze mit heissem Wasser bewirkte keine sichtbare Aenderung der Herzthätigkeit des abgekühlten Thieres. Auf der beigelegten Tafel sind einige der erwähnten, bei Temperaturänderung vorkommenden Variationen der Curvenform wiedergegeben.

### Litteratur.

1. cit. nach *Landois*, Lehrbuch der Physiologie. 1889. p. 109.
2. cit. nach *Th. Kulenkamp*.<sup>10)</sup>
3. *Claude Bernard*, Système nerveux II, p. 392, cit. nach *Cyon*.<sup>6)</sup>
4. *Schelske*, Ueber die Veränderung der Erregbarkeit der Nerven durch die Wärme. 1860. Ber. über d. Fortschr. d. Anat. und Phys. 1860.
5. *Landois*, 1864, Lehrbuch der Physiologie. 1889. p. 110.
6. *Cyon, E.*, Ueber den Einfluss der Temperaturänderung auf die Zahl, Dauer und Stärke der Herzschläge. Ber. der Kön. sächs. Ges. d. Wissensch. 1866.
7. *Archangelsky, P.* Ueber den Einfluss der Wärme auf das Nerven- und Blutgefässsystem des Frosches. Militärärztliches Journal. Petersburg 1873, Februarheft. Hoffmann und Schwalbe, Jahresber. 1873, I.
8. *Aristow*, Ueber den Einfluss plötzlicher Temperaturänderungen auf das Herz und den Einfluss der Temperatur überhaupt, welche Herzstillstand bewirkt. Medycyna Nr. 41, 42. Jahresber. *Virchow* u. *Hirsch*, 1878, I.
9. *Morrighia, A.*, La fréquence cardiaque chez les animaux à sang froid. Arch. ital. de Biologie. Bd. XI. 1889. p. 42.
10. *Kulenkamp, Th.*, Experimentelle Studien über die Wirkung von Giften auf erwärmte Kaltblütler. Inaugur. Diss., Rostock, 1891.
11. *Brunton, T. L.*, Influence of temperature on the mammalian heart and on the action of the Vagus. St. Barth. Hosp. Rep. VII. Jahresber. *Virchow* 1871, I.
12. *Martin, H. N.*, The directe influence of gradual variations of temperature upon the rate of beat of the dog's heart. Phil. Trans. Roy. Soc. Part. II. 1883. p. 663. *Du Bois-Reymond's* Archiv 1887, p. 585.
13. *Welch, W.*, Medical News, April 7, 14, 21, and May 19, 1888. The Cartwright Lectures on the General Pathology of Fever.
14. *Knoll, Ph.*, Beiträge zur Lehre von der Athmungsinnervation. Sitzungsber. d. K. Akad. d. Wissensch. in Wien. III. Abth. Juli-Heft 1887.

## Erklärung der Tafel XI.

- A. Fig. 1—10 incl. Darstellung der Veränderung der Schlagfolge bei Temperaturerhöhung bis zum Herzstillstande und Wiederkehr der Herzthätigkeit durch Abkühlung.
- Fig. 1 (18°), Fig. 2 (26°), Fig. 3 (34°). Bis dahin Beibehaltung der ursprünglichen Curvenform.
- Fig. 4 (36°), Fig. 5 (38°), Fig. 6 (42°). Allmähliche Entwicklung der veränderten Form.
- Fig. 7 (44°). Einsetzen der Arrhythmie.
- Fig. 8 (19,5°). Allmähliches Anschwellen der Ordinatenhöhen der Curven bei Abkühlung und Wiederkehr zur normalen Curvenform in Fig. 9 (17°). Veränderung der Curvenform bei weiterer Abkühlung. Fig. 10 (16°).
- B. Fig. 11—14 incl. Dehnung und Veränderung der Curve infolge von Abkühlung auf 2°.
- C. Fig. 15 (17°). Atypische Curvenform. Fig. 16 (32°). Fig. 17 (38°), Veränderung derselben durch die Temperatursteigerung. Fig. 18 (42°), atypische Curvengestalt bei Arrhythmie. Fig. 19 (15°), Wiederherstellung einer annähernd normalen Form durch Abkühlung.
- D. Fig. 20 (26°). Normale, der in Fig. 21 verzeichneten Bigeminie vorangehende Curvenform.
- Fig. 21 (27°). Bigeminie und Uebergang in eine beschleunigte Schlagfolge. Jeder Bigeminus scheint aus einer Combination der der Doppelschlägigkeit vorangegangenen (Fig. 20) mit der derselben folgenden Curvenform hervorgegangen zu sein.
- Fig. 22 (18°). Bigeminie bei Wiederherstellung des Herzschlages durch Abkühlung.
- An eine verkürzte Diastole schliesst sich eine verfrühte Systole an, der eine längere Diastole folgt.
- Den verschiedenen Buchstaben entsprechen verschiedene Versuchsthier.

# DIE ÄTIOLOGIE UND GENESE DER SOGENANTEN SPONDYLOLISTHESIS LUMBO-SACRALIS.<sup>1)</sup>

Eine pathologisch-anatomische Studie.

Von

DR. H. CHIARI,

Professor der pathologischen Anatomie an der deutschen Universität in Prag.

(Hierzu die Doppeltafel X).

Es gibt wohl keine unter den selteneren pathologischen Beckenformen, welche seit ihrem Bekanntwerden in so hohem Grade das Interesse der Geburtshelfer und auch der Anatomen in Anspruch genommen hat, als dies bei der *Kilian'schen* Spondylolisthesis lumbo-sacralis der Fall ist.

Über diese Beckenform existirt bereits eine förmliche Specialliteratur und verfügen wir schon über eine stattliche Zahl von auch anatomisch genauer untersuchten Fällen. So zählt *Schlesier*<sup>2)</sup> in seiner Inauguraldissertation vom Jahre 1890 48 anatomisch beschriebene Fälle von Spondylolisthesis lumbo-sacralis und daneben 8 solche Fälle von Olisthesis des vorletzten Lendenwirbels und einen solchen Fall von Olisthesis des ersten Kreuzwirbels.

Nichtsdestoweniger lassen unsere Kenntnisse von der Ätiologie und Genese der Spondylolisthesis noch vieles zu wünschen übrig, und will ich mir daher gestatten, im Folgenden einen Beitrag zur Klärung dieses so wichtigen und eigentlich interessantesten Capitels der Spondylolisthesis zu liefern. Ich kam nämlich einerseits durch das kritische Studium der bezüglichen Literatur, andererseits durch die anatomische Bearbeitung einer Reihe neuer Fälle meines Museums, welche gerade in Hinblick auf die Ätiologie und Genese der Olisthesis besonderes Interesse bieten, zu der Überzeugung, dass diese Frage bisher nicht mit der genügenden Objectivität behandelt wurde. Die Spondylolisthesis kann gewiss auf verschiedene

<sup>1)</sup> Besprochen im Vereine deutscher Ärzte in Prag am 18. März 1892.

<sup>2)</sup> Vide bezüglich der Literaturangaben das am Schlusse der Arbeit angefügte chronologisch geordnete Verzeichniss der von mir benützten Literatur.

Weise entstehen und sind darnach ätiologisch-genetisch differente Formen der Spondylolisthesis zu unterscheiden.

Die *Schaffung des Begriffes der Spondylolisthesis lumbo-sacralis* als einer *allmöglichen Verschiebung, einer allmöglichen Olisthesis der unteren Fläche des letzten Lendenwirbels über den vorderen oberen Rand des obersten Kreuzwirbels nach abwärts* erfolgte bekanntlich im Jahre 1853 durch *Kilian*, der das schon früher von *Kiwisch* (1851) und *Seyffert* (1853) beschriebene Prag-Würzburger Becken und das Paderborner Becken schilderte und die Entstehung der Olisthesis oder des Delapsus in diesen beiden Fällen auf eine wahrscheinlich aus einer Dyscrasie hervorgegangene entzündliche Erweichung des letzten Zwischenknorpels und der umgebenden Bänder so wie der daselbst befindlichen Wirbelknochen zurückführte, für welche Annahme ihm der Schwund der letzten Bandscheibe und die abnorme Structur des Knochengewebes, bei dem Paderborner Becken überdies die Geschichte des Falles, zu sprechen schienen. *Kilian* stellte sich damit hinsichtlich des Prag-Würzburger Beckens in Gegensatz zu *Kiwisch* und *Seyffert*, welche die Anomalie an diesem Becken allerdings ohne weitere Detaillirung als angeboren angesehen hatten. Aber auch ihm wurde sofort von *v. Ritgen* (1853) in dem Referate über seine Arbeit entgegengehalten, dass an den beiden Becken denn doch die bedeutende Erweiterung der Rückgratshöhle innerhalb der unteren Lendenwirbel auffällig sei und dass diese möglicherweise durch einen „wassersüchtigen Zustand der Rückenmarkshäute ohne Wirbelspalte (Hydrorhachis incolumis)“ bedingt gewesen sein mochte und die Anlage zur späteren Verlagerung des letzten Lendenwirbels begründet haben konnte.

Im Jahre darauf beschrieb *Kilian* in einem Zusatze zu seiner nunmehr deutsch erschienenen Monographie über die Spondylolisthesis auch noch die beiden von *Rokitansky* (1839) als Becken mit Kyphose in der tiefsten Lendengegend veröffentlichten Wiener spondylolisthetischen Becken und meinte, dass beim sogenannten kleinen Wiener Becken, in welchem *Rokitansky* als Ursache der Verschiebung die Verkümmernng des 1. Kreuzwirbels angesehen hatte und das inzwischen von *Späth* (1854) ausführlicher publicirt worden war, die Olisthesis zweifellos eine angeborene war, was aus dem Vorhandensein zweier abnormer Gelenksfortsätze an den Seitenflächen des herabgeglittenen 5. Lendenwirbels erschlossen werden könne, während beim sogenannten grossen Wiener Becken, in welchem *Rokitansky* die Wirbelschiebung auf eine Consumption des letzten Zwischenwirbelkörpers bezogen hatte, die auch schon von *Rokitansky*

erwähnte Hydrorhachis der untersten Lenden- und der obersten Kreuzwirbel die Veranlassung zur Entstehung der Spondylolisthesis abgegeben haben mochte. *Kilian* äussert sich in dieser Publication über die Ansicht *v. Ritgen's*, dass im Prag-Würzburger und im Paderborner Becken die Erweiterung der Rückgratshöhle innerhalb der unteren Lendenwirbel durch eine Hydrorhachis hervorgerufen worden sei, dahin, dass hierfür gar nichts spreche, sondern dass diese Erweiterung ganz gut eine Folge der Wirbelgleitung gewesen sein konnte.

So wie *Kilian* auf einen muthmasslichen Erweichungsprocess in und um die letzte Bandscheibe, bezog 1855 *Breslau* die Entstehung der offenbar schon sehr lange getragenen und durch Synostose fixirten Spondylolisthesis lumbo-sacralis in dem von ihm beschriebenen Becken aus der Münchner pathologisch-anatomischen Sammlung.

Auf experimentellem Wege die Mechanik dieser Becken-deformation festzustellen, versuchte 1855 *Robert*. Nach Beschreibung eines allerdings nur klinisch diagnosticirten Falles von Spondylolisthesis kritisirte er die Annahme *Kilian's* von der Entstehung der Spondylolisthesis durch eine entzündliche Erweichung im Bereiche der letzten Bandscheibe und ihrer Umgebung und betonte, dass man doch auch die Bogentheile, die Dornfortsätze und die Gelenksfortsätze berücksichtigen müsse, also überhaupt zuerst die Mechanik der Spondylolisthesis zu studiren habe, bevor man daran gehen könne, in einem gegebenen Falle etwas über die Genese auszusagen. *Robert* unternahm zu diesem Zwecke eine Reihe von Versuchen. Schnitt er die letzte Bandscheibe und überhaupt alle Bandverbindungen in der Lumbo-Sacraljunctur durch, so kam es doch nicht zur Olisthesis, wohl aber gelang die Erzeugung dieser durch Druck leicht, wenn er den Bogen des 5. Lendenwirbels beiderseits in der Portio interarticularis durchsägt und die letzte Bandscheibe durchschnitten hatte. *Robert* zog daraus den Schluss, dass eine Verschiebung des 5. Lendenwirbels über den ersten Kreuzwirbel nach vorne für gewöhnlich durch die schiefen Fortsätze verhindert werde und unter pathologischen Verhältnissen nur dann eintreten könne, wenn entweder die gegen einander sehenden schiefen Fortsätze des einen oder des anderen Wirbels gänzlich zerstört oder gebrochen seien, oder wenn die schiefen Fortsätze des Kreuzbeins so weit auseinandergewichen seien, dass die unteren schiefen Fortsätze des 5. Lendenwirbels zwischen ihnen hindurch passiren können oder endlich, wenn die unteren schiefen Fortsätze des 5. Lendenwirbels nach oben vollständig luxirt seien. Als ein

und meinte, dass hiermit die noch immer offene Frage nach der Aetiologie der Spondylolisthesis zum Abschlusse gebracht sei.

Abermals durch Caries die Spondylolisthesis zu erklären versuchten *Didier* 1874 und *Herrgott* 1877. Nach ihnen entstände die Spondylolisthesis so wie die von *Herrgott* Spondylizem genannte angularc Kyphose in der lumbo-sacralen Partie der Wirbelsäule durch Caries und zwar die erstere durch Caries der lumbo-sacralen Gelenksfortsätze also durch ein *Malum Pottii* des Wirbelbogens, die letztere durch denselben Process in den Wirbelkörpern.

In Bezug auf die beiden Wiener Becken sprach ich mich selbst 1878 nach Anlegung eines medianen Sagittalschnittes durch dieselben dahin aus, dass beim kleinen Wiener Becken die Ursache der Olisthesis eine angeborene Anomalie des ersten Kreuzwirbelbogens gewesen sein mochte, während beim grossen Wiener Becken eine fracturäre Continuitätstrennung in der Portio interarticularis des 5. Lendenwirbels von mir als das ätiologische Moment der Olisthesis angesehen wurde. Beim kleinen Wiener Becken stellte ich mir vor, dass im Zusammenhange mit der rudimentären Entwicklung des in der Mittellinie weit klaffenden und des Dornfortsatzes entbehrenden Bogens des ersten Kreuzwirbels auch der Bandapparat, der den Bogen des letzten Lendenwirbels zu halten hatte, mangelhaft angelegt gewesen war, so dass derselbe bei gleichzeitiger abnorm geringer Ausbildung der lumbo-sacralen Gelenksfortsätze insufficient wurde und mithin die Olisthesis eintrat. Hinsichtlich des grossen Wiener Beckens nahm ich an, dass die fracturäre Continuitätsunterbrechung in der Portio interarticularis des 5. Lendenwirbels entweder durch eine Hydrorhachis, wie eine solche *Kilian* für dieses Becken supponirt hatte oder durch ein Trauma bedingt worden war.

Ganz und gar der Meinung *Herrgott's* schloss sich endlich 1879 *Van der Bosch* in Bezug auf das von ihm beschriebene Lütticher Becken an.

Das war der Stand der Meinungen über die Aetiologie und Genese der lumbo-sacralen Spondylolisthesis, als *Neugebauer* mit höchst anerkanntem Eifer an die monographische Bearbeitung der Entwicklungsgeschichte des spondylolisthetischen Beckens herantrat.

Die verschiedenartigsten Hypothesen lagen vor. Die einen führten die Olisthesis auf entzündliche Erweichung in und um die letzte Bandscheibe oder auf Caries lumbo-sacralis zumal der Bogen-theile und Gelenksfortsätze zurück, die anderen dachten sich die Olisthesis entstanden in Folge von Hydrorhachis, wieder andere



vermutheten in einer sonstigen angeborenen Anomalie die Ursache der Olisthesis, so in einer Verkümmernng des ersten Kreuzwirbels, in einer abnormen Stellung der oberen Gelenksfortsätze des ersten Kreuzwirbels, in einer mangelhaften Ausbildung des Bogens des ersten Kreuzwirbels, in einer abnormen *Articulatio spuria* im Bereiche der *Portiones interarticulares* des letzten Lendenwirbels oder in der Existenz eines rudimentären, nur in der hinteren Hälfte vorhandenen lumbo-sacralen Schaltwirbels. Einzelne Forscher traten für die rein traumatische Aetiologie der Spondylolisthesis ein, indem sie dieselbe aus einer Luxation der lumbo-sacralen Gelenksfortsätze oder einer *Fractur* dieser oder des Bogens des letzten Lendenwirbels ableiteten, endlich wurde auch einfach die durch *Lipomatosis universalis* bedingte Gewichtszunahme des Rumpfes als das veranlassende Moment zum allmäligen Herabgleiten der Lendenwirbelsäule über die Basis des Kreuzbeines geschildert.

Mancherlei interessante Thatsachen wie die schönen Ergebnisse der Experimente *Robert's* und die genauere Erkenntniss der als Entwicklungsstörung anzusehenden bilateralen *Articulatio spuria* im Bogen des letzten Lendenwirbels durch *Lambl* waren dabei zu Tage gefördert worden, eine genügende Einsicht in die Aetiologie und Genese der Spondylolisthesis lumbo-sacralis im Allgemeinen war aber noch nicht gewonnen worden. Die einzelnen anatomischen Präparate waren nicht vollkommen erschöpfend untersucht worden oder hatten aus äusseren Gründen nicht genügende Präparation erfahren, die verschiedenen Untersucher hatten einzelnes übersehen und waren oft in ihren Schlussfolgerungen zu einseitig gewesen, indem sie aus einzelnen Präparaten sofort allgemeine Schlüsse zogen.

*Neugebauer* hat nun das grosse Verdienst, in seiner 1882 erschienenen *Monographie*: „*Zur Entwicklungsgeschichte des spondylolisthetischen Beckens und seiner Diagnose*“ das ganze bis dahin vorliegende sehr zerstreute literarische Material sorgfältig zusammengetragen zu haben und die allerdings schon früher, so von *Robert*, *Lambl* und namentlich von *Königstein*, erwähnte Gestaltveränderung des 5. Lendenwirbels in Form einer *Dolicho-Platy-Kyrto-spondylie* als eine bei der lumbo-sacralen Olisthesis häufig vorkommende und dann geradezu essentielle Veränderung ausser allen Zweifel gestellt zu haben. Nach einer Einleitung, in der alle bis dahin beobachteten Fälle von lumbo-sacraler Spondylolisthesis erwähnt sind und die ganze Literatur über diesen Gegenstand verzeichnet ist, bringt *Neugebauer* die Beschreibung zweier neuer klinisch untersuchter Fälle von Spondylolisthesis, schaltet dann ein die Schilderung des schon vorher von *Klein* (1871) be-

schriebenen Moskauer Beckens durch *Lambl* und übergeht hierauf zu dem eigentlichen Thema seiner Arbeit nämlich zur Erörterung der Ätiologie der Spondylolisthesis. Die Basis bildete für *Neugebauer* hiebei die neuerliche anatomische Untersuchung der von *v. Weber-Ebenhof* (1874) beschriebenen beiden Prager Becken, die ihn dazu führte, zu behaupten, dass die Luxationstheorie von *v. Weber-Ebenhof* für diese Becken unzulässig sei, dass das Wesen der Spondylolisthesis bei diesen Becken nicht in einer Wirbelschiebung des ganzen 5. Lendenwirbels, sondern in einer Druckdeformation desselben auf Grund gewisser prädisponirender Bedingungen, womit eine Verschiebung des Wirbelkörpers Hand in Hand geht, bestehe. Der 5. Lendenwirbel ist eben ein Dolichoplasty-Kyrtospondylus mit Olisthesis der vorderen Wirbelhälfte (Körper + Bogenwurzeln + obere Gelenksfortsätze) geworden. Diese Anschauung vom Wesen der Spondylolisthesis suchte dann *Neugebauer* auf alle bis dahin beschriebenen Fälle von Spondylolisthesis lumbo-sacralis zu verallgemeinern, indem er sich darzuthun bemühte, dass an keinem der Becken eine Verschiebung des ganzen 5. Lendenwirbels, sondern immer nur eine Distraction des 5. Lendenwirbels statthatte, so dass nur der Körper geglitten war, also stets eine Dolichospondylie resp. Platy- und Kyrtospondylie vorlag. Dass die Dolichospondylie im Sinne *Lambl's* durch eine Hydrorrhachis bedingt gewesen sei, hält *Neugebauer* nicht für wahrscheinlich, weil die frontale Erweiterung vollständig fehlte. Die Dolichospondylie ist vielmehr stets secundärer Effect einer besonderen abnormen Beschaffenheit der Portiones interarticulares des 5. Lendenwirbels, einer abnormen Dehnbarkeit derselben, sei es in Folge eines angeborenen Mangels des knöchernen Zusammenhanges, wofür er zahlreiche Beispiele beibringt, sei es in Folge von Fractur. Die Osteophytenbildungen und die etwaigen Synostosirungen, die bei der Olisthesis gefunden werden, sind erst eine Folge der Dislocation. Sie entstehen durch secundäre Reizungen und können endlich der Lageveränderung Halt gebieten i. e. sie fixiren. *Neugebauer* definirt darnach in dieser Arbeit die Spondylolisthesis als eine auf Grund gewisser prädisponirender Bedingungen durch die Wirkung der Rumpflast im extrauterinen Leben allmählig erworbene Belastungsdifformität.

Hatte *Neugebauer* schon mit dieser Monographie die Lehre von der Spondylolisthesis sehr wesentlich gefördert, so blieb er doch dabei nicht stehen, sondern wandte alles auf, um die Richtigkeit seiner Auffassung von dem Wesen der Spondylolisthesis an weiteren Fällen zu studiren, insbesondere die Natur der prädis-

ponirenden Momente für die abnorme Dehnung der Portio interarticularis zu erkennen und auch etwaigen anderen Entstehungen der Spondylolisthesis auf die Spur zu kommen.

Noch in demselben Jahre beschrieb *Neugebauer* 3 neue von ihm klinisch beobachtete Fälle von Spondylolisthesis, welche insofern interessant waren, als in ihnen der Ursprung der Olisthesis aus einem einmaligen schweren Trauma zweifellos erschien und publicirte weiter abermals eine grössere Arbeit über die Aetiologie der Spondylolisthesis. *Neugebauer* wiederholt hier zunächst die Thesen aus seiner Monographie, weist nun auch die Schaltwirbeltheorie *Lambl's* als nicht haltbar zurück und formulirt jetzt seine Anschauung über die Ursache der Dolichospondylie bei der Spondylolisthesis dahin, dass dieselbe entweder in einer Continuitätstrennung in einer Spondylolysis der Portio interarticularis des 5. Lendenwirbels, sei es aus Bildungsanomalie, sei es aus Fractur gelegen sei oder auf mechanische Bedingungen zurückzuführen sei, welche geeignet sind, den normal gebauten 5. Lendenwirbel bei ursprünglich normaler Resistenz seiner Portionesinterarticulares zum typischen Dolicho-Platy-Kyrto-spondylus umzuwandeln. Hinsichtlich des ersten Momentes hält er hier die fracturäre Genese der Spondylolisthesis für die häufigere und erwähnt diesbezüglich als wahrscheinlich auf diese Genese zu beziehen ein Becken mit beginnender Spondylolisthesis lumbo-sacralis aus der Würzburger geburtshilflichen Sammlung und ein Präparat mit Spondylolisthesis des 4. Lendenwirbels aus der Breslauer pathologisch-anatomischen Sammlung; hinsichtlich des 2. Momentes führt er das inzwischen von *Strasser* (1882) als Spondylolisthesis in Folge von Arthritis deformans in den Articulationes lumbo-sacrales beschriebene Becken aus Breslau an, an welchem er eine Fractur der oberen Gelenksfortsätze des ersten Kreuzwirbels nachweisen zu können glaubte. Hier war also die Spondylolisthesis durch eine traumatische Disposition in der Art veranlasst worden, dass das Trauma — die Fractur der oberen Gelenksfortsätze des ersten Kreuzwirbels — anfänglich wohl ein Gleiten des ganzen 5. Lendenwirbels ermöglicht hatte, dann aber nach Stemmung des 5. Lendenwirbels gegen den hinteren Rand des ersten Kreuzwirbelkörpers durch die mit dem Trauma in der Nachbarschaft zusammenhängende, abnorme chronisch entzündliche Plasticität der Knochen des 5. Lendenwirbels bei Wirkung der Rumpflast allmählig zur Verlängerung des Bogens des 5. Lendenwirbels und damit zu weiterer Olisthesis und zwar nunmehr des Körpers des 5. Lendenwirbels allein geführt hatte.

Im Jahre 1883 beschrieb dann *Neugebauer* ein von ihm im Berliner pathologisch-anatomischen Museum entdecktes 2. Becken

mit geringer Spondylolisthesis des 4. Lendenwirbelkörpers bei Spondylolysis interarticularis wahrscheinlich congenitalen Ursprunges und erwähnt, dass er bis dahin im ganzen 59 Fälle von Spondylolysis interarticularis zum Theile fracturären, zum Theile congenitalen Ursprunges bei Erwachsenen untersuchen konnte. Je 1 Fall fand sich am 1. Lendenwirbel, am 3. Lendenwirbel, am 4. und 5. Lendenwirbel zugleich und an einem 6. Lendenwirbel, 4 Fälle betrafen den 4. Lendenwirbel und 50 Fälle den 5. Lendenwirbel.

1884 berichtete *Neugebauer* über eine neuerliche Untersuchung des Züricher Beckens, an welchem er nunmehr deutliche Dolichospondylie und eine Trennungsspur in der Portio interarticularis nachzuweisen vermochte und machte den Versuch, die bis dahin bekannt gewordenen 17 anatomischen Fälle von Spondylolisthesis nach der Ätiologie zu gruppieren, je nachdem die Olisthesis aus congenitaler Spondylolysis interarticularis oder aus primärer lateraler Fractur des 5. Lendenwirbelbogens oder aus Fractur der oberen Gelenksfortsätze des ersten Kreuzwirbels entstanden war. *Neugebauer* betont hiebei die Schwierigkeit der Feststellung der Ätiologie in solchen Fällen, in welchen bereits ausgedehnte Synostose eingetreten ist, indem es dann sehr schwer werden kann, die Ursache der Dolichospondylie zu erkennen, speciell bei vorhandener Continuitätstrennung in der Portio interarticularis nachzuweisen ob diese Continuitätstrennung in der Portio interarticularis eine congenitale oder primär fracturäre oder nach Fractur der oberen Gelenksfortsätze des ersten Kreuzwirbels durch geänderte mechanische Verhältnisse allmählig secundär entstandene gewesen sei. *Neugebauer* spricht nämlich hier die Idee aus, dass auch bei Fractur der oberen Gelenksfortsätze des ersten Kreuzwirbels, nachdem zunächst eine Olisthesis des ganzen 5. Lendenwirbels statthatte, wegen Stemmung des 5. Lendenwirbels an dem oberen hinteren Rande des ersten Kreuzwirbelkörpers allmählig der Bogen des 5. Lendenwirbels sich verlängern und durch die geänderten mechanischen Verhältnisse sogar eine secundäre Continuitätstrennung in der Portio interarticularis erfahren könne. Ist also bei einer Spondylolisthesis eine Continuitätstrennung in der Portio interarticularis zugegen, so muss man zuerst untersuchen, ob dieselbe congenitalen Ursprunges sei und wenn das ausgeschlossen werden kann, entscheiden, ob sie Ausdruck einer primären Fractur des 5. Lendenwirbelbogens oder Effect einer primären Fractur der sacralen Gelenksfortsätze sei.

Für diese letztere Differenzirung ist zu beachten, dass eine primäre Fractur der sacralen Gelenksfortsätze dann wahrscheinlich genannt werden kann, wenn die hintere Bogenspanne des 5. Lenden-

wirbels mit nach vorne gerückt ist und ihre unteren Gelenksfortsätze eine Verlängerung in sagittaler Richtung aufweisen, hingegen das Verbliebensein der hinteren Bogenspanne des 5. Lendenwirbels in situ, sei es mit oder ohne Synostose der lumbo-sacralen Gelenksfortsätze, für eine primäre Fractur des Bogens des 5. Lendenwirbels spricht.

In der nun (1885) folgenden Arbeit schildert *Neugebauer* zunächst 4 neue anatomische Präparate von Spondylolisthesis und zwar je eines aus dem Museum des University-College in London, aus Freiburg, aus Wien und aus der anatomischen Sammlung in Warschau. Das Londoner Präparat zeigte beträchtliche Spondylolisthesis mit hochgradiger Auszerrung der lumbo-sacralen Gelenksfortsätze und hochgradiger Dolicho-Kyrto-Platyspondylie im 5. Lendenwirbel in Folge von Spondylolysis interarticularis wahrscheinlich congenitalen Ursprunges. Im Freiburger Präparate fand sich geringe Hemiolisthesis des 4. Lendenwirbels aus wahrscheinlich congenitaler linksseitiger Spondylolysis interarticularis dieses Wirbels. Das Wiener Präparat liess mässige Olisthesis bei wahrscheinlich congenitaler bilateraler Spondylolysis interarticularis im 5. Lendenwirbel und Schisis des letzten Processus spinosus lumbalis und der sämtlichen Processus spinosi sacrales erkennen. Beim Warschauer Präparate hatte gleichfalls eine congenitale Spondylolysis interarticularis bilateralis des 5. Lendenwirbels zu geringer Olisthesis Veranlassung gegeben. *Neugebauer* schaltet dann die Bemerkung ein, dass er seit 1884 abermals mehr als 30 Fälle von Spondylolysis interarticularis gesehen habe und dass bei der grossen Häufigkeit der Spondylolysis interarticularis gegenüber der Seltenheit der Spondylolisthesis der Schluss gemacht werden müsse, dass die Syndesmose im Bereiche der Spondylolysis meist recht gut halte und nur unter besonderen Verhältnissen eine Olisthesis zu Stande komme. Nachdem dann noch *Neugebauer* eines 5. Lendenwirbels mit bilateraler Spondylolysis interarticularis congenita aus der Würzburger anatomischen Sammlung Erwähnung gethan hat, bei welchem aus dem weiten Abstände der Knochenenden im Bereiche der Lysis angenommen werden musste, dass auch hier eine Olisthesis bestanden hatte, schildert er eingehend die Resultate seiner eigenen Untersuchung an den beiden Wiener Becken. Beim sogenannten grossen Wiener Becken fasst er die bilaterale Continuitätstrennung in der Portio interarticularis als congenital auf und meint, dass darin die Ursache für die Olisthesis gelegen war. Beim sogenannten kleinen Wiener Becken fand er nach sorgfältiger Maccration in der rechten Bogenhälfte eine Trennungslinie,

in der linken zwar keine solche, wohl aber auch eine Zugelongation. Er schliesst daraus bezüglich dieses Beckens, dass auch hier wahrscheinlich eine bilaterale Spondylolysis interarticularis congenita im 5. Lendenwirbel vorgelegen hatte, welche zur Olisthesis Veranlassung gegeben hatte, linkerseits aber nachträglich wieder zur Verschmelzung gekommen war.

In dieser Arbeit tritt also *Neugebauer* mehr für die congenitale Natur der Spondylolysis interarticularis im 5. Lendenwirbel ein und macht die bemerkenswerte Äusserung, dass das Trauma, welches so oft in der Anamnese der Spondylolisthesis erwähnt werde, ganz wohl auch bei Spondylolysis congenita wichtig sein könne, indem durch dasselbe bei bestehender congenitaler Lysis die daselbst vorhandene Syndesmose gesprengt und so die Olisthesis eingeleitet werden könne. Weiter betont *Neugebauer* hier die besondere Schwierigkeit der ätiologischen Deutung einer vorliegenden Spondylolisthesis, wenn keine Continuitätstrennung und keine Spur einer solchen in der Portio interarticularis des 5. Lendenwirbels zugegen ist und auch keine Fractur der oberen Gelenksfortsätze des ersten Kreuzwirbels sich nachweisen lässt. Für derartige Fälle kann nur durch die Untersuchung von Frühstadien Aufklärung erhofft werden.

Im Jahre 1889 hatte *Neugebauer* Gelegenheit, in Breslau ein neues Becken mit Spondylolisthesis anatomisch zu untersuchen und hiebei an dem noch mit den Weichtheilen versehenen Praeparate den Nachweis zu führen, dass hier gewiss keine Hydrorhachis im Sinne *Lambl's* mit im Spiele gewesen war. Die am 5. Lendenwirbel vorfindliche bilaterale Spondylolysis in der Portio interarticularis fasst *Neugebauer* als congenital auf und sieht darin die Ursache für die Verlängerung der Portio interarticularis und damit für die Olisthesis.

Im gleichen Jahre präcisirte *Neugebauer* in einem Vortrage auf dem 3. Congresse russischer Ärzte in St. Petersburg seine Anschauungen über die Spondylolisthesis, betonte wieder, dass es sich bei der Spondylolisthesis lumbo-sacralis mehr um eine Deformation als um eine Dislocation handle, und dass dabei die Portio interarticularis des 5. Lendenwirbels stets verlängert sei. Hier anerkennt er auch die Wichtigkeit der später noch zu erörternden Studien *Arbuthnot Lane's*, die zu der Erkenntniss führten, dass in Folge von andauernder Überlastung an einem ursprünglich normal beschaffenen 5. Lendenwirbel eine plastische Druckdeformation hohen Grades ja sogar Continuitätstrennung in der Portio interarticularis mit Olisthesis des Wirbelkörpers eintreten könne. Zum Schlusse des Vortrages berichtet

*Neugebauer* darüber, dass er bisher bereits 230 mal die congenitale Spondylolysis interarticularis theils einseitig, theils beiderseitig habe beobachten können.

Die letzte grössere Arbeit *Neugebauer's* ist eine Vertheidigung gegen die in der That nicht academisch zu nennenden Angriffe *Lambl's*. Nachdem *Lambl* 1885 in seinen 10 Thesen über Spondylolisthesis erklärt hatte, dass er noch wie früher an seiner Hydrorhachistheorie festhalten müsse, dass die von ihm vor 30 Jahren an 2 spondylolisthetischen Becken beschriebenen Schaltwirbel noch immer zu Recht bestehen, dass eine Fractur in der Portio interarticularis des 5. Lendenwirbels als Ursache der Spondylolisthesis nur eine Hypothese sei, dass die Spondyloptosis nie durch eine bruske Bewegung oder irgend welchen traumatischen Eingriff entstehen könne und dass die Annahme einer Fractur der sacralen Gelenksfortsätze als ätiologisches Moment der Spondylolisthesis ein Nonsens sei, hatte derselbe im Jahre 1889 in einem russischen Journale eine von Invectiven gegen *Neugebauer* strotzende Kritik der Anschauungen dieses Autors publicirt, in welcher er, ohne neue Beweisgründe beizubringen, ausschliesslich nur seine Auseinandersetzungen über die Spondylolisthesis als richtig bezeichnet und *Neugebauer* den Vorwurf macht, dass er lediglich „Olisthognomosis“ betreibe, d. h. einem fortwährenden Wechsel unstatthafter Gedanken sich hingebe. p. 37 formulirt hier *Lambl* seine Ansichten über die Spondylolisthesis folgendermassen: „Die Olisthesis ist eine Spontanluxation der Wirbelsäule; sie entsteht aus der Lordose, deren Ursache die Hydrorhachis ist; die Spontanluxation entwickelt sich von Kind an allmählig unter der Bedingung der allmählichen Verlängerung des 5. Lendenwirbelbogens unter dem Einflusse der Rumpflast, die durch die Lordose verändert, verlagert wird, aber ohne Knochenerkrankung, ohne Fractur.“ „Der ursprüngliche Hydrospandylus wird durch die Wirkung der Rumpflast zum Dolichospandylus.“

*Neugebauer's* „Worte der Abwehr“ gegen diese Kritik *Lambl's* sind durchaus massvoll gehalten und bringen eine werthvolle Skizzirung der wichtigsten ätiologischen Ansichten der einzelnen Autoren hinsichtlich der Spondylolisthesis, aus welcher *Neugebauer* mit Recht den Schluss zieht, dass die meisten Autoren gegen die Hydrorhachistheorie *Lambl's* und für seine Anschauungen eingetreten seien. Speciell verdient dabei das Excerpt der Arbeit *Tschaussow's* hervorgehoben zu werden, indem dieser Autor auf Grund der Untersuchung von 100 Wirbelsäulen zu dem Schlusse kam, dass ein Zusammenhang zwischen Hydrorhachis und Spondylolysis nicht bestehe,

also die *Lambl'sche* Hydrorhachistheorie der Spondylolisthesis nicht anerkannt werden könnte.

Schliesslich publicirte *Neugebauer* noch 2 kleinere Mittheilungen über Spondylolisthesis, in deren ersterer (1889) er darthut, dass das von *Treub* 1889 als pseudospondylolisthetisches Becken der *Leydner* chirurgischen Sammlung beschriebene Becken ein wahres spondylolisthetisches Becken und zwar das 49. anatomisch beschriebene gewesen sei, und dass nicht, wie *Treub* meint, Caries, sondern augenscheinlich eine Spondylolysis interarticularis bilateralis im 5. Lendenwirbel die Ursache für die Missstaltung des Beckens abgegeben habe, wobei allerdings nicht entschieden werden könne, ob die Spondylolysis interarticularis das Resultat einer Fractur oder eines congenitalen Ossificationsdefectes oder im Sinne Arbuthnot *Lane's* einer Druckdeformation gewesen sei.

Die letztere dieser beiden Mittheilungen und zugleich die letzte mir bekannte Publication *Neugebauer's* über Spondylolisthesis (1890) ist insofern sehr wichtig, als *Neugebauer* hier den Nachweis zu erbringen vermochte, dass wirklich durch ein Trauma ein Bruch in der Portio interarticularis des letzten Lendenwirbels zu Stande kommen kann. Es handelte sich um eine 20jährige Frau, die sich durch einen Sturz aus bedeutender Höhe nebst mehrfachen anderen Fracturen im Becken und im letzten (6., überzähligen) Lendenwirbel auch eine Fractur der rechten Portio interarticularis dieses in seiner rechten Hälfte sacral assimilirten 6. Lendenwirbels zugezogen hatte.

Von den seit der Monographie *Neugebauer's* (1882) erschienenen Arbeiten anderer Autoren auf dem Gebiete der Spondylolisthesis sind ausser den schon besprochenen noch besonders zu erwähnen die Arbeiten von Arbuthnot *Lane*, *Krukenberg* und *H. v. Meyer*.

Arbuthnot *Lane* stellte sich in seinen zwei Publikationen über diesen Gegenstand (1884 und 1885) wie schon erwähnt, auf den Standpunkt, dass er meint, die Spondylolisthesis sei lediglich Ausdruck einer Druckdeformation des letzten Lendenwirbels in Folge übermässiger Belastung. Diese erzeugt alle die Formveränderungen im Bogen und den Gelenksfortsätzen des letzten Lendenwirbels ja auch die Continuitätstrennung in der Portio interarticularis, die man bei der Spondylolisthesis beobachtet und ist es gar nicht nothwendig, hiebei im Sinne *Neugebauer's* eine congenitale oder fracturäre Continuitätstrennung in dem Bogen oder eine Fractur der Gelenksfortsätze des Kreuzbeins anzunehmen.

*Krukenberg* (1885) beschreibt in seiner Arbeit zunächst noch einmal das von *Ender* (1869) geschilderte Trierer Becken, weist



nach, dass hiebei keine Caries vorhanden war und behauptet, dass die Spondylolisthesis in diesem Becken vielmehr eine Folge einer bilateralen fracturären Continuitätstrennung in der Portio interarticularis des letzten Lendenwirbels gewesen war. Die an diesem Becken sichtbare Verlängerung der synostosirten lumbo-sacralen Gelenksfortsätze sieht er als etwas secundäres an und wendet sich gegen die Behauptung *Neugebauer's*, dass daraus auf eine primäre Fractur der sacralen Gelenksfortsätze geschlossen werden könne. Ganz dasselbe behauptet er bezüglich der Verlängerung der lumbo-sacralen Gelenksfortsätze bei einem von ihm neu beschriebenen spondylolisthetischen Becken aus der Bonner geburtshilflichen Sammlung, in welchem eine bilaterale congenitale Spondylolysis im 5. Lendenwirbel die Ursache für die Olisthesis abgegeben hatte und spricht sogar die Meinung aus, dass eine Fractur der lumbo-sacralen Gelenksfortsätze möglicherweise erst secundär im Verlaufe der Olisthesis entstehen könne. Schliesslich beschreibt *Krukenberg* abermals das von *Lambl* 1855 in Bonn entdeckte spondylolisthetische Becken, in welchem sich die Olisthesis aus einer Pseudarthrosis congenita bilateralis in der Portio interarticularis des 5. Lendenwirbels entwickelt hatte.

*H. v. Meyer* erörtert in seiner Abhandlung über die Spondylolisthesis 3 Fragen, nämlich 1. die Frage, ob zum Entstehen einer Spondylolisthesis immer eine Trennung in der Portio interarticularis des betreffenden Wirbels notwendig sei, 2. die Frage nach der Ursache der Spondylolisthesis und 3. die Frage nach der Entstehung der Verlängerung der Portio interarticularis. Hinsichtlich der 1. Frage führt er einen Fall von geringer Spondylolisthesis zwischen 1. und 2. Kreuzwirbel an, in welchem sich keine Andeutung einer bestehenden oder gewesenen Spondylolysis interarticularis im 1. Kreuzwirbel vorfand, vielmehr nur die Gelenksfortsätze zwischen den beiden Wirbeln stark klafften, so dass die Ursache für die Olisthesis hier in einer geringen Ausbildung der sacralen Processus obliqui und nicht in einer Spondylolysis interarticularis gesucht werden musste. Hinsichtlich der 2. Frage betont *H. v. Meyer* das Vorkommen von Abweichungen in der Trennungslinie bei sicher congenitaler Continuitätstrennung in der Portio interarticularis und meint, dass man auch bei nicht ganz typischem Verlaufe der Trennungslinie die congenitale Natur derselben nicht unbedingt ausschliessen könne. Was die 3. Frage betrifft, weist *H. v. Meyer* darauf hin, dass bei Spondylolysis interarticularis congenita allmählig durch die geänderten Belastungsverhältnisse in Folge des abnormen Druckes seitens der unteren Gelenksfortsätze des 4. Lenden-

wirbels auf die Portio interarticularis des 5. Lendenwirbels die Verlängerung derselben herbeigeführt werde.

Ueberblickt man die sämtlichen soeben angeführten, auf die Aetiologie und Genese der Spondylolisthesis Bezug nehmenden Publicationen, mit denen aber durchaus noch nicht die ganze Literatur der Spondylolisthesis erschöpft wurde, so bekommt man gewiss vor allem den Eindruck, dass sicherlich die Arbeiten *Neugebauer's* für die Erkenntnis des Wesens der Spondylolisthesis die wichtigsten waren. Durch ihn wurde die bei der lumbo-sacralen Spondylolisthesis häufig vorkommende und oft geradezu essentielle Dolicho-Kyrto-Platyspondylie des letzten Lendenwirbels ausser allen Zweifel gestellt und war es gewiss ganz begreiflich, wenn er in seiner Monographie vom Jahre 1882 die Idee von der essentiellen Bedeutung dieser Formveränderung des letzten Lendenwirbels für die Spondylolisthesis verallgemeinernd auf Grund seiner damaligen Studien das Wesen der Spondylolisthesis überhaupt nicht in einer Wirbelschiebung des ganzen letzten Lendenwirbels, sondern in einer Olisthesis der vorderen Wirbelhälfte sah, die er sich auf Grund gewisser prädisponirender Bedingungen und zwar entweder einer Ossificationsanomalie oder einer Fractur der Portio interarticularis dieses Wirbels durch die Wirkung der Rumpflast allmählig entstanden dachte.

Man betrachtete von da an die spondylolisthetischen Becken in ganz anderer Weise als bisher, hatte man doch früher nie die Deformation des letzten Lendenwirbels entsprechend gewürdigt.

*Neugebauer* war auch vollkommen im Rechte, wenn er in seiner Monographie vom Jahre 1882 die Entstehung der Spondylolisthesis aus entzündlicher Knochenerweichung, aus Caries, aus Hydrohachis, aus sonstigen congenitalen Anomalien (mit Ausnahme der congenitalen Continuitätstrennung in der Portio interarticularis des letzten Lendenwirbels) aus Luxation der lumbo-sacralen Gelenksfortsätze und aus übermässiger Gewichtszunahme des Rumpfes als bis dahin nicht sicher bewiesen bezeichnete.

Freilich musste er an dieser seiner Lehre von der Spondylolisthesis in dem Masse, als seine eigenen Kenntnisse über diese pathologische Beckenform weitere Fortschritte machten, und auch andere Forscher neue Gesichtspunkte entwickelten, manches ändern. Er that dies auch stets in freimütiger Weise. So gab er bereits in demselben Jahre, als seine Monographie erschien, zu, dass auch eine primäre Fractur der oberen Gelenksfortsätze des 1. Kreuzwirbels die Spondylolisthesis veranlassen könne und dass hierbei anfänglich in der That ein Gleiten des ganzen letzten Lenden-

wirbels erfolge, an das sich erst später nach Stemmung des letzten Lendenwirbels am Kreuzbeine allmählig durch Verlängerung des letzten Lendenwirbels eventuell auch Continuitätstrennung in der Portio interarticularis desselben eine Olisthesis des Körpers und vorderen Bogenabschnittes des letzten Lendenwirbels anschlosse. So sprach er sich im Jahre 1885 dahin aus, dass die Continuitätstrennung im Bogen des letzten Lendenwirbels bei der Spondylolisthesis häufiger auf eine Ossificationsanomalie zu beziehen sein dürfte, während er 1882 die fracturäre Entstehung dieser Continuitätstrennung als die wahrscheinlich häufigere bezeichnet hatte. Weiter betonte er 1884 die Schwierigkeit der Feststellung der Aetiologie der Continuitätstrennung in der Portio interarticularis des letzten Lendenwirbels in alten Fällen von Spondylolisthesis, mit secundären Synostosirungen und 1885 die Schwierigkeit der ätiologischen Diagnose überhaupt in den Fällen von Spondylolisthesis, in denen keine Continuitätstrennung in der Portio interarticularis und keine Fractur der sacralen Gelenksfortsätze nachweislich ist. So kam es auch, dass er im Laufe der Zeit seine Auffassung über das eine oder andere Präparat von Spondylolisthesis wesentlich modificirte.

Dabei förderte *Neugebauer* aber doch stets die Lehre von der Spondylolisthesis durch Beibringung neuer wichtiger Thatsachen, so 1889 durch den directen Nachweis des Fehlens von Hydrorhachis bei einem mit den Weichtheilen zur anatomischen Untersuchung gelangten spondylolisthetischen Becken und 1890 durch die Constatirung des wirklichen Vorkommens einer fracturären Continuitätstrennung in der Portio interarticularis des letzten Lendenwirbels bei einer durch Sturz aus bedeutender Höhe verunglückten Frau.

Weiter stellt sich heraus, dass wichtige Weiterungen in der Lehre von der Spondylolisthesis gegenüber *Neugebauer* eigentlich nur erbracht wurden von *Arbuthnot Lane* mit dem Nachweise der bis dahin nicht genügend berücksichtigten plastischen Deformation des letzten Lendenwirbels in Folge von übermässiger Belastung, von *Kruckenber* mit seiner Anschauung, dass aus der Verlängerung der lumbo-sacralen Gelenksfortsätze noch nicht, wie *Neugebauer* meinte, auf eine einstige primäre Fractur dieser Gelenksfortsätze geschlossen werden könne, dass vielmehr eine solche Verlängerung ja selbst auch eine Fractur der sacralen Gelenksfortsätze auch erst secundär bei der anderweitig veranlassten Olisthesis entstehen könne und von *H. v. Meyer* mit seiner Beobachtung von Spondylolisthesis zwischen 1. und 2. Kreuzwirbel, in welcher der Bogen des 1. Kreuzwirbels keinerlei Anomalie zeigte und auch keine Fractur der Gelenksfortsätze vorhanden war, die Ursache der

Spondylolisthesis vielmehr in einer geringen Ausbildung der sacralen Processus obliqui gesucht werden musste.

Endlich ist es aber auch klar, dass durch die genannten Arbeiten die Lehre von der Ätiologie und Genese der Spondylolisthesis durchaus nicht zum Abschlusse gebracht worden war.

Es erschien mir daher geboten, die Frage nach der Ätiologie und Genese der Spondylolisthesis vom pathologisch-anatomischen Standpunkte aus neuerdings anzugehen, und mit Hilfe des reichen Materiales meines Institutes zu untersuchen, in welcher Weise überhaupt die Entstehung dieser Beckenanomalie zu denken ist.

Bei Erörterung meiner eigenen Anschauungen über die Ätiologie und Genese der Spondylolisthesis lumbo-sacralis möchte ich sofort die *These* aufstellen, dass die Ursachen für die Spondylolisthesis als sehr verschiedenartig gedacht werden müssen.

Alle Momente, welche im Stande sind, die Festigkeit der Verbindung zwischen dem letzten Lendenwirbel und dem Kreuzbein zu alteriren oder eine Verlängerung des letzten Lendenwirbels selbst herbeizuführen, müssen hinsichtlich der Entstehung der Spondylolisthesis in Betracht gezogen werden.

*Hierbei definire ich den Begriff Spondylolisthesis lumbo-sacralis dahin, dass ich darunter eine allmähig unter Einwirkung der Rumpflast entstehende Verschiebung des letzten Lendenwirbels, sei es in toto, sei es mit seiner vorderen Hälfte, über die Basis des Kreuzbeins nach vorne verstehe.* Die einzelnen Punkte dieser Definition müssen deswegen besonders hervorgehoben werden, weil einerseits der Gegensatz zwischen der Spondylolisthesis und der acuten, durch ein intensives Trauma plötzlich erzeugten Luxation auszusprechen ist, indem ja die Spondylolisthesis einen ganz allmähig vor sich gehenden Gleitungsprocess darstellt, also einen chronischen Luxationsvorgang gegenüber der acuten traumatischen Luxation, andererseits aber auch deswegen, weil ich der Meinung bin und es auch im Folgenden zu beweisen vermag, dass es Fälle unzweifelhafter Spondylolisthesis lumbo-sacralis giebt, in denen ein allmähiges Gleiten des letzten Lendenwirbels in toto statthatte.

Es geht also nicht an, wie es sich jetzt in der neuesten Zeit in den die pathologische Pelykologie behandelnden Lehrbüchern successive eingebürgert hat, in der Spondylolisthesis lumbo-sacralis eigentlich nur eine Belastungsdeformation des letzten Lendenwirbels zu sehen, das Wesentliche ist und bleibt das allmähige Gleiten und kann dieses entweder den letzten Lendenwirbel in toto oder seine vordere Hälfte allein treffen.

Bei dem ätiologisch-genetischen Studium eines vorliegenden anatomischen Präparates von Spondylolisthesis muss man alle überhaupt möglichen Momente berücksichtigen und unter Beachtung der etwaigen klinischen Angaben das Für und Wider bei jedem einzelnen derselben sorgfältig erwägen. Dabei wird es gewiss oft genug geschehen, dass wegen der zu weit vorgeschrittenen Entwicklung der Spondylolisthesis oder wegen hochgradiger secundärer Veränderungen an den Knochen der Lenden- und Kreuzwirbelsäule kein bestimmter Ausspruch wird gethan werden können, sondern vielmehr eine Reihe von Möglichkeiten für den concreten Fall wird zugegeben werden müssen, man wird sich aber wenigstens auf diese Art vor einseitiger Auffassung des Falles bewahren.

Die Festigkeit der lumbo-sacralen Verbindung wird bekanntlich in erster Linie durch das Ineinandergreifen der lumbo-sacralen Gelenksfortsätze bedingt. Diese sind auch in der That unter normalen Verhältnissen ganz vorzüglich geeignet, ein Herabgleiten der bei aufrechter Stellung in Folge von Wirkung der Rumpflast stets nach vorne gravitirenden Lendenwirbelsäule hintanzuhalten, indem sie beträchtliche Stärke zeigen und eine solche Beschaffenheit und Stellung der Gelenksflächen besitzen, so dass deswegen die Lendenwirbelsäule nicht herabgleiten kann. Die oberen Gelenksfortsätze des Kreuzbeins umfassen bogenförmig die convexen unteren Gelenksfortsätze des letzten Lendenwirbels und sind gemäss ihrer besonderen Aufgabe nicht mehr überwiegend medialwärts wie die oberen Gelenksfortsätze der Lendenwirbel sondern überwiegend nach hinten gewandt; die unteren Gelenksfortsätze des letzten Lendenwirbels weichen hingegen von den unteren Gelenksfortsätzen der übrigen Lendenwirbel dadurch ab, dass sie nicht überwiegend lateralwärts, sondern hauptsächlich nach vorne sehen. Von der erwähnten eigenartigen Beschaffenheit der lumbo-sacralen Gelenksfortsätze, die z. B. *Henle* in seiner Anatomie schildert, kann man sich leicht bei Besichtigung normaler Wirbelsäulen überzeugen.

Erst in zweiter Linie kommen für die Festigkeit der lumbo-sacralen Verbindung die Bandmassen zwischen dem letzten Lendenwirbel und dem Kreuzbeine in Betracht. Unter gewöhnlichen Verhältnissen dienen sie nur der Elasticität der Wirbelsäule, der Regulirung der Bewegungsexcursionen und der Erhaltung der Form und Grösse des Wirbelcanales während der Bewegungen.

Für das normale Verhalten der Lumbo-Sacraljunctur ist aber auch weiter unbedingt nothwendig, dass der letzte Lendenwirbel selbst seine Gestalt bewahre, dass er der von oben her auf ihn einwirkenden Last entsprechenden Widerstand leiste. Wie das

nicht der Fall ist, muss er im Sinne der auf ihn einwirkenden Gewalt durch den Druck der unteren Gelenksfortsätze des vorletzten Lendenwirbels auf seine Portiones interarticulares sich verlängern und in seiner vorderen Hälfte nach abwärts gleiten.

Mit dieser eben ausgesprochenen Auffassung stimmen sehr gut die Resultate bezüglichlicher *Experimente* überein, wie sie zum Theile schon im Jahre 1855 von *Robert* angestellt wurden und wie ich sie jetzt auch selbst ausführte. Ich wählte hiezu die Leichen Erwachsener mit normaler Skeletentwicklung und entnahm denselben das Becken zusammen mit der ganzen Lendenwirbelsäule. Das Becken wurde in einer der aufrechten Stellung des Menschen entsprechenden Lage fixirt und nun bei von oben her auf die Lendenwirbelsäule continuirlich einwirkendem starkem Drucke, der die Belastung seitens des Rumpfes zu imitiren hatte, untersucht, wodurch die Festigkeit der Lumbo-Sacraljunctur alterirt werden könne.

Hiebei zeigte sich zunächst, dass das Ineinandergreifen der lumbo-sacralen Gelenksfortsätze allein auch bei sehr starker Belastung den 5. Lendenwirbel in situ zu erhalten vermag. Schnitt ich nämlich alle Bandapparate zwischen letztem Lendenwirbel und Kreuzbein i. e. die letzte Bandscheibe sammt den Ligamenta longitudinalia, die letzten Ligamenta flava und das letzte Ligamentum interspinosum vollkommen durch, so entstand trotz stärksten Druckes auf die Lendenwirbelsäule keinerlei Verschiebung des letzten Lendenwirbels. Durchsägte ich aber auf beiden Seiten die oberen Gelenksfortsätze des Kreuzbeins oder die unteren Gelenksfortsätze des letzten Lendenwirbels an ihrer Basis, so konnte ich bei starkem Drucke von oben her auch bei unverletzten Bandapparaten eine allerdings sehr geringe Verschiebung des letzten Lendenwirbels vor die Basis des Kreuzbeins hervorrufen. Dieselbe wurde immer stärker, je mehr ich die lumbo-sacralen Bandapparate incidirte. Hatte ich endlich nur mehr den Nucleus pulposus der letzten Bandscheibe undurchschnitten gelassen, so gelang es, den vorderen unteren Rand des letzten Lendenwirbelkörpers sofort bis auf 1 cm weit vor den vorderen oberen Rand des ersten Kreuzwirbelkörpers zu bringen und allmählig noch weiter zu verschieben, bis der Nucleus pulposus vollständig zerriss, und so die Lendenwirbelsäule vom Kreuzbeine abgetrennt war. Hiebei zeigte sich, dass nach Durchsägung der oberen Gelenksfortsätze des ersten Kreuzwirbels der künstlich erzeugten Olisthesis, so wie es schon *Neugebauer* (1882) annahm, durch eine Stemmung der unteren Enden der unteren Gelenksfortsätze des letzten Lendenwirbels an der hinteren oberen Kante des ersten Kreuzwirbels zunächst Halt geboten wurde.

Sind also die lumbo-sacralen Gelenksfortsätze nicht derart beschaffen, dass sie durch ihr Ineinandergreifen den 5. Lendenwirbel zu erhalten vermögen, so ist der Schutz, den die lumbo-sacralen Bandapparate einer Verschiebung des durch den Rumpf belasteten letzten Lendenwirbels gewähren, nur ein relativer, und ist es gewiss verständlich, dass unter solchen Verhältnissen im lebenden Menschen bei aufrechter Stellung allmählig durch Dehnung der Bandapparate eine Olisthesis sich entwickeln kann.

Das letzte Experiment war gleich dem von *Robert* (1855) vorgenommenen, d. h. ich durchsägte mit einer Stichsäge den Bogen des letzten Lendenwirbels rechts und links in seiner Portio interarticularis. Bei sehr starkem Drucke auf die Lendenwirbelsäule trat der vordere untere Rand des letzten Lendenwirbelkörpers um ein geringes vor den vorderen oberen Rand des ersten Kreuzwirbelkörpers. Je mehr ich dann die Bandapparate einschnitt, desto stärker wurde die Olisthesis der vorderen Hälfte des letzten Lendenwirbels, bis ich schliesslich vollständige Trennung des Zusammenhanges in der Lumbo-Sacraljunctur erzielte, während die lumbo-sacralen Gelenksfortsätze so wie der Processus spinosus des letzten Lendenwirbels ihre normale Stellung beibehielten.

*In Berücksichtigung dieser mechanischen Verhältnisse* musste ich vom Standpunkte der pathologischen Osteologie aus *a priori* folgende Gruppierung der überhaupt denkbaren Ursachen für die Spondylolisthesis lumbo-sacralis vornehmen:

### I. Kategorie.

*Abnorme Verhältnisse im Bereiche der lumbo-sacralen Gelenksfortsätze, wodurch der ganze letzte Lendenwirbel zum Gleiten nach vorne gebracht wird und zwar:*

1. *Entwicklungsanomalien derselben.*
2. *Krankhafte Zerstörung derselben.*
3. *Fractur derselben.*
4. *Luxation im Bereiche der ursprünglich normal gebildeten lumbo-sacralen Gelenksfortsätze.*

### II. Kategorie.

*Abnorme Verhältnisse, durch welche der letzte Lendenwirbel in Folge der auf ihn von oben her bei aufrechter Stellung des Körpers wirkenden Rumpflast zur Verlängerung gebracht wird, so dass seine vordere Hälfte nach vorne verschoben wird und zwar:*

1. *Entwicklungsanomalien des Bogens des letzten Lendenwirbels.*
2. *Krankhafte Erweichung resp. Zerstörung desselben.*

17\*

3. *Fractur desselben.*
4. *Gestaltveränderungen des früher normal gewesenen letzten Lendenwirbels aus übermässiger Belastung desselben durch abnorme Steigerung der Rumpflast.*

Die weitere Aufgabe war dann klar vorgezeichnet. Ich hatte an der Hand dieser aprioristischen Gruppierung der ätiologischen Momente für die Spondylolisthesis nachzusehen, was für Anhaltspunkte aus der pathologischen Osteologie der Wirbelsäule überhaupt und der Anatomie der Spondylolisthesis im Speciellen für die einzelnen genannten Ursachen gewonnen werden können.

### I. Kategorie.

Ich beginne mit der Frage der *Entstehung von Spondylolisthesis lumbo-sacralis aus abnormer Entwicklung der lumbo-sacralen Gelenksfortsätze (Gruppe I1).*

Wie schon erwähnt, sind unter vollkommen normalen Verhältnissen die lumbo-sacralen Gelenksfortsätze vermöge ihrer Grösse und Stärke und vermöge der Form und Stellung ihrer Gelenkflächen ganz vorzüglich dazu geeignet, eine Locomotion des letzten Lendenwirbels nach vorne zu verhindern. Untersucht man aber eine grössere Zahl von macerirten Wirbelsäulen ziemlich gleich grosser Erwachsener auf die Beschaffenheit dieser Fortsätze, so findet man, dass dieselben ab und zu recht bedeutende Differenzen in ihrer Ausbildung zeigen. So können die Gelenkflächen der überhaupt kleineren und schwächeren sacralen Fortsätze sehr niedrig sein i. e. in ihrer Höhe nur 10 mm gegen 15 mm Durchschnittshöhe messen, sie können der Concavität ganz entbehren und vollkommen plan erscheinen, sie können so wie regelmässig die oberen Gelenksfortsätze der Lendenwirbel fast ganz nach innen und gar nicht nach hinten sehen, es kann endlich ihre Distanz von einander recht beträchtlich werden, so dass die Mittelpunkte ihrer Flächen 4,5 cm gegen 3,5 cm Durchschnittsabstand von einander entfernt sind. Sind mehrere dieser besonderen abnormen Qualificationen der sacralen Gelenksfortsätze vereinigt, sind also dieselben zugleich sehr niedrig, flach, nach innen gestellt und weiter von einander entfernt, so kann man sich in der That die Vorstellung bilden, dass an einer solchen Wirbelsäule zumal bei Verstärkung der Rumpflast ein allmähiges Hinüber- oder Durchgleiten der unteren Gelenksfortsätze des letzten Lendenwirbels, mithin also eine Spondylolisthesis hätte eintreten können.

Wirklich hat man auch schon öfters eine solche Ätiologie der Spondylolisthesis angenommen. So meinte *Lambl* (1858), dass die



Hydrorhachis lumbo-sacralis deswegen das erste ursächliche Moment für die Spondylolisthesis sei, weil dadurch Erweiterung des Wirbelcanales, Verdünnung und Verlängerung des Wirbelbogens, mangelhafter Schluss des Processus spinosus und *abnorme Stellung der Gelenksfortsätze herbeigeführt werde*.

Ich selbst stellte mir seinerzeit (1878) vor, dass beim sog. kleinen Wiener Becken die rudimentäre Entwicklung des Bogens des 1. Kreuzwirbels bei gleichzeitiger abnorm geringer Ausbildung der lumbo-sacralen Gelenksfortsätze die Ursache für die Spondylolisthesis abgegeben habe. Dieser meiner Auffassung wurde aber von *Neugebauer* (1885) auf Grund einer neuerlichen Untersuchung am nunmehr macerirten Praeparate widersprochen, indem *Neugebauer* eine so ziemlich normale Stellung der lumbo-sacralen Gelenksfortsätze constatirte und wegen des Vorhandenseins der von mir nicht gefundenen, aber sicher vorhandenen beträchtlichen Elongation der Portiones interarticulares des letzten Lendenwirbels mit Trennungslinie auf der rechten Seite meinte, dass es sich hier um eine Spondylolisthesis aus bilateraler, vielleicht congenitaler, auf der linken Seite später wieder zur Verschmelzung gekommenen Spondylolysis interarticularis am letzten Lendenwirbel gehandelt habe. Wenn nun auch in diesem Falle weit vorgeschrittener Spondylolisthesis mit hochgradigen secundären Veränderungen meiner Meinung nach eine sichere Entscheidung über die Ätiologie der Olisthesis nicht mehr getroffen werden kann, so ist derselbe doch gewiss wegen des ganz berechtigten Einspruches *Neugebauer's* nicht geeignet, ein Beispiel für die in Rede stehende ätiologische Gruppe der Spondylolisthesis abzugeben. Der Fall kann vielmehr sehr wohl in die 5. meiner Gruppe ( $II_1$ ) gehören.

Als vollkommen beweiskräftig für die Möglichkeit des Zustandekommens von Spondylolisthesis in Folge von mangelhafter Entwicklung der betreffenden intervertebralen Gelenksfortsätze muss ich aber die Beobachtung von beginnender Spondylolisthesis des 1. Kreuzwirbels aufführen, die *H. v. Meyer* (1887) mitgetheilt hat. Bei einem auffallend stark gekrümmten Kreuzbeine war der 1. Kreuzwirbelkörper um 3 mm weit nach vorne über den vorderen oberen Rand des 2. Kreuzwirbelkörpers geglitten. Der nirgends eine Andeutung von bestehender oder gewesener Spondylolysis interarticularis zeigende Bogen des 1. Kreuzwirbels war von dem des 2. bis zu den Processus obliqui vollständig getrennt. Die Processus obliqui dieser beiden Wirbel waren nicht mit einander verbunden, sondern klapften rückwärts auf 1—2 mm, während vorne ein aus der Synostose ihrer äusseren Theile gebildeter, ca. 1.5 mm

hoher Wulst in den Sacralcanal vorragte. Hier waren augenscheinlich die Processus obliqui inferiores des 1. Kreuzwirbels über die sehr schwach entwickelten und vielleicht auch abnorm gestellten Processus obliqui superiores des 2. Kreuzwirbels zu einer Zeit, in welcher die Wirbelkörper noch nicht synostosirt gewesen waren, wenn auch nur in sehr geringem Grade, nach vorne geglitten.

Dass nun auch in der Lumbo-Sacraljunctur aus abnormer Entwicklung der lumbo-sacralen Gelenksfortsätze eine Spondylolisthesis entstehen kann, soll ein neuer Fall von Spondylolisthesis lumbo-sacralis beweisen, welchen ich hiermit zur Kenntniss bringe.

Das betreffende Präparat, ein Becken mit den 3 unteren Lendenwirbeln von einer 42jährigen, am 14. März 1869 in der hiesigen Landesirrenanstalt an chronischer Tuberculose verstorbenen Tagelöhnerin, befand sich seit dem Jahre 1869 unter Nr. 2672 in meinem Museum mit der Aufschrift: „Promontorium prominens cum exostosi“ und wurde auch als Exostosenbecken von Herrn Prof. *Schauta* in seinen Beckenanomalien (p. 157) aufgeführt. Es heisst dort: „Ränder der beiden Wirbel (des letzten Lenden- und 1. Kreuzwirbels) in ganzer Ausdehnung vorquellend. Starke Lordose der Lendenwirbel; auch hier wäre Verwechslung mit Spondylolisthesis sehr nahe gelegen.“ Bei neuerlicher Durchmusterung der Beckensammlung meines Museums fiel mir an dem nicht vollkommen sauber präparirten Becken beim Einblicke in den Wirbelcanal von hinten her auf, dass über der hinteren Fläche des 1. Kreuzwirbels eine grubige Vertiefung vorhanden sei, wie wenn der Körper des letzten Lendenwirbels weiter nach vorne stehen würde; ich schöpfte daraus den Verdacht, dass es sich hier vielleicht denn doch um eine, wenn auch geringgradige Spondylolisthesis handeln könne, unterzog das Becken einer nochmaligen genauen Präparation und liess es auch in der sagittalen Medianebene durchsägen. Der Verdacht bestätigte sich vollkommen. Es lag wirklich eine allerdings nicht hochgradige Spondylolisthesis lumbo-sacralis vor, welche, wie ich bestimmt behaupten möchte, aus abnormer Entwicklung der lumbo-sacralen Gelenksfortsätze entstanden war.

Das Becken hatte mittelstarke Knochen, einen weiten Arcus ossium pubis, steil gestellte Darmbeinteller und war durch etwas geringere Ausbuchtung der rechten Hälfte der Linea terminalis leicht asymmetrisch. Die Beckenneigung erschien geringer. Ich bestimmte sie auf 30°. Die stark lordotische und nach rechts etwas scoliotische Lendenwirbelsäule war deutlich in das Becken vorgetreten. Das Promontorium sprang stärker vor, das Kreuzbein war mehr gehöhlt.

Hinsichtlich der Beckenmasse<sup>1)</sup> verzeichnete ich:

*Grosses Becken:*

Distantia cristarum<sup>2)</sup> = 23,2 cm

Distantia spinarum = 19,2 cm.

*Kleines Becken:*

Eingang: Conjugata vera = 10 cm,

Diameter transversa = 11,7 cm,

Diameter obliqua d. = 12 cm,

Diameter obliqua s. = 11,4 cm.

Weite: Conjugata = 13,2 cm,

Diameter transversa = 11,3 cm.

Enge: Conjugata = 11,2 cm,

Distantia spinarum = 9,2 cm.

Ausgang: Conjugata = 9,3 cm,

Distantia tuberum = 9,2 cm.

Es war also das ganze Becken etwas weniger geräumig als sonst, nur die Conjugata der Beckenweite hatte grössere Dimension, was eben der erwähnten stärkeren Höhlung des Kreuzbeines entsprach.

Bei der Betrachtung der Lumbo-Sacraljunctur von oben rechts und oben links her sah man sehr deutlich, wie die 3 am Präparate befindlichen Lendenwirbel nach vorne gerückt waren, so dass ihre Processus transversi und speciell die Processus transversi des letzten Lendenwirbels über der Mitte der Kreuzbeinflügel statt über dem hinteren Rande derselben standen.

Die normal langen Processus spinosi der Lendenwirbel ragten nach hinten viel weniger als sonst vor. Ihre hinteren Enden befanden sich fast in einer geraden Linie mit dem hinteren Ende des wie gewöhnlich kurzen Processus spinosus des 1. Kreuzwirbels.

Was nun die Gelenksfortsätze zwischen den Lendenwirbeln und zwischen letztem Lenden- und 1. Kreuzwirbel betrifft, so sah man an ersteren eine geringe Differenz zwischen rechts und links, in dem entsprechend der Scoliosis dextroconvexa, die auch ein Schiefstehen der ganzen Wirbel bedingt hatte, die rechtsseitigen Fortsätze etwas auseinandergezogen, die linksseitigen etwas übereinandergeschoben waren. *In den Lumbo-Sacralgelenken zeigte sich eine zweifellose Subluxation* (vide Fig. 1), in dem die unteren Gelenks-

<sup>1)</sup> Alle Beckenmasse (nach *Luschka* Anatomie des menschlichen Beckens 1864) wurden hier wie auch später von der Innenfläche der Beckenwandungen abgenommen.

<sup>2)</sup> Dieselbe konnte wegen des starken Vortretens der Lendenwirbelsäule nicht mehr mit dem Massstabe wie sonst sondern nur mittelst Zirkels gemessen werden.

fortsätze des letzten Lendenwirbels nach vorne geglitten waren. Auf der rechten Seite war das mehr ausgeprägt als auf der linken Seite, indem die rechtsseitigen Gelenksfortsätze sich nur mehr mit ihren peripheren Hälften berührten, während links die auch vorhandene allerdings etwas geringere Luxation zunächst durch eine anscheinende Verlängerung des nach vorne geglittenen unteren Gelenksfortsatzes des 5. Lendenwirbels verdeckt wurde. Als ich behufs genaueren Studiums der Formverhältnisse der sacrolumbalen Gelenksfortsätze die sämtlichen, hier noch vorhandenen Bänderreste durch aufgelegte, feuchte Wattabäuschchen erweicht hatte, konnte ich im Laufe der Präparation folgendes erheben: Die sacralen Gelenksfortsätze waren bedeutend kleiner als sonst, standen 4,5 cm von einander ab und kehrten ihre beträchtlich kleineren, rechts nur mehr in der oberen Hälfte, links in den oberen zwei Drittheilen mit Knorpel versehenen Gelenksflächen weitaus überwiegend nach innen und nur etwas nach hinten und oben. Die unteren Gelenksfortsätze des letzten Lendenwirbels waren gar sonderbar gebaut. Sie waren auch kleiner als sonst und bestanden aus je 2 Theilen, nämlich dem Basaltheile des Fortsatzes und einem Ansatzstücke von 8 mm Länge und 4 mm Dicke, welches rechts 12 mm, links 20 mm hoch war. Diese Ansatzstücke, welche beiderseits nur durch eine dünne Bandmasse mit dem Basaltheile des Gelenksfortsatzes verbunden gewesen waren und nach Aufweichung der Bandmasse hatten abgehoben werden können, waren es eigentlich allein, welche den Contact zwischen den oberen und unteren Gelenksfortsätzen in der Lumbo-Sacraljunctur vermittelten, indem rechts eben nur im Bereiche des Ansatzstückes, links ausserdem nur noch durch die unmittelbar angrenzende Partie des Basaltheiles des unteren Gelenksfortsatzes des letzten Lendenwirbels die Berührung der lumbo-sacralen Gelenksfortsätze statt hatte. Von einer Spondylolysis interarticularis war weder rechts noch links eine Spur zu sehen, die Portiones interarticulares des letzten Lendenwirbels waren durchaus nicht verlängert.

Auf dem sagittalen Medianschnitte war zu erkennen, dass die Spondylolisthesis lumbo-sacralis circa 9 mm betragen hatte (vide Fig. 2). Um so viele mm stand der hintere untere Rand des Körpers des letzten Lendenwirbels vor dem hinteren oberen Rande des Körpers des 1. Kreuzwirbels und eben so hoch war in der Durchschnittsebene die firstartige Leiste, welche sich am vorderen oberen Rande des Körpers des 1. Kreuzwirbels erhob und auf der der vordere untere Rand des Körpers des letzten Lendenwirbels aufruhte. Während nach rechts dieser First am vorderen oberen

Rande des Körpers des 1. Kreuzwirbels allmählig an Höhe abnahm, wurde derselbe nach links hin noch höher und erreichte daselbst in einem schnabelartigen Vorsprunge die Höhe von fast 20 mm. Linkerseits war auch der vordere untere Rand des Körpers des letzten Lendenwirbels hyperostotisch geworden und lagerte daselbst zwischen den beiden hyperostotischen Wirbelkörperändern an der Vorderfläche der Bandscheibe eine 2 cm lange, 8 mm breite, dünne Knochenplatte neuer Bildung. Die obere Fläche des Körpers des 1. Kreuzwirbels war dabei in ihrer hinteren Hälfte concav, in ihrer vorderen Hälfte convex und zeigte die untere Fläche des Körpers des letzten Lendenwirbels die entgegengesetzten Krümmungen. Auffällig verändert erschien auch die hintere Fläche des Körpers des letzten Lendenwirbels. Sie war beträchtlich niedriger als die vordere Fläche des Körpers, nämlich nur 20 mm hoch gegen 30 mm Höhe der vorderen Fläche und stark gehöhlt. Die lumbo-sacralsche Bandscheibe war durchwegs etwas niedriger, ihr vorderer Randtheil erschien convex, ihr hinterer Randtheil verlief schräg von dem hinteren unteren Rande des Körpers des letzten Lendenwirbels zum hinteren oberen Rande des Körpers des 1. Kreuzwirbels, also von vorne oben nach hinten unten.

Der Wirbelcanal mass von vorne nach hinten im Bereiche des 3. Lendenwirbels 19 mm, ebensoviel im Bereiche des 4. Lendenwirbels, und im Bereiche des letzten Lendenwirbels trotz der grubigen Vertiefung dessen hinterer Fläche auch nur 20 mm. Es war also der letzte Lendenwirbel sicherlich kein Dolichospondylus. Wohl aber zeigten alle 3 Lendenwirbel, der letzte am meisten, eine allerdings nicht hochgradige Abbiegung zwischen Körper und Dornfortsatz in der Art, dass die von vorne nach hinten gezogenen Mittellinien der Körper und Bogen einen etwas kleineren nach unten offenen stumpfen Winkel als sonst bildeten — mässiger Grad sogenannter Kyrtospondylie —. An der Übergangsstelle des Lendentheils des Wirbelcanales in den Sacralcanal bestand eine auffällige Verengung, indem die den Processus spinosus tragende Partie des Bogens des letzten Lendenwirbels auf 9 mm an den hinteren oberen Rand des Körpers des 1. Kreuzwirbels herangetreten war. Der Sacralcanal hatte gewöhnliche Dimensionen.

Gehe ich nun in eine Epicrise dieses Falles ein, so muss gesagt werden, dass hier sicherlich eine Spondylolisthesis lumbo-sacralis vorgelegen hatte. Dieselbe hatte zweifellos in einem Vorwärtsgleiten des ganzen letzten Lendenwirbels bestanden und zwar im Zusammenhang mit einer allmählig entwickelten Luxation der lumbo-sacralen Gelenksfortsätze, welche augenscheinlich abnorm

entwickelt gewesen waren. Dieselben waren zu klein geblieben und hatten abnorme Stellung gehabt, so dass sie ihrer Aufgabe, bei der Wirkung seitens der Rumpflast im aufrecht stehenden Körper, das Vorwärtsgleiten des letzten Lendenwirbels zu verhindern, nicht gewachsen waren. Dabei bestanden sie noch dazu aus je 2 nicht knöchern verschmolzenen Stücken, dem Basaltheile und dem Ansatzstücke. Dieser Befund fordert gewiss zum Nachdenken auf, und möchte ich glauben, dass diesbezüglich 2 Möglichkeiten zu erwägen sind. Einerseits könnte man sich denken, dass die Ansatzstücke nicht zur Wiederanwachsung gekommene Bruchstücke waren, andererseits könnte man dieselben als nicht verwachsene Epiphysen betrachten. Gegen die erstere Annahme spricht die immerhin bis zu einem gewissen Grade vorhandene Symmetrie der Ansatzstücke und das Fehlen jeglicher Callusbildung, aber auch die zweite Auffassung hat ihre Schwierigkeiten. Das Vorkommen von selbstständigen Epiphysen an den unteren Gelenksfortsätzen wie hier des letzten Lendenwirbels würde nämlich eine seltene Ausnahme darstellen. Nur *Schwegel* (1858) erwähnt, dass er öfters selbstständige Knochenpunkte in den Epiphysen condyloideae aller Wirbelgruppen sowohl oben als unten gesehen habe, *Rambaud* und *Renault* (1864) bezeichnen das Vorkommen eines Centre d'ossification epiphysaire in einer Apophyse articulaire inferieure als „tres douteux,“ *Kölliker* (1879) spricht nur von dem vereinzelt Vorkommen accessorischer Knochenpunkte an den Gelenksfortsätzen und *Toldt* (1882) erwähnt zwar epiphysäre Verknöcherungspunkte in den oberen nicht aber in den unteren Gelenksfortsätzen. Ich selbst untersuchte darauf hin eine ganze Zahl von Wirbelsäulen von Individuen verschiedenen Alters bis zum 23. Lebensjahre, aber stets ohne Erfolg. Die Bildung von Epiphysen in den unteren Gelenksfortsätzen des letzten Lendenwirbels würde also sicherlich eine besondere Seltenheit sein.

Wie dem auch nun sein mag, *durch den im Vorgehenden geschilderten Fall von Spondylolisthesis scheint mir sicher nachgewiesen, dass eine Spondylolisthesis lumbo-sacralis aus abnormer Entwicklung der lumbo-sacralen Gelenksfortsätze durch allmälige Luxation in diesen Gelenken entstehen kann.* Das muss gewiss in Zukunft berücksichtigt werden. Wenn auch hier nur ein Anfangsstadium der Spondylolisthesis vorlag, so muss doch zugegeben werden, dass bei solchen Verhältnissen der lumbo-sacralen Gelenksfortsätze auch eine hochgradige Olisthesis sich hätte entwickeln können. Freilich mag es in einem solchen Falle dann bei beträchtlichen secundären Veränderungen sehr schwer ja unmöglich werden können, die Ur-

sache der Olisthesis richtig zu erkennen, mit dem genannten ätiologischen Momente wird aber stets gerechnet werden müssen.

Aus der Anamnese meines Falles ist leider gar nichts notirt, so dass ich also nicht zu sagen vermag, ob bei diesem Individuum etwa besondere Belastungsverhältnisse die Genese der Spondylolisthesis herbeiführten. Ich möchte es aber nicht für unmöglich halten, dass die gewöhnliche Rumpflast allein bei einer so mangelhaften Function der Gelenksfortsätze allmählig die Verschiebung in der Lumbo-Sacraljunctur erzeugen konnte.

Nicht so wie bei der ersten meiner ätiologischen Gruppen gelingt es, das Vorkommen bezüglichlicher Spondylolisthesis lumbo-sacralis bei dem zweiten von mir a priori angenommen ursächlichen Momente, nämlich der krankhaften Zerstörung der lumbo-sacralen Gelenksfortsätze (Gruppe I<sub>2</sub>) zu erweisen.

Es unterliegt zwar keinem Zweifel, dass entzündliche und zu hochgradigen Zerstörungen führende Knochenprocesse wie z. B. auch Tumorbildungen auch an den Gelenksfortsätzen sich abspielen können, ja bei der vulgärsten Form von Caries an den Wirbeln, der Caries tuberculosa, ist es recht häufig zu sehen, wie die Knochentuberculose von den Wirbelkörpern aus auf die Bogen und ihre Fortsätze übergreift, es liegt aber trotzdem bis jetzt keine einzige sichere Beobachtung von Spondylolisthesis lumbo-sacralis vor, die man auf eine morbide Zerstörung der Gelenksfortsätze zurückführen könnte.

Allen den Fällen von Spondylolisthesis lumbo-sacralis, die man auf Caries bezogen hatte, wurden später vielmehr andere und zwar richtigere Deutungen in ätiologischer Hinsicht zu Theil. Ich wähle hiefür als Beispiele das Hallenser Becken II, das Trierer Becken und das Leydner Becken. Das Hallenser Becken II, bei welchem *Blasius* (1868) die Spondylolisthesis als Effect einer Caries lumbo-sacralis angesehen hatte, wurde von *Neugebauer* (1885) auf eine bilaterale, wahrscheinlich congenitale Spondylolysis interarticularis des letzten Lendenwirbels zurückgeführt und bezüglich der Caries geäußert, dass, wenn sie überhaupt vorhanden war, dieselbe erst später hinzugetreten sei. Bei dem Trierer Becken, welches *Ender* (1869) als eine Spondylolisthesis aus cariöser Zerstörung der oberen Gelenksfortsätze des 1. Kreuzwirbels beschrieben hatte, ergab eine neuerliche Untersuchung durch *Kruckenber*g (1885), dass keine Caries vorlag, sondern dass das 2 Jahre vor dem Tode der 31jährigen Frau beim Heben eines schweren, an den Schultern befestigten Tragkorbes eingetretene Trauma eine bilaterale Fractur der Portio interarticularis des letzten Lendenwirbels erzeugt hatte, aus der sich dann allmählig die Olisthesis mit Synostose der lumbo-sacralen

Gelenksfortsätze entwickelt hatte. Hinsichtlich des von *Traub* (1889) als pseudospondylolisthetisches Becken mit Caries publicirten *Leydner* Beckens wies *Neugebauer* (1889) nach, dass auch hier keine Caries vorhanden gewesen war, dass die Caries durch hochgradige Usur vorgetäuscht worden war und dass das wirklich spondylolisthetische Becken eine Spondylolysis interarticularis bilateralis am 5. Lendenwirbel besass, welche die Ursache für die Olisthesis abgegeben hatte.

Es geht also nicht an, wie *Didier* (1874) und *Herrgott* (1877) es meinten, anzunehmen, dass die Spondylolisthesis so wie das Spondylisem i. e. die angulare Kyphose in der lumbo-sacralen Partie der Wirbelsäule stets durch Caries bedingt sei und zwar die Spondylolisthesis durch Caries der lumbo-sacralen Gelenksfortsätze gegenüber der Entstehung des Spondylisems durch Caries der Wirbelkörper. *Bis jetzt ist das nicht bewiesen.*

*Nach meinem Dafürhalten dürfte es auch dabei bleiben, denn bei näherer Betrachtung zeigt sich, dass die krankhaften Zerstörungsprocesse und speciell die am häufigsten vorkommende wohl immer von den Wirbelkörpern erst secundär auf die Bogen übergreifende Caries tuberculosa der lumbo-sacralen Gelenksfortsätze gar nicht dazu geeignet ist, eine Spondylolisthesis lumbo-sacralis zu veranlassen. So lange die Caries florid ist, sind die betreffenden Menschen kaum je in der Lage, sich andauernd aufrecht zu erhalten und so die Rumpflast auf die Lumbo-Sacraljunctur wirken zu lassen. Überstehen sie die Erkrankung, heilt der Process aus und kommen die betreffenden Menschen wieder zu der constanten aufrechten Stellung des Körpers, so sind bereits ausgedehnte Synostosirungen wie an den Wirbelkörpern so auch an den Bogen und Gelenksfortsätzen eingetreten, welche jede weitere Dislocation verhindern. Solche Menschen acquiriren, wenn sie genesen, fixirte Verbiegungen der Wirbelsäule, aber keine Spondylolisthesis.*

Menschen mit Tumorbildungen in den Wirbeln verhalten sich so wie Patienten mit Caries. Auch sie vermögen wohl nicht andauernd die Rumpflast zu tragen.

Wie steht es nun mit der 3. Gruppe ( $I_3$ ), mit der *Spondylolisthesis aus Fractur im Bereiche der lumbo-sacralen Gelenksfortsätze?*

A priori erscheint dieses ätiologische Moment ganz plausibel und geht dasselbe direct hervor aus den früher erwähnten Experimenten der Durchsägung der lumbo-sacralen Gelenksfortsätze. Dazu kommt noch, dass Fracturen der Gelenksfortsätze der Wirbel überhaupt nicht eben sehr selten beobachtet werden. Freilich handelt es sich hierbei meist um sonstige schwere Verletzungen



der Wirbelsäule, so dass die Fractur der Gelenksfortsätze mehr in den Hintergrund tritt und die betreffenden Menschen entweder sofort zu Grunde gehen oder doch eine Continuitätstrennung des Rückenmarkes acquiriren, wodurch sie gelähmt werden. Doch aber giebt es Fälle von Fractur der Gelenksfortsätze, in denen diese Fractur das hauptsächlichste gewesen zu sein scheint, und die betreffenden Menschen keine Zermalmung des Rückenmarkes erfahren hatten und wieder zu aufrechter Stellung kamen. Es gilt dies namentlich für die unteren Abschnitte der Brustwirbelsäule und für die Lendenwirbelsäule. In solchen Fällen könnte sich im Anschlusse an die in Heilung übergehende Fractur der Gelenksfortsätze Spondylolisthesis entwickeln.

Zur Illustration des Gesagten führe ich in Kürze einige bezügliche Präparate meines Museums an:

*Mus.-Präp. Nr. 1150.* Fractur des oberen linken Randes des Körpers des 2. Lendenwirbels, Zerreiſsung der Bandscheibe zwischen 1. und 2. Lendenwirbel, *Fractur des rechten unteren Gelenksfortsatzes des 1. Lendenwirbels*, Fractur des Processus spinosus dieses Wirbels und hochgradige Dislocation des oberen Bruchstückes der Wirbelsäule nach links um die ganze Breite der Wirbelsäule. Das Präparat stammt von einem 10 Wochen nach dem Trauma an gangraenösem Decubitus verstorbenen, am 15. Februar 1859 scirten 45jährigen Manne. Um die Bruchstücke hatte sich bereits etwas Callus gebildet, so dass sie im frischen Präparate unbeweglich gewesen waren.

*Mus.-Präp. Nr. 1738.* Fractur des oberen Randes des Körpers des 12. Brustwirbels, Zerreiſsung der Bandscheibe zwischen 11. und 12. Brustwirbel, *Fractur des rechten unteren Gelenksfortsatzes des 11. Brustwirbels* und Dislocation des oberen Bruchstückes der Wirbelsäule nach vorne mit winkelliger Abknickung der Wirbelsäule an dieser Stelle. Auch der Träger dieser Wirbelsäule, ein 38jähriger Tagelöhner, war etliche Wochen nach dem Trauma an Decubitus (am 26. Dec. 1842) gestorben. An den Wirbelkörpern hatte sich bereits ziemlich viel Callus gebildet, die Medulla spinalis war vollkommen zerquetscht.

*Mus.-Präp. Nr. 432.* Fractur der Querfortsätze und bilaterale Fractur des Bogens hinter der Abgangsstelle der unteren Gelenksfortsätze des 5. Halswirbels, *Fractur des rechten oberen Gelenksfortsatzes des 6. Halswirbels* und Zerreiſsung der Bandscheibe zwischen den 2 Wirbeln mit Dislocation des oberen Bruchstückes der Wirbelsäule nach vorne um die ganze Dicke der Halswirbelkörper von einem sofort im Trauma gestorbenen Manne.

Hatten in diesen 3 Fällen lediglich acute im Momente des Traumas entstandene Dislocationen vorgelegen, so könnte hingegen der folgende Fall als eine mit Fractur der Gelenksfortsätze zusammenhängende Olisthesis des 12. Brustwirbels gedeutet werden.

*Mus.-Pröp. Nr. 3444.* Letzter Brust- und 1. und 2. Lendenwirbel eines 48jährigen Mannes, der am 23. Jänner 1878 an Tuberculose gestorben war, und in Bezug auf welchen in der klinischen Diagnose von einer Lähmung nichts angegeben war. Der Körper des 12. Brustwirbels ist über den des 1. Lendenwirbels um 15 mm nach vorne geglitten und sowohl in der Mitte seiner unteren Fläche mit dem vorderen oberen Rande des Körpers des 1. Lendenwirbels als durch eine von seinem vorderen unteren Rande ausgehende, in der Mitte 20 mm lange, nach den Seiten allmählig auslaufende Knochenplatte, die auch noch etwas auf die vordere Fläche des Körpers des 2. Lendenwirbels reicht, mit der vorderen Fläche des Körpers des 1. Lendenwirbels synostosirt (vide Fig. 3). Die augenscheinlich fracturirt gewesenen und durch Callusbildung plumpen Gelenksfortsätze zwischen dem 12. Brust- und 1. Lendenwirbel sind zu zwei sagittal gestellten bogenförmigen Spangen umgewandelt, zwischen welchen der Wirbelcanal auf 30 mm in der Länge und 20 mm in der Breite klafft, so dass die Mittelpunkte des hinteren Randes der beiden Dornfortsätze 65 mm von einander abstehen. Der Wirbelcanal zeigt dabei zwischen dem Körper des 12. Brust- und 1. Lendenwirbels in seiner vorderen Wand eine durch das Vorragen des blosgelegten hinteren oberen Randes des 1. Brustwirbelkörpers bedingte Stufe, ist aber doch nicht auffällig verengert, da die synostosirten Gelenksfortsätze zwischen 12. Brust- und 1. Lendenwirbel wie erwähnt bogenförmige, nach hinten convexe Spangen bilden. Ich könnte mir diesen Fall dahin zurechtlegen, dass durch das Trauma, welches eine Fractur der genannten Gelenksfortsätze und wahrscheinlich auch eine Absprengung des obersten Abschnittes der vorderen Fläche des 1. Lendenwirbelkörpers mit wenigstens partieller Zerreißung der Bandscheibe zwischen 12. Brust- und 1. Lendenwirbel erzeugt hatte, allerdings sofort eine Dislocation des 12. Brustwirbels nach vorne gesetzt worden war, dass aber doch vielleicht später, als die Fractur in Heilung übergegangen war und der Patient, da er offenbar keine Lähmung gehabt hatte, wieder hatte stehen und gehen können, die Vorwärtsgleitung des 12. Brustwirbels und die Verlängerung der Callusmasse an Stelle der fracturirt gewesenen Gelenksfortsätze allmählig stärker wurde, also in diesem Sinne eine Olisthesis sich entwickelte, die erst dann sistirte, als die Synostose der Wirbelkörper eingetreten war.

In der That sind aber auch bereits mehrere Fälle von Spondylolisthesis lumbo-sacralis auf Fractur im Bereiche der lumbo-sacralen Gelenksfortsätze und zwar der oberen Gelenksfortsätze des 1. Kreuzwirbels bezogen worden. So meint *Neugebauer* (1882 und 1884) vom Paderborner Becken, vom Hallenser Becken I und dem Prager Becken A, dass in ihnen die Olisthesis lumbo-sacralis vielleicht aus Fractur der oberen Gelenksfortsätze des 1. Kreuzwirbels entstanden war und will diese Ätiologie als bestimmt annehmen für das Breslauer Becken, in welchem *Strasser* (1882) Arthritis deformans an den lumbo-sacralen Gelenksfortsätzen als Ursache der Spondylolisthesis angesehen hatte. *Neugebauer* stellte sich dabei vor, dass auf die Fractur der oberen Gelenksfortsätze des 1. Kreuzwirbels zuerst eine Olisthesis des ganzen letzten Lendenwirbels folgte, dann nach Stemmung des nach vorne geglittenen letzten Lendenwirbels am hinteren oberen Rande des Körpers des 1. Kreuzwirbels in Folge der geänderten mechanischen Verhältnisse Verlängerung des Bogens des letzten Lendenwirbels und so allmählig Olisthesis der vorderen Wirbelhälfte allein sich entwickelte.

Wenn nun auch diese Fälle nicht ganz einwurfsfrei sind, indem es sich in ihnen stets um späte Stadien der Olisthesis und hochgradige Veränderungen in der ganzen Lumbo-Sacraljunctur handelte, in Bezug auf welche, wie dies namentlich *Krukenberg* (1885) von der für solche Spondylolisthesis-Fälle von *Neugebauer* als pathognomonisch bezeichneten Verlängerung der synostosirten lumbo-sacralen Gelenksfortsätze behauptete, sehr schwer abzuschätzen ist, was als primär und was als secundär hinsichtlich der Olisthesis anzusehen ist, und die allein vollkommen beweisenden Initialfälle noch ausstehen, so wird man doch stets dieses ätiologische Moment bei der Untersuchung eines neuen Falles von Spondylolisthesis lumbo-sacralis im Auge behalten müssen.

Was endlich die 4. Gruppe innerhalb der I. Kategorie von Ursachen für die Spondylolisthesis lumbo-sacralis (*Gruppe I<sub>4</sub>*) betrifft i. e. die Entstehung der Spondylolisthesis aus Luxation im Bereiche der ursprünglich normal gebildeten Gelenksfortsätze, so wurde schon früher darauf hingewiesen, dass eine solche Entstehung der Spondylolisthesis lumbo-sacralis wohl nicht gedacht werden kann, so lange die lumbo-sacralen Gelenksfortsätze normal bleiben. Es kann zwar durch ein gewaltiges Trauma eine acute Luxation zwischen Gelenksfortsätzen von Wirbeln gesetzt werden, wie ich selbst (unter Nr. 1472) in meinem Museum ein derartiges Präparat besitze, in welchem bei Fractur des hinteren unteren Randes des Körpers des 4. Halswirbels und Zerreißung der Bandscheibe

zwischen 4. und 5. Halswirbel eine plötzliche und zwar vollständige Luxation der nicht fracturirten Gelenksfortsätze zwischen 4. und 5. Halswirbel in der Art eingetreten war, dass der obere Theil der Halswirbelsäule um die ganze Dickendimension des 4. Halswirbelkörpers mit Zerquetschung des Rückenmarkes nach vorne dislocirt worden war und die unteren Gelenksfortsätze des 4. Halswirbels auf den Querfortsätzen des 5. Halswirbels aufruhten; eine allmälige Luxation aber in den Gelenksfortsätzen, wie sie für das Zustandekommen einer Spondylolisthesis gedacht werden müsste, scheint überhaupt nirgends an der Wirbelsäule bei ursprünglich normal gebildeten Gelenksfortsätzen vorkommen zu können. Selbst bei hochgradigen pathologischen Verkrümmungen der Wirbelsäule im Sinne der Kyphose und der Scoliose, unter welchen Verhältnissen man daran denken könnte, dass bei der Kyphose wegen der Dehnung an der dorsalen Seite der Wirbelsäule eine allmälige bilaterale Luxation der Gelenksfortsätze auf der Höhe der Krümmung und bei der Scoliose eine solche allmälige Luxation auf der Seite der Convexität der Krümmung also unilateral und damit etwa eine Olisthesis resp. Hemiolisthesis sich entwickeln würde, ist etwas derartiges bis jetzt nie beobachtet worden. Bei der bogenförmigen Kyphose vertheilt sich die Biegung auf eine so grosse Zahl von Segmenten der Wirbelsäule, dass deswegen keine ausgiebigere Entfernung der einzelnen Paare von Gelenksfortsätzen eintritt; bei der angularen Kyphose ist, wie schon erwähnt wurde, zur Zeit der Wiederbelastung der betreffenden Stelle der Wirbelsäule durch die neuerliche Einnahme der aufrechten Stellung bereits Synostose im Bereiche der Gelenksfortsätze in der Gegend des Gibbus zugegen, so dass dadurch eine Spondylolisthesis ausgeschlossen erscheint und auch bei der Scoliose, bei der allerdings regelmässig Verschiebungen der Gelenksfortsätze in der Art angetroffen werden, dass die Gelenksfortsätze auf Seite der Concavität bei gleichzeitiger Deformation sich mehr übereinander schieben, auf Seite der Convexität hingegen von einander sich entfernen, wie man das noch an jedem Macerationspräparate einer Scoliose erkennen kann, scheint doch niemals auf Seite der Convexität die Entfernung der Gelenksfortsätze von einander so beträchtlich zu werden, dass die in der That vorhandene unilaterale Subluxation allmälig zu einer completen unilateralen Luxation werden würde und damit eine sogenannte Hemiolisthesis einträte.

*Es hat also die Annahme einer Entstehung der Spondylolisthesis lumbo-sacralis aus allmäliger Luxation im Bereiche der ursprünglich normal gebildeten lumbo-sacralen Gelenksfortsätze von vornherein sehr*

wenig Wahrscheinlichkeit für sich und sind auch die Fälle von Spondylolisthesis lumbo-sacralis, in denen man eine solche Genese der Olisthesis annahm, mit Recht in anderer Art gedeutet worden. Ich führe in dieser Richtung die beiden von v. Weber-Ebenhof (1874) publicirten und nun in meinem Museum befindlichen Fälle von Spondylolisthesis lumbo-sacralis an. v. Weber-Ebenhof hatte für das erste der beiden Becken (Mus.-Nr. 2739, sog. Prager Becken A), das von einer im Jahre 1873 von der kgl. böhm. Landesirrenanstalt in Prag zur Section gekommenen 56jährigen Frau stammte, angenommen, dass hier die Olisthesis durch eine mit Fractur verbundene Luxation der lumbo-sacralen Gelenksfortsätze, welche im 16. Lebensjahre durch einen Sturz aus einer Höhe von 2 Klaftern entstanden war, bedingt worden war und bei dem zweiten Becken (Mus.-Nr. 2133, sog. Prager Becken B), das, wie ich jetzt eruiren konnte, von einer am 21. Nov. 1866 verstorbenen 62jährigen Frau (H. Elisabeth) herrührte, die Olisthesis auf eine reine Luxation der lumbo-sacralen Gelenksfortsätze zurückgeführt. Neugebauer untersuchte im Jahre 1882 diese beiden Becken neuerdings und kam in Bezug auf beide Becken zu der gewiss richtigen Überzeugung, dass in keinem der Becken eine Luxation der lumbo-sacralen Gelenksfortsätze stattgefunden hatte. Vom ersten Becken, in welchem es sich um sehr weit vorgeschrittene Spondylolisthesis handelte, und bereits ausgedehnte Synostosirung eingetreten war, konnte Neugebauer zu keinem ganz bestimmten Urtheile gelangen. Er nahm für dieses Becken einerseits die Möglichkeit einer Fractur der Portiones interarticulares des letzten Lendenwirbels (Monographie 1882), andererseits (Arch. f. Gyn. 1882 und 1884) die Möglichkeit einer Fractur der oberen Gelenksfortsätze des 1. Kreuzwirbels an. Im zweiten Becken gelang es Neugebauer, das Vorhandensein der bilateralen Continuitätstrennung in der Portio interarticularis, sei es nun aus abnormer Ossification oder aus Fractur daselbst sicher nachzuweisen (Monographie 1882 und 1884).

So viel über die I. Kategorie von ursächlichen Momenten für das Entstehen der Spondylolisthesis lumbo-sacralis. Zwei Gruppen dieser Kategorie nämlich die Entwicklungsanomalien der lumbo-sacralen Gelenksfortsätze und die Fracturen derselben, müssen als zu Recht bestehend anerkannt werden und verdienen sie gewiss volle Beachtung, die beiden anderen Gruppen i. e. die krankhafte Zerstörung der Gelenksfortsätze und die Luxation im Bereiche der ursprünglich normal gebildeten Gelenksfortsätze mussten zwar aprioristisch aufgestellt werden, sind aber bisher nicht erwiesen und dürften nach dem Gesagten auch kaum je erwiesen werden.

Ich wende mich nun zu der Ätiologie und Genese derjenigen Fälle von Spondylolisthesis lumbo-sacralis, bei der es sich in Folge von Verlängerung des Bogens des letzten Lendenwirbels nur um das allmälige Vorwärtsgleiten des Körpers und vorderen Bogenabschnittes des letzten Lendenwirbels handelt.

## II. Categorie.

Als 1. Gruppe von Ursachen bezeichnete ich hier *die Entwicklungsanomalien des Bogens des letzten Lendenwirbels (Gruppe II<sub>1</sub>)*.

Diese Ätiologie der Spondylolisthesis lumbo-sacralis ist vollkommen sicher gestellt und spielt dieselbe eine sehr wichtige Rolle.

Wie schon hervorgehoben wurde, ist es das unbestreitbare Verdienst *Neugebauer's*, dieses ursächliche Moment in gebührender Weise gewürdigt zu haben. *Es kann jetzt bestimmt geäußert werden, dass aus einer abnormen Entwicklung des Bogens des letzten Lendenwirbels eine Spondylolisthesis lumbo-sacralis entstehen kann.*

Für gewöhnlich (vide besonders *Toldt* 1882) verknöchert ein Wirbel (ausgenommen die 2 ersten Halswirbel) in der Art, dass nach vorheriger Entwicklung von Verkalkungspunkten je ein Ossifikationskern in den Bogenstielen und ein solcher in dem Wirbelkörper entsteht, dass dann periostale Knochenbildung hinzutritt, und allmählig die einzelnen Fortsätze des Bogens deutlicher werden. Im 1. Lebensjahre verschmelzen die knöchernen Bogenstücke untereinander und im 3. Lebensjahre mit dem Wirbelkörper. Bis gegen das 12. Lebensjahr findet nur appositionelles Wachstum statt, von der Zeit an bis zum Ende des Wachstums entsteht dann noch eine Anzahl von epiphysären Verknöcherungspunkten.

Darnach besteht also jede Bogenhälfte unter normalen Verhältnissen nur aus je einem Knochenstücke. Wenn nun das auch gewiss als die Regel angesehen werden muss, so gibt es doch nicht selten Ausnahmen von dieser Regel. Nachdem *Lambl* (1856) zuerst die Aufmerksamkeit auf das Vorkommen einer als Ausdruck einer Entwicklungsstörung anzusehenden abnormen bilateralen *Articulatio spuria* in der *Portio interarticularis* des Bogens des letzten Lendenwirbels hingelenkt hatte, war es dann *Neugebauer*, der in seiner Monographie (1862) alles bis dahin Bekannte über diese Entwicklungsanomalie zusammentrug und auch später fort und fort (1883, 1884 und 1885) neue derartige Fälle sammelte. Es ist jetzt allgemein angenommen, dass unter Umständen in der *Portio interarticularis* sei es ein- oder beiderseitig eine auf eine doppelte Anlage von Ossifikationspunkten in den betreffenden Bogenhälften zu beziehende Trennungslinie vorkommen und für immer

bestehen kann. Es gilt dies für die verschiedenen Wirbelgruppen, am häufigsten wird diese „Spondylolysis interarticularis congenita“ allerdings am letzten Lendenwirbel getroffen. Die Trennungslinie kann dabei, wie namentlich *Neugebauer* (1884) hervorgehoben hat, beträchtliche Verschiedenheiten zeigen; sie kann rein quer verlaufen oder schräg von innen oben nach aussen unten die Portio interarticularis durchsetzen, die aneinander stossenden Bogenstücke können überknorpelt sein oder des Knorpelüberzuges entbehren, es kann zwischen ihnen ein allerdings unvollkommenes Gelenk bestehen oder aber nur eine dünne Lage von Bandmasse enthalten sein, ihre Enden können zugeschärft oder verdickt sein, sie können glatt sein oder zahlreiche kleinere und grössere Höcker aufweisen. Hinsichtlich der Ursache dieser Spondylolysis interarticularis congenita, deren Anlage *Albrecht* (1880) wohl nicht mit Recht als regelmässig präformirt ansieht, so dass er an dem sich entwickelnden Wirbel ausser dem Wirbelcentrum 4 Bogenstücke, ein Hyparcuale dextrum et sinistrum und ein Eparcuale dextrum et sinistrum unterscheidet, ist noch nichts sicheres bekannt. *Lambl* (1858) bezog die Pseudarthrosis interarticularis auf Hydrorhachis, *Neugebauer* meinte dagegen, dass für einen solchen Zusammenhang gar nichts spräche und stützte sich hierbei namentlich auf die Statistik *Tschaussow's*. In der That findet sich für gewöhnlich die Spondylolysis interarticularis congenita als ganz zufälliger Befund an sonst nicht veränderten Wirbeln. Andererseits aber trifft es sich doch wieder nicht so selten, dass solche Wirbel gleichzeitig im Bereiche des Processus spinosus Spaltbildung des Bogens zeigen, was z. B. ein Präparat von Spondylolysis interarticularis congenita des letzten Lendenwirbels in meinem Museum (Nr. 4436, 24-jähriges Weib) erkennen lässt und auch sonst schon gesehen wurde und ist neben der Spondylolysis interarticularis congenita des letzten Lendenwirbels auffallend hochgradige Erweiterung des Wirbelcanales in grösserer Längenausdehnung, etwa auch vollständige dorsale Schisis des Kreuzbeines vorhanden, so dass ich mich nicht des Gedankens erwehren kann, dass in solchen Fällen denn doch ein Causalnexus zwischen der Spondylolysis interarticularis congenita und einer Hydrorhachis bestehen könnte in derselben Art, wie zwischen einer sehr früh eintretenden Hydrocephalie und der Entwicklung überzähliger Ossificationspunkte im Cranium. Jedemfalls aber ist diese Frage noch nicht spruchreif und bedarf es diesbezüglich zahlreicher weiterer Erfahrungen.

Hat ein Mensch eine solche Spondylolysis interarticularis congenita im Bereiche des letzten Lendenwirbels, und nur darauf will

ich mich hier beziehen, so trägt er gewiss eine Prädisposition zur Entstehung einer Spondylolisthesis lumbo-sacralis in sich, insofern eben der Bogen des letzten Lendenwirbels kein knöchernes Continuum darstellt, sondern in den Portiones interarticulares von Bandmasse unterbrochen ist. Für gewöhnlich kommt es aber bei einer solchen Spondylolysis interarticularis congenita doch nicht zur Spondylolisthesis, die Bandmassen halten eben genügend fest. Es bedarf vielmehr besonderer Verhältnisse, damit aus einer Spondylolysis interarticularis congenita eine Spondylolisthesis entstehe. Solche Verhältnisse können gegeben sein durch eine übermäßige Belastung der Wirbelsäule oder durch ein Trauma, indem dadurch plötzlich stärkere Dehnungen der Bandmassen resp. Zerreißen derselben gesetzt werden. In der That finden sich auch ganz zutreffende bezügliche Daten in den Krankengeschichten einzelner allerdings weitaus nicht aller der bereits recht zahlreich publicirten Fälle von Spondylolisthesis lumbo-sacralis dieser Gruppe, indem ausdrücklich angegeben wird, dass die betreffenden Individuen schwere Lasten tragen mussten oder ein Trauma erlitten hatten, worauf dann erst die Olisthesis entstanden war.

Der directe Beweis für das wirkliche Vorkommen dieser ätiologischen Art von Spondylolisthesis lumbo-sacralis kann begreiflicherweise nur durch die Untersuchung bezüglicher Initialformen gegeben werden und liegen auch wirklich eine Reihe solcher Fälle in der Literatur vor. Ich greife aus denselben das Pariser Becken und das Bonner Becken I heraus. Bei diesen Becken liegt die Entstehung der Spondylolisthesis lumbo-sacralis aus einer Spondylolysis interarticularis congenitalis ganz klar zu Tage. Die Trennungslinie in der Portio interarticularis des sonst normal angelegt gewesenen letzten Lendenwirbels verlief in beiden Fällen vollkommen symmetrisch auf der rechten und linken Seite und entbehrte vollständig jeder etwa auf Callusbildung zu beziehenden Knochenwucherung, so dass sowohl bei dem Pariser Becken (*Lambl* 1860 und 1881 und *Neugebauer Monogr.* 1882 und 1884) als bei dem Bonner Becken I (*Lambl* 1856 und 1858, *Neugebauer Monogr.* 1882 und 1884 und *Krukenberg* 1885) die lediglich auf die vordere Wirbelhälfte beschränkte und geringgradige Olisthesis im Bereiche des letzten Lendenwirbels augenscheinlich eben nur durch die Verlängerung des Wirbelbogens an Stelle der sicher congenitalen Spondylolysis interarticularis herbeigeführt worden war.

Ebenso erscheinen mir als sehr geeignete Beispiele für diese ätiologische Form von Spondylolisthesis lumbo-sacralis zwei neue bisher noch nicht beschriebene Fälle meines Museums, welche ich



gleichfalls bei der neuerlichen Durchmusterung der Beckensammlung entdeckte. Da dieselben zweifellos hiehergehörige Initialformen darstellen, will ich mir erlauben, sie nunmehr in Kürze zu schildern.

Das erste der beiden Präparate (Mus.-Präp. Nr. 349) stammt von einer am 7. Februar 1849 auf der I. internen Abtheilung des k. k. allgemeinen Krankenhauses in Prag verstorbenen 72jährigen Tagelöhnerin, in Bezug auf welche die pathologisch-anatomische Diagnose auf Marasmus universalis senilis, Thrombosis v. iliaca communis utriusque, Hydrops extremitatum inf. und Pleuritis sin. gelautet hatte. Das Becken war mit den unteren Lendenwirbeln in getrocknetem Zustande aufbewahrt worden unter der Signatur: Pelvis asymmetrica. Weder im Museumscataloge noch im Sectionsprotocolle waren weitere Angaben über dasselbe enthalten, hinsichtlich des Skeletes fand sich nur die Bemerkung im Sectionsprotocolle, dass die obere Brustwirbelsäule leicht kyphotisch gewesen war.

Als ich dieses Becken, welches einen dicken Lacküberzug trug, betrachtete, fiel mir an demselben einerseits ein stärkeres Vorragen des Promontoriums, andererseits eine Stellungsdifferenz der Dornfortsätze des 2., 3. und 4. Lendenwirbels gegenüber dem des 5. Lendenwirbels auf, indem letzterer mit seiner Spitze um circa 1,5 cm weiter nach hinten stand als die Spitze der Dornfortsätze der übrigen Lendenwirbel. Ich liess in Folge dessen das neuerlich präparirte Becken in der sagittalen Medianebene durchsägen und konnte nun wirklich die Gegenwart einer beginnenden Spondylolisthesis constatiren (vide Fig. 4).

Das Becken hatte ziemlich dicke und feste Knochen und war deutlich asymmetrisch, indem die rechte Beckenbucht kleiner als die linke erschien, und die Symphysis ossium pubis gegenüber dem Promontorium nach links verrückt erschien. Dabei war die rechte Kreuzbeinhälfte etwas schmaler als die linke. Die Beckenneigung konnte auf circa 55° bestimmt werden. Die Lendenwirbelsäule ragte mehr als sonst in das grosse Becken vor und zeigte eine mässige Lordose. Das Kreuzbein war nicht stärker als gewöhnlich gehöhlt, der Arcus ossium pubis war sehr weit. Die Beckenmasse verhielten sich folgendermassen:

*Grosses Becken:*

Distantia cristarum<sup>1)</sup> = 23,3 cm,

Distantia spinarum = 21 cm.

<sup>1)</sup> Wegen des Vortretens der Lendenwirbelsäule auch wieder nur mit dem Zirkel zu nehmen.

*Kleines Becken:*

Eingang: Conjugata vera = 9,8 cm,  
 Diameter transversa = 13,2 cm,  
 Diameter obliqua d. = 12,4 cm,  
 Diameter obliqua s. = 11,8 cm,  
 Distantia sacro-cotyloidea d. = 7,6 cm,  
 Distantia sacra-cotyloidea s. = 9,1 cm.

Weite: Conjugata = 11,8 cm,  
 Diameter transversa = 12,2 cm.

Enge: Conjugata = 9,4 cm,  
 Distantia spinarum = 10,2 cm.

Ausgang: Conjugata = 9 cm,  
 Distantia tuberum = 11 cm.

Nach diessen Massen war also das überhaupt etwas kleinere Becken besonders in der Conjugatarichtung verengt.

Auf dem sagittalen Medianschnitte zeigte sich deutlich, wie die Olisthesis nur den Körper und die vordere Bogenhälfte mit den oberen Gelenksfortsätzen betroffen hatte. Der Körper des letzten Lendenwirbels war auf der oberen Fläche des Körpers des 1. Kreuzwirbels so nach vorne verschoben, dass sein hinterer unterer Rand 10 mm vor dem hinteren oberen Rande des Körpers des 1. Kreuzwirbels und sein vorderer unterer Rand 8 mm vor dem firstartig vorspringenden vorderen oberen Rande des Körpers des 1. Kreuzwirbels stand. Diese Verschiebung des Körpers des letzten Lendenwirbels nach vorne hatten auch die Bogenwurzeln, die Querfortsätze und die oberen Gelenksfortsätze des letzten Lendenwirbels mitgemacht, während die hintere Bogenhälfte mit den unteren Gelenksfortsätzen und dem Dornfortsatze an ihrem gewöhnlichen Platze geblieben waren. Es war das dadurch erklärlich, dass in der Portio interarticularis des letzten Lendenwirbels beiderseits ganz symmetrisch je eine quer verlaufende Continuitätstrennung bestand, welche von Bandmasse erfüllt war und nach Entfernung derselben auf 10 mm klaffte, also genau auf dieselbe Distanz, wie viel die Olisthesis der vorderen Wirbelhälfte betrug. Die Ränder der Continuitätstrennung in den Portiones interarticulares erschienen flach abgestutzt und zeigten keine Spur von Callusbildung, so dass ich diese Continuitätstrennung bestimmt als eine congenitale Spondylolysis interarticularis bezeichnen muss. Die die Spondylolysis ausfüllende Bandmasse hatte nicht entsprechend zu halten vermocht, sie hatte nachgegeben, der letzte Lendenwirbel war dadurch zu einem Dolichospondylus geworden i. e. mit seiner vorderen Hälfte nach vorne geglitten. Die Weite des Wirbelcanales

von vorne nach hinten mass im Bereiche des 2. und 3. Lendenwirbels 15 mm, im Bereiche des 4. Lendenwirbels 17 mm, im Bereiche des 5. Lendenwirbels, der, wie erwähnt, abnorm verlängert war und dabei auch etwas abgeknickt erschien, 35 mm und in der Höhe des 1. Kreuzwirbels wieder 15 mm. Die Gelenke zwischen den Processus articulares der Lendenwirbel boten ebenso wie die zwischen den lumbo-sacralen Gelenksfortsätzen vollkommen normales Verhalten. Die Ligamenta flava zwischen 4. und 5. Lendenwirbel waren verlängert, die letzte Bandscheibe quoll am vorderen Rande stärker vor und mass daselbst am getrockneten Präparate 8 mm in der Höhe, während sie nach hinten zu sich verdünnte und ihr hinterer freiliegender Rand schräg vom hinteren unteren Rande des Körpers des letzten Lendenwirbels zum hinteren oberen Rande des 1. Kreuzwirbels verlief. Die obere Fläche des Körpers des 1. Kreuzwirbels und die untere Fläche des Körpers des letzten Lendenwirbels zeigten gewöhnliches Verhalten.

Das zweite Präparat (Mus.-Präp. Nr. 3435) trug die Aufschrift: Coxankylosis cum luxatione. Es rührt von einer 30jährigen an universeller Miliartuberculose verstorbenen Frau her, die am 29. Juni 1877 secirt worden war. Im Sectionsprotocolle heisst es, dass die rechte untere Extremität kürzer als die linke war, in Auswärtsdrehung und Adduction im Hüftgelenke unbeweglich erschien, und ihr Fuss in Equinusstellung sich befand. Weiter ist angegeben, dass die Wirbelsäule im Brusttheile Scoliosis dextro-convexa und im Lendentheile Scoliosis sinistro-convexa zeigte.

An diesem Becken, welches als Trockenpräparat (Becken mit 5 Lendenwirbeln und den oberen Hälften der Oberschenkel) aufbewahrt worden war, machte mich ein stärkeres Vorspringen der linken Hälfte des Promontoriums und weiter eine auffällige Vertiefung an der hinteren Fläche des Körpers des letzten Lendenwirbels auf das Vorhandensein der Olisthesis aufmerksam. Ich liess daher auch dieses Becken sofort median sagittal durchsägen und fand wirklich wieder eine beginnende, diesmal unilaterale, nämlich nur linksseitige durch Spondylolysis interarticularis congenita am letzten Lendenwirbel bedingte Spondylolisthesis lumbo-sacralis (vide Fig. 5 und Fig. 6).

Das zarter gebaute, deutlich weibliche Becken war asymmetrisch, indem die linke Beckenbucht weniger gewölbt erschien als die rechte. Die Beckenneigung schätzte ich auf 65°. Die Lendenwirbelsäule war in der That nach links hin scoliotisch, überging aber mit ihrem untersten Wirbel in das obere Ende einer nach rechts convexen allerdings leichteren Scoliose des Kreuzbeines. Diesen seit-

lichen Verbiegungen entsprechend wandten die Körper der 3 oberen Lendenwirbel ihre vordere Fläche etwas nach links, der des 4. Lendenwirbels gerade nach vorne und der des 5. Lendenwirbels etwas nach rechts.

Bei der Beckenmessung verzeichnete ich:

*Grosses Becken:*

Distantia cristarum = 20 cm,

Distantia spinarum = 19 cm.

*Kleines Becken:*

Eingang: Conjugata vera = 10,2 cm,

Diameter transversa = 12,4 cm,

Diameter obliqua d. = 12 cm,

Diameter obliqua s. = 12,4 cm.

Weite: Conjugata = 13,5 cm,

Diameter transversa = 10,8 cm.

Enge: Conjugata = 11,7 cm,

Distantia spinarum = 10,6 cm.

Ausgang: Conjugata<sup>1)</sup> = 9 cm,

Distantia tuberum = 11 cm.

Im rechten Hüftgelenke bestand alte Luxation des Femurs nach oben auf die äussere Fläche des Darmbeines mit Verödung der alten Pfanne, Neubildung einer knöchernen Pfanne, Ankylose des Oberschenkelkopfes in dieser und Bildung einer von Narbenmasse unterbrochenen, 2 cm langen, 1 cm breiten und circa ebenso dicken, knöchernen Brücke zwischen der Gegend der Spina ilei anterior inferior und der Mitte der Linea intertrochanterica anterior.

Bei der Betrachtung des Beckens von hinten zeigte sich eine wenig klaffende Spaltbildung am auffallend kleinen Dornfortsatze des 5. Lendenwirbels mit geringer Überkreuzung der beiden Hälften, eine ebensolche Schisis sämtlicher Kreuzwirbel und geringere Grössenentwicklung der fast ganz flachen, übrigens ziemlich normal gestellten lumbo-sacralen Gelenksfortsätze. Sehr interessant gestaltete sich dann die Besichtigung der Gegend der Lumbo-Sacral-junctur von oben und den Seiten also rechts resp. links her. Man sah hier deutlich, wie das Gelenk zwischen linkem unterem Gelenksfortsatze des 4. und linkem oberem Gelenksfortsatze des 5. Lendenwirbels und der linke Proc. transversus des 5. Lendenwirbels gegenüber den gleichen Gebilden der rechten Seite nach vorne gerückt waren, so dass hinter dem Processus transversus der linken Seite ein grösserer Theil des Kreuzbeinflügels frei lag als auf der rechten Seite.

<sup>1)</sup> Bei stark hereingebogenem Steissbeine.

Der mediane Sagittalschnitt durch das Becken liess erkennen, dass der Körper des letzten Lendenwirbels in seiner linken Hälfte sammt der linken Bogenwurzel und dem linken oberen Gelenksfortsatze so nach vorne gegliitten war, dass daselbst der Abstand zwischen dem hinteren unteren Rande des Körpers des letzten Lendenwirbels und dem hinteren oberen Rande des Körpers des ersten Kreuzwirbels 6 mm betrug. Dementsprechend war in der linken Hälfte der hintere Rand der letzten Bandscheibe in einer vom hinteren unteren Rande des Körpers des letzten Lendenwirbels zum hyperostotischen hinteren oberen Rande des Körpers des 1. Kreuzwirbels verlaufenden Ebene schräg gestellt, an dem vorderen oberen Rande des Körpers des 1. Kreuzwirbels ein nach links zu immer höher werdender Knochenwulst entwickelt und der vordere Rand der letzten Bandscheibe vorgetrieben. Die letzte Bandscheibe erschien dabei in ihrer linken Hälfte niedriger als in der rechten.

Die Untersuchung der Portiones interarticulares des letzten Lendenwirbels erwies rechts wie links je eine sehr schräge von oben innen nach unten aussen verlaufende Continuitätstrennung, welche rechts gar nicht klappte, links hingegen bei der Besichtigung von innen her eine Diastase der beiden Knochenstücke in der Dimension von 4 mm erkennen liess. Rechts waren die glatten Enden der Knochenstücke durch eine sehr dünne Lage von Bandmasse verbunden, links fand sich zwischen den mit kleinen Höckern versehenen Knochenenden reichlichere fibröse Masse. Die genauere Präparation der übrigen Lendenwirbel zeigte auch noch am 2. Lendenwirbel rechts wie links vollkommen symmetrisch in der Portio interarticularis eine Unterbrechung in der Continuität des Bogens, ohne dass jedoch dieser Wirbel eine Formveränderung erfahren hatte. Die Weite des Wirbelcanales war im allgemeinen eine mittlere.

Nach der gegebenen Schilderung des anatomischen Befundes unterliegt es wohl keinem Zweifel, dass hier eine linksseitige Hemiolisthesis lumbo-sacralis vorhanden war, welche auf eine congenitale Spondylolysis interarticularis im letzten Lendenwirbel zurückgeführt werden muss. Die beiden Theile der Portio interarticularis sin. des letzten Lendenwirbels hatten sich allmählig unter Auszerrung der sie verbindenden Bandmasse und wahrscheinlich auch unter gleichzeitiger allerdings geringer Hyperostose der Knochenenden, worauf ich die erwähnten kleinen Knochenhöckerchen an diesen beziehen möchte, von einander entfernt und so die Hemiolisthesis sin. entstehen lassen. Dafür, dass die Spondylolysis interarticularis im letzten Lendenwirbel wirklich eine congenitale

war, spricht in dem Falle die Symmetrie der rechts- und linksseitigen Continuitätstrennung im Wirbelbogen, das Fehlen von Callusformation, die gleichzeitige mangelhafte Entwicklung der hintersten Bogenabschnitte des letzten Lendenwirbels und der Kreuzwirbel, die abnorm geringe Ausbildung der Processus articulares lumbo-sacrales und endlich die auch am 2. Lendenwirbel vorhandene, nicht anders denn als congenital zu deutende bilaterale Spondylolysis interarticularis.

Ein besonderes Interesse gewinnt aber der vorliegende Fall noch durch die Erwägung, warum wohl hier aus der Spondylolysis interarticularis congenita des letzten Lendenwirbels und zwar gerade auf der linken Seite die Olisthesis sich entwickelt hatte. Ich glaube nämlich, dass man diese Frage bei dem vorliegenden Präparate dahin beantworten kann, dass wegen der Luxation in dem rechten Hüftgelenke und der durch die Enge der linken Beckenbucht erwiesenen, überwiegenden, ja vielleicht ausschliesslichen Inanspruchnahme der linken unteren Extremität die Belastung durch die Schwere des Rumpfes eben hauptsächlich linkerseits einwirkte und so die Spondylolysis interarticularis sin. zum Nachgeben brachte.

Wenn es auch nun nach den eben angeführten Beispielen in solchen initialen und uncomplicirten Fällen von Spondylolisthesis lumbo-sacralis dieser ätiologischen Gruppe leicht gelingt, die Entstehung der Spondylolisthesis aus congenitaler Spondylolysis interarticularis sicher festzustellen, so kann es doch mitunter selbst bei nicht sehr weit gediehenen Fällen von Spondylolisthesis recht schwierig werden, sich darüber auszusprechen, ob eine in der Portio interarticularis des letzten Lendenwirbels vorfindliche Spondylolysis interarticularis die Bedeutung einer congenitalen oder fracturären Continuitätstrennung besitze.

Zur Illustration dieser Behauptung sei es mir gestattet, auf zwei mehrfach beschriebene Becken hinzuweisen, die ich gleichfalls selbst zu untersuchen Gelegenheit hatte, und bei denen es namentlich auch in Anbetracht des Fehlens einer Anamnese wohl nicht möglich ist, einen bestimmten ätiologischen Ausspruch zu thun. Ich meine damit das Prager Becken B und das grosse Wiener Becken.

In Bezug auf das erstere, welches ursprünglich von *v. Weber-Ebenhof* (1874) als Spondylolisthesis lumbo-sacralis aus Luxation im Bereiche der lumbo-sacralen Gelenksfortsätze aufgefasst worden war, meinte *Neugebauer* (Monogr. 1882), nachdem er durch neuerliche Untersuchung die Unrichtigkeit dieser Anschauung nachgewiesen hatte und gezeigt hatte, dass es sich bei diesem Becken nur um eine Olist-

thesis der vorderen Hälfte des letzten Lendenwirbels gehandelt hatte, anfangs, dass die Ursache für diese Olisthesis in einer fracturären bilateralen Continuitätstrennung in der Portio interarticularis des letzten Lendenwirbels gelegen war. Später (1884) äusserte sich *Neugebauer* über dieses Becken dahin, dass hier möglicherweise eine congenitale Spondylolysis interarticularis am letzten Lendenwirbel vorhanden gewesen war. In der That ist es bei Besichtigung des Präparates sehr wohl verständlich, wieso *Neugebauer* zu diesen differenten Anschauungen über die Entstehung der nicht hochgradigen Olisthesis der vorderen Hälfte des letzten Lendenwirbels gelangen konnte. Wenn auch für den ersten Anblick eine gewisse Analogie zwischen dem Verlaufe der Continuitätstrennung in der Portio interarticularis d. et sin. des letzten Lendenwirbels in diesem Falle mit der Verlaufsrichtung der Spondylolysis interarticularis in solchen Fällen, in denen dieselbe sicher congenital war, zu bestehen scheint, so spricht doch bei weiterer Untersuchung die beträchtlichere Hyperostosirung und partielle Synostosirung der Enden der Wirbelstücke und das Vorhandensein eines kleinen dreieckigen Knochenstückes in der Portio interarticularis sin., welches den Eindruck eines Fractursplitters hervorruft, wieder mehr für eine einstige Fractur in den Portiones interarticularis des letzten Lendenwirbels, so dass eine bestimmte Entscheidung über die Ätiologie der Spondylolysis interarticularis nicht getroffen werden kann.

Beim grossen Wiener Becken bezog *Rokitansky* (1839) das Hereingerücktsein des letzten Lendenwirbels auf eine Consumption der letzten Bandscheibe, *Kilian* (1854) auf die Hydrorhachis und *Lambl* (1856 und 1858) gleichfalls auf die Hydrorhachis, durch welche nach seiner Meinung auch die Auszerrung der Portio interarticularis und die Continuitätstrennung in derselben herbeigeführt worden war. Ich selbst sprach mich (1878) dahin aus, dass die bilaterale Continuitätstrennung in der Portio interarticularis des letzten Lendenwirbels fracturärer Natur sei und liess es unentschieden, ob diese Continuitätstrennung durch eine Hydrorhachis oder durch ein Trauma bedingt worden war. *Neugebauer*, der dieses Becken neuerdings untersuchte, meinte (1885), dass die Spondylolysis interarticularis bilateralis im letzten Lendenwirbel, die zweifellos die Ursache der Spondylolisthesis abgegeben hatte, eine congenitale Spondylolysis gewesen war, und die Erweiterung des Wirbelcanales als secundär anzusehen sei. Wenn ich nunmehr auf Grund unserer gegenwärtigen Erfahrungen über die Spondylolysis interarticularis die Befunde an diesem Becken überlege, so muss

ich sagen, dass ich mich jetzt nicht mehr für berechtigt halte, die fracturäre Natur der Spondylolysis bestimmt zu behaupten. Für zweifellos halte ich allerdings noch immer bei diesem Becken eine ursprüngliche pathologische Erweiterung des Wirbelcanales, also eine Hydrorhachis, welche die sämtlichen an dem Beckenpräparate befindlichen 4 Lendenwirbel und die oberen 2 Kreuzwirbel betroffen hatte und oben nur im Bereiche des letzten Lendenwirbels, der lediglich in seiner vorderen Hälfte die Olisthesis erlitten hatte, nachträglich eine Steigerung erfahren hatte. Ich muss aber jetzt zugeben, dass *Neugebauer* mit seiner Auffassung der congenitalen Natur der Spondylolysis interarticularis Recht haben kann. Vielleicht war dieselbe geradezu durch die Hydrorhachis bedingt worden. Allerdings wäre es auch andererseits wieder ganz gut möglich, dass gerade bei der durch die Hydrorhachis gesetzten, schon von *Rokitansky* (1839) betonten Dünne des Bogens des letzten Lendenwirbels durch ein verhältnissmässig geringes Trauma eine bilaterale Fractur in der Portio interarticularis des letzten Lendenwirbels entstanden war, an die sich dann die Olisthesis der vorderen Wirbelhälfte anschloss. Dafür spräche die exquisit zackige Beschaffenheit der Trennungslinien in den Portiones interarticulares, wie wir sie bei Spondylolisthesis lumbo-sacralis aus sicher congenitaler Spondylolysis interarticularis nicht treffen, dagegen das Fehlen von eigentlicher Callusbildung, welches letzteres Moment aber wieder darauf zurückgeführt werden könnte, dass der Bruch in sehr dünnen Knochenteilen erfolgte. In dem einen wie in dem anderen Falle war an den Enden der Spondylolysis gewiss eine, wenn auch nicht bedeutende Verlängerung durch Knochenanbildung in Folge der hier einsetzenden Zugwirkung eingetreten, so dass trotz der in der Spondylolysis erfolgten Entwicklung der Dolichospondylie doch nur eine dünne Bandmasse die Enden der Spondylolysis von einander trennte. Bei fracturärer Spondylolysis hätten sich eben die einzelnen Zacken der Bruchlinie verlängert, bei congenitaler Spondylolysis hätten sich die jetzt vorhandenen Zacken eben erst hinterher gebildet. Ich möchte also glauben, dass auch bei diesem Becken die Frage nach der ätiologischen Stellung desselben nicht mit Sicherheit entschieden werden kann.

Noch schwieriger wird die Sache natürlich dann, wenn Fälle von weitgediehener Spondylolisthesis lumbo-sacralis mit Continuitätstrennung in den Portiones interarticulares des letzten Lendenwirbels vorliegen, in welchen hochgradige secundäre Veränderungen in der ganzen Umgebung der Lumbo-Sacraljunctur entstanden sind oder wenn etwa, wie diess *Neugebauer* (1885) von dem durch ihn



gleichfalls neuerlich untersuchten kleinen Wiener Becken annimmt, eine ursprünglich vorhanden gewesene congenitale Spondylolysis interarticularis nachträglich auf der einen Seite wieder vollkommen knöchern sich geschlossen haben sollte. In solchen Fällen wird man über Vermuthungen nicht hinauskommen und immer verschiedene ätiologische Möglichkeiten zulassen müssen.

Die zweite Gruppe von Ursachen dieser Kategorie (*Gruppe II<sub>2</sub>*) bezieht sich wenigstens zum Theile auf jene Ätiologie, die zuerst von *Kilian* angenommen wurde. *Kilian* hatte (1853) sich als Ursache der Olisthesis neben entzündlicher Erweichung des letzten Zwischenknorpels und der umgebenden Bänder auch eine solche Erweichung der Wirbelknochen gedacht und dieselbe auf eine Dyscrasie zurückgeführt. Ihm folgte (1855) *Breslau*, der dann (1861) für den supponirten Erweichungsvorgang im Knochen den Terminus *Caries sicca* gebrauchte.

In der That könnte man sich a priori die Vorstellung bilden, dass durch eine krankhafte Erweichung des Bogens des letzten Lendenwirbels bei Fortdauer der Wirkung der Rumpflast eine Verlängerung des Wirbels in der Art eintrete, dass in Folge dessen die vordere Wirbelhälfte nach vorne gleitet. Hält man aber in dieser Richtung Umschau nach hiefür sprechenden Thatsachen der pathologischen Osteologie, so ergiebt sich kein positiver Anhaltspunkt. Solche Fälle von Spondylolisthesis sind bis jetzt nicht gesehen worden. Auch bei jenen häufig vorkommenden pathologischen Processen, welche eine exquisite Erweichung und verminderte Widerstandsfähigkeit der Knochen setzen, und bei denen auch noch unter Umständen die Wirkung der Rumpflast fortauern kann, wie bei der Rhachitis und Osteomalacie entwickelt sich in Folge dieser Prozesse niemals eine Spondylolisthesis. Es werden eben die ganzen Wirbel weicher, die Bandapparate bleiben aber fest. Die Wirbel deformiren sich, sie vermögen aber nicht eine Olisthesis einzugehen. Die Wirbelsäule stellt in Bezug auf ihre verminderte Widerstandsfähigkeit ein Continuum dar, es entwickeln sich die wohl bekannten rhachitischen und osteomalacischen Verkrümmungen, nicht aber kommt es zu Spondylolisthesis.

Anders hingegen scheint es sich mit der 3. Gruppe dieser Kategorie (*Gruppe II<sub>3</sub>*) zu verhalten nämlich mit der Entstehung der Spondylolisthesis aus Fractur der Portio interarticularis des letzten Lendenwirbels in Folge eines dieselbe treffenden Traumas. Daraus mag sich wirklich eine Spondylolisthesis entwickeln können.

Wenn man sich das Lagerungsverhältniss des vorletzten Lendenwirbels zum letzten Lendenwirbel und dessen Verhältniss zum

Kreuzbeine vor Augen hält, so kann man sich ganz wohl vorstellen, wie auch bei normaler Beschaffenheit der Knochen durch ein stärkeres Trauma z. B. einen Sturz von bedeutender Höhe ein Bruch in den Portiones interarticulares des letzten Lendenwirbels entstehen kann, indem die unteren Gelenksfortsätze des vorletzten Lendenwirbels auf die Portiones interarticulares des durch seine Verbindung mit dem Kreuzbeine mehr immobil gemachten letzten Lendenwirbels plötzlich so stark drücken, dass dieselben gesprengt werden und so ziemlich symmetrisch rechts und links eine Fractur erzeugt wird.

Dass in den Portiones interarticulares der Wirbel überhaupt solche Fracturen entstehen können, ist schon seit langem bekannt. Ich erwähne in dieser Hinsicht als Beispiel das instructive Präparat Nr. 791 meines Museums, welches auch *Neugebauer* (Monogr. 1882) anführt. Bei einem am 26. Dec. 1866 secirten 46jährigen Manne, der 7 Wochen ante mortem einen „Bruch der Wirbelsäule“ erlitten hatte und an Pyelonephritis suppuratioa aus Cystoplegie gestorben war, fand sich neben mehrfachen Fracturen im Körper und den Bogenwurzeln des 7. und 8. Brustwirbels auch eine bilaterale Fractur im Bereiche der Portio interarticularis dieser beiden Wirbel. Um die Fracturen, welche zu Zerquetschung des Rückenmarkes und mässiger angulärer Kyphose geführt hatten, war bereits an mehreren Stellen Callus zur Entwicklung gekommen. Eine Spondylolisthesis hatte sich begreiflicherweise bei dem gelähmt darniederliegenden Patienten hier nicht zu bilden vermocht.

Wir verfügen aber auch über einen ganz sicher gestellten Fall von durch ein acutes Trauma erzeugter Fractur in der Portio interarticularis des letzten Lendenwirbels, den *Neugebauer* (1890) beschrieben hat. Eine 20jährige Gravida hatte sich durch einen Sprung aus dem 3. Stockwerke getödtet. Nebst zahlreichen anderen Verletzungen fand sich auch eine mehrfache Fractur des Beckens nämlich des absteigenden Astes des linken Schambeines, des rechten Kreuzbeinflügels, des rechten Querfortsatzes des letzten, 6., rechterseits sacral assimilirten Lendenwirbels (von der Fractur des rechten Kreuzbeinflügels fortgesetzt), der rechten Wurzel des Processus spinosus des letzten Lendenwirbels und der Portio interarticularis d. dieses Wirbels.

Die Fractur der Portio interarticularis d. des letzten Lendenwirbels erklärte sich *Neugebauer*, wie ich glaube, mit vollem Rechte dahin, dass im Momente des Auffallens bei übermässiger Flexion der Lendenwirbelsäule nach hinten rechts der rechte untere Gelenksfortsatz des vorletzten Lendenwirbels die Portio interarticularis d. des letzten Lendenwirbels durchschneidend sprengte, wobei

er selbst eine verticale Fissur acquirirte. Die rechtsseitige sacrale Assimilation des letzten Lendenwirbels mochte dabei begünstigend mitgewirkt haben, indem dadurch diese Wirbelhälfte mehr fixirt war.

Überlegt man nun die weiteren Folgen einer solchen und zwar, wie ich annehmen will, bilateralen Fractur in der Portio interarticularis des letzten Lendenwirbels, so kann man sich denken, wieso durch dieselbe, wenn das betreffende Individuum wieder zum Stehen und Gehen gelangt, was übrigens gerade nach Fractur in diesem Theile der Wirbelsäule am ehesten sich zutragen kann, eine Disposition zur Entstehung einer Spondylolisthesis lumbo-sacralis gegeben ist. Die Portiones interarticulares werden namentlich anfangs, so lange der Callus nicht ganz fest ist oder in solchen Fällen, in denen überhaupt nicht genügend Callus gebildet wurde, weniger widerstandsfähig sein gegenüber dem Zuge, den sie auszuhalten haben. Es kann daraus gewiss eine Spondylolisthesis und zwar der vorderen Wirbelhälfte erfolgen.

*Neugebauer* war der Erste, welcher (Monogr. 1882) diese Entstehung der Spondylolisthesis lumbo-sacralis annahm und hierfür Beweisfälle zu erbringen suchte. Er war es auch, der auf die mitunter sehr grossen Schwierigkeiten in der Differentialdiagnose zwischen der fracturären und congenitalen Natur einer vorhandenen Spondylolysis interarticularis des letzten Lendenwirbels aufmerksam machte. Er äusserte sich selbst in Bezug auf einzelne Fälle von Spondylolisthesis lumbo-sacralis mit Spondylolysis interarticularis zu verschiedenen Zeiten verschieden so hinsichtlich des Prager Beckens B (Monogr. 1882 und 1884) und des Würzburger Beckens II (1882 und 1884), indem er zuerst mehr für die fracturäre Natur, späterhin mehr für den congenitalen Ursprung der Spondylolysis interarticularis eintrat, oder er liess diese Frage von vornherein offen wie bei dem Hallenser Becken I (1884). Als sicher bezeichnete *Neugebauer* die fracturäre Entstehung der Spondylolysis interarticularis am Münchener Becken (1884). Ebenso nahm *Krukenberg* (1885) eine primäre Fractur der Portio interarticulares des letzten Lendenwirbels für das Trierer Becken an, in welchem Falle übrigens auch die Anamnese für eine acut-traumatische Ätiologie der Spondylolisthesis lumbo-sacralis sprach.

Von den mir selbst zur Untersuchung gekommenen spondylolisthetischen Becken habe ich bereits erwähnt, dass möglicherweise in dem Prager Becken B und in dem grossen Wiener Becken eine fracturäre Spondylolysis interarticularis vorgelegen hatte. Weiter möchte ich hier in Bezug auf das Prager Becken A nach wiederholter Betrachtung desselben meine Anschauung dahin aussprechen,

dass in demselben die nach der Anamnese sicher auf ein Trauma zurückzuführende Olisthesis der vorderen Hälfte des letzten Lendenwirbels aus fracturärer Continuitätstrennung in der Portiones interarticulares entstanden war. *Neugebauer* hatte ursprünglich (Monogr. 1882) ebenfalls diese Meinung abgegeben, später (1882 und 1884) neigte er sich mehr der Idee zu, dass die Olisthesis in diesem Falle aus Fractur der oberen Gelenksfortsätze des 1. Kreuzwirbels ihren Ausgang genommen haben dürfte. Das, was meiner Überzeugung nach für den Ursprung der Olisthesis bei diesem Becken aus einer primären Fractur der Portiones interarticulares spricht, sind 2 Momente und zwar einerseits die Thatsache, dass wie der auf der linken Seite durch die Gegend der lumbo-sacralen Gelenksfortsätze geführte Sägeschnitt zeigt, die genannten Gelenksfortsätze an ihrem gewöhnlichen Platze sind, andererseits die mächtige Calluswucherung, welche den vorletzten Lendenwirbel mit dem in seinen Portiones interarticulares ganz plump gestalteten letzten Lendenwirbel und diesen mit dem 1. Kreuzwirbel zur Synostose gebracht hat.

Der ganz sichere Nachweis des wirklichen Vorkommens einer Spondylolisthesis lumbo-sacralis aus primärer Fractur der Portiones interarticularis des letzten Lendenwirbels wird erst dann erbracht sein, wenn anatomisch und anamnestisch unzweifelhaft sicher zu beziehende mehr initiale Fälle werden constatirt sein. Bis dahin wird man aber nichts destoweniger diese Ätiologie der Spondylolisthesis lumbo-sacralis stets zu beachten haben und *namentlich in solchen Fällen daran zu denken haben, in denen bei nach acutem Trauma entstandener Olisthesis der vorderen Hälfte des letzten Lendenwirbels Deformation oder Continuitätstrennung in der Gegend der Portiones interarticulares und ziemlich normales Verhalten der lumbo-sacralen Gelenksfortsätze sowie reichliche Knochenwucherung resp. Synostosirung in der Gegend der Lumbo-Sacraljunctur nachzuweisen ist.*

Was schliesslich die 4. Gruppe von Ursachen für die Spondylolisthesis lumbo-sacralis der II. Kategorie (*Gruppe II<sub>A</sub>*) betrifft, nämlich die *Entstehung von Spondylolisthesis aus Gestaltveränderungen des früher normal gewesenen letzten Lendenwirbels in Folge von übermässiger Belastung desselben durch abnorme Steigerung der Rumpflast*, so ist es das Verdienst von *Arbuthnot Lane*, auf die Möglichkeit einer solchen Ätiologie der Spondylolisthesis hingewiesen zu haben.

*Lane* lenkte (1884) die Aufmerksamkeit auf die Häufigkeit der sogenannten Beschäftigungsverkrümmungen der Wirbelsäule und die Correspondenz zwischen den anatomischen Details dieser Verkrümmungen und der Art der Beschäftigung. Er beschrieb damals

3 specielle Formen solcher Beschäftigungsverkrümmungen der Wirbelsäule und zwar 1. die Scoliose bei solchen Menschen, die schwere Lasten auf der rechten Schulter tragen, 2. die Abflachung der Dorsalkrümmung und Vermehrung der Lendenkrümmung bei solchen Menschen, die schwere Lasten auf dem Rücken tragen und 3. die Scoliose, verbunden mit Synostose in der Occipito-Vertebraljunctur bei solchen Menschen, die schwere Lasten auf dem Kopfe tragen. Bei der 2. Form kann im Zusammenhange mit der Formveränderung des Bogens des letzten Lendenwirbels Verschiebung des Körpers dieses Wirbels nach vorne eintreten und meint *Lane*, dass damit die Genese der Spondylolisthesis überhaupt erklärt sei.

Noch bestimmter trat *Lane* für diese Erklärung der Entstehung der Spondylolisthesis in seiner zweiten Arbeit (1885) ein. Nach Beschreibung eines höchst merkwürdigen Falles von allerdings geringer Verschiebung des 5. Lendenwirbels nach hinten bei einem Manne in den mittleren Jahren, der schwere Lasten auf der rechten Schulter getragen hatte, und nach Schilderung eines Falles von scheinbarer, durch Lordose der Lendenwirbelsäule und stärkere Abbiegung des Kreuzbeines vorgetäuschter Spondylolisthesis lumbo-sacralis bei einer alten Frau spricht sich *Lane* direct dahin aus, dass die Spondylolisthesis lumbo-sacralis durch übermässige Belastung der Wirbelsäule resp. durch eine plastische Druckdeformation des letzten Lendenwirbels entstehe, und es gar nicht nothwendig sei, hiefür eine Ossificationsanomalie oder eine durch ein stärkeres Trauma erzeugte Fractur in den Portiones interarticulares oder einen Bruch der oberen Gelenksfortsätze des 1. Kreuzwirbels anzunehmen. Die Druckdeformation des letzten Lendenwirbels könne als solche zur Continuitätstrennung in den Portiones interarticulares führen. Als Beleg hiefür erwähnt *Lane* mehrere von ihm anatomisch untersuchte Fälle von Spondylolisthesis lumbo-sacralis, in denen er durchwegs eine übermässige Belastung als Ursache für die Druckdeformation resp. die Continuitätstrennung in den Portiones interarticulares des letzten Lendenwirbels und somit für die Spondylolisthesis lumbo-sacralis ansieht.

Wenn nun auch gewiss *Lane* mit diesen eben genannten Anschauungen einen neuen Gesichtspunkt für die Ätiologie und Genese der Spondylolisthesis lumbo-sacralis entwickelt hat, so ist er doch wie das schon ganz richtig *Neugebauer* (1889) bemerkte, entschieden zu weit gegangen, wenn er alle Fälle von Spondylolisthesis lumbo-sacralis auf die Druckdeformation des letzten Lendenwirbels zurückführt und meint, dass auch die Continuitätstrennung in den Portiones

interarticulares des letzten Lendenwirbels stets nur Effect einer solchen Druckwirkung sei.

Durchmustert man eine grössere Sammlung pathologisch-osteologischer Präparate, so gelingt es allerdings unschwer, sich davon zu überzeugen, dass wirklich durch übermässige Belastung recht häufig Druckdeformation in den Portiones interarticulares verschiedener Wirbel und namentlich des letzten Lendenwirbels zu Stande kommt. Man sieht das bilateral an den Wirbelsäulen solcher Menschen, die nach ihrer Beschäftigung oft schwere Lasten auf dem Rücken zu tragen hatten, namentlich aber unilateral an solchen Wirbelsäulen, deren Träger aus irgend einer Ursache ihre Wirbelsäule asymmetrisch belasteten. Im ersteren Falle ist die Portio interarticularis der unteren Lendenwirbel, besonders aber des letzten rechts und links durch den Druck seitens der unteren Enden der unteren Gelenksfortsätze des nächst höheren Wirbels so imprimirt, dass dieselbe gegen den Wirbelcanal leistenartig vorspringt, im letzteren Falle zeigt sich das eben nur auf der einen Seite. Ich will auch nicht in Abrede stellen, dass möglicherweise auf diese Art wirklich einmal eine Continuitätstrennung in der dabei häufig verdünnten Portio interarticularis erfolgen kann. *Es mag also wohl in der That auch eine so entstandene Spondylolisthesis lumbo-sacralis geben* und könnte z. B. der 1. von Lane (1885) mitgetheilte Fall von Spondylolisthesis lumbo-sacralis hierher gehören; *diese Druckformation ist aber sicher nicht die einzige Ursache für die Spondylolisthesis lumbo-sacralis.* Wie früher gezeigt wurde, gibt es auch noch andere Ätiologien derselben und ist es namentlich hinsichtlich der Continuitätstrennung in den Portiones interarticulares ausser allen Zweifel gestellt, dass dieselbe auch congenital sein kann und auch durch ein acutes Trauma erzeugt werden kann.

Immerhin verdient die durch Lane gegebene Darstellung der Verhältnisse der Druckdeformation im Bereiche des letzten Lendenwirbels in Folge von übermässiger Belastung, welche übrigens auch sonst in der pathologischen Osteologie so bei den Gestaltanomalien des Kniegelenkes und den Talipesformen ihre Analogie findet, unsere volle Beachtung.

*Nach dem Gesagten kann es wohl keinem Zweifel unterliegen, dass die Ätiologie und Genese der Spondylolisthesis lumbo-sacralis sehr verschiedenartig sein kann.*

*Es geht nicht an, alle Fälle auf ein und dasselbe ätiologische Moment zurückzuführen, es müssen vielmehr eine ganze Reihe von*

*Ursachen für die Spondylolisthesis zugegeben werden. Bei Gegenwart eines oder des anderen ursächlichen Momentes bedarf es dann erst immer noch besonderer Verhältnisse und namentlich der entsprechenden Druckwirkung seitens der Rumpflast, damit die Olisthesis wirklich zu Stande kommt. Das ätiologische Moment schafft nur die Disposition, aus der nach unseren Erfahrungen durchaus nicht immer Olisthesis entstehen muss, sondern nur entstehen kann.*

*Eine Entscheidung darüber, in welche ätiologische Gruppe ein vorliegender Fall von Spondylolisthesis lumbo-sacralis gehört, ist nach meinen Auseinandersetzungen gewiss oft sehr schwierig, ja mitunter überhaupt nicht mehr möglich, wenn nämlich hochgradige secundäre Veränderungen eingetreten sind. Immerhin wird man aber einerseits per exclusionem, andererseits mit Heranziehung aller sonstiger so namentlich auch der anamnesticen Daten die Zahl der für den betreffenden Fall überhaupt annehmbaren Ursachen in zweckdienlicher Weise einsuengen vermögen und so der richtigen Lösung näher kommen, als wenn man von vornherein der Anschauung huldigt, dass die Spondylolisthesis lumbo-sacralis stets nur aus einer und derselben Ursache sich entwickeln könne.*

*Jedenfalls ist es aber Pflicht, fort und fort nach Anfangsstadien der Spondylolisthesis zu fahnden, weil, wie gezeigt wurde, gerade diese die für die ätiologische Forschung dankbarsten Objecte darstellen.*

## Nachtrag.

In diesem Nachtrage übergebe ich der Öffentlichkeit die *Beschreibung des letztacquirirten spondylolisthetischen Beckens meines Museums* (Mus.-Präp. Nr. 4631), dessen Trägerin — eine 32jährige Tagelöhnerin — ich am 25. Februar 1890 von der Klinik des Herrn Prof. *Schauta* secirte. Ich beschreibe dieses Becken deswegen für sich, weil es zu denjenigen Fällen von Spondylolisthesis lumbosacralis gehört, in welchen meiner Ansicht nach die ätiologische Diagnose nicht mit voller Bestimmtheit gestellt werden kann. Die Spondylolisthesis war von Herrn Prof. *Schauta* intra vitam diagnosticirt worden, und war weiter aus der Anamnese die wichtige Thatsache eruirt worden, dass die Difformität bei der Patientin, welche in ihrer Jugend schwere Lasten zu tragen hatte, nach einem im 14. Lebensjahre erfolgten Falle zur Entwicklung gekommen war.

Der Exitus letalis war durch schwere Circulationsstörungen in Folge von alter Lungentuberculose und Lungenemphysem, Verwachsung des Herzens mit dem Herzbeutel und Fettdegeneration des Myocards bedingt worden.

Der 140 cm lange Körper war von gracilerem Knochenbaue, besass eine ziemlich schwache Musculatur und war mit wenig Panniculus adiposus versehen. Der kurze Thorax zeigte beträchtliche Breite und Tiefe. Die Gegend des Processus xiphoides und die vorderen Hälften der beiden Rippenbogen sprangen stärker vor, die Rippenbogen waren den Cristae ilei genähert. An der Vorderfläche des leicht ausgedehnten Unterleibes fand sich knapp über dem Mons Veneris eine seichte quere Furche mit Intertrigo. Bei Besichtigung des Rumpfes von hinten erschien zwei Querfinger über den hinteren Enden der Cristae ilei eine tiefe querverlaufende Furche deutlich ausgeprägt.

Ich begann zunächst mit der Präparation der Rückenmusculatur und konnte dabei constatiren, dass die untersten in der Gegend der Lumbo-Sacraljunctur befindlichen Theile der *M. M. erectores trunci* auffallend bleich und von reichlichem Fettgewebe durchsetzt waren. Microscopisch erschienen ihre Fasern daselbst hochgradig fettig degenerirt. Beim Palpiren der Lendenwirbelsäule durch die vordere Bauchwand und bei der Digitalexploration per vaginam



erwies sich das Becken sofort als eine hochgradige Pelvis obtecta und war deutlich zu fühlen, wie der Körper des letzten Lendenwirbels an der vorderen Fläche der Kreuzbeinbasis lagerte.

Die Neigung des Beckens war ganz aufgehoben. Eine durch den oberen Rand der Symphysis ossium pubis gelegte Horizontalebene traf am suspendirten Rumpfe die Mitte des 4. Lendenwirbelkörpers und zugleich die Theilungsstelle der Aorta. Die Lendenwirbelsäule und die unterste Partie der Brustwirbelsäule waren stark lordotisch und leicht nach rechts convex, der oberste Theil der Brustwirbelsäule und die untere Hälfte der Halswirbelsäule in etwas stärkerem Grade nach links convex, das Kreuzbein concaver als sonst. Der Habitus des ganzen zartknochigen Beckens war nach der Weite des Arcus ossium pubis, der beträchtlichen Querdimension und der flachen Stellung der Darmbeinteller ein exquisit weiblicher. Eine Asymmetrie trat an demselben zunächst nicht hervor.

Nach sorgfältiger Präparation des mit dem übrigen Rumpfskelete und den Femora in Verbindung belassenen Beckens konnte ich folgende Masse erheben:

*Grosses Becken:*

Distantia cristarum<sup>1)</sup> = 28 cm,

Distantia spinarum = 25,8 cm.

*Kleines Becken:*

**Eingang:** Die Conjugata in der durch den oberen Rand der Symphysis ossium pubis bei Suspension des Rumpfes gelegten Horizontalebene, die die Mitte der vorderen Fläche des 4. Lendenwirbelkörpers trifft = 7,3 cm. Die engste Conjugata des Beckeneinganges, welche von dem oberen Rande der Symphysis ossium pubis zum unteren Rande des 3. Lendenwirbelkörpers gezogen werden muss und mit der früheren Conjugata einen spitzen Winkel formirt = 6,2 cm,

Diameter transversa = 14 cm,

Diameter obliqua d. = 13,6 cm,

Diameter obliqua s. = 13,8 cm.

**Weite:** Conjugata = 12,8 cm,

Diameter transversa = 10,4 cm.

**Enge:** Conjugata = 11 cm,

Distantia spinarum = 9,5 cm.

**Ausgang:** Conjugata = 8,5 cm,

Distantia tuberum = 10,5 cm.

<sup>1)</sup> Wegen der Lordose der Lendenwirbelsäule nur mit dem Zirkel zu messen.

Wie diese Beckenmaasse zeigen, war das Becken eben wie bei einer höhergradigen Spondylolisthesis lumbo-sacralis in der Conjugata des Einganges des kleinen Beckens sehr bedeutend verengert. Die im Eingange des kleinen Beckens beträchtliche quere Dimension verringerte sich gegen den Beckenausgang unter das Mittel und war relativ am kleinsten im Bereiche der Beckenweite, wofür die Erklärung darin lag, dass der Grund beider Pfannen halbkugelig gegen die Beckenhöhle vorsprang.

Visirte ich auf die Gegend der Lumbo-Sacraljunctur von oben und rechts resp. links her, so konnte ich mich leicht davon überzeugen, wie die Querfortsätze des letzten Lendenwirbels (und auch die der übrigen Lendenwirbel) viel weiter nach vorne als sonst standen und das letzte Foramen intervertebrale beiderseits sehr stark verengert war. Bei Betrachtung der Lumbo-Sacraljunctur von hinten zeigte sich, dass die Spitze des Dornfortsatzes des letzten Lendenwirbels um 10 mm weiter nach hinten stand als die Spitze des vorletzten Lendenwirbels, und dass die erstere Spitze in einer Linie mit der Spitze des Dornfortsatzes des ersten Kreuzwirbels sich befand. Weiter war zu sehen, wie beiderseits die unteren Gelenksfortsätze des 3. und 4. Lendenwirbels und die oberen Gelenksfortsätze des 4. und 5. Lendenwirbels verdickt und stellenweise synostosirt waren, so dass es nicht gelang, in diesen Gelenken Bewegungen zu erzielen. Die Gegend der lumbo-sacralen Gelenksfortsätze wurde beiderseits von einer continuirlichen compacten Synostosenmasse eingenommen und war es nicht mehr möglich, mit Sicherheit zu bestimmen, was in diesen Knochenmaassen den unteren Gelenksfortsätzen des letzten Lendenwirbels und was den oberen Gelenksfortsätzen des ersten Kreuzwirbels entspräche. Immerhin machte es den Eindruck, dass auf der linken Seite der untere Gelenksfortsatz des letzten Lendenwirbels den mit längsgestellten (Gleit-)Furchen versehenen oberen Gelenksfortsatz des ersten Kreuzwirbels vollkommen verlassen hatte und um circa 2,5 cm nach vorne geglitten war (vide Fig. 8, a linker unterer Gelenksfortsatz des letzten Lendenwirbels, b linker oberer Gelenksfortsatz des ersten Kreuzwirbels), während auf der rechten Seite der 25 mm lange, 12 mm hohe und 11 mm breite Höcker an Stelle des oberen Gelenksfortsatzes des ersten Kreuzwirbels (vide Fig. 8 bei c) der knöchernen Verschmelzung des rechten unteren Gelenksfortsatzes des letzten Lendenwirbels mit dem rechten oberen Gelenksfortsatze des ersten Kreuzwirbels zu entsprechen schien. Eine Continuitätstrennung in der Portio interarticularis des letzten Lendenwirbels konnte ich

ebensowenig wie etwaige Residuen einer solchen von aussen weder rechts noch links wahrnehmen.

Bei diesen Verhältnissen war ich begreiflicherweise auf den Befund an einem sagittalen Medianschnitte sehr gespannt, da nur dieser den Aufschluss darüber geben konnte, ob hier wirklich keinerlei Continuitätstrennung in den Portiones interarticulares stattgefunden hatte und also in der That die nach der bisherigen Untersuchung schon zweifellose und zwar höhergradige Spondylolisthesis lumbo-sacralis, wie ich nach der Präparation von aussen vermuten musste, durch abnorme Verhältnisse im Bereiche der lumbo-sacralen Gelenksfortsätze bedingt worden war.

Der mediane Sagittalschnitt zeigte nun in erster Linie, dass es sich hier zweifellos um eine Spondylolisthesis lumbo-sacralis höheren Grades handelte (vide Fig. 7). Der Körper des letzten Lendenwirbels hatte die obere Fläche des Körpers des ersten Kreuzwirbels vollständig verlassen und war so nach vorne und unten geglitten, dass sein vorderer unterer Rand in der Höhe des vorderen unteren Randes des Körpers des ersten Kreuzwirbels stand. Dabei war die hintere Hälfte der unteren Fläche des Körpers des letzten Lendenwirbels mit der oberen Hälfte der vorderen Fläche des Körpers des ersten Kreuzwirbels durch eine der ganzen Breite der Wirbelkörper entsprechende, 14 mm im Durchmesser von vorne nach hinten haltende Knochenbrücke synostosirt, die aus derselben etwas dichteren Spongiosa bestand wie die Körper der beiden genannten Wirbel. Die vordere Hälfte der unteren Fläche des Körpers des letzten Lendenwirbels ragte frei in die Beckenhöhle vor und trug auf sich kleine geschrumpfte Reste der letzten Bandscheibe, während solche auf der abgerundeten oberen Fläche des Körpers des ersten Kreuzwirbels nicht mehr zu sehen waren.

Ein Vergleich dieses letzten Lendenwirbels mit normalen solchen Wirbeln erwies sofort eine deutliche Abknickung desselben — eine Kyrtospondylie —, indem die von vorne nach hinten gezogene Mittellinie seines Körpers mit der Längsaxe seines Dornfortsatzes einen nach unten offenen Winkel von  $110^{\circ}$  bildete. Weiter war aber der letzte Lendenwirbel durchwegs und besonders in der hinteren Hälfte seines Körpers niedriger als sonst und auch entschieden etwas verlängert. Die Weite des Wirbelcanales betrug in seinem Bereiche von vorne nach hinten gemessen 23 mm, innerhalb der übrigen Lendenwirbel 19 mm. Der Sacralcanal war in der Höhe der oberen leicht grubig vertieften Hälfte des Körpers des ersten Kreuzwirbels etwas weiter, sonst von ge-

wöhnlichen Dimensionen. An der Grenze zwischen Lenden- und Kreuztheil der Wirbelsäule hatte der Wirbelcanal dadurch eine Verengung erfahren, dass der den Dornfortsatz tragende hintere Theil des Bogens des letzten Lendenwirbels bis auf 9 mm an den abgerundeten hinteren oberen Rand des Körpers des ersten Kreuzwirbels herangerückt war. Von rechts nach links hatte der Wirbelcanal überall die gewöhnliche Weite. Die Bandscheiben zwischen den Lendenwirbeln waren durchwegs rückwärts auffallend niedrig, vorne hoch. Der vorletzte Lendenwirbel erschien in demselben Sinne wie der letzte aber viel weniger stark abgeknickt. Die übrigen Lendenwirbel hatten normale Beschaffenheit, ebenso auch die Brust- und Halswirbel. Nur fand sich rechts am 4. und links am 2. Brustwirbel eine congenitale Spondylolysis interarticularis ohne jegliche Diastase.

Auf dem medianen Sagittalschnitte stellte sich jetzt auch klar heraus, dass der letzte Lendenwirbel weder in seiner rechten noch in seiner linken Portio interarticularis je Sitz einer Continuitätstrennung gewesen war. Die Innenfläche seines Bogens zeigte auch nicht die Spur einer Trennungslinie. Wohl war der obere Rand der Portio interarticularis dort, wo der untere Gelenksfortsatz des vorletzten Lendenwirbels andrückte, etwas stärker gekerbt als sonst, es hatte das aber augenscheinlich nur die Bedeutung einer secundären Druckdeformation.

Wie ist nun die Entstehung der Spondylolisthesis in diesem Falle zu deuten?

Bei Beantwortung dieser Frage glaube ich zunächst mit Sicherheit behaupten zu können, dass hier kein Fall meiner II. Kategorie vorlag. Eine Spondylolysis interarticularis des letzten Lendenwirbels ist entschieden nicht vorhanden und auch für die Annahme einer übrigens wie gezeigt wurde an und für sich unwahrscheinlichen krankhaften Erweichung der Portiones interarticulares oder einer Druckdeformation derselben im Sinne *Lanes* als Ursache der Olisthesis sind keinerlei Anhaltspunkte zu finden. Der letzte Lendenwirbel ist zwar in seiner Gestalt verändert, er ist zu einem exquisiten Kyrtospondylus geworden und hat auch eine geringe Verlängerung erfahren, wie letzteres aus dem Vorragen des Dornfortsatzes des letzten Lendenwirbels gegenüber dem des vorletzten Lendenwirbels und aus der, wenn auch geringen Erweiterung des Wirbelcanales im Bereiche des letzten Lendenwirbels hervorgeht, das sind aber nur secundäre Veränderungen, bedingt durch die geänderten Belastungsverhältnisse an dem ursprünglich und hauptsächlich in toto nach vorne geglittenen letzten Lendenwirbel.

Speciell die Dolichospondylie ist viel zu gering, um hier das Wesen der Olisthesis zu bedeuten und erkennt man ja deutlich die Verschiebung des ganzen letzten Lendenwirbels nach vorne an der Stellung seines Dornfortsatzes zu dem des ersten Kreuzwirbels.

*Es gehört also dieser Fall in die I. Kategorie, d. h. es war die Spondylolisthesis lumbo-sacralis zweifellos bedingt gewesen durch abnorme Verhältnisse im Bereiche der lumbo-sacralen Gelenksfortsätze.*

Diesbezüglich aber jetzt die bestimmte Entscheidung zu treffen, ob es sich um eine allmähliche Luxation im Bereiche der abnorm entwickelt gewesenen lumbo-sacralen Gelenksfortsätze oder um eine Fractur derselben gehandelt habe, halte ich für sehr schwierig. Freilich spricht das anamnestisch angegebene Trauma und die ausgedehnte Synostosirung in der Gegend der lumbo-sacralen Gelenksfortsätze mehr für die Fractur der Gelenksfortsätze, wobei es ja möglich wäre, zu denken, dass rechts der abgebrochene untere Gelenksfortsatz des letzten Lendenwirbels an seinem Platze blieb und hinterher mit dem oberen Gelenksfortsatze des ersten Kreuzwirbels verwuchs, links hingegen der auch abgebrochen gewesene untere Gelenksfortsatz des letzten Lendenwirbels nach Wiederverwachsung mit dem letzten Lendenwirbel dem allmählich nach vorne gleitenden letzten Lendenwirbel folgte und so den oberen Gelenksfortsatz des ersten Kreuzwirbels verliess; doch aber muss ich auch die Eventualität zugeben, dass etwa wie bei dem von mir als Beispiel angeführten Falle der 1. Gruppe meiner I. Kategorie von Anfang an die lumbo-sacralen Gelenksfortsätze wegen abnormer Entwicklung zur Fixation des letzten Lendenwirbels ungeeignet gewesen waren, allmählich etwa nach dem durch das Trauma gesetzten ersten Anlasse sich immer mehr von einander entfernten und dabei ganz successive durch die Reizwirkung des constanten Zuges die nun gefundene Synostosirung sich entwickelte.

Wenn ich mich auch in Anbetracht eben dieser mächtigen Synostosirung mehr der Annahme einer Entstehung der Spondylolisthesis in diesem Falle aus Fractur der unteren Gelenksfortsätze des letzten Lendenwirbels zuneigen möchte, eine ganz bestimmte Entscheidung wage ich doch nicht zu treffen.

## Erklärung der Abbildungen auf Tafel X.

---

*Fig. 1 und 2* beziehen sich auf das Becken mit Spondylolisthesis lumbo-sacralis aus abnormer Entwicklung der lumbo-sacralen Gelenksfortsätze (Mus.-Präp. Nr. 2672).

*Fig. 1.* Die Gegend der Lumbo-Sacraljunctur von hinten. (Nahezu natürliche Grösse).

- a) Die oberen Gelenksfortsätze des 1. Kreuzwirbels.
- b) Die basalen Theile der unteren Gelenksfortsätze des letzten Lendenwirbels
- c) Die Ansatzstücke dieser Gelenksfortsätze.

*Fig. 2.* Die linke Beckenhälfte von innen. (Halbe Grösse).

*Fig. 3.* Wahrscheinliche Olisthesis des 12. Brustwirbels in Folge von Fractur der Gelenksfortsätze zwischen ihm und dem 1. Lendenwirbel (Mus.-Präp. Nr. 344). Linke Hälfte. (Halbe Grösse).

*Fig. 4.* Spondylolisthesis lumbo-sacralis aus Spondylolysis interarticularis bilateralis congenita (Mus.-Präp. Nr. 349). Linke Hälfte. (Halbe Grösse).

Die am Präparate befindliche Bandmasse in dem Bereiche der Spondylolysis interarticularis ist weggelassen, um die Beschaffenheit der Knochenenden zur Darstellung zu bringen.

*Fig. 5 und 6* beziehen sich auf das Becken mit Hemiolisthesis lumbo-sacralis sin. aus Spondylolysis interarticularis congenita (Mus.-Präp. Nr. 3435). Rechte und linke Hälfte von innen und etwas hinten gezeichnet, um zu zeigen, wie nach der rechten Seite zu die Olisthesis aufhört, nach der linken Seite hingegen stärker wird. Rechts klafft die Spondylolysis nicht, links ist dieselbe ausgezerrt. (Beide Figuren in halber Grösse). a-a. Die beiden Hälften des Dornfortsatzes des letzten Lendenwirbels.

*Fig. 7 und 8* beziehen sich auf das im Nachtrage beschriebene Becken mit Spondylolisthesis lumbo-sacralis (Mus.-Präp. Nr. 4631).

*Fig. 7.* Rechte Hälfte des Beckens. (Halbe Grösse).

*Fig. 8.* Die Gegend der Lumbo-Sacraljunctur von hinten. (Nahezu natürliche Grösse).

- a) Der wahrscheinliche linke untere Gelenksfortsatz des letzten Lendenwirbels.
  - b) Der linke obere Gelenksfortsatz des ersten Kreuzwirbels.
  - c) Knochenhöcker, wahrscheinlich entsprechend den synostosirten rechteitigen lumbo-sacralen Gelenksfortsätzen.
-

### A. Literatur über Spondylolisthesis.

- 1839 *Rokitansky*. Beiträge zur Kenntniss der Rückgrats-Verkrümmungen und der mit denselben zusammentreffenden Abweichungen des Brustkorbes und Beckens. Med. Jahrb. d. k. k. öst. Staates 28. B. (Neueste Folge 19. B.) (vide auch *Rokitansky* Lehrb. d. path. Anatomie II. B. 1856.)
- 1851 *Kiwisch*. Die Geburtskunde. Erlangen.
- 1853 *Seyffert*. Kaiserschnitt in Folge einer Beckenanomalie durch Dislocation des letzten Lendenwirbels. Wien. med. Woch.
- 1853 *Kilian*. De spondylolisthesi, gravissimae pelvangustiae causa nuper detecta. Commentatio anatomico-obstetricia. Bonn.
- 1853 *von Ritgen*. Referat über die vorstehende Arbeit *Kilian's*. Monatsschr. f. Geburtsk. u. Frauenkr. II. B.
- 1854 *Späth*. Geschichte und Beschreibung des ältesten der bisher bekannten Becken mit sog. „Dislocation des letzten Lendenwirbels nach vorne“. Zeitschr. d. Ges. d. Ä. in Wien; 10. Jahrg
- 1854 *Kilian*. Schilderungen neuer Beckenformen und ihres Verhaltens im Leben. Mannheim.
- 1855 *Breslau*. Ein neuer Fall von Spondylolisthesis. *Scanzoni's* Beitr. z. Geburtsk. u. Gynäk. II. B.
- 1855 *Robert*. Eine eigenthümliche angeborene Lordose wahrscheinlich bedingt durch eine Verschiebung des Körpers des letzten Lendenwirbels auf die vordere Fläche des 1. Kreuzbeinwirbels (Spondylolisthesis *Kilian*) nebst Bemerkungen über die Mechanik dieser Beckendeformation. Monatsschr. f. Geburtsk. u. Frauenkr. V. B.
- 1856 *Lambl*. Reiseberichte. Prager Vierteljahrsschr. f. pract. Heilkunde. 55., 56. und 61. B.
- 1858 *Lambl*. Das Wesen und die Entstehung der Spondylolisthesis. *Scanzoni's* Beitr. z. Geburtsk. u. Gynäk. III. B.
- 1860 *Lambl*. Sur la conformation de la dernière vertèbre lombaire chez une femme hottentote. Inst. imp. de France. Acad. des sciences.
- 1861 *Breslau*. Neuer Fall von Spondylolisthesis. Monatsschr. f. Geburtsk. und Frauenkr. 18. B.
- 1863 *Hugenberger*. Berichte aus dem Hebammeninstitute für den

- 45j. *Cyclus* von 1845—1859 St. Petersburger med. Zeitschr. Referat in *Monatsschr. f. Geburtsk. u. Frauenkr.* 22. B.
- 1864 *Olshausen*. Ein neuer Fall von spondylolisthetischem Becken. *Monatsschr. f. Geburtsk. u. Frauenkr.* 23. B.
- 1867 *Blake*. Spondylolisthesis causing difficult labor. *Pacific. med. and surg. Journal*.
- 1868 *Blasius*. Spondylolisthesis in Folge von Caries lumbo-sacralis. *Monatsschr. f. Geburtsk. u. Frauenkr.* 31. B.
- 1869 *Ender*. Spondylolisthesis. *Monatsschr. f. Geburtsk. u. Frauenkrankheiten* 33. B.
- 1871 *Klein*. Med. Rechenschaftsbericht des Kais. Moskauer Erziehungshauses pro 1871 (russisch).
- 1871 *Königstein*. Entstehungsweise spondylolisthetischer Becken. Diss inaug. Marburg.
- 1874 *v. Weber-Ebenhof*. Zwei neue spondylolisthetische Becken Prag. *Viertelj.-Schr. f. prakt. Heilk.* 121. B.
- 1874 *Didier*. De la kyphose angulaire sacrovertébrale. Thèse. Nancy.
- 1877 *Herrgott*. Le spondylizème ou affaissement vertébrale, cause nouvelle d'altération pelvienne, comparé à la Spondylolisthesis ou glissement vertébral.  
Archives de tocologie.
- 1878 *Chiari*. Über die beiden spondylolisthetischen Becken der Wiener path.-anatomischen Sammlung. *Wien. med. Jahrb.*
- 1879 *Van der Bosch*. Description d'un bassin spondylolisthetique. *Bull. de l'acad. roy. de méd. Belg.* T. XIII.
- 1881 *Lambl*. Primitive Spondylolysis und deren Verhältniss zur Steatopyga an der hottentotischen Venus. *C. f. Gyn.*
- 1882 *Neugebauer*. Zur Entwicklungsgeschichte des spondylolisthetischen Beckens und seiner Diagnose. *Casuistisch-kritische Monographie.* Halle.
- 1882 *Neugebauer*. Zur Casuistik des sog. spondylolisthetischen Beckens. *Arch. f. Gyn.* 19. B.
- 1882 *Strasser*. Über Spondylolisthesis. *Bresl. ärztl. Zeitschr.*
- 1882 *Neugebauer*. Ätiologie der sog. Spondylolisthesis. *Arch. f. Gyn.* 20. B.
- 1883 *Neugebauer*. Ein zweiter Fall von sog. Spondylolisthesis am vorletzten Lendenwirbel. *Arch. f. Gyn.* 21. B.
- 1883 *Herrgott*. Spondylizème et Spondylolisthesis. Nouveaux documents pour l'étude de ces deux espèces de lésion pelvienne. *Arch. de Gyn.* T. XIX.
- 1884 *Neugebauer*. Ein neuer Beitrag zur Casuistik u. Ätiologie der Spondylolisthesis. *Arch. f. Gyn.* 22. B.



- 1884 *Arbuthnot Lane*. Three forms of spinal deformity. *Medico-Chir. Transactions*.
- 1885 *Arbuthnot Lane*. Some of the changes, which are produced by pressure in the lower part of the spinal column, spondylolisthesis, displacement backwards of the fifth lumbar vertebra, torticollis etc.  
Transact of the path. soc. of London XXXVI.
- 1885 *Krukenberg*. Beschreibung dreier spondylolisthetischer Becken. *Arch. f. Gyn.* 25. B.
- 1885 *Neugebauer*. Neuer Beitrag zur Ätiologie u. Casuistik der Spondylolisthesis. *Arch. f. Gyn.* 25. B.
- 1885 *Lambl*. Zehn Thesen über Spondylolisthesis. *C. f. Gyn.*
- 1887 *H. v. Meyer*. Zur Lehre von der Spondylolisthesis. *Arch. f. Gyn.* 31. B.
- 1888 *Tschaussow*. Topographische Anatomie des menschlichen Beckens. *Warschau*.
- 1888 *Schauta*. Die Beckenanomalien. *Hdb. d. Geburtshilfe von P. Müller*.
- 1889 *Neugebauer*. Das neue Breslauer spondylolisthetische Becken. *Arch. f. Gyn.* 35. B.
- 1889 *Neugebauer*. Beitrag zur Lehre vom spondylolisthetischen Becken. *St. Petersb. med. Woch.*
- 1889 *Lambl*. Kritik der Lehre von den Verrenkungen des 5. Lendenwirbels (Spondylolisthesis) und *Neugebauer*. *Audiatur et altera pars*. *Leipzig*.
- 1889 *Treub*. *Recherches sur le bassin cyphotique*. *Leyden*.
- 1889 *Neugebauer*. Spondylizema oder Spondylolisthesis. *C. f. Gyn.*
- 1889 *v. Herff*. Ein neuer Fall eines spondylolisthetischen sowie eines sacralkyphotischen Beckens.  
*Zeitschr. f. Geburtshilfe u. Gyn.* 17. B.
- 1890 *Neugebauer*. Selbstmord einer Schwangeren durch Sprung aus dem 3. Stockwerke. *C. f. Gyn.*
- 1890 *Schlesier*. Ein Fall von spondylolisthetischem Becken. *Diss. inaug.* *Halle*.
-

**B. Literatur über Wirbelentwicklung.**

- 1858 *Schwegel*. Die Entwicklungsgeschichte der Knochen des Stammes u. der Extremitäten mit Rücksicht auf Chirurgie, Geburtskunde u. gerichtliche Medizin. Sitz.-Ber. d. K. Ak. d. Wiss. in Wien 30. B.
- 1864 *Rambaud et Ch. Renault*. Origine et développement des os. Paris.
- 1879 *Kölliker*. Entwicklungsgeschichte. 2. Auflage.
- 1880 *Albrecht*. Über den Proatlas. Zoolog. Anzeiger.
- 1882 *Toldt*. Die Knochen in gerichtsärztlicher Beziehung. Hdb. d. ger. Med. v. Maschka.

---

Druck von H. Sieling in Naumburg a/S.

Ans der I. medicinischen Klinik des Herrn Prof. Dr. A. *Príbram* in Prag.

## ÜBER DEN EINFLUSS DES HAUTWIDERSTANDES AUF DEN STROMVERLAUF IM MENSCHLICHEN KÖRPER.\*)

Von

W. PASCHELES.

(Hierzu 6 Figuren im Texte.)

Exacte und durch den Versuch gestützte Anschauungen über die Vertheilung des elektrischen Stromes bei verschiedenem Widerstande der Haut sind meines Wissens nicht veröffentlicht worden, wohl aber Vermuthungen, die, wie unten gezeigt werden soll, vielleicht wegen einer fehlenden Begründung ihre Gegner fanden. Wie überhaupt der Versuch eine umstrittene Frage zu lösen des theoretischen Interesses nicht entbehrt, so beansprucht gerade diese aus praktischen Gründen unsere Aufmerksamkeit, denn es ist der durch die Haut gegangene Strom, der auf den zu erregenden Nerven oder Muskel wirkt, nicht der vom Stromgeber auf die Haut übergehende.

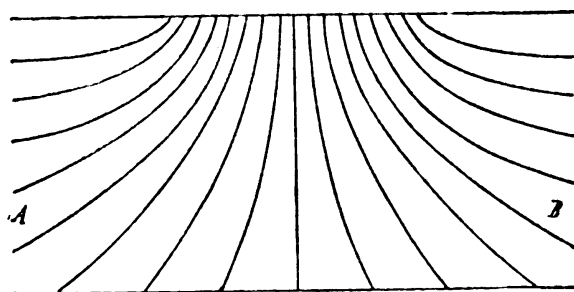
Von vorneherein ersichtlich ist, dass der Strom in dessen Schliessungsbogen der menschliche Körper einen Theil bildet, keinen anderen als den allgemeinen Gesetzen der Stromvertheilung unterworfen ist, die uns bei bekanntem elektrischen Widerstande der Theile eines zusammengesetzten Leiters die Stromstärken in denselben zu berechnen gestatten. Den grundlegenden Arbeiten von *Gürtner*<sup>1</sup> und *Martius*<sup>2</sup> verdanken wir die wichtigsten Kenntnisse

---

\*) Die Arbeit erscheint aus äusseren Gründen um dreiviertel Jahre verspätet. Eine kurze Mittheilung denselben Gegenstand betreffend wurde der kaiserlichen Akademie der Wissenschaften in Wien vorgelegt. Sitzung vom 17. December 1891.

des Verhaltens der Haut bei passierendem, elektrischen Strome, sie enthalten die Gesetze des sinkenden Hautwiderstandes bei der galvanischen Durchströmung und als Ursache dieser Widerstandsverminderung, die auch an der Leiche eintritt, die kataphorische Wirkung des Stromes dargethan. Unsere gegenwärtigen Kenntnisse des Hautwiderstandes, die bis ins Einzelne von vielen Autoren<sup>1</sup> ausgearbeitet wurden, sind hinreichend, um uns im Vereine mit einfachen, physikalischen Gesetzen zu einer klaren Vorstellung vom Stromverlaufe zu führen.

Setzen wir die Stromgeber einer Batterie auf die Haut, so können wir uns mit Hilfe von Stromlinien, deren Zahl der Stromstärke proportional sei, den Verlauf des Stromes in derselben veranschaulichen. Wäre *AB* derjenige Theil des über dem Nerven oder Muskel gelegenen Gewebes, der seinen Widerstand unter dem Einflusse des Stromes wesentlich ändert, so gilt für die Vertheilung des eben eingeleiteten Stromes ungefähr folgendes Bild (Fig. I). Da bei

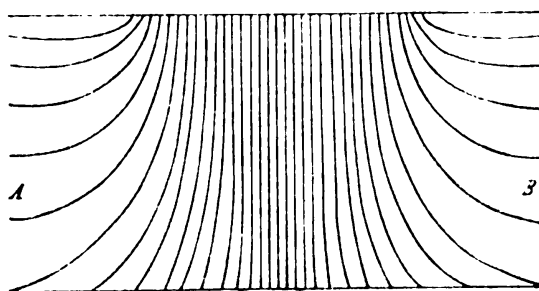


Figur I.

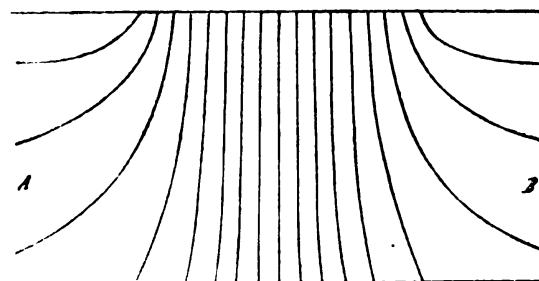
Beginn der Durchströmung keine bedeutende Verschiedenheit des elektrischen Widerstandes der Haut unterhalb und in der Umgebung der Elektrode besteht, so breitet sich der Strom in diesem gleichmässigen Leiter gleichmässig aus, die Stromfäden zeigen eine nach allen Seiten gleich entwickelte, strahlende Anordnung.

Lassen wir die Elektrode auf der Haut ruhen, während sie der elektrische Strom passirt, so sinkt der Widerstand der Haut bei genügender Stromstärke auf den 20.—50. Theil des Anfangswerthes. Die Gesamtstromstärke, die früher z. B.  $i$  betrug, steigt bei gleicher Potentialdifferenz an den Elektroden auf den Wert  $I$ . Während nun der Strom in die Umgebung der Elektrode ungefähr ebenso stark wie früher eindringt, gelangt jetzt um  $I-i$  mehr unter die Elektroden, denn das Ansteigen der Gesamtstromstärke von  $i$  bis  $I$  beruht lediglich auf einer Widerstandsverminderung der Haut unterhalb der Elektrode, also auf einer Vermehrung der Theilstromstärke ausschliesslich in dieser Partie des ganzen Leiters. Die Zahl der Stromfäden, die in die Umgebung der Elektrode dringen, ist bei unveränderter Potentialdifferenz an den Stromgebern sich gleich geblieben, die in die Haut unter der Elektrode eintretenden sind der Widerstandsverminderung entsprechend ver-

mehrt (Fig. II). Die Gesamtstromstärke beträgt, wie schon gesagt  $I$ . Setzen wir dieselbe nun beispielsweise durch Verringern der Elementezahl bis auf den Anfangswerth  $i$  herab, so wird sich das Sinken derselben nicht nur in der Haut unter der Elektrode sondern auch in der Umgebung vollziehen, die Verminderung um  $I-i$  wird von allen Zweigen des Stromes getragen werden. Das nunmehr entstehende Bild der Stromvertheilung (Fig. III) wird also trotz der gleichen Gesamtstromstärke  $i$  gegen Fig. I folgende Veränderung zeigen. Die Zahl der Stromfäden, die in die Umgebung der Elektrode gelangt, wird kleiner, die Zahl unter der Elektrode entsprechend grösser sein.



Figur II.

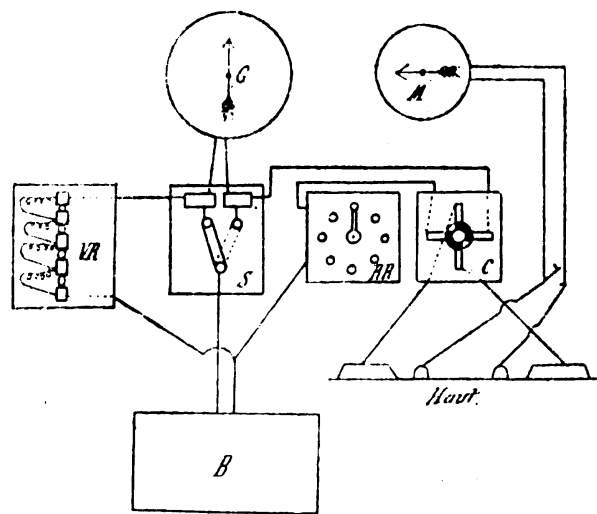


Figur III.

Es fragt sich nun, ob wir diese bei gleicher Gesamtstromstärke und verschiedenem Hautwiderstande bestehende Verschiedenheit der Stromvertheilung durch den Versuch nachweisen können. Diese Frage lässt sich in nachstehender Weise positiv beantworten. Wären beide Stromgeber auf die Haut aufgesetzt, so müssen, wenn die obige Anschauung richtig ist, bei hohem Hautwiderstande nach Fig. I viele Stromschleifen zwischen denselben oberflächlich verlaufen, während bei herabgesetztem Hautwiderstande der Strom mit beinahe voller Stärke die Epidermis durchbricht und die meisten Stromschleifen in der Tiefe zu der anderen Elektrode hinüberführen. Wenn man nun von zwei zwischen den Elektroden gelegenen Punkten den Strom der nahe der Oberfläche verlaufenden Schleifen abzweigt und durch ein entsprechend empfindliches Galvanometer leitet, so würden dieselben notwendigerweise trotz gleicher Gesamtstromstärke im ersten Falle, wo eine grosse Zahl oberflächlich verläuft, eine grössere Ablenkung geben als im zweiten Falle, in dem sich der Strom in der Tiefe zwischen den Elektroden ausgleicht. Parallelgehende Hautwiderstandsbestimmungen müssen die Abhängigkeit des abnehmenden Nadelausschlags vom abnehmenden Widerstande der Haut darthun, wenn eine gleiche Gesamtstromstärke zu Grunde gelegt wurde.

Als die einfachste und rascheste Methode der Widerstandsbestimmung empfahl sich das von mir beschriebene<sup>4</sup> Verfahren der Stromtheilung, dessen Princip ich hier nur kurz andeuten will. Wenn ein Strom sich durch zwei Leiter ausgleichen kann, so vertheilt er sich bei vernachlässigbarem, inneren Widerstande der Stromquelle in jedem dieser Leiter unabhängig vom anderen nach dem Ohm'schen Gesetze. Eine jede Widerstandsvermehrung oder -verminderung in dem einen Zweige äussert sich als ein Sinken oder Steigen der Stromstärke ausschliesslich in demselben Zweige. Der Werth der Stromstärke in dem anderen bleibt, solange man den inneren Widerstand der Batterie gegen den Gesamtwiderstand der Stromverzweigung vernachlässigen kann, von diesen Schwankungen unbeeinflusst. Ein Galvanometer, das sich abwechselnd in den einen und den anderen Zweig einschalten lässt, gestattet die Stromstärke in jedem derselben abzulesen. Kennt man nun den Widerstand der einen Zweigleitung, so sind drei Grössen bestimmt, aus denen man die vierte leicht berechnen kann. Wenn der Widerstand der einen Leitung, wie in unserem Falle, 5000 Ohm und der Galvanometerwiderstand 200 Ohm beträgt, so ist der in Stromstärkeeinheiten abgelesene Nadelausschlag  $i = \frac{E}{5200}$ . In dem zweiten Kreise, der den Widerstand  $x$  enthält, ist  $i' = \frac{E}{x + 200}$ . Aus diesen Gleichungen ergibt sich der Werth für den unbekanntenen Widerstand  $x = \frac{i}{i'} \cdot 5200 - 200$ .

Für die vorzunehmenden Versuche war die in Fig. IV ersichtliche Anordnung getroffen.



Figur IV.

$B$  = Batterie.  $VR$  = Vergleichsrheostat.  $RR$  = Regulierungsrheostat.  $S$  = Schalter.  $C$  = Comutator.  $M$  = Multiplikator.  $G$  = Galvanometer.

Der Strom einer Sthörer'schen Tauchbatterie (Zink, Kohle in verdünnte Schwefelsäure tauchend) verzweigte sich einerseits durch einen Stöpsel-Rheostaten von Hartmann und Braun, der Widerstände von 1000—10000 Ohm einzuschalten gestattete, gewöhnlich aber auf 5000 Ohm eingestellt war, andererseits durch den menschlichen Körper.

In letzterem Stromzweige war behufs feinerer Abstufung der Stromesintensität ein Regulierungsrheostat, der Widerstände von 1—5000 Ohm umfasste, und zur bequemen Vertauschung der Pole ein Commutator enthalten. An dem einen Punkte, in dem sich die Stromzweige begegnen, war ein Edelmann'sches Einheitsgalvanometer so eingefügt, dass es vermittelt eines einfachen Schalters zur Messung der Stromstärke bald dieses bald jenes Stromzweiges verwendet werden konnte.

Zur Application der Elektrizität wurden fixierbare, polarisationsfreie Elektroden in zweifacher Form gebraucht. Die kleinen Stromgeber bestanden nach *Gärtner*<sup>5</sup> aus mit dicker Flanelllage überzogenen, amalgamierten Zinkknöpfen, deren Ueberzug mit concentrirter Zinkvitriollösung gut durchtränkt war. Die grossen hatten eine Form,<sup>\*)</sup> die ich wegen ihrer Verwendbarkeit zu besonders exacten Untersuchungen genauer beschreiben will. In einen kleinen Hartgummicylinder, dessen Boden aus einer porösen Thonplatte besteht, ragt durch einen Ebonitdeckel ein Zinkstift, dessen inneres Ende eine runde Zinkplatte trägt, während an dem äusseren eine Klemme befestigt ist. Die Zinkplatte ist, bis auf ihre amalgamierte untere Fläche, ebenso wie der sie tragende Stift, soweit er im Hartgummirohr steckt, mit einer isolierenden Masse überkleidet und taucht in concentrirte Zinksulfatlösung. Ein weiterer Hartgummicylinder umschliesst den kürzeren, engeren und besitzt einen mit Hilfe eines Hartgummiringes abschraubbaren Boden aus Flanellschichten, auf dem zur besseren Conservierung der Füllungsflüssigkeit, 1%iger Kochsalzlösung, eine dicke Filzplatte ruht. Ein federnder Stahlstreifen, der an seinen Enden Bänder trägt, von denen das eine in eine Schnalle endigt, vermittelt die gute Fixation dieser Elektrode. Zwei Elektroden dieser Art, die an einander gedrückt werden, ändern ihren eigenen Widerstand bei verschiedenem Drucke nicht merkbar, wenn nur die Berührung überhaupt eine innige ist. Diese Thatsache findet ihre Erklärung wohl darin, dass der Uebergangswiderstand zwischen Zink und Flüssigkeit durch den Druck nicht alteriert wird. Elektroden, bei denen das Zink nicht von Flüssigkeit umgeben ist, sondern auf eine mit Zinkvitriollösung getränkte Filzplatte verschieden drückt, zeigen auch bedeutende Schwankungen ihres Widerstandes.

Zur Abzweigung der Stromschleifen durch ein Galvanoscop wurden kleine, unpolarisierbare Elektroden verwendet, die zu einem

---

<sup>\*)</sup> Dieselben sind nach Angabe vom Mechaniker Charles Jensen in Prag gefertigt worden.

Dubois-Reymond'schen Multiplikator führten, der mir von Herrn Prof. Dr. *E. Mach* freundlichst zur Verfügung gestellt wurde. Die obere, astatische Nadel dieses äusserst empfindlichen Instrumentes schwingt über einem in Grade getheilten Theilkreis. Die Windungen des Multiplikators bestehen aus einem sehr feinen Drahte, der in zwei gleich lange Abschnitte getheilt ist, die man nach Bedarf einzeln, neben- oder hintereinandergeschaltet verwenden kann. Bei den folgenden Versuchen war nur die eine Hälfte des Drahtes eingeschaltet, die andere behufs Dämpfung der Nadel durch die bei ihren Schwingungen erzeugten Magnetoinductionsströme in sich geschlossen. Zum Ueberflusse war das Instrument mit einem Spiegel versehen, der minimale Ablenkungen durch Verschiebung des Spiegelbildes ferner Gegenstände zu beobachten gestattete.

Die kleinen Elektroden gaben miteinander berührt bei der verwendeten Empfindlichkeit des Multiplikators keinen Ausschlag, der auch nicht bei Aufsetzen derselben auf die Haut zu erzielen war. Sobald aber durch die Haut ein Strom geschickt wurde und die kleinen Elektroden Hautpunkte zwischen den Stromgebern berührten, zeigte das Galvanoscop einen Strom an, der folgende Eigenschaften besass. Er wechselte seine Richtung mit dem Hauptstrome, bei denselben Punkten der Berührung war seine Stärke von der Intensität desselben abhängig. Bei derselben Stärke des eingeleiteten Stromes war der Nadelausschlag um so grösser, je näher die Abzweigungsstellen den Stromgebern lagen. Es waren in der That Theile des Hauptstromes, die das empfindliche Instrument anzeigte. Muskelströme konnten durch Ruhe der unter der untersuchten Hautpartie befindlichen Muskeln vermieden werden.

Die Versuche wurden nur bei Individuen von normaler Haut vorgenommen und hatten das in den folgenden Tabellen verzeichnete Ergebnis. Zur Erklärung derselben diene, dass die Längsreihen unter  $i_k$  die in  $\frac{1}{10}$  Mille-Ampères ausgedrückten Stromstärken im Körperkreis, unter  $i_r$  die im Kreise des Vergleichs rheostaten enthalten. Unter  $M$  sind die in Graden ausgedrückten Nadelablenkungen des Multiplikators angeführt. Reihe  $H$  weist die in Ohms bezeichneten Hautwiderstände auf. Neben den unter  $i_k$  angeführten Zahlen sind die zur genauen Erzielung der betreffenden Stromstärke mitunter notwendig gewesenenen Widerstände des Regulierungsrheostaten eingeklammert. Ihre Werthe mussten zur Ermittlung des Hautwiderstandes von dem berechneten Widerstande abgezogen werden. Der hohe Anfangswiderstand wurde durch Einwirken starker Ströme erniedrigt und darauf die Stromstärke wieder auf den Anfangswerth gebracht. Diese Operation



war infolge der Verwendung polarisationsloser Elektroden wenig schmerzhaft und führte niemals zu Geschwürsbildung an der Stelle der Einwirkung des Stromes, der höchstens zur Bildung von rasch vorübergehenden Quaddeln mit consecutiver zwei bis drei Tage währenden Rötung Veranlassung gab. Die einzelnen Versuchsreihen wurden in der Weise entwickelt, dass bei einem Versuche der Strom nach erfolgter Messung des Hautwiderstandes und Nadelausschlags geöffnet und nach einiger Zeit behufs controlierender Wiederholung der Messung wieder geschlossen wurde.

Versuch I.

Grosse Kathode, Mitte des Oberarms,  
 kleine Anode, Mitte des Vorderarms,  
 Stellen der Stromabzweigung in der Nähe der Stromgeber.

$i_k$	$i_r$	$M$	$H$
8.00	38.00	12°	24 500
8.00	38.00	12°	24 500
Einwirken von 12 Mille-Amp. durch 5'.			
8.00	9.8	8°	6 100
Einwirken von 13 Mille-Amp. durch 5'.			
8.00	7.00	7°	4 300
8.00	7.00	7°	4 300

Versuch II.

Grosse Kathode in der fossa cubitalis.  
 Kleine Anode auf dem distalen Drittel des Vorderarms.

Die eine Stelle der Stromabzweigung während des ganzen Versuches knapp neben der Anode.

$i_k$	$i_r$	$M$	$H$
3.1	34.5	15°	57 600
3.00	30.00	15°	51 800
3.00	29.5	14°	48 000
3.00	29.5	14°	48 000

Der zweite Punkt der Abzweigung ungefähr 1 dm von der Kathode entfernt.

Einwirken von 14 Mille-Amp. durch 5'.

( <sub>3 500</sub> ) 3.00	4.2	8°	3 700
( <sub>3 500</sub> ) 3.00	3.8	7°	2 900

Zur Erzielung dieses Multiplicatorausschlages musste der zweite Punkt der Stromabzweigung in die unmittelbare Nähe der Kathode verlegt werden, da der Ausschlag an obiger Stelle minimal nur durch den Spiegel bestimmbar war.

## Versuch III.

Anordnung der Elektroden wie in II.

Die Punkte der Stromabzweigung je 4 cm von der betreffenden Elektrode entfernt.

$i_k$	$i_r$	$M$	$H$
3.00	61.00	über 20°	211 400
3.00	55.00	über 20°	95 000

Durchströmen von 4.5 Mille-Amp. 10' lang.

3.00	10.00	3°	17 000
3.1	11.5	4°	19 000

## Versuch IV.

Kathode am proximalen, Anode am distalen Ende des rechten Oberschenkels.

Stromabzweigung je 2 cm von den Elektroden entfernt.

$i_k$	$i_r$	$M$	$H$
3.00	31.5	12°	54 400
3.00	31.5	12°	54 400
3.00	31.5	12°	54 400

Durchströmen von 10 Mille-Amp. 5' lang.

( <sub>8 500</sub> ) 3.00	3.9	2°	4 000
( <sub>8 500</sub> ) 3.00	5.25	2°	5 400

Weiteres Einwirken von 10 Mille-Amp. durch 3'.

3.00	5.00	2°	4 900
------	------	----	-------

## Versuch V.

Dieselbe Anordnung links.

$i_k$	$i_r$	$M$	$H$
3.00	32.00	12°	55 200

Einwirken von 8 Mille-Amp. 5' lang.

3.00	4.8	3°	8 100
------	-----	----	-------

Einwirken von 7 Mille-Amp. 5' lang.

( <sub>750</sub> ) 3.00	4.8	3°	7 350
-------------------------	-----	----	-------

## Versuch VI.

In diesem und dem folgenden Versuche wurde bei geringem Hautwiderstande die Stromstärke im Körperkreis verzehnfacht und der Multiplicatorausschlag abgelesen.

Kathode am proximalen, Anode am distalen Ende des Vorderarmes befestigt. Die Stromabzweigung wurde zwei Stellen, die je 2 cm von den betreffenden Elektroden entfernt waren, entnommen.

$i_k$	$i_r$	$M$	$H$
1.5	15.75	22°	54 400
1.5	9.00	14°	31 000
1.5	14.1	18°	48 700
1.75	19.00	20°	53 200
15 Mille-Amp. 5' lang einwirkend.			
1.5	2.25	2°	7 600
( <sub>1000</sub> ) 15.00	14.00	12°	4 600

Versuch VII.

Gleiche Anordnung auf der anderen Seite.

$i_k$	$i_r$	$M$	$H$
1.00	20.5	über 20°	106 400
1.00	17.00	über 20°	88 200
12.5 Mille-Amp. 5' lang einwirkend.			
1.00	1.9	1°	9 700
10.00	11.8	15°	5 900

Versuch VIII.

Kathode und Anode auf dem Vorderarm befestigt. Stromabzweigung je 3 cm von den Elektroden entfernten Stellen entnommen. Bei geringem Hautwiderstand wurde die Gesamtstromstärke so weit vermehrt, bis der Multiplicator denselben Ausschlag zeigte wie bei hohem Hautwiderstand zu Anfang des Versuches.

$i_k$	$i_r$	$M$	$H$
1.75	32.5	9°	96 300
3.00	32.00	8°	55 400
Durchströmen von 15 Mille-Amp. 5' lang.			
1.75	2.5	minimal unablesbar	4 600
( <sub>1000</sub> ) 28.00	28.00	9°	4 000

Versuch IX.

Anordnung wie in VIII.

$i_k$	$i_r$	$M$	$H$
2.00	28.9	8°	74 900
2.00	28.9	9°	74 900
15 Mille-Amp. 3' lang einwirkend.			
( <sub>5000</sub> ) 2.00	4.8	1°	7 200
16.5	32.00	9°	4 800

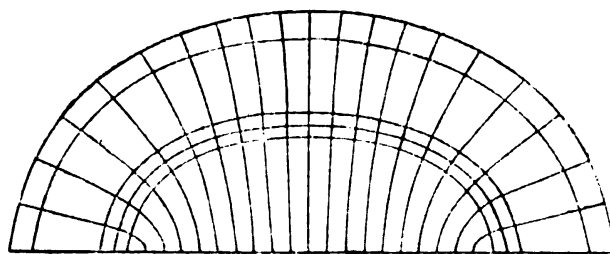
Die angeführten Versuche genügen vollständig, wenn ich hinzufüge, dass eine grosse Reihe derselben bei Variation der Versuchsbedingungen immer wieder das ergeben hat, was auch aus diesen

als das Gemeinsame hervorleuchtet. Die ersten Experimente zeigen bei gleicher Stromstärke im Körperkreis für verschiedenen Hautwiderstand verschiedenen Nadelausschlag in der Stromabzweigung so zwar, dass bei grossem Hautwiderstande ein bedeutender Oberflächenstrom im menschlichen Körper angezeigt wird, bei geringem Hautwiderstande ein geringer. Wie schon die anfängliche, theoretische Betrachtung lehrte, breitet sich der Strom bei grossem Hautwiderstand oberflächlich aus, während er bei geringem mehr in die Tiefe dringt. Die letzten Versuche zeigen, wie bedeutend man bei geringem Hautwiderstand die Stromstärke steigern muss, um den gleichen Multiplikatorauschlag, also die gleiche Anzeige von Oberflächenstrom zu erhalten, wie bei hohem Widerstande der Haut. Man muss den Körperstrom um das 10—20 fache erhöhen, damit gerade soviel Stromfäden bei geringem Hautwiderstande in die die Elektrode umgebende Hautpartie eintreten wie bei hohem. Das entgegengesetzte Verhalten der Zweigströme hätte sich ergeben müssen, sobald wir den Multiplikator mit schellackierten an der Spitze freien Metallnadeln verbunden hätten, die tief in das Gewebe eingestochen sind, Versuche, die, als nur an der Leiche ausführbar, aus äusseren Gründen unterblieben.

Ein zweiter Weg, die einleitend auseinandergesetzte Anschauung begründen zu helfen, wurde auf Anregung des Herrn Prof. Dr. *E. Mach* eingeschlagen. Er bestand darin, Umstände zu setzen, die den Strom in seiner Vertheilung ähnlich wie die Haut beeinflussen, die aber zugleich einen weiteren Factor zur Beurtheilung des Stromlaufes bieten. Es wurde dazu das Princip der Nachahmung der Aequipotentiallinien nach dem Nobili-Gebhardschen Verfahren verwendet. Taucht man nämlich in ein am Boden mit einer polierten Silberfläche bedecktes Gefäss, das mit einer wässrigen Lösung von gleichen Theilen Kupfervitriol und essigsaurem Blei gefüllt ist, zwei plattenförmige Kupferelektroden, so bilden sich auf der Silberplatte zwischen den Elektroden in den schönsten Interferenzfarben prangende Ringe, die aus dünnen Schichten eines feinen Niederschlags bestehen. Da der Strom unter sonst gleichen Umständen an den Stellen desselben Potentials eine gleich dünne Schichte Niederschlags ausfällt, so entspricht jedem Ringe eine Aequipotentiallinie, eine Curve, die alle Punkte gleichen Potentials vereinigt. Senkrecht gegen die Aequipotential- oder Niveaulinien verlaufen die Kraftlinien des Stromes, die oben unter dem Namen Stromlinien zur Veranschaulichung der Stromvertheilung herangezogen wurden. Die Versuche wurden entsprechend den Verhältnissen bei hohem und geringem Hautwiderstande in zweifacher

Weise angeordnet. Bei der ersten Anordnung war eine Flüssigkeit von gleichem Querschnitte zu beiden Seiten und in der Mitte zwischen den Elektroden. Der Strom vertheilte sich also durch einen gleichmässigen Leiter. Wie man der Fig. V entnehmen kann, waren dann je zwei

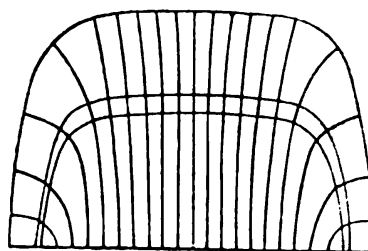
Aequipotentiallinien fast überall gleichweit entfernt, demnach waren die Kraftlinien nach allen Seiten ungefähr gleich dicht angeordnet. Um nun



Figur V.

die Verhältnisse bei geringem Hautwiderstande nachzuzahlen, wurden dicke Holzprismen zu beiden Seiten der Elektroden eingesenkt, die auf etwa 1 cm hohen Glasfüssen ruhten. So wurde seitlich eine niedrige Bodenschichte der Flüssigkeit, mithin ein hoher Widerstand geschaffen, während sich der Strom in der Mitte durch eine Flüssigkeit von grösserem Querschnitte demnach geringerem Widerstande ausgleichen konnte. Die Niveaulinien, die sich auf diese Weise ergaben (Fig. VI), zeigten Verschiedenheiten des Abstandes so zwar, dass derselbe in

Mitte bedeutend grösser war als an der Seite. Dem entsprechend musste die Dichte der Kraftlinien in der Mitte bedeutender sein als an der Seite. Nach diesen vom Strome selbst gelieferten Figuren waren die Zeichnungen 1, 2, 3 construirt worden. Doch sei gleich darauf aufmerksam gemacht, dass sie weit geringeren Widerstandsdifferenzen entsprechen, als in Wirklichkeit bei längerer Einwirkung des Stromes zwischen der Haut unter der Elektrode und der Umgebung derselben bestehen.



Figur VI.

Das übereinstimmende Resultat der theoretischen Betrachtung und der Versuche lässt sich in dem praktisch sehr bedeutsamen Schluss zusammenfassen:

„Bei gleicher Stromstärke und Elektrodenfläche ist die Stromdichte unter der Elektrode bei geringem Hautwiderstand grösser als bei hohem.“

Aehnlich wie für den galvanischen Strom liesse sich auch eine oberflächliche Ausbreitung des Inductionsstromes bei bedeutendem Hautwiderstande nachweisen, nur würden Telephon oder Elektrodynamometer als Indicatoren für den Zweigstrom verwendet werden müssen. Zur Prüfung bei geringem Hautwiderstande, müsste man

denselben durch galvanische Ströme herabsetzen, da er von Inductionsströmen gar nicht oder nur unbedeutend alteriert wird. Auf dem Fehlen dieser den constanten Strömen zukommenden Eigenschaft beruht eine Eigenthümlichkeit der faradischen Ströme, die schon Helmholtz<sup>6</sup> gefunden hat, nämlich, dass sie sich oberflächlicher am menschlichen Körper ausbreiten als der galvanische Strom, eine Thatsache, deren einfache Erklärung dem Voranstehenden leicht entnommen werden kann. Die Erfahrungen<sup>7</sup>, dass tief gelegene Nerven und Muskeln viel leichter galvanisch als faradisch erregt werden können, dass der faradische Strom am Rückenmark und Gehirn, in den Körperhöhlen die erwartete Wirksamkeit nicht entfaltet, beruhen darauf.

Aus dem Einflusse des Hautwiderstandes auf die Stromdichte lassen sich ungezwungen noch einige längst bekannte Phänomene erklären, auf welche ich etwas näher eingehen will. Schon *Remak*<sup>8</sup> hat beobachtet, dass das Durchströmen des Nerven des Lebenden mit constantem Strome seine Erregbarkeit steigere und hat auf eine mögliche Bedeutung der Abnahme des Hautwiderstandes hingewiesen.

*Brenner*<sup>9</sup> glaubt ebenfalls an einen Zusammenhang der Erregbarkeitssteigerung mit der besseren Durchfeuchtung der Haut und begründet denselben ebenfalls nicht näher. *Ziemssen*<sup>10</sup> schliesst sich diesen Anschauungen an. Auch er meint, dass die Erregbarkeitssteigerung grösstentheils auf Rechnung der gebesserten Leitungsfähigkeit zu setzen sei. Aehnlich äussert sich *Lewandowski*<sup>11</sup>. Dass diese Behauptung zu Zweifeln geführt hat, erhellt aus einem Satze, den ich der zweiten Auflage von *Erb's* Elektrotherapie entnehme. Dieser sagt bei der Erwähnung der Fehlerquellen der quantitativen Erregbarkeitsbestimmung: „Dagegen ist, wie ich den neuesten Aeusserungen *Ziemssen's* (Elektr. in d. Med. II S. 8) gegenüber hier besonders betonen muss, der Leitungswiderstand der Epidermis, ihre grössere oder geringere Befeuchtung u. s. w. vollkommen gleichgültig. Wenn eine bestimmte, absolute Stromstärke im Gesamtstromkreise vorhanden ist, ist es einerlei, ob an irgendeiner Stelle ein grösserer Leitungswiderstand sich befindet; der ist eben dann bereits überwunden resp. im Nadelausschlag zum Ausdruck gekommen. Die Hauptsache ist nur, dass ein Strom von bestimmter Stärke im Körper vorhanden ist. Darin liegt ja gerade der Vortheil der absoluten Strommessung, dass wir von diesen äusserlichen Schwierigkeiten: Elementezahlen, Beschaffenheit der Epidermis, Temperatur und Feuchtigkeit der Elektroden u. s. w. gänzlich unabhängig geworden sind.“ Wäre die physiologische Wirkung des galvanischen Stromes bei bestimmter Elektrodenfläche nur von der

absoluten Stromstärke abhängig, dann hätte diese Widerlegung volle Berechtigung. Nach den oben entwickelten Anschauungen über die Stromvertheilung braucht es sich bei der nach dem Durchströmen auftretenden Erregbarkeitssteigerung gar nicht vorwiegend um eine Veränderung der Erregbarkeit des Nerven oder Muskels zu handeln, sondern derselbe Strom hat bei dem geringen Hautwiderstande, der sich nach längerer Einwirkung auf die Cutis einstellt, eine grössere Dichte also ein bedeutenderes Reizvermögen erlangt und dieser Umstand reicht wohl hin, um das folgende Eintreten der Muskelzuckung bei geringerer Stromstärke zu erklären.

Weiter wäre noch einer Eigenthümlichkeit des bekannten *Gärtner'schen* elektrodiagnostischen Apparates zu gedenken, auf die er selbst schon aufmerksam machte und die in jüngster Zeit *Choostek*<sup>12</sup> zwang, von Versuchen mit ihm abzustehen. Er gibt nämlich bei verschiedenen Individuen bedeutend schwankende, im allgemeinen viel höhere Werte der Erregbarkeit, als wir mit unseren gewöhnlichen Methoden erlangen. Diese auffallende Thatsache findet ihren Grund zum Theile wohl darin, dass die kurzdauernden Ströme, die dabei in Verwendung kommen, zu geringe kataphorische Wirkung entfalten, um den Hautwiderstand herabzusetzen. Die daraus folgernde geringe Dichte solcher Ströme führt dazu, dass bedeutende Stromstärken zur Auslösung der Minimalzuckung nothwendig erscheinen.

Ich schliesse diese Ausführungen, indem ich nur kurz die Resultate einer grossen Reihe von Hautwiderstandsbestimmungen an verschiedenen Kranken, darunter an Basedow'scher Krankheit Leidenden, die für beide Körperhälften durchgeführt wurden, in wenigen Worten zusammenfasse. Die Werte des *Hautwiderstandes* zeigen eine gleiche physiologische wie pathologische Breite d. h. es gibt keinen an Kranken gefundenen Werth, dem man nicht einen unter sonst gleichen Versuchsbedingungen an Gesunden gefundenen zur Seite stellen könnte. Dieser Satz bezieht sich nicht nur auf die Werthe der Minima sondern auch auf die Herabsetzbarkeit des Widerstandes durch den Strom. Das Bestehen eines unmittelbaren Zusammenhanges zwischen dem Hautwiderstande und einer nicht die Haut betreffenden Erkrankung ist darnach wohl schwer anzunehmen.

Für die gütige Förderung dieser Arbeit sage ich meinen verehrten Lehrern Herrn Prof. Dr. *E. Mach* und Herrn Prof. Dr. *A. Präbram* meinen wärmsten Dank.

Meinem lieben Collegen Dr. *Heinrich Freund* bin ich für die Unterstützung bei der Ausführung der messenden Versuche sehr verpflichtet.

### Literatur.

1. Wiener med. Jahrbücher. 1882.
2. Archiv f. Psych. Bd. 17.
3. *Jolly*, Festschrift. Strassburg 1883.  
*Kahler*, Zeitschr. f. Heilk. 1888.  
*Stinsing* und *Gräber*, Arch. f. klin. Med. 1887.  
*Lewith*, Prager med. Wochenschr. XV. Jahrg. Nr. 13, u.  
a. m.
4. Prager med. Wochenschr. 1891 Nr. 36.
5. Wiener med. Jahrbücher 1885.
6. citiert nach *Erb's* Elektrotherapie, 1882 S. 63.
7. *Erb's* Elektrotherapie 1882 S. 64.
8. citiert nach *Ziemssen's* Elektr. im Dienste der Medicin, 1887.  
Seite 104.
9. Untersuchungen und Beobachtungen auf dem Gebiete der Elektrotherapie. Bd. II. S. 65.
10. *Ziemssen*, Elektr. im D. d. Med. S. 104.
11. *Lewandowski*, Elektrodiagnostik und Elektrotherapie, 1887.  
S. 246.
12. *Chrostek*, Verhalten der sensiblen Nerven etc. bei Tetanie. Zeitschrift f. klin. Med. Bd. 19. Heft 5. u. 6.

### Nachtrag.

Die freundliche Zuvorkommenheit des H. Prof. Dr. *H. Chiari*, der mir Raum und Material zur Verfügung stellte, machte es mir möglich, die Stromvertheilung an der Leiche zu untersuchen, die sich analog verhält der im Lebenden, weshalb von einer Wiedergabe der Details der Versuche Umgang genommen wird.



Aus Professor Epstein's Kinderklinik an der Landes-Findelanstalt in Prag.

## ZUR HISTOLOGIE DES KINDLICHEN BLUTES.

Von  
Dr. RUDOLF FISCHL,  
Docent für Kinderheilkunde.

Die letzten Jahre haben eine grosse Reihe von Publicationen über die Gewebsstructure der geformten Elemente des Blutes gefördert, aus denen sich allmählig eine vollständige Histologie dieser Gebilde ableiten liess. Speciell die Untersuchungen von *Ehrlich* und seiner Schule lieferten uns neben höchst wichtigen und bedeutungsvollen Thatsachen auch eine einfache Methodik, die es möglich macht, feinste Details zur Ansicht zu bringen und Artefacte, denen man bei den früheren Präparationsweisen immer ausgesetzt war, sicher zu vermeiden. Gegenüber der ungemein stattlichen Litteratur für den Erwachsenen (man durchblättere nur die betreffenden Capitel in dem von *Limbeck's*chen Grundriss der klinischen Pathologie des Blutes [Jena, G. Fischer 1892]) sind die für das Kindesalter gemachten Beobachtungen sehr kärglich, und ich habe aus diesem Grunde mit Freuden der mir durch meinen verehrten Lehrer Professor *Epstein* gewordenen Anregung Folge geleistet und im Verlaufe des letzten Jahres an einer grösseren Zahl von Kindern an seiner Klinik eine Reihe von Untersuchungen angestellt, deren Resultate, soweit sie die Histologie des Blutes betreffen, in diesen Zeilen niedergelegt sind. Bevor ich jedoch an die Mittheilung der eigenen Befunde gehe, will ich in aller Kürze dasjenige resumiren, was über das in Rede stehende Kapitel der kindlichen Hämatologie in der pädiatrischen Litteratur vorliegt. Eine gedrängte Uebersicht derselben in ihrer Gesammtheit habe ich in einem Sammelreferat zu geben versucht, auf welches ich den Leser hinweise. (Abgedruckt in der Prager medicinischen Wochenschrift 1892, Nr. 13 und 14).

Der besseren Uebersicht wegen besprechen wir die normalen und pathologischen Befunde gesondert und trennen auch bei den ersteren die Erfahrungen über rothe und weisse Blutkörperchen.

Was also zunächst das *Normalblut* anlangt, so bietet dasselbe in seinem histologischen Verhalten nur im Säuglingsalter Abweichungen vom Zustande bei Erwachsenen. So hebt *Hayem* (die Arbeiten sind sämtlich in alphabetischer Reihenfolge in dem beigefügten Litteraturverzeichniss genannt), um mit den *Erythrocyten* zu beginnen, ihre starken Grössendifferenzen beim Neugeborenen hervor und bezeichnet sie als weniger resistent gegen Reagentien und ungemein aufquellungsfähig in Flüssigkeiten. *Hofmeier* vermisst die normale Delle und sieht selten Geldrollenbildung im Blutpräparat eintreten, *Silbermann* beobachtet und zwar je jünger das Kind, desto häufiger sogenannte „Schatten“ d. h. hämoglobinfreies Stroma. Soweit die Mittheilungen über normale rothe Blutkörperchen.

Was nun die *kernhaltigen Erythrocyten*, die „cellules rouges“ der Franzosen, die „Erythroblasten“ *Ehrlich's* anlangt, von denen wir wissen, dass sie in der Embryonalperiode die alleinigen farbstoffhaltigen Zellen des Blutes sind, so lauten die Angaben über ihr Vorkommen bei gesunden Neugeborenen und Kindern aus den ersten Lebenswochen sehr widerspruchsvoll. Während *Neumann* und *Kölliker* sie als einen bei Neugeborenen häufigen Befund bezeichnen, findet sie *Hayem* und sein Schüler *Luzet* nur noch in den letzten Monaten des Fötallebens und zwar in einer gegen die Geburtsreife hin stark abnehmenden Zahl und beim ausgetragenen Kinde nur noch in ganz vereinzelt Exemplaren. Auch *Loos* bezeichnet ihr reichlicheres Auftreten als entschieden pathologisch, während *Hock* und *Schlesinger* in einer jüngst erschienenen vorläufigen Mittheilung die Häufigkeit kernhaltiger Erythrocyten und Mitose an ihren Kernen als Normalbefund anführen. In der später veröffentlichten ausführlichen Publication nehmen die genannten Autoren, wie wir weiter unten sehen werden, einen andern Standpunkt ein. Was nun die nähere Specialisirung der Formen anlangt (wir unterscheiden bekanntlich mit *Ehrlich* Normo-Megalo- und Mikro- oder Poikiloblasten), so findet sich nur bei *Hayem* die Angabe, dass die spärlichen im Blute gesunder Neugeborener vorfindlichen Exemplare dem normoblastischen Typus angehören.

Ich will hier gleich die eigenen Befunde anschliessen. Unter den von mir untersuchten Fällen (mehr als fünfzig zum allergrössten Theile den ersten Lebenswochen angehörende Kinder) waren sieben vollkommen gesund und wurden theils bis zur Erreichung des zehnten Lebensstages, theils aus geringfügigen Ursachen (wie kleine Kephalohämatome, Bednar'sche Aphthen etc.) in der Anstalt länger zurückgehalten. Sämtlich zeigten sie ein Initialgewicht von mehr als 3250 Gramm und dem entsprechende Körper-

maasse und blieben auch frei von Icterus. Die Untersuchung geschah an Deckglaspräparaten aus dem Blute der grossen Zehe, die in der bekannten Weise durch Auseinanderziehen ausgebreitet und mehrere Stunden im Wärmeschrank auf 120° gehalten wurden. Gefärbt wurde durch etwa 30 Secunden in einer concentrirten alcoholischen Lösung von Eosin (gelblich) und nach kurzem Abspülen in Wasser zwei Minuten lang in concentrirter wässriger Methylenblaulösung, dann neuerdings ausgewaschen, getrocknet und in Balsam eingeschlossen. Ich gebe dieser allgemein üblichen Methodik aus dem Grunde den Vorzug, weil sie rasch und sicher arbeitet und alles Wünschenswerthe zur Ansicht bringt. Vielfache Versuche mit den von *Ehrlich* angegebenen Farbgemischen, die mir Herr *Rejsek* in Prag in tadelloser Weise herstellte, Färbungen mit Safranin, Fixation durch Einwirkenlassen von Osmiumsäuredämpfen (nach *Hayem*), Härtung in *Flemming'schem* Gemisch (nach *Müller*) geben nicht so schöne Bilder und sind nicht entfernt so bequem, so dass ich zuletzt ausschliesslich mit der oben beschriebenen Methode arbeitete. Um ganz sicher zu gehen und eine genaue Durchsicht der Präparate zu erzielen, wandte ich in einem Theile der Fälle die Zählung an, wie sie von *Einhorn*, *Gabritschewsky*, *Müller* und *Rieder* u. A. empfohlen wird, und bediente mich hiezu, wie auch jüngst *Canon*, eines verschiebbaren Objecttisches. Der meine stammt von *Reichert* in Wien und hat mir gute Dienste geleistet. Nur so sind Irrthümer vollkommen ausgeschlossen, indem niemals dasselbe Gesichtsfeld zweimal zur Ansicht gelangt, und da es sich meist blos um Relativzahlen handelt, ist auch die so erzielte Genauigkeit vollkommen genügend, wie ich dies bei Besprechung der Leucocyten noch näher ausführen werde. *Hock* und *Schlesinger* zählten bei schwacher Vergrösserung unter Anwendung eines gegitterten Oculars. Ich gebe zu, dass ein solches Verfahren für Uebersichtsresultate vollkommen ausreicht, zur differentiellen Diagnostik der verschiedenen Leucocytenspecies namentlich der mono- und polychromatophilen Zellen ist meiner Ansicht nach weder dieser Zählungsmodus noch ihr hauptsächlichstes Tinctionsverfahren (Eosin-Glycerin-Nigrosin) genügend. Auf diese Weise zählte ich in jedem Falle 100 Gesichtsfelder ab und zwar aus zwei Präparaten zu je 50 und trug die in denselben gefundenen Werthe für kernhaltige Erythrocyten der verschiedenen Grössen und Leucocyten der einzelnen Species in Tabellen ein, summirte dann und rechnete die Procentzahlen heraus. Man gelangt auf diese Weise zu ganz überraschenden Resultaten und überzeugt sich von den oft groben Fehlern der approximativen Schätzung, wie sie gewöhnlich geübt

wird. Leider war es mir nicht möglich, alle untersuchten Fälle in dieser Richtung zu verwerthen, denn theils waren die Präparate schon etwas verblasst und machten die verlässliche Bestimmung der einzelnen Zellformen unmöglich, theils hinderte mich auch der geschwächte Zustand meiner Augen an der immerhin etwas anstrengenden Durchführung dieser Zählungen. Im Ganzen habe ich zwanzig Fälle nach dieser Richtung verarbeitet und für den Rest stütze ich mich auf meine schriftlichen Eintragungen.

Von den schon erwähnten normalen Kindern wurden 3 Fälle gezählt; zwei waren Neugeborene, eines 13 Tage alt. Bei dem Letzteren fehlten kernhaltige Erythrocyten, sowie die von *Rindfleisch* beschriebenen ihnen entstammenden freien Kerne vollständig. Von den beiden anderen Fällen hatte der eine gleichfalls keine Erythroblasten aufzuweisen, der andere zeigte in 100 Gesichtsfeldern 4 Normo- und 1 Gigantoblasten, sowie 2 freie Kerne. Die restlichen Fälle (es waren vier und zwar vom 1., 3., 10. und 12. Lebensstage), welche ich untersuchte, liessen mich gleichfalls kernhaltige Blutkörperchen vollkommen vermissen. Was nun die Kerne selbst in dem einen oben erwähnten Falle anlangt, so zeigten dieselben weder Mitose, noch Einschnürungen; auch gelangten keine Doppelkerne zur Ansicht.

Auf Grund solcher Befunde schliesse ich mich der Ansicht von *Hayem* vollständig an und muss die Beobachtungen von *Neumann*, *Koelliker*, *Hock* und *Schlesinger* als mit meinen Erfahrungen nicht übereinstimmend bezeichnen. Wie erwähnt, nehmen die beiden letztgenannten Autoren in ihrer ausführlichen Publication einen anderen Standpunkt ein, indem sie gleich mir den Befund von Erythroblasten bei normalen Kindern als selten und die wenigen gefundenen Exemplare als Normoblasten bezeichnen.

Was die Grössendifferenzen der einzelnen Erythrocyten anlangt, so habe ich wohl keinen so bunten Wechsel gesehen, wie ihn *Hayem* beschreibt, die Varietäten im Durchmesser sind jedoch entschieden bedeutender und häufiger als bei älteren Kindern und beim Erwachsenen.

Gedellt sind die Erythrocyten beim Neugeborenen stets, was an gefärbten Trockenpräparaten besonders gut zu sehen ist, da der Delle ein centraler ungefärbter Fleck entspricht. Auch eine geringere Tendenz zur Geldrollenbildung konnte ich am frisch untersuchten Präparat nicht wahrnehmen, glaube daher diese von *Hofmeier* aufgestellten Unterschiede als unrichtig bezeichnen zu dürfen.

Endlich noch einige Worte über die sogenannten „Schatten“, deren Auftreten *Silbermann* eine so grosse Bedeutung für die

Pathologie des Neugeborenen zuzusammenfassen. Ich glaube, dass es sich hierbei nur um Präparationseffekte handelt, denn bei Anwendung trockener Hitze, welche nach *Ehrlich* das Hämoglobin in den rothen Blutkörperchen fixirt, gelang es mir nie, solche Gebilde unter normalen Verhältnissen u. z. weder am gefärbten noch am ungefärbten Object zur Ansicht zu bringen. Anders verhält es sich in pathologischen Fällen, speciell bei hochgradiger Anämie, doch entspricht dies einer allgemeinen Hämoglobinverarmung und hat mit den hier angezogenen *Silbermann'schen* Befunden nichts zu thun.

Anders liegen die Dinge bei Frühgeburten, und möchte ich der Ansicht zuneigen, dass manche der oben erwähnten Thatsachen, welche andere Autoren für das kindliche Normalblut beibringen, an solchen Objecten gewonnen wurden. Ich habe eine ganze Reihe unausgetragener Kinder, an denen in der Findelanstalt kein Mangel herrscht, untersucht und bei 5 Fällen auch die Zählung vorgenommen. Dabei gelangte ich zu folgendem Resultate: Bei vier Kindern, deren Geburtsgewicht zwischen 2220 und 2520 Gramm und deren Körperlänge zwischen 44 und 47 cm gelegen war, die also ihrer Entwicklung nach ungefähr im 9. Fötalmonat standen, waren die gleichen Befunde zu verzeichnen wie bei reifen Neugeborenen, nämlich dreimal gar keine kernhaltigen Erythrocyten, einmal u. z. bei dem schwächsten Kinde ein einziger freier Kern. Anders stand es um ein Kind, das seinen Körpermaassen zu Folge etwa am Ende des 6. Fötalmonates stand (40 cm lang, 1660 Gramm schwer); hier fanden sich in 100 Gesichtsfeldern 26 Normo- und 2 Gigantoblasten, also schon ganz erheblich grössere Zahlen. Aus der grossen Reihe anderer einschlägiger Beobachtungen, welche nicht zur Zählung gelangten, geht gleichfalls hervor, dass nur bei Kindern mit einem Geburtsgewicht von weniger als 2000 Gramm und einer Körperlänge von 40 cm oder wenig mehr, nennenswerthe Mengen von Erythroblasten sich nachweisen liessen, die fast sämmtlich dem normoblastischen Typus angehörten und weder Mitose noch Zeichen erfolgter Kerntheilung erkennen liessen.

Ein Schluss aus solchen Beobachtungen kann wohl nur in der Richtung erfolgen, dass wir den Befund von Erythroblasten in grösserer Zahl im kreisenden Blute recht weit ins Fötalleben zurückversetzen müssen, dass mithin der Process der Umwandlung kernhaltiger in kernlose Blutkörperchen bereits in früher Zeit in ausgedehntem Maasse erfolgt. Die bezüglichen Erfahrungen von *Hayem* und *Luzet* möchte ich daher in der Weise ergänzen, dass ich sage: im Blute von Frühgeburten aus den beiden letzten Schwangerschaftsmonaten gehört der Nachweis kernhaltiger rother

Blutzellen bereits zu den Ausnahmen, und die gefundenen Formen sind fast sämmtlich Normoblasten, ihre Kerne stets im ruhenden Zustande.

Ich will hier gleich in aller Kürze die Befunde beim *Icterus neonatorum* anreihen, nachdem derselbe noch in den Bereich der normalen Erscheinungen der ersten Lebestage gehört und seine hämatogene Natur vielfach vom Blutbefunde beim Neugeborenen abgeleitet wird. Einige Stützen dieser Ansicht, so namentlich die angeblich hohe Blutkörperchenzahl und der rasche Untergang derselben in den ersten Tagen nach der Geburt sind besonders durch die Untersuchungen von *Schiff* auf das richtige Maass beschränkt worden; histologisch unterscheidet sich das Blut icterischer Neugeborener nicht im Geringsten von dem anderer gesunder Kinder. wie ich mich durch genaue Prüfung von sechs Fällen überzeugen konnte. Kernhaltige Erythrocyten fehlten stets; einmal wurde gezählt und das gleiche Resultat gewonnen; auch die „Schatten“ wurden vermisst, kurz es war nichts da, das uns lebhaftere De- oder Regenerationsvorgänge im Bereiche der geformten Elemente des Blutes vermuthen liess.

Wenden wir uns nunmehr zu dem Verhalten der *Leucocyten* bei gesunden und frühgeborenen Kindern. Die in der Litteratur hierüber vorliegenden Angaben sind bald berichtet. *Hayem* sagt, man finde schon im Blute des Neugeborenen dieselben Formen weisser Blutkörperchen wie beim Erwachsenen, *Dupérieré* und *Luzet* machen die Angabe, dass bei Kindern aus den ersten Lebenswochen die verschiedenen einkernigen Species über die polymorph- und mehrkernigen überwiegen, *Hock* und *Schlesinger* endlich machen auf den grösseren Reichthum des kindlichen Blutes an eosinophilen Zellen und auf deren Polymorphie aufmerksam, welch' letztere sie übrigens in ihrer jüngsten Arbeit gleichfalls nicht aufrecht erhalten. Wir können also auch auf diese Ergebnisse nicht gerade sehr stolz sein. Ich will hier ganz kurz die verschiedenen Species weisser Blutkörperchen besprechen, wie sie sich uns im gefärbten Deckglaspräparat darbieten und die Angaben erwähnen, welche über ihr relatives Verhalten zu einander beim Erwachsenen vorliegen, um so Vergleichsobjekte zu gewinnen. Im Ganzen begegnen wir 5 Arten von Leucocyten, die sich scharf characterisiren lassen, nämlich 1) den Lymphocyten, die an Grösse meist einem normalen Erythrocyten gleichen, einen intensiv blau gefärbten Kern besitzen, der fast die ganze Zelle ausfüllt und von einer schmalen Zone eines blassblau gefärbten Protoplasma umsäumt wird. Ihr Ursprungs-ort wird nach *Ehrlich* in die Lymphdrüsen verlegt und sind die-

selben nach *Gabritschewsky* monochromatophil d. h. nehmen aus dem Farbgemisch Eosin-Methylenblau nur die letztere Tinction an, was in diagnostischer Beziehung sehr wichtig ist, wie wir speciell bei der Pathologie des Blutes sehen werden.

Die Species 2, 3 und 4 stehen nach den Untersuchungen von *Ehrlich* und seiner Schule in genetischem Zusammenhang und stellen verschiedene Reifestadien einer und derselben Zellart dar, die in ihrer ursprünglichen Form aus Milz und Knochenmark dem kreisenden Blute zugeführt wird und erst dort ihre Weiterentwicklung durchmacht. Diese ursprüngliche Form ist mononucleär, an Grösse die Lymphocyten weit übertreffend und dadurch ausgezeichnet, dass ihr Kern Anilinfarben viel weniger intensiv annimmt, ihr mächtigeres Protoplasma jedoch durch Eosin gefärbt wird; sie ist also polyehromatophil und dadurch von den monochromatophilen Lymphocyten deutlich unterscheidbar, welche mitunter, wie schon *Einhorn* nachgewiesen, auch in grossen Formen zur Beobachtung gelangen. Ihre nächst höhere Entwicklungsstufe ist die polymorphnucleäre Zelle, die, der vorigen an Grösse ziemlich gleich und gleichfalls polyehromatophil, eine andere Kernbeschaffenheit darbietet, indem dieser abgeknickt, zwergsackförmig und in anderen Formen sich zeigt, dabei jedoch durch Methylenblau gleichfalls nur schwach tingirt wird. Die nächste, also reifste Form, die polynucleäre Zelle ist kleiner als die zwei eben geschilderten, der Kern ist in zwei und mehrere Segmente zerfallen und nimmt Methylenblau intensiv an.

Als fünfte und letzte Zellgattung ist die eosinophile Zelle zu nennen, welche von manchen Autoren gleichfalls als Reifestadium der sogenannten Species bezeichnet wird und durch ihre mit saueren Farben leuchtend tingiblen Granulationen sich auszeichnet. Ich will und kann mich hier nicht auf die nähere Erörterung der zahlreichen Arbeiten einlassen, welche über die Bedeutung und den Ursprung der einzelnen Leucocytenformen in den letzten Jahren erschienen sind, zumal ihre Resultate vorwiegend hypothetischer Natur sind, und die ursprünglichen Anschauungen *Ehrlichs*, der sie, wie ich schon angedeutet, in eine lymphogene und spleno-myelogene Gruppe trennt, noch zu Recht bestehen. Nur über die relative Häufigkeit der einzelnen Formen beim Erwachsenen und zwar im Normalblute desselben will ich des Vergleiches mit meinen eigenen Befunden wegen hier das Wichtigste anführen. *Schwartz* und *Ehrlich* haben die Zahl der eosinophilen Zellen für den gesunden Erwachsenen auf 2—10 % aller Leucocyten bestimmt, *Müller* und *Rieder* bezeichnen Werthe von 30 % als noch ins Bereich der Norm gehörig, *Canon* hält 2 % für die Durchschnittszahl und sieht

eine Vermehrung über 3 % hinaus schon als pathologisch an. Die beiden letztgenannten Autoren machen darauf aufmerksam, dass die Verhältnisse bei Kindern (sie haben allerdings nur ältere Kinder untersucht), anders liegen, indem es sich bei diesen meist um höhere Werthe für die eosinophilen Zellen handle. Von den Lymphocyten bemerkt *Einhorn*, dass sie bei Gesunden etwa 30 % aller weissen Blutkörperchen ausmachen und diese Zahl unter normalen Verhältnissen ziemlich constant sei. Für das Kindesalter verfügen wir nur über die schon erwähnten Angaben von *Hock* und *Schlesinger*, aus denen hervorgeht, dass die Zahl der eosinophilen Zellen eine sehr schwankende ist, dass Werthe bis zu 25 % noch bei gesunden Individuen zur Beobachtung gelangen, und dass endlich die Zellen selbst durch ihre wechselnde Grösse und Form sich auszeichnen, indem sie eine viel grössere Polymorphie als beim Erwachsenen darbieten, eine Angabe, die sich, wie ich schon sagte, in ihrer letzten Publikation nicht mehr findet.

Meine eigenen Untersuchungen, und ich stütze mich hier nur auf die Zählungsergebnisse, nachdem die Schätzung zu grossen Täuschungen Anlass giebt, lieferten folgende Ergebnisse: Was zunächst die *eosinophilen Zellen* anlangt, so fand ich bei 4 gesunden Kindern aus den ersten 14 Lebenstagen folgende Procente 0.73, 2.95, 4.25, 8.61 oder im Durchschnitt 4.13 %, also recht wechselnde Werthe, im Ganzen relativ niedrige Zahlen und jedenfalls weit geringere als z. B. *Hock* und *Schlesinger*. Ich habe auch, um über Gestalt, Zahl der Kerne, Anordnung und Form der Granulationen Klarheit zu bekommen, in jedem Falle, bei jeder einzelnen eosinophilen Zelle, und dies ist bei ihrer relativen Spärlichkeit nicht schwierig, eine diese Punkte berücksichtigende Anmerkung gemacht und gelangte so zu folgenden Thatsachen. Die meisten der Zellen waren mittelgross und zeigten zwei durch ein schmales Band von Granulationen von einander getrennte Kerne; daneben fanden sich weniger zahlreiche kleine einkernige Formen und noch seltener grosse Zellen, die theils polymorphnucleär, theils polynucleär waren. Auch die Menge und Form der Granulationen wechselte, bald füllten sie die ganze Zelle aus, bald nur einen Theil derselben, Stäbchen und Körnchen wechselten ab und nicht selten gelangten auch Haufen von Granulationen zur Ansicht, die geborstenen Zellen entsprachen, ohne dass es sich allerdings entscheiden liess, ob dies schon präformirte Gebilde waren oder aber während der Präparation zerrissene Zellen. Die von *Müller* als Markzellen beschriebenen Gebilde, sowie eosinophile Zwergkörperchen sah ich nie.



Bezüglich der *Lymphocyten* erhielt ich folgende Procentzahlen: 19.75, 19.85, 32.04, 36.50 oder als Durchschnitt, dem ich übrigens hier wie oben keinen besonderen Werth beilege, 26.99 also eine Zahl, die der von *Einhorn* für den Erwachsenen gefundenen (28 %) fast gleich ist.

Auf die genetisch zusammenhängenden Formen 2, 3 und 4 (mono-polymorph- und polynucleäre) entfallen mithin 59.25, 65.01, 71.82 und 79.70 oder im Durchschnitt 68.94 %. Der Antheil, den jede einzelne dieser Formen an ihrer Gesamtzahl hat, stellt sich für den 1. Fall: mononucleäre 7.01 %, polymorphnucleäre: 21.95 %, polynucleäre: 71.04 %, für den 2. Fall: mononucle.: 35.45 %, polymorphn.: 35 %, polynucleäre: 29.55 %, für den 3. Fall: mononucle.: 26.57 %, polymorphn.: 46.85 %, polynucle.: 26.58 %, für den 4. Fall: mononucle.: 21.29 %, polymorphn.: 32.40 %, polynucle.: 46.31 %; und als Durchschnittszahlen aus diesen vier Einzelbeobachtungen ergeben sich für mononucle.: 22.85 %, polymorphnucle.: 34,05 %, polynucle.: 43.37 %.

Ich habe das Zahlendetail nur aus dem Grunde hierher geschrieben um zu zeigen, wie wechselvolle Resultate schon unter normalen Verhältnissen erhalten werden, und wie schwierig es ist, aus so regellosen Ergebnissen Schlüsse zu ziehen. Gewiss spielt auch hier die Verdauungsleucocytose eine gewisse Rolle, obwohl wir bislang nicht wissen, welche Zellspecies bei diesem normalen Anstieg der Zahl der weissen Blutkörperchen besonders reichlich in den Kreislauf eintreten. Den einen Schluss jedoch sind wir mit Sicherheit zu ziehen im Stande, dass nämlich die Zellen der lymphogenen Leucocytengruppe unter normalen Verhältnissen nicht mehr als ein Drittel der Gesamtzahl der weissen Blutkörperchen ausmachen, während sich für das relative Verhältniss der einzelnen Species der spleno-myelogenen Gruppe keine bestimmte Regel aufstellen lässt, und nur das feststeht, dass die polynucleären Formen im Normalzustand am zahlreichsten vorhanden sind.

Ganz interessante Resultate in dieser Richtung ergaben die bei frühgeborenen Kindern angestellten Zählungen. Was zunächst die *eosinophilen Zellen* anlangt, so fehlten dieselben bei den schwächsten der untersuchten Kinder vollständig, eine gewiss bemerkenswerthe Thatsache, welche darauf hindeutet, dass zum Mindesten der Uebertritt ins Blut, wenn nicht die Bildung dieser Zellelemente erst in den letzten Monaten des intrauterinen Lebens erfolgt. Nachdem dieses Ergebniss in zwei Fällen und zwar den ihrer fötalen Entwicklung nach jüngsten in conformer Weise gefunden wurde (es handelte sich um zwei Kinder mit 1660 Gr. resp.

1950 Gr. Geburtsgewicht und 40 cm resp. 43 cm Körperlänge) kann an seiner Richtigkeit nicht gezweifelt werden. Drei andere Fälle, deren Körpergewicht bereits über 2200 Gramm hinausging, zeigten bereits eosinophile Zellen in ziemlicher Zahl und zwar das schwächste derselben die meisten, so dass ich mich dem Eindrucke nicht verschliessen konnte, als ob zu einer gewissen Zeit des fötalen Lebens ein besonders reichlicher Uebergang dieser Gebilde in's Blut stattfinde, deren Zahl gegen die Geburtsreife hin allmählig wieder abnimmt. Die Werthe stellten sich in Procenten sämtlicher Leucocyten bei den drei in Rede stehenden Fällen, die nach dem Körpergewicht aufsteigend angeordnet sind, wie folgt: 6.63 %, 5.75 %, und 3.85 %. Er wäre immerhin von Interesse, solche Untersuchungen methodisch zu verfolgen, da mein nur kleines durch Zählung verwerthetes Material mir sichere Schlüsse nicht gestattet.

Bezüglich der *Lymphocyten* ergaben sich folgende Resultate. In den beiden Fällen, welche keine eosinophilen Zellen zeigten, stellte sich das Procent der Lymphocyten auf 6.04 resp. 20.00, in den drei anderen Fällen, die der Geburtsreife näher standen, waren 17.57 %, 23.46 % und 44.63 % der erwähnten Gebilde unter der Gesamtzahl der Leucocyten nachzuweisen. Durchschnittszahlen hieraus aufzustellen, halte ich für zwecklos, nachdem sich die gefundenen Werthe zwischen 6 und 45 % bewegen. Jedenfalls ist auch hier die Thatsache zu constatiren, dass, je weniger reif das Kind, desto geringere Mengen von Lymphocyten in seinem Blute gefunden werden und dass auch hier ein Zeitpunkt eintritt, wo dieselben in bei weitem grösserer Zahl sich nachweisen lassen als bei ausgetragenen Kindern.

Die *spleno-myelogene Gruppe* war in den zwei Fällen schwächster Körperentwicklung mit 80.00 % respective 93.96 % in der Gesamtzahl der weissen Blutkörperchen vertreten; die anderen drei Kinder zeigten 51.52 %, 69.91 % und 76.68 % als die entsprechenden Werthe. Im Allgemeinen war hiermit in der frühen Fötalperiode ein grosser Reichthum, dann eine ziemlich starke Abnahme zu constatiren, der sich, je mehr man sich der Geburtsreife nähert, ein zweiter jedoch schwächerer Anstieg anschliesst. Was die einzelnen dieser Gruppe angehörigen Zellspecies anlangt, so fiel bei den beiden kleinsten Kindern das starke Ueberwiegen der polymorphnucleären Zellen auf die in dem einen Falle 62.76 %, in dem zweiten sogar 85.87 % aller Elemente dieser Gruppe ausmachten. Dass hier keine Täuschung vorliegt, erhellt aus den für die anderen drei Kinder gewonnenen Zahlen für die gleiche Zellgattung, nemlich 14.15 %, 17.51 % und 35.17 %. Nachdem unserer

bisherigen Anschauung zu Folge die drei dieser Gruppe zugehörigen Zellarten verschiedene Entwicklungsstadien repräsentiren, ist es interessant, zu sehen, wie bei frühreifen Kindern mit geringer Lebensfähigkeit dieser Process der Ausreifung der Leucocyten über einen gewissen mittleren Grad nicht hinausgeht und so gewissermaassen einen Ausdruck der geringen vitalen Energie bildet. Die mononucleären Elemente dieser Gruppe schwanken zwischen 2.17 und 26.54 % der Gesamtzahl, die Werthe sind jedoch so different, dass ich keine Schlüsse daraus ziehen möchte. Das starke Ueberwiegen der vielkernigen Zellen bei der Geburtsreife näher stehenden Kindern, das bis zu einem gewissen Grade mit dem Verhalten der polymorphnucleären Leucocyten in enger Beziehung steht, brauche ich nicht erst besonders zu erwähnen. Die entsprechenden Zahlen lauten für die beiden schwächsten Frühgeburten 11.96 % respective 22.35 %, für die drei anderen 47.84 %, 59.31 % und 75.20 % also Differenzen, die durch ihre Grösse ein Walten des Zufalls ausschliessen.

Nur noch einige Bemerkungen in morphologischer Richtung. Die Lymphocyten erschienen bei Frühgeburten häufiger als bei reifen Kindern in ihren beiden Gestaltungsformen als kleine und grosse, welch' letztere oft wie gebläht aussahen und nur durch ihren monochromatophilen Character von den mononucleären Elementen der spleno-myelogenen Gruppe geschieden werden konnten. Hingegen war bei den eosinophilen Zellen eine recht grosse Constanz der Form und Kernzahl festzustellen, sie waren meist mittelgross und zweikernig, seltener klein, am seltensten jedoch gelangten grosse Zellen zur Ansicht, alles Dinge, die in Rücksicht auf die Verhältnisse bei ausgetragenen Kindern und im Hinblick auf den Umstand, dass wir es hier mit den jüngsten dem Blute zugeführten, also wahrscheinlich den Ursprungsformen zu thun haben, Beachtung verdienen.

Ich kann mich also in Bezug auf die Befunde an den Leucocyten bei frühgeborenen Kindern zusammenfassend dahin aussprechen, dass ich sage: in einer gewissen Fötalperiode und zwar etwa bis zum Ende des siebenten Monates fehlen eosinophile Zellen im Blute vollständig und treten dann in ziemlicher Zahl in den Kreislauf, um gegen die Geburtsreife hin allmählig etwas abzunehmen. Ein ähnliches Verhalten ist für die Lymphocyten zu constatiren, deren bei schwachen Frühgeburten relativ niedriges Procent allmählig steigt, um dann wieder etwas abzunehmen und sich den im Normalblute des Neugeborenen nachweisbaren Werthen zu nähern. In umgekehrter Weise verhält sich natürlich die Milz-Knochenmark-

gruppe, deren Elemente in frühen Fötalperioden über die anderen Zellformen weit überwiegen. Dabei macht sich der wichtige Umstand bemerkbar, dass ein später nie mehr zu beobachtendes numerisches Vortreten der mittleren Entwicklungsstufe, der sogenannten polymorphnucleären Elemente die frühen Fötalperioden auszeichnet, um später der entwicklungsreifsten Form, der vielkernigen Zelle Platz zu machen. Bezüglich der einkernigen Zellen dieser Gruppe lassen sich bestimmte Gesetze nicht aufstellen, da die Werthe in zu weiten Grenzen schwanken und mitunter auch in späteren Perioden des Fötallebens sehr niedrig gefunden werden. Morphologisch ist die grosse Constanz in Form und Kernzahl an den eosinophilen Zellen und das häufige Auftreten grosser Formen an den Lymphocyten hervorzuheben.

Bevor ich mich den eigentlichen Anämieen zuwende, möchte ich vorerst einiger Fälle Erwähnung thun, die gewissermaassen aus prinzipiellem Interesse gleichfalls untersucht worden sind.

In erster Linie wäre hier eine Gastroenteritis acuta in ihrem Anfangsstadium zu nennen. Ich stellte mir vor, dass der mächtige Reiz, den die Erkrankung der Schleimhaut des Verdauungscanals auf den in derselben und im Zusammenhange mit ihr befindlichen Lymphapparat ausübt, auch in der Blutbeschaffenheit, speciell in der Anordnung der weissen Zellen zum Ausdrucke kommen müsse. Und in der That ergab sich das interessante Verhalten, dass die Lymphocyten in einer auffallenden Massenhaftigkeit sich numerisch nachweisen liessen. Ich erhielt folgende Werthe: Eosinophile Zellen: 0.32 %; *Lymphocyten*: 59.48; spleno-myelogene Gruppe: 40.20 %. Die einzelnen Zellarten der letzten Gruppe vertheilten sich wie folgt: mononucleaere 9.27 % polymorphnucleaere: 48.45 % polynucleaere 42.28 % also eine leichte Verlangsamung des Reifungsprozesses im Blute. Eine analoge Angabe findet sich in der Arbeit von *Hock* und *Schlesinger* auf p. 50, es wird dort von dem Hervortreten einkerniger Formen gesprochen, ohne dass allerdings ein scharfer Unterschied zwischen Lymphocyten und mononucleaeren Elementen der Milz-Knochenmarkgruppe gemacht würde.

Eine zweite interessante Beobachtung bot die Untersuchung eines mit Folliculitis abscedens behafteten Kindes. Es handelte sich hier darum zu entscheiden, welche Species von weissen Blutkörperchen an dem Zustandekommen der bei einem solchen Leiden nachweisbaren entzündlichen Leucocytose vornehmlich theilhaftig sei. Auch hier fällt den Lymphocyten die wichtigste Rolle zu, wie aus den mitgetheilten Zahlen ohne Weiteres einleuchtet. Es fanden sich nemlich: Eosinophile Zellen: 0.88 %; *Lymphocyten*:

57.35 % spleno-myelogene Zellen: 41.77 %<sub>0</sub>. Die specielle Vertheilung der letzteren ergab folgende Zahlen: mononucleaere: 23.94 %<sub>0</sub>, polymorphnucleaere 49.29 %<sub>0</sub>, polynucleaere: 26.77 also gleichfalls eine mässige Retardation des Reifungsprocesses.

Ein dritter Fall betraf ein an Sepsithaemie schwer erkranktes Kind, in dessen Blute 2.54 %<sub>0</sub> eosinophile Elemente, 36.49 %<sub>0</sub> Lymphocyten und 60.97 %<sub>0</sub> spleno-myelogene Zellen sich vorfanden, deren specielle Vertheilung die folgende war: mononucleaere 31.29 %<sub>0</sub>, polymorphnucleaere 52.38 %<sub>0</sub>, polynucleaere 15.33 %<sub>0</sub>. Während also in der Vertheilung der einzelnen Zellgruppen keine Besonderheit zu bemerken ist, fällt das starke Ueberwiegen der polymorphnucleaeren Elemente und das bedeutende numerische Zurückbleiben der mehrkernigen Zellen auf, für das eine Erklärung zu geben ich nicht im Stande bin. Als weiteren bemerkenswerthen Umstand in diesem Falle möchte ich noch anführen, dass zahlreiche Lymphocyten ungemein gebläht erschienen.

Kernhaltige rothe Blutkörperchen habe ich bei diesen Kindern vollständig vermisst.

Das eigentlich pathologische Material, die Anaemien des Säuglings- und späteren Kindesalters hatte ich leider in nur wenigen Exemplaren zu meiner Verfügung; nachdem unsere Kenntnisse über die Histologie des Blutes bei solchen Zuständen jedoch noch sehr der Erweiterung bedürfen, glaubte ich auch die eigenen bescheidenen Beiträge zu diesem Capitel nicht zurückhalten zu sollen.

*Luzet* hat wie ich glaube in ganz practischer Weise die Anaemien des Säuglingsalters in solche ohne und solche mit Milztumor eingetheilt. Zu den ersteren rechnet er die Anaemie nach Erkrankungen infectioeser Natur im Bereiche der Verdauungsorgane, die Anaemie nach Blutverlust, in der Reconvalescenz nach acuten Krankheiten, sowie endlich die Anaemie hereditaer-syphilitischer Kinder ohne Milzschwellung. Warum ein Theil der im Gefolge der Rhachitis zu Tage tretenden Anaemien, die keineswegs immer mit beträchtlicher Vergrösserung der Milz einhergehen, hier nicht untergebracht ist, weiss ich nicht. Indem ich das Eintheilungsprinzip *Luzet's* acceptire, glaube ich noch diese Krankheit dieser Gruppe anfügen zu müssen.

Von *Anaemien nach Gastrointestinalcatarrhen* ist leider keiner meiner Fälle zur Zählung gelangt, und ich muss mich daher auf meine anderweitigen Notizen beschränken, aus denen hervorgeht, dass kernhaltige rothe Blutkörperchen zu den seltenen Befunden gehören, alle als Normoblasten erscheinen und an ihren Kernen Theilungssymptome fehlen. An den weissen Blutkörperchen ist

das Ueberwiegen einkerniger monochromatophiler Formen, also der Lymphocyten, deutlich zu constatiren, eosinophile Zellen sind jedenfalls nicht vermehrt und in ihrem Formenreichtum und dem Verhalten ihrer Kerne von der Norm nicht abweichend.

*Anaemie nach Blutverlust* gelangte zweimal zur Untersuchung: ein Fall betraf ein Kind mit Haemophilie, bei welchem syphilitische Erscheinungen fehlten und dessen Mutter auch nichts Derartiges darbot; der Tod erfolgte durch Verblutung aus dem Nabel. Gezählt habe ich in diesem Falle nicht; aus meinen Aufzeichnungen geht hervor, dass nur äusserst spärliche kernhaltige Erythrocyten zur Ansicht gelangten, eosinophile Zellen nicht selten waren und bezüglich der übrigen Leucocyten kaum wesentliche Abweichungen vom gewöhnlichen Befunde bestanden. Einen Umstand möchte ich hier nicht unerwähnt lassen; er betrifft das Vorkommen von Microorganismen im Blute. Die aus dem Nabelblut hergestellten Präparate dieses Kindes zeigten eine grosse Menge von theils einzeln theils in Haufen gelagerten Micrococcen und zwar meist Streptococcen sowie Bacillen; im Zehenblut wurde bei sorgfältigster Durchsicht zahlreicher Deckgläser nichts dergleichen gefunden, ich war daher gezwungen, Verunreinigungen des continuirlich hervorquellenden Nabelblutes, die offenbar aus der Luft des Krankenzimmers stammten, anzunehmen.

Ein anderes Kind litt an ziemlich hochgradiger Anaemie nach Melaena. Die Zählung ergab in 100 Gesichtsfeldern 4 Normo- und einen unzweifelhaften Mikroblasten, den einzigen, den ich überhaupt zur Ansicht bekam. Die Leucocyten verhielten sich numerisch in folgender Weise: Eosinophile Zellen: 1.35 %; Lymphocyten: 26.36 %; spleno-myelogene Zellen: 72.29 % also im Ganzen normale Zahlen. Die specielle Vertheilung der letztgenannten Gruppe ergab für die mononucleaeren Elemente: 7.47 %; für die polymorphnucleaeren: 40.18 %; für die polynucleaeren 52.35 % also eine mässige Verlangsamung des Umwandlungsprocesses im Bereiche dieser Leucocytengruppe.

Eine *schwere Anaemie bei chronischer eitriger Entzündung der Schädelknochen* und zwar Otitis media mit Uebergreifen der Eiterung auf die harte Hirnhaut und das Stirnbein, gefolgt von Pyohaemie repräsentirt der folgende Fall, der ein 1 $\frac{1}{4}$  Jahre altes Mädchen betraf. Hier fanden sich bereits in grösserer Zahl kernhaltige Erythrocyten, deren ich 28 von normoblastischem und 15 von gigantoblastischem Typus nachweisen konnte. Auch hier wurden Mitosen vollständig vermisst. Leucocytose war sicher nicht vorhanden, was sich auch aus der Spärlichkeit der Lymphocyten

erschliessen liess, die nur 15.23 % aller weissen Blutkörperchen ausmachten. Aeusserst spärlich fanden sich auch eosinophile Elemente, nemlich bloss 0.50 %, so dass die spleno-myelogene Gruppe mit 84.28 % figurirte. Eine deutliche Retardation in der Ausreifung dieser Elemente gelangt in den folgenden Zahlen zum Ausdruck: die mononucleären Elemente bilden 24.69 %, die polymorphnucleären 60.24 %, die polynucleären nur 15.07 % der Gesamtzahl.

*Anaemie nach hereditärer Syphilis ohne Milzschwellung* zeigt das folgende Kind, das im Alter von 3 $\frac{1}{2}$  Monaten zur Untersuchung gelangte. Kernhaltige Erythrocyten und zwar von normoblastischem Typus sind nur in zwei Exemplaren vorhanden. Auch die eosinophilen Zellen waren keineswegs vermehrt, denn sie betragen nur 4.14 % der Gesamtzahl der Leucocyten. Die Lymphocyten stellten sich auf 17.93 % die spleno-myelogene Gruppe auf 77.94 % und in ihrer speciellen Vertheilung entfielen auf die mononucleären Formen 60.61 %, auf die polymorphnucleären 15.49 % auf die polynucleären 23.90 %, ein Verhalten, das mir nur in diesem einen Falle begegnet ist und jedenfalls noch zu untersuchen wäre, bevor man einen Versuch seiner Erklärung macht.

*Rhachitische Anaemie ohne Milztumor* sah ich mehrfach, zählte jedoch nicht bei diesem Zustande. Nennenswerthe Mengen von Erythroblasten gelangten nie zur Ansicht, auch eine Vermehrung der eosinophilen Zellen fehlte stets und auch die Leucocyten boten wenigstens bei approximativer Schätzung nichts Bemerkenswerthes in ihrem Verhalten.

Mit der Diagnostik aus dem Blutpräparat bei dieser Gruppe von Anaemien des frühen Kindesalters sind wir daher ziemlich im Argen. Weder *Hayem* noch *Luzet* sind in der Lage gewesen, uns hier sichere Anhaltspunkte zu bieten, und auch aus der nun im ausführlichen Text vorliegenden Arbeit von *Hock* und *Schlesinger* konnte ich nichts Derartiges herauslesen. Dass ich selbst den gleichen Standpunkt einnehme und ihn vielleicht nur etwas mehr präcisire, geht aus den obigen Mittheilungen ja ohne Weiteres hervor. Das reichlichere Auftreten von Erythroblasten und das Erscheinen kernhaltiger Riesenblutkörperchen in ziemlicher Zahl, wie es in einem der vorstehenden Fälle zur Beobachtung gelangte, ist meiner Ansicht nach nur ein Beweis für eine tiefe Anaemie und vielleicht bei diesem Kinde auch durch die entzündliche Reizung des Knochensystems begünstigt; specifisches hat ein solcher Befund sicher nichts an sich.

Die zweite von *Luzet* aufgestellte Gruppe umfasst die *Anämien*

mit *Milztumor*, also die Anämie hereditär-syphilitischer Kinder mit Schwellung der Milz, die rhachitische Anämie mit Intumescenz dieser Unterleibsdrüse sowie jene räthselhaften Zustände, die unter dem Namen Anämia splenica oder Anämia infantum pseudoleucämica einhergehen und deren etwas ausführlichere Besprechung wir hier nicht unterlassen können. In zwei Fällen von *Anämie nach Lues hereditaria* mit Vergrösserung der Milz nahm ich die Zählung vor. Bei einem Kinde fand sich in 100 Gesichtsfeldern ein kernhaltiger Normoblast; die eosinophilen Elemente betrug 2.42 % aller Leucocyten, das starke Procent der Lymphocyten, nemlich 53.93 % deutet auf mässige Leucocytose, die spleno-myelogenen Zellen betragen 43.65 % und in ihrer speciellen Vertheilung: mononucleäre 13.88 %, polymorphnucleäre 58.33 %, polynucleäre 27.79 % also wiederum die schon oft gesehene Verlangsamung des Reifungsprocesses.

Der zweite hierher gehörige Fall war von etwas längerer Dauer; das Kind gelangte im 5. Lebensmonate, nachdem es schon eine Schmierkur durchgemacht, zur Untersuchung. Dem entsprechend gestaltete sich auch der Befund etwas anders, ich möchte sagen prägnanter. Von kernhaltigen Erythrocyten fanden sich 5 Normo- und 2 Gigantoblasten, sowie 2 freie Kerne vor, also Zahlen, die bei der bisher von uns constatirten Spärlichkeit solcher Gebilde selbst unter pathologischen Verhältnissen immerhin beachtet werden müssen. Auch die Leucocytose war deutlich ausgesprochen, die Lymphocyten betrug 62.58 % aller weissen Blutkörperchen, eosinophile Elemente waren nur 1.79 % vorhanden und die einzelnen Zellen ohne jede Besonderheit, die spleno-myelogene Gruppe machte 35.63 % aus und ihre specielle Vertheilung war folgende: mononucleär 22.22 %, polymorphnucleär 36.37 %, polynucleär 41.41 % mithin von den Normalzahlen nicht sehr abweichende Werthe.

Es hat mithin *Luzet* ganz Recht, wenn er den Anämieen hereditär-syphilitischer Kinder mit Milzschwellung keinen charakteristischen Befund zuschreibt.

Er thut dies jedoch auch in Bezug auf die Anämie der Rhachitiker, bei denen er Milztumor als die Regel ansieht, und mit ihm äussern sich *Hock* und *Schlesinger* in gleicher Weise. Ich verfüge nun über einen Fall, der sowohl seinem klinischen Verlaufe als auch dem Sectionsbefunde nach als floride Rhachitis mit complicirendem Darmcatarrh angesehen werden muss und einen Blutbefund geliefert hat, der ganz und gar nicht mit dem von den genannten Autoren bei dem gleichen Leiden gefundenen übereinstimmt, sondern



eher sich mit dem von ihnen bei *Anämia infantum pseudoleucämica* Gesehenen decken würde. Obwohl ich es bisher vermieden habe, Krankengeschichten zu bringen, deren Lectüre stets zu den unangenehmen Unterbrechungen des Textes gehört, muss ich diesmal doch einige kurze Daten anführen.

Der Fall betraf ein wegen Krankheit im Alter von 1 Jahre der Anstalt zurückgestelltes Kind männlichen Geschlechtes. Bei demselben fand sich hochgradige Abmagerung, wachsartige Blässe der Haut und sichtbaren Schleimhäute, Petechien an Händen und Füßen, Fontanelle und Schädelnäthe recht weit offen, stark vortretende Scheitelhöcker, abgeplattetes Hinterhaupt, rhachitische Kieferformation bei stark zurückgebliebener Zahnung, Infracion einer Clavicula, deutlicher Rosenkranz, Schwellung der peripheren Lymphdrüsen in mässigem Grade, leichte Intumescenz der Milz und Leber und Verdichtungserscheinungen über beiden Lungen; dabei kein Fieber. Nach 2 Tagen erfolgte unter Zunahme der Lungenerscheinungen der Tod des Kindes. Die Section ergab neben Erscheinungen florider Rhachitis einen mehr im Dickdarm ausgeprägten chronischen Catarrh, chronische Bronchitis mit Atelectasenbildung, schwere Anämie, Hydrops und mässige Vergrösserung der Milz, den chronischen derben Tumor, den man bei Rhachitikern so häufig antrifft.

Ich glaube, dass wir auf Grund eines solchen klinischen und anatomischen Befundes nur zur Annahme einer rhachitischen Anämie, keineswegs jedoch einer *Anämia infantum pseudoleucämica* berechtigt sind, für deren Diagnose das hauptsächlichste Moment die colossale Milzvergrösserung hier vollständig fehlt. Sehen wir uns nun den Blutbefund an. In 100 Gesichtsfeldern begegnen wir 65 Normoblasten, 2 Gigantoblasten und 4 freien Kernen. Ungefähr in der Hälfte der Fälle sind Theilungserscheinungen am Kern wahrzunehmen, Zerfall in 2 bis 3 Theile, Lappung, zweimal auch deutliche Kerntheilungsfiguren die am Eosin-Methylenlaupräparat mit aller nur wünschenswerthen Deutlichkeit ausgeprägt waren; sehr oft ist der Kern excentrisch gelagert, einige Male direct in Austritt, kurz alle die Bilder, welche *Hayem*, *Luzet*, *Loos*, *Hock* und *Schlesinger* als charakteristisch für den Blutbefund bei *Anämia infantum pseudoleucämica* bezeichnen, finden sich hier in aller Deutlichkeit. Und doch sind wir nicht berechtigt, den Fall in diese Kategorie einzureihen, sondern müssen ihn als schwere Rhachitis mit consecutiver Anämie bezeichnen. Von einer Verminderung der eosinophilen Zellen, die *von Jacksch* und *Fede* als charakteristisch ansehen, zu sprechen geht nicht gut an, nachdem wir uns über-

zeugt haben, wie wechselvoll ihr Antheil an der Gesamtzahl der Leucocyten auch unter normalen Verhältnissen sich gestaltet: immerhin ist die in diesem Falle beobachtete Zahl sehr niedrig, nemlich 0.14 % und die wenigen gefundenen Exemplare sind, wie dies *von Jacksch* für die bei Anämia infantum pseudoleucämica gefundenen hervorhebt, arm an Granulationen. Die starke Leucocytose findet in dem hohen Lymphocytenprocent (60.29 %) ihren deutlichen Ausdruck, die specielle Vertheilung der Zellen der splenomyelogenen Gruppe, deren Gesamtzahl 39.58 % beträgt, ergiebt Folgendes: mononucleäre 29.34 %, polymorphnucleäre 29.34 %, polynucleäre 41.32 %, mithin Zahlen, die nicht als abnorm bezeichnet werden können.

Wie verhält es sich aber bei Anämia infantum pseudoleucämica? Ich will und kann mich hier nicht näher über die Diagnose dieses Leidens aussprechen und möchte nur kurz meine eigene Ansicht über dasselbe resumiren. Ich glaube nicht, dass wir berechtigt sind, in allen Fällen eine Krankheit sui generis anzunehmen, wie dies namentlich die italienischen Forscher thun, die auf dem pädiatrischen Congress zu Rom ihre Ansichten über das in Rede stehende Leiden übereinstimmend dahin äusserten, dass sie dasselbe für eine specifische, wohlcharacterisirte Affection des frühen Kindesalters erklären, die in verschiedenen Verlaufsweisen auftritt und nach der Ansicht der Mehrzahl derjenigen, die sich an der damaligen Debatte beteiligten, infectiöser Natur ist. Schon *von Jacksch* hat die Möglichkeit eines Ueberganges in wahre Leukämie zugegeben, *Troje* hat sich sogar präzise ausgesprochen, dass alle Fälle von Anämia pseudoleucämica Vorstadien der Leukämie darstellen, die eben die volle Entwicklung zu der letzteren Blutkrankheit nicht durchmachen, sondern durch intercurrente Pneumonie oder dergleichen vor dieser Zeit lethal endigen. Die Anwesenheit intensiverer rhachitischer Symptome wird von einzelnen Autoren gelehnet, von anderen zugegeben, ebenso findet die Anschauung, ob langdauernde Affectionen des Verdauungstractus eine Rolle spielen, ihre Anhänger und ihre Gegner; ein Theil der Beobachter vermisst eine Schwellung der Leber und der Lymphdrüsen, andere geben geringe Intumescenz dieser Organe zu; kurz es ist in dieser Hinsicht noch keinerlei Einigung erzielt worden. Am meisten hat es mich befremdet, dass *Hock* und *Schlesinger* zwischen Anämia infantum pseudoleucämica und Anämia splenica scharf unterscheiden und sich dabei vornehmlich auf die italienischen Berichte stützen. Sowohl aus diesen, wie aus den Mittheilungen von *Luzet* geht meiner Ansicht nach unzweifelhaft hervor, dass sowohl die Einen

wie auch der französische Forscher die von ihnen gesehenen und beschriebenen Fälle vollkommen mit dem identificiren, was von *Jacksch* mit dem Namen *Anämia infantum pseudoleucämica* bezeichnet, dass mithin dieser Begriff und der der *Anemia splenica infettiva* *Somma's*, *Cardurelli's*, *Fede's* etc. nur verschiedene Namen für dasselbe Krankheitsbild bedeuten. Den Grund für dieses Vorgeben der beiden Wiener Aerzte sehe ich darin, dass ihnen eben Fälle zur Beobachtung kamen, die in ihrem histologischen Blutbefund ganz und gar nicht zu der *Luzet'schen* Beschreibung passten, und die sie mithin als gesonderte Species von diesem abtrennen zu müssen glaubten. Ich habe in den vorstehenden Zeilen eine Beobachtung angeführt, welche gewiss nicht in die Kategorie der *Anämia pseudoleucämica* gehört und dennoch einen histologischen Blutbefund gab, der sich mit dem *Luzet's* vollkommen deckt. Weder von *Jacksch* noch *Fede* sahen in ihren Fällen, die klinisch gewiss als *Anämia pseudoleucämica* imponiren, die von *Luzet* beschriebenen Bilder, und ich glaube kaum, dass zwei in der hämatologischen Diagnostik so bewanderten Autoren solche Befunde entgangen wären, sondern bin überzeugt, dass sich eben das Blut der von ihnen untersuchten Kinder anders verhielt. Unter den fünf allerdings recht cursorisch gehaltenen Beobachtungen, die *Baginsky* veröffentlicht, waren zwei ganz und gar nicht conform mit dem *Luzet'schen* Befunde und nur einmal wird die grosse Zahl kernhaltiger Erythrocyten und Theilung ihrer Kerne speciell hervorgehoben. Wir sehen also auch da eine recht bedeutende Divergenz und können nicht ohne Weiteres die Fälle, bei denen das Deckglaspräparat vom Blute andere Bilder giebt als nicht in diese Krankheitsgruppe gehörig bezeichnen.

Als weiteren Beweis hierfür, will ich zwei eigene Beobachtungen anführen, die leider nur zur ambulatorischen Untersuchung gelangten und deren eine auch gezählt wurde. Eines dieser Kinder war 5 Monate alt, schlecht genährt, ungemein blass mit mässigen Zeichen von Rhachitis behaftet; die peripheren Lymphdrüsen erwiesen sich als kaum geschwollen, ebenso war die Leber nur ganz unbedeutend vergrössert, die Milz hingegen als harter Tumor bis etwa 5 Querfinger unter dem Rippenbogen und nach Innen bis zur vertikalen Nabellinie tastbar. Syphilis war nicht anzunehmen, Verdauungsstörungen hatte das künstlich genährte Kind mehrfach dargeboten, die Blässe war seit etwa zwei Monaten in stetig zunehmender Stärke bemerkbar. Die Zählung ergab 2 kernhaltige Normoblasten und 2 freie Kerne in 100 Gesichtsfeldern, also gewiss absolut nichts Characteristisches. Die vorhandene Leucocytose, deren differentiell-diagnostische Wichtigkeit gegenüber der *Anämia*

splenica *Hock* und *Schlesinger* hervorheben, fand auch hier in dem hohen Lymphocytenprocent (71.82 %) ihren Ausdruck, die eosinophilen Zellen waren sehr spärlich vorhanden (1.10 %) jedoch nicht granulationsarm, die specielle Vertheilung der Elemente der splenomyelogenen Gruppe, deren Gesamtzahl 27.08 % aller Leucocyten ausmachte, war die folgende: mononucleäre 18.36 %, polymorphnucleäre 38.77 %, polynucleäre 42.87 %, also im Ganzen ein Befund, der in Nichts von dem einer gewöhnlichen rhachitischen Anämie abweicht, obwohl mir jedermann zugeben wird, dass der Fall klinisch als Anämia pseudoleucämica imponirte.

Der zweite Fall betraf ein 11 Monate altes Mädchen, das einen ganz colossalen Milztumor, der fast bis ins kleine Becken reichte, trug, mässige Zeichen von Rhachitis und kaum angedeutete Leberschwellung zeigte; periphere Lymphdrüsen ganz unbedeutend geschwollen, Blässe der Haut und sichtbaren Schleimhäute sehr ausgesprochen. Blutbefund dem vorigen gleich, wenig Normoblasten, spärliche eosinophile Zellen, Ueberwiegen der Lymphocyten.

Den Rückschluss zu machen, dass jene Fälle, die im Deckglaspräparat nicht den von *Luzet* beschriebenen Befund darbieten, als nicht in die Gruppe Anämia pseudoleucämica gehörig anzusehen sind, halte ich auf Grund meiner vorstehenden Beobachtungen für unstatthaft. So weit sind wir eben in der hämatologischen Diagnostik auch beim Erwachsenen noch nicht, um aus der blossen Ansicht des gefärbten Blutes bereits auf die in diesem Falle vorhandene Krankheit schliessen zu können.

Meine eigenen Befunde bei den Anämieen mit Milztumor ergaben mir nur das sichere Resultat, dass in gewissen seltenen Fällen ein reichlicheres Auftreten kernhaltiger Erythrocyten und zwar von Normo und Gigantoblasten sowie von Theilungserscheinungen an ihren Kernen zu beobachten ist, dass jedoch diese Fälle keineswegs immer klinisch als Anämia pseudoleucämica imponiren, sondern im Gegentheil Kinder, die nach der äusseren Untersuchung als mit dieser Krankheit behaftet erscheinen, in ihrem histologischen Blutbefund gar keine Besonderheit zeigen. Ob und in wie weit schwere Formen von Rhachitis mitspielen, ob die bei diesem Leiden vorhandene Reizung des Knochenmarks für den Uebertritt zahlreicherer Erythroblasten ins Blut verantwortlich gemacht werden darf, darüber können nur weitere ausgedehnte Untersuchungen die Entscheidung bringen.

Ich hatte auch Gelegenheit, eine *Purpura haemorrhagica* bei einem 10jährigen Mädchen zu untersuchen und kann das von *Spietschka* bei dieser Hautaffection beobachtete Auftreten kernhaltiger

Erythrocyten in mässiger Zahl im Blute bestätigen; überdies fielen mir **sämmtliche** Blutkörperchen durch ihre Kleinheit auf.

Von eigentlichen Blutkrankheiten habe ich selbst nichts beobachtet, nach Mitose an Leucocyten nicht gesucht.

Es erübrigt mir noch, meinem verehrten Lehrer Professor *Epstein* für die Ueberlassung des Materials und anderweitige Unterstützung bestens zu danken.

### Litteratur.

1. *Baginsky, A.*, Fünf Fälle pseudoleukaemischer Erkrankung. Archiv f. Kinderheilkunde, XIII. Bd. p. 304, 1891.
2. *Canon, P.*, Ueber eosinophile Zellen und Mastzellen im Blute Gesunder und Kranker. Deutsche medicin. Wochenschrift 1892, No. 10.
3. *Dupérieré, P. L. A.*, Globules du sang., variations physiologiques dans l'état anatomique du sang. Thèse de Paris, A. Viollet 1878.
4. *Ehrlich, P.*, Farbenanalytische Untersuchungen zur Histologie und Klinik des Blutes. I. Th. Berlin 1891.
5. *Einhorn, M.*, Ueber das Verhalten der Lymphocyten zu den weissen Blutkörperchen. Inaug.-Diss. Berlin, Stuhr 1884.
6. *Fede, F.*, Dell' anemia splenica infettiva dei bambini. Atti del primo congresso pediatrico tenuto in Roma. Neapel 1891.
7. *Gabritschewsky, P.*, Klinisch-haematologische Notizen. Archiv für experimentelle Pathologie, XXVIII. Bd., 1890.
8. *Hayem, G.*, Des caractères anatomiques du sang chez le nouveau-né etc. Comptes rendus de l'Académie des sciences, Paris 1877. Bd. 84. No. 21 p. 1166.
9. *Hayem, G.*, Note sur l'anémie des nourissons; bulletin et mémoires de la société médicale des hôpitaux de Paris; III série 6. année 1889 p. 454.
10. *Hayem, G.*, Du sang et des ses altérations anatomiques. Paris, G. Masson 1889.
11. *Hock, A. u. Schlesinger, H.*, Centralblatt für klinische Medicin 1891.
12. *Hock, A. u. Schlesinger, H.*, Haematologische Studien; Beiträge zur Kinderheilkunde, N. F. II., Leipzig und Wien, F. Deuticke 1892.
13. *Hofmeier*, citirt nach *Silbermann* (3. u.).
14. *v. Jacksch, R.*, Ueber Leukaemie und Leucocytose im Kindesalter; Wiener klinische Wochenschrift 1889, No. 22 u. 23.
15. *v. Jacksch, R.*, Ueber Diagnose und Therapie der Erkrankungen des Blutes. Medicin. Wandervorträge, Berlin, Kornfeld 1890.
16. *Koelliker, H.*, Zeitschrift f. rationelle Medicin, Bd. IV, 1846.
17. *Loos, J.*, Ueber das Vorkommen kernhaltiger rother Blutkörperchen bei Anaemie der Kinder; Wiener klin. Wochenschrift 1891 No. 2.

18. *Luzet, Ch.*, Etudes sur les anémies de la première enfance, thèse de Paris, Steinheil 1891.
19. *Luzet, Ch.*, Quelques mots sur l'hématologie et le diagnostic hématologique des anémies de la première enfance. Revue mensuelle des maladies de l'enfance 1891 p. 199.
20. *Luzet, Ch.*, L'Anémie infantile pseudo-leucémique. Archives générales de médecine, 1891, p. 579.
21. *Müller, H. F.*, Zur Frage der Blutbildung. Sitzungsberichte der Kais. Akad. der Wissensch. in Wien, 1889, math. naturw. Klasse, Bd. 98. Abth. III.
22. *Müller, H. F.*, Ueber Mitose an eosinophilen Zellen, Arch. f. experim. Pathol. 1891.
23. *Müller, H. F.* und *Rieder, H.*, Ueber das Vorkommen und die klinische Bedeutung der eosinoph. Zellen; deutsches Archiv f. klin. Medicin 48. Bd. 1891.
24. *Neumann, J.*, Archiv der Heilkunde, Bd. X.
25. *Schiff, E.*, Ueber das quantitative Verhalten der Blutkörperchen und des Hämoglobin bei neugeb. Kindern etc. Zeitschrift für Heilkunde. XI. Bd. 1890.
26. *Schwartz, G.*, Ueber eosinophile Zellen, Inaug.-Dissertat. Berlin 1880.
27. *Silbermann, O.*, Zur Hämatologie des Neugeb. Jahrb. für Kinderheilkunde, N. F. 26, Bd. 1887. p. 252.
28. *Somma, G.*, Dell'anemia splenica infettiva dei bambini; Atti del primo congresso pediatrico, Neapel 1891.
29. *Somma, G.*, Allgemeine Wiener medicin. Zeitung 1891.
30. *Spietschka, Th.*, Ueber einen Blutbefund bei Purpura hämorrhagica. Archiv f. Dermatol. u. Syphilis, XXIII. Jhrgng. 1891.
31. *Troje*, Ueber Leukämie und Pseudoleukämie, Berliner Klin. Wochensch. 1892, No. 12.

Aus Prof. *Chiari's* path.-anatom. Institute an der deutschen Universität in Prag.

## ZUR LEHRE VON DER DURCH WIRBEL- SÄULENTUMOREN BEDINGTEN COMPRESSIONS- ERKRANKUNG DES RÜCKENMARKES.

Von

Dr. B. KUDREWETZKY,

Assistent an der akademischen therapeutischen Klinik in St. Petersburg.

Obgleich die Lehre von der Compressionserkrankung des Rückenmarkes unstreitig ein von den am meisten bearbeiteten Capiteln der Pathologie des Nervensystems bildet, so giebt es dennoch auch hier Fragen, deren Lösung bei weitem nicht als abgeschlossen betrachtet werden kann. Als eine solche erscheint unter anderem die Frage über die Art des Causalnexus zwischen dem mechanischen Drucke der von aussen auf das Rückenmark einwirkt und den Krankheitsprocessen, welche in solchen Fällen in letzterem entstehen. Bekanntlich existiren bezüglich dieser Frage bis auf den heutigen Tag zwei verschiedene Ansichten, von denen jede ihre Vertreter besitzt: nach der einen Ansicht liegt der Hauptgrund für die spinalen Veränderungen vorwiegend in mechanischen Momenten, nach der anderen dagegen werden alle diese Veränderungen immer durch Entzündungsprocesse hervorgerufen, welche unausbleiblich das Rückenmark an der Compressionsstelle afficiren. Diese letztere Ansicht — „entzündliche Theorie“, wie dieselbe genannt wird —, welche aus der *Charcot'schen* Schule hervorgegangen ist und auch in Deutschland hervorragende Vertreter zählt, verdrängte die ältere „mechanische“ Theorie von *Olivier* und *Louis* und war eigentlich bis in die neueste Zeit hinein die herrschende. Aber trotzdem konnte diese Theorie nicht als streng bewiesen betrachtet werden und gab einigen wesentlichen Einwänden Raum.

Vor allem fehlte die Kenntniss der sicher nur durch die Compression an und für sich hervorgerufenen Veränderungen, eine Kenntniss, welche bei der Analyse von gegebenen Fällen von Compressionserkrankung des Rückenmarkes die Möglichkeit bieten würde,



zu entscheiden, was von den vorliegenden Veränderungen durch mechanische Momente bedingt ist, und was etwa auf Rechnung einer Entzündung gesetzt werden muss, und es gestatten würde, in einzelnen Fällen die Betheiligung von Entzündungsprocessen überhaupt auszuschliessen. Deshalb schloss man auf die Natur der Erkrankung des Rückenmarkes bei Compression lediglich auf Grund des Vergleiches der beobachteten Veränderungen mit jenen der echten Myelitis.

Andererseits erforderte diese „entzündliche“ Theorie die ziemlich hypothetische aprioristische Voraussetzung, dass in allen Fällen von Compression diese entweder selbst als Entzündungsreiz wirke oder dass hier zufälligerweise eine zweite Noxe hinzutrete, welche eine Rückenmarksentzündung hervorruft, wie man es z. B. bei *Leyden*, einem der Hauptvertreter der entzündlichen Theorie, liest. \*)

Dieser unbefriedigende Stand der Frage nach dem Wesen der Compressionserkrankung des Rückenmarkes bewog einige Autoren, im Wege experimenteller Untersuchungen klar zu stellen ob eine geringe, aber bleibende Compression des Rückenmarkes Veränderungen in dessen Substanz erzeugt, welcher Art diese Veränderungen sind und wie sich bei längerer Dauer der Compression deren weitere Entwicklung gestaltet.

*Kahler*, welcher zuerst diese Fragen zum Gegenstande einer experimentellen Bearbeitung machte, gelangte zu dem Schlusse, dass „die Compression, welche das Rückenmark von Hunden durch in den Wirbelkanal injicirtes Wachs erleidet, zu primären Veränderungen an den Nervenfasern führt, die unter bedeutender Anschwellung ihrer Theile, namentlich des Axencylinders, zerfallen und schliesslich verschwinden; erst secundär kommt es zu einer Betheiligung des interstitiellen Gewebes und der Gefässe an dem Processe“. \*\*) Die „bei blos oberflächlicher Betrachtung“ der Präparate mögliche Annahme, dass es sich bei den beobachteten Veränderungen um Processe entzündlicher Natur handle, schliesst er vollständig aus; die genaue Analyse sämtlicher mikroskopischer Befunde führte ihn zur Anerkennung eines rein mechanischen Momentes bei ihrer Erzeugung. Behufs weiterer Erklärung der Art und Weise, auf welche das letztere Moment Veränderungen im Rückenmarke herbeiführt, entwickelt *Kahler* eine Hypothese, welche im Wesentlichen folgendermaassen lautet: Die vor allem die Rückenmarkshüllen treffende Compression des Rückenmarkes führt zu einer Be-

\*) *Leyden*, Klinik der Rückenmarks-Krankheiten Bd. II. S. 147. 1875.

\*\*) *Kahler*: Veränderungen im Rückenmarke in Folge geringgradiger Compression. Zeitschrift für Heilkunde, Prag 1882. Bd. III, p. 209.

hinderung des Lympheabflusses und zu einer Stauung der Gewebssäfte im Rückenmarke. Auf diese Art werden die Nervenfasern im Gebiete der Compression einer zerstörenden Einwirkung der gestauten Gewebssäfte ausgesetzt. Andererseits können die Nervenfasern in Folge derselben mechanischen, durch die Compression hervorgerufenen Bedingungen an umschriebenen Strecken dem Einflusse der trophischen Centren entzogen werden, einem Einflusse, der sie bei normalen Bedingungen vor der abträglichen Einwirkung der Lymphe schützt.

In voller Uebereinstimmung mit den Resultaten der Untersuchungen von *Kahler* befinden sich die Resultate der neuesten experimentellen Arbeit von *Rosenbach* und *Schtscherbak*.\*) Ein Theil der von diesen Autoren gefundenen Veränderungen im Rückenmarke bei dessen Compression (mittels Einführung silberner Kügelchen und Stäbchen in den Wirbelkanal), nämlich die Affection der weissen Substanz, bietet eine bis in die Details zutreffende Aehnlichkeit mit den in den Versuchen von *Kahler* beschriebenen Befunden. Der zweite Theil, obgleich derselbe anderweitige, bei *Kahler* nicht beschriebene Veränderungen darstellt, befindet sich trotzdem ebenfalls in Uebereinstimmung mit den Anschauungen dieses Autors und giebt ihnen zugleich neue thatsächliche Stützen. Diese Veränderungen betreffen die graue Substanz des Rückenmarkes und bestehen darin, dass sich in derselben Spalten und Höhlen unter spurlosem Untergange der betreffenden Partien des Gewebes in Folge eines Ergusses von plasmatischem Exudate bilden. Dieser Erguss soll als die Folge der Lymphstauung betrachtet werden; auf diese Art reiht sich dieser Befund an die übrigen Befunde, welche die Hypothese von *Kahler* unterstützen.

Die dasselbe Thema behandelnden Untersuchungen von *Blumenthal*,\*\*) kenne ich nur aus dem Citate in der Arbeit von *Rosenbach* und *Schtscherbak*.

Es ist nicht zu leugnen, dass durch die angeführten experimentellen Untersuchungen die oben erwähnte Lücke in der Lehre von der pathologischen Anatomie der Rückenmarkscompression so ziemlich ausgefüllt wurde, indem durch dieselben wichtige Kriterien zur Beurtheilung jener pathologischen Erscheinungen gewonnen wurden, welche durch die Compression des Rückenmarkes beim Menschen hervorgerufen werden. Schon bei *Kahler* findet man eine

\*) Ueber die Gewebsveränderungen des Rückenmarkes in Folge von Compression. *Virchow's Archiv* Bd. 122, 1890.

\*\*) *Blumenthal*, Zur Frage der Rückenmarkscompression. *Arb. d. phys.-med. Ges. an der Moskauer Univ.* 1888.

Verwerthung seiner am Hunde gewonnenen Versuchsergebnisse in dieser Richtung. Indem er die mikroskopischen Befunde seiner experimentell erzeugten Präparate mit solchen Befunden verglich, welche von anderen Autoren bei der Compressionsmyelitis beschrieben werden, und indem er die Deutung, die er den Ergebnissen seiner Versuchsreihe gab, auf jene Befunde übertrug, machte er, wie er sagt, den Versuch, „die ältere mechanische Anschauung über das Wesen dieser Erkrankung der neuen Lehre von der Compressionsmyelitis gegenüber in allerdings etwas veränderter Weise wieder zur Geltung zu bringen.“

Die Beobachtungen von *Kahler* benützte sodann *Schmaus* in seinen Untersuchungen über die Compressionsmyelitis bei Caries der Wirbelsäule. Indem ich in eine detaillirte Darlegung der Resultate dieser umfangreichen Arbeit, welche eine ausführliche pathologisch-anatomische Untersuchung von 5 Fällen tuberculöser Compressionsmyelitis und 15 Experimenten an Thieren bildet, nicht eingehe, will ich bloss zwei seiner Schlusssätze anführen: a) „Abgesehen von directen Quetschungen des Rückenmarkes durch Verschiebung von Wirbeln u. s. w. beruht die bei Wirbelcaries auftretende Rückenmarksdegeneration auf einem Oedem, welches bei längerem Bestand in eine diffuse Erweichung übergeht. b) Das im Rückenmarke auftretende Oedem ist in manchen Fällen ein Stauungödem, in anderen ein entzündliches Oedem, meistens aber aus einer Combination beider Ursachen entstanden.“\*)

In Hinsicht auf die hier behandelte Frage gelangt also *Schmaus* auf Grund der neu gewonnenen Thatsachen annähernd zu dem vermittelnden Standpunkte, welchen man bei *Erb* findet.\*\*)

Ganz bestimmt als rein mechanisch fasst *Strümpell* die Compressionsveränderungen des Rückenmarkes auf, indem er in der letzten Auflage seines Lehrbuches schreibt: „Wie wir auf Grund zahlreicher eigener Untersuchungen gegenüber der bisher allgemein gültigen Anschauung behaupten müssen, hat man nicht den geringsten Grund, das Zustandekommen der Lähmung bei der Spondylitis durch eine secundäre Myelitis zu erklären. Eine derartige „Compressions-Myelitis“ d. h. eine durch den Druck als solchen entstandene Entzündung des Rückenmarkes ist schon aus allgemein-pathologischen Gründen zu verwerfen, und auch die mikroskopische Untersuchung des Rückenmarkes zeigt nichts, was auf eine Ent-

\*) *Schmaus*, Die Compressionsmyelitis bei Caries der Wirbelsäule. Wiesbaden 1890, S. 121 u. 122.

\*\*\*) *Ziemssen's* Handbuch der spec. Path. u. Therapie Bd. XI., 2. Hälfte.

zündung hinweist und was nicht lediglich Folge der mechanischen Compression sein kann“.\*)

Aus dieser in allgemeinen Umrissen gehaltenen Darlegung des heutigen Standes der *Frage über die sogenannte Compressions-Myelitis* geht hervor, dass dieselbe *keinesfalls noch als abgeschlossen betrachtet werden kann* und dass in Folge dessen namentlich weitere Untersuchungen einschlägigen pathologisch-anatomischen Materiales vom Menschen nothwendig erscheinen.

Als *besonders* zu diesem Zwecke *geeignet* dürften sich *diejenigen Fälle von Compressionserkrankung des Rückenmarkes erweisen, in denen Tumoren der Wirbelsäule die Ursache der Compression sind.* Das Material zur Erforschung derjenigen Veränderungen, denen das Rückenmark bei seiner Compression unterliegt, wurde bisher vorwiegend von Wirbelcaries geliefert. Indessen sind bei dieser Affection der Wirbelsäule, wie viele Autoren behaupten, entzündliche Momente so vielfach gegeben, dass ihre Mitwirkung beim Entstehen der Rückenmarkserkrankung keinesfalls a priori ausgeschlossen werden darf. Bei Tumoren der Wirbelsäule ist es im Gegentheil a priori sehr wahrscheinlich, dass man Fällen begegnen werde, in denen die Ursachen der Rückenmarkserkrankung rein mechanischer Natur sind. Zur Bestätigung dieses Gedankens kann bis zu gewissem Grade unter anderem folgende Thatsache dienen. Wenn *Kahler* aus der Nebeneinanderstellung der auf experimentellem Wege erzeugten Veränderungen des Rückenmarkes mit eben solchen bei der sogenannten Compressions-Myelitis des Menschen zu dem Schlusse gelangt, dass beiderlei Befunde auffallend übereinstimmen, so kann er „nichts besseres thun, als zum Beweise dessen auf die von *Leyden* gegebene Abbildung eines Präparates von einem Falle von Rückenmarkscompression durch *Wirbelkrebs* hinweisen“.\*\*)

Auf diese Art ist von den vielen von *Leyden* beschriebenen Fällen von Compressions-Myelitis vor allen die durch einen Tumor der Wirbelsäule erzeugte Compressions-Myelitis nicht als Myelitis erschienen.

Auf Grund des eben Gesagten erlaube ich mir, zu der pathologisch-anatomischen, für die Lösung der hier behandelten Frage geeigneten Casuistik 3 von mir untersuchte *neue Fälle von Compression des Rückenmarkes durch Tumoren der Wirbelsäule* anzureihen, obgleich zur Untersuchung dieser Fälle ursprünglich haupt-

\*) *Strümpell*: Lehrbuch der spec. Path. u. Therap. der inneren Krankheiten. II. Bd. S. 171. 1890.

\*\*\*) l. c. S. 211.

sächlich die relative Rarität der Tumoren der Wirbelsäule Veranlassung gegeben hatte. In einem Falle handelte es sich nämlich um ein Myelom, im zweiten um ein Myxom und im dritten um ein Sarcom der Wirbelsäule.

Besonderes Interesse hinsichtlich des Charakters der primären Erkrankung bietet unter diesen Fällen selbstverständlich der *Fall von Myelom*. Wie bekannt, wurde diese Geschwulst erst vor relativ kurzer Zeit als besondere Geschwulstspecie hingestellt. Der erste Fall unter dem Namen „multiples Myelom“ wurde aus dem pathologisch-anatomischen Institute von v. *Rechlinghausen* von *Rustitzky* veröffentlicht.\*) In diesem Falle handelte es sich um eine Erkrankung des ganzen Knochensystems (hauptsächlich der spongiösen Knochen) an einer Neubildung, welche die Zusammensetzung des Knochenmarkes besass und welche der Autor als eine Hyperplasie des Knochenmarkes betrachtet, die gleichzeitig an vielen Stellen entstand; er rechnete sie zu den gutartigen Tumoren.

Ogleich seit der Zeit, als das Myelom als besondere Geschwulstspecie hingestellt wurde, etwa 20 Jahre verflossen sind, finden sich in der betreffenden Litteratur doch nur sehr wenige weitere Fälle von Myelom beschrieben.

*Zahn*, der einen solchen Fall von Myeloma multiplex im Jahre 1885 publicirte, sagt, dass er in der Litteratur nur 2 Fälle finden konnte, einen von *Rustitzky* und einen von *Buch*.\*\*) Dazu kann ich noch 3 Fälle hinzufügen, welche ich in der neuesten Litteratur gefunden habe. Der eine, welcher in seinem klinischen Decurse besonders interessant war und beim Leben sehr genau beobachtet wurde, stammt von *Kahler*;\*\*\*) die zwei übrigen werden bei *Klebs*†) angeführt, allerdings nur in der Form eines sehr kurzen Berichtes.

Durch diese weiteren Beobachtungen von *Zahn*, *Kahler* und *Klebs* wurde unter anderem die von *Rustitzky* gegebene Charakteristik des Myeloms dahin berichtet, dass diese Geschwulst nicht zu den gutartigen gerechnet werden könne. „Allerdings besteht seine Malignität nicht in dem frühzeitigen oder besonders ausgebreiteten Auftreten von Metastasen in anderen Theilen, als vielmehr in den ausgebreiteten multiplen Auftreten von Neubildungs-herden innerhalb des Knochenmarks“ (*Klebs*). Es ist noch zu

\*) Deutsche Zeitschrift für Chirurgie Bd. III. 1873.

\*\*) Deutsche Zeitschrift f. Chir. Bd. 22. 1885.

\*\*\*) Prager med. Wochenschrift XIV. Jahrg. 1889.

†) Allgemeine Pathologie II. Theil, S. 674, 1889.

bemerken, dass in allen diesen Fällen von Myelom dieses beim Leben nicht diagnosticirt wurde, was sich ohne Zweifel durch die mangelhafte Kenntniss von dieser selten vorkommenden Krankheit erklärt.

Was meine zwei übrigen Fälle — *Myxom und Sarcom der Wirbelsäule* — betrifft, so müssen auch diese nach dem Charakter der Ursache, welche die Erkrankung des Rückenmarkes hervorgerufen hat, ebenfalls zu den seltenen Fällen gezählt werden, obgleich sie nicht so selten sind wie der erste Fall. Ueber die Seltenheit dieser Fälle kann man einigermaassen aus folgender statistischer Bemerkung urtheilen, welche hier anzuführen nicht ohne Interesse sein dürfte. Meine Fälle wurden aus dem gesammten pathologisch-anatomischen Materiale herausgehoben, welches im Institute des Herrn Professor *Chiari* im Laufe von 3 Jahren zur Untersuchung gelangte. Während dieser Zeit wurden im Ganzen 2559 Leichen von Erwachsenen secirt. Unter denselben wurde *Compressio medullae spinalis* in 21 Fällen gefunden, welche sich folgendermaassen vertheilte: 15 mal aus *Caries tuberculosa vertebrarum*, 3 mal aus *Carcinoma secundarium* der Wirbel, 1 mal aus Wirbel-Myelom, 1 mal aus Wirbel-Myxom und 1 mal aus Wirbel-Sarcom.

Durch die Seltenheit solcher primärer Geschwülste der Wirbel erklärt sich auch der Umstand, dass in den Handbüchern, welche die Compressionserkrankung des Rückenmarkes behandeln, bei der Aufzählung der verschiedenen pathologischen Veränderungen der Wirbelsäule, welche diese Erkrankung erzeugen können, von primären Tumoren oft gar keine Erwähnung geschieht (z. B. bei *Erb*, *Strümpell*). Weiter kommen in der casuistischen Litteratur der Rückenmarkscompression solche Fälle im Vergleiche beispielsweise zur *Caries* der Wirbelsäule und ebenso zum secundären Carcinom der Wirbel äusserst selten vor. So z. B. konnte ich in der mir zur Verfügung stehenden Litteratur nur 5 einzeln beschriebene Fälle einer durch Sarcom der Wirbelsäule erzeugten „*Compressionsmyelitis*“ finden: 1) *Leyden*: *Myxosarcoma vert. lumb. et epistrophei*;\*) 2) *Kerstein*: *Sarcomatous blood cyst of spine causing paraplegia*;\*\*) 3) *Humphry*: *Slow compression of the spinal cord*;\*\*\*) 4) *Jones*: *Extensive Sarcoma of the vertebrae, sacrum, ileum, and sternum*;†) und 5) *Raven*: *Sarcoma of dorsal vertebrae*.††)

\*) *Klinik der Rückenmarkskrankheiten* Bd. I. S. 302, 1874.

\*\*) *Transactions of the pathol. society of London* V. 34., p. 216, 1883.

\*\*\*) *Virchows Jahresber.* 1884, Bd. II., S. 96.

†) *Virchows Jahresber.* 1885, Bd. II., S. 325.

††) *Transactions of the pathol. society of London* V. 38., p. 325, 1887.

Meine Fälle, zu deren Beschreibung ich nun übergehe, wurden intra vitam auf Kliniken der hiesigen deutschen Universität beobachtet, deren Herren Vorständen ich auch die unten angeführten klinischen Daten verdanke, und dann im pathologisch-anatomischen Institute von Herrn Prof. *Chiari* secirt. Für die weitere Bearbeitung wurden mir von jedem Falle das Rückenmark und vom .. Falle ausserdem Stücke einiger von der Myelombildung afficirter Wirbel übergeben. Das Rückenmark war in *Müller'scher* Flüssigkeit gehärtet und in Alkohol aufbewahrt worden. Behufs mikroskopischer Untersuchung entnahm ich von jedem Rückenmarke Stücke aus verschiedenen Höhen, welche dann behufs Herstellung von Schnitten in Celloidin eingebettet wurden. Zur Färbung der Schnitte bediente ich mich der Kupfer-Hämatoxylin-Methode von *Weigert* und gewöhnlicher Kernfarben (Cochenillealaun nach *Csokor* und Hämatoxylin nach *Delafield.*)

### I. Fall.

*Karl H., 45jähriger Flösser. Interne Klinik des Herrn Prof. Kahler.*

*Anamnese* bei der Aufnahme des Kranken am 7. Mai 1887: „Patient hatte vor 8 Jahren eine schmerzhaft Affection in allen Gelenken, ganz besonders in den Kniegelenken, die mit Fieber, Herzklopfen und Stechen in der Herzgegend verbunden war. Mit diesem Leiden lag er durch drei Monate im Krankenhause, wurde mit Eisumschlägen behandelt und geheilt entlassen. Vor Ostern 1887 suchte er wieder das Krankenhaus auf, und zwar hatte er damals halbgürtelförmige Schmerzen linkerseits am Stamme, an der unteren Grenze des Thorax gegen den Rippenbogen zu und über die seitliche Bauchgegend herab bis zur Crista des Darmbeines. Die Schmerzen bezeichnete er als stechende. Aus dem Spital ungeheilt entlassen, bemerkte er schon nach einiger Zeit, dass seine Beine schwächer wurden, beim Gehen bald ermüdeten und eine gewisse Steifigkeit annahmen, in höherem Grade das rechte Bein als das linke. Die Schmerzen in der oben bezeichneten Gegend wurden immer intensiver und strahlten gegen die Beine aus, während diese selbst ihm keine Schmerzen bereiteten. Hingegen fühlte er, dass diese kühler wurden und verspürte oft das Gefühl von Ameisenlaufen in denselben. Er musste vor 14 Tagen das Bett aufsuchen, das er seither nicht mehr verliess. Die Extremitäten sollen bedeutend abgemagert sein und ist er nur mit grösster Mühe, wenn er von zwei Seiten unterstützt wird, im Stande zu stehen und zu gehen. Seit 8 Tagen hat er jede feinere Empfindung verloren. Die Schmerzen in der unteren Rippengegend links sind besonders vehement, wenn der Kranke versucht, die Wirbelsäule zu bewegen. Die Seitenlage und das Sitzen im Bette sind mit grossen Schmerzen verbunden, so dass er es am liebsten unterlässt. Der Kranke giebt auch Schmerzen in der Blasengegend an, die gegen die Beine ausstrahlen. Die Darmentleerung ist seit einer Woche erschwert, und erfolgt wohl öfter aber stets sehr spärlich. Stuhl von fester Consistenz, bis zu vier Tagen angehalten. Patient hustet in geringem Grade mit spärlichem schleimigem Auswurf und hat Nachtschweisse. Eine hereditäre Belastung ist nicht nachzuweisen. Die Affection am linken Auge (Leukoma) rührt von einem Falle her, der ihm

auch den Verlust seiner unteren Schneidezähne zuzog. Das Gehör links seit langem herabgesetzt.“

*Status 11. Mai 1887:* „Am linken Auge in der inneren Hälfte der Cornea ein Leukom. Rechtes Auge normal, ebenso die Augenbewegungen, etwas Nystagmus. Zunge wird gerade vorgestreckt Harnblase über der Symphysis zu palpieren. Percussion und Auscultation der Thoraxorgane ergibt normale Verhältnisse. Die Untersuchung der Wirbelsäule zeigt keine Deviation derselben. Druck auf die Dornfortsätze und namentlich seitlicher Druck ist schmerzhaft vom sechsten Brustwirbel an nach abwärts. Am stärksten empfindlich erscheint der neunte und zehnte Brustwirbel-Dornfortsatz. Der Kranke beschreibt Schmerzen, welche seitwärts von diesen entspringend nach unten ziehen, sich im Kreuze localisiren und nach vorne bis in die Nähe des Nabels sich erstrecken, auch klagt der Kranke über Schmerzen, wenn man ihn aufsetzen will, ohne dass die Beine herabhängen. Die unteren Extremitäten erscheinen gelähmt, sie sind nur mit Mühe zu heben, zu beugen und zu strecken, dabei erscheint das rechte Bein schwächer als das linke. Von Contracturen ist nichts nachzuweisen. An den unteren Extremitäten beiderseits deutliches Kniephänomen. Fussphänomene fehlen. Die unteren Extremitäten fühlen sich kühl an und erscheinen cyanotisch. Beiderseitig fehlt die tactile Empfindlichkeit bis zur Kniescheibe, ohne scharfe Grenze nach oben. Aufgelegte kalte Gegenstände werden an den Plantae gar nicht empfunden, ebensowenig lauwarne Gegenstände. Aufgelegte kalte Gegenstände werden am linken Unterschenkel undeutlich, manchmal gar nicht empfunden, rechts ist deutliche Empfindlichkeit für Kälte vorhanden. An den Oberschenkeln lässt sich das Gleiche constatiren: links mangelhaftes Gefühl des Kühlen, rechts sichere Bezeichnung desselben. Am Unterleibe gibt der Kranke beiderseits die Empfindung des Warmen und Kalten richtig an. Stiche werden am rechten Fusse und Unterschenkel ebenso wie am linken nicht als solche angegeben, am rechten Oberschenkel werden sie richtig gedeutet, ebenso am Unterleibe beiderseits. Ueber eine Verlangsamung der Schmerzenempfindung lässt sich nichts sicheres feststellen.“

*Decursus:* 12./V. Lancinirende Schmerzen in der linken unteren Extremität in der Gegend des Kniegelenkes.

13./V. Die Blasenlähmung nimmt zu. In der Rückenlage des Patienten kann die rechte untere Extremität überhaupt leicht bewegt werden, die linke wird nur in der Coxa und im Kniegelenke gebeugt, im Fussgelenke gehoben; auch die Zehen können bewegt werden. Sämmtliche Bewegungen energielos.

14./V. Patient ist im Bereiche des schmerzhaften Gürtels hyperästhetisch.

17./V. In die Bauchlage gebracht, vermag der Kranke die Benger des Unterschenkels wohl zu innerviren, jedoch in einer sehr geringen Intensität, so dass es nur mit Mühe zu einer Bewegung des Unterschenkels kommt. Feinere Berührungen werden an der hinteren Fläche der unteren Extremitäten gefühlt, wenn auch nicht immer localisirt. Nadelstiche werden gleichfalls empfunden. An der Fusssohle lösen sie reflectorische Zuckungen der Extremitäten aus. Auf der linken Seite neben der Wirbelsäule in der Höhe des 7.—12. Brustwirbels scheint auf Nadelstiche etwas Hyperästhesie zu bestehen. Auch die Angaben, welche der Kranke bei Berührung mit kalten Gegenständen macht, sind schwankend. Verwechselungen zwischen kalt und warm, Kälte und Nadelstichen finden statt.

Abends liegt der schmerzhaft Gürtel tiefer. Die Schmerzen ziehen sich von der Weiche in der Richtung des Ligam. Poupartii gegen das äussere Genitale ausstrahlend hin und exarcerbieren anfallsweise. Eine Anästhesie im Bereiche



er schmerzhaften Zone ist nicht nachzuweisen; dagegen ist schon das Aufheben iner Hautfalte hinten neben der Wirbelsäule schmerzhaft, während eine flache Berührung nicht als schmerzhaft empfunden wird. Harn trüb, setzt ein weisses Sediment ab.

20./V. Harn enthält Eiweiss. Rechts tritt Fussphänomen auf.

24./V. Sensibilität gebessert.

29./V. Klagen über Parthesien. Die linke untere Extremität wird als auffallend kühl bezeichnet.

1./VI. Bedeutende Verschlechterung. Unruhe. Erbrechen. Totale linksseitige Facialparalyse mit Einschluss der Augen und Stirnäste. Fieber. Galvanische und faradische Reaction beiderseits gleich.

2./VI. Sensorium benommen. Kopfschmerzen. Pupillen reagieren fast gar nicht.

3./VI. Nystagmus.

4./VI. Delirien. Nackensteifigkeit.

6./VI. Exitus letalis.

*Résumé:* Die Krankheit dauerte circa 3 Monate. Die von der Affection der Wirbelsäule herrührenden verschiedenen Schmerzen waren das erste Symptom, welches aber bis zum Tode andauerte. Die Lähmung der unteren Extremitäten entwickelte sich ziemlich langsam. Mit der Lähmung traten auch Paraesthesien und dann Verlust der verschiedenen Qualitäten der Sensibilität auf. Nur die Temperaturempfindung blieb im rechten Beine, welches das stärker gelähmte war, lange Zeit erhalten. An beiden Extremitäten war Kniephänomen zu constatiren und später an der rechten auch Fussphänomen. Die Blasenlähmung entwickelte sich allmählig. Fünf Tage vor dem Tode traten die Erscheinungen einer Gehirnaffection auf.

Die *klinische Diagnose* lautete: „Compressio medullae spinalis partis thoracicae et lumbalis c pachymeningitide tuberculosa. Meningitis tuberculosa. Cystitis. Infiltratio pulmonis sinistri tuberculosa?“

#### *Sectionsprotokoll* aufgenommen am 7./VI. 1887:

„Der Körper mittelgross, von mässig kräftigem Knochenbau, schwächerer Musculatur, sehr mager, blass, mit blassvioletten Todtenflecken auf der Rücken- seite. Haupt- und Barthaar schwarz. Rechte Pupille ziemlich enge, linke Cornea narbig; in ihrer unteren Hälfte ein vernarbter Prolapsus iridis. Der linke Bulbus weicher und kleiner als der rechte. Der linke Mundwinkel tiefer stehend. Hals lang, dünn. Brustkorb wenig gewölbt, Unterleib eingesunken. An der Vorder- seite der Unterschenkel alte Narben.

*Weiche Schädeldecken* blass, Schädel mesocephal. In der Calvaria eine grössere Zahl von bis erbsengrossen röthlichgrauen, weichen Geschwülstchen, welche durch ihre Einlagerung in den Knochen zu Usur und stellenweise geradezu zu Perforation geführt haben. Ebensolche Knoten an der Schädelbasis zu constatiren, speciell im linken grossen Keilbeinflügel ein haselnussgrosser Knoten, durch welchen der

genannte Knochen vollständig perforirt erscheint. Die harte Hirnhaut gespannt in ihren Sinus viel flüssiges und postmortal geronnenes Blut. Innere Meninge allenthalben, namentlich an der Basis frisch blutig suffundirt. Diese blutige Suffusion augenscheinlich ausgegangen von einem einer hämorrhagisch destruirten, etwa nussgrossen Geschwulstmasse entsprechenden Blutungsherde an der linken Seite der unteren Ponsfläche und am linken Seitenrande des Pons. Beim Einschneiden an dieser Stelle zwischen Acachnoidea und Pia zeigt sich die, wie erwähnt, vollständig hämorrhagisch destruirte Geschwulstmasse. Ausserdem hier in der oberflächlichen Substanz der genannten Ponsabschnitte umschriebene recente in Form von Gruppen punctförmiger Blutungen sich darstellende Hämorrhagien zu constatiren. Von den erwähnten Hämorrhagien an der Oberfläche des Pons der N. acusticus, facialis und trigeminus der linken Seite ebenso auch der N. glossopharyngens, accessorius und vagus sin. umgeben. Im Tractus olfactorius d. eine hanfkorn-grosse von Blutung infiltrirte Geschwulst eingelagert. Die etwas verdickten inneren Meninge überall leicht von der Hirnoberfläche abzuziehen. Das Gehirn blass, etwas zäher; auf dem leicht verdicktem Ependym der Ventrikel zarte Granulationen. Die basilaren Hirnarterien in ihrer Wand leicht verdickt.

Das *Zwerchfell* rechts bis zur 4. Rippe, links bis zur 5. reichend.

In der *Lufttröhre* spärlicher Schleim, ihre Schleimhaut, wie die des *Pharynx* und *Larynx* blass.

Die *Lungen* partiell adhaerent, im Allgemeinen ziemlich blass, ödematös; links die hintere Hälfte der ganzen Lunge, rechterseits die obere Hälfte des Unterlappens grau pneumonisch hepatisirt. Beide Blätter des Pericard stellenweise so an der vorderen Fläche des rechten Ventrikels und an der Hinterfläche beider Ventrikel miteinander verwachsen. Im Cavum pericardii sehr spärliches klares Serum. Das Herz schlaff, seine Klappen zart, in seinen Höhlen flüssiges Blut und reichliche postmortale Blutgerinnungen.

Die *Intima aortae* in ziemlich hohem Grade und zwar ungleichmässig verdickt.

Die *Leber* dichter anzufühlen, auf dem Durchschnitte leicht granulirt, in ihr hie und da einzelne bis erbsengrosse Knoten einer weisslichen Aftermasse; in der Gallenblase helle Galle.

Die *Milz* etwa um  $\frac{1}{4}$  grösser, mit verdickter Kapsel versehen, ziemlich dicht.

Beide *Nieren* gewöhnlich gross, ihre Kapsel etwas fest, haltend. *Nebennieren* von gewöhnlicher Beschaffenheit. In der *Harnblase* eitriger Harn, ihre Schleimhaut geschwollen injicirt, mit Ecchymosen versehen. In der rechten Hälfte der *Prostata* ein haselnussgrosser Abscess.

Die beiden *Hoden* von gewöhnlicher Beschaffenheit.

*Magen* und *Darm* wenig ausgedehnt. Schleimhaut des Magens verdickt, in der Pars pylorica mit bis erbsengrossen Schleimhautpolypen versehen. Im Dünndarme spärlicher Schleim. Im Dickdarme reichliche knollige Faeces. Die Schleimhaut durchwegs blass.

Das *Pancreas* nicht pathologisch verändert.

Im linken *Bulbus* keinerlei Geschwulstbildung.

Die Untersuchung des *Skeletes* erweist in sämtlichen untersuchten Knochen (Sternum, sämtliche Wirbel und r. Femur) zahlreiche durchwegs von reichlichen Blutungen durchsetzte Knoten einer weichen Aftermasse. Im Körper des XI. Brustwirbels die Aftermasse in der hinteren Hälfte desselben so mächtig entwickelt, dass sie gegen den Wirbelkanal bucklig vorspringt, wodurch die *Medulla spinalis* hier mässig comprimirt erscheint. Die Aftermasse hier vom Wirbelkörper

auch auf den Bogen und die angrenzenden Partien des *M. erector trunci sin.* zu verfolgen.

**Mikroskopisch** erweisen sich die Neoplasmen als sogenanntes Myelom.“

*Pathologisch-anatomische Diagnose:* „Sarcoma (Myeloma) haemorrhagicum multiplex ossium. Compressio medullae spinalis sarcomate vertebrae dors. XI. effecta. Sarcoma secundarium meningum ad pontem Voroli, tractus olfactorii dextri et hepatis. Cystitis catarrhalis et prostatitis suppurativa e cystoplegia. Cirrhosis hepatis grad. levioris.

*Pneumonia fibrinosa bilateralis. Catarrhus ventriculi chronicus. Concretio cordis cum pericardio.*“

Die *mikroskopische Untersuchung der mir übergebenen Neoplasmen der Wirbel* ergab folgenden Befund: Zwischen den nur sehr spärlichen und usurirten Knochenbälkchen fanden sich dichte Massen runder, stellenweise mit Blutpigment stark erfüllter Zellen. Diese Zellen sind nach ihrer Grösse und nach ihrer Form von den Leukocyten des normalen Knochenmarkes nicht zu unterscheiden. An einigen Stellen, wo die Zellen ausgefallen sind, sind Fasern eines zarten Reticulums zu sehen. Dieses ganze Gewebe ist von einem reichlich entwickelten Netze von capillaren Blutgefässen durchsetzt.

*Mikroskopische Untersuchung des Rückenmarkes:*

In der Höhe des XII. Paares der Brustnerven, d. h. entsprechend der Compression seitens des durch die Geschwulst vergrösserten XI. Brustwirbels finden sich folgende Veränderungen: Der Centralkanal ist ziemlich stark erweitert, seine Epithelzellen sind abgelöst und etwas gequollen; sie liegen zerstreut in seinen Lumen. Die graue Substanz zeigt weder in ihrer Form noch in ihrer histologischen Zusammensetzung irgend welche bemerkbaren pathologischen Veränderungen, bloss ihre Gefässe erscheinen überfüllt mit rothen Blutkörperchen. In der weissen Substanz fällt die bedeutende Verminderung der Nervenfasern überhaupt und der in den peripherischen Theilen des Rückenmarkes insbesondere auf. An den nach *Weigert* gefärbten Schnitten stellt sich der weissen Substanz entsprechend ein weitmaschiges Netz von Neurogliagewebe dar, in dessen Maschenräumen sich folgendes befindet: 1) Nervenfasern, welche ihre normale Form noch bewahrt haben; 2) grosse, lichte, bläschenartige Kreise, meist mit schwarzem Rande, welche im Zerfalle begriffenen Nervenfasern entsprechen; und 3) Nervenfasern mit geschwollenen Axencylindern, welche den Uebergang zwischen den beiden ersteren Gruppen darstellen. Auf diese Art haben wir

hier vor uns die freilich nicht scharf ausgeprägte blasige Ausdehnung der Neurogliamaschen, auf welche *Kahler* bei der Beschreibung seiner mikroskopischen Befunde aufmerksam macht. Ausserdem tritt in der weissen Substanz im Gebiete der rechten Pyramidenseitenstrangbahn ein Herd auf, welcher sich inmitten des umliegenden, auf die oben beschriebene Art veränderten Gewebes durch grosse Löcher im Stützgewebe und durch Anhäufung runder, intensiv mit Cochenille-Alaun tingirter Klumpen von verschiedener Grösse scharf abhebt. An einzelnen dieser Gebilde, die als Querschnitte geschwollener Axencylinder zu betrachten sein dürften, fällt eine gröbere Granulation auf, die an die Pigmentirung der Ganglienzellen erinnert. Ausser diesen Klumpen sind in dem genannten Herde weder normale Nervenfasern noch sonst anderweitige Reste von ihnen erhalten. Die Blutgefässe in der weissen Substanz sind eben so wie die in der grauen mit rothen Blutkörperchen überfüllt. Die Rückenmarkshäute erscheinen nicht verändert. Körnchenzellen finden sich nirgends.

Ein wenig weiter unterhalb der beschriebenen Stelle, etwa dem unteren Ende des XI. Brustwirbels entsprechend, ist der Zerfall der Nervenfasern bedeutend geringer; derselbe wird bloss stellenweise an der Peripherie bemerkt. Der Centralkanal jedoch erscheint hier noch mehr ausgeweitet, mit geronnenen, feinkörnigen, plasmatischen Massen im Lumen.

Nach abwärts von dieser Stelle, welche augenscheinlich ebenfalls ein wenig der Compression seitens des XI. Brustwirbels ausgesetzt war, sind gar keine pathologischen Veränderungen mehr zu constatiren. Cerebralwärts von der Compressionsstelle bis zu den obersten Theilen des Halsmarkes sieht man dagegen eine Degeneration einzelner Nervenfasern in den Hintersträngen, welche selbstverständlich als Ausdruck einer secundären ascendirenden Degeneration betrachtet werden muss. Solche secundäre Degeneration einzelner Nervenfasern wurde unter anderem ebenfalls von *Kahler* nachgewiesen.

Indem ich die Beurtheilung der beschriebenen Veränderungen in der Rückenmarke bis zur allgemeinen Epikrise, welche zum Schlusse folgen wird, aufschiebe, will ich jetzt bloss über die hier die Compression bedingende Geschwulstbildung i. e. das Myelom einige Bemerkungen machen. Wenn wir unseren Fall mit den oben erwähnten Fällen von *Rustizky*, *Buch*, *Zahn*, *Kahler* und *Klebs* vergleichen, so sehen wir, dass 1. hier eben so wie auch in den anderen Fällen hauptsächlich in den Knochen des Rumpfes die

Geschwulstbildung zur Entwicklung gekommen war und zwar offenbar annähernd in der gleichen Zeit, insoferne man darüber nach dem Decursus der Krankheit urtheilen kann und dass 2. bezüglich der Zusammensetzung der Geschwulst hier dasselbe gesagt werden kann, was *Klebs* behauptet, indem er das Myelom dahin charakterisirt, dass seine Zusammensetzung von dem gewöhnlichen Knochenmarke so wenig abweichend ist, dass es bei oberflächlicher Betrachtung kaum gelingt, die makroskopisch veränderten graurothen Stellen von den normalen im mikroskopischen Bilde zu unterscheiden. Von dem lymphoiden Knochenmarke unterscheidet sich dieser Tumor nur durch die Abwesenheit der kernhaltigen rothen Blutkörperchen und Riesenblutkörperchen, sowie durch die zerstörende Wirkung auf die Knochen. Der Decursus der Myelombildung war hier sozusagen bösartiger als in den Fällen der Autoren, indem sich metastatische Herde auch in den Schädelknochen und Meningen fanden.

Was die klinische Symptomatologie des Myeloms betrifft, so erscheint mein Fall in dieser Hinsicht nicht besonders lehrreich, da hier sehr bald die Erkrankung des centralen Nervensystems, anfangs des Rückenmarkes, später auch des Gehirnes auftrat, in Folge dessen die primäre Affection der Knochen die ganze Zeit hindurch mehr im Hintergrunde blieb.

## II. Fall.

*Franz Z., 37jähriger Schlosser. Interne Klinik des Herrn Prof. Präbram.*

*Anamnese* bei der Aufnahme des Kranken am 9. Oktober 1888: „Vor etwa 11 Wochen traten bei der Arbeit plötzlich sehr grosse Schmerzen im Rücken auf, so dass Patient, der sonst stehend seine Arbeit verrichtete, sich niedersetzen musste. Als er aufstehen wollte, war es ihm nicht mehr möglich, sich zu erheben, da ihm die unteren Extremitäten ganz steif und kalt geworden sein sollen. Dieser Zustand dauerte 3 Wochen an und wurde Patient in das Spital übertragen, woselbst er 10 Wochen lag. Während seines Spitalaufenthaltes soll er viermal Krampfanfälle bekommen haben, während welcher er bewusstlos gewesen sein soll. Beim Erwachen hat er keine Schmerzen gefühlt, nur soll sein Wahrnehmungsvermögen in den ersten Augenblicken des Erwachens derart benommen gewesen sein, dass er seine Umgebung nicht sogleich erkannte. Jede Infection und Potatorium werden geleugnet. Patient ist verheiratet und hat gesunde Kinder.“

*Status praesens*: „Patient klagt über Schmerzen im Kreuze. Die unteren Extremitäten sind aber wieder beweglich und zwar l. mehr als r., indem Patient die linke Extremität im Knie- und Sprunggelenke, die rechte jedoch nur im Kniegelenke bewegen kann; Schmerzen in diesen Extremitäten, die stark abgemagert sind, verspürt er nicht. Stuhl angehalten; Harnentleerung erschwert. Sensibilität normal. Wirbelsäule stark kyphotisch im Bereiche des 5., 6. und 7. Brustwirbels. Nirgends ein Abscess.“

*Decursus*: „Der Zustand blieb anfangs ziemlich gleich.

23./X. Epileptischer Anfall.

1./XII. Complete schlaffe Lähmung der unteren Extremitäten. An denselben fehlt die tactile Sensibilität, ebenso die Schmerzempfindung.

8./XII. Fehlen der Patellarreflexe. Cystoplegie. Decubitus.

18./XII. Fehlen der Patellar- und Sohlenreflexe.

20./XII. Trachealrasseln. Benommenheit des Sensoriums. Exitus.“

*Résumé*: Die Krankheit dauerte circa 5 Monate. Die Paraplegie der unteren Extremitäten trat plötzlich bei einer Anstrengung auf. In weiterem *Decursus* traten Verlust der Sensibilität und Sehnenreflexe, Cystoplegie und Decubitus auf. Der Tod erfolgte im Sopor.

Die *klinische Diagnose* lautete: „*Compressio medullae spinalis in regione vertebrarum lumbalium II.—IV. carie vertebrarum effecta. Paraplegia extremitatum inferiorum. Cystoplegia. Catarrhus vesicae urinariae. Oedema pulmonum.*“

*Sectionsprotokoll*, aufgenommen am 22./XII. 1888:

„Der Körper 144 cm lang, von gracilem Knochenbaue mit sehr schwacher Muskulatur und sehr wenig Panniculus.

Die allgemeine Decke blass, auf der Rückseite keine Todtenflecken, während an der Vorderseite u. z. an den Extremitäten leichte Hypostase zu erkennen ist. (Die Leiche lag auf dem Bauche.) Pupillen weit, gleich. Hals kurz, breit. Thorax sehr kurz, breit, seine Vorderfläche leicht kahnförmig eingezogen, die unteren seitlichen Partien stark vortretend. Unterleib leicht eingezogen, weich. Über dem Steissbeine ein etwa handtellergrösser, tiefgreifender Decubitus.

Die weichen *Schädeldecken* blass. Das Schädeldach 51 cm im Horizontalumfange messend, seine Knochen von mittlerer Dicke. Die Dura blass, in ihren Sinus frischgeronnenes Blut. Die inneren Meningen zart, leicht ablösbar, so wie das Gehirn von mittlerem Blutgehalte, sehr stark durchfeuchtet.

Die *Schilddrüse* leicht vergrössert, colloid. Die Schleimhaut der *Halsorgane* blass.

Die *Lungen* in ihren unteren Abschnitten stark fixirt. Das Lungengewebe stark emphysematös, von mittlerem Blutgehalte. Im linken Unterlappen in der Ausdehnung eines Hühnereies Einlagerung von Gruppen käsiger Knötchen wahrzunehmen, daselbst auch kleine Bronchiektasien.

Das *Herz* gewöhnlich gross, sein Klappenapparat zart. Das Herzfleisch blassbraun, schlaff. Die Intima aortae zart.

Der *Situs viscerum abdominalium* der gewöhnliche. Die *Leber* gewöhnlich gross, von geringem Blutgehalte; in der Gallenblase lichtgelbe Galle. *Milz* bedeutend vergrössert, gelappt, ihr Gewebe dichter.

Beide *Nieren* geringgradig geschwollen, ihre Kapsel leicht abstreifbar; in der Nierensubstanz zahlreiche Abscesse. Die Nieren ausserdem stark verfettet.

Schleimhaut des harnleitenden Apparates stark injicirt. Harnblase stark dilatirt; in ihr trüber Harn. Die *Hoden* normal.

*Magen* und *Darm* stark ausgedehnt, Schleimhaut jedoch blass. *Pancreas* sehr blass.

Beim Durchsägen der *Wirbelsäule* in der sagittalen Median-Ebene zeigt sich.

dass der Körper des VII. Brustwirbels und ebenso der des IX. und X. Brustwirbels vollständig substituit ist von einer gallertartigen gelb-röthlichen Aftermasse. Im Zusammenhange damit erscheint die Brustwirbelsäule in ihrer unteren Hälfte etwas kyphotisch und in der Höhe des VII. Brustwirbels leicht winkelig abgeknickt. Dasselbst springt die Aftermasse auch stärker in den Wirbelkanal vor. Zahlreiche Knoten derselben Aftermasse in den Rippenknochen nachzuweisen. Im Corpus sterni ein walnussgrösser solcher Herd.

*Pathologisch-anatomische Diagnose:* *Compressio medullae spinalis neoplasmate\*) (myxomate) vertebrarum dorsalium effecta. Myxomata secundaria costarum et sterni. Cystitis et pyelitis e cystoplegia. Nephritis suppurativa bilater. Tuberculosis chr. pulm. sin. Decubitus. Tumor lienis chr.*“

Bei der *mikroskopischen Untersuchung des Rückenmarkes* treten die auffallendsten Veränderungen in der Höhe des VII. Brustnervenpaares auf, entsprechend also dem Orte der winkelligen Knickung der Wirbelsäule. Gewöhnliche Zeichnung des Querschnittes ist hier nicht mehr zu erkennen. Von der grauen Substanz sieht man nur deformirte Reste mit spärlichen Ganglienzellen, welche plumpe Gestalt besitzen, zum Theile körnig pigmentirt sind und ihre Ausläufer eingebüsst haben; in einigen von ihnen lässt sich kein Kern mehr unterscheiden. Der Centralkanal ist gänzlich von vielen kleinen, kernlosen, homogenen, mit Cochenille-Alaun stark gefärbten Zellen erfüllt. Das Gliagewebe zeigt weder in der grauen, noch in der weissen Substanz eine wahrnehmbare Wucherung; nur stellenweise kann man breitere Balken sehen, deren Entstehung wohl durch das Zusammenfallen mehrerer normaler Züge, zwischen welchen die Nervenfasern verschwunden sind, erklärt werden muss. Was diese letzteren betrifft, so ist die grosse Mehrzahl von ihnen untergegangen. Im Stützgewebe der weissen Substanz und zwar in der ganzen rechten Hälfte und im grössten Theile der linken sieht man an Stelle der Nervenfasern im ganzen Gesichtsfelde zerstreute Klümpchen von Marksubstanz von verschiedener Dimension, zwischen denselben kommen hie und da Nervenfasern mit geschwollenen und theilweise zerfallenen Axencylindern vor. Bloss im linken Seitenstrange sieht man eine Gruppe von Nervenfasern, welche ihre normale Form noch bewahrt haben. „Körnchenzellen“ fehlen gänzlich. Die Rückenmarkshäute haben keine wahrnehmbaren Veränderungen erfahren.

In der Höhe des XI. Brustnervenpaares, wo das Rückenmark ebenfalls einer pathologischen Compression ausgesetzt gewesen sein musste wenn auch in geringerem Maasse als an der oben be-

\*) Mikroskopisch erwies sich das Neoplasma als ein Myxom.

schriebenen Stelle, sieht man in der Mitte der dorsalen Hälfte eines jeden *Goll'schen* Stranges zwei sich scharf von dem umgebenden Gewebe abhebende Herde, welche stark veränderte Theile dieser Stränge darstellen. Sie bilden ein dickbalkiges Neurogliaetz mit weiten Maschenräumen, welche theils leer, theils mit stark gefärbten, körnigen Massen (den angeschwollenen, im Untergange begriffenen Axencylindern) erfüllt sind; um einzelne dieser so veränderten Axencylinder ist noch ein Rest der Markscheide wahrnehmbar. Ausser diesen Herden kann man auch in anderen Theilen der weissen Substanz, hauptsächlich an der hinteren Peripherie des Rückenmarkes, viele zerstreute degenerirte Nervenfasern sehen, welche zwischen normalen zerstreut liegen und weiter auf zerstörte Nervenfasern zu beziehende Lücken. In derselben Höhe zeigt sich auch eine auf beiden Seiten symmetrisch ausgeprägte geringgradige Degeneration der Pyramidenseitenstrangbahnen, offenbar eine secundäre descendirende Degeneration. Diese secundäre Degeneration der Pyramidenseitenstrangbahnen kann man nach abwärts bis zum IV. Lumbalnervenpaare verfolgen.

Oberhalb des VII. Brustnervenpaares und weiter cerebralwärts findet man nur typische ascendirende Degeneration, welche bis zu den obersten Theilen des Halsmarkes aufsteigt. Das Gebiet dieser secundären Degeneration, welches gleich oberhalb der Compressionsstelle die ganzen beiden Hinterstränge mit Ausnahme der Wurzelzonen und beide Kleinhirnseitenstränge umfasst, verkleinert sich allmählig nach aufwärts, so dass es sich zum Beispiel im Niveau des III. Halsnervenpaares bloss auf die *Goll'schen* Stränge und hauptsächlich auf ihre hinteren Theile beschränkt.

### III. Fall.

*Joseph B., 23jähriger Tagelöhner. Interne Klinik des Herrn Prof. Präbram.*

*Anamnese* bei der Aufnahme des Kranken am 14. August 1889: „Patient ist hereditär nicht belastet; war bis vor zwei Monaten, wo sich stechende Schmerzen im Rücken einstellten, immer gesund. Dazu kam etwas später ein Brennen in den Knien, Schwäche und Paraesthesien in den unteren Extremitäten. Die Schwäche derselben nahm stetig zu; seit 4 Wochen ist Patient bettlägerig. Nach und nach trat nun vollständige Anaesthesie der unteren Extremitäten und Unmöglichkeit, dieselben zu bewegen, auf. Seit 3 Wochen Unmöglichkeit, den Harn spontan zu entleeren, — Katheter seit derselben Zeit. — Incontinentia alvi. Kein Husten, keine Nachtschweisse. Der Harn trüb, sauer, enthält mässige Mengen Eiweiss.“

*Status praesens*: „Mittelgrosser, kräftiger, mässig gut genährter Mann. Er vermag sich im Bette weder aufzusetzen, noch auf die Seite umzuwenden. Über dem Sacrum ein handflächengrosser, dunkelschwarz gefärbter Decubitus. Sensorium frei. Sprache normal. Von Seite der Hirnnerven und der Nerven der oberen



Extremitäten keine Störung. Brust- und Bauchmuskulatur zeigt keinerlei Schwäche. Beim Katheterisieren fließt der Harn im kräftigen Strahle ab. Patient presst dazu auch mit den Bauchmuskeln. Die unteren Extremitäten paraplegisch, Sensibilität für alle Qualitäten complet gelähmt. Grenze der Anaesthetie zieht beiderseits in einer Linie von der Mitte des Sacrum etwas unter beiden Trochanteren nach vorne, verläuft unterhalb des Poupart'schen Bandes und trifft sich über der Symphyse (Genitalien also anaesthetisch). Unter dieser Linie eine zwei Finger breite Zone, wo die Angaben des Patienten unsicher sind, und in welcher stärkere Nadelstiche empfunden werden, leichtere Hautreize aber unbemerkt bleiben. Die Reflexe der unteren Extremitäten so wie der Cremasterreflex fehlen. Bauchreflex und epigastrischer Reflex schwach. Trophische Störungen an den unteren Extremitäten nicht wahrnehmbar. Die Wirbelsäule gerade. Dornfortsätze der Brustwirbel durchwegs bei Druck empfindlich. Über dem 10., 11. und 12. Brustwirbel Dornfortsätze Oedem, doch keine Steigerung der Schmerzhaftigkeit. Über allen Rippen und in den Intercostalräumen ebenfalls Druckschmerzhaftigkeit. Bei jeder passiven Bewegung des Kranken unwillkürlicher Stuhlabgang. An den visceralen Organen keinerlei Abnormität. Temperatur um 38°.

*Decursus*: 16./8. Früh — Harnträufeln.

18./8. Kein Harnträufeln. Der mit dem Katheter entleerte Harn enthält etwas Eiter. Blasonausspülung mit 5% Borsäure. Contracturen an beiden Beinen.

21./8. Druck auf die Hoden wird gespürt, was früher nicht der Fall war.

28./8. Abermals Harnträufeln; am r. Oberschenkel im Bereiche des N. cruralis die Sensibilität in geringem Grade wieder zurückgekehrt. Die einzelnen Empfindungsqualitäten werden aber miteinander verwechselt. Das Katheterisieren wird als unangenehmes Brennen empfunden. Auswaschen der Blase mit 1% Essigsäure.

4./9. Sensibilität für grobe Reize wiedergekehrt. Im Bereiche beider N. N. lumbinguinalis und obturatorii, so wie des r. N. cruralis Reflexe wie früher. Harnträufeln.

10./9. Amosenlaufen bis unter beide Knieen. Kein Harnträufeln.

12./9. Brennendes Gefühl in beiden Knien, unter den Sohlen.

13./9. Temp. 39°. Starkes Frostgefühl längs der Wirbelsäule.

14./9. Brennen und Jucken in den unteren Extremitäten hält an. Harnträufeln. In beiden Kniegelenken Flüssigkeitserguss, die Patellae schwappend.

16./9. Schwellung auch der Fussgelenke; Oedem des Fussrückens.

24./9. Links der Patellarreflex spurenweise wiedergekehrt.

25./9. Schmerzen über dem rechten Trochanter (kleiner Decubitus) und der Symphyse.

26./9. Gürtelgefühl in der Gegend der Magengrube, starke Rückenschmerzen. Druckschmerzhaftigkeit von ersten Lendenwirbel nach abwärts zunehmend.

29./9. Hohes Fieber.

2./10. Schmerzen in der Gegend der Halswirbelsäule.

4./10. Benommenheit.

5./10. Schmerzen und Druckempfindlichkeit in der Blasengegend. Tremor in den oberen Extremitäten, sowol in Ruhelage, als auch bei intendierten Bewegungen. Patellarreflex beiderseits fehlend.

6./10. Sensibilität in den Nervenbezirken, wo sie zum Theile wiedergekehrt war, geschwunden. Die Muskeln der unteren Extremitäten ziemlich gleichmässig stark abgemagert, faradisch zum Theile schwer, zum Theile gar nicht erregbar, galvanisch auf Stromstärken von 6—9 MA erregbar, nirgends deutliche EAR.

7./10. Benommenheit nimmt zu. Pupillen ziemlich weit, reagieren auf Lichtreiz.

10./10. Die Pupillen reagieren nicht mehr auf Lichtreiz.

14./10. In den letzten Tagen andauernde Delirien. Patient stirbt im tiefen Coma um 5 Uhr früh.“

*Résumé:* Die Krankheit dauerte 4 Monate. Sie fing an mit Rückenschmerzen. Die Paraplegie der unteren Extremitäten entwickelte sich langsam zugleich mit Anästhesie. Im Decursus der Krankheit kehrte die verlorene Sensibilität zum Theile wieder. Sehnenreflexe fehlten. Die gelähmten Beine magerten allmählig stark ab und verloren ihre elektrische Erregbarkeit. Cystoplegie. Decubitus. Gegen das Ende kam Zittern in den oberen Extremitäten hinzu. Tod im tiefen Coma.

Die *klinische Diagnose* lautete: „Paraplegia et cystoplegia e compressione medullae spinalis lumbalis carie vertebrarum effecta. Cystitis.“

*Sectionsprotokoll*, aufgenommen am 15./X. 1889:

Der Körper klein, von gracilem Knochenbaue und schwacher Musculatur, in schlechtem Ernährungszustande. Die allgemeine Decke blass, auf der Rückseite über dem Kreuzbeine ein sehr ausgebreiteter bis auf den Knochen reichender Decubitus. Ueber beiden Fersenhöckern je ein guldengrosser oberflächlicher Decubitus. Haupthaar spärlich, blond. Die Pupillen weit gleich. Der Hals lang, Thorax wenig gewölbt. Unterleib leicht angezogen. Das Praeputium, sowie das orificium externum urethrae stark geröthet. Die weichen *Schädeldecken* blass, das Schädeldach 52  $\frac{1}{2}$  cm im H.U. messend, die Knochen von mittlerer Dicke. Die Dura der Calvaria fester anhaftend, in ihren Sinus spärliche frische Gerinsel. Die inneren *Meningen* zart und blass, das Gehirn normal configurirt (wurde nicht weiter secirt). Schleimhaut der *Halsorgane* sehr blass. Die *Schilddrüse* klein und blass.

Die *Lungen* nur wenig fixirt. Das Gewebe derselben lufthaltig, trocken und blass. Im vorderen Rande der obersten Partie des linken Unterlappens ein erbsengrosser, partiell in Suppuration begriffener Verdichtungsherd.

Im *Herzbeutel* etwa  $\frac{1}{4}$  Liter klares Serum. Das Herz sehr schlaff, seine Klappen zart, das Herzfleisch von fahler Farbe. Die Intima aortae zart.

Die *Oesophagus-Schleimhaut* blass.

Die *Leber* gewöhnlich gross, das Gewebe leicht verfettet, von mittlerem Blutgehalte. In der Gallenblase dunkelgrüne Gallo. Die *Milz* etwa auf das Doppelte vergrössert, blutreich.

Beide *Nieren* leicht geschwollen. Die Kapsel ziemlich gut abstreifbar. Das Gewebe stark aufgelockert, stellenweise stark verfettet. In demselben zahlreiche meist oberflächlich gelegene, in Gruppen bei einander stehende Abscesschen. Die Schleimhaut der leicht dilatirten Becken und Uretern stärker geröthet.

Die *Hoden* schlaff, blass.

*Magen* und *Darm* im mittleren Grade ausgedehnt, die Schleimhaut des Magens sowie die des Darmes stellensweise stärker geröthet.

Bei der von rückwärts her vorgenommenen Eröffnung des *Wirbelkanals* zeigt sich, dass die rechte Bogenhälfte des letzten Brustwirbels mit der Pachymeninx spinalis durch eine medullare weisslichgraue Aftermasse verbunden ist, welche

augenscheinlich vom Perioste dieser Bogenhälfte ihren Ursprung genommen hat und eine walzenförmige ca. fingerdicke und 5 cm lange Geschwulst darstellt. Durch diese Geschwulst erscheint der Wirbelkanal entsprechend den untersten Brustwirbeln beträchtlich verengt und die Medulla spinalis comprimirt und stark erweicht. Die inneren Meningen des Rückenmarkes blutreich aber zart; die Pachymeninx spinalis auf ihrer inneren Fläche durchwegs glatt.

Bei der mikroskopischen Untersuchung erwies sich der Tumor als ein von dem Perioste ausgehendes Rundzellensarcom, das zum Theile in die Markräume des Knochens hineinwuchert.

*Pathologisch-anatomische Diagnose:* „Compressio medullae spinalis e sarcomate periostali vertebrae dorsalis XII. Cystopyelitis catarrhalis. Nephritis suppurativa. Decubitus late extensus ad os sacrum. Abscessus metastaticus pulmonis sinistri.“

*Mikroskopische Untersuchung des Rückenmarkes:* Die auffallendsten Veränderungen treten in der Höhe des I. Lumbalnervenpaares auf. Die gewöhnliche Zeichnung des Querschnittes ist hier ganz verwischt; vom Centralkanale sind keine Spuren übrig geblieben; die Reste der Rückenmarksubstanz bestehen hier blos aus sehr wenigen Nervenfasern, welche näher zur vorderen Peripherie liegen und geschwollene Axencylinder und dünne, nach Weigert kaum gefärbte Markscheiden zeigen; sonst fehlen die nervösen Elemente gänzlich. Das Gliagewebe zeigt sich als ein breitmäschiges Netz, mehrere von seinen Zügen erscheinen aufgelöst. Die Maschen des Neuroglianetzes sind mit grossen epithelioiden „Körnchenzellen“ überfüllt, welche einen scharf konturirten Kern und ein körniges Protoplasma besitzen. An den nach Weigert gefärbten Schnitten bildet ein Theil dieser „Körnchenzellen“ grosse blassblauschwarze, der andere Theil dagegen blassgelbe Felder. Bei stärkerer Vergrösserung kann man sehen, dass die dunkle Farbe der ersteren von der blauschwarzen Färbung der Körnchen abhängt, welche im Protoplasma der Körnchenzellen enthalten sind. Die Blutgefässe sind mit rothen Blutkörperchen überfüllt. Die vorderen Nervenwurzeln, welche in den Schnitten von dieser Höhe zu sehen sind, zeigen eine hochgradige Degeneration, ihre Nervenfasern sind fast völlig geschwunden. Das Zwischengewebe ist von eben solchen Körnchenzellen durchsetzt, wie die oben beschriebene Rückenmarksubstanz. In den hinteren Wurzeln sind nur einzelne Nervenfasern degenerirt und keine Körnchenzellen enthalten.

Diese eben beschriebene Veränderung im Rückenmarke setzt sich nach abwärts durch das ganze Lendenmark bis zum Sacralmarke fort.

Nach aufwärts kann man nur in der Höhe des XII. Brustnervenpaares beinahe ebenso stark ausgeprägte Veränderungen

schen, obgleich sich hier schon der Centralkanal mit gut erhaltenen Epithelien und die rechte Hälfte der grauen Substanz, wenn auch von deformirter Gestalt erkennen lassen. In diesem erhaltenen Theile der grauen Substanz, in der Nähe des Centralkanals, befindet sich eine ziemlich grosse Höhle mit einer Gruppe von Gefässen in der Mitte und mit fein granulirtem Inhalte — plasmatischem Transsudate — angefüllt. An vielen Stellen sind auch sonst die perivaskulären Lymphräume stark erweitert. Neben Körnchenzellen, welche auch hier ebenso massenhaft die Maschen des Neuroglianetzes anfüllen, sieht man an *Weigert-Präparaten* viele schwarze Klümpchen von verschiedener Grösse.

In der Höhe des XI. Brustnervenpaares zeigt sich eine scharf ausgeprägte Degeneration der Hinterstränge und der Kleinhirnsseitenstrangbahnen, welche man von hier angefangen cerebalwärts bis in die obersten Theile des Halsmarkes bei allmäliger typischer Verkleinerung des von derselben betroffenen Gebietes verfolgen kann. Ausserdem findet sich in dieser Höhe in der Mitte des rechten Hinterstranges ein Herd, welcher sich Dank der blasigen Ausdehnung der Neurogliamaschen von den ihn umgebenden Theilen scharf abhebt. Diese ausgedehnten Maschenräume sind mit körnigen, schwach tingirten Massen und mit spärlichen Körnchenzellen gefüllt. Denselben Herd kann man auch noch in der Höhe des X. Brustnervenpaares sehen. Von dieser Höhe angefangen, beschränken sich alle Veränderungen nur auf eine aufsteigende secundäre Degeneration der oben genannten Theile.

Es erübrigt mir nun zu untersuchen, welche *Deutung* die von mir *im Rückenmarke gefundenen Veränderungen* besitzen und welche Schlüsse man auf Grund derselben über die Natur der in den beschriebenen Fällen entwickelten Compressionserkrankung des Rückenmarkes machen kann.

Was den *ersten Fall* betrifft, so fällt hier vor allem die vollständige Uebereinstimmung zwischen den mechanischen Bedingungen, welche durch die Auftreibung eines der Wirbel gegeben worden waren, und den hernach im Rückenmarke eingetretenen Compressions-Veränderungen auf. Denn erstens beschränken sich die letzteren, wie wir gesehen haben, nur auf die Stelle der Verengung des Wirbelcanals — ich sehe hierbei selbstverständlich von den secundären Degenerationen ab — und zweitens erscheinen sie in demselben Verhältnisse relativ geringgradig, wie geringgradig diese Verengung war. Ferner betreffen diese Veränderungen bloss die

Nervenfasern und bestehen in einer sowol in Herden, als auch an einzelnen Nervenfasern auftretenden Anschwellung der Axencylinder, auf welche Zerfall und endlich vollständiger Untergang derselben sowie der Markscheiden folgt. Ausserdem muss hier ein negativer Befund betont werden: weder im Rückenmarke selbst noch in seinen Häuten wurden irgendwelche mikroskopische Merkmale einer Entzündung gefunden. Der höchste Grad der Affection eines Faserbündels in der rechten Pyramidenseitenstrangbahn kann in dem Sinne erklärt werden, dass an der Compressionsstelle die rechte Seite dem grössten Drucke ausgesetzt war. Diese Annahme stimmt zugleich mit einigen klinischen Angaben überein. Aus der Krankengeschichte haben wir ersehen, dass sowohl im Anfange der Rückenmarksaffection als auch in ihrem weiteren Verlaufe die Lähmung und ebenso die Erhöhung der Sehnenreflexe in höherem Grade in der rechten unteren Extremität als in der linken ausgeprägt waren. Die Anästhesie war umgekehrt in der linken Seite mehr entwickelt als in der rechten, im rechten Beine nämlich blieb beim Verluste der Schmerz- und Tastempfindung die Temperaturempfindung noch erhalten, während im linken alle Arten der Empfindung fehlten. Auf diese Weise haben wir — freilich in geringem Grade — die Symptome der sogenannten *Brown-Sequard'schen* Lähmung ausgeprägt. Nach dem oben Gesagten kann ich diesen Fall folgendermassen auffassen: In Betracht 1) der vollständigen Abwesenheit jeder wie immer beschaffenen Merkmale der Entzündung im Rückenmarke und seinen Häuten, 2) der vollständigen Uebereinstimmung der mikroskopischen Befunde mit den Versuchsergebnissen von *Kahler*, *Rosenbach* und *Schtscherbak* und 3) des erwähnten Verhältnisses zwischen dem Drucke auf das Rückenmark und den Veränderungen in demselben — halte ich mich für berechtigt, die Compressionserkrankung des Rückenmarkes *in diesem Falle ausschliesslich nur durch mechanische Momente* zu erklären, und zwar im Wege der zerstörenden Einwirkung auf die von der Compression beeinträchtigten Nervenfasern im Sinne der Hypothese von *Kahler*.

*Zu demselben Schlusse* führten die mikroskopischen Befunde des *zweiten Falles*. Wenn man die Veränderungen des Rückenmarkes, welche in der Höhe des XI. Brust-Nervenpaares d. i. entsprechend der Stelle der relativ geringgradigen Compression, gefunden wurden, mit ebensolchen Veränderungen des 1. Falles vergleicht, so kann man leicht die fast vollständige Uebereinstimmung derselben sehen; in der That kann ihre Entstehung genau ebenso im Sinne der Theorie von *Kahler* erklärt werden.

Was die hochgradigen Veränderungen in der Höhe des

VII. Brustwirbels dieses Falles betrifft, so konnte bei ihrer Erzeugung ausser den Momenten, welche an der oben erwähnten Stelle geringgradiger Compression die Veränderungen verursacht hatten, der directe starke mechanische Druck auf die Rückenmarksubstanz eine Rolle spielen. Dank der Miteinwirkung dieses Momentes musste der Untergang der Nervenfasern, wenigstens stellenweise, auf anderem Wege vor sich gehen, als dies bei der geringgradigen Compression der Fall ist. Dadurch wird vielleicht auch das Vorkommen vieler Klümpchen von Marksubstanz in den Maschen des Neuroglianetzes erklärt, was man bei geringgradiger Compression gewöhnlich nicht findet.

Im *dritten Falle*, in welchem bei dem relativ grossen Umfange der sich in den Wirbelcanal eindringenden Geschwulst das Rückenmark, einem sehr grossen mechanischen Drucke ausgesetzt gewesen war, liegen die mikroskopischen Verhältnisse nicht so klar wie in den beiden ersten Fällen. Während wir in den beiden ersten Fällen fast genau dasselbe Bild der Veränderungen hatten, welches z. B. *Kahler* bei seinen Versuchen bekam, — was diesen Fällen eine besondere Bedeutung verleiht, — haben wir hier das Bild einer *diffusen hochgradigen Erweichung* mit reichlichen Körnchenzellen, aus welchem man nicht sofort bestimmte Rückschlüsse über die Art und Weise machen kann, auf welche hier der Untergang der nervösen Elemente stattgehabt hatte. In diesem Falle finden wir, so zu sagen, den Process in jener Phase, da schon alle nervösen Elemente zu Grunde gegangen und Haufen von Wanderzellen zum Vorscheine gekommen waren, um die todten Reste derselben wegzuschaffen. Doch sind wir auch hier in der Lage, auf Befunde hinzuweisen, welche zeigen, dass auch in diesem Falle durch die Compression in der Rückenmarksubstanz Erscheinungen der Lymphstauung aufgetreten waren. Ich meine damit den Herd blasiger Ausdehnung der Neurogliamaschen im r. Hinterstrange, die Erweiterung perivascularer Lymphräume überhaupt und speciell den Befund einer grösseren perivascularen mit plasmatischem Transsudate gefüllten Carität in der grauen Substanz. Die Bedeutung eines solchen Befundes wird von *Rosenbach* und *Schtscherbak*, welche denselben bei ihren Versuchen oft bekamen, im Sinne der Hypothese von *Kahler* erklärt.

Jedenfalls kann also auch dieser Fall nicht für die Auffassung der Compressionsveränderung des Rückenmarkes als einer ursprünglichen Entzündung verwerthet werden. Es muss vielmehr auch hier eine solche ursprüngliche Myelitis ausgeschlossen werden, da im Bereiche der comprimierten Rückenmarkspartien zweifellose

Lymphstauung nachgewiesen werden konnte und die Körnchenzellen offenbar erst späterhin als Phagocyten aufgetreten waren. Uebrigens war in diesem Falle, indem es sich lediglich um eine Compression des Rückenmarkes durch ein Neoplasma der Wirbelsäule handelte, gar kein ursächliches Moment für das Entstehen einer Entzündung gegeben und stimmte hiermit auch die Thatsache, dass in den spinalen Meningen nirgends irgendwelche entzündliche Veränderungen bemerkt wurden.

---

*Auf diese Art können meine Fälle zur Bestätigung der sich schon a priori aufdrängenden Annahme dienen, dass die Compressionserkrankung des Rückenmarkes bei Tumoren der Wirbelsäule durch mechanische Momente bedingt ist, deren Einwirkungsweise man sich heutzutage am besten mittelst der Hypothese von Kahler erklären kann.*

---

Herrn Prof. Chiari sage ich für die Anregung zu dieser Arbeit und für die bei derselben geleistete Unterstützung meinen besten Dank.

# ZUR KENNTNIS DER OTITIS INTERNA.

## II. Mittheilung.

Von

J. HABERMANN in Graz.

Seit meiner ersten Mittheilung über Otitis interna nach Cerebrospinalmeningitis im Jahre 1886\*) ist eine Anzahl weiterer Untersuchungen veröffentlicht worden, die sich mit den pathologisch-anatomischen Veränderungen des Gehörorgans bei dieser Krankheit beschäftigen, so von *Steinbrügge*\*\*), von mir\*\*\*), von *Gradenigo*†), *Schultze*††), *Schwabach*†††) und *Larsen* und *Mygind*††††), und sind wir durch diese grösstentheils genauen Untersuchungen über die Veränderungen, die im Gefolge der Cerebrospinalmeningitis im inneren Ohre auftreten, schon weit besser unterrichtet als zur Zeit meiner ersten Mittheilung. Trotzdem dürfte die Mittheilung neuer Fälle, insbesondere wenn diese Abweichendes von dem schon Bekannten bieten, erwünscht sein.

### *I. Otitis suppurativa media et interna lateris utriusque Meningitis cerebrospinalis.*

B., Johann, 7 monatliches Kind, wurde, wie ich der Krankengeschichte, die ich der Güte Prof. A. *Epsteins*, Vorstandes der Kinderklinik in der Landesfindelanstalt in Prag, verdanke, entnehme, am 1. Februar 1888 geboren. Seine Mutter war angeblich während der Schwangerschaft inficirt worden und zeigte bei der Geburt zahlreiche Condylome. Das Kind war bei der Geburt gut entwickelt und bot keine Symptome von Lues. In der 4. Lebenswoche

\*) Zur Kenntniss der Otitis interna. Zeitschr. f. Heilk. Bd. VII S. 27.

\*\*) Zeitschrift für Ohrenheilkunde, Bd. XV S. 281, Bd. XVI S. 229 und Bd. XIX S. 157.

\*\*\*) Ueber Nervenatrophie im inneren Ohr. Zeitschr. f. Heilk., Bd. X S. 376.

†) Arch. f. Ohrenheilk. XXV S. 46 und 237 und Annales des maladies de l'oreille, Bd. XV S. 530.

††) Virch. Arch. Bd. 119, S. 1.

†††) Zeitschr. f. klin. Medicin, Bd. XVIII.

††††) Arch. f. Ohrenheilk. XXX Bd. S. 188.



aber trat ein maculöses Exanthem auf, welches durch eine Schmierkur (5 Touren) zum Schwinden gebracht wurde. Während des weiteren Aufenthaltes in der Anstalt bildete sich bei dem Kinde eine Nabelhernie aus. Im 3. Monat trat Ausfluss aus beiden Ohren ein und wurde das Kind am 18. Mai entlassen. Am 17. Oktober desselben Jahres wurde es mit ausgesprochenen Symptomen von Syphilis wieder in die Anstalt aufgenommen. Es war abgemagert und zeigte an der Stirn, den vorderen Halspartien vom Kinn bis zu den beiden Clavikeln, in der linken Achselhöhle, an den beiden Vorderarmen und Händen, am Gesäss und an den beiden Maleolen in der Haut theils einzelne, theils konfluirende Flecken, graubraun verfärbt, und einzelne der Flecken erschienen excoriirt. Ausserdem war das Kind heiser, hustete, hatte etwas Milzschwellung und Darmkatarrh. Am 21. Oktober trat Coryza, am 25. Oktober beiderseits Ohrenfluss auf, der anfangs mehr seröser, am 27. Oktober schon mehr eitriger Natur war. Am 6. November zeigten sich die Symptome einer Pleuropneumonie rechterseits und endlich die letzten Tage vor dem am 9. November 1888 erfolgten Ableben auch Zeichen von Meningitis, u. z. waren Puls und Athmung unregelmässig, und traten am letzten Tage anfallsweise zitternde Bewegungen in den oberen und unteren Extremitäten auf, an denen sich auch die Augen beteiligten. Die Temperatur, die im Oktober sich zwischen 37° und 38° gehalten hatte, war mit dem Auftreten der Otorrhoe und des Darmkatarrhs auf 38°—39° und später mit dem Auftreten der Pneumonie bis 40° Abends gestiegen mit nur geringen Remissionen des Morgens.

Die Section wurde am 10. November 1888 im pathologisch-anatomischen Institute vorgenommen, und lautete die Diagnose wie folgt: *Otitis media suppurativa bilateralis. Meningitis cerebrospinalis suppurativa. Pleuropneumonia dextra. Intumescencia hepatis gradus levioris. Rachitis florida.*

Die beiden Schläfebeine, die mir von Prof. *Chiari* gütigst zur Untersuchung überlassen wurden, wurden von mir noch denselben Tag secirt, hierauf in Alkohol gehärtet, in 5% Salpetersäurelösung entkalkt und nach Einbettung in Celloidin der mikroskopischen Untersuchung in Schnitten unterzogen.

#### Rechtes Gehörorgan.

*Makroskopischer Befund.* Das Trommelfell stark geschwollen, so dass vom kurzen Hammerfortsatz nur eine Andeutung zu sehen war. Der Umbo wenig vertieft, unter dem Hammergriffende im vorderen unteren Quadranten eine spinnadelkopfgrosse Stelle des Trommelfells vorgewölbt und uneben, an Farbe und Aussehen aber gleich dem übrigen Trommelfelle. Der Duraüberzug des Schläfe-

beins hyperämisch. Nach Eröffnung der Paukenhöhle durch Abtragung des Tegmentum tympani sieht man ihre Schleimhautauskleidung hochgradig geschwollen und geröthet und die oberen Räume der Paukenhöhle vollständig ausfüllend, sodass die Gehörknöchelchen nicht zu unterscheiden sind. Die Paukenhöhle ist erfüllt mit einem dicken schleimig-eitrigem Sekret, das sich in Fäden zieht und sehr zähe ist.

*Mikroskopischer Befund.*

*Tuba Eustachii.* Es war nur die knöcherne Tuba am Präparate erhalten. Die Schleimhaut derselben zeigte namentlich an der inneren Wand hochgradige Faltenbildung und hochgradige Verdickung. Die Gefässe waren sehr weit, in den tieferen Schichten der Schleimhaut fanden sich zahlreiche Spindelzellen, in den oberflächlichen aber eine dichte entzündliche Proliferation und Infiltration, bestehend grösstentheils aus lymphoiden, theilweise auch aus epitheloiden Zellen. Die Entzündung der Schleimhaut war jedoch keine gleichmässige, es zeigten sich an vielen Stellen dichtere zellenreichere Herde, während an anderen Stellen wieder nur die oberflächlichen Schichten der Schleimhaut in geringem Grade entzündlich infiltrirt waren. Das Epithel war überall erhalten, und lag demselben entweder ein dichteres eitriges Exsudat aus lymphoiden, sich stark färbenden Zellen auf oder ein mehr schleimiges Sekret grösstentheils aus Schleimkörperchen und schleimig degenerirten Epithelien bestehend. Zwischen beiden fanden sich wieder Uebergänge, in denen im Sekret zahlreichere lymphoide Zellen neben schleimig degenerirten vorhanden waren. Es richtete sich dies ganz nach dem Grade der Entzündung, in dem sich die unterliegende Stelle der Schleimhaut befand.

*Paukenhöhle, Trommelfell und Warzenhöhle.* Die pathologischen Veränderungen der Schleimhaut der Paukenhöhle waren die gleichen wie in der knöchernen Tuba. Auch in der Paukenhöhle zeigte die innere Wand unregelmässige Erhebungen und Einsenkungen in der Schleimhautoberfläche, wie sie ähnlich in der Form von Falten in der Tuba gefunden wurden, und waren diese auch in der vorderen Hälfte des Trommelfells ziemlich zahlreich vorhanden, hier aber ziemlich lang und schmal, papillenförmig. Vor und unter dem Hammergriffende war oben eine umschriebene mehr nach aussen vorgebauchte Stelle am Trommelfelle beschrieben worden, die sich mikroskopisch als eine Narbe des Trommelfells erwies. Es fehlte an dieser Stelle die Eigenschicht des Trommelfells vollständig und endete scharf am oberen Rande der Narbe. Das Ende der Membrana propria

war hier etwas nach innen umgebogen, während es am unteren Rande der Perforation sich allmählig in der entzündeten Schleimhaut, beziehungsweise der Cutis verlor. Auch die Cutisschicht des Trommelfells zeigte mässige Entzündung, insbesondere am Umbo und entsprechend dem Rande des Trommelfells. In der Schleimhaut des Trommelfells sowol, wie auch der hinteren Wand der Paukenhöhle waren mehrere cystenartige Hohlräume, die mit Cylinderepithel ausgekleidet waren, vorhanden, wie ich solche bisher nur selten bei der chronischen Entzündung der Mittelohrschleimhaut vermisste. In den beiden Fensternischen war die Entzündung nur eine mässige, und waren beide mit einem mehr schleimigen Sekrete mit wenig Eiterzellen ausgefüllt.

Der *Musculus tensor tympani* zeigte nur längs seines oberen Randes wenig Fettzellen, war sonst normal, und ebenso war auch der *Musculus stapedius* normal.

#### *Inneres Ohr.*

Im *inneren Gehörgang* waren sämtliche Nerven entzündet. Im *N. facialis*, in dessen Scheide und zwischen seinen grösseren Bündeln lagen zahlreiche Eiterzellen bis in die Gegend des *Ganglion geniculi*. In höherem Grade noch waren die beiden Zweige des *N. acusticus* entzündet und liess sich an ihnen die Entzündung bis zu ihrem Eintritt in den Knochen verfolgen. In der *Schnecke* waren beide Treppen erfüllt mit eitrigem Exsudate, dem in der Paukentreppe reichliche Fibrinfäden beigemischt waren, die besonders gegen den äusseren Theil der Paukentreppe zahlreicher wurden und nur spärliche Eiterkörperchen lagen dort zwischen den Fibrinfäden. Die periostale Auskleidung der *Scalen* war entzündlich infiltrirt und eine deutliche Grenze zwischen dem aufliegenden Exsudate und der periostalen Auskleidung oft nicht mehr zu finden. Das Exsudat füllte beide Treppen durch alle Windungen der *Schnecke* hindurch zu ihrem grössten Theile aus und war nur in der Vorhofstreppe der basalen Windung besonders gegen das basale Ende hin in geringerer Menge vorhanden, während es wieder in der Paukentreppe derselben Windung ungemein reichlich war.

Der *Ductus cochlearis* blieb durch die ganze *Schnecke* nahezu frei von der Entzündung. Er war mit geronnener Lymphe gefüllt, der stellenweise einzelne abgestossene Epithelien beigemischt waren. Nur an wenigen Stellen hatte die Entzündung theils durch die *Membrana basilaris*, theils durch die *Membrana Reissneri* hindurch schon auf den Innenraum des *Ductus cochlearis* übergegriffen. An diesen Stellen lagen den genannten Membranen auch an der

dem Ductus cochlearis zugekehrten Seite wenige Eiterzellen auf. Das Epithel des Ductus cochlearis war im allgemeinen gut erhalten, ebenso auch das *Corti'sche* Organ, nur liessen sich die Zellkerne des letzteren stellenweise nicht mehr gut färben. Ein Zeichen, dass auch sie wahrscheinlich schon durch die Entzündung gelitten hatten. Die Membrana Reissneri lag in der mittleren Windung dem *Corti'schen* Organ auf, das zusammengedrückt erschien, in den übrigen Windungen aber hatte sie ihre normale Lage. Das Ligamentum spirale war nahezu ganz intakt und nur stellenweise mit seiner, den Skalen zugekehrten Fläche erkrankt. Anders die Nerven in der Lamina spiralis und im *Rosenthal'schen* Kanal. In beiden fand sich Entzündung durch die ganze Schnecke hindurch, wenn auch besonders in letzterem nicht in hohem Grade. An einigen Stellen schien die Entzündung von der Paukentreppe aus auf den Ganglienkanal übergegriffen zu haben, ich fand wenigstens daselbst zwischen beiden keine deutliche Grenze. Am wenigsten waren die Nervenzweige zwischen innerem Gehörgang und Ganglienkanal beteiligt. Auch die Schneckenwasserleitung hatte an der Entzündung theilgenommen und ebenso fand sich Eiter in der Umgebung der Vene im Ductus venosus.

Wie ich schon erwähnte, lagen die grössten Massen des Exsudates in der Paukentreppe der basalen Windung und füllten da den Zwischenraum zwischen der Membran des runden Fensters und der Lamina spiralis. Die Membran des runden Fensters war stellenweise in allen ihren Schichten entzündet, stellenweise wieder war die mittlere Schicht derselben frei von Entzündung geblieben. Nach aussen lag, wie schon erwähnt, ein mehr schleimiges Secret dem Nebentrommelfelle auf.

Im *Vorhof* und in den *Bogengängen* waren die Veränderungen ganz die gleichen. Der endolymphatische Apparat war auch da nahezu ganz frei von Entzündung und gefüllt mit geronnener Lymphe, die Epithelien an seiner Wand waren gut erhalten, und die Entzündung war nur in der Ampulle des hinteren Bogengangs durch die Membran durchgedrungen und lag auch an der inneren Seite desselben eine kurze Strecke weit Eiter. Im übrigen beschränkte sich die Entzündung auf den perilymphatischen Theil und das Exsudat war am reichlichsten in dem grossen Lymphraum nach innen vom Steigbügel und zwischen Utriculus und der inneren Wand des Vorhofes, sowie in dem perilymphatischen Raum der Bogengänge vorhanden; am spärlichsten fand es sich in der Umgebung der häutigen Ampullen des oberen und äusseren Bogengangs. Im ovalen Fenster war das Ringband von innen her entzündlich in-

filtrirt, doch stand die Entzündung nicht im direkten Zusammenhang mit der an der äusseren Seite des Steigbügels.

#### Linkes Gehörorgan.

*Mikroskopischer Befund.* Der Duraüberzug des Schläfebeins hyperämisch. Im äusseren Gehörgang dem Trommelfell aufliegend eingedickter Eiter. Das Trommelfell selbst eitrig infiltrirt, gelblich verfärbt, stark geschwollen, so dass die Hammertheile nicht zu sehen sind, und findet sich ungefähr in der Mitte der unteren Hälfte eine kleine rothe Stelle (eine Granulation in einer Perforation). Die Schleimhaut der Paukenhöhle war hochgradig geschwollen und geröthet, und die Paukenhöhle mit einem schleimig-eitrigem Secrete erfüllt. Das Gleiche gilt von der Warzenhöhle.

#### *Mikroskopischer Befund.*

*Tuba Eustachii, Paukenhöhle und Warzenfortsatz* waren ganz von gleicher Beschaffenheit wie auf der rechten Seite. Nur das *Trommelfell* zeigte insofern eine Abweichung von dem der rechten Seite, als hier neben der Narbe sich auch eine kleine Perforation in demselben fand, deren Ränder jedoch mit der stark gewucherten Epidermis überkleidet waren, die am Perforationsrande mächtig entwickelte Retezapfen zeigte. Es erwies sich diese Perforation also als eine schon ältere, die noch von der mehrere Monate früher von dem Kinde überstandenen eitrigen Mittelohrentzündung hergerührt haben dürfte.

#### *Inneres Ohr.*

Der N. acusticus und facialis waren im *inneren Gehörgang* in gleicher Weise erkrankt, wie rechterseits. In der *Schnecke* bestanden insofern Unterschiede zwischen diesem und dem beschriebenen rechten Ohre als hier im Ductus cochlearis neben geronnener Lymphe überall schon Eiter nachgewiesen werden konnte, der durch Durchbruch der Membrana basilaris und Reissneri dahin vorgedrungen war. Das Cortische Organ war selten mehr intakt zu finden, und meist schon ein Theil desselben zerstört. Die Reissner'sche Membran war in den oberen beiden Windungen stark konvex gegen die Vorhofstreppe ausgebogen. Das Ligamentum spirale nahm hier mehr an der Entzündung theil, und fanden sich an mehreren Stellen Herde entzündlicher Infiltration in demselben. In dem basalen Endtheil der Vorhofstreppe lag reichlicher Eiter. An der unteren Wand der Paukentreppe in der Nähe der Mündung der Schneckenwasserleitung war der Knochen in geringer Ausdehnung arrodirt. Im *Sacculus rotundus* fand sich neben geronnener Lymphe reichlich Eiter, und waren hier sowie auch im Endtheil der basalen Schneckenwindung die Gewebe missfärbig

und die Kerne nicht mehr deutlich zu unterscheiden bis in die Macula cribrosa des Sacculus hinein, also Zeichen einer beginnenden Necrose der Gewebe vorhanden. Die Membran des runden Fensters war in diesem Ohre schon weniger hochgradig entzündet als rechts, und ein Zusammenhang zwischen der entzündlichen Infiltration derselben an der Paukenhöhlenseite und der Labyrinthseite weniger deutlich. Das Ringband des Steigbügels an der Vorhofsseite in mässigem Grade entzündlich infiltrirt. Der perilymphatische Raum in der Umgebung des Utriculus war mit Eiter erfüllt und die Wände des letzteren von der Entzündung stellenweise durchbrochen. Es lag an diesen Stellen auch schon innerhalb des häutigen Utriculus etwas Eiter seiner Wand auf. Im übrigen aber war der Innenraum noch frei von Entzündung und ganz mit geronnener Lymphe gefüllt, so dass schon mit freiem Auge bei der Ansicht der Schnitte sich der endolymphatische Raum deutlich vom perilymphatischen unterscheiden liess. Auch hier zeigten die häutigen Theile des Utriculus sowie auch seine Macula in grösserer Ausdehnung die Zeichen beginnender Necrose. Das Verhalten der Bogengänge war ganz das gleiche wie das des Utriculus.

*Bacteriologisch* wurden die Gehörorgane gleichfalls untersucht, jedoch in nicht vollständig ausreichender Weise. In dem Secret aus den Mittelohren fanden sich in Deckglaspräparaten Diplococcen nach Art der *Fränkel'schen* Pneumococcen. In Gelatinekulturen, die angefertigt wurden, ist nichts aufgegangen. Agarplatten standen mir leider zufällig nicht zur Verfügung. In der Schleimhautauskleidung des Mittelohrs, im Secret sowie auch in dem Eiter, der das innere Ohr füllte, ebenso auch in den Entzündungsheerden im N. acusticus wurden in den theils nach *Gramm*, theils nach *Weigert* und nach *Friedländer* gefärbten Schnitten zahlreiche Coccen gefunden, die meist zu 2 angeordnet waren. Da Plattenkulturen und Thierexperimente nicht gemacht wurden, so kann nur die Vermuthung ausgesprochen werden, dass es sich um den *Fränkel'schen* Pneumococcus gehandelt haben dürfte, welcher auch bisher am häufigsten als der Erreger der Meningitis cerebrospinalis nachgewiesen wurde.

Im *Mittelohr* wurden zweierlei Veränderungen gefunden. Einmal solche älterer Natur, so die Narbenbildung in den Trommelfellen. Sie müssen als Folgen der Entzündung angesehen werden, welche 8 Monate vor dem letalen Ende des Kindes begonnen hatte, und über deren Ende nichts bekannt ist. Dann Zeichen einer akuten Entzündung, welche 14 Tage vor dem Tode in Folge eines

akuten Schnupfens aufgetreten war und wieder zu einem Durchbruch der Narbe des linken Trommelfells geführt hatte. Ob die Verdickung der Schleimhaut mit Bildung dicker Lager von Spindeln als eine Folge dieser letzten Entzündung oder als Zeichen der Fortdauer entzündlicher Erscheinungen von früher her anzusehen ist, lässt sich mit Sicherheit schwer entscheiden, ebenso wie es nicht leicht sein dürfte, die Beziehungen der Lues adnata zu der ersten Erkrankung der Ohren, sowie auch zu der erwähnten Verdickung der Schleimhaut bei dem Mangel spezifischer für Lues allein charakteristischer Veränderungen klar zu stellen.

Im *inneren Ohre* fand sich beiderseits eine fibrinös-eitrige Entzündung im perilymphatischen Raum, welche an mehreren Stellen im Begriffe war auf den endolymphatischen Raum überzugreifen und stellenweise zu Necrose der Gewebe geführt hatte. Diese Entzündung hatte erst kurze Zeit, wahrscheinlich nur wenige Tage vor dem Tode gedauert, also ungefähr ebenso lange, wie die Cerebrospinalmeningitis, an der das Kind gestorben war. Für ihre Entstehung könnte sowohl die eitrige Mittelohrentzündung, als auch die Meningitis cerebrospinalis in Betracht gezogen werden. Für ein Fortschreiten der Entzündung von den Mittelohren her auf die inneren Ohren spricht jedoch nichts im Befund, während für eine Infection der Labyrinth von der Schädelhöhle her mehrere wichtige Momente angeführt werden können. Die pathologisch-anatomischen Veränderungen im inneren Ohr waren von gleicher Dauer wie die Veränderungen an den Meningen. In den Fensternischen zeigte die Entzündung an der Labyrinthseite einen anderen Charakter als an der Paukenhöhlenseite. Während an letzterer die entzündliche Infiltration nur in den oberflächlichen Schichten der Schleimhaut im mässigen Grade ausgesprochen war und das Secret, das der Schleimhaut auflag, einen mehr schleimigen Character zeigte, es waren nur spärliche Eiterzellen beigemischt, fand sich an der Labyrinthseite der Membran des runden Fensters dichte entzündliche Infiltration und reichliches fibrinös-eitriges Exsudat. Weiter lässt sich auch das gleichzeitige Ergriffenwerden beider Labyrinth weit leichter durch das Eindringen der Infectionsträger von der Schädelhöhle her durch die Schneckenwasserleitung verstehen, als auf dem Wege durch die Fenster. Endlich spricht die Analogie mit einer grösseren Anzahl anderer Beobachtungen bei Cerebrospinalmeningitis sehr gewichtig für diesen Weg. Die hochgradigen pathologischen Veränderungen in beiden Labyrinth, wie sie trotz der kurzen Dauer der meningealen Symptome bei dem Kranken schon entwickelt waren, die in beiden Ohren gleichmässige Aus-

breitung der Entzündung im perilymphatischen Raume bei nahe zu vollständigem Freibleiben des endolymphatischen Raumes von Entzündungserscheinungen und die entzündlichen Veränderungen in den Schneckenwasserleitungen bestätigen auch in diesem Falle wieder, was ich schon in meinem ersten Aufsätze\*) behauptete, dass die Entzündungserreger, also wahrscheinlich die *Fränkel'schen* Pneumococcen, gleichzeitig wie sie sich im Liquor cerebri vermehren und ausbreiten, auch durch die offenen Schneckenwasserleitungen ins innere Ohr eindringen. Bei einem Fortkriechen der Entzündung längs der Scheiden des N. acusticus auf das Labyrinth würde dieses nicht so rasch nach dem Beginn der Meningitis erkranken und dann könnte auch die Entzündung sich nicht auf den perilymphatischen Raum beschränken, wäre vielmehr früher im endolymphatischen Raume zu erwarten. Wir sehen auch bei der Cerebrospinalmeningitis in kurzer Zeit die Meningen des Gehirns und Rückenmarks von der Entzündung ergriffen werden, und erklärt sich dies auch nur durch die rasche Vermehrung und Ausbreitung der Entzündungserreger im Liquor cerebrospinalis. Ob in manchen Fällen bloß durch das Fortschreiten der Entzündung längs der Nervenscheide des Acusticus eine Entzündung des Labyrinthes in Folge von Cerebrospinalmeningitis zu Stande kommt, möchte ich zwar für möglich, aber durch die Untersuchungen von *Gradenigo*\*\*) noch nicht für erwiesen erachten, zumal in den kurzen Notizen, die über diese Untersuchungen vorliegen, von einer Entzündung des inneren Ohres überhaupt nichts berichtet wird.

## II. *Otitis media suppurativa acuta im Gefolge von Masern, geheilte Otitis interna, Taubstummheit.*

R., Wenzel, 6 $\frac{1}{2}$ jähriger taubstummer Knabe wurde am 23. Oktober 1890 in das Franz-Josef Kinderspital in Prag aufgenommen. Nach der Krankengeschichte, die ich der Güte des Herrn Prof. *Ganghofner* in Prag verdanke, war der Kranke während der ersten drei Lebensjahre nach der Angabe der Mutter in körperlicher und geistiger Beziehung vollständig gesund gewesen. Nach vollendetem dritten Lebensjahre klagte er öfter über Kopfschmerzen. Gegen Ende des vierten Lebensjahres wurde er plötzlich von allgemeinen Krampfanfällen befallen, welche sich  $\frac{1}{2}$  Jahr hindurch in Zwischenräumen von 3—4 Tagen wiederholten. Der Knabe war während dieser Zeit immer bettlägerig, soll Fieber gehabt und delirirt haben. Stuhl- und Harnentleerung geschahen ins Bett, die Sprache wurde undeutlich und schwerfällig. Nach einem

\*) Zur Kenntniss der Otitis interna. Zeitschr. f. Heilk. Bd. VII S. 39.

\*\*) Annales des maladies de l'oreille XV 536, XVI 613.



halben Jahre sistirten die Anfälle vollständig, Patient konnte das Bett wieder verlassen, doch blieb die Störung der Sprache bestehen. Auch fiel der Mutter der unsichere taumelnde Gang des Knaben auf. Einige Wochen später trat völliger Verlust der Sprache ein. In diesem Zustand verblieb nun das Kind, abgesehen von zeitweise auftretenden Anschwellungen der unteren Extremitäten bis 3 Monate vor seiner Aufnahme ins Spital. Um diese Zeit soll der Knabe, während er mit seinen Kameraden spielte, gefallen sein, worauf sich Erbrechen von Blut einstellte. Seitdem sind die unteren Extremitäten vollständig gelähmt, und Patient kann nicht mehr gehen. Untersuchungen, die im Kinderspital mit den Knaben vorgenommen wurden, bestätigten die Angaben der Eltern, dass der Knabe taubstumm sei. Er reagierte weder auf die lauteste Sprache, noch auf starke Geräusche (Schlagen auf den Tisch, Läuten einer Glocke etc.) und war seine Sprache bis auf wimmernde und unartikulierte Laute verloren gegangen. Dabei zeigte er sich geistig geweckt, verfolgte mit Interesse die Vorgänge in seiner Umgebung, und konnte man sich auch durch Zeichen mit ihm theilweise verständigen. Am 23. Januar 1891 erkrankte er an Masern, in deren Gefolge am 27. Januar sich eine Pneumonie entwickelte, und starb der Kranke am 31. Januar. Die klinische Diagnose hatte gelautet: *Paraplegia extremitatum inferiorum. Mutosurditas probabile post meningitidem cerebrospinalem. Injections Kochii sine reactione. Pleuritis dextra obsoleta accident. Morbillis. Pneumonia. Odema pulmonum.*

Die Sektion der Leiche wurde am 1. Februar 1891 gemacht und war der Befund von Gehirn und Rückenmark folgender:

Die weichen Schädeldecken blass, das Schädeldach 51.5 cm im Horizontalumfang messend, die Nähte erhalten, die Tubercula parietalia stark vorgewölbt. Der Schädel mesocephal. Die Dura mater mässig verdickt, von geringem Blutgehalt, in ihren Sinus dunkle postmortale Coagula. Die inneren Meningen zart, blutreich, leicht abziehbar. Das Gehirn von gewöhnlicher Grösse, die Gehirnwindungen von normaler Configuration, die Hirnsubstanz von mittlerem Blutgehalt, sehr weich. Das Ependym des vierten Ventrikels uneben, ebenso das der Seitenventrikel, die letzteren im Vorder-, Unter- und Hinterhirn bedeutend dilatirt. In beiden Thalami optici weissliche Stellen, theils rundlicher, theils streifenförmiger Gestalt (ungleichmässige Blutvertheilung.) Die übrigen Grosshirnganglien ohne merkbare Veränderungen, ebenso auch die Nervi acustici. Die Präparation des Rückenmarks zeigt den Centralkanal vom zweiten Cervicalnerven an stark dilatirt, welche Dilatation bis ins unterste Brustmark zu verfolgen ist. Die Pachymeninx im Bereich des Brustmarkes mit den inneren Meningen und der Medulla fest verwachsen. Eine geringere Erweiterung des Centralkanals auch im Bereich des Lendenmarkes, die Rückenmarksubstanz daselbst sehr weich u. s. w.

Die pathologisch-anatomische Diagnose lautete: *Morbilli, Pneumonia lobularis bilateralis. Hydrocephalus chronicus internus. Hydro-*

*myelie. Adhaesiones inter pachymeningem spinalem et meningem internam. Tumor lienis acutus. Degeneratio parenchymatosa myocardii, hepatis renumque.*

Die beiden Schläfebeine, die inzwischen im Eiskasten aufbewahrt worden waren, wurden am 2. Februar in Alkohol gebracht, also ungefähr erst 48 Stunden nach dem Ableben und am 6. Februar von mir der weiteren Untersuchung unterzogen.

*Makroskopischer Befund.*

*Rechtes Gehörorgan.* Die Epidermis des äusseren Gehörganges und des Trommelfells hat sich theilweise abgelöst, und ist deshalb das Trommelfell nicht genau zu sehen. Im äusseren Gehörgang kein Eiter. Die Dura mater über dem Tegmen tympani etwas verdickt, sonst dünn. Am Gehörnerven nichts besonderes, doch scheint er etwas dünner zu sein. Paukenhöhlenschleimhaut geschwollen, roth, eitriges Sekret in der Paukenhöhle.

*Linkes Gehörorgan.* Die Dura mater über dem Tegmen tympani und der hinteren Fläche des Schläfebeins entsprechend der Umgebung der Mündung der Vorhofswasserleitung verdickt, das Tegmen tympani in seiner hinteren Hälfte sehr dick und kompakt. Ueber der Paukenhöhle eine linsengrosse, stark durchscheinende Stelle im Knochen. Das Trommelfell zeigt ziemlich normale Verhältnisse, die Paukenhöhlenschleimhaut ist etwas geschwollen und geröthet, und findet sich in der Paukenhöhle eitriges Sekret.

Die beiden Schläfebeine werden nun nach Härtung in Alcohol in 2—3 % Salpetersäurelösung entkalkt, nach der Entkalkung in Alcohol wieder gehärtet und die Schnecke und der obere Bogen gang erst jetzt behufs besserer Einbettung in Celloidin geöffnet.

*Mikroskopischer Befund.*

*Rechtes Gehörorgan. Innerer Gehörgang.* Das Perineurium der Bündel des R. vestibularis erscheint verdickt, der Schneckenerv von normalem Aussehen. An der vorderen Wand des inneren Gehörgangs liegt unter dem Periost eine ziemlich dicke Schicht Knochen der nach seiner faserigen Struktur mit wenig Knochenkörperchen als neugebildeter Knochen periostalen Ursprungs angesehen werden muss.

*Schnecke.* Der Ductus cochlearis ist durch die ganze Schnecke gleichmässig verändert. Das Corti'sche Organ besteht durchwegs nur aus einem unregelmässigen Zellenhaufen, in dem in den unteren Windungen selten etwas besser in der Spitze nur noch die Pfeiler und die Contouren des Corti'schen Organs zu erkennen sind. Das Epithel an der äusseren Wand ist erhalten, doch von seiner Unterlage zum Theil abgehoben und stark pigmentirt. Die Reissner'sche

Membran ist erhalten und sind ihre Epithelien fein punktirt (Pigment). Der Ductus cochlearis ist mit geronnener Lymphe ausgefüllt, in der stellenweise abgestossene und wie gequollen aussehende Epithelien liegen. Von Nerven ist innerhalb des Ductus cochlearis nichts zu sehen. Die Nerven in der Lamina spiralis sind im grössten Theil der Schnecke erhalten und von normaler Stärke und gesundem Aussehen, sind aber in einem Theile der basalen Windung unmittelbar vor dem Ende derselben bis auf einige wenige Fasern geschwunden. Hier findet sich auch an Stelle der Nerven stellenweise dem Knochen verkalktes Gewebe aufgelagert und der Zwischenraum zwischen beiden Blättern dadurch verengt. Ebenso war auch im Endtheil der Spitzenwindung auf einer längeren Strecke an Stelle der geschwundenen Nerven nur spärliches Bindegewebe in dem verengten Raum zwischen den Blättern der Lamina spiralis zu sehen. Gerade an der letzteren Stelle war das Corti'sche Organ noch verhältnissmässig am besten erhalten. Entsprechend der Anheftung des Ligamentum spirale zeigte der Knochen der äusseren Wand mehrere zackenartige Auflagerungen in der mittleren Windung sowol wie auch in der basalen. Die periostale Auskleidung der Treppen war fast überall verdickt und reichliches Pigment in ihr eingelagert, und war dies besonders an der inneren Seite der Vorhofstreppe entsprechend dem Modiolus in der mittleren Windung der Fall, woselbst eine dicke Schicht eines theils mehr netzförmigen, theils dichteren faserigen Bindegewebes auflag. Im Canalis ganglionaris keine pathologischen Veränderungen. Der Schneckenwasserleitung lag an ihrer Mündung in die Schnecke eine geronnene Masse auf; der Kanal selbst war frei, seine Wände aber zeigten an der Schneckenmündung die Knochenoberfläche sehr unregelmässig konfigurirt. An der inneren Seite der Membran des runden Fensters nichts Abnormes.

*Vorhof und Bogengänge.* Im Vorhof sind die Nerven und die Maculae acusticae schön erhalten und im endo- sowol, wie auch im perilymphatischen Raum findet sich geronnene Lymphe. Die innere Wand des Utriculus ist eine Strecke weit bindegewebig verdickt. Bemerkenswerth sind die Veränderungen an der Steigbügelbasis. Diese ist in ihrer vorderen Hälfte stark nach aussen gerückt und der dreieckige Raum, der dadurch an ihrer inneren Seite gebildet wurde, war mit Bindegewebe ausgefüllt. Die Vorhofswasserleitung ist frei, an der Mündung des knöchernen Kanals in den Vorhof finden sich aber verschiedene Bindegewebszüge. Die Ampullen des oberen und äusseren Bogenganges sind normal, Cupulaformationen erhalten, die des hinteren durch neu-

gebildeten Knochen, der der inneren Wand anliegt und eine unregelmässige Oberfläche bietet, bedeutend verengt. Einen ungemein hohen Grad erreichten die pathologischen Veränderungen in den Bogengängen. So war der hintere Bogengang gleich hinter seiner Ampulle erst etwa zur Hälfte, weiterhin aber nahezu ganz mit neugebildetem Knochen ausgefüllt, während der übrig bleibende Raum von faserigem Bindegewebe durchzogen war und der häutige Bogengang ganz fehlte. Gleich verhielt sich auch die innere Hälfte des äusseren Bogenganges. Auch in dieser war der häutige Bogengang grösstentheils zerstört, und fanden sich zwischen verschiedenen Zügen neugebildeten Bindegewebes mehrere rundliche Lücken, von denen eine kleinere an der einen Wand noch einen Epithelbelag zeigte, also als Rest des häutigen Bogengangs aufgefasst werden musste. Weiterhin war dann die innere Hälfte des äusseren Bogenganges vollständig mit Knochengewebe erfüllt, das sich in nichts von dem umgebenden Knochen unterschied. Nur der verschiedene Verlauf der Haversischen Kanäle und eine kaum merkliche Grenzlinie liessen die ausfüllende, neugebildete Knochenmasse von ihrer Umgebung unterscheiden. In der an die verknöcherte innere Hälfte des äusseren Bogengangs angrenzenden äusseren waren normale Verhältnisse und die Papillen im häutigen Bogengang ungewöhnlich hoch.

*Mittelohr.* Im Mittelohr fand sich durchgehends eine entzündliche Infiltration mässigen Grades in der Schleimhautauskleidung, dabei mässige Schwellung und Hyperaemie der Schleimhaut, das Epithel derselben erhalten und demselben meist ein mehr citriges Exsudat aufliegend.

In Schnitten, die nach der *Weigert'schen* Methode auf Mikroorganismen gefärbt waren, fanden sich Streptococcen in dem Exsudat in der Paukenhöhle und in der Tuba und einzelne auch der Schleimhautoberfläche aufliegend. Im Ganzen aber waren die Coccen nur in spärlicher Anzahl zu finden. In der entzündeten Schleimhaut konnte ich keine nachweisen, in den Gefässen fanden sich reichliche Fibrinfäden gefärbt.

Zahlreiche Kettencoccen fanden sich im rechten Ohr an den Wänden der Schnecken-treppen und des Vorhofs in langen Ketten aufliegend. Oft lagen auch mehrere solche lange Ketten beisammen, ohne dass irgend welche entzündliche Reaction des Gewebes zu bemerken gewesen wäre. In den Gefässen fand ich ebenso wie im Mittelohr auch im inneren Ohre keine Coccen.

#### Linkes Gehörorgan.

*Innerer Gehörgang.* Ungefähr entsprechend der Mitte der vorderen Wand fand sich ein Loch, dass in eine 4—5 mm im Durchmesser

haltende Höhle im Knochen führte, die mit einem fibrösen Bindegewebe zum Theil ausgekleidet und auch vom inneren Gehörgang zum Theil durch eine bindegewebige Wand geschieden war. Die Nerven waren nicht pathologisch verändert.

*Schnecke.* Im Ganglienkanal fand sich nur in der basalen Windung ein grösserer Defect in den Ganglienzellen und Nervenfasern und an Stelle dieser Bindegewebe in grösserer Menge, während in der übrigen Schnecke der Ganglienkanal sich normal verhielt. Die Nervenfasern in der Lamina spiralis waren in dem grössten Theil der basalen Windung an Zahl bedeutend vermindert und die Nervenfaserbündel in Folge dessen sehr schmal, in der mittleren Windung waren dann die Nervenbündel von normaler Stärke bis gegen das Ende der Spitzenwindung, in der die Nervenfasern wieder wie im rechten Ohre vollständig fehlten. Das *Corti'sche* Organ war in der ganzen Schnecke schlecht erhalten und bildete einen unregelmässigen Zellenhaufen, in dem nur selten noch die Pfeiler deutlich zu erkennen waren. Von der *Corti'schen* Membran fanden sich nur spärliche Reste auf den Zähnen der Crista spiralis. Das Epithel im Sulcus spiralis internus und externus fehlte theilweise, theilweise war es erhalten, aber von der Unterlage abgelöst. Die *Stria vascularis* gleich wie im rechten Ohr. Die *Reissner'sche Membran* war mit Ausnahme einer kurzen Strecke in der Mitte der basalen Windung und gegen das Ende der Spitzenwindung, wo sie ziemlich normale Lage und Länge hatte, *hochgradig verlängert*, stellenweise besonders in der mittleren Windung derart, dass sie nahe der medialen Wand der Vorhofstreppe gelagert war und noch mehrfache Faltungen aufwies. Sie enthielt auch reichliches Pigment. Im Ductus cochlearis und in beiden Treppen besonders in der Vorhofstreppe lagen ausser wenigen abgelösten Epi., beziehungsweise Endothelzellen, geronnene Massen. Die perio-stale Auskleidung der Schneckentreppen war fast nirgends vollkommen normal. Im grössten Theil zeigte sie eine Verdickung durch Zunahme des Bindegewebes, das meist einen sklerotischen Character zeigte, sich mit Eosin stark und diffus färbte und wenig Kerne und wenig Faserung aufwies. Stellenweise war dasselbe auch verkalkt. In der basalen Windung war eine schmale Zone der knöchernen Begrenzung der Treppen pathologisch verändert. Es sah der Knochen daselbst aus wie verkalktes Bindegewebe, nicht wie Knochen. Es fanden sich keine Knochenkörperchen in dieser Zone, trotzdem das Verhalten gegen Farbstoffe ein gleiches war, wie das des normalen Knochens. Bemerkenswert waren die Veränderungen im Endtheil der basalen Windung. Hier lag die

*Reissner'sche Membran* auf der *Stria vascularis* auf und war stark verlängert. In der Gegend der Schneckenwasserleitung war die innere Hälfte der Paukentreppe bis in die Mündung der Schneckenwasserleitung hinein mit neugebildetem Knochen ausgefüllt, während die äussere Hälfte dieser Treppe von Bindegewebszügen eingenommen war, die zwischen den Wänden der Paukentreppe und der *Lamina spiralis* und *Membrana basilaris* ausgespannt waren. Reichliches Bindegewebe war besonders in dem Raume zwischen der Membran des runden Fensters und dem Endtheil der *Lamina spiralis* zu sehen. An einer Stelle durchzog dieses Bindegewebe auch die Membran des runden Fensters selbst und reichte bis in die Nische des runden Fensters, also bis in die Paukenhöhle.

*Vorhof und Bogengänge.* Im Vorhof war der *Sacculus rotundus* hochgradig ausgedehnt, so dass er auch einen grossen Theil des Raumes, der als *Cisterna perilymphatica vestibuli* bezeichnet wird, einnahm. Die Nerven waren von normalem Aussehen. Im perilymphatischen Raum befanden sich geronnene, undifferencirbare Massen. Am Steigbügel fand sich die gleiche Veränderung wie auf der rechten Seite. Am Eingang in die Vorhofswasserleitung Züge faserigen Bindegewebes. Auch links waren die Bogengänge am hochgradigsten verändert. Während die Ampullen noch ziemlich normale Verhältnisse boten, konnte dies von den Bogengängen fast nirgends mehr gesagt werden. Die häutigen Bogengänge waren meist vollständig zerstört oder doch hochgradig pathologisch verändert. So waren entweder seitliche Ausbuchtungen vorhanden, die zu einer Vergrösserung des Lumens geführt hatten, oder aber sie waren an mehreren Stellen durch Bindegewebszüge durchbrochen, die vom perilymphatischen Raum her die häutige Begrenzung durchsetzten und den Innenraum desselben theilten. Der perilymphatische Raum war entweder nur mit mehr weniger dichtem Bindegewebe oder mit neugebildetem Knochen ausgefüllt, was namentlich von dem hinteren Bogengang galt.

*Mittelohr.* Die pathologischen Veränderungen waren ganz die gleichen wie rechts.

Wenn wir zum Schluss die in beiden Gehörorganen gefundenen pathologisch-anatomischen Veränderungen nochmals überblicken, so finden sich Veränderungen verschiedener Natur. Erstens Veränderungen, die erst kurze Zeit gedauert hatten, so die eitrige Mittelohrentzündung und die Streptococceninvasion im Labyrinth. Letztere hatte keine Reactionserscheinungen hervorgerufen, die Streptococcen hatten sich wahrscheinlich postmortal noch vermehrt

und waren im Labyrinth von keiner pathologischen Bedeutung. Zweitens Veränderungen, die mit Sicherheit auf eine vor längerer Zeit, nach der Krankengeschichte schon vor 3 Jahren überstandene Krankheit zurückgeführt werden mussten. Unter diese sind zu rechnen die in beiden Ohren vorhandenen Defekte in den Nerven der basalen und der Spitzenwindung der Schnecke, sowie auch stellenweise in den Nerven und Ganglienzellen des *Rosenthal'schen* Kanals, die hochgradigen Veränderungen des *Corti'schen* Organs, die Veränderungen in der endostalen Auskleidung des inneren Ohres und im Knochen, welche sich entweder als Verdickung der endostalen Auskleidung stellenweise mit Verkalkung derselben, theils aber als Knochenneubildung, so besonders in den Bogengängen und in dem Endtheil der basalen Schneckenwindung kennzeichneten, und endlich die Dislocation der vorderen Hälften der Fussplatten der Steigbügel nach aussen. Beschränkt auf das linke Ohr fand sich knöcherner Verschluss der Schneckenmündung des *Aquaeductus cochleae* und eine hochgradige Ausdehnung der *Membrana Reissneri* und des *Sacculus rotundus*. Alle diese Veränderungen sind Folgen einer Entzündung des Labyrinths, welche Entzündung sich nach dem Befunde vorwiegend in dem perilymphatischen Räumen abspielte und am hochgradigsten in den Bogengängen und in der Gegend der Mündung der Schneckenwasserleitung aufgetreten war. Nach der Krankengeschichte, die leider, soweit es die Anamnese betraf, etwas ungenau war, war das Kind 3 Jahre vor dem Tode in Folge einer Cerebrospinalmeningitis taubstumm geworden, und müssen wir demnach annehmen, dass die Labyrinthentzündung damals sich entwickelt hatte und in Folge der Cerebrospinalmeningitis aufgetreten war. Dafür spricht auch der Befund. Die Veränderungen in der Schneckenwasserleitung und an den Fenstern sprechen dafür, dass die Labyrinthentzündung auch in diesem Falle in gleicher Weise entstanden sein dürfte, wie in den anderen bisher untersuchten Fällen nämlich durch das Eindringen der pathogenen Keime auf dem Wege der Schneckenwasserleitung ins innere Ohr.

Von den pathologisch-anatomischen Veränderungen im inneren Ohre verdienen einige unsere besondere Beachtung. Wie aus dem Befunde erhellt, waren die pathologisch-anatomischen Veränderungen am hochgradigsten in den Bogengängen und im Endtheil der basalen Schneckenwindung entsprechend der Mündung der Schneckenwasserleitung in der Paukentreppe. Es ist dies ein Vorkommnis, das schon wiederholt beobachtet wurde, und für dessen Erklärung ich folgendes Moment in Betracht ziehen möchte.

Bei der raschen Vermehrung der *Fränkel'schen* Pneumococcen im Liquor cerebri erscheint es nicht unwahrscheinlich, dass diese, wenn eine Anzahl derselben durch die Schneckenwasserleitung ins innere Ohr eingedrungen, sich hier in der Perilymphe nach dem Gesetze der Schwere in den tiefsten Theilen des Labyrinths, das sind bei der Rückenlage der hintere und äussere Bogengang, zumeist ansammeln und vermehren und auch hier bei umschriebener Erkrankung zu den hochgradigsten Störungen führen werden. Für den basalen Endtheil der Paukentreppe kommt wahrscheinlich das gleiche Moment in Betracht.

Die Zerstörung der Nerven in der basalen und in der Spitzenwindung der Schnecke sowie auch der Ganglien im entsprechendem Theile des Ganglienkanals ist gleichfalls als eine Folge der vorausgegangenen Entzündung des inneren Ohres aufzufassen. Für den beiderseits symmetrischen Schwund der Nerven, sowie auch das in beiden Ohren gleichmässige Erhaltenbleiben der Nerven in den mittleren Windungen muss ich eine Erklärung schuldig bleiben, wenn ich auch nicht daran denken kann, dass diese Vertheilung der pathologischen Veränderungen eine rein zufällige gewesen ist.

Besonders erwähnenswert, weil meines Wissens bisher nicht beobachtet, ist die hochgradige Ausdehnung des Ductus cochlearis und des Sacculus rotundus des linken Ohres durch Verlängerung der *Reissner'schen* Membran, beziehungsweise der Wand des Sacculus. (Auch in den häutigen Bogengängen fand sich an Stellen, wo die Wand derselben zerstört worden war, eine seitliche Ausbuchtung und dadurch bedingt eine Vergrösserung des Lumeus.) Dabei war in diesem Ohre die Mündung der Schneckenwasserleitung in der Paukentreppe der basalen Windung durch neugebildeten Knochen verschlossen. Wie bekannt, wird die Perilymphe des inneren Ohrs nicht im inneren Ohr selbst gebildet, sondern ist nur Liquor cerebri, der durch die Schneckenwasserleitung eindringt und die häutigen Theile des inneren Ohres umspült. Nach Verschluss der Schneckenwasserleitung durch die Entzündungsprodukte hörte die Communication des perilymphatischen Raumes mit dem Liquor cerebri ganz auf. Mit dem Beginn der Resorption und Rückbildung der Entzündungsprodukte im perilymphatischen Raume musste es bei der Fortdauer der Produktion der Endolymphe im endolymphatischen Raume zu einem vermehrten Drucke in letzterem, zu einem verminderten im perilymphatischen Raum und damit zu einer Dehnung der nachgiebigeren Theile der Wand des endolymphatischen Raumes kommen, welche zu der beschriebenen Erweiterung dieses Raumes führte. Warum die Wand nur an gewissen Stellen gedehnt wurde



und an anderen nicht, dafür kann ich nur die Vermuthung aussprechen, dass wahrscheinlich nur die Theile der Wand gedehnt wurden, die durch die Theilnahme an der Entzündung weniger widerstandsfähig waren.

Die gleichfalls beiderseits *symmetrische Dislocation des Stapes* erklärt sich, wenn sie, was bezweifelt werden könnte, pathologischer Natur ist, vielleicht in der Weise, dass wir annehmen, dass durch die Entzündung, welche, wie erwiesen, auch das Ringband ergriffen hatte, dieses derart erweicht wurde, dass der Stapes dem Zuge des *Musculus stapedius* folgte und so in seiner vorderen Hälfte nach aussen dislocirt wurde. Diese Stellung wurde dann mit der Rückbildung des *Processes fixirt* und so eine bleibende.

Die *Veränderungen des Cortischen Organs* lassen eine mehrfache Deutung zu. Einmal können sie als Fäulnisserscheinungen aufgefasst werden, da die Gehörorgane, als sie zur Untersuchung kamen, nicht mehr ganz frisch waren, anderseits aber können sie als Folge der vorausgegangenen Entzündung angesehen werden. Eine bestimmte Entscheidung wird sich schwer treffen lassen. Ich möchte die letztere Ansicht für begründeter erachten. Es findet sich an Präparaten, die gleich lange nach dem Ableben zur Untersuchung kommen, das *Corti'sche Organ* meist besser erhalten, und auch die vollständige Taubheit, die nach der Hörprüfung vorhanden war, lässt sich aus der Atrophie der Schneckenerven in der Spitze und Basis der Schnecke nicht vollständig erklären, während die vollständige Zerstörung des *Corti'schen Organs* in der ganzen Schnecke dies wol hinreichend thun würde.

---

Den Herren Prof. *A. Epstein* und *Ganghofner* schulde ich für die Ueberlassung der Krankengeschichten, Herrn Prof. *H. Chiari* für die Ueberlassung der Gehörorgane zur Untersuchung besten Dank.

# DIE REFRACTIONSENTWICKLUNG DES MENSCHLICHEN AUGES.

Von

Dr. J. Herrnheiser.

(Mit 5 Curvenzeichnungen im Texte.)

Nachstehende Publication ist das Resultat von zahlreichen, durch mehrere Jahre hindurch systematisch ausgeführten Untersuchungen. Es wurden Gebiete bearbeitet, über die bisher nur Vermuthungen vorlagen, die, wenn sie auch ganz richtig sind, jetzt erst durch Zahlen, die auf wissenschaftlichem Wege gewonnen wurden, ihre Bestätigung finden. — Auch sonst sind Thatsachen gefunden worden, die zu einer Publication Berechtigung geben. Von einer Verwerthung der gefundenen Verhältnisse betreffs des Astigmatismus wurde abgesehen, weil die notwendige, exacte Bestimmung, welche einzig und allein nur mit dem Ophthalmometer erreichbar ist, nicht durchgeführt wurde, und weil die Berechnungen in den einzelnen Lebensperioden sich doch als zu complicirt erwiesen hätten. Welche Grade von Genauigkeit die angegebenen Reihen beanspruchen, das möge aus der Art der Untersuchung, die ich ausführlich angebe, erkannt werden.

Von den Meisten wird das emmetrope Auge als das normale geführt. Wenn man nun das emmetrope Auge als das normale bezeichnet, in der Absicht, hiemit auszudrücken, dass es dem idealen Refractionszustande, der in Wirklichkeit vielleicht nie erreicht wird, entspricht, so mag dies richtig sein; will man aber damit sagen, dass die meisten Augen diesen Refractionszustand besitzen, so ist dies nicht richtig. Die Mehrzahl der menschlichen Augen ist hypermetropisch, und zwar habe ich bei einer Zahl von 11.000 untersuchten Augen ca. 56 % Hypermetropie gefunden, also die Majorität im Vergleich mit den beiden anderen Brechzuständen zusammengenommen. Es ist dies keine neue Thatsache, sondern schon aus Zusammenstellungen über Massenuntersuchungen Anderer evident geworden. So hat *Randall* eine Zusammenstellung gegeben,

aus welcher hervorgeht, dass die Hypermetropie namentlich in den frühen Lebensperioden die überwiegende Mehrzahl der Augen betrifft.

*Randall*, sowie andere, welche auf Grund von Zusammenstellungen ihre Schlüsse aufbauen, haben dies gethan, indem sie die Ergebnisse der verschiedensten Untersucher addirten und daraus Mittelwerte zogen. Wenn ich auch nicht der Bedeutung dieser Art der Zusammenstellung meine Anerkennung versagen will, so kann ich doch darauf hinweisen, dass die diversen Methoden der einzelnen Untersucher, auch die verschiedenen Gesichtspunkte, von denen dieselben bei Beurteilung der Grenzwerte der Refraktionszustände (ich meine hiemit die geringen Grade von Myopie und Hypermetropie) ausgingen, den Grundtypus der Einheitlichkeit vermissen lassen. Es wurden in diese Compilationen Refractionen, die nur functionell bestimmt wurden, dann solche, welche nur in Atropin-Mydriase festgesetzt waren und solche, welche mit dem Ophthalmoscope bestimmt wurden, aufgenommen, der eine rechnet erst Myopie 1D als zur Myopie gehörig, der andere vernachlässigt 0,75 DH und so kommt auf diese Weise ein bedeutend verschiedener Prozentsatz der einzelnen Refraktionszustände heraus. Meine Schlüsse haben den Vorzug, dass sie auf Grund eines einheitlichen Untersuchungsvorganges, der von ein und derselben Person durchgeführt wurde, aufgebaut sind, und dass über eine so stattliche Anzahl untersuchter Augen verfügt wird, dass die aufgestellten Behauptungen Berechtigung auf grosse Wahrscheinlichkeit für sich haben. Als Refraktionszustand wurde von mir nur der mit dem Augenspiegel bestimmte angenommen. Mit dem Ophthalmoscope kann ja die Refraction von dem Geübten mit ziemlich grosser Sicherheit bestimmt werden. Die zuverlässigste Refraktionsbestimmung ist die in Atropin-Mydriase und gerade bei dieser Prüfungsmethode hat sich das Ueberwiegen der Hypermetropie so auffallend kund gegeben, eine Erscheinung, die in der Lähmung der Accomodation und in dem Nachlassen des Tonus des Ciliarmuskels ihre hinreichende Erklärung findet. Ich erwähne von den neuen Publicationen nur die von *Jackson*\*) Dieser hat unter 4000 auf ihre Refraction mit Mydriaticis untersuchten Augen 80 % Hypermetropie gefunden, die Hälfte von diesen 1.25D oder weniger.

Es ist ferner eine allgemein bekannte und feststehende Thatsache, dass wenn man von den schweren bösartigen Formen, der sogenannten angeborenen und progredienten Myopie absieht, die Mehrzahl der kurzsichtig gewordenen Menschen als solche zu bezeichnen

\*) „The absolute static refraction of the eye“. *Transact. of the americ. ophth. soc.* 1889. p. 435.

sind, die während ihrer Schulzeit die Myopie erworben haben. Ohne hiemit eine Trennung der „Schulmyopie“ von den anderen Formen der Kurzsichtigkeit zu praejudiciren, kann ich darauf hinweisen, dass der Ausdruck „Schulmyopie“ ein feststehender Terminus technicus geworden ist, auf den in diesem Aufsätze nicht näher eingegangen werden soll, da ich dieses Thema in einer späteren Publication des Genauern zu erörtern beabsichtige. Ich wiederhole hier nur Bekanntes, wenn ich mich dahin ausspreche, dass der Schulbesuch und die durch ihn bedingte zu Hause gleichfalls intensiv fortgesetzte Nahearbeit in erster Linie für das Zustandekommen der Myopie verantwortlich zu machen sind, wobei ich nicht unterlasse, der Heredität, die ja für so Vieles verantwortlich gemacht wird, und der durch sie bedingten Praedisposition zur Myopie eine gewiss nicht untergeordnete Rolle zuzuschreiben.

Die verdienstvollen Arbeiten *Cohn's* auf diesem Gebiete haben eine überaus grosse Anzahl Fachgenossen zu Nachuntersuchungen aufgemuntert, und fast aus jeder grösseren Stadt liegen derartige Berichte vor. Ich führe nur an, dass *Randall* 161 derartige Publicationen zusammengestellt hat, doch ist das als eine Art Manco bei den Untersuchungen über die Entwicklung der Refraction des menschlichen Auges zu betrachten, dass während über die Refraktionszustände zur Zeit des Schulbesuches so massenhaft gearbeitet wurde, über die Lebensperioden, die darüber hinausliegen, nur sehr wenig vorliegt. Wenn auch jetzt noch von so mancher Seite aufgefördert wird, weitere Schuluntersuchungen anzustellen, so halte ich die Vornahme solcher zum Zwecke einer blossen Refraktionsbestimmung, abgesehen von dem localen Interesse, das sie immerhin haben, und von der Belehrung, die der Untersucher selbst daraus schöpft, derartige Untersuchungen für überflüssig. Die Thatsachen, die gewonnen werden konnten, stehen fest, und es ist nur durch Zahlen das fixirt worden, was den Ophthalmologen schon viel früher bekannt war. In der Einleitung zu seiner Arbeit „Zur Lehre von den Ursachen der Kurzsichtigkeit“, die im Jahre 1874 erschienen ist, schreibt *Schnabel*: „Lange schon, ehe die Augenärzte zum exacten Verständnisse der Refraktionsanomalien gelangt waren, stand bei ihnen die Ueberzeugung fest, dass die Kurzsichtigkeit meist während der Wachstumsperiode des Körpers erworben wird, und dass zweitens ihre Entstehung durch die Art der Verwendung des Auges wesentlich beeinflusst werde. Ersteres ergab sich aus der Vergleichung der Häufigkeit der Kurzsichtigkeit jenseits des 18. Lebensjahres mit der grossen

\*) Gräfe's Archiv, 1874, Bd. 2.

Seltenheit ihres Vorkommens im zarten Kindesalter und aus den vollkommen vertrauungswürdigen Angaben gebildeter Myopen, welche den Zeitabschnitt genau anzugeben wussten, bis zu welchem sie noch vortrefflich in die Ferne gesehen. Letzteres folgerte man aus der Beobachtung, dass die Zahl der Myopen in verschiedenen Gesellschaftsklassen desselben Volkes im geraden Verhältnisse steht mit der durchschnittlichen Arbeitsgrösse, welche innerhalb derselben den Augen auferlegt wird, und dass ganze Völkerschaften um so mehr Myope haben, je höher die Bildungsstufe ist, die sie einnehmen.“ — Ich habe bei der Aufgabe, die ich mir gestellt habe, da in Prag derartige Untersuchungen bisher noch nicht vorgenommen waren, von ihnen nicht abstrahieren können, und habe auch derartige ausgeführt. Viel wichtiger erschien mir jedoch das Gebiet zu bearbeiten, welches die ersten Lebensjahre (1.—6.) umfasst, und den Zeitabschnitt zu fixiren, in welchem eine Aenderung des Brechzustandes nur ausnahmsweise stattfindet. Dass ich so viel Material dazu sammeln musste, ist wol einem jeden einleuchtend; denn gerade zur sicheren Constatirung einer solchen Thatsache bedarf es immer der Untersuchung grosser Massen. Die Fragen, die ich mir vorlegte, waren die: *Welches ist der Refraktionszustand bei den Neugeborenen, in welchem Grade entwickeln sich aus diesem, quasi als Urzustand des Auges anzusehenden die weiteren Refraktionsstufen in den verschiedenen Lebensabschnitten?*

### Untersuchung von Neugeborenen.

Die Frage, welche Refraction das menschliche Auge kurze Zeit nach der Geburt besitzt, kann am sichersten durch die ophthalmoscopische Refraktionsbestimmung des Auges des Neugeborenen gelöst werden. Der erste der auf diesem Gebiete gearbeitet hat, war der Altmeister in der Anwendung des Augenspiegels, *Ed. v. Jäger*, der die Augen von Neugeborenen, Schulkindern und Soldaten untersucht hat. Derselbe fand für die Neugeborenen auffallender Weise Myopie als die vorherrschende Refraction und die Resultate seiner Untersuchung gehen dahin, dass von 100 Augen an 50 Kindern im Alter von 9—16 Tagen 78 % myopisch, 5 % emmetrop und 17 % hypermetropisch waren. Zur Erklärung nimmt er an, dass diese Einstellung durch stärkere Krümmung der Linse, verbunden mit einem geringeren Abstände ihrer vorderen Fläche von der Cornea bedingt sei. *Jäger* hat, wie er brieflich *Ely* mittheilte, die Untersuchung derart ausgeführt, dass er die Augen der Kinder nicht atropinisirte. Vielleicht beruht in diesem Momente die Differenz

zwischen den Resultaten, zu denen er gelangt ist, und den Ergebnissen derjenigen, die seine Untersuchungen wieder aufnahmen. Die von *Jäger* gefundenen Werte (vide unten auf dieser Seite) galten ziemlich lange Zeit als sicher feststehend und dem entsprechend versuchte man die Deutung der Thatsache, dass die kindlichen Augen später hypermetropisch sind, analog dem *Jäger*-schen Gedankengange. So giebt *Mauthner* in seinem Buche\*) „Vorlesungen über die optischen Fehler des Auges,“ folgende Erklärung des Entwicklungsganges der Refraction:

„Schreitet die Entwicklung des Auges vorwärts, so muss man sich vorstellen, dass mit dem Wachsen der Durchmesser des Bulbus die Linse der Form, welche ihr im erwachsenen Auge zukommt, sich rascher nähern kann, als die Augenaxe der Länge, die sie im entwickelten Auge hat. Dadurch kann es geschehen, dass im kindlichen Lebensalter der hintere Brennpunkt des dioptrischen Apparates hinter die Netzhaut wandert, und so das Auge hypermetropisch wird. Die weiter fortschreitende Ausbildung des Auges betrifft zumeist die Zunahme der Dimensionen. Die Netzhaut entfernt sich vom dioptrischen System, das Linsensystem wird vielleicht auch noch etwas, aber nicht in gleicher Proportion flacher, die Netzhaut nähert sich dadurch immer mehr dem hinteren Brennpunkte und erreicht ihn endlich, das Auge wird emmetropisch.

Das dürfte wohl die rationellste Art und Weise sein, um sich zu erklären, wieso die Augen Neugeborener zumeist myopisch, die Augen der Kinder zumeist hypermetropisch und jene der Erwachsenen zumeist emmetropisch sind.“

*Jäger* hat die Ergebnisse seiner Untersuchungen im Jahre 1861 publicirt, 18 Jahre später erfolgte die erste Nachuntersuchung

Anmerkung. Des historischen Interesses halber sei hier die Tabelle für die Werte, wie sie *Jäger* gefunden, wiedergegeben.

Unter 100 Augen von	sind:		
	hyper- metropisch	emme- tropisch	myopisch
Kindern im Alter von 9—16 Tagen . . . . .	17	5	78
Kindern im Alter von 2—6 Jahren . . . . .	8	30	62
Knaben auf dem Lande im Alter von 6—11 Jahren	11	46	43
Mädchen auf dem Lande im Alter von 5—11 Jahren	10	34	56
Knaben in einem Waisenhaus im Alter von 7—14 Jahren . . . . .	12	33	55
Zöglinge in einem Privat-Erziehungshaus im Alter von 9—16 Jahren . . . . .	2	18	80
Gemeinen Soldaten, Italiener, im Alter von 20—25 Jahren . . . . .	1	57	42

\*) Erschienen 1876.

*Ely's*, der zum Zwecke einer genaueren Untersuchung sowohl die Kinder wie sich selbst atropinisirte. Auf diese Weise untersuchte er 105 Augen, von denen er 100 in eine Tabelle zusammenstellte. Er fand 72 % hyperope, 17 % emmetrope und 11 % myope. Dies ist im Vergleiche mit den *Jäger'schen* Daten eine grosse Differenz, welche sich bei den nun rasch aufeinander folgenden Untersuchungen anderer noch erheblich steigert. In demselben Jahre wie *Ely* veröffentlichte auch *Horstmann* die Resultate seiner Untersuchungen an Kindern von  $\frac{1}{2}$ –2 Jahren. Er fand unter 96 untersuchten Augen in 78 % Hyperopie, 13 % Emmetropie und 9 % Myopie. Das Jahr darauf theilte derselbe Autor in der Danziger Naturforscherversammlung mit, dass die Refraktionsbestimmung bei 40 Augen von Neugeborenen in 70 % Hyperopie, in 20 % Emmetropie und in 10 % Myopie ergeben habe. Auffallend gering ist der Grad von Hyperopie, den er bestimmt hat nicht über 1.5 D. Von den hierher gehörigen Publicationen führe ich an die von *Königstein*, *Schleich*, *Ullrich*, *Bjerrum*, und *Germann*. Ausser *Bjerrum*, der bei 87 Augen in 3.4 % der Fälle Myopie gefunden, wurde von den anderen Genannten dieser Refraktionszustand nicht mehr nachgewiesen. *Schleich* verfügt über 300, *Ullrich* über 240, *Germann* über 220 untersuchte Augen, (letzterer hat jedoch in seine Tabelle auch Säuglinge bis zum Alter von 80 Tagen aufgenommen) und *Königstein* berichtet über 562. Die ersten drei fanden durchwegs hypermetropische Refraction, *Königstein* keine Myopie, 10 Augen emmetropisch und 552 also 98 % hypermetropisch.

Dank der Zuvorkommenheit des Herrn Prof. *Epstein* habe ich Gelegenheit gehabt, durch 4 Jahre in der ihm unterstehenden Klinik sehr viele der aufgenommenen Säuglinge zu untersuchen. Die Kinder standen im Alter von 8–14 Tagen. Zuverlässig untersucht wurden 1920 Augen; die Fälle, wo mir die Refraktionsbestimmung nicht unbedingt sicher erschien, habe ich in meine Berechnung nicht mit aufgenommen. Die Resultate, die ich gewonnen, stimmen ganz mit denen überein, wie sie *Königstein*, *Ullrich* und *Schleich* angeben; mit Ausnahme eines einzigen Kindes, das schon durch die Grösse seiner Augen es waren dies wahre Glotzaugen ein auffallendes Aussehen bot, ist die Refraction bei allen eine hypermetrope gewesen. — Die Art und Weise, wie ich bei der Untersuchung vorgeing, ist folgende: Als Lichtquelle diente mir eine Gaslampe. Die Pupillen der Kinder wurden 4 Stunden vorher durch Einträufelung einer 1 % Atropinlösung erweitert, so dass zur Zeit der Untersuchung die Pupille maximal dilatirt war. Ich halte die Atropinisirung für ein notwendiges Postulat, da die Pupille des Neu-

geborenen zu eng ist, und eine genaue Untersuchung ohne künstliche Mydriase nicht durchführbar ist. Das Kind wurde durch eine Wärterin in aufrechter Körperstellung gehalten, der Kopf durch einen Assistenten fixirt. Die Untersuchung erwies sich im Grossen und Ganzen als nicht schwierig. Selbst schreiende Säuglinge beruhigten sich nach dem Einwerfen von Licht in nicht gar langer Zeit, bei sehr vielen trat ein schlafähnlicher Zustand ein, und sie starrten direct in den Spiegel hinein. — Die Form der Pupille ist vorwiegend rund. Ueber die physiologische Excaration hätte ich an dieser Stelle folgendes mitzuteilen: In 28 % war eine Erweiterung der Gefäss-eintrittspforte vorhanden. Dieselbe hatte aber im Papillenniveau ein ganz minimales Terrain eingenommen und verengte sich rasch trichterförmig in die Tiefe. Eine Niveaudifferenz von 2—3 D, wie sie *Ulrich* angibt, habe ich nie gefunden, doch halte ich es für ganz wahrscheinlich, dass auch solche vorkommen können. Von den 1918 hypermetropischen Augen vertheilen sich auf die verschiedenen Grade der Hypermetropie wie folgt:

+ 1 D	563	29.25 %
+ 2 D	683	35.75 %
+ 3 D	319	16.11 %
+ 4 D	251	13.07 %
+ 5 D	72	3.76 %
+ 6 D	30	1.56 %

Die Durchschnittshypermetropie des Auges der Neugeborenen wäre also nach meinen Untersuchungen **2.30 D**.

### Vorschulpflichtiges Alter.

Als dieses ist die Lebensperiode vom 1. bis zum 6. Lebensjahre zu betrachten. Hier ist es am schwierigsten ein geeignetes Untersuchungsmaterial zu erhalten; doch verfüge ich Dank der Freundlichkeit des Herrn Prof. *Ganghofner*, dessen Klinik ein überaus reiches Material aufweist, und dadurch, dass mir Gelegenheit geboten war die Kleinen im deutschen Kindergarten in Carolinenthal zu untersuchen, über eine relativ grosse Menge untersuchter Augen; es sind 546 an der Zahl von Kindern im Alter von 14 Monaten bis zu 6 Jahren. Bevor ich zur Mitteilung der Ergebnisse meiner Untersuchungen schreite, will ich anführen, dass auch hier *Jäger* merkwürdiger Weise die Myopie als die vorherrschende Refraction gefunden hat. Im Alter von 2—6 Jahren waren nach ihm unter 100 Augen 62 % kurzsichtig und nur 8 % weitsichtig. Auch diese Untersuchungen hat er ohne Atropinmydriase durchgeführt. Die von anderen ausgeführten Nachuntersuchungen haben durchwegs



**ganz** das entgegengesetzte, nämlich ein enormes Ueberwiegen der **Hypermetropie** in zweifelloser Weise ergeben.

Auch ich kann mich ihnen vollständig anschliessen. Unter der **relativ grossen** Zahl von 546 untersuchten Augen waren nur 24 **kurzsichtig**, gewiss ein sehr kleiner Bruchteil.

Die Scala, die ich erhalten, ist folgende:

Hypermetropie	392	71.79 %
Emmetropie	130	23.81 %
Myopie	24	4.39 %

Die einzelnen Grade der Hypermetropie vertheilten sich folgendermassen:

+ 1 D	162	41.36 %
+ 2 D	143	36.48 %
+ 3 D	49	10.20 %
+ 4 D	26	6.34 %
+ 5 D	8	2.04 %
+ 6 D	4	1.02 %

Die Durchschnittshypermetropie beträgt in dieser Lebensperiode **1.95 D.**

Es folgt nun jene Periode, die für den Entwicklungsgang der Refraction des menschlichen Auges die wichtigste ist und die jenen Lebensabschnitt umfasst, in welchem infolge der „geistigen Ausbildung“ an das Auge mit einem Male sehr grosse Ansprüche gestellt werden, in welche zugleich auch die stärkste Entwicklung des Körpers fällt. Dieser Zeitabschnitt umfasst das Alter von 6 bis 20 Jahren und zerfällt in 2 Theile, die Zeit der Volksschul-ausbildung und die der Mittelschule. Es ist natürlich, dass keine strenge Scheidung an dem Uebergange der einen in die andere Periode durchgeführt werden kann, da manche Kinder, besonders die Dorfkinder im Alter, das noch 10 Jahre übersteigt, der Volksschule angehören, während sehr häufig Stadtkinder mit erreichtem 10. Lebensjahre in die Mittelschule eintreten. Als Durchschnittsalterstufe an der Grenze dieser beiden Unterabtheilungen kann das 12. bis 13. Lebensjahr festgestellt werden. Ich übergehe nun im folgenden zur Mittheilung der Resultate, welche mir die Untersuchung der dieser Lebensperiode angehörigen Individuen ergeben hat. Ich gebe diesem Capitel die Aufschrift „Schul-Untersuchungen“, um jenen Namen beizubehalten, unter welchem derartige Forschungen der Oeffentlichkeit bekannt wurden und gerade durch ihre Verbreitung in der Laienwelt für die Hygienie des Auges so manches Erspriessliche bereits geleistet haben. —

### Schuluntersuchungen.

Die durch *H. Cohn* zuerst aufgestellte und dann von vielen Seiten bestätigte Thatsache, dass mit der Höhe der Klasse der Procentsatz von Kurzsichtigen zunimmt, hat auch bei meinen Untersuchungen ihre Bestätigung gefunden. Ich glaube es trotzdem hier nicht unterlassen zu sollen, das Ergebniss meiner Schuluntersuchungen mitzuthemen, zumal da derartige von Prag ans noch nicht publizirt worden sind und daher eine Art Beitrag zu dem für die ganze civilisirte Welt giltigen Gesetze derselben gelten mögen. Untersucht wurden folgende Anstalten:

1. Die deutsche Knabenvolksschule in Karolinenthal. (Kinder von 6—14 Jahren.)
2. Das Taubstummeninstitut. (Kinder von 7—14 Jahren.)
3. Das Waisenhaus zu Sct. Joh. d. Täufer. (Kinder von 6—14 Jahren.)
4. Das italienische Waisenhaus. (Kinder von 6—16 Jahren.)
5. Die k. k. deutsche Staatsoberrealschule in Prag.
6. Das k. k. deutsche Staatsobergymnasium, Graben, Prag.
7. Die k. k. Staatsoberrealschule in Karolinenthal.

Die Untersuchung wurde derart durchgeführt, dass dieselbe als ziemlich vorwurfsfrei angeführt werden kann. Der Vorgang hiebei war folgender: Zuerst wurde die Sehschärfe bestimmt und zwar ohne Glas, sodann die manifeste Hyperopie, in anderen Fällen jenes Glas, welches die beste Correction ergab. Diese Untersuchungen wurden von einer Anzahl Herren der deutschen Univ.-Augenklinik in Prag vorgenommen. Die Controlle mit dem Augenspiegel nahm ich selbst vor und zwar in der Weise, dass ich die Refraction (mit dem *Hirschberg'schen* Spiegel) bestimmte, ohne das Resultat der vorangegangenen Untersuchung zu kennen. In den Fällen, bei welchen sich eine Differenz in der Bestimmung ergab, oder wo nicht hinreichend Zeit war, eine befriedigende Correction durch Brillen zu erhalten, wurde eine sorgfältige Untersuchung in der Klinik selbst vorgenommen. Ich glaube, dass auf diese Weise der Vorwurf der Ungenauigkeit, der von mancher Seite gegen solche Massenuntersuchungen ins Feld geführt wurde, bei den Ergebnissen dieser Untersuchungen wohl entfallen wird. Die Curven, die den Anstieg der Myopie in den einzelnen Jahrgängen der verschiedenen Lehranstalten darstellen, ersparen mir eine weitläufige Auseinandersetzung. Hier sei nur angeführt, dass in der Volksschule der Procentsatz an Kurzsichtigen ein äusserst geringer ist, während er in den Oberklassen der Real- und Gymnasialschulen auch bei uns in erschreckendem Maasse aufsteigt. Dieselben Uebelstände, wie sie in den dieses Gebiet betreffenden Publicationen hervorgehoben

worden sind, spielen auch hier eine grosse Rolle: unzweckmässige Schulgebäude, eine schlechte Beleuchtung in den einzelnen Klassen, Lehrbücher mit einem für die Augen unvortheilhaften Drucke u. a. mehr. Bei der Eintheilung nach der Refraction habe ich noch die Individuen, bei denen eine totale Hypermetropie von  $+ 0.5$  D vorhanden war, zu den Emmetropen gerechnet, Myopiegrade von  $- 0.5$  D aber bereits unter die Myopen eingereiht, weil ich von der Ueberlegung ausging, dass dieser Refraktionsgrad zweifellos den Beginn der Kurzsichtigkeit darstellt und dass bei diesen Individuen bei einer Untersuchung, die einige Jahre später vorgenommen werden würde, eine weitere Zunahme der Refraktionsanomalie constatirt werden könnte, und es einleuchtend ist, dass bei der feststehenden Thatsache, dass die Refraction der Augen der Neugeborenen einer Hypermetropie von durchschnittlich  $+ 2$  D entspricht, ein Refraktionszustand, der bereits in die Myopie einzureihen ist und eine Differenz von  $2.5$  D darstellt, nicht ausser Acht gelassen werden soll. —

Ich zeichne hier 3 Curven auf, welche das Ansteigen der Myopie in den einzelnen Classen der Mittelschulen demonstrieren sollen, die der beiden Realschulen und des Staatsgymnasiums. Ein Blick auf die Curven genügt, um das Ansteigen der Myopie, wie es namentlich von der 4. zur 6. Classe am raschesten stattfindet, klar aufzufassen.

In der **Knabenvolksschule in Karolinenthal** beläuft sich die Zahl der untersuchten Augen auf 438; davon waren:

Emmetrope	152	34.70 %
Hyperope	244	55.70 %
Myope	18	4.11 %
Aligmatisch	24	5.48 %

Auf die einzelnen Classen vertheilte sich die Zahl wie folgt:

Classe.	Zahl der untersuchten Augen.	Emmetrope.	Hyperope.	Myope.	Astigmat.
I.	58	14	39	—	5
II.	64	31	33	—	—
III.	101	36	57	2	6
IV.	121	34	67	14	6
V.	94	37	48	2	7
<b>Summa</b>	<b>438</b>	<b>152</b>	<b>244</b>	<b>18</b>	<b>24</b>

### Taubstummen-Institut.

Im Taubstummeninstitute wurden 154 Insassen untersucht. Im Ganzen verwerthe ich für meine Tabellen 274 Augen; die übrigen wurden ausgeschieden, weil sie Individuen angehörten, bei denen keine zuverlässige Bestimmung möglich war. Von den 274 Augen sind:

Emmetrope	93	33.94 %
Hyperope	147	63.50 %
Myope	24	8.03 %
(Astigmat.)	(9)	(3.28 %)

Retinitis pigmentosa, die bekanntlich nach Angaben von *Liebreich* u. a., sich so häufig bei Taubstummen finden soll, habe ich in keinem einzigen Falle nachgewiesen. Auch die Angaben von *Adler*, die das häufige Vorkommen von Hemeralopie bei Taubstummen, auch wenn sie keine Retinitis pigmentosa haben, hervorheben, kann ich nicht bestätigen. Noch eine Bemerkung sei mir gestattet, nämlich betreffend die Sehschärfe. Es ist von den Taubstummen behauptet worden, dass sie sich einer überaus guten Sehschärfe erfreuen, einer solchen, die verhältnissmässig viel höher ist als die bei emmetropen und hyperopen Augen. Auch diese Angabe kann ich nicht bestätigen. Ich habe, wie die meisten andern, die Sehschärfe der Taubstummen (dieser Untersuchungsmodus wurde nur im Taubstummen-Institute ausgeführt) mit den *Suellen'schen* Hackenproben bestimmt. Da stellte sich heraus, dass sehr viele der sehr intelligenten Kinder die letzte Zeile, die in einer Entfernung von 6 m. erkannt werden soll, auch auf 8 m. ganz richtig und schnell erkannten. Dadurch aufmerksam gemacht, habe ich dann auch Emmetrope und Hyperope mit normaler Sehschärfe, die auf der Buchstabentafel  $\frac{1}{6}$  S hatten, geprüft, indem ich ihre Sehschärfe auch mit den Hackentafeln bestimmte. Da ergab sich nun, dass ein grosser Procentsatz von jenen, welche  $\frac{1}{6}$  S mit den Buchstabenproben hatten, mit den Hackentafeln  $\frac{7}{6}$  und auch  $\frac{8}{6}$  nachweisen liessen. — Hiemit sind auch die Angaben über die vermeintlich bessere Sehschärfe bei Taubstummen auf das richtige Maass zurückgeführt, ein besseres Beobachtungsvermögen, das bei den Taubstummen von frühester Kindheit an gepflegt wird, sei zugleich zugegeben. —

Im **italienischen Waisenhaus** wurden 20 Pflinglinge, im **städtischen Waisenhaus zu St. Johann dem Täufer** 98 zuverlässig untersucht, und es ergab die Untersuchung in Bezug auf die Refraktionszustände folgende Resultate:

Emmetropie	70	30.30 %
Myopie	35	15.15 %
Hypermetropie	126	54.50 %
Summa	231	

Der scheinbar so hohe Procentsatz der Myopie ist durch die Thatsache erklärt, dass im italienischen Waisenhaus eine Anzahl von über 14 Jahre alten Individuen aufgenommen wurde, die sämtlich myop waren.

**K. K. Staats-Realschule in Carolinenthal.**

Zahl der untersuchten Schüler 210.

Sehstörungen bedingt durch angeborene Veränderungen oder durch abgelaufene Krankheitsprozesse sind verzeichnet an 5 Augen. Bei 27 Augen ist Astigmatismus notirt. Die anderen Refractionszustände vertheilen sich wie folgt:

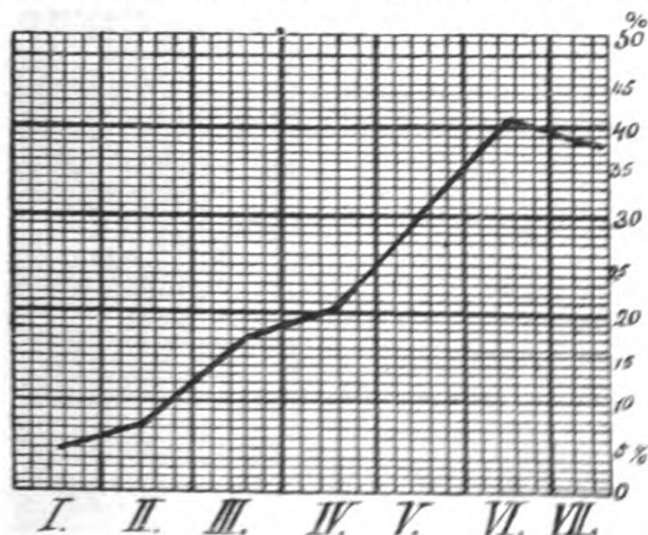
Emmetropie	159	38.3 %
Hypermetropie	166	40.0 %
Myopie	63	15.2 %

*Tabellarische Uebersicht nach den einzelnen Classen.*

Classe	Anzahl der untersuchten Augen	Hypermetropie	Emmetropie	Myopie
Ia.	67	9	40	4
Ib.	76	37	31	4
II.	78	41	25	6
III.	68	27	23	11
IV.	50	18	19	10
V.	26	12	5	8
VI.	24	8	4	10
VII.	26	4	12	10
Summe	415	166	159	63

(27 astigmatisch.)

Der Prozentsatz an Emmetropen war am niedrigsten in der VI. Classe 16.7 % am höchsten in der I. Classe 49.6 %. Die Hypermetropie sinkt vom höchsten Prozentsatze 52.6 % in der II. Classe, auf 15.4 % in der VII. Classe, während die Myopie einen Aufstieg von 5.6 % in der I. Classe bis zu 41.7 % in der VI. Classe aufweist.

**Graphische Darstellung der Zunahme der Myopie in den einzelnen Classen.**

**K. K. I. Staatsrealschule in Prag.**

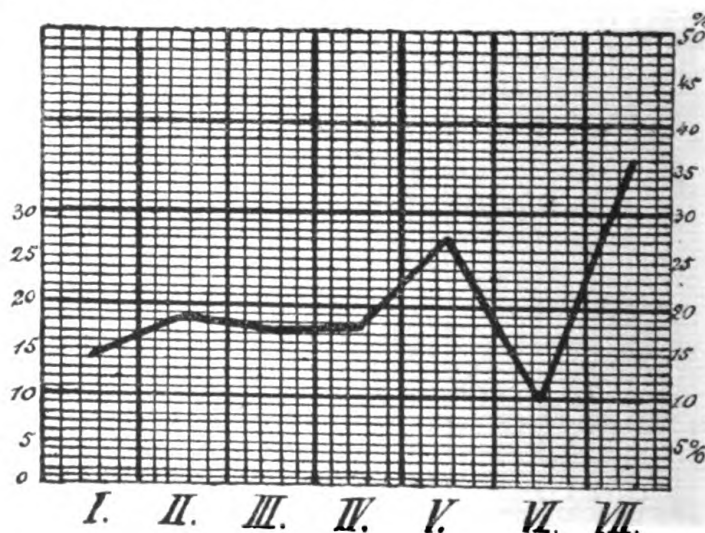
Untersucht wurden 342 Schüler von den 3 Refraktionszuständen entfallen auf:

Emmetropie	159	23.246 %
Hypermetropie	305	44.596 %
Myopie	118	17.251 %

*Zahlenverhältnisse der einzelnen Brechzustände.*

Classe	Zahl der untersuchten Augen			
	Hypermetropie	Emmetropie	Myopie	
I a.	26	23	14	
I b.	51	15	8	
II a.	29	15	16	
II b.	42	22	10	
III a.	29	16	8	
III b.	30	10	14	
IV a.	20	19	13	
IV b.	30	22	11	
V.	16	6	10	
VI.	22	8	4	
VII.	10	3	10	
Summe	684	305	159	118

Den höchsten Procentsatz an Emmetropie zeigt hier die IV. Cl. 29.80 %, den niedrigsten die V. Cl. 16.67 %; die Hypermetropie schwankt zwischen 36.36 % und 55.00 % und die Myopie steigt von 13.080 % in der I. Cl. bis auf 35.71 % in der VII. Cl.

*Graphische Darstellung der Zunahme der Myopie in den einzelnen Classen.*

**K. K. Neustaedter Staatsgymnasium (Graben).**

An dieser Anstalt wurden 507 Schüler untersucht. Hier wurden bei einer relativ grossen Anzahl von Augen Astigmatismus, Hornhautflecke, sowie Ausgänge von abgelaufenen Entzündungen constatirt, welche eine Aufnahme in die Berechnung nicht zulieszen. Auf die drei Refraktionszustände entfallen folgende Procentsätze:

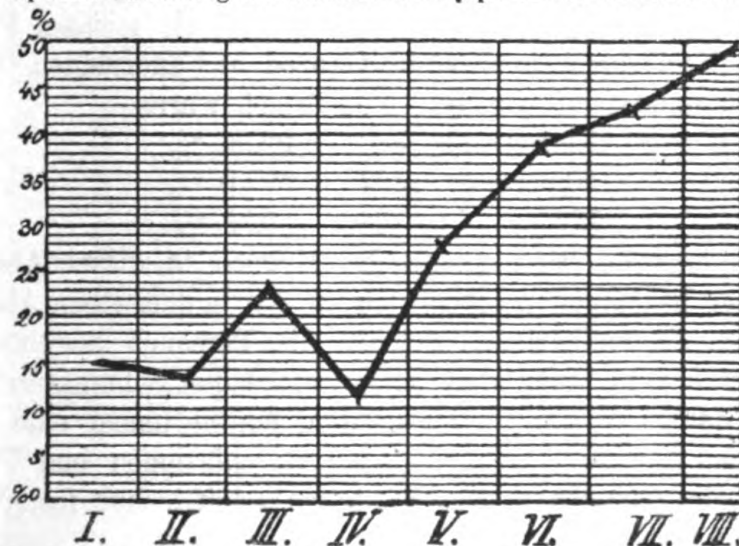
Hypermetropie	186	18.343 %
Emmetropie	420	41.42 %
Myopie	235	23.117 %

Hornhautflecke, Astigmatismus, angeborene Veränderungen u. s. w.  
in 17.061 %

Classe	Von den untersuchten Augen waren		
	emmetrop.	hyperop.	myop.
I a.	24	40	16
I b.	11	51	12
II a.	18	38	6
II b.	15	30	16
III a.	23	37	20
III b.	15	44	26
IV a.	15	34	10
IV b.	13	44	8
V.	15	30	23
VI a.	7	16	20
VI b.	7	15	17
VII.	17	23	32
VIII.	6	18	29
Summe	186	420	235

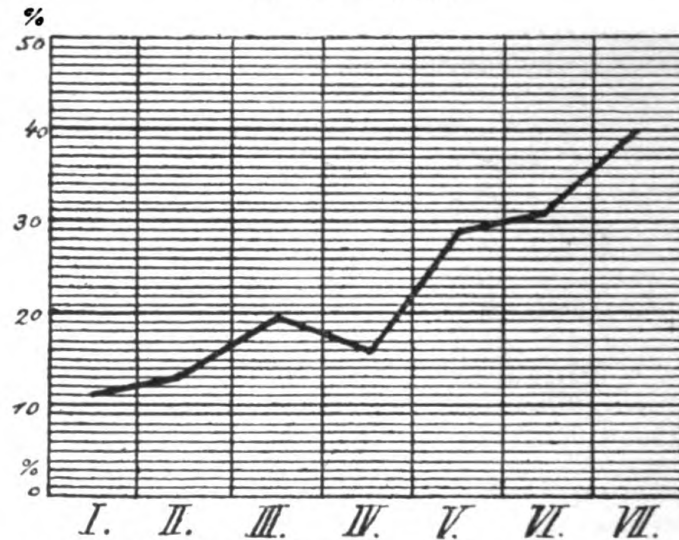
Der Procentsatz von Emmetropen sinkt von 22.97 % auf 9.67 % in der VIII. Cl., der höchste Procentsatz von Hypermetropen war in der I. Cl. 49.35 %, er sinkt in der VIII. Cl. auf 29.03 % ab, während der der Myopen von 11.25 % in der IV. Cl. (in der I. Cl. betrug er 15.22 %) auf 46.77 % in der VIII. Cl. aufsteigt. —

Graphische Darstellung der Zunahme der Myopie in den einzelnen Classen.



Die Schülerzahl in den höheren Classen ist im Verhältnisse zu den unteren zu gering, so dass die Procentberechnung hier ihre Mängel hat. Summirt man jedoch die in gleicher Weise untersuchten Schüler mehrerer Anstalten, so gewinnt die Curve einen Anspruch auf eine grössere Wahrscheinlichkeit. Ziehen wir das Mittel aus den Ergebnissen der Untersuchung in den drei Anstalten, so erhalten wir folgende Myopie-Curve:

Durchschnittscurve.



Gesondert in dieser Jugendperiode behandle ich die Augen von Individuen im Alter von 14—20 Jahren, die mit dem 14. Jahre den Schulunterricht aufgehört und nur die Volksschule besucht haben. Es recrutirt sich das Material dieser Abtheilung aus sehr vielen der Landbevölkerung angehörenden Personen, dann aus Handwerkslehrlingen und weiblichen Individuen, die vorwiegend der dienenden Klasse angehören. Die grosse Ambulanz der Augenklinik, sowie die Klinik des Herrn Prof. *Zaufal* hat mir die meisten Personen gestellt. Die Gruppe umfasst im Ganzen 518 Individuen, bei den 943 Augen untersucht wurden. Von diesen waren

Emmetrope	358	37.96 %
Hyperope	497	52.70 %
Myope	88	9.33 %

Es ist also der Procentsatz der Myopen in dieser Abtheilung in der That bedeutend niedriger als in der in demselben Abschnitte behandelten Jugendperiode, welcher die Personen angehören, die einen über das 14. Jahr weit hinausreichenden Schulunterricht geniessen. Zahlen, wenn sie richtig sind, führen immer eine beredte Sprache und beweisen mehr als viele Speculationen und Theorien. Die von mir gefundenen Werthe stellen zweifelsohne fest, welchen



schädigenden Einfluss die durch die „höhere Ausbildung“ bedingte lang andauernde Naharbeit auf die Augen ausübt.

Die einzelnen Grade der Hypermetropie in dieser Periode geben nachstehende Tabellen wieder. Ich habe auch hier die beiden Unterabteilungen 6 J. bis 12 J. und 12—20 J. von einander getrennt, und so in die erste Abtheilung eine ganze Anzahl von Mittelschülern, die das 12. Lebensjahr noch nicht vollendet hatten, aufgenommen.

## 6 J. bis 12 J.

Hypermetropie	1 D	219
„	2 D	181
„	3 D	68
„	4 D	38
„	5 D	14
„	6 D	8
„	8 D	2
	<u>Summe</u>	<u>530</u>

## Procentsatz.

Hypermetropie	1 D	41.32 %
„	2 D	34.15 %
„	3 D	12.83 %
„	4 D	7.17 %
„	5 D	2.64 %
„	6 D	1.32 %
„	8 D	0.38 %

Die Durchschnittshypermetropie in dieser Periode beträgt **2.02 D.**

## 12 J. bis 20 J.

Hypermetropie	1.0 D	438
„	2.0 D	318
„	3.0 D	95
„	4.0 D	87
„	5.0 D	33
„	6.0 D	16
„	7.0 D	2
	<u>Summe</u>	<u>989</u>

## Procentsatz.

Hypermetropie	1 D	44.29 %
„	2 D	32.15 %
„	3 D	9.60 %
„	4 D	8.80 %
„	5 D	3.33 %
„	6 D	1.62 %
„	7 D	0.20 %

Die Durchschnittshypermetropie in diesem Lebensabschnitte beläuft sich also auf **2.00 D.**

### **Bestimmung der Refraction in den verschiedenen Lebensperioden.**

Durch die Freundlichkeit der Vorstände der hiesigen deutschen Kliniken war mir Gelegenheit geboten, die Augen von Personen jeglicher Beschäftigung und jeglicher Lebensperiode zu untersuchen. Ausserdem war der Chefarzt des k. und k. Inf. Regt. Nr. 102, Herr Regt.-Arzt Dr. *Kompass* so zuvorkommend, mir die Untersuchung der neu eingerückten Rekruten während zweier Jahre zu gestatten: überdies habe ich auch das Altersversorgungshaus der Stadt Prag nach dieser Richtung hin untersucht, so dass das Material, das mir zur Verfügung stand, in jeder Hinsicht das notwendige Quantum aufweist. Der Vorgang der Untersuchung war der nämliche wie er bei den Schuluntersuchungen stattgefunden hatte, so dass auch hier der Einwurf der Ungenauigkeit bei Massenuntersuchungen nicht statthaben dürfte. Auch habe ich die Anwesenheit einer Beduinentruppe in Prag dazu benutzt, die Augen sämtlicher ihrer Angehörigen zu untersuchen. Bevor ich in Details eingehe, will ich aus dem Ergebnisse der Untersuchung der afrikanischen Truppe hervorheben, dass von den 32 Personen nur eine einzige myop ist. Dieser Kurzsichtige ist der Vorbeter der Karawane, und hat sich, wie mir der Dolmetsch vermittelte, sehr viel mit dem Studium des Koran abgegeben. Ich glaube nicht, dass der Umstand, dass er der Schriftgelehrte ist als Ursache für seine Myopie anzusehen ist, sondern möchte es derart deuten, dass er gerade durch sein weniger gutes Sehvermögen für die Ferne zu dem Berufe hingelenkt wurde, der nur eine Thätigkeit der Augen in der Nähe beansprucht. Als sehr interessant hebe ich ferner hervor die Untersuchung von ca. 400 Personen, die das Alter von 70 Jahren erreicht oder überschritten hatten. Abgesehen davon, dass bei 33.37 % *Cataracta incipiens* diagnosticirt wurde, war bei der überwiegenden Majorität hyperopische Refraction zu verzeichnen, jedoch hat sich auch ein auffallend hoher Procentsatz von functionellen Myopen gefunden. Die einzelnen Refraktionszustände vertheilen sich:

Emmetrope	116	27.92 %
Hyperope	219	52.29 %
Myope	84	20.04 %
Summe		419

Nicht genau untersucht konnten werden sehr viele Augen, darunter wegen bereits vorgeschrittener 173 Staarbildungen.

Beim Inf.-Regt. Nr. 102 habe ich im Laufe zweier Jahre 962

Individuen untersucht, und zwar waren das immer die frisch eingerückten Rekrutenabtheilungen bei den einzelnen Compagnien. Hier war der vorwiegende Refraktionszustand Hypermetropie und dann Emmetropie. Auffallend war nur der Unterschied zwischen der Freiwilligenabtheilung, welche sich aus lauter jungen Leuten, die mindesten 7 Jahrgänge an einer Mittelschule hinter sich hatten, zusammenstellte, und der übrigen Mannschaft. In der Freiwilligenabtheilung waren 27.89% Myope, in der übrigen Mannschaft unter 1824 Augen 9.04% Myope.

Nach zuverlässigen Notizen habe ich über 1878 Augen (54 von Einjährig-Freiwilligen) untersucht. Ich hebe diesen Unterschied hervor, aber nicht in der Absicht, um irgendwie Schlüsse daraus zu ziehen; es ist ja eine bekannte Thatsache, dass Personen mit herabgesetzter Sehschärfe vom Militärdienste befreit werden. Trotz alledem sind die niederen Grade von Myopie kein Hindernis zur Ableistung der Militärdienstpflicht, und es mussten sich unter relativ so vielen doch einzelne finden. Die einzelnen Refraktionszustände vertheilen sich in dieser Gruppe folgendermassen:

	Mannschaft		Freiwillige	
Hyperope	977	53.58 %	20	37.03 %
Emmetrope	653	35.80 %	19	35.18 %
Myope	165	9.04 %	15	27.89 %
Astigmatische	29	1.58 %	—	
	<hr/>		<hr/>	
	1824		54	

Abgesehen von der beim Inf.-Regt. Nr. 102 untersuchten Mannschaft und den im städtischen Versorgungshause untersuchten über 70 Jahre alten Personen und den 32 der Beduinen-Caravane angehörigen Individuen, gehören dieser Gruppe Personen an, die das 20. Lebensjahr überschritten haben und an denen im Ganzen 5426 Augen untersucht wurden. Es stand mir hierbei das gesammte ambulatorische Material der Augenklinik zur Verfügung, auch habe ich bei meinen ophthalmoscopischen Cursen eine grosse Anzahl von Personen mit ganz normalen Augen zu untersuchen Gelegenheit gehabt, desgleichen wurden die meisten Pfleglinge der psychiatrischen Klinik u. a. untersucht. Da findet sich nun, dass hier die Myopie einen relativ geringen Procentsatz darstellt, was hauptsächlich durch die vorangegangene Arbeitsleistung der Augen der untersuchten Individuen bedingt sein mag. Die Hauptanzahl der dieser Gruppe angehörigen Individuen hat eine Beschäftigung, die von den Augen Naharbeit nur in sehr geringem Maasse beansprucht. Der Procentsatz an Hyperopen, Emmetropen und Myopen ist folgender:

Hyperope	3065	56.49 %
Emmetrope	1657	30.57 %
Myope	704	12.97 %

Die einzelnen Grade der Hyperopie gibt folgende Tabelle:

+ 1 D	1180	38.49 %
+ 2 D	932	30.40 %
+ 3 D	588	19.18 %
+ 4 D	217	7.08 %
+ 5 D	80	2.62 %
+ 6 D	52	1.69 %
+ 7 D	12	0.39 %
+ 8 D	4	0.15 %
Summa	3065	100.00 %

Die Durchschnittshypermetropie ist gleich **2.12 D**.

Die hier mitgetheilten Reihen, die sich auf eine so grosse Anzahl Augen erstrecken, dürften wohl ausreichen, um ein vollständig klares Bild über den Gang der Refractionsentwicklung des menschlichen Auges beim einzelnen Individuum zu gestatten. Mit geringen Ausnahmen kommen, wie schon früher gesagt wurde, die Menschen hypermetropisch zur Welt. Mit zunehmendem Wachstum nimmt auch die Augenaxe, die im Säuglingsalter 17.5 mm beträgt, zu — wie weit sich die beiden anderen massgebenden Factoren, Brechkraft der Linse und Krümmung der Hornhaut, ändern und gegenseitig compensirende Wirkung ausüben, darüber ist noch Nichts sicheres bekannt — und nun hängt sehr viel davon ab, welche Arbeit dem Auge zugemuthet wird. Je mehr Naharbeit ihm auferlegt wird, um so grösser ist die Gefahr, dass es kurzsichtig wird. Da wirft sich die Frage auf: wieso kommt es, dass trotzdem so viele, die den angeführten Schädlichkeiten in gleich hohem Grade ausgesetzt sind, nicht myop werden? Die Antwort darauf wäre am ehesten auf dem Wege des anatomischen Nachweises zu liefern, was bis jetzt in ausreichendem Maasse nicht geschehen ist, trotzdem zahlreiche Arbeiten, die die Anatomie des myopischen Auges zum Gegenstand haben, vorliegen. Jedoch auch die klinische Forschung bringt gewisse Stützpunkte und die liegen in der hereditären Veranlagung. Wenn man nach den hereditären Verhältnissen forscht, so wird man bei sehr vielen Myopen erfahren, dass nebst mehreren Geschwistern entweder beide Eltern oder einer von ihnen, sehr häufig, wenn nicht die Eltern, so doch die Grosseltern kurzsichtig gewesen waren, und so steht, mit Berücksichtigung des hier Vorgebrachten der Annahme, dass der durch Vererbung mitgebrachten Disposition zur Myopie eine gewisse Rolle zuzuschreiben ist, Nichts im Wege.

Eine fast sprunghafte Vermehrung des Procentsatzes der Myopen zeigt sich in der Altersperiode zwischen dem 13. und 18. Jahre, gerade in der Zeit, wo auch der Körper des Individuums den

raschesten Entwicklungsgang aufweist, ein Punkt, der gewiss grosse Aufmerksamkeit verdient. Ist das 20. bis 24. Jahr erreicht, so hat das Auge seine definitive Einstellung für die Ferne erreicht, und da gibt es, abgesehen von den Formen der schweren, progredienten Myopie, wol nur wenige Ausnahmefälle von Veränderung derselben. Eine Zunahme der Refraction kann sich noch später einstellen durch Veränderung im Brechwert der Linse (als Zeichen einer beginnenden Cataract), ferner, wie *Hirschberg*\*) angegeben hat, bei Leuten, die an Diabetes leiden, — doch davon später. Eine Refraktionszunahme bedingt durch Längenzunahme der Augenaxe allein gehört schon zu den allergrössten Seltenheiten. Dass der Procentsatz der functionellen Hypermetropen mit erreichtem 50. Lebensjahre ansteigt, ist eine durch die Physiologie des Auges hinreichend festgestellte Thatsache; denn mit Abnahme der Accomodationskraft wird, um ein laienhaftes Bild zu gebrauchen, der noch vorhandene Rest derselben gewissermassen für die Naharbeit aufgespart und die totale Hypermetropie der manifesten gleich. —

Ich gehe jetzt daran, die gewonnenen Resultate der Einzeluntersuchungen zusammenzustellen um dann später den Gang der Entwicklung des Refraktionszustandes des menschlichen Auges an der Hand desselben zu verzeichnen. Die Augen der Neugeborenen habe ich in die Berechnung nicht mit aufgenommen, die Refraction derselben stellt den Urzustand dar, aus dem eben sich der Brechzustand des Auges im Verlaufe des Lebens entwickelt. Rechne ich diese 1900 Augen ab, so verbleiben 11.171 Augen.

*Uebersichts-Tabelle. Zahlenverhältniss.*

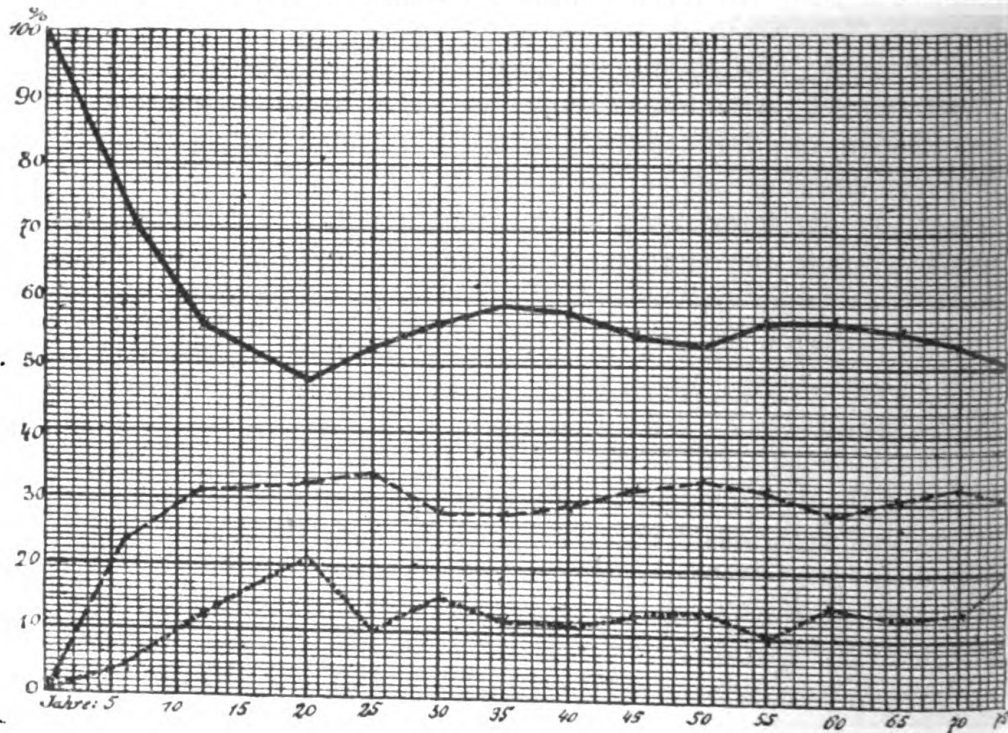
Alter.	E.	M.	H.	Summe.
Nengeborene.	Ø	2	1918	1920
1—6 Jahre	180	24	392	546
6—12 "	329	157	530	985
12—20 "	620	406	989	1971
20—25 "	932	277	1456	2665
25—30 "	292	148	583	1023
30—35 "	173	72	353	598
35—40 "	175	70	346	591
40—45 "	208	84	360	652
45—50 "	156	63	249	468
50—55 "	110	36	196	342
55—60 "	107	54	215	376
60—65 "	87	38	158	283
65—70 "	75	33	122	230
70—mehr	14	9	24	47
" "	116	84	219	419
Summe	3524	1557	8110	13191

\*) Centralblatt für Augenheilkunde 1890 S. 7.

*Procent-Verhältniss.*

Alter.	E.	M.	H.
1— 6 Jahre	23.82 %	4.39 %	71.79 %
6—12 "	31.66 %	11.68 %	56.66 %
12—20 "	32.75 %	20.13 %	48.42 %
20—25 "	34.97 %	10.38 %	54.65 %
25—30 "	28.54 %	14.46 %	56.98 %
30—35 "	28.93 %	12.04 %	59.03 %
35—40 "	29.61 %	11.84 %	58.54 %
40—45 "	31.90 %	12.88 %	55.21 %
45—50 "	33.33 %	13.46 %	53.20 %
50—55 "	32.16 %	10.52 %	57.31 %
55—60 "	28.40 %	14.36 %	57.18 %
60—65 "	30.74 %	13.45 %	55.82 %
65—70 "	32.61 %	14.34 %	53.04 %
70— mehr	29.79 %	19.17 %	51.06 %
Durchschnitt	30.56 %	13.07 %	56.37 %

Graphische Darstellung der Vertheilung der drei Refractionen auf die einzelnen Quinquennien.



obere Linie = Hypermetropie,  
 mittlere „ = Emmetropie.  
 untere „ = Myopie.

Wie aus der Curve klar und deutlich hervorgeht, ist mit den 20er Jahren der Entwicklungsgang der Refraction für die meisten menschlichen Augen abgeschlossen. Die Curve für die Hypermetropie stürzt steil ab, genau so rasch steigt die für die Emmetropie

auf, während die für die Myopie einen langsamen und stetigen Aufstiege bis gegen das 20. Jahr aufweist. Dann folgt ein nahezu paralleler Verlauf der für die 3 verschiedenen Refraktionszustände gezeichneten Linien. Die kleineren Schwankungen sind nicht von Belang. Nur die Myopie zeigt für das Greisenalter wiederum einen Aufstiege, der fast die Höhe des durch die sogenannte Schulmyopie bedingten Procentgrades erreicht. Die Erklärung hiefür ist, wie ich glaube, ziemlich einfach und in der durch die Cataractbildung veränderten Brechkraft der Linse zu suchen. Bei sämtlichen 84 Myopen ist Cataracta incipiens verzeichnet; überhaupt hat die Untersuchung im städtischen Versorgungshause ergeben, dass ein überaus hoher Procentsatz der Greise mit Cataracta incipiens an beiden Augen behaftet ist, und unter den wegen vorgeschrittener Cataracta nicht untersuchten 173 Augen ist gewiss so manches jetzt functionell myopisches. Wären in den Rahmen meiner Zusammenstellungen nicht so zahlreiche Schuluntersuchungen mit aufgenommen worden, so würde die Myopie-Curve bei dem Greisenalter ihren höchsten Punkt erreicht haben; so ist sie durch die vielen „Kinderaugen“ umgestaltet. Wenn man von der Thatsache ausgeht, dass die Majorität der Menschen nicht den sogenannten gebildeten Ständen angehört, so darf man für die Myopie eine ganz gleichmässige Zunahme des Procentsatzes bis zum 20. Lebensjahre annehmen, zu dem sich erst im Greisenalter ein weiterer Anstieg hinzugesellt. —

Der Refraktionszustand des menschlichen Auges in der Jugendperiode ist, wie schon in der Einleitung erwähnt worden, von zahlreichen Autoren bearbeitet worden, ich führe nur an, dass *H Cohn* in seiner 1883 erschienenen populären Schrift „die Hygiene des Auges in den Schulen“ bereits von 50 000 untersuchten Schülern spricht und dass *Randall*\*) erwähnt, dass von „213 000 untersuchten Individuen oder Augen“ 17.9% myopische Refraction besassen. Doch sind fast alle Untersucher beim 20. oder 25. Jahre stehen geblieben und nur sehr wenige sind darüber hinausgegangen. Aus der grossen Tabelle über 167 Publicationen, die *Randall* zusammengestellt hat, sind nur 6 diesbezügliche Arbeiten von *Cohn*, *Emmert*, *Cohn*, *Collard*, *Roberts* und *Chauvel* hervorzuheben. Eine einzige Publication, die vor drei Jahren erschienen ist, beansprucht hier eine ausführlichere Besprechung; es ist dies die von *Feilchenfeld*\*\*\*) publicirte Mittheilung „Statistische Beiträge zur Kenntniss der

\*) Bericht des VII. internationalen Ophthalmologen-Congresses 1888 pag. 512, Archiv für Ophthalmologie 1889 Bd. I. Statistischer Beitrag zur Kenntniss der Refraktionsveränderungen bei jugendlichen und erwachsenen Personen.

\*\*) Archiv für Ophthalmologie 1889 Abt. 1.

Refractionsveränderungen bei jugendlichen und erwachsenen Personen.“ Sie ist eben eine von den wenigen, die sich mit der Refractionsveränderung erwachsener Personen gründlicher beschäftigt. Die Art und Weise, wie *Feilchenfeld* sein Material gewonnen, auf welche Weise es untersucht ward, sei am besten ersichtlich gemacht, indem ich wörtlich citire, wie er darüber schreibt:

„Auf eine Aenderung der Refraction im späteren Alter wird kaum irgendwo Rücksicht genommen. Es schien mir nun von Interesse, das Verhalten der Refractionsveränderungen in allen Altersklassen zu beobachten und eine entsprechende statistische Zusammenstellung zu unternehmen. Die Bedingungen zu einer exacten, wiederholten Refractionsbestimmung einer grösseren Anzahl von Personen liegen dabei natürlich noch weit ungünstiger als bei Beschränkung auf das schulpflichtige Alter. Wenn man die Schüler niederer Klassen untersucht, so kann man sicher sein, nach einigen Jahren noch eine grosse Anzahl der einst Untersuchten wieder vorzufinden; bei Erwachsenen ist Aehnliches absolut unmöglich durchzuführen. Ich war daher gezwungen aus den Journalen der Poliklinik und Sprechstunde — die Herr Dr. *Schneller* in dankenswerther Weise mir zur Benutzung überliess — eine grössere Anzahl von Personen, deren Refraction im Verlaufe von mehreren Jahren wiederholt untersucht wurde, herauszusuchen. Es lässt sich von diesen Untersuchungen, die zu rein practischen Zwecken stets vorgenommen wurden, gewiss nicht jene Exactheit erwarten, die man bei den aus wissenschaftlichem Interesse angestellten verlangen kann und muss. Atropinisirung zwecks genauerer Untersuchung wurde nur in den allerseltensten Fällen vorgenommen. Die objective Bestimmung mittels des Ophthalmoscopes ist bei Erwachsenen nur wo besondere Anlässe dazu infolge ungenauer Angaben vorlagen, gemacht worden, bei jugendlichen Individuen dagegen in den überwiegend meisten Fällen nicht verabsäumt. Andererseits bieten dafür diese Untersuchungen Gewähr für eine grössere Objectivität, da sie, ohne damit ein bestimmtes Ziel zu verfolgen, nur um ihrer selbst willen gemacht wurden. Ausserdem gewähren sie eine grosse Mannigfaltigkeit der verschiedenen Gesellschaftsklassen gegenüber den mehr oder weniger gleichmässigen Verhältnissen, unter denen die Schüler einer und derselben Anstalt sich befinden. Wir werden aus diesem letzteren Grunde besonders nicht für jede geringe Abweichung unserer Resultate von denen anderer Autoren Fehler der Untersuchung allein verantwortlich machen dürfen, wenn ich auch dieselben durchaus in keiner Weise übersehen wissen will.“ —



*Feilchenfeld* hat im Ganzen 672 Personen mit 1265 Augen zusammengestellt, bei denen im Zeitintervallen von durchschnittlich 3 — 5 Jahren die Refraktionsveränderungen bestimmt wurden. Er trennt auch ganz richtiger Weise die jugendlichen Individuen von den Erwachsenen und sagt betreffs letzterer folgendes: „Für welches Alter aber die Grenze festgesetzt werden soll, ist mit absoluter Sicherheit nicht anzugeben. Ich glaube das 20. Jahr als solches gelten lassen zu können.“ Er fand bei jugendlichen Augen von Emmetropen und Hypermetropen die Refraction häufig stationär bleiben, während dies bei ursprünglich Myopen viel seltener der Fall ist. Eine Abnahme des Brechzustandes wurde in einer nicht unbeträchtlichen Procentzahl von Augen und zwar bei Emmetropen in 21.74 %, bei Myopen in 14.52 % bei Hypermetropen gar in 44.12 % gefunden. Für die Hypermetropen erklärt er es sich „zum grossen Theile“ dadurch, dass, da *H. l.* bei seinen Untersuchungen nicht ausgeschlossen ist, ein theilweises Manifest werden der *H. t.* eine Abnahme des früher bestimmten Brechzustandes vortäuscht.

Bei den Erwachsenen ergaben sich ihm folgende Verhältnisse. Bei 143 ursprünglich als emmetrop bestimmten Augen, in 9.09 % Zunahme und in 38.46 % Abnahme, bei 256 myopen Augen in 35.55 % eine Progression und in 23.83 % eine Regression bei 388 hypermetropischen Augen in 16.75 % eine Vermehrung und in 44.85 % eine Verminderung der Refraction. Im Gegensatze zur Jugendperiode nimmt also die Abnahme der Refraction beträchtlich zu „und zwar nach dem 50. Lebensjahre, von welcher Zeit an ungefähr die totale Hypermetropie manifest geworden zu sein pflegt.“ Im Weiteren schenkt *Feilchenfeld* der Frage der „senilen Myopie“ erhöhte Aufmerksamkeit, es konnte ihm bei dem sorgfältigen Studium seiner Tabellen diese auffallende Thatsache nicht entgehen. Er constatirte im Gegensatze zu der von *Donders* aufgestellten These, dass mit zunehmendem Alter eine Abnahme der Refraction statt hat, die auf ein Dichterwerden der Linse und besonders auf die vermehrte Gleichmässigkeit der Dichtigkeit in den verschiedenen Schichten zurückzuführen ist, eine Zunahme des Brechzustandes der Augen selbst bei den höchstbejahrten Personen — ich an seiner Stelle hätte geschrieben, gerade bei höchstbejahrten Personen. — Seine Meinung geht dahin, dass im Verhalten der Linsensubstanz selbst die Ursache der Refraktionszunahme zu suchen sei, und dass die Bildung eines Altersstaares hiebei eine grosse Rolle spiele. Er giebt eine Zusammenstellung von allen Fällen, bei denen sich nach der ersten Untersuchung eine Cataracta entwickelte, die bei

den folgenden Controllprüfungen noch eine genauere Refraktionsbestimmung zuliess. Da fand er nun für die Progression ein geringes Plus bei bestehender Staarentwicklung, glaubt aber, dass es in Wahrheit noch grösser ist als aus seinen Zahlen hervorgeht, da bei den allgemeinen Zusammenstellungen sehr viele verhältnissmässig junge Personen von den älteren nicht getrennt sind, während bei den Augen mit Cataracta nur ältere Individuen in Betracht gezogen sind.

Diese Ansicht ist ganz richtig. Der Brechungscoefficient der Linse scheint bei vielen Personen im hohen Alter zuzunehmen, vielleicht schon als Vorläufer einer beginnenden Cataracta, sehr oft aber bei bereits bestehender. Auch dieser Thatsache haben die Augenärzte bis jetzt nicht die gebührende Aufmerksamkeit geschenkt. Es liegen darüber eigentlich nur Einzelbeobachtungen vor, von denen ich vor allen die Notizen *Hirschberg's* erwähne, der in 3 Aufsätzen über dieses Thema geschrieben hat. In seiner letzten Publication 1890, „diabetische Kurzsichtigkeit“ schreibt er: Kurzsichtigkeit durch Zuckerharnruhr wird in den gewöhnlichen Lehrbüchern nicht beschrieben. Sie beruht auf Veränderung der Krystalllinse; es ist möglich, aber nicht nöthig, dass mit dem Augenspiegel bereits Trübungsstreifen in der Linse nachzuweisen sind; und weiter „der Beginn des Alterstaars kann Kurzsichtigkeit nicht bloss vortäuschen, sondern auch wirklich herbeiführen.“ *Zehender*,\*) *Mathiessen*,\*) *Jacobsen*\*) haben cataractöse Linsen auf ihren Brechungscoefficienten untersucht und dabei eine schichtweise Zunahme derselben von der Peripherie gegen das Centrum zu constatirt. Als wichtigeres Ergebniss dieser Forschungen ist zu betrachten, dass der Brechungscoefficient cataractöser Linsensubstanz zuweilen schon von der Peripherie eben so hoch oder höher ist als in der Kernsubstanz normaler Linsen und dass der Kern staarerkrankter Linsen einen Brechungscoefficienten besitzt, der den des Kernes normaler Linsensubstanz übersteigt. — Die älteste klinische Beobachtung „seniler Myopie“ wird von *Zehender* mitgetheilt; die darauf bezügliche Notiz stammt aus dem Jahre 1786 und betrifft einen Mann, der im Alter von 50 Jahren kurzsichtig geworden war, während er in jüngeren Jahren nicht myop gewesen sein soll. Derselbe musste nun statt Convex = Concavgläser gebrauchen, die mit steigenden Jahren um so höher sein mussten. — Eine klassische Beobachtung bringt *Rydel* 1878. Eine 72jährige Frau, die seit Jahren Convexgläser für die Nähe brauchte und in die Ferne gut sah, brauchte seit 2 Jahren keine

\*) *Zehender's* klinische Monatsblätter 1879 S. 307.

Gläser mehr für die Nähe, ihr Sehvermögen in die Ferne aber hat abgenommen. Mit  $- \frac{1}{12}$  S =  $\frac{20}{50}$ . Bei seitlicher Beleuchtung zeigte sich der Linsenkern dunkel verfärbt, die Oberfläche der Linse wie zerklüftet. Nach 8 Monaten wird mit  $- \frac{1}{9}$  S =  $\frac{20}{50}$  erreicht; und so könnte ich noch eine Anzahl Einzelbeobachtungen aus der Litteratur anführen. Erwähnen will ich noch *Fuchs*, der 11 derartige Augen zusammengestellt hat, die eine Refraktionszunahme von 1—9 D aufweisen, und *Landsberg*, der bei 7 Personen eine Refraktionszunahme von 1.5—10 D fand. Von den 84 Myopen; (bei denen sämtlich *Cataracta incip* zu diagnosticiren war,) im städtischen Versorgungshause, gaben nur 21 zu, dass sie früher kurzsichtig gewesen sein sollen, die anderen, abgesehen von 23 Analphabeten, haben Convexgläser für die Nähe gebraucht, die sie dann später ablegen konnten. — Die Myopiegrade, die ich gefunden habe, waren fast durchgehends niedrige, 3 Augen mit  $- 5$  D, die übrigen 1 — 3 D. — Die höchste Refraktionszunahme constatirte ich bei einer 80jährigen Frau, die nicht im städtischen Versorgungshause untersucht worden war, die folgendes angab: In ihrem 62. Lebensjahre hatte sie von *Hasner* noch ein Convexglas für die Nähe  $\frac{1}{11}$  verordnet bekommen (sie brachte auch das Glas mit). Seit ihrem 70. Jahre vermag sie ohne Glas zu lesen. Bei der jetzigen Untersuchung, im 80. Lebensjahre also, fand ich beiderseits von der Peripherie her gegen das Centrum gerichtete Speichen, die das Centrum ganz freiliessen, sodass der Augenhintergrund noch ganz gut sichtbar war, und functionell mit  $- 7$  D  $\frac{6}{18}$ .

Als weiteren Beweis dafür, dass die Linse für das Kurzsichtigwerden verantwortlich zu machen ist, führe ich zwei Extrahirte an, bei denen ich in der Lage war, durch 2 Jahre den Fortschritt der Staarbildung zu verfolgen. Bei dem einen, einem 84 Jahre alten Manne, constatirte man bei der ersten Untersuchung mit  $- 1.5$  D  $\frac{6}{24}$ . Die *Cataracta* wurde 2 Jahre später extrahirt, und die Functionsprüfung ergab als Glas für die Ferne  $+ 11$  D  $\ominus$  Cyl 3 D  $\Rightarrow$ . — Der zweite Fall betrifft einen 69 Jahre alten Mann, bei dem die Beobachtung ganz ähnliche Verhältnisse ergab, mit  $- 3$  D  $\frac{6}{18}$  bei der ersten Untersuchung. Nach der Extraction, die  $1\frac{3}{4}$  Jahre später vorgenommen wurde, mit  $+ 10$  D  $\ominus$  Cyl 2.5  $\Rightarrow$   $\frac{6}{18}$ . —

Es kann also auf Grund des hier Vorgebrachten die Behauptung aufgestellt werden, *es gibt eine gar nicht selten vorkommende „senile Myopie“, welche in den Altersveränderungen der Linse ihre Hauptursache hat.*

So sehr ich in Uebereinstimmung mit *Feichenfeld* bin, was seine Ansichten über den Zeitpunkt des Erreichens der „definitiven

Refraction“, ferner der auffallenden Refraktionszunahme auch bei den höchst bejahrten Personen betrifft, so wenig kann ich mich mit seinen Angaben über die Abnahme der Refraction befreunden. Er hat sowol in der Jugendperiode, wie noch mehr für die Erwachsenen einen ganz bedeutenden Procentsatz von Personen gefunden, bei denen im Laufe der Jahre sich die Refraction vermindert hat. Seine Erklärung hiefür, die ich pag. 24 wörtlich citirt habe, ist auf der ganz richtigen Fährte, nur möchte ich das „zum grossen Theile“ umändern in ein entschiedenes „nur“.

Ich kann auf Grund meiner Erfahrungen, die sich auf Controlluntersuchungen in einem Zeitintervalle von 5 Jahren erstrecken, behaupten, dass ich eine wirkliche Abnahme der Refraction in keinem einzigen Falle constatirte. Ich habe, wie das fast sämmtlichen Fachgenossen begegnet sein wird, eine scheinbare Abnahme der Myopie auch einigemal gefunden, jedoch ganz einfach mit der Thatsache erklärt, dass die erste Untersuchung nicht richtig war, weil bei dieser eine zu hohe Refraction bestimmt wurde. — Als weitere Bestätigung führe ich eine von *Erismann*\*) in einer Zwischenzeit von 6 Jahren an Schulkindern vorgenommene Controlluntersuchung an, der in 23 % ein Stationärbleiben der Refraction, in 67 % eine Progression und nur in 9 % eine Regression fand. Betreffs der Abnahme theilt dieser Autor mit: H. hatte zugenommen an 3 %, E. in H. übergegangen in 5 %, Myopie abgenommen in 0.5 %, M. in E. verwandelt in 0.5 %. Wie erklärt sich nun *Erismann* die Abnahme? „Die relativ wenig zahlreichen Fälle von Regression der Refraction rühren fast ausschliesslich davon her, dass eine infolge starker Accommodationsanspannung früher latente Hyperopie manifest wird.“ Die Myopie, bei der eine Abnahme der Refraction stattgefunden haben soll, betrifft 1 % von 350 Augen, also 4 Augen. Die Grade scheinen nicht sehr hoch gewesen zu sein, da bei 2 (0.5 %) sich bei der späteren Untersuchung sogar Emmetropie herausstellte. —

Uebrigens existiren auch gar keine anatomischen und physikalischen Nachweise, auf Grund welcher eine Abnahme der Refraction erschlossen werden dürfte. Die Augenaxe wird durch Wachstumszunahme sicher nicht kürzer, die Hornhautkrümmung ändert sich auch nicht in der gewünschten Richtung — die Abnahme der Krümmung nach abgelaufenen Geschwüren darf hier nicht in Betracht kommen — und die Beobachtungen über die Aenderungen im Brechungscoefficienten der Linse sprechen meiner Ansicht nach eher zu Gunsten der Refraktionszunahme als -abnahme.

\*) Handb. d. Hygiene v. *Pettenkofer* u. *Ziemsen*. Hygiene d. Schule S. 30.

**Stillings Theorie über die Entstehung der Kurzsichtigkeit.**

Diese geistreiche, so viel Staub aufwirbelnde Theorie, die, wie besonders aus den Aussagen der sie sehr interessirenden Laienkreise erkenntlich ist, sehr viel Bestechendes an sich hat, ist auf Sätzen aufgebaut, die, wie aus den Untersuchungen von *Schmidt-Rimpler*, *Weiss*, *Kirchner*, *Baer* und *Fizia* hervorgeht, zum Theile nicht ganz richtig sind. Es war auf der Hand liegend, dass ich bei meinen Untersuchungen dieser Frage mich zuwendete. Die Theorie ist in dem Lehrbuche von *Michel*, (2. Auflage, pag. 611) der sich als ihr Anhänger bekennt, folgendermaassen vortrefflich wiedergegeben:

„Der Kern dieser Theorie besteht darin, dass die Kurzsichtigkeit durch Wachsthum unter Muskeldruck zu stande komme und hierbei der *Musculus obliquus superior* die bestimmende Rolle spiele. Nicht die *Accommodation* oder die *Konvergenz* seien schädlich, sondern die kleinen, rasch aufeinander folgenden, zuckenden Muskelbewegungen, welche die Beschäftigung in der Nähe verlangt, sowie die ununterbrochen eingehaltene Richtung der Augen nach unten. Versuche an der Leiche lehrten, dass der *Musculus obliquus superior* eine doppelte Wirkung ausübt, nämlich eine comprimirende und eine zerrende.

Die comprimirende Wirkung ist derartig beschaffen, dass das Auge sich in seinem Längsdurchmesser ausdehnt, wobei eine das Auge quer theilende Schnürfurche erzeugt wird, die sich bis auf die untere Fläche fortsetzen kann. Diese comprimirende Wirkung wäre die Ursache der Entstehung einer dauernden Verlängerung der Augenachse, insofern als unter dem Einfluss des *Obliquusdruckes* das Auge in den Jahren des Körperwachsthums überhaupt zu sehr in die Länge wachse. Die *Form* und *Lage* der Sehne des *Musculus obliquus superior* ist zugleich von massgebendem Einflusse auf die Entstehung der Achsenverlängerung. Die Sehne liegt bald auf eine längere oder kürzere Strecke dem *Bulbus* an, bald tritt sie ganz steil an denselben heran; bald verläuft sie schräg, quer temporalwärts oder fast sagittal; bald inserirt sie sich innerhalb oder jenseits der Mittellinie des *Bulbus*; bald strahlen besondere Ausläufer unmittelbar gegen den Sehnerven hinaus oder temporalwärts an ihm vorbei.

Das im kindlichen und jugendlichen Lebensalter kurzsichtig gewordene Auge ist als ein durch Muskeldruck und Muskelzerrung in seiner Gestalt verändertes, d. h. deformirtes Auge anzusehen, und zwar im Sinne einer Achsenverlängerung.

Entsprechend diesen Anschauungen hat man als Hilfsursachen die Form der knöchernen Augenhöhle, des Gesichts- und des Kopfskelettes in Betracht gezogen.

Wenn die durch Nahearbeit erzeugte Myopie durch Wachstum unter Muskeldruck zu stande kommt, und der Obliquus superior die bestimmende Rolle spielt, so dürften sich auch in der Gestaltung der knöchernen Augenhöhle Bedingungen nachweisen lassen, unter welchen die Sehne des Obliquus superior einen Druck auf das Auge ausübt. Ein solcher Verlauf der Sehne des Muskels wird in erster Linie von der Höhe der Trochlea abhängen, und diese wiederum von dem gesammten Bau der Augenhöhle. Je niedriger die Orbita ist, je niedriger also die Trochlea steht, um so mehr muss die Endsehne des Obliquus den für die Verlängerung des Bulbus günstigen Druck ausüben. Bei Myopen wurde der Index der Orbita (Verhältniss der Höhe zur Breite, multiplicirt mit 100) im Gesamtmittel zu 77.8 ermittelt, bei Emmetropen und Hyperopen dagegen zu 89.1. Die recht niedrigen Indices finden sich viel häufiger bei Myopie, als bei Emmetropie und Hypermetropie, die hohen Indices viel häufiger bei anderen Refraktionszuständen als bei Myopie. Daraus wird geschlossen, dass die Orbita der Myopen niedrig und breit, diejenigen der Emmetropen und Hyperopen hoch und schmal sei. Auch bezüglich der absoluten Höhen und Breiten der Augenhöhle soll das Gesetz gelten. Von anderer Seite konnte ein niedrigeres Verhalten des Augenhöhleneinganges beim myopischen Auge nicht bestätigt werden, und wird der Einfluss des Musculus obliquus superior geleugnet. Die Gestalt der Augenhöhle wird ferner mit der Form des Gesichtsschädels in Verbindung gebracht. Bei Breitgesichtern pflegt die Augenhöhle breit und niedrig, bei Schmalgesichtern schmal und hoch zu sein. Doch gibt es hiervon zahlreiche Ausnahmen und ist der Einfluss des Baues des Gesichtsschädels nur als ein mittelbarer anzusehen.“

*Stilling* brachte seine Theorie am internationalen Ophthalmologencongresse 1888 vor, und es schloss sich daran eine lebhafte Debatte, in welcher *Schmidt-Rimpler*, *Weiss* und *Cohn* sich gegen dieselbe aussprachen; die ersteren zwei auf Grund vorgenommener diesbezüglicher Untersuchungen, der letztere auf Grund von theoretischen Erwägungen. —

Er sagte folgendes: „Ich habe schon vor zwei Jahren, als *College Stilling* seine ersten Untersuchungen mittheilte, davor gewarnt, seine wenigen pathologisch-anatomischen Befunde zu verallgemeinern, da dadurch alle unsere Schul-hygienischen Bestrebungen leiden würden; ich hatte mit meiner Warnung damals ganz Recht. Unsere Feinde, die Stockphilologen haben bald, gewiss gegen die Absicht von Prof. *Stilling*, aber sie haben factisch Capital aus seiner Theorie herausgeschlagen. Nicht blos in den pädagogischen, sondern

auch in den politischen Zeitschriften las man, die Kurzsichtigkeit ist gar keine Krankheit, im Gegentheil, sie ist eine nützliche Anpassung des Auges an die dem Culturmenschen nothwendige Naharbeit. Kurzsichtigkeit ist höchst angenehm, da sie im Alter eine Convexbrille überflüssig macht. Kurzsichtigkeit durch die Schule ist eine ganz leicht zu nehmende Erscheinung, sie erreicht nie hohe Grade und führt nicht zu üblen Folgen, und andere unbewiesene Sätze. In dieser Beziehung haben bei Schulmännern und Behörden die Arbeiten von Collegen *Stilling* entschieden bereits Schaden angestiftet. Die Arbeiten eröffnen zwar neue Gesichtspunkte für das Entstehen der Myopie, sie sind aber noch kein Gesetz, sie müssen erst an Tausend und aber Tausend noch geprüft werden und selbst dann wird durch dieselben die anerkannte Gefahr der Naharbeit nicht aus der Welt geschafft. Im Gegentheil, ist wirklich eine Disposition durch bestimmten Schädelbau für die Myopie vorhanden, dann haben wir erst doppelt die Aufgabe, diese Augen vor der Naharbeit zu schützen.“ Wenn auch nicht dem Postulate *Cohn's* entsprechend Tausend und aber Tausend Messungen vorgenommen worden sind, so liegt deren doch schon eine stattliche Anzahl vor; ich selbst habe 3400 Orbitae gemessen, und war dadurch, dass ich mit der Publication derselben mich nicht beeilte, in der Lage, aus der Polemik zwischen *Stilling* und *Schmidt-Rimpler* die eventuellen Vorwürfe *Stilling's*, betreffend die Messung der Breite der Lidspalte sowol wie der Höhe zu umgehen, da ich mich genau an die von ihm gegebenen Vorschriften hielt. Es sollen hier nicht ausführliche Reihen und Daten gegeben werden, nur soviel sei hier mitgetheilt, dass auf Grund der hier in Prag gewonnenen Erfahrungen **das Stilling'sche Gesetz keine Bestätigung** findet. Es wurden auch bei dieser Frage die Orbitae von den verschiedensten Lebensperioden angehörigen Individuen gemessen; nur so viel ging daraus hervor, dass die Breite der Orbita viel früher ihr Maximum erreicht als die Höhe; allein es fanden sich sehr viele Myope mit hohem Orbitalindex und eine ganze Reihe von Hypermetropen mit dem niedrigsten Orbitalindex. Auch die Angaben von *Weiss*, der eine grössere Reihe von Anisometropen untersucht hatte und keine wesentliche Differenz in Bezug auf dem Orbitaleingang auf beiden Seiten fand, kann ich bestätigen. Es fand sich sehr häufig beiderseits der gleiche Orbitalindex, in nicht wenig Fällen sass das Auge mit der höheren Refraction in der Augenhöhle, die den höheren Orbitalindex aufwies. Hinzugefügt sei noch, dass Anisometrope in den verschiedensten Lebensperioden untersucht wurden und sich auch da kein Unterschied ergab. —

Ich kann daher auf Grund meiner Erfahrung mich dahin aussprechen: *Das von Stilling aufgestellte Gesetz „die niedrige Orbita begünstigt das Zustandekommen der Myopie“, ist für die hiesige Bevölkerung nicht verwendbar.* —

Ausser den kurzen, der *Stillingschen* Theorie gewidmeten Mittheilungen will ich in diesem Aufsätze die auf die Myopiefrage Bezug habenden klinischen Thatsachen nicht vorbringen, da ich dieselben in einer späteren Publication ausführlicher zu verwerthen beabsichtige. Hiegegen möchte ich noch Einiges betreffs der **hypermetropischen Refraction** anführen, welche im Vergleiche zur Myopie das Interesse der Ophthalmologen in viel geringerem Maasse in Anspruch genommen hat. Ich habe schon früher bei den verschiedenen Lebensperioden die Procentverhältnisse der einzelnen Grade der Hypermetropie angegeben und stelle der bequemen Uebersicht halber die Procentsätze der einzelnen Hyperopiegrade in einer Tabelle zusammen:

Procentsatz der Hypermetropiegrade.

Alter	1 D.	2 D.	3 D.	4 D.	5 D.	6 D.	7 D.	8 D.	Zahl der Augen
Säuglinge	29.25	35.75	16.11	13.07	3.76	1.56	—	—	1918
1—6 Jahre	41.36	36.78	10.20	6.34	2.04	1.02	—	—	392
6—12 Jahre	41.32	34.15	12.83	7.17	2.64	1.32	—	0.38	530
12—20 Jahre	44.29	32.15	9.60	8.80	3.33	1.62	0.20	—	989
20 u. darüber	38.49	30.40	19.18	7.08	2.62	1.69	0.39	0.15	4281
									<u>Summe 8110</u>

Die Rubriken der einzelnen Quinquennien von 20 Jahren und darüber führe ich nicht des genaueren aus, weil in der That die Schwankungen der einzelnen Procentsätze für die verschiedenen Hypermetropiegrade ganz unbedeutende sind, und ich in den Haupttabellen den Mittelwerth angegeben habe. Bei Betrachtung dieser nebeneinander gestellten Daten bemerkt man, dass grössere Schwankungen nur in den ersten 3 Graden der Hypermetropie vorkommen. Die Refractionsgrade von 4 D und darüber weisen nur ganz minimale Veränderungen auf. So beträgt ja in der Tabelle der Neugeborenen der Procentsatz für 6 D 1.56 % und in der Tabelle der Individuen im Alter von 20 Jahren und darüber 1.69 %, während bei den niedrigen Stufen Schwankungen bis auf 15 % sich vorfinden. Welchen Schluss erlaubt uns nun diese Thatsache? Es lässt sich, wenn auch nicht mit apodictischer Sicherheit, so doch mit einer grossen Wahrscheinlichkeit auf Grund dessen behaupten, dass die *höheren Grade von Hypermetropie angeboren sind, d. h., dass sie einen Refractionszustand darstellen, welcher sich im Laufe des ganzen Lebens sehr wenig hat.* —



Für die anderen Grade der Hypermetropie verhält sich die Sache schon anders, diese stellen beim Neugeborenen die „physiognomiöse Masse“ dar, wie sie *Schnabel* bezeichnet, „aus der sich während der Wachstumsperiode der Reichthum der individuellen Gestaltungen erst ausbildet.“ Es ist bereits im Jahre 1884 durch *Wilh. Hansen* die Beantwortung der Frage, ob die Hypermetropie durch Wachstum abnimmt in Angriff, und in neuerer Zeit von dem oft erwähnten *Randall* im Jahre 1891 wieder aufgenommen worden. — *Hansen* hat Schulkinderaugen untersucht und zwar 808 im Alter von 10—15 Jahren, 30 im Alter von 6 Jahren. Bei den letzteren betrug die Durchschnittshyperopie 2 D. Von den 808 Kindern waren 764, also 94.4 % Hypermetrope. Er stellte nun das Verhältniss der Hypermetropie in den einzelnen Jahrgängen vom jüngsten aufsteigend fest, berechnete die Durchschnittszahl mit Ausschluss der Myopie und der höheren Grade von Hypermetropie und erhielt für die einzelnen Jahre folgende Durchschnittszahlen. Für das 10. Lebensjahr + 1.75 D, für das 11. J. + 1.50, für das 12. J. + 1.00 D, für das 13. J. + 1.00 D, für das 14. J. + 0.75 D. — Auf diese Ergebnisse hin stellte er die ganz richtige These auf: Die Hypermetropie nimmt mit zunehmendem Alter ab und beträgt die Differenz in 5 Jahren 1 D. Er glaubt auch, dass mit dieser Thatsache die Frage, ob das Wachstum des Auges den Einfluss auf die Refraction nehme, dass sich die Hypermetropie durch das Längenwachsthum der Sehaxe vermindern, im positiven Sinne, beantwortet werden könne. *Randall*\*) publicirte einen kurzen Aufsatz „Nimmt die Hypermetropie durch normales Wachstum ab?“ Ausserdem ist dem gleichen Hefte in dem dieser Artikel erschienen ist, ein Referat über einen von demselben Autor in der American Ophth. Societ. 1890 gehaltenen Vortrag, betitelt: „Can Hypermetropia be healthfully outgrown?“ enthalten. Das wichtigste an diesem Vortrage sind die Schlüsse, welche er aus 3 in Tabellen gebrachte Zusammenstellungen in Bezug auf die Abnahme der hypermetropischen Refraction zieht. Tabelle I umfasst die Refraktionsgrade von neugeborenen Kindern, Tabelle II die Refraction von Kindern, welche die Schule noch nicht besucht haben, Tabelle III die Refraction von Schülern. „Bei der Tabelle I,“ so lautet es im Referate, „macht der Verfasser selbst auf die grosse Discordanz der einzelnen Beobachtungsreihen aufmerksam und weist darauf hin, dass, wengleich der Durchschnittswerth aller 5 Beobachtungsreihen eine  $H = 3.80$  D ergibt, der Durchschnittswerth zweier dieser Reihe (*Germann* und *Schleich*) über 520 Augen viel höher ist

\*) *Zehender*, klin. Monatsbl. f. Augonheilk. 1891. H. 2. S. 57.

(= 4.70) als der Durchschnittswerth der drei übrigen Reihen, über 414 Augen (= 2.82). Der wahrscheinliche Durchschnittswerth der Hypermetropie Neugeborener ist nach des Verfassers Erachten eher niedriger als höher  $H = 3$  D. — Zur Tabelle II, die sich auf Kinder bezieht, welche die Schule noch nicht besucht haben, macht Verfasser auf die grosse Uebereinstimmung der Mittelwerthe aufmerksam, wenn man die Beobachtungsergebnisse von *Horstmann* ausschaltet und glaubt annehmen zu dürfen, dass der Mittelwerth im Allgemeinen ein wenig höher sei als 2 D. — In der Tabelle III, welche sich auf die Schulzeit vom 6.—12. Lebensjahre bezieht, ist wieder die kleine Differenz (im Maximum 0.5 D) der Durchschnittswerthe in jedem Lebensalter bemerkenswerth. Aus diesen Zahlen — ihre Gleichwerthigkeit vorausgesetzt — glaubt Verfasser eine nennenswerthe Abnahme der Hypermetropie während der Wachstumsperiode und also auch der Schulzeit nicht annehmen zu können. Er gibt bereitwillig zu, dass mancherlei Einwendungen gegen die Zusammenstellung der Zahlen möglich und berechtigt sind. — Dieselben Tabellen hat er auch in seinem Aufsätze verwerthet. In den einleitenden Sätzen ist folgender Passus enthalten. „Seit langer Zeit hat man das kurze, übersichtige Auge als ein in unvollständig entwickeltem Zustande befindliches Auge betrachtet. Nach neueren Ansichten gilt diese Hypermetropie aber nur als ein vorübergehendes Stadium seines Aufbaues. Dies ist etwas ganz anderes und macht Anspruch auf bessere Bestätigung. Obschon einiges — z. B. die Kürze der Axe des kindlichen Auges — dafür spricht und obschon *Germann* und *Hansen* eine solche Abnahme direct beobachtet haben wollen, so sind doch unsere Kenntnisse zu lückenhaft, um solche Behauptungen als beweisend, oder selbst nur als wahrscheinlich gelten lassen zu können. Dagegen hat die sorgfältigste Beobachtung mit Bestimmtheit gezeigt, dass Emmetropie unter Erwachsenen ebenso selten wie unter Kindern vorkommt.“ —

*Randall* glaubt, dass das neugeborene Auge eine niedrige Hypermetropie als 3 D haben werde, trotzdem die Zusammenstellung aller passenden Resultate eine Durchschnittshypermetropie von 3.8 D ergeben haben. Er erklärt z. B. die hohen Grade der Refraction, wie sie *Germann* und *Schleich* gefunden haben, damit, dass dieselben die Vergrösserung des geschwollenen Sehnerven, welche mit Netzhauthämorrhagien oft gleichzeitig beobachtet werden, als die Refraction des Hintergrundes gemessen haben. Diese Vermuthung ist, wie aus meinen Untersuchungen an Augen von Neugeborenen hervorgeht, ganz richtig. (Confer. Durchschnitts-Hyperm. = 2.32 D) wobei ich noch anführen will, dass diese Untersuchungen bereits

im Jahre 1889, also geraume Zeit vor der Veröffentlichung des *Randall'schen* Aufsatzes, beendet waren. Ich habe auch auf die von anderen Autoren angegebene Schwellung des Sehnervenkopfes und Blutaustritte in der Netzhaut geachtet und habe die Fälle, wo mir eine sichere Refractionsbestimmung deshalb nicht möglich erschien (es waren aber nur sehr wenige) nicht in meine Tabellen aufgenommen. — Nicht einverstanden erklären kann ich mich mit der weiteren Art der Berechnung, wie sie *Randall* vorgenommen hat; er hat in seine Tabellen nur die hypermetropischen Augen aus den einzelnen Lebensabschnitten aufgenommen und aus denen den Mittelwerth gezogen und darnach die Refractionszunahme der Augen in den verschiedenen Lebensperioden geschätzt. Den analogen Modus hat auch *Hansen* gewählt; nun bei diesem, der einen so hohen Procentsatz (94.4 %) von Hypermetropie unter den von ihm untersuchten gefunden hat, fällt dies nicht so in Betracht wie bei *Randall*, der viel grössere Reihen und eine viel längere Lebensperiode zur Bearbeitung gewählt hat. — Wenn man schon eine derartige Berechnung, wie *Randall* es gethan hat, aufstellen will, so darf man nicht bloss die hyperm. Refraction berücksichtigen, sondern muss sämtliche Refractionszustände, die sich in der betreffenden Lebensperiode vorfinden, in Betracht ziehen. Aus den geringgradigen Hypermetropen sind im Laufe der Jahre doch die Emmetropen und die Myopen hervorgegangen und nur auf die Art lässt sich eine Uebersicht über die Durchschnittsrefraction, einer Lebensperiode gewinnen, wenn man die Hypermetropen, Emmetropen und Myopen sämtlich zur Aufstellung der Durchschnittszahlen zusammenfasst. Dann erhält man auch andere Differenzen als die von *Randall* gefundenen. Wenn man sämtliche Refractionszustände zur Gewinnung der Durchschnittswerthe berücksichtigt, so erhält man als Differenz zwischen dem Durchschnitte des Brechzustandes der Augen bei Neugeborenen und dem bei Erwachsenen etwas über 1.50 D. Ich müsste die von anderen gemachten Reflexionen hier nur wiederholen, wollte ich darauf hinweisen, dass bis jetzt noch nicht aufgeklärt ist, welchen Einfluss das Längenwachsthum des Auges auf die Refractionsnahme ausübt, wie weit die Aenderung im Brechwerthe der Linsensubstanz, die Aenderung in ihren Brechungsverhältnissen, die Umgestaltung der Hornhautkrümmung in Betracht zu ziehen sind, und welcher gegenseitig compensirenden Einfluss die angeführten Factoren aufeinander nehmen. *Randall* hebt dies alles genügend hervor.

Wenn wir uns auf derartige Berechnungen einlassen, so müssen wir uns dessen bewusst sein, dass die Resultate aus Werthen ge-

zogen werden, deren Zustandekommen zu erklären, vorläufig ausserhalb des Bereiches unseres Wissens und Könnens liegt. Wir dürfen daher nicht behaupten, dass die Hypermetropie — durch Längenwachstum der Augenaxe abnimmt (dass sie nach den einfachen Gesetzen der Optik, durch blosse Längenzunahme des Bulbus abnehmen müsste, ist selbstverständlich), sondern nur einfach die Thatsache constatiren, dass die Durchschnittsrefraction bei Erwachsenen um die und die Quote (nach unseren Berechnungen um 1.5 D) höher ist als beim Neugeborenen. Dass es nicht immer eine Erhöhung der Refraction durch Längenwachstum des Auges herbeigeführt wird, dafür spricht der nicht seltene Befund bei Messungen der Längenaxe von Augen, die eine Myopie bis zu 6 D aufweisen und bei denen die gemessene Axe nicht länger ist als die eines emmetropischen Auges. Dies reiche aus zur Erklärung dessen, dass ich mir keine Schlussfolgerungen aus den gewonnenen Durchschnittswerthen erlaube, es handelte sich mir hauptsächlich darum, dem Brechungsmodus jene Bedeutung abzusprechen, die ihm gegeben zu werden scheint.

*Randall* berechnet eine geringen Refractionszunahme, als ich gefunden habe. Er schreibt zum Schlusse seines Aufsatzes:\*)

„Die Resultate aller benutzbaren Untersuchungen zeigen eine Abnahme der Hypermetropie während des Wachstums von meist 2,75 D, und wenn wir die Correction anbringen, die mir nothwendig scheint, so beträgt diese Veränderung kaum 1 D. Eine solche Abnahme der Hypermetropie ist gewiss nicht unbedeutend und bestätigt die Ansicht, dass Myopie durch einfaches Wachstum entstehen kann, wenn man pathologische Einflüsse ausschliesst.“ —

Zur Differenz 1.5 D, zwischen dem Refractionszustande des Neugeborenen und Erwachsenen bin ich auf Grund nachstehender Tabelle gekommen.

Lebensperiode.	Durchschnittsrefraction.	Differenz.
Neugeboren	+ 2.30 D	∅
1—6 Jahr	+ 1.39 D	0.91 D
6—12 „	+ 0.77 D	1.53 D
12—20 „	+ 0.71 D	1.59 D
20 und darüber	+ 0.80 D	1.50 D

Anmerkung: Dieser Schlusspassus steht im Widerspruche mit dem des referirten Vortrags.

In dem einen wird erklärt, dass die Zunahme von 1 D gewiss *nicht unbedeutend* ist, während aus dem Vortrage nachstehendes referirt ist: Verfasser glaubt eine *nennenswerte Abnahme* der Hypermetropie während der Wachstumsperiode also auch der Schulzeit *nicht annehmen* zu können. (*Zehender's* klin. Monatsblätter 1891, Seite 62 und 66.)

Diese Tabelle wurde aus folgenden Durchschnittswerthen der einzelnen Brechzustände in den verschiedenen Lebensperioden gewonnen.

	H.	E.	M.
1-- 6 Lebensjahr	+ 1.95	∅	—1.50 D
8—12 „	+ 2.02	∅	—2.00 D
12—20 „	+ 2.00	∅	—3.20 D
20 und darüber	+ 2.12	∅	—3.00 D

Aus Prof. *Chiari's* pathol.-anatomischem Institute an der deutschen  
Universität zu Prag.

## ZUR KENNTNISS DER CEREBROSPINALLEN SYPHILIS.

Von

DR. FRIEDEL PICK,  
ehemaligem Assistenten am Institute.

(Hierzu Tafel XII, XIII u. XIV.)

Gegenüber der reichen Casuistik der syphilitischen Affectionen des Gehirns ist die Zahl der einschlägigen pathologisch-anatomischen Beobachtungen aus dem Bereiche des Rückenmarkes und seiner Häute verhältnismässig gering; die Mehrzahl derselben betrifft gummöse Infiltrationen der Meningen, welche auf das Mark selbst übergreifen. Noch seltener als im Rückenmarke finden sich solche Laesionen im Bereiche des verlängerten Markes; so sagt *Rumpf* in seiner, auf der ausgebreitetsten Literaturkenntnis basierenden, zusammenfassenden Darstellung der syphilitischen Erkrankungen des Nervensystems, dass ihm kein Fall von Gummien der Oblongata bekannt sei. Ein geradezu classischer Fall von solchen Gummien an der Hirnbasis und im Rückenmarke bildete ursprünglich den Ausgangspunkt vorliegender Untersuchungen, doch fanden sich in dem reichen Materiale des hiesigen pathol.-anatomischen Institutes noch mehrere andere einschlägige Fälle, welche sowohl ein anschauliches Bild der verschiedenen Formen der cerebrospinalen Lues boten, als auch in mehrfachen anderen Beziehungen interessante Befunde ergaben. Für die Ueberlassung des Materiales und vielfache Unterstützung bei dessen Bearbeitung möchte ich auch an dieser Stelle Herrn Prof. *Chiari* bestens danken; ebenso bin ich für die Ueberlassung der betreffenden Krankengeschichten

den verschiedenen Herren klinischen Vorständen zu bestem Danke verpflichtet.

### I. Fall.

**Frau von 37 Jahren: Infection gelegnet. Sommer 1885 Trauma in der Gegend des l. Auges. Winter 1885 Kopfschmerzen, Sensibilitätsstörung und Schmerzen in der l. Gesichtshälfte. Kurze antisypilitische Behandlung. Anfang 1886 Parästhesien in den Extremitäten, Sommer 1886 Abnahme des Sehvermögens l., plötzliche Ptosis l. Totale Lähmung des l. Oculomotorius und Abducens. Anästhesia dolorosa im Bereiche des Trigeminus l. Vorübergehende Hemiparese l. Ende 1888 Schmierkur, ziemliche Besserung. Mitte Juni 1889 plötzliche Hemiparese r. Lähmung des l. Oculomotorius und Abducens, keine Sensibilitätsstörung; später Benommenheit, Schling- und Sprachstörung. 6./VII. 1889 Tod.**

**Section: Gummata im l. Tractus opticus, im l. Pedunculus cerebri, in den basalen Theilen von Pons und Oblongata, sowie an 2 Stellen im Rückenmarke. Gummata der Leber. Lobuläre Pneumonie. Chronische Perimetritis. — Microscopisch: Syphilitische Meningealinfiltration. Gummöse Geschwülste im Rückenmarke, Oblongata, Pons und l. Pes pedunculi, sowie im l. Tractus opticus. Erkrankung der Rückenmarksgefässe und der Art. basilaris. Leichte Degeneration der l. Pyramidenseitenstrangbahn.**

*M., Anna*, 36 Jahre alt, verheiratet, wurde am 14. November 1888 auf die Klinik Prof. *Kahler* aufgenommen. Ich selbst hatte damals als Praktikant der Klinik die Anamnese aufzunehmen, welche Folgendes ergab:

Pat. giebt an, bis auf einen Typhus, den sie vor 8 Jahren durchmachte, stets gesund gewesen zu sein. Im Sommer 1885 bekam Pat., die in einer grossen Weberei arbeitete, von einem sogenannten Schützen, einem hölzernen, mit einer eisernen Spitze versehenen Bestandtheile des Webstuhls, der von Dampf getrieben mit grosser Kraft hin- und hergeschleudert wird, einen Stoss, und zwar mit der Breitseite in die Gegend des l. Auges. Dasselbe schwoll sehr stark an, wurde blutig suffundiert, ebenso die Umgebung desselben, doch soll der Augapfel selbst nicht verletzt worden sein. Zugleich hatte Pat. starke Schmerzen, sowohl im Auge, als auch in den umgebenden betroffenen Partien, besonders auf der Stirne. Nach 14 Tagen ging die Schwellung zurück und Pat. konnte wieder ebenso gut sehen und das Auge sowie die Lider bewegen, wie früher, und war die nächste Zeit über ganz gesund.

Im Winter desselben Jahres fühlte Pat., angeblich während eines starken Schnupfens, heftige Schmerzen in beiden Augen und auch im Kopfe, doch waren schon damals die Schmerzen auf der linken Seite weit stärker als rechts. Nach kurzer Zeit verschwanden die Schmerzen rechts ganz, links blieben sie und wurden allmählich immer heftiger. Es waren äusserst intensive Schmerzen, deren Charakter als stechend bezeichnet wird; dieselben gingen vom Kopfe, und zwar von der Stirngegend aus, und strahlten von dort über die ganze l. Gesichtshälfte aus, sie quälten die Pat. fortwährend, nachts konnte sie gar nicht schlafen. Zugleich hatte Pat. grosse Druckschmerzhaftigkeit sowohl des Kopfes als auch des

Gesichtes, doch immer nur auf der l. Hälfte, so dass sie auf diesen Theilen bei der leisesten Berührung sehr starke Schmerzen fühlte, so z. B., wenn sie ein Tuch umgebunden hatte. Auch war die Empfindung an diesen Stellen verändert, so dass Pat. bei Berührung neben den Schmerzen auch immer ein anderes Gefühl hatte als r., über dessen Character sie jedoch nichts Näheres anzugeben weiss. Diese Veränderung erstreckte sich auch auf die Mund- und Nasenhöhle: Pat. hatte in der l. Nasenhöhle starke Schmerzen und keinerlei Gefühl, so dass hier das Secret oft stockte, sich ansammelte und dann so in den Rachen gelangte; hierauf führt Pat. zum Theil das starke Erbrechen zurück, das sich in jener Zeit einstellte, sie erbrach damals bis 8 mal im Tage und konnte gar keine Nahrung zu sich nehmen. Das Erbrochene zeigte nach ihrer Angabe keinerlei Eigenthümlichkeiten. Auch in der Mundhöhle zeigte sich insofern eine Veränderung, als Pat. links Alles ganz anders und zwar, wie sie sagt, „stumpfer“ fühlte; auch war der Geschmack auf dieser Seite ein anderer als auf der rechten; hiezu gesellten sich noch manchmal stechende Schmerzen, wenn ein Bissen auf die l. Seite kam, die bis in den Hals ausstrahlten, und so oft das Kauen unmöglich machten. Dieser Zustand dauerte den ganzen Winter fast ohne Unterbrechung an, nur stellte sich das Erbrechen seltener ein.

Im Frühjahr 1886 wurde das Erbrechen wieder häufiger und reichlicher, auch exacerbirten die Schmerzen wieder; Pat. konnte nachts nicht schlafen, wurde sehr schwach und musste das Bett hüten, auch begann sie zu fiebern. Ein jetzt consultierter Arzt liess eine Tour schmieren und gab eine Medicin (Jodkali?) innerlich. Nun wurde das Erbrechen seltener und die Schmerzen geringer. Allmählich schwanden die Schmerzen bis auf ein starkes Brennen in der Stirne. Pat. war aber noch sehr schwach und hatte oft starkes Schwindelgefühl, sowie Kribbeln und Ameisenlaufen in den Händen. Im Sommer 1886 bemerkte Pat. eines Tages früh ein stärkeres Hervortreten des l. Auges, dabei hatte sie in diesem Auge sehr starke Schmerzen, doch war die Function desselben ganz gut erhalten. Allmählich gingen diese Erscheinungen wieder zurück, doch soll dieses Auge seither immer etwas vorgeragt haben. Zu gleicher Zeit entwickelte sich an der r. Wange eine erbsengrosse, harte, kugelige schmerzhaftes Geschwulst, die auf Anwendung einer grauen Salbe von Seite der Pat. weicher wurde und aufbrach, wobei sich eine geringe Menge dicken, gelben Eiters entleerte. Eine ebensolche, aber grössere Anschwellung entwickelte sich über der unteren Epiphyse des l. Oberschenkels; dieselbe war äusserst schmerzhaft und bestand längere Zeit. Ungefähr zur selben Zeit empfand Pat. sehr starke, stechende Schmerzen im l. Ohre, dabei wurden die Kopfschmerzen und das Erbrechen stärker und Pat. fieberte stark. Nach einiger Zeit floss aus dem Ohre gelber, dünnflüssiger Eiter ab, worauf die Schmerzen nachliessen; doch soll sich ein unangenehmer Geruch aus dem Ohre eingestellt haben, der auch weiter bestehen blieb, und Pat. hörte auf diesem Ohre gar nichts mehr.

Seit dieser Zeit blieben die Kopfschmerzen mit wechselnder Intensität bestehen, auch stellte sich manchmal Erbrechen ein, doch konnte Pat. bis auf kurze Unterbrechungen, während welcher sie wegen der eben erwähnten Beschwerden das Bett hüten musste, ihrer Arbeit nachgehen.

Heuer (1888) im Sommer nahmen die Schmerzen immer mehr zu, nach Pfingsten bemerkte sie eine Abnahme des Sehvermögens des l. Auges, auch hatte sie in diesem starke Schmerzen beim Blicke nach l., der Bulbus war wieder stärker vorgetreten, dabei stellte sich das Erbrechen wieder häufiger ein. Pat. hatte starkes Schwindelgefühl und konnte das Bett nicht verlassen. Die neuerliche An-



wendung der früher gebrauchten Medicin blieb ohne Erfolg; wegen der starken Schmerzen konnte Pat. nicht schlafen, es wurden ihr Einspritzungen in die Schläfengegend und den Nacken gemacht, worauf sie schlafen konnte. Nach einer so erlangten Nachtruhe soll sich eines Morgens plötzlich das Unvermögen eingestellt haben, das l. Augenlid zu heben, die Schmerzen wurden auch immer stärker und so suchte Pat. vor 5 Wochen Hilfe auf der hiesigen Augenklinik.

Die Menses, welche in der letzten Zeit schon spärlich gewesen sein sollen, fehlen seit 6 Monaten; Pat. hat einmal geboren, ein gesundes, reifes Kind, das nach 14 Tagen an Fraisen starb.

Infection wird gelouget, Pat. will nie einen Ausschlag oder eine Genitalerkrankung gehabt haben, ebenso soll weder der Vater ihres Kindes, noch ihr Mann, den sie vor 6 Jahren heiratete, von dem sie aber schon 4 Jahre getrennt lebt, irgend eine Erkrankung gehabt haben.

Der Vater der Pat. starb in hohem Alter an einer Rectalaffection, die Mutter und mehrere Geschwister leben und sind gesund.

Status praesens: 16./XI. 88. Pat. ist klein, schwächlich, die Muskulatur relativ gut entwickelt, Panniculus fettarm, die Haut elastisch, nicht schwitzend, Gesichts- u. Hautfarbe gut, die sichtbaren Schleimhäute lebhaft roth; kein Fieber, im Rachen keine Narben; im Gesichte r. unmittelbar vor dem Ohrläppchen eine nicht pigmentierte, strahlige, mit den tiefen Theilen nicht zusammenhängende Narbe. Oberhalb des l. Knies eine feste, derbe, auch nicht pigmentierte, ebensolche Narbe. Gegen die obere Epiphyse der Tibia zu findet sich eine sehr starke, gegenwärtig vollkommen harte und beim Beklopfen nicht empfindliche Narbe der Tibia. An der Haut und den Knochen sonst nichts Abnormes, keine systematische Lymphdrüsenanschwellung. An der Lungenspitze kein Infiltrat, Herz gesund, die peripheren Arterien nicht vorgeschritten arteriosclerotisch, die parenchymatösen Organe des Unterleibes sowie der Darmtractus bieten nichts Abnormes.

Bei der Betrachtung der Pat. fällt vor allem eine vollständige Ptosis l. auf. Das obere Augenlid erscheint schlaff, die l. Augenbraue höher stehend, als die rechte. Bei dem Versuche, aufwärts zu blicken, wird das Augenlid vermöge der Stirnmuskulatur soweit gehoben, dass die Lidspalte auf ca. 8 mm klafft. Der Bulbus selbst zeigt vor allem eine bedeutend erweiterte, auf Lichteinfall gar nicht reagierende Pupille, er erscheint nach aussen und unten aus der Primärstellung abgelenkt. Von Bewegungen des l. Bulbus ist nur die Bewegung nach unten aussen, sowie eine Raddrehung mit dem oberen Ende des senkrechten Meridians nach innen nachweisbar. Beim Versuch den Bulbus nach l. einzustellen, tritt gleichfalls nur die Trochleariswirkung deutlich hervor. Der r. Bulbus zeigt sich vollkommen normal, nach jeder Richtung hin beweglich. Das Sehvermögen des l. Auges ist nicht gestört. Im Gebiete des N. facialis bei mimischen Bewegungen keine Spur von Asymmetrie weder in den oberen noch in den unteren Zweigen. Die Prüfung der verschiedenen Empfindungsqualitäten der l. Gesichtshälfte ergibt keine Differenz gegenüber der rechten, doch macht die Kranke die Angabe, das Gefühl sei stumpfer, wohl infolge der Parästhesien, die die Pat. empfindet; in der letzten Zeit sollen die Parästhesien, die in Kribbeln und Ameisenlaufen bestehen, schwächer sein als früher.

Lebhaft beklagt sich die Pat. über Parästhesien in der l. Zungenhälfte; an der Innenfläche der Mundschleimhaut, ebenso an der Zunge ist keine Störung der Tastempfindung nachzuweisen, doch werden auch hier Angaben über stumpferes Gefühl gemacht; am weichen Gaumen keine Asymmetrie, Schluckreflexe normal.

Es muss hervorgehoben werden, dass, als sich die Pat. vor 5 Wochen zum

erstermal auf der Klinik zeigte, die Symptome von Seite des Trigemini viel ausgesprochenere waren, als bei der Aufnahme des Status; damals konnte zwar weder an der Haut, noch an den entsprechenden Partien der Schleimhaut complete Fehlen der Berührungsempfindlichkeit nachgewiesen werden, doch war dieselbe auf der l. Seite viel mehr herabgesetzt, ausserdem die Anästhesia dolorosa sehr deutlich.

Eine auf der Ohrenklinik (Prof. *Zaufal*) vorgenommene Untersuchung ergab den Befund einer abgelaufenen Otitis media suppur. mit Perforation des Trommelfells; sehr geringe Secretion; der Acusticus nicht erkrankt.

Es wurde nun eine Schmierkur eingeleitet. Ueber den weiteren Verlauf liegen folgende Aufzeichnungen vor.

19./XI. Während des Aufenthaltes auf der Klinik gehen die Zeichen der Sensibilitätsstörung im Bereiche des Trigemini rasch und stetig zurück, das Augenlid kann schon etwas gehoben werden; Augenhintergrund vollkommen normal.

23./XI. Die Lidspalte wird auf 2 cm geöffnet; sämtliche den l. Bulbus rotierende Muskeln zeigen theilweise wiederhergestellte Function; am schwächsten ist noch der M. rect. int. Schmerzen („Schläfenkopfschmerz“) nur morgens.

26./XI. Pat. klagt über stärkere Schmerzen im l. Ohre und entsprechend der l. Schläfe. Ausfluss aus dem Ohre fehlt.

29./XI. Klagen über Schwindel.

30./XI. Pat. klagt über Schmerzen im Kopfe, die auch bei Bettruhe und Schluss der Augen nicht weichen. Schwanken bei geschlossenen Augen, Gang unsicher. Pat. schwankt constant nach l. Bei geschlossenen Augen ist das Schwindelgefühl angeblich geringer. Der l. Mundwinkel steht auffallend tiefer, Schwäche der mimischen Muskeln, das Runzeln der Stirne erfolgt in Quer- und Längsfalten; l. ist die Stirne stets in Falten gelegt wegen der früher bestandenen Ptosis; beide Augen werden mit ziemlich gleicher Kraft geschlossen. Die l. Nasolabialfalte ist verstrichen, beim Zähnezeigen bleibt die l. Mundhälfte zurück. Die Sprache erscheint modificiert, im Rachen nichts Abnormes an der Stellung des Gaumens, er wird beim Phonieren gut gehoben. Die Zunge wird ein wenig nach l. vorgestreckt.

Nachmittags klagt Pat. über ein Gefühl von Schmerzen der l. oberen Extremität, beim Erheben der Arme zeigt sich ein Zurückbleiben des l., ferner subjective Schwäche, Handdruck vollkommen energielos, der Ellbogen kann bei Widerstandsversuchen nur schwach gebeugt werden; Bewegung der Finger träge. Knochen- und Sehnenphänomene der l. Extremität sind vorhanden.

An der l. unteren Extremität fällt der Pat. in nicht so ausgesprochenere Weise eine Veränderung der motorischen Kraft auf; beim Gehen soll das l. Bein allerdings etwas einknicken. Will sie die Beine aus der Rückenlage mit gestrecktem Knie erheben, so gelingt das auch l. bis zu einem Winkel von 45° und mehr, doch wird dabei immer sowohl subjectiv für die Pat. ein Gefühl von Schmerz, als auch objectiv der mühsame Character der ausgeführten Bewegungen deutlich. Diese Schwäche auch deutlich bei Widerstandsversuchen. Kniephänomen vorhanden, nicht deutlich; kein deutliches Fussphänomen.

2./XII. Kopfschmerz und Schwindel haben vollkommen nachgelassen. Gesichtslähmung gleich, dagegen ist die Kraft der l. seitigen Extremitäten wieder fast vollständig zurückgekehrt. Keine Parästhesien im l. Arm; Pat. geht wieder schwindelfrei herum.

10./XII. Auch die Facialisparesie ist zurückgegangen, die Beweglichkeit des Bulbus hat noch etwas zugenommen.

15./XII. Pat. wird entlassen; sie hat im Ganzen 35 mal 4 Gramm graue Salbe geschmiert.

In der nächsten Zeit befand sich die Frau angeblich stets wohl, nur litt sie zeitweilig an heftigen Kopfschmerzen mit Schwindelgefühl, Brechreiz und Erbrechen schleimiger, blutfreier Massen. Ende Mai 89 machte sich eine gewisse Schwerfälligkeit beim Sprechen bemerkbar. Mitte Juni stürzte Pat. in einem solchen Schwindelanfalle zusammen; als das Bewusstsein wiederkehrte, vermochte sie sich kaum mehr nach Hause zu schleppen, da die r. obere und untere Extremität gelähmt waren. Etwa 14 Tage später, am 26./VI. 89 wurde sie auf die I. med. Klinik Prof. *Příbram* aufgenommen. Die Krankengeschichte von dieser Klinik lautet:

26./VI. Patellarreflexe beiderseits lebhaft, Sohlexreflexe ebenfalls, Schnurren und Pfeifen über beiden Lungenspitzen.

27./VI. Pat. klagt über Kopfschmerzen.

29./VI. Beim ruhigen Blick der Pat. erscheinen die Lidspalten gleich weit, Augenbrauen gleich hoch, die Horizontalfalten der Stirnhaut sind l. stärker ausgeprägt. Bei Ausschluss der Stirnmusculatur wird die Lidspalte l. weniger geöffnet als r.; während die Weite der Lidspalte bei weitester Oeffnung sonst 12 mm beträgt, ist sie bei Ausschluss der Stirnmusculatur l. bloss 9 mm. Aufgefordert, die Augen fest zu schliessen, bringt Pat. dies nicht zu Stande, es bleibt ein ca. 1 mm breiter Saum von den Lidern unbedeckt. Bei ruhigem Blicke leichte Convergenz der Augen. Beweglichkeit des r. normal, das l. starr. Bewegung nur nach unten und innen sowie unten innen bei medialer Raddrehung des vertikalen Meridians möglich. L. Pupille von mittlerer Weite, jedoch weiter als r., starr.

30./VI. Pat. hat während des Essens erbrochen.

Otiatrische Untersuchung: R. vollständig normale Verhältnisse. Hörweite für laute Stimme 3 m, Flüsterstimme 20 cm. L. Perforation im vorderen Theile des Trommelfells zwischen vorderen, oberen und unteren Quadranten; hindurchschimmernd die gelbliche Schleimhaut der Paukenhöhle; Secretion nicht nachzuweisen, am hinteren Rande eine halbmondförmige Trübung, Hörweite für laute Stimme 1 m, Flüsterstimme 20 cm.

Geschmackprobe bei zweimaliger Prüfung: Saccharin, Chinin überhaupt leicht empfunden; auf der l. und r. Zungenhälfte wird acid. aceticum salzig empfunden, auf der r. Chinin erst süß, dann bitter, Salz wird zuerst bitter, dann salzig schmeckend erkannt.

Pat. liest Schweigger R. 1 · 5. L. 5 · 5, Tafeln R. 36 in 6 m. L. 36 in 4 m. Am r. Facialstamme keine Ear.

1./VII. wird folgender Status aufgenommen.

Fieberfrei, geringe Temperaturschwankungen; klein, graciler Knochenbau. Der lange Schädel zeigt Vorgetriebensein der Stirn- und Scheitelhöcker, welche ihm eine rachitische Form ertheilen. Nähte durchzutasten, Venen am Schädeldache nicht erweitert, Schläfenarterien nicht sichtbar. Das dunkelbraune Haupthaar spärlich, in der oberen Lambdanaht eine deutliche Vertiefung. Schädelumfang 51 cm.

Die Stirne, im Ganzen etwas vor die Nasenwurzel vorragend, ist an der letzteren in senkrechte Falten gelegt. Gesichtsausdruck sehr ernst. Das r. Auge zeigt normale Stellung, das obere Augenlid ist etwas gesenkt, bis zum Irisrande, so dass der Eindruck einer gewissen Schläfrigkeit entsteht; Pupille von sehr träger Reaction, Accomodationsbewegungen gering. Das l. Auge erscheint

etwas mehr vorgetrieben, leicht nach innen rotiert, so dass beide Bulbi convergieren. Lidspalte etwas weiter, der unbedeckte Theil des Bulbus etwas stärker injiciert. Das obere Augenlid des l. Auges, welches den Bulbus weniger deckt, wird gleichwol beim Blicke nach aufwärts so kräftig gehoben, als das r. Die Bewegungen des l. Bulbus nach allen Richtungen schwächer als die des r.; nach aussen kann das l. Auge gar nicht gerollt werden. Bewegung nach innen geringfügig, ebenso nach oben und unten. Die Kranke gibt bei den verschiedensten Stellungen des Fingers an, immer nur einen zu sehen; dabei wird aber die Stellung der Bulbi so ungleichmässig, dass die Angabe an Zuverlässigkeit verliert, da nothwendigerweise bei solcher Stellung der Augen Doppelbilder zu Stande kommen müssen. Die l. Pupille weiter als die r, jedoch nur von mittlerer Weite, auf Lichtreiz gar nicht reagierend, ebensowenig auf Accomodation. L. Nasolabialfalte deutlicher ausgeprägt als r., l. Mundwinkel tiefer als r., Lippen blass; beim Versuch zu pfeifen, dieses an der l. Mundhälfte deutlicher markiert als r., beim Versuche, die Zähne zu zeigen der r. Mundwinkel zurückbleibend, starke Bewegungen ausführend. Das Lachen ungleichmässig, l. viel stärker als r. Zunge wird in der Mittellinie vorgestreckt, stark zitternd, die pilzförmigen Papillen stark geschwollen; am Grund der Zunge erscheint die l. Hälfte etwas dünner als die rechte; der Zungenrücken mit einzelnen aphthösen Geschwüren bedeckt.

Lungen und Herz sowie die Organe des Unterleibs lassen nichts Abnormes erkennen.

Der l. Arm ist frei beweglich, dem Willen der Kranken unterworfen, Stellung der Hand normal, Radialpuls klein, weich, leicht wegdrückbar, rhythmisch. Druck der l. Hand 10 kg.

Der r. Arm liegt passiv neben der Kranken, mit geringer Bewegung im Oberarm und den Handgelenken. Druck der Hand 1 kg. Bewegungen der Hand träge und schwach, Flexion im Ellbogen möglich, dagegen nicht Erhebung in der Schulter. Tricepswirkung sehr schwach, nirgends Contractur, Sehnenreflexe nicht gesteigert; an der r. Hand Radialpuls kaum tastbar.

Das l. Bein dem Willen der Pat. unterworfen, das r. passiv daliegend, dem Willen entzogen, nach aussen gewendet.

Fuss und Patellarreflex schwach. Therapie: Bromkali 3 gr pro die.

1./VII. Pat. klagt über Ueblichkeiten ohne Erbrechen; Sensibilitätsdifferenz nicht nachweisbar; Pat. klagt über Kopfschmerzen.

2./VII. Erbrechen schleimiger Massen.

4./VII. Pat. stärker benommen, Sprache schwer verständlich, lallend, Schlingbeschwerden.

5./VII. Früh Pat. nicht mehr so stark benommen, kein Erbrechen.

Nachmittags: Temperatursteigerung (39°) stärkeres Benommensein, Schlingbeschwerden, Sprache sehr unverständlich; die geschluckten Speisen werden erbrochen.

Um 1/2 1 Uhr Nachts Tod.

Die Section wurde am nächsten Tage 12 Stunden post mortem vorgenommen. Das hierbei aufgenommene Protocoll lautet:

Der Körper 158 ctm lang, von mittelstarkem Knochenbau, schwächlicher Musculatur, mässig reichlichem Panniculus. Die allgemeine Decke blass. Auf der Rückseite diffuse, blassviolette Todtenflecke. Das Haupthaar reichlich, braun, die Pupillen mittelweit, gleich. Die Zähne des Oberkiefers vollständig defekt. Der Hals gewöhnlich lang, schmal. Der Thorax lang, schmal, wenig gewölbt. Die

**Mammae** sehr klein, der Unterleib leicht eingezogen, die unteren Extremitäten leicht ödematös.

Die weichen Schädeldecken blass, das Schädeldach 51 cm im Horizontalumfange messend. Seine Knochen von gewöhnlicher Dicke, blutreicher. Die Nähte des Schädels offen, die Seitenwandbeine in den hinteren Theilen etwas stärker hervortretend, so dass die *Sutura sagittalis* in der hinteren Hälfte leicht rinnenförmig vertieft erscheint. Die *Prominentia occipitalis externa* und *interna* nicht deutlich ausgesprochen.

Die Dura ziemlich gespannt, in ihren Sinus frische Gerinnsel.

Die inneren Meningen bis auf eine umschriebene Stelle über dem linken *Pedunculus cerebri* durchwegs zart, leicht ablösbar, sehr blutreich. An der erwähnten Stelle erscheinen dieselben entzündlich verdickt, der Unterlage fester adhärent.

An dieser Stelle im *Pedunculus cerebri sinister* eine bohngrosse, die mittleren Abschnitte des *Pes pedunculi* einnehmender, grauröthlicher Herd mit bedeutend lichterem, käsigem Centrum und beträchtlicherer Erweichung der Hirnsubstanz in der Umgebung des Herdes.

An der Grenze des *Tractus opticus sinister* gegen das *Chiasma*, aber noch im *Tractus*, sitzt ein über hanfkorngrosses, grauröthliches Knötchen.

Die basalen Hirnarterien durchwegs zart und durchgängig.

Die Hirnwindungen zeigen vollständig normale Anordnung, die Hirnventrikel, besonders der *Ventriculus quartus* etwas weiter, das *Ependym* zart. Die Hirnsubstanz ziemlich blass und sehr feucht. Am *Flehsig'schen* Horizontalschnitte kann man in der linken Grosshirnhemisphäre eine Gruppe kleiner, punktförmiger Hämorrhagien, im Bereiche des vorderen Abschnittes des *Thalamus opticus* übergreifend auf die *Capsula interna* konstatieren.

In der rechten Grosshirnhemisphäre nirgends ein Erkrankungsherd.

Auf dem ersten Schnitte durch die *Medulla oblongata*, der durch die *loci coerulei* geführt wurde, sieht man in der Mitte des basalen Randtheiles einen keilförmigen, grauröthlichen Herd, von ziemlich fester Consistenz.

Am 2. durch die *Eminentia teres* und die *Foveolae anteriores* geführten Schnitte kann man in der linken Hälfte der linken Pyramide und dorsalwärts an sie angrenzend je einen erbsengrossen, ähnlich beschaffenen Herd sehen.

Auf dem 3. durch die *alae cinerae* geführten Schnitte ist das ganze Gebiet der Pyramiden eingenommen von einem fast bohngrossen derartigen Herd, der im Centrum eine hellgelbe, peripherwärts eine grauröthliche Farbe hat, ziemlich consistent ist und in dessen Nachbarschaft das Gewebe erweicht erscheint.

Die Präparation der *Ganglia Gasseri* ergibt an beiden *Hyperaemie*.

Die Dura, sowie die *Pia spinalis* zeigen normale Verhältnisse. Im Rückenmarke an zwei Stellen Knoten zu finden, die den oben beschriebenen Herden ganz gleich sind und zwar einen in der Höhe des 2. Cervicalnerven, der das linke Vorderhorn vollständig und Theile der linken Pyramidenvorderstrangbahn occupiert und einen in der Höhe des 5. Dorsalnerven. Letzterer ist bedeutend kleiner, localisiert sich im rechten Vorderhorne und greift nur wenig auf die rechte Pyramidenvorderstrangbahn über.

Die Querschnittszeichnung an den übrigen Stellen des Rückenmarkes lässt macroscopisch nichts Pathologisches erkennen.

Die Schilddrüse leicht vergrössert, colloid, vom rechten Lappen ein 2 mm dicker Strang gegen das Zungenbein ziehend.

Schleimhaut der Halsorgane blass, die Lungen frei, in der Spitze beider Lungen von Schwielennasse eingeschlossene Gruppen käsiger Knötchen. Das Lungengewebe grösstentheils lufthaltig, nur im rechten Mittel- und Unterlappen bis bohngrosse Verdichtungsheerde. Das Gewebe stark ödematös, in den Bronchien allenthalben schaumig, schleimiger Inhalt.

Das Herz gewöhnlich gross, die Klappen des Herzens leicht verdickt. Die Ostien genügend weit, das Herzfleisch gut contrahirt, etwas brauner gefärbt. Oesophagusschleimhaut blass, im Oesophagus ein *Ascaris lumbricoides*.

Die Leber klein, mässig blutreich, in dem Lebergewebe mehrere halberbsengrosse blasso Stellen, in der Gallenblase dunkle Galle.

Die Milz etwas grösser, blutreich.

Die Nieren gewöhnlich gross, ihre Kapsel leicht ablösbar, an der Oberfläche beider Nieren vereinzelte Narben, das Nierengewebe sehr blutreich.

Die Harnblase mässig dilatirt, in ihr trüber Harn, die Schleimhaut blass.

Die Vagina weit glatt, am Introitus einzelne Narben. Ihre Schleimhaut sowie die des ektopionierten Muttermundes grünlich verfärbt.

Der Uterus klein, derbe. Die Adnexa mit der Nachbarschaft vielfach und ziemlich fest verwachsen.

Die Tuben abdominalwärts verschlossen, der Ampullentheil cystisch erweitert. Die Ovarien in den Verwachsungen vergraben, im linken Ovarium ein haselnussgrosses Hämatom. Magen und Darm mässig dilatirt. Im Magen reichlicher Speisebrei, die Schleimhaut postmortal erweicht. Im Dünndarme breiige, chymöse, im Dickdarm ebensolche fäculente Inhaltmassen. Die Schleimhaut des Darmtractus stellenweise stark geröthet.

Pancreas blutreich, Nebennieren gewöhnlich gross.

P. S. Microscopisch in der Leber Vermehrung des interstitiellen Bindegewebes und miliare Gummen.

Pathologisch-anatomische Diagnose:

*Lues inveterata (Gummata cerebri et medullae spinalis et hepatis). Bronchitis catarrhalis. Pneumonia lobularis. Perimetritis chronica adhaesiva. Hydrops tubarum. Tuberculosis obsoleta apicum pulmonum.*

### *Microscopische Untersuchung.*

Die Erhärtung geschah in Müllerscher Flüssigkeit und nachher in Alcohol. Mir lagen vor: Das Rückenmark sammt Pachymeninx, Medulla oblongata und Pons, ferner die I. Hälfte des Chiasmata sowie der ventrale Theil des I. Hirnschenkels und beide Ganglia Gasseri. Auf den bei der Section angelegten Schnittflächen hoben sich auch nach der Härtung die im Protocolle beschriebenen Herde durch eine leichte gelbliche Farbe und geringere Consistenz ab, einzelne prominirten auch ziemlich stark; so namentlich das Gumma in der Höhe des II. Cervicalnerven, welches stark über die Schnittfläche vorgequollen und so in Form einer beinahe 5 mm hohen Pyramide gehärtet war. Im rechten Seitenstrange ungefähr entsprechend dem Gebiete der Pyramidenseitenstrangbahn fiel eine lichtere Färbung auf, die sich durch das ganze Halsmark bis in die Mitte des Brustmarkes verfolgen liess.

Vom Rückenmarke wurden aus verschiedenen Höhen Stücke entnommen und ebenso wie die einzelnen Theile der Oblongata und des Pons sowie der andern Hirntheile nach Celloidineinbettung theils stufenweise theils, wo es nothwendig schien, in fortlaufenden Serien geschnitten und die Schnitte nach verschiedenen Färbemethoden behandelt, so vor Allem nach der *Weigert'schen* Kupferlackmethode

und ihrer Modification nach *Pál*, ferner mit verschiedenen Carmin und Hämatoxylin-tinctionen. Bei der häufigen Unzuverlässigkeit des Ammoniakcarmins habe ich das sonst im Insitute als Kernfärbemittel am meisten gebrauchte *Csokor*'sche Cochenilleallaun mit meist vollkommen befriedigendem Erfolge zur Färbung der nervösen Elemente verwendet; zum Studium der Gefässänderungen benützte ich auch das von *Tuenzer* empfohlene Orcëin, welches die Membrana elastica besonders scharf hervortreten lässt.

Die Untersuchung der Rückenmarkspräparate liess allenthalben eine mehr minder starke Affection der inneren Meningen erkennen. Im Lendenmarke findet sich eine starke Verdickung der Pia; diese zeigt mehrfache Schichten faserigen Bindegewebes und und starke kleinzellige Infiltration namentlich in der Umgebung der Gefässe, deren Aussenhäute ebenfalls von Rundzellen durchsetzt sind. Diese Veränderung ist in wechselnder Stärke an der ganzen Peripherie des Rückenmarksquerschnittes ausgesprochen, am stärksten an der Vorderfläche. Die weisse und graue Substanz selbst sowie die austretenden Wurzeln zeigen keinerlei Besonderheiten.

Denselben Befund zeigt das untere Dorsalmark; hier nimmt die Pialinfiltration namentlich um die Gefässe herum an Intensität zu, und begleitet hier auch die in die Rückenmarksubstanz einspringenden Bindegewebssepta. Im mittleren Dorsalmarke beginnt sich beiderseits in den Seitensträngen entsprechend den Pyramidenbahnen eine leichte Degeneration geltend zu machen, welche an Weigertpräparaten durch eine etwas lichtere Färbung namentlich auf der linken Seite hervortritt. In der Höhe des N. dors. V. fällt ausser der starken Verdickung und Infiltration der Meningen ein grösserer Herd (*g*) (Taf. XII. Fig. 2<sup>1</sup>) auf, welcher keilförmig von der vorderen Peripherie des r. Vorderseitenstranges vordringend das Vorderhorn ergreift. Die nervöse Substanz ist im Bereiche dieses Herdes ganz zu Grunde gegangen, an ihre Stelle ist ein aus theils spindeligen, theils Rundzellen bestehendes Granulationsgewebe getreten mit zahlreichen, mitunter obliterierten Gefässen, das typische Bild eines frischen Gummas. Gegen die Umgebung setzt sich der Herd ziemlich scharf ab, die Nervenfasern erscheinen daselbst zusammengedrängt, die Spitze des Vorderhornes erscheint wie abgeplattet, einzelne Ganglienzellen der Vorderhornspitze liegen von dem wuchernden Gewebe umschlossen da, sie sind kleiner, wie geschrumpft, der Zelleib erscheint homogen glänzend. Die Meningealinfiltration erreicht in der dem Herde entsprechenden Partie des Rückenmarkscontours ihre grösste Intensität, die auf das 6—8fache ihrer gewöhnlichen Breite verdickten Meningen zeigen mehrfach auch nach aussen ragende halbkugelige Wucherungen, dabei ist der Uebergang der Infiltration in den Herd ein so gleichmässiger, dass daraus sowie aus den Verdrängungserscheinungen, welche die nervöse Substanz an der Umgebung des Herdes zeigt, erhellt, dass dieser Tumor offenbar von den Meningen ausgegangen ist. Die Höhenausdehnung dieses Gummas beträgt ca. 4 mm.

Im Halsmarke ist die Meningealinfiltration sehr deutlich, ebenso tritt hier die Degeneration der Py. S. besser hervor; ein Schnitt in der Höhe des N. cervicalis II. zeigt den schon bei der Section constatirten Herd im l. Vorderseitenstrang (Taf. XII. Fig. 3). Dieser ist von annähernd kugeliger Form und zeigt microscopisch ganz dasselbe Bild, wie es eben für das Gumma im Dorsalmarke beschrieben wurde, nur ist er grösser und zeigt an einer Stelle nahe der Peripherie

<sup>1</sup>) Die Fig. 1—3 sind in Bezug auf rechts und links verkehrt gezeichnet.

statt des Granulationsgewebes eine homogene sich diffus färbende Partie, innerhalb welcher keinerlei zellige Elemente erhalten sind — Necrose, Verkäsung. Durch die Einlagerung dieses Knotens ist das l. Vorderhorn, welches selbst nicht ergriffen ist, stark von l. her comprimiert und die ganze l. Rückenmarkshälfte nach r. hin verschoben, so dass die Medianlinie ziemlich nach r. hin ausgebuchtet erscheint. Ausserdem findet sich entsprechend den l. hinteren Wurzeln eine besonders starke gummöse Infiltration der Meningen, welche auch in Form eines Dreieckes auf die Rückenmarkssubstanz übergegriffen hat und so die Spitze des l. Hinterhornes umschliesst. Nach aufwärts nehmen diese Herde rasch an Ausdehnung ab und schon  $\frac{1}{2}$  cm über dem in Fig. 3 gezeichneten Schnitte ist nur noch eine Degeneration des l. Vorderseitenstranges, welche jedoch auch bald verschwindet, sichtbar. Nach unten zu ist eine secundäre Degeneration auf Längsschnitten als schmaler rasch abnehmender Streif sichtbar (Fig. 5).

Gehen wir nun im Halsmarke weiter nach oben, so stossen wir bald auf neue solche gummöse Herde. Um Wiederholungen zu vermeiden, will ich hier gleich hervorheben, dass dieselben microscopisch ganz dasselbe Bild zeigten, wie es eben für die Rückenmarksgummen beschrieben wurde und wie dies Fig. 16 darstellt. Zunächst tritt in der Höhe der Pyramidenkreuzung ein linsengrosser Herd an der r. Peripherie des Markes auf, im Gebiete der Kleinhirnseitenstrangbahn (Taf. XII. Fig. 6); zugleich zeigt ein Theil der r. Hälfte der Pyramidenkreuzung leichte Degeneration. Während dieses Gumma rasch an Grösse nach oben zu wächst (Taf. XII. Fig. 7 und 8), zeigt sich zuerst in der l. Hälfte der Pyramidenkreuzung ein neues solches (Taf. XII. Fig. 7), welches rasch an Ausdehnung zunimmt und allmählich auch auf die r. Seite der Pyramidenkreuzung (Taf. XII. Fig. 8) übergreift. Knapp unter der Eröffnung des Centralkanales erreicht dieses Gumma die Grösse einer Erbse (Taf. XII. Fig. 9); die Faserbündel der Pyramiden sowie der Schleifenkreuzung erscheinen nur zum Theile zerstört. ein grosser Theil liegt stark zusammengedrückt und verschoben nach aussen und oben von dem Gumma. Die Meningealinfiltration ist in diesem Gebiete namentlich an der Vorderfläche stark ausgeprägt. Weiter nach oben zu im Bereiche der Ala cinerea nimmt das basale Gumma rasch an Ausdehnung ab und bietet dann die Oblongata, bis an ihr vorderes Ende keinerlei pathol. Veränderung, mit Ausnahme eines leichten Faserausfalles in den Pyramiden, namentlich der l. Seite; die Meningen erscheinen auch nur in mässigem Grade infiltriert. Die Kerne und Wurzeln des XII., XI., X., IX. Nervenpaares zeigen nichts Besonderes.

Am distalen Ponsende (Taf. XII. Fig. 10) tritt neuerlich eine stärkere gummöse Infiltration der Meningen auf und zwar gerade rings um die austretenden Wurzelbündel des l. Abducens, welche ganz in das Gumma aufgegangen und zerstört erscheinen, ausserdem findet sich ein gummöser Herd eingeschoben zwischen den Ponsbündeln und der l. Pyramide, letztere stark von der Seite her eindruckend. Dieses letztere Gumma verschwindet bald, die basale Infiltration jedoch gewinnt rasch an Ausdehnung (Taf. XII. Fig. 11), namentlich gegen die Mittellinie zu; ein grösseres Gefäss, wohl die A. auditiva sin. erscheint fast vollständig von der Infiltration umwachsen, ihre Aussenhäute sind stark verbreitert und infiltriert, das Lumen durch eine aus lockergefügten, meist spindeligen Zellen bestehende Intimaauflagerung fast ganz verlegt; die A. basilaris selbst ist hier ganz normal. Zugleich tritt auch noch lateral von dieser basalen Gummabildung eine solche auf, welche alsbald mit der ersten verschmilzt (Taf. XII. Fig. 12) und so finden wir jetzt das ganze Stratum superficiale pontis der linken Seite, und einen kleinen Theil desselben auf der r. Seite, von einer offenbar von den



Meningen ausgegangenen Gummabildung eingenommen, innerhalb welcher wir auch zahlreiche Gefässe in mehr minder vollständiger Obliteration sehen. Wohl als Folge der hierdurch hervorgerufenen Circulationsstörung sind zwei Erweichungs-herde anzusehen, welche sich in dieser Höhe an der Raphe in der Gegend der dorsalsten Brückenfasern finden (Fig. 12E). Weiter nach aufwärts in der Trigemini-region nimmt das Gumma an Flächenausdehnung ab und beschränkt sich auf den medialen Theil der Basis (Taf. XII. Fig. 13). Die annähernd dreieckige A. basilaris erscheint hier mit ihrer dem Gumma anliegenden Spitze ganz in dasselbe aufgegangen; zwar sind die einzelnen Wandungsschichten noch ganz intact zu sehen (Fig. 14), doch ist das Lumen der Arterie durch Einlagerung einer aus locker gefügten, meist spindeligen Zellen bestehenden Wucherung nach innen von der Elastica bedeutend eingeengt. Der basale Contour des Gummata verläuft in einer Linie mit dem freien Rande dieser Intimaauflagerung, doch ist microscopisch der Unterschied zwischen den dicht gedrängten Rundzellen des Gummata, welche auch die Aussenhäute der Arterie durchsetzt haben, und dem lockeren mehr Spindelzellen zeigenden Gewebe nach Innen von der Elastica sehr deutlich. Weiter nach oben zu wird das Gumma etwas kleiner und nimmt nur mehr den medialen Theil der l. Hälfte der Basis ein. Die Kerne und Wurzeln des r. Abducens sowie des VIII., VII., V. und IV. Hirnnervenpaares zeigen durchaus normale Verhältnisse; auf den meisten Schnitten fällt jedoch auf, dass die Gefässe etwas verdickte Wandungen zeigen und die perivascularären Lymphräume hier und da vollgefüllt sind mit Rundzellen, ohne dass jedoch die umgebende Marksubstanz irgend eine Veränderung erkennen liess.

So weit also konnte ich an den mir vorliegenden Stücken die gummösen Herde an fortlaufenden Schnitten nachweisen; am proximalen Ponsende waren bei der Section die Hirnschenkel durchschnitten worden; das ebenfalls gehärtete Stück des l. Hirnschenkelfusses liess in demselben eine ausgebreitete Gummabildung und Erweichung an der Peripherie erkennen, welche fast den ganzen Fussantheil einnahm (Taf. XII, Fig. 15), so dass nur an den beiden Seiten sowie an der dorsalen Umgrenzung noch schmale Zonen markhaltiger Fasern erhalten waren; an der basalen Fläche ging das Gumma ohne erkennbare Abgrenzung in die stark verdickten und infiltrirten Meningen über. Die sich von dem Gumma — zwar nicht an Weigert, wohl aber an anderen Präparaten — deutlich durch verschiedene Färbung abhebende Erweichung der Marksubstanz betraf die lateralen und medialen Partien des Herdes (in der Zeichnung vom Gumma nicht unterschieden). Die Ganglienzellen der Substantia nigra sowie der Haubenantheil des Hirnschenkels zeigten nichts Pathologisches. Das Gumma liess sich im Hirnschenkel aufwärts ziemlich weit verfolgen, Figur 15a zeigt seine Ausbreitung ca. 1 cm über dem vorhergehenden Schnitte; hier fehlt die Erweichung in der Umgebung, der Herd ist kleiner, nur an der ventralen Fläche hat er noch dieselbe Ausdehnung.

Wenn es leider also auch nicht möglich war, an den mir vorliegenden Stücken den strikten Nachweis zu erbringen, dass sich die Gummabildung vom vorderen Ponsende continuierlich in die des l. Hirnschenkelfusses fortsetzte, so erscheint mir diese Ansicht mit Rücksicht auf die Grösse beider Herde sehr wahrscheinlich und hiedurch auch die Annahme gerechtfertigt, dass dieser fast den ganzen Querschnitt des Hirnschenkelfusses einnehmende Herd die linksseitigen Oculomotoriuswurzeln zerstört habe.

Es erübrigt nun noch den Herd im l. *Tractus opticus* zu beschreiben. Hier fand sich eine starke Verdickung und gummöse Infiltration der Meningen

an der medialen Fläche des Tractus, welche auch auf denselben übergriff und ein halbmondförmiges Stück seiner medialen Hälfte ergriffen hatte (Taf. XII. Fig. 1). Bei stärkerer Vergrößerung stellte sich dieselbe dar als ein aus meist dichtgedrängten Rundzellen bestehendes reich vascularisiertes Gewebe (Taf. XII. Fig. 17), welches hie und da verküστε Partien enthielt. Die Gefäße zeigten stark verdickte Wandungen und waren theils durch Intimawucherung, theils durch frischere Gerinnungsmassen verlegt. Die Nervenfasern innerhalb der Neubildung erschienen zerstört, am Rande derselben waren sie stark comprimiert, secundäre Veränderungen im weiteren Verlaufe des Tractus waren nicht mit Sicherheit nachzuweisen.

Was die beiden Ganglia Gasseri betrifft, so war in denselben wohl starke Wandverdickung, stellenweise sogar Obliteration der Gefäße und rings um diese Rundzellenanhäufung nachweisbar, doch liess sich weder ein Verlorengelien der nervösen Elemente, noch ein Unterschied zwischen rechts und links mit Sicherheit feststellen.

## II. Fall.

Mann von 58 Jahren: Anfang 1889 Initialsclerose. Sommer 1889 Kopfschmerzen, sekundäres Exanthem, Sensibilitätsstörung in der rechten Gesichtshälfte, Schwerfälligkeit der Sprache, Hörschwäche. Herbst 1889 Lähmung des r. Facialis und Hypoglossus, Parese der r. Extremitäten, Sehschwäche r., partielle Hypästhesie des r. Trigeminus. Iritis et Keratitis neuroparalytica d. Wiederholte (5) Spitalsbehandlungen wegen schwererluetischer Exanthemformen. Besserung der nervösen Symptome. Juni 1891 Kopfschmerzen, Lähmung des r. Facialis, Anästhesie im Bereiche des ram. I u. II. N. trigemini d; r. Nerventaubheit. September 1891 plötzliche Lähmung der l. Kopfhälfte und der l. oberen Extremität. Sprache unverständlich. Tod im Coma 5 Tage nach dem Insult. —

Section: Frischer Erweichungsherd im hinteren Schenkel der inneren Kapsel r. Der r. Trigeminus in eine sulzige Masse eingebettet. Auf den Meningen des Rückenmarkes zahlreiche miliare Knötchen. — Syphilitisches Geschwür am harten Gaumen, Lymphdrüsenanschwellung. Lobuläre Pneumonie. Acuter Morbus Brighti. — Microscopisch: Endarteriitis obliterans im Bereiche der A. fossae Sylvii d. Meningitis syphilitica an der Vorderfläche des Pons. Degeneration der austretenden Wurzeln des r. Facialis und Acusticus. Gummabildung am Austritte des r. Trigeminus. Totale Degeneration der r. aufsteigenden Quintuswurzel. Miliare Gummien an der Dura und Arachnoidea spinalis. Miliarer syphilitischer Herd mit Riesenzellen im Rückenmarke.

C., Josef, 56 Jahre alter verheirateter Tagelöhner, kam Ende März 89 mit einer Sclerosis praeputii auf die dermatologische Klinik (Prof. F. J. Pick). Er gab an, früher stets gesund gewesen zu sein und leugnete jeglichen extramatri-

moniellen Coitus. Ausser der Sclerose bestand damals auch noch eine Paraphimose; die Lymphdrüsen besonders in inguine waren vergrössert; sclerotisch. Pat. erhielt Calomelinjectionen und Jodkali. Am 22./IV. verliess er die Klinik, am 20./IX. kehrte er wieder und gab an, seit 2 Monaten an sehr heftigen, rechtsseitigen Kopfschmerzen zu leiden, vor einem Monat sei ein Ausschlag am äusseren Genitale aufgetreten, gleichzeitig habe er eine hochgradige Abnahme der Sensibilität im Bereiche der r. Gesichtshälfte bemerkt, sowie Schwerfälligkeit beim Sprechen und Abnahme des Gehörs. Als Ursache dieser Beschwerden bezeichnete Pat. Erkältung, er schlief in einem heissen Zimmer der Thüre gegenüber und bemerkte eines Tages beim Aufwachen, dass die r. Gesichtshälfte wie todt und gefühllos sei und er den Mund auf der r. Seite nicht so aufmachen und nicht so gut essen könne, wie links, sowie dass ihm der Kopf schwinde. Es fanden sich am Genitale zahlreiche nässende, breite Papeln; der r. Bulbus zeigte starke Schwellung der Conjunctiva, die Cornea erschien glanzlos von unebener Oberfläche. Sämmtliche Bewegungen des Auges wurden in normaler Weise ausgeführt; die Sehschärfe war jedoch r. stark herabgesetzt. Beim Versuche zu pfeifen blieb die r. Mundhälfte zurück, Stirnrunzeln war nur l. möglich; Nadelstiche wurden vom Pat. auf der r. Gesichtseite nicht gespürt, l. dagegen stets ganz prompt angegeben. Die Zunge wich beim Vorstrecken nach der r. Seite ab. Die Bewegungen der oberen, sowie der unteren Extremitäten sind wohl schwerfällig, jedoch sonst normal; ebenso die Sehnenreflexe. Die Therapie bestand in Calomel und Hg. salicyl. Injectionen, sowie der innerlichen Darreichung von Jodkali in steigender Dosis bis zu 3 gr täglich. Am 27./IX. ist notiert: Die Kopfschmerzen haben, seitdem Pat. auf 3 gr. J. K. gekommen ist, vollkommen aufgehört, die Lähmungserscheinungen dagegen zugenommen. 10./X. Die Lähmungserscheinungen haben in ihrer Intensität nachgelassen; die Sensibilität ist nur entsprechend den beiden oberen Aesten des Trigeminus herabgesetzt, im Bereiche des Ram. III ist sie normal. Ende October trat ein Geschwür an der Cornea mit Hypopyon auf, das sich allmählich zurückbildete mit Hinterlassung einer centralen Hornhautnarbe und Occlusio pupillae; die Iris erschien atrophisch. Die Sensibilität im Bereiche der r. Gesichtshälfte besserte sich insoferne, als jede Berührung empfunden wurde, doch wurden Nadelstiche nicht als schmerzhaft angegeben.

Ende November wurde Pat. zur deutschen Augenklinik (Prof. *Sattler*) transferiert, wo am r. Auge eine Iridectomy ausgeführt wurde. Als er anfangs 1890 wieder auf die dermat. Klinik zurücktransferiert wurde, war die rechtsseitige Trigeminusanästhesie nur wenig zurückgegangen, auch bestand r. noch eine leichte Facialisparese. Der Pat. erhielt Calomelinjectionen und Jodkali. Am 14./II. 90 verliess er die Klinik, doch suchte er sie in der nächsten Zeit mehrmals wieder auf. So lag er mit schweren luetischen Exanthemformen vom 19./III.—23./VII. 90, dann vom 3./XI. 90—12./I. 91 und vom 1./IV.—19./V. 91 auf der Klinik, wo regelmässig eine energische, antisyphilitische Behandlung eingeleitet wurde, welche die Haut- und Schleimhautveränderungen wohl zum Schwinden brachte, die nervösen Symptome jedoch nicht wesentlich beeinflusste. Diese letzteren bestanden in ziemlich gleicher Weise fort, und zwar beobachtete man starke Kopfschmerzen, und starke Schmerzen sowie Anästhesie im Bereiche des r. Trigeminus, ferner Parese des r. Facialis und Schwerhörigkeit l.; mehrmals wurden auch vasomotorische Störungen im Bereiche der r. Gesichtshälfte (Röthe, Schwellung) beobachtet.

Am 20./VI. 91 wurde er auf die II. int. Klinik (Prof. *v. Jaksch*) aufgenommen.

Die hier vorgenommene Prüfung der einzelnen Hirnnerven ergab bezüglich des Olfactorius r. gar kein, l. ein sehr abgeschwächtes Riechvermögen; am r. Auge eine centrale Hornhautnarbe und ein Colobom, sowie Cataract, das l. ganz normal, die Beweglichkeit beider Bulbi und Lider normal, im Bereiche des Facialis keine Störung. Bei der Geschmacksprüfung wurde Chinin an der Zungenspitze sauer, an der Wurzel aber deutlich empfunden, ebenso Zucker. Berührung mit einem Pinsel wird im l. Trigeminusgebiete genau empfunden und localisiert, r. aber fühlt Pat. an der Stirne und in einem Gebiete, welches von dem Nasenrücken und von einer Linie begrenzt wird, die vom äusseren Augenwinkel zum r. Mundwinkel geht, Berührung und Nadelstiche nicht; ebenso vermag Pat. in diesem Gebiete kalt und warm nicht zu unterscheiden; nach aussen von diesem Gebiete wird Berührung prompt empfunden, auch ist der Temperatursinn hier normal.

Die Gehörprüfung auf der otiatrischen Klinik ergibt bei beiderseitig normalen Trommelfellbefund: Laute Stimme wird r. in 7 m, Flüsterstimme in 2 m verstanden, l. dagegen besteht vollständige Taubheit. Stimmgabel vom Scheitel und von den Zähnen wird nur r. gehört; am l. processus mastoideus nur äusserst schwache Knochenleitung, für die Uhr vollständig fehlend. Diagnose: linksseitige totale Nerventaubheit.

Die Sprache ist nach allen Richtungen normal; die Zunge, der weiche und harte Gaumen bieten nichts Abnormes.

Die motorische Kraft der Extremitäten ist gering, sonst zeigen dieselben nichts Pathologisches, die Reflexe sind normal, ebenso der Temperatur- und Raumsinn, sowie das stereognostische Vermögen.

Die Organe des Thorax und Abdomens zeigen nichts Abnormes, im Harn fand sich Eiweiss, sowie granulirte Cylinder und spärliche veränderte rothe, dagegen zahlreiche weisse Blutkörperchen.

Es wurde eine Inunctionskur eingeleitet, ferner erhielt Pat. Jodopyrin 2.0 pro die. Die Kopfschmerzen nahmen ab, Pat. fühlte sich subjectiv wohl, sonst aber waren die Symptome, welche Pat. darbot, nicht wesentlich geändert, als er am 15./VII. die Klinik verliess. Am 27./IX. wurde er in bewusstlosem Zustand auf die Klinik gebracht; seine Begleitung machte die Angabe, dass vor 3 Tagen plötzlich die l. Kopfhälfte und die l. obere Extremität gelähmt worden sei, dabei bestanden heftige Schmerzen in dieser Seite, die Sprache war unverständlich. Bei der Untersuchung fand man Temperatursteigerung, starkes Oedem der l. Thoraxhälfte sowie der unteren Extremitäten, die Gaumenbögen und die Uvula zeigten Ulcerationen, über beiden Lungen rauhe Rhonchi; eine Prüfung der Hirnnerven, sowie der Verhältnisse an den Extremitäten war infolge des comatösen Zustandes nicht möglich. Im Harn fand sich Eiweiss, sowie überaus zahlreiche Cylinder aller Gattungen und Nierenepithelien. Unter hohem Fieber starb Pat. 2 Tage nach seinem Eintritte, ohne das Bewusstsein wieder erlangt zu haben.

Die Section des Gehirnes und Rückenmarkes wurde am 30./IX. ca. 11 Stunden post mortem gemacht, die übrige erst am nächstfolgenden Tage.

Das Sectionsprotocoll lautet:

Der Körper 154 cm lang, von kräftigem Knochenbau, schwächlicher Muskulatur und geringem Panniculus adiposus. Die allgemeine Decke blass, auf der Rückseite diffuse, violette Todtenfleck. Todtenstarre gelöst. Haupthaar weich, spärlich, Pupillen gleich weit, Zähne hochgradig defect, der Hals kurz, breit. Thorax mittellang, gutgewölbt. An demselben fällt auf, dass die Haut der linken Hälfte, namentlich in den oberen Partien hochgradig ödematös ist. Dieses Oedem erstreckt sich bis gegen das l. Schultergelenk, auch ist die linke obere Extre-

nität viel stärker, als die rechte. Die Halsvenen treten deutlich hervor. Der Unterleib flach, schlaff. Die Haut des Penis und Scrotum hochgradig geröthet, eine Narbe nirgends deutlich nachzuweisen. Die Haut des rechten Unterschenkels grau verfärbt (geschmiert).

Die weichen Schädeldecken blass. Das Schädeldach sehr lang gestreckt, ziemlich dünnwandig, sein Horizontalumfang 50 cm. Der Längsdurchmesser  $18\frac{1}{4}$ , der bitemporale 12, der biparietale 14 cm. Die dura mater mässig gespannt, in ihren Sinus dunkles, theils flüssiges, theils postmortal geronnenes Blut. Die inneren Meningen ziemlich blutreich, reichlich durchfeuchtet, nirgends verdickt. Das Gehirn normal configuriert, auch der Schädelform entsprechend im Hinterhauptslappen ziemlich spitz zulaufend. Die basalen Hirngefässe anscheinend nicht verändert. Nur an einer Stelle der A. fossae Sylvii d. die Gefässwand von weisslicher Farbe, leicht verdickt. Bei der Betrachtung des Gehirns von der Basis erscheinen die Hirnerven nicht verändert, mit Ausnahme des rechten Nervus trigeminus, der gerade an seinem Abgange in eine glasig, sulzige Masse eingebettet erscheint; das Gehirn bot von aussen keinerlei pathol. Besonderheiten. Die Windungen waren ziemlich schmal, die Ventrikel ein wenig dilatirt, mit klarem Serum gefüllt. Die linke Hemisphäre bot keinerlei Besonderheiten. Die rechte, die nach Pitres in Frontalschnitte zerlegt wurde, zeigte am III. Schnitte im hinteren Schenkel der inneren Kapsel einen circa erbsengrossen Herd frischer Erweichung, anscheinend jüngeren Datums. Sonst zeigte auch diese Hemisphäre keinerlei pathol. Veränderungen. An Pons und Medulla oblongata an Querschnitten macroscopisch nichts pathologisches sichtbar, mit Ausnahme der oben beschriebenen Veränderungen des Trigeminus der rechten Seite. Nur fühlt sich auch das Gewebe des Pons in der Nähe der Austrittsstelle dieses Nerven auffallend weich an.

Die Schleimhaut der Halsorgane leicht geröthet, die des Pharynx, sowie des weichen Gaumens stark mit gelblich eitrigem Secrete bedeckt. An einer Stelle der rechten Seite des harten Gaumens ein jedoch nicht bis an den Knochen reichender ca. 4 cm grosser Substanzverlust.

In beiden Pleurahöhlen, reichlicher jedoch in der linken eine trübe, bräunlich rothe Flüssigkeit. Auf der l. Seite in derselben zahlreiche weisse Fibrinflocken schwimmend. Der Pleura der l. Seite matt glänzend, von zahlreichen ebensolchen Fibrinflocken bedeckt. Das Parenchym dieser Lunge ziemlich blutreich, aus den Bronchien allenthalben weissliches Secret ausdrückbar, in der Spitze etwas alte, zum Theil verkalkte Schwiele.

In der rechten Lunge das Parenchym sehr reichlich durchfeuchtet, ohne sonstige Besonderheiten.

Das Herz von gewöhnlicher Grösse, im Herzbeutel etwa 4 Esslöffel klaren Serums, die Herzklappen zart, Herzfleisch von dunkler Farbe, an einzelnen Papillarmuskeln weissliche derbe Streifen, die Intima aortae zart.

Die Leber von gewöhnlicher Grösse, an ihrer Oberfläche glatt, das Parenchym blutreich, brüchig. In der Gallenblase reichliche zähe Galle.

Die Milz mit ihrer Umgebung fest verwachsen, zeigt an ihrer Oberfläche eine handtellergrosse, weisslich derbe Stelle, im Bereiche welcher die Kapsel auf  $\frac{3}{4}$  cm verdickt ist, sonst das Milzparenchym blutreich, weich.

Die beiden Nieren von gewöhnlicher Grösse, die Kapsel leicht abziehbar, die Oberfläche glatt, das Parenchym sehr weich gelockert von hellgelber Farbe mit einzelnen hämorrhagischen Stellen.

Die Schleimhaut der Harnblase und -röhre blass, ohne Besonderheiten, in

ersterer die Musculaturtrabekeln etwas stärker vorspringend. An einer Stelle etwa  $1\frac{1}{2}$  cm nach rechts von der Mündung des rechten Ureters ein ca. haselnuss-grosses Divertikel. Die Hoden von gewöhnlicher Grösse, ihr Parenchym weich.

Der Magen mässig ausgedehnt, seine Schleimhaut von blasser Farbe, leicht gewulstet. An einer Stelle des Fundus sowie an einer Stelle der Cardia bis haselnuss-grosse polypöse Wucherungen.

Schleimhaut des Dünn- und Dickdarmes stellenweise leicht geröthet, mit hellgelbem, flüssigem Kothe erfüllt. Pankreas und Nebennieren normal. Die inguinalen Lymphdrüsen vergrössert, derb anzufühlen.

In der Musculatur der Glutaei (Stelle der Quecksilberinjectionen) keinerlei macroscopische Besonderheiten. Das Rückenmark von mittlerem Blutgehalte, ziemlich weich, lässt macroscopisch keine Besonderheiten erkennen. An der Innenfläche der dura mater spinalis finden sich sehr zahlreiche stecknadelkopfgrosse Herde von weisslicher Farbe.

Pathologisch-anatomische Diagnose:

*Lues inveterata (Ulcus palati duri, Arteriitis chron. a. fossae Sylvii d. Emollitio cerebri circumscripta lat. d. Neuritis nervi V. d. Intumescencia gland. lymphat.).*

Bronchitis catarrhalis. Emphysema pulmonum. Pneumonia lobularis d. Pleuritis bil.

Perisplenitis chron.

Morbus Brighti acut.

Diverticulum vesicae urinariae.

Catarrhus ventriculi chronicus c. polyposi.

### *Microscopische Untersuchung.*

Das Rückenmark sammt der Dura, Oblongata und Pons, ferner die A. fossae Sylvii d. wurden in Müller'scher Flüssigkeit und nachher in Alcohol gehärtet und an Querschnitten untersucht. Auch am gehärteten Präparate treten die kleinen Knötchen an der Innenfläche der Dura spinalis deutlich hervor (Taf. XIII. Fig. 1), sie stehen theils einzeln, theils in Gruppen beisammen, letzteres namentlich in der Umgebung der Durchtrittsstellen der Nerven; die genauere Besichtigung zeigte auch einzelne hier und da an der Aussenfläche der Arachnoidea sitzend. Diese Knötchen finden sich an der Innenfläche der Dura vom Hals an bis herab zum unteren Brustmarke, wo sie dann spärlicher werden. Microscopisch stellten sie sich dar als breit dem Duralcontour aufsitzende Knötchen von rundlicher Form (Taf. XIII. Fig. 2), bestehend aus spindeligen und Rundzellen, welche eine Art concentrischer Anordnung zeigen und meist um ein kleines Gefäss angeordnet sind, welches man stellenweise aus der Dura in den Knoten hinein verfolgen kann. Die Wandung dieser Gefässchen sowohl als auch anderer innerhalb der Dura verlaufender ist verdickt, ihre nächste Umgebung kleinzellig infiltriert, auch sonst fanden sich innerhalb der Dura — meist um Gefässe herum — kleine Infiltrationsherde; auf der Innenfläche sind hier und da Corpuscula arenacea sichtbar (Fig. 2c). Im Rückenmarke findet sich in seiner ganzen Ausdehnung eine mehr minder starke, jedoch nach oben zu anscheinend an Intensität zunehmende kleinzellige Infiltration der Meningen, im Halsmarke ausserdem auch noch Verdickung und Infiltration der Gefässe, namentlich der A. spinalis antica; in der weissen Substanz tritt hier und da eine Verbreiterung der Bindegewebssepta hervor, im Ganzen sind aber die Veränderungen nicht so ausgeprägt, wie im ersten Falle.

Ein sehr auffallender Befund jedoch bietet sich auf Schnitten aus der Höhe des N. dorsalis II. Hier findet sich ein kleiner, doch auch mit freiem Auge sichtbarer Herd nach aussen von der Spitze des I. Hinterhornes (Taf. XIII. Fig. 4), der am Weigertpräparate durch seine helle Farbe auffällt. Microscopisch zeigt sich dementsprechend die weisse Substanz zerstört (Taf. XIII. Fig. 5), an ihrer Stelle eine Anhäufung von Rund- und Spindelzellen, in deren Centrum auf verschiedenen Höhen 2 an typische Riesenzellen erinnernde Gebilde liegen (r), d. h. in einer sich diffusfärbenden Substanz dicht gedrängte Kerne, welche auf einem Schnitte auch deutliche halbmondförmige Anordnung zeigen. Die Ausdehnung dieses Herdes ist eine geringe, er lässt sich nur auf ca. 10 Schnitten verfolgen und es macht da den Eindruck als ob das Ganze um ein Gefäss angeordnet wäre. Sonst aber gelang es mir nicht im Rückenmarke, von so verschiedenen Stellen ich auch untersuchte, noch einen solchen Herd aufzufinden.

Im oberen Halsmarke nimmt die Meningealinfiltration an Intensität zu, namentlich an der dorsalen Fläche, die Hinterstränge zeigen leichte Gliavernahrung und geringen Faserausfall, was sich am Weigertpräparate durch eine lichtere Färbung dicht an der Fiss. longitud. dors. geltend macht.

Sobald dann weiter oben die Umlagerung der weissen und grauen Substanz beginnt, zeigt sich ein neuer Befund: die aufsteigende Quintuswurzel der r. Seite ist hochgradig degeneriert (Taf. XIII. Fig. 6). Während auf der l. Seite die Verhältnisse ganz normal sind (Taf. XIII. Fig. 16 a) fehlen auf der rechten Seite (Fig. 16) die nach aussen von der Substantia gel. zu erwartenden quergetroffenen Nervenfasern, an ihrer Stelle sieht man am Weigertpräparate gelblich, an Carminpräparaten intensiv roth den Filz reichlicher Stützsubstanz; auch die die Subst. gelat. durchsetzenden Faserzüge fehlen, auch ihre zelligen Elemente erscheinen vermindert, doch ist es sehr schwer, darüber ein sicheres Urtheil abzugeben, und so sieht man an dieser Stelle schon mit freiem Auge an Weigertpräparaten einen lichten Fleck, der das Gebiet der degenerierten Subst. gelat. und Quintuswurzel umfasst und diese Veränderung betrifft diese Theile in ihrer ganzen Ausdehnung bis hinauf in den Pons (Taf. XIII. Fig. 6—11).

Sonst erscheint die weisse und graue Substanz der Oblongata normal; doch zeigt sich an der ventralen Fläche eine starke kleinzellige Infiltration der Meningen, welche auch allenthalben die einspringenden Bindegewebssepta und Gefässe in die Marksubstanz hinein begleitet. Die Kerne des XII.—IX. Hirnnervenpaares zeigen nichts Besonderes; leider war die Härtung der Oblongata eine mangelhafte, so dass der ventrale Theil in kleinere Stücke zerfiel; an den untersuchten Bruchstücken war eine Affection der austretenden Nervenwurzeln nicht nachzuweisen, wohl aber allenthalben die reichliche Meningealinfiltration. An den intramedullären Vaguswurzeln ist auffallend, dass dieselben rechts an Weigertpräparaten, dort wo sie durch die degenerierte Trigeminuswurzeln verlaufen, nicht schwarz, sondern mehr bräunlich gefärbt erscheinen, an Carminpräparaten fällt ihre intensive Tinction auf, auch erscheinen sie gegenüber ihrem sonstigen Verlaufe verschmälert (Taf. XIII. Fig. 8x).

Am proximalen Ende der Oblongata erreicht die an der ganzen ventralen Fläche ziemlich starke Meningealinfiltration eine stärkere Intensität in den lateralen Partien namentlich der r. Seite (Taf. XIII. Fig. 9). Sie greift hier zum Theile auf die Substanz der Oblongata in der Bucht zwischen dieser und dem Kleinhirne über (Fig. 9 bei m), zum Theil dringt sie auch in die hier austretenden Nervenwurzeln besonders des Facialis ein und hat hier den grössten Theil der Fasern zum Schwinden gebracht; weiter peripherwärts zeigt der Facialis

wiederum intacte Fasern. Auch am r. Acusticus, sowie am l. Facialis sehen wir eine schmale Randzone durch die Meningealwucherung zerstört, doch ist die grösste Mehrzahl ihrer Fasern ganz normal. Ueber den l. Acusticus, von dem nur ein kleines Stück erhalten ist, bin ich nicht in der Lage, etwas Bestimmtes auszusagen.

Weiter nach oben, am distalen Brückenende nimmt dann die gummöse Infiltration mehr den Charakter einer umschriebenen Geschwulst an und reicht bis zum unteren Ende des Corpus restiforme (Fig. 10m). Microscopisch zeigt sie zahlreiche Rundzellen, hie und da mehr faseriges Bindegewebe und reichliche Vascularisierung; dabei ist die Mehrzahl der grösseren Gefässe in ihrer Wand stark verdickt und infiltriert, nirgends ist Verkäsung sichtbar.

In den höheren Ponssebenen wird die Meningealinfiltration wieder geringer, es tritt vor allem nur das nach oben an Umfang zunehmende Gebiet der degenerierten aufsteigenden Quintuswurzel hervor (Taf. XIII. Fig. 11). In der Höhe des Trigeminiursprunges jedoch ändert sich dieses Bild, statt des scharf umgrenzten Degenerationsfeldes findet sich ein schief von der Peripherie nach oben etwa in der Richtung des intramedullären Verlaufes der Trigemini Fasern reichender Herd, der bis nahe an die Schleife heranreicht (Taf. XIII. Fig. 12g). Nach oben zu gewinnt er noch mehr an Ausdehnung (Fig. 13g), um dann rasch abzunehmen und sich nur auf die Randpartieen zu beschränken (Fig. 14g). Durch dieses Gumma ist der grösste Theil der Wurzelfasern des l. Trigemini zerstört, nur in den oberen Schnittebenen finden sich erhaltene Fasern, offenbar der portio minor angehörig; an die Trigeminikerne jedoch reicht der Tumor nicht heran. Microscopisch bietet der Herd das gewöhnliche Bild des Gummata, welches wohl auch hier von den Meninges in der Bucht zwischen Pons und Kleinhirn ausgegangen ist, und auch auf letzteres übergegriffen hat. Es zeigt sich nämlich, dass, wenn auch die Contouren der Kleinhirnrinde noch erhalten sind, doch an den an das Gumma unmittelbar grenzenden Stellen die Purkinje'schen Zellen sowie entsprechende Theile der Körnerschicht fehlen (Taf. XIII. Fig. 15), letztere erscheint unterbrochen, an ihrer Stelle sieht man blasse, faserige Stützsubstanz.

Die absteigende Trigeminiwurzel erscheint normal. Die r. A. fossae Sylvii zeigt auf Querschnitten mässige Infiltration der Adventitia und eine aus locker stehenden, meist spindeligen Zellen bestehende Intimaauflagerung (Taf. XIII. Fig. 3).

### III. Fall.

**Mann von 58 Jahren. Infection vor 15 Jahren. Zeitweise Kopfschmerzen, Schwäche und Parästhesien der l. Körperhälfte. Plötzliches Zusammenstürzen und Verlust der Sprache, aber nicht des Bewusstseins. Allmählich entstehende Parese des r. Facialis und der r. Extremitäten. Sensibilität erhalten. Reflexe gesteigert. Decubitus. —**

**Section: Diffuse Sclerose des Grosshirns, umschriebene am Kleinhirn. Wandverdickung und Thrombose der Basilararterie mit consecutiver Ponsverweichung. Lebereirrhose. Pneumonie mit Ausgang in Gangraen. Cystitis. Strictur der Harnröhre.**

**Microscopisch: Im Rückenmarke kleinzellige Infiltration und Verdickung der Pia vom Lendentheile nach aufwärts abnehmend, daselbst auch subpialer, fibrinöser Erguss, Faserausfall in den Hintersträngen.**



**Vandverdickung der Gefässe. Geringere Meningeallinfiltration und Gefässveränderungen im Halsmarke, sowie in der Oblongata. Starke Wanderdickung und Intimaeinlagerung in der Arteria basilaris, in ihrer oberen Hälfte zu fast totalem Verschlusse führend. Erweichungsherde in der oberen Ponshälfte beiderseits links stärker als rechts, nur im Brückenfelde. Beginnende secundäre Degeneration beider Pyramidenbahnen, im Halsmarke rechts deutlicher.**

**In der Kleinhirntonsille Schwund der nervösen Substanz aller Rindenschichten und des Markes.**

*H., Wenzel*, 58 Jahre alter, verwittweter Droschkenkutscher, kam am 19. Mai 1889 in die Ambulanz der I. med. Klinik Prof. *Prüß* und klagte über seit längerer Zeit bestehende, zeitweilig auftretende bohrende Kopfschmerzen im Hinterhaupte, über Schwäche in der ganzen l. Körperhälfte, sowie Parästhesien und herabgesetzte Sensibilität in dieser Seite, zuweilen bestehe auch Schwindel, ferner Krämpfe in der Wadenmuskulatur, die ihm das Gehen erschwerten. Objectiv wurde nachgewiesen, dass die l. obere Extremität nicht vollständig gehoben werden konnte und auch leichter herabsinke; die l. untere Extremität wurde nachgeschleppt. Da Pat. die ihm angerathene Aufnahme in das Spital ablehnte, wurde ihm Liniment. volatile und Jodkali verordnet, sowie Verhaltensmassregeln gegeben.

Am Morgen des nächsten Tages wurde er in hilflosem Zustande zur Klinik geschafft. Aus den dürftigen Angaben seines Sohnes entnimmt man, dass er am Abend vorher, als er das Bett verlassen wollte, plötzlich zusammengestürzt sei. Die Sprache war zuerst in keiner Weise alterirt, erst gegen Mitternacht soll er die Sprache verloren haben. Bewusstseinsstörung war nicht vorhanden, doch soll Pat. den Stuhl unter sich entleert haben.

Pat. ist sehr weinerlich und zeigt, befragt, wo er Schmerzen habe, auf das Hinterhaupt und die l. Hüfte.

Hereditär ist Pat. nicht belastet, seine Frau starb an puerperaler Sepsis, von seinen 6 Kindern leben 3, 2 starben an Fraisen, eines an Cholera. Ueber sein früheres Leben weiss der Sohn nur anzugeben, dass Pat. durch mehrere Jahre an heftigem Husten mit reichlichem, gelblichem Auswurf litt; vor 15 Jahren war er inficiert. Alcoholismus wird in Abrede gestellt. (Von anderer Seite wurde mir jedoch mitgetheilt, dass Pat. starker Potator war).

Es besteht vollständige Aphasie; Pat. vermag nur einzelne Laute hervorzubringen. Hemianopsie besteht nicht. Die r. Pupille viel enger als die linke. Active Beweglichkeit aller Extremitäten erhalten; die Bewegungen geschehen mit ziemlicher Kraft. Pat. versteht Alles. Der Harn wird angehalten; Pat. muss katheterisiert werden; im Harne keine abnormen Bestandtheile.

21./V. Die rechte Hand fällt schwach herunter, Druckkraft der r. oberen Extremität sehr gering. Eine der Krankengeschichte beigelegte Schriftprobe zeigt ganz unleserliche, weit ausfahrende Schriftzüge.

Status praesens: Mittelgross, von kräftigem Knochenbau, spärliches, am Scheitel stark gelichtetes Haupthaar. Schädel mesocephal, ohne Auftreibungen. Die Schläfenarterien ziemlich geschlängelt, nicht auffallend uneben. Die Stirn quer gefaltet, Falten beiderseits gleich. Pupillen auffallend enge, von träger Reaction; die Bindehäute bis an den Limbus stark injiciert; starkes Gerontoxon; schleimiges Secret der Bindehäute. Aussen am r. Nasenflügel und mitten auf demselben mehrere hirsekorngrosse Knötchen, weisses, eiterähnliches Secret ent-

haltend — Acne rosacea — die sich auch auf die übrige Nase verbreitet. Die Lippen cyanotisch, Gesichtshaut fahl; der r. Mundwinkel mehr herabhängend. Die Zunge wird r. von der Mittellinie vorgestreckt, sie ist etwas geschwollen und belegt. Zahnfleisch gelockert. Bei der Aufforderung, die Zähne zu zeigen bleibt die r. Lippenhälfte zurück, die l. macht kräftige Bewegungen.

Pat. liegt in Rückenlage; die r. Hand leicht flectiert, die l. die r. leicht stützend. Die l. Hand wird rasch erhoben, die r. träge, unvollkommen. Druckkraft der l. Hand 11 Kilogramm; die r. Hand ungeschickt, ist nicht im Stande, den Druckmesser zu verschieben. Temperatur der r. Hand niedriger als l. Puls scheinbar r. etwas schwächer. Das Erheben des r. Arms in der Schulter ist nicht möglich.

Beide untere Extremitäten werden gehoben, die r. schwankend und unsicher, die l. vollkommen kräftig und sicher. An den Tibien keine Auftreibungen. Patellarreflexe beiderseits normal. Scrotalreflex beiderseits fehlend. Am dorsum penis eine kleine, die l. Seite des Orificiums einnehmende Narbe, leichte Balanitis. In der r. Inguinalgegend eine Bubonarbe, Lymphdrüsen erbsengross. Bauchreflex schwach. Sensibilität auf Kneifen scheinbar beiderseits gleich.

Auf die Frage, wie lange die Krankheit dauere, zeigt Pat. genau die Dauer mit den Fingern der l. Hand, ohne einen Laut von sich zu geben.

Herzdämpfung beginnt am unteren Rande der 3. Rippe, überragt den l. Sternalrand nach rechts um einen Querfinger, reicht nach l. bis zur Mammillarlinie. Herztöne dumpf, unrein. Ueber der ganzen Lunge reichliches Schnurren. Leber und Milz nicht vergrössert. Keine Temperatursteigerung, Puls 80, Respiration 26.

Harnmenge 700, spec. Gewicht 1028, kein Eiweiss.

21./V. abends: Lähmung der r. unteren Extremität deutlich ausgesprochen

22./V. morgens: Benommenheit nicht sehr gross, fortdauernde weinerliche Stimmung. Respiration beschleunigt (30), hörbar. Lähmung sowohl im r. Facialis als an der r. oberen und unteren Extremität deutlicher als gestern. Das Erheben der oberen Extremität ist heute nicht mehr möglich, die untere Extremität wird nur wenig gebeugt und ganz wenig emporgehoben.

23./V. Pat. hat selbst uriniert; die linken Extremitäten complet gelähmt.

24./V. Athmung etwas freier. Stuhl und Urin werden unwillkürlich entleert.

24./V. abends: Patellarreflexe beiderseits gesteigert.

Therapie: Jodnatrium 2,0 pro die.

26./V. Eine mässige Menge grünlich gefärbter, mit Schleim gemischter Flüssigkeit wurde erbrochen. Pat. hierauf blass; Puls beschleunigt (106), jedoch kräftig.

27./V. Sensibilität der unteren Extremitäten gegen Berührung erhalten. Sohlenreflex sehr lebhaft. Cremasterreflex fehlt. Patellarsehnenreflex sehr lebhaft. Sehnenreflexe an der r. oberen Extremität gesteigert.

Es trat nun ein Decubitus über dem Kreuzbein auf, Fieber, Rasseln über der ganzen Lunge und Dämpfung r. ad basim, sowie starke Athemnoth und so trat unter zunehmender Schwäche und Cyanose am Abend des 7. Juni der Tod ein.

Die klinische Diagnose lautete: Haemorrhagia hemisphaerii cerebri sin. in capsula interna ascendens ad insulam Reilii. Endarteriitis chron. Emphysema et Catarrhus pulmonum.

Die Section wurde am nächsten Tage ca. 14 Stunden post mortem vorgenommen.

**Das Sectionsprotocoll lautet:**

Der Körper 174 cm lang, von mittelstarkem Knochenbau, mässig gut entwickelter Musculatur und Panniculus adiposus. Allgemeine Decke blass. Auf der Rückseite diffuse, blassviolette Todtenflecken. Ueber dem Os sacrum ein kreuzergrosser, oberflächlicher Decubitus. Die Todtenstarre an den unteren Extremitäten leutlich ausgesprochen. Haupt- und Barthaar braun meliert. Pupillen enge, die rechte etwas weiter als die linke. Hals kurz, schmal. Thorax gut gewölbt. Unterleib leicht eingezogen. In inguine d. ein 1½ cm lange, wenig breite Hautnarbe. Die weichen Schädeldecken blass; das Schädeldach 52 cm im Horizontalumfang messend. Seine Knochen etwas dicker, arm an Diploë. Die Dura an der Calvaria fixirt. In ihren Sinus frische Blutgerinnsel und dunkles, flüssiges Blut. Die basalen Hirnarterien in ihren Wandungen beträchtlich verdickt, in ihnen flüssiges Blut. Die Arteria basilaris cerebri vollständig verschlossen, ihre Abzweigungen durch Thrombenmassen verlegt, während an ihr selbst ein Lumen nicht zu erkennen ist. Das Gehirn zeigt normale Configuration und fühlt sich trotz der beträchtlich vorgeschrittenen Fäulniss der anderen Organe sehr fest an. An der Tonsille der rechten Kleinhirnhemisphäre tastet man einen umschriebenen, etwa erbsengrossen Herd, der am Durchschnitte sich als aus Rinden-Marksubstanz bestehende erweist, nur dass die Rindensubstanz in seinem Bereiche sehr verschmälert ist.

Die rechtseitige Grosshirnhemisphäre trägt im Bereiche der Stirnwindungen einzelne knopfartige Erhebungen, die sich auf dem Durchschnitte als aus Rindensubstanz bestehend erweisen. In beiden Grosshirnhemisphären, von denen die rechte nach Pitres, die linke nach Flehsig zerlegt wurde, ausser den bereits erwähnten Consistenzvermehrungen, kein pathologischer Befund zu constatieren und nirgend eine Herderkrankung zu finden. Eine Differenz der Pyramidenfaserung am Durchschnitte durch die Pedunculi cerebri sowie am ersten Schnitte durch die Medulla oblongata mit Sicherheit nicht zu finden.

Am zweiten Schnitte durch die Medulla oblongata, der durch die Eminentia teres geführt wurde, mehrere, sowie rechts wie links gelagerte frische bis linsengrosse Erweichungsherde von grauröthlicher Farbe. An den übrigen Schnitten durch die Medulla keine ähnlicher Befund zu ermitteln.

Die Schilddrüse klein. Schleimhaut des Halses sehr faul. Beide Lungen frei, ihr Gewebe an den Rändern leicht gedunsen. Das Lungengewebe mässig blutreich. In den Bronchien schaumig eitriger Inhalt. Im r. Unterlappen ausgebreitete pneumonische Verdichtung mit bis gänseeigrossen mit Jauchemassen erfüllten Gangränherden. Einer derselben bis an die Pleura visc. heranreichend; die Pleura des Unterlappens matt. Im rechten Pleuraraume etwa ¼ l. jauchiges Exsudat. Die peribronchialen Lymphdrüsen stark schwarz pigmentiert. Im Herzbeutel etwa ein Esslöffel klares Serum. Das Herz etwas weiter, mit reichlichem subpericardialen Fette versehen. Klappen allenthalben zart. Das Herzfleisch blass.

Im Oesophagus die Schleimdrüsen vergrössert. Leber, Milz, Nieren von gewöhnlicher Grösse, ziemlich blutreich, Capsula adiposa beider Nieren stark entwickelt; die capsula fibrosa leicht ablösbar. Die Leber dabei etwas derber anzufühlen, die Harnblase mässig dilatirt, in ihr trüber Harn. Die Schleimhaut stark geröthet. An der hinteren Wand der Harnblase diphteritische Verschorfung zu constatieren.

Die Schleimhaut der Urethra blass, das Orificium externum urethrae für den Scheerenknopf nicht durchgängig. Entsprechend der hinteren Wand narbige Veränderung des Gewebes zu constatieren.

Magen und Darm ziemlich stark ausgedehnt. Im Magen dünnbreiiger Inhalt. Auf der Schleimhaut zäher Schleim festhaftend. Die Schleimhaut geröthet. In Dünn- und Dickdarme dickbreiige dunkle Inhaltsmassen. Die Schleimhaut auch hier etwas geröthet. Pankreas blutreich.

P. S. Am Rückenmarke macroscopisch nichts Pathologisches. In der Leber microscopisch leichte Vermehrung des Bindegewebes zu constatieren.

Pathologisch-anatomische Diagnose:

*Sclerosis cerebri diffusa et cerebelli circumscripta probabil. e luc. Endarteriitis obliterans art. basil. cerebri subsequente emollitione circumscripta pontis Varoli.* Endarteriitis chron. def. Cirrhosis hepat. grad. lev. Emphysema pulmonum. Bronchitis catarrh. Pneumonia lobul. bilat. subsequente gangraena lobi inf. d. Cystitis diphtheritica. Strictura orificii externi urethrae. Cicatrix in inguine d.

### *Microscopische Untersuchung.*

Zur Untersuchung lagen mir vor: das Rückenmark, Pons und Oblongata sowie die l. Tonsille des Kleinhirnes nach Härtung in Müller'scher Flüssigkeit und Alcohol. Bei der in diesem Falle nothwendigen Zerlegung in fortlaufende Serienschritte hat mir die von *Vassale*<sup>1)</sup> angegebene Modifikation resp. Umkehrung der *Weigert*'schen Methode zuerst Hämatoxylin, dann Kupfer recht gute Dienste geleistet. Sie liefert in 20 Minuten ganz genügend orientierende Präparate, sodass man sich noch während des Schneidens Aufklärung über Ausdehnung eines Herdes etc. verschaffen kann. Als Farblösung verwendete ich das *Weigert*'sche alkalische Hämatoxylin.

Am Rückenmarke lässt sich macroscopisch im unteren Brustmarke eine leicht hellere Färbung der Hinterstränge constatieren, ebenso im Halsmarke eine lichtere Färbung einer umschriebenen Partie des Seitenstranges beiderseits (etwa dem Gebiete der Pyramidenseitenstrangbahn entsprechend), die bis in die obersten Segmente deutlich, in den weiteren Partien nur andeutungsweise zu sehen ist.

Microscopisch fällt im Lendenmarke eine hochgradige Verdickung der Pia auf; diese zeigt sich namentlich im Gebiete der Hinterstränge in ein mehrschichtiges Bindegewebe verwandelt und mit zahlreichen Rundzellen infiltriert, welche hie und da, so besonders in der Umgebung von Gefässen, zu kleinen Herden angehäuft sind. Im Gebiete der Seitenstränge sind diese Veränderungen weniger intensiv, über den Vordersträngen erscheinen sie dann wieder stärker. Die in der Pia verlaufenden Gefässe zeigen verdickte, hyalin aussehende Wandungen; ihre Adventitia ist zum Theil von Rundzellen durchsetzt, namentlich ist dies — so weit es sich beurtheilen lässt — an den Venen der Fall; die Intima zeigt keine auffallenden Veränderungen. Die Nervenwurzeln, namentlich die hinteren, zeigen einen mässigen Faserausfall, auch in ihnen sieht man Gefässe mit verdickter, hyaliner Wandung. Nach innen von der Pia findet sich namentlich im Bereiche der dadurch verbreitetsten Fissura longitudinalis posterior eine stellenweise mehr körnig, stellenweise wieder mehr faserig, wie Fibrin, aussehende Gerinnungsmasse mit spärlichen Leucocyten. Dieses Exsudat begleitete auch die Duplicatur der Pia, welche sich in die Fiss. longit. post. hineinschlägt. Auch die in die Marksubstanz einstrahlenden Bindegewebssepta sind verbreitert, namentlich im Bereiche der Hinterstränge, wo sie auch hie und da Rundzelleninfiltration zeigen. Während die Vorderseitenstränge sonst keine Besonderheiten zeigen, fällt in den Hintersträngen und zwar in den inneren Partien

<sup>1)</sup> Rivista sperimentale di freniatria 1889 citiert nach *Obersteiner*.

beider Goll'schen Stränge an der Medianlinie schon macroscopisch am Weigertpräparate eine lichtere Färbung auf, die sich microscopisch als durch Faserausfall und Gliavermehrung bedingt erweist. In diesem Gebiete finden sich auch zahlreiche kleine Gefässchen mit hyaliner, verdickter Wandung. Solche finden sich auch in der grauen Substanz, deren Ganglienzellen sehr stark pigmentiert erscheinen.

Diese Veränderungen der Rückenmarkssubstanz sind im ganzen Lendentheile stark ausgesprochen, im Brustmarke nehmen sie nach oben zu allmählich ab; die Verdickung und Infiltration der Pia ist jedoch, wenngleich in geringerer Intensität, bis zum Halsmarke hinauf deutlich ausgesprochen.

Im Halsmarke tritt ferner eine beginnende secundäre Degeneration der Pyramidenbahn zu Tage, die durch mangelhafte Tinction und Schwund der Nervenfasern, sowie Gliaverdichtung gekennzeichnet ist. Dieselbe ist im r. Seitenstrange deutlich ausgesprochen, doch finden sich auch im linken Andeutungen hiervon.

Im Bereiche der Oblongata und des Pons ist die Meningealaffection nur gering, doch zeigen die Gefässe sowohl in der Pia als auch innerhalb der Marksubstanz hie und da mässige Wandverdickung und kleinzellige Infiltration der Aussenhäute. Die Nervenkerne und -wurzeln erscheinen normal. Dasselbe gilt auch von den Kernen und Wurzeln des 6., 7., 8. Nervenpaares und zeigt überhaupt die untere Pons Hälfte bis etwa in die Mitte der Foveola anterior nichts Pathologisches mit Ausnahme der auf der linken Seite recht deutlichen, beginnenden Degeneration der Pyramidenbahnen. Die A. basilaris jedoch erscheint auch schon in diesem Theile hochgradig verändert. Ihre Wandungen sind im Allgemeinen verdickt; die Adventitia besonders zeigt ausser mehrfachen Schichten bindegeweblicher Fasern theils umschriebener Anhäufungen, theils diffuse Infiltration von Rundzellen. Die Media bietet meist ein ziemlich normales Bild. Die Intima hingegen zeigt nach innen von der ganz intacten Elastica eine polsterförmige Auflagerung, bestehend aus sich vielfach durchkreuzenden, spindeligen Fasern und Zellen, in deren peripherstem Antheile sich auch zahlreiche Rundzellen finden (Taf. XIV. Fig. 1.) Diese Veränderungen finden sich bereits in dem distalsten Antheile der A. basilaris und haben in der Höhe der Foveola anterior — bis wohin die Marksubstanz normal ist — jene Ausdehnung erreicht, wie sie Fig. 1 zeigt. In dieser Höhe nun treten Erweichungsherde auf und zwar zuerst von geringer Ausdehnung nahe der Basis, zu beiden Seiten der Raphe, welche nach oben zu immer mehr an Ausdehnung gewinnen. Die Erweichung betrifft hauptsächlich die nächst der Raphe gelegenen Theile des Brückenfeldes; in den Haubenantheil reicht sie nirgends hinein. Ihre grösste Ausdehnung erreicht sie in der Höhe des Locus coeruleus (Taf. XIV. Fig. 3, woselbst jedoch durch ein Versehen rechts und links vertauscht sind). Es ist nicht eigentlich ein umschriebener Erweichungsherd, sondern wir finden mehr weniger untereinander zusammenhängende Herde, welche im Ganzen so gelagert sind, dass sie die beiderseits zunächst der Raphe gelegenen Partien des Brückenfeldes in der Breite von ca. 1 cm zerstört haben, linkerseits jedoch auch noch mehr nach aussen gelegene Theile mit ergriffen haben, so dass links der grösste Theil der longitudinal, das Brückenfeld durchsetzenden, Bahnen zerstört ist.

Diese Ausdehnung haben die Erweichungsherde nach aufwärts bis zum vorderen Ende des 4. Ventrikels, dann werden sie kleiner und beschränken sich mehr auf die medialen Antheile der r. Seite, wo sie noch bis in die Höhe der hinteren Vierhügel nachweisbar sind.

Microscopisch finden wir im Gebiete der Erweichungsherde theils mehr minder grosse Schollen necrotischer Nervensubstanz, umgeben von einer breiten Zone dicht gedrängter grosser, rundlicher Zellen mit intensiv gefärbtem Kern, offenbar den Fettkörnchenkugeln entsprechend, welche gewissermassen als Phagocyten die Zerfallsmassen in sich aufgenommen haben, deren Inhalt aber durch den Alkohol ausgelaugt worden ist, theils zeigen sie das Netzwerk der Stützsubstanz, in deren Maschenräumen sich statt der Nervenfasern Detritus und Gerinnungsmassen, sowie die oben erwähnten Zellen finden. Solch' letztere Bilder lassen immer den Schluss zu, dass sich höher oben an identischer Stelle ein richtiger Erweichungsherd, wie ich ihn vorher beschrieben, findet. Ausserdem sieht man allenthalben sowohl die grösseren Gefässe als auch die Capillaren auf dem ganzen Ponsquerschnitte sehr stark gefüllt, wie injiciert.

Die A. basilaris zeigt weiter nach aufwärts ein wechselndes Verhalten. Während sie in der Höhe der Foveola anterior, wo ungefähr die ersten Erweichungsherde auftreten, ziemlich hochgradige Wandveränderungen zeigt, nehmen diese im Gegensatze zu den Erweichungsherden proximalwärts an Intensität ab und die Arterie erscheint dann eine kurze Strecke lang fast normal; die Intima zeigt keine Veränderung, die Infiltration der Adventitia ist sehr gering. Dann aber sehen wir diese Veränderungen von Neuem auftreten, und bald so hohe Grade erreichen, dass das Gefässlumen fast ganz durch die Intimaauflagerung verlegt erscheint (Taf. XIV. Fig. 4 u. 5). In diesem hohen Grade reicht die Arterien-erkrankung auch noch über das Gebiet der Erweichungsherde hinaus bis an das vordere Ende der Basilaris und im vordersten Abschnitte ist das geringe noch restierende Arterienlumen durch frische Blutgerinnung fast ganz aufgehoben.

Microscopisch ist das Bild, welches die Arterie darbietet, das typische der von *Heubner* zuerst näher beschriebenen Endarteriitis: Verdickung und Rundzelleninfiltration der Adventitia, normales Verhalten der Media bis auf hier und da von aussen einstrahlende Rundzellenzüge, eine Auflagerung an der Innenfläche der Intima, bestehend in den geringeren Stadien — hier im distalen Arterienantheile — aus locker gefügten aber immerhin reichlicheren spindeligen und runden Zellen, in den hochgradigeren Stadien jedoch sich darstellend als ein wirrer Filz sich kreuzender bindegeweblicher Elemente — Fasern und Zellen — unter welchen, je weiter nach innen man geht, die ersteren überwiegen und in welchem sich zahlreiche neugebildete Gefässe finden. In der Umgebung des meist excentrisch gelegenen Restes des Lumens — im vordersten Antheile der Arterie finden sich mehrere solche — zeigen die Fasern eine Art concentrischer Schichtung um dasselbe. In dem peripheren Antheile der Wucherung — nahe der Elastica — finden sich in grösserer Zahl Rundzellen, theils zerstreut, theils in kleinen Anhäufungen.

Die Membrana fenestrata ist meist intact, doch an einer Stelle, im distalen Antheile der Arterie, dort wo dieselbe nur Infiltration der Adventitia zeigt, findet sich die Intima im Allgemeinen intact, an einer Stelle jedoch erscheint die Elastica hochgradig verbreitert (Fig. 2, x) und zwar durch Auseinanderdrängung ihrer Fasern, zwischen welchen Rundzellen eingelagert sind; dieser Befund lässt sich auf einer Reihe von Schnitten erheben, macht aber später wieder dem normalen scharfcontourierten Bilde der Elastica Platz.

Was die von der Basilaris abgehenden Aeste betrifft, so zeigen sie ähnliche Veränderungen, jedoch nur in geringem Grade.

Die Untersuchung des gehärteten Stückes von der l. Kleinhirntonsille zeigte an einem Theile derselben hochgradige Veränderungen: Schon macroscopisch fällt auf, dass am Weigertpräparate ein peripher gelegener Theil

der Rinde schmaler erscheint und die zugehörigen Markstreifen keine Schwarzfärbung erkennen lassen, während an Carmin- oder Hämatoxylinpräparaten dieser Theil diffus und sehr blass gefärbt erscheint und der Contrast zwischen der intensiv gefärbten Körner und der weniger tingierten Molecularschicht fehlt (Taf. XIV. Fig. 6a). Microscopisch zeigt sich nun in diesem Gebiete (Taf. XIV. Fig. 7 rechts) eine hochgradige Verschmälerung und Schwund der molecularen Schichte, deren Dickendurchmesser auf die Hälfte reduciert ist; die Meningen an der Oberfläche dieser Partie sind verdickt und die von *Bergmann* beschriebenen Radiärfasern treten sehr deutlich hervor (Fig. 7 F). Die Purkinjeschen Zellen fehlen ganz und die Körnerschichte erscheint sehr gelichtet; von dieser erscheint nur ein schmaler Saumen der Peripherie noch wohl erhalten und gefärbt, mehr gegen das Centrum zu aber finden wir nur wenig mehr erhalten, an ihrer Stelle sieht man eine nicht weiter differenzierbare körnige Masse und fibrilläres Stützgewebe. Ausserdem finden sich im Bereiche dieser Partien zahlreiche durch Alaun Hämatoxylin intensiv gefärbte Amyloidkörperchen zerstreut.

#### IV. Fall.

**Mann von 23 Jahren, über Infection nichts bekannt. Keinerlei Symptome einer Erkrankung des Nervensystems. Erscheinungen von Tracheo- und Bronchostenose. Tracheotomie.**

**Section: Syphilitische Geschwürs- und Narbenbildung im Pharynx, der Trachea und den Bronchien.**

**Hyperostose des Schädeldaches. Dura stellenweise verdickt, ebenso die inneren Meningen. Sclerose im l. Hinterhauptslappen und der l. Kleinhirnhemisphäre.**

**Microscopisch: Schwund der nervösen Substanz, Verdichtung des Zwischengewebes.**

*U., Josef, 23 Jahre alter Tagelöhner, litt seit 3/4 Jahren an Respirationsbeschwerden. Auf der II. med. Klinik (Prof. Kahler), wo Patient im Juni 1888 lag, wurden Geschwüre im Pharynx und Erscheinungen von Stenose der Luftwege constatirt, welche die Tracheotomie nothwendig machten. Anamnestisch ist über eine Infection nichts angegeben. Patient bot keinerlei Symptome einer Erkrankung des Nervensystems dar; auch die Anamnese meldet nichts dergleichen, höchstens die Angabe, dass Patient 4 Monate vor seinem Tode 2 mal plötzlich bewusstlos zusammengestürzt sei und noch mit den Extremitäten herumgeschleudert habe; dabei war der Mund fest verschlossen, ob vor den Anfällen die sonst stets vorhandenen Athmungsbeschwerden besonders hochgradig waren, weiss Patient nicht anzugeben. Die Tracheotomie brachte keine wesentliche Erleichterung und Patient ging kurz nachher unter fortwährenden Erstickungsanfällen zu Grunde.*

Die Section ergab ausser umfangreichen *syphilitischen Geschwürs- und Narbenbildungen* im Pharynx, der Trachea und den Bronchien, sowie einer suppurativen Bronchitis und lobulärer Pneumonie folgenden Befund im Bereiche des Schädels:

Die weichen Schädeldecken blass, der Schädel 50 cm im H.-U. messend, compact. Die Pachymeninx der lamina vitrea fest adhärierend, in ihren Sinus reichliches dunkles, flüssiges Blut, auch an der Schädelbasis diffuse Hyperostose deutlich zu constatieren. Die l. hintere Schädelgrube deutlich kleiner

als die rechte. Die Pachymeninx in der l. hinteren Schädelgrube ist mit leistenartigen Verdickungen versehen. Die inneren Meningen blutreich, im allgemeinen zart, nur an der unteren Fläche der l. Kleinhirnhemisphäre und an der medialen Fläche des l. Occipital- und Temporallappens leicht verdickt; daselbst die inneren Meningen auch fester haftend, während sie sich sonst leicht entfernen lassen. Die Windungen des Gehirns von gewöhnlicher Configuration, die Hirnventrikel nicht erweitert, ihr Ependym zart. Im Cuneus sinister und den Gyris occipito-temporales der l. Seite die Rinde und die angrenzende Marksubstanz betreffende knorpelharte Sclerose mit beträchtlicher Verschrumpfung. Ein ganz analoger, die hintere mediale Partie des lobus cuneiformis der l. Kleinhirnhemisphäre betreffender Scleroseherd im Bereiche des Cerebellums; dadurch dieses deutlich asymmetrisch. Die basalen Hirngefäße zart.

### *Microscopische Untersuchung.*

Mir lagen microscopische Präparate von den 3 oben erwähnten *Scleroseherden* vor, theils mit Carmin, theils nach Weigert gefärbt. Dieselben zeigten ein übereinstimmendes Bild nämlich hochgradigen Schwund der nervösen Elemente und an ihrer Stelle ein dichtes Netz fibrillären Gewebes. Die Rindenzeichnung erschien hierdurch ganz verwischt, die Veränderungen waren an der Peripherie am stärksten, hier sah man ein gleichmässiges Netzwerk dichten feinfaserigen Gewebes, in dem nur spärliche rundliche Zellkerne lagen. In den tieferen Lagen fanden sich dann noch verschiedentlich Reste markhaltiger Nervenfasern, von kleinen Bruchstücken angefangen bis zu ziemlich langen, zahlreiche varicöse Anschwellungen zeigenden Fasern. Die Abgrenzung gegenüber dem normalen Gewebe war keine scharfe, sondern der Uebergang erfolgte allmählich. Die Meningen über den Herden zeigten reichliche Bindegewebszüge, die Gefässwände erschienen etwas verdickt.

### V. Fall.)\*

**Mädchen von 14 Monaten, keine anamnestischen Daten.**

**Section: Gummien des Stirnbeins, Auflagerung von Bindegewebe an der Innenfläche der Dura mater. Verdickungen der inneren Meningen, Verwachsung derselben an der Spitze beider Frontallappen mit der Dura und dem Gehirn; daselbst Gummabildung. Bronchitis. Pneumonie.**

**Microscopisch: Kleinzellige Infiltration der Dura und der inneren Meningen. Wandverdickung, kleinzellige Infiltration und Kalkablagerung an den Gefässen, bis zur Thrombose führend. Schwieriges gummöses Gewebe in den Stirnlappen. Infiltration der Hirnrinde.**

*G., Marie*, 14 Monate alt, wurde am 26. November 1879 seciert. Anamnestische Daten liegen nicht vor.

Das Sectionsprotocoll lautet:

Der Körper im Verhältniss zum Alter klein, schwächlich, abgemagert, blass, mit vielen dunklen Todtenflecken auf der Rückseite. Das Haar braun, in der

\*) Dieser Fall wurde von Herrn Professor *Chiari* noch in Wien untersucht und mir von demselben freundlichst zur Mittheilung überlassen.



**haut** des Gesichtes einzelne blassbräunliche Pigmentflecken. Die Hornhäute **adaverös** getrübt, der Mund noch ganz zahnlos. Der Hals mittellang, der Thorax **von** gewöhnlicher Form, der Unterleib ausgedehnt, an Stelle des Nabels eine **lache** strahlige Narbe.

Weiche Schädeldecken **blass**, das Schädeldach geräumig, an seiner äusseren **Fläche** in der Gegend der Tubera frontalia grubige Absorptionen, von gallertigen periostalen Wucherungen ausgefüllt. Die harte Hirnhaut innig am Schädel haftend, **an** ihrer Innenfläche allenthalben, hauptsächlich jedoch dem Stirnbeine entsprechend eine bis 3 mm dicke Lage reichlich vascularisierten, neugebildeten Bindegewebes. Die inneren Meningen über den Stirnlappen schwielig verdickt, mit der Pachymeninx fest verwachsen, hier in ihnen ebenso aber auch in der Corticalis und Medullaris der Spitze der Frontallappen von Schwiele umschlossen einzelne käsige Knötchen und Streifen; sonst die inneren Meningen im allgemeinen zart, nur stellenweise die Arachnoidea getrübt, so an den Spitzen der Temporallappen, über den Sylvischen Spalten und im Trigonum intercurale. Die grösseren Hirnarterien zartwandig; an einzelnen kleineren Hirnarterien und Pialvenen, besonders an der Convexität des Grosshirnes, umschriebene weissliche Wandverdickungen. Das Gehirn reichlich durchfeuchtet, seine Ventrikel beträchtlich dilatiert, das Ependym verdickt.

In den übrigen Organen fand sich bis auf beiderseitige lobuläre Pneumonie und etwas Verdichtung der Leber und Milz nichts Besonderes.

Pathol.-anatomische Diagnose: Bronchitis cat. Pneumonia lob. *Syphilis congenita*.

### *Microscopische Untersuchung.*

Die an der Innenfläche der Dura vorfindliche neugebildete Membran erwies sich als aus einem dichten Bindegewebe bestehend, welches dort, wo es in stärkeren Lagen vorhanden war, sehr viele, mitunter zu förmlichen Knötchen angehäufte Entzündungszellen enthielt, sowie viele spindelige Zellen und reichliche Vascularisation zeigte.

In den inneren Meningen fanden sich an den Stellen streifiger Trübung Anhäufungen von Kalkconcrementen kleineren und grösseren Umfanges mit ziemlich reichlicher Rundzelleninfiltration in der Umgebung. Sonst erwiesen sich die Meningen an der Convexität und an der Spitze der Stirnlappen als hochgradig durchwuchert von runden und spindelförmigen Zellen, die kleinen Gefässe daselbst waren in ihrer Wand kleinzellig infiltriert, ebenso die der oberflächlichen Schichten der Rinde. Die etwas grösseren Arterien zeigten zumeist leichte Endarteriitis obliterans. Auch in der Hirnrinde fanden sich zahlreiche Kalkconcrete.

Die macroscopisch als in ihrer Wand verdickt auffallenden Pialvenen zeigten sich als verlegt durch Thromben, welche aus Fibrin und sehr reichlichen concentrisch geschichteten Kalkkugeln bestanden, dabei war die Venenwand mit spärlichen Rundzellen infiltriert, die angrenzenden inneren Meningen jedoch reichlich durchsetzt mit Rundzellen, welche namentlich um die kleinen Gefässe herum angehäuft erschienen.

Die grösseren Hirnarterien erschienen ganz normal, doch waren die Meningen in ihrer Umgebung kleinzellig infiltriert.

Auf den Horizontalschnitten durch die Grosshirnhemisphären zeigten sich entsprechend jenen Stellen der Spitze der Stirnlappen, wo die inneren Meningen sowohl mit der Dura als der Hirnrinde fest verwachsen waren, in beiden Stirnlappen ziemlich umfangreiche gummöse Herde. Microscopisch gaben diese Stellen das Bild schwieliger, partiell necrotischer Gummaformation, in welcher sowohl

die Hirnhäute als auch die oberflächlichen Hirnschichten aufgegangen waren. In der Nachbarschaft des Gummas fanden sich starke entzündliche Infiltration der inneren Meningen, und der Hirnrinde, körniger Zerfall der Ganglienzellen, exquisite Anfüllung der Lymphscheider der Gefässe mit Exsudatzellen, Verdickung der Wand mancher Gefässe und Ablagerung zahlreicher, häufig concentrisch geschichteter Kalkkugeln in der Hirnsubstanz. Die übrige Hirnsubstanz war normal.

Versuchen wir nun die einzelnen Fälle kurz zu resumieren, um sodann einzelne, sich hierbei darbietende Momente genauer zu erörtern.

Im *ersten* Falle traten bei einer 37jährigen Frau, die jegliche Infection leugnete, anschliessend an ein Trauma in der Gegend des l. Auges 1885 Kopfschmerzen, Erbrechen, Sensibilitätsstörungen und Schmerzen in der l. Gesichtshälfte auf, welche sich auf eine kurze antisyphilitische Behandlung hin nur wenig besserten. 1886 kamen Parästhesieen in den Extremitäten hinzu sowie später Schwäche und Bewegungslosigkeit des l. Auges. Bei dem damaligen Aufenthalte 1888 im Krankenhaus constatierte man totale Lähmung des l. Oculomotorius und Abducens, sowie Anästhesia dolorosa im Gebiete des l. Trigemini. Eine energische Schmierkur brachte ziemliche Besserung, welche etwa  $\frac{1}{2}$  Jahr anhielt, worauf plötzlich ein apoplectischer Insult eintrat. Im Krankenhause constatierte man linksseitige Ptosis, der l. Bulbus war etwas vorgetrieben, seine Beweglichkeit nach allen Richtungen geringer als rechts, die Wendung nach aussen ganz unmöglich, die l. Pupille weiter als die rechte, weder auf Lichtreiz, noch Acomodation reagierend. Ferner bestand leichte Parese des r. Facialis, hochgradige der r. Extremitäten, dabei die Reflexe schwach, keine Sensibilitätsstörung. Eine Sehprüfung ergab Herabsetzung des Sehvermögens l., keine Doppelbilder, der Geschmack war beiderseits vermindert Kopfschmerzen und Erbrechen dauerten fort und im Coma ging Pat. 3 Wochen nach dem Insulte zu Grunde.

Die *Section* ergab multiple Gummen und zwar je eines im Dorsal- und oberen Halsmarke, ferner umfangreiche Gummabildung im ventralen Theile der Oblongata und des Pons, sowie im l. Pes pedunculi und Tractus opticus. Die microscopische Untersuchung machte es wahrscheinlich, dass die sämtlichen Gummen von den allenthalben kleinzellig infiltrierten Meningen ihren Ausgang genommen haben. Durch die Gummabildung waren zerstört der l. Abducens, sowie die Gegend der Pyramidenkreuzung, wahrscheinlich auch der l. Oculomotorius. Im Rückenmarke fand sich leichte

Secundärdegeneration der I. Pyramidenbahn; ferner Wandverdickung der Gefässe; auch die A. basilaris war durch Uebergreifen des basalen Pongummas geschädigt; sie zeigte gummöse Durchwucherung der Aussenhäute und eine Intimaauflagerung, welche sich jedoch in keiner Weise von jener, wie wir sie bei Endarteriitis obliterans finden, unterschied. In der Pongsubstanz fanden sich auch dementsprechend kleine Erweichungsherde, ebenso zeigte die Umgebung des Gummas im Hirnschenkel Erweichung. Der Stamm des I. Trigemini, in dessen Bereiche sich 1 Jahr vorher eine Zeit lang so starke Störungen bemerkbar gemacht hatten, wies ebenso, wie sein Ganglion, keinerlei Veränderungen auf.

Ueberblicken wir den ganzen Fall, so muss vorerst hervorgehoben werden, dass wenn schon Gummabildungen im Rückenmarke nicht häufig sind, solche im Bereiche der *Oblongata* zu den grössten Seltenheiten zählen, ja nach *Rumpfs* oben citiertem Ausspruch überhaupt noch nicht beschrieben wurden. Vergleichen wir sodann den anatomisch erhobenen Befund mit den intra vitam beobachteten Erscheinungen, so finden wir letztere vollkommen gedeckt, ja man muss sogar sagen, dass die Mehrzahl der Gummien eigentlich keine auf sie zu beziehenden Erscheinungen gemacht hat. Es gilt dies von den Rückenmarksgummen und wohl auch von einem grossen Theil der in Pons und Oblongata gelegenen; denn eigentlich genügt der Herd im Hirnschenkelfusse zusammen mit der Meningealaffection um den I. Abducens nach dem heutigen Stand unserer Kenntnisse vollkommen, um die vor dem Tode bestandenen Erscheinungen: r. Hemiplegie mit wechselständiger Lähmung des Oculomotorius und Abducens zu erklären, wie ja auch zuletzt von klinischer Seite, wohl geleitet durch die Trauma-Anamnese der Kranken, eine Encephalitis des I. Hirnschenkelfusses angenommen wurde. Ich werde auf diese Symptomlosigkeit der Gummien und ihre Ursache, ebenso wie auf andere sich hier aufwerfende Fragen, später zurückkommen. Die mit der rechtsseitigen Extremitätenlähmung gleichseitige und gleichzeitige Facialislähmung weist darauf hin, dass dem Herde im I. Hirnschenkelfusse denn doch die Hauptrolle zukommt; offenbar trat da, vielleicht durch die erwähnte Erweichung in seiner Umgebung auf einmal die plötzliche Leitungsunterbrechung ein, während vorher das, wohl von den Meningealaffection ausgegangene, Gumma bei seinem allmählichen Wachsthum von der Peripherie her die Nervenfasern nach oben und den Seiten verdrängt hatte, ohne sie leitungsunfähig zu machen, ein Verhalten, welches an der Pyramidenkreuzung deutlich war und auch noch weiterhin besprochen werden soll. Was die Affection der Augenmuskelnerven

betrifft, welche  $\frac{1}{2}$  Jahr ante mortem als so sehr gebessert beschrieben ist, so kann nach der Intensität ihrer anatomischen Laesion, wenigstens bezüglich des l. Abducens, nicht gezweifelt werden, dass auch noch damals starke Laesionen desselben vorhanden waren. Hier kommt wohl auch in Betracht, dass, wie besonders *Oppenheim*<sup>1)</sup> hervorgehoben hat, der remittierende Charakter dieser Laesionen eines der für die Diagnose wichtigsten Kriterien der basalen gummösen Meningitis ist, andernteils kann auch bei mässiger Infiltration und Degeneration der Nerven und sogar Kernatrophie die Function intact sein, wie dies gerade bezüglich des Oculomotorius und Abducens von *Siemerling*<sup>2)</sup> beobachtet wurde. Dasselbe gilt auch von dem Herde im l. Tractus opticus; klinisch war zwar Schwäche des l. Auges eines der ersten Symptome, von einer Hemianopsie wird aber nichts berichtet. Bemerkte sei nur, dass das Bild des hier von den Meningen aus auf den Tractus übergreifenden äusserst reich vascularisierten Gewebes vollständig jenem gleicht, wie es *Oppenheim* ebenfalls am Chiasma beschrieben, der gerade diesen Gefässreichtum zur Erklärung des oscillierenden Characters der bestandenen Sehstörung (bitemporale Hemianopsie) heranzog.

Der *zweite* Fall betrifft einen 58 jährigen Mann, der sich Anfang 1889 infizierte und eine antisyphilitische Behandlung durchmachte. 6 Monate später traten angeblich in Folge wiederholter Verkühlungen rechtsseitige Kopfschmerzen und Störungen der Sensibilität der r. Gesichtshälfte auf, sowie Schwerfälligkeit der Sprache und Hörschwäche. Ende September constatirte man auf der dermatologischen Klinik ausser Condylomen am Genitale Parese des r. Facialis und Hypoglossus, Schwäche der r. Extremitäten, Abnahme des Sehvermögens des r. Auges, sowie Sensibilitäts herabsetzung im Bereiche des I. und II. Astes der r. Trigeminus. Die eingeleitete Therapie (Calomelinjectionen und Jodkali) besserte auch die nervösen Symptome, doch trat eine Iritis und Keratitis rechts auf, welche letztere mit Hinterlassung einer centralen Narbe heilte, die eine Iridectomy nothwendig machte. Die nervösen Symptome bestanden auch in mässigem Grade während der nächsten  $1\frac{1}{2}$  Jahre, innerhalb welcher Pat. wegen verschiedentlicherluetischer Exanthemformen noch 3 mal energische antisyphilitische Behandlungen durch-

<sup>1)</sup> Zur Kenntniss der syphilitischen Erkrankungen des centralen Nervensystems. Berlin 1890.

<sup>2)</sup> Zur Syphilis des Centralnervensystems. Archiv für Psychiatrie. XXII. p. 268.

machte. Mitte 1891 constatierte man auf der II. med. Klinik Lähmung des r. Facialis, Anästhesie für alle Qualitäten im Bereiche des I. und II. ram. Trigemini d., ferner linksseitige Nerventaubheit bei normalem Ohrenbefund. Augenbewegungen und Sprache normal; an den Extremitäten keine Motilitäts- oder Sensibilitätsstörung nachweisbar, doch war Pat. ziemlich schwach; er klagte über starke Kopfschmerzen, welche nach Einleitung einer Schmierkur sistierten. Ende September 1891 plötzliche Lähmung der l. Kopfhälfte und des l. Armes; Tod nach 5 Tagen im Coma.

Bei der *Section* fand sich die r. A. fossae Sylvii leicht verdickt, im hinteren Schenkel der inneren Kapsel rechterseits ein frischer Erweichungsherd. Der r. Trigeminus erschien bei seinem Abgange in eine sulzige Masse eingebettet. Auf der Innenfläche der Dura spinalis sassen zahlreiche stecknadelkopfgrosse Herde von weisslicher Farbe, das Rückenmark selbst erschien normal. Microscopisch fand sich eine im allgemeinen nicht sehr hochgradige syphilitische Meningitis an der Vorderfläche des Pons, welche die austretenden Wurzeln des r. Facialis weniger des Acusticus zur Degeneration gebracht, im Bereiche des Trigeminusaustrittes aber zu einer grösseren auch auf die Ponssubstanz übergreifenden Gummabildung geführt hatte; in Folge dessen Zerstörung des grössten Theils des Trigeminus und Degeneration der r. aufsteigenden Quinturwurzel in ihrer ganzen Ausdehnung. Die Knötchen auf der Dura, welche sich als aus meist spindeligen, weniger runden Zellen bestehend erwiesen, die eine Art concentrischer Anordnung rings um ein kleines Gefäss erkennen liessen, sind ebenso wie ein miliärer im Dorsalmarke befindlicher Herd von Granulationsgewebe mit Riesenzellen, wie noch weiterhin zu erörtern sein wird, wohl auch als syphilitische Producte aufzufassen. Sonst fand sich im Rückenmarke eine kleinzellige Meningealinfiltration geringen Grades mit Verdickung der Gefässwände und Verbreiterung der bindegeweblichen Septa in der Marksubstanz.

Auch in diesem Falle stimmen die klinischen Daten mit den anatomischen Ergebnissen im allgemeinen überein; auf einzelne, sehr merkwürdige Momente des Falles — so namentlich die miliaren Herde auf der Dura und im Rückenmarke — soll späterhin eingegangen werden.

Im *dritten* Falle sehen wir einen 55 Jahre alten Mann, der vor 15 Jahren inficiert war, eines Tages mit Klagen über zeitweilige Kopfschmerzen im Hinterhaupte sowie Schwindelgefühl, ferner über Schwäche der linken Körperhälfte und Sensibilitätsstörungen und Parästhesieen in dieser Seite auf die Klinik kommen, wohin er sich

aber nicht aufnehmen lassen will. Doch noch am Abende desselben Tages stürzt Pat. plötzlich zusammen, es tritt Aphasie ein; das Bewusstsein ist erhalten. Im Laufe der nächsten Tage kommt eine Parese des r. Facialis und der r. Körperhälfte hinzu, welche allmählich zunimmt. Keine Seh- oder Sensibilitätsstörung. Die Reflexe anfangs normal, später gesteigert. Es trat ein Decubitus auf und 17 Tage nach dem Anfalle geht Pat. zu Grunde.

Bei der *Section* fand sich das Gehirn auffallend fest, sonst jedoch normal; an der Tonsille der r. Kleinhirnhemisphäre fiel ein umschriebener Verdichtungsherd auf. Die basalen Gefäße waren alle beträchtlich verdickt, die A. basilaris erschien vollständig verschlossen, ihre Abzweigungen durch Thrombenmassen verlegt. Microscopisch zeigte sie das typische Bild der nach *Heubner* benannten Gefässerkrankung in allen Stadien bis zum totalen Verschlusse des Lumens, worauf ich später noch bei zusammenfassender Betrachtung der in den hier beschriebenen Fällen beobachteten Gefässerkrankungen zurückkommen werde. Im Pons fand sich eine ziemlich ausgebreitete Erweichung, jedoch, wie die microscopische Untersuchung lehrte, beiderseitig, wenn auch links ausgebreiteter. Dieselbe betraf nur das Brückenfeld des Ponsquerschnittes und zwar im Bereiche der oberen Ponshälfte. Das Rückenmark zeigte eine beginnende Secundärdegeneration der Pyramidenbahnen, r. stärker als links; ferner eine im Lendentheile sehr starke Verdickung und Infiltration der Pia, namentlich an der hinteren Fläche, daselbst auch einen subpialen Erguss fibrinöszelligen Exsudates sowie Faserausfall in den Hintersträngen. Sonst fand sich längs des ganzen Rückenmarkes und der Vorderfläche der Oblongata eine geringe Meningealinfiltration und Gefäßwandverdickung. Die Kleinhirntonsille zeigte microscopisch starke Verschmälerung der Molecularschicht, sowie hochgradigen Schwund der Körnerschicht der *Purkinje'schen* und der markhaltigen Nervenfasern in einem umschriebenen Gebiete.

Dieser Fall zeigt in klarer Weise die von *Heubner* zuerst näher beschriebene Gefässerkrankung sammt ihren Folgen und bietet auch in klinischer Beziehung mehrfache interessante Momente. Die *Diagnose* war auf Hämorrhagie in der l. inneren Kapsel, übergreifend auf die Insel, gestellt worden; doch scheint mir neben dem Mangel jeglicher Bewusstseinsstörung in dem Umstande, dass der Pat. am Tage, bevor die rechtsseitige Lähmung eintrat, über Schwächen der linksseitigen Extremitäten klagte und diese auch objectiv nachweisbar war, ein Hinweis darauf gelegen zu sein, dass es sich um eine Läsion einer Gegend des Gehirnes handle,

wo die zu beiden Körperhälften ziehenden motorischen Bahnen dicht nebeneinander verlaufen und ferner, dass diese Läsion auf eine Ursache zurückzuführen sei, welche vorher die Function der anderseitigen Bahnen ungünstig beeinflussen konnte.

Der *vierte* Fall reiht sich dem vorhergehenden durch die dem in letzterem beobachteten Kleinhirnherde analogen sclerotischen Veränderungen, welche er zeigt, an. Es handelt sich um einen 23 jährigen Mann, welcher unter Erscheinungen einer Tracheosternose starb, von dem aber weder Angaben über eine Infection, noch über irgendwelche nervöse Störungen vorliegen. Bei der *Section* fanden sich neben syphilitischen Geschwüren und Narben in den Luftwegen derbe eingezogene Herde im I. Hinterhauptslappen und Kleinhirne. Die microscopische Untersuchung zeigte in diesen Partien Schwund des nervösen Gewebes und Verdichtung und Vermehrung des Zwischengewebes. Obwohl der Fall durchaus nicht als vollkommen untersucht und klargestellt gelten kann, erschien seine Mittheilung doch durch die Analogie der Veränderungen mit dem vorigen gerechtfertigt.

Der *fünfte* Fall betrifft ein congenital-syphilitisches Kind von 14 Monaten, welches neben mehrfachen Verdickungen und Verwachsungen der Hirnhäute ziemlich umfangreiche Gummen an der Spitze beider Stirnlappen zeigte. Die microscopische Untersuchung erwies an den betreffenden Stellen die Meningen von Granulationsgewebe infiltriert, die Gefässe von Rundzellen durchsetzt, verdickt, stellenweise bis zur Thrombose, ferner schwieliges gummöses Gewebe mit Verkäsung in den Stirnlappen mit starker Infiltration der Hirnrinde in der Umgebung. An verschiedenen Stellen der Meningen, so namentlich in der Umgebung der Gefässe fanden sich Kalkconcremente abgelagert. Dieser Fall gehört zu den wenigen Fällen congenitaler Syphilis, in denen hochgradigere Veränderungen gummöser Natur im Bereiche des Gehirnes gefunden wurden.

---

Die vorstehend beschriebenen Fälle bieten eine grosse Zahl sowohl in *klinischer*, als in *pathologisch-anatomischer* Beziehung bemerkenswerther Einzelheiten dar, von denen im Folgenden einige noch erörtert werden sollen. Bezüglich der *Diagnose* glaube ich mich einer weiteren Begründung enthalten zu dürfen. Nur in Betreff der beschriebenen *Sclerosen* sei darauf hingewiesen, dass die Frage, ob solche Processe mit Recht auf Syphilis zu beziehen sind, durchaus nicht entschieden ist — mehrfache diesbezügliche Beobachtungen

liegen nur für die congenitale Lues vor — doch kann man hier die Analogie mit ähnlichen Processen — Wucherung des interstitiellen Bindegewebes mit Schwund des Parenchyms und nachträglicher Schrumpfung — heranziehen, wie sie die Syphilis in anderen Organen z. B. der Leber setzt. Diese Veränderungen gehören eben auch zu jenen, über welche ein sicheres Urtheil erst durch den Nachweis der *Syphilismicroben* ermöglicht werden wird. Ich will hier gleich erwähnen, dass ich auch diesbezüglich Präparate von den Gummen, welche nach den verschiedenen hiefür angegebenen Methoden-(*Giacomi-Gottstein*, *Rumpf*) behandelt waren, untersucht habe, jedoch mit durchaus negativem Erfolge. Diese Versuche boten von vornherein schon deswegen geringe Aussichten, weil mir nur in Müllerscher Flüssigkeit conserviertes Material vorlag.

Bezüglich der *klinischen* Momente sind hier nur die 3 ersten Fälle mit ihren ausführlichen Krankengeschichten heranzuziehen. Die Kranken standen im Alter von 37, 58 und 55 Jahren. Was den *Zeitpunkt* des Auftretens der nervösen Symptome nach der Infection betrifft, so ist im ersten Falle nichts darüber bekannt, im dritten waren 15 Jahre seither verflossen, im zweiten Falle hingegen liegen nur *wenige Monate* dazwischen. Dieser Fall nahm überhaupt einen rapiden Verlauf: Wir sehen da schon 4 Monate nach dem Primäraffecte sehr heftige rechtsseitige Kopfschmerzen und nach weiteren 2 Monaten Lähmungserscheinungen von Seiten der Hirnnerven eintreten, welche nur mit gewissen Schwankungen unter der wiederholten Behandlung fortan constant bleiben. Dabei treten Schlag auf Schlag schwerste luetische Exanthemformen auf, so dass Patient in den 2 $\frac{1}{2}$  Jahren, die zwischen dem Primäraffecte und seinem Tode liegen, das Spital immer nur für kurze Zeit verlassen konnte. Wir sehen also hier einen, trotz wiederholter energischer Behandlung rapiden Verlauf, und wenn wir uns nach der *Ursache* der Schwere der Durchseuchung in dem vorliegenden Falle fragen, so liegt vielleicht eine Antwort hierauf in dem verhältnissmässig *hohen Alter* des Patienten zur *Zeit der Infection*. Er war damals 56 Jahre alt und dieser Umstand wird wohl bei einem schwer arbeitenden Individuum bezüglich der Widerstandsfähigkeit des Organismus schwer in die Wagschale fallen und letztere ungünstig beeinflussen. Auch nach den Zusammenstellungen *Naunyn's*<sup>1)</sup>

<sup>1)</sup> Zur Prognose und Therapie der syphilitischen Erkrankungen des Nervensystems. Mittheilungen aus der med. Klinik zu Königsberg. Leipzig 1888.



stellt sich das Procentverhältniss der Geheilten zu den Ungeheilten bei Infection in höherem Alter (über 40 Jahre 41 : 59 %) viel ungünstiger als für die früheren Jahre.

Einem zweiten Momente, welches auf den *Verlauf* der Syphilis — insbesondere auf die Localisation ihrer Läsionen — nicht ohne Einfluss zu sein scheint, begegnen wir in dem ersten Falle — es ist das *Trauma*. Die Patientin führte den Beginn ihrer Erkrankung auf einen starken Stoss gegen die linke Augengegend zurück und wenn auch in Bezug auf alle solche Angaben grösste Vorsicht geboten ist, so mag hier doch darauf hingewiesen werden, dass nicht nur sämmtliche bei ihr im Verlaufe der nächsten Jahre zur Beobachtung gelangten Lähmungserscheinungen als auch die wichtigsten anatomisch nachgewiesenen Läsionen an der Hirnbasis (Gumma im Tractus opticus, Hirnschenkel-fuss, Abducensaustritt) auf der linken Seite ihren Sitz hatten.

Für eine solchen Causalnexus zwischen Traumen und Localisationen der Lues insbesondere im Bereiche des Nervensystems finden sich auch in der Literatur einige Angaben. So hat *Virchow*<sup>1)</sup> die Ansicht ausgesprochen, dass die Wahl der Localisationsstellen bei der Syphilis wesentlich von den zufälligen Störungen abhinge, die während der Infectionszeit die Körpertheile treffen und dabei besonders auf die Knochen hingewiesen. Auch *Fournier*<sup>2)</sup> spricht vom „traumatisme crâniën“, und *Heubner*<sup>3)</sup> erwähnt dann Fälle von *Lallemand* und *Rul Ogez*, sowie einen seiner eigenen Beobachtung, wo die Nervensymptome bei Syphilitischen nach Schädeltraumen ausbrachen. *Gerhardt*<sup>4)</sup> hält traumatische Veranlassungen für sehr einflussreich und bringt 3 einschlägige, eigene Beobachtungen. Eingehender hat sich sodann *Watraszewski*<sup>5)</sup> mit dieser Frage beschäftigt, allerdings mehr in der Hinsicht, dass bei Individuen, welche einen Kopfsult erlitten, die *nachher* äquirierte Syphilis besonders rasche Hirnsymptome mache, wofür er 3 Beobachtungen anführt; doch theilt er auch einen Fall mit, wo bei einem vor 5 Monaten Inficierten, der schon keinerlei Symptome mehr darbot, im Anschlusse an einen schweren Fall auf den Kopf nach 2 Wochen epileptische Anfälle

<sup>1)</sup> Ueber die Natur der constitutionell-syphilitischen Affectionen. Berlin 1859. p. 40.

<sup>2)</sup> La syphilis du cerveau. Paris 1879. p. 10 Anmerkung.

<sup>3)</sup> Die Syphilis des Gehirns und des übrigen Nervensystems in Ziemssen's Handbuch d. spec. Path. u. Ther. Bd. XI. 1. Hälfte p. 290.

<sup>4)</sup> Ueber Hirnsyphilis. Berl. klin. Wochenschrift. 1886. Nr. 1.

<sup>5)</sup> Syphilis und Kopfsulte. Archiv für Dermat. und Syphilis. 1887. p. 851.

sich entwickelten, welche auf antisyphilitische Behandlung hinwichen.

Vielleicht kommt auch bezüglich des *zweiten* Falles ein solches äusseres ätiologisches Moment in Frage, nämlich starke Verkühlungen, auf die der Pat. seine rechtsseitigen Kopfschmerzen und Gefühllosigkeit zurückführt und die ja in den ätiologischen Angaben bei Trigeminaffectionen, namentlich Neuralgien, immer eine grosse Rolle spielen.

Was die *Localisation* der Läsionen betrifft, so sehen wir im *ersten* Falle das vorwiegende Befallensein der *Augenmuskelnerven*, welche selbst Sitz der Gummabildung sind, im *zweiten* neben der noch zu besprechenden seltenen Localisation am *Trigeminus* den *Facialis* und *Acusticus* eigentlich mehr mechanisch afficiert durch den Druck, den sie beim Durchtritt durch die infiltrierten Meningen erfahren, ein Verhalten, wie es seinerzeit *Ziemssen*<sup>1)</sup> allerdings mehr durch narbige Constriction seitens der Meningen bei sekundärer Syphilis beschrieben hat.

Im *klinischen* Verlaufe treten bei den ersten 2 Fällen die namentlich von *Oppenheim* betonten Schwankungen des Krankheitsbildes, die Remissionen der Lähmungen etc. deutlich hervor; im ersten Falle sind auch die Allgemeinsymptome wie Kopfschmerzen, Erbrechen, Schwindel, stark ausgesprochen.

Bezüglich der *Diagnose* bietet nur der dritte Fall ein interessantes Moment, nämlich inwieweit hier bei der Extremitätenlähmung gleichseitiger Facialislähmung doch die Differentialdiagnose zwischen cerebraler und pontiler Affection möglich war. Es wurde schon oben erwähnt, dass abgesehen von dem Mangel jeglicher Bewusstseinsstörung in der dem Lähmungsanfälle vorhergehenden Schwäche der *anderen* Körperhälfte ein vielleicht diesbezüglich verwerthbares Moment gelegen ist, wie es auch von *Leyden*<sup>2)</sup> unter den Symptomen einer Thrombose der Basilararterie angeführt wird.

Die *Therapie* war in dem *ersten* Falle von einigem Erfolge, indem sie, obwohl erst spät und nur einmal eingeleitet, wenigstens für eine kurze Zeit Besserung brachte, im *zweiten* Falle erwies sich eine frühzeitige, energische und wiederholte Behandlung bezüglich der nervösen Symptome fast als machtlos. Der *dritte* Fall

<sup>1)</sup> Ueber Lähmungen von Gehirnnerven durch Affectionen an der Basis cerebri. Virchow's Archiv 1858. XIII. p. 210.

<sup>2)</sup> Ueber die Thrombose der Basilararterie. Zeitschrift für klin. Medicin. 1882. V. p. 165.

war vor der Lähmung nicht antiluetisch behandelt worden; übrigens ist es ja noch sehr zweifelhaft, ob diese Form der Gefässaffection einer antisypilitischen Therapie zugänglich ist.

---

Im Verhältnisse zu den zahlreichen Darstellungen und der Fülle der Beobachtungen über syphilitische Krankheitsproducte im Bereiche des Grosshirns und auch der Brücke, sind die bezüglich der distaleren Abschnitte des centralen Nervensystems viel spärlicher. Namentlich gilt dies von der *Oblongata*.

Es wurde schon eingangs erwähnt, dass *Rumpf*<sup>1)</sup> ausdrücklich sagt, dass ihm eine Gummabildung in der Oblongata nicht bekannt sei und auch in der neueren, nicht gerade spärlichen Literatur über cerebrospinale Lues konnte ich *keine* derartige Beobachtung auffinden. Der *erste* der hier mitgetheilten Fälle bietet nun das Bild ausgebreiteter Gummabildung im Bereiche des Bulbus. Wir sehen ein in der Höhe des unteren Olivenendes erbsengrosses Gumma den ventralen Theil des Oblongataquerschnittes einnehmen und von da nach abwärts allmählich abnehmen, wobei dann weiter unten noch ein solches kleineres im r. Seitenstrange auftritt. Das erstere Gumma nimmt hauptsächlich das Gebiet der Pyramiden und Schleifenkreuzung ein, und es wirft sich dabei gleich die Frage auf, wieso ein so umfangreicher Herd nicht schon seit viel längerer Zeit Lähmungserscheinungen herbeigeführt hat, als dies aus der Krankengeschichte hervorgeht. Es ist dies wohl dadurch zu erklären, dass solche Gummenn sich nicht in der Marksubstanz selbst entwickeln, sondern dass wir als Ausgangspunkt, wie schon bei der Beschreibung des microscopischen Befundes erwähnt wurde, die infiltrierten inneren Meningen anzusehen haben, und dass sie also bei ihrem doch ziemlich langsamen Wachsthum von der Peripherie her die Bündel der Nervenfasern zum Theile nur verdrängen, und so sehen wir auch in diesen Partieen die stark comprimierten Bündel der Pyramiden- und der Schleifenfaserung nach oben und an den Seiten des Gummass gelagert. Es ist das ja ein Verhalten, wie es in so vielen Fällen von Hirntumoren zu Tage tritt, und gilt dasselbe auch für die anderen in unserem Falle gefundenen Gummabildungen. Es wird auch darin die Erklärung für die geringe secundäre Degeneration zu suchen sein, welche die motorischen Bahnen zeigten.

Die Läsionen, welche die Syphilis im Bereiche des *Rückenmarkes* setzt, sind erst in neuerer Zeit Gegenstand genauerer Untersuchungen geworden. So wie früher, d. h. bis gegen Ende der

---

<sup>1)</sup> Die syphilitischen Erkrankungen des Nervensystems. Wiesbaden 1887. p. 232.

fünfziger Jahre das Gehirn als ein Organ angesehen wurde, an welchem sich die Syphilis sehr selten localisierte, so galt diese Ansicht noch lange — bis vor etwa 15 Jahren in noch stricterer Weise bezüglich des Rückenmarkes, und abgesehen von 2—3 spärlichen Angaben aus älterer, vormicroscopischer Zeit, die sich in den Sammelwerken der um den Prix civieux (1859) concurrenden Autoren (*Lagneau, Lancereaux, Zambaco*) finden, war der von *Charcot* und *Gombault*<sup>1)</sup> (1873) mitgetheilte der einzige genauer untersuchte dieser Art. Seither ist auch in dieser Beziehung eine Wandlung eingetreten und seitdem *Schultze*<sup>2)</sup> und *Heubner*<sup>3)</sup> die Aufmerksamkeit auf solche Veränderungen gelenkt haben, sind von zahlreichen Autoren, wie *Dowse*,<sup>4)</sup> *Greiff*,<sup>5)</sup> *Eisenlohr*,<sup>6)</sup> *Taylor*,<sup>7)</sup> *Rumpf*,<sup>8)</sup> *Ziemssen*,<sup>9)</sup> *Jürgens*,<sup>10)</sup> *Buttersack*,<sup>11)</sup> *Kahler*,<sup>12)</sup> *Schmaus*,<sup>13)</sup> *Thomas*,<sup>14)</sup> *Gilbert et Lion*<sup>15)</sup> *Möller*<sup>16)</sup> etc. und namentlich aus dem reichen Materiale der *Westphal'schen* Klinik — von *Oppenheim*<sup>17)</sup> und *Siemerling*<sup>18)</sup> klinisch und pathologisch-anatomisch genau untersuchte Fälle mitgetheilt worden, welche die Vielseitigkeit der Läsionen, welche die Syphilis im Bereiche des Rückenmarkes setzt, deutlich hervortreten lassen.

<sup>1)</sup> Sur un cas de lésions disséminées des centres nerveux, observées chez une femme syphilitique Archives de physiologie norm. et pathol. T. V. 1873 p. 143.

<sup>2)</sup> Ueber die Beziehungen der Myelitis zur Syphilis, ref. in Archiv für Psychiatrie VIII. p. 222.

<sup>3)</sup> Die Syphilis des Gehirns und des übrigen Nervensystems. *Ziemssens* Handbuch XI, 1.

<sup>4)</sup> Syphilis of the brain and spinal cord. London 1881.

<sup>5)</sup> Ueber Rückenmarksyphilis. Archiv f. Psych. XII. p. 564.

<sup>6)</sup> Zur Pathologie der syphil. Erkrankung der Hinterstränge des Rückenmarks. Festschrift zur Eröffnung des neuen Hamburger Krankenhauses. 1889.

<sup>7)</sup> Syphilitic meningitis and gumma of the spinal dura mater with tubular cavity in the spinal cord. Pathological Transactions Vol. XXXV. p. 36.

<sup>8)</sup> Ueber Gehirn- und Rückenmarkssyphilis. Archiv f. Psych. XVI. p. 410 und: Die syphil. Erkrankungen des Nervensystems. 1886.

<sup>9)</sup> Die Syphilis des Nervensystems. Sammlung klinischer Vorträge Nr. 13, 1888.

<sup>10)</sup> Ueber Syphilis des Rückenmarks u. seiner Häute. Charité-Annalen X. p. 729.

<sup>11)</sup> Zur Lehre von den syphilitischen Erkrankungen des Nervensystems etc. Archiv f. Psych. XVII, 3.

<sup>12)</sup> Die multiple syphilitische Wurzelneuritis. Zeitschrift f. Heilkunde 1887.

<sup>13)</sup> Zur Kenntniss der Rückenmarksyphilis. Arch. f. klin. Med. XXIV. p. 244.

<sup>14)</sup> A case of cerebrospinal Syphilis. John Hopkins Hosp. Rep. Vol. II Nr. 6.

<sup>15)</sup> De la syphilis medullaire précoce. Archives gén. de médecine 1889 II.

<sup>16)</sup> Zur Kenntniss der Rückenmarksyphilis. Arch. f. Dermat. u. Syph. 1891.

<sup>17)</sup> Ueber einen Fall von syphilitischer Erkrankung des centralen Nervensystems, welche vorübergehend das klinische Bild der Tabes dorsalis vertauschte. Berliner klin. Wochenschrift 1888. Nr. 53. — Zur Kenntniss der syphilitischen Erkrankungen des centralen Nervensystems. ibidem 1889. Nr. 48, 49.

<sup>18)</sup> Zur Syphilis des Centralnervensystems. Archiv f. Psych. XXII.

Betrachten wir nun die in den oben mitgetheilten Fällen erhobenen Befunde, so sehen wir vorerst als allen Fällen gemeinsam eine mehr minder intensive *Meningealinfiltration*. Die *Pia* erscheint von Rundzellen durchsetzt, welche meist in der Nähe der Gefässe am dichtesten stehen und auch die bindegewebigen Septa, welche in die Substanz einstrahlen, begleiten. Im weiteren Verlaufe können dann die Veränderungen in zwei Richtungen fortschreiten. Einmal kommt es zu einer noch stärkeren Rundzellenanhäufung, es bildet sich ein reichliches Granulationsgewebe, welches auch auf die Rückenmarkssubstanz übergreift und daselbst zur Bildung grösserer Herde führt, welche alsbald auch zum Theile necrotisch werden, also zu typischen *Gummaknoten*, wie sie der erste Fall zeigt (s. Taf. XII, Fig. 16). Dieses Granulationsgewebe ist reich vascularisirt, die grösseren Gefässe jedoch zeigen grösstentheils hochgradige Infiltration und Verdickung ihrer Wandung, welche bis zu vollständigem Verschlusse des Lamens führen kann. Die nervöse Substanz wird zum Theile zerstört, zum Theile verdrängt und es zeigt sich hiebei jenes Verhalten, wie es oben bezüglich der Gummien in der Oblongata beschrieben wurde. Die austretenden Nervenwurzeln werden in dem Bereiche der gummösen Wucherung zerstört. Diese Bildung wahrer Gummaknoten im Bereiche des Rückenmarks gehört übrigens zu den Seltenheiten und ist die Zahl solcher, in der Literatur mitgetheilte Fälle (*Brown-Séguard*,<sup>1)</sup> *Wilks*,<sup>2)</sup> *Moxon*,<sup>3)</sup> *Wagner*,<sup>4)</sup> *Hale*,<sup>5)</sup> *Charcot et Gombault*,<sup>6)</sup> *Eisenlohr*,<sup>7)</sup> *Osler*,<sup>8)</sup> *Siemerling*<sup>9)</sup>) gering.

Meist nehmen die Läsionen einen *chronischen* Verlauf und es kommt mehr zu *bindegewebigen* Veränderungen. So sehen wir dann die *Pia* auf ein Vielfaches verdickt, aus reichlichen Zügen fasrigen Bindegewebes bestehend, in welches zahlreiche spindelige und rundliche Zellen eingelagert sind. Die in ihr verlaufenden Gefässe zeigen verdickte Wandungen, welche eigenthümlich hyalin erscheinen. Auch innerhalb des Rückenmarkes kommt es zu Verbreiterung der Bindegewebsseptä und Gefässveränderungen. Diese Veränderungen

1) Journal de la physiologie. VI. 1863 } citiert nach *Rumpf*.

2) Guy's Hospital. Rep. 1863

3) Guy's Hospital. Rep. 1871.

4) Das Syphilom. Archiv der Heilkunde. 1863. Boob. IX.

5) The American Journal of Syphilographie and Dermatologie. 1872.

6) l. c.

7) l. c.

8) Case of syphiloma of the cord of the cauda equina. Journal of nervous and mental diseases 1889 p. 499.

9) l. c.

sind zwar am ganzen Rückenmarksumfange deutlich, jedoch meist in einem Abschnitte der Peripherie am stärksten ausgesprochen. So sehen wir sie im dritten Falle im Lendentheile am deutlichsten über den Hintersträngen. Dort ist es auch zur Ablagerung eines subpialen, fibrinösen *Exsudates* gekommen, eine Form der Meningitis, welche, von deutschen Autoren, so viel mir bekannt, noch nicht beschrieben, von *Gilbert* und *Lion*<sup>1)</sup> als *Meningomyélite diffuse embryonnaire* bezeichnet wurde. Wo diese Veränderungen einen höheren Grad erreichen, wie eben in dem dritten Falle über den Hintersträngen des Lendentheiles, ist es dann auch zu einem mehr minder hochgradigen Faserausfalle in der weissen Substanz dieses Gebietes gekommen. Es wäre sehr verlockend, diesen Befund an den Hintersträngen dieses Falles in Parallele zu bringen mit einzelnen, in letzter Zeit mitgetheilten Fällen einer Combination von Hinterstrangsklerose mit syphilitischer Meningitis,<sup>2)</sup> doch erscheint mir dies im Hinblicke auf die geringe Intensität des Processes und seine Localisation nicht rathsam.

Im zweiten Falle haben wir ausser den eben beschriebenen Veränderungen, welche jedoch nicht sehr stark ausgeprägt sind, auch noch äusserst merkwürdige Befunde, welche einer näheren Besprechung werth erscheinen; es sind das die *miliaren Knötchen* an der Innenfläche der Dura und der *Herd* im Rückenmarke. Der microscopische Befund dieser Gebilde: in den Duraknötchen spindelige und runde Zellen, wie concentrisch um ein kleines Gefäss angeordnet (s. Taf. XIII. Fig. 2), in dem Rückenmarksherde reichliche Rundzellen und 2 echten *Riesenzellen* analoge Gebilde — hat wenig Characteristisches an sich, doch im Hinblicke auf den ganzen Verlauf des Falles und die weiteren Veränderungen im Centralnervensystem (Gumma am Trigeminaustritt etc.) wird man wohl keinen Anstand nehmen, diese Herde als syphilitische Producte anzusehen. Solche *miliare Gummabildungen* gehören, wie auch sonst, auf der Dura zu den grössten Seltenheiten. Es liegen nur 2 diesbezügliche Beobachtungen vor, von *Engelstedt*<sup>3)</sup> und *Jürgens*.<sup>4)</sup> Ersterer sah solche Knötchen an der Innenfläche der Dura der Schädelbasis und des Rückenmarkes, letzterer in der Pia an der

<sup>1)</sup> l. c. p. 537. u. Obs. 1.

<sup>2)</sup> *Kuh.* Ein Fall von *Tabes dorsalis* mit *Meningitis cerebrospinalis syphilitica*. Arch. f. Psych. XXII. H. 3. — *Minor.* Hemi- u. Paraplegie bei *Tabes*. Zeitschrift f. klin. Medicin 1891. p. 401. — *Brasch.* Ein unter dem Bilde der tabischen Paralyse verlaufender Fall von Syphilis d. Centralnervensystems. Neurol. Centralbl. 1891 p. 489.

<sup>3)</sup> Die constitutionelle Syphilis, übers. von Uterhart. Würzburg 1861 p. 144.

<sup>4)</sup> l. c. Fall V.

vorderen Ponsfläche sowie an der Dura spinalis, namentlich in der Umgebung durchtretender Wurzelbündel. Auch in letzterem Falle war der Verlauf der Lues ein rapider, zwischen der Infection und dem Tode waren nur 10 Monate verflossen. *Virchow*<sup>1)</sup> äussert sich sehr skeptisch bezüglich der syphilitischen Natur solcher Knötchen, *Baumgarten*<sup>2)</sup> meint auf Grund seiner Untersuchung eines Falles von Periarteriitis nodosa gummosa cerebri, dass vielleicht solche miliare Gummen auf der Entwicklung derartiger Knoten in der Wand von *Gefässen* beruhen; damit würde ganz gut übereinstimmen, dass, wie ich oben betont habe, die Knötchen im Centrum meist ein mit verdickter Wand versehenes Gefässchen erkennen liessen.

Was den *Herd* im Rückenmarke betrifft, so ist es mir nicht gelungen, in der Literatur irgend ein Analogon zu diesem merkwürdigen Befunde aufzutreiben. Namentlich der Befund von zwei so sehr den *Langhans'schen* Riesenzellen gleichenden Gebilde in demselben war geeignet, einiges Befremden hervorzurufen. Doch ist diesbezüglich zu sagen, dass das Dogma vom tuberculösen Character dieser Form von Riesenzellen schon viel von seiner Geltung eingebüsst hat. Dies gilt namentlich gegenüber der Syphilis. Nachdem schon vorher von *Bizzozzero*,<sup>3)</sup> *Köster*<sup>4)</sup> und *Griffini*<sup>5)</sup> Befunde von Riesenzellen in Hautsyphiliden und syphilitischen Ulcerationen des Darmkanales mitgeteilt worden waren, wobei jedoch Tuberculose nicht mit voller Sicherheit auszuschliessen war, hat *Baumgarten*<sup>6)</sup> in 5 Fällen vom Hodengummen typische Riesenzellen, meist sehr zahlreich, gefunden. Ebenso hat *Brodowski*<sup>7)</sup> 2 Fälle beschrieben, einen Fall von syphilitischer Entartung der Bronchien, und einen, wo er in disseminierten weissgrauen oder weissgelben, festen Infiltrationen des Herzmuskels Granulationsgewebe und hier und da zerstreute Riesenzellen fand. Auch *Browicz*<sup>8)</sup> sah in umschriebenen Gummabildungen aus der Wand des r. Atriums, sowie in einem anderen Falle aus der Submucosa des Larynx exquisite Riesenzellen. Seither hat *Baumgarten* Riesenzellen auch noch in 2 Fällen von congenitaler Miliarsyphilis der Leber,<sup>9)</sup> ferner in

<sup>1)</sup> Geschwülste II. p. 452.

<sup>2)</sup> Virchow's Archiv Bd. 76, p. 268.

<sup>3)</sup> Centralblatt f. med. Wissenschaften 1873 Nr. 18.

<sup>4)</sup> ibidem 1873 Nr. 58.

<sup>5)</sup> ibidem 1875 Nr. 35.

<sup>6)</sup> ibidem 1876 Nr. 45.

<sup>7)</sup> Virchow's Archiv Bd. 63, p. 128.

<sup>8)</sup> Centralblatt f. med. Wissenschaften 1877 Nr. 19.

<sup>9)</sup> Virchow's Archiv Bd. 76, p. 485.

gummös afficierten Hirngefässen<sup>1)</sup> und gummösen Knoten an der Hirnbasis<sup>2)</sup> beschrieben. Auch *Lancereaux*<sup>3)</sup> fand Riesenzellen in den kleinen Entzündungsherden in der Adventitia, welche bei Lues in den ersten Stadien der obliterierenden Endarteriitis an den Hirnarterien auftreten. Bei dieser Gefässerkrankung hat schon *Heubner*<sup>4)</sup> schöne Riesenzellen in den periphersten Lagen der Intimaauflagerung beobachtet und abgebildet, doch hat diesbezüglich *Baumgarten*<sup>5)</sup> die Nichtspecificität der Intimaauflagerung hervorgehoben und mehr auf eine Analogie mit den in der Intimaauflagerung unterbundener Gefässe beobachteten Riesenzellen hingewiesen. Es liegen also schon einige, zum Theil sehr genau untersuchte Beobachtungen vor, welche über den Befund von Riesenzellen in syphilitischen Producten berichten, und so finden wir denn auch in den neueren Lehrbüchern (*Ziegler, Birch-Hirschfeld, Weichselbaum u. A.*) diesbezügliche Angaben.

*Ich selbst* hatte Gelegenheit, vor einiger Zeit einen vielleicht einschlägigen Fall zu untersuchen. Es handelte sich um einen 18jährigen Mann, dem auf der chirurgischen Klinik der I. Fuss wegen Gangraen amputiert worden war und der während der Operation gestorben war. Klinisch war ein Herzfehler diagnosticiert worden. Bei der am 18./XII. 1890 vorgenommenen *Section* fand sich Thrombose der Vena saphena maj. d. und Embolien in die A. iliaca ext. und femoralis sin sowie in die Art. pulmonalis. Die Lungen zeigten keine Spur von Tuberculose, nur die peribronchialen Lymphdrüsen waren zum Theile verkalkt. Das *Herz* war ungewöhnlich gross, seine Klappen zart, bis auf leichte Verdickung des freien Randes der V. bicuspidalis und Verdickung der Noduli Arantii an der Aortenklappen. Das Endocard in beiden Ventrikeln stellenweise weisslich verdickt. Im blassen, derben Myocard sowohl im r. als im l. Ventrikel, in letzterem aber viel reichlicher als in ersterem, weisslich gelbliche, verzweigte Schwielen, welche theils näher dem Endocard, theils näher dem Pericard, theils aber auch in der Mitte der Muskelwand sitzen. In diesen Schwielen einzelne stecknadelkopfgrosse, weissliche, derbe Knötchen. In den subpericardialen Schwielen verengte und in der Wand verdickte Arterien. Das Pericard über solchen Herden weisslich verdickt. In den Herzhöhlen flüssiges und postmortal geronnenes Blut.

<sup>1)</sup> Virchow's Archiv Bd. 73, p. 117 und Bd. 76, p. 268.

<sup>2)</sup> ibidem Bd. 86, p. 179.

<sup>3)</sup> Leçons de clinique médicale. Paris 1892. Artérite syphilitique Fall 4.

<sup>4)</sup> Dieluetische Erkrankung der Hirnarterien 1874 Fall 49.

<sup>5)</sup> Centralblatt f. med. Wissenschaften 1876 p. 787.



Die microscopische Untersuchung der Herzschielen erwies im Bereiche derselben ein sehr zellenreiches Narbengewebe, mit einzelnen kleineren dichteren Centren (miliare Gummen?) und zerstreuten grossen *Riesenzellen*. An den Blutgefässen überhaupt war starke entzündliche Wucherung in der Wand zu constatieren. —

Gegen *Tuberculose*, an die man ja in solchen Fällen zuerst zu denken gewohnt ist, spricht hier erstens das Fehlen jeglicher weiteren tuberculösen Veränderungen im Körper und zweitens ist über eine solche Schwielenbildung im Herzen auf tuberculöser Basis nichts bekannt. Der Nachweis von Tuberkelbacillen, der an einigen Schnitten versucht wurde, gelang nicht.

Es erinnert dieser Fall sehr an den oben erwähnten, von *Brodowski* mitgetheilten, und so wird man wohl auch hier, trotz des Mangels anderweitiger Befunde und einer diesbezüglichen Anamnese, an Syphilis zu denken haben.

Neuerdings hat nun *Baumgarten* seine Ansicht geändert und gelegentlich der Mittheilung eines Falles von Arteriitis cerebriis gummosa, in welchen er keine Riesenzellen finden konnte, spricht er sich dahin aus,<sup>1)</sup> dass das Vorkommen von Riesenzellen in syphilomatösen Producten immer auf eine *Mischinfection von Syphilis und Tuberculose* zu beziehen sei. Für diese letztere fehlten aber sowohl in dem eben erwähnten, als in dem oben mitgetheilten Falle (III) jegliche Anhaltspunkte. Namentlich in dem letzteren Falle scheinen mir die so exquisiten syphilitischen Veränderungen einerseits, andererseits der in Bezug auf die Tuberculose negative Befund (denn die alte Schwiele in der 1. Spitze kommt hier wohl nicht in Betracht) die Annahme einer solchen Mischinfection *nicht* gut zuzulassen. Ebenso scheinen mir gerade in den diesbezüglich am genauesten microscopisch untersuchten Fällen — den oben erwähnten von *Baumgarten*<sup>2)</sup> — die Momente, welche von ihm selbst herangezogen wurden, um Tuberculose auszuschliessen, noch nichts von ihrer Beweiskraft eingebüsst zu haben.

---

Die Veränderungen an den *Gefässen*, welche sich in den hier mitgetheilten Fällen sowohl im *Gehirne*, als auch im *Rückenmarke* und ihren Häuten finden, sind sehr mannigfaltig.

---

<sup>1)</sup> Virchow's Archiv. Bd. 111. p. 267.

<sup>2)</sup> Besonders gilt dies von dem in Virchow's Archiv Bd. 86 p. 179 mitgetheilten Falle.

Wir sehen einestheils einfache Verdickung der Wand, mit hyalinem Aussehen derselben (wie sie von *Greiff, Schmaus* u. A. beschrieben wurde), namentlich innerhalb der Meningen, dort wo dieselben stark bindegewebig verdickt sind; doch finden wir solche Bilder (im Falle III) auch innerhalb der Rückenmarkssubstanz und den Durchschnitten durch die Nervenwurzeln. Dann finden sich aber auch den verschieden hochgradigen Infiltrationsprocessen der Meningen analoge Veränderungen an den Gefässen. Vor allem ist es die *Adventitia*, welche von Rundzellen mehr weniger durchsetzt und verdickt erscheint, während die *Media* und *Intima* intact sind. Oder aber es zeigt sich auch, oft ohne dass die *Media* ausser etwas Infiltration auffallende Veränderungen erkennen lässt, eine *Intimaauflagerung*, bestehend aus locker gefügten spindeligen Zellen, zwischen welchen Rundzellen eingestreut sind (s. Taf. XIII, Fig. 3). Dann sehen wir endlich Gefässe, deren ganze Wand stark verdickt und von Rundzellen infiltriert erscheint und an denen es auch zu einer das Lumens fast vollständig verschliessenden Intimawucherung gekommen ist. Dieser höchste Grad findet sich sowohl — jedoch seltener — an Gefässen, in deren Umgebung die Infiltration der Meningen eine nur geringe ist, als auch namentlich im Bereiche der grossen Gummabildungen (s. Taf. XII, Fig. 7 bei g, Fig. 11 b, Fig. 14 nach oben von der Basilaris, Fig. 16 v, Fig. 17 v, Taf. XIII, Fig. 15 gf). Am stärksten und als dominierendes Moment tritt diese von *Heubner* zuerst gewürdigte Gefässerkrankung an der A. basilaris des dritten Falles hervor (s. Taf. XIV, Fig. 1—5). An dieser sehen wir alle Stadien von der beginnenden Intimaauf lagerung mit starker Beteiligung der Aussenhäute in dem entsprechenden Gebiete (Fig. 1 und 2) bis zu der hochgradigsten, fast das ganze Lumen ausfüllenden schon mehr bindegewebigen Intimaauf lagerung, im Verhältniss zu der die immerhin noch mächtigen Veränderungen der anderen Wand-schichten gering erscheinen (Fig. 4 und 5). In diesem letzteren Stadium zeigen sich mehrere neue Gefässlumina innerhalb der Auf lagerung, deren endliche Verlegung durch Gerinnungsmassen zum letalen Ausgange führte. Eine *neugebildete Elastica* rings um ein solches Gefässlumen, wie sie *Heubner* u. A. beschrieben haben, konnte ich nicht constatieren; wohl sieht man um diese neuen Lumina die Faserzüge der hier schon ganz bindegewebig erscheinenden Intimawucherung sehr dicht und concentrisch angeordnet, doch zeigen sie keineswegs den Glanz und auch nicht die intensive Braunfärbung der *Elastica* bei Orcëintinction. Hingegen bietet die Arterie in ihrem distalen Abschnitte, wo sie die *Anfangsstadien* des Processes zeigt, einen Befund, der vielleicht für die Deutung dieser sogenannten

neuen *Elastica* in Frage kommt. *Heubner*, welcher diese neugebildete *Membrana fenestrata* ausführlich beschrieb und abbildete,<sup>1)</sup> hat die Ansicht aufgestellt, dass auch sie wie die ganze Intimawucherung von dem Endothel neu gebildet werde. Demgegenüber haben andere Autoren, wie *Cornil*<sup>2)</sup> und *Rumpf*<sup>3)</sup> die Vermuthung ausgesprochen, dass diese Erscheinung auch nur durch eine Auseinanderdrängung der Fibrillen der *Membrana elastica* zu Stande kommen könne. In der oben erwähnten Partie der Basilararterie sieht man nun die *Adventitia* verdickt und infiltriert, die *Intima* jedoch grösstentheils intact bis auf eine Stelle, wo sie bedeutend — auf das 8—10fache — verbreitert erscheint und zwar dadurch, dass ihre Fibrillen bei erhaltenem Längsverlaufe durch Einlagerung von Zellen und Fasern bedeutend auseinandergedrängt sind und so stark in das Gefässlumen vorspringen; auch an der gerade gegenüberliegenden Stelle des Gefässrohres zeigt die *Elastica* ein ähnliches Verhalten (s. Taf. XIV, Fig. 2). Vielleicht ist es eine solche Auffaserung der *Membrana elastica*, bewirkt durch die aus der *Adventitia* fortgeleitete Infiltration, welche in höheren Stadien das Bild einer selbständigen, anscheinend neugebildeten *Elastica* gibt. Es wurde schon oben hervorgehoben, dass es die *Adventitia* ist, an der wir zuerst, auch ohne dass eine Intimaauflagerung vorhanden ist, Infiltration und Verdickung sehen; aber auch für die *Genese* dieser Intimaauflagerung und die Bemessung der *anatomischen Selbstständigkeit* der sogenannten luetischen Gefässerkrankung ergeben die oben mitgetheilten Fälle ein interessantes Moment. Wir sehen die *A. basilaris* in dem ersten Falle in ihrer oberen Hälfte ergriffen von dem Gumma in der Ponsbasis (Taf. XII, Fig. 13), so dass ihr dorsaler Theil ganz von dem Contour desselben eingenommen ist. Dabei ist aber der Contour des Gefässes noch gut erhalten, denn während die *Adventitia* in diesem Gebiete ganz von gummösem Gewebe durchsetzt und in dasselbe aufgegangen ist, erscheinen die *Media* sowie die *Membrana fenestrata* wohl erhalten. Nach innen von diesen findet sich das Lumen zum Theile ausgefüllt von einem Gewebe, welches sich jedoch deutlich von dem umgebenden gummösen Gewebe abhebt (Taf. XII, Fig. 14), und wenn wir nun dieses Gewebe mit der Intimaauflagerung vergleichen, wie sie die *A. basilaris* im dritten (Taf. XIV, Fig. 1—5) oder die *A. fossae Sylvii* im zweiten Falle (Taf. XIII, Fig. 3) zeigen, so sehen wir, dass

<sup>1)</sup> Die luetische Erkrankung der Hirnarterien. p. 148.

<sup>2)</sup> Leçons sur la syphilis. Paris 1879. p. 355.

<sup>3)</sup> l. c. p. 59.

es mit dieser ganz identisch ist. Dabei ist diese Intimaauflagerung gerade auf jenem Theil des Gefässquerschnittes beschränkt, der der gummösen Durchsetzung der Adventitia entspricht. Es ist hier also dadurch, dass die Adventitia an einer Stelle des Gefässrohres von einem Gumma ergriffen wurde, zu einer Intimaauflagerung gekommen, ganz analog derjenigen, welche wir in der „selbständig-erkrankten Arterie finden. Hierin scheint mir ein Moment zu liegen, welches für die von *Köster*<sup>1)</sup> und namentlich von *Baumgarten*<sup>2)</sup> vertretene Ansicht spricht, der sich auch *Rumpf*<sup>3)</sup> angeschlossen hat, gegen die sich aber *Gerhardt*<sup>4)</sup> und *Litten* ausgesprochen haben, dass nämlich der Process der Endarteriitis obliterans cerebialis bei Syphilitischen seinen *Ausgang* von den *Aussenhäuten* der Gefässe nimmt. Auch die A. auditiva, welche an einem Theile ihrer Peripherie vom Gumma umschlossen ist (s. Taf. XII, Fig. 11), zeigt eine typische Endarteriitis obliterans. Es steht die Gefässveränderungen dieses Falles den von *Baumgarten* als Periarteriitis gummosa cerebialis bezeichneten sehr nahe, hier wie dort ist in den Aussenhäuten ein gummöses Gewebe etabliert und der Unterschied liegt nur darin, dass in *Baumgartens* Fällen dasselbe sich in der Gefässwand mehr selbstständig ohne Zusammenhang mit der Hirnsubstanz entwickelt hat. Der Effect in Bezug auf die Intima ist in beiden Fällen der gleiche, d. h. eine typische Endarteriitis obliterans.

Es finden sich also in den oben beschriebenen Fällen die Gefässerkrankungen, welche die Syphilis zu erregen vermag, bis zu den höchsten Graden ausgebildet. Ich will hier nur noch bemerken, dass ich eine vorwiegende Betheiligung der Venen, wie sie von *Greiff*<sup>5)</sup> für das Rückenmark beschrieben worden ist, nicht immer constatieren konnte.

In den 2 ersten Fällen enthält die Krankengeschichte Symptome einer Affection des *N. trigeminus*, im *ersten* Falle war es eine linksseitige *Anästhesia dolorosa*, welche nach kurzer Zeit zurückging ohne irgendwelche deutliche Spuren an den centralen Theilen des Trigeminus oder dem Ganglion Gasseri zurückzulassen, im *zweiten* sehen wir bald nach der Infection auftretend neben starken Schmerzen

<sup>1)</sup> ref. in Berliner klin. Wochenschrift 1876, Nr. 31.

<sup>2)</sup> l. c.

<sup>3)</sup> l. c.

<sup>4)</sup> l. c.

<sup>5)</sup> l. c.

in der r. Kopf- und Gesichtshälfte eine complete *Anästhesie* im Bereiche des I. und II. Astes des r. Trigeminus, welche alsbald von einer Keratitis neuroparalytica gefolgt war, das Krankheitsbild beherrschen, und finden auch als anatomisches Substrat ein erbsengrosses *Gumma* in der r. Ponshälfte am *Trigeminusaustritte* und *totale Degeneration der r. aufsteigenden Quintuswurzel*. Im Beginne soll auch das Kauen erschwert gewesen sein, doch ist später nichts mehr diesbezüglich bemerkt.

Affectionen des *Trigeminus* sind im allgemeinen im Verlaufe des Lues nicht selten: meist treten sie als *Neuralgien* auf, namentlich des N. supraorbitalis, und weichen bald einer antisypilitischen Therapie; manchmal erweisen sie sich aber einer solchen nicht zugänglich und dann beruhen sie meist auf besonders hartnäckigen periostalen und Knochenprocessen, im Verlaufe des Nerven und an der Schädelbasis, seltener auf Läsionen desselben durch in den Meningen oder der Ponssubstanz entwickelte syphilitische Producte. Diesbezügliche pathologisch-anatomische Befunde liegen nur in geringer Zahl vor. *Rumpf*<sup>1)</sup> fand in einem exstirpierten, stark verdickten Stücke des Nerven in einem Falle, wo die Therapie erfolglos geblieben war, denselben durchsetzt von einer gummösen Granulationsmasse. Die Kranken, welche an solchen Processen leiden, gehen oft erst sehr spät zu Grunde und dann findet man mitunter nur mehr *bindegewebige Schwarten* an der Hirnbasis, in welche der Nerv an seiner Austrittsstelle aus der Brücke eingebettet ist, wie in den Fällen von *Lancereaux*<sup>2)</sup> und *Gowers*.<sup>3)</sup> Gummöse Bildungen an der Hirnbasis afficieren der Trigeminus im Verhältnisse zu den anderen in dieser Gegend austretenden Hirnnerven, namentlich den Augenmuskelnerven, selten und so ist die Zahl der diesbezüglich mitgetheilten Sectionsbefunde (*Essmarch* und *Jessen*,<sup>4)</sup> *Barlow*<sup>5)</sup>) nicht gross; in anderen Fällen fanden sich solche von der Dura oder dem Knochen ausgegangene Processe am Ganglion Gasseri, wie in den Fällen von *Chvostek*,<sup>6)</sup> *Graefe*,<sup>7)</sup> *Worms*,<sup>8)</sup>

1) Die syphil. Erkrankungen des Nervensystems p. 484.

2) Leçons de clinique médicale. Paris 1892. p. 228.

3) Transactions of the Pathological Soc. London. Bd. XXVIII. 1877. p. 281.

4) Allgem. Zeitschrift f. Psychiatrie. 1857. p. 20.

5) Transactions of the Pathological Soc. London. XXVIII. p. 287.

6) Archiv f. Dermatologie u. Syphilis. 1883. p. 19.

7) Gräfe's Archiv. Bd. VIII. 2. 1860. p. 74.

8) Mitgetheilt von *Gros et Lancereaux*: Des affections nerveuses syphil. Paris 1861. Obs. 218.

*Huguenin*.<sup>1)</sup> So isolierte Gummabildungen am Pons, wie in dem vorliegenden Falle, sind jedoch sehr selten. Abgesehen von älteren Beobachtungen von *Pillon*,<sup>2)</sup> *Duchek*<sup>3)</sup> und *Balfour*<sup>4)</sup> sind solche Fälle noch berichtet von *Rosenthal*<sup>5)</sup> und *Rühle*.<sup>6)</sup> Letzterer fand den Trigeminus an 2 Stellen, von Gummum afficiert, nämlich an seiner Austrittsstelle aus dem Pons und dann noch bei seinem Durchtritte durch die Dura. Ferner hat *Jastrowitz*<sup>7)</sup> einen Fall mitgeteilt, bei dem sich bei einer zweifellos syphilitischen Frau, welche intra vitam keinerlei Lähmungserscheinungen oder Sensibilitätsstörungen gezeigt hatte, neben anderen Veränderungen bei der Section 2 Herde im Pons fanden, der eine von Bohnengrösse in der Höhe des r. Trigeminusaustrittes.

Die klinischen Erscheinungen waren in den meisten der oben genannten Fälle dieselben wie in dem von mir mitgetheilten; nur die *Keratitis neuroparalytica* ist ein seltenerer Befund. Sie war in den oben erwähnten Fällen nur in denen von *Lancereaux* und *Rühle* vorhanden, ferner in einem Falle von *Labarrière*.<sup>8)</sup> *Alexander*<sup>9)</sup> hat aus seinem reichen Materiale vier solche klinische beobachtete Fälle mitgeteilt.

Die meisten dieser Beobachtungen stammen aus einer Zeit, wo die Technik der Untersuchung des centralen Nervensystems noch nicht so weit vorgeschritten und das Interesse hierfür kein so reges war, wie jetzt, und so finden wir denn in keiner dieser Mittheilungen Angaben über das Vorhandensein oder Fehlen jenes Befundes, welchen der zweite der von mir untersuchten Fälle so schön ausgebildet zeigt, — der totalen *Degeneration der aufsteigenden Trigeminuswurzel* im Anschlusse an die gummöse Zerstörung des Nerven. Nur bei *Oppenheim*<sup>10)</sup> fand ich eine diesbezügliche Angabe:

<sup>1)</sup> Correspondenzblatt f. Schweizer Aerzte. 1875. Nr. 7.

<sup>2)</sup> Mitgeteilt von *Zambaco*: Des affections nerveuses syphilitiques. Paris 1862. p. 490.

<sup>3)</sup> Wiener med. Jahrbücher 1864.

<sup>4)</sup> Edinbourgh med. Journal. 1875. p. 289.

<sup>5)</sup> Archiv f. Psychiatrie IX. p. 49. 1879.

<sup>6)</sup> Greifswalder med. Beiträge. I. 62. cit. nach *Rumpf*.

<sup>7)</sup> Deutsche med. Wochenschrift 1887. p. 305. Die microscopische Untersuchung dieses Falles steht noch aus; Herr Sanitätsrath *Jastrowitz*, an den ich diesbezüglich mit einer Anfrage wandte, hatte die Freundlichkeit, mir das Rückenmark des Falles zu übersenden und die Ueberlassung von Pons und Oblongata in Aussicht zu stellen.

<sup>8)</sup> cit. nach *Rumpf* l. c. p. 219.

<sup>9)</sup> Syphilis und Auge. Wiesbaden 1889. p. 183.

<sup>10)</sup> Zur Kenntniss der syphilitischen Erkrankungen des centralen Nervensystems. Berlin 1890. p. 31.

bei einem sicher syphilitischen Mädchen, welches intra vitam neben anderen cerebralen und spinalen Symptomen Parästhesieen und Hypästhesieen im Quintusgebiet gezeigt hatte, fand sich eine hochgradige Meningitis gummosa cerebrospinalis und mehrfache Hirnnerven erschienen von der Neubildung durchwachsen. Ueber den N. trigeminus selbst ist gar nichts bemerkt, wohl aber zeigte sich eine Atrophie der aufsteigenden Trigeminiwurzel; *Oppenheim* sagt er könne nicht entscheiden, ob diese Erkrankung der Wurzel secundär in Bezug auf ein Ergriffensein des Trigemini sei, scheint sie aber eher in Parallele mit den gleich zu erwähnenden Befunden bei *Tabes* bringen zu wollen. Dasselbe gilt von einem Falle, den *Brasch*<sup>1)</sup> vor kurzem mitgetheilt hat, und den er als Combination von *Tabes* und Syphilis auffasst. Auch hier ist neben exquisit syphilitischen Veränderungen eine einseitige Degeneration dieser Quintuswurzel in ihrer ganzen Ausdehnung beschrieben, ohne dass vom Trigemini und seinen Kernen selbst etwas erwähnt wird.

Sucht man nämlich sich in der Literatur darüber zu orientieren, in welchen Fällen die aufsteigende Quintuswurzel erkrankt gefunden wurde, so ist die Ausbeute eine im Ganzen geringe. Die Mehrzahl der diesbezüglichen Mittheilungen betrifft Fälle von *Tabes dorsualis* und *combinirte Systemerkrankungen*. So hat *Westphal*, nachdem er schon seinerzeit<sup>2)</sup> den Befund von grauer Atrophie des Trigemini bei einem Tabetiker mitgetheilt hatte, in seiner Arbeit über combinirte (primäre) Erkrankung der Rückenmarksstränge<sup>3)</sup> 2 Fälle beschrieben, wo sich graue Atrophie des Nerven und Atrophie der aufsteigenden Quintuswurzel bis in die *Medulla oblongata* hinein constatieren liess, und *Flechsig*,<sup>4)</sup> *Hayem*<sup>5)</sup>, sowie *Vulpian*<sup>6)</sup> haben denselben Befund für *Tabes* bestätigt. Ferner haben *Oppenheim* und *Siemerling*<sup>7)</sup> bei dreien der von ihnen untersuchten Fälle von *Tabes* (V. VII. XII.) Degeneration dieser Wurzel theils beiderseits, theils stärker auf einer Seite gefunden, allein in der Weise, dass die im Halsmarke deutliche Degeneration nach

<sup>1)</sup> Ein unter dem Bilde der tabischen Paralyse verlaufender Fall von Syphilis des Centralnervensystems. *Neurol. Centralblatt* 1891. p. 489.

<sup>2)</sup> *Tabes dorsualis* und *Paralysis univers. progressiva*. *Allg. Zeitschr. f. Psychiatrie* XXI. 1864. p. 387.

<sup>3)</sup> *Archiv f. Psychiatrie* IX. p. 413.

<sup>4)</sup> *Leitungsbahnen etc.* p. 247.

<sup>5)</sup> *Gazette méd.* 1876. Nr. 219.

<sup>6)</sup> *Maladies du système nerveux* 1877. p. 410.

<sup>7)</sup> *Beiträge zur Pathologie der Tabes etc.* *Arch. f. Psych.* XVIII. p. 98.

oben zu abnahm und im Nerven nichts Pathologisches mehr nachweisbar war. Seither hat dann *Oppenheim*<sup>1)</sup> 2 Tabesfälle, einen mit totaler und einen mit partieller Degeneration dieser Wurzel beschrieben, wo aber auch die sensiblen Quintuskerne und austretenden Wurzeln entsprechend erkrankt waren. In allen diesen Fällen waren intra vitam die verschiedenartigsten Formen von Sensibilitätsstörungen und Parästhesien in mehr minder hohem Grade beobachtet worden, niemals aber, wie ich hier gleich betonen will, das Auftreten einer Keratitis neuroparalytica.

Diesen Fällen reiht sich ein jüngst von *Wollenberg*<sup>2)</sup> publicierter an, bei welchem intra vitam neben Symptomen eines Kleinhirntumors und Westphal'schem Zeichen bei im übrigen normaler Sensibilität links totale, rechts fast totale Anästhesie und Reflexlosigkeit der Cornea bestand. Anatomisch fand sich ein Angiosarcom an der unteren Fläche der l. Kleinhirnhälfte, welches den Pons von l. her stark abgeflacht hatte. Microscopisch fand sich typische Hinterstrangsklerose und eine namentlich in den höheren Partien deutliche Degeneration beider aufsteigenden Quintuswurzeln. Die Gegend der Trigemuskern konnte nicht untersucht werden, der l. Quintus, der über den Tumor verlief, zeigte vereinzelte gequollene Axencylinder, im Ganzen normales Verhalten. *Wollenberg* sieht als anatomisches Substrat der so merkwürdigen auf Conjunctiva und Cornea beschränkten Sensibilitätsstörung die beiderseitige Degeneration der Quintuswurzel an; ob er dieselbe mit dem Tumor oder der Tabes in Zusammenhang bringen will, geht nicht mit Sicherheit hervor, jedenfalls spricht die Beiderseitigkeit der Affection gewiss mehr für letztere Annahme.

Ferner fand *Homén*<sup>3)</sup> in seinem Falle von Hemi-trophia facialis progressiva, wo ein Endotheliom der Dura den l. Trigenus gerade an seinem Austritte comprimerte und auch an dieser Stelle auf den Pons übergriff, die aufsteigende Quintuswurzel dieser Seite total degeneriert. Intra vitam hatte totale Anästhesie der l. Gesichtshälfte bestanden. Der sensible Quintuskern zeigte anscheinend Verminderung der Zellen; der motorische erschien normal, in der absteigenden Wurzel trat eine Verschmälerung der Fasern hervor. H. weist darauf hin, dass die absteigende Wurzel auch in dem

<sup>1)</sup> Neue Beiträge zur Pathologie der Tabes dorsalis. Archiv f. Psych. XX. p. 1.

<sup>2)</sup> Zwei Fällen von Tumor der hinteren Schädelgrube. Arch. f. Psychiatrie XXI. p. 778.

<sup>3)</sup> Neurologisches Centralblatt 1890. Nr. 13 u. 14.



*Mendel'schen*<sup>1)</sup> Falle von Hemiatrophie ergriffen war, in welchem die aufsteigende intact erschien und sieht hierin einen strikten Beweis für die sensible Natur dieser letzteren Wurzel.

Weiter hat dann noch *Böttiger*<sup>2)</sup> die Degeneration dieser Wurzel beobachtet und näher erörtert. Er untersuchte einen Fall von chronischer, progressiver Augenmuskellähmung, bei welchem die Prüfung der Sensibilität wegen seniler Demenz kein zuverlässiges Resultat gab; nur an der Nasenschleimhaut liess sich eine Herabsetzung der Sensibilität mit Sicherheit constatieren. Die microscopische Untersuchung ergab verschiedenartige Atrophie der Hypoglossus-, Vagus-, Glossopharyngeus-, Trochlearis- und Oculomotoriuskerne beiderseits, des Facialis- und Abducenskernes linkerseits, partielle Degeneration des linken Opticus. Die linke aufsteigende Quintuswurzel erschien in ihrem ganzen Verlaufe degeneriert und zwar im ventralen Theile ihres Querschnittes total, im dorsalen partiell. Dasselbe Verhältniss zeigten die die Substantia gelatinosa durchziehenden Nervenfasern, die Zahl der Zellen an der inneren Grenze derselben schien linke geringer zu sein als rechts. In den höheren Theilen der Oblongata und des Pons nahm der erhaltene dorsale Theil der Wurzel immer mehr zu, doch liess sich die Degeneration bis in die austretende Trigeminiwurzel verfolgen, deren mediale Fasern deutlich degeneriert waren. Der sensible Trigemini kern, sowie die übrigen Trigeminiwurzeln zeigten keinerlei pathologischen Befund; ebenso das Rückenmark. *Böttiger* citiert sodann die oben angeführten Beobachtungen von Degeneration dieser Trigeminiwurzel bei Tabes, (wobei er übrigens übersehen hat, dass dieselbe nicht immer beiderseitig war) und spricht sich bezüglich ihrer Genese für seinen Fall dahin aus, dass auch sie durch eine Nuclearerkrankung, nämlich die Atrophie der Ganglienzellen der Substantia gelatinosa, bedingt sei. Eine periphere Ursache der Degeneration sei schon deshalb auszuschliessen, weil sonst das Erhaltensein eines Theils der aufsteigenden Wurzel und der ganzen übrigen Ursprünge des Quintus unerklärt bliebe.

Ueberblicken wir die mitgetheilten Befunde, so sehen wir die aufsteigende Trigeminiwurzel in einer Reihe von Fällen degeneriert, die sich in 2 Gruppen theilen lassen, einmal solche, in denen der Nerv selbst degeneriert war, andernteils solche, in denen bei intactem Nerven die Wurzel nur partiell, in ihrem unteren Antheile

<sup>1)</sup> Zur Lehre von der Hemiatrophia facialis. Neurol. Centralblatt 1888. p. 401.

<sup>2)</sup> Beitrag zur Lehre von den chron. progressiven Augenmuskellähmungen und zur feineren Hirnanatomie. Archiv f. Psychiatrie XXI. p. 513.

degeneriert erschien. Unter den ersteren viel zahlreicheren Fällen finden wir solche, wo die die Abhängigkeit der Degeneration der Wurzel von einem an der Austrittsstelle des Nerven dieselben zerstörenden Tumor hervortritt. Hierher gehörte der *Homén'sche* und dann wohl auch der von mir oben mitgetheilte Fall (II), wo wir die Wurzel auf der Seite des Tumors in ihrer Totalität degeneriert sehen. Solche Fälle lassen kaum eine andere Anschauung zu, als dass die Wurzel in Folge einer Zerstörung des Trigemini nahe seinem Austritte oder in der Kernregion selbst secundär nach unten zu degeneriert sei.

Dieser Ansicht steht die oben genannte von *Böttiger*, dass die Degeneration eine Folge der Atrophie der Zellen der Substantia gelatinosa, also aufsteigend sei, sowie die Anschauung (*Flechtsig*), dass es sich in den Tabesfällen einfach um eine Fortsetzung der Hinterstrangserkrankung, also auch um einen aufsteigenden Process handle, diametral gegenüber. Es läuft also im Ganzen die Frage darauf hinaus, ob die aufsteigende Trigeminiwurzel aufsteigend, d. h. in der Richtung vom Halsmark zum Trigeminaustritte oder umgekehrt degeneriert.

Berücksichtigen wir nun, was bezüglich des Verlaufes und der Funktion dieser Wurzel an anatomischen und physiologischen Thatsachen vorliegt. Die sogenannte aufsteigende Trigeminiwurzel gehört der portio major Trigemini an: auf entsprechend schräg zur Mediarlinie geführten Längsschnitten durch Pons und Oblongata, wie sie z. B. die schönen Tafeln von *Duval*<sup>1)</sup> zeigen, sieht man die grosse Trigeminiwurzel sich in 2 Theile theilen, von denen der obere kleinere in derselben Höhe bleibt und gegen den sensiblen Quintuskern zuzieht, während der bedeutend grössere untere Antheil rasch umbiegend als breiter Strang parallel zur Längsachse des Pons zur Oblongata herabzieht, nach oben und aussen zu scharf begrenzt, nach innen zu fortwährend die Substantia gelatinosa durchsetzende Fasern abgebend. Solche Schnitte zeigen die directe Continuität dieser Wurzel mit der portio major Quinti, sie stellt also nichts weiter dar als eine directe Fortsetzung, ein intramedulläres Stück dieses allgemein als sensibel bezeichneten Trigemini-antheils, sie ist also eigentlich noch ein Stück des Nerven und es geht nicht gut an, sie selbständig ohne stete Berücksichtigung des Nerven zu betrachten. Uebereinstimmender Weise wird die portio major Quinti als sensibel be-

<sup>1)</sup> Recherches sur l'origine réelle des nerfs crâniens. Journal de l'anatomie et de la physiologie 1878. T. XIV. Taf. I.

zeichnet, also centripetal leitend, und deshalb ist auch die aufsteigende Trigeminiwurzel als eine solche, d. h. in diesem speciellen Fall von den oberen Ponssebenen caudalwärts bis in das obere Halsmark, also eigentlich absteigend leitende Bahn anzusehen; unser Sprachgebrauch gibt ihr gerade umgekehrt den Namen der aufsteigenden vom anatomischen Standpunkte, viel weniger präjudicierend erscheint der Ausdruck bulbäre Trigeminiwurzel, wie sie ja auch bei den Franzosen heisst. Nach dem alten, schon von *Türck* aufgestellten Gesetze, welches wohl für den Erwachsenen noch unerschüttert ist, schreitet eine Degeneration in einer centralen Bahn im Sinne der physiologischen Leitung, es muss also in dem vorliegenden Falle die Degeneration vom Pons an caudalwärts, d. h. absteigend eintreten.

Versuchen wir nun, diese Erwägung durch Thatsachen zu erhärten, so wird zunächst das Thierexperiment in Frage kommen. Diesbezügliche Mittheilungen liegen nur in sehr geringer Zahl vor. So fand ich bei *Monakow*<sup>1)</sup> in seinen experimentellen Beiträgen zur Anatomie der Schleife eine Angabe, dass sich bei einer Katze, welcher die r. Brücke in der Gegend des Quintusaustrittes erheblich lädiert worden war, 6 Monate post operationem eine die dorsale Querschnittszone betreffende Atrophie der r. aufsteigenden Quintuswurzel und der zugehörigen gelatinösen Substanz bis in das Rückenmark herab verfolgen liess, wie dies auch die beigegebenen Abbildungen zeigen. Denselben Befund erhob *Forel*<sup>2)</sup> bei einem Kaninchen, dem er den Trigenimus nach der Geburt intracraniell zerstört hatte, hier war die Atrophie sehr bedeutend; bezüglich der *Substantia gelatinosa* erwähnt *F.*, dass die Zellen derselben auf der atrophischen Seite *vermehrt* schienen, allerdings nur *scheinbar*, da sie wegen Schrumpfung des Gewebes und Faserschwund näher aneinander rücken. *Gudden*<sup>3)</sup> jun. berichtet über die Untersuchung zweier Präparate aus dem Nachlasse seines Vaters, nämlich eines Kalbshirnes, an dem der rechte Trigenimus fehlte, und eines Kaninchenhirnes mit Durchschneidung des Nerven. In beiden Fällen fand er Atrophie der aufsteigenden Quintuswurzel der entsprechenden Seite. *Vejas*<sup>4)</sup> erwähnt, dass er bei einem Kaninchen nebenbei einen kleinen Theil der aufsteigenden Quintuswurzel in der Höhe der

1) Archiv für Psychiatrie. XXII.

2) Einige hirnanatomische Betrachtungen und Ergebnisse. Archiv für Psychiatrie. XVIII, p. 162.

3) Beitrag zur Kenntniss der Wurzeln des Trigeminierven. Allgem. Zeitschrift für Psychiatrie. 48. Bd. p. 16.

4) Archiv für Psychiatrie. XVI. p. 200.

Kerne der Funiculi graciles und cuneati entfernte, was eine Abnahme derselben caudal und capitalwärts und der Substantia gelatinosa nur caudalwärts bedingt hatte. Im Hinblick auf diese spärlichen Befunde, welche auch nur an neugeborenen Thieren erhoben wurden, habe ich versucht, durch weitere Thierexperimente neues Material zu gewinnen. Da diese Versuche noch nicht abgeschlossen sind und auch den Rahmen dieser Arbeit überschreiten würden, sei ihre Mittheilung einer späteren Publication vorbehalten.<sup>1)</sup> Soviel geht aber wohl aus den vorstehenden Erörterungen hervor, dass wir die Degeneration der aufsteigenden Trigeminiwurzel in absteigender, d. h. caudaler Richtung fortschreitend anzusehen haben. Wenden wir nun diese Ansicht auf die erhobenen pathologischen Befunde an, so sehen wir sie in den Fällen, wo eine Läsion des Trigemini in den oberen Ponshöhen oder im Nerven erfolgte (Fall von Homén und mir II.) bestätigt. Was nun die *Tabes* betrifft, bei welcher die meisten diesbezüglichen Befunde vorliegen, so sind jene Fälle, wo die Atrophie die Wurzel in ihrer ganzen Längsausdehnung betraf und auch im Nerven nachweisbar war, ganz gut mit einem solchen Verlaufe vom Nerven her vereinbar, indem es vielleicht irgendwo im Nerven zu neuritischen Processen gekommen sein kann, wie sie ja schon mehrfach an anderen Hirnnerven<sup>2)</sup> beobachtet wurden. Dasselbe gilt von dem Falle von *Böttiger*, bei dem ja auch im Opticus ein abgelaufener, interstitieller Process vorlag. Es bleiben also nur die wenigen Befunde von capitalwärts abnehmender Atrophie der Wurzel in ihren unteren Partien ungeklärt. Jedenfalls aber erscheint ein „Uebergreifen“ des tabetischen Processes von den Hintersträngen auf die distalen Partien der Wurzel nach dem oben ausgeführten ebensowenig annehmbar, wie eine Abhängigkeit der Atrophie von einer Atrophie der Zellen der Substantia gelatinosa.

Was nun die *Function* der in der bulbären Trigeminiwurzel verlaufenden Fasern betrifft, so werden von den verschiedenen Beobachtern die mannigfachsten Symptome auf die Degeneration der Wurzel bezogen, meist, wie schon oben erwähnt, ohne den Zustand

<sup>1)</sup> Während der Correctur vorliegender Mittheilung kam mir eine Arbeit von *Bregman* zu Gesicht (Ueber experimentelle aufsteigende Degeneration motorischer und sensibler Hirnnerven, Jahrbücher f. Psychiatrie 1892 p. 72). Derselbe fand bei erwachsenen Kaninchen nach intracerebraler Durchschneidung des N. trigeminus constant Degeneration der aufsteigenden Wurzel bis herab zum Halsmarke.

<sup>2)</sup> Siehe *Oppenheim*: Neue Beiträge zur Pathologie der *Tabes*. Archiv für Psychiatrie XX. p. 152.

der Nerven selbst zu berücksichtigen. So werden totale oder partielle Anästhesieen, mehr minder hochgradige Geschmacksstörungen oder Störungen des Kauens und der Coordination der Gesichtsmuskeln, endlich auch vasomotorische und trophische Störungen, sowie Keratitis neuroparalytica, ihrer Entartung zugeschrieben. In dem hier mitgetheilten Falle wird constant angegeben, dass im Bereiche des dritten Astes des Trigeminus die Sensibilität nicht gestört war, während wir die Wurzel total degeneriert finden, ein Moment, welches vielleicht darauf hinweist, dass wir in ihr nicht so sehr die empfindungsleitenden, als vielmehr diejenigen Fasern zu suchen haben, welche eine Verbindung mit den in der untern Pons Hälfte und den tieferen Theilen befindlichen Nervenkernen und Centren, also eine Art Reflexbogen herstellen. *Duval*<sup>1)</sup> giebt zwar an, im Verein mit *Laborde* durch Durchschneidung der Wurzel in der Oblongata sofort eine Anästhesie der entsprechenden Gesichtshälfte erzeugt zu haben, aber dieselbe wurde immer an der Cornea geprüft, und da scheint doch der Einwand gerechtfertigt, ob es sich nicht vielleicht nur um ein Fehlen des Cornealreflexes gehandelt habe. Dasselbe gilt vielleicht auch in Bezug auf die von den eben genannten Autoren nach diesen Durchschneidungen beobachtete Keratitis. Vielleicht werden auch diesbezüglich weitere Untersuchungen einige Aufschlüsse bringen.

Ich möchte hier nur noch auf einen Befund hinweisen, das ist die leichte Verschmälerung und mehr bräunliche Farbe, welche die intramedullären Vaguswurzeln bei ihrem Durchtritte durch das Degenerationsfeld der Quintuswurzel in dem oben mitgetheilten Falle (II) zeigen. Offenbar kommt es durch die allmähliche, nach dem Schwund der nervösen Elemente eintretende Verdichtung des Zwischengewebes, auch zu einer Beeinträchtigung der hier durchlaufenden Fasern. Denselben Befund hat *Westphal*<sup>2)</sup> in einem Falle beobachtet, wo die Abducenswurzeln durch einen sclerotischen Herd verliefen.

<sup>1)</sup> l. c. p. 4.

<sup>2)</sup> Archiv f. Psychiatrie. XXIII. p. 275.

## Anhang.

### Ein Fall von narbigem Verschlusse des IV. Ventrikels.

Im Folgenden soll ein sehr merkwürdiger Fall von Narbenbildung im IV. Ventrikel mitgeteilt werden, welche zum vollständigen Verschlusse desselben und consecutiv zu hochgradigem Hydrocephalus geführt hatte.

Es war zunächst an Syphilis gedacht worden, ohne dass jedoch die genauere Untersuchung Anhaltspunkte für diese Anschauung ergeben hätte, doch ist dies der Grund, weshalb der Fall hier im Anschlusse publiziert wird.

Die Krankengeschichte, welche ich der Güte des Herrn Prof. *Kahler* verdanke, lautet:

*W. Franz Josef*, 37 Jahre alt, verheiratet, Bahnarbeiter, derzeit Schreiber, aufgenommen zur Klinik am 10. Mai 1887.

Im Januar laufenden Jahres bemerkte Patient, dass er in gewisser Entfernung doppelt sehe. Gedruckte Buchstaben verschwammen ihm vor den Augen, so dass er jetzt noch kaum im Stande ist, gewöhnliche Druckschrift zu lesen. Auch das Schreiben wurde hierdurch erschwert und Pat. sah sich daher gezwungen, seine Beschäftigung als Schreiber aufzugeben. Er suchte nun einen Arzt auf, welcher ihn electricierte, ohne dass eine Besserung eingetreten wäre. Nun gesellte sich auch Kopfschmerz hinzu, wobei Pat. Druck in beiden Augen fühlt, der ununterbrochen andauert, bald stärker, bald schwächer ist. Die Schwerhörigkeit soll rechts schon früher bestanden haben. Auch bemerkte Pat., dass er bei längerem Gehen von Schwindelgefühl befallen wurde, sein Gang wurde ein unsicherer und der Schwindel oft so heftig, dass er einmal vor 14 Tagen beim Bücken nach einem hinabgefallenen Geldstücke zu Boden stürzte, wobei er sich die Hautabschürfung in der linken Ellbogengegend zugezogen haben soll. Appetit ist gut, ebenso die Diuresis. Stuhl sistiert oft bis zu 9 Tagen. Im Jahre 1870 soll bei der Assentierung Schwellung des Drüsenpackets in der rechten Achselhöhle constatirt worden sein; im J. 1874 acquirierte Pat. eine Blennorrhöe.

*Status vom 11. Mai 1887.*

Grosser, kräftiger, sehr muskulöser Mann, von ziemlich gesundem Aussehen, mässig fettreichem Unterhautzellgewebe, elastischer Haut. Im Gesichte keinerlei Assymetrie, mimische Bewegungen symmetrisch, Zunge weicht beim Vorstrecken nur sehr leicht nach links ab. Die Augenbewegungen nach beiden Seiten hin frei, nur tritt bei stark lateralen Blicke atactischer Nystagmus hervor. Die rechte Pupille erscheint weiter als die linke, beiderseits reflectorische Pupillenstarre; ebenso fehlt die Convergenzverengerung vollständig. Beim Blick nach aufwärts bleibt der rechte Bulbus etwas zurück und tritt zugleich nach aussen. Zeitweilig wird eine leichte Convergenzstellung der Bulbi deutlich. —

Der Kranke klagt über Kopfschmerzen, namentlich in der Stirne von grosser Heftigkeit und zwar continuierlich mit leichtem Nachlassen in der Intensität. Keine besondere locale Empfindlichkeit bei Percussion des Schädels nachzuweisen, die Nackenmuskulatur ist frei von Contracturen, hingegen eine leichte Empfindlichkeit der Nackenwirbel bei Druck nachzuweisen. Die Untersuchung der Lymphdrüsen ergibt die beiderseitigen inguinalen Lymphdrüsen erbsen- bis bohngross, Nacken- und Supraclaviculardrüsen erbsengross, ebenso die Axillar- und Cubitaldrüsen. —

An den inneren Organen nichts Abnormes nachzuweisen. Die Bewegungen der oberen Extremitäten vollkommen frei, ebenso der unteren Extremitäten in der Rückenlage. Der Kranke geht langsam, vorsichtig, breitspurig, ohne Ataxie, macht die Aussage, dass er wegen des unsicheren Gefühles so langsam gehe — das Stehen auf einem Bein bei offenen Augen ist unsicher, ebenso ist das Stehen mit geschlossenen Fersen bei offenen Augen schwankend, bei geschlossenen Augen sehr unsicher und droht Pat. umzufallen; bei geschlossenem Auge auf einem Beine zu stehen, ist ganz unmöglich. Beiderseits deutlich nachweisbares Kniephänomen, beiderseits ganz normale Muskulatur an den unteren Extremitäten, beiderseits gleich entwickelt, kurz dauerndes Fussphänomen auf der rechten Seite, links nur angedeutet. Sehnenreflexe an den oberen Extr. leicht nachzuweisen.

Nach dem Ergebniss der oculist. Untersuchung liegt typische Trochlearis-Lähmung rechts vor. —

18./V. Durch einige Tage war seine Harnmenge abnorm reichlich, ohne path. Befund. Die grösste Harnmenge 2500 gr. Weder Zucker noch Eiweiss. —

20./V. Der Kranke klagt über immer heftigere Kopfschmerzen in der Stirngegend, beim Versuch zu gehen fällt er sofort nach rückwärts, bei fortgesetzten Versuchen geht er zwar ohne zu fallen, aber unsicher. Die Polyurie schwankt auf und nieder. Die Harnmenge hat bisher 3000 cm nicht überschritten. Das Doppeltsehen soll jetzt geringer sein. —

25./V. Die Harnmenge schwankt jetzt zwischen 1—2000 cm, abnormale Bestandtheile, insbesondere reducierende Bestandtheile lassen sich nicht nachweisen. —

28./V. Harnmenge hat abgenommen, schwankt zwischen 500—1500; heute Diarrhöe.

30./V. Excessive Kopfschmerzen, sehr unruhig, wirft den Eisbeutel fort. Am Augenhintergrunde nichts Abnormes nachzuweisen. Das Gehen ist unmöglich der Kranke bekommt sehr oft Angstgefühl, Schwindel, und droht zusammenzubrechen. —

2./VI. Der Kranke klagt über Schmerzen im l. Oberarm.

3./VI. Heute findet man bei Untersuchung des Augenhintergrundes die Papillen beiderseits geröthet, die Venen stark geschwollen. Die Begrenzung der Papillen bes. der tempor. Hälfte ist die normale scharfe. Die Weite der Venen hat seit der letzten Untersuchung entschieden zugenommen. —

4./VI. Die Kopfschmerzen werden immer excessiver. Pat. verbringt die Nächte unruhig, wirft den Eisbeutel weg und jammert laut. Gegen Morgen wiederholt Nausea und Erbrechen flüssiger zum Theil zelliger Massen. Das Sensorium dabei vollst. frei. Das Gehen jetzt vollständig unmöglich. Pat. schleppt sich von beiden Seiten gestützt mühsam vorwärts, wird er losgelassen stürzt er ohne Tendenz nach einer bestimmten Seite zu fallen, zusammen. Dabei hat er starken Schwindel, d. h. „es zieht ihn irgendwohin nieder“. Kein Schwarzwerden vor den Augen, kein Drehschwindel. Zur Untersuchung des Augenhintergrundes auf einen Sessel gesetzt, dauert der Schwindel an und Pat. muss gehalten

werden. Er ist nur mit Mühe im Stande eine Zeit lang nach einer bestimmten Richtung zu sehen. —

4./VI. Nach einer neuerlichen oculistischen Untersuchung sollen die Veränderungen der Papillen das physiologische Maass nicht überschreiten. —

5./VI. Pat. gegen Abend wieder sehr unruhig. Gegen 10 Uhr richtet er sich, von einem plötzlichen Angstgeföhle erfaßt auf, ruft nach dem Arzt, wird dyspnoisch. — Der herbeigerufene Arzt findet ihn als Leiche. —

Das Sectionsprotokoll lautet:

Der Körper mittelgross, kräftig gebaut, musculös, mässig genährt, sehr blass. Auf der Rückseite blassviolette Todtenflecken. Haar blond. Pupillen mittelweit, gleich. Hals kurz, Brustkorb gut gewölbt, Unterleib eingezogen.

Weiche Schädeldecken blass. Schädel mesocephal, an der Innenfläche leicht rauh, mit zahlreichen, durch Pacchionische Granulationen bedingten, grubigen Usuren zu beiden Seiten der Sagittalnaht versehen. Harte Hirnhaut sehr stark gespannt. In ihren Sinus spärliches, flüssiges Blut. Innere Meningen zart, sehr blass, ebenso das stark turgescierende, feuchte, weiche Gehirn. Die Hirnwindungen hochgradig abgeplattet. Die Sulci verstrichen. Die basalen Arterien durchwegs zartwandig. Die inneren Meningen nur sehr schwer von der Rinde abzuziehen (Compression). Die Ventrikel durchwegs stark erweitert, mit klarem Serum erfüllt. Der Aquæductus Sylvii sehr stark erweitert (ca. 8 mm). Das Velum medullare ant. stark gedehnt. Ein Tumor nirgends im Gehirne nachzuweisen. Das Ependym durchwegs etwas verdickt. *Im 4. Ventrikel* vor den Alae cinereae eine das Ependym der Rautengrube, das vordere Ende des Unterwumes, den Plexus chor. ventr. IV. betreffende, im ganzen circuläre, *den Ventrikel hier augenscheinlich vollständig abschliessende derbe Narbe* (s. Taf. XIV. Fig. 8). Auf einem Einschnitte in den Pons vor der Narbe, keine Erkrankung in demselben macroscopisch wahrnehmbar. Die Medulla spinalis ohne irgend eine pathologische Veränderung.

Die Section des übrigen Körpers erwies durchwegs normale Verhältnisse. Namentlich konnten nirgends welche, auf Syphilis zu beziehende Veränderungen constatirt werden. An der Glans penis keine Narben. Im durchsägten Femur nichts Pathologisches. Die peripheren Lymphdrüsen nicht deutlich intumesciert.

*Pathol.-anatom. Diagnose:*

*Cicatrix ependymatis ventriculi IV.* (syphilitica?), Hydrocephalus chron. internus.

### *Microscopische Untersuchung.*

Pons und Oblongata wurden in Müller'scher Flüssigkeit und hernach in Alcohol gehärtet und sodann zum Zwecke der microscopischen Untersuchung, welche von Herrn Prof. *Chiari* begonnen wurde, durch einen annähernd medianen Schnitt zerlegt und die r. Hälfte zu Frontal-, die l. zu Sagittalschnitten verwendet.

Beginnen wir zunächst mit der Betrachtung der frontalen Schnitte, so zeigt die *Oblongata* bis in die Mitte der Ala cinerea keinerlei pathologischen Befund; nur erscheint das Ependym des IV. Ventrikels etwas verdickt. Der anliegende Plexus chorioideus zeigt zahlreiche, prallgefüllte Gefässe; auch in der Nähe des Ventrikelbodens sind mehrere solche mit etwas verdickter Wandung sichtbar. Auf den nächst höheren Schnitten nimmt die Verdickung des Ependyms allmählig zu, namentlich in den lateralen Partien des Ventrikelbodens, denen der Obex dicht anliegt; wir sehen daselbst statt des dichten Faserfilzes, den die medialen Partien des verdickten Ependyms zeigen, ein sich mit Carmin intensiv färbendes Gewebe,



aus zahlreichen Fasern bestehend, welche in den tiefern Schichten sich mehrfach durchflechtend, weiter oben ziemlich parallel und zwar in zur Medianlinie leicht schräger Richtung dem Ventrikelboden zustreben. Ausserdem sieht man in diesem Gewebe zahlreiche mit Blut angefüllte Capillaren, und hier und da rundliche Zellen mit stark tingierten Kernen. Der Obex erscheint verdickt, ebenfalls von zahlreichen solchen Fasern, welche hier eine zum Ventrikelboden parallele Richtung haben, durchsetzt; er liegt der Ventrikeloberfläche sehr dicht an, so dass die Grenze kaum zu constatieren ist, nur finden sich hier und da kleine Inseln aus grossen, dicht aneinandergedrängten Epithelzellen bestehend; die Kerne des Hypoglossus und Vagus erscheinen intact; nur an die dorsale Hälfte des letzteren reichen die derben Faserzüge heran, doch erscheinen auch hier innerhalb derselben die Ganglienzellen nicht weiter verändert.

Weiter nach oben zu, in der Höhe der Ala cinerea, breiten sich diese Veränderungen immer mehr auch gegen die Mittellinie aus, und gewinnen auch an Höhendurchmesser; so sehen wir an einem Weigertpräparate schon macroscopisch eine an der Raphe ca.  $1\frac{1}{2}$  mm, gegen die Seiten zu etwa 1 mm dicke gelblich tingierte Schicht, welche microscopisch lauter solche locker aneinander gereichte, derbe Faserzüge zeigt, welche in den medialen Partien senkrecht, in den lateralen etwas schräg gegen die Medianlinie, der Oberfläche zustreben. Dazwischen sieht man zahlreiche grosse Spinnzellen und Blutgefässe mit etwas verdickter Wandung. Die Kerne sowie die intramedullären Wurzeln der Hirnnerven erscheinen intact. Nach oben zu nehmen diese Veränderungen allmählig an Intensität zu.

In der Höhe der Spitze der Ala cinerea nun, wo wir in das eigentliche Bereich der Narbe gelangen, sieht man die Breite dieser Ventrikelhälfte bedeutend beeinträchtigt durch mächtige Züge solch derber Fasern, welche von der oberen und seitlichen Ventrikelwand herunter sich über den Ventrikelboden legen (s. Taf. XIV. Fig. 10 N). In dieser Höhe ist das ganze Gewebe viel dichter; im Ventrikelboden finden sich einzelne beinahe homogene Partien, welche kaum noch die auch sie constituierenden Faserzüge unterscheiden lassen. Dabei macht es den Eindruck, wie wenn die ganzen Faserzüge hier gegen eine unweit der Medianlinie gelegene Stelle convergieren würden, an welcher ein etwas lockereres Netz feiner Fasern, einzelne rundliche Zellen und kleine Gefässe mit verdickter Wandung sichtbar sind (s. Taf. XIV. Fig. 11).

Die derben vom Kleinhirn herabziehenden Faserzüge erreichen im Gebiete der Striae acusticae grosse Mächtigkeit. Die Faserbündel der Striae sind geschwunden; von den Zellen des Acusticushauptkerns sind die der dorsalen Hälfte in dem schwierigen Gewebe kaum mehr zu erkennen. Im Bereiche der lateralen Ventrikelwand zeigt die angrenzende Kleinhirnpartie hochgradigen Schwund der nervösen Substanz.

Nach oben zu von den Striae medullares nehmen sodann namentlich die von der seitlichen Ventrikelwand herabziehenden Faserzüge an Mächtigkeit rasch ab, und wir finden dann in der Höhe des Facialis und Acusticus zwar noch starke Ependymverdickung, aber sonst normale Verhältnisse. Dasselbe gilt von den höheren Ponsbenen.

Auf den *Sagittalschnitten* sehen wir ein ähnliches Bild, wie es eben geschildert wurde. Schon macroscopisch fällt am Weigertpräparate, eines nahe der Medianlinie gelegten Schnittes, ein umfangreiches, liches Gebiet in der Mitte der Rautengrube auf, welche daselbst eine bedeutende flache Vorwölbung zeigt (s. Taf. XIV. Fig. 9 n). Microscopisch sehen wir auch hier die reichlichen, derben Faserzüge in diesem Gebiete, die theils senkrecht nach aufwärts, theils mehr

minder convergent gegen eine Stelle der Oberfläche zustreben, welche etwa in der Mitte des ganzen Gebietes gelegen ist, und aus einem mehr weitmaschigen, rundzellendurchsetzten, dünnen Faserwerk besteht. Am hochgradigsten ist der ganze Process in der Höhe der Striae acusticae ausgesprochen. Caudalwärts in den Längsschnitten sehen wir das verdickte Ependym und die starke Injection der Gefässe, proximalwärts schliesst dann ebenfalls verdicktes Ependym an, unter welchem sich in der Höhe des Ponsanfanges, wieder eine solche Stelle lockeren, weitmaschigen Gewebes zeigt. Die Tiefe der Narbe ist zwar eine ziemlich bedeutende, im Centrum ca. 2 mm, doch erscheinen die Nervenkerne und Faserzüge im ganzen intact, nur die Striae medullares und der Acusticushauptkern lassen sich innerhalb des schwierigen Gewebes nicht erkennen.

Die inneren Meningen sowie die basalen Arterien zeigen keinerlei pathologische Veränderung, ebenso ergab die Untersuchung der beiden *Nn. trochleares* keinen abnormen Befund.

Versuche ich den ganzen Fall kurz zu resumieren, so fanden sich bei einem 37 Jahre alten Manne ohne irgendwie belastende Antecedentien, bei welchem zuerst Doppeltsehen, Schwindelgefühl aufgetreten war, Symptome einer centralen Affection. — *Nystagmus. reflectorische Pupillenstarre, starke Kopfschmerzen, hochgradiges Schwanken beim Gehen und Trochlearislähmung.* Zeitweise wurde *Polyurie* bis 2500 cm<sup>3</sup> pro die beobachtet, bei Abwesenheit abnormer Harnbestandtheile; das *Sensorium* war dabei vollständig frei, der Augenhintergrund zeigte nichts Abnormes. Nach längerdauernder nächtlicher Unruhe und Erbrechen trat eines Abends plötzlich unter dyspnoischen Erscheinungen der Tod ein.

Die *Diagnose* wurde auf Tumor cerebri gestellt.

Die *Section* ergab einen vollständigen Abschluss des IV. Ventrikels durch eine ziemlich feste *narbenähnliche Bildung* vor den Alae cinereae, welche das Ependym der Rautengrube, das vordere Ende des Unterwurms und den Plexus chorioides betraf; ferner einen ziemlich hochgradigen *Hydrocephalus internus*; sonst jedoch keinerlei pathologischen Befund, insbesondere auch nichts von einem *Cysticercus cellulosae*. So waren namentlich die Meningen und die basalen Gefässe normal. Auch im übrigen Körper fand sich kein pathologischer Befund, insbesondere keine Zeichen von Syphilis.

Die microscopische Untersuchung zeigte im Bereiche der Rautengrube Ependymverdickung nach oben und unten von der Verschlussstelle, im Bereiche dieser jedoch ein aus derben Faserzügen, mit spärlichen eingestreuten Zellen bestehendes Gewebe, sowie einzelne Stellen, an welchen sich ein mehr lockeres, weitmaschiges und zellenreicheres Gewebe fand. Im Bereiche dieser

Partie waren hier und da Gefässe mit hyaliner, verdickter Wandung und von Rundzellen erfüllten Lymphecheiden sichtbar. Zahlreiche solche derbe Bindegewebszüge verbanden die angrenzenden Kleinhirnthteile mit dem Boden der Rautengrube; von den hier befindlichen nervösen Elementen waren nur die *Striae acusticae* und die dorsalen Partien der *Acusticushauptkerne*, sowie die ventralsten Schichten des *Unterwurmes* durch die mächtigen Bindegewebszüge zerstört; die übrigen Elemente zeigten keinerlei Veränderung; dasselbe gilt von den basalen Meningen und Gefässen sowie den N. trochleares.

Dieser so merkwürdige Befund einer den IV. Ventrikel abschliessenden bindegeweblichen Narbenbildung hat in der Literatur, soweit ich sie überblicken konnte, kein Analogon, und es wirft sich die Frage auf, wie derselbe zu deuten ist. Wohl sind chronische Hydrocephaliesen beobachtet worden in Folge Verschlusses der Communicationsöffnungen des IV. Ventrikels (Foramen Magendie und Aperturæ laterales) bei auf den Plexus fortgeleiteten *Meningitiden*,<sup>1)</sup> allein im vorliegenden Falle fehlten jegliche Erscheinungen an den Meningen.

Von Processen, welche sich am Boden der Rautengrube abspielen, kommen hier zunächst in Betracht die periependymäre Sclerose, wie sie *Eisenlohr*<sup>2)</sup> im Anschluss an Gefässerkrankung und die chronische Ependymitis, wie sie im Zusammenhange mit subependymärer Sclerose zuerst von *Kahler*<sup>3)</sup> bei Tabes beschrieben worden ist. Doch scheint mir die circumscribte Localisation, das Uebergreifen auf die Decke und die Seitentheile, sowie die ausserordentlich derbe Beschaffenheit der ziemlich deutlich gegen einen Punkt convergirenden Faserzüge diese Annahme nicht recht zuzulassen. Gerade dieser letztere Umstand sowie jene obenerwähnten Stellen, wo ein lockeres weitmaschiges Gewebe mit reichlicheren Zellen sichtbar war, erwecken den Eindruck, wie wenn an diesen Stellen eine Resorption irgend eines pathologischen Productes und Bildung eines narbigen Bindegewebes mit Retraction stattgefunden hätte.

<sup>1)</sup> So beschreibt *Recklinghausen* einen durch chronische Entzündung des Plexus chorioides entstandenen Tumor im 4. Ventrikel. *Virchow's Archiv* Bd. 30 p. 364. — Auch der von C. Mayer jüngst mitgetheilte, in mancher Beziehung ähnliche Fall, den ich erst nach Abschluss vorliegender Mittheilung kennen lernte (Verschluss des 4. Ventrikels mit consecutivem Hydrocephalus als Ausgang acuter Meningitis. *Wiener klinische Wochenschrift* 1892 Nr. 27, 28) gehört offenbar hierher.

<sup>2)</sup> Ueber Bulbär- und Ponsaffectionen. *Arch. f. Psychiatrie* IX. p. 1.

<sup>3)</sup> Beitrag zur pathol. Anatomie der mit cerebralen Symptomen verlaufenden Tabes dorsalis. *Zeitschrift f. Heilkunde* II. p. 432.

Fragt man sich nun, an was für Prozesse hierbei zu denken wäre, so kommen an Läsionen im Bereiche des Gehirnes, von denen wir wissen, dass sie mit Hinterlassung bindegewebiger Narben vorübergehen können in Betracht: *Erweichungs-* und *Blutungsherde* ferner auch noch *gummöse* Producte. Bezüglich der ersteren ist zu bemerken, dass, abgesehen von dem Mangel eines pathologischen Befundes im Bereiche des Gefässsystems, die Annahme eines Blutungs- oder Erweichungsherde am Boden des IV. Ventrikels, wie sie hier und da beobachtet worden,<sup>1)</sup> den *Verschluss* des Ventrikels keineswegs erklären würde; auch zeigt die bindegewebige Verdichtung, die sich in der Umgebung alter solcher Herde im Gehirne findet niemals eine solche Mächtigkeit und derbfaserige Beschaffenheit, wie sie oben beschrieben wurde.

Zeichen von *Syphilis* hat weder die Section ergeben, noch die microscopische Untersuchung der Meningen und Gefässe; auch die Anamnese liefert diesbezüglich keine deutlichen Hinweise. Berücksichtigen wir hingegen, ob irgendwelche Thatsachen bekannt seien von Localisationen der Syphilis an den Wänden der Rautengrube, so finden sich erstens *Gummabildungen* daselbst, wie z. B. in den Beobachtungen von *Lancereaux*,<sup>2)</sup> ferner mehrfache klinische Beobachtungen von Polyurie<sup>3)</sup> und Diabetes mellitus<sup>4)</sup> bei Syphilitischen, welche meist von oben betreffenden Autoren auf eine Localisation

<sup>1)</sup> *Richardson*: Med. Times and. Gazette 1866. — *Schulz*: Beitrag zur Lehre von den syphilitischen Erkrankungen des Centralnervensystems. Neurol. Centralblatt 1891.

<sup>2)</sup> *Leçons de clinique médicale* 1892. Syphilis cérébrale. Fall 4, vielleicht gehört auch der Fall von *Faurès* hierher, welcher bei einer Syphilitischen im 4. Ventrikel Granulationen von der Form und Grösse einer Himbeere fand. Gaz. méd. de Toulouse 1854 p. 265. cit. nach Gazette hebdomad. de méd. et chirurgie 1855 p. 92.

<sup>3)</sup> *Fournier*: Syphilis du cerveau. 1879 p. 496.

*Buttersack*: Zur Lehre von den syphil. Erkrankungen des Centralnervensystems, nebst einigen Bemerkungen über Polyurie und Polydipsie. Archiv f. Psychiatrie XVII.

*Manal*: Ein Fall von Diabes insipidus, wahrscheinlich durch Syphilis verursacht. Gyogyaszat 1888 ref. in Archiv f. Dermat. und Syphilis 1889 p. 895.

*Lancereaux*: Traité historique et pratique de la Syphilis. Paris 1873. p. 364.

*Mosler*: Neuropathische Entstehung der einfachen Harnruhr (Hydrurie) durch Meningitis cerebrospinalis, durch Trauma, durch Syphilis. Virchow's Archiv. 58 p. 44.

<sup>4)</sup> *Dub*: Ein Beitrag zur Lehre vom Diabetes mellitus. Prager Vierteljahresschrift. 77 p. 30.

*Decker*: Zur Casuistik des Diabetes mellitus syphil. Deutsche med. Wochenschrift. 1889 Nr. 46.

am Boden der Rautengrube bezogen werden und manchmal auf anti-syphilitische Behandlung wieder schwanden; endlich auch noch Fälle von Hydrocephalie sowohl bei hereditärer<sup>1)</sup> als bei acquirierter<sup>2)</sup> Syphilis. Von diesen verschiedenen Beobachtungen möchte ich hier nur die eine von *Perroud*<sup>3)</sup> erwähnen, der bei einer Frau, welche starke Polyurie und eine linksseitige Hemiplegie gezeigt hatte, neben anderen Gummen ein erbsengrosses Gumma an der linken Tonsille des Kleinhirns fand, welches mit dem Boden des IV. Ventrikels zusammenhing. Trotzdem also einzelne dieser Fälle gewisse Analogien mit dem vorliegenden bieten, möchte ich doch nicht wagen, im Hinblick auf das Fehlen jeglicher direkt dafür anzusprechender Veränderungen, die syphilitische Natur der in dem vorliegenden Falle gefundenen Narbenbildung zu behaupten, schon um nicht auch hier den Vorwurf berechtigt erscheinen zu lassen, dass man diejenigen Affectionen des Nervensystems, deren Aetiologie dunkel sei, auf Syphilis beziehe.

Nach dem Vorgesagten muss also die Frage, wie der hier vorliegende so merkwürdige Befund in Bezug auf seine Genese aufzufassen sei, offen bleiben. Ich möchte hier nur noch kurz auf das *Fehlen* einer *Stauungspapille* in dem vorliegenden Falle hinweisen, die bei hochgradigen Hydrocephalien meist vorhanden ist, sowie auf den negativen Befund an den nervi trochleares, während intra vitam eine typische rechtsseitige Lähmung bestanden hatte. Diesbezüglich könnte man vielleicht daran denken, ob nicht durch die hochgradige Erweiterung des IV. Ventrikels und des Aquaeductus Sylvii, wie sie sich in dem vorliegenden Falle fand, eine stärkere Dehnung des Daches des Aquaeductus Sylvii, also auch der Gegend der Trochleariskreuzung zustande kommen könnte, welche eine derartige Funktionsstörung zur Folge hätte.

<sup>1)</sup> *Bärensprung*: Die hereditäre Syphilis. Berlin 1864.

*Sandoz*: Contribution à l'étude de l'hydrocephalie interne dans la Syphilis héréditaire. Revue méd. de la Suisse romane 1886 Nr. 12.

*Schmick*: Ueber einen Fall von chronischer, syphilitischer Leptomeningitis cerebri. Inaug. Diss. Berlin 1887.

*Money*: Meningitis syphil. chron. Transactions of the Pathological Society 1889.

*Heller*: Ein Fall von chronischem Hydrocephalus bei hereditärer Syphilis. Deutsche med. Wochenschrift 1892 p. 608.

<sup>2)</sup> *Laschkiewitsch*: Hydrocephalus internus syphiliticus. Archiv f. Dermat. und Syphilis 1879 p. 321.

<sup>3)</sup> Tumeur du quatrième ventricule avec Polyurie; Syphilis viscérale, gommés diverses dans le cerveau, hémiplégie et mort. Lyon médical 1869 Nr. 11 ref. in Annales de Dermat. et Syphil. 1869 p. 519.

## Erklärungen der Abbildungen.

### Taf. XII.

(Fall I.) *G* = Gumma.

- Fig. 1. Querschnitt durch den l. Tractus opticus.<sup>1)</sup>  
Fig. 2. Querschnitt in der Höhe des N. dorsalis V.<sup>1)</sup>  
Fig. 3. Querschnitt in der Höhe des N. cervicalis II.<sup>1)</sup>  
Fig. 4. Querschnitt ca.  $\frac{1}{3}$  cm oberhalb des Vorigen.  
Fig. 5. Längsschnitt durch das Rückenmark nach unten vom N. cervicalis II.  
Fig. 6—9. Schnitt durch die med. oblongata nahe der Eröffnung des Centralkanals.  
Fig. 10. Schnitt in der Gegend des Abducensaustritts; r. der rechte, l. der linke Abducens; letzterer in gummöser Meningealneubildung aufgegangen.  
Fig. 11. Schnitt durch die Foveola anterior (VII. Facialis. VI. Abducens. a. A. basilaris. b. A. auditiva obliteriert).  
Fig. 12. Schnitt über der Foveola anterior; bei *E* Erweichungsherde.  
Fig. 13. Schnitt durch den Locus coeruleus A. Arteria basilaris.  
Fig. 14. Dieselbe Arterie mit stärkerer Vergrößerung.  
Fig. 15 u. 15a. Querschnitte durch den l. Hirnschenkelfuss. *Sn* Substantia nigra Soemeringii.  
Fig. 16. Eine Partie aus dem Rückenmarksgumma (Fig. 8) stärker vergrößert. *M* Meningeninfiltration, *V* obliterierte Gefässe und necrotische Partie.  
Fig. 17. Eine Partie aus dem Gumma im l. Tractus opticus (Fig. 1). *V* Gefäss mit Thrombose und Obliteration; *v*, *r*, kleinere in Obliteration begriffene Blutgefässe.

### Taf. XIII.

(Fall II.)

- Fig. 1. Rückenmark und Dura mater mit miliaren Knötchen auf der Innenseite der letztern, stellenweise auch auf der Aussenfläche der Arachnoidea.  
Fig. 2. Ein solches Knötchen (Gumma) an der Innenfläche der Pachymeninx bei stärkerer Vergrößerung. *Gf* Gefässe; *c* corpusculum arenaceum.  
Fig. 3. Schnitt durch die Art. fossae Sylvii und mit beginnender Endarteriitis.  
Fig. 4. Schnitt durch das Rückenmark in der Höhe des N. dors. I. — H. kleiner syphilitischer Herd.  
Fig. 5. Dieser Herd bei stärkerer Vergrößerung; r. Riesenzellen.  
Fig. 6. Schnitt in der Höhe des N. cervicalis I; *Syl* Substantia gelatinosa. *Va* aufsteigende Quintuswurzel.

<sup>1)</sup> Durch ein Versehen wurden Fig. 1—3 verkehrt gezeichnet, sodass rechts links vertauscht sind.

- Fig. 7. Schnitt in der Höhe der Pyramidenkreuzung.  
 Fig. 8. Schnitt durch die Mitte der Ala cinerea.  
 Fig. 9. Schnitt durch die Mitte des vorderen Olivenendes.  
 VII. austretende Facialiswurzeln.  
 VIII. austretende Acusticuswurzel.  
 M. gummöse Meningeninfiltration.  
 Fig. 10. Schnitt in der Höhe des Facialisknies.  
 Fig. 11. Schnitt in der Höhe der Ponsmitte.  
 Fig. 12 u. 13. Schnitt in der Höhe des Trigeminaustrittes; *g* = Gumma.  
 Fig. 14. Schnitt durch das vordere Brückenende.  
 Fig. 15. Eine Partie des Gummias von Fig. 13 bei stärkerer Vergrößerung.  
 M Syphilitische Meningealinfiltration; *G* Gefäss mit verdickter Wandung;  
*P* Pons; *C* Kleinhirn, an 2 Stellen Schwund der Körnerschicht.  
 Fig. 16. Die r. Substantia gelatinosa und aufsteigende Quintuswurzel aus der  
 Gegend der Pyramidenkreuzung bei stärkerer Vergrößerung.  
 Fig. 16a. Dasselbe links.

## Taf. XIV.

(Fall III.)

- Fig. 1. Schnitt durch die A. basilaris. *E* Membrana Elastica. *W* Intima-  
 wucherung.  
 Fig. 2. Schnitt durch die A. basilaris, bei *x* die Elastica zerfasert.  
 Fig. 3. Schnitt durch die Ponsmitte zeigt die grösste Ausdehnung der Er-  
 weichungsherde.  
 Fig. 4. Schnitt durch die A. basilaris von Fig. 3 bei stärkerer Vergrößerung.  
*L* Lumen.  
 Fig. 5. Schnitt durch die A. basilaris in der oberen Ponshälfte.  
 Fig. 6. B. Kleinhirntonsille; Weigertpräparat; bei *a*. geschrumpfte Partien.  
 Fig. 7. Schnitt durch eine solche Kleinhirnpartie und eine angrenzende normale;  
*F* Piaie bindegewebige Fasern; *M* Molecularschicht; *K* Körnerschicht.

## Ein Fall von narbigem Verschlusse des IV. Ventrikels.

- Fig. 8. Schematische Zeichnung der den IV. Ventrikel septierenden Narbe,  
 welche bei sagittaler Durchtrennung des Wurms von oben her eingeschnitten  
 wurde.  
 Fig. 9. Längsschnitt durch Pons und Oblongata. *Oi* Olive; *Ob* Obex; *n* Narbe.  
 Fig. 10. Obere Hälfte eines Querschnittes durch das vordere Ende der Ala cinera  
 mässig vergrössert. *N* streifiges Narbengewebe zum Theil vom Kleinhirn  
 hinunterziehend; *R* Raphe; *C* Kleinhirnantheile.  
 Fig. 11. Eine Stelle aus der Gegend des Vaguskernelns vom Längsschnitt Fig. 9.  
*F* strahlige Bindegewebsfasern; *a* weitmaschiges Gewebe mit Rundzellen.





Aus Prof. *Chiari's* path.-anatom. Institute an der deutschen Universität in Prag.

ZUR PATHOLOGISCHEN ANATOMIE DER  
PARALYSIS AGITANS, GLEICHZEITIG EIN BEITRAG  
ZUR PATHOLOGISCHEN ANATOMIE DES SENILEN  
NERVENSYSTEMS.

Von

DR. KETSCHER,

Assistent an der academischen therapeutischen Klinik in St. Petersburg.

75 Jahre sind verflossen, seitdem *Parkinson* als der erste über die Resultate der Obduction eines angeblich an Paralysis agitans erkrankt gewesenen Individuums publicirt hat. Nach ihm wurde eine ganze Reihe weiterer solcher Obductionsbefunde veröffentlicht; eine grosse Zahl von Forschern war bestrebt, die Veränderungen zu entdecken, welche als anatomisches Substrat dieser Erkrankung anzusehen wären; es wurden alle Theile des Nervensystems untersucht und auch die Muskeln in Betracht gezogen. Trotzdem herrscht noch bis zum heutigen Tage fast allgemein die Meinung, dass die pathologische Anatomie der Paralysis agitans eigentlich unbekannt sei.

Fragt man sich, was wohl die Ursachen dieser Erscheinung seien, so ergibt sich Folgendes: Den Forschern der älteren Zeit war es gewiss nicht möglich, die gesuchten Veränderungen festzustellen, da sie des Mikroskopes entbehrten und da auch die Differenzialdiagnose zwischen der Paralysis agitans und anderen derselben ähnlichen Erkrankungen nicht genügend festgestellt war. Bis zu den Arbeiten von *Ordenstein* und *Charcot* wurde nämlich die Paralysis agitans oft mit Sclerosis multiplex verwechselt. Nicht weniger selten verwechselte man dieselbe auch mit anderen Formen des Zitterns, z. B. mit den Formen des symptomatischen Zitterns bei Hirnaffectionen (Compressionen des Gehirns durch Tumoren, Erweichung des Gehirnes oder Atrophie desselben oder

Haemorrhagie in die Hirnsubstanz). Andere Forscher konnten die gesuchten Veränderungen nicht entdecken, weil sie oft voreingenommen durch irgend eine Theorie, die Veränderungen in einem bestimmten Theile des Nervensystems allein suchten, während sie alle übrigen Theile ununtersucht liessen. Vielfach scheiterten die Untersuchungen endlich auch daran, dass die Methoden der mikroskopischen Untersuchung des Nervensystems nicht genügten.

Wenn ich zunächst den *Versuch einer kritischen Analyse der bezüglich der Paralysis agitans bis jetzt vorgenommenen anatomischen Untersuchungen* mache, muss ich vor allem zu bestimmen trachten, inwieferne sich die beschriebenen Fälle wirklich auf Paralysis agitans bezogen haben.

Wie schon oben erwähnt wurde, *hat man früher, in Folge der Unvollkommenheit der Differentialdiagnose, oft Fälle von Sclerosis multiplex unter dem Namen der Paralysis agitans beschrieben.* Hieher gehören, meiner Meinung nach, die Fälle von *Parkinson, Marshall-Hall, Bamberger, Stoffella, Skoda, Bourillon, Meschede, Zebert, Hesteruls, F. Schultze* (allerdings nur in gewissem Sinne). *Leyden, Herterich* und *Luys*.

*Parkinson* <sup>1)</sup> constatirte in einem Falle von Paralysis agitans eine Verhärtung des Pons, der Medulla oblongata und des Halsrückennarkes.

*Marshall-Hall* <sup>2)</sup> fand in einem Falle eine Sclerose des Pons und der Vierhügel.

*Bamberger* <sup>3)</sup> fand bei einer 45 jährigen Kranken zahlreiche graue, gallertige Stellen im ganzen Verlaufe des Rückenmarkes und daneben eine Erweiterung des Rückenmarkkanals von der Mitte des Halstheiles bis zur Mitte des Brusttheiles.

*Stoffella* <sup>4)</sup> (aus Oppolzer's Klinik) fand bei einem 72 jährigen Kranken, bei welchem sich das Zittern bei intendirten Bewegungen bedeutend verstärkte, Atrophie des Gehirns mit Hydrops in den Ventrikeln und Gehirnhäuten und eine kleinerbsengrosse mit pigmentirten Wandungen versehene apoplektische Cyste im rechten Thalamus opticus; der Pons, sowie die Medulla oblongata waren auffällig derb; die Arterien an der Hirnbasis erschienen rigid,

<sup>1)</sup> Essay on the shaking palsy. 1817. Citirt von Eulenburg.

<sup>2)</sup> Traité des maladies du système nerveux. 1841. Citirt nach Eulenburg.

<sup>3)</sup> Beobachtungen und Bemerkungen über Hirnkrankheiten. Verhandl. der phys.-med. Gesellschaft zu Würzburg. Bd. VI. 1855.

<sup>4)</sup> Ein Fall von Chorea sancti Viti und ein Fall von Paralysis agitans. Wochenbl. d. Zeitschr. d. k. k. Gesellschaft der Aerzte in Wien 1861.

stellenweise verknöchert. Das Rückenmark war derb; in den Seitensträngen, namentlich im Lendensegmente war die Markmasse bin und wieder von graulichen opaken Strängen durchzogen, die gleich der Induration im Pons und der Medulla oblongata aus embryonalem Bindegewebe bestanden.

Auf Grund des Umstandes, dass das Zittern in diesem Falle einige Monate nach einem apoplektischen Insulte in Folge eines Schreckens eintrat, könnte man diesen Fall als symptomatisches Zittern in Folge von Hirnaffectio betrachten, wie es auch *Heimann* in seiner Dissertation thut; die angegebenen anatomischen Befunde nöthigen jedoch, diesen Fall zur Sclerosis multiplex zu rechnen.

*Shoda*<sup>1)</sup> constatirte bei einer 34jährigen Frau eine ausgedehnte Sclerose im Nervensystem: die Ventrikelwände, der Fornix, der Pons, die Medulla oblongata und das Rückenmark waren auffallend derb, beide Nervi optici erscheinen abgeflacht und sclerotisch. In einigen opaken, röthlichen Flecken der Gehirns substanz war das Nervengewebe durch embryonales Bindegewebe ersetzt, welches ebenso auch die Sclerose des Pons und der Medulla oblongata bewirkte. Das Neurilemm der Nerven an den oberen Extremitäten war verdickt, die Muskeln erschienen fettig entartet.

*Bourillon*<sup>2)</sup> fand eine Sclerose im Vorderlappen des Gehirnes, im Streifenhügel, in der Brücke und mässigen Grades auch in der Medulla oblongata; im Rückenmarke bestand deutliche Erweichung der Hinterstränge in der Gegend der Lendenanschwellung, im Halsmarke Sclerose und röthliche Verfärbung des Markes.

*Meschede*<sup>3)</sup> constatirte bei einem 25jährigen Manne weisse und graue Flecken in der ganzen Ausdehnung des Ependyms der Seitenventrikel, ausserdem feine Ependym-Granulationen, graue Massen in der Marksubstanz des r. Hinterlappens, hochgradige Sclerose der Medullarsubstanz beider Grosshirnhemisphären, namentlich derjenigen der Stirn- und Occipitallappen, Verhärtung einzelner Bezirke in den Corpora striata und Thalami optici, Atrophie und Verhärtung der grauen Substanz des Kleinhirns in einzelnen Windungen an der vorderen Oberfläche, knorpelharte Consistenz der Medullarsubstanz desselben, zahlreiche diffuse graue Flecken in der letzteren, vollstän-

<sup>1)</sup> Ein Fall von Paralysis agitans. Wien. med. Halle 1862. Citirt von *Enlenburg*.

<sup>2)</sup> Nécrose du coccyx. Paralyse générale précédée d'une affection de la moëlle. Symptomes de Paralyse agitante, Autopsie. Gaz. des hôp. 1870. Citirt von *Sass*.

<sup>3)</sup> Heterotopie grauer Hirns substanz, Sclerose und graue Degeneration des Central-Nervensystems in einem Falle von Paralysis agitans. Virch. Arch. Bd. 4, 1870.

dige Schrumpfung der Corpora dentata, Verhärtung der Medulla oblongata und des Pons, Vermehrung der Cerebrospinalflüssigkeit. Atrophie und Verhärtung des Rückenmarkes und homogene blaugraue Massen im mittleren Theile desselben an verschiedenen Stellen der Peripherie namentlich links. Die mikroskopische Untersuchung liess in den grauen Massen des r. Hinterlappens Ganglienzellen und Bindegewebelemente wahrnehmen, in allen übrigen abnormen grauen Herden die Veränderungen der sogenannten grauen Degeneration.

*Lebert*<sup>1)</sup> fand einen sclerotischen Herd im oberen Theile des Rückenmarkes.

*Hesteruls*<sup>2)</sup> fand in einem Falle, in welchem sich der Tremor bei willkürlichen Bewegungen ein wenig verstärkte, sclerotische Flecken in verschiedenen Theilen des Centralnervensystems.

*F. Schultze*<sup>3)</sup> fand bei einem 62jährigen Manne, bei welchem das Zittern in der linken Hand und im linken Vorderarme beobachtet worden war, stecknadelkopfgrosse, grau verfärbte Stellen in der medialen Partie des linken Hinterstranges des oberen Dorsalmarkes, einen intensiv gelblichweiss verfärbten Herd in den Hintersträngen im untersten Abschnitte des Dorsalmarkes und im oberen Abschnitte der Lendenanschwellung, kleinere Herde in derselben Höhe im linken Seitenstrange, im linken Hinterhorne im mittleren Theile der Halsanschwellung und oberhalb der Halsanschwellung in der Mitte des linken Hinterstranges. Bei mikroskopischer Untersuchung fand er im Rückenmarke Verdickung der Gefässwandungen. Verwachsung der sogenannten Virchow-Robin'schen Räume, Verbreiterung der Rinde, am meisten in den unteren Abschnitten des Dorsalmarkes und in der Lendenanschwellung, breite Fortsätze von Neuroglia, welche sich aus der Rinde in die Substanz des Markes zogen und zwar besonders in den Seitensträngen und in den Hintersträngen. In der Lendenanschwellung ging die Gliavermehrung concentrisch soweit gegen die graue Substanz vor, dass nur die nächsten Grenzen rings um die graue Substanz normal erschienen. Neben der hinteren und an der vorderen Fissur fanden sich besonders breite Neurogliaanhäufungen ohne Körnchenzellen und mit wenigen Corpora amylacea. Die pathologischen Herde zeigten das Bild der „sclerotischen“ Degeneration. In der weissen Substanz des ganzen Rückenmarkes zeigte sich eine grössere Menge von zelligen Gebilden als wie im normalen Zustande. Die Anhäufung

<sup>1)</sup> Handbuch der praktischen Medizin, Bd. II, 1871. Citirt von Eulenburg.

<sup>2)</sup> Dissertation. Würzburg 1875. Citirt von Borgherini.

<sup>3)</sup> Ueber das Verhältniss der Paralysis agitans zur multiplen Sclerose des Rückenmarkes. Virch. Arch. Bd. 68, 1876.

erjenigen Bestandtheile der Neuroglia, welche ausser den Zellen noch vorhanden waren, — Fasern, körnige Zwischensubstanz —, war überall eine vermehrte (diffuse Myelitis interstitialis chronica).

In diesem Falle fand man also bei der histologischen Untersuchung, wie dies aus dem oben Gesagten hervorgeht, ausser disseminirter Sclerose auch noch solche Veränderungen, welche der Sclerosis multiplex nicht eigen sind, wie namentlich die diffuse Verwucherung der Neuroglia ausserhalb der sclerotischen Theile. Deshalb möchte ich glauben, dass im gegebenen Falle ausser der Sclerosis multiplex auch noch eine „Paralysis agitans“ vorhanden gewesen war, womit auch das klinische Bild des Falles stimmen würde.

*Leyden*<sup>1)</sup> constatirte bei einer 75jährigen Frau, bei welcher das Zittern besonders deutlich hervortrat, sowie die Kranke strickte, Atrophie des linken Vorderhorns im Lendentheile des Rückenmarkes und einen kleinen Herd von durchscheinender Beschaffenheit inmitten des rechten Vorderhorns, welcher aus einem feinfaserigen, sehr derben Gewebe bestand und Erkrankung der Gefässe in seinem Bereiche und in der Umgebung erkennen liess. Von dem Herde verliefen ganz dünne atrophische Nervenfasern zu den vorderen Wurzeln. Der Seitenstrang zeigte eine ganz unbedeutende dunklere Carminfärbung und Verkleinerung. In der Halsanschwellung fand man in der inneren Spitze sowie im äusseren Winkel des Vorderhorns in ganz geringer Ausdehnung Verdichtung und Atrophie der Substanz. In den peripheren Nerven erschienen die Nervenbündel abnorm dünn und atrophisch; zwischen die Nervenbündel hatte sich viel Fettgewebe eingedrängt, welches verdickte Gefässe und an einzelnen Stellen deutliche Züge von gewucherten jungen Zellen enthielt (chronische Neuritis interstitialis mit Lipomatose). Die Muskeln zeigten Atrophie und sehr ungleichmässigen Schwund der einzelnen Fibrillen, reichliche Wucherung der Muskelkerne, stellenweise deutliche Verbreitung der Interstitien. Die intramusculären Nervenstämmchen waren deutlich atrophisch.

*Leyden* glaubt, dass der Process mit der Neuritis anfang, sodann auf das Rückenmark übergang und auch die periphere neuritische Muskelatrophie hervorrief.

*Herterich*<sup>2)</sup> fand bei einer 66jährigen Frau am oberen Ende der Halsanschwellung abnorme Einlagerung grauer Substanz in

<sup>1)</sup> Beiträge zur pathologischen Anatomie und der atrophischen Lähmung der Kinder und der Erwachsenen. Archiv für Psychiatrie, Bd. VI, 1876.

<sup>2)</sup> Zur Lehre der Paralysis agitans. Dissertation. Würzburg 1878.

Form grau erscheinender Fortsätze, eine abnorme weisse Brücke an Stelle der vorderen Commissur; 2 cm weiter abwärts, hart an der Halsanschwellung, war besonders der linke Seitenstrang und eine mittlere Zone degenerirt und fanden sich ganz peripher einige graue Herde. In der Mitte des Rückentheiles sah man nur sehr unbedeutende graue Einsprengungen und eine diffuse graue Färbung nach der Mitte aller Stränge hin. Im Lendentheile fand sich gelbliche Fleckung des linken Vorderhorns. Die Consistenz des Gehirnes war derb, der Calamus scriptorius erschien narbig vertieft, das Ependym war daselbst strahlig zusammengezogen. Auf dem Durchschnitte erkannte man eine gänzliche Degeneration des Bodens der Rautengrube. 4 mm weiter oben zeigte sich nur eine Verdickung des Ependyms und auffallend röthlichgraue Färbung und Einsinken der Schnittfläche in der rechten Hälfte der Medulla oblongata. Zwischen Pons und dem IV. Ventrikel ein Erweichungsherd, welcher sich in den linken Hirnschenkel fortsetzte.

*Luys*<sup>1)</sup> fand bei einer 62jährigen Frau und ebenso bei einer 65jährigen derbe Consistenz des Bulbus und der Brücke, welche von pathologischer Wucherung des interstitiellen Bindegewebes abhing, mehr oder weniger abgegrenzte graue Herde in denselben Theilen und eine Vergrößerung der Ganglienzellen in den Centraltheilen des Pons um das Doppelte.

Nach dem Gesagten ist es klar, dass die genannten Autoren, von denen übrigens *Parkinson*, *Marshall-Hall*, *Bamberger*, *Bourillon*, *Lebert* und *Herterich* über mikroskopische Untersuchungen nichts berichten, nicht mit Paralysis agitans, sondern mit Sclerosis multiplex zu thun hatten. Eine Ausnahme bildet nur, wie erwähnt, der Fall von *F. Schultze*, wo wahrscheinlich gleichzeitig Sclerosis multiplex und Paralysis agitans vorhanden gewesen waren.

Wie schon oben erwähnt wurde, wurden ausser Fällen von Sclerosis multiplex *unter den Namen Paralysis agitans auch nicht wenige Fälle symptomatischen Zitterns beschrieben*, welches durch Hirnaffectationen (durch ausgedehnte Erweichungen der Hirnrinde, durch verbreitete Atrophie des Gehirnes oder durch Compression der Gehirns substanz bei Tumoren) hervorgerufen worden war. Dahin müssen die Fälle von *Chvostek*, *Cohn*, *Leyden*, *Virchow*, *Leubuscher* und *Berger* gerechnet werden.

<sup>1)</sup> Contribution à l'étude anatomo-pathologique de la paralysie agitante. De l'hypertrophie des cellules nerveuses de la région protubérantielle. Gaz. méd. de Paris. 1880.

Auch Gaz. des hôp. 1880.

*Chvostek*<sup>1)</sup> fand bei einem 43jährigen Manne, welcher seit seinem 27. Lebensjahre an Zittern der linken Seite gelitten hatte, eine Verhärtung in der Rinde des rechten Schläfenlappens und des rechten Ammonshornes in Folge von Encephalitis. Bei mikroskopischer Untersuchung, welche *Weichselbaum* vornahm, wurde constatirt, dass das Ammonshorn in seiner ganzen Dicke aus einer theils feinkörnigen, der gewöhnlichen Neuroglia ähnlichen, theils feinfaserigen Binde substanz mit zahlreichen kleinen runden Kernen und stellenweise auch Fetttropfchen bestand, bei vollständigem Schwunde der grossen pyramidalen sog. motorischen Ganglienzellen.

*Cohn*<sup>2)</sup> beschrieb bei einem 49jährigen Goldarbeiter hochgradige Induration und Atrophie des Gehirns und Rückenmarkes.

*Leyden*<sup>3)</sup> fand bei einem 24jährigen Manne bei rechtsseitiger Paralysis agitans ein apfelgrosses Sarkom des linken Thalamus opticus.

*Virchow*<sup>4)</sup> sah bei einer seit ihrem 10. Jahre an Paralysis agitans der rechten Seite leidenden 40jährigen Frau ein Osteom in dem linken Thalamus opticus,

*Leubuscher*<sup>5)</sup> ein Fibrom, welches die ganze Dicke des Pons einnahm,

und *Berger*<sup>6)</sup> bei einem 40jährigen Manne mit äusserst starker Schüttellähmung der rechtsseitigen Extremitäten ein Spindelzellensarkom im linken Insellappen.

Ausser Fällen von Sclerosis multiplex und von symptomatischem Zittern in Folge von Hirnerweichung oder von Tumoren des Gehirnes wurde unter dem Namen „Paralysis agitans“ auch noch eine Reihe von Fällen beschrieben, welche, nach der richtigen Bemerkung von *Eulenburg*, nicht zur Paralysis agitans, sondern zu einer besonderen Varietät der *posthemiplegischen Krämpfe* gerechnet werden müssen. Das sind die Fälle des Zitterns, in welchen das Zittern nach einer Hemiplegie auftrat. Solche Fälle wurden z. B.

<sup>1)</sup> Encephalitis der Gebilde des rechten Ammonshornes mit dem Ausgange in Sclerose. Paralysis agitans der linksseitigen Extremitäten. Wien. med. Wochenschr. 1871.

<sup>2)</sup> Ein Beitrag zur Lehre der Paralysis agitans 1860. Wien. med. Woch. I. Fall.

<sup>3)</sup> Fall von Paralysis agitans des rechten Armes in Folge der Entwicklung eines Sarkoms im linken Thalamus. Virch. Arch. Bd. 29, 1864.

<sup>4)</sup> Die krankhaften Geschwülste, Bd. II, 1864—65.

<sup>5)</sup> Citirt von Joffroy.

<sup>6)</sup> Citirt von Eulenburg.

von *Berger*,<sup>1)</sup> *Auerbach*,<sup>2)</sup> *Brousse*,<sup>3)</sup> *Heimann*<sup>4)</sup> und *Cohn*<sup>5)</sup> beschrieben.

Der Fall von *Cohn* war noch dadurch besonders interessant, dass hier die Blutung in der Medulla spinalis in der Höhe des 2. Nackenwirbels gesessen hatte.

*Es ist also wohl klar, dass alle die angeführten Fälle von Sclerosis multiplex, von symptomatischem Zittern in Folge von Hirnerweichung, oder von Atrophie des Gehirnes, oder von Compression des Gehirnes durch Tumoren und die Fälle von posthemiplegischen Krämpfen, die als Paralysis agitans geführt wurden, nicht zur eigentlichen Paralysis agitans gerechnet werden dürfen und die bei ihnen erhobenen anatomischen Befunde mit der anatomischen Grundlage der Paralysis agitans nichts zu thun haben.*

Die in der Literatur sonst verzeichneten anatomisch untersuchten wahren Fälle von *Paralysis agitans* können in 2 Gruppen eingetheilt werden: 1) in Fälle mit negativen und 2) in Fälle mit positiven pathologisch-anatomischen Befunden im Nervensysteme und den Muskeln.

Was die erste Gruppe von Fällen betrifft, so sind nicht alle von ihnen mikroskopisch untersucht worden. Es ist selbstverständlich, dass solchen Fällen keine Bedeutung beigelegt werden kann. Solche Fälle sind die von *Petraeus*<sup>6)</sup> und *Mohn*<sup>7)</sup>. Ebenso fand ich in Bezug auf die folgenden Fälle nirgends eine Bemerkung, dass bei ihnen eine mikroskopische Untersuchung vorgenommen wurde, so dass ich auch von diesen Fällen nicht weiter handeln werde; es sind dies ein Fall von *Hasse*,<sup>8)</sup> 4 Fälle von *Th. Simon*,<sup>9)</sup> ein Fall von *Ollivier*<sup>10)</sup> (aus der Klinik von *Grisolle*) und 3 Fälle von *Charcot*.<sup>11)</sup>

In den übrigen Fällen dieser Gruppe wurde aber auch trotz der mehr oder weniger genauen mikroskopischen Untersuchung nichts abnormes gefunden.

<sup>1)</sup> Citirt von Eulenburg.

<sup>2)</sup> Paralysis agitans nach Hemiplegie. Berlin. klin. Wochenschr. XIX, 1882.

<sup>3)</sup> Paralyse agitante posthémiplégique. Gaz. des sc. méd. de Montpellier. VIII, 1886.

<sup>4)</sup> Ueber Paralysis agitans. Dissert. Berlin 1888.

<sup>5)</sup> l. c. II. Fall.

<sup>6)</sup> Die Paralysis agitans, die vorschreitende Zitterlähmung. Hospitals Tidende, Kjöbenhavn 1861. Citirt in Schmidt's Jahrbüchern 117, 1863.

<sup>7)</sup> Ueber Paralysis agitans. Dissertation. Würzburg 1891.

<sup>8)</sup> Krankheiten des Nervenapparates. Handbuch der speciellen Pathologie und Therapie von Virchow, 1855, IV. Citirt von Chvostek.

<sup>9)</sup> Citirt von Kühne.

<sup>10)</sup> Citirt von Eulenburg.

<sup>11)</sup> Leçons sur les maladies du système nerveux. T. I, 1886.



Zu vollkommen negativem Resultate gelangte *Ordenstein*<sup>1)</sup> in einem von seinen 3 Fällen und *Joffroy*<sup>2)</sup> in einem der 4 von ihm untersuchten Fälle.

*Burresi*<sup>3)</sup> fand bei mikroskopischer Untersuchung keine speciellen Veränderungen, obgleich makroskopisch der Pons, die *Medulla oblongata* und die obere cervicale Portion der *Medulla spinalis* von etwas vermehrter Consistenz gewesen waren.

*Westphal*<sup>4)</sup> bekam bei einer 55 jährigen Frau mit vorwiegender Betheiligung der linken Extremitäten bei „vorläufiger Untersuchung des erhärteten Rückenmarkes und der *Medulla oblongata*“ ein gänzlich negatives Resultat.

*Berger*<sup>5)</sup> untersuchte mikroskopisch in drei Fällen das Gehirn und das Rückenmark und hatte das gleiche negative Resultat.

*Vulpian*<sup>6)</sup> prüfte mit der grössten Sorgfalt die Nervencentren in einem Falle, in welchem die Krankheit den höchsten Grad der Intensität darbot und mit dem Tode des Patienten endigte, aber er fand nicht die geringste krankhafte Veränderung. Weiter fügt *Vulpian* hinzu: „Es ist wohl wahr, dass zur Zeit, als ich diese Prüfung vornahm, die histologischen Procedures noch nicht jenen Grad von Vollkommenheit erreicht hatten, wie in neuerer Zeit, aber dies ist sicher, dass in diesem Falle an keinem Punkte des Gehirns und der *Medulla spinalis* weder echte Sclerose, noch merkliche Vermehrung der Elemente der Neuroglia, noch deutliche Veränderungen der Nervencentren zu finden waren.“

*Heimann*<sup>7)</sup> fand bei einem 47 jährigen Manne bei der Obduction, dass im Lendenmarke die Goll'schen Stränge „von etwas verdächtiger Färbung“ waren; man konnte die Vorder- und Hinterstränge nicht als abgegrenzt erkennen. Die mikroskopische Untersuchung, welche *Oppenheim* vornahm, und bei welcher das Rückenmark, die *Medulla oblongata*, der Pons und die Hirnschenkel mittelst Serienschnitte untersucht wurden, — ausserdem wurde auch die Rinde

<sup>1)</sup> Sur la paralysie agitante et la sclérose en plaques. Thèse de Paris. 1867.

<sup>2)</sup> Anatomie pathologique de la paralysie agitante. Gaz. des hôp. 1871. Citirt von Eulenburg.

<sup>3)</sup> Sopra un caso di paralisi agitante. Sperimentale, 1875, XXXV. Citirt von Borgherini.

<sup>4)</sup> Paralysis agitans. Vorwiegende Betheiligung der linken Extremitäten, des Kopfes, Unterkiefers und der Mundmuskulatur. Charité-Annal., III, 1878.

<sup>5)</sup> Eulenburg's Real-Encyclopädie der gesammten Heilkunde 1882. Citirt von Eulenburg.

<sup>6)</sup> Maladies du système nerveux, 1886. Citirt von Borgherini.

<sup>7)</sup> Ueber Paralysis agitans. Dissert. inaug. Berlin 1888.

des Grosshirns nebst benachbarten Marktheilen in der Gegend der Centralwindungen untersucht —, ergab aber ein negatives Resultat.

In dieselbe Gruppe muss auch der Fall von *Latouille*<sup>1)</sup> gerechnet werden. *Joffroy*, der ihn in seiner Arbeit erwähnt, sagt, dass dieser Fall, in welchem der Pons auf das sorgfältigste untersucht wurde, der Hypothese widerspricht, welche die Affection dieser Partie als essentiell für die Paralysis agitans betrachtet.

Endlich müssen zu derselben Gruppe auch diejenigen Fälle mit positiven pathologischen Befunden im Nervensysteme gerechnet werden, in welchen diese Befunde in keinem Connexe mit der Paralysis agitans standen, sondern augenscheinlich nur Nebenbefunde darstellten. Solche Fälle sind folgende:

*Ordenstein*<sup>2)</sup> constatirte in einem der drei von ihm untersuchten Fälle „Rarefaction der Nervenröhren“, und in einem anderen Erweichung der Pedunculi cerebri und Substanzverluste in der Brücke.

*Ball*<sup>3)</sup> constatirte im Rückenmarke eine Congestion in der Commissura grisea mit Erweiterung der perivascularären Räume. Diese letzteren ebenso wie auch der Centralkanal waren mit coagulablem Exsudate angefüllt.

*M. Rosenthal*<sup>4)</sup> fand bei einer 70jährigen Frau Erweichung der Brücke, eines Theiles der Medulla oblongata und Mangel des Balkens.

*Joffroy*<sup>5)</sup> fand bei einer 47jährigen Frau eine ziemlich grosse Quantität von Corpora amylacea, welche sich vom Cervical- zum Lendentheile hin verminderte, Obliteration des Centralkanals, Pigmentation der Ganglienzellen, welche besonders stark in den Clarke'schen Säulen ausgeprägt war und Anhäufung von Bindegewebskernen an der Spitze des Calamus scriptorius. Das Gewebe, welches den Calamus scriptorius vom Centralkanale trennt, war ebenfalls entzündet und enthielt einzelne Hämorrhagien sowie auch Corpora amylacea (Residuen einer alten circumscripten Meningitis).

In einem zweiten Falle — bei einer 67jährigen Frau — fand *Joffroy* Obliteration des Centralkanals, eine ziemlich grosse Quantität von Corpora amylacea, starke Pigmentation der Ganglienzellen in den Vorderhörnern und Clarke'schen Säulen, Verdickung der Gefässwandungen und Erweiterung der perivascularären Räume.

1) Citirt von *Joffroy*.

2) Sur la paralysie agitante et la sclérose en plaques. Thèse de Paris. 1867.

3) On shaking palsy. Med. Times and Gaz. 1870. Citirt von *Joffroy*.

4) Handbuch der Diagnostik und Therapie der Nervenkrankheiten. 1870. Citirt von *Eulenburg*.

5) Trois cas de paralysie agitante suivis d'autopsie. Arch. de physiol. norm. et pathol. 1872.

Im dritten Falle — bei einer 68jährigen Frau — liessen sich erkennen Obliteration des Centralkanals, sehr starke Pigmentation der Ganglienzellen, Corpora amylacea in der weissen Substanz und ein oberflächlicher kleiner sclerotischer Fleck am Boden des IV. Ventrikels, welcher aus festem Bindegewebe mit zahlreichen dickwandigen Gefässen bestand.

In allen drei Fällen zeigte das Rückenmark Alterserscheinungen.

*Joffroy* betrachtet die von ihm in allen drei Fällen gefundene Obliteration des Centralkanals, die starke Pigmentation der Ganglienzellen und die Gegenwart von Corpora amylacea für Veränderungen, welche mit der Paralysis agitans in keinem Zusammenhange stehen, und die besonderen Veränderungen im 1. und 3. Falle entweder für zufällig oder secundär.

*Kühne*<sup>1)</sup> (aus der Klinik von Frerichs) fand bei einem 47jährigen Manne Oedem des Gehirns und des Rückenmarkes. Bei mikroskopischer Untersuchung des Pons und der Medulla oblongata konnte nicht die geringste Veränderung gefunden werden.

*Bauer*<sup>2)</sup> fand in einem Falle Verdickung der Arachnoidea. Medulla oblongata und oberer Theil des Rückenmarkes waren auffallend schmal, ebenso die Brücke besonders links, rechts derb, rechter Pedunculus und Sehhügel kleiner als linker. In einem anderen Falle war die Pia leicht getrübt, das Gehirn und Rückenmark etwas atrophisch.

*Leroux*<sup>3)</sup> constatirte bei einer 67jährigen Frau in dem rechten Corpus striatum einen weissen, schlecht abgegrenzten Herd, daneben einen zweiten etwas kleineren solchen und zahlreiche kleine weisse Körner um den grösseren Herd, durch das ganze Corpus striatum zerstreut.

*Wienskowitz*<sup>4)</sup> (aus der Klinik von Berger) fand in einem Falle — bei einem 57jährigen Manne —, ein erbsengrosses Sarcom, welches mit einzelnen Nervenbündeln der rechten Seite der Cauda equina fest verbunden war.

Von diesen Fällen mit Befunden rein zufälligen Charakters sind die 3 letzten, d. i. die Fälle von *Bauer*, *Leroux* und *Wienskowitz* blos makroskopisch untersucht worden. Bezüglich des Falles von *M. Rosenthal* ist es mir nicht gelungen, irgend welche An-

<sup>1)</sup> Paralysis agitans. Dissertation. Berlin 1872.

<sup>2)</sup> Zwei Fälle von Paralysis agitans mit tödtlichem Ausgange. Annalen der städt. allg. Krankenhäuser in München, Bd. I, 5. Gruppe, 1878. Citirt von Koller.

<sup>3)</sup> Contribution à l'étude des causes de la paralysie agitante. Thèse de Paris. 1880.

<sup>4)</sup> Beitrag zur Lehre von der Paralysis agitans. Dissertation. Breslau 1883.

deutungen zu finden, ob eine mikroskopische Untersuchung vorgenommen wurde.

*Die zweite Gruppe der mit anatomischen Untersuchungen publicirten reinen Fälle von Paralysis agitans bilden, wie schon oben erwähnt, die Fälle mit positiven Befunden.* Zu dieser Gruppe gehören die Fälle von *Cayley, F. Schultze, Dowse, Demange, Dubief, Teissier, Borgherini, Koller* und *Sass*. Da diese Mittheilungen viel grösseres Interesse beanspruchen, möchte ich auf dieselben etwas genauer eingehen.

*Cayley*<sup>1)</sup> fand bei einem von *Murchison* beobachteten Kranken Verdickung der bindegewebigen Rindenschicht des Rückenmarkes mit Vermehrung ihrer Kerne, Entwicklung kernreicher, unregelmässiger Züge und Inseln von Bindegewebe, die sich von der Rinde aus in die Substanz des Rückenmarkes, aber nur der Cervical- und Dorsalregion, besonders nahe den Austrittsstellen der hinteren Nervenwurzeln, hineinzogen; starke Anfüllung des erweiterten Centralkanals mit Zellen von verschiedener Gestalt und Grösse, theils vom Charakter der Leucocyten, theils länglich, niemals den Charakter normalen Epithels darbietend; starke Blutfüllung der Capillaren der grauen und etwas weniger der weissen Substanz des Rückenmarkes und spärliche kleine Blutextravasate; zerstreute Leucocytenhaufen im ganzen Rückenmark, hauptsächlich in der grauen Substanz.

*F. Schultze*<sup>2)</sup> traf, wie schon oben erwähnt wurde, in seinem Falle, wo das klinische Bild vollständig der Paralysis agitans entsprach, ausser den sclerosirten Herden noch eine Myelitis interstitialis chronica diffusa, also Veränderungen, welche der Sclerosis multiplex als solcher nicht eigen sind. (Siehe darüber die früheren Bemerkungen.)

*T. S. Dowse*<sup>3)</sup> sah 1. Pigmentation der Ganglienzellen in der Höhe der Pyramidenkreuzung, in der Olive und im Kerne des IX. Paares, im Corpus rhomboideum des Kleinhirns und in den Vorderhörnern des Markes granulöses Aussehen derselben; 2. eine Sclerose des rechten Seitenstranges mit miliaren colloiden Veränderungen; 3. ähnliche miliare Veränderungen im Corpus striatum und in der weissen Substanz der Hemisphären.

---

<sup>1)</sup> Case of paralysis agitans. Transactions of the path. soc. of London XXII, 1871.

<sup>2)</sup> l. c.

<sup>3)</sup> The pathology of a case of paralysis agitans or Parkinson's disease. Transact. of the Path. Soc. of London XXIX, 1879. Citirt nach Koller.

*Demange*<sup>1)</sup> fand Verschluss des Centralkanals durch Epithelwucherung, Vermehrung der Kerne in der Umgebung des Ependyms; in der Hals-, Rücken- und Lendengegend, besonders auf der äusseren Seite der hinteren Wurzeln Bindegewebswucherung, stark gefüllte Gefässe; die Mehrzahl der Zellen der Clarke'schen Säule granulirt, kernlos, einzelne atrophisch; in der Rücken- und Halsgegend Sclerose der Goll'schen Stränge; in der Cervicobrachialgegend Vermehrung der Bindegewebkerne, vereinzelt auch in den Burdach'schen Strängen, sowie in den Vorderseitenstrangbahnen; die Neuroglia verdickt, die Fasern abgeschnürt. Nirgends aber erreichte dieser Grad der Entzündung die vollständige Sclerose.

*Dubief*<sup>2)</sup> glaubte, dass die Veränderungen des Nervensystems in stark entwickelten Fällen von Paralysis agitans den anatomischen Befunden in den Endperioden vieler anderer Nervenkrankheiten analog sein müssen, indem sie viel mehr das Resultat als wie die Ursache darstellen. Er untersuchte deshalb 2 Fälle von Paralysis agitans in den Anfangsperioden der Krankheit. Die betreffenden Kranken waren an anderweitigen Krankheiten gestorben, und zwar das eine Individuum — eine 57jährige Frau — an Insufficiencia mitralis, und das andere — ein 67jähriger Mann — an Carcinoma intestini. *Dubief* fand starke Pigmentation der Ganglienzellen der Vorderhörner des Rückenmarkes; viele Zellen färbten sich nur theilweise, es färbte sich der Kern und die Umgebung mit Carmin, sowie nach der Methode von Renaut. Die Fortsätze der Zellen färbten sich nur in einiger Entfernung von ihrer Basis, einige von ihnen waren gequollen und varicös. Um die Gefässe der grauen Substanz der Vorderhörner lagen Corpora amylacea. Dieselben Veränderungen fanden sich in den Hinterhörnern und in den Clarke'schen Säulen. Der Centralkanal war wenigstens um das Doppelte erweitert, aber mit vermehrten Ependymzellen angefüllt, von denen viele stark pigmentirt waren und einige eine körnige Degeneration erlitten hatten. Das periependymale Gewebe war verdickt und enthielt viele Corpora amylacea. Die sclerotische Rindenschicht war unregelmässig vertheilt, entsprechend verdickten Stellen der Pia, und enthielt zahlreiche Corpora amylacea. Die verzweigten fibrösen Stränge in der weissen Substanz waren verdickt und zeigten das Aussehen der Rindenschichte. Die Kerne der Neuroglia waren bedeutend vermehrt. In den peripheren Partien, an den Stellen der

<sup>1)</sup> Essai sur l'anatomie et la physiologie pathologique de la Paralyse agitante. Revue méd. de l'est, 1879. Citirt nach Koller.

<sup>2)</sup> Essai sur la nature des lésions dans la maladie de Parkinson. Thèse de Paris. 1887.

Sclerose, waren Achsencylinder überhaupt nicht mehr wahrnehmbar: an der Grenze gegen die gesunden Partien erschienen dieselben von abnormen Grössenverhältnissen; entweder waren sie dicker als gewöhnlich oder ausserordentlich dünn, ihre Form war unregelmässig, sie waren von verschiedenen Seiten sozusagen zusammengedrückt, an den Längsschnitten zeigten sie sich wellig und varicös. Aehnliche Veränderungen, aber in schwächerem Grade, wurden im Pons und im Bulbus gefunden. Im Gehirne zeigte sich Pigmentation der Ganglienzellen und geringe Proliferation der Neuroglia. Im Sympathicus und den peripheren Nerven war geringe Vermehrung des Bindegewebes wahrnehmbar.

*Teissier*<sup>1)</sup> fand im Rückenmarke von zwei Frauen diffuse Sclerose der Seitenstränge in Form von strahligen Zügen von der Peripherie bis gegen die Clarke'sche Säule, Umschnürung der Fasern ohne Zerstörung derselben. Der Achsencylinder färbte sich normal, die Myelinscheide schien verdünnt zu sein. Die sclerotischen Züge der Seitenstränge waren makroskopisch zu sehen und schienen die Nervenstränge in Bündel zu trennen.

Diese Veränderungen schienen *Teissier* genügend zu sein, um das Zittern und die vasomotorischen Störungen zu erklären.

*Borgherini*<sup>2)</sup> bekam bei einem 64jährigem Manne bei mikroskopischer Untersuchung folgende Resultate: Im *Gehirne* waren die Wandungen der Gefässe verdickt, reich an Kernen, einzelne verengt, andere erweitert mit breiten, perivascularären Räumen. Von der Adventitia gingen bindegewebige Septa aus, welche sich strahlenförmig in die umgebende weisse Substanz verbreiteten. Im *Kleinhirn* zeigten sich dieselben Befunde im Bereiche der Gefässe. Die Oberfläche des *Pons* und der *Medulla oblongata* bot Spuren einer Entzündung der Pia und des unterliegenden Bindegewebes dar. Von der Peripherie gegen das Centrum erstreckten sich dicke Bindegewebsscheidewände, meist der Richtung der Gefässe und der Nervenstämmen folgend. Das Ependym am Boden des IV. Ventrikels war stark verdickt. Die Kerne der Neuroglia waren vermehrt, besonders in der grauen Substanz. Die Ganglienzellen waren sehr reichlich pigmentirt, trübe; ihre Kerne waren entweder gar nicht zu sehen oder sehr undeutlich. In einzelnen grauen Massen des *Pons* und der *Medulla oblongata* liess sich die Gegenwart von mächtigen Bindegewebsssepten constatiren. Die Blutgefässe waren

<sup>1)</sup> De la paralysie agitante. Lyon méd. T. 58, 1888. Citirt nach Koller.

<sup>2)</sup> Della paralisi agitante; studio clinico. Riv. sper. di freniat., 1889—90, XV.

Und: Ueber Paralysis agitans. Wiener med. Wochenschr., 1890. (Mir stand die deutsche Publication zur Verfügung).

auch hier durchwegs verändert, trugen aneurysmatische Erweiterungen und zeigten kleine Hämorrhagien, die sich längs der Gefäße im perivascularen Raume ausbreiteten. An der Stelle der *Fibrae arcuatae externae anteriores* war ein perimyelitischer Process zu sehen. Der *Nucleus arciformis* war ganz der Atrophie verfallen. Ueberall fanden sich zahlreiche *Corpora amylacea*.

An der *Medulla spinalis* waren die der Perimyelitis angehörenden Veränderungen noch viel beträchtlicher. Das Rückenmark zeigte sich, besonders im cervicalen und oberen Dorsaltheile, in seinem ganzen Umfange eingehüllt von einer kern- und gefäßreichen Bindegewebsschichte, welche zahlreiche und dicke Fortsätze gegen die centralen Theile längs den Gefäßen und den vorderen Wurzeln entsandte. Diese Fortsätze waren viel mehr entwickelt an der vorderen und den seitlichen Flächen des Rückenmarkes. In den vorderen und hinteren Spinalwurzeln waren einzelne Nervenfasern atrophisch. Die Neuroglia war im allgemeinen in ein dickes und derbes Bindegewebe verwandelt. Der Centralkanal erschien mit Zellen angefüllt. Die ganze graue Substanz war mit Kernelementen durchsetzt. In einzelnen Präparaten bemerkte man das Vorherrschen dieser Veränderungen der grauen Achse gegen die Basis der Hinterhörner zu in der Nähe der Clarke'schen Säulen. Die Ganglienzellen waren stark pigmentirt.

Die Blutgefäße erschienen auch hier stark verändert. Dabei fanden sich zahlreiche *Corpora amylacea*, besonders an der Peripherie.

In den peripheren Nervensträngen sah man eine starke Zunahme des interstitiellen Bindegewebes und die Nervenfasern in verschiedenen Stadien von Atrophie. In ihnen fand *Borgherini* zahlreiche *Corpora amylacea*.

In den Muskelmassen war das interstitielle Bindegewebe sehr reichlich. Die noch erhaltenen Muskelfasern waren zart und zum Theile atrophisch, zeigten Vacuolen und waren hie und da zerissen. Die Kerne erschienen in ungewöhnlichem Maasse vermehrt.

In den Ganglien des Sympathicus zeigten sich gleichartige Veränderungen, jedoch in viel stärkerem Grade: Bindegewebswucherung, Pigmentation der Ganglienzellen, Kerninfiltration, bedeutende Atrophie der Nervenfasern, Verdickung der Gefäßwandungen und Miliaraneurysmen.

*Borgherini* sieht als die bedeutendste Läsion die Veränderung im Gefäßsysteme an, welches allenthalben deutliche pathologische Befunde zeigte, und zwar von einfacher Erweiterung der Gefäße

und deren Schlängerung bis zur aneurysmatischen Ausdehnung. Verdickung und Infiltration der Wandungen, Erweiterung der perivasalen Räume und Hämorrhagie in dieselben. Dieser wichtigen Thatsache schliesst er dann eine zweite an, die Hyperplasie des interstitiellen Gewebes, welche namentlich in den grauen Massen stärker ist. Die am meisten afficirten Theile sind die motorischen Bahnen der vorderen und seitlichen Stränge, die graue Achse der Medulla spinalis, dann die grauen Massen des Bulbus und des Pons und vor Allem der Boden des IV. Ventrikels.

*Borgherini* glaubt, dass die Bindegewebshyperplasie, wenigstens theilweise, als ein primäres Factum gedeutet werden könnte, hervorgerufen durch einen langsamen entzündlichen Process, welcher im gleichen Schritte mit den Gefässveränderungen abläuft.

In seiner zweiten Abhandlung erwähnt *Borgherini*<sup>1)</sup> ganz ähnliche Befunde, welche er bei der mikroskopischen Untersuchung der Organe eines 68jährigen Mannes bekam.

Im *Gehirne*, ebenso auch im *Kleinhirne*, bemerkte man Verdickung der Wandungen der Capillaren und Erweiterung der perivasculären Räume, sowie Hyperplasie der Bindegewebssepta.

Im *Pons* waren diese Veränderungen der Gefässe noch stärker ausgeprägt; einige von ihnen waren aneurysmatisch erweitert. Die Rindenschicht war verdichtet und zogen von ihr zum Centrum dicke Fortsätze aus Bindegewebe. Die Ganglienzellen waren stark pigmentirt, plump und mit breiten, pericellularen Räumen versehen. Das Ependym des IV. Ventrikels war verdickt. Unter demselben befand sich ein „Stratum granulosum“, reich an Kernen und erweiterten Capillaren, welches ein lockeres Aussehen besass. Die graue Substanz, welche sich unter diesem Stratum granulosum befand, war atrophisch und enthielt zahlreiche Höhlen und erweiterte Capillaren und erschien ärmer an Ganglienzellen. Dieselbe Atrophie fand in den Nuclei n. vagi, glosso-pharyngei, facialis et oculo-motorii. Ueberall zeigten sich zahlreiche Corpora amylacea, besonders um die Gefässe herum.

In der *Medulla oblongata* bemerkte man ebenfalls breite, bindegewebige Fortsätze, welche sich zwischen die Nervenfasern eindrängten, besonders in den Pyramidenbahnen. Das Gliagewebe war vermehrt und in dichtes fibröses Bindegewebe verwandelt. Ferner bemerkte man Rarefaction der Nervenfasern, welche die Olivæ

<sup>1)</sup> Nuova contribuzione alla patologia della paralisi agitante. Rivista sperimentale di Freniatria e di Medicina legale. Vol. XVII, Fasc. I—II, 1891. (Für die gütige Uebersendung der Publicationen sage ich Herrn Collega *Borgherini* an dieser Stelle meinen besten Dank.)



**inferiores** von aussen, von vorne und von hinten umgeben. Die **Gefässe** waren ebenfalls verändert und fanden sich auch **Corpora amylacea**.

Die *Medulla spinalis* war besonders stark im Cervical- und im Dorsaltheile afficirt. Ihre Peripherie war von einer Bindegewebschichte umgeben, die Neuroglia verdickt und reich an Kernen, der Centralkanal oblitterirt, um ihn herum ein Gürtel eines mit Kernen reichlich versehenen Gewebes. Einzelne Nervenfasern waren atrophisch, hauptsächlich um die Gefässe herum. In den Spinal-Wurzeln waren viele atrophische Nervenfasern enthalten.

Im *N. vagus*, *N. medianus* und *N. tibialis externus* liessen sich ebenfalls viele atrophische Nervenfasern nachweisen, das interstitielle Bindegewebe war in diesen Nerven hyperplasirt, die Capillaren verändert.

In den Cervicalganglien des *Sympathicus* waren die Ganglienzellen atrophisch, ihre Scheide mit zahlreichen Kernen angefüllt. Die Gefässe bildeten stellenweise Miliaraneurysmen, das interstitielle Bindegewebe war vermehrt.

Die *M. peronei* zeigten keine bedeutenden Veränderungen. Die Muskelfasern aus dem *M. biceps brachii* waren theilweise atrophisch und reich an Pigment, welches feiner als gewöhnlich erschien; das Perimysium internum war entsprechend den atrophischen Fasern verdickt und reich an Kernen; die Gefässe waren auch in den Muskeln verändert.

*Borgherini* hält die Veränderungen der Gefässe (Capillaren und kleine Arterien) für primär, und meint, dass die trophischen Veränderungen in den Nervenelementen und im interstitiellen Bindegewebe erst secundär erschienen.

*Koller*<sup>1)</sup> untersuchte 3 Fälle von Paralysis agitans — bei einer 76 jährigen Frau, einem 69 jährigen Manne und einem 71 jährigen Manne. Im letzten Falle wurde bei der Section ein Erweichungsherd in der weissen Substanz der linken Hemisphäre, am hinteren Ende des Nucleus caudatus, und ein etwas kleinerer subcorticaler Herd im l. Hinterhauptslappen gefunden. Die mikroskopische Untersuchung des Rückenmarkes in allen 3 Fällen —, des Gehirns — im ersten und dritten Falle — und des Pons und der Medulla oblongata — im dritten Falle — führte zu folgenden Resultaten:

Was zunächst das Rückenmark betraf, so waren die Ganglienzellen stark granulirt, die einen feinkörnig, die anderen grobkörnig;

<sup>1)</sup> Beitrag zur pathologischen Anatomie der Paralysis agitans. Virch. Arch., Bd. 125, 1891.

vielfach waren beide Zustände zugleich vorhanden, indem besonders dann, wenn der Kern mehr in der einen Hälfte lag, die andere grobkörnig erschien und sich weniger färbte. Einige Ganglienzellen der Vorderhörner färbten sich bloss in der einen Hälfte. *Koller* hält diese Färbeunterschiede für Anfangsstadien eines degenerativen Processes.

In der weissen Substanz lagen vereinzelt zwischen gewöhnlichen Nervenfasern solche, deren Myelinscheiden auf dem Querschnitte ein sternförmiges Aussehen zeigten. Um sie herum zeigte sich ein mehr oder weniger weiter Hohlraum. Das sternförmige Aussehen der Myelinscheide ging, wie man an Längsschnitten sehen konnte, allmählig wieder in den normalen Zustand über.

Die Rindenschicht erschien verbreitert, aber nicht immer an der ganzen Peripherie. Die perivaskulären Zonen waren verändert und enthielten körnige Massen, welche sich mit Carmin intensiver färbten als die normale Neuroglia der Rindenschichte. *Koller* unterscheidet 3 Grade dieser Veränderungen. Im ersten Grade finden sich die Veränderungen auf die adventitiellen Scheiden der mittleren und kleineren, besonders der längsverlaufenden Gefässe beschränkt. — Im zweiten Grade beginnen die Veränderungen auch um die Gliazellen aufzutreten, und zwar besonders da, wo die Fortsätze von den Zellen ausgehen, sowie längs diesen selbst. — Im dritten Grade schieben sich die Körner in alle Interstitien hinein und umlagern mehr und mehr die einzelnen Fasern. Die Veränderungen können ziemlich intensiv vorhanden sein und dennoch den Charakter des ersten Grades wahren. Dies war besonders in den Seitensträngen der Fall, während sich in den Hintersträngen mehr der zweite und dritte Grad oft in ziemlich geringer Intensität vorfand.

Diese Veränderungen erreichten im ersten Falle den höchsten Grad im Anfange der Lendenanschwellung, wenigstens in den Hintersträngen, während die Seitenstränge oben zwar nicht intensiver, aber ausgebreiteter erkrankt waren als in den unteren Theilen. Im zweiten und dritten Falle fanden sich die Veränderungen mehr oder weniger auf die Halsanschwellung und auf die untere Hälfte des Rückenmarkes beschränkt, wobei sie ungefähr von der Mitte an nach unten allmählich zunahmen und in der Lendenanschwellung wieder einen Grad erreichten, wie er sich in der Halsanschwellung fand.

Die Intima der Gefässe erschien verdickt und zeigten die Capillaren auch verdickte Wandungen. Die Kerne des Endothels schienen vermehrt zu sein; sie waren meist nicht flach und glatt,

sondern verdickt. Einzelne Gefäße waren durch hyalinaussehende Massen verstopft.

Der zweite Fall zeichnete sich dadurch aus, dass das piaie Bindegewebe ganz besonders weit längs den Gefäßen in das Mark eindrang.

Im dritten Falle fielen in Präparaten miliare Inseln auf, bestehend aus einer homogenen, hyalinen oder colloidnen Substanz, welche zwischen die Fasern eingelagert erschien, besonders im unteren Dorsalmarke.

In allen Präparaten fand man zahlreiche Corpora amylacea.

Im dritten Falle zeigten sich im Pons, in den Hirnschenkeln, sowie in der Grosshirnrinde Anhäufungen von Zellen längs der Capillaren, und zwar deutlich in den Lymphscheiden derselben.

Die ausgedehntesten Veränderungen zeigten sich also im Rückenmarke und zwar in den Hintersträngen, dann in den Seitensträngen; nur an wenigen Orten traten die körnigen Massen auch in den Vordersträngen und in der grauen Substanz auf. In den Seitensträngen zeigte sich die hintere Hälfte meist mehr ergriffen; die Veränderungen hielten sich hier, sowie in den Hintersträngen, mehr an die centralen Partien, und nur an wenigen Orten, vielleicht etwas häufiger in den Seitensträngen, erreichten sie die Oberfläche und die Rindenschichte.

*Koller* injicirte auch die Lymphgefäße des Rückenmarkes und fand, dass die Anordnung dieser letzteren vollständig der Vertheilung der bei Paralysis agitans gefundenen Veränderungen entspricht. *Koller* glaubt daher, dass bei der Paralysis agitans die perivascular sich ausbreitenden körnigen Massen die Lymphgefäße zusammendrücken oder ausfüllen und eine Stauung des Gewebssaftes hervorrufen und in Folge dessen eine Störung der Ernährung des Gewebes herbeiführen können, — eine Störung, welche sich z. B. in der Degeneration der Ganglienzellen zeigt. Der Gewebssaft scheint seinen Abfluss auf anderen Wegen zu suchen, schiebt die Nervenfasern auseinander und verursacht vielleicht dadurch das sternförmige Aussehen des Markscheidenquerschnittes der letzteren. Andererseits ist aber auch wohl der umgekehrte Process denkbar, nämlich dass auch unbedeutende, aber lange anhaltende Störungen in der Lymphcirculation eine Wucherung der perivascularen Neuroglia hervorrufen könnten.

*Sass*<sup>1)</sup> fand bei einer 73jährigen Frau, die an Paralysis agitans gelitten hatte, folgende Veränderungen: Am Boden des

<sup>1)</sup> Zur pathologischen Anatomie der Paralysis agitans. St. Petersburg. med. Wochenschr., 1891.

IV. Ventrikels finden sich einige Ependymproliferationen und im mittleren Theil der Medulla oblongata, an der vorderen Fissur ein kleiner Herd von Granulationsgewebe, in dessen Mitte ein hyalin-degenerirtes Gefäss zu sehen ist (Residuen eines Erweichungsherdes). Innerhalb des Herdes fehlen isolirte Axencylinder.

Im Rückenmarke sind die gröberen Bindegewebszüge erheblich verbreitert, besonders in den Hintersträngen, die arteriellen Gefässe verdickt, zum Theil ganz obliterirt. Sehr zahlreiche Corpora amylacea. Der Centralkanal ist an vielen Stellen obliterirt.

Im Plexus brachialis ist das Peri- und Endoneurium verdickt (diffuse Bindegewebswucherung mit bedeutender Kernvermehrung). An einzelnen Stellen finden sich kernreiche Bindegewebsinseln, welche keine einzige Nervenfasern mehr enthalten. In einzelnen Bündeln ist der Reichthum an sehr kleinen Nervenfasern auffallend. Einzelne Nervenfasern sind degenerirt. Die Gefässe des Endo- und Perineuriums sind erheblich verdickt.

Die Muskelfasern sind zum Theil erheblich schmaler als normal sehr kernreich; einige atrophische Muskelschläuche sind vollständig mit Kernen gefüllt. Besonders vermehrt sind die kleinen, runden sich dunkel färbenden Kerne, welche in langen, oft doppelten und dreifachen Reihen oder grossen Haufen dicht an einander liegen.

Wenn wir die Resultate der Untersuchungen der *Autoren dieser Gruppe* in Betracht ziehen, so sehen wir, dass sie alle in einem Punkte übereinstimmen, nämlich, dass sie *alle auf Hyperplasie des Bindegewebes und des Gliagewebes im Rückenmarke* hinweisen. Aber während die meisten Forscher diese Veränderungen in allen Theilen des Rückenmarkes, wenn auch in verschiedenem Grade fanden, bemerkten sie *Dowse* und *Teissier* nur in den Seitensträngen. Ferner verzeichnen fast alle Forscher *Veränderungen verschiedenen Grades im Gefässsysteme*, starke Pigmentation der Ganglienzellen, Obliteration des Centralkanals und eine grössere oder kleinere Quantität von Corpora amylacea. Diejenigen, welche auch das Gehirn, den Pons und die Medulla oblongata untersucht hatten, fanden dieselben Veränderungen auch in diesen Theilen, und diejenigen, welche die peripheren Nerven, den Sympathicus und die Muskeln in den Bereich ihrer Untersuchung gezogen hatten, verzeichnen auch in diesen Partien geringere oder stärkere Entwicklung von Bindegewebswucherung und Degeneration einzelner Nerven- und Muskelfasern.

---

Es wird hier wohl am Platze sein, die *Anschauungen der verschiedenen Autoren über das Wesen dieser Erkrankung und den Sit-*

der anatomischen Läsion bei derselben zu erwähnen, Anschauungen, welche sich theils auf die oben angeführten anatomischen Daten, theils auf klinische Angaben und andere Erwägungen gründen. Man kann behaupten, dass es keinen Theil des Nervenmuskelapparates und des Centralnervensystems gibt, von welchem man — falls derselbe in irgend einem Verhältnisse zur motorischen Function des Organismus steht — nicht vermuthet hätte, dass sich in ihm der Sitz der gegebenen Krankheit befindet.

So verlegten einige Forscher den *Sitz dieser Krankheit in das Gehirn*, indem sie sich unter anderem auf die Beobachtungen von *Parkinson*,<sup>1)</sup> *Westphal*<sup>2)</sup> und *Grashey*<sup>3)</sup> beriefen, welche solche Fälle von Paralysis agitans beschrieben hatten, in deren Verlaufe die Kranken einen Schlaganfall bekamen und die paretischen Glieder von diesem Momente an zu zittern aufhörten; im Falle von *Grashey* hörte das Zittern auch auf der anderen Seite auf. In neuerer Zeit ist ein eben solcher Fall von *Koller* beschrieben worden, welcher indessen aus dieser Erscheinung keine Folgerungen zieht. Die pathologisch-anatomischen Thatsachen geben jedoch bisher keinen Stützpunkt für diese Theorie. Eine Erklärung für die oben genannten Erscheinungen hat *Borgherini* zu geben versucht, indem er meint, dass das Zittern in diesen Fällen aus demselben Grunde aufhörte, aus welchem es während des Schlafes aufhört, nämlich, in Folge dessen, dass die übermässig gereizten motorischen Centren des Rückenmarkes aufhörten, vom Gehirne Impulse zu bekommen. Wenn man weiter die Theorie des cerebralen Sitzes der Paralysis agitans durch den Hinweis darauf zu stützen versuchte, daß eine ganze Reihe von Fällen von Paralysis agitans bekannt ist, in denen die Krankheit aus psychischen Ursachen entstand, so wurde andererseits nicht selten das Auftreten von Paralysis agitans nach einem peripheren Trauma beobachtet. So beschreibt z. B. *Charcot*<sup>4)</sup> einen Fall von Paralysis agitans, welcher nach einer Verletzung der Hüfte entstand; ein zweiter Fall trat nach einer Luxation des Fusses, und ein dritter nach einer Luxation des Unterkiefers auf; *Machol*<sup>5)</sup> beschreibt einen Fall, der nach einer Ulnarverletzung folgte u. s. w.

1) *Essay on the shaking palsy*. 1817. Citirt von Eulenburg.

2) Paralysis agitans. Vorwiegende Betheiligung der linken Extremitäten, des Kopfes, Unterkiefers und der Mundmuskulatur. *Charité-Annal.* III, 1878.

3) *Berlin. klin. Wochenschr.* 1885. Citirt von Heimann.

4) *Leçons sur les maladies du système nerveux*. T. I, 1886.

5) Ein Fall von Paralysis agitans nach einer Ulnarverletzung. Berlin 1886.

Nahe zu dieser cerebralen Theorie stehen die Theorien von *Lautenbach* und *Benedikt*.

*Lautenbach*<sup>1)</sup> meint, dass sich die Läsion bei der *Paralysis agitans* in derjenigen Partie des Gehirns localisirt, welche von *Meynert* die „Willensbahn“ genannt wird und aus Fasern besteht, die von der grauen Substanz des vorderen Gehirnthheiles zum Nucleus lenticularis und Corpus striatum gehen.

*Benedikt*<sup>2)</sup> glaubt, das „motorische Nebensystem“ in ein regulatorisches Organ verlegen zu müssen, und ist geneigt, speciell den Vierhügel (insbesondere den Schleifentheil desselben) als den Sitz der *Paralysis agitans* anzusehen, wobei es sich um eine Form chronischer Neuritis centralis dieser Region handle.

Die zwei letzteren Theorien gründen sich auf keine pathologisch-anatomischen Daten.

Andere Forscher, insbesondere die älteren, glaubten den Sitz der *Paralysis agitans* in den Pons und in die *Medulla oblongata* verlegen zu müssen, und zwar in Anbetracht der bei *Paralysis agitans* angeblich oft wahrgenommenen Veränderungen in diesen Partien des Centralnervensystems. Da fast alle diese Autoren nicht mit wahrer *Paralysis agitans*, sondern mit *Sclerosis multiplex* zu thun hatten, so hat diese Theorie alle Bedeutung verloren.

Nahe zu dieser letzteren Theorie steht die Theorie von *Luys*,<sup>3)</sup> welcher, nachdem er in zwei Fällen von *Paralysis agitans* in den Centraltheilen des Pons Ganglienzellen von doppelt grossen Dimensionen gefunden hatte, glaubte, dass das Wesen dieser Krankheit in der „Hypersecretion der motorischen Impulse durch diese hypertrophischen Ganglienzellen“ bestehe. Wie schon erwähnt, hatte auch er es mit einem Falle von *Sclerosis multiplex* zu thun.

Die grösste Zahl der Forscher, und zwar sowohl älterer als auch neuerer Zeit, localisirt die *Paralysis agitans* in das Rückenmark, indem sie sich sowohl auf klinische Daten, als auch theilweise auf die Resultate mikroskopischer Untersuchung des Rückenmarkes in ähnlichen Fällen stützen. Wir haben gesehen, dass alle Autoren aus der letzt erörterten Gruppe von Forschern im Rückenmarke bedeutende Veränderungen gefunden haben, welche hauptsächlich in Hyperplasie des Stützgewebes, in Veränderungen des Gefäss-

<sup>1)</sup> The lesions in paralysis agitans. Journal of nervous and mental. Dis. Chicago, 1876. Citirt von Leroux.

<sup>2)</sup> Citirt von Eulenburg.

<sup>3)</sup> Contribution à l'étude anatomo-pathologique de la paralysie agitante. De l'hypertrophie des cellules nerveuses de la région protubérantielle. Gaz. méd. de Paris, 1880.

systems bestehen. Aber trotz der Uebereinstimmung der Untersuchungsresultate gehen die Anschauungen dieser Autoren über die Bedeutung der von ihnen gefundenen Veränderungen wesentlich auseinander. Während einige von ihnen, wie z. B. *Koller*, in den gefundenen Veränderungen spezifische, bloß der Paralysis agitans eigene Veränderungen erblicken, betrachten andere Autoren, wie z. B. *Dubief* und *Borgherini*, diese Veränderungen für senile, die aber allerdings intensiver als sonst ausgeprägt waren.

*Koller* gründet seine Anschauung auf Controluntersuchungen. Nachdem er das Rückenmark in einem Falle von Sclerosis multiplex und in einem Falle von Tabes dorsalis untersucht hatte, fand er nichts, was den bei Paralysis agitans beobachteten Erscheinungen ähnlich wäre. Andererseits fand er freilich übereinstimmende Veränderungen in einem Falle von Landry'scher Paralyse und in einem Falle von spinaler progressiver Muskelatrophie. Dies hindert jedoch *Koller* nicht, die Veränderungen des Rückenmarkes bei Paralysis agitans für spezifische zu betrachten. Er glaubt, dass in den zwei letzteren Fällen auch Paralysis agitans vorhanden gewesen sei und dass die in diesen Fällen gefundenen spezifischen Veränderungen früher entstanden seien als die Krankheit klinisch in evidentere Weise zum Vorschein kam. Es ist klar, dass man im Wege ähnlicher Schlüsse alles beliebige beweisen kann.

Anderer Meinung sind, wie schon oben erwähnt, *Dubief* und *Borgherini*, welche die bei Paralysis agitans gefundenen Veränderungen für senile, jedoch intensiver ausgeprägt halten.

Behufs Vergleichung untersuchte *Dubief* das Rückenmark bei Greisen, welche theils vom Zittern ergriffen, theils von demselben frei waren, und bekam hierbei übereinstimmende Resultate, nämlich: Verdickung der Meningen, Dilatation der Gefäße, Verdickung der Wandungen derselben, Verdickung des Ependyms, Pigmentation der Ganglienzellen, Lepto-Myelitis, zahlreiche Corpora amylacea und Varicosität der Axencylinder. In allen senilen Rückenmarken waren jedoch die Veränderungen schwächer als bei Paralysis agitans.

In Rücksicht darauf gelangt *Dubief* zu dem Schlusse, dass die Paralysis agitans, wenn sie auch keine spezifischen, localisirten Veränderungen habe, dennoch auch keine reine Neurose sei; sie habe zu ihrem anatomischen Substrate senile Veränderungen des Rückenmarkes und unterscheide sich vom wahren Greisenzustande nur dadurch, dass sie ein frühzeitigeres Senium sei und dass die senilen Alterationen bei ihr viel ausgeprägter seien.

*Borgherini* fand ebenfalls im Rückenmarke bei einigen alten

Individuen Veränderungen, welche mit den Veränderungen bei Paralysis agitans übereinstimmten, obgleich sie weniger ausgeprägt waren. Die bei Paralysis agitans auftretende Verstärkung dieser Veränderungen hält der Autor für genügend, um das klinische Bild dieser Krankheit zu erklären, welche sich nach seiner Meinung nur wenig vom Tremor senilis unterscheidet. Auf Grund dessen glaubt *Borgherini*, dass die Paralysis agitans die zu einem hohen Grade gediehene Senilität des Nervensystems darstelle, welche eben ihrer Natur nach über die physiologischen Grenzen hinausgehen könne.

Dieselbe Anschauung sprach schon vor *Dubief* und *Borgherini Jacobsohn*<sup>1)</sup> aus, indem er auf Grund klinischer Daten zu dem Schlusse gelangte, dass die Schüttellähmung ein früh eingetretenes Greisenzittern sei.

*Joffroy*, der das Rückenmark in drei Fällen von Paralysis agitans untersuchte, gelangte zwar zu negativen Resultaten, fügt jedoch hinzu, dass in allen drei Fällen das Rückenmark Merkmale der Senilität gezeigt habe.

Nachdem ich so die Theorien, welche den Sitz der Paralysis agitans in das Gehirn, die Medulla oblongata, den Pons und das Rückenmark verlegen, mitgetheilt habe, übergehe ich nun zu solchen Theorien, welche den *Sitz dieser Krankheit in den peripheren Nerven und Muskeln* suchten.

So hat *Sass* im Rückenmarke zwar ebensolche Veränderungen wie die übrigen Autoren gefunden, er hegt aber bezüglich dieser Veränderungen eine andere Anschauung, indem er sie blos für senile hält. Ausser dem Rückenmarke fand er, wie bekannt, auch in den peripheren Nerven und Muskeln mehr oder weniger bedeutende Veränderungen. Zur Controle untersuchte *Sass* die Muskeln und Nerven eines im Allgemeinen gesund gewesenen 93 jährigen Mannes und fand in denselben folgende Unterschiede von den Muskeln und Nerven eines an Paralysis agitans Leidenden. Bei der Paralysis agitans erscheinen die Muskelfibrillen schmaler und kernreicher; besonders vermehrt sind die kleinen, runden, sich dunkel färbenden Kerne. In den vom alten Manne stammenden Präparaten liegt allerdings auch eine Kernvermehrung vor, und zwar sind besonders vermehrt die stäbchenförmigen und die grossen ovalen Kerne; die Nerven vom gesunden Greise lassen aber keine Veränderung erkennen. Indem sich *Sass* auf diese Thatsachen stützt, sagt er zum Schlusse:

<sup>1)</sup> Ueber Paralysis agitans, Schüttel-Zitterlähmung. Berlin. klin. Wochenschrift, 1886.



„Ich betone hier, dass ich weit entfernt davon bin, anzunehmen, dass die genannten Veränderungen in den Nerven und Muskeln nothwendigerweise die Symptome der Paralysis agitans hervorgerufen haben. Ich möchte nur darauf hinweisen, dass eine derartige Annahme nicht ausgeschlossen werden kann und thatsächlich nicht ganz unbegründet sein dürfte.“

Eine damit übereinstimmende Meinung sprach *Strümpell*<sup>1)</sup> aus, welcher in seinem „Lehrbuch der speciellen Pathologie und Therapie“ Zweifel darüber äussert, ob man überhaupt ohne Weiteres ein Recht habe, die Paralysis agitans für eine Affection des Nervensystems zu halten, oder ob nicht vielleicht die Krankheit ein rein musculäres Leiden sei. Nach der Meinung des Autors wäre es jedenfalls nicht unmöglich, dass abnorme Vorgänge in den Muskeln selbst das Zittern und die tonische Contractur derselben hervorrufen.

Es ist wohl klar, dass die im Centralnervensysteme bei Paralysis agitans so oft gefundenen anatomischen Veränderungen, sowie klinische Erwägungen nicht sehr für die Ideen *Strümpell's* und *Sass's* sprechen.

Wie wir also sehen, suchten verschiedene Autoren den Sitz der Paralysis agitans in verschiedenen Partien des Gehirns, in der Medulla oblongata, im Pons, im Rückenmarke, in den peripheren Nerven und in den Muskeln. Aber daran war es nicht genug.

Auf Grund der negativen Resultate der Untersuchungen bei der Mehrzahl der reinen Fälle von Paralysis agitans entstand auch die Lehre, dass die Paralysis agitans keine localisirte anatomische Grundlage habe, dass sie eine *Functionskrankheit des Nervensystems*, dass sie eine *reine Neurose* sei. Als hervorragender Vertreter dieser Anschauung erscheint *Charcot*. Diese Theorie bekam in neuester Zeit eine starke Stütze durch die Untersuchung von *Oppenheim* (im Falle von *Heimann*), welcher trotz sorgfältiger mikroskopischer Untersuchung mittelst Serienschnitte vom Rückenmarke, von der Medulla oblongata, vom Pons und den Hirnschenkeln in diesem Falle nichts abnormes fand. Die positiven Resultate der von den Autoren der letzterörterten Gruppe unternommenen Untersuchungen nöthigen uns jedoch, die Richtigkeit dieser Lehre in Zweifel zu ziehen.

Endlich nahm *Eulenburg*,<sup>2)</sup> um das Krankheitsbild zu erklären, die Existenz besonderer Toxine — „Paralysis agitans-Toxine“ —

<sup>1)</sup> Lehrbuch der speciellen Pathologie und Therapie, Bd. II, 1886.

<sup>2)</sup> Real-Encyclopädie der gesammten Heilkunde, Bd. XV, 1888.

an, welche, indem sie sich abnormer Weise im Blute bilden oder excessiv im Blute und in den Geweben anhäufen, auf das Protoplasma der motorischen Ganglienzellen einwirken und einerseits dieselben zu den abnormen autogenen Erregungsarten (Zittern Muskelspannungen) incitiren, andererseits hemmend und verlangsamend auf die den willkürlichen intercentralen Bahnen u. s. w. zugeführten Erregungsimpulse einwirken.

*Aus allem oben Dargelegten geht hervor, dass heutzutage die Anschauungen der Autoren über die pathologische Anatomie der Paralysis agitans noch sehr auseinandergehen. Während die einen, wie z. B. Charcot, Eulenburg und andere, meinen, dass sie noch unbekannt sei, indem sie sich auf die negativen Resultate der anatomischen Untersuchung der meisten wahren Fälle von Paralysis agitans stützen, erklären andere, wie z. B. Borgherini, geradeaus, dass man wohl nicht mehr sagen kann, dass die pathologische Anatomie der Paralysis agitans jetzt noch unbekannt sei.*

In Anbetracht eines solchen unentschiedenen Standes der Frage und der noch sehr geringen Anzahl von in neuerer Zeit ausgeführten anatomischen Untersuchungen, erschien es sehr wünschenswerth, neuerdings solche Untersuchungen, und zwar mit Beobachtung aller Regeln der neuesten mikroskopischen Technik vorzunehmen, und dieselben auf alle Partien des nervös-muskulösen Apparates und auf diejenigen centralen Partien, die eine Beziehung zur motorischen Function des Organismus haben, auszudehnen.

Deshalb nahm ich mit Vergnügen den Antrag des Herrn Prof. Chiari an, *drei Fälle von Paralysis agitans zu untersuchen, deren Obduction in seinem Institute im Laufe der letzten 2 Jahre vorgenommen worden war.*

*Meine Fälle von Paralysis agitans sind folgende:*

### I. Fall.

B., J., Tagelöhner, 70 Jahre alt, II. deutsche interne Klinik.

**Krankheitsgeschichte:**<sup>1)</sup> *Anamnese.* Das jetzige Leiden des Patienten begann vor 4 Jahren. Er fiel da vom zweiten Stockwerke eines Hauses herab, ohne sich zu verletzen. Der Patient erschrak dabei sehr und führt den Ursprung seines Leidens auf diesen Affect zurück. Bald darauf stellte sich ein heftiges Zittern der oberen Extremitäten ein, in geringerem Grade auch am Rumpfe und Kopfe und den unteren Extremitäten. Nach seiner Angabe ist das Zittern in Bettlage besonders heftig. Gleichzeitig entwickelte sich langsam eine Störung derart, dass ihm das Erheben aus der horizontalen Lage in die aufrechte sehr

<sup>1)</sup> Diese Krankheitsgeschichte verdanke ich der Güte des Herrn Professors Dr. v. Jaksch.

schwer fiel, später fast unmöglich wurde. Gegenwärtig kann er nur mit Mühe aufrecht stehen, da er wegen des heftigen Zitterns zu Boden zu fallen fürchtet. Seit dem Sturze leidet der Patient zeitweilig an Kopfschmerz. Die Anschwellung der linken Hodensackhälfte besteht seit einem Jahre. Stuhl ist angehalten, unregelmässig.

Der Patient war bis zum 18. Lebensjahre gesund, verkühlte sich da und lag 12 Wochen zu Bett; hernach ist er immer gesund gewesen bis zu seinem jetzigen Leiden. In seiner Familie besteht keine ähnliche Erkrankung. Der Vater ist im 46. Lebensjahre an unbekannter Krankheit gestorben. Wann und an was für einer Krankheit seine Mutter gestorben ist, weiss Patient nicht anzugeben. Patient hat 4 Geschwister; 3 leben, ein Bruder ist gestorben nach einer Operation an der Hand.

*Status praesens.* (1./X. 1889.) Patient klein, von ziemlich kräftigem Knochenbau, gutem Ernährungszustand. Puls klein, rythmisch, langsam (64). Haut des Patienten etwas trocken, an den unteren Extremitäten stark schuppend. Hals kurz, dünn; Venen nicht ausgedehnt. Die Subclaviculargruben mit Fett ausgefüllt. Brustkorb kurz, breit. Herzstoss nicht zu schnell. Bauch hat sehr starkes Fettgewebe. Hodensack links ausgedehnt. Die Haut über diesem Tumor verschiebbar; der Tumor ist weich, elastisch und fluctuirt (Hydrocele).

Percussion über beiden Spitzen hell. Percussion des Thorax ergiebt vorne normale Verhältnisse. Athmungsgeräusch vesiculär. Herztöne überall begrenzt. 2. Pulmonalton nicht accentuirt. Percussion rückwärts normal; vesiculäres Athmen.

Das Gesicht des Patienten hat einen etwas starren Ausdruck. Will Patient die Stirne runzeln, so ist er es nur für eine kurze Zeit im Stande, wobei gleichzeitig die Nasenflügel gehoben werden. Die Unterlippe zeigt rechts eine kleine Vorwölbung, die weich, elastisch und fluctuirend ist (Cyste).

*Nervenstatus.* I. Augen. Beweglichkeit der Lider und der Bulbi regelmässig vor sich gehend, die Pupillen auf direkten, wie indirekten Reiz reagirend, doch träge. Die Motilität im oberen Facialisast normal.

Ophthalmoskopischer Befund: Arterien ziemlich eng, Papille gut begrenzt, normale physiologische Excavation.

II. Trigemini. Die Sensibilität in allen 3 Aesten vorhanden.

III. Acusticus. Der Schlag einer Taschenuhr wird bei beiden Ohren in der Entfernung von 6 cm wahrgenommen.

IV. Olfactorius. Moschus, Campheröl werden erkannt.

V. Geschmacksinn. Chinin-, Zucker-, Kochsalz-, Essigsäurelösungen werden stets richtig ihrer Qualität nach erkannt.

VI. Schlingact für flüssige, wie für feste Nahrung gut functionirend.

VII. Sprache. Freies Sprechen, Wortbezeichnung, Nachsprechenlassen, Schreiben, Wortverständniss, Schriftverständniss vorhanden.

VIII. Beweglichkeit der Zunge. Nach allen Richtungen hin frei; beim Hervorstrecken derselben geräth dieselbe in ein Zittern, welches nach einiger Zeit aufhört und zur Ruhe kommt.

IX. Die Beschaffenheit des weichen Gaumens normal.

X. Die Speichelsecretion weder vermindert, noch gesteigert.

XI. Beweglichkeit des Kiefers normal.

XII. Die Motilität der Extremitäten. Die linke obere Extremität im Schulter-, Ellbogen-, Hand- und Fingergelenken nicht ganz frei beweglich; der 4 und 5 Finger in den Phalangealgelenken gar nicht beweglich. Mit beiden Oberextremitäten führt der Patient im Bette liegend fortwährend Zitter-

bewegungen aus, wobei die Finger beständig oscillatorische Bewegungen. w beim „Pillendrehen“ machen; der übrige Körper bleibt dabei ziemlich ruhig. Reicht man dem Patienten die Hand, so hören für den ersten Moment die Zitterbewegungen auf, um nach einigen Augenblicken wieder zu beginnen. Patient hält schon im Bett die Oberextremitäten im Schultergelenk etwas abducirt, im Ellbogengelenk etwas gebeugt; die Finger flectirt, die letzte Phalange des Daumens stark extendirt. Fordert man den Patienten auf, sich allein im Bette aufzurichten, so ist er dies nicht im Stande. Die rohe Muskelkraft nicht herabgesetzt. Ataxie nicht vorhanden. Passive Beweglichkeit normal; die trophische Verhältnisse der Muskulatur nicht gestört.

Der Gang. Lässt man den Patienten aus dem Bette heraustreten, so hält er sich nur mühsam einige Augenblicke aufrecht; dabei ist sein Oberkörper in Hüftgelenke etwas nach vorne gebeugt, die unteren Extremitäten sind im Kniegelenke etwas flectirt. Nach einigen Augenblicken aufrechten Stehens beginnt der Patient nach rückwärts zu laufen (Retropulsion); die Propulsion nur im geringen Grade vorhanden.

XIII. Sensibilität. 1) Tastsinn. Prüfung mit Kopf und Spitze der Nadel wird überall erkannt. Ebenso Stereognose.

2) Schmerzempfindung weder gesteigert, noch herabgesetzt.

3) Drucksinn. Differenzen von 100—150 Gr. werden erkannt.

4) Ortssinn und Localisation der Empfindung normal.

5) Muskelsinn normal.

6) Temperatursinn. Mit kaltem und heissem Wasser angefüllte Eprouvetten werden prompt unterschieden.

XIV. Reflexe. 1) Hautreflexe. Fusssohlenreflex deutlich vorhanden. Bauch- und Cremasterreflex nicht nachweisbar.

2) Sehnenreflexe. Biceps-, Triceps- vorhanden. Patellarreflex vorhanden nicht gesteigert, Fussclonus fehlt.

Verlauf der Krankheit.

1./X. Auffallendes subjectives Wärmegefühl. Patient liegt meist ohne Decke im Bette. Grosse Unbeholfenheit in Willkürbewegungen. Phlegmone des rechten Daumens (am Rücken). Spaltung auf der chirurgischen Klinik. Therapie: Bromnatrium.

10./X. Patient klagt über unruhigen Schlaf und Schmerzen. Er ist nicht im Stande selbstständig das Bett zu verlassen oder sich in dasselbe zu legen. Therapie: Antipyrin 10 gr.

14./X. Grosse Unruhe; ausserordentlich gesteigertes Wärmegefühl. T. in der Achselhöhle 36°. Therapie: Antipyrin ist ausgesetzt. Kalte Umschläge auf den Kopf.

15./X. Bei der Frühvisite bereits Wohlbefinden.

16./X. Die Nacht wieder sehr unruhig, wenig geschlafen; heftige Zitterbewegungen in den Händen, fortwährendes Reden. Früh Morgens etwas ruhiger.

17./X. Fortwährende Unruhe und Zitterbewegungen bei Tag und Nacht.

18./X. Abends Morphium-Injection, daher die Nacht ruhig.

20./X. Zitterbewegungen weniger intensiv.

21./X. Am Morgen wieder starke Unruhe, Abends Injection.

22./X. Trotz Injection schlief Patient bis Mitternacht nicht und geberdete sich aggressiv.

23./X. Heute Nacht ruhiger Schlaf.

24./X. Die Nacht ruhig geschlafen ohne Injection.

25./X. Die Nacht wieder ruhig geschlafen ohne Injection. Früh ruhiger, **nicht** mehr so heftige Zitterbewegungen.

26./X. Wieder ohne Injection die Nacht ruhig verbracht, auch am Morgen **keine** Unruhe.

27./X. Ruhig, das Zittern etwas mehr ausgeprägt.

2./XI. Patient fühlt sich wohl. Schriftprobe genommen. Handschrift stark **zitternd**.

5./XI. Patient klagt über Kopfschmerzen.

6./XI. Allgemeinbefinden subjectiv gut.

7./XI. Des Morgens etwas Nasenbluten.

21./XI. Kein Aceton im Harne. Therapie: Urethan 8,0, Aq. dest. 100,0.

29./XI. Patient klagt über Unwohlsein und Diarrhöen, ist Abends sehr **unruhig**.

30./XI. Patient klagt über starke Kopfschmerzen und Halsschmerzen.

1./XII. Patient ist unruhig; Nachmittags jedoch geht es ihm subjectiv **besser**, klagt nicht mehr über Schmerzen. Auffallend ist die hochgradige Schwäche **des** Patienten; derselbe ist nicht im Stande, sich selbstständig gut aufrecht zu erhalten; beim aufrechten Stehen ist er stärker als jemals nach vorne geneigt, die Füße sind starr gestreckt. Vollständig unmöglich ist es aber für den Patienten sich umzuwenden, und kostet es ziemlich viel Mühe, ihn in's Bett zurückzubringen. (Er soll übrigens bereits einmal während seines Aufenthaltes eine derartige vorübergehende Schwäche gezeigt haben, doch ist dies nicht zur Beobachtung gelangt, da er damals beinahe ständig zu Bette lag.)

2./XII. Patient ist unruhig, klagt über Magenschmerzen und Appetitlosigkeit. Die Haut etwas gelblich verfärbt.

4./XII. Abends sehr aufgereggt, insbesondere das Gesicht. Die Wangen lebhaft geröthet, die Augen stark glänzend, lebhaft injicirt. Hallucinirt lebhaft, sieht ständig über sich einen Wagen, schaut unaufhörlich gegen die rechte **Mauerwand**; verweigert die Aufnahme des Urethan, behauptet, er habe davon Diarrhöe. Beim Versuche, ihm die subcutane Injection unter die Bauchhaut zu geben, wehrt er sich dagegen und wird schliesslich aggressiv. Die Injection erfolgt deswegen unter die Haut des rechten Unterschenkels und zwar 1,4 Spritzen von 0,6 auf 60.

5./XII. Hallucinirt lebhaft, sehr aufgereggt. Erkennt jedoch bei direkten Fragen Personen seiner Umgebung. Therapie: Klystier von 3 gr Chloral-Hydrat.

6./XII. Patient schläft heute ununterbrochen, ist dabei ganz ruhig.

8./XII. Patient klagt über Kopfschmerzen.

9./XII. Patient schläft ruhig, ohne Chloral-Hydrat.

10./XII. War in der Nacht von 3 Uhr früh an unruhig.

11./XII. Patient verhält sich ziemlich ruhig.

15./XII. Patient schläft ruhig.

19./XII. Tagsüber ruhig gewesen, schläft Abends ruhig. In der Nacht **einige** Zeit schlaflos.

21./XII. Abends und in der Nacht sehr unruhig. Früh schläft er.

23./XII. War in der Nacht äusserst unruhig, lärmte, sang, verweigerte die Aufnahme des Chloral-Hydrat. Von 2 Uhr früh an ruhiger Schlaf. Tagsüber ist der Kranke ruhig, wach. Um 6 Uhr nimmt derselbe  $1\frac{1}{2}$  gr. Chloral-Hydrat zu sich und legt sich darauf zur Ruhe.

24./XII. Hat ruhig geschlafen.

25./XII. Patient hat Nachmittags Zittern. Kuchen verzehrt, hierauf hatte

er heute früh starke Diarrhöe; und Erbrechen; die Temperatur stieg auf 39.5°, jetzt 38,5°. Der Puls 76. Patient stark schlafsuchtig; antwortet jedoch, wenn er aus dem Schlafe geweckt wird. Doch sind die Antworten zum grossen Theile unverständlich. Die Athmung weithin hörbar, zum Theil tracheales Rasseln. Die Athmung sehr verlangsam (8), rhythmisch. Percussionsverhältnisse normal. In der Mammillarlinie ist der Spitzenstoss zu sehen, etwas diffus. Die Auscultation normal, die Töne etwas dumpf. Links, hinten, unten Rasseln. Harn strohgelb, nahezu klar, Reaction stark sauer. Kein Eiweiss. Trommerprobe negativ. Nylanderprobe negativ. Kein Aceton. (Weyl'sche Reaction ziemlich schwach. Eisenchloridreaction negativ. Phosphate in geringer Menge nachweisbar. Urobilin nicht vermehrt.

27./XII. War in der Nacht äusserst unruhig, schrie, lärmte und wurde aggressiv gegen die Wärterinnen. Morphium-Injection.

28./XII. War in der Nacht abermals sehr unruhig. Lebhafter Schütteltremor wie bisher, namentlich in den Händen, beträchtliches Fieber, psychisches Verhalten des Kranken durchaus dement.

3./I. 1890. Patient schläft seit gestern ununterbrochen.

4./I. Gestorben.

*Klinische Diagnose.* Paralysis agitans (Hallucinationen, Aufgeregtheit, besonders Abends und Nachts).

*Section* (5./I. 20 Stunden nach dem Tode vorgenommen): Der Körper 152 cm lang, von ziemlich kräftigem Knochenbau, starker Muskulatur, geringem Panniculus. Allgemeine Decke blass, stärker braun pigmentirt, mit spärlichen blassvioletten Todtenflecken auf der Rückseite. Haupt- und Barthaar grau melirt. Pupillen mittelweit, gleich. Hals kurz. Thorax gut gewölbt. Unterleib leicht angezogen. Die linke Scrotalhälfte auf Faustgrösse geschwollen. Weiche Schädeldecken blass. Schädeldach 53 cm im horizontalen Umfange messend. Die Knochen von gewöhnlicher Dicke. Die Dura der Calvaria fester adhärennd; in ihren Sinus spärliche frische Gerinnsel. Die inneren Meningen leicht verdickt, leicht abzulösen; zwischen Arachnoidea und Pia stellenweise, so im Bereiche der Scheitellappen, Flüssigkeitsansammlung. Das Gehirn zeigt normale Anordnung seiner Windungen. Die Hirnwindungen leicht verschmälert, die Sulci stärker klaffend. Das Rindengrau daselbst geringer an Masse. Die Hirnventrikel unbedeutend weiter. Das Ependym im Bereiche des IV. Ventrikels stark granulirt. Die Hirnsubstanz blass, feucht, etwas zäher. Eine Herderkrankung nicht zu constatiren. Schleimhaut der Halsorgane blass. Im Pharynx die Follikel vergrössert. Die Schilddrüse in allen Lappen grösser, colloid. Beide Lungen sehr stark angewachsen. Das Gewebe substanzarm, sehr feucht und blutreich. In den Bronchien schaumig eitriges Inhalt. Die Schleimhaut derselben geröthet. Der Herzbeutel mit dem Herzen und der Pleura visceralis der linken Lunge innig verwachsen. Das Herz schlaff. Die Klappen zart. Das Herzfleisch von blasser Farbe. Intima aortae stark ungleichmässig verdickt. Oesophagus-schleimhaut blass. Die Leber entsprechend gross, blass. In der Gallenblase lichte Galle. Die Milz unbedeutend grösser, derb. Beide Nieren entsprechend gross. Die Kapsel leicht abstreifbar. Das Nierengewebe von blasser Farbe. Harnblasenschleimhaut blass. Der rechte Hoden gewöhnlich gross, schlaff. In der Scheidenhaut des linken Hodens beträchtliche Flüssigkeitsansammlung. Magen und Darm in mittlerem Grade ausgedehnt. Auf der Schleimhaut des Magens zäher Schleim festhaftend, dieselbe schiefergrau verfärbt. Die Schleimhaut des Darmtractus von mittlerem Blutgehalt. Pancreas blass. Nebennieren normal gross.

Im Rückenmarke makroskopisch nichts pathologisches. Die Zeichnung desselben in allen Abschnitten die normale.

*Pathologisch-anatomische Diagnose.* Marasmus universalis senilis. Emphysema pulmonum, bronchitis catarrhalis, pleuritis obsoleta bilateralis. Concretio cordis cum pericardio, endarteriitis chronica deformans. Hydrocele testis sin.

## II. Fall.

S. M., Bedienerin, 68 Jahre alt. Israelitisches allgemeines Krankenhaus.

**Krankengeschichte:**<sup>1)</sup> *Anamnese.* Patientin war bis zu ihrer gegenwärtigen Erkrankung vollständig gesund gewesen. Vor 3 Jahren stellte sich bei ihr, ohne eine ihr bekannte Ursache, Zittern in der rechten Hand ein, das vom Daumen ausging, weiter auf den ganzen rechten Arm, später auch auf den linken, ganz zuletzt auch auf die unteren Extremitäten sich ausbreitete, so dass Patientin gegenwärtig mit Mühe stehen und mit den Händen keine Gegenstände erfassen kann. In der Ruhelage ist das Zittern am stärksten, bei intendirten Bewegungen wird es schwächer. Vor 3 Tagen fiel Patientin auf die linke Hüfte auf, klagt seitdem über Schmerzen an dieser Stelle und kann mit der linken unteren Extremität seitdem keine Bewegungen mehr vollführen.

*Status praesens.* (2./VIII. 1890.) Patientin gross, gut gebaut, mit mässig kräftigen Knochen. Die Lungengrenzen etwas verbreitert, das Athmen vesiculär mit etwas Rasseln. Herztöne begrenzt, klappend. Leber, Milz nicht vergrössert. Die beiden Hände, weniger die Vorder- u. Oberarme, sind in fortwährenden oscillatorischen Bewegungen, die in Ruhe am stärksten sind, und bei intendirten Bewegungen abnehmen. Die Finger haben keine charakteristische Stellung, dabei betheiligen sich der Rumpf und die unteren Extremitäten in geringerem Grade an den Bewegungen. Die Muskeln sind starr. Sprache, Augenbewegungen und Intelligenz zeigen keine Veränderung. In der Gegend des linken Trochanters findet sich eine Blutsuffusion; die Stelle ist druckschmerzhaft. Der Trochanter steht in der R.-N. Linie, der Fuss zeigt keine abnorme Stellung, die active Beweglichkeit im Hüft- und Kniegelenk ist wesentlich eingeschränkt, die passive schmerzhaft. Am Kreuzbeine und zwischen den Glutaei Decubitus.

*Klinische Diagnose:* Paralysis agitans. Emphysema pulmonum. Contusio. Decubitus multiplices.

**Section** (5./VIII. 6 Stunden nach dem Tode der Kranken vorgenommen):

Der Körper 165 cm lang, von ziemlich kräftigem Knochenbau, schlecht entwickelter Muskulatur, geringem Panniculus adiposus. Die allgemeine Decke blass, auf der Rückseite diffuse dunkelviolette Todtenflecke. Von der Haut über dem rechten Schulterblatte, sowie über dem Os sacrum in ausgebreiteter Weise die Epidermis abgelöst, daselbst Geschwüre mit unreinem Grunde vorliegend. Der Hals mittellang, schmal, Thorax kurz, wenig gewölbt, Unterleib eingezogen. Die weichen Schädeldecken blass. Das Schädeldach 51 cm im Umfange messend, ziemlich dickwandig, mit tiefen Impressiones digitatae. Die Dura mater gespannt, in ihren Sinus

<sup>1)</sup> Dieselbe stellte mir Herr Prim. Dr. Saar freundlichst zur Verfügung.

dunkles flüssiges Blut. Die inneren Meningen hochgradig ödematös, die basalen Hirngefässe allenthalben durchgängig. Das Gehirn von normaler Configuration die Ventrikel etwas dilatirt, in ihnen eine trübe blutig tingirte Flüssigkeit. Das Gehirn auf den verschiedenen Durchschnitten sehr stark durchfeuchtet, sonst keinerlei pathologischen Befund zeigend. Schleimhaut der Halsorgane ohne pathologische Veränderung. Im Oesophagus eine reichliche Menge einer gallig gefärbten Flüssigkeit. Die beiden Lungen frei, blutreich, besonders in den unteren Partien: in der rechten Lunge im Ober- und Mittellappen aus den Bronchien ein zäher, gelblicher Eiter ausdrückbar. Das Herz von entsprechender Grösse, seine Klappen zart, nur die der Aorta etwas verkalkt, das Herzfleisch ohne pathologische Veränderung. Die Leber gross, Muskatnusszeichnung. Die Milz von entsprechender Grösse, blutreich, derb. Die beiden Nieren kleiner, besonders die rechte, die Kapsel an ihnen ziemlich schwer abziehbar. Die Oberfläche leicht granulirt, die Rinde verschmälert, die Consistenz ziemlich fest. Die Schleimhaut der Harnblase und Harnröhre ohne pathologische Veränderung. Der Uterus ca. kindskopfgross; diese Vergrösserung ist bedingt durch ein in die hintere Wand des Corpus eingelagertes Myom, das in seinen hinteren Partien verkalkt ist. Ebenso sitzt im Fundus ein ca nussgrosses verkalktes Myom. Das linke Ovarium ziemlich derb, von normaler Grösse, im rechten Ovarium eine ca. mannsfaustgrosse Cyste von ovaler Form, aus welcher beim Einschneiden ein trüber, gelblich schleimiger Inhalt und eine Masse Haare hervorquillt. An einzelnen Stellen finden sich kalkharte Partien. Der Magen mässig ausgedehnt, seine Schleimhaut gewulstet, blass. Die Schleimhaut des Darmes ohne pathologische Veränderung. Die Betrachtung der Wirbelsäule zeigt im Lendentheile eine hochgradige Lordose und zugleich Scoliosis sinistro-convexa, welche durch compensatorische Krümmungen im Brust- und Halstheile ausgeglichen werden. Rechts zeigt die Präparation des Hüftgelenkes eine Fractur im Schenkelhalse hart am Kopfe, ohne jede erheblichere Dislocation der Fragmente.

*Pathologisch-anatomische Diagnose.* Kyphoscoliosis sinistro-convexa. Bronchitis suppurativa, Endarteriitis chronica deformans. Morbus Brithi chronicus. Myomata uteri partim in calcificatione. Decubitus multiplices. Cystis dermoides ovarii dextri. Fractura colli femoris dextri.

### III. Fall.

*K. T.*, 76jähriger Tagelöhner. II. deutsche interne Klinik.

Die Krankheitsgeschichte dieses Falles war leider in Verlust gerathen.

*Klinische Diagnose.* Paralysis agitans (vielleicht Pachymeningitis cervicalis hypertrophica). Paraplegie der unteren Extremitäten. Myelitis. Incontinentia urinae. Ulcus glandis penis. Cystitis. Bronchitis catarrhalis.

*Section (27./XI. 1891 15 Stunden nach dem Tode vorgenommen):* Körper 165 cm lang, von starkem Knochenbau, mit im allgemeinen sehr schwacher Muskulatur und sehr wenig Panniculus adiposus. Die allgemeine Decke blass,



mit dunkelrothen Todtenflecken auf der Rückseite. Todtenstarre deutlich. Haar braun, Pupillen mittelweit, gleich. Hals ziemlich lang. Brustkorb gut gewölbt. Unterleib eingezogen. Scrotum leicht ödematös, an der rechten Seite der Glans penis ein scharf gerandetes, graugelb belegtes Ulcus. An den oberen Extremitäten sind die Ellbogengelenke nicht vollständig zu strecken, desgleichen auch die Metacarpo-Phalangealgelenke und die Interphalangealgelenke, nur die Daumen und Zeigefinger in Streckstellung, zum Theile in deutlicher Hyperextension. An den beiden Unterschenkeln auf altes Ulcus cruris zu beziehende pigmentirte Narbenbildung. Die weichen Schädeldecken blass, der Schädel 53 cm im Horizontalumfange haltend, die Pachymeninx der Lamina vitrea fester adhärirend, an ihrer Innenfläche im Bereiche der linken hinteren und mittleren Schädelgrube braun pigmentirte Bindegewebslamellen neuer Bildung. In den Sinus durae matris spärliches, flüssiges Blut und wenig postmortale Gerinnsel. Die basalen Arterien in ihrer Wand stark ungleichmässig verdickt und stellenweise erweitert. Die inneren Meningen für das Alter zart, dabei von mittlerem Blutgehalte, leicht von der Hirnoberfläche abzuziehen, mässig ödematös. Die Windungen des Gehirnes von gewöhnlicher Anordnung, etwas verschmälert. Die Hirnventrikel leicht erweitert, das Ependym etwas verdickt, in den Hirnhöhlen klares Serum, die Hirnsubstanz blass, etwas zäher, die perivascularären Räume allenthalben, namentlich in den grossen Ganglien erweitert. Eine Herderkrankung nicht nachzuweisen. Nur im Bereiche des Pons und zwar innerhalb der rechtsseitigen Pyramidenbahnen einzelne gegen die Nachbarschaft schlecht abgegrenzte, bis halberbsengrosse Herde intensiv rother Punkte. Zwerchfell rechts bis zur 4. links bis zur 5. Rippe reichend. In der Luftröhre sehr wenig Schleim. Schilddrüse klein, blass. Schleimhaut der Halsorgane blass. Rechte Lunge frei; ebenso die linke. In den Pleurahöhlen kein abnormer Inhalt. Parenchym beider Lungen hochgradig substanzarm, stark gedunsen, von mittlerem Blutgehalte, ziemlich stark ödematös. Im rechten Unterlappen lobulare Herde pneumonischer Hepatisation. In den Bronchien allenthalben reichlicher schleimiger Inhalt. Bronchialschleimhaut stark geröthet. Im Herzbeutel wenige Tropfen Serum, das Herz normal gross, Klappen seiner linken Hälfte leicht verdickt, ebenso auch die Intima aortae. Herzfleisch blass, von gewöhnlicher Consistenz und blassbrauner Farbe. Leber von gewöhnlicher Beschaffenheit, in der Mitte der convexen Fläche des rechten Lappens ein nussgrosser Tumor cavernosus. In der Gallenblase gelbbraune Galle und ein bohngrosser, heller, fast durchscheinender Stein. Milz etwas grösser, blutreich. Nieren verkleinert, an ihrer Oberfläche mit einzelnen Narben und erbsengrossen Cysten versehen. Nierenparenchym überhaupt brüchig, von fahler, grau röthlicher Farbe. In der Corticalis beiderseits mehrere stecknadelkopfgrosse weissliche Knoten. In der Harnblase reichliche, stark ammoniakalisch riechende eiterig sedimentirende urinöse Flüssigkeit. Ihre Schleimhaut, sowie die der Ureteren, Calices und Becken geschwollen, stellenweise ecchymosirt und injicirt. Magen und Darm wenig ausgedehnt, ihre Schleimhaut nicht verändert. Nebennieren sehr brüchig. Pancreas an Masse verringert. Am Rückenmarke die Meningen zart, blass, in der Arachnoidea ziemlich reichliche, linsengrosse, schüppchenförmige Osteome. Auf Querschnitten durch die Rückenmarksubstanz ist die weisse Substanz, namentlich im linken Seitenstrang und im linken Hinterstrang, diffus grau verfärbt. — Mikroskopisch erweisen sich die Knötchen der Niere als Adenome.

*Pathologisch-anatomische Diagnose.* Bronchitis catarrhalis. Pneumonia lobularis dextra. Cystopyelitis catarrhalis. Marasmus senilis.

Ehe ich über die histologischen Untersuchungsergebnisse dieser Fälle berichte, halte ich es für nothwendig, einige Worte über die *Untersuchungsmethoden* zu sagen.

Alle Präparate, sowohl die aus dem Centralnervensysteme als auch aus den peripheren Nerven und Muskeln, wurden in Müller'scher Flüssigkeit und nachher in Alkohol gehärtet. Die Präparate wurden mit Kupfer-Hämatoxylin nach *Weigert* und mit Cochenille-Alaun nach *Czokor* gefärbt. Für die Muskelpräparate wurde noch eine Doppel-Färbung mit Hämatoxylin und Eosin angewendet, wobei die Präparate auf 24 Stunden in eine sehr schwache Hämatoxylin-Alaunlösung gelegt und nachher nach einer Waschung in Wasser auf 2—3 Minuten in eine schwache Eosinlösung übertragen wurden. Ueber Cochenille-Alaun muss ich bemerken, dass es sehr selten gelingt, diese Farbe so zu bereiten, dass sie in den durch Müller'sche Flüssigkeit erhärteten Präparaten bei langer Dauer der Färbung keine Fällungen gibt. Lange erschwerte mir dieser Umstand die Benützung dieser sonst vortrefflichen Färbung, bis mir der glückliche Gedanke kam, die Schnitte nach der Färbung mit Cochenille-Alaun in einer ganz schwachen Ammoniaklösung zu waschen. Ich nahm gewöhnlich 3—4 Tropfen Ammon. pur. liq. auf eine Schale Wasser von ca. 40 cm.<sup>3</sup> Im Ammoniakwasser liess ich die Schnitte etwa 1 Minute und spülte sie sodann 10—15 Minuten lang in reinem Wasser aus. Im Ammoniakwasser wurden die Schnitte dunkler, im destillirten Wasser lösten sich alle Fällungen auf. Es ist nicht rathsam, die Schnitte lange Zeit im Ammoniakwasser zu belassen, weil dann die Gewebe unter dem Mikroskope wie gequollen erscheinen. Ich versuchte auch, einige Tropfen Ammoniak in die Farbe selbst zu geben; dadurch aber bekommt man eine unklare, diffuse Färbung, wobei sich das Celloidin ebenfalls sehr intensiv färbt und so das mikroskopische Bild verdunkelt. Mehrmals versuchte ich auch die von *Koller* vorgeschlagene Färbung des Rückenmarkes im Stücke mit carminsaurem Natron und nachträglicher Tinktion mit Hämatoxylin, Orange und Ponceau. Diese Färbung besitzt keine Vorzüge im Vergleiche zur Färbung mit Cochenille-Alaun und dabei nimmt sie zu viel Zeit in Anspruch, da man das Stück 3—4 Tage in einer Lösung von carminsaurem Natron belassen, dann etwa 24 Stunden waschen (sonst bekommt man Fällungen), nachher die Schnitte nach der Einbettung in Celloidin zuerst in Hämatoxylin und endlich in einer Mischung von Orange und Ponceau färben muss. Und zu alledem sind unter dem Mikroskope nicht alle 4, sondern nur 2 Farben zu sehen.

Einige Präparate aus dem Rückenmarke und den peripheren

Nerven und Muskeln wurden nach der Methode von *Marchi* bearbeitet, so, wie diese Methode bei *Obersteiner*<sup>1)</sup> beschrieben ist. Diese Methode giebt sehr scharfe Bilder; leider aber bietet sie — wenigstens in der Form, wie ich sie anwandte — kaum die Möglichkeit, sich derselben zur Untersuchung des menschlichen Nervensystems zu bedienen. Denn in den Präparaten, welche ich der Controle wegen aus dem Rückenmarke eines 73jährigen Greises und eines 24jährigen, an Lungengangraen gestorbenen Mannes angefertigt hatte, und ebenso auch in allen peripheren Nerven, die ich von den verschiedensten alten Individuen zur Untersuchung heranzog, fand ich stets die gleichen ausgesprochenen Degenerationsbilder *Marchi*'s. In Anbetracht dessen glaube ich, dass es ungemein gewagt wäre, aus den durch diese Methode gewonnenen „Degenerationsbefunden“ Schlüsse zu ziehen, solange nicht die gehörige systematische Controle dieser Methode am menschlichen Nervensystem durchgeführt ist und die Bedingungen ihrer gefahrlosen Anwendung genau bekannt geworden sind. Aus diesem Grunde stütze ich mich in meinen Folgerungen einzig auf die Resultate, welche ich bei der Anwendung der Methoden von *Weigert* und *Czokor*, keinesfalls aber auf solche, welche ich mittelst der Methode von *Marchi* bekommen habe.

Ich übergehe nun zu den *Resultaten meiner histologischen Untersuchung*.

### I. Fall.

Zur Untersuchung gelangten in diesem Falle Stücke aus dem oberen, mittleren und unteren Theile sowohl der vorderen als auch der hinteren Centralwindung des Gehirns, aus dem Gyrus temporalis I. sin., dem Corpus striatum sin., dem Thalamus opticus sin., sodann Stücke aus dem M. biceps brachii d. et sin. und dem M. supinator longus d. et sin.

*Das Gehirn.* Die Ganglienzellen gut erhalten, aber stark pigmentirt. Die Gefäße weit strotzend, mit Blut gefüllt; ihre Adventitia enthält viel gelbbraunes Pigment in der Form von rundlichen Körnern. Wie bekannt, unterscheidet *Obersteiner*<sup>2)</sup> 4 Arten von Pigment in den Gefäßen des Gehirns: 1) Hämatoidin, 2) ein dunkelbraunes, feinkörniges Pigment, eingeschlossen in eigentlichen Pigmentzellen, 3) ein schwarzes, sehr feinkörniges Pigment und 4) ein gelbes oder gelbbraunes Pigment in der Form von

<sup>1)</sup> Anleitung beim Studium des Baues der nervösen Centralorgane 1892.

<sup>2)</sup> Beiträge zur pathologischen Anatomie der Gehirngefäße. Wien. Medic. Jahrbücher, 1877.

rundlichen Körnern, welches aus Fett entstanden ist. Nach dieser Classification gehört das im gegebenen Falle gefundene Pigment in die 4. Gruppe. Die Capillaren zeigen an einigen Stellen aneurysmatische Erweiterungen.

*Muskeln.* Querstreifung gut erhalten, mit Ausnahme einiger Fasern, welche zugleich einen leichten Grad von Fettdegeneration zeigen. Kerne stark vermehrt. An einigen Stellen sind nur mehr Sarcolemmschläuche zu sehen, welche mit Kernen gefüllt sind. Stellenweise sehr dünne Muskelfasern. Die Zahl der interstitiellen Kerne ist stark vermehrt. Einzelne in den Muskeln sich befindende Nervenfasern degenerirt.

## II. Fall.

Hier wurden untersucht Stücke aus dem oberen, mittleren und unteren Theile der vorderen und hinteren Centralwindung, sowohl aus der rechten als auch aus der linken Hemisphäre des Gehirns. Stücke aus dem Gyrus temporalis medius von der rechten und linken Seite, aus dem Corpus striatum und Thalamus opticus beider Seiten, aus dem Cerebellum, dem Corpus dentatum cerebelli, dem Pons und der Medulla oblongata, sodann Rückenmarkstücke aus dem Gebiete der N. N. c. III., N. N. c. VI., N. N. d. I., N. N. d. VI. N. N. d. X. und N. N. I. II.

*Das Gehirn. Cortex.* Die Ganglienzellen sind sehr gross, plump, stark pigmentirt, zum Theile ohne Kerne. Besonders grosse Ganglienzellen finden sich im oberen Theile der vorderen Centralwindung. Stellenweise ist vollständige Degeneration der Ganglienzellen zu sehen; sie erscheinen als ziemlich homogene, ganz feingekörnte Massen mit undeutlichen Contouren. Pericellulare Räume erweitert, besonders in den Präparaten von den unteren Theilen des Gehirns. In den Schnitten von den Centralwindungen stellenweise ganz oberflächliche umschriebene alte Encephalomalacie, in der Art, dass hier an Stelle der oberen Rindenschichten dichtes Gliagewebe sich findet, in welchem die überhaupt reichlich vorhandenen Corpora amylacea in ganzen Häufchen eingelagert sind. Die Neuroglia-schichte der Rinde überhaupt breiter. Die Gefässe stark gefüllt, dickwandig; ihre Adventitia enthält eine bedeutende Menge von gelbbraunem Pigment. Stellenweise sind Miliaraneurysmen und Blutextravasate in den perivascularären Räumen zu sehen. Diese letzteren sind erweitert, stellenweise beutelförmig; in einigen von ihnen findet sich geronnene Lymphe, in anderen sind helle hyaline Kugeln — vielleicht veränderte Leucocyten — enthalten.

*Corpora striata.* Die Ganglienzellen stark pigmentirt; um sie

erum helle Räume. Die Gefässe in ihren Wandungen verdickt. Die Virchow-Robin'schen Räume ausgedehnt. In den His'schen Räumen Ansammlung von Serum und ödematöse Erweichung der anschliessenden Hirnsubstanz. Das Ependym der Seitenventrikel ist stark verdickt und enthält sehr dickwandige Gefässe. Das Gliagewebe um sie herum ist von zahlreichen Corpora amylacea durchsetzt.

*Thalami optici.* Die Ganglienzellen enthalten viel grobkörniges Pigment, manche sind kernlos, vergrössert, plump. Die Gefässe dickwandig. Die perivascularären Räume ausgedehnt. Kleinste frische Blutungsherde. Im verdickten Ependym des Seitenventrikels finden sich viele Corpora amylacea.

*Pons und Medulla oblongata* zeigen ähnliche Veränderungen.

Im *Cerebellum* wurde nichts abnormes gefunden.

*Medulla spinalis.* Der Centralkanal ist obliterirt und mit reichlichen Epithelzellen angefüllt. Das Gliagewebe um ihn herum ist vermehrt und enthält viele Corpora amylacea. Die Ganglienzellen sind gross, stark pigmentirt, einzelne ohne Kerne. Die Rindenschichte ist verbreitert. Von ihr gehen gegen das Centrum dicke bindegewebige Fortsätze ab. Das Gliagewebe ist vermehrt, hauptsächlich um die Gefässe herum. Am meisten ist das Gliagewebe in den Hintersträngen vermehrt, besonders in den Goll'schen Strängen; in diesen letzteren ist diese Gliawucherung am stärksten um die Fissura longitudinalis posterior ausgeprägt, wo sie übrigens weder bis zum Rande dieser Fissur, noch bis zur Peripherie des Rückenmarkes reicht. Es umgibt hier die Glia einzelne Nervenfasern mit einer ziemlich dicken Schichte. Dasselbe ist auch in den Seitensträngen zu sehen, jedoch nur stellenweise. Hier bemerkt man die Gliawucherung meistentheils nicht zwischen einzelnen Fasern, sondern zwischen ganzen Gruppen derselben, so dass die Seitenstränge in einzelne Bündel abgetheilt erscheinen. Zwischen den einzelnen Fasern ist zwar auch Gliawucherung zu bemerken, aber in unbedeutendem Grade. In den Vordersträngen hat das Gliagewebe dieselbe Anordnung wie in den Seitensträngen, nur ist es etwas weniger reichlich. Die Nervenfasern haben sich theils in ihrer normalen Gestalt erhalten, theils haben sie eine Degeneration erlitten, besonders in den Hintersträngen, stellenweise sind sie schon gänzlich verschwunden, indem an ihrer Stelle Löcher zurückblieben. Wenn man die kleine Anzahl von Nervenfasern an einigen Stellen, hauptsächlich um die Fissura longitudinalis posterior herum in Betracht zieht, so muss man meinen, dass viele der erwähnten Löcher schon wieder mit

wucherndem Gliagewebe ausgefüllt worden waren. Das Gliagewebe, welches im ganzen Rückenmarke gewuchert ist, enthält zahlreiche Corpora amylacea, die zahlreichsten in den Goll'schen Strängen. Die Gefässe sind in ihren Wandungen verdickt. Hie und da finden sich einzelne frische kleinste Hämorrhagien. Die Wurzeln enthalten einzelne degenerirte Nervenfasern und stellenweise auch Corpora amylacea. Was die Vertheilung der eben beschriebenen Veränderungen in der Länge des Rückenmarkes betrifft, so nehmen dieselben von der Halsanschwellung bis zu der Lendenanschwellung an Stärke zu. So bemerkt man im Cervicaltheile die stärkste Wucherung des Gliagewebes um die Fissura longitudinalis posterior herum in der Gestalt eines dünnen Streifens, welcher das mittlere Drittel derselben einnimmt; in den Seitensträngen sind hauptsächlich die Pyramidenbahnen afficirt; in den Vordersträngen ist ebenfalls hauptsächlich diejenige Schichte afficirt, welche sich an die Fissura longitudinalis anterior anschliesst; in allen diesen Theilen giebt es nicht besonders viele degenerirte Fasern und Löcher von geschwundenen Nervenfasern. Im Gebiete der N. N. dors. I. ist schon in den ganzen Goll'schen Strängen eine starke Gliawucherung zu bemerken; in den Seitensträngen sieht man stellenweise ein Eindringen des Gliagewebes zwischen einzelne Fasern in der gemischten Seitenstrangzone, in der Höhe der Seitenhörner; man bemerkt mehr degenerirte Fasern, und sind Löcher über den ganzen Querschnitt zerstreut. Im Gebiete der N. N. dors. VI. ist die Gliawucherung noch stärker; in den Goll'schen Strängen ist sie in der Nachbarschaft der Fissura longitudinalis posterior am stärksten. In den Seitensträngen ist es besonders deutlich zu sehen, dass das sich ausbreitende Gliagewebe die Arterien begleitet, welche von der Peripherie in die weisse Substanz gehen und sich in derselben baumartig verzweigen. In den Seitensträngen giebt es stellenweise Partien, wo das Gliagewebe in einer ziemlich dicken Schichte auch zwischen die einzelnen Fasern eindringt. In den Vordersträngen sind die Veränderungen am stärksten in der Schichte ausgeprägt, welche an den centralen Theil der Fissura longitudinalis anterior, nahe der Commissur, grenzt. In der Höhe der N. N. dors. X. hat sich das gewucherte Gliagewebe in den Hintersträngen über den ganzen Raum derselben ausgebreitet, so dass es nur wenig mehr von den Hinterhörnern entfernt ist, dabei ist es am stärksten um die Fissura longitudinalis posterior entwickelt. Die grösste Entwicklung erreicht das Gliagewebe in der Höhe des N. N. lumb. II., wo nahe der Fissura longitudinalis posterior nur sehr wenige Fasern übrig geblieben sind; die Zwischenräume zwischen denselben sind aus-

nahmslos von Gliagewebe mit einer grossen Menge von Corpora amylacea eingenommen.

### III. Fall.

Von diesem Falle untersuchte ich Stücke aus der vorderen und hinteren Centralwindung der linken Hemisphäre und zwar je ein Stück aus dem oberen, mittleren und unteren Drittel einer jeden von ihnen, dann Stücke aus dem Gyrus temporalis medius sin., dem Corpus striatum sin. und Thalamus opticus sin., dann Stücke aus der Medulla spinalis und zwar aus dem Gebiete der N. N. c. III., N. N. c. VI., N. N. d. I., N. N. d. II., N. N. d. III., N. N. d. VI., N. N. d. VII., N. N. d. X., N. N. l. I., und N. N. l. II., und endlich den N. ulnaris, N. medianus, N. popliteus und N. cruralis sowie den M. biceps brachii, M. deltoides, M. pectoralis major, M. extensor digitorum communis brachii, M. flexor digitorum communis profundus, M. vastus medius und M. sartorius.<sup>1)</sup>

*Das Gehirn. Cortex.* Die Ganglienzellen sind gross, stark pigmentirt, stellenweise nicht gut abgegrenzt. Die Neuroglia-schichte ist verdickt und enthält an ihrer Oberfläche zahlreiche Corpora amylacea, stellenweise ganze Haufen derselben, hauptsächlich in den Sulci. Die Gefässe sind dickwandig; ihre Adventitia enthält sehr viel gelblichgrünes Blutpigment, die Ueberreste alter Blutungen. Stellenweise bemerkt man in den perivascularären Räumen auch frische Blutungsherde. Die Gefässe sind stellenweise aneurysmatisch erweitert. Die perivascularären Räume sind ausgedehnt. Hie und da bemerkt man eine Emigration der Leucocyten in die perivascularären Räume. Um diese letzteren herum ist eine ödematöse Erweichung der Hirnsubstanz zu sehen und auch einzelne Corpora amylacea.

*Corpus striatum.* Die Ganglienzellen sind pigmentirt. Die Gefässe wie in der Rinde verändert.

*Thalamus opticus.* Die Ganglienzellen enthalten eine bedeutende Quantität von grobkörnigem Pigment. Um die verdickten Gefässe Gliawucherung mit sehr zahlreichen Corpora amylacea.

*Medulla spinalis.* Der Centralkanal ist erweitert und mit gewucherten Epithelzellen angefüllt. Das Gliagewebe um ihn herum ist vermehrt und enthält viele Kerne. Die Ganglienzellen sind stark pigmentirt, einzelne ohne Kerne. Pericelluläre Räume ausgedehnt. Die Rindenschichte ist stark verdickt und enthält eine fast ununterbrochene Schichte von Corpora amylacea, welche sich

<sup>1)</sup> Der Pons und die Medulla oblongata härteten sich leider so schlecht, dass es nicht möglich war, von denselben Schnitte anzufertigen.

an einigen Stellen, z. B. um die Fissura posterior herum, in grossen Herden angehäuft haben. Von der Rindenschichte gehen dicke bindegewebige Fortsätze gegen das Centrum zu. Sowohl in der grauen als auch in der weissen Substanz ist die Neuroglia ungemein vermehrt und mit reichlichen Kernen versehen. In den Hintersträngen ist das Gliagewebe auch zwischen den einzelnen Fasern vermehrt, obgleich nicht besonders stark, insbesondere um die Fissura longitudinalis posterior herum. In den Seitensträngen bildet das Gliagewebe ein ziemlich engmaschiges Netz, in dessen Maschen kleine Gruppen von Nervenfasern liegen. Stellenweise, z. B. von der Abgangsstelle der Hinterwurzeln nach aussen zu, wuchert das Gliagewebe fast ebenso stark zwischen den einzelnen Fasern wie in den Hintersträngen. Der rechte Hinterstrang scheint etwas mehr afficirt zu sein als der linke. Eine ebenso starke Gliagewebswucherung ist nach aussen zu von der Abgangsstelle der Vorderwurzeln zu bemerken. In den Vordersträngen ist das Gliagewebe am stärksten in den centralen Theilen, um die Fissura longitudinalis anterior herum, entwickelt. Das überall wuchernde Gliagewebe enthält zahlreiche Corpora amylacea. Die einzelnen Nervenfasern in den afficirten Stellen befinden sich in verschiedenen Degenerationsstadien, von der Quellung des Achsencylinders bis zum vollständigen Schwunde der Faser unter Bildung eines leeren Raumes an deren Stelle. Die Gefässe sind dickwandig, stark gefüllt. Die perivascularären Räume sind ausgedehnt; in einigen von ihnen befindet sich ein feinkörnig geronnenes Exsudat. Die Wurzeln enthalten einzelne degenerirte Fasern; viele von den letzteren haben ein varicöses Aussehen. Ihr Perineurium ist verdickt. Was die Vertheilung dieser Veränderungen längs des Rückenmarkes betrifft, so nehmen diese Veränderungen — ebenso wie im vorhergehenden Falle — nach unten zu an Stärke zu. So bemerkt man in der Höhe des N. N. cerv. III. die Gliawucherung in den Hintersträngen nur um die Fissura longitudinalis posterior; in der Höhe der N. N. cerv. VI. ist die Gliawucherung über die ganzen Goll'schen Stränge verbreitet und betrifft sogar etwas die Burdach'schen Stränge; in den Seitensträngen tritt sie ebenfalls stärker auf, insbesondere in den hinteren Theilen; die Zahl der degenerirten Nervenfasern und Löcher wird grösser. In der Höhe der N. N. dors. I. bleiben die Veränderungen annähernd auf demselben Grade. In der Höhe der N. N. dors. VI. sind die von der Peripherie gegen das Centrum abgehenden Bindegewebs-Fortsätze viel dicker geworden, das Gliagewebe hat sich über den ganzen Raum der Hinterstränge verbreitet; in den Seitensträngen ist stellenweise ein



ziemlich starkes Eindringen des Gliagewebes zwischen die einzelnen Fasern bemerkbar. In der Höhe der N. N. dors. X. bleiben diese Veränderungen annähernd auf demselben Grade oder werden sogar ein wenig schwächer. Im centralen Theile der Hinterstränge sind diese Veränderungen am meisten um die Fissura longitudinalis posterior ausgeprägt; in den peripheren Theilen entfernt sich der Streifen der grössten Veränderungen von dieser Fissur, und lässt um die letztere einen dreieckigen Raum erkennen, der von bedeutenderen Veränderungen mehr oder weniger frei ist. In der Höhe der N. N. lumb. II. erreichen die Veränderungen das Maximum: die Rindenschicht ist sehr stark verdickt, enthält eine Menge von Corpora amylacea, und die Hinterstränge sind durchwegs stark verändert.

Im Vergleiche zum vorhergehenden Falle sind in diesem Falle die Bindegewebs- und Gliawucherung vielleicht etwas weniger weit gediehen.

*Periphere Nerven.* Einzelne Nervenfasern zeigen verschiedene Degenerationsstadien. Das Perineurium ist verdickt. Die Gefässe sind sclerotisch.

*Muskeln.* Die Querstreifung ist gut erhalten. Einzelne Muskelfasern haben eine Fettdegeneration erlitten. Ihre Kerne sind stark vermehrt. Stellenweise sind nur mit Kernen gefüllte Sarcolemmschläuche zurückgeblieben. Einige wenige Muskelfasern zeigen auch eine hyaline Degeneration. Die Zahl der interstitiellen Kerne ist etwas vermehrt. Die Gefässe sind dickwandig und kernreich. Einzelne Nervenfasern in den Muskelendästchen sind degenerirt; ihr Perineurium ist verdickt.

---

*Es wurden also in allen 3 histologisch untersuchten Fällen mehr oder weniger bedeutende Veränderungen gefunden, und zwar im Centralnervensysteme (I., II. und III. Fall), in den peripheren Nerven (III. Fall) und endlich auch in den Muskeln (I. und III. Fall). In allen diesen Partien waren sowohl die specifischen Gewebselemente selbst, als auch das interstitielle Gewebe und das Gefässsystem afficirt. Was die specifischen Gewebselemente betrifft, so sehen wir, dass sie in allen Theilen eine Degeneration und Atrophie erlitten hatten, wenn auch nicht durchwegs, so doch in jedem Falle stellenweise da oder dort. So haben im Gehirn und im Rückenmarke fast alle Ganglienzellen eine Pigmentdegeneration erfahren, einige von ihnen sind plump, haben keine scharfen Grenzen und enthalten keine Kerne; einige wieder zeigen direkt einen fein-*

körnigen Zerfall. Die Nervenfasern sind ebenfalls stellenweise degenerirt, sowohl im Rückenmarke, besonders in den Hintersträngen, als auch in den peripheren Nerven und in ihren Endästchen im Muskelgewebe. Im Rückenmarke kann man besonders gut alle Degenerationsstadien der Nervenfasern beobachten, von der einfachen Quellung der Achsencylinder bis zum gänzlichen Schwunde der Fasern unter Bildung von Löchern an ihrer Stelle. An einigen Stellen des Rückenmarkes findet man eine Menge solcher Löcher. Die Muskelfasern sind ebenfalls stellenweise atrophirt; einige haben eine Fettdegeneration, andere eine hyaline Degeneration erlitten, einige Fasern haben die Querstreifung verloren, andere wieder sind vollständig verschwunden, indem sie an ihrer Stelle bloß mit Muskelkernen gefüllte Sarcolemschläuche zurückliessen. Die Muskelkerne sind überall stark vermehrt, so dass sie stellenweise ununterbrochene, manchmal zweifache, ja dreifache Reihen bilden. Auch die interstitiellen Kerne der Muskeln sind vermehrt.

Was das *interstitielle Bindegewebe* anlangt, so sehen wir, dass es sich überall vermehrt hat. Am Rückenmarke ziehen von der verdickten Rindenschichte gegen das Centrum breite bindegewebige Fortsätze, welche besonders scharf in den Vordersträngen, etwas weniger in den Seitensträngen, hauptsächlich aber in deren hinteren Partien, ausgeprägt sind. In den peripheren Nerven ist das Perineurium verdickt, und an einigen Stellen offenbar auch das Endoneurium. In den Muskeln bemerkt man eine Bindegewebewucherung zwischen den einzelnen Muskelfasern. Was das specielle Stützgewebe des Centralnervensystems — das *Gliagewebe* — betrifft, so ist auch dieses sowohl im Gehirne als auch im Rückenmarke stark vermehrt. Im Gehirne ist die Neuroglia-schichte der Rinde und das Ependym der Ventrikel verdickt. Im Rückenmarke betrifft die Gliawucherung sowohl die Rindenschichte als das Innere und ist dieselbe deutlich an die Gefässe gebunden. Besonders stark ist die Gliawucherung in den Hintersträngen, hauptsächlich um die Fissura longitudinalis posterior herum; ebendort findet man auch eine grosse Menge von Corpora amylacea. Aber die grösste Anzahl dieser letzteren befindet sich im Ependym der Seitenventrikel, dann in den oberflächlichsten Schichten des Gehirns, hauptsächlich in den Sulci, wo sie dicht bei einander liegende Haufen bilden, und ebenso auch an der Peripherie des Rückenmarkes. In den Hintersträngen wuchert das Gliagewebe in bedeutendem Grade auch zwischen einzelnen Nervenfasern, in den Seitensträngen und ebenso auch in den Vordersträngen wuchert es — obschon in schwächerem Grade — im allgemeinen nur zwischen ganzen Fasergruppen,

**indem** es auf diese Art die weisse Substanz in einzelne Bündel zertheilt und ist zwischen den einzelnen Nervenfasern hier die Gliavermehrung nur angedeutet. An einigen Stellen der Seitenstränge, hauptsächlich der Pyramidenbahnen aber wuchert das Gliagewebe auch zwischen einzelnen Fasern fast ebenso stark wie in den Hintersträngen. In allen Partien ist diese Gliawucherung in den centralen Theilen stärker ausgeprägt als in den peripheren. Die Anzahl der Neurogliakerne ist vermehrt, sowohl in der weissen, als auch insbesondere in der grauen Substanz.

Das Gefässsystem ist ebenfalls, wie schon erwähnt, in allen untersuchten Theilen bedeutend verändert. Ueberall sind die Wandungen der Gefässe verdickt, stellenweise bilden sie Miliaraneurysmen, stellenweise sind sie zerrissen und gaben Blutextravasaten Raum, welche sowohl im Gehirne als auch im Rückenmarke zu sehen sind. Die Adventitia der Gefässe im Gehirne enthält eine ziemlich grosse Menge Pigment, welches theils blos Fettpigment, im III. Falle aber auch Blutpigment ist. Die lymphatischen Räume, sowohl die perivascularären als auch die pericellulären, sind ausgedehnt. Die perivascularären Räume enthalten an einigen Stellen geronnene Lymphe, an anderen Stellen emigrirte Leucocyten oder homogene Kugeln — wahrscheinlich veränderte Leucocyten — und an vielen Stellen Blut. In ihrer Umgebung kann man stellenweise eine ödematöse Erweichung der Hirnsubstanz bemerken. Uebereinstimmende Veränderungen zeigen die Gefässe sowohl in den peripheren Nerven als auch in den Muskeln.

Der Centralkanal im Rückenmarke ist überall durch Wucherung der Epithelzellen obliterirt; an einigen Stellen ist er überdies noch erweitert. Ueberall ist er von wucherndem Gliagewebe umgeben, welches eine grössere oder kleinere Anzahl von Corpora amylacea enthält.

---

*Wenn wir diese Resultate betrachten, welche wir bei der Untersuchung der angeführten 3 Fälle von Paralysis agitans erhalten haben, so sehen wir, dass sie vollständig mit den Resultaten übereinstimmen, welche jene Autoren vor mir gefunden haben, die überhaupt positive pathologisch-anatomische Befunde im Nervensysteme und den Muskeln bei der Paralysis agitans zu constatiren vermochten. Wir haben gesehen, dass alle Autoren ausnahmslos eine Hyperplasie des Binde- und des Gliagewebes im Rückenmarke gefunden haben. In meinen Fällen habe ich dasselbe bemerkt. Ferner haben wir gesehen, dass, während Dowse und Teissier diese Veränderungen blos*

in den Seitensträngen angetroffen haben, alle übrigen Autoren alle Theile des Rückenmarkes — wenn auch in verschiedenem Grade — afficirt gefunden haben. Ebenso verbreitete Veränderungen wurden auch in meinen Fällen beobachtet. So fand ich vor allem — in Uebereinstimmung mit *Caylay*, *Schultze*, *Dubief*, *Borgherini* und *Koller* — eine Verdickung der Rindenschicht und dabei ebenso wie *Dubief* und *Koller* oft eine ungleichmässige Verdickung über der ganzen Oberfläche des Rückenmarkes. Von der Rindenschicht gegen das Centrum gingen breite bindegewebige Fortsätze ab. Diese letzteren fand ich — in Uebereinstimmung mit *Borgherini* — am schärfsten ausgeprägt in den Vordersträngen, in der Nähe der Fissura longitudinalis anterior und sodann in den hinteren Theilen der Seitenstränge, das ist also in den Pyramidenvorderstrangbahnen und Pyramidenseitenstrangbahnen. In dieser Beziehung unterscheide ich mich von *Caylay*, *Démange* und *Sass*, welche eine Verdickung dieser Fortsätze hauptsächlich in den Hintersträngen beschreiben. von *Teissier*, welcher diffuse Sclerose in Form von strahligen Zügen in den Seitensträngen beschreibt und ebenso auch von *F. Schultze*, welcher die stärkste Verdickung dieser Fortsätze in den Seitensträngen und in den Hintersträngen bemerkt hat. Von den übrigen Autoren beschreibt zwar *Dubief* eine Verdickung dieser Fortsätze, aber er sagt nichts von einem Ueberwiegen dieser Erscheinung in irgend einem Theile des Rückenmarkes; *Dowse* und *Koller* erwähnen diese Erscheinung überhaupt nicht. Was das Gliagewebe betrifft, so fand ich es in Uebereinstimmung mit den übrigen Autoren vermehrt. Die stärkste Gliagewebewucherung fand ich — ebenso wie *Koller* — in den Hintersträngen und dann in den hinteren Theilen der Seitenstränge und dabei fand ich in allen Partien in den centralen Theilen stärkere Veränderungen als in den peripheren. In den Hintersträngen fand ich — in Uebereinstimmung mit *F. Schultze* — die Stellen in der Nähe der Fissura longitudinalis posterior am meisten afficirt. Dass die Veränderungen in den Hintersträngen überwiegen, das bemerkt auch *Sass* und ebenso *Démange*, welcher die Sclerose der Goll'schen Stränge beschreibt. *F. Schultze* fand ebenfalls die stärksten Veränderungen in den Seiten- und Hintersträngen. Was die Seitenstränge anlangt, so haben wir gesehen, dass in denselben oft Theile bemerkt werden, welche fast ebenso stark afficirt sind als die Hinterstränge; es sind dies die Pyramidenseitenstrangbahnen. Stark verändert fand diese Theile auch *Borgherini*, welcher die Veränderungen in diesen Stellen sogar für die stärksten hält. Ausschliesslich afficirt fand die Seitenstränge *Teissier*, und *Dowse* beschreibt eine Sclerose des

rechten Seitenstranges. Wir haben ferner gesehen, dass im dritten Falle starke Veränderungen nach aussen zu von der Austrittsstelle der Hinterwurzeln beobachtet wurden. Dieselbe Thatsache bemerkte auch *Caylay*, welcher die stärksten Veränderungen nahe den Austrittsstellen der hinteren Nervenwurzeln fand, und *Démange*, welcher eine Bindegewebswucherung besonders auf der äusseren Seite der hinteren Wurzeln beschreibt. In meinen Fällen wurde die Gliagewebswucherung in den Hintersträngen in ziemlich bedeutendem Grade zwischen einzelnen Nervenfasern beobachtet, in den Seitensträngen aber, und ebenso auch in den Vordersträngen, wurde dieselbe hauptsächlich nur um die Gefässe herum oder um ganze Fasergruppen bemerkt; zwischen einzelnen Fasern jedoch war dieselbe sehr unbedeutend, mit Ausnahme der Pyramidenseitenstrangbahnen. Fast eben solche Vertheilung des Gliagewebes beschreibt auch *Koller*, welcher 3 Grade dieser Gliawucherung unterscheidet, und zwar: 1) um die Gefässe herum, 2) um die Gliazellen besonders da, wo die Fortsätze von den Zellen ausgehen, sowie längs diesen selbst, und 3) schieben sich die Körner in alle Interstitien hinein. Den ersten Grad fand *Koller* hauptsächlich in den Seitensträngen, den zweiten und dritten Grad in den Hintersträngen.

*Koller* injicirte die Lymphgefässe und fand, dass die Resultate dieser Injection vollständig mit der Vertheilung der oben genannten Veränderungen im Rückenmarke zusammenfallen. Eine solche weitgehende Uebereinstimmung scheint dem Autor kaum eine zufällige zu sein. Thatsächlich haben wir auch gesehen, dass sich die Gliawucherung hauptsächlich um die Gefässe herum entwickelt. Nun ist aber bekannt, dass sich die Lymphgefässe oder richtiger die Lymphräume im Rückenmarke einerseits zwischen der Adventitia und Muscularis der Gefässe (Virchow-Robin'sche Räume) und andererseits nach aussen von der Adventitia, (perivascularäre oder His'sche Räume) befinden. Wenn sich nun die Lymphräume zu beiden Seiten der Adventitia der Gefässe befinden, und wenn das Gliagewebe ebenfalls hauptsächlich um die Blutgefässe wuchert, so kann es nicht Wunder nehmen, dass die Vertheilung der Lymphgefässe und der Gliawucherung zusammenfällt.

Ueberall im wuchernden Gliagewebe wurde eine grössere oder kleinere Quantität von Corpora amylacea, hauptsächlich um die Gefässe herum, beobachtet, wie es auch *Joffroy*, *F. Schultze*, *Dubief*, *Borgherini*, *Koller* und *Sass* bemerkt haben. Was die Vertheilung der beschriebenen Veränderungen längs des Rückenmarkes anlangt, so fand ich — in Uebereinstimmung mit *F. Schultze* — den Lenden-

theil am stärksten afficirt, und in dieser Hinsicht unterscheide ich mich sowohl von der Mehrzahl der Autoren, nämlich von *Cayley*, *Démange* und *Borgherini*, welche die stärksten Veränderungen in Cervical- und oberen Dorsaltheile fanden, als auch von *Koller*, welcher sowohl die Hals- als die Lendenanschwellung am meisten afficirt fand.

Die Neurogliakerne waren in meinen Fällen vermehrt, insbesondere in der grauen Substanz, was auch mit der Beobachtung von *Borgherini* vollständig übereinstimmt. Eine ebensolche Vermehrung haben auch *F. Schultze*, *Démange* und *Dubief* beobachtet. *Cayley* beschreibt zerstreute Leucocytenhaufen im ganzen Rückenmark, hauptsächlich in der grauen Substanz, indem er offenbar die Neurogliakerne für Leucocyten hält.

Ausser der Hyperplasie des Stützgewebes im Rückenmark fand ich — in Uebereinstimmung mit der Mehrzahl der Autoren — Veränderungen auch im Gefässsystem. So waren in der Mehrzahl der Fälle die Gefässe stark gefüllt, was auch *Cayley* in den Capillaren der grauen Substanz und etwas weniger der weissen Substanz dann *Démange* und *Borgherini* beobachtet haben; ihre Wandungen waren verdickt, wie dies auch *Joffroy*, *F. Schultze*, *Borgherini*, *Koller* und *Sass* in ihren Fällen beobachtet haben. Die von *Koller* beschriebene Vermehrung und Vergrösserung der Kerne des Endothels, ihre Verdickung und ebenso die Gefässverstopfung durch hyalinaussehende Massen habe ich nicht wahrnehmen können. Freilich schienen einige Capillaren bei schwacher Vergrösserung homogene Massen zu enthalten, aber bei Betrachtung mit stärkeren Linsen konnte man immer die Grenzen der einander berührenden rothen Blutkörperchen unterscheiden. In meinen Fällen fand ich — in Uebereinstimmung mit *Borgherini* — Miliaraneurysmen und ebenso auch kleine frische Hämorrhagien, welche auch *Cayley* und *Borgherini* bemerkt haben.

Die perivascularären Räume fand ich, ebenso wie *Joffroy* und *Borgherini*, mehr oder weniger erweitert. Die von *F. Schultze* beobachtete Verwachsung der Virchow-Robin'schen Räume habe ich nicht wahrnehmen können. *Koller* und *Sass* erwähnen nichts von perivascularären Räumen.

Ausser der Hyperplasie des Stützgewebes und der Veränderungen im Gefässsystem des Rückenmarkes beschreiben fast alle Autoren auch Veränderungen in den Ganglienzellen, welche auch ich in meinen Fällen beobachtet habe. In Uebereinstimmung mit *Joffroy*, *Dowse*, *Démange*, *Dubief*, *Borgherini* und *Koller* bemerkte ich eine starke Pigmentation der Ganglienzellen. Aber während

*Joffroy* einen höheren Grad von Pigmentation in den Ganglienzellen der Clarke'schen Säulen und *Démange* einen solchen nur in diesen letzteren fand, konnte ich keinen Unterschied im Grade der Pigmentation zwischen den Ganglienzellen der Vorderhörner und den Ganglienzellen der Clarke'schen Säulen bemerken. In meinen Fällen waren die Zellen an vielen Stellen ohne Kerne, schlecht abgegrenzt, atrophisch. *Démange* fand ebenfalls, obgleich nur in den Clarke'schen Säulen, atrophische Ganglienzellen. *Dubief* und *Koller* fanden, der erstere überall, der zweite nur in den Vorderhörnern Ganglienzellen, welche sich ungleichmässig in ihren einzelnen Theilen färbten. Der letztere hält diese ungleichmässige Färbung für Anfangsstadien eines degenerativen Processes. Ausserdem bemerkte *Koller* in einigen von diesen Zellen die Gegenwart eines feinkörnigen, in anderen eines grobkörnigen Pigments, manchmal beider Pigmentformen zugleich. In meinen Fällen habe ich ein ähnliches Verhältniss des Pigments nicht bemerkt.

In meinen Fällen zeigten die einzelnen Nervenfasern im Rückenmarke alle möglichen Degenerationsstadien, von der einfachen Quellung des Achsencylinders bis zum vollständigen Schwunde desselben unter Bildung von Löchern. In dieser Beziehung stimme ich vollkommen mit *Dubief* und *Borgherini* überein, welche ebenfalls eine Degeneration in den einzelnen Nervenfasern beschreiben, und unterscheide mich von *Teissier*, welcher in den Nervenfasern keine Zerstörung bemerkt hat, und von *Koller*, welcher sagt, dass eine Atrophie der Nervenfasern nirgends zu constatiren sei. Uebrigens sagt *Teissier*, dass die Myelinscheide verdünnt zu sein schien. Die übrigen Autoren erwähnen nichts vom Zustande der Nervenfasern.

*Koller* bemerkte in seinen Fällen ein sternförmiges Aussehen einzelner Nervenfasern im Querschnitte, was ich nicht zu sehen bekam. Er giebt folgende Erklärung dieser Erscheinung; er glaubt, dass das wuchernde Gliagewebe die Lymphgefässe zusammendrückt und dadurch eine Lymphstauung hervorruft. Die Lymphe suche sich neue Wege, dränge sich zwischen die Glia und die Myelinscheide der einzelnen Nervenfasern ein, drücke die Myelinscheide zusammen und bedinge auf solche Art das sternförmige Aussehen der Nervenfasern auf dem Querschnitte.

Ausser allen den eben dargelegten Veränderungen im Rückenmarke fand ich, ebenso wie *Caylay*, *Joffroy*, *Démange*, *Dubief*, *Borgherini* und *Sass*, eine Obliteration des Centralkanals durch Wucherung der Epithelzellen. In meinem letzten Falle bemerkte ich ausser der Obliteration, ebenso wie *Caylay*, noch eine Erweite-

zung des Centralkanals. *Schultze* und *Koller* erwähnen nichts von Zustände des Centralkanals.

In Uebereinstimmung mit *Borgherini* fand auch ich in meinen Fällen eine Degeneration einzelner Nervenfasern in den Spinalwurzeln. Andere Autoren sagen nichts über deren Zustand.

Die Autoren fanden auch im Gehirne, in der Medulla oblongata und im Pons Veränderungen, welche mit den Veränderungen in der Rückenmarke übereinstimmen. So wurde daselbst eine Hyperplasie des Bindegewebes von *Dubief* und *Borgherini*, eine starke Pigmentation der Ganglienzellen von *Joffroy* und *Borgherini* im Pons und in der Medulla oblongata, und von *Dowse* und *Dubief* im Pons, in der Medulla oblongata und im Cerebrum beobachtet; Veränderungen in den Gefäßen wurden von *Borgherini* und *Koller* bemerkt. Alle angeführten Veränderungen habe auch ich in meinen Fällen beobachtet.

Das Cerebellum fand *Dubief*, ebenso wie ich, normal. *Borgherini* sah auch in ihm veränderte Gefäße.

Was die peripheren Nerven betrifft, so wurde eine Bindegewebswucherung in denselben von *Dubief*, *Borgherini* und *Sass*, eine Degeneration einzelner Nervenfasern von *Borgherini* und *Sass* beschrieben; die letzteren beschrieben auch Veränderungen in den Gefäßen. Dasselbe habe auch ich in meinen Fällen gefunden. Ähnliche Veränderungen bemerkten im Sympathicus *Dubief* und *Borgherini*. Die übrigen Autoren untersuchten weder den N. sympathicus noch die peripheren Nerven. *Koller* sagt zwar im Anfange seiner Abhandlung, dass er unter anderem auch den N. sympathicus und die peripheren Nerven untersucht habe, aber in seiner weiteren Darlegung erwähnt er diese Untersuchungen mit keinem Worte mehr.

Aus dieser Darstellung sehen wir, dass alle Forscher — mit Ausnahme höchst unbedeutender Details — zu vollständig übereinstimmenden Resultaten gelangt sind; zu diesen Resultaten gelangte auch ich auf Grund der Untersuchung meiner 3 Fälle von Paralysis agitans. Eine solche Constanz der gefundenen Veränderungen drängt zu der Annahme, dass diese Veränderungen nicht zufällig seien, sondern im Causalnexu mit der Paralysis agitans stehen.

Bekanntlich wird jedoch die Paralysis agitans fast ausschließlich im Greisenalter beobachtet; so z. B. hatten die von mir untersuchten Individuen ein Alter von 70, 68 und 76 Jahren und die von den übrigen Autoren untersuchten Kranken — mit Ausnahme



einer 47jährigen Kranken bei *Joffroy* — ein Alter von 57 bis 76 Jahren. Um also die volle Ueberzeugung zu gewinnen, dass die früher beschriebenen Veränderungen wirklich in einem Causalnexus mit der Paralysis agitans stehen, *müssen wir es ausschliessen können, das die bei der Paralysis agitans beschriebenen pathologischen Veränderungen lediglich nur die gewöhnlichen Seniumerscheinungen waren.*

Das führt logischerweise zu der Frage: *Welche Veränderungen finden sich de norma im Nervensysteme der Greise?* Wenn wir zunächst eine Aufklärung über diese Frage in der Literatur suchen, so finden wir bei den Autoren eine grosse Verschiedenheit der Meinungen. Während *Dubief* und *Borgherini*, wie wir oben gesehen haben, bei einigen alten Individuen Veränderungen fanden, welche mit den Veränderungen bei der Paralysis agitans übereinstimmten, obgleich sie weniger scharf ausgeprägt waren, und während *Joffroy* die von ihm bei der Paralysis agitans gefundenen Veränderungen geradezu senile nennt, haben andere Forscher in senilen Rückenmarken nichts ähnliches gefunden. So hat z. B. *F. Schultze*, nachdem er das Rückenmark bei 3 Greisen speciell auf Sclerosirung untersucht hatte, nicht die geringste Spur von dieser Sclerose gefunden. *Leyden*<sup>1)</sup> hat ebenfalls im senilen Rückenmarke bloß eine starke Pigmentation der Ganglienzellen, eine grosse Anzahl von Corpora amylacea, eine Sclerose der Gefässe und kleine capillare Erweichungsherde (arterio-thrombotische Herde) nachzuweisen vermocht; eine Bindegewebswucherung erwähnt er aber nicht.

Veränderungen, welche mit den Veränderungen bei der Paralysis agitans übereinstimmen würden, aber nur in den Hintersträngen vorkommen, beschreibt *Redlich*<sup>2)</sup> bei 3 Frauen — von 70, 48 und 82 Jahren —, welche bei Lebzeiten Symptome der Schwäche der unteren Extremitäten und Fehlen der Patellarreflexe zeigten. Eben solche Veränderungen fand er dann noch in 10 von 100 weiter untersuchten Rückenmarken, meist bei alten Leuten, und zwar Verdickung der inneren und Sclerosirung der äusseren Wandschichten der Gefässe und Verdichtung des umliegenden Bindegewebes, die an stärker afficirten Partien zum Untergange der Nervenfasern führt. Diese Gefässveränderung sitzt vornehmlich in der centralen Hälfte der Hinterstränge des Lenden- und unteren Brustmarks, um erst in weiter vorgeschrittenen Fällen daselbst auch die dorsalen Abschnitte und dann die Hinterstränge des übrigen Rückenmarkes

<sup>1)</sup> Klinik der Rückenmarkskrankheiten, Bd. II, 1875.

<sup>2)</sup> Ueber eine eigenthümliche, durch Gefässdegenerationen hervorgerufene Erkrankung der Rückenmarkshinterstränge. Zeitschrift für Heilkunde, XII, 1891.

zu ergreifen. Der Autor sieht in diesen Veränderungen eine besondere Erkrankung, welche in gewisser Beziehung mit der Tabes übereinstimmt.

Was das senile Gehirn anlangt, so fand *Kostjurin*,<sup>1)</sup> nachdem er 12 Gehirne von Menschen im Alter von 65—88 Jahren untersucht hatte, in denselben eine starke Pigmentation der Ganglienzellen, in 2 Fällen Vacuolenbildung, dann eine Verminderung der Menge der gesammten markhaltigen Nervenfasern, Sclerose der Gefässe, atheromatöse Entartung ihrer Wandungen, Ablagerung von Kalksalzen in denselben und geringe Vermehrung des Pigments in der Adventitia, Vermehrung der bindegewebigen Stützsubstanz, Verdickung der oft lockeren Neurogliaschichte der Rinde und eine grössere oder kleinere Anzahl von Corpora amylacea in denselben.

In den peripheren Nerven von Greisen, welche an den verschiedensten Krankheiten gestorben waren, fand *Arthaud*<sup>2)</sup> eine Degeneration der Nervenfasern.

*Gombault*<sup>3)</sup> untersuchte die peripheren Nerven bei Kranken, die an Pneumonie, Krebs, Tuberculose, Herz- und Nierenkrankheiten gestorben waren, und zwar bei einem höheren oder geringeren Grade von Cachexie. In 13 von 27 Fällen fand er eine Degeneration der Nervenfasern, vornehmlich machte er diese Befunde aber bei Greisen.

*Leyden*,<sup>4)</sup> welcher verschiedene Formen von Polyneuritis unterscheidet, führt unter anderen auch die atrophische Form an, welche nach seiner Meinung z. B. bei Marasmus (also gewiss auch bei Marasmus senilis) vorkommt.

Auf diese Art fanden alle diese Autoren bei Greisen eine Degeneration der Nervenfasern in den peripheren Nerven.

Andererseits untersuchte *Sass* die peripheren Nerven eines im allgemeinen gesunden 93jährigen Greises und fand in denselben keinerlei Veränderungen. Bei demselben Greise untersuchte *Sass* die Muskeln und fand eine bedeutende Kernvermehrung, wobei vornehmlich die stäbchenförmigen und die grossen ovalen Kerne vermehrt waren.

Wir sehen also, dass die Meinungen der verschiedenen Autoren

<sup>1)</sup> Die senilen Veränderungen der Grosshirnrinde. Wien. Medic. Jahrbücher 1888.

<sup>2)</sup> Sur la pathogénie des neurites peripheriques. Soc. de Biol. 1886.

<sup>3)</sup> Note sur l'état du nerf collatérale externe du gros orteil chez le vieillard. Mercredi med., 1890.

<sup>4)</sup> Citirt von Pal, Ueber multiple Neuritis, 1891.

bezüglich der senilen Veränderungen im Nervensysteme und den Muskeln bedeutend auseinandergehen. In Anbetracht dessen *entschloss ich mich, bei etlichen alten Individuen sowohl das Rückenmark, als auch die peripheren Nerven und Muskeln systematisch zu untersuchen, um so aus eigener Anschauung zu einem Urtheile über die Bedeutung der sog. senilen Veränderungen zu gelangen.*

Solche Fälle, die zugleich passende *Controlefälle* zu den drei Fällen von Paralysis agitans darstellten, untersuchte ich im Ganzen 10.

Diese Fälle sind folgende:

#### Fall a.

63jährige Frau.

*Klinische Diagnose.* Carcinoma mammae dextrae et glandularum axillarum et supraclavicularium. Tumor cerebri metastaticus (Abscessus?)

*Pathologisch-anatomische Diagnose* (26./X. 1888). Marasmus universalis senilis. Vulnus post exstirpationem carcinomatis mammae dextrae et glandularum lymphaticarum axillarum et supraclavicularium dextr. Cysticercus cellulosae calcificatus cerebri. Steatosis hepatis. Polypus mucosus uteri.

Zur Untersuchung verwendete ich Stücke des Rückenmarkes aus dem Gebiete der N. N. cerv. V., N. N. dors. III., N. N. dors. VII. und N. N. lumb. I.

Es wurde folgendes gefunden:

Der Centralkanal ist erweitert, angefüllt mit Epithelzellen, zwischen welche sich von beiden Seiten das Gliagewebe eindringt. Dieses letztere wuchert um den Centralkanal herum und enthält eine ziemlich grosse Anzahl von Corpora amylacea. Die Ganglienzellen sind stark pigmentirt, die Rindenschichte ist verdickt. Von derselben gehen breite Fortsätze ab, welche in der Nähe der Peripherie besonders zahlreich sind, und dort ein ziemlich dichtes Netz bilden, so dass das Präparat bei schwacher Vergrösserung von einem intensiver gefärbten Rande umgeben zu sein scheint. Das Gliagewebe ist vermehrt, besonders stark um die Gefässe herum. In den Hintersträngen bemerkt man die Gliawucherung in den ganzen Goll'schen Strängen, besonders um die Fissura longitudinalis posterior, und etwas schwächer in den Burdach'schen Strängen. In den Seitensträngen ist das Gliagewebe ebenfalls ziemlich stark gewuchert, besonders in der Gegend der Seitenhörner und ein wenig nach hinten von denselben. In den Vordersträngen wuchert es schwächer, vornehmlich zwischen einzelnen Fasern-

gruppen, zwischen den einzelnen Fasern jedoch nur in unbedeutenden Grade; etwas stärker ist es in den centralen Theilen der Vorderstränge in der Nähe der vorderen Commissur gewuchert. Degenerirte Fasern gibt es wenige, auf Ausfall von Fasern zu beziehende Löcher ebenfalls nur sehr wenige. Corpora amylacea kommen vor, aber in geringer Menge. Die Gefäße sind in ihren Wandungen stark verdickt. Die Wurzeln enthalten einzelne degenerirte Nervenfasern. Was die Vertheilung dieser Veränderungen längs des Rückenmarkes betrifft, so werden dieselben nach unten zu stärker, erreichen das Maximum in unteren Dorsaltheile und werden im Lendentheile wieder etwas schwächer. Ueberhaupt sind in diesem Falle die Veränderungen sehr stark, fast ebenso intensiv, wie bei Paralysis agitans.

### Fall b.

#### 67 jähriger Mann.

*Klinische Diagnose.* Myelitis acuta in regione lumbali. Cystoplegia. Paraplegia inferior. Pneumonia lobularis inferior sinistra. Bronchitis catarrhalis chronica. Hernia scrotalis lateris utriusque. Eczema scroti.

*Pathologisch-anatomische Diagnose* (20./II. 1889). *Pneumonia crouposa bilateralis.* Tuberculosis obsoleta apicum pulmonum et glandularum lymphaticarum peribronchialium. Diverticulum tractionis oesophagi. Endarteriitis chronica deformans. Dilatatio vesicae urinariae cum diverticulo. Hernia scrotalis lateris utriusque. Calcificatio pachymeningis spinalis. Necrosis cutis plantae pedis dextrae e combustione. Decubitus in regione sacrali.

Untersucht wurden Stücke des Rückenmarkes: aus der Höhe der N. N. cerv. III., N. N. cerv. VI., N. N. dors. I., N. N. dors. III., N. N. dors. VI., N. N. dors. X. und N. N. lumb. II., und ebenso beide N. N. ischiadici.

*Resultate:* Der Centralkanal ist im Gebiete der N. N. cerv. III. nicht gänzlich von wucherndem Epithel obliterirt, weiter unten aber vollständig obliterirt. Die Ganglienzellen sind stark pigmentirt, einzelne ohne Kerne. Die Rindenschicht ist verdickt. Von ihr gehen gegen das Centrum ziemlich schwache Fortsätze ab. Die Neurogliakerne sind vermehrt, sowohl in der weissen, als auch insbesondere in der grauen Substanz. Das Gliagewebe ist vermehrt, besonders in den Hintersträngen, wo diese Vermehrung um die Fissura longitudinalis posterior herum am stärksten ausgeprägt ist. In den Seitensträngen ist die Gliawucherung, ebenso wie in den Vordersträngen, vornehmlich um die Gefäße herum entwickelt. Ueberall sind die centralen Theile stärker ergriffen als die peri-

pheren. Die Gefässe sind in ihren Wandungen etwas verdickt und von wucherndem Gliagewebe umgeben. Die perivascularären Räume sind breit. Degenerirte Fasern ebenso wie Löcher gibt es wenig; sie werden hauptsächlich an der Peripherie des Präparates bemerkt. In den Spinalwurzeln kommt eine ziemlich grosse Anzahl von degenerirten Fasern vor; an den Querschnitten kann man neben normalen Fasern Inselchen von auffallend dünnen Fasern sehen. Die beschriebenen Veränderungen werden in der Richtung nach unten stärker, erreichen das Maximum in der Höhe der N. N. dors. VI., und werden dann wieder schwächer. So z. B. gehen in der Höhe der N. N. cerv. III. von der Rindenschicht gegen das Centrum ziemlich schwache Fortsätze ab; in der Höhe der N. N. cerv. VI. werden sie dicker, die Gliawucherung in den Goll'schen Strängen wird stärker, die Degeneration der Nervenfasern ebenfalls. In der Höhe der N. N. dors. VI. bemerkt man ziemlich bedeutende Veränderungen auch in den Seitensträngen, insbesondere in den Pyramidenseitenstrangbahnen, wo das Gliagewebe auch zwischen den einzelnen Nervenfasern ziemlich stark gewuchert ist. Diese Veränderungen sind sowohl in den Seiten- als auch in den Hintersträngen deutlich zu sehen, links etwas stärker als rechts. In der Höhe der N. N. dors. X. werden die Veränderungen bedeutend schwächer, in der Höhe der N. N. lumb. II. werden sie aber wieder etwas stärker. Im Lendentheile bemerkt man eine starke Füllung der Gefässe, einzelne frische Hämorrhagien in die perivascularären Räume und Leucocytenanhäufungen in denselben. Ueberhaupt sind die Veränderungen in diesem Falle, obgleich sie ziemlich bedeutend sind, doch entschieden schwächer als im vorhergehenden Falle.

Was die N. N. ischiadici anlangt, so fand ich in denselben eine Degeneration einzelner Nervenfasern in einigen Bündeln vor.

### Fall c.

74jähriger Mann.

*Klinische Diagnose.* Haemorrhagia cerebri hemisphaerii dextri partis anterioris. Pneumonia sinistra. Decubitus acutus.

*Pathologisch-anatomische Diagnose* (30./I. 1888). *Haemorrhagia cerebri gravis.* Morbus Brighti chronicus. Endarteriitis chronica deformans. Hypertrophia ventriculi cordis sinistri gradus levioris. Emollitio cerebri multiplex. Hernia scrotalis dextra. Pneumonia lobularis sinistra.

Untersucht wurden Rückenmarksstücke aus dem Gebiete der N. N. dors. XI. und N. N. lumb. II.

*Resultate:* Obliteration des Centralkanals durch Wucherung der

Epithelzellen. Die Ganglienzellen sind stark pigmentirt. Die Rindenschichte ist verdickt. Die bindegewebigen Fortsätze sind besonders stark in den Seitensträngen ausgebildet; in den Vordersträngen sind sie schwächer. Die Neurogliakerne sind vermehrt. Gliagewebswucherung ist in allen Theilen in ziemlich hohem Grade entwickelt zu sehen. In den Seitensträngen ist sie auch zwischen den einzelnen Fasern bedeutend ausgeprägt. Die Hinterstränge sind degenerirt, ebenso wie die Pyramidenseitenstrangbahnen und die an dieselben grenzenden Theile der Kleinhirnseitenstrangbahnen. Die Gefässe sind dickwandig und fallen durch das um sie herum stark gewucherte Gliagewebe auf. Die Spinalwurzeln sind ebenfalls degenerirt, insbesondere die hinteren. Allenthalben findet sich eine ziemlich grosse Menge von Corpora amylacea, vornehmlich in den Hintersträngen.

#### Fall d.

70 jähriges Weib.

*Klinische Diagnose.* Insultus apoplecticus ante annum I. Hemiplegia sinistra. Pneumonia bilateralis. Catarrhus intestini.

*Pathologisch-anatomische Diagnose* (9./XI. 1891). Endocarditis chronica ad valvulam mitralem. Thrombosis auriculae cordis sinistrae et venarum perinterinarum. Embolia arteriae fossae Sylvii dextrae. Encephalomalacia obsoleta et recens. Infarctus haemorrhagicus pulmonum et renum. Morbus Brighti chronicus. Infiltratio haemorrhagica muscosae uteri. Cholelithiasis.

Untersucht wurden Stücke aus folgenden Segmenten des Rückenmarkes: Segmentum cerv. III., cerv. VI., dors. I., dors. III., dors. VI., dors. X. und lumb. II.

*Resultate:* Der Centralkanal ist erweitert und mit proliferirten Epithelzellen angefüllt. Das Gliagewebe um ihn herum ist vermehrt und enthält eine geringe Anzahl von Corpora amylacea. Die Ganglienzellen sind stark pigmentirt, einzelne ohne Kerne. Die pericellulären Räume sind breit. Die Rindenschicht ist etwas verdickt und gehen von ihr zarte bindegewebige Fortsätze nicht weit in die Tiefe; stärker sind solche nur in den Seitensträngen entwickelt. Die Neurogliakerne sind stark vermehrt. Schwache Gliawucherung in den Hintersträngen, vornehmlich um die Fissura longitudinalis posterior herum. In den Seitensträngen und in den Vordersträngen geringe Gliavermehrung. Unbedeutender Zerfall der Nervenfasern im ganzen Rückenmarke; sehr wenig Löcher. Spärliche Corpora amylacea. Die Gefässe verdickt; um sie herum wenig Gliagewebe. Die Spinalwurzeln enthalten degenerirte Nervenfasern, aber in geringer Menge. Was die Vertheilung dieser Ver-

änderungen längs des Rückenmarkes betrifft, so werden dieselben nach unten zu stärker. So z. B. werden die bindegewebigen Fortsätze in den Seitensträngen im Gebiete der N. N. cerv. VI. bedeutend dicker; an der Peripherie bilden sie ein ziemlich dichtes Netz; das Gliagewebe ist in den Seitensträngen vornehmlich um die Gefässe herum, in den Hintersträngen in den ganzen Goll'schen Strängen zu sehen. Im Gebiete der N. N. dors. I. bemerkt man die Gliawucherung in den ganzen Hintersträngen, stärker jedoch ist sie um die Fissura longitudinalis posterior; die Löcher werden zahlreicher. In der Höhe der N. N. dors. VI. werden diese Veränderungen noch stärker. In der Höhe der N. N. dors. X. bleiben sie auf derselben Stufe. Dasselbst bemerkt man in dem rechten Hinterhorne einen mohnkorngrossen Herd, welcher aus Rundzellen besteht. In der Höhe der N. N. lumb. II. werden die Veränderungen ein wenig schwächer. Ueberhaupt sind dieselben in diesem Falle ziemlich wenig ausgebildet und stehen weit hinter den Veränderungen, welche man bei der Paralysis agitans bemerkt.

#### Fall e.

73jähriges Weib.

*Klinische Diagnose.* Insultus apoplecticus ante dies VIII (Haemorrhagia cerebri lateris dextri). Endarteriitis chronica deformans. Hypertrophia cordis praecipue ventriculi sinistri. Nephritis chronica.

*Pathologisch-anatomische Diagnose* (7./III. 1892). Haemorrhagia cerebri gravis. Encephalomalacia obsoleta cerebelli circumscripta. Endarteriitis chronica deformans. Morbus Brighti chronicus gradus levioris. Hypertrophia ventriculi cordis sinistri. Bronchitis suppurativa. Pneumonia lobularis sinistra.

Untersucht wurden Rückenmarksstücke aus dem Gebiete der N. N. cerv. VI., N. N. dors. I., N. N. dors. X. und N. N. lumb. II.

*Resultate:* Obliteration des Centralkanal. Die Ganglienzellen sind stark pigmentirt, die Rindenschichte verdickt. Von ihr gehen gegen das Centrum ziemlich breite Fortsätze ab. Das Gliagewebe ist vermehrt. In den Hintersträngen ist es besonders stark in den Goll'schen Strängen gewuchert, vornehmlich im mittleren Drittel derselben. In den Seitensträngen bemerkt man gewuchertes Gliagewebe um die Gefässe herum und zwischen Fasergruppen, in den Pyramidenseitenstrangbahnen auch zwischen den einzelnen Fasern, obgleich in geringerem Grade als in den Hintersträngen. In den Vordersträngen ist diese Gliawucherung schwach ausgeprägt. Zerstreuter Zerfall der Nervenfasern ist an der ganzen Schnittfläche

zu sehen. Die Gefäße sind stark gefüllt; ihre Wandungen sind verdickt. Die perivasculären und die pericellulären Räume sind verbreitert. In den Wurzeln sind ebenfalls einzelne degenerierte Nervenfasern zu sehen. Diese Veränderungen werden in der Richtung nach unten stärker, im unteren Theile des Dorsalmarkes werden sie ein wenig schwächer, und im Lendenmarke werden sie wieder ein wenig stärker. So werden in der Höhe N. N. d. I. die bindegewebigen Fortsätze stärker und wird die Gliawucherung ebenfalls stärker; in den Hintersträngen nimmt diese letztere die ganzen Goll'schen Stränge ein und ebenso auch, obgleich etwas weniger, die Burdach'schen Stränge; hier, und zwar nach innen von der Austrittsstelle der Hinterwurzeln erreicht die Gliawucherung sogar einen höheren Grad als in den Goll'schen Strängen. In der Höhe der N. N. dors. X. werden diese Veränderungen schwächer, aber in der Höhe der N. N. lumb. II. werden sie wieder ein wenig stärker; hier bemerkt man eine bedeutende Gliawucherung in den ganzen Hintersträngen, insbesondere an deren Peripherie; in den Seitensträngen ist die Gliawucherung ebenfalls ziemlich stark im Gebiete der Pyramidenseitenstrangbahnen ausgeprägt. Ueberhaupt sind die Veränderungen in diesem Falle ziemlich schwach; wenn sie auch etwas stärker als im vorhergehenden Falle auftraten, so sind sie dennoch jedenfalls weit schwächer als die Veränderungen, welche bei der Paralysis agitans beobachtet werden.

### Fall f.

60 jähriges Weib.

*Klinische Diagnose.* Marasmus. Psychosis ex inanitione post extirpationem carcinomatis uteri.

*Pathologisch-anatomische Diagnose* (25./VI. 1888). Marasmus senilis. Atrophia sclerotica cerebri. Vulnus suppurans in pelvi post extirpationem carcinomatis uteri.

Untersucht wurden Rückenmarksstücke aus der Höhe der N. N. cerv. V., N. N. cerv. VI., N. N. cerv. VII., N. N. dors. III., N. N. dors. X. und N. N. lumb. III.

*Resultate:* Der Centralkanal ist überall durch proliferirte Epithelzellen obliterirt; im Gebiete der N. N. lumb. III. ist er ausserdem erweitert. Das Gliagewebe um ihn herum ist etwas vermehrt und enthält wenig Corpora amylacea. Die Ganglienzellen sind stark pigmentirt. Die Rindenschicht ist etwas verdickt. Die bindegewebigen Fortsätze sind schwach ausgeprägt, das Gliagewebe ist fast normal; in den Hintersträngen bemerkt man eine unbe-



leutende Vermehrung desselben, hauptsächlich um die Gefäße herum. In den Seitensträngen ist die Gliawucherung etwas stärker ausgeprägt und zwar auch zwischen den einzelnen Nervenfasern, insbesondere in der Gegend der Seitenhörner. In den Vordersträngen ist das Gliagewebe fast in demselben Grade gewuchert; am stärksten in den centralen Theilen in der Nähe der vorderen Commissur. Einzelne Nervenfasern sind degenerirt und finden sich spärliche Lücken. Die Gefäße sind in ihren Wandungen verdickt. Die perivascularären und die pericellulären Räume sind ausgedehnt. In den Wurzeln sind einzelne degenerirte Nervenfasern zu bemerken. Ueber das ganze Rückenmark sind in geringer Anzahl Corpora amylacea zerstreut. Was die Vertheilung dieser Veränderungen längs des Rückenmarkes betrifft, so werden sie nach unten zu etwas stärker, indem sie in der Höhe der N. N. dors. X. das Maximum erreichen, im Lendentheil dagegen bleiben sie auf derselben Stufe oder werden sogar etwas schwächer. Ueberhaupt sind die Veränderungen in diesem Falle sehr schwach ausgeprägt.

#### Fall g.

75 jähriger Mann.

*Klinische Diagnose.* Haemorrhagia cerebri. Hemiplegia dextra (seit 17 Tagen). Aphasia. Pneumonia lobularis. Fibrolipomata subcutanea.

*Pathologisch-anatomische Diagnose* (12./XI. 1891). Endarteritis chronica deformans. Embolia arteriae fossae Sylvii sinistrae subsequente emollitione hemisphaerii cerebri sinistri circumscripta. Morbus Brighti chronicus cum cystidibus renum. Hypertrophia prostatae subsequente hypertrophia muscularis vesicae urinariae et diverticulis vesicae urinariae. Marasmus universalis senilis. Bronchitis catarrhalis. Lipomata subcutanea multiplicia.

Untersucht wurden Rückenmarksstücke aus dem Gebiete der N. N. cerv. III., N. N. cerv. VI., N. N. dors. I., N. N. dors. III., N. N. dors. VI., N. N. dors. X. und N. N. lumb. II.

*Resultate:* Der Centralkanal ist in seiner ganzen Ausdehnung obliterirt. Die Ganglienzellen sind stark pigmentirt. Die Rindenschichte ist etwas verdickt. Die von ihr abgehenden Fortsätze sind wenig entwickelt. Die Neurogliakerne sind vermehrt, insbesondere in der grauen Substanz. Das Gliagewebe ist in den peripheren Theilen der Hinterstränge, besonders aber um die Fissura longitudinalis posterior herum ein wenig vermehrt. In den Seitensträngen und Vordersträngen ist diese Gliawucherung sehr schwach ausgeprägt, am meisten noch um die Gefäße herum. Einzelne

Nervenfasern sind degenerirt und zeigen sich spärliche Lücken. Sehr wenige Corpora amylacea. Die Gefässe sind nur in ihren adventitiellen Scheiden verdickt und stark mit Blut gefüllt. Die perivasculären Räume sind etwas ausgedehnt. In den Wurzeln gibt es fast keine degenerirten Nervenfasern. Diese Veränderungen werden in der Richtung nach den unteren Theilen hin etwas stärker, wobei sie aber immer noch sehr schwach bleiben. So bemerkt man in der Höhe der N. N. cerv. III die Gliawucherung hauptsächlich nur um die Fissura longitudinalis posterior, in der Höhe der N. N. cerv. VI. dehnt sie sich schon auf die ganzen Goll'schen Stränge aus, obschon sie nicht stärker wird. Im Gebiete der N. N. dors. I. werden die bindegewebigen Fortsätze dicker, die Zahl der Lücken ist grösser. Im Gebiete der N. N. dors. III. bemerkt man einen frischen Blutungsherd in der grauen Substanz. In der Höhe der N. N. dors. VI. scheinen diese Veränderungen etwas schwächer ausgeprägt zu sein, in der Höhe der N. N. dors. X. bleiben sie auf derselben Stufe, aber in der Höhe der N. N. lumb. II. werden sie wieder stärker. Hier halten sie sich vornehmlich an die centralen Theile der Hinterstränge, besonders um die Fissura longitudinalis posterior. Ueberhaupt sind die Veränderungen in diesem Falle sehr schwach entwickelt, so dass sie kaum die Grenzen des Normalen überschreiten.

#### Fall h.

68jähriger Mann.

*Klinische Diagnose.* Emphysema pulmonum. Bronchitis. Arteriosclerosis.

*Pathologisch-anatomische Diagnose* (4./II. 1892). Marasmus senilis. Bronchitis catarrhalis. Emphysema pulmonum. Tuberculosis obsoleta pulmonis dextrae et glandularum lymphaticarum peribronchialium. Adenomata glandulae thyreoideae. Carcinoma labii inferioris.

Untersucht wurden Stücke aus dem N. radialis, N. ulnaris und N. medianus und aus folgenden Muskeln: M. deltoides, M. pectoralis major, M. biceps brachii, M. extensor digitorum communis, M. flexor digitorum communis profundus, M. supinator longus, M. vastus medius und M. sartorius.

In den peripheren Nerven wurde zerstreute Degeneration einzelner Nervenfasern, geringe Verdickung des Perineuriums und Sclerose der Gefässe gefunden.

In den Muskeln sind die Fasern im allgemeinen gut erhalten, nur stellenweise zeigen sie fettige Degeneration. Die Kerne sind in den meisten Muskelfasern unbedeutend, in einigen aber ziemlich bedeutend vermehrt. Zwischen den einzelnen Muskelfasern bemerkt

man an einigen Stellen Bindegewebswucherung. Die Gefäße sind dickwandig. Die Muskelendästchen der Nerven enthalten einzelne degenerierte Nervenfasern.

#### Fall i.

70jähriger Mann.

*Klinische Diagnose.* Emphysema pulmonum. Pleuritis dextra. Bronchitis.

*Pathologisch-anatomische Diagnose* (29./I. 1892). Tuberculosis chronica pulmonum (Infiltratio tuberculosa recens sinistra). Ulcus tubercolorum intestini cicatrisatum. Tuberculosis chronica glandularum lymphaticarum. Endarteriitis chronica deformans cum aneurysmata aortae thoracicae descendentis. Hypertrophia cordis gradus levioris. Marasmus universalis senilis. Carcinoma recti. Adenoma glandulae thyreoideae.

Untersucht wurden der M. deltoides, M. biceps brachii, M. supinator longus, M. vastus medius und M. gastrocnemius.

In allen diesen Muskeln sind die Muskelfasern gut erhalten. Die Kerne der Muskelfasern sind in einigen von ihnen bedeutend vermehrt, in anderen Muskeln ist die Zahl derselben normal. Die Gefäße sind dickwandig. In den Muskelendästchen der Nerven sind einzelne Nervenfasern degeneriert.

#### Fall k.

74jähriges Weib.

*Klinische Diagnose.* Nephritis chronica. Pleuropneumonia lateris dextri. Arteriosclerosis. Marasmus.

*Pathologisch-anatomische Diagnose* (3./II. 1892). Pneumonia lobularis bilateralis partim in suppuratione. Bronchitis suppurativa diffusa. Marasmus senilis. Morbus Brighti chronicus. Hydro-nephrosis sinistra. Polypus mucosus cervicis uteri.

Untersucht wurden der M. deltoides, M. pectoralis major, M. biceps brachii, M. flexor digitorum communis profundus, M. extensor digitorum communis, M. vastus medius und M. sartorius.

Einzelne Muskelfasern haben eine Fettdegeneration erlitten. Die Muskelkerne sind überall bedeutend vermehrt. Die Menge der interstitiellen Kerne überschreitet nicht die Grenzen der Norm. Das Bindegewebe ist etwas vermehrt. Die Gefäße sind dickwandig. Einzelne Nervenfasern in den Muskelendästchen der Nerven sind degeneriert.

Es wurden also bei den von mir untersuchten alten Individuen sowohl im Rückenmarke als auch in den peripheren Nerven und in den Muskeln Veränderungen gefunden. Im Rückenmarke wurde in allen Fällen eine starke Pigmentation der Ganglienzellen getroffen, wobei einige derselben keine Kerne hatten. Die Rinden-

schichte war in allen Fällen mehr oder weniger verdickt. In einigen Fällen gingen von ihr gegen das Centrum zarte, in anderen Fällen wieder ziemlich starke Fortsätze ab. In einigen Fällen wurde eine besonders starke Entwicklung dieser Bindegewebssepta in den peripheren Theilen der Marksubstanz beobachtet, wo dieselben ein ziemlich dichtes Netz bildeten. Diese bindegewebigen Fortsätze waren besonders in den Seitensträngen ausgeprägt. In vielen Fällen waren die Neurogliakerne vermehrt, insbesondere in der grauen Substanz. Das Gliagewebe war in einigen Fällen unbedeutend vermehrt, in anderen Fällen dagegen war es sehr stark gewuchert, so dass es fast denselben Grad der Entwicklung erreichte, welcher bei der Paralysis agitans beobachtet wird. In allen Fällen wurde die stärkste Vermehrung des Gliagewebes in den Hintersträngen, besonders um die Fissura longitudinalis posterior herum beobachtet; dann waren fast ebenso stark die hinteren Theile der Seitenstränge, vornehmlich die Pyramidenseitenstrangbahnen, ergriffen. In diesen Theilen der Seitenstränge und in den Hintersträngen war das Gliagewebe mehr oder weniger auch zwischen den einzelnen Nervenfasern vermehrt, während es in den übrigen Theilen der Seitenstränge und in den Vordersträngen hauptsächlich nur um die Gefässe oder um Fasergruppen herum vermehrt war. In allen Strängen waren von der Gliawucherung die centralen Theile mehr ergriffen als die peripheren. Ueberall enthielt das gewucherte Gliagewebe eine grössere oder kleinere Anzahl von Corpora amylacea, welche jedoch nirgends besonders reichlich waren. In verschiedenen Theilen der weissen Substanz wurden einzelne Nervenfasern auf verschiedenen Stufen der Degeneration angetroffen; an einigen Stellen waren die Nervenfasern schon gänzlich verschwunden und hatten an ihrer Stelle Lücken zurückgelassen, von denen eine grössere oder kleinere Anzahl in allen Fällen constatirt werden konnte. Die Spinalwurzeln enthielten ebenfalls meist einzelne degenerirte Nervenfasern. Die Gefässe waren fast in allen Fällen in ihren Wandungen verdickt und stark gefüllt; stellenweise wurden kleine frische Blutungsherde bemerkt. Die perivascularären und die pericellulären Räume waren meistens erweitert. Der Centralkanal war in allen Fällen obliterirt, in einigen Fällen aber auch erweitert. In den peripheren Nerven wurden Degeneration einzelner Nervenfasern, eine leichte Verdickung des Perineuriums und Veränderungen im Gefässsysteme beobachtet. In den Muskeln bemerkte ich mehrmals Fettdegeneration einzelner Muskelfasern, in einigen Fällen eine mehr oder weniger bedeutende Kernvermehrung, in einigen Fällen eine schwache Bindegewebswucherung, dann in allen Fällen Degeneration einzelner

Nervenfasern in den Muskelästen der peripheren Nerven und Veränderungen in den Gefäßen.

Wir haben gesehen, wie verschieden der Grad dieser Veränderungen in den einzelnen Fällen ist. Während in einigen Fällen die Veränderungen so bedeutend sind, dass sie fast den bei der Paralysis agitans beobachteten Veränderungen gleichkommen, überschreiten sie in anderen Fällen kaum die Grenzen der Norm. *F. Schultze* und *Sass* hatten wahrscheinlich mit Fällen der letzteren Art zu thun, und deshalb gelangten sie zu negativen Resultaten. Es wäre höchst interessant zu untersuchen, ob der höhere oder geringere Grad dieser Veränderungen nicht mit dem Umstande zusammenhängt, dass das betreffende Individuum an Zittern gelitten hatte oder nicht. Vielleicht haben diejenigen greisen Individuen, bei welchen Zittern beobachtet wird und welche in dieser Hinsicht eine Aehnlichkeit mit den an Paralysis agitans Leidenden besitzen, auch im Rückenmarke solche Veränderungen, welche den Veränderungen bei der Paralysis agitans fast gleichkommen, und umgekehrt, diejenigen von ihnen, welche von Zittern ganz frei sind, auch im Rückenmarke fast keinerlei Abweichungen von der Norm. Leider ist es mir nicht gelungen, hinsichtlich dieser Frage irgend welche Daten über die von mir untersuchten Individuen zu erhalten. In der Litteratur aber existirt eine Hinweisung von *Dubief*, welche meine Annahme nicht bestätigen würde. *Dubief* nämlich untersuchte das Rückenmark bei Greisen, welche an Zittern litten, und bei Greisen, welche von demselben frei waren, und fand sowohl in dem einen als auch in dem anderen Falle vollkommen gleichartige Veränderungen. Jedenfalls wäre eine genauere Untersuchung dieser Frage in der erwähnten Richtung wünschenswerth.

Indem meine Untersuchungen von den Angaben von *F. Schultze* und *Sass* abweichen, stimmen sie vollkommen überein mit den Angaben von *Joffroy*, *Dubief* und *Borgherini* hinsichtlich des Rückenmarkes, mit den Angaben von *Arthaud*, *Gombault* und *Leyden* hinsichtlich der peripheren Nerven und mit den Angaben von *Sass* hinsichtlich der Muskeln. *Wir sehen demnach, dass die im Greisenalter beobachteten Veränderungen des Nervensystems und der Muskeln sich qualitativ durch nichts von den Veränderungen bei der Paralysis agitans unterscheiden. Der einzige Unterschied besteht darin, dass bei der Paralysis agitans diese Veränderungen stärker ausgeprägt sind.*

Eine solche Verstärkung der senilen Veränderungen bei der Paralysis agitans scheint mir ebenso wie *Borgherini* zur Erklärung des Krankheitsbildes vollkommen hinreichend zu sein, um so mehr, als sich das letztere vom einfachen Tremor senilis eigentlich wenig

unterscheidet. *Koller* zweifelt ebenfalls nicht daran, dass die von ihm beschriebenen Veränderungen in der Rückenmarke mit der Krankheit selbst im Zusammenhange stehen. Einen Beweis dessen sieht er im besonderen und gleichmässigen Befallensein von Hals- und Lendenanschwellung, ferner im asymmetrischen Auftreten und endlich in der Mehrbetheiligung der Hinterstränge, in welchen sich gewiss auch die ersten Spuren der Affection zeigen. Dadurch dürfte sich auch der von dem Ausbruche der eigentlichen Paralysis agitans in den meisten Fällen beobachtete vorwiegend sensible Charakter der klinischen Störungen erklären lassen. Da er der Ansicht ist, dass die sclerotischen Veränderungen an und für sich kaum genügen dürften, um die Symptome der Paralysis agitans durch blosse, mechanische Wirkung zu erklären, sei dies durch Irritation der Fasern, sei es auf dem Wege einer Art Druckatrophie der Nerven-elemente, nimmt er eine Wirkung der Veränderungen durch die Vermittlung des Gewebssaftes und der Lymphcirculation an. Eine Stauung des Gewebssaftes dürfte einerseits eine Störung der Ernährung der Gewebe zur Folge haben, und andererseits eine erhöhte Concentration der irritirenden und als Toxine wirkenden Zersetzungsprodukte herbeiführen. Oder umgekehrt, die durch irgend etwas bedingte Störung der Lymphcirculation habe, wenn auch in unbedeutendem Grade, durch lange Dauer zu einer Vermehrung besonders des perivascularären Gliagewebes führen können, hauptsächlich dort, wo schon unter normalen Verhältnissen die Bedingungen für den Abfluss des Gewebssaftes ungünstigere sind, d. i. in den Hinter- und dann in den Seitensträngen. Es scheint mir, dass man die Erklärung des Krankheitsbildes, dessen Hauptsymptome im Zittern und in der Rigidität der Muskeln sowie in der allmäligen Lähmung bestehen, vielmehr in der motorischen als in der sensiblen Sphäre suchen müsse, und dass die von anderen und von mir gefundenen anatomischen Veränderungen vollständig hinreichen, um die jedenfalls noch zu wenig begründete Theorie von „Paralysis agitans-Toxinen“ entbehren zu können. In der That, die bedeutende Affection der Pyramidenbahnen in der Rückenmarke, die Atrophie und Degeneration vieler motorischer Ganglienzellen der Vorderhörner, die stärker oder geringere Affection der Centralwindungen des Gehirns und die Degeneration einzelner Nervenfasern in den peripheren Nerven: alles dies kann nach meiner Ansicht zur Erklärung des Krankheitsbildes ausreichen.

Was nun die Frage anlangt, welche von den gefundenen Veränderungen — ob die Hyperplasie des Bindegewebes oder die Veränderungen im Gefässsysteme oder die Veränderungen in den

**Ganglienzellen und Nervenfasern** — als primär betrachtet werden sollen, so bin ich in Anbetracht dessen, dass, im Rückenmarke wenigstens, alle Veränderungen am stärksten um die Gefässe herum ausgeprägt sind und sich in einigen Fällen auf deren nächste Umgebung beschränken, der Meinung, dass das Gefässsystem primär afficirt wird; die Wucherung des Stützgewebes um die Gefässe und die Veränderungen in den nervösen Elementen müssen für secundäre Erscheinungen gehalten werden. Annähernd dieselbe Anschauung hat *Borgherini*, welcher eine Bestätigung seiner Ansicht auch darin erblickt, dass die Atrophie der nervösen Elemente am stärksten um die Gefässe herum ausgeprägt ist, um welche herum auch die grösste Anzahl von Corpora amylacea liegt, die der Autor für „atrophirte Nerven“ hält.

*Auf Grund der Vergleichung der Resultate der Untersuchung des senilen Nervensystems und des Nervensystems bei der Paralysis agitans muss ich mich daher in meinen Anschauungen über das Wesen dieser Krankheit vollständig der Meinung von Jacobsohn, Dubief und Borgherini anschliessen, nach welcher die Paralysis agitans nichts anderes als der Ausdruck einer abnorm hochgradigen etwa auch vorzeitigen Senilität des Nervensystems ist.*

Wenn sich nun die Sache so verhält, wenn bei der Paralysis agitans thatsächlich nur eine mehr oder weniger bedeutende Steigerung der senilen Veränderungen beobachtet wird, wenn diese Veränderungen so beständig sind, dass sie von allen oben angeführten Autoren und mir gefunden wurden, wie ist es dann zu begreifen, dass sie andere Autoren und zwar viel zahlreichere, nicht gefunden haben, obgleich sie dieselben sorgfältig suchten, indem sie z. B. ganze Serienschritte machten, wie es *Oppenheim* gethan hat. Suchen wir uns die Ursachen dieser Erscheinung zu erklären. Wie oben erwähnt, wurde ein Theil der negativen Fälle bloss makroskopisch untersucht, und kann deshalb selbstverständlich keine Bedeutung haben. Solche Fälle sind diejenigen von *Petraeus*, *Bauer*, *Leroux*, *Wienskowitz* und *Mohn*, und augenscheinlich auch die Fälle *Rosenthal*, *Hasse*, *Simon*, *Ollivier* und *Charcot*; hinsichtlich dieser letzteren fand ich wenigstens in der Litteratur keine Angaben, aus welchen hervorgehen würde, dass in denselben mikroskopische Untersuchungen vorgenommen worden wäre.

Hinsichtlich des Falles *Joffroy* wissen wir, dass dieser letztere zwar zu negativen Resultaten gelangte, dass aber seine Befunde im Wesentlichen einen positiven Charakter haben, weshalb dieser Fall eigentlich aus der Zahl der negativen Fälle ausgeschlossen werden muss.

In den Fällen *Burrelli* und *Oppenheim* (Heimann) weicht die

mikroskopische Untersuchung von der makroskopischen Untersuchung stark ab. So fand *Burresi* bei der Section vermehrte Consistenz des Pons, des Bulbus und des oberen cervicalen Theiles der Medulla spinalis, bei mikroskopischer Untersuchung fand er jedoch nichts abnormes. *Heimann* bemerkte bei der Section, dass die Goll'schen Stränge im Lendenmark von etwas „verdächtiger Färbung“ waren, und dass man makroskopisch die Vorder- und Hinterstränge nicht als abgegrenzt erkennen konnte; *Oppenheim* jedoch fand bei mikroskopischer Untersuchung dieses Falles nichts abnormes. Ein solcher Widerspruch zwischen makroskopischer und mikroskopischer Untersuchung wie in diesen zwei Fällen, insbesondere im Falle *Burresi*, ist gewiss darnach angethan, diesen beiden Fällen eine ganz exceptionelle Stellung anzuweisen und möchte ich glauben, dass durch die Befunde in diesen beiden Fällen die eben entwickelte Anschauung über die anatomische Grundlage der Paralysis agitans nicht erschüttert wird.

Im Falle *Westphal's* muss man die Hinlänglichkeit der mikroskopischen Untersuchung in Zweifel ziehen; denn *Westphal* sagt selbst, dass „eine vorläufige Untersuchung des erhärteten Rückenmarkes und der Medulla oblongata“ ihn zu negativem Resultate geführt habe.

*Vulpian* fand zwar in seinem Falle nichts abnormes, aber er glaubt selbst nicht, dass bei der Paralysis agitans keinerlei Veränderungen vorkämen, indem er sich auf die Unzulänglichkeit der Untersuchungsmethoden in jener Zeit beruft. Auf Grund der Daten der experimentellen Pathologie gelangt er zu dem Schlusse, dass der Sitz der Krankheit in den Pons und den Bulbus zu verlegen sei, und legt demnach seiner negativen Untersuchung keine Bedeutung bei.

Dasjenige jedoch, was *Vulpian* anlässlich seines Falles über die Unzulänglichkeit der Untersuchungsmethoden in jener Zeit sagt, kann auch von den übrigen älteren negativen Fällen gesagt werden, und zwar von den Fällen *Ordenstein*, *Ball*, *Latouille*, *Kühne* und *Berger*. Andererseits muss man des Vorganges von *Joffroy* gedenken, welcher trotz zweifellos vorhanden gewesenen positiven Veränderungen für sich zu negativem Resultate gelangte. Wer bürgt dafür, dass dasselbe nicht auch einigen von den oben erwähnten Autoren begegnet ist?

*Auf Grund aller voranstehender Auseinandersetzungen halte ich mich für berechtigt zu der Behauptung, dass bei der reinen Paralysis agitans ganz bestimmte pathologische Veränderungen des Nervensystems die anatomische Grundlage der Krankheit bilden.*

Prag, Juni 1892.



Aus der medicin. Klinik des Herrn Prof. *Kahler*.

## BEOBACHTUNGEN UND VERSUCHE UEBER DIE SOGENANNT E AMOEBENDYSENTERIE.

Von

DR. FRIEDRICH KOVÁCS,  
Assistenten der Klinik.

(Hierzu Tafel XV.)

Die Meinung, dass man es bei der Ruhr wie bei anderen Infectionskrankheiten mit einem organisirten, belebten Contagium zu thun habe, hat zu einer grossen Reihe von Untersuchungen geführt, welche sich die Aufgabe stellten auf pathologisch-anatomischem Wege oder mit Hilfe des Thierversuches den specifischen Erreger der Dysenterie zu ermitteln. Während aber bei einer grossen Anzahl von Infectionskrankheiten diese Bestrebungen von Erfolg begleitet waren und zu der Erkenntniss des die Krankheit verursachenden Organismus geführt haben, sind die Ergebnisse der Forschungen, welche sich mit der Ergründung des Dysenterievirus beschäftigen, noch durchaus nicht abgeschlossen und haben nicht zur Auffindung eines, sondern zur Aufstellung einer grossen Reihe von Microorganismen geführt, welche von ihren Entdeckern als die Erreger der Dysenterie angesprochen wurden. Diese Divergenz der Befunde, welche auf Grund mehr oder weniger beweiskräftigen Forschungsmaterials gemacht wurden, hat in neuester Zeit die Anschauung begründet, dass man es bei der bisher klinisch und anatomisch als einheitlich betrachteten Krankheitsform der Dysenterie, mit ätiologisch verschiedenen Erkrankungen zu thun habe, welche nur das grobe anatomische Bild und gewisse klinische Haupteigenschaften mit einander gemeinsam haben.

Eine besondere Beachtung wurde in neuerer Zeit dem Vorkommen und der möglichen pathogenetischen Bedeutung gewisser Protozoen bei Dysenterie und verwandten krankhaften Zuständen

des Darmes zutheil, die, wiewohl schon länger vorher bekannt, doch bis dahin nicht genügend gewürdigt waren.

Schon im Jahre 1860 hatte *Lambl*<sup>1)</sup> im zähen Schleime des Duodenums und Pleums eines an Enteritis verstorbenen Kindes gefundene Gebilde beschrieben, welche aus einer homogenen Substanz mit einem oder zwei helleren Fleckchen (Bläschen) bestanden. Ihre Grösse betrug 0.0045—0.0062 mm. Sie zeigten in der Ruhe rundlich-ovale Form, konnten aber durch Ausstrecken von Fortsätzen sehr vielfach ihre Gestalt verändern. L. bezeichnete sie als Amöben.

Im Jahre 1875 beschrieb *Lösch*<sup>2)</sup> einen den Protozoën zugehörigen Darmparasiten, welcher mit dem *Lambl*'schen nur wenig Uebereinstimmung zeigte und welcher von dem Entdecker mit dem Namen *Amoeba coli* belegt wurde. Es handelte sich um einen an Dysenterie leidenden Bauer, in dessen Stühlen sehr zahlreiche im allgemeinen rundliche zellige Gebilde von im Mittel 70—25  $\mu$  Durchmesser sich vorfanden, an welchen man eine hyaline Rinden- und eine körnige Marksubstanz unterscheiden konnte. Sie besaßen einen deutlichen zart conturirten Kern und zeigten sehr häufig eine oder selbst zahlreiche nicht pulsirende Vacuolen; ausserdem enthielten sie oft von aussen aufgenommene Formelemente insbesondere Bacterien, rothe und weisse Blutkörperchen. Die lebhaften Bewegungen, welche an diesen Gebilden wahrgenommen wurden, bestanden darin, dass aus der hyalinen Rindensubstanz glashelle stumpfe Pseudopodien ausgestreckt und wieder eingezogen wurden, um an einer anderen Stelle wieder hervorzutreten. Dabei verharrten dieselben entweder an ein und derselben Stelle oder sie führten langsame Ortsveränderungen in der Weise aus, dass in den weit vorgestreckten glashellen Fortsatz die körnige Marksubstanz nachfloss, während der hintere Theil des Körpers eingezogen wurde. Da L. vermuthete, dass diese von ihm gefundenen Amöben in einem pathogenetischen Zusammenhange mit der vorliegenden Krankheit stehen könnten, injicirte er drei Hunden frische amöbenhaltige Stühle ins Rectum, dessen Schleimhaut bei einem vierten Thiere noch vorher durch Crotonöl gereizt worden war. Bei einem der ersteren Hunde gelang die Uebertragung insofern, als die sonst normal geformten Faeces stellenweise einen Ueberzug von blutigem Schleim, welcher massenhafte Amöben enthielt, zeigten. Da das Allgemeinbefinden des Thieres dabei aber gar keine Störung, die Krankheitserscheinungen keinen Fortschritt zeigten, wurde es 18 Tage nach der letzten Injection getötet. Im Rectum fanden sich nebst ungleichmässiger Schwellung und Röthung der Schleimhaut an 3 Stellen rundliche,

4—7 mm grosse, oberflächliche Ulcerationen. Im Rectalschleime, sowie im Geschwürsgrunde reichliche Amöben. Der übrige Dickdarm sowie die anderen Organe waren normal. *L.* schliesst aus diesem Versuchsergebnisse, dass die Amöben, wenn sie sich in grösserer Zahl im Darne ansiedeln, eine bis zu ulcerativen Zerfall sich steigende Entzündung erregen können.

Die Frage, ob die ganze Krankheit durch die Amöben hervorgerufen wurde oder ob sie in Folge anderer Ursachen entstanden und durch die erst nachträglich in den Darm gerathenen Amöben nur unterhalten worden sei, beantwortet *Lösch* auf Grund der Vergleichung der Krankheitsbilder des Patienten und des inficirten Hundes mit der Annahme, dass der Patient wohl zunächst an Dysenterie erkrankt gewesen wäre und die dann später in den Darm hineingelangten Amöben sich darin vermehrt und die Entzündung unterhalten hätten.

*Leuckart*,<sup>3)</sup> welcher die Beobachtungen von *Lösch* wiedergibt, erwähnt hiebei einer mündlichen Mittheilung seines Freundes *Sonsino*, der in Cairo im Darmschleim eines an Dysenterie leidenden Kindes Amöben, acht bis zehn mal so gross als rothe Blutkörperchen, in grosser Menge gefunden habe.

*Cunningham*<sup>4)</sup> constatirte bei 12<sup>o</sup>/<sub>o</sub> der von ihm in dieser Hinsicht untersuchten Fälle von Cholera-kranken in Indien Amöben von ansehnlicher Grösse, welche Körnchen und Vacuolen enthielten. Er legte dem Befunde keinen Werth bei. Derselbe Autor<sup>5)</sup> theilte in einer späteren Arbeit mit, dass er nicht nur in den Stühlen Cholera-kranker sondern auch bei anderweitig Kranken, ja sogar in den Ausleerungen Gesunder Amöben angetroffen habe. Er fand sie auch in dem Mist von Rindern und Pferden. *C.* meint, dass Bedingung für ihre Existenz flüssige Beschaffenheit und alkalische Reaction des Stuhles sei.

*Perroncito*<sup>6)</sup> fand Amöben im Stuhle bei einem Falle von Dickdarmentzündung.

Bei Gelegenheit seines Aufenthaltes in Aegypten im Jahre 1883, zum Zwecke des Studiums der damals dort herrschenden Cholera-epidemie, wies *Koch* <sup>7)</sup> in den Darmschnitten von vier der fünf untersuchten Dysenterieleichen Amöben neben zahlreichen Bacterien im Geschwürsgrunde nach. Bei einem von diesen Fällen wurde auch ein begleitender Leberabscess untersucht, wobei man in der Abscesswand nur Bacterien, in den benachbarten Lebercapillaren jedoch Amöben fand. In einem anderen Falle von Leberabscess bei Dysenterie fanden sich jedoch weder Amöben noch Bacterien im Eiter, der Wandung oder Umgebung des Abscesses.

*Hlava*<sup>8)</sup> untersuchte bei einer Epidemie in der Prager Irrenanstalt 60 Fälle von Dysenterie nebst einigen sporadischen Fällen. Auf Grund seiner anatomischen Befunde unterscheidet er eine folliculäre Form der Dysenterie mit Bildung linsenförmiger Geschwüre, eine Form, bei welcher durch diffuse Nekrose der oberen Schleimhautschicht unregelmässige Geschwüre gebildet werden, und endlich eine gangränöse Form. Als wesentlich nimmt er für den Process die primäre mehr oder minder tiefe Nekrose an, mit folgender reactiver Entzündung.

Aus den Stühlen wurden 19 Formen von Coccen und Bacillen isolirt, die bei Thierversuchen nur vorübergehende diarrhoische Stuhlentleerungen hervorriefen. Dagegen wurden einige positive Erfolge mit den Stühlen selbst erzielt, wenn dieselben Hunden oder Katzen per rectum oder nach Laparotomie in das Duodenum injicirt worden waren. Von 17 Hunden gelang es 2, von 6 Katzen 4 zu inficiren, während bei Kaninchen, Meerschweinchen, Hühnern die Versuche vergeblich blieben. Die Hunde genasen nach 8 Tagen völlig. Bei 2 Katzen wurden im Darme ulcerative Veränderungen gefunden.

Im Stuhle fast jedes der von ihm beobachteten Fälle, ferner in den Darmschnitten fand *Hlava* Amoeben, die in ihrem Aussehen ganz mit den von anderen Autoren beschriebenen übereinstimmten und im nativen Zustande, bei einer Länge von 0.012—0.036 mm, 0.011—0.018 mm breit waren. In einem Falle wurden besonders grosse Exemplare gefunden, die 0.078 mm in der Länge und 0.036 mm in der Breite massen. Da Infection von Versuchsthiere mit den aus den Stühlen isolirten Bacterien nicht, mit den amoebenhaltigen Stühlen dagegen wohl gelang, schliesst *H.*, die Amoeben möchten die Ursache der sporadischen und epidemischen Dysenterie sein.

*Grassi*<sup>9, 10)</sup> hat Amoeben in Fällen von Darmentzündung, ferner bei Typhus, Cholera, Pellagra, secundären Entzündungen des Dickdarms infolge von Tumoren desselben u. s. w., aber auch bei ganz Gesunden beobachtet und behauptet, dass die *Amoeba coli* in Italien eine ganz gewöhnliche Erscheinung sei, der gar keine pathogenetische Bedeutung zukomme.

*Massiutin*<sup>11)</sup> berichtet über fünf Fälle verschiedener Darmkrankungen aus der Klinik von *Lösch* in Kijew, bei welchen Amoeben in den Stühlen gefunden wurden. *Der 1. Fall* war ein solcher, der aus acuter Dysenterie in chronische übergegangen war, die schon sieben Jahre lange bestand. Die flüssigen oder breiigen Stühle enthielten viel blutigen Schleim mit reichlichen Amoeben.

Behandlung mit Borsäure-, Chinin- und Tanninclysmen, Chinin innerlich. Vorübergehendes Verschwinden der Amoeben. *Fall 2* betraf einen Bauer mit chronischem Dickdarmkatarrh. Flüssige Stühle mit kleinen Schleimklümpchen. Reichliche Mengen von *Cercomonas intestinalis*, in geringerer Menge Amoeben. *Im Falle 3* handelte es sich um einen jungen Mann, der an Abdominaltyphus litt. In den flüssigen, schleimhaltigen Stühlen reichlich *Cercomonas intestinalis*, ferner Amoeben und Trichocephaluseier. Cercomonaden und Amoeben schwinden mit dem Abklingen des Processes. Der *4. Kranke* litt an acutem Darmkatarrh mit schleimigen Stühlen ohne Schmerz oder Tenesmus. Innerliche Darreichung von Sol. argent. nitric., Ol. ricini, ausserdem Chininklysmen. Nach 11 Tagen schwinden die Amoeben. Stühle fest, mit Schleimklümpchen bedeckt, aber ohne Amoeben. Der *5. Kranke* zeigte die Erscheinungen eines chronischen Darmkatarrhs. In den schleimigen Stühlen Amoeben und reichlich *Cercomonas intestinalis*. In einem Falle von acutem Dickdarmkatarrh mit blutig-schleimig-eitrigen Stühlen fand *M.* keine Amoeben. Die Beschreibung, welche *M.* von den Amoeben gibt, stimmt mit jener von *Lösch* und anderen Autoren überein. Die Grösse betrug 0.006—0.035 mm.

Auf Grund seiner Beobachtungen stellt *M.* folgende Sätze auf: 1. Die Amoeben gelangen in den Darm wahrscheinlich mit dem Trinkwasser und siedeln sich hauptsächlich im Schleime des Dickdarms an, wo sie sich vermehren, falls sie im Darne die zu ihrer Existenz nothwendigen Bedingungen finden; 2. von der Menge derselben hängt auch die Intensität der von ihnen hervorgerufenen Erkrankung ab (in leichten Fällen beobachtet man nur eine vermehrte Schleimabsonderung). Ob dieselben an und für sich imstande sind, bei gewöhnlichen Verhältnissen Durchfälle und Darmulcerationen (wenn auch oberflächliche) hervorzurufen, muss man zur Zeit noch dahingestellt sein lassen.

Geschwürige Processe im Darne scheinen für die Entwicklung der Amoeben sehr günstig zu sein, und diese vermögen wohl die Heilung der Geschwüre zu verhindern.

*Osler*<sup>12, 13</sup>) theilte einen Fall von chronischer Dysenterie mit dysenterischem Leberabscess mit. Die Infection hatte in Panama stattgefunden. Sowohl in den Stühlen als in dem weissen, rahmigen Eiter des Leberabscesses wurden die charakteristischen Amoeben, in letzterem neben Eiterzellen und Detritus gefunden. Nach der Ansicht *O.*'s muss das Verhältnis dieser parasitischen Amoeben zur Dysenterie durch weitere Untersuchungen festgestellt werden.

Weitere Fälle von Dysenterie mit dem Befunde von Amoeben

wurden im selben Jahre aus Amerika von *Laflour*,<sup>14)</sup> *Simon*,<sup>15)</sup> *Musser*<sup>16)</sup> und *Stengel*<sup>17)</sup> mitgetheilt; in einigen von diesen waren Leberabscesse in die Lunge durchgebrochen, so dass sich Lungenabscesse mit amoebenhaltigem Sputum entwickelten. Letztgenannter Autor hebt das Vorkommen von Pigmentkörnchen in den Amoeben hervor, welche Eigenbewegung zeigen. Er machte erfolglose Uebertragungsversuche auf Meerschweinchen.

*Calandrucio*<sup>18)</sup> misst den Amoeben keine pathogenetische Bedeutung bei. Er verschluckte selbst zahlreiche „eingekapselte“ Amoeben, konnte diese in seinen Stühlen auch nachweisen, wurde jedoch nicht von Dickdarmentzündung befallen.

*Fenoglio*<sup>19)</sup> beobachtete auf Sardinien einen Fall von Enterocolitis mit sehr reichlichen Amoeben, die er als die Ursache der Krankheit ansah. Durch Chininsulfatklysmen waren dieselben nicht völlig zum Verschwinden zu bringen.

*Baumgarten*<sup>20)</sup> spricht in seinem Lehrbuche der pathologischen Mykologie seine Meinung über die Wirkung der Amoeben in folgender Weise aus: „ . . . Für unwahrscheinlich halten wir indessen, dass die Amoeben die *Gesamtheit* des dysenterischen Processes zustande bringen. Die Dysenterie besteht anatomisch in einer Combination diphtheritischer und eitriger Entzündung, welche schnelle und tiefgreifende Ulcerationen der erkrankten Theile herbeiführt. Dass amoebenartige Parasiten *ulcerative* Prozesse ins Dasein rufen können, dafür existirt bisher unseres Wissens keine Analogie; wir möchten daher glauben, dass ausser den Amoeben auch die *pyogenen* Mikroorganismen, welche uns als Erreger geschwüriger Prozesse wohlbekannt sind, wesentlich mit an dem Zustandekommen der tropischen Dysenterie betheiligte sind.“

Ueber einen Kranken, der seiner Lungenerscheinungen wegen für einen Phthisiker gehalten worden war, und bei welchem diese Symptome durch einen in die Lunge durchgebrochenen Leberabscess hervorgerufen wurden, berichtet *Eichenberg*.<sup>21)</sup> Im Stuhle und im Eiter wurden zahlreiche Exemplare von *Amoeba coli* gefunden.

*Cahen*<sup>22)</sup> macht Mittheilung über einen Amoebenbefund bei einem vierjährigen Kinde, das unter acuten Erscheinungen und vorwiegenden Darmsymptomen erkrankt war. Das Krankheitsbild entsprach „am ehesten dem einer Ruhr.“ In den flüssigen röthlich-braunen Stühlen fand man neben ziemlich vielen rothen und weissen Blutkörperchen, Bacterien und Darmepithelien Amoeben, welche ganz den von *Lösch* beschriebenen glichen, in der Grösse den Amoeben von *Kartulis* entsprachen, welche letztere C. in Alexandria selbst zu sehen Gelegenheit hatte.

Culturversuche, ebenso Uebertragungsversuche auf Katzen nach vorhergehender Reizung des Darmes mit Glycerin oder Crotonöl blieben erfolglos.

*Dock*<sup>23)</sup> in Galveston (Texas) sammelte Beobachtungen von 12 Fällen, bei welchen Amoeben im Stuhle oder im Inhalte begleitender Leberabscesse vorhanden waren. Die Krankheitsbilder wichen vielfach von einander ab. In vier Fällen bestanden überhaupt keine dysenterischen Symptome. Die Amoeben zeigten das typische Aussehen der *Amoeba coli*. Ihre Grösse war sehr wechselnd, 13–37  $\mu$  im Durchmesser. Cultivierungsversuche schlugen fehl. Als Ursache der Infection wird schlechtes Trinkwasser angeschuldigt.

*Dock* schliesst auf Grund seiner Beobachtungen, dass die *Amoeba coli* sehr weit verbreitet sei, dass sie sich bei ulcerativen Processen des Dickdarmes und den diese letzteren begleitenden Leberabscessen finde, und meint, dass keine Veranlassung vorliege, dem Parasiten pathogene Kraft zuzuschreiben.

Besondere Beachtung scheint uns eine Arbeit von *Lutz*<sup>24)</sup> über Amoebenenteritis zu verdienen. Zunächst stellt der genannte Autor fest, dass über die Thatsache, die Darmamoeben seien wirkliche Parasiten, Einigkeit bestehe. Was die Folgen dieses Parasitismus anlangt, so muss nach Ansicht *L.*'s „mässige Amoebeninfection“ nicht nothwendigerweise von deutlichen Beschwerden gefolgt sein. Wo aber die Zahl der Amoeben eine sehr bedeutende ist, finden wir sie in Begleitung einer ulcerösen Enteritis oder Dysenterie (der sog. chronischen oder tropischen). Darnach und besonders auf Grund seiner eigenen 3 Fälle (in Brasilien beobachtet) möchte *L.* glauben, dass die Amoeben imstande sind, pathologische Processe im Darm zu erzeugen. Es ist wahrscheinlich, dass Keimformen der Amoeben per os eingeführt werden, und dass die Anzahl derselben für die Intensität der Infection nicht gleichgiltig ist. „Es ist aber auch denkbar, dass nur acute Erkrankungen des Darmkanals aus anderer Ursache den Amoeben Gelegenheit geben, sich unter rascherer Vermehrung massenhaft in die Schleimhaut einzunisten und von da vielleicht auch in die Leber zu gelangen.“ Daneben könnten begleitende Flagellaten auch von Bedeutung sein. Aber selbst wenn Hilfsbedingungen nothwendig sind, würde dies die pathologische Bedeutung der Amoeben keineswegs beeinträchtigen. Vorderhand ist kein genügender Grund vorhanden, anzunehmen, „dass mehr als eine Art von echten Amoeben sich den eigenthümlichen Verhältnissen des Parasitismus in Warmblütern angepasst hätte“. Für zutreffender als die bisher übliche Zurechnung der

Amoebenkrankheit zur Dysenterie hält *L.* mit Recht die Auffassung derselben als einer (chronischen) Enteritis mit schleimig-blutigen Entleerungen. Die echte epidemische Dysenterie ist eine davon ganz verschiedene Krankheit, die zu den bakteriellen Infectionen gehört; ebenso ist die sporadische Dysenterie etwas ganz anderes.

Die Therapie der Amoebenenteritis gibt wenig Aussicht auf günstigen Erfolg, da die in dem Geschwürsgrunde eingenisteten Amoeben den vorgenommenen Eingriffen wenig zugänglich sind.

Eine grössere Reihe von sehr verdienstvollen, für die Kenntnis des Vorkommens und der Eigenschaften der Colon-Amoeben grundlegenden Arbeiten verdanken wir *Kartulis*<sup>25-29)</sup> in Alexandria. Angeregt durch den oben angeführten Befund *Kochs*<sup>7)</sup> stellte sich der genannte Forscher die Aufgabe, bei einer grösseren Anzahl von Dysenteriefällen nach Amoeben zu suchen. Es gelang ihm, wie er im Jahre 1886 berichten konnte<sup>25)</sup>, im Laufe der ersten zwei Jahre bei 150 Dysenteriekranken zur Untersuchung zu bekommen und bei allen die Amoeben zu finden, während in zur Controle untersuchten Stühlen anderweitig Darmkranker niemals Amoeben gefunden wurden. Am zahlreichsten traf er sie in schleimig-blutigen Partikelchen frisch entleerter Stühle. Die Amoeben waren etwas kleiner als jene von *Lösch*, (die Grösse betrug 0.012 bis 0.03 mm) entsprachen jedoch denselben im Aussehen und in ihren Bewegungen vollkommen. Neben den Amoeben konnte derselbe Darm auch noch andere Parasiten, vor allem Monadinen, beherbergen. In den frischen Fällen waren die Amoeben weniger häufig als in den älteren. *K.* untersuchte nun auch Schnitte von Darmgeschwüren, fand die Amoeben auch hier wieder im Geschwürsgrunde, besonders zahlreich in frischen Geschwüren und in der Submucosa, ferner, wenn das Geschwür soweit reichte, auch in der Muscularis. Das necrotische Schleimhautgewebe selbst, das eine körnige Detritusmasse darstellte, enthielt nebst Gewebstrümmern und zahlreichen verschiedenartigen Bakterien gleichfalls Amoeben. Auf Grund dieser Befunde glaubte *K.* die Amoeben als die Ursache der tropischen Dysenterie bezeichnen zu müssen.

Die folgende Abhandlung<sup>26)</sup> beschäftigt sich mit den Befunden, die *K.* bei Untersuchung von 20 Leberabscessen erhoben hatte. Bei allen dysenterischen Abscessen fanden sich die Amoeben in der Abscesswand, daneben aber gleichfalls constant Micrococcen. In einem Falle wurden ungefähr eine Stunde nach dem Tode des Kranken die Amoeben im Abscesseiter noch lebend angetroffen.

Eine weitere Arbeit<sup>27)</sup> betrifft denselben Gegenstand wie die vorige. Die Untersuchung zahlreicher neuer Dysenteriefälle hatte die



**Ergebnisse** der früheren Untersuchungen bestätigt. Uebertragungsversuche auf Thiere gelangen nur unvollkommen, dagegen konnten die Amoeben auf alkalisch reagirendem Kaninchenmist, sterilem Wasser, dem etwas Blutserum oder Fleischbrühe zugefügt war, bei gewöhnlicher sowie bei Körpertemperatur gezüchtet werden, allerdings stets neben verschiedenen Bacterienarten. Nach der 3. oder 4. Umzüchtung starben sie jedoch ab. Die bacteriologische Untersuchung von dysenterischen Darmveränderungen sowie Leberabscessen ergab keine vorzugsweise anzutreffende Bacterienart. Den Befund und die Versuchsergebnisse von *Chantemesse* und *Widal* hält *K.* noch nicht für ausreichend, um die Frage der Aetiologie der Ruhr zu lösen. Er gesteht jedoch die Möglichkeit zu, dass auch andere Mikroben Darmentzündung und Darmverschwärung verursachen könnten.

Die *Leberabscesse* werden in *idiopathische* und *dysenterische* geschieden. Bei den *ersteren* fanden sich in 7 von 8 untersuchten Fällen Micrococcen in den Schnitten der Abscesswand, einmal wurden keine Mikroben gefunden. Die Cultur ergab den gelben Eitercoccus und den weissen Traubencoccus. Von dieser Abscessform durch kein wesentliches anatomisches Moment, sondern nur durch die Anwesenheit der Amoeben verschieden ist der *dysenterische Leberabscess*.

Die Amoeben gelangen in die Leber aus den Darmgeschwüren auf dem Wege der Capillaren und Pfortaderwurzeln, sie tragen Mikroorganismen mit sich dahin und werden so zu indirecten Erregern der Eiterung. Dass mikrobenfreie Amoeben Eiterung erregen sollten, hält *K.* für zweifelhaft. In den Schnitten findet man die Amoeben sowohl im Detritus der Wand als auch im angrenzenden Lebergewebe zwischen den Zellen und in den Capillaren, in den meisten Fällen aber ausserdem noch verschiedenartige Bacterien. Amoeben wurden auch in einem secundären Lungenabscess und im Empyemeiter nach Leberabscess gefunden.

Der Inhalt der Abscesse ist rahmig, die Wand bei älteren bindegewebig. In alten Abscessen findet man keine Bacterien, weil sie in der abgeschlossenen Abscesshöhle mit der Zeit zugrunde gehen.

Manchmal kommen oberflächlich liegende Nekrosen des Lebergewebes vor und zwar auch bei idiopathischem Abscess. Im Inhalt dieser Herde findet man nur nekrotisches Gewebe, weder Amoeben noch Mikroben, auch keine Eiterzellen.

Aus den vorliegenden Beobachtungen gehe hervor, schliesst *K.*, dass die Amoeben bei den dysenterischen Leberabscessen eine ätiologische Rolle spielen, während die idiopathischen Leberabscesse

durch aus dem Intestinaltract stammende pyogene Microorganismen hervorgerufen werden.

Besonders erwähnenswerth scheinen uns zwei Fälle von *Tuberculose mit Darmgeschwüren* zu sein, welche K. in der eben citirten Arbeit anführt. In diesen Fällen fanden sich Leberabscesse, in deren eitrigem Inhalt Amöben vorhanden waren.

In einer kurzen im folgenden Jahre erschienenen Mittheilung berichtet K.<sup>26)</sup> über zwei Dysenteriefälle in Griechenland (Athen), die er zu untersuchen Gelegenheit hatte. Bei beiden gelang der Nachweis der Amöben. Ferner bemerkt K. *Massiutin* gegenüber, dass es sich in den von diesem beobachteten Krankheitsfällen, wenn M. dieselben auch als verschiedene Darmerkrankungen auffasst, seiner Meinung nach eben wegen des Amöbenbefundes um Dysenterie acuter und chronischer Form gehandelt habe.

Die letzte bisher erschienene Publication<sup>27)</sup> desselben Autors über die Dysenterieamöbe berichtet über inzwischen gelungene Cultur- und Uebertragungsversuche auf Thiere. Die Angaben einiger Autoren über Amöbenfunde bei verschiedenartigen Darmerkrankungen und auch bei Gesunden erklärt K. dadurch, dass es sich hiebei um andere von der Dysenterieamöbe verschiedene Protozoen gehandelt habe.

Zur Cultur der Amöben erwies sich ein Strohdecoct von 20—30 gr auf 2 Liter Wasser am geeignetsten. Die günstigste Züchtungstemperatur lag zwischen 30 und 38° C. Nach 24 bis 48 Stunden entwickeln sich junge Amöben, die viel kleiner sind und keine Pseudopodien ausstrecken; sie wachsen in den weiteren Tagen zu grossen Amöben heran und strecken Pseudopodien aus. Noch später kommt es zur Bildung eigenthümlicher runder, ruhender Körper mit kleinem Kern und feinem Protoplasma, die K. als Sporen bezeichnet. Setzt man zum Strohdecoct neutrale oder schwach alkalische Bouillon hinzu, so entwickeln sich aus den Sporen neuerdings Amöben. Aus einem Leberabscess, der nur Amöben enthielt, gelang es durch 3 Umzüchtungen Reinculturen zu erhalten.

Ueber erfolgreiche Thierversuche, welche K. mit amöbenhaltigen Stühlen und Amöbenculturen ausgeführt hat, wird an anderer Stelle berichtet.

Zur Controle wurden ausserdem Versuche an Katzen, in derselben Weise wie mit den Amöben, mit mehreren aus dysenterischen Stühlen gezüchteten Bacterien und mit dem *Chantemesse-Widal'schen* Bacillus angestellt, die sämtlich negative Ergebnisse lieferten.

Aus diesen Versuchen folgt nach *Kartulis*, „dass die Dysenterie-amoeben *allein* als die Ursache der Dysenterie anzusehen sind.“

*Pfeiffer*<sup>30)</sup> fand in den Stühlen einiger ruhrkranker Kinder Amoeben, während die Mehrzahl anderer Kinder mit blutig-schleimiger Ausleerung keine Amoeben hatten. *Normand* (bei *Pfeiffer*) in Hongkong sah bei zwei Fällen von Colitis massenhaft Amoeben von 0.0025 mm Grösse im Stuhle.

Eine sehr ausführliche und gründliche Bearbeitung in klinischer und anatomischer Hinsicht erfuhr die mit dem Namen der Amoebendysenterie belegte Krankheitsform durch *Councilman* und *Lasfleur*,<sup>31)</sup> welche die Resultate ihrer Forschung in einer unlängst erschienenen umfangreichen Monographie niedergelegt haben. Die hervorragende Bedeutung, welche diese ausgezeichnete Arbeit für den uns beschäftigenden Gegenstand hat, dürfte eine ausführlichere Angabe des Inhaltes derselben rechtfertigen.

Grundlage der Arbeit bildet die Beobachtung von 15 Krankheitsfällen und der Sectionsbefund in 8 hievon.

Nach einer Anführung der in der Literatur niedergelegten Beobachtungen über Amoebenfunde beim Menschen geben die Autoren eine Beschreibung der ruhenden und sich bewegenden Amoeben, welche in allem wesentlichen mit den von *Lösch*, *Kartulis* und anderen Autoren herrührenden übereinstimmt. Hervorzuheben wäre noch besonders, dass die Autoren neben den anderen, gewöhnlichen Einschlüssen der Amoeben auch Blutpigment in Form brauner, unregelmässiger Massen oder in Gestalt schwarzer Körnchen in denselben beobachtet haben, letztere ganz ähnlich jenen in den Malariaparasiten. Dasselbe wurde im Allgemeinen häufiger in Schnitten als in frischen Amoeben gesehen. Für die Amoebe wird der Name *Amoeba dysenteriae* als bezeichnender als der bisherige *A. coli* vorgeschlagen. Gefärbte Deckglaspräparate oder Schnitte von gehärteten Stühlen gaben keine sehr geeigneten Objecte zum Studium der Amoeben ab. Desto besser liessen sich die feineren Structurverhältnisse derselben an Schnitten gehärteter Gewebe nachweisen. In so hergestellten Präparaten liess sich ein Einblick sowohl in den Bau des Kernes als in die Structur des Zelleibes gewinnen.

Vom klinischen Standpunkte werden die Krankheitsfälle in solche von mässiger Intensität, schwere mit gangranösen Veränderungen einhergehende und endlich in chronische eingetheilt. Der Verlauf zeichnet sich durch häufige Remissionen und Exacerbationen aus. Die acut beginnenden, meist schweren Fälle haben eine Dauer von wenigen Wochen, die mässig schweren währen länger und bilden den Uebergang zu den chronischen, die viele Monate an-

halten können. Der Ausgang erfolgt entweder in Genesung oder ist bei den schweren gangränösen Fällen ein rasch tödtlicher. Dazwischen liegen langwierige Fälle, die endlich auch in Heilung oder im ungünstigen Falle in Folge von complicirenden Erkrankungen oder durch zunehmende Entkräftung tödtlich endigen. In allen länger dauernden Fällen kommt es zur Entwicklung von Anämie. Diarrhoische Stühle bilden das wichtigste Symptom der Krankheit. Bei den gangränösen Formen kommen 30—40 Stühle des Tags vor, bei den acuten 4—10. Sie sind, je nach Form und Grad der Dysenterie, bald, wie bei der gangränösen Form, mehr wässerig, nur wenig fäcal mit necrotischen Gewebsetzen gemengt, von höchst intensivem Geruch und graugrünlicher oder rötlichbrauner Farbe, bald, besonders bei den chronischen Fällen, mehr breiig bis geformt. Zwischen diesen Formen der Entleerungen gibt es mannigfache Uebergänge. Immer enthalten sie mehr oder weniger meist blutig tingirten Schleim. Die Reaction der Stühle ist meist alkalisch.

Die mikroskopische Untersuchung derselben ergibt neben rothen und weissen Blutkörperchen sehr zahlreiche gequollene Epithelzellen, die von den Amöben oft schwer zu unterscheiden sind und Charcot'sche Krystalle; bei den gangränösen Formen necrotische Gewebstrümmer und zahlreiche Bacterien, manchmal in grosser Anzahl Cercomonaden. Die Amöben findet man in allen Stadien, vorwiegend in den schleimigen Massen, bei chronischen Fällen mit geformten Stühlen trifft man sie in dem den Kothsäulen anhaftenden Schleime. Ihre Menge ist sehr wechselnd. Sie können zeitweilig ganz fehlen. Im Allgemeinen sind sie in den alkalischen Stühlen reichlicher und in lebhafterer Bewegung als in jenen von saurerer Reaction.

Zu Beginn der Erkrankung besteht manchmal Nausea oder Erbrechen. Kolikartiger Bauchschmerz tritt bei den acuten und gangränösen Formen sowie den Exacerbationen der chronischen auf. Tenesmus kommt nur bei den schweren, vor allem den gangränösen vor. Fieber ist nicht häufig, unregelmässig und meist durch Complicationen bedingt. Die wichtigste hievon ist der *Leberabscess*, der bei der Amöbendysenterie häufiger vorkommt als bei anderen Dysenterieformen. Durch das Zwerchfell hindurch kann es auch zur Infection der rechten Lunge und dadurch zum *Lungenabscess* kommen. Dieser kündigt sich durch Schmerz in der rechten Seite, Fieber und Schweisse an; in der Folge wird ein eitriges oder blutig-eitriges amöbenhaltiges Sputum ausgeworfen. Peritonitis kommt sowohl in Folge von Perforation als ohne solche vor; gelegentlich kommt es zu Darmblutungen.

Die Amoebendysenterie ist eine schwere und in ihrer Prognose immer zweifelhafte Erkrankung.

Die Therapie bestand neben der üblichen Diät vor allem in internem Gebrauche von Chinin und in Rectalinjectionen von Sublimatlösungen (1:3000—5000) oder Chininclysmen (1:1000—5000). Die Resultate waren keine sehr glänzenden, indem es oft nur gelang, die Amöben an Zahl zu verringern oder doch nur vorübergehend zum Schwinden zu bringen. Drei Kranke wurden geheilt, zwei gebessert, bei einem war die Beobachtung noch nicht abgeschlossen, neun starben.

Die *anatomischen Veränderungen* der Darmwand bestehen nach *C. und L.* vor allem in Verdickung derselben, welche besonders die Submucosa betrifft. Sie sind des Weiteren charakterisirt durch fortschreitende Infiltration und Erweichung der Submucosa mit folgender Necrose des darüberliegenden Schleimhautgewebes. So kommt es zur Bildung von Geschwüren, von welchen man 4 Formen unterscheiden kann: Erstens solche, welche durch eitrige Infiltration, Erweichung und Höhlenbildung in der Schleimhaut mit einer kleinen Oeffnung in letzterer charakterisirt sind; zweitens solche mit nur leicht unterminirten Rändern, die nur einfache Vertiefungen in der verdickten Submucosa darstellen; drittens Geschwüre mit glatten Rändern und glatter Basis; viertens Geschwüre mit ausgebreiteter Necrose in der Umgebung.

Die histologische Untersuchung der Darmschleimhaut an den Stellen der Geschwüre ergab folgenden Befund: An den Geschwürsrändern sind noch Reste von Drüsenschläuchen vorhanden. Hier und am Geschwürsboden wird oft Epithelwucherung mit Neubildung von Drüsen angetroffen. Im Inhalte der Geschwürshöhlen finden sich Eiterzellen und Amöben, die Wand wird von homogen gewordenem aufgelockertem Gewebe gebildet, die Submucosa ist ringsum infiltrirt. Ist es zur Eiterung gekommen, so finden sich regelmässig Bacillen und Micrococcen, und die Amöben werden spärlicher. Es gibt aber Geschwüre ohne Bacterien und ohne Eiterung, und in diesen sind sehr zahlreiche Amöben vorhanden. In einem Falle durchdrangen die Amöben auch die Muscularis und wurden in grosser Menge im Mesocolon gefunden. An Stellen, wo der Process rasch fortschreitet, sind besonders zahlreiche Amöben. Am Boden der Geschwüre findet sich oft ein vielleicht aus degenerirten Bindegewebe gebildetes Reticulum. Die Follikel sind stets nur secundär betheiligt. Die Amöben vermehren sich warscheinlich nicht nur im Darmgewebe, sondern auch im Darminhalt.

*Leberabscesse* fanden sich in 6 Fällen, einzeln oder zahlreich;

ihr Liebessitz ist der rechte Lappen. Der Inhalt derselben war in den kleineren eine halbtransparente Masse, in den älteren eine graubräunliche, mit necrotischen Gewebstrümmern untermengte Flüssigkeit. Nie war derselbe eigentlich eitrig. Der Abscess beginnt im interlobulären Gewebe und findet zunächst seine Begrenzung an dem portalen Bindegewebe; breitet er sich weiter aus, so verfällt dieses dennoch nicht der allgemeinen Verflüssigung, sondern bildet im flüssigen Abscessinhalt feste Gewebstrümmen. Eigentlich entzündliche Veränderungen finden sich nur in ganz acuten Fällen. Amöben findet man in den Abscessen stets, besonders zahlreich in den kleinen; sie befinden sich im Inhalt und in der Peripherie. überschreiten gewöhnlich das Gebiet der umgebenden Necrose nicht. Eine fibröse Wand besitzen nur die älteren Abscesse, sonst wird dieselbe durch necrotisches Gewebe gebildet. In alten Abscessen findet man weniger Amöben, dagegen manchmal Bacterien, besonders den *Bacillus coli*. Eigentliche Eitermicroben wurden nicht gefunden, und die vorhandenen Gewebsläsionen entsprechen nach der Ansicht von *C.* und *L.* nicht solchen, welche durch Bacterien hervorgerufen werden.

Eine weitere Veränderung im Lebergewebe, die bei Amöben-dysenterie gefunden wird, ist die *Necrose*. Sie tritt in der Mitte der Leberlappchen um die Centralvene herum auf und ist den Necrosen in der Leber bei anderen Infectionskrankheiten, besonders dem gelben Fieber, analog. In den necrotischen Partien findet man keine Amöben. Ueber die Entstehung dieser Necrose stellen *C.* und *L.* die Ansicht auf, dass sie durch Aufnahme von Stoffwechselproducten der Amöben aus den Darmgeschwüren erzeugt würden. Aus den necrotisch veränderten Stellen des Lebergewebes gingen in der weiteren Folge durch Erweichung und Zerfall die Abscesse hervor, und zwar infolge der nachträglichen Einwanderung der Amöben.

In drei Fällen fand man *Lungenabscesse*, welche sich Abscessen der oberen Fläche der Leber angeschlossen hatten. Die Wände derselben sind bald glatt, bald zerfressen, in der Umgebung ist interstitielle Pneumonie. Der Inhalt besteht aus körnigem Detritus, rothen Blutkörperchen und nur wenig Eiterzellen. Die Amöben liegen im Inhalt, in der Wand und im umgebenden Lungengewebe. So wie in der Leber fehlt auch hier die Eiterung.

*Peritonitis* wurde 3mal gefunden; sie war in 2 Fällen eine allgemeine, mit zahlreichen Amöben im Exsudat, in dem 3. Falle, wo es sich um locale Peritonitis in der Lebergegend handelte, fehlten dieselben.

In einer weiteren, allgemeinen Besprechung der anatomischen Verhältnisse wird nochmals darauf hingewiesen, dass die durch die Amoeben hervorgerufenen Gewebsveränderungen in allen Organen principiell die gleichen sind und nur durch die verschiedene anatomische Structur derselben in unwesentlichen Einzelheiten abgeändert werden. Am reinsten treten die Eigenthümlichkeiten der Amoebenwirkung in der Leber auf, während sie im Darm durch die combinirende Wirkung der Bacterien verdeckt werden können.

Die Amoeben werden wahrscheinlich mit der Nahrung oder dem Trinkwasser aufgenommen, passiren Magen und Dünndarm ohne Veränderungen zu erregen, wohl weil sie erst im Dickdarm die zu ihrer weiteren Entwicklung nothwendigen Bedingungen treffen. In die Leber können die Amoeben sowohl auf dem Wege der Blutbahn als durch die Bauchhöhle, nachdem sie die Darmwand durchsetzt haben, gelangen. Sie könnten endlich durch directe Einwanderung aus dem Duodenum in die Gallenwege eindringen.

Beim Studium der in der Literatur vorhandenen Arbeiten älterer und neuerer Autoren über Dysenterie glauben C. und L. auf Grund der von denselben gegebenen Beschreibungen des anatomischen Befundes annehmen zu können, dass einzelnen Autoren sicher Fälle von Amoebendysenterie vorgelegen wären. Ausser reinen Fällen von Amoebendysenterie gibt es auch Fälle von Combination mit anderen Dysenterieformen, z. B. der diphtheritischen.

Zum Schlusse ihrer Monographie heben C. und L. nochmals die Eigenart der Amoebendysenterie hervor, welche es nothwendig macht, dieselbe als eine ätiologisch, klinisch und anatomisch selbstständige Krankheitsform zu betrachten. Sie wird durch die *Amoeba dysenteriae* hervorgerufen, wie man nach deren constantem Vorkommen in den Stühlen und den krankhaft veränderten Organen, ferner auf Grund der Thierversuche von *Kartulis* annehmen muss.

Die Krankheit ist sehr verbreitet, kommt in den meisten Ländern Europas, den Vereinigten Staaten und in den Tropen vor. Es ist jene Form der Dysenterie, welche man gewöhnlich Tropicdysenterie genannt hat.

Beobachtungen über einen Fall von dysenterischen Leberabscessen mit folgender Gangrän der Bauchdecken theilt *Nasse*<sup>53)</sup> mit. Es handelte sich um einen aus Nordamerika stammenden Kranken, bei welchem mehrere graugrünen Eiter enthaltende Leberabscesse eröffnet wurden.

In der Folge entstand fortschreitende Hautgangrän in der Umgebung der Incisionswunden. Gleichzeitig war hartnäckiger Durchfall mit blutig-schleimigen Stühlen vorhanden. Die Section

ergab Leberabscesse in beiden Lappen und einige kleine Necrosen mit centraler eitriger Einschmelzung, im ganzen Dickdarm hochgradige ausgedehnte frische Dysenterie. Im Gewebssaft der Darmgeschwüre, im Darminhalt und im Abscesseiter wurden Zellen gefunden, die *N.* für abgestorbene Amöben halten musste. In den Darmschnitten fand man im necrotischen Gewebe zahlreiche Spaltpilze verschiedener Art. In den tieferen Schichten, wo die Gangrän frisch war, und die entzündlichen Veränderungen im umgebenden Gewebe zutage traten, waren nur wenig Spaltpilze, dagegen zahlreiche Amöben zu finden. Die letzteren lagen auch im anscheinend noch gesunden Gewebe der Umgebung. An weiter entfernten Stellen, im gesunden Gewebe der Darmwand, fehlten sie. In den necrotischen Herden in der Leber fanden sich gleichfalls zerstreut Amöben in nicht so grosser Anzahl wie im Darme. Einigemale lagen sie in den kleinsten Aesten der Pfortader. In diesen kleinen Herden sah man nur wenig Spaltpilze. In den grösseren Abscessen kamen die Amöben in geringer Zahl vor, in einem alten abgekapselten fehlten sie vollkommen. In den Schnitten, welche aus den gangränösen Hautpartien und deren Umgebung angefertigt worden waren, fand man die Amöben gleichfalls am Rande der Gangrän besonders dicht, während hier die im necrotischen Gewebe reichlichen Spaltpilze nur spärlich angetroffen wurden. Die Amöben drangen ausserdem auf dem Wege der Lymphbahnen ins angrenzende Gewebe vor.

Ueber den ätiologischen Zusammenhang zwischen Dysenterie, Leberabscess und den Amöben möchte sich *N.* auf Grund seines einzigen Falles nicht aussprechen, hält einen solchen aber für wahrscheinlich. Ebenso wenig lässt sich ein ursächliches Verhältniss zwischen der Hautgangrän (Nosocomialgangrän?) und den Amöben behaupten, doch bleibt auffallend, dass die Amöben nach ihrer Lage im Gewebe wie Vorläufer der Gangrän auftreten, während an diesen Stellen Spaltpilze fehlen. Der Fall selbst wird so aufgefasst, dass Patient früher schon an einer leichten chronischen Dysenterie litt, welche zu den älteren Leberabscessen führte, und dass dieser Process in letzter Zeit eine Exacerbation erfuhr.

*Talamon*<sup>28)</sup> kommt auf Grund eines Ueberblickes über die bisher vorliegenden Beobachtungen und Versuche über die Aetiologie der Dysenterie zu der Meinung, dass dieselbe keineswegs, auch bezüglich der Amöben, sicher gestellt sei und dass wir genöthigt wären, ätiologisch verschiedene Formen von Dysenterie anzunehmen. Er weist schliesslich darauf hin, dass das ursprüngliche, durch den *ersten* Krankheitserreger hervorgerufene Krankheitsbild durch Mit-



wirkung anderer parasitärer Organismen, welche den Darm bewohnen, verändert werden kann.

Aus einer kurz vor Abschluss vorliegender Arbeit erschienenen ausführlichen Zusammenstellung der in den letzten 25 Jahren veröffentlichten Arbeiten über die pathologische Anatomie und Aetiologie der Ruhr von *Wesener*<sup>84)</sup> sei der Schlusssatz wiedergegeben, zu welchem der Autor bezüglich der Aetiologie der Tropendysenterie kommt: „Die endemische (Tropen-) Ruhr wird höchstwahrscheinlich durch thierische Parasiten (Amoeben) hervorgerufen. Sie ist nicht contagiös, findet sich jedoch nicht auf die Tropen beschränkt, sondern weiter verbreitet vor. Anscheinend sind die Amoeben nur die primären Krankheitserreger und werden die Veränderungen zum Theil durch Bacterien, die entweder primär einwandern oder durch die Amoeben verschleppt werden, bedingt. Ob es sich ferner stets dabei um dieselben Amoeben handelt, ist noch nicht ganz sicher festgestellt, jedoch nach den bisherigen Untersuchungen ziemlich zweifellos.“

Die sogenannte epidemische Ruhr würde dagegen durch spezifische pflanzliche Parasiten hervorgerufen, welche möglicherweise verschiedenen Arten angehören können. Auch bei der sporadischen Ruhr spielen nebst mechanischen oder toxischen Schädlichkeiten wahrscheinlich gleichfalls Schizomyceten eine Rolle. Wahrscheinlich handle es sich auch hier um verschiedene Arten, wozu vielleicht das *Bacterium coli commune* gehöre.

Wir schliessen an diese Uebersicht über die Literatur, welche über die Amoebendysenterie vorliegt, im Folgenden unsere eigenen Beobachtungen und Versuche an.

### Krankheitsgeschichte.

*B. G.*, 37 J. alt, Oberconducteur, war bis zu seinem 22. Jahre von einigen leichten Erkrankungen abgesehen stets gesund. Zu dieser Zeit reiste er nach Batavia, woselbst er kurz nach seiner Ankunft an einer schweren Malariainfektion erkrankte. Trotz fortgesetzter Chininbehandlung dauerten die Fieberanfälle mit kürzeren oder längeren Unterbrechungen durch 2 Jahre an, während welcher Pat. in seinem Kräftezustand sehr herabkam. Er verliess Java und begab sich nach Sumatra, wo er an Beri-Beri erkrankte. Kaum von dieser Krankheit genesen, wurde er, wie er meint, infolge übermässigen Genusses von Früchten und schlechtem Trinkwasser im September 1879 von Dysenterie befallen. Er hatte anfangs 8–10 flüssige Stuhlentleerungen des Tages, die sich später noch sehr bedeutend vermehrten, und denen viel Blut und Schleim beigemischt war. Der Stuhl wurde stets unter grossen Leibschmerzen und heftigem Zwange abgesetzt. Nachdem Pat. dieser Erkrankung wegen 19 Monate vergeblich auf Sumatra in Spitalsbehandlung gestanden war, reiste er nach Holland und Deutschland, seinem Vaterlande, zurück. Hier hielten die zahlreichen flüssigen und häufig blutig-schleimigen Stühle an, es stellten sich auch noch zeitweilig Fieberanfälle ein,

doch besserte sich der Zustand des Pat. im Allgemeinen erheblich. Einer im J. 1885 eingeleiteten Chininbehandlung wichen auch die Fieberanfälle bald gänzlich während die Darmerscheinungen, wenn auch in viel geringerem Maasse, fortbestanden und mancherlei therapeutischen Maassnahmen, die im Laufe der nächsten Jahre mit dem Pat. vorgenommen wurden, trotzten. In den letzten Jahren hatte Pat. täglich 2—3 dünnbreiige Stühle, welche nur zeitweilig grössere Mengen blutigen Schleimes enthielten, und deren Absetzung häufig schmerzhaftes Kollern im Bauche und leichter Stuhlzwang vorherging. In dieser Weise dauerte sein Krankheitszustand bis zur Aufnahme in die Klinik, welche am 15. October 1891 erfolgte, an.

*Status praesens.* Grosser, kräftig gebauter, etwas abgemagerter Mann. Haut bloss. Blutbefund: 2,831,000 rothe Blutkörperchen im Cmm, geringe Leucocytose. 45% Haemoglobin (Fleischl), Körpertemperatur normal. Keine Lymphdrüsenanschwellungen.

An dem sonst normal gestalteten Thorax die rechte untere Gegend etwas ausgeweitet. Lungenbefund vollkommen normal. Die Auscultation des Herzens ergibt schwache accidentelle Geräusche.

Das Abdomen im Ganzen leicht aufgetrieben, die epigastrische Gegend besonders in ihrer rechten Hälfte zugleich mit den rechten unteren Thoraxpartien stärker prominent. Als Ursache dieser localen stärkeren Vorwölbung die vergrösserte glatte, derbe, nicht druckempfindliche, auch sonst nicht schmerzhaft Leber zu tasten, die mit ihrem unteren etwas abgestumpften Rande in der Mittellinie bis 2 Querfinger, in der r. Parasternallinie bis 1 querfingerbreit ober die Nabelhorizontale herabreicht. Die mässig vergrösserte harte Milz überragt mit ihrem unteren Pole den Rippenbogen um Fingerbreite. Die Palpation der übrigen Theile des Bauches ergibt allenthalben normalen Befund. Leichte Druckempfindlichkeit in der Gegend der Flexura sigmoidea. Häufiges Kollern im Bauche, nur selten mit kolikähnlichen Schmerzen verbunden. Die *Stuhlentleerungen* erfolgen 2—3 mal des Tages; leichter Zwang tritt nur zu Ende einer jeden Defaecation auf.

Die Ausleerungen sind stets mehr oder weniger dünnflüssig, sehr übelriechend und enthalten immer, bald mehr bald etwas weniger, Schleimbeimengung. Die Farbe der *rein fäcalen* Theile ist licht gelbbraun, ihre microscopische Untersuchung ergibt keinen in irgend einer Hinsicht bemerkenswerthen Befund. Fängt man eine der durch ihr glasiges Aussehen hervortretenden *Schleimflocken* heraus, so zeigen sich dieselben galliggelb und sehr häufig mehr oder weniger, manchmal auch intensiv blutig tingirt. Die microscopische Untersuchung dieser Schleimflocken ergibt nebst spärlichen Nahrungsresten und zahllosen verschiedenartigen Bacterien mehr oder minder reichliche, oft sehr zahlreiche rothe und weisse Blutkörperchen und gequollene Darmepithelien. Ausserdem sieht man zwischen den genannten Gebilden einzelne, manchmal aber auch in grösster Menge neben- und übereinanderliegende ruhende und in lebhafter Bewegung befindliche Amoeben, die in ihrem Aussehen und ihrem anderweitigen Verhalten ganz den von Lösch als *Amoeba coli* beschriebenen Protozoen entsprechen. Die unmittelbar nach der Entleerung untersuchten Stühle zeigen die Amoeben sämtlich in Bewegung, während nach mehrstündigem Stehen der Stühle nur mehr einzelne Exemplare sich in Bewegung befinden, die Mehrzahl aber kreisrund und bewegungslos angetroffen wird, so dass man sie von den begleitenden Epithelien nur durch ihr stärkeres Lichtbrechungsvermögen unterscheiden kann. Nach tagelangem Stehen sind meist keine Amoeben mehr zu finden. Fast stets schliessen die Amoeben

rothe und weisse Blutkörperchen ein und erscheinen von ersteren oft förmlich erfüllt. Selten finden sich einzelne Exemplare von Charcot-Leyden'schen Krystallen. Fängt man die am Schlusse einer Stuhlentleerung unter stärkerem Zwange abgesetzten Massen gesondert auf, so zeigen sich dieselben als nur aus blutig gefärbtem Schleime bestehend, der nebst den bereits erwähnten Formelementen Amoeben in grösster Zahl enthält. Die einzelnen Stühle, selbst solche, die kurz nach einander entleert wurden, zeigen einen sehr wechselnden Gehalt an Amoeben, immer sind diese jedoch an den Schleim gebunden, und nur höchst selten trifft man eine in den fäcalen Antheilen des Stuhles.

Der Harn enthält keine abnormen Bestandtheile.

Während des 13tägigen Aufenthalts des Pat. im Spitale ändert sich bei indifferenter Behandlung nichts in seinem Befinden, und er verlässt Familienverhältnisse halber am 28./X. die Klinik, in deren ambulatorischer Behandlung er jedoch verbleibt. Die Therapie besteht nunmehr darin, dass Pat. an jedem 2. Tage ein Chininklysma (Chin. bisulf. 1:1000) erhält, während er täglich ein halbes Gramm Chinin. bisulf. intern gebraucht. Wegen zeitweilig sich einstellender Schmerzen im Rectum, und weil Pat. sich nicht immer regelmässig einfindet, werden die Klysmen oft durch mehrere Tage (bis zu 8 Tagen) ausgesetzt, während Chinin innerlich fortwährend gereicht wird. In dieser Weise wird Pat. durch etwa 3 Wochen behandelt.

Die während der ganzen Zeit fortgesetzte sorgfältige Untersuchung der Stühle, welche weniger dünnflüssig sind wie früher, und meist dünnbreiige Consistenz haben, zeigt im Allgemeinen eine entschiedene Abnahme der Zahl der Amoeben, ja, in manchen Stühlen werden überhaupt keine Amoeben angetroffen; doch zeigt sich hierin dasselbe wechselnde Verhalten wie vor dem Beginn der Behandlung.

Vom 23./XI. ab wird der Fortführung der Thiersversuche halber, die mit den Stühlen des Pat. angestellt werden, die Chinintherapie ausgesetzt und eine indifferente an deren Stelle eingeführt. Nichtsdestoweniger bessert sich das subjective Befinden des Pat. rasch. Der Zwang am Schlusse der Stuhlentleerungen wird geringer, Pat. entleert täglich nur 1—2 mal einen dickbreiigen Stuhl, dem aber jedesmal zu Ende blutiger Schleim folgt. In diesem findet man während einiger Tage keine, dann wieder sehr zahlreiche Amoeben.

In den folgenden Monaten (December 1891 bis April 1892), während welcher mit jeder Behandlung ausgesetzt wird, da das Befinden des Patienten keine solche erheischt, oder derselbe indifferent behandelt wird, macht die Besserung seines Gesundheitszustandes sehr erfreuliche Fortschritte. Sein Allgemeinbefinden ist ein vortreffliches, er sieht gegen früher blühend und wohlgenährt aus. Der Blutbefund ergibt einen nur mehr geringen Grad von Anämie (4,010,000 rothe Blutkörperchen im Cmm., 70 % Hämoglobin). Die accidentellen Herzgeräusche sind verschwunden. Die Stuhlentleerung erfolgt täglich einmal. Der Stuhl ist meist geformt, seine Absetzung von keinen unangenehmen Empfindungen begleitet. Das Aussehen des Stuhles ist, soweit derselbe fäcal, normal, doch ist er immer mit mehr oder weniger blutigem Schleime überzogen, und zum Schlusse der Entleerung folgt stets eine geringe Menge blutig gefärbten Schleimes, der sich immer amoebenhaltig erweist, sehr häufig massenhaft von Amoeben erfüllt ist.

Im Laufe des Sommers 1892 stellt sich *B. G.* wiederholt an der Klinik vor. Er ist mit seinem Befinden vollkommen zufrieden und imstande seinem Berufe nachzukommen. Sein Aussehen ist das eines völlig Gesunden. Im Verhalten seiner Ausleerungen, die regelmässig einmal des Tages erfolgen, ist keine Ver-

änderung eingetreten. Gegen Ende der Stuhlentleerung setzt er jedesmal etwas blutigen Schleim ab, welchem Umstände er jedoch kein besonderes Gewicht beimisst. In diesem wiederholt microscopisch untersuchten Schleime fanden sich constant, oft in sehr bedeutender Menge, Amöben in lebhafter Bewegung und oft strotzend mit rothen Blutkörperchen angefüllt. Bei seinem völligen Wohlbefinden lehnte Pat. bisher den ihm wiederholt gemachten Vorschlag, sich zum Versuche einer endlichen, völligen Beseitigung seiner Krankheit wieder in die Klinik aufnehmen zu lassen, ab.

Mit den Stühlen dieses Patienten wurden zahlreiche Uebertragungsversuche auf Katzen, welche sich nach der übereinstimmenden Angabe der Autoren am besten von allen üblichen Versuchsthiere hiefür eignen, vorgenommen. Beiläufig sei bemerkt, dass Versuche an zwei Kaninchen negativ ausfielen. Herrn Prof. S. Exner bin ich für die Erlaubniss diese Thierversuche in den Räumen seines Vivisectoriums ausführen zu dürfen zu hohem Danke verpflichtet.

*Katze I. Erwachsendes Thier.* 26. Oktober. Laparotomie. In eine vorgezogene Dünndarmschlinge werden mittels dicker Hohnadel 15 Ccm flüssigen Stuhles injicirt, der reichlich blutige Schleimflocken enthält. Amöbengehalt dieser Schleimflocken, wie man sich unmittelbar vor der Injection überzeugen konnte, sehr reichlich. Als Antisepticum wird Sublimatlösung (1‰) verwendet. Auch die vorgefallenen Darmschlingen sowie das Netz werden mit in diese Lösung getauchten Bäuschchen vor der Versenkung in die Bauchhöhle benetzt.

Stühle an den beiden ersten Tagen fest oder dickbreiig. Am 28. ein dünner Stuhl, der eine blutige Schleimflocke enthält, in dieser Amöben. An den folgenden Tagen zahlreiche blutig-schleimige Stühle, die stets bedeutende Mengen von Amöben nachweisen lassen. Das Thier hört auf zu fressen, magert ab und verendet am 8. Tage.

Die Section konnte erst 24 Stunden p. m. gemacht werden. Bauchdeckenwunde geschlossen, Einstichstelle am Duodenum reactionslos. Dünndarmschleimhaut stark geschwellt und geröthet, ebenso jene des Dickdarmes. Die letztere an manchen Stellen matsch, abstreifbar, zahlreiche Eechymosen.

*Präparate* wurden von verschiedenen Stellen des Dickdarms angefertigt.\*) Färbung mit Methylenblau, Safranin, Hämatoxylin, Alauncarmin. Die Mucosa allenthalben, an verschiedenen Stellen in verschiedenem Grade und bis zu wechselnder Tiefe, manchmal in der ganzen Dicke, necrotisch. An der Oberfläche stellenweise zusammenhängende, von der Unterlage abgehobene Membranen aus necrotischen Massen gebildet. In den obersten Schichten der Submucosa, deren Venen erweitert und strotzend mit Blut gefüllt sind, um die kleinsten Gefässe Anhäufungen von Leucocyten. Amöben sind trotz sorgfältiger Untersuchung nirgend zu finden.

\*) Als Fixirungsflüssigkeiten wurden verwendet:

4 ‰ Sublimatlösung 100 Cc.

Conc. wässrig. Picrinsäurelsg. 100 Cc.

Ameisensäure Trpf. 12.

und:

Conc. wässrige Picrinsäurelsg. 100 Cc.

Dest. Wasser 200 Cc.

Eisessig 3 Cc. (Wolters, Arch. f. micr. Anat.

ferner Müller'sche Flüssigkeit und Alkohol.

37. Bd. p. 132. 1891.)

*Katze II. Erwachsenes Thier.* Erhielt am 27. Oktober 15 Ccm flüssigen, reichlich amoebenhaltigen Stuhles als *Klysma*. After durch Seidennähte 24 Stunden verschlossen gehalten.

Weder in den Stühlen noch in Schleimpartikelchen, die mit einem Glasstabe aus dem Rectum hervorgeholt werden, sind Amoeben nachweisbar.

*Katze III. Junges Thier.* Ausführung des Versuches in derselben Weise wie bei II.

Untersuchung der Stühle sowie des mit Hilfe eines Glasstabes gewonnenen Darmschleimes ergibt während einer Beobachtungsdauer von mehr als 14 Tagen ein negatives Resultat.

*Katze IV. Grosses, kräftiges Thier.* Am 27. October *Klysma* von 60 Ccm. eines flüssigen, an Amoeben sehr reichen Stuhles.

Am 4. Tage findet man in dem Darmschleime, welcher an einem in das Rectum eingeführten Glasstabe haften bleibt, Amoeben. Von da ab werden Amoeben in den meist flüssigen und schleimhaltigen Stühlen stets gefunden. Der Schleim ist häufig leicht blutig gefärbt, die darin enthaltenen Amoeben oft mit rothen Blutkörperchen vollgestopft.

Ohne dass das Allgemeinbefinden des Thieres irgendwie gelitten zu haben scheint, bleibt das Verhalten der Entleerungen, sowohl was ihr Aussehen als ihren Amoebengehalt betrifft, während der nächsten 6 Tage unverändert. Hierauf nehmen die Stühle sehr rasch die normale Beschaffenheit an. Amoeben werden während einiger Tage nicht mehr gefunden, dann zeigen sich einige spärliche, ruhende, endlich verschwinden sie dauernd aus den Stühlen. Den Kothsäulen klebt hin und wieder wohl noch leicht blutig gefärbter Schleim an, der aber keine Amoeben enthält. Nach einigen weiteren Tagen ist das Thier vollkommen und dauernd genesen.

*Katze V. Junges Thier.* Erhält am 27. Oktober ein *Klysma* von 15 Ccm. flüssigen, schleimig-blutigen. amoebenhaltigen Stuhles. Der After wird nicht verschlossen. Schon am nächsten Tage hat das Thier diarrhoische blutig-schleimige Entleerungen, die reichlich mit rothen Blutkörperchen erfüllte Amoeben enthalten. Die Beschaffenheit der Stühle bleibt während der weiteren Beobachtungstage die gleiche. Das Thier magert ab und verendet am 8. Tage.

Die Dickdarmschleimhaut stark geschwollen, geröthet, an vielen Stellen ecchymosirt, keine Geschwüre, Dünndarm normal. Uebrige Organe bieten nichts Bemerkenswerthes.

*Präparate* von verschiedenen Stellen des Dickdarms. Färbung mit Methylenblau, Hämatoxylin, Alauncarmin.

Die Mucosa überall in den oberen Schichten kleinzellig infiltrirt. Diese Infiltration geht vielfach auch bis über die Mitte und betrifft an manchen Stellen die ganze Dicke der Mucosa. An vielen Stellen, wo die zellige Infiltration besonders dicht ist, findet man Necrosen, welche theils ganz oberflächlich sind, theils tiefer gehen, selten die ganze Dicke der Mucosa durchsetzen. Die ersteren sind meist flächenhaft, die tieferen dringen in Form von Streifen oder Keilen in die Schleimhaut. Wo die Necrose tiefer reicht, zeigt die Submucosa der Ausdehnung der Necrose entsprechend eine leichte zellige Infiltration. In der Mucosa zahlreiche, besonders den oberflächlichen infiltrirten Schichten angehörige Hämorrhagien. Die Gefässe der Mucosa und Submucosa stark gefüllt.

An der Oberfläche der Schleimhaut in dem dort anhaftenden Schleim zerstreut liegende Amoeben. An den Stellen der oberflächlichen Necrose liegen dieselben auch in den necrotischen Massen. Dort, wo die Necrose in tiefere

Schichten der Mucosa eindringt, gehen auch die Amöben an einzelnen wenigen Stellen etwas tiefer, gehen jedoch nicht über die bereits völlig necrotischen Antheile hinaus, sind nie in dem angrenzenden zellig infiltrirten Gewebe oder gar über dieses hinaus zu finden. An vielen Stellen, selbst solchen, wo die Necrose umfangreich ist und die ganze Dicke der Schleimhaut durchdringt, ist von Amöben überhaupt nichts zu sehen.

In den necrotischen Partien zahlreiche verschiedenartige Bacterien.

*Katze VI. Erwachsenes grosses Thier.* Erhält am 27. October 15 Ccm amöbenhaltigen, flüssigen Stuhles als *Klysm.* Anus durch 24 Stunden verschlossen.

Weder in den Stühlen, die theils breiig, theils fest, stets von normalem Aussehen sind, noch im hervorgeholten Darmschleime Amöben. Beobachtungsdauer drei Wochen.

*Katze VII. Erwachsenes Thier.* 31. October. Nach Laparotomie wird in den Dünndarm 1.5 Ccm reichlich amöbenhaltiger Schleim, welcher unmittelbar vorher durch Aspiration aus dem Rectum der Katzen I. und V. gewonnen wurde, injicirt. Sublimatbehandlung des Peritoneums und der Bauchdeckenwunde.

Der am nächsten Tage abgesetzte geformte Stuhl zeigt nichts Abnormes. 3. Nov. Das Thier hört auf zu fressen. Die Bauchdeckenwunde infiltrirt. Kein Stuhl. 4. Nov. Die Bauchdeckenwunde eitert. Kein Stuhl. Am 5. Nov. verendet das Thier.

*Section.* 6 Stunden p. m. Von der Bauchdeckenwunde ausgehende diffuse eitrige Peritonitis. Mesenterialdrüsen des oberen Mesocolons geschwollen. Die untere Hälfte des Colons von festen Kothmassen ausgefüllt, die obere sehr stark ausgedehnt und mit festen und dünnbreiigen aashaft stinkenden Massen angefüllt. Während die Schleimhaut der unteren Hälfte des Colons ausser Schwellung und Röthung keine weitere Veränderung zeigt, finden sich in der Schleimhaut der oberen, genau bis zum oberen Ende der eingedickten Kothmassen reichend, in der sehr stark gerötheten vielfach von Blutungen durchsetzten Schleimhaut reichliche, etwas vertiefte von leicht elevirten und stärker gerötheten Rändern umgebene necrotische Stellen, welche Hanfkorn- bis Halbkreuzergrosse besitzen. Im Darminhalt sowie insbesondere in den necrotischen Massen, welche den Boden der Substanzverluste decken, zahlreiche in lebhafter Bewegung begriffene Amöben. Im Darmschleime der unteren Hälfte des Colons keine Amöben.

*Präparate* wurden sowohl von den Stellen der necrotischen Substanzverluste als auch von der angrenzenden weniger stark veränderten Darmwand angefertigt. Färbung in Alauncarmin, Hämatoxylin, Safranin, Methylenblau. Schnitte der Darmwand an Stellen der rundlichen Substanzverluste zeigen folgenden Befund:

Die Mucosa im ganzen Umfange des Substanzverlustes in eine körnige necrotische Masse verwandelt und durch Defekt ihrer oberflächlichen Schichten bedeutend verschmälert, wodurch der macroscopisch wahrnehmbare Substanzverlust bedingt ist. In den unmittelbar angrenzenden Partien die Mucosa zwar noch in ihrer ganzen Dicke erhalten, aber die schlauchförmigen Drüsen ihres Epithels grösstentheils verlustig. Die Submucosa unter den necrotischen Stellen der Mucosa gleichfalls u. zw. meist bis an die Muscularis necrotisch, jedoch ist die Breitenausdehnung der Necrose in der Submucosa etwas geringer als jene in der darüberliegenden Mucosa. Soweit Mucosa und Submucosa nicht necrotisch sind, zeigen sie einen ganz geringen Grad von reactiver Entzündung. Diese letztere ist an manchen Stellen auch noch in den angrenzenden Schichten der Muscularis angedeutet.

Auch an jenen Partien, wo die Schleimhaut macroscopisch nur Röthung und

Schwellung zeigte, findet man in den Schnitten die oberflächlichen Schichten der Mucosa necrotisch, das Epithel der Drüsenschläuche meist defekt. Die Submucosa zeigt keine merklichen Veränderungen.

Amoeben finden sich in geringer Menge in der völlig necrotischen Mucosa. Sie sind jedoch sehr zahlreich in der necrotischen Submucosa. Je nach dem Grade, bis zu welchem die Necrose an den einzelnen Stellen vorgeschritten ist, sind die Amoeben an Menge verschieden. Im Centrum der Necrose, wo das Gewebe zu einer formlosen körnigen Masse geworden ist, sind sie nicht sehr zahlreich; sie fehlen meist vollkommen oder kommen doch nur einzeln vor in jenen Partien, wo das Gewebe zwar bereits necrotisch ist, jedoch im Allgemeinen seine Structur und die Zellkerne noch erkennen lässt; sie sind sehr zahlreich in jener Zone der Necrose, welche den Uebergang zwischen den beiden genannten Gebieten bildet. (Vgl. Figur 5.)

In Schnitten, welche von solchen Stellen der Darmwand stammen, wo sich die Necrose auf die Mucosa oder nur auf deren oberflächlichen Schichten beschränkt, findet man die Amoeben in die ihres Epithels beraubten Drüsenschläuche einge- drungen, wo sie sich in deren Fundus stauen, an einzelnen Stellen jedoch, bei stärkerer Necrose der Mucosa, bereits in die Muscularis einwandern.

An vielen Stellen von Necrose, insbesondere wo dieselbe seichter ist, sind Amoeben *überhaupt nicht nachweisbar*. Allenthalben in den necrotischen Massen neben den Amoeben verschiedenartige Bacterien in grösster Menge; dieselben überschreiten im Allgemeinen das Gebiet der Necrose nicht.

Aus äusseren Gründen konnten die Thierversuche erst nach einer Unterbrechung von etwa vierzehn Tagen wieder aufgenommen werden. Die Beschaffenheit der Stühle des Kranken hatte sich inzwischen dahin geändert, dass die Zahl der Amoeben eine weit geringere war, dass in manchen derselben überhaupt keine Amoeben angetroffen wurden. Ausserdem hatten die Stühle eine dünnbreiige Consistenz angenommen. Im weiteren Verlaufe wurden sie geformt und zeigten nur einen Ueberzug von Schleim. Zum Schlusse der Stuhlentleerung folgte stets Abgang von mehr oder weniger blutig tingirtem Schleime in wechselnder Menge.

Zu den nun folgenden Versuchen wurden die schleimhaltigen breiigen Stühle entweder direkt verwendet oder der an den geformten Stühlen klebende und der zum Schlusse entleerte Schleim gesammelt. Immer wurde die Anwesenheit von Amoeben in diesem Schleime vor dem Versuche festgestellt. Durch entsprechende Vorkehrungen war es ermöglicht, zu Versuchszwecken immer ganz frischen, wenige Minuten vorher abgesetzten Stuhl zu erhalten.

Der Kürze halber seien im Nachstehenden die Versuche zusammengefasst angeführt. Ihrer Ausführung nach lassen sie sich in drei Gruppen bringen.

I. *Der amoebenhaltige Stuhl, bezüglich Schleim, wird den Thieren als Klysma beigebracht.* Dieser Versuche wurde in der Zeit vom 23. November 1891 bis 13. Februar 1892 an sechs meist erwachsenen

Katzen im Ganzen 10 mal ausgeführt. Die eingespritzten Mengen betragen 2—15 Ccm. Das Rectum wurde nur in einem Falle durch 24 Stunden mittels Naht verschlossen gehalten. Die Thiere blieben mindestens zwei Wochen in Beobachtung. Es wurden sowohl die spontan entleerten Stühle als der mit einem Glasrohre oder Glasstabe hervorgeholte Dickdarmschleim täglich einer microscopischen Untersuchung unterworfen.

Das Resultat war in allen Fällen ein negatives. Amoeben konnten nicht ein einziges Mal bei allen Versuchsthieren nachgewiesen werden. Vorübergehend zeigten einzelne Thiere (vielleicht durch das häufige, wenn auch schonende Einführen des Glasstabes verursacht) katarrhalische Erscheinungen.

II. *Injection von amoebenhaltigem Schleim in den Dünndarm nach vorausgegangener Laparotomie. Als Antisepticum wird (in der bei Katze I. angegebenen Weise) Sublimatlösung (1‰) gebraucht.* Zwischen 19. November und 19. December 1891 wurden diese Versuche an 4 ausgewachsenen Katzen vorgenommen. Die Menge des injicirten Schleims betrug 0.5—1 Ccm.

Untersuchung des Darminhaltes der Thiere sowie Beobachtungsdauer wie oben.

Alle Thiere zeigten enteritische Symptome mit meist blutigen Abgängen, wie diese auch bei einer Reihe von Controllthieren beobachtet werden konnten, welche in derselben Weise, aber nur mit Sublimatlösung, ohne Injection von Stuhl behandelt worden waren. Bei den obducirten Thieren fand man intensive Schwellung und Röthung der Dickdarmschleimhaut mit Ecchymosen und mehr oder weniger ausgesprochener Necrose der Mucosa; in geringerem Grade war manchmal auch der Dünndarm betheilt. Die Controllthiere zeigten dieselben Veränderungen.

Amoeben wurden weder in den Fäcalmassen noch in dem bei der Obduction gewonnenen Darmschleime gefunden.

III. *Versuchstechnik wie bei der vorigen Gruppe, als Antisepticum wird Salicylsäurelösung (2—3‰) verwendet.* In dieser Weise wurden die Uebertragungsversuche vom 2. December 1891 bis 25. Februar 1892 an 10 Katzen unternommen. Die Menge des injicirten amoebenhaltigen Fäcalmaterials schwankte zwischen 0.5 und 11 Ccm.

Beobachtungsdauer und Untersuchung des Darminhaltes der Versuchsthier wie bei den anderen Versuchen.

Amoeben konnten auch bei den in dieser Weise behandelten Thieren nicht nachgewiesen werden, die Thiere blieben vollkommen gesund oder zeigten höchstens ganz leichte und vorübergehende



katarrhalische Darmsymptome, bezüglich welcher auf das bei Versuchsgruppe I Angeführte hingewiesen werden muss.

Durch die besondere Güte des Herrn Hofrathes *Nothnagel*, für welche ich mir an dieser Stelle meinen Dank auszusprechen erlaube, wurde es mir ermöglicht, einige weitere Uebertragungsversuche mit den Stühlen eines zweiten Patienten anzustellen, welcher an „Amoebendysenterie“ litt.

*B. K.*, 16jähriger Schulknabe, erkrankte vor 18 Monaten in Calcutta an Durchfall, mit 6–7 schleimig-blutigen Entleerungen des Tages. Nach kurzem Bestande verschwanden diese Erscheinungen rasch auf Gebrauch eines von einem Arzte verordneten Mittels, um nach Jahresfrist wiederzukehren. Seit dieser Zeit hält der Durchfall an, nur die Blut- und Schleimbeimengung schwindet zeitweilig aus den Stühlen. Das Allgemeinbefinden des Kranken hat kaum gelitten, er hat höchstens unmittelbar vor dem Stuhlabsetzen leichte schmerzhaft empfindungen im Abdomen, keinen Tenesmus.

Am 23. März 1892. Aufnahme in die Klinik *Nothnagel*. Der seinem Alter entsprechend entwickelte Patient, zeigt guten Ernährungszustand, leichte Blässe. Allgemeinbefinden ungestört; Thoraxorgane normal. Abdomen nicht aufgetrieben, nirgends druckschmerzhaft.

Appetit sehr gut. Pat. verträgt gewöhnliche gemischte Kost gut.

Die Anzahl der Stuhlentleerungen schwankt zwischen 2 und 5 in 24 Stunden. Die Stühle sind von flüssiger bis dünnbreiiger Consistenz, vorübergehend auch geformt, ihre Farbe ist hellgelb bis gelbbraun. Stets enthalten sie mehr oder weniger blutig gefärbten Schleim, welcher mit ihnen bald innig vermenget ist, ihnen bald mehr äusserlich anhaftet. Die Menge des Schleimgehaltes wechselt.

Die *microscopische Untersuchung* der Stühle ergibt neben den gewöhnlichen Befunden constant die Anwesenheit von oft sehr reichlichen Amoeben, die in ihren Eigenschaften mit der *Amoeba coli* *Lösch* vollkommen übereinstimmen. Die Zahl der Amoeben in den einzelnen Entleerungen wechselt. In Stühlen, die erst einige Stunden nach der Absetzung untersucht werden, findet man sie meist bewegungslos und oft von stark lichtbrechenden scheinbaren Körnern (Vacuolen) durchsetzt. Ausserdem ist ein sehr reichlicher Gehalt der Ausleerungen an verschiedenartigen Bacterien (Clostridien u. a.) und wechselnden Mengen, oft sehr zahlreichen Charcot-Leyden'schen Krystallen hervorzuheben.

Die Therapie, welche wegen allzu kurzen Aufenthaltes des Kranken in der Klinik nur durch wenige Tage fortgesetzt werden konnte, bestand in innerlicher Darreichung von Ricinusöl und Application von Chininklysmen (Chin. bisulf. 1 : 200). Während dieser Behandlung wurde die Zahl der Amoeben in den Stühlen etwas geringer, ohne dass sich sonst an der Beschaffenheit der letzteren etwas geändert hätte.

### Thierversuche.

*Katze A. Ausgewachsenes Thier.* 29. März 1892 Laparotomie. Es werden 18 Ccm frischen, flüssigen, amoebenhaltigen Stuhles in den Dünndarm injicirt, als Antisepticum Salicylsäurelösung verwendet.

Bis zum 8. Tage normale Entleerungen, keine Amoeben.

Am 9. Tage wird das Thier getödtet. Darmschleimhaut normal, keine Amoeben im Darmschleim.

*Katze B. Erwachsenes Thier.* 29. März. Klysma mit 30 Ccm Stuhl. Am

31. Wiederholung des Klyisma, ebenso am 9. und 12. April. Das Thier bleibt vollkommen gesund, an den geformten Stühlen haftet zeitweilig etwas Schleim, der aber nie Amöben enthält.

*Katze C. Ausgewachsenes trüchtiges Thier.* 2. April. Klyisma von 30 Ccm flüssigen Stuhles. Die vorher ausgeführte microscopische Untersuchung desselben ergibt die Anwesenheit von sehr reichlichen in Bewegung befindlichen Amöben. Kein Rectalverschluss.

Die in den nächsten 2 Tagen abgesetzten Stühle zeigen nichts Abnormes. Das Thier wirft mehrere ausgetragene Junge, kommt dem Säugegeschäfte in völlig entsprechender Weise nach, zeigt überhaupt keine krankhaften Erscheinungen.

Am 5. April findet man an einzelnen Stellen der geformten Kothsäule Klümpchen leicht blutigen Schleimes klebend, in welchem Amöben in mässiger Anzahl vorhanden sind.

In den folgenden Tagen bleibt das Verhalten der Stühle ein ganz gleichmässiges. Das Thier hat täglich ein bis zwei Entleerungen, welche stets geformt und an einzelnen Stellen mit Schleim bedeckt sind, der bald gelbliche bald schwach blutige Färbung zeigt. Der Amöbengehalt dieses Schleimes ist vielfachen Wechsel unterworfen. In einzelnen Partien finden sich sehr reichliche mit Blutkörperchen erfüllte Amöben, in anderen trifft man nach langem Suchen einzelne wenige in einem Präparate. Oft fehlen sie gänzlich. Das Befinden des Thieres scheint dabei in gar keiner Weise gelitten zu haben.

Vierzehn Tage nach dem Infectionsversuche wird das Thier getödtet (15. April). *Section* wird sofort ausgeführt. Dünndarmschleimhaut normal. Dickdarm enthält feste Fäcalmassen, denen Schleim von dem früher beschriebenen Aussehen anklebt.

Die Schleimhaut ist ganz leicht geröthet, kaum geschwellt. Nirgend eine Erosion oder gar ein tieferer Substanzverlust. An einzelnen Stellen haftet der Schleimhaut glasiger Schleim an, welcher dieselbe Beschaffenheit zeigt wie der früher an den Kothsäulen gefundene. Zieht man den Schleim ab, so zeigt die Mucosa darunter dasselbe Aussehen wie an anderen Orten. Untersucht man den Schleim von verschiedenen Stellen, so zeigt er denselben wechselnden Gehalt an Amöben wie jener der Faeces, im Allgemeinen ist die Zahl der Amöben in Präparaten, welche der unteren Hälfte des Colons entstammen, reichlicher.

Sämmtliche in Alauncarmin gefärbten *Schnitte*, welche von verschiedenen Stellen des Dickdarmes angefertigt sind, zeigen ausser einer mässigen Hyperämie und Diapedese nebst sehr geringer Infiltration in den obersten Schichten der Mucosa keinerlei weitere pathologische Veränderung. Die Hyperämie ist in den unteren Abschnitten des Dickdarms stärker als in den oberen. In dem reichlich mit rothen Blutkörperchen durchsetzten Schleim, welcher der Mucosa anhaftet, hie und da Amöben (wegen der oberflächlichen Lage schlecht conservirt). Dünndarm normal.

*Katze D. Erwachsenes Thier.* Erhält am 3. April ein Klyisma von 24 Ccm amöbenhaltigen Stuhles. Anus während 24 Stunden durch Naht verschlossen.

Versuch bleibt in jeder Beziehung negativ.

*Katze E. Junges Thier.* Ausführung des Versuches wie bei A. am 3. April. Das Thier zeigt während einer Beobachtungsdauer von 12 Tagen kein Krankheits-symptom, im Stuhle keine Amöben.

*Katze F. Junges Thier.* Erhält am 9. April eine Rectalinjection von 1½ Ccm amöbenhaltigen Schleims, welcher unmittelbar vorher durch Aspiration aus dem Dickdarm der Katze C. gewonnen war.

Am 14. wird der Versuch in derselben Weise wiederholt.

Am 16. findet man im Käfig geformten Stuhl, welcher mit blutigem Schleim überzogen ist. Die Untersuchung dieses Schleimes ergibt, dass derselbe keine Amöben enthält.

Während der weiteren Beobachtung zeigt der Stuhl durchaus normales Verhalten und lässt keine Amöben nachweisen.

Die bei den Kranken *G.* und *K.* beobachteten Amöben, deren Uebertragung auf fünf Katzen gelang, sind nach allen an ihnen wahrgenommenen Eigenschaften mit der *Amoeba coli* Lösch, *A. dysenteriae* Councilman und Laflour identisch.

Die von den verschiedenen Beobachtern, von Lösch bis auf Councilman und Laflour, von dieser Amöbe gegebenen Beschreibungen stimmen miteinander in so hohem Grade überein und sind so erschöpfend, dass hier in dieser Beziehung nur auf einige wenige Punkte näher eingegangen werden soll.

Die Grösse der Amöben in den frischen Präparaten schwankt nach den Angaben der meisten Autoren innerhalb ziemlich weiter Grenzen. Sie betrug in unseren Beobachtungen bei den kugeligen und ruhenden Amöben 16–30  $\mu$  im Durchmesser. An in Bewegung begriffenen wurden oft Längen von 60  $\mu$  bei einer Breite von 20  $\mu$  gemessen. Diese Zahlen entsprechen jenen von Lösch vollkommen, während von anderen Beobachtern die untere Grenze etwas niedriger angegeben wird (*Kartulis* und *Hlava* 12  $\mu$ , *Dock* 13  $\mu$ ). Die Kerne hatten eine durchschnittliche Grösse von 6–8  $\mu$ . Die Grössenverhältnisse wie auch die übrigen Merkmale waren bei den Amöben, welche von den beiden Kranken und jenen, die von inficirten Katzen stammten, die gleichen. An den Amöben der Schnittpräparate wurde folgende Maasse gefunden: Durchmesser der ganzen Amöbe 16–26  $\mu$ , des Kernes 4–7  $\mu$ .

Die Scheidung des Körpers in ein Endo- und ein Ektosark, die Art der Bewegung, die Aufnahme von Fremdkörpern aus der Umgebung, insbesondere die Vorliebe, mit welcher rothe Blutkörperchen aufgenommen werden, fanden wir genau so, wie dies bereits vielfach geschildert worden ist. Bezüglich des letztgenannten Umstandes möchten wir hinzufügen, dass die mit besonders reichlichen rothen Blutkörperchen vollgestopften Amöben eine deutlich verringerte Beweglichkeit zeigen und oft unter den sich lebhaft bewegenden übrigen vollkommen ruhig liegen.

Einzelne Vacuolen sind fast in jeder Amöbe bei Anwendung stärkerer Vergrösserungen zu sehen, besonders reichlich sahen wir dieselben jedoch auftreten, wenn die Amöben dem Absterben nahe

oder schon abgestorben waren. (Vergl. Fig. 3). So fanden wir den Amöbenleib reichlich mit Vacuolen erfüllt, wenn ein natives Deckglaspräparat bei Zimmertemperatur 1—2 Stunden liegen geblieben war, oder wenn Stühle erst einige Stunden nach ihrer Absetzung zur Untersuchung gelangten. Sind die Vacuolen dann sehr zahlreich und ungefähr an Grösse einander gleich, so sieht die Amöbe bei schwächerer Vergrösserung gleichmässig granular aus und Degenerationsformen anderer Zellen täuschend ähnlich. Dabei besitzen die Vacuolen häufig einen sehr starken Glanz, so dass sie Fetttropfen ähnlich werden. Das Auftreten von Vacuolen in sehr reichlicher Menge sahen wir ferner in Präparaten, zu welchen Chininlösung zugesetzt worden war. Auch die Amöben in unseren Schnittpräparaten erweisen sich als besonders dicht mit Vacuolen durchsetzt. (Vergl. Fig. 6.)

Des Vorkommens von Pigmentkörnchen in Amöben wird von verschiedenen Autoren gedacht. *Councilman und Laflaur* sprechen dieses Pigment als Blutpigment an und unterscheiden zwei Formen, in welchen dasselbe auftritt: irreguläre braune Massen und scharfbegrenzte schwarze Körnchen. Sie heben die Aehnlichkeit der letzteren mit dem Pigment der Malariaplasmodien hervor und geben an, dass man pigmentführende Amöben häufiger als in den frischen Präparaten in den Schnitten antrifft. Wir haben in den Schnitten nie eine pigmenthaltige Amöbe gefunden, dagegen einige Male in nativen Präparaten solche, welche braune Pigmentschollen (Blutpigment?) führten. Einmal glückte es, in einem frischen Schleimpräparate, welches aus einem Stuhle des Pat. G. stammte, eine Blutpigment enthaltende Amöbe zu sehen, welche einen höchst überraschenden Anblick gewährte. An Grösse ungefähr den anderen umgebenden, welche zahlreiche rothe Blutkörperchen enthielten, gleich, zeigte sie keine amöboide Bewegung und scharfe kreisrunde Begrenzung; ihr Protoplasma liess keine Trennung in Endo- und Ektosark erkennen, sondern war gleichmässig hell, ohne wahrnehmbare Granulation; sie enthielt eine grosse Zahl stäbchenförmiger schwarzer Pigmentkörnchen, welche sich in lebhaftester tanzender Bewegung befanden. So glich diese Amöbe vollkommen einem riesigen Malariaplasmodium. Das Durchsuchen anderer Präparate, die von demselben Stuhle genommen waren, nach weiteren solchen Amöben blieb erfolglos; auch später wurde nie mehr eine ähnliche gefunden.

Der Kern der Amöben, im nativen Zustande meistentheils schwer zu sehen, trat in unseren Schnittpräparaten ungemein scharf hervor, insbesondere an in Picrinsäure-Sublimat-Ameisensäuregemische fixirten

und mit Alauncarmin gefärbten Präparaten. Er stellte sich als ein kreisrundes, seltener ovales oder unregelmässig stumpfeckiges Gebilde dar, dessen Rand häufig eine mehr oder weniger gleichmässige ringförmige Verdickung zeigte. Solche Verdickungen waren mitunter auch nur an umschriebenen Stellen sichtbar, wodurch leistenartige Vorsprünge, nach dem Inneren des Kerns zu gerichtet, entstanden. (Vergl. Fig. 6.) Solche Bildungen wurden auch von *Councilman und Lafleur* beschrieben und abgebildet (vgl. daselbst Tafel VII, Fig. 9). Ausserdem schienen an verschiedenen anderen Stellen des Kernes, gleichfalls in der äusseren Schichte desselben, circumscribte Verdickungen zu bestehen, welche als stärker gefärbte Pünktchen und Fleckchen hervortraten. Eine Andeutung von radiärem Bau des Amoebenleibes, wie sie von *C. und L.* an einzelnen Amoeben wahrgenommen wurden, kam uns nie zur Ansicht.

Sowohl mit den Stühlen beider Kranken als jenen der inficirten Katzen wurden zahlreiche *Culturversuche* gemacht. Neben den gewöhnlich benützten Nährböden kamen Infuse von Kohlblättern, weissen Rüben, Heu etc. zur Verwendung. Auch das von *Kartulis* als geeignetster Nährboden bezeichnete Strohdecoct und Strohdecoct-Bouillon wurde benützt, die von *Kartulis* sonst angegebenen Cautelen strenge eingehalten, allein es gelang niemals die Amoeben zum Wachsthum zu bringen, während eine massenhafte Entwicklung von verschiedenartigen Bacterien in den Culturflüssigkeiten entstand.

Bevor wir zur Besprechung unserer eigenen *Thierversuche* schreiten, wollen wir eine Uebersicht über die Versuchsergebnisse früherer Beobachter wiedergeben.

*Lösch*<sup>2)</sup> hat von 4 zum Versuche verwendeten Hunden einen durch Klyisma mit amoebenhaltigem Stuhle zu inficiren vermocht. Die geformten Faeces zeigten stellenweise einen Ueberzug von blutigem amoebenhaltigem Schleim. Das Allgemeinbefinden des Hundes war ungestört. Die Rectalschleimhaut des nach 18 Tagen getödteten Thieres zeigte ungleichmässige Röthung und Schwellung und an 3 Stellen oberflächliche Ulcerationen. Im Darmschleime und im Geschwürsgrunde Amoeben.

*Hlava*<sup>3)</sup> stellte Versuche an Hunden, Katzen, Meerschweinchen, Kaninchen und Hühnern an. Nur auf die beiden zuerst genannten Thiergattungen konnten die Amoeben durch Klyisma oder Injection von amoebenhaltigen Fäcalsmassen in das Duodenum übertragen werden. Von 17 Hunden erkrankten zwei an Diarrhöen mit amoebenhaltigen Stühlen, waren aber nach 8 Tagen schon wieder vollkommen hergestellt. Von 6 Katzen erkrankten 4. Bei zweien von diesen fand man im Dickdarme ulcerative Veränderungen.

*Stengel*<sup>17)</sup> machte erfolglose Uebertragungsversuche auf Meerschweinchen, *Cahen*<sup>22)</sup> auf mehrere Katzen.

Auch die von *Kartulis*<sup>25, 27)</sup> an Affen, Hunden, Katzen, Meerschweinchen und Kaninchen angestellten Versuche waren erst negativ. Nur in den flüssigen Stühlen zweier Hunde, die per rectum inficirt worden waren, fanden sich vorübergehend Amoeben. Bei späteren Versuchen war der genannte Forscher glücklicher.<sup>29)</sup> Zwar erwiesen sich Infectionsversuche an Meerschweinchen, Kaninchen und Hunden auch diesmal als erfolglos, bei Versuchen an Katzen aber gelang es, positive Resultate zu erzielen.

1. *Versuche mit amoebenhaltigen Entleerungen.* Von 3 Katzen erkrankte eine, die ein Klysma von 10 Ccm dysenterischer Dejectionen erhalten hatte. Sie zeigte diarrhoische Entleerungen, die Amoeben enthielten, magerte ab und verendete am 14. Tage. Im Dickdarm flüssig-schleimiger Inhalt. Die Schleimhaut zeigt keine Geschwüre, dagegen mehrere Erosionen und punktförmige Hämorrhagien.

2. *Versuche mit unreinen Culturen.* Zwei Thiere, die eine zweimalige Rectalinjection von je 10 Ccm unreiner Cultur erhalten hatten, und welchen der After durch Naht während zweier Tage verschlossen worden war, zeigten nach einigen Tagen schleimige amoebenhaltige Stühle und verendeten, das eine am 18., das andere am 6. Tage. Von dem letzteren wurde die Section gemacht. Der Dickdarm zeigte nur leichte Entzündung.

3. *Versuche mit Amoebenreincultur.* Einer 2 Monate alten Katze wurden 10 Ccm Reincultur, 3. Umzüchtung, in das Rectum injicirt. Zwei Tage später fand man Amoeben in dem schleimigen Stuhle. Das Thier blieb munter, magerte jedoch ab. Am 14. Tage entlief es.

Einer zweiten jungen Katze wurden 20 Ccm Reincultur in das Rectum injicirt, der After durch 3 Tage verschlossen. Das Thier zeigte schleimig-blutige Stühle, die viele Amoeben enthielten. Am 19. Tage Tod. Die Obduction ergab: Der Dickdarm voll von blutig-schleimigem Inhalt, die Schleimhaut locker, aufgequollen. Ueber die ganze Länge des Dickdarms punktförmige Hämorrhagien und Geschwüre von Stecknadelkopf- bis Leinsamengröße. Amoeben im Inhalt.

Bei der Untersuchung der in Spiritus gehärteten, mit *Ehrlich'schem* Hämatoxylin oder *Löffler'schem* Methylenblau gefärbten Schnitten stellte sich heraus, dass die Amoeben in die Schleimhaut eingedrungen waren. „An Serienschnitten“, sagt *Kartulis*, „gewahrt man das Hineinarbeiten der Amoeben. Nach Abstossung des Epithels

dringen die Thierchen zwischen die Tubuli der Schleimdrüsen, und zwar, wie mir ein Präparat gezeigt hat, keilförmig ein. Durch grössere Ansammlung werden die Epithelzellen des Drüsengerüsts abgestossen, um das Geschwür zu bilden. Dasselbe ist jedoch hier oberflächlich und geht nicht bis in die Submucosa, wie es bei der menschlichen Dysenterie in weit vorgeschrittenen Fällen vorzukommen pflegt.“

4. *Fütterungsversuche* mit Amoeben und Amoebensporen blieben bei 3 Katzen erfolglos.

Wir schliessen unsere eigenen Versuchsergebnisse hier an.

Die Versuche, welche mit den Stühlen des Pat. G. angestellt wurden, ergaben, solange der Amoebengehalt derselben ein reichlicher war, einige positive Resultate; später, als nur wenig amoebenhaltiger Schleim, der meist von den geformten oder dickbreiigen Stühlen sorgsam abgelesen werden musste, zur Verfügung stand, blieben sie insgesamt negativ, wiewohl die übrigen Versuchsbedingungen dieselben geblieben waren. Die Uebertragung gelang auch von einer inficirten Katze auf eine andere (VII).

Bei Katze I wurde das Peritoneum gelegentlich der Laparotomie und Injection von Amoebenstuhl in den Dünndarm mit Sublimatlösung behandelt, und dadurch eine meist oberflächliche ausgebreitete Necrose der Mucosa des Dickdarms erzeugt. Vom 2. Tage an hatte das Thier blutig-schleimige Entleerungen, die reichlich Amoeben enthielten. Am 8. Tage Tod. Die Section und microscopische Untersuchung ergab an der Darmschleimhaut ausser den Veränderungen, welche der Sublimatwirkung angehörten, und welche durch Controlversuche sichergestellt waren, keine weiteren Erscheinungen; in die Schleimhaut waren die Amoeben nicht eingedrungen.

Die Katzen II, III, V, VI erhielten zur selben Zeit von demselben Stuhle je 15 Ccm als Klysma. Bei II, III, VI wurde der Anus durch 24 Stunden verschlossen. Von allen vieren erkrankte Katze V allein an einer sehr intensiven hämorrhagischen Enteritis, die, wie die Untersuchung der Schnittpräparate des Dickdarms zeigte, mit stellenweiser meist oberflächlicher Necrose der Schleimhaut einherging. Am 8. Tage verendete das Thier. Während der ganzen Zeit hatte es reichliche Amoeben in seinen Entleerungen. In den Schnittpräparaten findet man die Amoeben vor Allem in dem der Mucosa anhaftenden Schleime und in den oberflächlichen necrotischen Massen. An Stellen, wo die Necrose tiefer geht, sieht man auch die Amoeben tiefer eindringen, sie liegen jedoch nur in den bereits vollkommen necrotischen Massen, nicht an der Grenze der beginnenden Necrose oder in der Schichte der kleinzelligen

Infiltration. *An vielen Stellen ausgesprochener Necrose fehlen sie vollkommen.* Man musste aus diesen Präparaten den Eindruck gewinnen, dass die Necrose durch anderweitige Momente bedingt war und die Amöben erst in das bereits necrotische Gewebe eingewandert sind.

Katze IV erhielt vom selben Stuhle ein Klysma von 60 Ccm. Das Thier zeigte am 4. Tage das erste Mal Amöben. Stühle fortan flüssig und schleimhältig, mit vielen Amöben. Anderweitige Krankheitssymptome bot das Thier nicht. Nach etwa 16 Tagen waren die Stühle wieder normal, amöbenfrei, das Thier vollkommen und dauernd gesund.

Katze VII wurde wie I behandelt, zur Injection in den Dünndarm jedoch 1.5 Ccm amöbenhältiger Schleim verwendet, der von I und V stammte. Bei diesem Thiere entstand eine diffuse eitrige Peritonitis, welche von der Bauchdeckenwunde ihren Ausgang nahm. Es bestand vermuthlich infolge der Peritonitis Obstipation, welche durch 4 Tage, bis zum Tode, anhielt. Die untere Hälfte des Dickdarmes war mit festen Stuhlmassen erfüllt; die obere wie über einer Stenose mächtig ausgedehnt, enthielt feste und dünnbreiige, aashaft stinkende Massen, und hier zeigte die Schleimhaut nebst sehr starker Schwellung, Röthung und Ecchymosirung viele runde necrotische Substanzverluste. Im Inhalte des Darmes, im Darmschleime und im Grunde der Substanzverluste wurden zahlreiche Amöben gefunden. Bezüglich des Verhaltens der Amöben in der Darmschleimhaut dieses Versuchstieres sei, um Wiederholung zu vermeiden, auf die ausführliche Beschreibung der Schnittpräparate pag. 530 u. f. verwiesen und an dieser Stelle nur hervorgehoben, dass die Bilder, welche diese Präparate geben, auch hier kaum eine andere Deutung zulassen, als dass die Amöben nur an solchen Stellen in die Schleimhaut eingedrungen sind, wo bereits vorher Necrose im Gewebe bestand. Gleichwohl ist nicht zu verkennen, dass der Weg, welchen die Amöben, einmal ins Gewebe eingedrungen, weiterwandern, gegen das gesunde, resp. weniger intensiv krankhaft afficirte Gewebe gerichtet ist. Die Necrose selbst aber, welche in der Dickdarmschleimhaut dieser Katze einen viel höheren Grad erreichte als bei allen anderen in gleicher Weise behandelten Thieren, dürfte unschwer durch die combinirte Wirkung der Sublimatintoxication und der chemisch und mechanisch irritirenden der angestauten Kothmassen zu erklären sein. Die Amöben durch die Fäcalretention unterstützt, konnten sich im Darminhalt zu grossen Mengen vermehren und wanderten dann in die bereits lädirte Schleimhaut ein, die krankhaften Veränderungen derselben vermuthlich steigernd.



Die zweite Reihe von Uebertragungsversuchen, welche mit Stühlen des Pat. K. ausgeführt wurden, ergab unter 6 Versuchen einen mit positivem Erfolg. Die Infection wurde sowohl durch Klysma als durch Einspritzen von amoebenhaltigem Stuhl in den Dünndarm herbeizuführen gesucht. Die verwendeten Stühle waren sehr reich an Amoeben. Katze C. zeigte 3 Tage nach einem Klysma von 30 Ccm flüssigen Stuhles an den geformten, sonst normalen Kothmassen amoebenhaltigen blutigen Schleim. Durch elf weitere Beobachtungstage wurde derselbe Befund täglich erhoben. Vierzehn Tage nach dem Klysma wurde das Thier getödtet. Man fand die Dickdarmschleimhaut leicht geröthet, kaum geschwellt, keine Erosionen, keine Hämorrhagie. Die Untersuchung der Schnittpräparate ergibt ausser mässiger Hyperämie und leichter Infiltration keine pathologische Veränderung. Die Amoeben sind nirgend in das Gewebe eingedrungen.

Aus allen bisher vorliegenden Versuchsergebnissen geht somit hervor, dass es wiederholt gelungen ist, die Amoeba coli auf Thiere zu übertragen. Am meisten empfänglich erwiesen sich Katzen, von deren Disposition zu entzündlichen Darmaffectionen wir uns während unserer Versuche wiederholt überzeugen konnten. Die Uebertragung gelingt nicht leicht, indem die Anzahl der negativ ausfallenden Versuche immer grösser ist als die der positiven. Letztere wurden mit amoebenhaltigen Fäcalien und mit Culturen der Amoeben und zwar sowohl unreinen als Reinculturen erzielt, jedoch nur dann, wenn die Uebertragung in den Darm direct geschah, während alle Fütterungsversuche misslangen. Nach unseren Erfahrungen ist auch die Menge der übertragenen Amoeben von Bedeutung, indem amoebenreiche Infectionsstoffe mehr Aussicht auf Erfolg geben.

Die gelungene Infection giebt sich durch das Auftreten von reichlichem, sehr oft blutig gefärbtem Schleime, welcher Amoeben enthält, zu erkennen. Die Stühle sind entweder diarrhoisch oder geformt, in welch' letzterem Falle der amoebenhaltige Schleim ihnen als Ueberzug anhaftet. In manchen Fällen tritt nach der Infection bei Abnahme der Fresslust unter fortschreitender Abmagerung und reichlichen Diarrhoeen nach 1—2 Wochen der Tod des Versuchstieres ein, doch können die beschriebenen Darm-symptome auch ohne anderweitige krankhafte Erscheinungen durch längere Zeit bestehen bleiben oder sich auch allmählich bessern, bis endlich Genesung eintritt.

Die Berechtigung, die oben angeführten krankhaften Darmerscheinungen für Folgen der Amoebeninfection zu halten, ergibt

sich vor Allem aus den Versuchen mit Amoebenreinculturen von *Kartulis*. Diese Annahme wird ferner unterstützt durch Controlversuche, welche von *Hlava* und *Kartulis* mit verschiedenen aus dem Amoebenstuhle isolirten Bacterien, von uns mit anderen diarrhoischen Stühlen angestellt wurden. Diese Controlversuche fielen entweder gänzlich negativ aus oder verursachten nur vorübergehende Diarrhöen.

Bei der Autopsie der Versuchsthiere fand man in einer Reihe von Fällen nur Veränderungen geringen Grades, als Hyperämie und leichte Schwellung der Schleimhaut oder seichte Erosionen und kleine Hämorrhagien. Es liegen aber auch Befunde von schwereren Läsionen der Darmschleimhaut vor. *Lösch* und *Hlava* berichten von oberflächlichen Ulcerationen, in deren Grunde Amoeben gefunden wurden. *Kartulis* erzeugte mit einer Amoebenreincultur seichte nur die Mucosa betreffende Geschwüre und konnte im Gewebe die Amoeben wieder nachweisen. Wir selbst sahen nach einer Rectalinjection starke entzündliche Veränderungen mit stellenweiser Necrose auftreten, können jedoch aus den bereits angeführten Gründen die Amoeben nicht für diese Necrosen verantwortlich machen. Der vollkommen einwurfsfreie experimentelle Nachweis, dass die Amoeben selbständig Necrose oder Ulceration zu machen vermögen, scheint uns bisher überhaupt noch nicht erbracht worden zu sein. Bei den Uebertragungsversuchen, welche zu den letztgenannten Affectionen der Darmschleimhaut geführt haben, wurden mit der einzigen Ausnahme des Versuches von *Kartulis*, Fäcalmassen verwendet. Hierbei besteht die Möglichkeit, dass bei einer eventuell primär durch die Amoeben erzeugten Enteritis durch synergische Wirkung gleichzeitig mit eingeführter, wenn auch an und für sich im gesunden Darmschleimhaut unschädlicher Organismen weitergehende Veränderungen in der Darmwand erzeugt werden. Ausserdem können bei gleichzeitigen complicirenden anderweitigen Erkrankungen des Darmes von diesen stammende an sich pathogene Microben injicirt worden sein, was z. B. beiden Versuchen von *Lösch*, dessen Kranker diphtheritische Veränderungen im Dünn- und obersten Dickdarme zeigte, sehr wahrscheinlich ist. Gegen den Versuch von *Kartulis* muss der Einwand erhoben werden, dass nach der Injection einer grösseren Menge einer Reincultur der Anus des Thieres durch 3 Tage verschlossen blieb. Ein Darmverschluss von dieser Dauer ist bereits an sich geeignet, in der Darmwand Veränderungen hervorzurufen, die nicht gestatten, die gefundenen kleinen, seichten Ulcerationen auf die Wirkung der Amoeben allein zu beziehen.

In *klinischer* Beziehung bieten die beiden Fälle von Amoeben-  
erkrankung des Darmes, welche vorliegender Arbeit zur Grundlage  
dienen, mannigfache Differenzen.

Bei dem Kranken *G.* stellte sich die Affection mit sehr acuten  
Erscheinungen ein. Er hatte anfangs 8—10, später noch viel mehr  
Stuhlentleerungen des Tages, empfand lebhaft Bauchschmerzen und  
starken Tenesmus. Bei vollkommener Appetitlosigkeit und an-  
haltenden reichlichen Durchfällen litt das Allgemeinbefinden sowie  
sein Kräftezustand sehr bedeutend und erst nach Monaten, nachdem  
Pat. wieder nach Europa zurückgekehrt war, fühlte er sich etwas  
besser. Dennoch blieben Zeichen einer dauernden Darmerkrankung  
fortan bestehen. Durch mehr als zwölf Jahre hielten Durchfälle  
mit wechselnder Intensität bei durchschnittlich 2—3 Entleerungen  
im Laufe des Tages an. Stets war denselben Schleim, häufig auch  
Blut beigemischt. Erst während der Kranke in unserer Beob-  
achtung stand, besserten sich die Symptome weiter, die Stühle  
wurden breiig, endlich geformt, ihre Absetzung war schliesslich  
mit keinerlei Beschwerden verbunden. Aber auch da blieb als  
Zeichen der noch fortbestehenden Darmerkrankung der Abgang  
von Schleim mit oft reichlichen Blutbeimengungen zurück, während  
allerdings das Allgemeinbefinden des Kranken ein fast völlig nor-  
males wurde.

Viel günstiger verlief die Erkrankung für den Patienten *K.*  
Bei ihm hatte die Krankheit von Anfang an nur den Charakter  
einer acuten Enteritis, die auf gereichte Medicamente sich rasch  
besserte, um allerdings nach einiger Zeit wiederzukehren. Die  
Zahl der Stühle war immer nur mässig vermehrt, der Blutgehalt,  
stets gering, verschwand oft für längere Zeit völlig. Aber auch  
hier erwies sich die Krankheit, trotz ihres milden Verlaufes, als  
sehr hartnäckig und widerstand den therapeutischen Eingriffen.  
Der Ernährungszustand des Kranken, sein allgemeines Wohlbefinden  
hatte während der einundeinhalb Jahre dauernden Erkrankung  
kaum gelitten.

So verschiedenartig wie in den beiden angeführten Fällen ver-  
halten sich auch die Krankheitsbilder, welche uns in den Schilder-  
ungen jener Autoren entgegentreten, welche Gelegenheit hatten,  
viele Fälle der chronischen, tropischen oder Amoebendysenterie zu  
sehen. Von leichten Anfällen, deren Dauer sich auf wenige Tage  
erstreckt, bis zu schweren Erkrankungen, welche unter dem Bilde,  
das wir von der epidemischen Dysenterie kennen, rasch tödtlich  
verlaufen, giebt es zahllose Uebergänge. Eine Eigenthümlichkeit  
der Krankheit wird aber von fast allen Autoren hervorgehoben,

das ist ihre ausgesprochene Neigung zu chronischem Verlaufe. In sehr vielen Fällen tritt die Erkrankung von Anfang an in der Form einer chronischen Darmentzündung auf, oder sie hat ein acutes Vorstadium, welchem der Uebergang zum chronischen folgt. Unser Fall G. giebt ein gutes Beispiel dieser langwierigen, viele Jahre dauernden Darmerkrankung. Diese *chronische, meist ulceröse Enteritis*, welche sehr wenig Neigung zur Heilung zeigt und die in den heissen Klimaten häufig zur Bildung von Leberabscessen führt, stellt, wie aus der Literatur hervorgeht, den eigentlichen *Typus* der Amoebenkrankheit dar. *Lutz*<sup>24)</sup> schlägt deshalb auch mit Recht vor, den Namen „*Amoebendysenterie*“ fallen zu lassen und dafür den bezeichnenderen „*Amoebenenteritis*“ zu wählen, die Bezeichnung „*Dysenterie*“ aber nur der epidemischen und sporadischen Form vorzubehalten, die anderen, wahrscheinlich bakteriellen Infectionen, ihre Entstehung verdanken.

Die leichteren Formen, welche nach kurzem Bestande in Heilung ausgehen, ohne vorher zu schweren Darmveränderungen geführt zu haben, sind als Abortivformen dieser Enteritis leicht verständlich. Die ganz acut einsetzenden, mit dysenterieähnlichen Symptomen einhergehenden Fälle kommen aber entweder durch besonders schwere Amoebeninfectionen oder wohl in den meisten Fällen durch Mischinfectionen zu Stande. Dass Combinationen von Amoebenenteritis mit diphtheritischen Erkrankungen der Darmschleimhaut vorkommen, beweist der Fall von *Lösch* und eine Beobachtung von *Councilman und Lafleur*. Insbesondere dürfte es sich bei der meist tödtlich ablaufenden gangränösen Form um eine Mischinfection handeln.

Den Leber- und Lungenabscessen, welche in den Tropen als begleitende Erscheinungen der Amoebenenteritis nicht selten auftreten, sowie anderen Complicationen kommen ausser dem Befunde von Amoeben keine besonderen charakteristischen klinischen Merkmale zu.

*Therapeutischen Maassnahmen* setzt die Amoebenenteritis, wie übereinstimmend berichtet wird, grossen Widerstand entgegen. Neben anderweitiger symptomatischer Behandlung kamen am häufigsten Chinin- und Sublimatirrigationen des Dickdarms zur Verwendung neben innerlichem Gebrauche von Chinin, wenn sekundäre Anämie bestand, wohl auch von Eisenpräparaten. Der Erfolg war nur selten eine radicale Beseitigung der Parasiten und damit der Krankheit, häufiger erzielte man nicht mehr als vorübergehende Verminderung der Amoeben bei ebensolang anhaltender Besserung der Symptome. Als Ursache der geringen Wirksamkeit,

welche alle bisher unternommenen Heilversuche trotz der grossen Empfindlichkeit der Amoeben gegen die verwendeten antiseptischen Flüssigkeiten zeigen, wird allgemein angenommen, dass man wohl imstande sei, die im Darmlumen vorhandenen, nicht aber die in den Geschwüren der Schleimhaut sesshaften Amoeben zu tödten.

Die *anatomischen Veränderungen*, welche man bei der uns beschäftigenden Krankheit an der Darmschleimhaut antrifft, sind, wie aus zahlreichen vorliegenden Sectionsbefunden hervorgeht, auch keineswegs immer einander gleich. Von Complicationen abgesehen, handelt es sich meist um mehr oder weniger tiefgreifende, mit unterminirten Rändern ausgestattete Geschwüre, die gewöhnlich auf den Dickdarm beschränkt sind. Dem stehen aber Befunde gegenüber, bei welchen die angetroffenen Veränderungen nur sehr geringfügig waren, sich auf leichte Ecchymosirung der Schleimhaut mit einzelnen Erosionen beschränkten, wie sie bei einfachen katarrhalischen Affectionen des Darmes vorkommen, ja *Kartulis* berichtet über zwei Fälle<sup>27)</sup> von zweifelloser Amoebenerkrankung des Darmes (sichergestellt durch die Anamnese und den amoebenhaltigen Leberabscessinhalt), bei welchen man ausser Auflockerung an der Schleimhaut nichts Abnormes fand.

*Reine*, nicht durch Bacterieneinwirkung beeinflusste Amoebengeschwüre zeigen nach *Councilman und Lafleur* ein so charakteristisches Verhalten (man vergleiche den eingangs wiedergegebenen Auszug aus der Arbeit genannter Autoren), dass sie sich von anderweitigen (dysenterischen) Darm-Geschwüren sicher unterscheiden lassen. Im Geschwürsgrunde und dem angrenzenden Gewebe findet man die Amoeben wieder.

Was die begleitenden Leberabscesse anbelangt, so differiren die Angaben der Autoren in einigen wesentlichen Punkten. Während *Councilman und Lafleur* die Abwesenheit von Eiter und Eitermikroben in den Abscessen betonen und deren Entstehung den Amoeben allein zuschreiben, findet man bei anderen Beobachtern sehr häufig die Angabe, der Inhalt der Abscesse sei eitrig oder rahmig gewesen. *Kartulis* züchtete aus dem Inhalte von dysenterischen Leberabscessen neben anderen Bacterien auch Eitermikroben und meint, dass die Amoeben nur dadurch zur Abscessbildung Veranlassung geben, dass sie Mikroben in die Leber einschleppen. Bezüglich der von *C.* und *L.* auf indirecte Amoebenwirkung (Aufnahme von Stoffwechselproducten derselben aus den Darmgeschwüren) zurückgeführten umschriebenen Necrosen des Lebergewebes muss auf die Befunde von *Kartulis* hingewiesen werden, welcher solche Necrosen auch in Begleitung von idiopathischen

Leberabscessen angetroffen hat.<sup>27)</sup> (pag. 109). Dagegen hat die Ansicht von C. und L., dass aus diesen necrotischen Stellen des Lebergewebes durch nachträgliche Einwanderung der Amöben Erweichungsherde (Abscesse) hervorgehen, viel Ansprechendes. Denn es ist leicht verständlich, dass die Amöben, nachdem sie auf dem Wege der Pfortader, der Gallenwege oder durch die Bauchhöhle in die Leber eingewandert sind, sich an solchen Stellen derselben, wo bereits krankhafte Prozesse vorhanden sind, ansiedeln und daselbst weitere Veränderungen verursachen, eine Erscheinung, die auch bei anderen Protozoen beobachtet wird. So berichtet Lambl<sup>28)</sup> über einen Fall von colossalem Echinococcus der Leber, der in einer Cyste lag, welche anscheinend von einem dilatirten Gallengang gebildet war und im Umkreise des Blasenwurmes eine schmierige Flüssigkeit enthielt. In letzterer waren neben Vibrionen unermessliche Mengen von *Cercomonaden* vorhanden.

Die Rolle, welche den Amöben bei der nach ihnen benannten Darmkrankheit zukommt, ist noch in mancher Beziehung nicht vollkommen aufgeklärt. Durch die bisher vorliegenden Beobachtungen an Kranken, durch die Thier- und Culturversuche scheint festgestellt, dass sie eigentliche Parasiten sind.

Dass sie ferner für sich allein bei reichlicher Invasion Enteritis zu erzeugen vermögen, geht zum mindesten aus den Impfversuchen mit Reinculturen von *Kartulis* hervor. Auch der von allen Autoren hervorgehobene und auch in unserem Falle G. ausgesprochene Parallelismus zwischen Menge der Amöben und Intensität der jeweiligen Krankheitserscheinungen spricht dafür. Diese Wirkung der Amöben findet ihre Analogie in dem Verhalten einiger anderer im menschlichen Darne schmarotzender Protozoen, wie *Cercomonas coli hominis*, *Megastomum entericum*, *Balantidium coli*, von welchen man weiss, dass sie bei Anwesenheit grösserer Mengen entzündungserregend auf die Schleimhaut einwirken und sehr hartnäckige Katarrhe unterhalten können.\*)

Den Amöben aber eigenthümlich ist ihre Neigung, *ins Gewebe einzudringen* und sich daselbst zu ansehnlichen Mengen zu vermehren. Durch zahlreiche pathologisch-anatomische Befunde beim Menschen, durch jene Thierversuche, bei welchen es zur Bildung von Ulcerationen kam, in deren Grunde Amöben nachgewiesen werden konnten, ist dies zweifellos festgestellt. Dass die Amöben jedoch ohne Beihilfe die Schleimhaut zu verletzen und in dieselbe

\*) Man vergleiche die letzten Mittheilungen über diesen Gegenstand von Ortman<sup>29)</sup> und May.<sup>30)</sup>

einzudringen vermögen, ist, wie bereits oben bemerkt, bisher nicht sicher erwiesen. Dagegen ist wohl nicht zu zweifeln, dass bereits vorhandene krankhafte, insbesondere ulcerative Processe des Darmes den Amoeben, falls sie nachträglich in denselben gelangen, Gelegenheit zur Ansiedlung bieten werden. Es kann auf diese Weise aus einem dysenterischen Prozesse anderer Art, aus einem Darmkatarrhe mit oder ohne Bildung von Geschwüren eine „Amoebendysenterie“ mit dem bereits geschilderten Verlaufe entstehen. Wir möchten hier zwei Fälle von Kranken mit *tuberculösen Darmgeschwüren* anführen, welche *Kartulis*<sup>27)</sup> beobachtet hat. Es fanden sich bei diesen Kranken Leberabscesse mit Amoeben, welche wohl kaum auf anderem Wege als aus den tuberculösen Geschwüren des Darmes in die Leber gelangt waren. Auch an die Fälle von Combination anderer Dysenterieformen mit Amoebenenteritis sei hier erinnert.

Die Wirkung, welche die Amoeben im Gewebe ausüben, ist uns gleichfalls nicht genügend bekannt. Aus der Lage, welche sie in den Darmgeschwüren, den Leberabscessen, den gangränösen Stellen der Haut (*Nasse*) einnehmen, könnte man schliessen, dass sie daselbst keine indifferente Rolle spielen, sondern an der weiteren Ausbreitung des Processes Schuld tragen, vielleicht durch Mortificirung des unmittelbar umliegenden Gewebes wirken. Jedenfalls kommt auch das mechanische Irritament, das durch sie bedingt wird, in Frage, und es muss wohl ohne weiteres zugegeben werden, dass die Amoeben, welche auf die intacte Darmschleimhaut schon entzündungserregend einwirken, ins Gewebe gelangt einen schädlichen Einfluss ausüben, Ulcerationen vergrössern oder deren Heilung verhindern können.

Mit der im Vorhergehenden ausgesprochenen Auffassung von der pathogenen Bedeutung der *Amoeba coli* scheint die Angabe von *Cunningham, Grassi, Calandruccio* u. A. im Widerspruche zu stehen, welche Amoeben bei verschiedenen Darmkrankheiten und auch bei ganz Gesunden gefunden haben.\*) Um diesen Widerspruch zu lösen, nehmen einige Autoren an, dass verschiedenartige Amoeben im menschlichen Darmkanale vorkommen, von welchen eben nur eine Art, die *Amoeba coli* oder *Dysenteriae* pathogen sei. Indessen haben wir für diese Annahme, wie auch *Lutz* (l. c.) bemerkt, bei

\*) Zum Theile lassen übrigens diese Darmerkrankungen, wie z. B. 4 von den 5 Fällen *Massiutins* eine zwanglose Deutung als durch die Amoeben hervorgerufene Darmentzündungen zu, soferne man diese als Enteritis und nicht als Dysenterie auffasst.

unserer gegenwärtigen Kenntniss der Amöben noch keine genügenden Anhaltspunkte. Halten wir aber daran fest, dass die Amöbenenteritis oft nur sehr geringe subjective Beschwerden und ausser einer geringen Schleimbeimengung zu dem sonst normalen Stuhle keine Erscheinungen macht, so erscheint es begreiflich, dass ein solcher Kranker von sich selbst und auch von Anderen für gesund gehalten werden kann. Da andererseits zum Zustandekommen einer Infection, wie wenigstens aus unseren Thierversuchen hervorgeht, eine reichliche Invasion oder Mitwirkung anderer Gelegenheitsursachen nothwendig ist, so kann es nicht wundern, dass Amöben sich vorübergehend im Darne aufhalten können, ohne zu krankhaften Erscheinungen zu führen.

Fassen wir die Kenntnisse kurz zusammen, welche wir bisher über die *Amoeba coli* und die von ihr verursachten pathologischen Processe besitzen, so ergibt sich:

1. Die *Amoeba coli* Lösch ist ein Darmparasit, dessen Züchtung auch in Reincultur bereits gelungen ist, der sich ferner auf Thiere übertragen lässt.

2. Ob alle Beobachter *dieselbe* Amöbe vor sich gehabt haben, kann zur Zeit weder sicher behauptet noch in Abrede gestellt werden.

3. Die *Amoeba coli* ist *pathogen* und imstande, für sich allein eine Enteritis des Dickdarmes zu erzeugen. Diese Enteritis ist sehr häufig aber nicht nothwendig von Geschwürsbildung begleitet, wobei die Amöben in den Geschwüren gefunden werden. Dass die Amöben *für sich allein* schwerere Läsionen der Schleimhaut hervorzubringen vermögen, ist nicht sicher erwiesen. Bestehen im Darne anderweitige krankhafte Processe, so wird dadurch die Vermehrung und Ansiedlung der Amöben, sowie insbesondere deren Eindringen in das Gewebe der Darmschleimhaut begünstigt. Die Amöben unterhalten dann wahrscheinlich Entzündungs- und Ulcerationsprocesse und verhindern deren Heilung.

Die *Amoeba coli* steht ausserdem in nahem ursächlichem Zusammenhang mit dem Zustandekommen von *Leberabscessen* und deren weiteren Folgen, welche sich insbesondere in heissen Klimaten auf Grund der ulcerativen Darmprocesse entwickeln.

4. Die durch die Amöben erzeugten, bezüglich unterhaltenen Darmveränderungen veranlassen ein sehr wechselndes Krankheitsbild, welches ausserdem noch durch complicirende Darmerkrankungen verändert werden kann. In den meisten Fällen handelt es sich um die Erscheinungen einer chronischen ulcerösen Enteritis des Dick-



darmes. Jedoch kommen auch acut unter dem Bilde der epidemischen Dysenterie verlaufende Fälle vor, welche vielleicht Mischinfectionen ihre Entstehung verdanken.

5. Die Amoebenenteritis ist eine sehr hartnäckige, therapeutischen Eingriffen oft widerstehende Erkrankung, welche auch nur sehr geringe Tendenz zur spontanen Heilung zeigt und durch Complicationen oder endliche Erschöpfung zum Tode führen kann.

## Benutzte Literatur.

- 1) *Lambl.* Aus dem Franz-Josef-Kinderspitale in Prag. I. Theil Prag 1860.
- 2) *Lösch.* Massenhafte Entwicklung von Amoeben im Dickdarm Virchow's Arch. Bd. 65. 1875.
- 3) *Leuckart.* Die Parasiten des Menschen etc. I. Bd. 1. Lfg. 2. Aufl. Leipzig u. Heidelberg 1879.
- 4) *Cunningham.* Sanitary report on cholera to the Governor of India. 1870. Cit. n. Councilman u. Lafleur.
- 5) *Derselbe.* On the development of certain microscopic organisms occurring in the intestinal canal. Quarterly Journ. Mic. Science. Nr. 21. 1881. Cit. n. Councilman u. Lafleur.
- 6) *Perroncito.* I Parasiti. Milano 1881. Cit. n. Kartulis.
- 7) *Koch und Gaffky.* Bericht über die Thätigkeit der zur Erforschung der Cholera im Jahre 1889 nach Egypten und Indien entsandten Commission. Berlin. 1887. Anlage. p. 65.
- 8) *Hlava.* O úplavici. Časopis lékařuv Českých. 1887.
- 9) *Grassi.* Dei protozoi parasiti. Milano 1879. Cit. n. Kartulis.
- 10) *Derselbe.* Atti della R. Acc. dei Lincei. Vol. IV. 1888. Cit. n. Maggiore. (Centralbl. f. Bact. und Paras. Bd. XI Nr. 6—7. 1892).
- 11) *Massiutin.* Ueber die Amoeben als Parasiten des Dickdarms. Wratsch 1889. Nr. 25. Russisch. Ref. C. für Bact. und Paras. 1889. Bd. VI.
- 12) *Osler.* John Hopkins Hospital Bulletin Vol. I. 1890. Cit. n. Councilman u. Lafleur.
- 13) *Derselbe.* Ueber die in Dysenterie und dysenterischem Leberabscess vorhandene Amoeba. Centralbl. f. Bact. u. Parasitenkunde Bd. VII. 1890.
- 14) *Lafleur.* John Hopkins Hospital Bulletins Vol. I. 1890.
- 15) *Simon.* Ebendasselbst.
- 16) *Musser.* University Medical Magazine, Vol. III. 1890. 27—29. Cit. n. Councilman u. Lafleur.
- 17) *Stengel.* Philad. Medical News Nr. 931. 1890. Ref. in C. f. Bact. u. Parasitenk. Bd. X. 1891.
- 18) *Calandrucchio.* Atti dell' Academia Gioenia. Serie IV. 1890. Vol. II. Cit. n. Maggiore (l. c.).
- 19) *Fenoglio.* Entérocolite par amoeba coli. Archives italiennes de biologie. 1890. Fasc. 1. Ref. in Baumgartens Jahresbericht 1890.

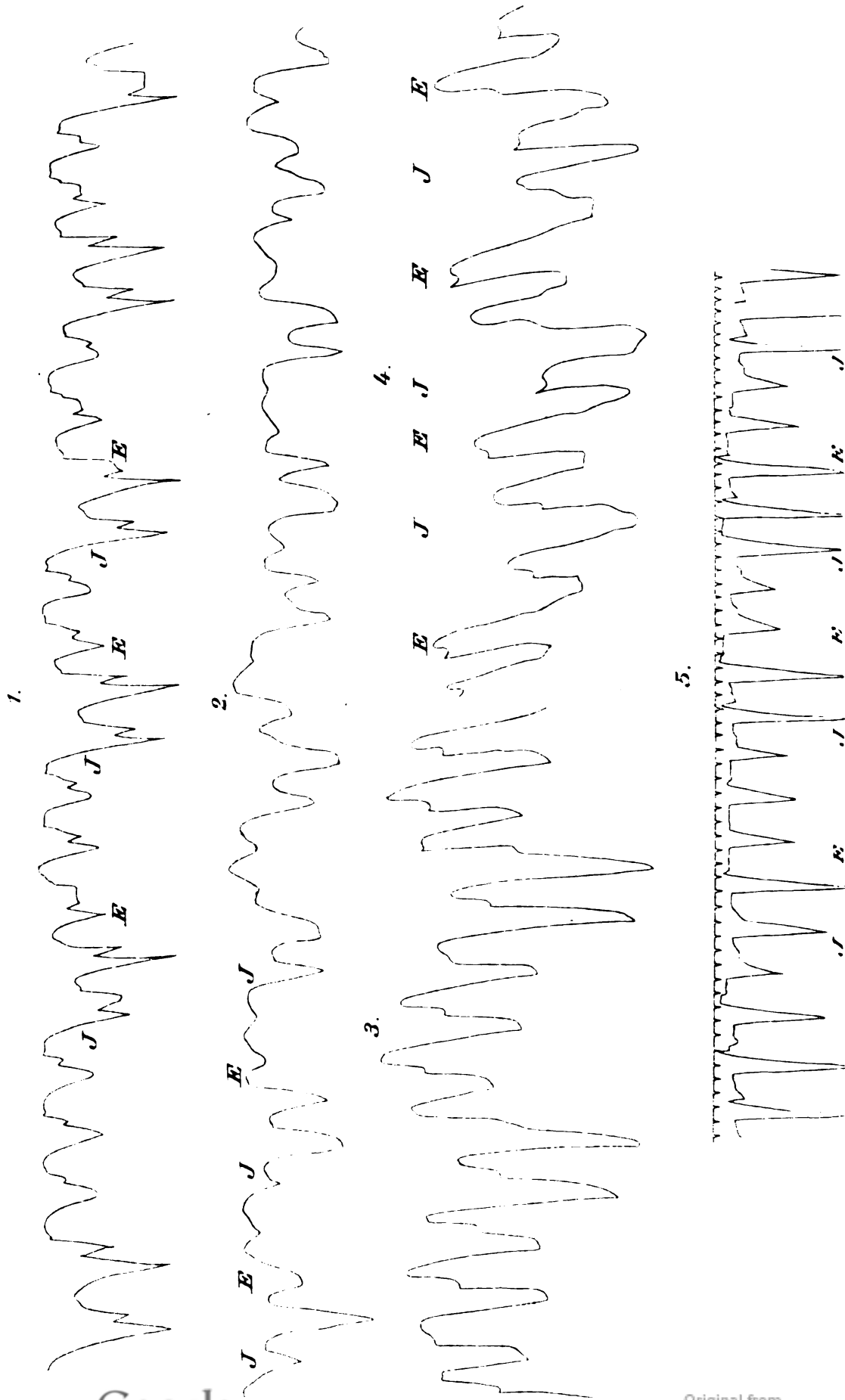
- 20) *Baumgarten*. Lehrb. der patholog. Mykologie. II. Braunschweig 1890. p. 938.
- 21) *Eichenberg*. Hepatic abscess and the Amoeba coli. The medical News LIX. 1891. Nr. 8. Ref. in C. für Bact. u. Parasitenk. Bd. XI. 1892.
- 22) *Cohen*. Ueber Protozoen im kindlichen Stuhle. Deutsche med. Wochenschr. 1891. Nr. 27.
- 23) *Dock*. Observations on the Amoeba coli in dysenterie and abscess of the liver. Daniel's Texas medical Journal 1891. Ref. C. f. Bact. u. Paras. Bd. X. 1891.
- 24) *Lutz*. Zur Kenntniss der Amoeben-Enteritis und Hepatitis. C. f. Bact. u. Paras. Bd. X. Nr. 8. 1891.
- 25) *Kartulis*. Zur Aetiologie der Dysenterie in Aegypten. Virch. Arch. Bd. 105. 1886.
- 26) *Derselbe*. Zur Aetiologie der Leberabscesse. Lebende Dysenterie-amoeben im Eiter der dysenterischen Leberabscesse. C. f. Bact. u. Paras. Bd. II. 1887.
- 27) *Derselbe*. Ueber tropische Leberabscesse und ihr Verhältniss zur Dysenterie. Virch. Arch. Bd. 118. 1889.
- 28) *Derselbe*. Ueber weitere Verbreitungsgebiete der Dysenterie-amoeben. C. f. Bact. und Paras. Bd. VII. 1890.
- 29) *Derselbe*. Einiges über die Pathogenese der Dysenterieamoeben. C. f. Bact. u. Paras. Bd. IX. Nr. 11. 1891.
- 30) *Pfeiffer*. Die Protozoen als Krankheitserreger. Jena 1891.
- 31) *Councilman* und *Lasfleur*. Amoebic Dysentery. The John Hopkins Hospital Reports. Report in Pathol. I. Baltimore 1891.
- 32) *Nasse*. Ueber einen Amoebenbefund bei Leberabscessen, Dysenterie und Nosocomialgangrän. Deutsch. Arch. f. klin. Chirurg. Bd. 43. 1. Heft. 1892.
- 33) *Talamon*. Amibes de la Dysenterie. Languedoc médical. 1892. Nr. 4.
- 34) *Wesener*. Unsere gegenwärtigen Kenntnisse über Dysenterie in anatomischer und aetiologischer Hinsicht. Centralblatt für allgem. Pathologie u. patholog. Anatomie. III. Bd. Nr. 12 u. 13. Juli 1892.
- 35) *Lambl*. Cercomonas et echinococcus in hepate hominis. Russ. med. Bericht. 1875. Nr. 33. Cit. n. *Leuckart*.
- 36) *Ortmann*. Ueber Balantidium coli. Berl. klin. Wochenschr. 1891. Nr. 33.
- 37) *May*. Ueber Cercomonas coli hominis. Deutsch. Arch. f. klin. Med. Bd. 49. 1. Hft. 1891.


## Tafelerklärung.

---


- Fig. 1. Lebende Amöben im Schleime eines dysenterischen Stuhles. Die Amöben haben zahlreiche rothe Blutkörperchen eingeschlossen und zeigen lebhaft amöboide Bewegung. Rothe Blutkörperchen einzeln und zu Haufen im Schleime. Reichert Obj. 8. Oc. 4.
- Fig. 2. Lebende Amöben aus Katzenstuhl. a) ruhend, b) in Bewegung (kriechend). In beiden das granulirte Endosark, das hyaline Ectosark, ferner der Kern deutlich zu unterscheiden. Einschluss von rothen Blutkörperchen. Zeiss Apochr. Homog. Immers 2 mm. Comp. Oc. 12.
- Fig. 3. Amöben in träger Bewegung (absterbend) mit reichlichen Vacuolen. Zeiss Apochr. Homog. Immers. 2 mm Comp. Oc. 12.
- Fig. 4. Schnitt aus dem Dickdarme des Versuchsthieres VII. bei schwacher Vergrößerung. Stelle tiefgreifender Necrose. Reichert Obj. 4 Oc. 2.
- a) Völlig necrotische Mucosa.
  - b) Trotz vorgeschrittener Necrose noch erkennbare Muscularis mucosae.
  - c) Necrotische Submucosa.
  - d) Muscularis.
  - e) Homogene hyaline, stark tingirte Massen.
  - f) Amöben (verhältnissmässig ein wenig zu gross gezeichnet).
- Fig. 5. Necrotische Submucosa. Versuchsthier VII. Alauncarminfärbung. Uebergangsstelle zwischen völliger Necrose mit körnigem Zerfall (a) und weniger weit vorgeschrittener Necrose (b). Sehr zahlreiche Amöben, theils in neugebildeten Hohlräumen, theils in präformirten Lymphspalten des Gewebes.
- c) Reste der Muscularis mucosae.
  - d) Reste von Drüsenschläuchen.
- Zeiss. Apochromat. 8 mm. Comp. Oc. 12.
- Fig. 6. Einzelne Amöben aus Schnittpräp. Alauncarminfärbung. Zahlreiche Vacuolen in denselben. An den Kernen sieht man wandständige circumscripste Verdickungen.
-

# Curven-Tafeln.

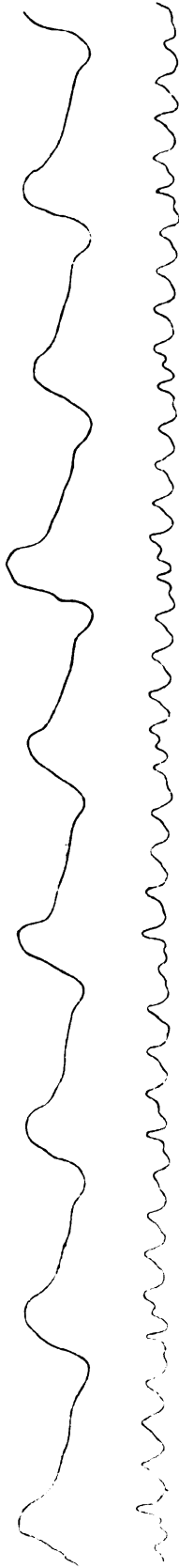



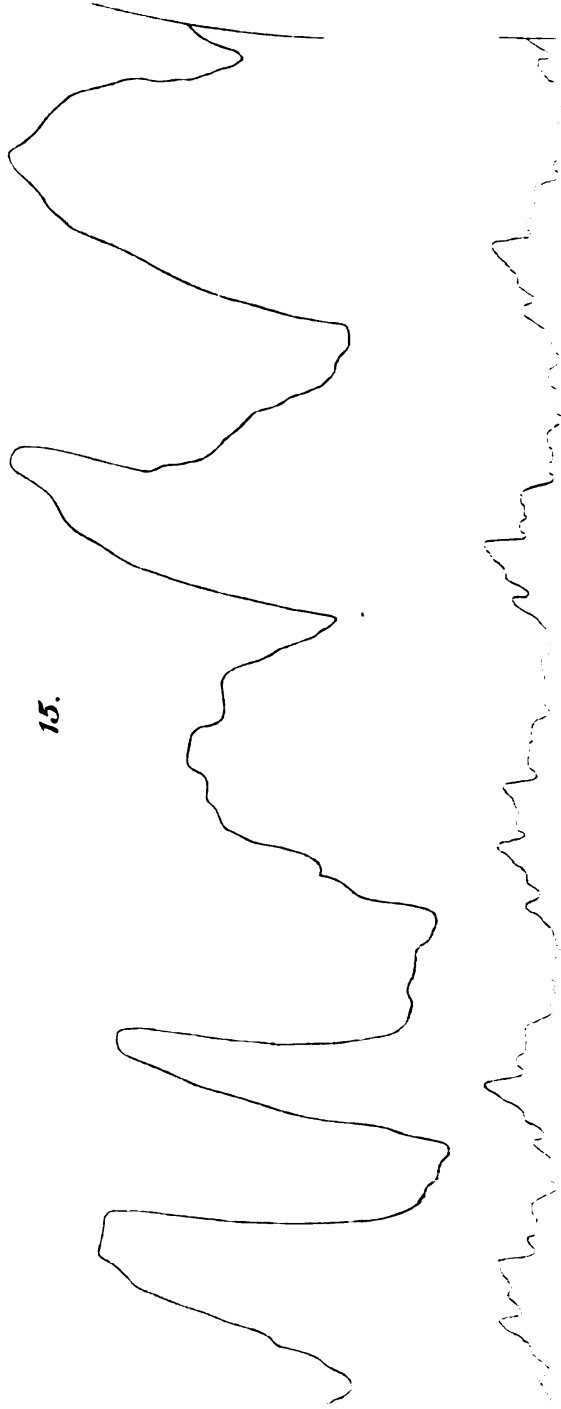
13.



14.



15.





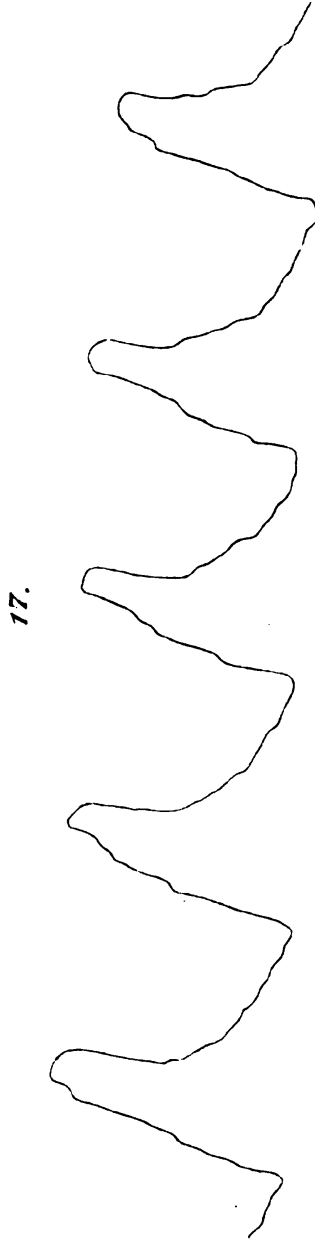
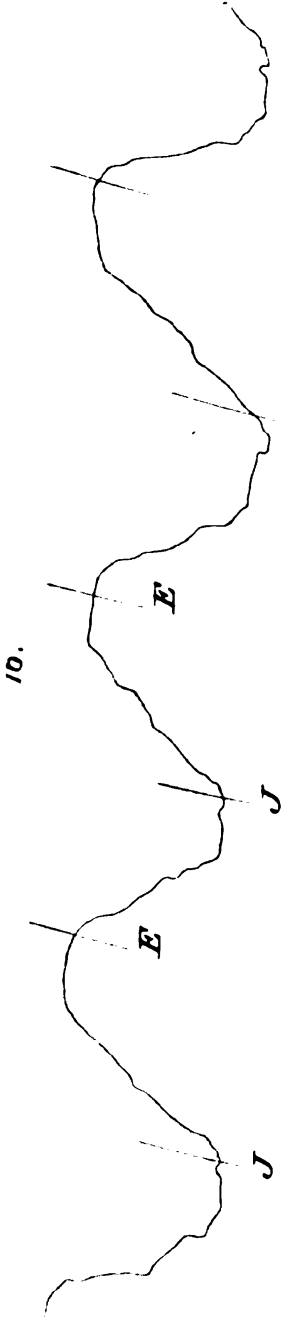




Fig. 1.

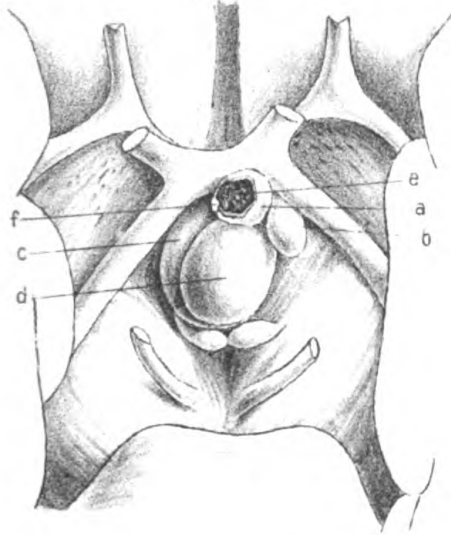


Fig. 2.

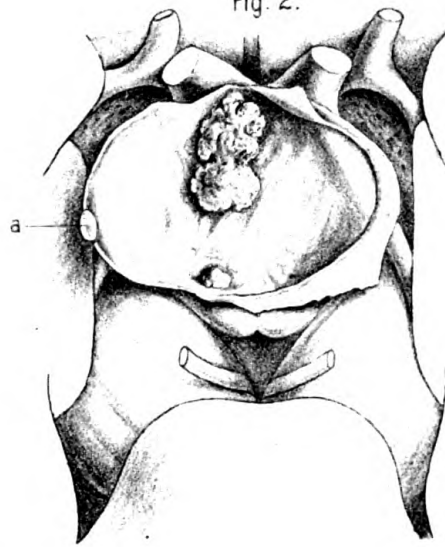


Fig. 3.



Fig. 4.



Verlag von Fischer's med. Buchh.  
H. Kornfeld. Berlin.

J. Rejsek del. et. lith.

Friedr. Langer: Cystische Tumoren an der Hirnbasis. (Fig. 1 u. 2.)

Friedr. Recl: Sarcom der Schilddrüse. (Fig. 3 u. 4.)

Digitized by



Original from  
UNIVERSITY OF CALIFORNIA



Fig. 1.



Fig. 2.

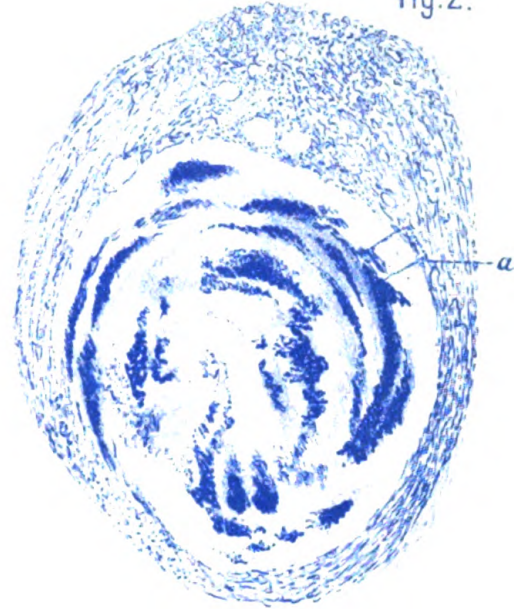


Fig. 2<sup>a</sup>.

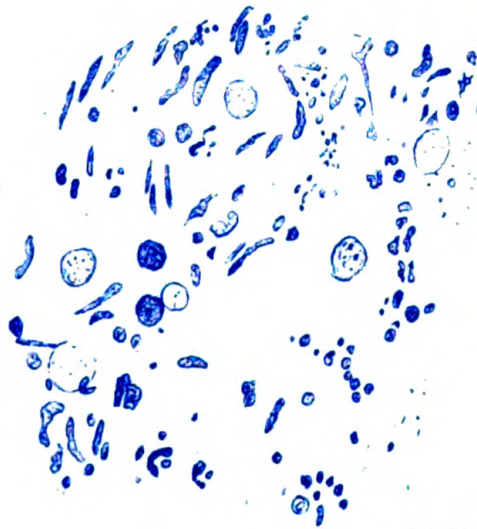




Fig. 3.



J Rejsek del et lith.

Friedrich Fischel: Zur Aetiologie und Genese des Verkäsungsprozesses.



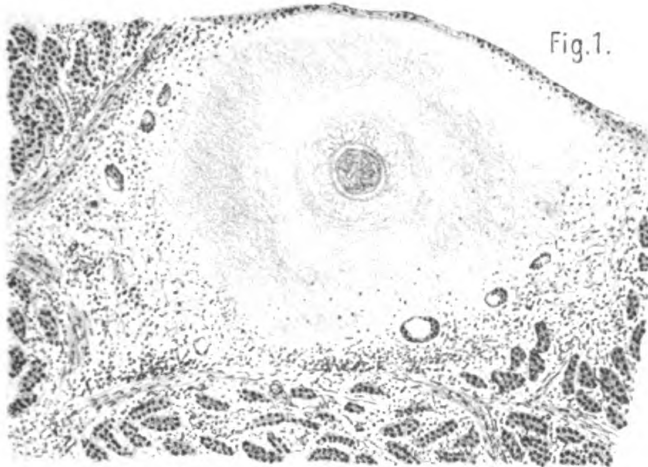


Fig. 1.

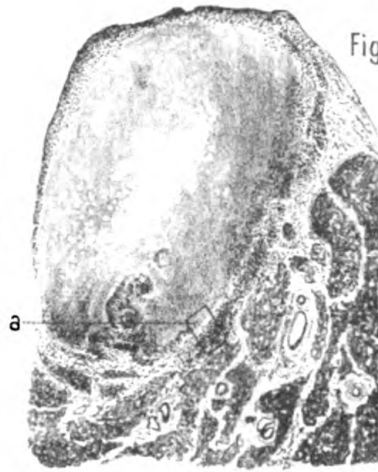


Fig. 4.

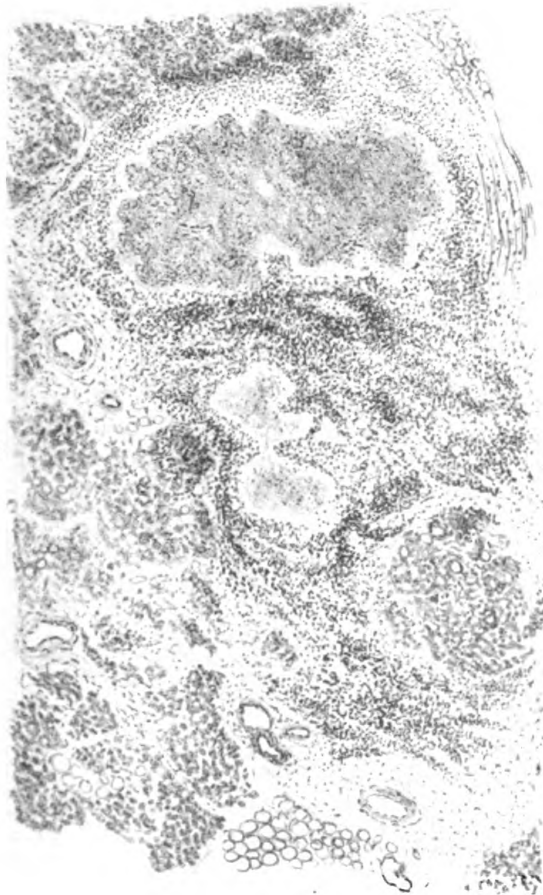


Fig. 6.

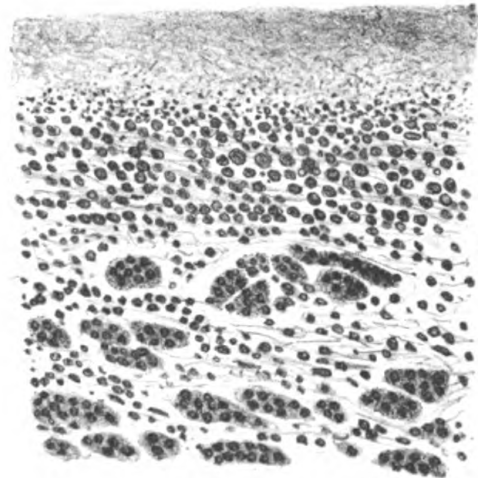


Fig. 5.

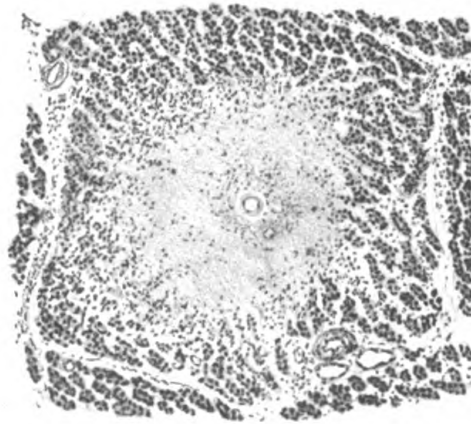


Fig. 2.

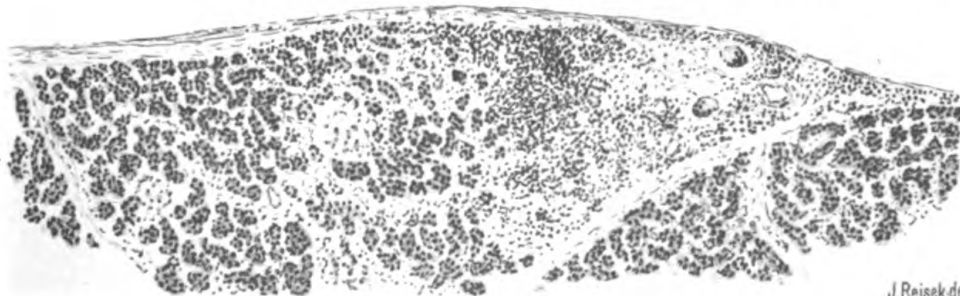


Fig. 3.

J. Rejsek del et lith.

Dr. Kudrewetzky: Tuberculose des Pancreas.









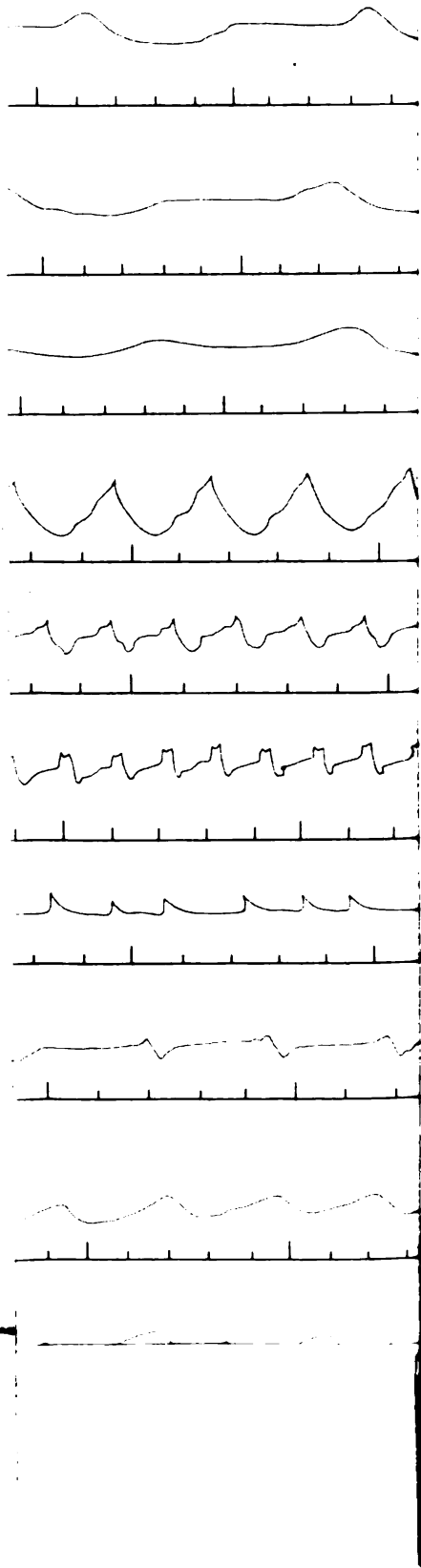
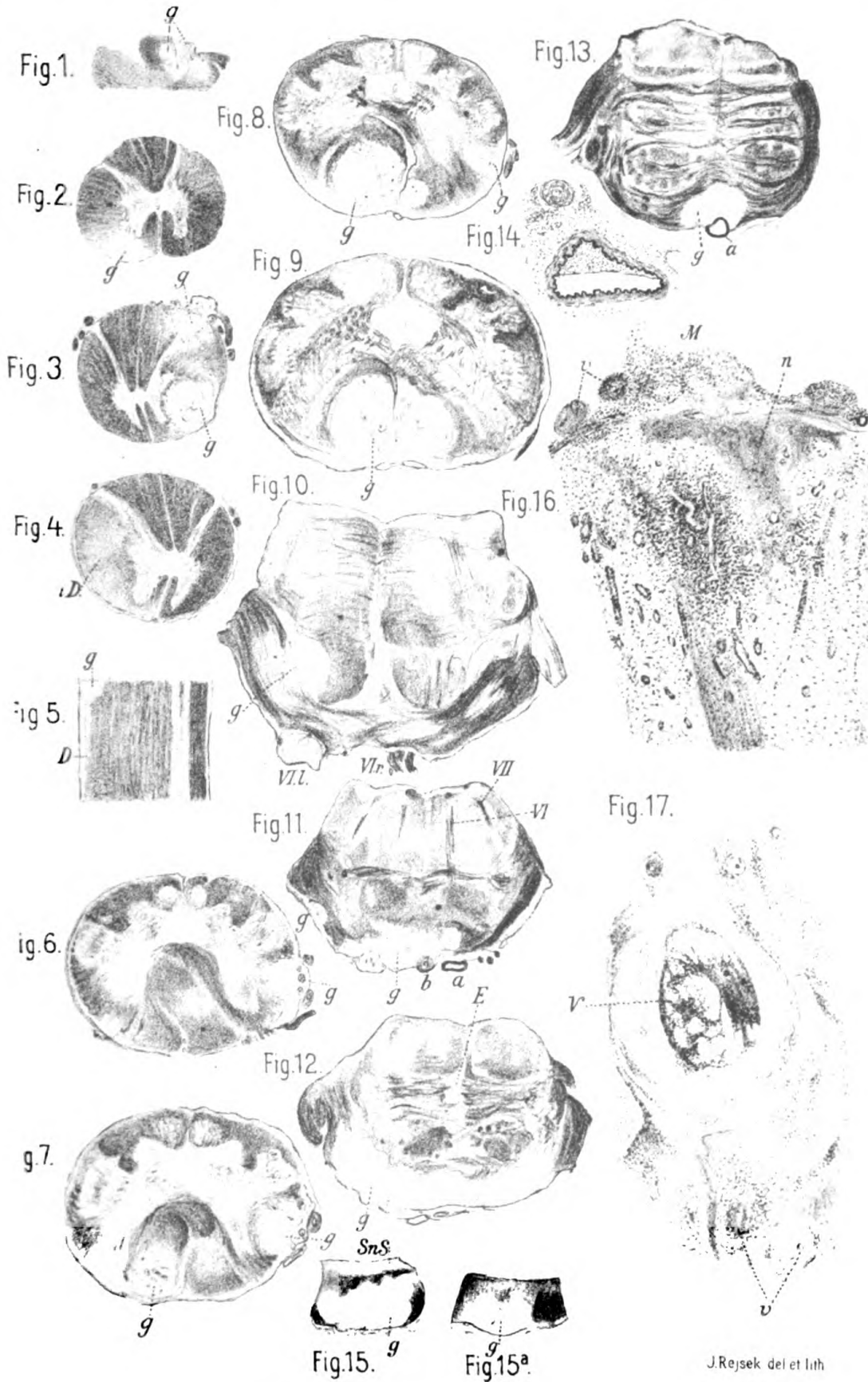


Fig.15. <sup>g</sup>

Fig.15<sup>a</sup>

J Rejsek



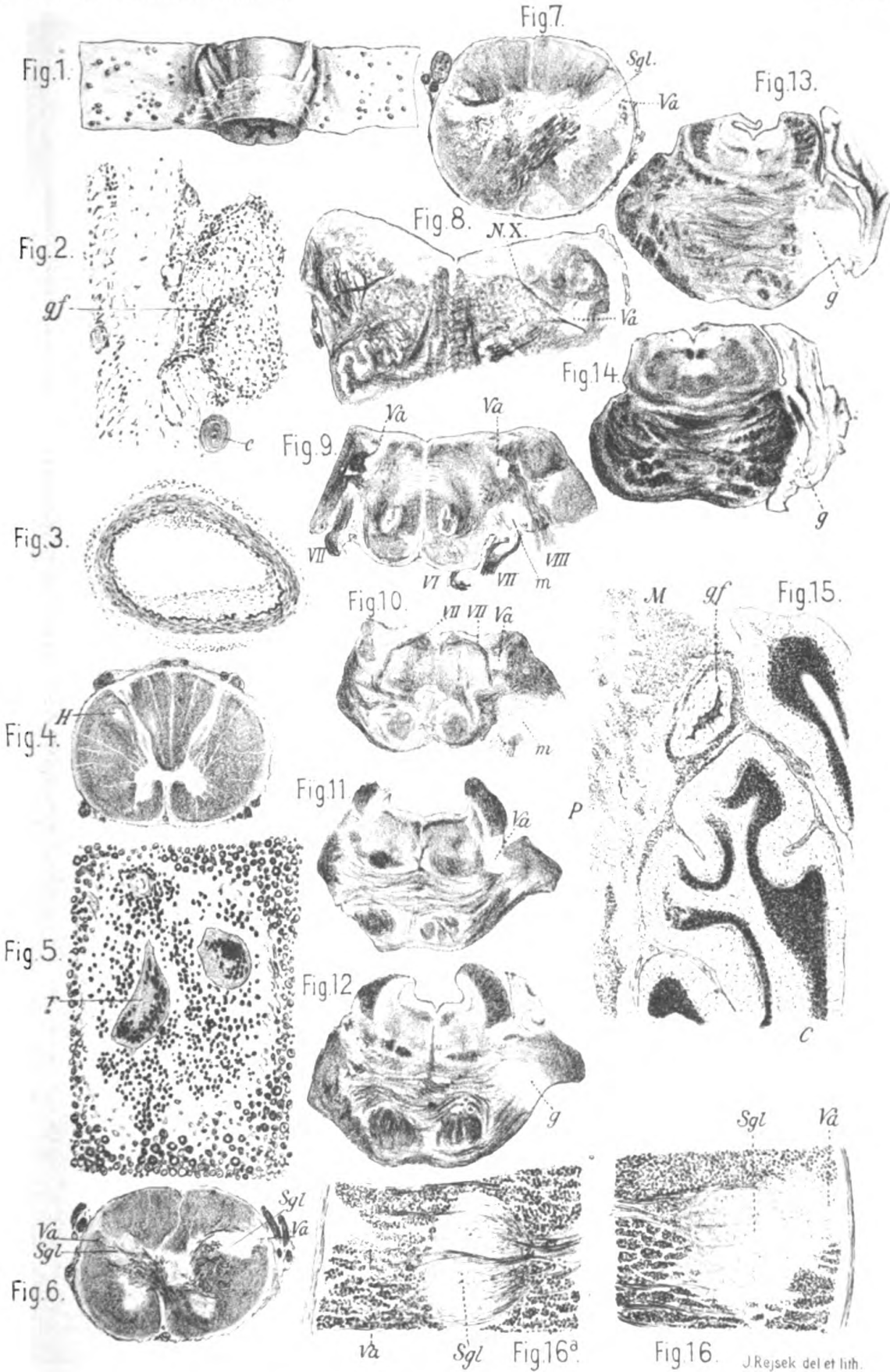


J.Rejsek del et lith

Friedel Pick: Cerebrospinale Syphilis.

Generated on 2019-07-10 16:03 GMT / http://hdl.handle.net/2027/uc1.b3743156  
Public Domain in the United States; Google-digitized / http://www.hathitrust.org/access\_use#pd-us-google

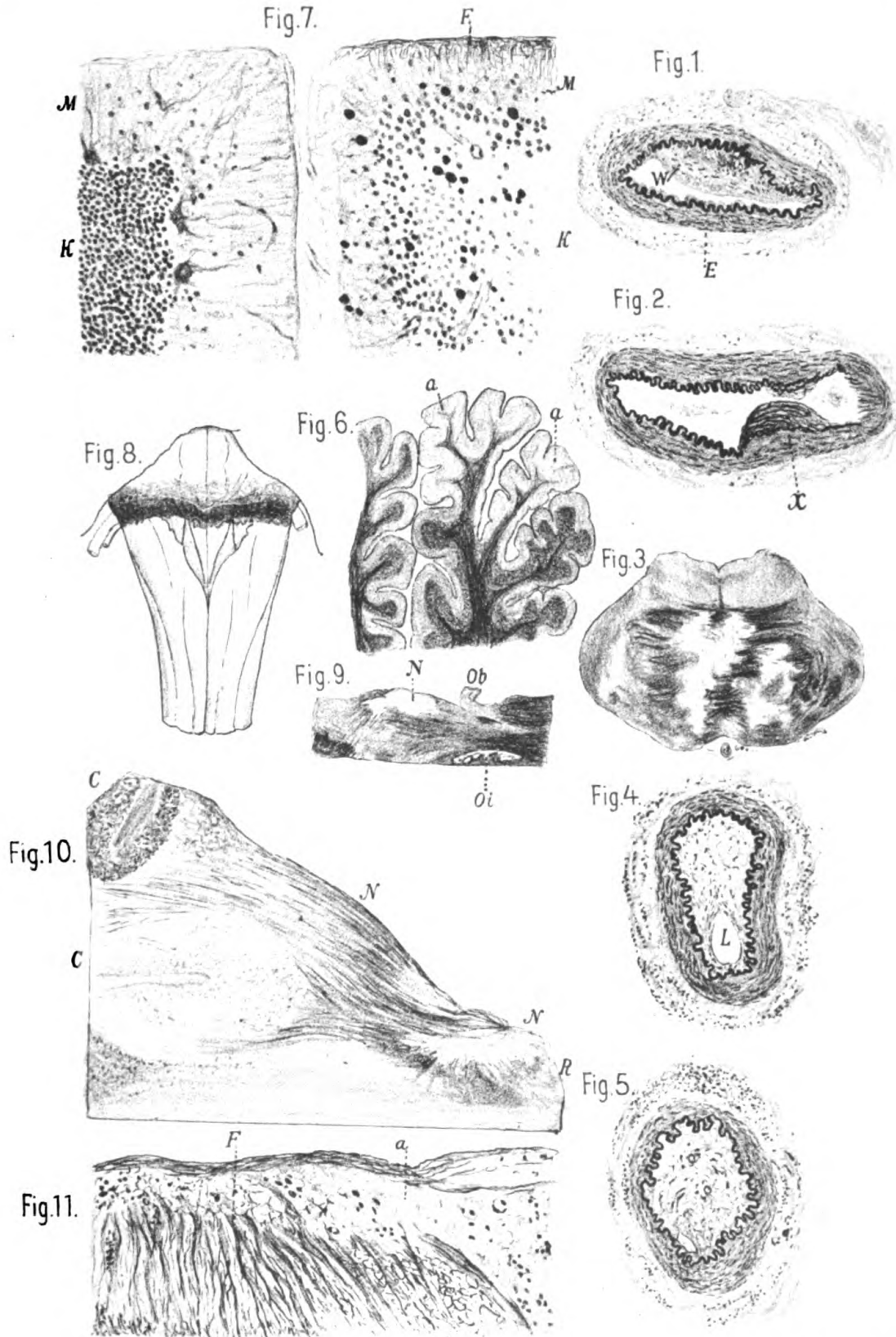




J. Rejsek del et lith.







J.Rejsek del et lith.

Friedel Pick: Cerebrospinale Syphilis.



Digitized by Google

Original from  
UNIVERSITY OF CALIFORNIA




Fig 1




Fig 3



Fig 4

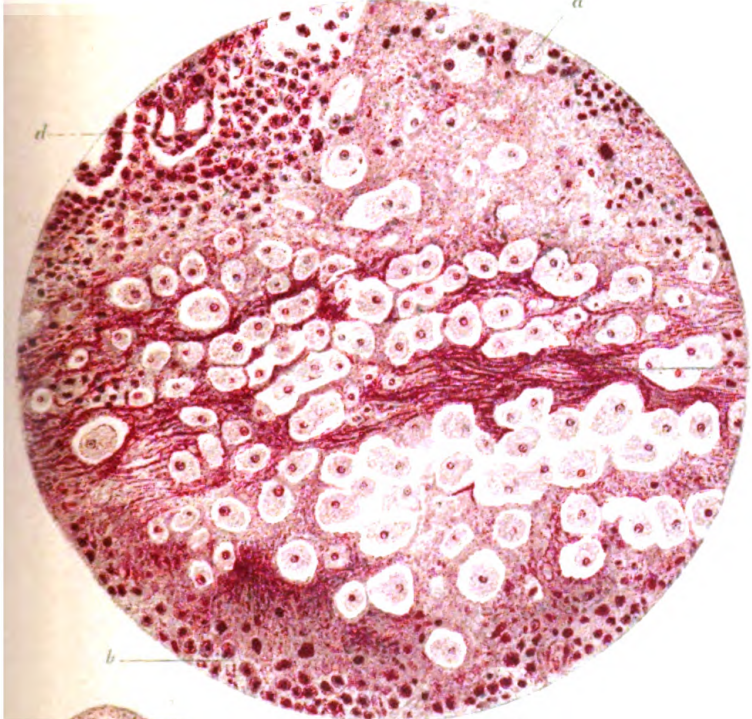


Fig 5

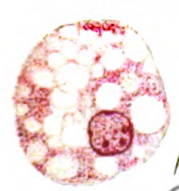
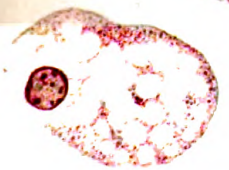


Fig 6




Fig 7



Original from UNIVERSITY OF CALIFORNIA

















ST

