



B 3 743 161

UNIVERSITY OF CALIFORNIA  
SAN FRANCISCO MEDICAL CENTER  
LIBRARY



EX LIBRIS









ZEITSCHRIFT  
FÜR  
HEILKUNDE

ALS FORTSETZUNG DER

PRAGER  
VIERTELJAHRSSCHRIFT FÜR PRAKTISCHE HEILKUNDE

HERAUSGEGEBEN VON

PROF. GUSSENBAUER, PROF. v. ROSTHORN, PROF. v. JAKSCH  
UND PROF. H. CHIARI.


XVIII. BAND.

MIT X TAFELN.



BERLIN W. 35, Lützowstr. 10.  
FISCHER'S MEDICIN. BUCHHANDLUNG H. KORNFELD.

1897





## Inhalt des XVIII. Bandes.

	Seite
Dr. KARL FUNKE: Erfahrungen über die operative Behandlung des Rectumcarcinoms. (Aus der deutschen chirurgischen Klinik des Prof. Dr. Karl Gussenbauer in Prag.) Hierzu eine Tabelle im Texte . . .	1
Dr. HANS HAMMER: Zur Casuistik der Missbildungen des menschlichen Körpers. (Hierzu Tafel I) . . . . .	67
S. SCHUJENINOFF: Zur Frage der Kalkablagerung in den quergestreiften Muskeln — Muskelverkalkung in genähten Wunden. (Aus Professor <i>Chiari's</i> pathologisch-anatomischem Institute an der deutschen Universität in Prag). (Hierzu 2 Tabellen im Texte) . . . . .	79
Prof. SINGER: Über experimentelle Embolien im Centralnervensystem. (Aus dem Institut für experimentelle Pathologie der deutschen Universität in Prag. Hofrath Prof. <i>Knoll</i> .) (Hierzu 1 Figur im Texte und Tafel II u. III) . . . . .	105
Dr. EMIL SCHWARZ: Über chronische Spinalmeningitis und ihre Beziehungen zum Symptomenkomplexe der Tabes dorsalis. (Aus dem k. k. Krankenhause „Rudolf-Stiftung“ in Wien). (Hierzu Tafel IV u. V) . . . . .	123
Dr. ADOLF GLOCKNER: Über den sogenannten Endothelkrebs der serösen Häute ( <i>Wagner-Schulz</i> ). (Aus Prof. <i>Chiari's</i> pathologisch-anatomischem Institute an der deutschen Universität zu Prag). Hierzu Tafel VI) . . . . .	209
Dr. EMIL FISCHL: Über den Einfluss der Abkühlung auf die Disposition zur Infection . . . . .	321
S. SCHUJENINOFF: Zur Kenntnis der Chyluscysten im Darne des Menschen. (Aus Professor <i>Chiari's</i> pathologisch-anatomischem Institute an der deutschen Universität in Prag). (Hierzu 1 Tabelle im Texte und Tafel VII und VIII) . . . . .	351
Dr. CARL VON SCANZONI: Zwei Fälle von multiplem metastatischem Carcinom des Rückenmarkes. (Aus Prof. <i>Chiari's</i> pathologisch-anatomischem Institute an der deutschen Universität zu Prag.) (Hierzu Tafel IX). . . . .	381
Prof. Dr. SCHOEN: Über Staphyloma posticum, Conus und Myopie. (Mit einer Tabelle im Texte) . . . . .	397
Prof. Dr. CARL BAYER: Über die Endresultate der an der chirurgischen Abtheilung des Kaiser Franz Josef Kinder-Spitals in Prag seit dem Jahre 1888 operierten Fälle von Spina bifida und Encephalocele . . .	405

	Seite
Dr. ARTHUR HAUSER: Bakterienbefunde bei Leichen. (Zur Frage der Verwertbarkeit postmortaler Bakterienbefunde.) Aus dem pathologisch-bakteriologischen Institute am k. k. Krankenhause „Rudolfstiftung“ in Wien. Prof. <i>R. Palttauf.</i> ) Mit 8 Tabellen im Texte . .	421
Dr. FRITZ PENDL: Über ein congenitales Rhabdomyom der Zunge. (Aus der I. chirurgischen Klinik des Hofrates <i>Albert</i> in Wien.) (Hierzu Tafel X) . . . . .	457
Prof. Dr. H. CHIARI und Dr. E. KRAUS: Zur Kenntnis des atypischen Typhus abdominalis resp. der reinen „typhösen Säugethämie“. (Hierzu 4 Tabellen) . . . . .	471

Aus der deutschen chirurgischen Klinik des Prof. Dr. *Karl Gussenbauer* in Prag.

## ERFAHRUNGEN ÜBER DIE OPERATIVE BEHAND- LUNG DES RECTUMCARCINOMS.

Von

DR. KARL FUNKE,  
I. Assistent der Klinik.

(Hierzu eine Tabelle im Texte.)

Der Aufschwung, den die Chirurgie durch die Einführung der Anti- und Asepsis erfahren, blieb naturgemäss nicht ohne Einfluss auf die chirurgische Behandlung der Mastdarmerkrankungen, speziell der Carcinome, Operationen, die sowohl wegen der schweren Zugänglichkeit als auch wegen der dabei oft vorkommenden Complicationen nicht nur zu den schwersten, sondern auch zu den gefährlichsten Eingriffen zählten.

Insbesondere waren es die hohen Mastdarmcarcinome, die von vielen Chirurgen schon wegen ihres Sitzes als inoperabel angesehen wurden und erst die in den letzten Jahren angegebenen und in vielen Fällen mit Erfolg ausgeführten sacralen und parasacralen Methoden ermöglichten es, auch diese Geschwülste radical anzugehen und Dauerheilungen zu erzielen.

All' diese Methoden gewinnen aber erst dann für uns eine praktische Bedeutung und sind statistisch verwerthbar, wenn nicht blos die Erfolge, sondern auch die Misserfolge mitgetheilt werden, die es uns ermöglichen, die Fortschritte der Mastdarmchirurgie zu verfolgen und die Zweckmässigkeit des einen Operationsverfahrens gegenüber dem anderen objectiv zu prüfen.

Allerdings kommt bei der Anführung der Endresultate noch ein zweiter wichtiger Faktor in Betracht, nämlich die Indicationsstellung für die Operation; denn von der Beantwortung der Frage, wann ist ein Rectumcarcinom noch operabel und welches sind die

Contraindicationen für diese Operation, werden nothwendigerweise auch die Erfolge, die wir zu verzeichnen haben, abhängen.

Ich behalte mir die Beantwortung dieser Fragen, wie sie an unserer Klinik geübt wurden, für den operativen Theil vor, schon jetzt will ich aber bemerken, dass nur der Nachweis von Metastasen in den inneren Organen eine absolute Contraindication für uns bildete, in allen andern Fällen aber, sofern noch die Möglichkeit einer radicalen Entfernung des Tumors gegeben war und der Kräftezustand der Patienten einen solchen Eingriff gestattete, derselbe versucht wurde.

Bevor ich nun an die Besprechung der an unserer Klinik geübten Operationsverfahren bei der Exstirpation der Mastdarmcarcinome gehe, will ich auf Grund des reichen Materials einige Bemerkungen über das Rectumcarcinom in klinischer Beziehung vorausschicken.

Das Krankenmaterial, das ich zu diesem Zwecke bearbeitet habe, umfasst sowohl sämtliche Mastdarmcarcinome, die an der deutschen chirurgischen Klinik zu Prag innerhalb der letzten 15 Jahre behandelt wurden, als auch die Privatpatienten des Prof. *Gussenbauer*, dem ich für die Ueberlassung der Krankengeschichten hiermit meinen besten Dank ausspreche.

Nicht weniger als 266 Patienten wurden während dieser Zeit theils an der Klinik, theils in den Privatsanatorien behandelt, von welchen 156 der Operation unterzogen wurden mit 40 Todesfällen = 24·4% Mortalität.

Nicht einbezogen sind hier eine ziemlich grosse Anzahl von Kranken, die gleich bei der ersten Untersuchung sich als inoperabel erwiesen und daher wegen der beschränkten Raumverhältnisse abgewiesen werden mussten.

Auffallend gross ist ferner die Zahl der nicht operierten Fälle, nämlich 110 und illustriert so recht den Zustand, in welchem eine grosse Anzahl von Kranken chirurgische Hilfe aufsucht.

Wol befindet sich darunter ein kleiner Bruchtheil von Kranken, die meist aus Furcht vor der Operation über eigenes Verlangen die Klinik verliessen, freilich, um oft nach Wochen, wenn sich die Beschwerden zur Unerträglichkeit gesteigert hatten, wiederzukommen. Die Mehrzahl derselben aber war inoperabel wegen ausgedehnter Lymphdrüsenkrankung, namentlich der iliacalen und retroperitonealen, sowie wegen nachweisbarer Metastasen in den innern Organen. Palliativoperationen, so die Anlegung eines anus praeternaturalis wurden bei diesen Kranken an unserer Klinik nur in den seltensten Fällen ausgeführt und dieselben in

vielen Fällen nur aus didactischen Gründen, *demonstrationis causa*, auf die Klinik aufgenommen.

Uebereinstimmend mit anderen statistischen Angaben überwiegt die Zahl der Erkrankungen bei Männern weit die der Frauen, auf 85 Frauen kommen 181 Männer, also mehr als die doppelte Anzahl. Warum das Rectumcarcinom so viel häufiger bei dem männlichen Geschlecht vorkommt, ist bei den geringen ätiologischen Anhaltspunkten, die wir für die Entstehung des Carcinoms überhaupt kennen, gewiss nicht leicht zu beantworten. Bei Durchsicht der fast vollständig vorhandenen Krankengeschichten ist es hauptsächlich eine Angabe, die sich gleich oft bei den Männern als Frauen verzeichnet findet, nämlich die habituelle Obstipation, die oft Jahrzehnte lang bestand mit all' ihren charakteristischen Symptomen. Gewiss also ein Moment, welches zu Gunsten der Carcinomentwicklung in Folge langdauernder irritativer Einflüsse spricht.

Die Ursache dieser so häufigen Obstipation bei dieser Klasse von Menschen, die fast ausschliesslich dem Arbeiterstande und der Landbevölkerung angehören, kann ihren Grund nur in der Nahrung haben, denn an der nöthigen Bewegung fehlt es diesen Leuten sicher nicht.

Das ungleich häufigere Vorkommen des Carcinoms bei Männern könnte nur seinen Grund in einem vermehrten Reiz haben und möglicherweise, dass die Prostata, die bei einiger Vergrösserung, wie sie ja in höherem Alter vorkommt, in Folge von Verengerung des Darmlumens dazu beiträgt, dass die im Rectum angesammelten harten Kothmassen auf die Schleimhaut einen vermehrten Reiz ausüben.

Sonstige anamnestische Daten geben für die Aetiologie wenig Anhaltspunkte mit Ausnahme zweier Fälle, wo sich das Carcinom wahrscheinlich auf Grund von luetischen Narben entwickelt hat, nachdem viele Jahre vorher luetische Geschwüre mit nachfolgender Strictur bestanden haben. Auch Hämorrhoiden sind in vielen Fällen als jahrelanges Leiden und Ursache der Geschwulstbildung angegeben, doch handelt es sich meist um äussere Knoten oder unmittelbar über dem Anus sitzende, während das Carcinom höher oben entstanden ist. Wohl können in Folge chronischer Stauungen Katarrhe mit sekundären Ulcerationen entstehen und *Hildebrand*<sup>1)</sup> bezeichnet die Geschwüre in Folge der andauernden Reizung durch Kothmassen als die Ausgangspunkte der Carcinome. Auch *Wini-*

<sup>1)</sup> *Hildebrand*, zur Statistik der Rectumcarcinome, Deutsche Zeitschrift für Chirurgie.

*warter*<sup>1)</sup> ist der Ansicht, dass aus Ulcerationen in Folge mechanischer Insultate, so bei Application von Klysmen, Carcinome entstehen können, obwol er diesbezüglich aus den zur Verfügung stehenden Krankengeschichten keine Anhaltspunkte gewinnen konnte. Mannigfaltig sind ja die Angaben der Kranken über die Entstehungsursache ihres Leidens: beschuldigt werden Traumen verschiedener Art, vorausgegangene Erkrankungen anderer Organe, insbesondere zahlreiche Magendarmkrankungen, die aber wol nicht als ätiologische Momente zu verwerthen sind, da es sich meist um höher gelegene Darmabschnitte handelt. Ebenso ungenau sind ferner die Angaben über die hereditären Verhältnisse; ich fand nur in 8 Fällen Carcinomerkrankungen in der Familie verzeichnet und zwar beim Vater dreimal Rectumcarcinom, zweimal Pyloruscarcinom, bei der Mutter in zwei Fällen Magencarcinom, einmal Mammacarcinom. Diese Zahl entspricht so ziemlich der Berechnung *Winiwarter's*<sup>2)</sup>, der unter 548 Krebskranken bei 20 Blutsverwandten Carcinomerkrankungen verzeichnet fand, und auch nach *Moore*<sup>3)</sup> kommt die Erblichkeit in 3% aller Fälle vor.

Allerdings sind in vielen Fällen die Angaben über die Todesursache derartige, dass man mit ziemlich grosser Sicherheit auf eine Geschwulstbildung schliessen kann.

Goldene Ader, Magenleiden, Leberentartung sind keineswegs seltene Angaben.

Nur dann, wenn man alle diese Krankheiten als Carcinom auffassen würde, wäre es wol möglich Zahlen zu bekommen wie *Lebert*,<sup>4)</sup> bei dem sich das Verhältnis der Erblichkeit wie 1 : 12 verhält, oder gar nach *Velpeau*<sup>5)</sup> wie 1 : 3. So lange wir aber nur auf die Angaben der Kranken angewiesen sind, können diese Zahlen statistisch wol kaum verwerthet werden und bei der ziemlich beträchtlichen Zunahme der Carcinomerkrankungen in den letzten Jahren werden wol in einem kleinen Bruchtheil von Fällen ähnliche Erkrankungen in der Familie vorkommen, ohne dass man daraus gleich auf eine erbliche Disposition schliessen muss.

Ich begnüge mich also zu constatieren, dass ich bei 266 Fällen achtmal angeblich Carcinomerkrankungen entweder beim Vater oder der Mutter verzeichnet fand, ohne daraus irgendwelche Schlüsse bezüglich der Erblichkeit zu ziehen.

<sup>1)</sup> *Winiwarter*, Beiträge zur Statistik der Carcinome. 1878.

<sup>2)</sup> Ebendasselbst.

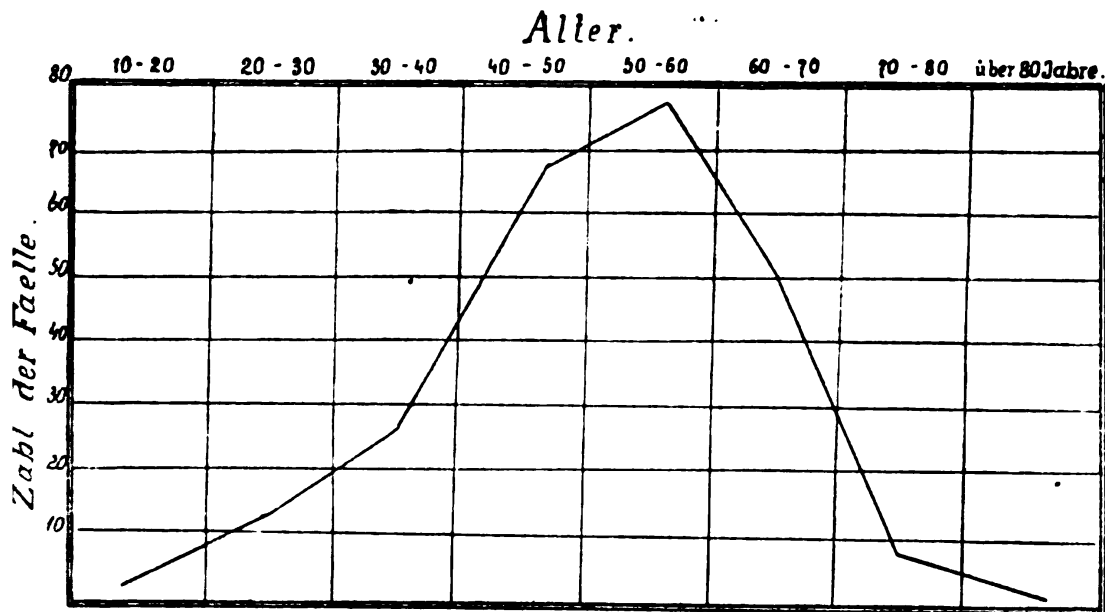
<sup>3)</sup> *Moore*, A brief report on caseo of cancer British med. Journal 1866.

<sup>4)</sup> *Lebert*, Traité partique des maladies canereuses.

<sup>5)</sup> *Velpeau*, Traité des maladies du Sein.

Uebereinstimmend mit der Thatsache, dass das Carcinom vorwiegend eine Erkrankung des höhern Alters ist, fand ich, dass dies wol auch für das Rectumcarcinom seine Giltigkeit hat, jedoch verhältnismässig viele Erkrankungen auch bei jugendlichen Individuen vorkommen. Laut beigefügter Tabelle sehen wir, dass die Curve vom 15. Lebensjahr rasch aufsteigt und zwischen dem 50. und 60. Lebensjahr den Höhepunkt erreicht.

Nur in den allerersten Lebensjahren scheint das Rectumcarcinom nicht vorzukommen und auch nach dem vollendeten 60. Lebensjahr finden wir eine rasche Abnahme.



Aber nicht allein die Zahl der Erkrankungen schwankt in den einzelnen Dezennien, sondern es scheint auch ein Unterschied im histologischen Bau und in der Localisation des Carcinoms zu bestehen.

So fand ich bei Durchsicht der histologischen Untersuchungen, dass fast alle Gallertkrebs vor dem 30. Lebensjahr aufgetreten sind und sich durch ein relativ rasches Wachstum und rasch auftretende Recidive auszeichnen. Für das 4. und 5. Dezennium dagegen überwiegen die wandständigen medullaren und fibrösen Carcinome, während eine grosse Zahl von hohen circulären Carcinomen vorwiegend im höhern Alter, also nach vollendetem 5. Dezennium aufgetreten sind. Ueberhaupt fand ich im höhern Alter fast ausschliesslich die fibröse Form vertreten und dementsprechend war auch der Verlauf des Leidens ein viel langsamerer und die Cachexie selten so ausgeprägt wie bei den jugendlichen Individuen.

Die Angaben über die Dauer des Leidens sind beim Rectumcarcinom meist sehr ungenau und entsprechen wol in den seltensten Fällen der Wirklichkeit. Die Erscheinungen zu Beginn des Leidens sind eben so verschiedene, dass manche Formen, so das fibröse wandständige Carcinom, das erst verhältnismässig spät exulceriert und zu den die Kranken wol in erster Linie beunruhigenden Blutungen führt, lange Zeit denselben verborgen bleiben können. Wol am frühesten machen sich die medullaren Carcinome durch profuse Blutungen und eine bald auftretende Cachexie bemerkbar. Die Angaben betreffs der Dauer des Leidens schwanken zwischen Monaten und mehreren Jahren, Angaben, die sich freilich nur bei Individuen höheren Alters vorfinden, während im jugendlichen Alter, besonders bei den Gallertkrebsen, der Verlauf ein viel rascherer zu sein schien.

Die Diagnose der Rectumcarcinome war in den meisten Fällen eine leichte, handelte es sich doch fast durchwegs um sehr vorgeschrittene Fälle; beginnende Carcinome, wo eventuell die Diagnose zweifelhaft sein könnte, bekamen wir niemals zur Untersuchung.

Leider besteht ja noch immer bei vielen Aerzten eine gewisse Scheu, eine Digitaluntersuchung des Rectums, bei Klagen über Darmbeschwerden der Kranken vorzunehmen und nur zu oft bekommen wir von den Kranken zu hören, Wochen ja Monate lang mit Suppositorien und Sitzbädern behandelt worden zu sein.

Einige Schwierigkeit, jedoch nur bezüglich der Erreichbarkeit, machen die hohen Rectumcarcinome, die über dem Sphincter III. ihren Sitz haben, aber auch hier kommt man mit der bimanuellen Untersuchung aus, um sowohl die Grösse als Beweglichkeit des Tumors nachzuweisen.

Wohl nur in den seltensten Fällen waren wir genöthigt, die Untersuchung in Narcose eventuell mit der ganzen Hand vorzunehmen.

In allen Fällen wurde die von uns gestellte Diagnose durch die im pathologisch-anatomischen Institut des Herrn Prof. *Chiari* ausgeführte mikroskopische Untersuchung nicht allein des exstirpierten Tumors, sondern auch der regionären Lymphdrüsen, bestätigt.

Die Symptomatologie bespreche ich bei den einzelnen Arten des Carcinoms, da die Erscheinungen bei den fibrösen und medullaren Formen sowohl zu Beginn des Leidens, als auch im weitem Verlauf ziemlich verschiedene sind; erwähnen will ich nur, dass sich der Einfluss des Rectumcarcinoms sehr frühzeitig auf den Allgemeinzustand geltend machte: die Kranken werden bald anämisch und magern sichtlich ab, ja nicht selten kann man schon aus der *Facies* die Diagnose auf Rectumcarcinom stellen, und *Winiwarter*



hat ganz recht, wenn er sagt, dass man diese Kranken durch ein gewisses Etwas in ihrem Gesichtsausdruck von den an schweren Hämorrhoidalblutungen leidenden Individuen unterscheiden kann. Diese früh auftretende Cachexie beobachteten wir namentlich bei den rasch wachsenden medullaren Carcinomen, die bald exulcerieren und zu heftigen Blutungen Veranlassung geben können.

Die Anämie, mit der in Folge der Jauchung sich einstellenden chronischen Sepsithämie sind es, die oft binnen wenigen Wochen das Bild der schwersten Cachexie erzeugen. Eine Ausnahme hievon machen nur die circulären hochsitzigen fibrösen Carcinome, welche an und für sich häufig bei den kräftigsten und gesund aussehenden Individuen gefunden wurden, und selbst in den Spätstadien bei ausgebreiteten Tumoren sah man diesen Menschen kaum etwas von ihrem schweren Leiden an.

Histologisch erscheint das Mastdarmcarcinom als Epithelialkrebs, Drüsenkrebs und Gallertkrebs.

Klinisch bieten diese einzelnen Arten sowohl bezüglich des Beginnes, der Localisation, als Verlaufes, so mannigfache Unterschiede, dass mir bei der Besprechung des Materials eine Eintheilung nach dem Sitze der Neubildung gerechtfertigter erscheint.

Gesondert bespreche ich demnach:

1. Das vom Analrand ausgehende Epithelialcarcinom.
2. Das wandständige Adenocarcinom, das sowohl als medullares wie als fibröses Carcinom erscheint.
3. Das fibröse, hohe, circuläre Carcinom.
4. Das Carcinoma gelatinosum.

Der Zahl nach vertheilt sich das Krankenmaterial auf die einzelnen Gruppen folgendermassen:

Art des Carcinoms	Summe	Männer	Frauen	Operation			Geheilt	Ungeheilt	Gestorben	
				Exstirpation	Resection	Colotomie			Operiert	Nicht Operiert
Epithelial-Carcinom	12	7	5	6	—	—	5	5	1	1
Wandständiges Adenocarcinom	162	105	57	93	—	—	79	69	14	—
Hohes circuläres Carcinom	64	51	13	35	1	—	21	27	15	1
Carcinome d. Flexur	7	5	2	1	—	3	—	—	4	3
Carcinoma gelatinosum	21	9	12	10	—	—	7	10	3	1
	266	177	89	145	1	3	112	111	37	6

### I. Das Epithelialcarcinom.

Uebereinstimmend mit den Beobachtungen anderer Autoren fand ich, dass das vom Analrand ausgehende Epithelialcarcinom nur äusserst selten vorkommt.

Aetiologisch sind für diese Carcinome Hämorrhoidalknoten, alte Fissuren und Fisteln, von Bedeutung.

So berichtet *Winiwarter* über einen Fall, bei dem sich aus einer alten Fistel, die sehr oft mit Lapis geätzt wurde, nach 15-jährigem Bestande ein Carcinom entwickelte.

Auch bei unseren Kranken bestanden durchwegs *jahrelange Hämorrhoidalleiden mit Blutungen*, und das erste von ihnen beobachtete Symptom war das Auftreten eines harten Knötchens, das sich rasch vergrösserte und bald exulcerierte.

Schmerzen sowie Incontinentia alvi in Folge Zerstörung des Sphincters durch den Tumor war eine frühzeitige Complication, in Folge deren sich in 4 Fällen schwere phlegmonöse Entzündungen, so in einem Fall eine Phlegmone bis auf die Bauchdecken, entwickelten.

Das Epithelialcarcinom fand sich fast durchwegs bei älteren Individuen vor und der Verlauf war ein verhältnismässig rascher. Bezeichnend dafür ist der Umstand, dass von 12 Kranken bei einer angeblichen Dauer des Leidens von 4 Monaten bis zu einem Jahr, nur 6 Fälle operabel waren.

Constant führte das Epithelialcarcinom zur Infection der regionären Lymphdrüsen und zwar in erster Linie der inguinalen Drüsen; erst beim Uebergreifen des Tumors auf das Rectum erkrankten auch die sacralen und iliacalen Drüsen.

Wie rasch speziell dieses Carcinom die Lymphdrüsen inficiert, konnten wir in 6 Fällen beobachten, bei denen hauptsächlich die ausgedehnten Drüsenerkrankungen die Contraindication für einen operativen Eingriff bildete, obzwar der Tumor local noch relativ gut exstirpirbar gewesen wäre. Aber auch bezüglich der Metastasen verhält sich das Epithelialcarcinom ebenso, wie das Drüsencarcinom, sobald es den Darm ergriffen. Bei einer Frau, die 8 Tage p. op. an Pyämie starb, fand man neben der Erkrankung der iliacalen Drüsen zahlreiche Metastasen in der Lunge, Leber und kleine Knötchen an der Pleura.

Die Exstirpation erfolgte, sobald das Carcinom noch nicht den Darm ergriffen hatte, stets mit dem Thermocauter; bei den inoperablen Fällen dagegen beschränkten wir uns, die Jauchung

durch kräftige Antiseptika zu behandeln, eventuell durch Incisionen die phlegmonösen Entzündungen zum Stillstand zu bringen.

Von den 12 Kranken wurden 6 der Operation unterzogen, mit 1 Todesfall = 6.6% Mortalität.

## II. Das wandständige Adenocarcinom.

Am zahlreichsten vertreten waren die wandständigen Carcinome, die sich ausnahmslos aus den *Lieberkühn'schen* Drüsen entwickelt hatten und zwar sowohl die medullare als fibröse Form.

Nicht weniger als 162 Kranke kamen mit diesem Leiden zur Beobachtung, von denen 93 der Radicaloperation unterzogen wurden. Die Ausdehnung des Carcinoms war je nach der Länge des Bestandes eine verschiedene; so sahen wir Tumoren von der Grösse eines Thalers, bis solche, die beinahe die ganze Circumferenz des Rectums in eine höckrige Tumormasse umgewandelt hatten, mit zahlreichen Drüsenschwellungen und Metastasen.

Entsprechend dem Wachsthum des Tumors, sowie der Art des Carcinoms, sind die Erscheinungen zu Beginn des Leidens sehr verschiedene.

Ungleich frühzeitiger macht sich das medullare Carcinom geltend: Schmerzen beim Stuhlabsetzen, sowie profuse Blutungen, sind constante Angaben der Kranken, dabei sind die Stuhlentleerungen noch ganz unbehindert, ja in vielen Fällen bestanden heftige Diarrhoen.

Erst bei zunehmender Grösse des Tumors kam es zu den Erscheinungen der Impermeabilität, die jedoch selten lange andauerte. Durch Zerfall der Neubildung, die sich mitunter durch starke Eiterung kundgibt, wird die Passage wieder hergestellt, und charakteristisch ist bei diesen Kranken die Angabe von der sich öfters wiederholenden Erleichterung und Besserung ihres Leidens.

Andauernde, aber dann auch bis zur Unerträglichkeit sich steigernde Schmerzen wurden nur bei sehr vorgeschrittenen Tumoren beobachtet.

Ungleich geringer waren die Erscheinungen, wenn es sich um die fibröse Form gehandelt hat; die Blutungen fehlten fast vollständig, und dumpfe von den Kranken nicht genau zu localisierende Schmerzen, waren oft die einzigen Symptome.

Das Wachstum war ein viel langsames und verhältnismässig spät erst kam es zur Infection der iliacalen Drüsen und zur Metastasenbildung, während, wie wir aus den Sectionsprotokollen

ersehen, bei der medullaren Form sich oft bei relativ kleinen Tumoren schon ausgedehnte Metastasen vorfanden.

In der Mehrzahl der Fälle entstand das Adenocarcinom von der vordern Wand, bildete blumenkohlartige, in der Mitte zerfallene Tumoren mit harten Rändern und führte in  $\frac{2}{3}$  aller Fälle zur Infection der regionären Lymphdrüsen.

Ausgedehnte Verwachsungen des Tumors mit der Umgebung, so namentlich mit der Prostata, Urethra, sehr oft mit der Vagina, späterhin auch mit der Blase, sahen wir in vielen Fällen und wiederholt mussten partielle Resectionen dieser Gebilde vorgenommen werden, Ereignisse, die den Wundverlauf stets komplizierten.

Von den 93 Operierten wurden 79 geheilt, 14 = 15 % starben theils an den Folgen der Operation, theils an intercurrenten Krankheiten.

Neben dem Carcinoma gelatinosum besitzt das medullare Adenocarcinom die grösste Neigung zu rezidivieren und wiederholt mussten Extirpationen kleiner Knoten mit der Narbe ausgeführt werden.

Viel häufiger aber gieng das Recidiv von zurückgebliebenen Lymphdrüsen aus, wie wir uns bei 5 Kranken überzeugen konnten, die schon wenige Wochen nach ihrer Entlassung abermals die Klinik wegen zunehmender Stuhlbeschwerden aufsuchten. Ihre Untersuchung ergab bis faustgrosse, am Kreuzbein fixierte Tumoren, ohne locales Recidiv.

Dieser Befund war es hauptsächlich, der uns in unserer Meinung bestärkte, dass das wandständige Adenocarcinom, auch wenn es noch klein ist, sich niemals zur Resection eignet, sondern die Amputatio recti mit gleichzeitiger Extirpation der sacralen Drüsen indiciert.

### *III. Das circuläre Carcinom in der Höhe des Sphincter III. und der Flexur.*

Wol nicht histologisch, sondern hauptsächlich durch den Sitz unterscheidet sich von dem wandständigen fibrösen Carcinom das circuläre Rectumcarcinom, dessen Lieblingssitz in der Höhe des Sphincter III, seltener die Flexur ist.

Charakteristisch für diese Art ist das circuläre Auftreten von nur walnussgrossen harten Tumoren, die einen fibrösen Bau besitzen und oft in kürzester Zeit den Darm vollständig stenosieren. Dementsprechend sind auch die von den Kranken beobachteten Symptome wesentlich andere als bei den wandständigen Carcinomen.

Während bei letzteren Stenosenerscheinungen verhältnismässig spät auftreten und selten lange andauern, ist bei dem circulären Carcinomen hartnäckige Obstipation und Entleerung von dünngeformten Fäcalsmassen eine frühzeitige Erscheinung.

Weitere Symptome machen diese Carcinome zu Beginn keine, insbesondere fehlen die Blutungen, sowie der Eiterabgang und die Cachexie, wie wir sie bei den medullaren Carcinomen rasch auftreten gesehen haben.

Bei entsprechender Behandlung können sich diese Kranken längere Zeit relativ wohl fühlen, sie klagen nur über ein gewisses Unbehagen, eine Fülle des Unterleibes, oft auch über kolikartige Schmerzen, bis es plötzlich meist in Folge harter Kothmassen zu einem vollständigen Verschluss des stenosierten Darms kommt. Impermeabilität mit all' ihren Konsequenzen, Meteorismus, späterhin Ileus sind die unmittelbaren Folgen.

Die Diagnose kann unter diesen Umständen, besonders wenn der Tumor in der Flexur sitzt, bedeutende Schwierigkeiten verursachen, und in der That wurde in 3 Fällen die Diagnose erst bei der Obduction gestellt.

Per Rectum ist gewöhnlich Nichts zu tasten; die bimanuelle Untersuchung wegen des hochgradigen Meteorismus und der grossen Schmerzhaftigkeit ganz unmöglich und die Anamnese ergibt schon gar keine Anhaltspunkte.

Gewöhnlich heisst es, jahrelange Obstipation und plötzliche Erkrankung unter Incarcerationserscheinungen.

Besonders lehrreich ist diesbezüglich ein Fall, den zu beobachten ich Gelegenheit hatte, der überdies auch zeigt, dass diese hohen circulären Rectumcarcinome, die vorwiegend im höhern Alter auftreten, auch bei jugendlichen Individuen vorkommen. Es handelte sich um einen 18jährigen Tagelöhner, der stets gesund gewesen sein will.

Eines Tages erkrankte derselbe plötzlich bei der Handarbeit mit heftigen Schmerzen im Unterleib. Kein Stuhl, kein Abgang von Gasen, der Meteorismus nahm rasch zu und schliesslich folgte Erbrechen.

Nachdem von seinem Arzt durch 14 Tage vergeblich versucht wurde, die Impermeabilität zu beheben und Kotherbrechen sich einstellte, wurde der Kranke in einem recht desolaten Zustand der Klinik überwiesen.

Man konstatierte bei den sehr collabierten Kranken eine mächtige Auftreibung des allenthalben schmerzhaften Unterleibes, Singultus und Ileus.

Die Diagnose wurde auf innere Incarceration gestellt und sofort die Laparotomie und Anlegung einer Anus praeternaturalis ausgeführt.

Der Kranke starb aber an der schon bestandenen Peritonitis, und bei der Obduction fand man ein kaum walnussgrosses Carcinom der Flexur, welches das Lumen vollständig stenosiert hatte.

Das circuläre Mastdarmcarcinom ist eine Erkrankung, die vorwiegend im hohen Alter vorzukommen scheint, ungleich häufiger beim Mann als bei der Frau und fand sich meist bei grossen starken Individuen, die jahrelang an Obstipation gelitten hatten. Zweimal entwickelte sich dasselbe auf Grund von luetischen Narben. Die Prognose dieses zwar langsam wachsenden Tumors ist in doppelter Hinsicht eine ungünstige: verhältnismässig bald machen sich die Stenosenerscheinungen geltend, die eine gründliche Entleerung des Darms oft ganz unmöglich machen und die frühzeitige Infection der iliacalen Drüsen macht den Erfolg der Operation sehr zweifelhaft.

Die Hauptschwierigkeit bei der Exstirpation dieser Tumoren liegt in der schweren Zugänglichkeit. Vor Anwendung der sacralen Methoden war bei dem engen männlichen Beckeneingang die Operation oft nur mit grosser Mühe ausführbar. Aus später zu besprechenden Gründen wurde auch bei diesen Kranken mit einer Ausnahme stets die Exstirpatio recti ausgeführt.

Bei 64 Kranken sass der Tumor in der Höhe des Sphincter III, von diesen wurden 36 der Operation unterzogen mit 15 Todesfällen = 42 % Mortalität, und zwar wurde 35 Mal die Exstirpatio recti und nur einmal die Resection des Tumors mit nachfolgender circulärer Naht ausgeführt.

7 Mal sass der Tumor in der Flexur, sämtliche Fälle endeten letal, obzwar nur bei einem der Tumor per Laparotomiam nach vorausgegangener Colotomie extirpiert wurde.

Zwei Kranke starben kurz nach ihrer Aufnahme an Peritonitis und dreimal wurde die Colotomie ausgeführt, einmal bei einem 46jährigen Manne fast in ultimis. Die bedrohlichen Erscheinungen giengen zwar rasch zurück und der Mann erholte sich noch etwas; freilich dauerte die Besserung nicht lange an und dieser Fall bestärkte uns in unserer Ansicht, dass man diesen Kranken mit der Colotomie allein zwar das Leben um Wochen verlängert, sie aber dafür einem um so qualvolleren Ende zuführt.

Furchtbar waren die Schmerzen, die der Mann in Folge des wachsenden Tumors ausstand, bis ihn schliesslich eine Pyelonephritis von seinem Leiden erlöste.

#### IV. Das Carcinoma gelatinosum.

Wohl die schlechteste Prognose quo ad vitam geben die Gallertkrebs des Mastdarmes. Charakteristisch für dieses Carcinom ist das Auftreten bei jugendlichen Individuen.

Von unseren mit Gallertkrebs behandelten 21 Kranken hatte nur einer das 30. Lebensjahr überschritten, während die jüngste Patientin erst 16 Jahre alt war.

Das Carcinoma gelatinosum scheint demnach fast ausschliesslich eine Erkrankung des jugendlichen Alters zu sein und unterscheidet sich auch bezüglich des Verlaufes wesentlich von den Adenocarcinomen. Aetiologisch fand ich für dieses Carcinom fast keine Anhaltspunkte, gewöhnlich wurden erst die Kranken durch die zunehmende Abmagerung und Schwäche auf ihr Leiden aufmerksam. Bezeichnend für die geringen Symptome, die zu Beginn des Leidens bestehen, ist der Umstand, dass sich die Erkrankung bei sämtlichen Patienten schon in einem sehr vorgeschrittenen Zustand befand, als sie chirurgische Hilfe aufsuchten.

Tumoren bis zur Höhe von 20 cm, die das untere Rectum in ein starrwandiges Rohr verwandelt hatten, waren keine seltenen Befunde und die Fixation des Tumors mit der Umgebung oft eine bedeutende.

Auffallend ist ferner, dass der Gallertkrebs in der Mehrzahl der Fälle beim weiblichen Geschlecht vorkam und zwar vorwiegend bei schwächlichen anämischen Individuen.

Die Infection der regionären Lymphdrüsen ist beim Gallertkrebs ein *constanter* Befund, ebenso scheint es sich bezüglich der Metastasen ebenso zu verhalten, wie das medullare Carcinom. Von 21 Kranken waren nur 10 operabel mit 3 Todesfällen. Eine Frau starb nicht operiert plötzlich im Bade.

Wie ungünstig sich der Gallertkrebs bezüglich der Recidive verhält, werden wir später noch sehen.

Bei allen vier Gruppen nun kam es zu einer mehr minder ausgedehnten Erkrankung der regionären Lymphdrüsen, die in etwa  $\frac{1}{3}$  aller Fälle sich so hoch erstreckte oder aber mehrere Gruppen ergriffen hatte, dass an eine radicale Entfernung nicht zu denken war, weshalb von einem operativen Eingriff überhaupt Abstand genommen wurde.

Durch die konsequent durchgeführte Untersuchung der exstirpierten Drüsen, sowie durch die Erfahrung, dass das Recidiv oft von zurückgebliebenen Drüsen ausgieng, stand es für uns fest, dass das Rectumcarcinom *stets* zur frühzeitigen Infection regionären

Lymphdrüsen führt, die sich natürlicherweise makroskopisch entweder schwer oder gar nicht von der entzündlichen Schwellung bei exulcirierten Carcinomen unterscheiden lässt.

In 186 Fällen wurden bei den Kranken vergrösserte und härter anzufühlende Drüsen konstatiert, die sich je nach dem Sitze des Tumors auf die einzelnen Gruppen vertheilen.

Wohl am häufigsten waren mit Rücksicht auf die grosse Anzahl von wandständigen Carcinomen die sacralen Drüsen ergriffen, dann die iliacalen und bei den Epithelialcarcinomen die inguinalen. *Quenu*<sup>1)</sup> hat jüngst in einer Arbeit die Lymphgefässe des Afters und Mastdarmes studiert und theilt dieselben in 3 Gruppen:

Die untersten Lymphbahnen entspringen unter dem Sphincter ani ext. und ziehen zu den Inguinaldrüsen, gleichzeitig stehen dieselben aber auch mit der 2. Gruppe der Drüsen des Mesorectums in Verbindung. Die 3. Gruppe durchbricht die Rectalwand oberhalb des Levator ani und zieht als ein starker Lymphstrang zu den längst der Vena hypogastrica befindlichen Beckendrüsen.

Die letztere Gruppe nun ist es, die fast ausnahmslos erkrankt, bei den medullaren und den Gallertkrebsen sehr frühzeitig, etwas später bei den fibrösen Formen.

Nur die möglichst gründliche Entfernung aller dieser untereinander comunizierenden Lymphbahnen und Drüsen vermag bei Exstirpationen von Tumoren einen Dauererfolg zu sichern, und von dieser Anschauung ausgehend halten wir bei allen Carcinomen die Exstirpation des Rectum mit Ausräumung aller zugänglichen Drüsen für rationeller als die Resection, die auch nur in einem einzigen Falle bei einem kleinen circulären Tumor, ohne nachweisbare Drüsenerkrankung, ausgeführt wurde.

Bei der verhältnismässig grossen Anzahl von Rectumcarcinomen, die wegen der Ausbreitung der Erkrankung auf die Nachbarorgane oder wegen des Nachweises von Metastasen in den innern Organen für eine Radicaloperation nicht mehr geeignet erscheinen, muss man bei der Therapie des Rectumcarcinoms neben der Amputation und Resection des erkrankten Mastdarmes auch noch die Mittel und Wege in Betracht ziehen, die uns bei inoperablen Tumoren zu Gebote stehen, um den Kranken eine Erleichterung von ihren Leiden zu verschaffen.

Lange Zeit, namentlich in der vorantiseptischen Zeit, gehörte die Entfernung des erkrankten Mastdarmes zu den gefährlichsten Operationen.

<sup>1)</sup> *Quenu*, Etude sur les lymphangites d'origine anorectale. Centralblatt für Chirurgie 1895.



Bei der Enge besonders des männlichen Beckeneinganges war man bei der Exstirpation höher gelegener Tumoren oft nur auf das Gefühl seiner Hände angewiesen und eine grosse Anzahl von Kranken büsste ihr Leben in Folge von Verletzungen wichtiger Organe, Nachblutungen und Sепthämien ein.

Es war daher als ein grosser Fortschritt für die Mastdarmchirurgie zu begrüssen, als die Methoden von *Lisfranc*, *Dieffenbach*, *Velpéau* durch die von *Kocher* für hohe Mastdarntumoren vorgeschlagene Steissbeinresection erweitert wurde, nachdem vorher schon *Verneuil* über Vorschlag von *Amussat* dieselbe in einem Fall mit gutem Erfolg ausgeführt hatte. Nicht lange aber begnügte man sich mit dieser Erweiterung des Operationsfeldes, neue Bahnen eröffneten sich der Mastdarmchirurgie, als *Volkmann* gelegentlich der Entfernung eines Sarcoms des Kreuzbeins die Ungefährlichkeit der Eröffnung des Canalis sacralis, einer bis dahin gefürchteten Complication, bewiesen hatte. Schon im Jahre 1885 trat *Kraske*<sup>1)</sup> mit einer von ihm angegebenen sacralen Operationsmethode, bestehend in der Entfernung des Steissbeins und eines Theiles des Kreuzbeins vor den Chirurgencongress.

Diese Methode fand mit Ausnahme geringer Modificationen der Lagerung, Schnittführung rasch nicht nur in der Mastdarmchirurgie zahlreiche Anhänger, sondern über Vorschlag *Hochenegg's* und *Hersfeld's* auch in der Gynäkologie, und man kann sagen, dass sie bis zum heutigen Tage die dominierende geblieben ist.

Dennoch fehlte es auch nicht an Gegnern dieses Operationsverfahrens, die auf gewisse oft bleibende Folgen, so namentlich eine in einigen Fällen lang andauernde Schwäche beim Gehen, ferner Schwäche des Sphincters hinwiesen.

Eine wesentliche Modification erfuhr die *Kraske'sche* Operation durch *Hochenegg*<sup>2)</sup>, der an Stelle des Medianschnittes einen Bogenschnitt angab, der von der Mitte der Synchondrosis sacro iliaca in leicht nach rechts convexem Bogen zum rechten lateralen Rand des Steissbeins, eventuell bis zur Analöffnung verläuft. Dieser Bogenschnitt erleichtert nicht nur die Abpräparierung der Weichtheile, sondern legt den Knochen auch in ausgiebigerer Weise frei.

Die Knochenresection vollführte *Hochenegg* parallel der Schnittrichtung, durchtrennt nur die Ligamenta der einen Seite und schont diese sowie die Nerven der andern Seite. Die totale Resection eines

<sup>1)</sup> *Kraske*, Zur Exstirpation hochsitzender Mastdarmkrebs. *Langenbeck's Archiv*. Bd. XXXIII.

<sup>2)</sup> *Hochenegg*, Beiträge zur Chirurgie des Rectums und der Beckenorgane. *Wiener klinische Wochenschrift* 1889.

Theiles des Kreuzbeines, sowie hauptsächlich die eben erwähnten Uebelstände nach der Operation veranlassten *Wölfler*<sup>1)</sup> und *Zuckerkandl*<sup>2)</sup> behufs Freilegung der Beckenorgane parasacral einzugehen.

Beide Methoden scheinen sich aber praktisch nicht bewährt zu haben und bieten namentlich für die Nachbehandlung insofern ungünstige Verhältnisse, als der Abfluss der Wundsekrete in Folge der seitlich verlaufenden Hautschnitte ein ungenügender sein soll.

Das Verdienst, für hochsitzende Rectumcarcinom die temporäre Resection des Kreuzbeins in Vorschlag gebracht zu haben, gebührt *Heinecke*,<sup>3)</sup> der diese Operation bei einem hochsitzenden Rectumcarcinom, dessen untere Grenze nur schwer mit der Fingerspitze zu erreichen war, im Jahre 1888 ausführte.

Die bei dieser Operation nothwendige Durchtrennung der Nerven desjenigen Foramens, über dem der Knochen durchsägt wird, bewogen *Kocher* behufs Schonung der Nervi sacrales anteriores den Wirbelkanal zuerst blosszulegen und dann erst die Durchtrennung des Knochens vorzunehmen. Die *Kochersche* Modification der temporären Resection unterscheidet sich demnach von der *Heinecke'schen* dadurch, dass in Folge der Verlängerung des Medialschnittes nach oben und beiderseitige Abpräparierung der Weichtheile die Querschnitte überflüssig werden und durch Blosslegung des Canalis sacralis eine Verletzung der Nervi sacrales ant. vermieden werden kann. *Arndt*,<sup>4)</sup> der diese Methode beschreibt, rühmt besonders die Zugänglichkeit des Operationsfeldes.

In rascher Aufeinanderfolge wurden nun noch mehrere, theils sacrale, theils parasacale Methoden angegeben.

Ich erwähne nur die Methoden von *Lewy*<sup>5)</sup> der einen vier-eckigen Hautperiost-Knochenlappen nach querer Durchtrennung des Knochens unterhalb des Foram IV. nach unten schlägt, welches Verfahren sich hauptsächlich dadurch auszeichnet, dass bei Erhaltung des Sphincter ani ext. und Levater ani sowol der Nervus pudendus als der Nervus sacralis II. geschont werden. *Hegar*<sup>6)</sup>

<sup>1)</sup> *Wölfler*, Ueber den parasacralen und pararectalen Schnitt zur Blosslegung des Rectums des Uterus und der Vagina. Wiener klinische Wochenschrift 1896.

<sup>2)</sup> *Zuckerkandl*, Notiz über die Blosslegung der Beckenorgane. Wiener klinische Wochenschrift 1889.

<sup>3)</sup> *Heinecke*, Ein Vorschlag zur Exstirpation hochgelegener Rectumcarcinome. Münchener med. Wochenschrift 1888.

<sup>4)</sup> *Arndt*, Beitrag zur Statistik der Rectumcarcinome. Deutsche Zeitschrift für Chirurgie, S. 32.

<sup>5)</sup> *Lewy*, Zur Technik der Mastdarmresection. Centralbl. f. Chirurg. 1889.

<sup>6)</sup> *Hegar*, Die osteoplastische Resection des Kreuzsteissbeines. Inaug.-Diss. Freiburg. 1889.

wiederum machte einen  $\vee$  Schnitt und *Rydygier*<sup>1)</sup> führte die temporäre Kreuzbeinresection in der Weise aus, dass er nach querer Durchtrennung des Knochens unterhalb des Foramen sacr. III. und Durchschneidung der Ligamenta spinoso und tuberososacra der linken Seite den nun  $\angle$  förmigen Lappen nach rechts umklappt.

*Rydygier* führt als Vortheile seines Verfahrens an, die geringe Blutung, ferner den günstigen Abfluss des Sekrete und die geradezu auszuschliessende Necrose des Knochens.

Als ganz besondern Vortheil sieht er ferner die Möglichkeit, von dem Weichtheilschnitt die parasacrals Methode nach *Wölfler* ausführen zu können und jederzeit im Falle von Raumbeschränkung die temporäre Kreuzbeinresection anschliessen zu können. Diesen  $\angle$  Schnitt hat, wie *Föderl*<sup>2)</sup> berichtet, *Billroth* gelegentlich einer Rectumoperation schon im Jahre 1889 mit gutem Erfolg angewendet.

*Rehn*<sup>3)</sup>, machte die seitliche Aufklappung des Kreuzbeins von links nach rechts und sprach sich auf Grund dreier so operierter Fälle zu Gunsten dieser Methode aus.

Ein recht kompliziertes Verfahren für die Exstirpation von Tumoren der Flexur, das an Lebenden jedoch noch nicht ausgeführt wurde, gibt *Mannsell*<sup>4)</sup> an.

Das Verfahren besteht in folgendem: Nach gründlicher Entleerung des Darmes wird eine allmähliche Dilatation des Sphincter ani ext. theils durch Specula, theils mit Barnès Gummiblase vorgenommen. Die Operation selbst beginnt mit der Spaltung des Sphincter und Verlängerung des Schnittes bis zum Steissbein. Dieser Vorakt wird von einem Assistenten ausgeführt. Hierauf Laparotomie. Um die Darmschlingen zurückzuhalten benutzt *Mannsell* einen mit Gummiröhren überzogenen Rahmen aus Draht, der mit steriler Gaze überzogen ist. Nachdem nun so das Operationsfeld zugänglich gemacht ist, werden zwei Bänder durch den peripher vom Carcinom befindlichen Theil des Rectums hindurch geführt und zum After hinausgeleitet. Hierauf wird zwischen Blase und Rectum eine kleine Incision gemacht, durch welche man mittelst einer winkelig gebogenen Scheere dicht am Darm alles sich Spannende

<sup>1)</sup> *Rydyger*, Eine neue Methode der temporären Resection des Kreuzsteissbeines behufs Freilegung der Beckenorgane. Centralblatt für Chirurgie. 1898.

<sup>2)</sup> *Föderl*, Beiträge zur Chirurgie des Rectums und des Uterus. Wiener klin. Wochenschrift. 1894.

<sup>3)</sup> *Rehn*, Exstirpation hochsitzender Mastdarmcarcinome. Beilage zum Centralblatt für Chirurgie. 1890.

<sup>4)</sup> *Mannsell*, A new method of excising the Alvo upperportion of the rectum and the Cower segment of the sigmoid flexure of the colon. Ref. Centralblatt für Chirurgie. 1893.

trennt, worauf durch Zug an den Bändern sich die ganze Flexur invaginieren lässt. Nach gründlicher Desinfection wird der Cylinder der Intususception gespalten und von hier aus die Neubildung entfernt, worauf der innere und mittlere Cylinder durch tiefe Nähte, die die ganze Darmwand durchsetzen, vereinigt wird. Die Reposition erfolgt entweder durch Zug von innen, oder Druck von aussen.

*Depage*<sup>1)</sup> schliesslich modifizierte die *Schelky'sche* Operationsmethode in der Art, dass bei dem in Steinsschnittslage befindlichen Kranken nach Tamponade der Analöffnung über der Spitze des Steissbeines ein Querschnitt gemacht wird, an den beiden Endpunkten zwei parallele verticale Incisionen, so dass eine H-förmige Figur entsteht. Die beiden so gebildeten Lappen werden nun zurückpräpariert, der hintere so weit, dass das Steissbein, eventuell auch ein Theil des Kreuzbeines reseziert werden kann. Der Levator ani wird getrennt. *Depage* sieht in diesem Verfahren die Vorzüge darin, dass der Kranke während der ganzen Operation in Rückenlage verbleiben kann und der Zugang zu den Beckenorganen auch ohne ausgedehnte Resection des Knochens ein sehr guter ist.

Von all diesen Methoden ist neben dem hintern Längsschnitt mit Resection des Steissbeines, welche Methode überdies für die Exstirpation aller tiefliegenden Carcinome vollkommen ausreicht, das *Kraske'sche* Verfahren mit der Modification *Hocheneggs* am öftesten ausgeführt worden, und bereits im Jahre 1891 veröffentlichte *Frank*<sup>2)</sup> eine Zusammenstellung von 102 Resectionen und Amputationen nach *Kraske* mit 21 Todesfällen.

55% der nach *Kraske* Operierten starben in Folge fäcaler Infection an Peritonitis und Sepsithämie.

*Föderl* berichtet im Jahre 1893 über 56 Rectumoperationen, welche in den letzten 5 Jahren an der Klinik *Billroth* ausgeführt wurden mit 17 Todesfällen; nach Ausscheidung der durch Complicationen bedingten Todesfälle, kommen auf 49 Mastdarmoperationen 10 Todesfälle = 20.4% Mortalität.

*Schmidt*<sup>3)</sup> theilt die Erfolge der Heidelberger Klinik bis zum Jahre 1891 mit, wo die perineale Methode immer mehr durch die sacrale (*Kraske*, *Kocher*) ersetzt wurde; die temporäre Resection

<sup>1)</sup> *Depage*, De la chirurgie par les voies et perinéale. Ref. im Centralblatt f. Chirurgie. 1895.

<sup>2)</sup> *Frank*, Weitere Mittheilungen über die sacrale Methode der Exstirpation von Mastdarmcarcinomen. Wiener klin. Wochenschrift. 1891.

<sup>3)</sup> *Schmidt*, Ueber die Operationsmethoden bei Rectumcarcinom und deren Enderfolge. Berliner klin. Wochenschrift. 1892.

wurde wegen der Gefahr der Knochen necrose, sowie wegen der Unmöglichkeit, einen sacralen After anzulegen, nicht ausgeführt.

Von 32 nach der perinealen Methode (*Lisfranc* und *Dieffenbach*) operierten Fällen starb 1 = 3.1%, von 63 sacral Operierten, 7 = 19.4% Mortalität, 6 Patienten starben an septischer Peritonitis. *Schmidt* bekennt sich als Anhänger der perinealen Methode nach *Lisfranc*, da die functionellen Resultate bei der *Kraskeschen* Operation keineswegs besser sind, wol aber anerkennt er die bessere Zugänglichkeit, somit auch Sicherheit zur Entfernung aller Krankhaften.

*Richelot*<sup>1)</sup> dagegen spricht sich nur für die *Kraskesche* Methode aus und zwar nicht allein bei hohen Tumoren, sondern auch bei den tiefer gelegenen, und empfiehlt gleichzeitig zur besseren Uebersicht die hintere Mastdarmwand zu spalten.

Bevor ich nun zur Besprechung der operativen Behandlung des Rectumcarcinoms an unserer Klinik übergehe, so muss ich vorher noch einige Bemerkungen über die Indicationsstellung zur Operation vorausschicken.

Lange Zeit bildeten die hochsitzenden Rectumcarcinome wegen ihrer Unzugänglichkeit, besonders bei der Enge des männlichen Beckens, für viele Chirurgen ein *noli me tangere*, und erst die Erweiterung des Operationsfeldes durch die Steiss- und Kreuzbeinresection ermöglichte es, selbst Carcinome der Flexur mit Erfolg anzugehen.

Die in der vorantiseptischen Zeit so gefürchtete Verletzung des Peritoneums hatte durch die Einführung der modernen Anti- und Asepsis ihre Schrecken verloren, die früher verhältnismässig häufigen Nachblutungen gehörten in Folge exacter Blutstillung zu den grössten Seltenheiten und an Stelle der fast allgemein geübten Amputation des Rectums trat nun die Resection des Tumors mit Erhaltung des Sphincter ani ext.

Mit der Verbesserung der modernen Technik erweiterte sich natürlicher Weise allmählich auch die Indicationsstellung für die Operationen des Rectumcarcinoms, und während beispielweise *Volkmann* nicht mehr operierte, wenn das Carcinom auf die Blase oder Urethra übergriff, bildete diese Complication für *König* und *Nussbaum* keine Contraindication, ja *Bardenheuer* gieng sogar noch weiter.

An unserer Klinik galt, seit Professor *Gussenbauer* die Leitung übernommen hatte, der Grundsatz: operieren, so lange noch die

<sup>1)</sup> *Richelot*, De l'extirpation du rectum par la voce sacrée. Bull. et mem. de la soc. de chir. de Paris.

Möglichkeit einer radicalen Entfernung des Tumors bestand und der Kräftezustand der Kranken einen solchen Eingriff erlaubte, ohne Rücksicht auf etwaige leichte Verwachsungen mit den Nachbarorganen. Wiederholt wurden ausgedehnte Resectionen der Vagina, Urethra und Blase mit Erfolg ausgeführt.

Eine absolute Contraindication bildeten nur nachweisbare Metastasen in den innern Organen sowie ausgedehnte Drüsen-erkrankungen. Diese ziemlich weite Indicationsstellung mag wol auch der Grund sein, dass die Mortalität der operierten Rectum-carcinome an unserer Klinik eine etwas grössere ist als in andern grösseren Statistiken.

Während z. B. *Czerny* 4%, *Krönlein* 5%, *von Bergmann* 6%, *König* 18%, *Billroth* 20%, *Albert* 5% Mortalität zu verzeichnen haben, betrug bei uns die Mortalität eingerechnet den zufälligen Complicationen nach der Operation bei sonst gutem Wundverlauf 24%.

Ich habe absichtlich die in Folge von Complicationen verlorenen Fälle bei sonst gutem Wundverlauf nicht ausgeschieden, da, wie wir aus den Sectionsprotokollen sehen werden, diese zufälligen Todesfälle doch in ursächlichem Zusammenhang mit der Operation stehen.

Bedenkt man aber, dass wir auch zahlreiche Fälle zu verzeichnen haben, wo selbst nach den ausgedehntesten Operationen die Kranken jahrelang geheilt blieben, so soll, glaube ich, solange wir gegen das Carcinom kein anderes Mittel als das Messer kennen, der Versuch zur radicalen Entfernung der Neubildung immer gemacht werden. Allerdings werden alle Chirurgen, die sich von diesem Gesichtspunkt leiten lassen, die insbesondere das Uebergreifen des Carcinoms auf die Nachbarorgane, so namentlich auf die Blase, Harnröhre, Prostata als keine Contraindication ansehen, dementsprechend eine grössere Mortalität zu verzeichnen haben.

Palliative Operationen, bestehend in der Colotomie, wurden an unserer Klinik nur in den seltesten Fällen geübt, und nur bei vollständiger Impermeabilität, oder in wenigen Fällen als Vorakt, behufs gründlicher Entleerung des Darmes. In allen andern inoperablen Fällen gelang es uns, bei hochgradiger Stenosierung des Darmes, durch Dilatation des Stricture, Regelung der Diät den Zustand der Kranken erträglich zu machen und ihnen die Unannehmlichkeiten des widernatürlichen Afters zu ersparen.

Nur in einem Falle halte ich die Colotomie indiziert, nämlich bei den hochsitzenden circulären, den Darm in kürzester Zeit stricturierenden Mastdarmcarcinomen, jedoch nur als Voroperation zur Entleerung des Darmes, worauf dann entweder per Laparotomiam

oder mittelst einer sacralen Methode die Exstirpation des Tumors nachfolgen muss.

*Kraske* empfahl für diese Fälle einen provisorischen After anzulegen, er nähte bei der Resection den Darm nur an der Vorderfläche, nach hinten liess er denselben offen und schloss denselben später plastisch mittelst zweier Lappen.

*Schede* dagegen empfahl die Colotomie und zwar im Colon ascendens, und *Hochenegg* hat den Vorschlag *Kraskes*, das centrale Darmende in das periphere zu invaginieren weiter ausgebildet und verfuhr so, dass er nach ausgiebiger Eröffnung des Peritoneums das centrale Darmende weit herunterzog und durch das periphere hindurchzieht und mittelst tiefer Nähte an der äussern Haut fixierte. Später modifizierte er dieses Verfahren in der Weise, dass von dem peripheren Darm die Schleimhaut entfernt wurde. Die Resultate sollen functionell recht gute gewesen sein, nur in zwei Fällen bildete sich eine leichte Stricture aus, die jedoch durch Bougierung in kurzer Zeit behoben war.

Wir haben diese Verfahren nie angewendet, hauptsächlich aus dem Grunde, weil wir noch aus näher zu besprechenden Gründen nur einmal die Resection, sonst durchwegs die Amputation des Rectums ausgeführt haben.

Das operative Verfahren, welches wir einschlugen, richtete sich ganz nach dem Sitze der Neubildung und unterschied sich wesentlich bei den tiefsitzenden Carcinomen der Analportion von den wandständigen und cirulären hohen Tumoren.

Gesondert bespreche ich das Verfahren der temporären Kreuzbeinresection behufs Entfernung hochsitzender Tumoren.

Bei allen Rectumoperationen legten wir das grösste Hauptgewicht auf eine gründliche Entleerung des Darmes. Je nachdem Grade der bestehenden Stenose wurden die Kranken einer mehrtägigen Vorbereitungskur unterzogen.

Abführmittel in Form von Ricinusöl, Bitterwasser, sowie hohe Darmirrigationen wurden täglich verabreicht, die Kost entsprechend geregelt, und am Tage der Operation nach vollständiger Reinigung des Rectalrohres mit einer schwachen Borlösung 10—15 Tropfen Opium gegeben. Von einer gründlichen Entleerung des Darmes hängt wol hauptsächlich der Erfolg der Operation ab und *Ceci* hat besonders darauf hingewiesen, dass selbst bei bedeutender Coprostase doch eine paradoxe Diarrhoe bestehen kann.

In fast sämtlichen an der Klinik operierten Fällen wurde auch bei kleinen beweglichen Tumoren die Amputatio recti ausgeführt, nur in einem Falle die Resection.

Der Grund dafür lag keineswegs darin, weil wir die Resection für die gefährlichere Operation hielten; zeigen uns doch die neuern Statistiken, dass auch mit der Resection oft glänzende Resultate erzielt wurden, sondern in der Ueberzeugung, dass eine sichere Radicalheilung nur erzielt werden kann sowol durch die Entfernung des Tumors als sämtlicher erreichbaren Drüsen und Lymphbahnen.

Die Beobachtung einiger Fälle von *Recidiv*, welches sich in verschieden langen Zeiträumen nicht local, sondern in den Drüsen entwickelt hatte, bewog uns stets die Amputatio recti und zwar möglichst hoch über dem Tumor und die Exstirpation der sacralen Drüsen vorzunehmen.

Bei dem reichen Lymphgefässnetz des Rectums, das nicht nur untereinander allenthalben anastomosiert, sondern auch mit den Lymphdrüsen der Leistenbeuge in Verbindung steht, ist aber eine gründliche Entfernung aller dieser Lymphbahnen nur möglich durch die Amputatio recti.

Die Resection bietet ja gewiss schon in Folge der Continenz gegenüber der Exstirpation einen grossen Vortheil, nicht gering sind aber auch die Gefahren dieser Operation.

Die Hauptgefahr der circulären Resection besteht in dem Aufgehen der Naht in Folge allzufrühen Stuhlganges, und in der That sind zahlreiche Todesfälle in Folge dieser Complication bekannt geworden. Eine gründliche Entleerung des Darmes ist eben bei den kleinen stricturierenden Tumoren, welche eine Indication für die Resection geben, nicht möglich, es besteht daher stets die Gefahr der Sprengung der Naht durch die nachfolgenden Fäkalmassen.

Zahlreich sind die Vorschläge, die gemacht wurden, um diesem Uebelstand abzuhelpfen. *Kraske*, der selbst zwei Patienten an stercoraler Peritonitis verlor, allerdings ohne Naht des Peritoneums, schlug vor, die Naht nur an der Vorderfläche anzulegen, also einen provisorischen Anus sacralis anzulegen.

Neben der Durchschneidung des Sphincters nach *Czerny* oder Dehnung desselben nach *Recamier* hat sich das *Kraske-Hochenegg'sche* Verfahren in einigen Fällen recht gut bewährt. Bei exacter Naht ist eine Infection der Wunde mit Fäkalmassen fast ausgeschlossen, ein Zurückschlüpfen des Darmes nicht zu befürchten und man erspart den Kranken die bei der Colotomie nach *Schede* nothwendigen Nachoperationen.

Die functionell sehr guten Resultate dieses Verfahrens, das *van der Meulen* angewendet hat, hebt *van Leersum*<sup>1)</sup> hervor.

<sup>1)</sup> *E. C. van Leersum*, Ueber Exstirpation ani, Amputatio recti und Resectio recti. Inaug.-Diss. Utrecht. 1894.



Für alle Fällen von *hochsitzenden Tumoren* aber und bei der Unmöglichkeit, das centrale Darmende genügend weit nach abwärts zu ziehen, bleibt die Colotomie nach *Schede* das sicherste Verfahren.

Die Resection eines kleinen Tumors wurde an unserer Klinik nur einmal ausgeführt, jedoch mit letalem Ausgang. Schon am 3. Tag p. op. entleerte sich aus der Wunde Koth, weshalb die beiden Knochenlappen gelöst werden mussten. Dabei kam es zu einer Infection des Wirbelkanals, der bei der Operation eröffnet wurde und die Frau starb am 8. Tage in Folge der aufsteigenden Meningitis.

Tiefliegende Carcinome der Analportion oder aber gestielte kleine Tumoren, die nicht zur Infection der sacralen Drüsen geführt haben, wurden mit dem Thermocauter entfernt, stärker blutende Gefässe mit Peans gefasst und unterbunden. Die verschorfte Wundhöhle wurde mit Jodoformgaze tamponiert, die Tampons jedoch nach vollständiger Stillung der Blutung in kurzer Zeit entfernt. Bei dieser Art zu operieren sahen wir niemals einen Misserfolg.

Alle andern Carcinome des Rectums wurden bis zum Jahre 1893 mit dem hintern Längsschnitt und Resection des Steissbeines entfernt. In Steinschnittslage wurde bei dem tief narcotisierten Patienten der Anus umschnitten und der Schnitt bis zur Verbindung des Steiss- und Kreuzbeines verlängert.

Nach Abpräparierung der Analportion wurde der Darm mit einer breiten Plattzange gefasst und darüber mit einer starken Seidenligatur abgebunden, worauf sofort die Resection des Steissbeines folgte.

Die Exstirpation geschah mit dem Messer und Schere, nachdem alle sichtbaren Gefässe vorher mit Peans gefasst und unterbunden waren. Auf eine exacte Blutstillung legten wir überhaupt grossen Werth und dementsprechend wurde auch das stumpfe Herauslösen, richtiger Reissen, wie es *Bardenheuer* empfohlen und geübt, möglichst gemieden. *Kraske* und *Hochenegg* machten bei dieser Art zu operieren auf die Gefahren der Nachblutung und Verunreinigung des Operationsfeldes durch die Hände aufmerksam.

Nachdem der Tumor allseits mobil gemacht war, wurde, falls es angieng, das Peritoneum stumpf zurückgeschoben, bei grösseren Tumoren aber eröffnet und der Darm weit heruntergezogen. Schon jetzt will ich erwähnen, dass die sacralen Drüsen und Lymphstränge sammt dem umgebenden Fettgewebe stets möglichst hoch hinauf mit entfernt wurden.

Die Durchtrennung des Darmes erfolgte nach Abschluss durch die Finger eines Assistenten weit im Gesunden, worauf nach ge-

nauer Blutstillung und Reinigung des Darmlumens die Fixation durch zwei seitliche provisorische Nähte folgte.

War man genöthigt, die Peritonealhöhle zu eröffnen, so wurde nach Herabziehung des Darmes das Peritoneum sofort durch eine fortlaufende Catgutnaht geschlossen. Der Darm wurde durch tiefe, sämtliche Schichten durchsetzende Nähte an die äussere Haut fixiert, die Weichtheilwunde durch Knopfnähte geschlossen. In den ersten Jahren wurde die Wunde stets tamponiert, sowol die vordere als hintere Tasche, in den letzten Jahren jedoch richtete sich die Wundversorgung ganz nach den Verlauf der Operation. Gelang es, die Exstirpation ohne Verletzung des Darmes oder Urethra auszuführen, so wurde nach Irrigation der Wundhöhle mit Sublimat nur aus der hintern Tasche ein kleiner Jodoformgazestreifen herausgeleitet, eventuell dieser auch weggelassen und die Wunde vollständig geschlossen.

Bei Verletzungen der Harnröhre wurde ein Verweilkatheter eingelegt, Verletzungen der Harnblase durch die Naht geschlossen.

Nach nochmaliger gründlicher Desinfection, Auslegen der Rectalnähte mit kleinen Streifen von Jodoformgaze wurde ein leichter Compressivverband mittelst einer breiten T Binde angelegt.

*Küster* und *von Bergmann* empfahlen bei Rectaloperationen die äussere Wunde offen zu lassen, und während *Küster* dieselbe nach leichter Tamponade am 3. Tage schliesst, entfernt *v. Bergmann* die Tampons erst am 8. Tage.

*Rehn* dagegen operiert bei allen hochsitzenden Tumoren zweizeitig. In der ersten Sitzung wird die Geschwulst blossgelegt, die ganze Wundhöhle tamponiert und nach 8 bis 10 Tagen die Resection vorgenommen.

Alle diese Verfahren, sowie auch das Betupfen der ganzen Wundfläche mit 10% Chlorzinklösung, wie es *Bloch*<sup>1)</sup> angegeben, scheinen mir ziemlich überflüssig, wenn man den Darm vor der Operation gründlich entleert hat und nach der Operation durch entsprechende Mittel den Stuhl retiniert. Bei der Nachbehandlung legten wir denn auch ein grosses Gewicht darauf, den Stuhl durch grössere Gaben von Opium möglichst lang zurückzuhalten. Der Verband, der früher täglich zweimal gewechselt wurde, blieb in den letzten Jahren liegen, falls keine Indication — Schmerzen, Fiebersteigerungen oder gar Stulenteerung — zum Verbandwechsel vorlag. Die Tampons wurden schon am 2. Tage gekürzt und bei ungestörtem Wundverlauf die Nähte am 8. bis 10. Tage entfernt.

<sup>1)</sup> *Bloch*, Om Operationer far Cancer recti. Ref. Centralblatt für Chirurgie.

Was die Lagerung der Kranken anbelangt, so mussten dieselben während der ersten Tage stets die Rückenlage bei erhöhtem Oberkörper einnehmen, und bekamen eine feuchte Einpackung des Unterleibes.

Nicht weniger als 100 Rectumcarcinome wurden auf diese Weise operiert und in allen Fällen reichte der Raum besonders bei dem weiblichen Becken vollkommen aus, um eine möglichst radicale Entfernung des Tumors sammt den Lymphdrüsen vornehmen zu können.

Dies war auch hauptsächlich der Grund, warum die bis zu der Zeit schon bekannten sacralen und parasacralen Methoden nicht auch an unserer Klinik versucht wurden.

Erst im Jahre 1893 entschloss sich *Gussenbauer* bei einem 29jährigen kräftigen Mann mit einem circulären Carcinom der Flexur, dessen untere Grenze mit dem Finger nicht zu erreichen war, die Exstirpation dieses Tumors mittelst der temporären Kreuzbeinresection auszuführen.

Keines der bis dahin bekannten Verfahrens hat sich Geltung zu verschaffen gewusst und zahlreich waren die Einwürfe, die man gegen diese Operation erhob.

*Heinecke* konnte seine Methode wegen Mangels an Material nicht weiter erproben, man befürchtete Necrose des Knochens, sowie Behinderung des Abflusses der Secrete. Desgleichen bei der *Kocherschen* und *Hegarschen* Methode. Gegen das Verfahren von *Lewy* wendete *Arndt* ein, dass die Nervi hämorrhoidales durchgeschnitten werden, in Folge dessen der Sphincter gelähmt bleibe. *Schmidt* verwarf die Methode wegen der Unmöglichkeit einen sacralen Anus anzulegen, ja man gieng sogar soweit die etwas stärkere Blutung bei Durchschneidung der Glutealmusculatur gegen diese Methode ins Feld zu führen. Gering ist demnach auch die Anzahl der nach diesen Methoden operierten Fälle und gestattet keineswegs sich ein definitives Urtheil über die Vorzüge und Nachteile der einen oder andern Methode zu bilden. *Borelius*<sup>1)</sup> bekennt sich als Anhänger der *Rehn-Rydygierschen* Methode, die er in zwei Fällen ausgeführt, doch war der Verlauf in beiden Fällen kein idealer, weshalb er die Schnittführung von *Rydygier* modifizierte und zur Freilegung und Resection des obern Theiles des Rectums einen hintern Sacralchnitt empfiehlt.

In rechtsseitiger Lage und Beckenhochlagerung wird bei angezogenen Knien der Hautschnitt von der Steissbeinspitze bis über

<sup>1)</sup> *Borelius*, Zur Technik der sacralen Operationen. Centralblatt für Chirurgie. 1895.

die Mitte des Kreuzbeines in der Mittellinie geführt. Nach unten kann man den Schnitt beliebig weit verlängern, nach rechts jedoch weicht derselbe am untern Rande des Gluteus max. ab. Der rechte Hautrand wird nach Lösung des Muskels vom Knochen mit Haken stark nach rechts gehalten, desgleichen der linke abgelöst. Die Durchtrennung des Kreuzbeins erfolgt quer oder schräg mit dem Meissel.

Der rechte Knochenrand wird nun frei gemacht und der Knochenlappen nach links umgeklappt. Die Vorzüge des Verfahrens beständen demnach in der Schonung der Ligamente und im Intactbleiben der Verbindung zwischen Steissbeinspitze und After.

In 3 mitgetheilten Fällen heilte der Knochenlappen gut an.

Auch *Kammerer*<sup>1)</sup> spricht sich auf Grund von 6 Fällen für die *Rydygiersche* temporäre Resection aus, rühmt insbesondere den geringen Blutverlust, die Schnelligkeit der Aufklappung und das gute functionelle Resultat.

*Kammerer* operiert übrigens in Knieellbogenlage und macht keine Knochennaht, sondern Tamponade der Wundhöhle ohne Rücksicht auf die Lappenretraction.

Wenn *Gussenbauer* sich demnach entschloss, die temporäre osteoplastische Kreuzbeinresection auszuführen und nicht die so vielfach mit gutem Erfolg erprobte *Kraskesche* Operation, so geschah dies nach reiflicher Ueberlegung, genauem Studium der anatomischen Verhältnisse, das den Beweis erbrachte, dass eine Necrose des Knochens ganz ausgeschlossen ist und die Bedingungen für die Exstirpation hoher Tumoren bezüglich der Zugänglichkeit, sowie für einen genügenden Abfluss der Secrete sehr gute sein müssen.

*Gussenbauer* führte die temporäre Resection des Kreuzbeines in der rechten Seitenlage aus. Der Schnitt, genau in der Mittellinie geführt, reicht von der Steissbeinspitze, von der er nach abwärts beliebig weit verlängert werden kann, bis über die Mitte des Kreuzbeines, je nachdem man zwischen III und IV oder II und III Sacralloch resecieren will.

Vom Endpunkte dieses medialen Schnittes werden zwei leicht bogenförmige Schnitte bis an den Kreuzbeinrand geführt.

Mit einer eigens für diese Zwecke construierten Säge, deren Sägeblatt sehr dünn ist, wird der Knochen sowol medial als quer durchsägt, wobei man aber wol darauf Acht haben muss, dass die quere Durchsägung genau in der Mitte zwischen den Foramina

<sup>1)</sup> *Kammerer*, Caseo of osteoplastie resection of the sacrum. Ref. im Centralblatt für Chirurgie.

sacr. erfolgt. Nach erfolgter Durchsägung wird das vordere Periost mit dem Messer vollständig durchtrennt, die beiden so gebildeten Haut-Periost-Knochenlappen werden seitlich umgeklappt und durch Haken fixiert.

Diese ganze Voroperation dauert kaum länger als 5 Minuten. Die Blutung ist unbedeutend und gewöhnlich genügt es, bei der Durchschneidung der Glutealmuskulatur je zwei Ligaturen anzulegen.

Ist man genöthigt gewesen, so hoch zu resecieren, dass der Hiatus sacralis eröffnet wurde, so wird derselbe sofort mit einem kleinen Jodoformbäuschchen bedeckt, welches nicht mehr gewechselt und womöglich erst am 8 Tage definitiv entfernt wird. Dann ist der Verschluss des Wirbelkanales bereits erfolgt und eine Infection nicht mehr zu befürchten.

Die *Raumverhältnisse* nach der so ausgeführten Aufklappung des Kreuzbeines waren nun *ganz vorzügliche*, sowol für die Exstirpation ausgedehnter oder in der Flexur sitzender Carcinome als auch für die Resection. In einem Fall hatten wir auch Gelegenheit bei einem Ovarialcarcinom, das mit dem rectum verwachsen war, die günstigen Raumverhältnisse bei Operationen am weiblichen Genitalapparat zu beobachten.

Nach erfolgter Aufklappung wurde der Kranke in die Steinschnittslage gebracht und die Exstirpation in der typischen Weise vorgenommen.

Die Erleichterung der Operation, insbesondere die der Exstirpation der sacralen Drüsen ist eine ganz bedeutende und gestattet nicht nur eine exacte Blutstillung, sondern auch eine vollkommene Uebersicht des Operationsfeldes.

Grössere Schwierigkeiten bereitete nach ausgeführter Exstirpation des Rectums und Fixation an der äussern Haut die Vereinigung der beiden Knochenlappen. Die Fixation durch starke Periost-Catgutnähte erwies sich als ungenügend, weshalb wir genöthigt waren, Silbersuturen zur Vereinigung zu verwenden. Darüber wurde die Haut vollständig geschlossen.

Kamen bei der Operation Complicationen, etwa Verunreinigung mit Fäcalkmassen vor, oder in Folge eines Risses des exulcerierten Carcinoms, so wurden aus den beiden äusseren Wundwinkeln zwei Jodoformgazestreifen herausgeleitet, oder zwei starrwandige kurze Drainröhren, die wir der besseren Drainage wegen später vorzogen. Als Unterbindungsmaterial verwenden wir ausschliesslich Catgut, das wir selbst präparieren und in einer 1‰ Sublimat-Glycerin-Alkohollösung aufbewahren. Verliefe die Operation aber ohne

Zwischenfall und aseptisch, so wurde die gesetzte Wunde durch die Naht *vollkommen* geschlossen und ein Compressionsverband mit beiderseitiger Spica coxae angelegt, welcher so lange liegen blieb, bis Stuhlentleerung erfolgte oder Temperatursteigerungen eine Untersuchung der Wunde erheischten.

In keinem der so operierten Fälle beobachteten wir eine längere Zeit andauernde Unmöglichkeit zu urinieren; vorübergehende Blasenstörungen, die aber nur als reflectorisch aufzufassen sind, kamen bei der einfachen Steissbeinresection ebenso oft zur Beobachtung:

Derartige Blasenstörungen beobachtete man auch bei der *Kraske-Hocheneggschen* Operation und *Frank*<sup>1)</sup> berichtet von den Kranken der Klinik Albert, dass die meisten Patienten nach 2—4 Tagen die normale Blasenfunction erlangten, nur in einem Falle betrug die Urinretention 21 Tage. Bei tadellosem Verlauf beobachteten wir keine weiteren Störungen und in einem Falle, der ohne Tamponade behandelt wurde, war der Wundverlauf ein so günstiger, dass der Kranke schon am 12. Tage aufstehen und am 14. Tag ohne wesentliche Beschwerden herumgehen konnte. Die Resection wurde in diesem Falle zwischen 3. und 4. Kreuzbeinwirbel ausgeführt.

Anders freilich verhielt es sich, wenn in Folge einer Eiterung oder Necrose des Darmes die Knochennaht auch nur partiell gelöst werden musste. Dann kam es regelmässig in Folge der Contraction der Glutealmuskulatur zu einem vollständigen Auseinanderweichen und Klaffen der Knochenlappen und nur schwer gelang es dieselben secundär einander wieder zu nähern. Eine vollständige Vereinigung gelang nicht mehr. Bleibende Folgen hatte jedoch auch diese Complication keine. Wir hatten Gelegenheit, einen Herrn, den *Gussenbauer* privat wegen eines hohen Rectumcarcinoms mit der sacralen Methode operierte und bei dem in Folge ausgedehnter Necrose des Darmes die Knochennaht gelöst werden musste, 2 $\frac{1}{2}$  Jahre nach der Operation zu untersuchen. Der betreffende Herr befindet sich heute mit einem anus sacralis und einer Dehizens der beiden Knochenlappen von 2 cm ganz wohl und kann nun wohl als geheilt betrachtet werden.

Auf ein übles Ereigniss, das wir zu beobachten Gelegenheit hatten, möchte ich noch hinweisen, nämlich auf eine innerhalb der ersten 24 Stunden auftretende Necrose des Darmes.

Meist handelte es sich um sehr hoch sitzende Tumoren, so dass das centrale Darmende weit hinauf abgelöst werden musste, um genügend hinunter gezogen werden zu können und die dadurch entstandene Spannung des Darmes, verbunden mit einer venösen

Stase in Folge der dichten circulären Naht mit den Peritoneum bewirkten wol die Necrose des Darmendes. Gewöhnlich schon am Abend des Operationstages trat leichtes Fieber auf, das sich in einigen Fällen bis zu einer Höhe von 40° steigerte, verbunden mit einer leichten Unruhe der Kranken und trockener Zunge.

Diese Erscheinungen giengen aber sofort nach Lösung der Naht, Tomponade der Wundhöhle zurück und selbst ausgedehnte Necrosen von 10 und 13 cm verliefen für die Patienten ohne üble Folgen.

Entsprechend den fast durchwegs ausgeführten Amputationen des Rectums und Entfernung des Sphincter ani ext. bestand natürlich innerhalb der ersten Wochen nach der Operation vollständige Incontinenz, die sich mit der Zeit jedoch soweit besserte, dass die Kranken festen Stuhl halten konnten. Handelte es sich doch meist um Patienten, die jahrelang an habitueller Obtipation gelitten haben, die nach der Operation in demselben Masse weiterbesteht. Eine leichte Pelotte, wie eine solche von *Hochenegg* angegeben wurde, oder auch nur ein leichter Verband mit einer T-Binde genügte in diesen Fällen vollkommen den Stuhl zurückzuhalten.

*Delorme* war einer der ersten, der es versuchte, diesen Uebelstand auf operativem Wege zu beheben, indem er eine der *Emmet*-schen Colporrhaphie ähnliche Operation ausführte, jedoch ohne jeden Erfolg.

Angeregt durch die Versuche *Hackers* bei der Gastrostomie einen Verschluss der Fistel durch den Musculus rectus zu bewerkstelligen, schlug *Willems*<sup>1)</sup> vor, das Mastdarmende in den Glutæus max. einzunähen.

*Gersuny*<sup>2)</sup> empfahl die Torsion des Darmes um 90 bis 180° und erzielte mit diesem Verfahren, das er schon im Jahre 1889 zur Heilung der Harnincontinenz beschrieb, schöne Resultate.

Auch wir hatten die Torsion in einigen Fällen ausgeführt und konnten uns ebenfalls von der Zweckmässigkeit derselben überzeugen.

*Witzel*<sup>3)</sup> empfahl die Rectostomia glutealis, während *Rydygier*<sup>4)</sup> vorschlug, den Musculus pyriformis und glutæus magnus parallel ihren Fasern von innen her stumpf zu trennen und die gespannte

<sup>1)</sup> *Willems*, Ein Vorschlag zur Herstellung des Sphincter nach Mastdarmexstirpation. Centralblatt f. Chirurgie 1893.

<sup>2)</sup> *Gersuny*, Eine Sphincterplastik am Darm. Centralbl. f. Chirurgie 1893.

<sup>3)</sup> *Witzel*, Der Rectostomia glutealis. Centralblatt f. Chirurgie 1894.

<sup>4)</sup> *Rydygier*, Zur Bildung eines schlussfähigen Sphincter ani. Centralblatt für Chirurgie 1894.

Haut einzuschneiden. Durch diese Oeffnung wird der Darm, den man auch noch nach *Gersuny* torquieren kann, hindurchgezogen und an der Haut befestigt. Beide Methoden sind, so weit mir bekannt ist, an Lebenden nicht ausgeführt worden und würden ihren Zweck wahrscheinlich auch nicht erfüllen.

Ein vorzügliches Resultat erzielte *Billroth* in einem Falle durch Knickung des Darmes, so dass der After über das Niveau des Kreuzbeinrandes verlegt wurde. Der Verschluss soll ein so guter gewesen sein, dass die Patientin selbst flüssigen Stuhl halten konnte.

Eine weitere recht unangenehme Folge der Exstirpation des Rectums ist neben der Incontinenz der besonders bei älteren Leuten sich allmählich entwickelnde Vorfall.

Mässige Grade sahen wir ziemlich oft, die den Kranken keine wesentlichen Beschwerden verursachten, nur in einem Fall war nach einer temporären Kreuzbeinresection der Prolaps bei einem anus sacralis so bedeutend, dass derselbe operativ angegangen werden musste und zwar wurde die Exstirpation mit gutem Erfolg ausgeführt.

*Thiersch* führte als einer der ersten zur Beseitigung des Prolapses einen Silberdraht subcutan rings um die Analöffnung, der längere Zeit liegen bleiben musste.

Die Resultate sollen recht befriedigend gewesen sein und *Goldmann*<sup>1)</sup> berichtet über 6 nach dieser Methode mit gutem Erfolg behandelte Fälle. Das wol am meisten geübte Verfahren besteht in der zuerst von *Tuffel* ausgeführten Resection, welche Operationsmethode von *Mikulicz*, *Billroth*, *Nicoladoni*, *Bogdanik*, *Krönlein* u. A. mit Erfolg ausgeführt wurde.

*Bogdanik* empfahl am XXIII. Congress der deutschen Gesellschaft für Chirurgie anstatt der Resection die Kolopexia abdominalis auszuführen, zu welchem Zweck er die Bauchhöhle an der linken Seite, wie zur Kolostomie eröffnet und die Serosa des invaginierten Darmes mit einigen Nähten an das Peritoneum parietale befestigt.

*Boiffin*<sup>2)</sup> berichtet über einen so operierten und geheilten Fall, der sowol nach der Resection als auch nach der Methode von *Gerard Marschaut* recidivierte, während *Berger*<sup>3)</sup> schon nach einem Monat p. op. abermals einen leichten Vorfall beobachtete.

<sup>1)</sup> *J. Goldmann*, Ueber Mastdarmvorfall mit besonderer Berücksichtigung der *Thiersch*'schen Operation. Inaug.-Dissertation. Strassburg 1892.

<sup>2)</sup> *Boiffin*, Sur un cas de prolapsus complet du rectum. Arch. prov. de Chir.

<sup>3)</sup> *Berger*, Epithelioma du rectum: extirpation suivie d'un prolapsus du rectum compliqué d'une ulcération rébelle de celui-ci Colopexie iliaque, guérison du prolapsus et de l'ulcération, cure de l'anus contre nature par l'entérrhaphie. Res. Centralblatt f. Chirurgie 1892.



*Verneuil* suchte mittelst einer plastischen Operation, die er als *Rectopexie postero-inferiore* bezeichnet, den Vorfall zu beseitigen, jedoch ohne Erfolg.

*Lejars*<sup>1)</sup> bildete in einem Fall statt des dreieckigen Lappens einen rautenförmigen, dessen Spitze  $1\frac{1}{2}$  cm von der Steissbeinspitze lag. Dieser Lappen wird von vorn nach hinten abgelöst, dann werden 4 Fäden in verticaler Richtung durch die Haut und praerectales Gewebe, dann quer durch die Muscularis des Darmes und auf der andern Seite wieder quer durch die Haut geführt und über Rollen von Jodoformgaze geknüpft.

Wir sind mit Ausnahme des vorerwähnten Falles nie in die Lage gekommen, eine dieser Operationen bei unsern Patienten zu erproben, da der Prolaps auch nach einem und mehr Jahren so gering war, dass die Patienten kaum davon belästigt wurden, geschweige denn sich einer neuerlichen Operation unterzogen hätten.

Bevor ich nun über die Endresultate der mittelst der temporären Kreuzbeinresection operierten Fälle berichte, gebe ich einen kurzen Auszug aus den Krankengeschichten:

*L. R.*, 29jähr. grosser kräftiger Mann, leidet seit einigen Wochen an hartnäckiger Obstipation und Schmerzen im Kreuz und starker Abmagerung.

Status praesens: Ueber dem Sphincter III. mit der Fingerspitze schwer zu erreichen, tastet man einen etwa apfelgrossen harten beweglichen Tumor. Das Lumen des Darmes stark verengt, so dass man nur mit einer schwachen Bougies durchkommt. 20./III. Exstirpation des Rectums nach vorheriger temporärer Kreuzbeinresection zwischen dem III. und IV. foram. sacr. Die Exstirpation ist sehr schwierig wegen bedeutender Fixation des Tumors. Reactionsloser Verlauf bis auf eine etwa 2 cm betragende Necrose des Darmes, welcher später nochmals gelöst und herabgezogen wird.  $\frac{5}{4}$  Jahre später local recidiv frei, dagegen multiple harte Tumoren, entsprechend den iliacalen und retroperitonealen Drüsen mit intensiven in die Beine ausstrahlenden Schmerzen. Tod wenige Monate später.

*R. A.*, 60jährige Oekonomsfrau. Seit 5 Monaten hartnäckige Stuhlverstopfung.

St. pr.: In der Höhe des Sphincters III ein kleinapfelgrosses circuläres, den Darm stark stenosierendes Carcinom, frei beweglich, keine Lymphdrüsen tastbar.

Mit Rücksicht auf diesen Befund entschloss sich *Gussenbauer* nach temporärer Kreuzbeinresection zwischen 2. und 3. Foramen,

<sup>1)</sup> *Lejars*, *Rectopexie*. Centralblatt f. Chirurgie 1893.

wobei der Wirbelkanal eröffnet wurde, die Resection des Tumors vorzunehmen. Circuläre Naht. Bis zum 3. Tag reactionsloser Verlauf, am 4. Tag entleert sich aus dem einen Wundwinkel Koth, weshalb die ganze Wundhöhle aufgemacht und tamponiert wird. Am 6. Tag kommt es zur Infection des Canalis sacralis mit Stuhlmassen mit nachfolgender eiteriger Meningitis, der die Frau am 8. Tag p. op. erlag.

*St. Fr.*, 61jähr. Beamter. Seit einem Jahr Stuhlbeschwerden, Schmerzen und Abmagerung.

St. pr.: 5 cm über der Analöffnung eine circuläre, harte, höckerige Geschwulstmasse, deren obere Grenze mit dem Finger nicht zu erreichen ist. Die Geschwulst zeigt nur eine geringe Verschieblichkeit, der Kranke klagt auch über geringe Urinbeschwerden.

Auf dringendes Bitten des Kranken am 5./V. Exstirpation nach temp. Kreuzbeinresection zwischen III. und IV. foram sac. Die Operation ist sehr schwierig, der Tumor verwachsen mit der Prostata, den Samenbläschen und an der Blase leicht fixiert. Das Peritoneum muss in grosser Ausdehnung reseziert werden, so dass ein Abschluss desselben nicht möglich ist. Unmittelbar nach der Operation erfolgen mehrere Stuhlentleerungen, der Wundverlauf aber reactionslos, erst am 3. Tag entwickelt sich eine rasch fortschreitende Gangrän der ganzen Wundfläche mit secundärer Peritonitis, der der Kranken am 12. Tag p. op. erlag.

*Sch. J.*, 47jähr. Wirthschaftsbesitzer. Im Jahre 1890 wurde der Kranke wegen Rectumcarcinom operiert und die Amputatio recti nach Steissbeinresection vorgenommen. 2 $\frac{1}{2}$  Jahre fühlte sich der Patient vollkommen wohl, erst seit 5 Monaten klagt er wieder über Obstipation und Blut- und Schleimabgang. Ausserdem bestehen auch ziemlich heftige Schmerzen im Kreuz.

St. pr.: 10 cm über der Analöffnung findet man eine circa faustgrosse Geschwulst, welche am Kreuzbeine leicht fixiert erscheint, die Rectalwand durchwuchert und an der Oberfläche exulceriert ist. Der Tumor geht von den Drüsen aus; aus der ersten Krankengeschichte ist nicht ersichtlich, ob die sacralen Drüsen mit entfernt wurden.

Nach temporärer Kreuzbeinresection über dem III. Foram sac. wird die Exstirpation des Tumors, sammt dem Darm vorgenommen, eine weitere Erkrankung der höher gelegenen Lymphdrüsen kann nicht nachgewiesen werden. Nach Torsion des Darmes nach *Ger-suny* um 180° wird die Wundhöhle vollständig geschlossen, kein Drain eingelegt. Reactionsloser Verlauf, am 10. Tage Entfernung der Nähte; der Kranke versucht ohne wesentliche Beschwerden

herumzugehen und verlässt am 14. Tag p. op. geheilt die Klinik. Ein halbes Jahr später hat er sich wesentlich erholt und vermag festen Stuhl zu halten.

*K. B.*, 33jähr. Hausbesitzersgattin. Seit mehreren Monaten bestehen Stuhlbeschwerden und Blutungen.

St. pr.: 5 cm über der Analöffnung circuläre höckerige, den Darm stenosierende Geschwulst, deren obere Grenze mit dem Finger nicht zu erreichen ist.

Nach temporärer Resection des Kreuzbeines zwischen 3. und 4. Foramen sacr. Exstirpation des Rectums und der sacralen Drüsen. Leichte Tamponade der Kreuzbeinhöhle mit Jodoformgaze. Partielle Necrose des Darmes, weshalb die unteren Hautnähte gelöst werden müssen, sonst reactionsloser Verlauf.

*Lab. Gab.*, 29jähr. Beamtenfrau, leidet seit mehreren Monaten an heftigen Schmerzen im Unterleib, Abmagerung und in letzter Zeit an Obstipation.

St. pr.: Anämische gracil gebaute Frau mit reichlichem Panniculus. Bei der Untersuchung constatirt man über dem Sphincter III. einen faustgrossen Tumor, der das Rectum durchwachsen hat und exulceriert ist. Die vaginale Untersuchung ergibt, dass der Tumor dem linken Ovarium angehört, an seiner Oberfläche höckerig erscheint und nur wenig beweglich ist.

29./I. temporäre Resection des Kreuzbeines. Exstirpation des Rectums sammt dem Tumor, der sich als ein Carcinom des Ovariums erweist. Die Exstirpation war schwierig und mit grossem Blutverlust verbunden. Schon während der zweistündigen Operation wird der Puls zeitweise schlecht, die Athmung oberflächlich und unmittelbar nach vollendeter Operation stirbt die Kranke unter den Erscheinungen der Anämie, welche Diagnose bei der am nächsten Tag vorgenommenen Obduction bestätigt wurde.

*S. J.*, 40jähr. Tagelöhner. Keine Krankengeschichte vorhanden. Hochsitzendes Carcinoma recti. Exstirpation nach Kreuzbeinresection. Geheilt.

*R. A.*, 32jähr. Bahnwächtersfrau. Seit einem halben Jahre bestehen Blutungen und hochgradige Abmagerung.

St. pr.: Schwache, gracil gebaute Frau. Fast das ganze Rectum ist eingenommen von einer höckerigen Geschwulstmasse, die gegen das Kreuzbein leicht fixiert ist. Die obere Grenze ist nicht zu erreichen.

Nach temporärer Kreuzbeinresection zwischen 3. und 4. Foramen sacr. wird die sehr schwierige Exstirpation des Tumors ausgeführt. Besonders schwer gelingt es, den Darm genügend weit herunter-

zuziehen. Die hintere Wand der Vagina, die mit der Geschwulst verwachsen ist, muss zum grössten Theil mit entfernt werden. Leichte Tamponade der Wundhöhle, da der Darm während der Operation wiederholt einriss. Schon am 2. Tag p. op. Necrose des ganzen extraperitoneal gelegenen Darmabschnittes, weshalb die ganze Wundhöhle aufgemacht und austamponiert wird. Im weitem Verlaufe bildeten sich wiederholt unter hohen Temperatursteigerungen kleine Abszesse, schliesslich erfolgte aber nach wochenlangem Krankenlager Ausheilung mit einem anus sacralis.

*H. F.*, 61jähr. Tagelöhner bemerkt seit 5<sup>m</sup> blutige Stühle und heftige Schmerzen im Mastdarm.

St. pr.: In der Höhe des Sphincter III. ein faustgrosser, den Darm stenosierender Tumor, der an der hintern Wand leicht fixiert ist.

Exstirpation des Tumors nach temporärer Kreuzbeinresection zwischen III. und IV. Foramen und der regionären Lymphdrüsen. Naht ohne Tamponade.

Am Nachmittag 7<sup>h</sup> p. op. steigt Patient in einem unbewachten Augenblick aus dem Bett, fällt nieder, wobei die ganze Wunde auseinandergesprengt wird und Darmschlingen prolabieren. Nach gründlicher Desinfection Reposition und Tamponade der Wundhöhle.

Tod am nächsten Tag unter zunehmender Herzschwäche.

*K. J.*, 50jähr. Handelsmann bemerkt seit 5<sup>m</sup> unregelmässige zeitweise blutige Stuhlentleerungen.

St. pr.: Kräftiger Mann, in der Höhe des Sphincter III. ein circuläres stricturierendes Rectumcarcinom, das ziemlich gut beweglich ist.

Exstirpation des Tumors nach temp. Kreuzbeinresection zwischen III. und IV. Foram. sacr.

9 Tage p. op. müssen wegen weiterschreitender Necrose des Darmes die Knochenlappen gelöst werden, worauf nach Abstossung der necrotischen Parthien Ausheilung mit einem anus sacralis erfolgt.

*N. G.*, 38jähr. Brettschneider. Seit  $\frac{3}{4}$  Jahren Obstipation, Abgang von Blut und Schleim.

St. pr.: 4 cm über dem Anus eine circuläre höckerige Geschwulst, deren obere Grenze nicht zu erreichen ist. Der Tumor gut beweglich.

Exstirpation nach Resection zwischen 3. und 4. Wirbel. Leichte Tamponade der Kreuzbeinhöhle. Reactionsloser Verlauf.

*F. M.*, 63jähr. Lehrer. Seit 2 Jahren blutige und schleimige Stühle, seit 2 Monaten Schmerzen beim Stuhlabsetzen und Abmagerung.

St. pr.: Blasser abgemagerter Mann. 5 cm über dem Anus eine circuläre höckerige Geschwulst, leicht fixiert, die obere Grenze mit dem Finger nicht zu erreichen.

Temporäre Resection zwischen 3. und 4. Kreuzbeinwirbel, Exstirpation des Tumors und der regionären Lymphdrüsen. Tod am 3. Tag p. op. an Herzschwäche.

W. A., 62jähr. Ausgedinger. Seit 1 Jahr blutige Stühle bei abwechselnder Obstipation und Diarrhoen.

St. pr.: Einige cm über der Analöffnung circuläre höckerige Geschwulst, die obere Grenze nicht zu erreichen. Resection zwischen 3. und 4. Wirbel, Exstirpation des Tumors (Länge des exstirpierten Darmes 33 cm), Naht nach leichter Tamponade.

Bis auf eine diffuse Bronchitis reactionsloser Verlauf.

R. S., 56jähr. Kaufmann. Seit mehreren Monaten Obstipation, Blutabgang.

St. pr.: Hohes circul., den Darm stenosierendes Rectumcarcinom. Exstirpatio recti et gland. lymph. sacr. nach temporärer Kreuzbeinresection zwischen 3. und 4. Foramen sacr. 2 Tage p. op. trat auch in diesem Fall ausgedehnte Necrose des Darmes auf, weshalb die ganze Wundhöhle geöffnet werden musste. Trotzdem glatte Ausheilung mit einem anus sacralis.

Von zwei weiteren Fällen fehlt die Krankengeschichte, es handelte sich beidemal um hochsitzende grosse Tumoren, die nach Resection zwischen 3. und 4. Kreuzbeinwirbel exstirpiert wurden. In beiden Fällen trat glatte Heilung ein.

Wenn ich mich nun auf Grund dieser 16 Fälle über die Zweckmässigkeit dieses Operationsverfahrens äussern soll, so muss ich sagen, dass die Methode neben unleugbaren Vorzügen auch manche Nachtheile besitzt.

Zu den ersteren zähle ich vor allem die rasche, ohne nennenswerthe Blutung auszuführende Aufklappung und die vorzügliche Zugänglichkeit, welche es ermöglicht, nicht nur hochsitzende Tumoren des Rectums und der Flexur, sondern auch solche des weiblichen Genitalapparates gründlich zu entfernen. Allerdings sind dies Vorzüge, welche fast alle sacralen Methoden gemein haben. Die Nachtheile, die man diesem Operationsverfahren nachsagte, nämlich die ungenügende Ernährung der Knochenlappen, in Folge dessen Necrose eintreten muss, und den ungenügenden Abfluss der Wundsecrete, haben wir in keinem Falle beobachtet. Selbst in den Fällen, wo in Folge der Necrose des Darmes die Knochenlappen gelöst werden mussten, blieb die Ernährung des Knochens eine vorzügliche und durch die Einführung kleiner Jodoformgazestreifen oder noch besser

3\*

kurzer starrwandiger Drainröhren war der Abfluss der Wundsecrete ein vollkommen genügender. Ein Uebelstand, der sich mitunter recht unangenehm fühlbar machte, war die Schwierigkeit der Vereinigung der beiden Knochenlappen. Am sichersten erwiesen sich noch starke Periostseidennähte eventuell 1 oder 2 Silbersuturen. War man aber post op. in Folge einer Complication des Wundverlaufes genöthigt, die Wunde ganz oder theilweise zu öffnen, so wurden die beiden Knochenlappen durch den Zug der Muskulatur weit auseinandergezogen und eine secundäre Vereinigung war nicht mehr möglich. Alle die Fälle, bei denen wegen Necrose des Darmes die Wunde geöffnet werden musste, heilten mit einem Anus sacralis und einer 1 bis 2 cm betragenden Dehiscenz der Knochenlappen. Andererseits aber konnten wir bei tadellosem Wundverlauf sehen, dass die beiden Knochenlappen rasch consolidieren, in einem Falle war die Vereinigung am 12. Tage p. op. schon so fest, dass der Kranke aufstehen konnte und ein halbes Jahr später bestand eine feste knöcherne Verbindung.

*Eines der wichtigsten Postulale bei Anwendung dieser Methode ist eben die prima reunio*, bleibt dieselbe aus, was ja bei den Operationen des Rectums in Folge von Verunreinigung mit Fäcalmassen leider nur zu oft der Fall ist, oder tritt Necrose des Darmes auf, dann muss man auf die knöcherne Vereinigung verzichten, ein Ereignis, welches zwar das Krankenlager sehr verlängert, jedoch für die Patienten ohne nachtheilige Folgen ist. So sahen wir insbesondere niemals Störungen von Seite des nervösen Apparates, wenn man bei der Durchsägung genau die Mitte zwischen den beiden Sacrallöchern einhält.

15 mal erfolgte die Durchsägung zwischen 3. und 4. Foramen und nur einmal zwischen 2. und 3. Leider endete dieser Fall letal, doch waren unmittelbar nach der Operation keine wesentlichen Blasenstörungen nachweisbar. Schon am 2. Tag nach der Operation urinierte die Frau spontan. Weiters bestärkte uns aber die Uebung der sacralen Methode in der Ueberzeugung, *dass dieselbe die Exstirpation hoher Rectumcarcinome wol wesentlich erleichtert, bei den Frauen aber nur in den seltensten Fällen nothwendig ist*. Bis zum Jahre 1893 wurden an der Klinik alle, auch die hohen Rectumcarcinome einfach mit Resection des Steissbeines operiert. Freilich hatte man bei den Männern in Folge des engen Beckeneinganges mit grossen Schwierigkeiten zu kämpfen und war oft genöthigt, nur unter der Leitung des Fingers zu operieren.

Ein Vergleich zwischen den Resultaten bei der Exstirpation hoher Rectumcarcinome mit einfacher Steissbeinresection und nach

temporärer Kreuzbeinresection, fällt entschieden zu Gunsten der letztern Methode aus. Bis zum Jahr 1893 wurden 24 hohe Rectumcarcinome operiert, davon starben 10, was gleich kommt einer Mortalität von 46%. Nach der sacralen Methode wurden 15 Kranke operiert, wenn ich den einen Fall von Resection ausscheide, mit 4 Todesfällen, also 26.6% Mortalität.

Wenn man nun berücksichtigt, dass dies meist sehr ungünstige Fälle waren, ja einige derselben ohne temporäre Resection des Kreuzbeines überhaupt nicht operabel gewesen wären, so muss ich sagen, dass diese geringere Mortalität gewiss zum grössten Theil der sacralen Methode zuzuschreiben ist; nicht ausser Acht zu lassen ist natürlich die vervollkommte Technik und die peinlichste Handhabung der uns zu Gebote stehenden modernen Antisepetik.

Vergleicht man ferner *die Todesursachen* zwischen den beiden vorerwähnten Gruppen, so findet man bei den mit einfacher Steissbeinresection Operierten als Todesursache fast durchwegs Retroperitonitis und Peritonitis angegeben. Kam es bei diesen Kranken zu einer Infection der Wunde, dann genügte auch das Oeffnen der ganzen Weichtheilwunde nicht, es fehlte die Drainage in der Kreuzbeinhöhle und von hier pflanzte sich die Entzündung in dem lockern retroperitonealen Zellgewebe rasch weiter, oft binnen wenigen Stunden den Tod herbeiführend.

Anders dagegen bei den nach der sacralen Methode operierten Fällen, hier genügte es, die Knochenlappen vollständig zu öffnen und die Wunde auszutamponieren um den entzündlichen Prozess zu coupieren, was auch in 3 Fällen gelang, wo es in Folge Gangrän und Perforation des Darmes zu einer intensiven jauchigen Infection der Wundhöhle kam.

Nur in einem Fall kam es zu einer ausgedehnten Gangrän *des ganzen Operationsfeldes*, der der Kranke nach mehrtägigem Kranklager erlag. Man fand die ganze Operationswunde missfärbig mit jauchigen schwarzbraun verfärbten gangränösen Massen bedeckt. Die Epidermis in der Umgebung maceriert. Die Untersuchung des Operationsfeldes ergab, dass die Operationswunde in die Beckenhöhle führte und dass daselbst jauchige Infiltration und Zerfall des retroperitonealen Zellgewebes bestand. In den Lymphdrüsen des Beckens konnte kein Carcinom gefunden werden.

Die pathol. anat. Diagnose lautete: Gangraena post exstirpationem recti propter carcinoma. Degeneratio parenchymatosa myocardii et renum. Sepsithaemia. Tuberculosis obsoleta apicum pulmonum. Polypus mucosus chordae vocalis sin.

Die Todesursache bei zwei weitem Fällen (IX. XII) war Herz-

schwäche und zwar am 2. und 3. Tag post op. bei sonst ganz reactionslosem Wundverlauf.

Der Fall VI starb unmittelbar nach vollendeter Operation unter den Erscheinungen der Anämie. Die Mortalität aller an der Klinik, sowie von Prof. *Gussenbauer* privat operierten Fälle beträgt 24<sup>o</sup>/<sub>o</sub>, welcher verhältnismässig grosse Perzentsatz aber bei Durchsicht der Krankengeschichten leicht verständlich wird; waren es doch oft so vorgeschrittene Fälle, dass die Hoffnung auf eine Heilung von vornherein schon eine sehr geringe war. Dass bei dem Prinzip, auch solche Fälle noch zu operieren, hie und da ein Fall der Operation unterzogen wurde, der zu einer Radicalheilung nicht mehr geeignet war, sieht man bei Durchsicht der mir von Herrn Prof. *Chiari* freundlichst zur Verfügung gestellten Sectionsprotokolle, wo sich in 12 Fällen bei der wenige Tage post op. vorgenommenen Obduction Metastasen in den innern Organen und weitere Lymphdrüsen-erkrankungen vorfanden.

Die auch heute noch ziemlich verbreitete Ansicht, dass sich die Rectumcarcinome bezüglich der Infection der regionären Drüsen und der Metastasenbildung in den innern Organen benigner verhalten als etwa die Mamacarcinome kann ich nach der Untersuchung unserer Fälle nicht theilen. Die regionären Drüsen waren, wie wir gesehen haben, in <sup>2</sup>/<sub>4</sub> aller Fälle deutlich vergrössert und verhärtet anzufühlen, und die *mikroskopische Untersuchung* ergab neben der entzündlichen Schwellung, die wol bei allen jauchigen Carcinomen vorkommt, fast durchwegs carcinomatöse Erkrankung, wenn dieselbe nicht schon makroskopisch festgestellt werden konnte.

Aber auch die Metastasenbildung in den innern Organen scheint oft schon frühzeitig vorzukommen.

In 32 Fällen wurde von einem operativen Eingriff Abstand genommen, theils wegen des Nachweises einer etwas vergrösserten und schmerzhaften Leber, theils wegen geringem Ascites oder verdächtigen Lungenerscheinungen.

Trotz gründlicher Untersuchung gelang es uns bei den operierten Fällen nicht die Metastasen nachzuweisen und dieser Befund zeigt uns nun um so deutlicher, wie gering die Chancen bei einem vorgeschrittenen Rectumcarcinom für eine Dauerheilung sind.

Die Sectionsbefunde dieser Fälle sind kurz folgende:

*N. J.* 30<sup>ann.</sup> gst. 29./3., sec. 30./3. Anaemia universalis post exstirpationem recti horas II ante mortem factam propter carcinoma recti. *Carcinoma secundarium gland. lymph. region., ovarii dextri et costae VI. sin.*

Die mikroskopische Untersuchung ergab medull. Adenocarcinom.



**K. G.**, 46<sup>ann.</sup> Peritonitis acuta diffusa post. exstirp. carcinomatis recti. *Carcinoma secundarium gland. lymph. mediastini anterioris.*

Necrosis partialis et degeneratio adiposa hepatis. Die mikroskopische Untersuchung ergibt Carcinom mit Cylinderzellenformation.

**L. F.**, 43<sup>ann.</sup> Peritonitis septica post exstirpationem carcinomatis recti. (14<sup>h</sup> ante mortem) *Carcinoma secundarium glandularum lymphaticarum et hepatis.* Die mikroskopische Untersuchung ergab den Befund eines medullaren cyliandrocellularen Carcinoms.

**B. J.**, 62<sup>ann.</sup> Phlegmone periproctalis et peritonitis incipiens post exstirpationem carcinomatis recti. Sepsithaemia. Oedema pulmonum. *Carcinoma secundarium gland. lymph. reg.*

Mikroskopische Untersuchung: Medullares Adenocarcinom.

**S. J.**, 58<sup>ann.</sup> Peritonitis ichorosa diffusa post resectionem recti carcinomate affecti. *Carcinoma secundarium glandularum lymph. pelvicularum.* Morbus Brighti chronicus gradus levioris.

Mikroskopische Diagnose: Medullares Adenocarcinom.

**P. J.**, 59<sup>ann.</sup> Vulnus post exstirpationem carcinomatis recti in suppuratione. Peritonitis. *Carcinoma secundarium lienis.*

Mikroskopische Untersuchung: Medullares Drüsencarcinom.

**S. F.**, 30<sup>ann.</sup> Vulnus post exstirpationem carcinomatis recti. *Carcinoma secundarium gland. lymph. retroperiton. et textus cellulosi pelvis minoris lateris dextri.* Cystitis. Pyelonephritis supp. Pneumonia Lobularis sin.

Mikroskopische Untersuchung: Wandständiges, medullares Drüsencarcinom.

**H. A.**, 29<sup>ann.</sup> Vulnus in suppuratione post exstirpationem carcinomatis recti. Abscessus metastatici pulmonum cum pleuritide supp. laterali. Pyohaemia. *Carcinoma secundarium pulmonum et hepatis.* Marasmus universalis.

Mikroskopische Untersuchung: Medullares Drüsencarcinom.

**R. Marg.**, 56<sup>ann.</sup> Pelveoperitonitis suppurativa post exstirpationem carcinomatis recti (dies II ante mortem) *Carcinoma secundarium gland. lymph. retroperiton.* Marasmus senilis universalis.

Mikroskopische Untersuchung: Medullares Adenocarcinom.

**H. J.**, 45<sup>ann.</sup> Vulnus post exstirpationem carcinomatis recti. *Carcinoma secundarium hepatis, cystidis felleae, pleurae, peritonei, glandularum lymph. mesariacarum et periportalium* Degeneratio adiposa myocardii.

Mikroskopische Untersuchung: Medullares Adenocarcinom.

**G. W.**, 45<sup>ann.</sup> Exstirpationem recti cum perforatione cavi peritonei et vesicae urinariae. Peritonitis. *Metastases carcinomatosae hepatis.*

*et pulmonis sin. et glandularum retroperitonealium, inguinalium lum-  
balium et textus cellulosi retroperitonealis.*

Mikroskopische Untersuchung nicht vorhanden.

*L. G., 32<sup>ann.</sup> Mors inter exstirpationem carcinomatis recti.  
Carcinoma secundarium glandularum lymphaticarum regionalium.*

Mikroskopische Diagnose: Adenocarcinom.

Ausserdem füge ich noch den Sectionsbefund zweier *nicht operierter* Fälle hinzu.

*R. J. Carcinoma exulceratum flexurae sigmoideae progredicus  
ad ureterem sin et vesicam urinariam. Pyelonephritis et perinephritis  
supp. sin. Carcinoma secundarium glandularum lymph. retroperitoneal.  
Marasmus universalis.*

Die mikroskopische Untersuchung ergab den Befund eines fibrösen Carcinoms.

*J. M., 56<sup>ann.</sup> Carcinoma fibrosum flexur. sigmoideae cum strictura  
intestini et coprostasi. Ulcera diastatica subsequente Peritonitide  
incipiente. Carcinoma secundarium hepatis et peritonei.*

Die mikroskopische Untersuchung des stricturierenden Tumors erwies denselben als ein fibröses Adenocarcinom.

Das erste, was bei der Durchsicht der Obductionsbefunde auffällt, ist, dass es sich durchwegs um *medullare Adenocarcinome* gehandelt hat, welche in einzelnen Fällen zu so ausgedehnten Metastasen geführt haben, in den beiden letzten nicht operablen Fällen, die usque ad finem in der Spitalsbehandlung blieben, ergab die mikroskopische Untersuchung den Befund eines *fibrösen Adenocarcinoms* und wir finden bei dem einen, trotzdem dass der Tumor schon eine bedeutende Grösse erreicht und mit den Nachbarorganen allenthalben verwachsen war, nur in dem retroperitonealen Zellgewebe einige Lymphdrüsen neoplastisch infiltriert, dagegen keine Metastasen in den inneren Organen und bei dem zweiten Fall nur zwei nussgrosse harte Tumoren in der Leber und am Peritoneum des Douglas ein erbsengrosses Knötchen von Aftermasse.

*Der Localisation nach finden wir die Metastasen in fast allen Organen, am öftesten in den regionären Lymphdrüsen, aber auch isolierte Erkrankung entfernt gelegener Drüsen, so in einem Fall der Drüsen im vordern Mediastinum, ohne dass sich in den Lungen oder Pleura Metastasen nachweisen liessen.*

Am häufigsten sind ferner betroffen die Lungen, Leber, Pleura, in je einem Fall die Milz, das Ovarium und das Knochensystem.

Die Erfahrung, dass bei ausgedehnten Carcinomoperationen in Folge des operativen Eingriffes eine Verbreitung des Carcinoms auf dem Wege der Blutbahn begünstigt wird, bestätigte sich in einem

Fälle, wo bei einer 39 jähr. Frau bald nach der Operation sich eine diffuse Bronchitis einstellte, später pleurales Reiben, Erguss. Bei der Obduction fand man neben zahlreichen metastatischen Abszessen, die ganze Lunge und Leber durchsetzt von Carcinomknoten, desgleichen an der Pleura beginnende Metastasen.

Mit Rücksicht auf diese Befunde muss ich sagen, dass das medullare Adenocarcinom des Rectums schon *in dem Frühstadium stets zur Infection der regionären Lymphdrüsen führt, ja in vielen Fällen schon frühzeitig Metastasen in den inneren Organen setzt.*

Viel benigner in dieser Beziehung ist die fibröse Form, während die hohen circulären Rectumcarcinome entweder gar nicht oder erst in den Endstadien metastasieren.

Bezüglich der Todesursachen lautete die patholog. anatomische Diagnose in 20 Fällen auf Sepsithämie meist in Folge eiteriger oder jauchiger Infiltration des retroperitonealen Zellgewebes, welche sich in 12 Fällen auch auf das Peritoneum ausgebreitet hatte.

In Folge von Urininfiltration, ausgehend von einer kleinen Verletzung der Harnblase starb ein Mann. Es handelte sich um ein ausgedehntes Rectumcarcinom, bei dem die Prostata und die Samenbläschen mit entfernt werden mussten und die Urethra zum grossen Theil reseziert wurde.

Pyohaemie war in zwei Fällen die Todesursache, ferner in einem Fall Meningitis nach Eröffnung des Wirbelkanales und Infection mit Fäcalsmassen. Zwei Frauen starben unmittelbar nach der Operation an den Folgen des starken Blutverlustes, nachdem in dem einen Falle die rechte Arteria iliaca wegen Verwachsung mit den erkrankten Drüsen unterbunden werden musste.

Bei reactionslosem Wundverlauf starben 3 Kranke an Pneumonie, 6 an Collaps und Herzschwäche, ein 70jähr. Mann an Marasmus.

An einer Embolia art. pulm. starb eine Frau beim ersten Gehversuch.

*Recidivoperationen* wurden 9 Mal ausgeführt und, da es meist nur kleine umschriebene Knoten waren, so wurden dieselben mit dem Thermocauter entfernt; war aber das Recidiv von den zurückgebliebenen Lymphdrüsen ausgegangen, was in 5 Fällen der Fall war, dann wurde eine neuerliche Exstirpation des Rectums bis über den Drüsentumor vorgenommen.

Am ungünstigsten verhielten sich bezüglich des localen Recidivs die Gallertkrebse, welche oft schon nach Wochen recidivierten und jedem Versuch einer gründlichen Entfernung hartnäckig widerstanden. So wurde ein 31jähr. Patient innerhalb eines Jahres 4 Mal operiert und immer wieder trat nach 6 bis 8 Wochen in

der Narbe Recidiv auf, zwei weitere jugendliche Individuen starben nach der Operation binnen Jahresfrist an multiplen inneren Metastasen und localem Recidiv.

Bei den wandständigen und circulären Carcinomen traten die Recidiverkrankungen verhältnismässig später auf, ein bis  $2\frac{1}{2}$  Jahre nach der Operation kamen die Kranken wieder, freilich in zwei Fällen mit grossen Tumoren, die wol schon mehrere Monate bestanden, und abgesehen von den innern Metastasen schon an und für sich inoperabel waren.

Wenn sich nun unser Krankenmaterial nicht dazu eignet, Nachrichten über den weitem Gesundheitszustand der Kranken zu erhalten, da es sich zum grossen Theil um die arbeitende Klasse handelt, die ihr Domicil öfters wechselt, so habe ich doch über einzelne Fälle Nachrichten erhalten, welche uns die freudige Genugthuung verschaffen, dass es uns nicht nur beschieden ist, bei einer so furchtbaren Krankheit, die jedem Mittel widersteht, das Leben der Kranken um Wochen oder Monate zu verlängern, sondern auch *Dauerheilungen* zu erzielen. Allerdings ist es beim Carcinom schwer, den Zeitpunkt zu bestimmen, wann man von einer *definitiven Heilung* reden kann, sehen wir doch nur zu oft nach 1 bis 2 Jahren theils in den Drüsen, theils local neuerliche Erkrankungen auftreten und schwer ist die Frage zu beantworten, warum bestand so lange Zeit eine scheinbare Heilung, ist es nur ein neuerliches Aufflackern zurückgebliebener Keime, oder besteht bei dem Individuum eine besondere Disposition der Gewebe zu dieser Erkrankung?

Diese Fragen werden wol erst gelöst werden können, wenn wir wissen werden, welches die Infectionskeime des Carcinoms sind.

Heute müssen wir uns mit der Thatsache begnügen, dass das Carcinom eine *Infectionskrankheit* ist, welche aber auch dann, wenn sie die regionären Lymphdrüsen ergriffen hat, durch eine möglichst gründliche Entfernung, nicht allein alles krankhaften, sondern auch des umgebenden Gewebes radical geheilt werden kann.

Nehme ich nun als Grenze für das Auftreten eines Recidives den Zeitraum von 3 Jahren, so kann ich über 7 Fälle berichten, die nun 3 bis 8 Jahre bei bestem Wohlbefinden geheilt geblieben sind und wol auch von jedem Pessimisten als solche angesehen werden müssen, umsomehr als die Nachrichten von ärztlicher Seite, nach vorheriger Untersuchung stammen.

Diese Fälle sind umsomehr zu berücksichtigen, als es sich nicht etwa um kleine beginnende Tumoren gehandelt hat, sondern es waren in zwei Fällen sogar sehr ausgebreitete Erkrankungen,

welche zur Infection der sacralen Drüsen geführt haben und wobei in einem Falle die Exstirpation nur nach vorheriger temporärer Resection des Kreuzbeines möglich war.

Diese Fälle sind es hauptsächlich, die uns über so manches Missgeschick hinweghelfen und uns in der Wahrheit des Ausspruches *Coopers* bestärkt, dass auch derjenige sich um das Menschengeschlecht verdient macht, der unter Hundert dem sichern Tode Geweihten, einen Einzigen rettet.

Und wenn sich erst alle Aerzte zur Regel gemacht haben werden, bei allen verdächtigen Erkrankungen des Darmes das Rectum zu untersuchen und die günstigste Zeit zur Operation nicht durch die Anwendung allerlei symptomatischer Mittel vorübergehen zu lassen, dann werden nicht allein die Erfolge der Operation bessere sein, auch die Dauerheilungen bei Rectumcarcinomen werden nicht mehr zu den Seltenheiten gehören.

Das Studium unseres klinischen Materials gestattet mir demnach folgende Schlüsse:

1. *Die ungünstigste Prognose quo ad vitam giebt das Carcinoma gelatinosum.*

2. *Bei allen wandständigen Carcinomen, die stets zur Infection der regionären Lymphdrüsen führen und bei der medullaren Form auch frühzeitig Metastasen in den inneren Organen setzen, ist selbst bei geringer Ausdehnung der Neubildung eine Resection contraindicirt, und die Amputatio recti mit Ausräumung aller vom Operationsfeld erreichbarer Drüsen am Platze.*

3. *Zur Resection eignen sich nur die hohen circulären, den Darm frühzeitig stenosierenden Carcinome, aber auch nur dann, wenn keine vergrößerten Lymphdrüsen nachweisbar sind.*

4. *Die temporäre Resection des Kreuzbeines durch Bildung zweier Haut-Periost-Knochenlappen liefert eine vorzügliche Zugänglichkeit zu hohen Mastdarmtumoren, dieselbe führt niemals zur Necrose des Knochens und gestattet einen genügenden Abfluss der Secrete.*

Zum Schlusse füge ich eine Tabelle sämtlicher Fälle bei, wobei ich bemerke, dass ich mich bei Angabe der anamnestischen Daten nur auf die vor der Erkrankung bestandenen *Darmaffectionen* beschränke, die etwa in ätiologischer Beziehung in Betracht kämen.

## I. Die vom Analrand ausgehenden Epithelialcarcinome.

Name	Alter	Dauer Leidens	Anamnese	Status	Drüsen- erkrankung	Therapie	Anmerkung
1. Rauck, Therese	56 <sup>a</sup>	1/2 <sup>a</sup>	Seit 3 Jahren Hämorrhoiden, seit 6 <sup>m</sup> harte Knoten.	Blumenkohlartige Geschwulst um den Anus, die in das Rectum reicht. Periprocti- titis, diffuse Phlegmone der Bauchdecken.	Inguinale und sacrale Drüsen.	Symptomat. Incisionen.	Ungeheilt.
2. Straka, Johann	48 <sup>a</sup>	4 <sup>m</sup>	Blutende Hämorrhoiden, vor 4 <sup>m</sup> harte Knoten, starke Schmerzen.	Um die Analöffnung 8 cm in das Rectum reichende Geschwulst.	Inguinale und sacrale Drüsen.	Exstirpatio recti et gland. lymph.	Geheilt.
3. Mares, Anton	53 <sup>a</sup>	1/2 <sup>a</sup>	Seit 10 Jahren Hämorrhoiden. Seit 1/2 <sup>a</sup> blutende Ge- schwulst. Seit 6 Wochen Eiterung.	Um den Anus höckerige Ge- schwulst, derbes Infiltrat bis zum Tuber ischii.	Inguinale Drüsen.	Incision. Umschläge.	Ungeheilt.
4. Novak, Johann	45 <sup>a</sup>	1 <sup>a</sup>	Knoten um die Analöffnung.	Die Analöffnung umrahmt von einem Geschwulst, das sich 5 cm in das Rectum fortsetzt.	Sacrale Drüsen.	Exstirpatio rect. et gland. lymph.	Geheilt.
5. Vauda, Anna	57 <sup>a</sup>	4 <sup>m</sup>	Seit 16 Jahren Darm-Be- schwerden. Seit 3 <sup>m</sup> Diar- rhoen. Blutabgang.	Um den Anus eine harte ex- ulcerierte Geschwulst, die in die Schleimhaut über- geht.	Inguinale Drüsen.	Exstirpation.	do.
6. Neumann, Florian	32 <sup>a</sup>	4 <sup>m</sup>	Blutungen.	Um den Anus exulc. Ge- schwulst, die in das Rec- tum hineinwächst.	Sacrale Drüsen.	Exstirpatio recti.	do.
7. Schmidt, Christine	53 <sup>a</sup>	4 1/2 <sup>m</sup>	Hämorrhoiden. Blutungen. Diarrhoen.	Circ. Geschwulst um den Anus, mit der Vaginavor- wachsen.	Inguinale, sacrale und iliacale Drüsen.	Inoperabel.	do.

	42 <sup>a</sup>	7 <sup>m</sup>	Hämorrhoiden.	Blumenkohlartige Geschwulst um den Anus, mit der Vagina verwachsen, entzündliches Infiltrat der Umgebung.	Ausgebreitete Drüsen-erkrankung, Metastasen.	Inoperabel.	Im Bade plötzlich gestorben.
8. Kalisch, Karoline	39 <sup>a</sup>	9/10 <sup>a</sup>	Obstipation. Zeitweise Blutungen.	Circ. Geschwulst um den Anus, die sich in das Rectum fortsetzt.	Inguinale und sacrale Drüsen.	Exstirpation.	+ 8 d p. op. Sepsithämie, Metastasen in Leber, Lunge, Pleura.
10. Kühner, Josef	62 <sup>a</sup>	1 1/2 <sup>m</sup>	Hämorrhoiden. Seit 10 Jahren schmerzhaftes Geschwulst.	Ueber faustgrosser Tumor.	—	Exstirpation mit dem Thermocauter.	Geheilt.
11. Kara, Johann	64 <sup>a</sup>	?	Oefters Blutungen mit Schmerzen.	Exulc. Tumor, der sich 2 cm in das Rectum fortsetzt.	Ing., sacrale u. iliacale Drüsen.	Inoperabel.	Ungeheilt.
12. Pomanek, Johann	47 <sup>a</sup>	1/3 <sup>a</sup>	Seit vielen Jahren Hämorrhoiden.	Um den Anus exulc. höckerige Geschwulst. Phlegmone d. Perinealgegend.	Ing. u. sacrale Drüsen.	Inoperabel.	do.

## II. Die wandständigen Carcinome des Rectums.

1. Prochaska, Wenzel	45 <sup>a</sup>	1/3 <sup>a</sup>	Seit 3 Jahren Diarrhoen. Blutige, schmerzhaftes Stühle.	An der Vorderfläche die halbe Circumferenz einnehmende Geschwulst, beweglich.	—	Exstirpation recti.	Geheilt. 7 <sup>m</sup> später recidivfrei. Leichter Prolaps.
2. Felejla, Franz	41 <sup>a</sup>	1/3 <sup>a</sup>	Diarrhoen. Blutige Stühle.	Circul. bewegliche Geschwulst des unteren Rectums.	—	Symptomatische Behandlung.	Ungeheilt.
3. Mudroch, Marie	55 <sup>a</sup>	?	Obstipation, Blut, später Diarrhoen.	Grosser Tumor, obere Grenze nicht erreichbar.	Sacrale Drüsen.	Inoperabel.	do.
4. Bercneck, Marie	58 <sup>a</sup>	—	Blödsinnig.	Circul. Tumor des unteren Rectums.	Sacrale Drüsen.	—	Irrenanstalt.

Name	Alter	Dauer Leidens	Anamnese	Status	Drüsen- erkrankung	Therapie	Anmerkung
5. Richter, Marie	48 <sup>a</sup>	10 <sup>m</sup>	Obstipation, schmerzhafte, blutige Stühle. Diarrhoen.	2 Querfinger über dem Anus circ. Tumor, obere Grenze nicht erreichbar.	—	—	Ungeheilt
6. Kausky, Kathi	61 <sup>a</sup>	5 <sup>1/2</sup> <sup>m</sup>	Obstipation mit Tenesmus, Blut, später Diarrhoen. Kreuzschmerzen.	Entsprechend dem Sphincter II eine die hintere Wand einnehmende Geschwulst.	Sacrale Drüsen.	Exstirpation.	Geheilt.
7. Goldbruch, Wenzel	45 <sup>a</sup>	2 <sup>a</sup>	Obstipation, Blutabgang, seit 4 <sup>m</sup> Harnbeschwerden.	Ueber der Anusöffnung circ. Geschwulst, obere Grenze nicht erreichbar.	Drüsen.	Exstirpation. Verwachsen mit der Prostata u. Blase. Resection dieser Theile.	+ Peritonitis. Metastasen in der Lunge.
8. Klaetschek, Johann	39 <sup>a</sup>	9 <sup>m</sup>	Obstipation. Blutabgang, später Diarrhoen mit Schmerzen.	Das ganze untere Rectum von einem wenig beweglichen circulären Tumor eingenommen.	Sacrale Drüsen.	Exstirpation. Partielle Resection der Urethra und Prostata.	Geheilt.
9. Gabriel, Karl	56 <sup>a</sup>	1 <sup>a</sup>	Seit 12 Jahren Blutungen, seit 1 Jahr Schmerzen. Abmagerung. Stuhlbeschwerden.	Exulceriertes Carcinoma des Rectums. Die obere Grenze nicht erreichbar, fixiert.	Sacrale und iliacaale Drüsen.	Inoperabel.	Ungeheilt.
10. Wondracek, Barbara	37 <sup>a</sup>	3 <sup>m</sup>	Obstipation. Seit 3 <sup>m</sup> schmerzhafte Stühle. Blut- und Eiterabgang.	Ueber dem Sphincter ani 8 cm hoch exul. Ca. von der vorderen Wand ausgehend.	Sacrale Drüsen.	Exstirpation, partielle Resection der Vagina.	Geheilt.
11. Rigert, Franz	45 <sup>a</sup>	1/2 <sup>a</sup>	Obstipation, Blut- und Eiterabgang, seit einigen hbd. Urinbeschwerden.	4 cm über dem Sphincter ani, fast circ. exul. Ca., die obere Grenze nicht erreichbar.	—	Exstirpation.	do.



12. Ernest, Ladislaus	45 <sup>a</sup>	1/2 <sup>a</sup>	Obstipation. Beginn mit Schmerzen. Blutabgang. Abmagerung.	An der hintern Wand ein beweglicher, kleinapfelgrosser, leicht blutender Tumor.	—	Verweigert die Operation.	Ungeheilt.
13. Liebsch, Anton	52 <sup>a</sup>	4 <sup>m</sup>	Seit 10 Jahren Obstipation, jetzt Schmerzen und Blutabgang, seit einigen Tagen Incontinenz.	Die linke Rectalwand eingekommen von einem höckerigen Tumor der 10 cm hoch hinaufreicht.	Sacrale Drüsen.	Exstirpation.	Geheilt.
14. Gaube, Ignaz	57 <sup>a</sup>	1 1/2 <sup>a</sup>	Obstipation, Schmerzen, Blutabgang. Seit 1/2 <sup>a</sup> Schwellung der inguinalen Drüsen.	Das untere Rectum, eingekommen von einem 6 cm hohen exulc. Tumor.	Ing. u. sacrale Drüsen.	Exstirpation des Rectums (16 cm) u. der Ing.-Drüsen.	do.
15. Sedlacek, Thomas	38 <sup>a</sup>	8 <sup>m</sup>	Blutige Stühle u. Schmerzen.	Von der hintern Wand ausgehendes Ca., die obere Grenze schwer erreichbar.	Sacrale Drüsen.	Exstirpation.	Geheilt. 4 Wochen später Knoten in der Narbe, Drüsen im Becken.
16. Goldscheider, Jacob	56 <sup>a</sup>	1 1/2 <sup>a</sup>	Obstipation, Blutungen, Schmerzen. Seit 2 <sup>m</sup> Urinbeschwerden.	Exulceriertes, fixiertes Ca., von der hinteren Wand ausgehend.	—	Ueber eigenes Verlangen entlassen.	Ungeheilt.
17. Ladislav, Ernst	37 <sup>a</sup>	9 <sup>m</sup>	Seit Kindheit Obstipation, Blutungen, Abmagerung.	4 cm über dem Sphincter ein kinderfaustgrosser Tumor der hintern Wand.	Sacrale Drüsen.	Exstirpation recti.	Geheilt.
18. Bobeck, Abraham	71 <sup>a</sup>	1 <sup>a</sup>	Blutungen und Schmerzen.	5 cm über der Analöffnung ein fast 3/4 der Circumferenz einnehmendes Ca.	Sacrale Drüsen.	Exstirpation recti.	do.
19. Fichen, Ferdinand	59 <sup>a</sup>	2 <sup>a</sup>	Obstipation, Blutungen, später Diarrhoen.	Das untere Rectum bis zum Sphincter III von einem exulc. höckerigen Tumor eingekommen.	Nicht tastbar.	Exstirpation recti.	do.
20. Urban, Adalbert	76 <sup>a</sup>	2 <sup>a</sup>	Diarrhoen, schmerzhafte Blutungen.	5 cm über der Analöffnung, von der vordern Wand ausgehender kinderfaustgrosser Tumor.	—	Exstirpation recti. Verwachsung mit der Prostata und Blase.	do.

Name	Alter	Dauer des Leidens	Anamnese	Status	Drüsen- erkrankung	Therapie	Anmerkung
21. Marek, Agnes	39 <sup>a</sup>	5 <sup>m</sup>	Obstipation, Blutungen und Eiterabgang.	Ueber dem Anus circuläres 3 cm hohes exulc. Ca.	—	Exstirpation recti.	Geheilt.
22. Hesse, Josef	45 <sup>a</sup>	1/2 <sup>a</sup>	Vor 16 Jahren Ruhr, seither öfter blutigschleimige Stühle. Obstipation.	Entsprechend dem Sphincter II circul. exulc. Tumor. Die obere Grenze nicht erreichbar.	Sacrale Drüsen.	Exstirpation recti.	Geheilt. 9 Wochen später Exitus an Me- tastasen.
23. Wostalek, Peter	26 <sup>a</sup>	2 <sup>a</sup>	Hämorrhoiden. Seit mehreren Jahren unregelmässiger Stuhl.	Faustgrosser exulc. Tumor der vorderen Rectalwand.	—	Exstirpation partial recti.	Geheilt.
24. Kraus, Friedrika	44 <sup>a</sup>	2 <sup>a</sup>	Obstipation. Schmerzhaftes Blutungen.	Ueber der Analöffnung ein circul. höckeriger Tumor; beweglich.	Sacrale Drüsen.	Exstirpation recti, partielle Resection der hinteren Vaginalwand.	do.
25. Mannsfeld, Wenzel	58 <sup>a</sup>	3/4 <sup>a</sup>	Blut- und Eiterabgang.	Circulärer Tumor über der Analöffnung.	Sacrale Drüsen.	Exstirp. recti. Im Jahre 89.	Heute geheilt.
26. Doehring, Katharine	68 <sup>a</sup>	9 <sup>m</sup>	Obstipation, Blutungen, später Diarrhoen.	3 cm über der Analöffnung handtellergrosses exulc. Ca. der vorderen Wand.	—	Exstirpation partialis.	do.
27. Palze, Ignatz	55 <sup>a</sup>	1/3 <sup>a</sup>	Seit 15 Jahren Hämorrhoiden, Blut- und Eiterabgang.	2 cm über der Analöffnung ein exulc. Tumor der vorderen Wand.	—	Exstirpation recti (12 cm).	do.
28. Tucek, Marie	36 <sup>a</sup>	1/2 <sup>a</sup>	Obstipation. Blutungen und Eiterabgang, seit 14 Tagen Abgang von Koth aus der Vagina.	2 cm über dem Anus exulc. in die Vagina perforirtes Ca. der vorderen Wand.	Sacrale und iliaceale Drüsen.	Exstirpation recti et Resect. vaginae part.	do.

29. Rustler, Margarethe	56 <sup>a</sup>	$\frac{3}{4}$ <sup>a</sup>	Obstipation, später Diarrhoen, bandartige Stühle mit Blutungen.	5 cm über dem Anus circul. exulc. stricturierendes Ca.	Sacrale Drüsen.	Exstirpatio recti.	† 3 Tage p.op. Collaps.
30. Moligo, Franz	49 <sup>a</sup>	4 <sup>m</sup>	Blutungen.	Thalergrosser exulc. Tumor der vorderen Wand.	—	Exstirpatio recti.	Geheilt.
31. Ernest, Ladislaus	37 <sup>a</sup>	9 <sup>m</sup>	Seit Kindheit Obstipation.	4 cm über dem Anus kinder- faustgrosser Tumor der hinteren Wand.	Sacrale Drüsen.	Exstirpatio recti.	do.
32. Schickanz, Eduard	48 <sup>a</sup>	$\frac{3}{4}$ <sup>a</sup>	Blutungen. Seit einigen Wochen wächst der Tumor aus der Analöffnung.	Circul. exulc. Tumor des unteren Rectums, der den Sphincter ani durchsetzt.	Inguinale und sacrale Drüsen.	Exstirpatio recti.	do.
33. Laufer, Jacob	66 <sup>a</sup>	pl. an.	Seit 20 Jahren Blutungen und Obstipation.	4 cm über dem Anus ein $\frac{3}{4}$ der Circumferenz einneh- mender Tumor.	Sacrale Drüsen.	Exstirpatio recti.	† Peritonitis.
34. Mandert, Josef	39 <sup>a</sup>	4 <sup>m</sup>	Obstipation und Blutungen.	Circul. exulc. Tumor des unteren Rectums fixiert.	—	Exstirpatio recti, partielle Resection der Urethra und Prostata.	Geheilt.
35. Thumbs, Wilhelm	?	9 <sup>m</sup>	Schmerzhafte Diarrhoen, Eiterabgang.	Hinter dem Anus kleinfaust- grosser Tumor der seit- lichen Wand.	Sacrale Drüsen.	Exstirpatio recti.	do.
36. Deutsch, Jalfa	38 <sup>a</sup>	2 <sup>a</sup>	Obstipation, Schleim- und Blutabgang.	1 cm über der Analöffnung circul. 10 cm hoher Tumor.	Inguinale und sacrale Drüsen.	Exstirpatio recti.	do.
37. Lomicka, Adalbert	65 <sup>a</sup>	5 <sup>m</sup>	Seit 20 Jahren Obstipation.	1 cm über dem Anus ein die Excavatio sacralis einneh- mender Tumor.	—	Exstirpatio recti.	Geh. Nach 1 $\frac{1}{2}$ Jahren inoperables Recidiv.
38. Hadlik, Josef	44 <sup>a</sup>	3 <sup>a</sup>	Seit 10 Jahren Stuhl- beschwerden.	10 cm über dem Anus höck- rige Geschwulst der hin- teren Wand.	—	Exstirpatio recti.	Geheilt.

Zeitschrift für Heilkunde. XVIII.

4

Name	Alter	Dauer des Leidens	Anamnese	Status	Drüsen- erkrankung	Therapie	Anmerkung
39. Unger, Friedr.	59 <sup>a</sup>	1 1/2 <sup>a</sup>	Blut- und Schleimabgang.	Das untere Rectum 10 cm hoch eingekommen von einer Geschwulstmasse, die nach vorn fixiert erscheint.	Sacrale Drüsen.	Exstirp. recti.	Gehalt.
40. Potel, Josef	44 <sup>a</sup>	2 <sup>a</sup>	Hämorrhoiden. Seit 3/4 <sup>a</sup> Geschwulst am Anus. Schmerzen.	Das ganze Rectum in Tumormasse verwandelt, die fixiert ist; die obere Grenze nicht erreichbar.	Sacrale und iliacaale Drüsen.	Inoperabel.	Ungeheilt.
41. Hedl, Marie	45 <sup>a</sup>	1/2 <sup>a</sup>	Obstipation, Schmerzen u. Blutabgang.	1 1/2 cm über dem Anus thaler-grosses Ca. der seitlichen Wand.	—	Exstirp. recti.	Gehelt.
42. Karels, Franz	58 <sup>a</sup>	1 1/2 <sup>a</sup>	Diarrhoen.	Unmittelbar hinter dem Anus ein die vordere Wand einnehmendes 10 cm hohes Ca., leicht fixiert.	Sacrale Drüsen.	Exstirp. recti. Resect. part. vesicae urinar.	do.
43. Neumann, Josef	59 <sup>a</sup>	2 <sup>a</sup>	Hämorrhoiden u. Diarrhoen.	Ueber der Analöffnung ein 3/4. der Circumferenz einnehmendes Ca., 7 cm hoch reichend.	—	Exstirpatio.	do.
44. Damuth, Josef	61 <sup>a</sup>	1/2 <sup>a</sup>	Obstipation und Blutungen.	3/5 der Circumferenz einnehmendes Ca. in der Höhe des Sphincter II	—	Exstirp. recti.	do.
45. Steiner, Abraham	49 <sup>a</sup>	10 <sup>m</sup>	Obstipation. Dann Diarrhoen.	Ein die hintere Wand einnehmendes Ca. Die obere Grenze nicht erreichbar.	—	Exstirp. recti.	do.
46. Elger, Bernhard	48 <sup>a</sup>	8 <sup>m</sup>	Obstipation, Blutungen.	2 cm über dem Anus Tumor der vorderen Wand leicht fixiert.	Drüsen-Sacr.	Exstirp. recti.	†Sephthämie

47. Krivau, Johann	61 <sup>a</sup>	pl. <sup>m</sup>	Obstipation.	8 cm über dem Anus thaler-grosser Tumor der hinteren Wand.	Sacrale Drüsen.	Exstirp. recti.	Geheilt.
48. Walsek, Karl	43 <sup>a</sup>	?	Schmerzhaftes Blutungen.	2 cm über dem Anus ein die halbe Circumferenz einnehmender Tumor, 5 cm hoch.	Sacrale Drüsen.	Exstirp. recti.	do.
49. Wokann, Anton	59 <sup>a</sup>	1 <sup>1/2</sup> <sup>a</sup>	Obstipation, später Diarrhoen.	Das ganze untere Rectum ausgefüllt von Tumormasse. Fistelbildung.	Sacrale und iliacale Drüsen, Metastasen.	Inoperabel.	Ungeheilt.
50. Schaffer, Magdalene	49 <sup>a</sup>	8 <sup>abd</sup>	Blutungen, viele Jahre Stuhlbeschwerden.	Kleinhandtellergrosser Tumor der linken seitlichen Wand.	Sacrale Drüsen.	Exstirp. recti.	Geheilt.
51. Wieser, Marie	48 <sup>a</sup>	pl. <sup>m</sup>	Seit Jugend Obstipation und Blutungen.	Circulärer Tumor des unteren Rectums 10 cm hoch beweglich.	Sacrale Drüsen.	Exstirp. recti. 20 cm.	+ 8 Tage p.op. Sepsithämie.
52. Schmotschek, Josef	59 <sup>a</sup>	6 <sup>m</sup>	Blutungen, jetzt Incontinenz.	Circulärer stricirierender Tumor des unteren Rectums, mässig fixiert.	Sacrale Drüsen.	Exstirp. recti.	Geheilt.
53. Prolze, Franz	62 <sup>a</sup>	1 <sup>1/4</sup> <sup>a</sup>	Hämorrhoiden.	Die linke und vordere Wand eingenommen von einem Tumor, beweglich.	—	Exstirp. recti.	do.
54. Schuh, Anton	38 <sup>a</sup>	2 <sup>a</sup>	Hämorrhoiden.	An der linken seitlichen Wand gleich über dem Anus 6 cm hoch exulc. Tumor.	Sacrale Drüsen und Stränge, Leber-Metastasen.	Inoperabel.	Ungeheilt.
55. Wisek, Franz	57 <sup>a</sup>	4 <sup>m</sup>	Obstipation.	Ueber dem Anus exulc. Tumor der vorderen Wand mit der Prostata verwachsen.	Drüsen.	Exstirp. recti.	+ 14 Tage p.op. Sepsithämie.
* 56. Hlavac, Anna	45 <sup>a</sup>	2 <sup>a</sup>	Obstipation und Blutungen.	Circul. Tumor des unteren Rectums, verwachsen mit der Vagina.	Sacrale, iliac. u. inguin. Drüsen. Metastasen.	Inoperabel.	Ungeheilt.
57. Wolf, Marie	44 <sup>a</sup>	1 <sup>a</sup>	Obstipation.	8 cm über dem Anus circumläror beweglicher Tumor.	Sacrale Drüsen.	Verweigert die Operation.	do.

Name	Alter	Dauer Leidens	Anamnese	Status	Drüsen- erkrankung	Therapie	Anmerkung
58. Mann, Josef	41 <sup>a</sup>	1/2 <sup>a</sup>	Hämorrhoiden.	2 cm über dem Anus exulc. Tumor der vorderen Wand. Fixiert an der Prostata.	Sacrale Drüsen.	Exstirp. recti. Resectio part. urethrae.	† Retro-peritonitis.
59. Suchy, Adalbert	68 <sup>a</sup>	9 <sup>m</sup>	Schmerzhaftes Blutungen.	Ueber dem Anus thalergrosser Tumor der hinteren Wand.	—	Exstirpation des Tumors.	Geheilt.
60. Langer, Magdalena	43 <sup>a</sup>	pl. an.	Obstipation.	Circul. fixierter Tumor des unteren Rectums.	Drüsen und Metastasen.	Inoperabel.	Ungeheilt.
61. Kutscher, Anna	57 <sup>a</sup>	1 <sup>a</sup>	—	2 cm über dem Anus mit der Vagina verwachsener Tumor der vorderen Wand.	—	Exstirp. recti.	Geheilt.
62. Fieder, Josef	32 <sup>a</sup>	3/4 <sup>a</sup>	Obstipation, Blutungen.	6 cm hoher Tumor der seitlichen Rectalwand.	—	Exstirp. recti.	do.
63. Maranek, Josef	34 <sup>a</sup>	4 <sup>a</sup>	Hämorrhoiden.	2 cm über dem Anus 6 cm hoher Tumor der hinteren Wand. Polyposis recti.	Drüsen.	Exstirp. recti.	do.
64. Wotruba, Franz	66 <sup>a</sup>	3 <sup>a</sup>	Häufiger Stuhldrang.	Kein Status.	—	—	Ungeheilt.
65. Relich, Katharina	33 <sup>a</sup>	3 <sup>m</sup>	Blutungen.	8 cm hoher mit der Vagina verwachsener Tumor der vorderen Wand.	Inguin. und sacrale Drüsen, Metastasen.	Inoperabel.	do.
66. Soneck, Martin	60 <sup>a</sup>	5 <sup>m</sup>	Fall auf das Perineum, darnach perirectaler Abscess und Diarrhoen.	Exulcerierter Tumor des unteren Rectums, obere Grenze nicht zu erreichen, perforierend in die Dammgegend.	Multiple Drüsen-schwellung.	Inoperabel.	do.
67. Ehrhard, Karl	58 <sup>a</sup>	3/4 <sup>a</sup>	Obstipation.	Handtellergrosser Tumor der hinteren Wand; darüber ein hühnereigrosser Tumor der Lymphdrüsen.	Inguin. und sacrale Drüsen.	Exstirp. recti. 35 cm.	† 8 Tage p. op. Sepsisämie.

68. Goll, Franz	78 <sup>a</sup>	6 <sup>bbd</sup>	Schmerzhafte Diarrhoen.	2 cm über dem Anus fast circulärer Tumor bis zum Sphincter III reichend, beweglich.	Sacrale Drüsen.	Exstirp. recti.	Geheilt.
69. Fischer, Wenzel	49 <sup>a</sup>	p.l.an.	Inoperables Carcinom	1 cm über dem Anus thalergrosser Tumor der hinteren Wand.	Drüsen.	—	Ungeheilt.
70. Sappert, Michael	50 <sup>a</sup>	4 <sup>m</sup>	Obstipation.	Die hintere und seitliche Rectalwand eingenommen von einem 8 cm hohen Tumor.	Sacrale, iliac. u. inguin. Drüsen.	Exstirp. recti.	Geheilt.
71. Hoffmann, Marie	59 <sup>a</sup>	8 <sup>m</sup>	Obstipation.	Tumor der vorderen und seitlichen Wand fixiert.	Sacrale Drüsen.	Inoperabel.	Ungeheilt.
72. Sroen, Josef	28 <sup>a</sup>	6 <sup>m</sup>	Blutungen.	Ueber dem Anus ein circulärer 5 cm hoher Tumor mit der Prostata verwachsen.	Sacrale Drüsen.	Exstirp. recti.	Geheilt.
73. Friala, Franz	49 <sup>a</sup>	8 <sup>m</sup>	Obstipation.	Das untere Rectum eingenommen von einem fast circulären Tumor, an der Prostata fixiert.	Sacrale Drüsen.	Exstirp. recti.	do.
74. Klabsch, Anton	63 <sup>a</sup>	1 <sup>a</sup>	Hämorrhoiden mit starken Blutungen.	5 cm über dem Anus circulärer Tumor.	—	Exstirp. recti. Partielle Resection der Prostata u. Blase.	† am 3. Tage p. op. Urin-infiltration.
75. Klein, Josef	67 <sup>a</sup>	1 <sup>1/3</sup> <sup>a</sup>	Blutungen.	Tumor der vorderen Wand mit der Vagina verwachsen.	Sacrale Drüsen.	Exstirp. recti.	† Sepsithämie
76. Schober, Eleonore	61 <sup>a</sup>	8 <sup>m</sup>	Obstipation.	Ueber dem Anus thalergrosser Tumor der hinteren Wand.	Sacrale Drüsen.	Exstirp. recti.	Geheilt.
77. Pollak, Johann	45 <sup>a</sup>	4 <sup>m</sup>	Schmerzhafte Blutungen.	Das untere Rectum eingenommen von einem exulc. Tumor, der bereits den Sphincter durchwachsen hat.	Sacrale Drüsen.	Exstirp. recti Mai 98.	Heute geheilt.
78. Traube, Gebiane	59 <sup>a</sup>	3/4 <sup>a</sup>	Hämorrhoiden.	Wandständiges Tumor der hinteren Wand.	Sacrale Drüsen.	Exstirp. recti.	Geheilt.
79. Dittrich, Anna	48 <sup>a</sup>	1 <sup>a</sup>	Obstipation.	—	—	Exstirp. recti.	do.

Name	Alter	Dauer des Leidens	Anamnese	Status	Drüsen- erkrankung	Therapie	Anmerkung
80. Zette, Marie	44 <sup>a</sup>	1 <sup>a</sup>	Obstipation.	Entsprechend dem Sphincter II circul. fixierter Tumor.	Sacrale Drüsen.	Exstirp. recti Torsion nach <i>Gerzuny</i> .	Geheilt.
81. Kober, Marie	62 <sup>a</sup>	6 <sup>m</sup>	—	Thalergrosser Tumor der rechten Wand.	Drüsen.	Exstirp. recti.	do.
82. Langer, Magdalene	43 <sup>a</sup>	3 <sup>a</sup>	Blutungen.	Circulärer Tumor des unteren Rectums, obere Grenze nicht zu erreichen.	Mult. Drüsen- schwellung und Metastasen.	Inoperabel.	Ungeheilt.
83. Liebig, Anton	49 <sup>a</sup>	2 <sup>a</sup>	—	—	—	Inoperabel.	do.
84. Kolisko, Anna	62 <sup>a</sup>	1/2 <sup>a</sup>	—	Tumor des unteren Rectums.	Drüsen.	Verweigert die Operation.	do.
85. Wagner, Barbara	45 <sup>a</sup>	?	Obstipation.	Ueber dem Anus circulärer leicht fixierter Tumor.	Sacrale Drüsen.	Exstirp. recti.	Geheilt.
86. Bekak, Thomas	44 <sup>a</sup>	1 1/2 <sup>a</sup>	Obstipation.	Tumor der vorderen Wand.	—	Verweigert die Operation.	Ungeheilt.
87. Haberdizel, Rafael	69 <sup>a</sup>	5 <sup>a</sup>	Blutungen.	Gestielter Tumor der hinteren Wand	—	Exstirpation des Tumors.	Geheilt. 7 heb. p. op. gest. an Metastasen.
88. Schweigert, Emanuel	54 <sup>a</sup>	2 <sup>a</sup>	—	Exulc. mit der Prostata ver- wachsener Tumor des unteren Rectums.	Drüsen und Metastasen.	Inoperabel.	Ungeheilt.
89. Kucera, Katharina	45 <sup>a</sup>	?	—	Tumor des unteren Rectums, fixiert.	Mult. Drüsen- schwellung.	Inoperabel.	do.
90. Paska, Wenzel	61 <sup>a</sup>	3 <sup>a</sup>	Obstipation.	Tumor der vorderen Wand an der Prostata fixiert.	—	Exstirp. recti.	+ Marasmus.
91. Rulf, Anton	58 <sup>a</sup>	9 <sup>m</sup>	Obstipation und Blu- tungen.	6 cm hoher Tumor der hinteren Wand.	Sacrale Drüsen.	Verweigert die Operation.	Ungeheilt.



92. Schmidt, Veronika	64 <sup>a</sup>	3/4 <sup>a</sup>	—	6 cm über dem Sphincter extr. kleinhandtellergrosser Tumor der vorderen Wand.	Drüsen und Metastasen.	Inoperabel.	Ungeheilt.					
98. Abeles, Josef	58 <sup>a</sup>	—	—	Tumor der vorderen Wand fixiert.	Drüsen.	—	Entwichen.					
94. Schonecek, Martin	60 <sup>a</sup>	5 <sup>m</sup>	Contusion, bald darauf Anschwellung und Perforation.	Exulc. Tumor des Rectums, obere Grenze nicht zu erreichen. Perforation in die Dammgegend.	Mult. Drüsen- schwellung.	Inoperabel.	do.					
95. Janko, Karl	31 <sup>a</sup>	1/2 <sup>a</sup>	Obstipation.	Tumor der vorderen Wand, 2 cm über dem Anus.	—	Exstirp. recti.	Geheilt.					
96. Bauma, Josef	61 <sup>a</sup>	1 <sup>a</sup>	Obstipation.	In der Höhe des Sphinct. II exulc. Tumor, obere Grenze nicht zu erreichen. Leicht fixiert.	Sacrale u. iliac. Drüsen.	Inoperabel.	Ungeheilt.					
97. Hicke, Josef	58 <sup>a</sup>	4 <sup>abd</sup>	Hämorrhoiden.	Tumor der vorderen Wand.	—	Partielle Exstirp. recti.	Geheilt.					
98. Scholz, Wenzel	55 <sup>a</sup>	2 <sup>a</sup>	Obstipation.	Circul. Tumor des unteren Rec- tums, leicht fixiert.	Sacrale Drüsen.	Exstirp. recti, partielle Resect. der Urethra u. Prostata.	do.					
99. Brecker, Franziska	62 <sup>a</sup>	1 <sup>a</sup>	Blutungen.	Circul. Tumor des unteren Rec- tums, allenthalben verwachsen.	Sacrale u. ing. Drüsen. Metastasen.	Inoperabel.	Ungeheilt.					
100. Patzl, Ignaz	55 <sup>a</sup>	1 <sup>a</sup>	Hämorrhoiden.	Entsprechend dem Sphincter II circul. Tumor.	—	Exstirp. recti.	Geheilt.					
101. Kunnermann, Jacob	78 <sup>a</sup>	2 <sup>a</sup>	Obstipation.	2 cm über dem Anus Tumor der vorderen Wand.	Sacrale Drüsen.	Hochgradiger Marasmus.	Ungeheilt.					
102. Glöckner, Anton	64 <sup>a</sup>	1 1/2 <sup>a</sup>	—	Citronengrosser gestielter Tumor der seitlichen Wand.	—	Exstirp. mit der Schlinge.	Geheilt.					
103. Maceerl, Alois	87 <sup>a</sup>	1 1/2 <sup>a</sup>	Obstipation.	Grosser fixierter Tumor der vor- deren Wand.	Sacr. u. iliac. Drüsen.	Inoperabel.	Ungeheilt.					
104. Brosch, Josef	57 <sup>a</sup>	?	—	Wandständiger Tumor.	—	Verweigert die Operation.	do.					

Name	Alter	Dauer des Leidens	Anamnese	Status	Drüsen- erkrankung	Therapie	Anmerkung
105. Shippel, Matthias	74 <sup>a</sup>	1 <sup>a</sup>	Obstipation.	Fast circulärer Tumor in der Höhe des Sphincter II.	Sacrale Drüsen.	Verweigert die Operation.	Ungeheilt.
106. Bocat, Anna	50 <sup>a</sup>	3 <sup>a</sup>	Hämorrhoiden.	Tumor der vorderen Wand.	—	Exstirp. recti.	Geheilt.
107. Klein, Marie	82 <sup>a</sup>	1/2 <sup>a</sup>	—	Tumor der hinteren Wand 5 cm hoch.	Sacrale Drüsen.	Exstirp. recti. 12 cm	do.
108. Proksch, Lusiana	68 <sup>a</sup>	?	Obstipation.	Exulc. fixierter Tumor des unteren Rectums.	Drüsen und Metastasen.	Inoperabel.	Ungeheilt.
109. Chaloupek, Klara	59 <sup>a</sup>	1/2 <sup>a</sup>	—	Vom Anallring 9 cm hoch exulc. Tumor der rechten und hinteren Wand.	Sacrale und iliacale Drüsen.	Inoperabel.	do.
110. John, Marie	88 <sup>a</sup>	1 <sup>a</sup>	Obstipation.	Exulc. mit der Vagina verwach- sener und perforierter Tumor. Die Umgebung infiltriert.	Drüsen.	Inoperabel.	do.
111. Klauber, Karl	42 <sup>a</sup>	?	—	Tumor der vorderen Wand ver- wachsen mit der Prostata.	Drüsen und Metastasen.	Inoperabel.	do.
112. Fiedler, Ther.	42 <sup>a</sup>	1 <sup>a</sup>	Hämorrhoiden.	Tumor der hinteren Wand.	Metastasen.	Inoperabel.	do.
113. Bohadlo, Katharina	53 <sup>a</sup>	1 1/2 <sup>a</sup>	Seit Kindheit Stuhl- beschwerden.	5 cm über dem Sphincter ext. fast circ. exulc. Tumor.	Sacrale und iliacale Drüsen.	Inoperabel.	do.
114. Kricsek, Antonie	87 <sup>a</sup>	1 <sup>a</sup>	Obstipation.	Tumor der vorderen Wand ver- wachsen mit der Vagina.	—	Verweigert die Operation.	do.
115. Gruber, Anton	68 <sup>a</sup>	?	—	Circul. exulc. Tumor des unteren Rectums, obere Grenze nicht erreichbar.	Sacrale und inguin. Drüsen.	Inoperabel.	do.
116. Fleischer, Anna	50 <sup>a</sup>	?	Häufige Blutungen.	Tumor der vorderen Wand mit der Vagina verwachsen.	Sacrale Drüsen.	Exstirp. recti.	Geheilt.

117. Hoffmann, Josef	56 <sup>a</sup>	1 <sup>a</sup>	Obstipation.	6 cm hoher exulc. Tumor der hinteren Wand.	Sacrale u. iliaca. Drüsen, hoch hinauf.	Inoperabel.	Ungeheilt.					
118. Seide, Friedr.	65 <sup>a</sup>	2 <sup>a</sup>	Jahrelange Blutungen mit Obstipation.	An der hinteren Wand 10 cm hoher exulc. Tumor.	Drüsen.	Exstirp. recti.	Geheilt.					
119. Rosenzweig, Rosalie	61 <sup>a</sup>	2 <sup>1/2</sup> <sup>a</sup>	—	Circul. exulc. Tumor in der Höhe des Sphincter II.	—	Verweigert die Operation.	Ungeheilt.					
120. Polansky, Wenzel	55 <sup>a</sup>	6 <sup>m</sup>	Obstipation.	Tumor des unteren Rectums, obere Grenze nicht zu erreichen, fixiert.	Sacrale und iliaca Drüsen.	Inoperabel.	do.					
121. Weil, Moriz	52 <sup>a</sup>	1 <sup>a</sup>	—	Fixierter Tumor der vorderen Wand.	Drüsen und Metastasen.	Inoperabel.	do.					
122. Pochner, Therese	59 <sup>a</sup>	?	Blutungen.	Tumor der vorderen u. seitlichen Wand.	Sacrale Drüsen.	Exstirp. recti.	Geheilt.					
123. Gossler, Franz	58 <sup>a</sup>	5 <sup>m</sup>	Blutungen.	Tumor der hinteren Wand, Grenze nicht zu erreichen, fixiert.	Drüsen.	Inoperabel.	Ungeheilt.					
124. Buchner, Anton	37 <sup>a</sup>	4 <sup>m</sup>	Obstipation.	Wandständiger fixierter Tumor.	Iliaca Drüsen.	Inoperabel.	do.					
125. Gandernak, Wilhelm	52 <sup>a</sup>	2 <sup>1/4</sup> <sup>a</sup>	Blutungen, Urin-Beschwerden.	Tumor der vorderen Wand verwachsen mit der Prostata.	Drüsen.	Exstirp. recti. Im Jahre 90.	Heute geheilt.					
126. Mikat, Franz	44 <sup>a</sup>	1 <sup>a</sup>	—	Taubeneigrosse Geschwulst der hinteren Wand.	—	Exst. mit dem Thermocauter.	do.					
127. Steiner, Nathan	34 <sup>a</sup>	10 <sup>a</sup>	Obstipation und Blutungen.	Thalergrosser exulc. Tumor der vorderen Wand.	—	Exst. partialis recti.	do.					
128. Herrmann, Wenzel	61 <sup>a</sup>	1 <sup>1/2</sup> <sup>a</sup>	Blutungen.	Circul. exulc. Tumor des unteren Rectums.	Sacrale Drüsen.	Exstirp. recti.	do.					
129. Chlastak, Anna	47 <sup>a</sup>	7 <sup>hbd</sup>	Vor 12 Jahren Dysenterie, seither Obstipation.	8 cm hoher Tumor der vorderen Wand.	Sacrale Drüsen u. Metastasen.	Inoperabel.	Ungeheilt.					
130. Friedl, Anton	54 <sup>a</sup>	5 <sup>m</sup>	Obstipation.	Faustgrosser höckeriger Tumor der vorderen Wand.	—	Verweigert die Operation.	do.					

Name	Alter	Dauer des Leidens	Anamnese	Status	Drüsen- erkrankung	Therapie	Anmerkung
181. Prosch, Josef	44 <sup>a</sup>	4 <sup>m</sup>	Abwechselnde Obstipation mit Diarrhoeen.	Fast circulärer Tumor des unteren Rectums.	Sacrale und iliacale Drüsen.	—	Ungeheilt.
182. Michel, Johanna	41 <sup>a</sup>	?	—	Harter höckeriger Tumor des unteren Rectums.	—	—	do.
183. Matejcek, Anton	58 <sup>a</sup>	1 <sup>a</sup>	Obstipation.	5 cm über der Analöffnung fast circulärer Tumor an der Prostata fixiert.	Sacrale und iliacale Drüsen.	Inoperabel.	do.
184. Primek, Barbara	67 <sup>a</sup>	1/2 <sup>a</sup>	Obstipation.	8 cm hoher Tumor der hinteren Wand.	Sacrale Drüsen.	Exstirp. recti.	Geheilt.
185. Luchy, Albert	65 <sup>a</sup>	1 <sup>a</sup>	Obstipation.	Ueberfaustgrosser harter Tumor der vorderen Wand, fixiert.	Sacrale und iliacale Drüsen.	Inoperabel.	Ungeheilt.
186. Kupka, Georg	58 <sup>a</sup>	?	Blutungen mit Obstipation.	Fixierter Tumor der vorderen Wand, obere Grenze nicht erreichbar.	Sacrale Drüsen.	Inoperabel.	do.
187. Mocezek, Max	44 <sup>a</sup>	1 <sup>a</sup>	—	Circulärer Tumor des unteren Rectums.	Metastasen.	Inoperabel.	do.
188. Strejcek, Anna	60 <sup>a</sup>	?	Seit mehreren Jahren heftige Blutungen.	Grosser mit der Vagina verwachsener Tumor, fast circulär.	Iliacale Drüsen.	Inoperabel.	do.
189. Dünnebier, Georg	70 <sup>a</sup>	?	Obstipation.	Beweglicher 5 cm hoher Tumor der vorderen Wand.	—	Hochgradiger Marasmus.	do.
140. Proksch, Susanna	63 <sup>a</sup>	1/2 <sup>a</sup>	—	Harter faustgrosser Tumor der hinteren und seitlichen Wand.	Sacrale Drüsen.	Exstirp. recti.	Geheilt.
141. Mayer, Genovefa	59 <sup>a</sup>	1/2 <sup>a</sup>	Obstipation.	Fixierter Tumor des unteren Rectums.	Sacrale Drüsen u. Schmerabartigkeit der Leber.	—	Ungeheilt.
142. Richter, Marie	81 <sup>a</sup>	9/4 <sup>a</sup>	—	Weicher exulcerierter Tumor der vorderen Wand.	Sacrale und iliacale Drüsen.	Inoperabel.	do.

	?	4 <sup>m</sup>	50 <sup>a</sup>										
148. Limburg, Anna	—	—	50 <sup>a</sup>	—	Fixierter circumläurer Tumor des unteren Rectums.	Metastasen?	Inoperabel.	Ungeheilt.					
144. Rosenbach, Rudolf	—	Hämorrhoiden.	41 <sup>a</sup>	—	Apfelgrosser exulcerierter Tumor der vorderen Wand.	Sacrale Drüsen.	Exstirp. recti.	Geheilt.					
145. Theer, Adolf (Privat)	—	—	48 <sup>a</sup>	—	Exulcerierter fixierter Tumor.	Multiple Drüsen	—	Ungeheilt					
146. Steindler, Josef (Privat)	—	—	72 <sup>a</sup>	—	Tumor der vorderen Wand.	Sacrale Drüsen.	Exstirp. recti.	† Retroperi- tonitis.					
147. Rochlitz, Franz (Privat)	—	—	75 <sup>a</sup>	—	Fixierter grosser Tumor.	—	Marasmus.	Ungeheilt					
148. Schönfleck, Wenzel (Privat)	—	—	?	—	Beweglicher fast circumläurer Tumor.	Sacrale Drüsen.	Exstirp. recti.	Geheilt.					
149. Basch, Betti (Privat)	—	—	45 <sup>a</sup>	—	3 cm über dem Sphincter exulcerierter <sup>3</sup> / <sub>4</sub> der Circumferenz einnehmender Tumor.	Sacrale Drüsen.	Exstirp. recti.	Geheilt. Heilung con- statirt nach 8 Jahren.					
150. Swoboda, Johann (Privat)	—	—	48 <sup>a</sup>	—	Exulcerierter fixierter Tumor.	Sacrale und iliacale Drüsen.	—	Ungeheilt.					
151. Dittrich, Josef (Privat)	—	—	46 <sup>a</sup>	—	Fixierter exulcerierter Tumor des unteren Rectums.	Sacrale Drüsen.	Inoperabel.	do.					
152. Müller (Privat)	—	—	40 <sup>a</sup>	—	Fixierter grosser Tumor.	—	Inoperabel.	do.					
153. Benisch, Caroline (Privat)	—	—	65 <sup>a</sup>	—	Wandständiger Tumor.	Sacrale Drüsen.	Exstirp. recti.	† am 8 <sup>te</sup> plötz- lich Embolica art. pulm.					
154. Rindler, Bernhard (Privat)	—	—	40 <sup>a</sup>	—	Wandständiger hoch hinaufreichender Tumor.	Sacrale Drüsen.	Exstirp. recti.	Geheilt. Recidiv nach 6 Monaten.					
155. Schnabel, Peter (Privat)	—	—	70 <sup>a</sup>	—	Wandständiger Tumor.	—	Exstirp. recti.	Geheilt.					
156. Hampel, Johanna (Privat)	—	—	48 <sup>a</sup>	—	Wandständiger Tumor.	Sacrale Drüsen.	Exstirp. recti.	do.					
157. Brecher, Franz (Privat)	—	—	40 <sup>a</sup>	—	Thalergrosser Tumor der vorderen Wand.	Sacrale Drüsen.	Exstirp. recti.	do. † 9 <sup>m</sup> p. op. Metastasen.					

Name	Alter	Dauer Leidens	Anamnese	Status	Drüsen- erkrankung	Therapie	Anmerkung
158. ♂ (Privat)	45 <sup>a</sup>	—	—	Wandständiger Tumor.	Sacrale Drüsen.	Exstirp. recti.	Geheilt.
159. ♂ (Privat)	62 <sup>a</sup>	—	—	Exulcerierter circulärer Tumor.	Sacrale Drüsen.	Exstirp. recti.	†Sephthämie.

### III. Die circulären Carcinome in der Höhe des Sphincter III.

1. Steinhauser, Theodor	47 <sup>a</sup>	2 <sup>a</sup>	Vor Jahren Enteritis, seither öfters Blutabgang, seit 6 <sup>m</sup> Urinbeschwerden.	Circulärer Tumor. Der Darm stenosiert, allenthalben fixiert.	Iliacale Drüsen.	Symptomatisch	Ungeheilt.
2. Lezl, Franz	43 <sup>a</sup>	1/2 <sup>a</sup>	Obstipation.	Circul. Tumor. Obere Grenze nicht zu erreichen.	Sacrale Drüsen.	Exstirp. recti 26 cm	†
3. Brunner, Jonas	63 <sup>a</sup>	?	Magen-Darmbeschwerden.	Circul. stricturierender Tumor. Beweglich.	—	Exstirp. recti.	Geheilt.
4. Goldscheider, Jacob	56 <sup>a</sup>	1 1/2 <sup>a</sup>	Obstipation, Urinbeschwerden.	Circul. exulc. Tumor, obere Grenze nicht zu erreichen.	Iliacale Drüsen.	Sympt.	Ungeheilt.
5. Fröhlich, Karl	60 <sup>a</sup>	3 <sup>a</sup>	Hämorrhoiden, Urinbeschwerden.	Circul. an der Prostata fixierter Tumor.	—	Exstirp. recti.	Geheilt.
6. Federer, Alois	56 <sup>a</sup>	1 1/2 <sup>a</sup>	Obstipation.	Circul. fixierter Tumor.	Multiple Drüsenanschwellung	Inoperabel.	Ungeheilt.
7. Breit, Adam	63 <sup>a</sup>	5 <sup>m</sup>	Häufige Diarrhoen.	Circul. Tumor, dessen obere Grenze nicht zu erreichen ist.	Sacrale Drüsen.	Exstirp. recti.	Geheilt.
8. Wolf, Kaspar	57 <sup>a</sup>	3/4 <sup>a</sup>	Obstipation.	Circul. stark fixierter Tumor.	Iliacale Drüsen.	Inoperabel.	Ungeheilt.
9. Lochner, Marie	55 <sup>a</sup>	1 <sup>a</sup>	—	Circul. stricturierender Tumor, 6 cm hoch.	Sacrale Drüsen.	Exstirp. recti.	Geheilt.
10. Stieber, Kajetan	55 <sup>a</sup>	3/4 <sup>a</sup>	Luetiche Geschwüre im Rectum.	Circul. stricturierender Tumor.	Multiple Drüsenanschwellung	Symptomatisch Jodkali.	Ungeheilt.

	88 <sup>a</sup>	6 <sup>m</sup>	Lues mit Geschwüren.	Circul. Tumor, in der Umgebung Narben.	Drüsen.	Jodkali.	Ungeheilt.
11. Lollmann, Anton	88 <sup>a</sup>	6 <sup>m</sup>	Lues mit Geschwüren.	Circul. Tumor, in der Umgebung Narben.	Drüsen.	Jodkali.	Ungeheilt.
12. Brenner, Josef	62 <sup>a</sup>	1 <sup>m</sup>	Obstipation.	Circul. strictur. Tumor.	Sacrale Drüsen.	Exstirp. recti.	† Scephthämie.
13. Bolland, Christof	59 <sup>a</sup>	2 <sup>a</sup>	Obstipation.	Circul. strictur. Tumor. Grenze nicht zu erreichen.	—	Exstirp. recti.	Mit Recidiv entlassen.
14. Mann, Franz	66 <sup>a</sup>	4 <sup>m</sup>	Obstipation.	Circul. leicht fixierter Tumor.	Iliacale Drüsen.	Inoperabel.	Ungeheilt.
15. Wodak, Marie	60 <sup>a</sup>	3/4 <sup>a</sup>	—	Circul. fixierter Tumor.	Sacrale Drüsen.	Exstirp. recti.	† Collaps 7 d p. op.
16. Jelinek, Franz	39 <sup>a</sup>	6 <sup>m</sup>	Häufiger Stuhldrang.	Circul. leicht fixierter Tumor.	Sacrale Drüsen.	Exstirp. recti.	† Scephthämie.
17. Reiss, Lothy	60 <sup>a</sup>	2 <sup>a</sup>	Obstipation.	Circul. beweglicher Tumor.	Drüsen.	Exstirp. recti.	Geheilt.
18. France, Caestlin	33 <sup>a</sup>	6 <sup>m</sup>	—	" " "	Sacrale Drüsen.	Exstirp. recti (Kraske).	do.
19. Wilmek, Josef	61 <sup>a</sup>	1 <sup>a</sup>	Obstipation. Urinbeschwerden.	Circul. Tumor, in der rechten Glutealgegend Abscess.	—	Spaltung des Abscesses.	† Scephthämie.
20. Schier, Therese	58 <sup>a</sup>	1 <sup>a</sup>	Obstipation.	Circul. 4 cm hoher Tumor.	Sacrale Drüsen.	Exstirp. recti.	Geheilt.
21. Süß, Josef	58 <sup>a</sup>	2 <sup>a</sup>	Obstipation.	Circul. beweglicher Tumor.	Sacrale Drüsen.	Exstirp. recti 20 cm.	† Scephthämie 8 <sup>d</sup> p. op.
22. Reindl, Anton	41 <sup>a</sup>	6 <sup>m</sup>	Obstipation.	" " "	Drüsen.	Exstirp. recti 25 cm.	Geheilt.
23. Briza, Petronella	60 <sup>a</sup>	1 <sup>a</sup>	Unregelmässigkeiten des Stuhles.	Circul. fixierter Tumor, mit der Vagina verwachsen.	Sacrale und iliacale Drüsen.	Inoperabel.	Ungeheilt.
24. Kornfeld, Gustav	46 <sup>a</sup>	4 <sup>m</sup>	Häufiger Stuhldrang.	Circul. leicht fixierter Tumor.	Sacrale Drüsen.	Exstirp. recti 15 cm.	† Scephthämie 5 <sup>d</sup> p. op.
25. Matonschek, Marie	62 <sup>a</sup>	1 1/2 <sup>a</sup>	—	" " "	Sacrale Drüsen.	Exstirp. recti.	Geheilt.
26. Stark, Anton	56 <sup>a</sup>	2 <sup>a</sup>	Obstipation.	Circul. mit der Blase und Prostata verwachsener Tumor.	Sacrale und iliacale Drüsen.	Inoperabel.	Ungeheilt.
27. Woaka, Anton	62 <sup>a</sup>	1 <sup>a</sup>	—	Circul. fixierter Tumor.	Iliacale Drüsen.	Inoperabel.	do.
28. Liebig, Anton	59 <sup>a</sup>	2 <sup>a</sup>	Diarrhoen.	Fixierter circul. Tumor.	Iliacale Drüsen.	Inoperabel.	do.

Name	Alter	Dauer des Leidens	Anamnese	Status	Drüsen- erkrankung	Therapie	Anmerkung
29. Fischer, Wenzel	50 <sup>a</sup>	1 <sup>a</sup>	Obstipation.	Circul. fixierter Tumor, obere Grenze nicht zu erreichen.	Sacrale und iliace Drüsen.	Inoperabel.	Ungeheilt.
30. Zelinka, Stanislav	40 <sup>a</sup>	5 <sup>m</sup>	Obstipation.	Circul. ausgedehnter Tumor.	Sacrale Drüsen.	Verweigert die Operation.	do.
31. Kaspar, August	70 <sup>a</sup>	1 <sup>a</sup>	Häufiger Stuhldrang.	Circul. kleiner Tumor.	—	Marasmus.	do.
32. Kajer, Ignaz	57 <sup>a</sup>	1/2 <sup>a</sup>	Häufiger Stuhldrang und Obstipation.	Circul. an der Prostata und Blase fixierter Tumor.	Drüsen.	Exstirp. recti.	+ Peritonitis.
33. Müller, Johann	57 <sup>a</sup>	1 <sup>a</sup>	Obstipation.	Circul. fixierter Tumor. Periproctale Phlegmone.	Sacrale und iliace Drüsen.	Spaltung mit dem Thermocauter.	Ungeheilt.
34. Wysera, Wilh.	71 <sup>a</sup>	2 <sup>a</sup>	—	Fixierter grosser Tumor.	—	Inoperabel.	do.
35. Liska, Georg	77 <sup>a</sup>	3 <sup>m</sup>	Obstipation.	Circul. beweglicher Tumor.	Sacrale Drüsen.	Marasmus.	do.
36. Duffek, August	59 <sup>a</sup>	8 <sup>m</sup>	—	Beweglicher strikturierender Tumor.	Sacrale und iliace Drüsen.	Inoperabel.	do.
37. Bekac, Anna	60 <sup>a</sup>	5 <sup>m</sup>	Obstipation.	Apfelgrosser beweglicher Tumor.	—	Resection des Tumors.	+ Meningitis.
38. Gierschik, Franz	60 <sup>a</sup>	1 <sup>a</sup>	Obstipation.	Circul. Tumor, obere Grenze nicht erreichbar.	Sacrale Drüsen.	Exstirp. recti.	Gehellt.
39. Pastel, Johanna	62 <sup>a</sup>	1 <sup>a</sup>	Obstipation.	Circul. in die Vagina perforierter Tumor.	Sacrale und inguin. Drüsen.	Inoperabel.	Ungeheilt.
40. Vráek, Emilie	49 <sup>a</sup>	3/4 <sup>a</sup>	—	Circul. auf die Vagina überreichender Tumor, fixiert.	Sacrale Drüsen.	Inoperabel.	do.
41. Helbert, Johann	40 <sup>a</sup>	9 <sup>a</sup>	—	Fixierter grosser Tumor.	Sacrale und iliace Drüsen.	Inoperabel.	do.
42. Ludwig, Johann	57 <sup>a</sup>	?	—	Beweglicher circul. Tumor.	—	Verweigert die Operation.	do.



43. Weiss, Johann	49 <sup>a</sup>	—	Obstipation, Blutungen.	—	Circul. beweglicher Tumor.	—	Sacrale Drüsen.	Exstirp. recti. Verweigert die Operation.	Geheilt. Ungeheilt.
44. Postina, Katharina	58 <sup>a</sup>	—	—	—	" "	—	—	Inoperabel.	do.
45. Lustig, Philipp	59 <sup>a</sup>	—	Blutungen mit Diarrhoeen.	Grosser harter Tumor.	Grosser harter Tumor.	Sacr. u. iliaceale Metastasen.	—	Exstirp. recti.	† Peritonitis.
46. Postmann, Josef	59 <sup>a</sup>	3/4 <sup>a</sup>	Obstipation.	Circul. Tumor, obere Grenze nicht erreichbar.	Circul. Tumor, obere Grenze nicht erreichbar.	—	—	Exstirp. recti.	† Anämie.
47. Neukirchner, Josef	30 <sup>a</sup>	4 <sup>m</sup>	—	Grosser mit dem Uterus verwachsener Tumor.	Grosser mit dem Uterus verwachsener Tumor.	Sacrale und iliaceale Drüsen.	—	Exstirp. recti.	† Sepsithämie
48. Stanek, Franz	61 <sup>a</sup>	1 <sup>a</sup>	Obstipation seit der Kindheit.	Grosser circul. Tumor, leicht fixiert.	Grosser circul. Tumor, leicht fixiert.	Sacrale Drüsen.	—	Exstirp. recti.	Ungeheilt.
49. Fischer, Eduard	50 <sup>a</sup>	3/4 <sup>a</sup>	Häufige Blutungen.	Fixierter grosser Tumor.	Fixierter grosser Tumor.	Iliaceale Drüsen.	—	Verweigert die Operation.	do.
50. Lewat, Marie	48 <sup>a</sup>	1 <sup>a</sup>	Obstipation.	Circul. beweglicher Tumor.	Circul. beweglicher Tumor.	Sacrale Drüsen.	—	Inoperabel.	do.
51. Seelzer, Josef	56 <sup>a</sup>	3/4 <sup>a</sup>	Blutungen.	Circul. stricturirender grosser Tumor, fixiert.	Circul. stricturirender grosser Tumor, fixiert.	Sacrale Drüsen.	—	Exstirp. recti.	Geheilt.
52. Werner, Anton	62 <sup>a</sup>	1 <sup>a</sup>	Blutungen und Obstipation.	Leicht fixierter Tumor.	Leicht fixierter Tumor.	Sacrale Drüsen.	—	Exstirp. recti.	† Herabschwäche
53. Friedl, Michael	68 <sup>a</sup>	2 <sup>a</sup>	Diarrhoeen.	Exulcerierter fixierter Tumor.	Exulcerierter fixierter Tumor.	—	—	Exstirp. recti.	Geheilt.
54. Nattermüller, Georg	38 <sup>a</sup>	3/4 <sup>a</sup>	Obstipation.	Circul. stricturirender leicht fixierter Tumor.	Circul. stricturirender leicht fixierter Tumor.	—	—	Exstirp. recti.	do.
55. Kohner, Ignaz	50 <sup>a</sup>	5 <sup>m</sup>	—	Beweglicher circul. Tumor.	Beweglicher circul. Tumor.	Sacrale Drüsen.	—	Exstirp. recti.	† Collaps.
56. Hausch, Franz	61 <sup>a</sup>	1/2 <sup>a</sup>	Häufiger Stuhldrang.	Circul. stricturirender Tumor.	Circul. stricturirender Tumor.	Sacrale Drüsen.	—	Exstirp. recti.	Geheilt.
57. Schunagel, Albert	57 <sup>a</sup>	1 <sup>a</sup>	Obstipation.	Beweglicher grosser Tumor.	Beweglicher grosser Tumor.	Sacrale Drüsen.	—	Exstirp. recti.	Geheilt. Recidiv nach 3/4 a inop.
58. Schneckhaus, Anton (Privat)	62 <sup>a</sup>	—	—	Circul. hoher Tumor.	Circul. hoher Tumor.	—	—	Exstirp. recti.	Geheilt. Recidiv nach 6 Monaten.
59. Krautsberger, Edmund (Privat)	70 <sup>a</sup>	—	—	Hoher circul. Tumor.	Hoher circul. Tumor.	—	—	Exstirp. recti.	† Retroperitonitis.
60. Langer, Franz (Privat)	65 <sup>a</sup>	—	—	Hoher circul. Tumor, obere Grenze nicht erreichbar.	Hoher circul. Tumor, obere Grenze nicht erreichbar.	Sacrale Drüsen.	—	Exstirp. recti.	

Name	Alter	Dauer des Leidens.	Anamnese.	Status.	Drüsen- erkrankung	Therapie	Anmerkung
61. Brosch, Adalbert (Privat)	68 <sup>a</sup>	—	—	Circul. hoher fixierter Tumor.	—	—	Ungeheilt.
62. Fritsche, Anton (Privat)	62 <sup>a</sup>	—	—	Circul. hoher Tumor.	Sacrale Drüsen.	Exstirp. recti.	† Retroperi- tonitis.
63. Neuen, Anna (Privat)	38 <sup>a</sup>	—	—	Circul. hoher stricturirender Tumor.	Sacrale Drüsen.	Exstirp. recti.	Geheilt. Heilung nach 7 Jahren con- statirt.
64. ♀ (Privat)	60 <sup>a</sup>	—	—	Circul. hoher Tumor.	Sacrale Drüsen.	Exstirp. recti.	Geheilt. Heilung nach 7 Jahren con- statirt.
65. Reichmann, Jacob (Privat)	56 <sup>a</sup>	—	—	Circul. fixierter Tumor.	Sacrale Drüsen.	Exstirp. recti.	Geheilt. Heilung nach 3 Jahren con- statirt.

#### IV. Die Carcinome der Flexur.

1. Hlavacek, Marie	40 <sup>a</sup>	1 <sup>a</sup>	Obstipation.	Hochgradiger Meteorismus. Fixierter Tumor der Flexur.	—	Colotomie.	† Collaps.
2. Mirschovsky, Anton	64 <sup>a</sup>	3 <sup>hbd</sup>	Zunehmende Stuhl- beschwerden.	Meteorismus per Rectum. Kein Tumor zu tasten.	—	—	† Collaps. Tumor der Flexur.
3. Freund, Emil	30 <sup>a</sup>	—	—	Hochgradiger Meteorismus. Ileus, Peritonita diffusa.	—	Wenige Stunden nach der Aufnahme †.	Obduction: Kleiner Tumor der Flexur.
4. Jungnickel, Marie	56 <sup>a</sup>	—	Plötzlicher Beginn.	Ileus. Meteorismus.	—	Laparotomie.	† Ca. der Flexur.

5. Ruthmayer, Johann	46 <sup>a</sup>	1 <sup>a</sup>	Obstipation.	Tumor der Flexur, mit der Fingerspitze nicht zu erreichen.	—	Colotomie.	† 4 m später.
6. Slezak, Franz	18 <sup>a</sup>	—	Plötzlicher Beginn.	Peritonitis. Ileus.	—	Laparotomie, Colotomie.	† Peritonitis.
7. Tausche, Franz	56 <sup>a</sup>	—	—	Meteorismus. Ileus.	—	Colotomie, später Exst. per Laparotomiam.	† Sepsithämie.

V. Die Gallertkrebsse.

1. Motelis, Katharina	19 <sup>a</sup>	2 <sup>a</sup>	Blutungen.	Das untere Rectum bis zum Sphincter II eingenommen von einer harten Tumormasse.	Sacrale Drüsen, hoch hinauf.	Exstirp. recti.	† Peritonitis. Keine Metastasen.
2. Sörer, Thomas	28 <sup>a</sup>	1/2 <sup>a</sup>	—	Höckeriger ciroul. Tumor des Rectums.	Sacrale und iliace Drüsen.	Inoperabel.	Ungeheilt.
3. Grünfeld, Jacob	31 <sup>a</sup>	2 <sup>a</sup>	Obstipation. Häufig Darmkoliken.	Ciroul. stricturnierender Tumor.	Sacrale Drüsen.	Exstirp. recti.	Geheilt. 4 m später Recidiv
4. Janko, Karl	30 <sup>a</sup>	6 m	Seit Kindheit Obstipation.	6 cm über der Analöffnung ciroul. fixierter harter Tumor.	Sacrale Drüsen, hoch hinauf.	Exstirp. recti 27 cm.	Geheilt.
5. John, Adolf	30 <sup>a</sup>	9 m	Obstipation.	6 cm über der Analöffnung ein bis zum Sphincter III reichender harter Tumor.	—	Exstirp. recti 20 cm.	do.
6. Naumann, Franz	30 <sup>a</sup>	?	Obstipation.	Diffuser 20 cm langer ciroul. Tumor, fixiert.	Sacrale und iliace Drüsen.	Inoperabel.	Ungeheilt.
7. Elias, Johann	29 <sup>a</sup>	10 hbd	Obstipation.	Ciroul. aus dem Anus herauswachsender fixierter Tumor.	Metastasen.	Inoperabel.	do.
8. Kuhpök, Marie	21 <sup>a</sup>	1 1/2 <sup>a</sup>	Obstipation.	2 cm über der Analöffnung ciroul. exulcerierter Tumor.	Sacrale Drüsen.	Exstirp. recti 25 cm.	Geheilt.
9. Hochmuth, Pauline	17 <sup>a</sup>	6 m	—	6 cm über dem Anus ciroul. exulcerierter Tumor.	Sacrale Drüsen.	Exstirp. recti 18 cm.	† 3 d p. op. Collaps.
10. Hora, Anna	28 <sup>a</sup>	2 <sup>a</sup>	—	Ciroul. bis zum Sphincter III reichender Tumor.	Sacrale und iliace Drüsen.	—	Ungeheilt.

Zeitschrift für Heilkunde. XVIII.

57

Name	Alter	Dauer des Leidens	Anamnese	Status	Drüsen- erkrankung	Therapie	Anmerkung
11. Strack, Franziska	80 <sup>a</sup>	9 m	Obstipation.	Beweglicher circul. harter Tumor.	Sacrale Drüsen.	Exstirp. recti partielle Re- section d. Blase.	† 7 hbd p. op. Pneumonie.
12. Pejnar, Franz	25 <sup>a</sup>	2 a	Blutungen.	Circul. Tumor, obere Grenze nicht erreichbar.	Sacrale Drüsen.	Exstirp. recti.	Geheilt.
13. Krob, Josefa	30 <sup>a</sup>	4 m	—	Circul. fixierter Tumor.	Metastasen.	—	Irrenanstalt.
14. Zapc, Franz	18 <sup>a</sup>	5 hbd	—	2 cm über der Analöffnung circul. harter Tumor.	Sacrale und iliacale Drüsen.	—	Ungeheilt.
15. Feit, Anna	21 <sup>a</sup>	9/4 <sup>a</sup>	—	Exulcerierter fixierter Tumor des unteren Rectums.	Multiple Drüsen.	—	do.
16. Stransky, Marie	26 <sup>a</sup>	1 <sup>a</sup>	—	Das ganze Rectum in eine harte Tumormasse umgewandelt.	Drüsen und Metastasen.	—	do.
17. Schndl, Anna	29 <sup>a</sup>	1 <sup>a</sup>	Obstipation.	Circul. Tumor, obere Grenze nicht erreichbar.	Sacrale Metastasen.	—	do.
18. Malik, Wenzel	68 <sup>a</sup>	1 <sup>a</sup>	Blutungen.	Circul. Tumor, obere Grenze nicht erreichbar.	Sacrale und iliacale Drüsen.	—	do.
19. Sautrueck, Anna	26 <sup>a</sup>	5 m	—	Circul. fixierter Tumor.	—	Inoperabel.	† plötzlich im Bade.
20. Strach, Anna (Privat)	16 <sup>a</sup>	?	—	Circul. hoch hinaufreichender Tumor.	Sacrale Drüsen.	Exstirp. recti.	Nach 4 m Recidiv, aus- gehend von den Drüsen und Metastasen. † nach 7 m.
21. Kern, Barbara	20 <sup>a</sup>	5 m	—	Circul. Tumor des unteren Rec- tums.	Sacrale Drüsen.	Exstirp. recti.	Geheilt. 1 Jahr später † an Me- tastasen und localem Recidiv.

# ZUR CASUISTIK DER MISSBILDUNGEN DES MENSCHLICHEN KÖRPERS.

Von

Doc. DR. HANS HAMMER,  
Prosector der mähr. Landeskrankenanstalt in Brünn.

(Hierzu Tafel I.)

Das Verständnis der Missbildungen des menschlichen Körpers wurde durch die Entwicklungsgeschichte wesentlich gefördert. Bei der anatomischen Zergliederung einer Missbildung gelingt es meist nicht schwer, die vorgefundenen Abweichungen von der Norm in den Rahmen der normalen Entwicklung hineinzupassen, wobei es entweder durch ein Stehenbleiben auf einer früheren Entwicklungsstufe, oder durch ein Hinausschiessen über das Ziel, oder endlich durch andere Abweichung von der ursprünglichen Anlage zu der betreffenden Missbildung gekommen ist. Auch die veranlassenden Momente für die Entstehung der Missbildungen hat uns zum Theile die Entwicklungsgeschichte wesentlich näher gebracht.

Bei der nahen Beziehung, in welcher die einzelnen Organe und Körperregionen in der ursprünglichen Anlage zu einander stehen, werden Missbildungen selten einzelne Organe oder Körperregionen allein betreffen, sondern es werden sich, wie wir ja das in der Regel zu beobachten Gelegenheit finden, mehrere Bildungsanomalien combinieren, deren Abhängigkeit von einander an der Hand der Entwicklungsgeschichte unschwer zu erkennen ist.

In den meisten Fällen lässt sich durch entsprechende Modification der Sectionstechnik auch mit Erhaltung der äusseren Verhältnisse die Section soweit durchführen, dass man einen genauen Aufschluss über das Verhalten der übrigen Körperorgane

5\*

erlangen kann, wodurch die anatomische Zergliederung einer Missbildung wesentlich an Vollständigkeit gewinnen muss.

In dieser Beziehung dürfte die Wiedergabe *dreier Fälle von Missbildungen des menschlichen Körpers*, welche ich unter dem reichhaltigen Materiale der hiesigen Krankenanstalt innerhalb relativ kurzer Zeit zu beobachten Gelegenheit hatte, nicht ohne Interesse sein.

Zwei der genannten Fälle betreffen sogenannte *Hydrencephalokenen*, von denen die eine mit einer Myelokele combinirt war.

Bei derlei Missbildungen erscheinen durch irgend eine umschriebene Lücke der Schädelkapsel, oder durch eine Lücke der Wirbelsäule Hirn- und Rückenmarkspartien nach aussen verlagert. Gewöhnlich findet sich zwischen den Hirn- und Rückenmarkshäuten, oder auch in den Hirn- und Rückenmarkshöhlen selbst eine grössere Flüssigkeitsansammlung, welche die eigentliche Veranlassung für die Entstehung dieser Missbildung abgegeben hat. Aber auch umschriebene Verwachsungen der Eihäute mit dem Embryo können zur Lückenbildung im Schädel und im Wirbelkanale führen, durch welche Lücken dann Gehirn und Rückenmark austreten.

Neben den oft noch vorhandenen und erkennbaren Resten der Eihautverwachsungen vermisst man in diesen Fällen meist eine grössere Flüssigkeitsansammlung in den Hirnhäuten oder hydro-pische Ausdehnung der Hirn- und Rückenmarkshöhlen.

Der häufigste Sitz der Hydrencephalokele ist bekanntlich die Gegend der Nasenwurzel, sei es dass die Nasenfortsätze und Theile des Stirnbeines defect sind und der Bruch oberhalb der Nasenbeine hervortritt, oder dass ein Defect des Siebbeines da ist und der Bruch unterhalb der Nasenbeine zum Vorschein kommt. Manchmal fehlen nicht nur die Nasenfortsätze des Stirnbeines und das Siebbein, sondern es fehlen auch noch die Nasenbeine, die Thränenbeine und selbst auch noch die Nasenfortsätze der Oberkiefer.

Auch Defecte in der Schuppe des Hinterhauptbeines, sowie Defecte in der Schuppe des Schläfebeines sind beliebte Austrittsstellen für das Gehirn. Es entstehen so die Hydrencephalokele posterior und die Hydrencephalokele lateralis.

Seltener schon ist die Hydrencephalo- und Encephalokele superior, bei welcher sich die Oeffnung auf dem Scheitel befindet und durch gänzliche oder partielle Defecte der Scheitelbeine bedingt wird.

Eines meiner Präparate betraf eine dieser selteneren Formen von *Monstrositas per defectum*, eine *Encephalokele superior und war combinirt gleichzeitig mit einer Myelokele cervicalis*<sup>1)</sup> (Fig. 1). Beide

<sup>1)</sup> Vorge stellt im Brünner Aerzteverein in der Sitzung vom 18. October 1894.

Missbildungen waren in dem gegebenen Falle, wie sich aus den der Missbildung noch anhaftenden Amnionsträngen deutlich ersehen liess, durch abnorme Verwachsungen des Amnion mit dem Embryo verursacht worden.

Aus der Krankengeschichte dieses Falles, welche ich vom Herrn Primarius *Katholicky*, auf dessen chirurgischer Abtheilung der Fall zur Aufnahme kam, gütigst überlassen erhielt, liess sich entnehmen, dass das Kind spontan in Fusslage sammt der Placenta geboren wurde. Hierbei bemerkte die Hebamme, dass ausser der central der Placenta aufsitzenden Nabelschnur noch ein zweiter, federkiel-dicker Strang an den marginalen Theil der Placenta zog, welcher an einer geschwulstartigen Bildung des Kopfes inserierte und von der Hebamme auch abgebunden werden musste. Das Kind kam lebend zur Welt, zeigte keine auf die Missbildung zu beziehenden pathologischen Erscheinungen und starb am 6. Tag im Krankenhaus unter den Zeichen des Collapses.

Die Section (13. Juli 1894) ergab nachstehenden Befund:

Der Körper sammt dem am Kopfe befindlichen Appendix 47 cm, ohne diesen 43 cm lang und 1860 gr schwer, war bis auf die Deformität am Schädel gut entwickelt. Die Hautdecken und die Sclerae zeigten leichte icterische Verfärbung. Das Schädeldach erschien hochgradig abgeplattet, so dass eine Stirnbildung fast vollständig vermisst wurde. Nahezu genau central setzte sich vom Schädeldach ein durch eine tiefe Einschnürung markierter pilzförmiger Anhang (Fig. 1a) fort, welcher durch eine höher gelegene, seichtere zweite Einschnürung selbst in zwei Abschnitte geschieden war, von denen der gegen das Schädeldach näher gelegene Abschnitt sich am ehesten mit einem umgekehrten Hute eines Herrenpilzes vergleichen liess und vollständig von allerdings verdünnter Haut bekleidet war. Der einem Pilzstrunke ähnliche, cylindrische obere Abschnitt war von einer zur Zeit der Section eingetrockneten, serosaartigen Decke bekleidet. In beiden Abschnitten liess sich fluctuierender Inhalt nachweisen. Das Haupthaar, bis 1 cm lang, war auch auf dem von Haut überzogenen Theile des Schädelanswuchses vorhanden. Die Augen prominierten etwas, die Ohren waren ziemlich gross, abstehend, die Ohrmuscheln normal gebildet. An dem kurzen Halse liess sich in der oberen Hälfte des Nackens, genau in der Mitte gelegen, ein daumenförmiger, etwa 1 cm langer Hautfortsatz (Fig. 1b) nachweisen, an welchem ein 10 cm langer, spagatförmiger, trockener Strang (Fig. 1c) angewachsen war. Im Bereiche dieses Fortsatzes fühlte man durch die Haut durch eine die ersten Wirbelbogen betreffende Lücke im

Wirbelkanäle. Der Thorax zeigte gute Wölbung. Der Unterleib war leicht ausgedehnt, in seiner Mitte sass der Nabel mit einem circa 5 cm langen vertrockneten Nabelschnurreste. Das äussere Genitale hatte weiblichen Typus.

Zur Zeit der Aufnahme des Kindes in die Anstalt waren die Verhältnisse so, dass der oben beschriebene Strang des Hautfortsatzes in der Nackengegend bis zu dem Schädelauswuchs hinaufreichte und dort auch angewachsen war, und von dort aus gemeinsam mit dem Strang vom Schädel zur Placenta zog (Fig. 1c).

Die weitere Section wurde so vorgenommen, dass durch einen sagittalen, von der Stirne beginnenden und bis an das os sacrum reichenden Haut-Weichtheilschnitt das Schädeldach und die Dornfortsätze der Wirbel blossgelegt wurden. Hierbei ergaben sich folgende Verhältnisse:

Die weichen Schädeldecken waren blass, im Bereiche der distalen Hälfte des Schädelauswuchses waren unter dem eingetrockneten, oberflächlichen Ueberzuge ältere Blutgerinnsel und an einer Stelle käsige Massen angesammelt.

Bei näherer Besichtigung des Schädeldaches präsentierte sich dasselbe als eine etwas asymmetrische, flache, dreiseitige Pyramide, welche in der Hinterhauptsprotuberanz die grösste Höhe erreichte und an deren Bildung sich vorne das gewöhnlich grosse, in der linken Hälfte etwas verjüngte Stirnbein, ferner die beiden Scheitelbeine und rückwärts das stärker nach vorne gewölbte Hinterhauptsbein beteiligten. Die grosse Fontanelle war als eine kaum linsengrosse Lücke an der Zusammenstossstelle der beiden Scheitelbeine und des Stirnbeines zu constatiren, während die kleine Fontanelle nahezu gar nicht nachzuweisen war. Das Os parietale der linken Seite erschien bedeutend verjüngt, wodurch im Zusammenhalt mit der Verschmälerung der linken Stirnbeinhälfte die Asymmetrie des Schädeldaches hauptsächlich bedingt war. Im linken Os parietale sass nahe dem oberen Rande und dem vorderen oberen Winkel eine etwa kreuzergrosse Lücke im Knochen, welche aufgeworfene, scharf begrenzte Ränder zeigte und durch welche Schädelinhalt nach Aussen trat. Unterhalb dieser Lücke war das Scheitelbein windschief eingedrückt.

Die Dura haftete dem Schädeldache leicht an; der sinus falciformis major liess sich von vorne nur bis in die Gegend der Knochenlücke in medianer Richtung verfolgen, woselbst er sich in zwei Schenkel spaltete, von denen der eine durch die Knochenlücke nach aussen zu den ausgetretenen Hirnpartien zog, während der andere quer über das rechte Scheitelbein verlaufend dem sinus transversus



zufloss. Der Austrittsstelle des einen Schenkels des sinus falciformis gegenüber trat durch die Knochenlücke wieder ein zweites Blutleitersystem in den Schädel ein, welches dem quer über das rechte Scheitelbein laufenden, zweiten Schenkel des sinus falciformis parallel nach kürzerem Verlaufe in das Confluens sinuum Herophili einmündete.

Die rechte Hemisphäre des Grosshirns war in der Entwicklung sehr zurückgeblieben und füllte die stark abgeplattete, rechte Hälfte des Schädels aus. Dieselbe war von zarten inneren Meningen überzogen und zeigte zahlreiche, sehr schmale Windungen an der Oberfläche. Die linke Grosshirnhemisphäre, welche die linke vordere Schädelgrube und die stark muldenförmig vertiefte mittlere Schädelgrube ausfüllte, übertrat zum Theile durch die Knochenlücke in den Schädelanhang und füllte denselben nebst Antheilen des Kleinhirns aus. Das Kleinhirn hatte an Masse eine solche Entwicklung angenommen, dass es die ganzen, von den Schädelgruben dieses Falles geräumigsten hinteren Schädelgruben einnahm und noch in den Appendix übertrat. Im Bereiche der Schädelkapsel zeigte auch die linke Grosshirnhemisphäre zarte Windungen, während die ausserhalb des Schädels gelegenen Hirn- und Kleinhirnpartien grobe Windungen erkennen liessen. Der innere Meningealüberzug war nirgends unterbrochen und bedeckte auch die ektopirten Hirnpartien, welche in einer sackförmigen Ausstülpung der Dura gelegen erschienen. Die Schädelbasis zeigte sich im ganzen linken Antheile verschmälert, wobei die linke mittlere Schädelgrube ausserdem ziemlich stark muldenförmig vertieft war. Entsprechend der Asymmetrie der Schädelbasis war auch der Clivus links etwas steiler abfallend. Sonst zeigte aber die Schädelbasis die gewöhnliche Formation der sie zusammensetzenden Knochen, speciell eine conforme Entwicklung beider Schläfebeine.

An das Foramen occipitale magnum schloss sich in dem Wirbelkanale eine die ersten vier Wirbel betreffende schlitzförmige Lücke, in deren Bereiche die Wirbelbögen nicht zur Entwicklung gekommen waren. Diese Lücke war im linken Antheile etwas stärker ausgebuchtet und bemerkte man entsprechend dem früher beschriebenen Hautfortsatz, in der Nackengegend (Fig. 1b) ein zapfenförmiges Austreten der Dura spinalis.

Der Durasack war an der betreffenden Stelle mit der Haut innig verwachsen.

Das Rückenmark erschien an der Stelle der Hernie wie abgекnickt und in der Hernie durch leichte Adhäsionen fixiert, ohne dass es jedoch sonst irgend welche Abweichung vom normalen

Baue aufgewiesen hätte. Grössere Flüssigkeitsansammlung, oder hydropische Veränderung des Rückenmarkes an dieser Stelle konnten nicht nachgewiesen werden.

Die übrige Section des Kindes ergab keine weiteren pathologischen Veränderungen der einzelnen Organe.

Das *zweite Präparat*, dessen Beschreibung ich im Folgenden wiedergebe, bezog sich auf ein achtmonatliches Mädchen mit einer *Hydrencephalokele anterior*,<sup>1)</sup> das am 21. September 1895 mit den Erscheinungen einer Pyämie (*furunculus cutis; abscessus pulmonum*) und einer Enteritis follicularis zur Section kam (Fig. II). Das Gesicht des Kindes war durch eine von der Nasenwurzel ausgehende, sackartige, sich gegen die rechte Gesichtshälfte zu ausbreitende, schlafe Geschwulst von etwa klein Apfelgrösse entstellt, und hatte der Stiel der Geschwulst, mit welchem dieselbe dem Gesichte aufsass, etwa Fingerdicke. Die Geschwulst war deutlich fluctuierend und trug einen Ueberzug von verdünnter Haut. Bei ihrem Abgang von der Nasenwurzel sass der Geschwulst links noch ein zweites, etwa bohngrosses, prallgefülltes, kugeliges Geschwülstchen auf.

Beim Betasten von aussen liess sich am knöchernen Schädel der spitzzulaufende Nasenfortsatz des Stirnbeines leicht durchtasten, ebenso liessen sich die knorpeligen Antheile beider Nasenflügel als intakt abtasten, während beide Nasenbeine fehlten, durch welchen Defect die Austrittsstelle für die Hydrencephalokele geschaffen wurde. Die so schon beim Abtasten gewonnenen Anhaltspunkte des knöchernen Schädels wurden durch die spätere Blosslegung der betreffenden Partien bestätigt, wobei auch noch der gleich zu besprechende Defect des Siebbeines zu Tage trat.

Das grösste Interesse in dem Falle bot die Schädelsection.

Das Schädeldach hatte die gewöhnliche Grösse, war symmetrisch gebaut, die Knochen hatten die gewöhnliche Dicke. Die Dura haftete der Calvaria fest an, ihre falx major hatte einen abnormen Verlauf und zog von der Mitte des Stirnbeines (eine Crista galli fehlte, weil das Os ethmoidale defect war) gegen die Sutura parieto-occipitalis der rechten Seite, in welcher Gegend sie wieder inserierte. Die Sinus falciformis major und minor mündeten dabei direkt in den rechten Sinus sigmoideus, ohne gegen das Confluens sinuum Herophili zu ziehen.

<sup>1)</sup> Demonstriert im Brüner Aerzteverein in der Sitzung vom 24. Januar 1896, nachdem der Fall in vivo schon in der Aprilsitzung 1895 von Primarus *Katholicky* im Verein vorgestellt worden war.

Die Anordnung der übrigen Sinus war die gewöhnliche und enthielten sämmtliche Sinus nur frische Blutgerinnsel. Das Tentorium cerebelli hatte die der Norm entsprechende Entwicklung und zog von demselben gegen das Foramen occipitale magnum die *falx minor* der Dura.

An der Schädelbasis bestanden bis auf einen vollständigen Mangel des Siebbeines ganz normale Verhältnisse. Durch den Defect des Os ethmoidale entstand an der Schädelbasis eine Lücke, durch welche sich Schädelinhalt nach aussen verlagert hatte.

Am Grosshirne war vorwiegend die linke Grosshirnhemisphäre (Fig. III) mächtig entwickelt, indem sie nicht nur die ganze linke Schädelhälfte, sondern zum grössten Theile auch die rechte Schädelhälfte mit ihrer Masse ausfüllte. Von ihrem Stirnantheile zog ein etwa daumendicker Zapfen durch die an der Schädelbasis durch den Defect des Siebbeines gebildete Lücke nach aussen und trat ein etwa bohnergrosser Antheil dieses Zapfens in die vorbeschriebene Geschwulst im Gesichte ein. Die übrigen Antheile der Geschwulst im Gesichte wurden durch die herniös ausgestülpte, hydropische harte Hirnhaut gebildet, welche mit einer verdünnten Haut überzogen war. Die der grossen Geschwulst beim Abgang links aufsitzende, kleine, kugelige Geschwulst zeigte sich gegen die Schädelhöhle zu als vollständig abgeschlossen.

Die Zahl der Hirnwindungen war an der linken Grosshirnhemisphäre vermehrt, doch zeigten dieselben jede für sich die dem kindlichen Alter entsprechende Massenentwicklung.

Rechts war dagegen die Grosshirnhemisphäre stark verkümmert (Fig. III) und füllte nur theilweise die vordere und mittlere Schädelgrube aus. Ihr Gewicht betrug 44 gr, während die linke Grosshirnhemisphäre 250 gr wog. An dieser Hemisphäre zeigte der Stirnantheil und der mittlere Abschnitt nur eine kümmerliche Entwicklung, während der Occipitallappen vollständig fehlte. Die beiden vorhandenen Abschnitte liessen spärliche Windungen ohne regelmässige Anordnung erkennen, und erschien die Sylvische Furche und das Operculum nur angedeutet. Von dem Hirnventrikel war rechterseits das Cornu anterius und die Cella media zur Entwicklung gekommen, während das Hinterhorn und das Unterhorn des Ventrikels gar nicht gebildet erschienen. Das Cornu anterius und die Cella media waren stark hydropisch, wodurch die rechte Grosshirnhemisphäre in einen dünnwandigen Sack umgewandelt wurde. Auch links war der Seitenventrikel ziemlich ausgedehnt und mit klarer Flüssigkeit gefüllt.

Während links die grossen basalen Hirnganglien die der Norm entsprechende Entwicklung zeigten, erschienen rechts das Corpus

striatum und der Thalamas opticus kümmerlich entwickelt und waren von dem rechten Linsenkerne nur kleine Reste zur Entwicklung gekommen.

Die Verhältnisse an der Hirnbasis boten keine Abweichung von der Norm. Der Abgang der Hirnnerven war der gewöhnliche, nur dass nur ein Tractus olfactorius u. z. der linke sich auffinden liess, der rechte fehlte vollständig. Der linke Tractus olfactorius lag unter dem nach aussen tretenden Gehirnzapfen der linken Grosshirnhemisphäre.

Das Kleinhirn und die Medulla oblongata sowie das Rückenmark zeigten den gewöhnlichen anatomischen Bau.

Nach den geschilderten Verhältnissen handelte es sich um einen Fall von echter Hydrencephalokele mit Einlagerung von Hirnmasse in die herniös ausgestülpte harte Hirnhaut. Aus der Anamnese und aus der Krankengeschichte des Falles, welche ich der Güte des Herrn Primarius *Katholicky* verdanke, konnte ich entnehmen, dass das aus gesunder Familie stammende Kind mit einer kleinhasel-nussgrossen Geschwulst an der Nasenwurzel zur Welt gekommen sein soll, die langsam an Grösse zunahm, wobei das Kind sonst ganz gesund war und nichts Abnormes darbot.

Im Alter von 8 Wochen war bei dem gut entwickelten, aber nur mässig genährtem Kinde in der Gegend der Nasenwurzel eine nussgrosse, walzenförmige, höckerige, mit normaler Haut bedeckte Anschwellung zu sehen, die aus einem grösseren, mehr rechts gelagerten, und einem kleineren, mehr links und oben sich vorwölbenden kugeligen, von der vorgenannten Partie durch eine deutliche seichte Furche getrennten Theil bestand.

Die Geschwulst sass an der Nasenwurzel breit auf, fühlte sich weich, elastisch, im linken Antheile stark gespannt an. Der auf die Geschwulst aufgesetzte Finger konnte deutliche Pulsation, die auch deutlich sichtbar war, fühlen; bei stärkerem Drucke konnte man die Geschwulst auch etwas comprimieren, wobei aber das Kind, wenn es schlief, sofort erwachte, unruhig wurde und zu schreien begann. Es konnten auf diese Weise durch stärkeren Druck auch Krämpfe ausgelöst werden.

Die Basis der Geschwulst war seitlich und oben von Knochen begrenzt und man konnte bei genauerem Untersuchen mit den Fingern einen Defect der Nasenbeine palpieren. Im Verlaufe von Wochen war, während das Kind sich sonst wol befand, ein deutliches Grösserwerden der Geschwulst in allen ihren Theilen, zumeist aber in der linken, mit sehr dünner Haut bedeckten, stark gespannten, deutlich durchscheinenden und fluctuierenden Partie zu beobachten.

Als eines Tages dieser linksseitige Knollen platzte, wobei sich wasserklare Flüssigkeit entleerte und der Knollen collabierte, blieb die rechtsseitige Partie unverändert und es trat auch in der Folge keine Meningitis auf, weshalb man annehmen musste, dass die geplatzte Partie nur einen cystisch abgeschnürten Theil der Meningocele darstelle.

Schon im 3. Lebensmonate zeigte das Kind Strabismus und Nystagmus bei engen Pupillen. Später traten auch tonische und clonische Krämpfe der Extremitäten und Nackenstarre ein, zumeist auf äussere Reize, dann aber auch u. z. in den letzten Wochen ganz ohne Veranlassung zumeist in der Zeit, wo das Kind an Darmkatarrh und einem Furunkel am Rücken fieberhaft krank war. Der Puls des Kindes bot nichts Abnormes. Ueber den Geruchssinn und das Sehvermögen konnte bei dem kleinen Kinde nichts eruiert werden.

Der bei weitem interessanteste dritte Fall kam am 30. November 1895 zur Obduction und betraf eine *Ekstrophia vesicae urinariae*<sup>1)</sup> (Fig. IV) bei einem 2 Tage alten Mädchen, welche mit einer Reihe anderer Defectbildungen im Bereiche des Darmes und des Genitalapparates combinirt war.

Der Körper war 44 cm lang und 2500 gr schwer und zeigte äusserlich ausser der Spaltbildung im Bereiche der unteren Hälfte der Vorderbauchdecken keine weitere Bildungsanomalie. Der Nabel lag in der Mittellinie unterhalb der Mitte des Unterleibes und trug ein circa 1 cm langes Stück der eingetrockneten Nabelschnur.

Vom Nabel herab bis zur Symphyse erschienen die vorderen Bauchdecken gespalten und wurde dieser Spalt in seiner oberen Hälfte von einem dünnen, eingetrockneten Häutchen (Amnion) bedeckt, während die untere Hälfte von der ekstrophierten und invertierten Harnblase eingenommen wurde und fleischrothe Farbe und feuchte Beschaffenheit besass. Genau in der Mittellinie, entsprechend der Mitte der ekstrophierten Blase erhob sich ein am Abgange 5 cm im Umfange messendes, über kleinfingerdickes und 4.5 cm langes Gebilde, das von ringförmigen Wülsten besetzt erschien und einem männlichen Gliede täuschend ähnlich sah (Fig. IVa). An der Spitze dieses Gebildes mündete ein weiter Canal aus, aus dem sich Meconium ähnliche Massen entleerten.

Zu beiden Seiten dieses Gebildes zeigte die Blasenwand zwei symmetrisch gelagerte, halbkugelige Vorwölbungen (Fig. IVb) und unter demselben einen fast wallnussgrossen, überhängenden centralen Wulst (Fig. IVc), der an seinem unteren Ende die Ausmündung

<sup>1)</sup> Vorgestellt im Brünner Aerzleverein in der Sitzung vom 24. Januar 1896.

zweier leicht sondirbarer, weiter Canäle erkennen liess (Fig. IVd). Von hier ab verschloss den Defect eine circa 1 cm lange, blasse Partie, welche dem Hautüberzuge gleichsah, während die ekstrophierte Blasenwand, sowie die an ihr wahrnehmbaren Wülste, wie bereits erwähnt, feucht waren und fleischrothe Farbe besaßen. Eine Analöffnung fehlte vollständig, ebenso war das äussere Genitale nur durch einen ringförmigen circa 3 mm dicken, inneren Hautwulst (Fig. IVe), sowie durch zwei symmetrisch gelagerte grössere äussere Hautfalten (Fig. IVf) angedeutet. Die Symphyse war offen und tastete man schon durch die Bauchdecken hindurch einen grösseren Defect in den Beckenknochen.

Bei der weiteren Sektion ergaben sich bezüglich des Schädelinhaltes und der Brustorgane normale Verhältnisse.

Im Unterleib stiess man zunächst auf die stark vergrösserte Leber, die weit unter den Nabel reichte und einen zungenförmigen Fortsatz nach abwärts schickte, der sich fast bis in das grosse Becken hinabzog. Die Milz hatte die gewöhnliche Grösse und normale Lage. Die Nieren und Nebennieren waren gleichfalls normal gebildet, die Nieren zeigten embryonale Lappung und zog von jeder Niere je ein normal angelegter und auch normal weiter Ureter nach abwärts, der in der ekstrophierten und invertierten Blase in je einem der beschriebenen seitlichen Wülste (Fig. IV b) symmetrisch ausmündete. Im grossen Becken lagen beiderseits der Beckenausbuchtung anliegend die Ovarien und Tuben, und zwar rechts ein für das kindliche Alter normal grosses Ovarium und die normal entwickelte rechte Tuba, an welche sich das eine Horn des Uterus anschloss, links sass an Stelle des Ovarium eine fast haselnuss-grosse Cyste, während die linke Tuba und das linke Uterushorn dieselbe Bildung wie rechts aufwies. Von einer Vagina bestand gar keine Andeutung, nachdem die beiden Uterushörner gar nicht zur Verschmelzung gekommen waren.

Der Magen war ziemlich mächtig entwickelt, reichte fast bis zum Nabel, war senkrecht gestellt und ganz nach links verlagert. An den Magen schloss sich der 30 cm lange Dünndarm, welcher in der Mitte der ekstrophierten Harnblase ausmündete und in dem oben beschriebenen, penisartigen Gebilde (Fig. IVa) handschuhfingerförmig nach aussen gekehrt erschien. Durch Zug an dem Darm liess sich die Inversion vollständig beheben, wobei in der ekstrophierten Harnblasenwand eine trichterförmige Ausmündung des Darmes hergestellt wurde. Vom Dickdarme war anscheinend nichts zur Entwicklung gekommen, dagegen lagen im kleinen Becken symmetrisch zu beiden Seiten des Kreuzbeines zwei schlauchartige, blind

endigende, sackartige Gebilde, welche sich als zwei circa 4 mm breite, flache, Darmpartien nicht unähnliche Schläuche gegen ihre Ausmündung zu weiter verfolgen liessen, welche Ausmündung beiderseits symmetrisch unterhalb des dritten central gelegenen Wulstes in der ekstrophierten Blase erfolgte und leicht von aussen zu sondieren war (Fig. IVd die Sonden eingezeichnet). Gegen das blinde Ende zu waren die Schläuche birnartig ausgeweitet und trug das rechtsseitige Gebilde an seinem blinden Ende noch eine zweite halbkugelige blinde Ausstülpung von etwa Bohnengrösse.

Am Becken fehlten die beiden Schambeine, wodurch die Symphyse auf mehrere Centimeter weit offen stand, die übrigen Knochen des Beckens (Darm-, Kreuz- und Sitzbein) waren normal entwickelt.

Die Deutung der vorbeschriebenen zwei blindsackartigen Gebilde im kleinen Becken machte anfangs etwas Schwierigkeit, doch erhielt man sehr bald durch die mikroskopische Untersuchung der Wand dieser Säcke den richtigen Aufschluss.

Mikroskopisch bestand nämlich die Wand aus einer regelrechten Mucosa mit eingelagerten schlauchförmigen Drüsen und einer Muscularis, die an einzelnen Präparaten sogar eine doppelte Anordnung der glatten Muskelfasern in einer äusseren Längsfaserschicht und in einer inneren Querfaserschicht deutlich erkennen liess. Der Befund war an beiden Gebilden der gleiche. Darnach hatte man es also mit Darm zu thun. Wäre dieses blindsackartige Gebilde nur in der Einzahl vertreten gewesen, so wäre wol keine andere Deutung zulässig gewesen, als es für das rudimentär angelegte Rectum anzusprechen. Bei der Zweizahl dieses Gebildes an eine doppelte Anlage des Rectum zu denken, war weniger wahrscheinlich, da Verdoppelungen der Darmanlage nie beobachtet wurden und auch entwicklungsgeschichtlich kaum zu verstehen wären. Dagegen steht nichts im Wege, anzunehmen, dass ursprünglich der Darm normal angelegt war und sich in allen seinen Abschnitten entwickelt hatte. Erst durch das Herauswachsen der Allantois aus der Darmanlage dürfte es zu der Entwicklungshemmung gekommen sein, welche zu der abnormen Ausmündung des Darmes in der ekstrophierten und invertierten Harnblase geführt hatte. Dies ist um so wahrscheinlicher, weil ja die Ekstrophia vesicae mit der Inversion der Harnblase selbst auf solche entwicklungshemmende Einflüsse zurückzubeziehen sind. Durch dieses abnorme Verhalten der Allantois ist ein Theil der ursprünglichen Darmanlage u. z. in dem gegebenen Fall die ganze Anlage des Dickdarmes versprengt worden und kam nur rudimentär zur Entwicklung. Wir hätten also in beiden Blindsäcken Reste der ursprünglichen Anlage des

Dickdarmes zu erblicken und es macht dann gar keine Schwierigkeit den rechtsseitigen Sack als die ursprüngliche Anlage des Coecum und den links gelegenen Sack als die eigentliche Rectumanlage anzusehen, welche beide von den oberen Darmpartien abgeschnitten wurden, nach oben zu obliterierten, während sie nach unten zu die geschilderten abnormen Ausmündungen unter dem centralen Wulst (Fig. IVd) der ekstrophierten Blase gefunden haben. Ob nicht ein abnorm hoch nach oben im Darm gelegenes Auswachsen der Allantois aus der ursprünglichen Darmanlage daran Schuld war, dass nur der Dünndarm zur Ausbildung gekommen ist und dass die ganze Dickdarmanlage rudimentär blieb, soll hier nicht entschieden werden.

Zum Schlusse will ich noch bemerken, dass auch der letzte der beschriebenen Fälle von Missbildungen auf der Abtheilung des Herrn Primarius *Katholicky* zur Beobachtung gekommen war, und dass es überhaupt der Verwendung des Herrn Prim. *Katholicky* zu verdanken ist, dass diese eben beschriebenen, werthvollen Objecte der Sammlung der pathologischen Objecte unserer Krankenanstalt erhalten blieben, wofür ihm an dieser Stelle bestens gedankt sei.

---

### Erklärung der Abbildungen auf Tafel I.

---

- Fig. I.* Encephalokele superior combinirt mit einer Myelokele cervicalis  
a) Encephalokele, b) Myelokele, c) Amnionstrang.
- Fig. II.* Hydrencephalokele anterior.
- Fig. III.* Gehirnan sicht von der Hydrencephalokele anterior in Fig. II: a) linke Grosshirnhemisphäre, b) Gehirnzapfen, der nach aussen zieht, c) vom Sulcus longitudinalis aus gesehene Medialfläche der verkümmerten, rechten Grosshirnhemisphäre.
- Fig. IV.* Ekstrophia vesicae urinae a) Dünndarm fingerartig ausgestülpt, b) seitliche Wülste, in denen die Ureteren ausmünden, c) centraler Wulst, d) Darmausmündungen, sondirt; die Sonden gezeichnet, e) kleine Labien, f) grosse Labien, g) Nabel mit dem Nabelschnurrest.
-



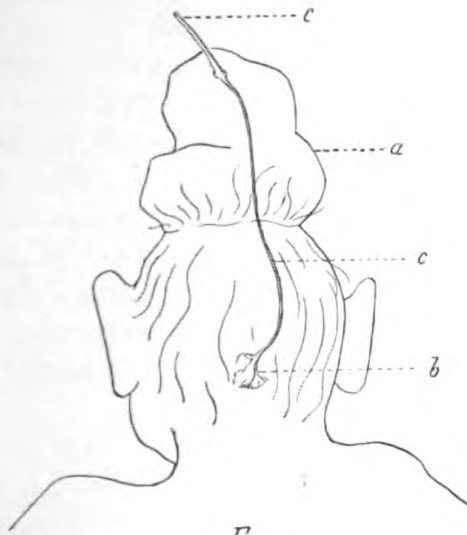
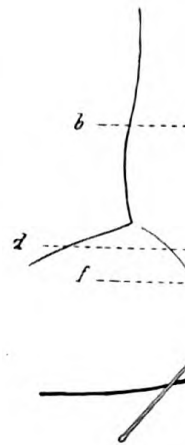


Fig. I.

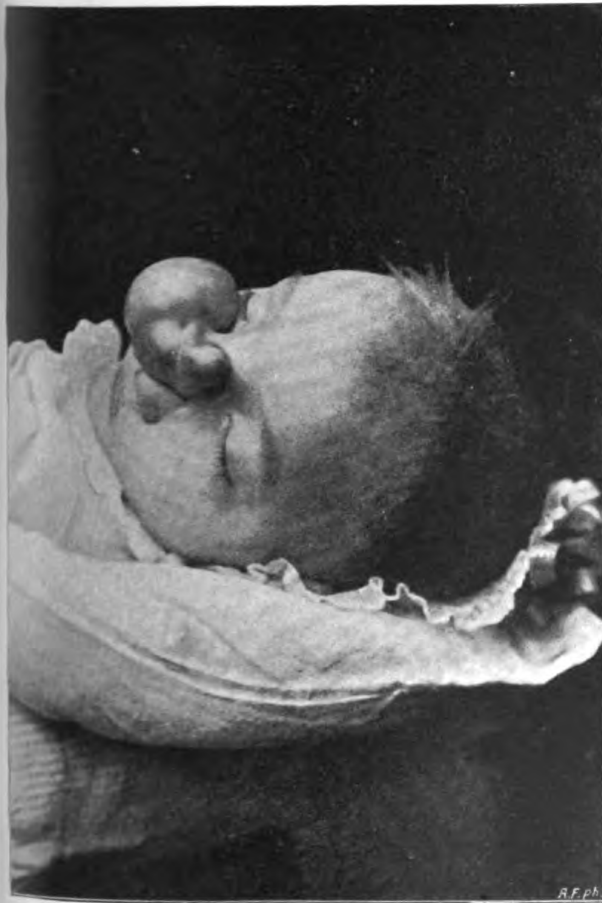
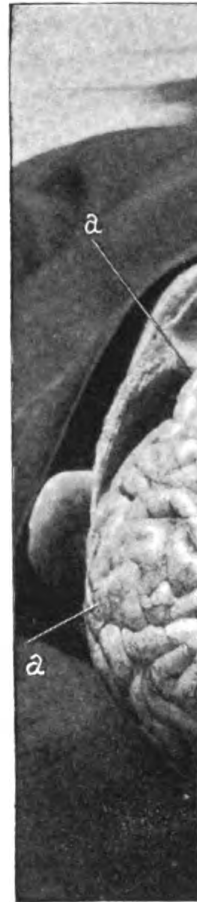
Fig. II.









(Aus Professor *Chiari's* pathologisch-anatomischem Institute an der deutschen Universität in Prag.)

## ZUR FRAGE DER KALKABLAGERUNG IN DEN QUERGESTREIFTEN MUSKELN — MUSKEL- VERKALKUNG IN GENAEHTEN WUNDEN.

Von

S. SCHUJENINOFF,  
Arzt am Marienhospitale in St. Petersburg.

(Hierzu 2 Tabellen im Texte).

Die *Veranlassung zu vorliegender Arbeit* gab der zufällige Befund von Kalkablagerungen im Muskelgewebe der vorderen Bauchwand bei der mikroskopischen Untersuchung zweier frisch geheilter Laparatomiewunden, welche in dem oben genannten pathologisch-anatomischen Institute vor einiger Zeit gemacht wurde. Diese beiden Fälle stammten aus dem Jahre 1890; einer von ihnen, welcher in der weiter unten gegebenen Tabelle unter Nr. 16 angeführt wird, erschien besonders überraschend, indem hier grössere Gruppen von Muskelfasern von der Kalkdeposition betroffen waren, so dass in den Präparaten, die mit Cochenillealaun gefärbt waren, schon mit blossem Auge die Kalkablagerungen in Gestalt dunkelrother Flecken sichtbar waren. Der zweite Fall, in der Tabelle unter Nr. 10 angeführt, enthielt bedeutend weniger Kalk in den Muskeln der Wundstelle, wobei hier die Ablagerungen einen zerstreuteren Charakter trugen und sich der Kalk nur in einzelnen von einander getrennt liegenden Muskelfasern fand.

Infolge dieser beiden Befunde wurde mir von Herrn Professor *Chiari* der Vorschlag gemacht, *in systematischer Weise die Muskel-*

Zeitschrift für Heilkunde. XVIII.

6

*verkalkung in Operationswunden* zu studieren und diese Frage auch *experimentell* anzugehen.

Das *Material*, über das ich hinsichtlich der Operationswunden verfügte, bestand in *24 Fällen von Laparotomiewunden*, mit eingeschlossen die beiden eingangs erwähnten Fälle, welche letztere mir nur in mikroskopischen Präparaten vorlagen. Die Mannigfaltigkeit dieses Materials in Bezug auf das Lebensalter und Geschlecht der betreffenden Individuen, die Art der Erkrankung und die Zeit, welche von der Laparotomie bis zum Tode verflossen war, kann aus der später folgenden Tabelle ersehen werden.

*Bei Bearbeitung dieses Materials wurde in 17 von den 24 Fällen Ablagerung von Kalk in den Muskeln des Operationsterrains gefunden.*

*Die einschlägigen Experimente wurden an Kaninchen ausgeführt und ergaben durchwegs positives Resultat.*

Was die *Methode der histologischen Bearbeitung* betrifft, so wurden alle Laparotomiewunden in 96%igem Alkohol gehärtet und darauf immer mehrere Stücke derselben in Celloidin eingebettet. Diese Stücke zerlegte ich theils in Querschnitte, theils in Flächenschnitte und wurde stets besonders auf die Nahtstellen in der Muskulatur geachtet. Gefärbt wurde entweder mit *Delafield'schem* Hämatoxylin oder mit Cochenillealaun nach *Csokor*. Die Gegenwart von Kalk wurde immer durch die Reaktion mit Schwefelsäure i. e. das Auftreten von Gyps-Krystallen bewiesen. Das eigenartige Verhalten der kalkhaltigen Muskelfasern zu den Farbstoffen gab immer schon ein sehr werthvolles Anzeichen der Anwesenheit von Kalk, wie diess auch zum Beispiel *Neuberger*<sup>1)</sup> in Bezug auf schwach kalkhaltige Theile des Nierengewebes hervorhebt. Damit allein wurde aber entgegen der Anschauung *Neuberger's* doch niemals die Diagnose der Verkalkung als vollkommen gesichert betrachtet: erstens deshalb, weil die verkalkten Muskelfasern auch nach Entfernung des Kalkes durch Säuren und sorgfältigem Auswaschen mit Wasser durch Hämatoxylin noch in einem leicht blavioletten Tone färbbar waren und andererseits weil dasselbe, was *Neuberger* auf Grund der Färbung allein für verkalkte Theile der Nieren hielt, *Werra*<sup>2)</sup> nur als Ausdruck früher vorhanden gewesenen und wieder resorbierten Kalkes ansah. So sagt dieser Autor auf pag. 207: „Der Kalkcylinder wird dabei immer

<sup>1)</sup> Ueber die Wirkung des Sublimats auf die Niere beim Menschen und beim Thiere. Beiträge z. p. Anat. und a. Path. von *Ziegler*. Bd. VI, p. 441.

<sup>2)</sup> Ueber die Folgen des vorübergehenden und dauernden Verschlusses der Nierenarterie. Virch. Arch., Bd. LXXXVIII.

schmäler und verschwindet schliesslich ganz, während die von den Kalksalzen befreiten Gewebe sich noch intensiv und gleichmässig mit dem Farbstoffe imbibieren.“ Wahrscheinlich war *Neuberger* zu seiner Meinung veranlasst worden durch die Nothwendigkeit, sich in Fällen von Anwesenheit geringer Kalkmengen zur Diagnose einzig mit dem Verhalten zu Farbstoffen begnügen zu müssen, da er in solchen Fällen durch Einwirkung von Schwefelsäure keine Gypskrystalle erhalten konnte. So sagt er p. 443: „Da es mir auffiel, dass an der Stelle nur schwach verkalkter Partien keine Krystalle zum Vorschein kamen, sobald die Säureeinwirkung in Angriff genommen worden war, so machte ich Kontrollversuche mittelst grosser und kleiner Mengen des bei der Sektion des Meerschweinchens aus Versuch X vorgefundenen Blasensteines und fand hierbei das gleiche Resultat, dass nämlich nur an Stelle grösserer Kalkmassen Gypskrystalle zum Vorschein kamen.“

Der Umstand, dass *Neuberger*, gleich wie übrigens auch ich im Beginne meiner Untersuchungen bei Anwesenheit geringer Kalkmengen keine Gypskrystalle erhalten konnte, erklärt sich augenscheinlich dadurch, dass die Krystalle sich in statu nascendi in dem das Präparat umgebenden Wasser lösen. (Die Löslichkeit des Gypses ist bekanntlich bei 0° — 525 Theile Wasser auf 1 Theil Salz, bei 38° — 466 Theile Wasser, bei 100° — 571 Theile Wasser.) Die schwere Löslichkeit oder fast völlige Unlöslichkeit des Gypses in Alkohol in Erwägung ziehend, kam ich auf den Gedanken, die Reaction mit Schwefelsäure nicht in Wasser, sondern in Alkohol zu machen, was auch von vollem Erfolge begleitet war. In vier Fällen von geringfügiger Kalkablagerung, welche sich nur mit Hämatoxylin, nicht aber mit Cochenillealaun durch eine besondere Färbung verriethen und in welchen ich bei Anwendung wässeriger Schwefelsäurelösung auf den in Wasser liegenden Schnitt keine Gypskrystalle erhalten konnte, erlangte ich letztere durch die erwähnte Abänderung des Verfahrens. Ich legte den zu untersuchenden Schnitt auf dem Objectträger in 40% Alkohol, brachte dann auf die Unterseite des Deckglases einen Tropfen einer 2,5—3%igen wässerigen Schwefelsäurelösung und bedeckte damit das Präparat. Unter steter Beobachtung durch das Mikroskop traten nach einiger Zeit an Stelle der verkalkten Muskelfasern schöne nadelförmige Gypskrystalle auf.

Tabelle der untersuchten Laparotomiewunden, angeordnet nach dem Zeitintervalle zwischen der Laparotomie und dem Exitus letalis:

Nummer des Falles	Datum der Section	Alter und Geschlecht des betreffenden Individuums	Laparotomie ante	Pathologisch-anatomische Diagnose.	Verkalkungsbefund	Grad der Verkalkung
1	13./V. 1891	52jähr. ♂	18 horas.	Peritonitis acuta diffusa e perforatione processus vermiformis koprolithiasi effecta. Laparotomia et resectio processus vermiformis horas XVIII ante mortem facta. Pneumonia lobularis. Degeneratio parenchymatosa myocardii, hepatis, renunumque.	positiv	sehr wenig
2	2./I. 1892	34jähr. ♀	3 dies	Peritonitis purulenta diffusa. Defectus adnectorum uteri lateris utriusque post salpingotomiam et ovariotomiam ante dies III factam. Degeneratio parenchymatosa myocardii, hepatis, renunum. Morbus Brighti chronicus gradus levioris. Adenomata glandulae thyreoideae.	"	viel
3	22./I. 1896	33jähr. ♀	3 dies	Suppuratio in vulnere post laparotomiam ante dies III factam. Peritonitis diffusa. Defectus uteri post exstirpationem. Pneumonia dextra Degeneratio colloidea glandulae thyreoideae. Thrombus in. v. v. ventriculi.	"	wenig
4	8./XI. 1895	40jähr. ♂	4 dies	Perinephritis suppurativa dextra ex abscessu renis dextri. Laparotomia et oncotomia dies IV ante mortem factae. Suppuratio in vulnere. Peritonitis acuta, diffusa recens. Sepsithaemia. Pneumonia lobularis bilateralis. Tuberculosis obsoleta apicum pulmonum. Morbus Brighti chronicus.	"	wenig
5	20./XII. 1890	16jähr. ♀	4 dies	Sepsithaemia. Degeneratio parenchymatosa myocardii et renunum. Steatosis hepatis. Vulnus abdominis post laparotomiam ante dies IV factam.	"	bedeuten-
6	2./X. 1891	46jähr. ♀	5 dies	Peritonitis acuta diffusa post exstirpationem myomatidis uteri et adnectorum. uteri ante dies V factam. Cicatrices colli post exstirpationem adenomatidis isthmi glandulae thyreoideae. Compressio tracheae, struma glandulae thyreoideae effecta.	"	"



					positiv	wenig
7	7./XI. 1890	32 jährl. ♀	6 dies	Tuberculosis chronica pulmonum cum bronchoectasia et gangraena circumscripta in lobo inferiori pulmonis dextri. Morbus Brighti chronicus.		wenig
8	11./II. 1892	16 jährl. ♀	6 dies	Morbus Brighti acutus. Degeneratio adiposa myocardii gradus levioris. Oedema pulmonum acutum. Vulnus post laparo-ovariotomiam.	"	"
9	16./XII. 1895	21 jährl. ♀	6 dies	Peritonitis suppurativa diffusa post extirpationem adnexorum uteri dies VI ante mortem factam. Degeneratio parenchymatosa hepatis et renum.	"	"
10	4./VII. 1890	46 jährl. ♀	7 dies	Phlegmone in ligamento lata dextro cum peritonitide pelvica post amputationem uteri propter myomata. Septhaemia.	"	"
11	20./XII. 1891	31 jährl. ♀	8 dies	Peritonitis purulenta post tentamen extirpationis uteri. Carcinoma portionis vaginalis uteri progrediens ad vesicam urinariam et ureterem utrumque. Hydronephrosis sinistra.	"	viel
12	10./VII. 1891	50 jährl. ♀	9 dies	Peritonitis purulenta ichorosa post extirpationem adeno-kystomatis ovarii sinistra ante dies IX. Pneumonia lobularis dextra. Tuberculosis obsoleta apicis pulmonis sinistri. Hydronephrosis sinistra. Haemotoma glandulae suprarenalis dextrae.	"	"
13	23./XII. 1891	69 jährl. ♀	11 dies	Abscessus parietis anterioris abdominis post laparotomiam ante dies XI factam, subsequente peritonitide purulenta diffusa. Defectus adnexorum uteri lat. sin. post extirpationem cystovarii sin. Stenosis intestini coli ex adhaesione. Tumor lienis acutus. Degeneratio parenchym. hepatis, renum et myocardii. M. Br. chr. gr. lev. Tbc. obsoleta apicum pulmonum. Hernia inguinalis indirecta sin.	"	sehr wenig
14	10./VIII. 1891	39 jährl. ♀	12 dies	Tuberculosis chronica pulmonum et glandularum lymphaticarum peribronchialium. Tuberculosis miliaris subacuta pulmonum. Pleuritis tuberculosa sinistra. Morbus Brighti recens. Degeneratio adiposa myocardii. Cicatrix in pariete abdominis ant. et in fundo uteri post sectionem caesaream a. d. XII factam. Struma parenchymatosa.	"	wenig
15	31./X. 1892	42 jährl. ♀	12 dies	Embolia arteriae pulmonalis e thrombosi v. cavae inferioris. Pelvioperitonitis supp. post extirpationem uteri propter myomata uteri.	"	sehr wenig

Nummer des Falles	Datum der Section	Alter und Geschlecht des betreffenden Individuums	Laparotomie Ante	Pathologisch-anatomische Diagnose.	Verkalkungsbefund	Grad der Verkalkung
16	11./V. 1890	21jähr. ♀	14 dies	Sarcoma globocellulare ovarii dextri, progrediens ad cervicem uteri et ad fornicem vaginae et ad rectum. Sarcoma secundarium glandularum lymphaticarum retroperitonealium. Hydronephrosis bilateralis e compressione ureterum. Pneumonia fibrinosa dextra. Marasmus universalis. Anaemia.	positiv	viel
17	24./I. 1896	84jähr. ♀	21 dies	Suppuratio in vulnere post extirpationem cystidis dermoid. ovarii sin. per laparotomiam ante dies XXI factam. Marasmus universalis. Morbus Brighti chronicus. Pneumonia fibrinosa dextra. Struma colloidea. Keratitis ulcerosa et hypopyon oculi dextri.	"	"
18	11./XII. 1898	75jähr. ♀	22 dies	Carcinoma medullare ovarii. Carcinoma secundarium peritonei, diaphragmatis et pleurae dextrae. Carcinoma secundarium glandularum lymphaticarum retroperitonealium et mediastinalium. Cicatrix post laparotomiam. Fibromata lienis.	negativ	—
19	30./VI. 1891	40jähr. ♀	31 dies	Ulcus pepticum duodeni cum arrosione arteriae gastroduodenalis subsequente haemorrhagia in tractum intestinale. Anaemia universalis. Vulnus post amputationem uteri in sanatione.	"	—
20	28./XII. 1890	48jähr. ♀	87 dies	Sarcoma textus cellulosi pelvis. Sarc. sec. peritonei. Marasmus universalis Amputatio fundi uteri propter myoma per laparotomiam XXXVII dies a. m. factam. Incisio vaginae V dies ante mortem facta.	"	—
21	4./XII. 1890	48jähr. ♀	42 dies	Pleuritis serosopurulenta sinistra ex infarctu pulmonis sin. lobi sup. Thrombosis venarum in pelvi. Ovariotomia d. ante hebd. V peracta. Cicatrices m. m. papill. v. bicuspidalis. Cholelithiasis. Cornu accessor. gl. thy. Myomata uteri.	"	—

22	22./IV. 1891	26 jähr. ♀	60 dies	Tbc. chr. circumscripta apicium pulmonum. Ulceratio tbc. intestini late extensa. Tbc. chr. gl. l. mesent. Peritonitis chr. tbc. gradus levioris. Marasmus universalis. Steatosis hepatis. Thrombosis sinuum d. matris. Bronchitis cat. et pneum. lobul bil. Erosiones haem. ventriculi. Cicatrix par. ant. abd. p. laparotomiam ante dies LX. Defectus operativus adnexorum uteri et partis ilei.	negativ
23	18./II. 1891	58 jähr. ♀	90 dies	Carcinoma secundarium ovarii dextri et peritonei post carcinoma ovarii sinistri ante menses III exstirpatum. Hydrops ascites. Hydrothorax sin. cum compressione pulmonis sin.	"
24	30./XII. 1891	59 jähr. ♀	6 annos	Tuberculosis chr. pulmonum cum phthisi. Peritonitis tuberculosa chronica. Ulcus tuberculosum tracheae. Defectus adnexorum uteri lateris. d. et cicatrix abdominis p. laparotomiam propter cystoma ovarii d. ante annos VI.	"

Bei der *mikroskopischen Beschreibung* will ich so vorgehen, dass ich zunächst über die Fälle geringer Kalkablagerung, dann über die Fälle bedeutenderer solcher berichte und schliesslich die Fälle schildere, in denen es bereits zu Resorption des Kalkes gekommen war.

Fall 4 soll als Beispiel eines Falles *geringer Kalkablagerung* dienen. Alle drei Stellen der 4 Tage ante mortem gesetzten Laparotomiewunde, von denen ich hier Schnitte anfertigte, ergaben positives Resultat. Auf den Querschnitten sah man, wie das Corium in mässigem Grade mit Leukocyten infiltriert war, welche sich besonders in den Lymphräumen angehäuft hatten. Eine stärkere leukocytäre Infiltration fand sich im Unterhautbindegewebe und im intermusculären Gewebe. In der Muskelschichte bemerkte man Reste von Seidennähten, um welche herum sich in ziemlich weiter Ausdehnung eine dichte Anhäufung von Leukocyten befand. Kalkablagerung in den Muskeln zeigte sich nur in der Umgebung einer der in der Muskulatur gelegenen Nähte, wobei die quergeschnittenen Muskelfasern fast gar nicht oder nur leicht in ihrem Durchmesser vergrössert erschienen. Bei der Färbung mit Hämatoxylin boten diese Muskelfasern bläuliche Färbung. Die Muskelfasern in den übrigen Partien der Schnitte waren entweder nicht verändert, oder an den Stellen der stärkeren kleinzelligen Infiltration vergrössert, homogen, stellenweise in einzelne Schollen zerfallen, entsprechend einer colloidnen Metamorphose. Mit Cochenillealaun färbten sich die verkalkten Muskelfasern nicht stärker.

Die Fälle 1, 3, 9 bezogen sich ebenso, wie der eben erst beschriebene Fall 4 auf geringfügige Kalkablagerungen in der Muskulatur im Bereiche der Nahtstellen.

Den ersten Hinweis auf die Gegenwart von Kalk gab auch hier nur das Hämatoxylin und wurde die Verkalkung durch die Reaktion mit Schwefelsäure bestätigt. Auch in diesen Fällen lokalisierte sich die Kalkablagerung um die Nähte herum; sie unterschieden sich vom Fall 4 dadurch, dass hier die Kalkablagerung vorwiegend in zu Schollen zerfallenen Muskelfasern auftrat. Die Eiterung in der Umgebung der Nähte war hier weniger stark ausgesprochen.

Fälle mit *bedeutenderer Kalkablagerung*: Als Beispiele führe ich hier an die Fälle 12 und 16. Fall 12 bezog sich auf eine 9 Tage a. m. ausgeführte Laparotomie. In den durch die Muskulatur führenden Flächenschnitten von der Laparotomienarbe verriethen sich die verkalkten Partien der Muskeln schon für das freie Auge durch ihre stärkere Färbung sowol mit Hämatoxylin als mit

Cochenillealaun. In der Umgebung der Nähte fand sich in geringer Ausdehnung Anhäufung von Leukocyten und weiter die Kalkablagerung in der Muskulatur. An den Stellen, wo die Muskelfasern längs getroffen waren, sah man, wie dieselben homogen wurden, leicht verdickt erschienen und dann in ihnen Kalk in grosser Menge auftrat, wobei einige der Fasern an den Stellen der Kalkablagerung knopfförmig anschwellen. An quergeschnittenen verkalkten Muskelfasern war zu erkennen, dass dieselben durch das Hämatoxylin und den Cochenillealaun viel stärker gefärbt waren, entweder gleichmässig den ganzen Querschnitt betreffend, oder aber nur an der Peripherie, so dass das Centrum dann völlig ungefärbt erschien oder zuweilen eine schwarze, körnige Beschaffenheit zeigte. Stellenweise traf man auch Ablagerungen von Kalk in zu Schollen zerfallenen Muskelfasern, sowie hie und da in deutlich verkleinerten Muskelfasern. In grösserer Entfernung von den Nähten bemerkte man keine Muskelverkalkung mehr.

Fall 16 betraf eine 14 Tage ante mortem ausgeführte Laparotomie.

In der Haut und im Unterhautzellgewebe dokumentierte sich die Stelle des Bauchschnittes durch nichts mehr; die Muskelschichte hingegen war von einer deutlichen Narbe durchzogen, in deren Umgebung an mit Cochenillealaun gefärbten Präparaten die Verkalkungsherde in der Muskulatur durch ihre dunkle Farbe sich abhoben. Mikroskopisch erschienen im Allgemeinen die Muskelfasern fast überall mit gut erhaltenen Kernen versehen und sah man an den längs- oder schräggetroffenen Fasern noch eine gut ausgeprägte Quer- und Längsstreifung. Inmitten der Muskelfasergruppen bemerkte man da und dort Muskelfasern, welche intensiv dunkelroth gefärbt waren — es waren dies die Stellen der Kalkablagerung. Diese Muskelfasern zeigten in den Querschnitten sehr verschiedenartige Figuren — Kreise, Ellipsen, Drei- und Vierecke und auch Polygone und übertrafen die benachbarten Muskelfasern an Grösse um das vier- bis sechsfache. Diese verkalkten Muskelfasern lagen entweder innerhalb stärker entwickelten Bindegewebes, oder aber sie grenzten direkt an benachbarte normale Muskelfasern an. Die Mehrzahl der verkalkten Muskelfasern bestand auf dem Querschnitte aus einem dicken intensiv gefärbten Ringe, welcher zuweilen eine radiäre Streifung zeigte und nach innen zu eingekantet erschien. Dieser Ring umgrenzte ein Centrum, welches entweder ganz hell, fast durchsichtig war, oder Häufchen einer roth gefärbten körnigen Masse enthielt, zu welcher sich an einigen Stellen noch Häufchen einer schwarzen körnigen Substanz gesellten. Letztere

nahm zuweilen den centralen Raum vollständig ein, wodurch dieser dann ganz undurchsichtig erschien. Ausserdem fanden sich auch stark vergrösserte Querschnitte von Muskelfasern, welche gleichmässig intensiv roth gefärbt waren. Endlich bemerkte man noch vereinzelte gar nicht vergrösserte und nur gleichmässig intensiver gefärbte Fasern, die aber auch als verkalkt sich erwiesen. In Bezug auf die Lagerung der verkalkten Muskelfasern in den Muskelbündeln liess sich bemerken, dass sie hauptsächlich am Rande der Muskelbündel lagen. Die bedeutendsten Kalkanhäufungen fanden sich in der Nähe des Peritoneums. Jene Muskelfasern, welche zwischen verkalkten Muskelfasern lagen, erschienen zusammengedrückt und waren einzelne fast vollständig atrophirt.

Fall 11 zeigte eine ebenso reichliche Kalkablagerung in den Muskelbündeln, welche in der Umgebung der Nähte lagen, wie der Fall 12 und 16.

Ausser verkalkten Fasern, welche vollständig ihre Form erhalten hatten, bemerkte man hier auch stellenweise sehr reichliche zerfallene verkalkte Muskelfasern.

Die Fälle 2, 5, 6 boten dieselben Formen der Kalkablagerung dar, wie die eben beschriebenen, und unterschieden sich blos in gradueller Hinsicht, indem der Grad der Verkalkung bei ihnen etwas geringer war.

Fall 7 repräsentiert die Fälle von *Muskelverkalkung mit beginnender Resorption*. In den Querschnitten der Wunde, welche 6 Tage a. m. gesetzt worden war, bemerkte man in der Umgebung der Nahtstellen starke leukocytäre Infiltration und zwar auch in der Muskulatur, welche letztere stellenweise dadurch vollständig ersetzt war. An solchen stark infiltrierten Stellen fanden sich einzelne bedeutend verschmälerte, weit getrennt von einander liegende Querschnitte von verkalkten Muskelfasern.

Grössere Kalkablagerungen erschienen an Stellen geringerer leukocytärer Infiltration und sah man hier ausser einzeln liegenden theils verkleinerten, theils aber auch unbedeutend vergrösserten verkalkten Muskelfasern, auch eine herdförmige Lagerung einer grösseren Zahl von verkalkten Muskelfasern. Letztere waren hiebei oft in einzelne Schollen zerfallen.

Die Fälle 10, 14, 17 gehörten ihrem Charakter nach zu dem soeben beschriebenen Falle 7.

Fall 8 (Laparatomie 6 Tage ante mortem) zeigte ein *späteres Stadium der Resorption* im Bereiche der Muskelverkalkung. Um die Nähte in der Muskulatur fanden sich einerseits colloid degenerierte Muskelfasern, andererseits in Granulationsgewebe eingebettete be-

deutend verkleinerte verkalkte Muskelfasern. Ganz gleiche Befunde gaben der Fall 13 und 15.

In den übrigen sieben Fällen von Laparotomiewunden, die ich untersuchte, habe ich keinen Kalk in den Muskelfasern finden können. Ueberhaupt wiesen sie nichts Bemerkenswerthes auf, nur dass häufig an Stelle des Muskelgewebes Granulationsgewebe oder schon faseriges Bindegewebe gefunden wurde, je nach der Zeit, die von der Laparotomie bis zum Tode verflossen war. In mehreren Fällen fanden sich Riesenzellen in der Umgebung der Nähte.

Auf Grund der Ergebnisse der eben geschilderten mikroskopischen Befunde von Laparotomiewunden kommt man in Bezug auf die Ablagerung von Kalk in den Muskelfasern solcher Wunden zu folgenden *Schlüssen*:

Der Kalk lagert sich in den Muskelfasern, hauptsächlich in der Umgebung der Nähte ab, wobei er zuweilen bedeutende Strecken einnimmt.

Die verkalkten Muskelfasern erscheinen dabei ganz gewöhnlich vergrößert, wobei man im Allgemeinen sagen kann, dass die Vergrößerung der Fasern proportional der Menge des in ihnen abgelagerten Kalkes ist, so dass sie in den Fällen mit besonders reichlicher Kalkablagerung auch am grössten erscheinen. Die verkalkten Muskelfasern können jedoch auch, allerdings ist das seltener, verkleinert sein. Unseres Erachtens nach handelt es sich dann schon immer um ein Resorptionsstadium.

Neben verkalkten Muskelfasern, welche völlig ihre Form erhalten haben, finden sich in allen Fällen auch solche, die ganz oder doch theilweise in Stücke zerfallen sind, in welchen aber durch Färbung und Reaction das Vorhandensein von Kalk nachgewiesen werden kann. Ihrer Dicke nach gleichen solche Fasern entweder den nächst benachbarten normalen Fasern, oder aber sie erscheinen bedeutend verkleinert. In Fällen von geringfügiger Kalkablagerung stechen solche verkalkte zerfallene Muskelfasern durch ihre besonders intensiv dunkelblaue Tinction mit Hämatoxilin hervor.

In Fällen baldigen Eintrittes des Todes nach der Laparotomie liegen die verkalkten Muskelfasern inmitten homogener, zuweilen zu einzelnen Schollen zerfallener Muskelfasern; bei späterem Eintritt des Todes findet man sie in Granulationsgewebe eingebettet, welches die Muskelbündel ersetzt.

Die Kalkablagerung findet in colloid degenerierten Muskelfasern statt. Dieses kann man einerseits an Längsschnitten sehen, wo die colloid degenerierte Muskelfaser sich verdickt und in der

verdickten Partie dann die Kalkablagerung beginnt, andererseits findet man in Querschnitten verschiedene Stadien der Kalkablagerung in colloid degenerierten Muskelfasern, beginnend mit ganz geringfügigen wolkigen Trübungen in einem hellen, homogenen Querschnitte, bis zu dunklen undurchsichtigen Massen. Der Umstand, dass nach Entfernung des Kalkes durch Säuren und folgende Färbung mit Hämatoxylin, die verkalktgewesenen Muskelfasern sich dennoch mit einem bläulichen Tone färben, spricht auch für ihre frühere colloide Degeneration.

Was nun die Menge des abgelagerten Kalkes im Allgemeinen und das Verhalten der verkalkten Muskelfasern zu Farbstoffen anbetrifft, so halten wir für nothwendig, folgendes zu bemerken.

Unbedeutende Mengen Kalkes, wie sie sich in den Fällen 1, 3, 4, 9 fanden, erscheinen in ungefärbten Präparaten in Form leichter diffuser Trübungen in den Quer- oder Längsschnitten der Muskelfasern, welche nach Hinzufügen von Essigsäure, Salzsäure oder concentrirter Schwefelsäure spurlos verschwinden und erst nach Behandlung mit Alkohol und Schwefelsäure in der früher erwähnten Weise Gypskrystalle erkennen lassen. Hämatoxylin färbt sie mit bläulich-röthlichem Schimmer, Cochenillealaun färbt sie gar nicht. Bedeutendere Ablagerungen erscheinen als undurchsichtige Massen, welche bei Einwirkung von Säuren von der Peripherie her langsam verschwinden und auch mit concentrirter Schwefelsäure Gypskrystalle geben. Hämatoxylin färbt sie in einem blauvioletten bis röthlich schimmernden Ton, Cochenillealaun intensiv gesättigt roth. In den gefärbten Präparaten zeigen sich die verkalkten Muskelfasern entweder gleichmässig intensiv gefärbt, oder aber nur im Centrum oder der Randpartie stark gefärbt, während der übrige Theil homogen erscheint und ebenso schwach gefärbt ist wie die nebenliegenden colloid degenerierten Muskelfasern; endlich sieht man Formen, wo bei intensiv gefärbter Peripherie im Centrum eine schwarze, körnige Masse wahrzunehmen ist.

Kalkablagerungen im Fett- und Bindegewebe haben wir in unseren Präparaten nie sehen können. Fast in allen Fällen fand sich eine mehr oder weniger deutlich ausgesprochene kleinzellige Infiltration des Unterhautzellgewebes und des intermuskulären Bindegewebes und beobachtete man eine zuweilen ziemlich bedeutende Anhäufung von Leukocyten in der Umgebung der Näfte. Eine mässige kleinzellige Infiltration scheint die Kalkablagerung in die Muskelfasern nicht zu beeinträchtigen, wogegen es den Eindruck macht, dass eine reichlichere Eiterung dieselbe ungünstig beeinflusst.



Die Lokalisation der verkalkten Muskelfasern in der Umgebung der Nähte, welche in fast allen von uns untersuchten Fällen eine ganz manifeste war, schloss ein zufälliges Zusammentreffen dieser beiden Momente aus und sprach für das Bestehen eines ursächlichen Zusammenhanges zwischen den Nähten einerseits und der Kalkablagerung in den Muskelfasern andererseits, welcher Connex auch in schlagender Weise durch *Versuche an Kaninchen* bestätigt wurde, zu deren Beschreibung ich jetzt übergehe.

Die Versuche wurden auf folgende Weise ausgeführt: Als Versuchsstelle dienten die Muskeln des Rückens. Nachdem an der betreffenden Stelle die Haare sorgfältig entfernt worden waren, wurde durch einen Längsschnitt die Haut und darauf die darunter liegende Muskelschichte, dem Verlaufe der Muskelfasern folgend, gespalten. An einer oder zwei Stellen wurden die Muskeln im Bereiche der Schnittränder mit einer Pincette gequetscht und darauf die Wunde durch Nähte wieder vereinigt, wobei entweder Haut und Muskeln gleichzeitig gefasst wurden (Experiment I), oder aber Muskeln und Haut gesondert genäht wurden (Experimente II und III). Nach vollständiger Vernähung wurde die Wunde mit Jodoformcollodium gedeckt. Als Desinfectionsmittel wurde bei der Operation Thymol (1:1000) angewandt. Eine Woche nach der Operation wurden die Kaninchen durch Chloroform oder Aether getödtet. Die herausgeschnittenen Muskelstücke wurden sofort in 96%igen Alcohol gebracht und darauf nach Celloidineinbettung mikroskopisch bearbeitet. Es wurden im ganzen drei Versuche ausgeführt. Beim ersten und dritten Experimente erhielt ich eine gut heilende Wunde ohne Eiterung, im Versuche II kam es zu Eiterung sowohl zwischen Haut und Muskeln, als auch um die Nähte herum in den Muskeln selbst.

Tabelle der Versuche:

Versuchsthier	Grösse des- selben	Tag der Operation	Bemer- kungen be- züglich der Operation	Tag der Tödtung	Befund an der Operationsstelle	Verkalkung	Grad der- selben
Kaninchen I	klein	9./XII. 95	Muskelquet- schung an 2 Stellen. Eine durch die Muskula- tur gehende Naht.	16./XII. 95	Die Muskel- wunde ist gut geheilt, ohne eine Spur von Eiterung	Positiv	Sehr reich- lich

Versuchsthier	Grösse des- selben	Tag der Operation	Bemer- kungen be- züglich der Operation	Tag der Tödtung	Befund an der Operationsstelle	Verkalkung	Grad der- selben
Kaninchen II	gross	4./I. 96	Muskelquet- schung an 1 Stelle. 2 durch die Muskulatur gehende Nähte.	11./I. 96	In der Wunde be- steht Eiterung, bedingt durch Strepto- und Staphylo-Kokken	Positiv	in Spuren
Kaninchen III	gross	5./II. 96	Wie beim Versuche II.	11./II. 96	Muskel- und Haut-Wunde sind gut verheilt	Positiv	reich- lich

Beschreibung der von den Versuchsthieren gewonnenen mikro-  
skopischen Präparate:

*Kaninchen I.* Schnitte parallel dem Verlaufe der Muskel-  
fasern. Färbung mit Cochenillealaun. Das intermusculäre Binde-  
gewebe ist überall, namentlich in der Umgebung der Nahtstelle  
kleinzellig infiltriert. Dabei findet sich in den in der unmittel-  
baren Nähe der Naht gelegenen, vergrösserten Muskelfasern eine  
verhältnissmässig geringe Kalkablagerung, wogegen man in etwas  
grösserer Entfernung von der Naht eine starke Kalkablagerung  
bemerkt, welche viele nebeneinander gelegene Fasern betrifft. Die  
Formen der verkalkten Muskelfasern gleichen vollständig den beim  
Menschen gefundenen. Die beiden Stellen an denen eine Quetschung  
stattgefunden hatte, liessen sich nicht mehr bestimmen.

*Kaninchen II.* Schnitte parallel dem Verlaufe der Muskel-  
fasern. Färbung mit Hämatoxylin nach *Delafeld*. Starke Eiterung  
in der Umgebung der Nähte, welche in grosser Ausdehnung die  
Muskelfasern zerstört hat. Nur in einzelnen Fasern, welche in  
nächster Nähe der Nähte liegen, lässt sich in einigen Schnitten  
das Vorhandensein von Spuren von Kalk constatieren.

*Kaninchen III,* Schnitte parallel dem Verlaufe der Muskel-  
fasern; Färbung mit Cochenillealaun. In der Umgebung der Nähte  
findet sich junges zellenreiches Bindegewebe, in welchem viele  
Stücke von colloiddegenerierten Muskelfasern bemerkbar sind; etliche  
von diesen sind intensiv dunkelrot gefärbt und geben mit Schwefel-  
säure Gypskristalle. Die verkalkten Muskelfasern, von denen die  
einen im Quer-, die anderen im Längsschnitte erscheinen, sind

nicht vergrössert und besitzen eine bedeutend intensiver gefärbte Peripherie, während man in ihren helleren Centren stellenweise schwarze Körnchen bemerkt. In der Nachbarschaft einer der Nähte liegt eine bedeutend vergrösserte, an ihrer Peripherie intensiv gefärbte Muskelfaser, in deren Centrum eine grosse Zahl schwarze Körnchen liegt. Ausserdem finden sich in der Nähe der Nähte inmitten der Muskelgruppen viele Riesenzellen. An den übrigen Stellen bieten die Muskeln nichts besonderes dar. In der Gegend der Quetschung durch die Pincette lässt sich kein Kalk constatieren. Die Stelle der Quetschung documentiert sich durch blässere Färbung und durch Muskelfasern, welche stellenweise zerklüftet erscheinen.

Die Geringfügigkeit der Kalkablagerung im Versuche II war augenscheinlich durch die starke Eiterung in der Umgebung der Nähte bedingt worden, in Folge welcher Muskelfasern in grosser Menge zerstört worden waren.

So hatte also auch durch die Experimente die Kalkablagerung in den Muskeln in der Umgebung von Nähten demonstriert werden können.

Nachdem somit das Bestehen einer unzweifelhaften *Abhängigkeit zwischen dem Prozesse der Kalkablagerung einerseits und den Nähten andererseits* erwiesen erscheint, tritt eine Frage heran, welche allerdings nur mit Wahrscheinlichkeit beantwortet werden kann, *wodurch nämlich diese Abhängigkeit bedingt* sein könnte. Einen Einfluss der Nähte auf die umgebenden Gewebe, kann man sich im gegebenen Falle nach zwei Richtungen hin vorstellen, einerseits durch den mechanischen Insult, welcher durch das Anlegen der Nähte hervorgerufen wird, andererseits durch eine Störung des örtlichen Blutkreislaufes, welche durch die Naht bewirkt wird, die nicht nur als Fremdkörper inmitten der lebenden Gewebe liegt, sondern auch eine Verengung oder völlige Verschlussung des Lumens einzelner Gefässe bedingt. Alles ausschliesslich auf den mechanischen Insult zurückzuführen, wäre augenscheinlich unrichtig, denn dann hätten erstens auch jene Autoren, die über die Regeneration der Muskeln arbeiteten, wobei sie das Muskelgewebe verschiedenen Schädigungen aussetzten, Kalk in denselben finden müssen. Weiter hätten auch wir an den Stellen der durch die Pincette im Muskelgewebe hervorgerufenen Quetschungen Kalk gefunden. Infolgedessen neigen wir mehr dazu, dem zweiten Momente, also der *Störung des örtlichen Blutkreislaufes*, eine grössere Bedeutung zuzumessen, wobei es uns scheint, dass dieselbe gerade in der Umgebung der Nähte die Kalkablagerung besonders begünstigt. Da eine Störung des Blutkreislaufes im eben erst erwähnten Sinne in allen Fällen statt-

finden wird, wo ein Schnitt in den Muskeln hinterher genäht wird, so wird auch jedesmal eine Ablagerung von Kalk als nothwendige Folge dieser Bedingungen eintreten müssen. Aus dieser Behauptung folgt nun auch, dass die Abwesenheit von Kalk in den sieben letzten Fällen unserer Untersuchungsreihe durch die schon vor dem Tode eingetretene Resorption desselben erklärt werden muss, womit auch ihre Stellung in der Reihe der Fälle stimmt, indem in diesen sieben Fällen durchwegs schon längere Zeit seit der Operation verflossen war. Dazu kommt noch der Umstand, dass in den meisten Fällen mit einem positiven Ergebnis in Bezug auf Kalkablagerung Formen von verkalkten Muskelfasern gefunden wurden, welche nur als in verschiedenen Stadien der Resorption des Kalkes befindlich, gedeutet werden konnten. Ich meine damit die oben beschriebenen stark verkleinerten kalkhaltigen Muskelfasern, welche sich an verschiedenen Stellen der Schnitte fanden und deren Natur erst bei starker Vergrößerung richtig erkannt werden konnte. Diese verkleinerten Formen verkalkter Muskelfasern stellen unserer Ansicht nach nichts anderes dar, als atrophierende Formen derselben. In weiter vorgerückten Stadien der Resorption finden sich dann vorherrschend diese verkleinerten Fasern, während in früheren Stadien neben ihnen noch verkalkte Muskelfasern gewöhnlicher Dimension und bedeutend vergrößerte kalkhaltige Muskelfasern vorhanden sind, und daneben überdies stellenweise in einzelne Schollen zerfallene, verkalkte Fasern gesehen werden können. Letztere Formen werden augenscheinlich leichter resorbiert, als die in ihrem Zusammenhange erhaltenen verkalkten Muskelfasern, wenigstens finden sie sich niemals mehr in vorgerückteren Stadien der Resorption.

Eine deutlich ausgesprochene Resorption kann mitunter schon früh eintreten: so zeigte sie der Fall 7 am sechsten Tage nach der Operation und bot der Fall 8, in welchem auch sechs Tage seit der Operation verflossen waren, bereits das Bild einer bedeutend vorgerückteren Resorption. Ob eine Resorption des Kalkes stattfinden kann, ohne dass auch die Muskelfasern schwinden, also mit Erhaltung der letzteren, können wir auf Grund unserer Fälle nicht entscheiden, obgleich wir an einigen Stellen in den vergrößerten homogenen Fasern, bald am Rande, bald in der Mitte derselben in Gestalt von Wölkchen, rot oder blau — je nach dem angewandten Farbstoffe — etwas stärker gefärbte Stellen fanden, welche möglicherweise die Reste einer Kalkinfiltration darstellen. In den letzten sieben Fällen, wo bereits kein Kalk mehr vorgefunden wurde, bemerkte man in der Umgebung der Narbe — der

Stelle des früheren Schnittes — fast gar keine Muskelfasern mehr, und erschienen sie durch Granulationsgewebe ersetzt.

Wenn wir auch nach dem Gesagten die Kalkablagerung in den Muskelfasern als abhängig von durch die Nähte bedingten Störungen des örtlichen Blutkreislaufes ansehen, womit auch die Versuche an den Kaninchen stimmen, so ist es doch auch Aufgabe, den etwaigen *Einfluss des Allgemeinzustandes auf die Muskelverkalkung* zu untersuchen. Diesbezüglich ist zu bemerken, dass ein solcher Einfluss *nicht constatirt* werden konnte. Die Fälle von chronischer Nephritis oder Tuberculosis oder von bösartigen Neoplasmen (Krebs, Sarkom) unterschieden sich in nichts bezüglich der Muskelverkalkung von den Fällen, wo solche chronische Erkrankungen nicht vorhanden waren. Dasselbe lässt sich auch von den acuten pathologischen Veränderungen sagen, wie von der Pneumonie, der acuten Nephritis und der Peritonitis. Ein Einfluss auf die Menge und Art der Kalkablagerung konnte bei keiner dieser Erkrankungen nachgewiesen werden.

Was den *Zustand der Wunde* anbetrifft, so war auch diessbezüglich kein besonderer Einfluss auf die Kalkablagerung bemerkbar. Sowol in Wunden, die glatt geheilt waren, als in solchen, welche Infectionerscheinungen zeigten, waren die Verhältnisse die gleichen. Nur sehr starke Eiterung scheint die Verkalkung in den Muskeln zu hemmen, in welcher Hinsicht ich auf das Thierexperiment II verweise.

Wenn wir die *Litteratur* auf die Frage nach Kalkablagerung in quergestreiften Muskeln untersuchen, so haben wir in erster Linie zu erwähnen einen Fall, der von *Meyer*<sup>1)</sup> ausführlich beschrieben wurde. Ich will ihn hier mit den Worten des Autors anführen: „N. N, 48 Jahre alt, hatte vor 11 Jahren ohne nachweisliche Ursache beinahe plötzlich seinen Fuss durch Gangraen verloren, indem dieser ihm unter heftigen Schmerzen innerhalb drei Stunden erkaltete und brandig wurde. Nach Abstossung des Brandigen, wurde der Astragalus, welcher zurückgeblieben war, noch von dem behandelnden Arzte entfernt. Da die Hautwunde sich nicht schloss, sondern stets eiterte, suchte er jetzt Hülfe in der Amputation, welche denn auch in der chirurgischen Klinik unter dem Knie ausgeführt wurde.“ Die Untersuchung der Arterien und Nerven erwies, dass letztere an der Erkrankung nicht theiligt waren.

„Die wichtigste Veränderung aber betraf die Muskeln und

<sup>1)</sup> Zeitschrift f. rationelle Medicin von *Henle* und *Pfeuffer*, Bd. I. 1851.

Sehnen. Von den Muskeln waren die *M. M. gastrocnemii*, der *Soleus*, *M. tibialis posticus* und der *Flexor halucis longus* in höchstem Grade geschwunden und unbedeutend an Masse und liessen dabei kaum mehr den Bau eines Muskels erkennen, indem sie bleich waren und nur an wenig Stellen noch eine Andeutung faserigen Baues zeigten. Das Mikroskop wies Zellgewebfasern und leere Muskelfaserschläuche als Bestandtheile derselben nach“ . . . „Die anderen Muskeln, nämlich der *M. flexor dig. communis longus*, *peroneus longus et brevis*, *tibialis anticus*, *extensor halucis longus*, *extensor digitorum communis longus* boten folgende merkwürdige Veränderungen dar. Sie waren weniger geschwunden, als die vorhergenannten, waren aber von Farbe weissgelb, oft mit Annäherung an das orangefarbene. Dabei fühlten sie sich ausserordentlich fest an. Ihre Sehnen hatten zwar von aussen beinahe das gewöhnliche Aussehen, waren dabei aber in ihrer Gestalt durchaus nicht verändert, namentlich *zeigten erstere den charakteristischen faserigen Bau auf das deutlichste*. Bei Verletzungen durch Einschneiden oder Brechen zersplitterten Muskelsubstanz sowol als Sehnensubstanz in dünne harte Stäbchen, ähnlich wie Asbest. Die mikroskopische Untersuchung solcher Trümmer der Muskelsubstanz zeigte nun kleine Säulen von 0,0015 — 0,03““, welche bei durchfallendem Lichte schwarz, bei auffallendem dagegen glänzend weiss erscheinen, sie waren dem Ansehen nach aus aggregierten Körnchen gebildet, doch waren sie auch *oft ganz oder stellenweise homogen durchsichtig*. Es konnte kein Zweifel sein, dass diese Säulenstücke Trümmer von verknöcherten Muskelfasern seien, und der Beweis für die Richtigkeit dieser Ansicht wurde dadurch geliefert, dass jene Säulchen durch Zusatz von Salzsäure unter vieler Luftentwicklung meistens wieder das Ansehen der quergestreiften Muskelfasern erhielten, und zwar, ohne dabei an Durchmesser abzunehmen. Ich hebe diesen Umstand besonders hervor, weil durch ihn die Meinung abgeschnitten wird, als hätten etwa die Kalktrümmer die Muskelfasern nur von aussen bedeckt. Es war die Muskelfaser selbst, welche verändert war, und zwischen den Muskelfasern fand sich keinerlei Ablagerung. An solchen Muskelfasern, welche noch nicht vollständig verknöchert waren, konnte man die Ablagerung einzelner Kalkkrümel im Inneren der Muskelfaser deutlich sehen. Muskeln und Sehnen waren dabei in ihrer Gestalt durchaus nicht verändert und namentlich zeigten erstere den charakteristischen faserigen Bau am deutlichsten.“ „Wir haben in dem beschriebenen Verhalten (sagt weiter der Autor) der Muskel- und Sehnensubstanz ein merkwürdiges Beispiel von Imprägnierung

unveränderter Elementartheile, welche nicht einfache Zellen sind, mit Kalksalzen.“

Dieser eben angeführte Fall ist gewiss höchst beachtenswerth. Die Auffassung derselben durch *Meyer* widerspricht aber nicht nur den von uns erhaltenen Resultaten, sondern auch den Ansichten der Autoren, wie wir weiter unten zeigen werden, über den Process der Kalkablagerung im Allgemeinen, welche alle annehmen, dass der Kalkablagerung immer eine Schwächung oder Störung der Ernährung des Gewebes vorangegangen sein muss. *Meyer* behauptet im Gegentheil und hebt das gerade besonders hervor, dass in seinem Falle die verkalkten Muskelfasern nach der Entfernung des Kalkes wieder vollständig normal erschienen und dass es sich hier um ein merkwürdiges Beispiel von Imprägnierung unveränderter Elementartheile handle. Wir haben in keinem Falle, wie schon oben erwähnt, weder nach der arteficiellen Entkalkung, noch bei geringgradiger Kalkablagerung sehen können, dass die Quer- oder Längsstreifung an den verkalkten Muskelfasern erhalten geblieben wäre. *Meyer* bemerkt, dass Trümmer der Muskelsubstanz auch oft ganz oder stellenweise homogen durchsichtig waren. Dies waren wol die noch nicht verkalkten colloid degenerierten Muskelfasern, welche regelmässig in allen unseren Fällen, wo eine Verkalkung konstatiert werden konnte, neben den verkalkten Muskelfasern vorkamen.

Als Ursache für die Verkalkung der Muskelfasern im *Meyerschen* Falle muss augenscheinlich die Störung des örtlichen Blutkreislaufes angesehen werden.

*C. O. Weber* sagt in seinem Aufsätze über Verkalkung<sup>1)</sup> folgendes: „Allerdings ist aber die Verkalkung oft der regelrechte Vorläufer der eigentlichen Verknöcherung, namentlich, wenn dieselbe in einem Gewebe stattfindet, welches schon vorher eine osteoide Umwandlung erfahren hatte.“ *Weber* verweist dabei auf seine Fig. 42, welche „verkalkte Muskelfasern aus einem Gastrocnemius“ darstellt, „wo dann der Knochen direkt unter Aufnahme der Kalksalze in die Gewebe selbst aus diesen hervorgeht“. Dieser Hinweis auf die Zeichnung zeigt, dass *Weber* eine Verkalkung des *M. gastrocnemius* beobachtet hat. Weiter auf Seite 316 bemerkt *Weber*: „In den letzteren (den Muskeln) lassen sich wie aus versteinertem Holze die verkalkten Muskelspindeln in Form kleiner splittriger Massen auslösen, was besonders deutlich bei den Muskelzellen der Arterienhäute ist, jedoch in ähnlicher Weise auch bei der Verkalkung animalischer Muskeln vorkommt. *Die Querstreifung*

<sup>1)</sup> Handbuch der allgemeinen und speciellen Chirurgie von *Pitha* und *Billroth*. I. Band, I. Abtheilung, pag. 315.

*der Letzteren ist völlig verschwunden* und die Muskelkerne nicht mehr erkennbar. Das versteinerte Primitivbündel bildet in seiner Form vollkommen erhalten eine starre cylindrische Masse.“

Die übrigen Autoren, welche Verkalkung der Muskulatur erwähnen, äussern sich über dieselbe nur ganz nebenbei, wobei die einen diese Erscheinung ausdrücklich für eine verhältnissmässig seltene erklären, die anderen sich auf die blosser Erwähnung beschränken, dass eine Kalkablagerung unter anderem auch in querstreiften Muskelfasern stattfinden könne. So schreibt z. B. *Rokitansky* in seinem Lehrbuche der pathologischen Anatomie B. II. 1856 auf p. 230 „eine eigentliche Verknöcherung d. i. eine auf vorläufige geeignete Umwandlung der Muskelfaser folgende Verknöcherung derselben, der zu Folge sie zu einem steifen, spröden, glasartig brüchigen Stäbchen geworden ist, kommt selten vor“. *Laboulbène*<sup>1)</sup> sagt: „La dégénérescence calcaire des fibres striées est rare chez l'homme. Elle a été signalée par *Meyer* et *Rokitansky* dans le coeur et dans les muscles des extrémités.“ Im selben Sinne sprechen sich auch *Paulicky*<sup>2)</sup> und *Rindfleisch*<sup>3)</sup> aus. *Ziegler*<sup>4)</sup> erwähnt das Vorkommen von Muskelverkalkung in der Umgebung eingedickter Abscesse und in entzündlichen Schwielenbildungen.

Verhältnissmässig häufiger fand man eine Verkalkung der Muskeln des Herzens. Von den uns bekannten Fällen wollen wir nur den Fall von *Rokitansky*<sup>5)</sup> hier erwähnen, welcher allerdings von *Meyer* in Zweifel gezogen wird, ferner einen Fall von *Heschl*.<sup>6)</sup> Ausserdem erwähnt *v. Recklinghausen* in seinem Handbuch,<sup>7)</sup> dass er ebenso wie *Coats* Kalkablagerung in den Muskeln des Herzens gesehen hat.

Schliesslich möchte ich noch auf die *Ansichten* eingehen, welche in der Literatur über die Natur der Kalkablagerung und über das Schicksal der verkalkten Gewebe ausgesprochen worden sind. Die Mehrzahl der Autoren sieht in der Verkalkung einen Process rein örtlicher und secundärer Natur; der Kalk lagert sich nach Ansicht der Autoren grösstentheils in Geweben ab, die durch irgend welche Ursachen in ihrer nutritiven Function gestört sind.

<sup>1)</sup> Nouveaux éléments d'anatomie pathologique, 1879, p. 952.

<sup>2)</sup> Wiener medic. Wochenschrift, 1867, p. 1637.

<sup>3)</sup> Lehrbuch der path. Gewebslehre, 1867—69, p. 589.

<sup>4)</sup> Lehrbuch der spec. path. Anatomie, 1895, p. 247.

<sup>5)</sup> Zeitschrift d. k. k. Gesellschaft für Aerzte zu Wien, 1848.

<sup>6)</sup> Oesterreich. Zeitschrift für praktische Heilkunde, VII. 1861.

<sup>7)</sup> Handbuch der allg. Pathologie des Kreislaufes und Ernährung, p. 392.



Unter den Ursachen werden angeführt chronische und acute Entzündungen, Tuberculose, Hämorrhagien, Quetschung, Zerkümmerung, endlich verschiedene Vergiftungen, wie durch Sublimat, Alkohol, Wismuth, Phosphor. Letztere beziehen sich auf die Kalkablagerung in den Nieren. Als Störungsform der nutritiven Function der Gewebe, welche als Ort der Kalkablagerung dienen, wird jetzt allgemein die colloide Degeneration einerseits und die Coagulationsnekrose andererseits anerkannt. So sagt z. B. *Birch-Hirschfeld*<sup>1)</sup>: „Nach hierher gehörigen Erfahrungen besteht eine besondere Neigung zur Kalkabsetzung in hyalinen Substanzen im Grundgewebe und was die Verkalkung von Zellen betrifft, so lässt sich öfters nachweisen, dass derselben Coagulationsnekrose vorausging.“

*Weigert*<sup>2)</sup> findet auch eine deutlich ausgesprochene Neigung zur Verkalkung bei Geweben, in denen eine Coagulationsnekrose stattgefunden hat, wobei *Weigert* es für möglich hält, die Behauptung aufzustellen, dass überall, wo eine Verkalkung beobachtet wird, dieselbe aus einer Coagulationsnekrose hervorgegangen ist.

*Ziegler*<sup>3)</sup> schreibt: „Die Ursache der Gewebspetrification liegt meistens lediglich in örtlichen Gewebsveränderungen, in dem die Kalkablagerung zuweilen an Orten erfolgt, an denen das Gewebe entweder bereits abgestorben, oder in Degeneration und Nekrobiose begriffen ist.“ „Unter den degenerirten oder bereits abgestorbenen, aber noch mit der Umgebung in Zusammenhang stehenden Geweben ist es besonders das hyalin entartete, sklerotische, kernarme oder kernlose Bindegewebe.

*v. Recklinghausen*<sup>4)</sup> spricht sich auch für eine der Verkalkung vorausgehende hyaline Degeneration der Gewebe aus. So sagt er: „Concentrisch geschichtete Körper, oft drusiger Gestalt, den Hirnsandkörnern ähnlich, hat man auch in den Lymphdrüsen bei chronischen Entzündungen (*Billroth*, *Schüppel*) und in Geschwülsten mit reicher Epithelneubildung, im Brustdrüsencarcinom (*Ackermann*), im Cholesteatom der Pia (*Eberth*), Eierstockkystom (*Spiegelberg*), Papillom des Eierstocks (*Beigel*) in bösartigen Eierstockstumoren (*Olshausen* und *Marchand*, *Flaischlen*) gesehen und hier alsdann den Nachweis führen können, dass es hyaline Ballen waren, die durch Petrification in die Kalkkörper umgestaltet wurden.“ Ferner

<sup>1)</sup> Grundriss der allg. Pathologie, 1892, Seite 107.

<sup>2)</sup> Kritische und ergänzende Bemerkungen zur Lehre von der Coagulationsnekrose mit besonderer Berücksichtigung der Hyalinbildung und der Imprägnierung geronnener Massen. Deutsche med. Woch., 1885, p. 814.

<sup>3)</sup> Lehrbuch der allg. und spec. patholog. Anatomie. Aufl. 8, I. Bd., p. 233.

<sup>4)</sup> l. c., p. 392.

führt der Autor an, dass *Bizzozero* auch in den kleinsten Sandkörnern des Gehirns hyaline Kugeln und Zapfen als die erste Grundlage der jungen Sandkörper gesehen hat, ja dass ferner *Arnold* sogar im Lumen der Blutgefäße der Psammome petrifizierendes Hyalin nachgewiesen hat. In gleichem Sinne sprechen sich noch viele Autoren aus.

Was nun das *Schicksal der verkalkten Gewebe* anbetrifft, so wird von einigen Autoren die Möglichkeit einer Resorption des Kalkes mit folgender vollständiger Wiederherstellung der Function zugegeben. So schreibt *Paulicki* <sup>1)</sup>: Es ist allerdings möglich, dass die Kalksalze, nachdem sie bereits bis zu einem gewissen Grade die Zelle erfüllt hatten, durch Resorption aus derselben wieder verschwinden, dass sich die normale Zusammensetzung wieder herstellen kann, und dass die Zellen zu formativen, nutritiven und functionellen Leistungen wieder befähigt ist.“ „Allein,“ fügt er weiter hinzu, „es spricht keine Beobachtung dafür, dass ein einmal verkalkter Theil wieder seine frühere Beschaffenheit annehmen kann.“ Fünfzehn Jahre nach Aufstellung dieser Behauptung erschien die Arbeit von *v. Werra* <sup>2)</sup>, die von uns schon oben citiert wurde, in welcher der Autor auf Grund seiner Versuche eine Resorption des Kalkes und eine vollständige Wiederherstellung der Function des verkalkten Gewebes als möglich darstellt. Beim Durchlesen dieser Arbeit kann man sich jedoch eines Zweifels an der Berechtigung einer solchen Schlussfolgerung nicht erwehren.

*v. Werra* sagt auf Seite 208: „Eigenthümlich verhalten sich die Kalkmassen gegen manche kernfärbende Mittel, besonders Hämatoxylin und Alauncarmin. Die Cylinder (in den Nieren) sind nämlich hierbei von einem gefärbten schmalen Saume umgeben, während sie selbst den Farbstoff nicht annehmen. Ich halte diesen Saum für einen nicht verkalkten Rest des epithelialen Protoplasmas“. Warum der Autor diesen Saum für einen nicht verkalkten Rest hält, wird weder vorher, noch nachher gesagt, gar nicht zu reden davon, dass aus dem Umstande, dass die verkalkten Cylinder sich nicht färben, noch nicht auf ein eigentümliches Verhalten der verkalkten Gewebe Farbstoffen gegenüber geschlossen werden kann; ein solches existiert jedoch thatsächlich, wie alle Autoren bestätigen, die je über Verkalkung geschrieben haben und was auch durch unsere Beobachtungen erwiesen wird. Weiter auf Seite 207 sagt der Autor: „Die Auflösung der Kalksalze beginnt etwa am 7. bis 8. Tage.

<sup>1)</sup> l. c. p. 1654.

<sup>2)</sup> l. c. p. 205.

Der gefärbte Saum an den Cylindern wird breiter, die Cylinder selbst verlieren ihren starken Glanz und ihre grünliche Farbe: „In weiteren Stadien der Resorption sieht man schon bei schwacher Vergrößerung zerstreute, stark gefärbte Partien mitten in dem sonst normalen Gewebe liegen. Jene haben vollständig die gleiche Structur, wie die letztere, nur dass hier die Epithelien ganz gleichmässig gefärbt sind und der Kern in Folge dessen nur schwer sichtbar ist.“ „Die gefärbten, *nicht mehr kalkhaltigen Stellen* nehmen im späteren Verlauf an Zahl und Ausdehnung ab und sind nach dem 17. Tage nicht mehr nachzuweisen. Ich kann diese Thatsache nicht anders deuten, als dass die Epithelien durch Auflösung der Kalksalze zur Norm zurückkehren.“ Obgleich nicht geleugnet werden kann, dass die Gewebe auch nach der Entkalkung ein eigenartiges, von dem nicht verkalkten Gewebe verschiedenes Verhalten Farbstoffen gegenüber beibehalten, — sie färben sich nämlich intensiver — so hätte der Autor doch die Reaction mit Schwefelsäure ausführen müssen und erst bei Abwesenheit von Gypskrystallen mit einem gewissen Grade von Wahrscheinlichkeit die oben erwähnte Behauptung aufstellen können.

Der andere bei Besprechung der mikroskopischen Methodik ebenfalls citierte Autor, — *Neuberger*<sup>1)</sup> hält in gleicher Weise, so wie wir die gefärbten Stellen für verkalkt. In Bezug auf die Resorption spricht *Neuberger* sich nicht näher aus.

*Lukjanow*<sup>2)</sup> sagt in Bezug auf die Verkalkung, dass die verkalkten Partien überaus häufig für den Organismus als endgültig verloren zu betrachten sind. „Die Erfahrung lehrt, fährt er fort, dass ein solches Schicksal diejenigen Gewebselemente erwartet, welche eine verhältnismässig schwere primäre Störung der Ernährung erlitten haben. Es ist etwas anderes, wenn die Störung der Lebensthätigkeit der Gewebselemente eine unbedeutendere war; indem wir letztere unter günstige Ernährungsverhältnisse bringen, können wir den Organismus auf den gesunden, normalen Weg wieder zurückführen.“

Auf Grund unserer Erfahrungen an den Muskeln können wir uns nur dahin aussprechen, dass mit der Resorption des Kalkes auch der Untergang der verkalktgewesenen Muskelfasern vor sich geht; zur näheren Feststellung der Details dieses Vorganges würde nur der Weg des Experimentes führen, der bei der Leichtigkeit,

<sup>1)</sup> l. c.

<sup>2)</sup> *Lukjanow*, Grundzüge einer allgemeinen Pathologie der Zellen, p. 236 Aufl. 1890, russisch.

mit der wir nach dem Geschilderten eine Verkalkung von Muskeln beim Kaninchen regelmässig erreichen können, als völlig möglich erscheint. Man müsste in gewissen Zeitintervallen eine Reihe von Incisionen in die Muskeln an einem und demselben Thiere ausführen, so könnte man dann Muskelwunden von verschiedener Heilungsdauer erhalten und damit den Beginn der Verkalkung, die Zeit des Eintrittes der Resorption und die Veränderungen, welche die Muskelfasern bei der Resorption erleiden, genau bestimmen. Es ist eben bisher das Wesen des Processes der Kalkablagerung i. e. seine Biochemie noch nicht genügend erforscht. Im Jahre 1881 schrieb *Litten*<sup>1)</sup> in seiner Arbeit „Ueber die pathologischen Verkalkungen und Kalkmetastasen in den Nieren.“ „Trotz der enormen Verbreitung der pathologischen Verkalkungen in unserem Organismus gehören dieselben noch den dunkelsten Gebieten der gesammten Pathologie an; auf Schritt und Tritt begegnen wir hier Hypothesen, welche, so verlockend sie auch erscheinen mögen, einer kritikvollen Prüfung nicht Stand halten, indem sie bald nur für einen einzigen Fall oder ein einzelnes Organ passen, bald aber so viele Ausnahmen zulassen, dass von einer einheitlichen Auffassung keine Rede mehr sein kann.“ *Lukjanow*<sup>2)</sup> bemerkt beim Citieren dieser Worte: „es wäre schwierig auch gegenwärtig denselben etwas tröstliches hinzuzufügen.“ Wir können nur bemerken, dass sich auch jetzt noch kaum etwas neues darüber sagen liesse.

*Resümieren wir jetzt die von uns erhaltenen Resultate bezüglich der Kalkablagerung in quergestreiften Muskeln, so glauben wir folgende Schlüsse ziehen zu dürfen:*

1. *Die Kalkablagerung tritt in den quergestreiften Muskelfasern unter den geeigneten Bedingungen (Naht einer Muskelwunde) sehr häufig ein.*

Sie kann schon 18 Stunden nach Ausführung eines Muskelschnittes und Anlegung von Nähten an demselben entstehen und zwar sowol beim Menschen als beim Kaninchen.

2. *Die Kalkablagerung findet in den Muskelfasern statt, nachdem ihr eine colloide Degeneration derselben vorangegangen ist.*

3. *Die unzweifelhaft existierende Resorption ist begleitet vom Verschwinden der verkalkten Muskelfaser.* Sie wird deutlich am 6. bis 7. Tage nach Setzung der Muskelwunde, in geringem Maasse ist sie wahrscheinlich schon früher vorhanden.

<sup>1)</sup> *Litten*, Virch. Archiv, Bd. 83, p. 508.

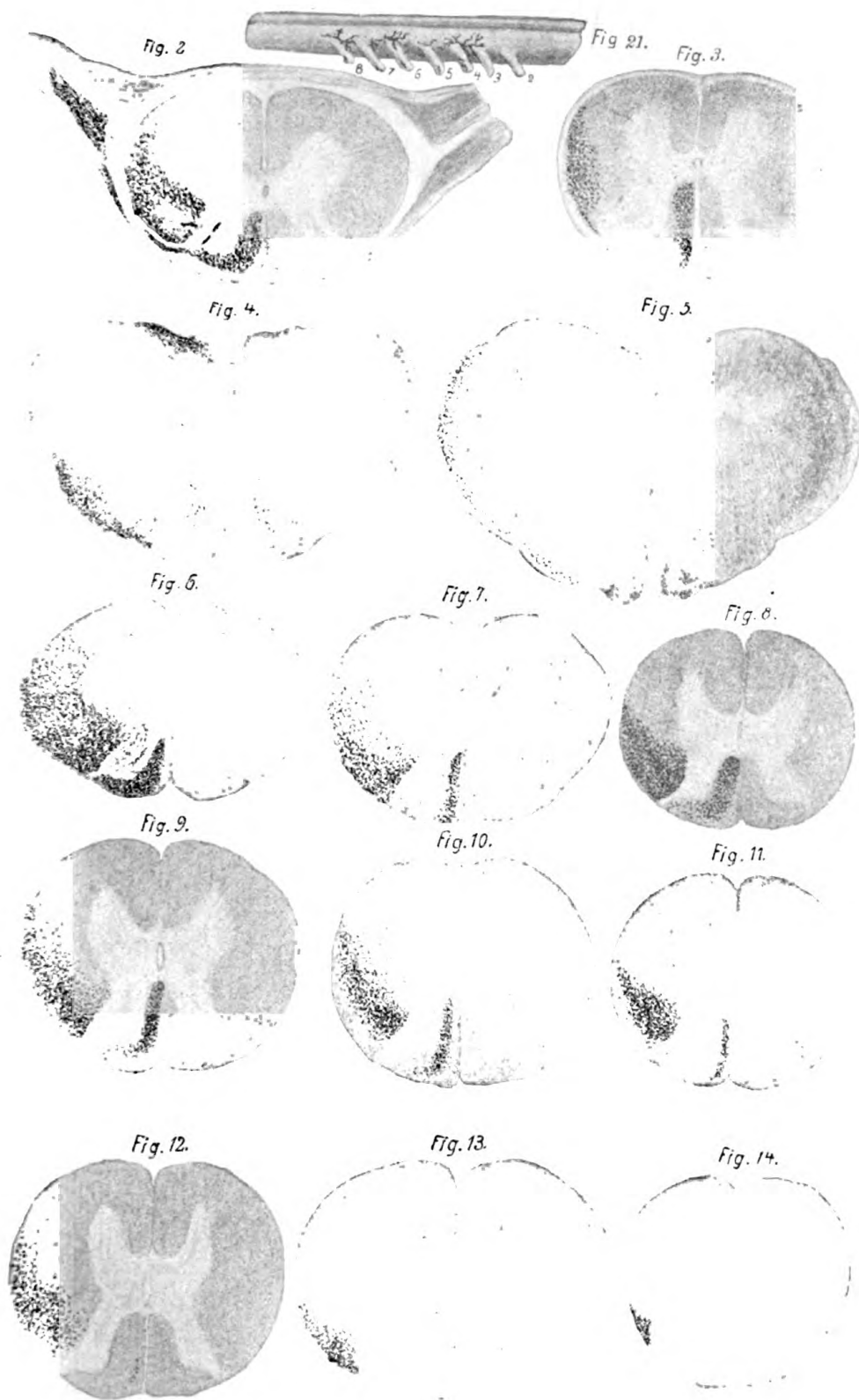
<sup>2)</sup> l. c.

4. *Die Kalkablagerung in den Muskeln ist ein örtlicher, sekundärer Process, der in Abhängigkeit von einer örtlichen Störung des Blutkreislaufes steht. Eine besondere Bedeutung für den Organismus besitzt er nicht.*

Zum Schlusse ist es mir eine angenehme Pflicht, Herrn Professor *Chiari*, dem ich das Thema zu vorliegender Arbeit verdanke, für die Hilfe bei Bearbeitung desselben meine aufrichtigste Dankbarkeit zu äussern.

Prag, 7. Juli 1896.





Singer: Experimentelle Embolien.





Fig. 15.

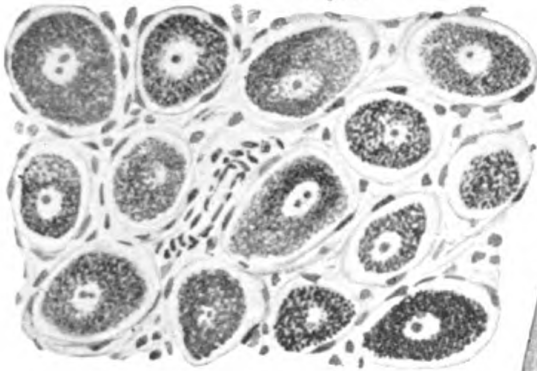


Fig. 17.

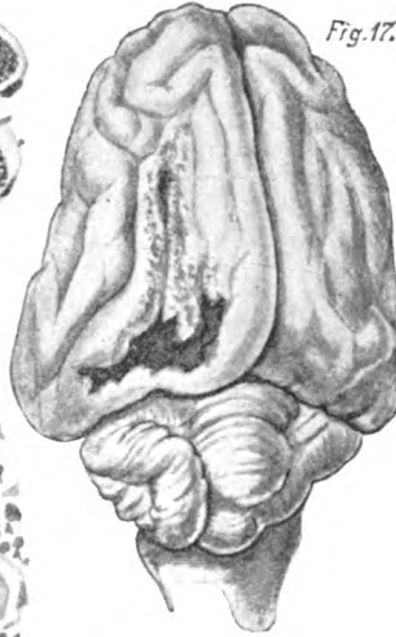

Fig. 16.

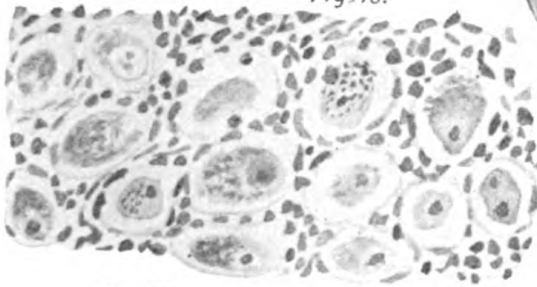


Fig. 18.

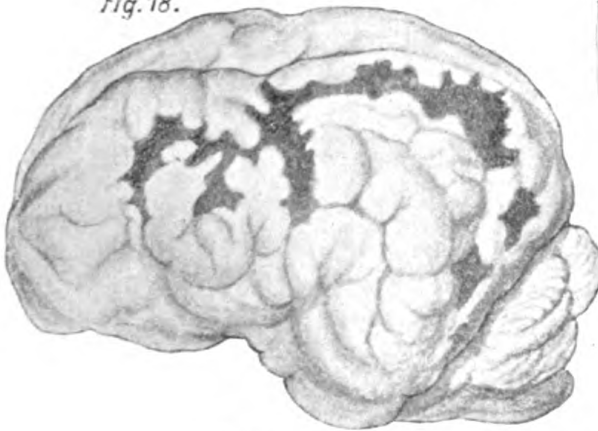
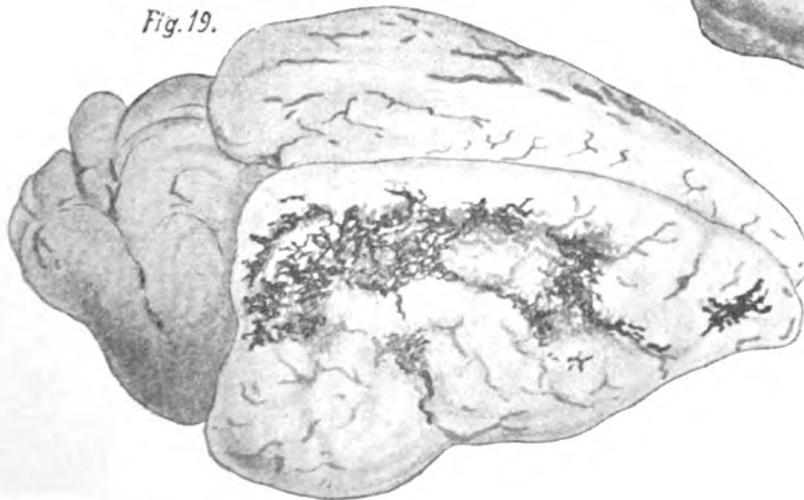


Fig. 20.

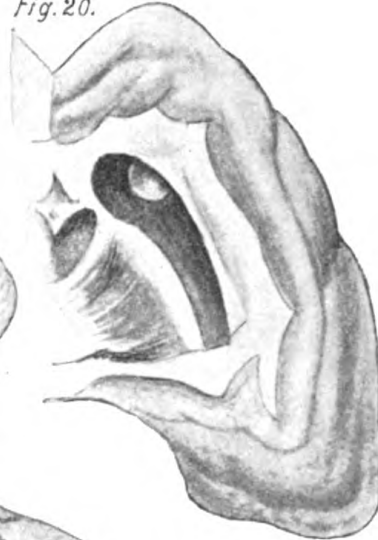

Fig. 19.



Singer: Experimentelle Embolien.



(Aus dem Institut für experimentelle Pathologie der deutschen Universität  
in Prag. Hofrath Prof. *Knoll*.)

## ÜBER EXPERIMENTELLE EMBOLIEN IM CENTRAL- NERVENSYSTEM.

Von

Prof. SINGER  
in Prag.

(Ausgeführt mit Unterstützung der Gesellschaft zur Förderung deutscher  
Wissenschaft, Kunst und Literatur in Böhmen.)

(Hierzu 1 Figur im Texte und Tafel II und III.)

Unter den Methoden, welche zu unserer Kenntnis der Funktionen des Centralnervensystems wesentlich beigetragen haben, nehmen die Exstirpationsversuche einen hervorragenden Rang ein. Man braucht nur die Namen *Goltz* und *Munk* zu nennen um die ganze Reihe glänzender Experimente ins Gedächtnis zu rufen, welche einen Markstein in der Geschichte der Experimentalphysiologie des Gehirns bilden. Mit dem Studium und theilweise auch der Wiederholung dieser Experimente beschäftigt, schien es mir eine empfindliche Lücke unserer Kenntnisse darzustellen, dass alle diese Exstirpationsversuche sich fast lediglich auf die Oberfläche der Grosshirnhemisphären beschränken müssen, die Hirnbasis und die zweifellos eine bedeutende Rolle im Ensemble der Hirnfunktionen spielenden Grosshirnganglien, der Streifenhügel, Linsenkern und Thalamus opticus sind dem exstirpierenden Instrumente fast vollständig unzugänglich. Es war der Wunsch, diesen schwer zugänglichen Theilen des Centralnervensystems beizukommen, der mich seit einigen Jahren immer wieder den Versuch machen liess, experimentelle Embolien im Centralnervensystem zu setzen. Indess gelang es mir, erst im Mai 1894 zu einigermaßen brauchbaren Resultaten zu gelangen, welche mich ermutigten, eine grössere Versuchsreihe anzufangen, deren bescheidene Resultate ich hiermit der

Oeffentlichkeit übergebe. Ich muss gleich vorwegnehmen, dass die Ergebnisse dieser Versuchsreihe durchaus nicht den Hoffnungen entsprachen, die ich auf dieselbe setzte. Gar zu sehr ist bei diesen Embolieversuchen der Experimentierende dem Zufall ausgesetzt, zahllose Experimente verlaufen resultatlos und kaum möglich ist es, eine interessante Beobachtung zu wiederholen, da man bei aller Vorsicht und Umsicht niemals im Stande ist, dieselben Versuchsbedingungen genau zu wiederholen. Man verzichtet, um es kurz auszudrücken, auf die Exaktheit und Klarheit des Laboratoriumsexperimentes um die ganze Unbestimmtheit und Dunkelheit des klinischen „Falles“ herbeizuführen. Trotzdem scheinen mir die Resultate meiner Beobachtungen einer Erwähnung werth zu sein, da sie immerhin einige ergänzende Thatsachen zu den schon bekannten liefern, während ihre Analogie mit den pathologischen Vorgängen am Menschen für den Pathologen und Kliniker nicht ohne Interesse sein dürften und da sie endlich ein leicht herzustellendes instruktives Vorlesungsexperiment darstellen.

Das zu meinen Versuchen verwendete Instrument ist eine kleine Spritze, welche von Herrn *Waraus*, Mechaniker am Institut für experimentelle Pathologie konstruirt wurde und gestattet, ganz kleine bestimmt dosierbare Mengen der embolisierenden Masse zu injizieren und die sich, nachdem ich auch die von *Markwald* zu seinen Versuchen über Ausschaltung des Gehirns bei der Athmung gebrauchte „Mikrosyringe“ ohne Erfolg verwendet habe, in jeder Hinsicht bewährt hat.

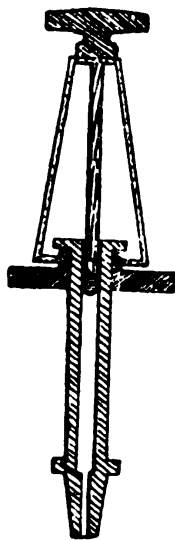


Fig. 1.

Die äussere Fläche der von mir verwendeten Mikrosyringe (Fig. 1) trägt ein Mikrometergewinde, auf welches eine scheibenförmige Mutterschraube aufgesattelt ist, die mit den Stempelstangen mittels eines federnden Bügels in Verbindung steht, der einerseits an der Stange befestigt ist und dessen freie hakenförmige Enden federnd in eine Nutze an der Schraubenmutter eingreifen, so dass bei jeder Vorwärtsbewegung der Mutter der Stempel sich ebenfalls nach vorn bewegt. Zur Bestimmung der zu injizierenden Quantität ist am Korpus der Spritze eine graduierte Fläche angebracht, so dass jedes fünfte Gewinde einen Theilstrich trägt.

Die Höhe des Gewindeumgangs ist etwa  $0,1$  mm, der Durchmesser der Bohrung  $2$  mm, so dass eine jede Umdrehung der Mutterschraube etwa ein Cubikmillimeter der Masse verdrängt. Als Injections-

masse habe ich bei der ersten Reihe von Versuchen feine Oelfarben und zwar meist Cobaltblau und Beinschwarz von *Moewes & Co.* in Berlin verwendet. Diese Farben sind von sehr zäher Consistenz, so dass, um die Spritze zu füllen, der Stempel entfernt werden muss, das Lumen der Spritze an die Tubenöffnung gebracht und dieselbe durch Druck auf die Tube gefüllt wird. Die Methode wurde von mir zuerst an der Arteria vertebralis angewendet und will ich daher zuerst die am Rückenmark erzielten Resultate zur Darstellung bringen. Die Operation ist ziemlich einfach und gelingt an der rechten Seite am besten. Nach erfolgter Blosslegung der Arterie wird dieselbe nach beiden Seiten durch Ligatur der Subclavia isoliert und hierauf am besten von der A. subclavia aus die Canüle eingeführt, doch gelingt es auch direkt in die A. vertebralis einzubinden. Controlversuche ergaben die vollständige Harmlosigkeit der Unterbindung der Art. subclavia und vertebralis. Die zur Embolisierung angewendete Menge betrug gewöhnlich 2 Cubikmillimeter, doch habe ich noch Thiere mit 8 Cubikmillimeter am Leben erhalten. Hier spielen individuelle Differenzen offenbar eine grosse Rolle, welche wol in der Gefässvertheilung, sowie der jeweiligen Capacität und dem Contraktionszustand der Gefässe begründet sein mögen. So kommt es andererseits vor, dass nach kleinen Injectionsmengen (2—3 mm<sup>3</sup>) die Thiere dyspnoisch werden und zu Grunde gehen. Man findet in diesen Fällen eine den Gesamtquerschnitt betreffende Erweichung des Rückenmarks.

Die bei einem gelungenen Versuche zur Beobachtung kommenden Erscheinungen sind nun folgende: Es tritt in vielen Fällen sofort, in anderen erst nach einiger Zeit, nach ein bis zwei Stunden, komplette Lähmung der entsprechenden Vorderpfote auf, die sich nur in einem Falle auch auf die Oberarm- und Schultermuskulatur erstreckte. Diese Lähmung ist mit completem Sensibilitätsverlust verbunden, ist aber nur in einer Minderzahl von Fällen bleibend, bildet sich vielmehr in einigen Wochen vollständig oder theilweise zurück. Bei der Stumpfheit des bei diesen Versuchen zumeist angewendeten Versuchsthieres, des Kaninchens, ist es oft schwer zu entscheiden, ob partielle Sensibilitätsstörungen zurückbleiben oder nicht. Die motorische Lähmung verschwindet oft spurlos. Eröffnet man die Wirbelsäule bei einem gelungenen Versuch sofort oder auch einige Wochen (bis zu 8) nach dem Experiment, so sieht man entsprechend der injizierten Wirbelarterie eine prachtvolle Injektion meist der Ursprünge des 6. und 7. Cervikalnerven, bei grösseren Injektionsmengen, wie z. B. in dem abgebildeten Falle (Fig. 2) erstreckt

sich dieselbe über mehrere Nervenursprünge, so hier vom 4. bis zum 8. Nervenpaar. Auf dem Querschnitt zeigt das Rückenmark innerhalb der ersten 2–3 Tage das Bild der weissen Erweichung meist ohne jede Spur einer hämorrhagischen Beimischung. Dieselbe nimmt bei grössern Injektionsmengen einen Bezirk ein, der so ziemlich dem Verzweigungsgebiet der Art. spinales posteriares entspricht, nämlich Hinterstrang, Hinterhorn und Hinterseitenstrang der betreffenden Seite. Die übrigen Theile der grauen Substanz, der Vorderseitenstrang sowie die andere Hälfte des Rückenmarkes erscheinen vollständig frei. Bei geringen Injektionsmengen beschränkt sich der Erweichungsherd meist genau auf die hintere Partie des Seitenstranges und lässt graue Substanz und Hinterstrang vollständig frei. Macht man einige Tage nach der Injektion einen Querschnitt durch das Rückenmark, so erscheint der Erweichungsherd bereits konsolidiert und abgegrenzt. Die nekrotische Partie ist von einem körnigen strukturlosen Detritus ausgefüllt, die sich auch an *Marchi*-Präparaten durch seine hellere Farbe charakterisiert und an nicht gut in Celloidin gebetteten Schnitten leicht ausfällt. An mikroskopischen Präparaten sind in seiner Mitte die mit der blauen Injektionsmasse embolirten Gefässe leicht kenntlich. An sämtlichen Objekten erscheinen die entsprechenden Wurzelpaare mit injiziert, doch betrifft die Injektion mit grösserer Regelmässigkeit die Spinalganglien als die vorderen Wurzeln. Dementsprechend erscheinen bei Thieren, welche die Injektion längere Zeit überleben, die betreffenden Spinalganglien in durchscheinende atrophische Klümpchen verwandelt, von denen die atrophischen hinteren Wurzeln ausgehen, während in vielen Fällen wenigstens die vorderen Wurzeln intakt sind. Nehmen wir nun zum Ausgangspunkt der Darstellung der mikroskopischen Veränderungen einen Fall, in welchem die Embolien sich auf den Hinterseitenstrang und die entsprechenden Spinalganglien mit Freilassung des Hinterstranges und des Hinterhornes beschränkt, so findet man auf Schnitten, die dem Herde entsprechen, bei Behandlung mit *Marchis* Reagens einen die hintere Parthie des Seitenstranges einnehmenden rundlichen Herd, innerhalb dessen das Gewebe in einen strukturlosen Detritus verwandelt ist, welcher sich gegen die degenerierten Nervenfasern der Umgebung durch geringere Schwärzung abhebt (s. Fig. 3). Auf- und absteigend zeigt sich das in seinen wesentlichen Zügen bekannte Bild der sekundären Degeneration, bezüglich dessen jedoch folgendes als besonders bemerkenswerth zu erwähnen ist. Der Seitenstrang zeigt die gewöhnliche Form der aufsteigenden Degeneration der Kleinhirnseitenstrangbahn, welche bis zum Corpus restiforme zu

verfolgen ist (Fig. 4 und 5). Im entsprechenden Hinterstrang tritt ein schmaler Degenerationsstreifen auf, entsprechend der aus den embolisierten Spinalganglien eintretenden Hinterwurzel.

Derselbe lässt übereinstimmend mit dem zuerst von *mir* dann *Kahler* u. a. festgestellten Verhalten der letzteren die Medianzone des Hinterstranges, den sogenannten *Goll'schen* Strang vollkommen frei, wird dann nach oben von den neu eintretenden normalen hinteren Wurzeln mehr und mehr nach der Medianlinie gedrängt, um schliesslich den Fasern des *Goll'schen* Stranges beigemischt, in dem Kern des zarten Stranges zu enden (Fig. 6 7 und 8). Interessanter gestaltet sich die absteigende Degeneration. Im Seitenstrang erscheint ein länglich dreieckiges Degenerationsfeld, anfangs aus ziemlich diffusen Fasern bestehend und nach aussen durch normale Fasern abgegrenzt.

Dieses degenerierte Faserbündel wird weiter abwärts steigend immer kompakter und tritt mehr an die Peripherie, um etwa vom 24. Nervenpaare angefangen, als kleines, aber geschlossenes Faserbündel bis zum Ende des Rückenmarkes weiterzuziehen (Fig. 9—15). Welche Bedeutung hat dieser Faserstrang? Nach Lage und Anordnung hat derselbe die grösste Analogie mit dem, was wir beim Menschen gewöhnt sind, als Pyramidenseitenstrangbahn zu bezeichnen. Untersuchungen der letzten Jahre haben den Nachweis geliefert, dass dies nicht der Fall ist. Schon die älteren Beobachter der sekundären Degeneration *Bouchard* an der Spitze, haben die Beobachtung gemacht, dass beim Menschen Unterschiede in der Ausdehnung der degenerierten Pyramidenstrangbahnen bestehen, je nachdem die Degeneration in Folge einer Hirnläsion erfolgt oder in Folge einer Rückenmarksdurchtrennung und zogen die richtige Folgerung, dass im Seitenstrange des Rückenmarkes zwei Bahnen nebeneinander verlaufen müssen, von denen die eine aus den Pyramiden, die andere aus einem tiefer gelegenen Theile des Centralnervensystems abstammt. *Ich* habe dann gemeinschaftlich mit *Münser* weitere experimentelle Thatsachen für diese Ansicht beigebracht. Setzt man nämlich Läsionen der motorischen Zone beim Hunde, so erhält man allerdings eine absteigende Degeneration im hinteren Seitenstrang, dieselbe betrifft aber so feine und so zerstreute Fasern, dass, wie ich in meiner ersten Arbeit schon zeigte, der makroskopische Nachweis an in Chromsalzen gehärteten Rückenmark durch die charakteristische, gelbliche Verfärbung leichter gelingt, als der mikroskopische am Carminpräparat. Erst durch Anwendung der *Marchi'schen* Reagens erkennt man in diesem Falle zerstreute, feinste degenerierte Fasern.

Durchschneidet man hingegen beim Hunde den Seitenstrang hoch oben im Halsmark, so bekommt man das charakteristische Bild der absteigenden Degeneration, wie ich es soeben beim Kaninchen beschrieben habe. Die Differenz ist noch in die Augen fallender bei letzterem Thiere. Es ist nämlich die eigentliche Pyramidenbahn noch spärlicher als beim Hunde.

Auf exakt experimentellem Wege haben *Münser* und *Wiener* neuerdings den Nachweis für die Trennung der beiden Bahnen geführt, mit einer von *mir* zum erstenmale in meiner in Verbindung mit *Münser* durchgeführten Untersuchung über die Sehnervenkreuzung, in Anwendung gezogenen Methode, nämlich indem sie zuerst an neugeborenen Thieren die Pyramide durch Grosshirn-extirpation zur Agenesie (*Gudden'sche* Atrophie) brachten, und am Erwachsenen durch Durchtrennung des Rückenmarkes die zweite Bahn zur (*Waller'schen*) Degeneration. Ueber den Ursprung und das Ende dieser zweiten Bahn sind wir bis jetzt ganz im Dunkeln, ebenso über ihre Funktion. Schon die ausgedehnten Versuche von *Goltz* und *Munk* liessen keinen Zweifel darüber aufkommen, dass beim Hunde andere Verhältnisse bestehen als beim Menschen und dass ein wirkliches Aequivalent der cerebralen Hemiplegie beim Hunde nicht zu erzielen ist. *Ich* selbst habe in meiner ersten Arbeit einen Hund erwähnt, der bei doppelter Exstirpation der Gyri sigmoidei und dementsprechender Degeneration beider Pyramidenbahnen keine bleibende schwere Motilitätsstörung zeigte, die neuen schönen Versuche von *Starlinger* über die Durchschneidung der Pyramiden beim Hunde lassen keinen Zweifel darüber aufkommen, dass beide Pyramiden beim Hunde ohne Motilitätsstörung ausfallen können. Hat nun vielleicht die zweite Seitenstrangbahn beim Thiere eine ausgesprochene motorische Funktion? Meine Versuche geben diesbezüglich keine positive Auskunft. Eines ist aber gewiss, dass bei keinem der in dieser Versuchsreihe verwendeten Kaninchen, auch nicht bei denen, welche eine dauernde Lähmung der Vorderextremität zeigten irgendwelche ausgesprochene bleibende Motilitätsstörung der Hinterextremität zur Beobachtung kam. Höchstens war die entsprechende Hinterextremität den ersten oder zweiten Tag etwas ungeschickt. Etwas anders scheinen die Verhältnisse beim Hunde zu liegen. Während nämlich die anatomischen Verhältnisse dieselben sind wie beim Kaninchen, erzielte ich bei zwei Versuchsthieren nach Embolisierung der Art. vertebrales dauernde Lähmung der Vorderpfote, zu welcher sich aber auch eine bleibende Ungeschicklichkeit der entsprechenden Hinterpfote hinzugesellt. Eine grössere Versuchsreihe steht mir jedoch beim



Hunde nicht zur Verfügung, da das Experiment viel schwieriger durchzuführen und ein reichliches Versuchsmaterial schwerer zu beschaffen ist. Weitere Untersuchungen über den Ursprung, das Ende und die physiologische Bedeutung der genannten Bahnen sind wie ersichtlich sehr erwünscht.

Grösseres Interesse noch hat die absteigende Degeneration in den Hintersträngen. Die absteigende Degeneration nach Durchtrennung der hinteren Wurzel ist, so viel mir bekannt, zum erstenmal von *Berdez*, einem Schüler *Löwenthals* in *Lausanne* bei Meerschweinchen beschrieben worden, nur sind wie mir scheint die Beobachtungen *Berdez's* nicht ganz rein da in allen von ihm beobachteten Fällen komplizierende Läsionen am Centralorgan der Versuchthiere beobachtet wurden. Später (Internat. Monatsschrift f. Anat. u. Physiol. Bd. X., Heft 5, 6 und 8) hat *Löwenthal* selbst diese Beobachtungen wiederholt, da er aber sekundäre Degeneration der Kleinhirnseitenstrangbahn, ja selbst im Vorder- und Seitenstrang beschreibt, Befunde die ich bei zahlreichen Wurzeldurchschneidungen niemals zu sehen Gelegenheit hatte, muss ich auch die Reinheit dieser Experimente als zweifelhaft bezeichnen. *Ich* selbst habe in meiner zweiten gemeinschaftlich mit *Münzer* veröffentlichten Arbeit absteigende Degeneration in den Hintersträngen nach Rückenmarksdurchschneidung beobachtet, doch waren wir damals der Ansicht, es hinge dies mit der Thatsache zusammen, dass die hinteren Wurzeln pinselförmig über ein ganzes Rückenmarkssegment einstrahlen. Ein aktuelles Interesse hat diese Frage durch die zuerst von *Nansen* gemachte, später von *Ramon* und *Kölliker* bestätigte Entdeckung gewonnen, dass die hinteren Wurzeln nach ihrem Eintritt in den Hinterstrang sich in einen auf- und einen absteigenden Ast gabeln. Es lag die Frage nahe, wie weit der absteigende Ast im Rückenmarke abwärts verläuft. Es bedarf keiner näheren Auseinandersetzung, dass diese Strecke in verschiedenen Höhen des Rückenmarkes verschieden lang sein dürfte. Doch konnte ich in einigen meiner Fälle beim Kaninchen, in welchen die Embolie Hinterstrang und Hinterhorn frei liess, also nur Seitenstrang und Spinalganglien betraf, eine absteigende Degeneration in dem entsprechenden Hinterstrang vom untersten embolisierten sechsten Spinalganglion angefangen bis zum sechszehnten Nervenpaar beobachten, also durch volle zehn Nervenursprünge abwärts. Die Degeneration betraf eine äusserst schmale Zone degenerierter Nervenfasern, welche in der sogenannten Wurzelzone gelegen, beim Absteigen mehr nach der Medianlinie rückt und

in der Höhe des fünfzehnten und sechszehnten Paares nur noch ganz zerstreute Fasern betrifft, welche in einem schmalen, nahe der Medianlinie befindlichen Streifen gelegen sind (s. Fig. 9–13).

Von den feineren mikroskopischen Veränderungen bei der Embolisierung der A. vertebralis erscheinen die an den Spinalganglien bemerkenswerth. Dass die Spinalganglienzelle sich der temporären Anämie gegenüber anders verhält als die multipolare Vorderhornzelle ist seit den Experimenten von *Ehrlich* und *Brieger* hinlänglich bekannt. Nach ein- bis zweistündiger Abklemmung der Bauchaorta gehen die Ganglienzellen des Rückenmarkes innerhalb der ersten 24 Stunden spurlos zu Grunde, während die Spinalganglienzellen erhalten bleiben. Ich habe mich bei der Wiederholung dieser Experimente davon überzeugt, dass es nicht besondere Cirkulationsverhältnisse der Spinalganglien sind, welche diesen Unterschied bedingen. Auch bei der dauernden Anämie durch Embolie tritt dieser Unterschied zu Tage. Während in den embolisierten Theilen der grauen Substanz schon nach einem Tag keine Ganglienzellen nachweisbar sind, kann man dieselben in den embolisierten Spinalganglien noch nach Wochen zwar in geschrumpftem Zustande, aber deutlich erkennen und in grosser Anzahl nachweisen. Fig. 16 und 17 zeigen vergleichsweise je ein Präparat von normalen und von embolisierten Spinalganglien vom Kaninchen mit *Nissel'scher* Färbung. Das letzte stammt von einem Thiere, welches die Embolie der Art. vertebralis durch sechs Wochen überlebte. Schnitte von solchen Ganglien mit *Marchis* Reagens behandelt, zeigen an den das Ganglion durchsetzenden und dasselbe verlassenden Nervenfasern das ausgesprochene Bild der *Waller'schen* Degeneration als klaren Beweiss, dass diese atrophierenden Ganglienzellen trotzdem sogar an einzelnen noch der Kern deutlich erkennbar ist, nicht mehr funktionsfähig sind. Ich will noch hinzufügen, dass in denjenigen Fällen, wo die vorderen Wurzeln von der Embolie mitbetroffen wurden, dauernde Lähmung und rasche Atrophie der betreffenden Muskulatur auftrat. Es handelt sich um eine einfache Atrophie der Muskelfibrillen ohne fettige Entartung und ohne eingreifende Strukturveränderung derselben. Bevor ich weiter gehe, habe ich noch das eigenthümliche Verhalten der linken Art. vertebralis des Kaninchens zu erwähnen. Es gelingt nämlich sehr schwer, Thiere mit Embolie dieser Arterie am Leben zu erhalten. Es scheint, dass dieses Gefäss regelmässig Aeste abgiebt, welche zu dem Gesamtquerschnitt des Rückenmarks in Beziehung stehen, sodass in der Mehrzahl der Fälle Erweichung des Gesamtquerschnittes erfolgt, welche rasch zum Tode führt. Ebenso gelang es mir nicht Thiere mit doppelseitiger

Embolie zu erhalten. Denn wenn es auch bei sehr vorsichtiger Dosierung der Injektionsmasse gelang einige Thiere mit linksseitiger Embolie zu erhalten, immer gingen dieselben, wenn ich einige Wochen später eine Embolie der rechten Art. vertebralis setzte unter dyspnoischen Erscheinungen nach höchstens 24 Stunden zu Grunde. Da die Embolie doch nur einen Theil des Rückenmarkquerschnittes zerstört, wäre wol die Frage, welche Bahnen es sind, deren Zerstörung so schnell das letale Ende herbeiführt, einer näheren Untersuchung werth.

Was die Embolisierung des Grosshirnes betrifft, so ist die Methode sehr einfach. Die Kanüle der Mikrosyringe wird in die Carotis interna eingebunden und die nöthige Menge, sie beträgt beim mittelgrossen Hunde 4–8 Cubikmillimeter, beim Kaninchen 2–4 Cubikmillimeter, injiziert. Die Erscheinungen sind bei den beiden Versuchsthieren ziemlich different. Der wesentlichste Unterschied besteht darin, dass beim Kaninchen fast regelmässig Embolie der Arterien des Augenhintergrundes erfolgt, beim Hunde niemals. Man kann, wenn man langsam injiziert, das Eindringen der embolisierenden Masse mit dem Augenspiegel direkt beobachten und hat am Ende eines gelungenen Versuches, wenn die Augengefässe mit blauer oder schwarzer Injektionsmasse gefüllt sind, ein äussert farbenprächtiges Bild vor sich.<sup>1)</sup> Die physiologische Ausbeute dieses Versuches beim Kaninchen ist sehr spärlich. Eine leichte Manegebewegung nach der entgegengesetzten Seite in den ersten Tagen nach dem Eingriff, manchmal eine Sehstörung auf dem gekreuzten nicht injizierten Auge, welche ebenfalls meist nach ein paar Tagen nicht mehr nachweisbar ist, sind die hauptsächlichsten Störungen die zur Beobachtung kommen.

Bei der Obduktion zeigt sich nun, und ich kann es hier gleich vorwegnehmen, dass in diesem Punkte keine Differenz zwischen Hund und Kaninchen besteht, dass es mit dieser Methode niemals gelingt, basale Theile des Gehirnes zu embolisieren, ja sogar seitliche Parteen des Gehirnes werden ebenfalls selten von der embolisierenden Masse erreicht. Das typische Bild, wie man es beim Hund und Kaninchen bei der Obduktion regelmässig vorfindet, ist Folgendes: Die Carotis interna erscheint bis zu der Eintrittsstelle der Communicans posteriar vollständig mit Injektionsmasse gefüllt, von da ab sind die Gehirngefässe vollständig leer, an der Convexität des Gehirnes erscheint hierauf eine je nach dem Fall ver-

<sup>1)</sup> Ich habe die genauere Untersuchung dieser Beobachtungen Herrn Docenten *Herrnheiser* überlassen.

schieden ausgedehnte embolische Veränderung der Hirnrinde, welche mit grosser Vorliebe die Rinde des Hinterhauptlappens ergreift. Dieselbe geht von den kleinen Meningealarterien aus und erstreckt sich meist durch die Dicke der Grosshirnrinde hindurch, manchmal einige Millimeter in die weisse Substanz des Gehirnes hinein. Der Vorgang ist offenbar so zu denken, dass eine bestimmte Menge der Injektionsmasse durch die Carotis interna in die Art. cerebri media vorgeschoben wird, der Blutdruck der Communicans posterior ist nun stark genug, um die vor der Einmündungsstelle der letztern liegende Injektionsmasse weit bis in die äusserste Verzweigung der Meningealarterien zu treiben. Es war also mit dieser Masse unmöglich, eine Embolie der basalen Theile des Gehirnes zu erzielen. Ich suchte nun nach einer Masse, welche spezifisch schwerer, nicht so leicht vom Blute weitergetrieben werden kann. Nach vergeblicher Anwendung von Chromgelb und Kremserweiss machte ich einige Versuche mit der als Pozzuolabraun bezeichneten Oelfarbe. Die Versuche gelangen mit dieser zäheren und spezifisch schwereren Oelfarbe in der That in der Hinsicht besser, als dieselbe wenigstens beim Kaninchen nicht fortgeschwemmt wird und wirklich die Arterien der Hirnbasis und des Hirnstammes zu embolisieren vermag. In einigen Fällen, wo die Arterien der linken Hirnbasis und des Hirnstammes mit Pozzuolabraun injiziert wurden, beobachtete ich folgende Symptome. Gleich nach der Injektion Zwangsstellung nach rechts, so dass der Kopf stark nach rechts gedreht erscheint, während die Vorderpfoten nach links abweichen, nach einiger Zeit 10' bis zu einer halben Stunde entwickelten sich motorische Reizsymptome, welche bei verschiedenen Thieren verschieden in Erscheinung traten. Das eine Thier z. B. hatte nach heftigem Aufschrei Laufanfänge mit Manegebewegung nach rechts, welche sich während des Tages häufig wiederholten, am Abend erfolgte Lähmung, in der Nacht der Tod. Bei einigen anderen Thieren erfolgte, nachdem ebenfalls gleich nach der Injektion durch einige Zeit Zwangsstellung nach rechts beobachtet worden war, furchtbare Krampfanfälle, so dass das Thier in die Höhe geschleudert wurde und sich mehrmals überschlug, dann erfolgten Rollbewegungen um die Längsaxe nach rechts. Der Tod trat ebenfalls innerhalb 24 Stunden ein. Die Injektion war in allen diesen Fällen gleich, sie betraf die Art. cerebri media und besonders die den Hirnstamm versorgenden Arterienstämme. Von einer Erweichung oder Infarzierung war keine Spur zu sehen, das Gewebe erschien von ganz normaler Consistenz.

Was die feineren Veränderungen im Erweichungsherde betrifft,

so zeigen sie im frischen Zustande immer das Bild der hämorrhagischen Erweichung, an älteren Präparaten befindet sich unter der verdickten injizierten Pia mater ein mit körnigem Detritus erfüllter Substanzdefekt, der aus der normalen Hirnrinde wie mit dem Locheisen hinausgeschnitten erscheint und an den sich die normalen Rindenparthieen unvermittelt anschliessen. Am noch älteren Präparat füllt eine von der Pia ausgehende lockere Bindegewebswucherung den Defekt aus.

Was die Embolisierungsversuche mit feiner Oelfarbe an Hunden betrifft, so führen sie wegen des hohen Blutdruckes, sowol mit den spezifisch leichteren, als auch mit den schwereren Oelfarben stets zum selben Resultat, nämlich Fortschwemmung der embolisierenden Substanz in die feinen Meningealarterien der Grosshirnkonvexität und daher embolische Erweichung der Hirnrinde. Wie schon oben erwähnt, ist es vorwiegend der Occipitallappen der betroffen wird, meist aber mit mehr weniger ausgesprochener Beteiligung der übrigen Convexität. Niemals erfolgt Embolie der Augengefässe. Die embolischen Defekte zeigen frisch das Bild der hämorrhagischen Erweichung, am älteren Präparate sind die Zerfallsprodukte so vollständig resorbiert, dass die embolisierte Rindenparthie ganz das Ansehen eines porencephalischen Defektes macht (s. Fig. 18—20). Entsprechend der grösseren Intelligenz und Beweglichkeit des Hundes ist man auch leicht im Stande die der Läsion entsprechenden Störungen der physiologischen Funktion nachzuweisen. So zeigte z. B. der Hund, dessen Gehirn in Fig. 19 abgebildet ist, deutliche linksseitige Hemiparie und rechtsseitige „Muskelsinnstörung“, der in Fig. 18 abgebildete, eine durch drei Wochen deutlich nachweisbare Hemiparie, die aber schliesslich nur als geringe Sehstörung am rechten Auge nachweisbar blieb, der in Fig. 20 abgebildete, links anscheinend totale Blindheit, rechts deutliche Sehstörung, schwere gekreuzte. Mobilitätsstörung der Vorderpfote, grosse Unsicherheit der Hinterbeine. Dieses letzte Symptom habe ich bei meinen Versuchen öfter gesehen, weiss aber keinen Erklärungsgrund dafür anzugeben.

Da also beim Hunde sämtliche zur Anwendung gezogenen Injektionsmassen abermals vom Blute gegen die Convexität geschwemmt, nur Veranlassung zu Erweichungen im Rindengebiet gaben, suchte ich nach einer anderen, noch zäheren Masse und fand endlich eine geeignete Substanz im Glycerinthon. Feiner geschlammter Thon, wie er zur Herstellung von unpolarisierbaren Elektroden benützt wird, mit Glycerin im entsprechender Menge angeknetet und mit Beinschwarz gefärbt, bringt bei geeigneter Consistenz, welche durch Zusatz von Glycerin modifiziert werden kann, Embolien der

Basalgefässe des Gehirnes, insbesondere der Arteria cerebri media zu Stande. Leider muss ich bemerken, dass auch dieses lange gesuchte Resultat meinen Hoffnungen nicht entsprach. Ich erhielt allerdings mit dieser Modifikation meiner Methode mit grosser Regelmässigkeit Embolien der Arterien der Hirnbasis, der Erfolg war aber immer ein höchst monotoner: höchstgradiger hämorrhagischer Infarkt eines oder beider Stammganglien und Tod des Versuchstieres innerhalb von 24 Stunden. Innerhalb dieser wenigen Stunden trat zuerst Manegebewegung und Zwangsstellung des Kopfes nach der Seite des Eingriffes ein, dann Coma und Tod. Bei der Obduktion fand sich dann kolossale venöse Hyperämie der betroffenen Hirnhälfte, an Intensität gegen die Fossa Sylvii zunehmend, die weisse Substanz von Hämorrhagien durchsetzt, der Streifenhügel in vielen Fällen allein, meist aber mit dem Thalamus opticus in eine dunkel hämorrhagische Masse verwandelt. In einzelnen Fällen ist dies letztere auch der Fall mit der ganzen Umgebung der Sylvischen Spalte. Keines der Versuchsthiere hat diesen Eingriff durch 24 Stunden überlebt, was umsomehr zu bedauern ist, als diese Läsionen wirklich geeignet wären unsere Kenntnisse vom Centralnervensystem zu bereichern.

Ich habe nun weiterhin versucht, durch Zusatz von Glycerin den Thon etwas weniger zäh zu machen. Da kam es aber wieder zum Wegschwemmen der Masse und zu Rindenembolien wie bei der Oelfarbe mit dem einzigen Unterschiede, dass grössere Aeste von der Embolie betroffen wurden und daher auch hier das Bild des hämorrhagischen Infarktes, die Grosshirnrinde und weisse Substanz keilförmig durchsetzend, auftrat. Aber auch hier gingen die Thiere meist sehr rasch zu Grunde, oft ohne irgend welche markante Symptome zu zeigen, was umso befremdender ist als der Hund bekanntlich grosse Exstirpationen am Grosshirn sehr gut verträgt und analoge Läsionen vom Menschen oft ganz gut überstanden werden. Nur eines dieser Experimente mit dem dünnern Glycerinthon brachte einen Symptomenkomplex zur Beobachtung der mir der Erwähnung werth erscheint. Dasselbe betrifft eine kleine Hündin, welche am 29. Oct. 1895 6,5 cbmm Glycerinthon in die rechte Carotis int. injiziert wurden. Die Erscheinungen, welche gleich nach dem Eingriff auftraten und bis zu dem am 5. November erfolgten Tode beobachtet wurden, unterschieden sich in nichts von den gewöhnlichen mir schon hinlänglich bekannten der Rindenembolie des rechten Okzipitallappens, nämlich Manegebewegung nach rechts und rechtsseitige Hemiopie. Dazu trat aber am zweiten Tage ein Symptomenkomplex, der auf eine weitere mir nicht

bekannte Läsion hindeutete. Es trat nämlich, während ich das Thier am ersten Tage untersuchte im *rechten* Facialisgebiete Convulsionen auf, dabei wurde der Kopf stark nach rechts gedreht. Nachdem dieser Krampfanfall einige Sekunden gedauert, wobei auch ausserordentlich starker Speichelfluss auftrat, schrie das Thier laut auf und begann mit grösster Geschwindigkeit im Laboratorium herumzulaufen, was durch mehr Sekunden andauerte. Solche Anfälle erfolgten während des Tages sehr häufig, wiederholten sich am nächsten Tage 2—3mal und wurden am Tage vor dem Tode, welcher am 4. Tage erfolgte, nicht mehr beobachtet. An diesem Tage konstatierte man noch Hemioapie, der Gang war etwas breit aber sonst keine motorische Störung. Das Fressen war schwierig, das Thier konnte die ihm vorgelegten Wurststücke nur schwer packen, sodass sie ins Maul geschoben werden mussten. Am 5. November starb das Thier. Bei der Sektion fand sich der erwartete Erweichungsherd im rechten Hinterhauptslappen, was Tiefe und Längsausdehnung betrifft in nichts unterschieden von den anderen bis dahin beobachteten Fällen. Ausserdem aber erschien der rechte Streifenhügel auffallend blass verglichen mit dem linken, und im Kopf desselben fand sich ein etwa 3 mm im Durchmesser betragender, weisslich gefärbter embolischer Herd, der etwa 1 mm tief in die Substanz desselben eindrang und ein ähnlicher kleinerer in nächster Nähe desselben an der Medianfläche des Ventrikels (Fig. 22). So wenig es nun statthaft erscheint aus derartigen vereinzeltten Beobachtungen weitgehende Schlüsse zu ziehen, so kann ich nicht umhin, die oben beschriebenen Anfälle mit diesem Herde im Streifenhügel in kausalen Zusammenhang zu bringen und erinnere an die, wie ich glaube, seither nicht wiederholten Experimente *Nothnagels* über den sogenannten „Laufknoten“ des Kaninchens. Die oben beschriebenen Erscheinungen bei Embolie der Basalgefässe scheinen in dieselbe Kategorie zu gehören.

#### Anhang.

Im Anschluss an die oben beschriebenen Fälle von cortikaler Hemioapie beim Hunde nach embolischer Erweichung der Rinde des Occipitallappens sei es mir erlaubt, hier einige Worte in einer Angelegenheit zu sprechen, welcher ich persönlich zu nahe stehe, um sie mit Schweigen zu übergehen und welche eine erneute experimentelle Untersuchung zu unterziehen für mich doch keine Veranlassung vorliegt. Ich meine die Frage der Sehnervenkreuzung, deren Darstellung in der neuen Auflage von *Köllikers* Gewebelehre ich nicht unbeantwortet lassen möchte.

Bekanntlich hat *Michel* seinerzeit in einer *Kölliker* gewidmeten Monographie, die durch die wundervollen Experimente *Guddens* und seiner Schüler, wie mir scheint, längst widerlegte Totalkreuzung der Sehnerven abermals zur Geltung zu bringen versucht. *Ich* habe, angeregt durch die *Michel'sche* Arbeit in Verbindung mit *Münser* eine Neubearbeitung der Frage, mit der zu jener Zeit noch wenig bekannten *Marchi'schen* Methode, vorgenommen und habe insbesondere mit der damals von mir zum erstemal angewendeten Methode der Combination der *Gudden'schen* Atrophiemethode mit der Methode der *Waller'schen* Degeneration ein Experiment angegeben, welches die Partialkreuzung für Kaninchen und Katze unanfechtbar nachweist.<sup>1)</sup>

Diese Untersuchungsreihe ist von *Kölliker* in seinem Buche einer zwar oberflächlichen, dafür aber vernichtenden Kritik unterzogen worden. Nachdem er zuerst die *Michel'schen* Untersuchungen ziemlich ausführlich erwähnt und die Tadellosigkeit seiner Präparate bestätigt hat, erklärt *Kölliker*, auf eigene Untersuchungen gestützt, die Nichtexistenz der Partialkreuzung. Diese Untersuchungen betreffen Horizontalschnittserien (nach *Weigert* gefärbt), durch das Chiasma von Fuchs, Katze und Hund. Betreffs der *Michel'schen* Präparate kann ich nur das wiederholen, was ich in unserer Arbeit vom Jahre 1888 gesagt habe und ich muss dies gegenüber der Autorität *Kölliker's* aufrecht halten, dass die *Weigert'sche* Methode zu solchen Untersuchungen überhaupt nicht geeignet ist. Was *Kölliker's* Untersuchung selbst betrifft, so ist kein Zweifel daran, dass man die Partialkreuzung mit einfachen anatomischen Untersuchungen nicht nachweisen kann, dazu ist das Fasergeflecht im Chiasma zu kompliziert, mit welchem Rechte aber der grosse Würzburger Forscher dem Experiment die Fähigkeit abspricht, in solchen anatomisch einfach unlösbaren Frage das entscheidende Wort zu sprechen, ist mir nicht ersichtlich. Im Gegentheil scheint es mir, wäre es seine Pflicht gewesen, den Nachweis zu liefern, dass auch der experimentelle Beweis nicht gelungen ist. Er könnte ebenso

<sup>1)</sup> Einen höchst sonderbaren Eindruck macht es, wenn *Jacobsohn* im neurologischen Centralblatt Nr. 18, 1896 in einer vorläufigen Mittheilung erklärt, dass es in Anbetracht der *Kölliker'schen* Ausführungen angebracht erscheint, „noch einmal dieser Frage mit einer Methode nachzugehen, welche an Exaktheit und Schärfe alle anderen bisherigen übertrifft . . . . Das ist die *Marchi'sche* Methode.“ Man erhält den Eindruck, dass bisher noch niemand am Chiasma mit *Marchi's* Reagens gearbeitet hat. Es ist sonst üblich, in solchen Fällen seine Vorgänger zu citieren, besonders wenn man, wie *Jacobsohn*, eine einfache Wiederholung unserer Untersuchung anstellt und nichts Neues in der Sache beibringt, denn dass beim Kaninchen Totalkreuzung besteht, wäre wol neu, ist aber nicht richtig.



die von *mir* zuerst experimentell nachgewiesene und allgemein bestätigte Existenz von Fortsetzungen der hinteren Wurzelfasern bis zur *Medulla oblongata*, als nicht „anatomisch“ nachweisbar ablehnen. Was die Kritik unserer Arbeit betrifft, so muss ich vor allem den Vorwurf zurückweisen, wir hätten die Fehlerquellen der *Marchi*'schen Methode nicht genügend gewürdigt. Auf vier langen Seiten habe ich mit fast langweiliger Pedanterie auf alle Fehlerquellen der *Marchi*'schen Methode aufmerksam gemacht und aus tausenden von Schnitten nur die tadellosesten zur Grundlage unserer Publikation gewählt. Dabei wurde nicht ein Versuch benützt, der nicht einigemale wiederholt, immer dasselbe Resultat ergab. Diesen Einwurf *Kölliker's* kann ich daher ruhig zurückweisen. (Leider kann ich die Bemerkung nicht unterdrücken, dass viele, ja die meisten unserer Nachfolger auf die Fehlerquellen der *Marchi*'schen Methode, die ich bei den von uns veröffentlichten Arbeiten hervorhob, gar keine Rücksicht nehmen, und alles als Degeneration beschreiben, was schwarz ist. Publizierte doch jüngst ein italienischer Forscher sekundäre Degeneration der vorderen Wurzel des Halsmarkes nach Durchschneidung der hinteren Sacralwurzeln!) Auf viele der kritischen Bemerkungen *Kölliker's*, betreffs einzelner unserer Abbildungen kann ich leider nicht eingehen, da ich sonst genöthigt wäre, die Abbildungen selbst noch einmal abzudrucken, sie zeigen aber alle nur, wie wenig Kenntnisse der grosse Anatom von den in Frage kommenden Verhältnissen des von ihm so gering geschätzten Experimentes hat. Ich kann daher leider auf die sonderbare Kritik unserer Figur 29 nicht eingehen. Aber den Satz: „Sehr auffallend und nicht erklärt ist auch, dass nach *Singer* und *Münser* das ungekreuzte Bündel beim Kaninchen, dem Hunde und der Katze die ganze Breite des Tractus einnehmen soll, während dasselbe nach *Gudden* einen geschlossenen Strang bildet,“ kann ich nicht schweigend übergehen. Ich muss gestehen, dass dieser Satz der *Kölliker's*chen Kritik mich am schmerzlichsten berührt hat. Denn ich kann nicht umhin, aus demselben zu folgern, dass der grosse Forscher es nicht der Mühe werth gehalten hat, unsere Arbeit durchzulesen und sich nur mit der Betrachtung der Abbildungen begnügt hat, zum Mindesten war ihm bei der Abfassung der obigen Zeilen ihr Inhalt nicht mehr erinnerlich. Von Seite 15—19 habe ich von dem „grelleu Widerspruch“, wie ich selbst betonte, den unsere Befunde eines nicht geschlossenen ungekreuzten Tractusantheils (der Ausdruck „Bündel“ sollte, da zu Missverständnissen führend, überhaupt vermieden werden), mit denen *Gudden's* bildeten ausgehend, jenes oben erwähnte Experiment der Combination

der *Gudden'schen* Atrophie mit der *Waller'schen* Degeneration ersonnen und dessen Resultat mit Sicherheit vorherbestimmt. Sowohl für das Kaninchen als für die Katze ist der Versuch mit der Exaktheit eines physikalischen Experimentes positiv ausgefallen. Und wenn *Kölliker* zu unseren Abbildungen 38—40, welche für jeden unbefangenen Beobachter das ungekreuzte „Bündel“ des Katzenchiasma in Lapidarschrift demonstrieren nichts weiter zu sagen hat, als dass man nichts Genaueres über die *Gudden'sche* Commissur erfährt (welche übrigens aufs deutlichste daselbst abgebildet ist) so kann ich nur darauf die Gegenfrage thun, was in aller Welt in diesem Falle die *Gudden'sche* Commissur mit der Sache zu thun haben soll? Nur diese wenigen Worte in einer Sache, in welcher, wie gesagt ganz zu schweigen mir unmöglich war, und welche neuerdings experimentell zu bearbeiten für mich keinerlei Veranlassung vorliegt. Auch diese Worte sind wol vergebens gesprochen. Auf Jahrzehnte hinaus wird voraussichtlich das Werk *Kölliker's* als klassischer Canon unseres histologischen Wissens gelten und von jenen Tausenden, die in beiden Hemisphären dasselbe lesen werden, werden wol bei der Lektüre des Abschnittes über das Chiasma die Meisten vielleicht nicht die Ueberzeugung von der Totalkreuzung der Sehnerven, wol aber den Eindruck von unserer Arbeit erhalten, dass es sich um eine recht oberflächliche Untersuchung mit fehlerhafter Methode handeln muss. Sollte einer jener Tausende es dennoch über sich bringen, dieselbe zur Hand zu nehmen, so wird er meiner festen Ueberzeugung nach finden, dass es sich um eine exakt nach allen strengen Regeln der Wissenschaft durchgeführte Untersuchung handelt, und dass der obige Abschnitt des *Kölliker'schen* Buches keinen Glanzpunkt desselben bildet. Was insbesondere den von mir in unserer Arbeit angegebenen Grundversuch betrifft, so kann man ihn todtschweigen, widerlegen wird man ihn nicht. Diese wenigen Worte, unsere bescheidene Arbeit betreffend, konnte ich nicht unterdrücken. Was die Thatsachen selbst betrifft, so kann der Irrthum des grössten Forschers sie nicht aus der Welt schaffen. Heute wie vor einem Jahrhundert gilt ja das schöne Wort *A. v. Haller's*: *Magna res veritas, praevalebit!*

Prag, September 1896.

## Erklärung der Abbildungen.

---

### Tafel II.

*Fig. 2.* Rückenmarksquerschnitt von einem Kaninchen. Embolie der linken Art. vertebralis mit Betheiligung des zugehörigen Spinalganglion Marchi.

*Fig. 3—5.* Von demselben Thiere. Aufsteigende Degeneration.

*Fig. 6—14.* Aus dem Rückenmarke eines Kaninchens. Embolie der linken Art. vertebralis. Die Spinalganglien frei geblieben. Absteigende Degeneration.

*Fig. 21.* Halsmark eines Kaninchens mit Embolie der linken Art. vertebralis.

### Tafel III.

*Fig. 15.* Spinalganglienzellen eines Kaninchens. Alkohol, Thionin.

*Fig. 16.* Spinalganglienzellen eines Kaninchens fünf Wochen nach Embolie des Ganglion.

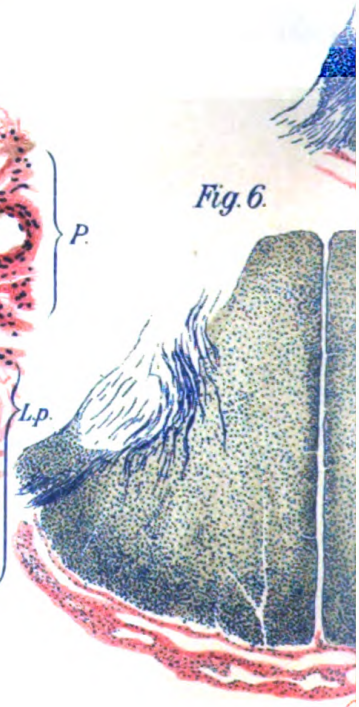
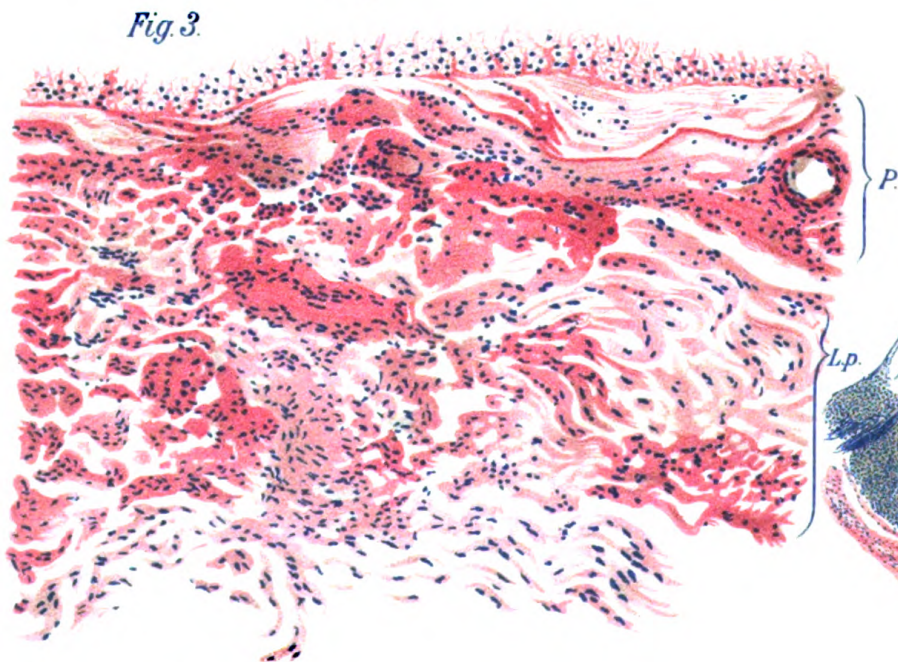
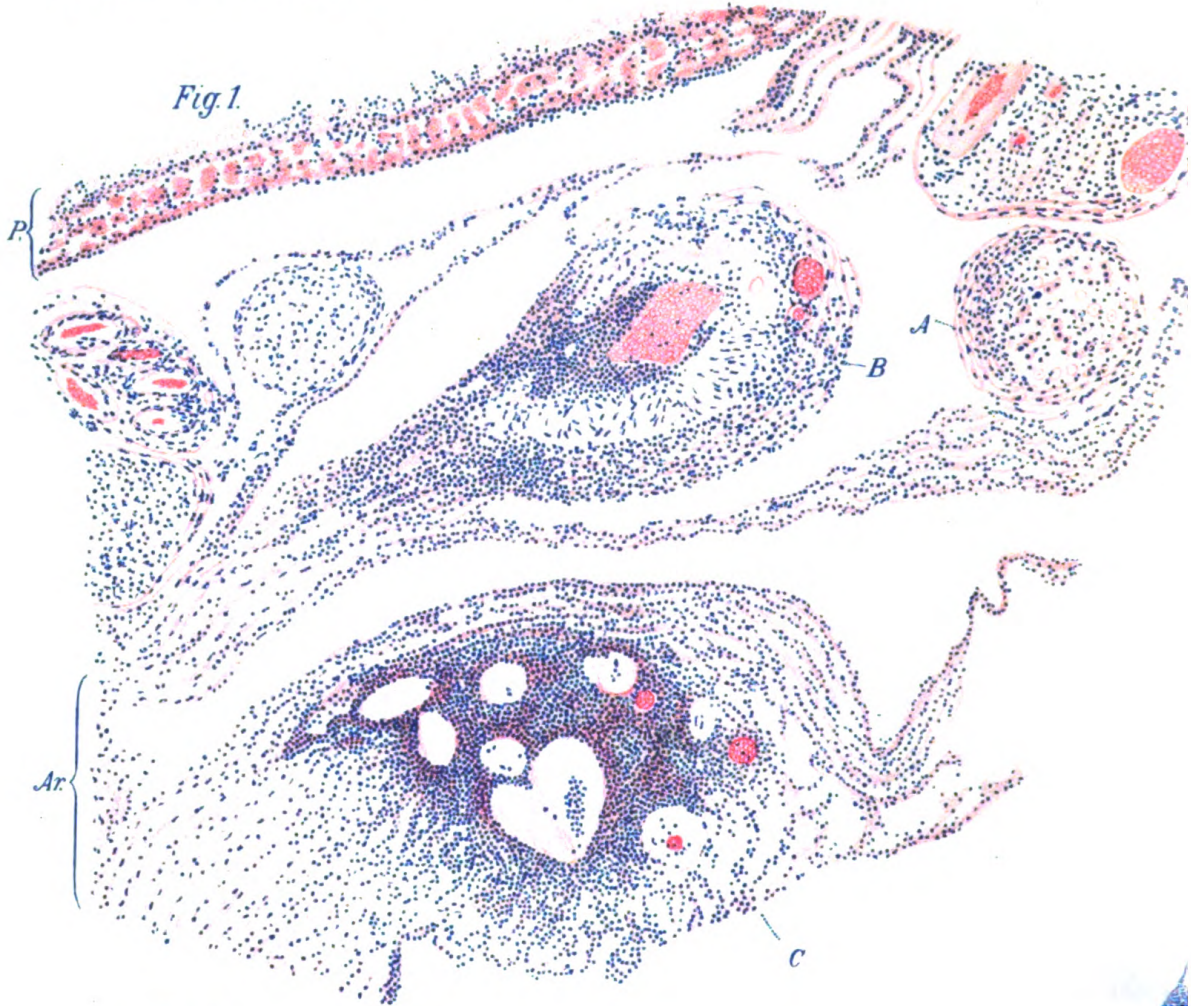
*Fig. 17—19.* Hundehirne mit Rindenembolien.

*Fig. 20.* Embolischer Herd im Streifenhügel eines Hundes.

---







Schwarz: Chronische Spinalmeningitis.

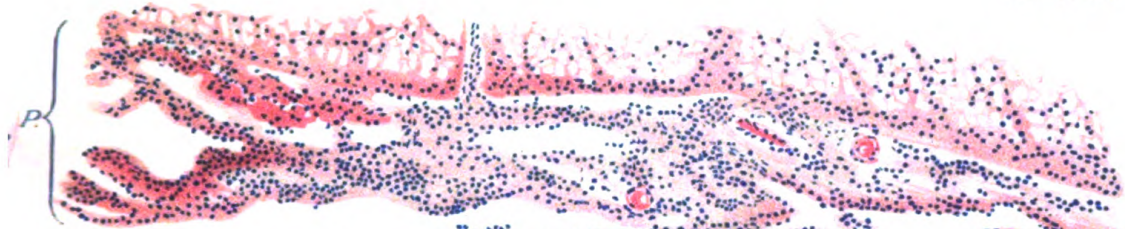


Fig. 2.

Ar.

Fig. 4.

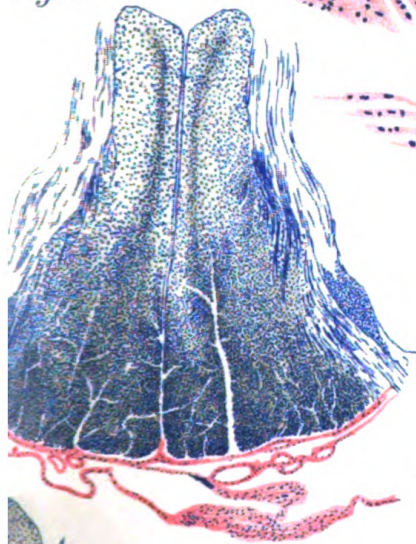
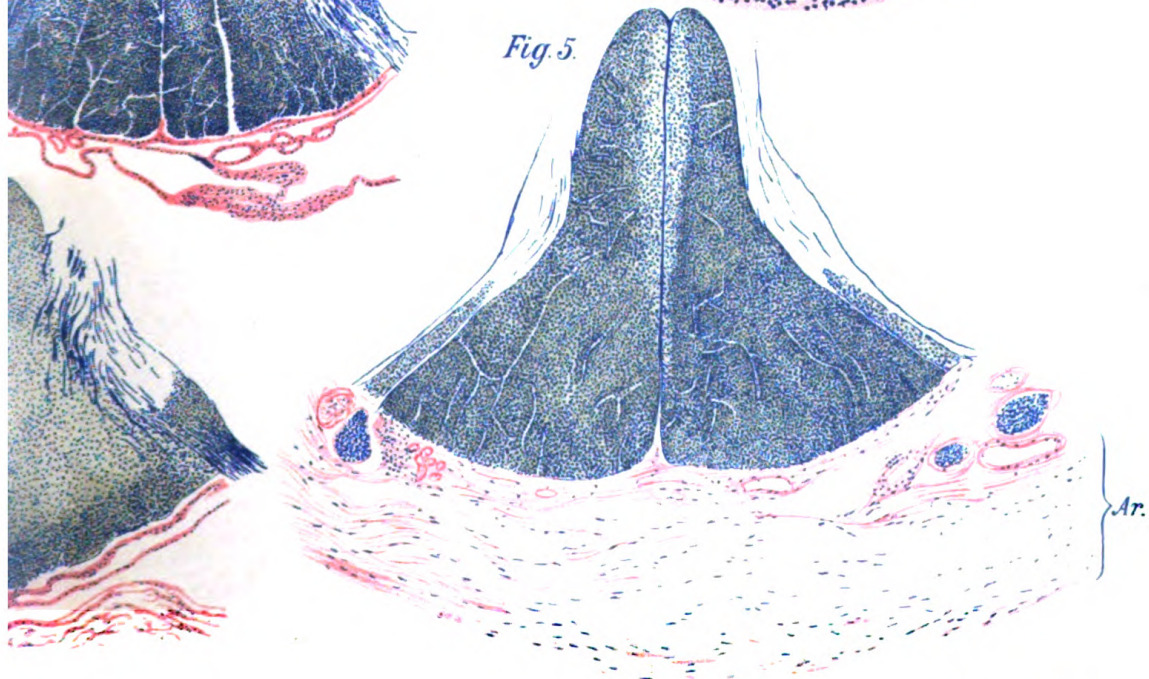


Fig. 5.



K u k Hoffrth A Haase Prag





(Aus dem k. k. Krankenhause „Rudolf-Stiftung“ in Wien.)

# ÜBER CHRONISCHE SPINALMENINGITIS UND IHRE BEZIEHUNGEN ZUM SYMPTOMENKOMPLEXE DER TABES DORSALIS.

Von

DR. EMIL SCHWARZ,  
omeritiierter Assistent der IV. med. Abtheilung.

(Hierzu Tafel IV und V).

## I.

Wenn wir die Lehre von den Erkrankungen des Rückenmarkes in ihrer Entwicklung verfolgen, lassen sich deutlich zwei durch ihr leitendes Prinzip verschiedene Perioden unterscheiden; die eine, in welcher durch möglichst genaue klinische Analyse und Beziehung der Symptome auf die zu Grunde liegenden Alterationen des Rückenmarkes eine Eintheilung und Abgrenzung der einzelnen Erscheinungsreihen erzielt wird, also die Schaffung von distinkten Krankheitsbildern bezweckt wird, die andere, jüngere, in welcher durch Forschen nach der Ursache der Erkrankung ein wissenschaftliches System der Rückenmarkserkrankungen das Endziel bildet. Diese letztere leitende Idee hat, als jüngere, wol deshalb einen viel schwereren Stand, als die erstere, weil es gilt, bereits in bestimmte Anordnung gebrachtes Material auf's Neue zu zerlegen, umzuordnen, und den Kampf mit bereits tief eingewurzelten Begriffen aufzunehmen. Einer der wesentlichsten Widerstände gegen die moderne ätiologisch-anatomische Anschauung liegt wol in dem in der Pathologie ganz vereinzelt dastehenden Begriffe der primären Systemerkrankung, d. h. der primär degenerativen Erkrankung eines bloß funktionell differenzierten, von anatomisch völlig gleichartigen Elementen umgebenen Theiles des Organes, also eine Erkrankung, welche ganz electiv ein bestimmtes Leitungssystem des Rückenmarkes befällt,

zum Schwunde bringt und weder in den Ernährungsverhältnissen noch in dem Zustande der Endstationen dieses Systems noch in den Veränderungen des Systemes selbst ihre Ursache findet. Die Aufstellung des anatomischen Begriffes der primären Systemerkrankung wird sofort verständlich, wenn man bedenkt, dass das Streben nach der Lokalisationsdiagnose im Nervensystem, allein durch sein hervorragendes physiologisches Interesse lange Zeit als einziges Leitmotiv in der Rückenmarkspathologie gegolten und daher die Coïncidenz gewisser Symptome mit stets demselben Erkrankungsitze zur Aufstellung einer Reihe von Krankheitstypen geführt hat, die eben nichts anderes als den Sitz und den Mangel anderweitiger Anhaltspunkte in den zugehörigen Fällen gemeinsam hatten. Für die cerebralen Erkrankungen wurde dieser Standpunkt schon längst verlassen, er kam wol eigentlich niemals so vollkommen zur Geltung, wol aus dem Grunde, weil die Veränderungen des Gehirnes meist offenkundig den Stempel ihrer Provenienz an sich tragen und ausser einigen noch immer als primär angesehenen Kerndegenerationen giebt es wol kaum eine noch als primär degenerativen Process gedeutete Hirnerkrankung. In der Pathologie der spinalen Erkrankungen dagegen führen wir noch immer eine Reihe von Namen, die weiter nichts enthalten als eine Lokalisation, also eine Eintheilung von Krankheiten nach den Herdsymptomen, welche in vivo geboten wurden.

Erst nach und nach bricht sich auch hier die Erkenntniss des Ungenügenden eines solchen Systemes ihre Bahn und die Arbeiten mehren sich seit einem Decennium gar sehr, welche nach den anatomischen Bedingungen forschen, die den einzelnen Krankheitsursachen ihre bestimmte Lokalisation im Rückenmarke anweisen und so den gleichen klinischen Ausdruck für verschiedene Prozesse ermöglichen. So hat sich schon *Borgherini*<sup>1)</sup> gegen den Begriff der primären kombinierten Systemerkrankung aufgelehnt und zu zeigen versucht, dass die Erkrankung der Leitungsbahnen keineswegs eine originäre, sondern eine durch die bestimmte Lage dieser Bahnen gerade auf sie übergeleitete Entzündung sei. Auch *Déjérine*<sup>2)</sup> ist für dieselbe Auffassung nachhaltig eingetreten. Dieselben Ansichten finden sich deutlich ausgesprochen bei *Raymond* und *Tenneson*,<sup>3)</sup>

<sup>1)</sup> Die pseudosystematischen Degenerationen des Rückenmarkes in Folge von chronischer Leptomeningitis. Wiener medicin. Jahrbücher, 1887, XI.

<sup>2)</sup> Du rôle joué par la meningite postérieure des tabétiques dans la pathogénie des Scléroses combinées. Archives de physiologie norm. et path. 1884.

<sup>3)</sup> Meningomyelite chronique pseudosystematique. Arch. de physiol. norm. et path. 1886, VII, 84.

*Ballet* und *Minor*.<sup>1)</sup> Auch *Nageotte*<sup>2)</sup> hat in einer neuen Arbeit dem Gedanken Ausdruck gegeben, dass die einfache Steigerung eines allgemeinen Krankheitsprozesses an bestimmten Stellen genüge, um diese oder jene als nosologische Species geltende Rückenmarkskrankheit hervorzurufen.

Ausser Gefässerkrankungen bestimmter Gebiete ist namentlich die chronische Spinalmeningitis, syphilitische und nichtsyphilitische, in den Vordergrund der Pathogenese dieser Erkrankungen getreten und es scheint thatsächlich der Fall zu sein, dass in früheren Jahren entweder derselben die nöthige Beachtung versagt wurde, oder ihr Vorhandensein, wol in Folge noch mangelhafter oder einseitiger Technik den Beobachtern entgangen ist. Denn es ist geradezu auffallend zu nennen, dass in den neuen Mittheilungen über einschlägige Erkrankungsfälle fast niemals Veränderungen der Häute fehlten, während ebenso constant in älteren Arbeiten der Mangel derselben betont oder einfach nähere Angaben über den Zustand der Meningen nicht gemacht werden. Dies mag wol, wie erwähnt, darin seinen Grund haben, dass bei der früher allein üblichen Carminfärbung oder alleiniger Anwendung von spezifischen Markscheidenfärbungen solche Veränderungen in den Häuten übersehen wurden, welche bei Kernfärbungen deutlich hervortreten. Für das Gebiet der sogenannten „combinirten Tabes“ scheint sich nach den erwähnten Arbeiten die Entscheidung immer mehr auf Seite einer primären Meningitis zu neigen, in deren Gefolge dann die betreffenden Systeme von der Erkrankung ergriffen werden, welche denjenigen Stellen der Häute entsprechen, die meist am stärksten von der Entzündung befallen werden. Freilich ist die Frage noch keineswegs entschieden und eine Anzahl von Autoren hält mit Zähigkeit an der primären Systemerkrankung fest. Wie weit die dogmaartige Unerschütterlichkeit dieses Begriffes geht, zeigt sich deutlich an einer Beobachtung von *Erlicki* und *Rybalkin*,<sup>3)</sup> in welchem Falle trotz des eclatanten infectiösen Beginnes und der constatirten Verwachsung der Rückenmarkshäute durch zahlreiche Pseudomembranen dennoch das mikroskopische Verhalten der Pia als *normal* angegeben und an der primären Degeneration der Pyramidenbahnen festgehalten wird. (Ueber das mikroskopische

<sup>1)</sup> Étude d'un cas de fausse sclérose systématique combinée de la moelle. Archives de Neurologie, 1884, VII, 44.

<sup>2)</sup> Étude sur la Meningomyélite diffuse dans le Tabes, la paralysie générale et la Syphilis spinale. Archives de Neurologie, XXX, 1896, 272.

<sup>3)</sup> Zur Frage über die combinirten Systemerkrankungen des Rückenmarks. Archiv für Psychiatrie, XVII, 1886, 693.

Verhalten der Pia fehlen nähere Angaben, sie wird als normal bezeichnet. Ueber die Pyramidenseitenstrangbahn heisst es daselbst, dass die Degeneration nirgends die Peripherie erreichte, doch ist dies aus den Zeichnungen für das Dorsalmark keineswegs zu entnehmen). Dasselbe gilt für eine Beobachtung *Minkowski's*<sup>1)</sup> von „primärer“ Seitenstrangklerose nach Lues, in welchem Falle ebenfalls Adhäsionen der Häute und sogar stärkere Betheiligung der Kleinhirnseitenstrangbahn, welche ja peripher gelegen ist, angegeben werden. (Die Häute werden mikroskopisch nicht näher beschrieben. Gefärbt wurde blos mit Carmin).

Aehnliches gilt wol auch für die primären Degenerationen der Seitenstränge in der *Erb'schen* syphilitischen Spinalparalyse, über welche Erkrankung, namentlich nach dem einzigen aus *Erb's* Beobachtungsmateriale von *Sidney Kuh*<sup>2)</sup> publicierten Obductionsbefunde bereits *Oppenheim*<sup>3)</sup> seine Meinung dahin ausgesprochen hat, dass es sich hier bloss um ein bestimmtes Stadium einer von den Rückenmarkshüllen ausgehenden syphilitischen Erkrankung handeln dürfte.

Ebenso existieren Beobachtungen von *Charcot*<sup>4)</sup> und *Raymond*<sup>5)</sup> in welchen eine Erkrankung der Rückenmarkshäute unter dem Bilde einer progressiven Muskelatrophie verlief. Also wiederum ein Beispiel, wie wenig die Localsymptome allein im Stande sind, zu einer richtigen Systemisirung der Rückenmarkskrankheiten zu führen.

Es zeigt sich also, dass verschiedenste Erkrankungen der Meningen, syphilitische und nichtsyphilitische, durch die Eigenthümlichkeit in ihrem Sitze und die Beziehungen zu den benachbarten Nervelementen, dasselbe klinische Bild hervorbringen können, wie eine Reihe anderer Krankheitsprocesse, während andererseits gleichartige pathologische Vorgänge durch die Verschiedenheit ihres Sitzes und die dadurch bedingten klinischen Krankheitstypen, auseinandergerissen und in verschiedene Kategorien eingetheilt erscheinen. Bei dem immer mehr zum Durchbruche gelangenden natürlichen System der Erkrankungen, bei welchem das

<sup>1)</sup> Primäre Seitenstrangklerose nach Lues. Archiv für klinische Medicin, 1884, XXXIV.

<sup>2)</sup> Die Paralysis spinalis syphilitica. Deutsche Zeitschrift für Nervenheilkunde, 1893, III.

<sup>3)</sup> Ueber die syphilitische Spinalparalyse. Berliner klin. Wochenschrift, 1893, XXX, 837.

<sup>4)</sup> Societé Medic. des Hopitaux, 1892.

<sup>5)</sup> Leçons cliniques, 1893.

ätiologisch-anatomische Kriterium das ausschlaggebende ist, führt diese Erkenntnis zu principiell wichtigen Unterscheidungen in der Pathologie und Pathogenese der Rückenmarkskrankheiten, indem wir genöthigt sind, die Kritik an die einzelnen bis jetzt geltenden Krankheitsbegriffe anzulegen, um verschiedenes trennen, gleichartiges aber zusammenfassen zu können.

In der Gruppe der sogenannten primären Systemerkrankungen figurirt die Tabes an erster Stelle. Nachdem einmal die Zweifel an der Existenz dieser Form der Nervenerkrankung mit Erfolg auf eine Reihe der Vertreter dieser Gruppe sich ausgedehnt hatten, konnte auch die Tabes einer neuerlichen kritischen Betrachtung nicht entgehen. Obwol seit der Aufstellung dieses pathologischen Begriffes die Frage nach der Aetiologie und Pathogenese desselben niemals zur Ruhe kam, so galt dennoch bis vor kurzem die Pathogenese der Tabes für eine in allen Momenten, d. i. Aetiologie, Angriffspunkt der Noxe und Ausbreitung so ziemlich gelöste Frage, die erst in den letzten Jahren aufs neue ins Rollen gebracht wurde, und die klare, übersichtliche Darstellung, wie sie vor kurzem von *Leyden*<sup>1)</sup> gegeben wurde, zeigt deutlich, dass ein grosser Theil der früher als gültig anerkannten Sätze nicht mehr als haltbar angesehen werden kann. So muss durch die Arbeiten *Leyden's*<sup>2)</sup>, *Pierre Marie's*,<sup>3)</sup> *Déjérine's*<sup>4)</sup> und namentlich *Redlich's*<sup>5)</sup> als bewiesen angesehen werden, dass wir es keineswegs mit der Erkrankung eines strangförmigen Rückenmarkssystemes, sondern mit der Erkrankung von segmentalen Organen, der hinteren Wurzeln zu thun haben, deren Ausbreitung im Hinterstrange das typische Degenerationsbild der Tabes erzeugt. Dagegen ist es noch eine unentschiedene Frage, wie diese Erkrankung der hinteren Wurzeln zu Stande kömmt. Während die einen, als deren Führer *Erb*, *Strümpell*, *Moebius* in Deutschland, *Pierre Marie*, *Fournier* in Frankreich angesehen werden können, die Syphilis als einzige Ursache der Erkrankung acceptieren, werden von anderen neben der Syphilis theils nervöse Belastung und Prädisposition, theils verschiedenste andere ätiologische Momente ins Feld geführt. Die Anhänger der syphilitischen Lehre hatten, nachdem durch eine trotz allen Um-

<sup>1)</sup> Die neuesten Untersuchungen über die pathologische Anatomie und Physiologie der Tabes. Zeitschr. f. klin. Medicin, 1894, XXV.

<sup>2)</sup> Die graue Degeneration der Hinterstränge. Berlin 1863.

<sup>3)</sup> Leçons sur les maladies de la moelle. Paris 1891.

<sup>4)</sup> Du rôle joué par les lésions des racines postérieures dans la sclérose medullaire des ataxiques Sem. medic. 1892.

<sup>5)</sup> Die hinteren Wurzeln des Rückenmarks und die patholog. Anatomie der Tabes dorsalis. Jahrbücher für Psychiatrie, 1892.

fanges manchmal gezwungen erscheinende Statistik der Beweis für ihre Annahme erbracht schien, noch immer dieselbe Schwierigkeit zu lösen wie ihre Gegner, nämlich die Frage zu beantworten, wie die Wurzelaffection zu Stande komme. Seien es nun Anhänger der Systemerkrankung, seien es die Verfechter der Wurzelerkrankung, so half man sich mit der zuerst von *Strümpell* aufgestellten Theorie, dass nicht das organisierte Syphilisvirus (Bacterium), sondern das Syphilitoxin in electiver Weise auf bestimmte Gebiete des Centralnervensystems einwirke und selbe zu Grunde richte; es wurde hierdurch die Schwierigkeit umgangen, welche die von den sonstigen syphilitischen Producten so verschiedenen Erscheinungen des tabisch erkrankten Nervensystems einer Beziehung auf diese Ursache entgegenzusetzen müssten.

Trotz der geradezu begeisterten Vertheidigung, welche diese Theorie durch *Moebius* erfahren, entspricht dieselbe keineswegs vollkommen unseren pathologischen Anschauungen über Syphilis und die Erkrankungen des Nervensystems und es ist daher nur eine logische Consequenz gewesen, dass bei der grossen Wahrscheinlichkeit der Beziehungen zwischen Tabes und Syphilis nach anderen Verbindungsgliedern zwischen Ursache und Wirkung geforscht wurde. Am weitesten sind in dieser Richtung *Obersteiner* und *Redlich*<sup>1)</sup> gegangen, welche eine neue Ansicht über diese Beziehungen vortrugen und an Stelle des so unklaren „primärdegenerativen“ Processes eine durch mechanische Compressoin, durch Einschnürung erfolgte Schädigung der hinteren Wurzeln setzten, welche Einschnürung durch Sklerosierung der Pia oder der Gefässe an einer Stelle hervorgerufen wird, die durch ihre normale anatomische Eigenthümlichkeit hiezu prädisponiert sei. Auf diese Weise trat auf einmal, auch bei der Pathogenese der Tabes die Erkrankung der Rückenmarkshüllen aus ihrem Dunkel wieder hervor, indem gerade diese Theorie den weitesten ätiologischen Spielraum bot und die verschiedensten Meningealerkrankungen, auch nicht-syphilitische, nun alle wieder in ihren eventuellen Beziehungen zur Tabes an Bedeutung gewannen. Es ist zwar schon vor vielen Jahren von *Arndt*,<sup>2)</sup> *Gull*,<sup>3)</sup> v. *Takacs*,<sup>4)</sup> *Lange*,<sup>5)</sup> eine Erkrankung

<sup>1)</sup> Ueber Wesen und Pathogenese der tabischen Hinterstrangsdegeneration. Arbeiten aus dem Institute für Anatomie und Physiol. d. Centralnervensystems, Wien 1894, II. Heft.

<sup>2)</sup> Medic. Verein zu Greifswald 8./I. 1870. Berl. klin. Wochenschr. 1870, p. 138.

<sup>3)</sup> Cases of Paraplegia. *Guy's Hospital Reports* 1858.

<sup>4)</sup> Die graue Degeneration der Rückenmarkshinterstränge und die Ataxie. *Arch. f. Psych.*, IX.

<sup>5)</sup> Nord. med. Ark. IV. 1872. Ref. *Schmidt's Jahrb.* 1872, CLV, 281.

der Pia mater posterior als Ursache der tabischen Rückenmarksdegeneration erklärt worden, allein die Auffassung, welche die Tabes damals als Systemerkrankung, d. h. als Erkrankung der Hinterstränge erfuhr, musste es mit sich bringen, dass diese Theorien keinen Beifall finden konnten, indem ja die Degeneration in den Hintersträngen, wie *Leyden*<sup>1)</sup> betont, nicht in Beziehung zur Ausbreitung einer Meningealerkrankung, sondern zur Ausbreitung der Wurzeln steht. Ferner wurden meist solche Fälle zur Begründung dieser Theorie herangezogen, bei welchen es sich nur um weit vorgeschrittene Degeneration handelte, wo also die Verdickung der Pia bereits Folge sein konnte, da sie ja meist in den Anfangsstadien vermisst wird.

Allein es giebt Fälle von Tabes mit wirklich schweren, ausgesprochen meningitischen Veränderungen, wo mit bloßen theoretischen Erwägungen nicht so leicht ein Schluss erzielt werden kann. Der Befund im Rückenmarke ist identisch mit den bei genuiner Tabes auftretenden Veränderungen, die meningeale Erkrankung ist in diesen Fällen über jeden Zweifel erhaben und es ist die Frage zu lösen, ob eine Wechselbeziehung, ein Causalitätsverhältniss zwischen den beiden Veränderungen besteht.

Das zur Beantwortung dieser Frage vorliegende Material ist keineswegs ein reichhaltiges zu nennen, wenn man bei der Auswahl der entsprechenden Fälle halbwegs kritisch zu Werke geht und nicht jeden beschriebenen Fall von chronischer Spinalmeningitis, bei welchen ausser anderen Rückenmarkspartien die Hinterstränge mitbetheiligt waren, in diese Gruppe einbezieht. Es ist ja klar, dass Fälle, welche bereits in vivo deutliche Symptome von Seiten der vorderen Wurzeln oder der Pyramidenbahn oder der motorischen Ganglienzellen geboten hatten, niemals zu einer Verwechslung Anlass geben konnten. Bei der Unentschiedenheit über das Vorkommen oder Fehlen meningealer Veränderungen bei der tabischen Degeneration kann eben bloß das klinische Bild, der Symptomencomplex, nach welchem wir die Diagnose stellen, bei der Auswahl der Fälle als Leitfaden dienen. Die dann verbleibenden Fälle belaufen sich auf 23 unter mehr als 80 Fällen von chronischer Spinalmeningitis der mir zugänglichen Literatur. Ich habe im folgenden eine kurze Uebersicht über die einschlägigen Beobachtungen gegeben, in welchen das klinische Bild nicht zu sehr von dem allgemeinen Typus der Tabes dorsalis differierte, obwol anatomisch ausser den ausgesprochenen meningitischen Veränderungen und den Degenerationen

<sup>1)</sup> l. c.

im System der hinteren Wurzeln in einer Zahl von Fällen noch andere Veränderungen im Rückenmarke nachweisbar waren.

**Beobachtung No. I. [Déjérine<sup>1</sup>].**

Ein 45jähriger Mann bietet die Symptome von ausgesprochener Ataxie, leichte schlaife Parese der unteren Extremitäten. Obere Extremitäten unversehrt. Crises gastriques, urethrales und rectales. Lancinierende Schmerzen in den Beinen. Patellarreflexe erloschen. Anästhesie und Verlangsamung der Schmerzempfindung in den unteren Extremitäten. Die Parese nimmt rasch zu und geht in 2 Monaten in völlige schlaife Lähmung über. Decubitus. Tod an Sepsis.

*Autopsie:* Meningitis spin. post. chronica. Pia verdickt, in ihren seitlichen Partien aufgelagerte Bindegewebsschichten. Starke Kerninfiltration und Pigmentanhäufung in derselben. Enorme Verdickung der Septa in den hinteren und seitlichen Theilen des Rückenmarkes. Periarteriitis und Endarteriitis.

Im Lendenmark Sklerose der Wurzelzonen und des Goll'schen Stranges, Randsklerose der Hinterseitenstränge, welche sich im Dorsalmark verbreitet. Im Cervicalmark ringförmige Randsklerose. Typische tabische Degeneration der Hinterstränge in Dorsal- und Halsmark. Atrophie der hinteren Wurzeln von unten nach oben abnehmend. Vordere Wurzeln intact. Neuritis der Hautnerven sehr ausgesprochen.

**Beobachtung No. II. [Déjérine<sup>2</sup>].**

52jährige Frau zeigt geringe Ataxie. Anästhesie und Analgesie neben Verlangsamung der Schmerzempfindung an den unteren Extremitäten. Romberg'sches Symptom. Sehnenreflexe gesteigert. Tod an Pneumonie.

*Autopsie:* Meningitis spin. chron. über das ganze Rückenmark. Pia verdickt, enthält Spindelzellen und zahlreiche Rundzellen, namentlich über den Hinter- und Seitensträngen. Piafortsätze verdickt, sehr kernreich. Verwachsungen zwischen Pia, Arachnoidea und Dura an zahlreichen Stellen. Gefäße verdickt.

Im Lendenmark 2 mm breite dreieckige Sklerose beider Seitenstränge, welche nach oben rasch abnimmt, im mittleren Dorsalmark verschwindet. Die Hinterstränge im Lendenmark bis 1 mm vor der Commissur in toto degeneriert, ebenso im Dorsalmark. Im

<sup>1</sup>) Du rôle joué par la meningite spinale postérieure des Tabétiques dans la pathogénie des scléroses combinées. Arch. de physiol. norm. et path., 1884.

<sup>2</sup>) ibidem.



**Halsmark Sklerose des Goll'schen und der inneren Theile des Burdach'schen Stranges.**

Die hinteren Wurzeln bieten die Zeichen der Neuritis.

**Beobachtung No. III. [J. Wolff<sup>1)</sup>].**

Beginn der Krankheit mit reissenden Schmerzen in den unteren Extremitäten, nach einigen Wochen Zittern bei intendierten Bewegungen in den oberen Extremitäten. Ein Jahr darauf Ataxie in den Beinen und Paraesthesien. Nach 10 Jahren Stechen in der Wirbelsäule und Frostgefühl daselbst. Schwerhörigkeit auf dem rechten Ohre. Ataxie. Aufgehobene Sehnenreflexe. Fragliche Sensibilitätsstörungen in den unteren Extremitäten. Zeitweilige Muskelspannungen in allen 4 Extremitäten. Sphinkterenlähmung. Tod.

*Autopsie:* Ungewöhnlich feste Verwachsung der Dura und Arachnoidea, weissliche Trübung der Letzteren sowie Verdickung der Pia im Bereich der Hinterstränge.

Graue Degeneration der Vorderstränge, eines Theiles der Seitenstränge und Affection der Vordersäulen im untersten Halsmark. Zerstreute Randdegenerationen in den Seitensträngen und der Medulla oblongata. Strangförmige Degeneration der Hinterstränge, namentlich des Goll'schen Stranges. Degeneration der hinteren Wurzeln, stellenweise der Hinterhörner.

Adventitia der Gefässe verdickt.

**Beobachtung No. IV. [O. Vierordt<sup>2)</sup>].**

Ein 30jähriger Arbeiter, starker Brantweinrinker, erkrankte vor einem Jahr ohne Ursache an stechenden und lancinierenden Schmerzen in den Beinen, sowie Schwäche und Unsicherheit derselben, welche zunahmten aber allmählig wieder verschwanden. Einige Monate darauf Recidive, Kriebeln in den Beinen.

*St. pr.:* Pupillen normal, obere Extremitäten normal, keine Ataxie derselben, sehr schwache Sehnenreflexe. An den unteren Extremitäten leichte Schwäche, geringe Ataxie, ein kleiner isolierter Hautbezirk an der rechten Wade leicht anästhetisch. Patellarreflexe fehlen. Gang deutlich atactisch, Romberg'sches Symptom sehr intensiv. Muskeln ausserordentlich druckempfindlich und auffallend leicht mechanisch erregbar. Electriche Reaction normal. Die Ataxie nimmt später etwas ab. Tod an florider Phthise.

<sup>1)</sup> Strangförmige Degeneration der Hinterstränge des Rückenmarkes mit gleichzeitigen meningomyelitischen Herden. Archiv für Psychiatrie, XII, 44.

<sup>2)</sup> Degeneration der Hinterstränge bei einem Potator. Archiv f. Psychiatrie, XVII, 1886.

*Autopsie:* Diffuse chronische Leptomeningitis cerebri et spinalis. Nähere Angaben über dieselben fehlen im Original. Graue Degeneration der Goll'schen Stränge, im Halsmark deren hinterer Theil bis etwas über die Mitte mit Ausnahme eines unmittelbar an der Peripherie liegenden Saumes degeneriert, welcher nur ganz geringe Verminderung der normalen Fasermenge bemerken lässt. Der Saum nach abwärts merklich zunehmend, im Dorsalmark der Saum völlig normal, mässige Erkrankung der Goll'schen Stränge, in der Mitte der Strecke zwischen Commissur und Peripherie hochgradige Entartung, gegen die Commissur rasch abnehmend, vor der Commissur normales Gewebe. Nach abwärts nimmt die Erkrankung sehr rasch ab, im unteren Dorsalmark der medialste Theil leicht erkrankt. Von der Lendenanschwellung an normale Verhältnisse. Im Burdach'schen Strange die Wurzelzonen absolut intact, nur im mittleren Dorsalmark eine Spur lichter gefärbt. Lissauer'sche Zonen und Clarke'sche Säulen völlig normal. Geringe Entartung der hinteren Wurzeln im mittleren und unteren Dorsalmark. In der Medulla oblongata ist die Degeneration der Goll'schen Stränge eine vollkommene.

Periphere Nerven und Muskeln normal.

**Beobachtung No. V.** [*Borgherini*<sup>1)</sup>].

*Klinische Diagnose:* Tabes dorsalis incipiens.

*Befund:* Die inneren Meningen, namentlich die Rindenschichte und die pialen Septa sehr stark verdickt. Gefässe sklerosiert. Randdegeneration, namentlich in den hinteren Partien der Seitenstränge, gegen das Centrum abnehmend, am stärksten in der oberen Dorsalgegend. Hintere Wurzeln, Wurzelzonen und Goll'scher Strang degeneriert, der mediane und hintere Rand der Stränge, ferner ein Theil der äusseren, an das Hinterhorn grenzenden Randes, sowie die Partien an der hinteren Commissur unverändert.

Im oberen Halsmark sehr starke Degeneration der Wurzelzonen, Ausbreitung der Randsklerose auf den Vorderstrang.

**Beobachtung No. VI.** [*Borgherini*<sup>2)</sup>].

*Klinische Diagnose:* Tabes dorsalis.

*Befund:* Pia spin. Rindenschichte und Septen bedeutend verdickt, Spinalwurzeln atrophisch, trianguläre Sklerose der Hinterstränge, im Halsmark circuläre Randdegeneration, namentlich der Hinterstränge und der hinteren Seitenstränge.

<sup>1)</sup> Die pseudosystematischen Degenerationen des Rückenmarks in Folge chronischer Leptomeningitis. Medicinische Jahrbücher XI, Wien 1887.

<sup>2)</sup> Ibidem.

**Beobachtung No. VII.** [*Eisenlohr*<sup>1)</sup>].

Ein noch mit tertiärer Syphilis behafteter Patient zeigt reflectorische Pupillenstarre, lancinierende Schmerzen, *Romberg'sches* Symptom, Mangel der Sehnenreflexe und Sensibilitätsstörungen. Ausserdem bestand starke Cyanose und Kälte der Extremitäten und des Gesichts. Trotz Inunctionscur trat Incontinenz der Blase und des Mastdarmes auf. Vier Monate später Tod an Tbc. pulm.

*Autopsie*: Ausgebreitete Atheromatose des gesammten Arterien-systems. Miliartuberkulose.

Im Rückenmarke: 1. Meningitis posterior. Wucherungsvorgänge an der Intima der Arterien, Ablagerungen zwischen dieser und der Media. 2. Eine ganz regellos vertheilte Degeneration einzelner hinterer Wurzelbündel. 3. Typisch tabische Degeneration in den Hintersträngen (*Burdach'scher* und *Goll'scher* Strang, Wurzelzone, *Lissauer'sche* Zone). Freibleiben der hinteren äusseren Felder und der vorderen Partien der Hinterstränge. Vorder- und Seitenstränge, sowie vordere Wurzeln durchaus frei. 4. Im obersten Dorsaltheil und in der Halsanschwellung Syringomyelie mit kleiner, im hinteren Abschnitte der grauen Substanz an der Basis des Hinterhornes liegender Höhle. Gliose vom 2.—3. Dorsalnerven bis zum oberen Halstheile reichend.

**Beobachtung No. VIII.** [*Brasch*<sup>2)</sup>].

Ein 49jähriger Tischler inficierte sich 1870 specifisch. Ulc. dur. und Secundärererscheinungen. Specifische Behandlung. Potator mässigen Grades. Schon vor 20 Jahren, zur Zeit der Infection, litt er an Steifigkeit in den Kniegelenken, welche sich nach Gebrauch von Schwefelbädern wesentlich besserte. Bis zum Februar 1889 blieb er gesund, von da ab wiederum Steifigkeit und Schmerzen bei allen Bewegungen, Dysurie, später Incontinenz, hartnäckige Obstipation. Die Potenz erlosch schon im Jahre vorher. Häufiges Erbrechen. Therapie erfolglos. Bei der Untersuchung fand sich schwankender Gang, Ataxie in den unteren Extremitäten, ausgeprägtes *Romberg'sches* Symptom, Analgesie in den Beinen bei erhaltenem Berührungsgefühl, Fehlen der Patellarreflexe, Incontinentia urinae. Anisocorie und Starrheit der Pupillen. Im Verlaufe entwickelten sich die deutlichen psychischen und somatischen Symp-

<sup>1)</sup> Zur pathologischen Anatomie der syphilitischen Tabes. XVI. Wanderversammlung der südwestdeutschen Neurologen und Irrenärzte zu Baden-Baden am 6. u. 7. Juni 1891. Neurolog. Centralblatt, X, 415.

<sup>2)</sup> Ein unter dem Bilde der tabischen Paralyse verlaufender Fall von Syphilis des Centralnervensystems. Neurolog. Centralblatt 1891, X, 489 ff.

tome der progressiven Paralyse. Diagnose: tabische Paralyse. Tod im Coma.

*Befund:* Die Dura mater spinalis zeigt an ihrer Innenfläche in der Höhe der untersten Dorsalwurzeln in der ganzen Cirumferenz einen weisslichen nicht abstreifbaren Belag. Die pia mater spinalis vom Sacralmark bis nach oben auf ein mehrfaches verdickt mit kleinzelligem diffus verbreitetem, bisweilen in dicht gedrängten Ansammlungen auftretendem Infiltrat, welches die Piafortsätze in das Rückenmark begleitet. Gefässe erheblich vermehrt, ihre Wandungen, namentlich Intima und Adventitia erheblich verdickt.

Im *Sacralmark* die Hinterstränge afficiert. Im *Lendenmark* starke Gliavermehrung in den peripheren Partieen der Hinterstränge mit entsprechender Verminderung der nervösen Elemente. Im obersten Lendenmark die Seitenstränge systemlos erkrankt, die Wurzeln intact. Im *Dorsalmark*: Die *Burdach'schen* und *Goll'schen* Stränge erkrankt und zwar im Gebiete der Wurzeleintrittszonen am erheblichsten. Degeneration der hinteren Wurzeln. An der *8. Dorsalwurzel* betreffen die Degenerationen den lateralen Theil der *Burdach'schen* und medialen Theil der *Goll'schen* Stränge am stärksten. Dasselbst auch Vorderstränge und Vorderseitenstränge afficiert. Im oberen Dorsalmarke die gesammten Fasersysteme degeneriert, die Hinterstränge am beträchtlichsten. Alle Wurzeln verschmächtigt und degeneriert. *An der Grenze von Cervical- und Dorsalmark*: Das Rückenmark von vorne nach hinten comprimiert. Die weisse Substanz in den *Burdach'schen* Strängen am besten erhalten, weniger im *Goll*. In den Seitensträngen nichts mehr von nervösen Gewebe zu entdecken. Wurzeln in verschieden hohem Grade degeneriert. *Halsmark*: Im unteren und mittleren Theile der *Burdach'sche* Strang stark degeneriert, in der Nähe des Hinterhornes eine Blutung. Seiten- und Vorderstränge ebenfalls degeneriert und zwar peripherwärts mehr als centralwärts. Vordere Wurzeln erhalten. Im oberen Halsmark der *Goll'sche* Strang am stärksten degeneriert. Erhebliche Degenerationen in den Vorder- und Seitensträngen. Die hinteren Wurzeln ziemlich, die vorderen ganz intact. In der *Medulla oblongata* erweist sich die weisse Substanz in allen Systemen degeneriert. Die aufsteigende Trigeminiwurzel einseitig gleich bei ihrem Auftreten degeneriert. Hypoglossuskern und Wurzeln, ebenso Pyramiden und Corpus restiforme intact. Weiter oben Degenerationen im Vagus Kern und in seinen eintretenden Wurzeln, einseitige Entartung der *Fibrae propriae nuclei hypoglossi*. Einseitige Erkrankung im Glossopharyngeuskern.

Im Gehirne (Temporallappen, Nucleus caud. und lentif. sowie

capsul. int. rechts) Gummern mit Erweichung. Zahlreiche herdförmige Infiltrate in Pons und Mittelhirn.

**Beobachtung No. IX.** [*J. Hoffmann*<sup>1)</sup>].

Ein 26jähriger Mann hatte mit 20 Jahren Lues acquiriert. Spezif. Behandlung im Februar 1888: Ungleiche, träg reagierende Pupillen, *Romberg'sches* Symptom, keine Sehnenreflexe, subjective und objective Sensibilitätsstörungen in den Füßen, seit  $\frac{3}{4}$  Jahren Impotenz. Besserung durch electriche Behandlung. Neuerliche Verschlimmerung. Arthropathia tabidorum im rechten Knie. Plötzlicher Exitus.

*Autopsie:* Typische Tabes, Athropathia tabid. genu dextri Hyperostose der Schädelknochen. Mässig intensive fleckweise Meningitis des Rückenmarks und des Grosshirns. Gefässe verdickt, ihr Lumen verengt. Rundzellinfiltration in der Wand der Gefässe sowie miliare Gummata und hyalin degenerierte Massen.

Diagnose Tabes und Meningitis syphilitica cerebrospinalis.

**Beobachtung No. X.** [*Sidney Kuh*<sup>2)</sup>].

Pat. acquirierte vor 20 Jahren Lues. 1887 Beginn der Erkrankung, welche als Tabes dorsalis incipiens diagnostiziert wurde. Pupillen träge reagierend, undeutliches *Romberg'sches* Symptom. Patellarreflexe erloschen. Hyperalgesie der Zehen. Seit einem Jahre Impotenz. Arthropathie beider Kniegelenke. Plötzlicher Exitus.

*Autopsie:* Hypertrophia cordis, Verdickung der Schädelknochen, Sklerosierung der Gelenkenden im Kniegelenk mit Usur der Knorpel.

Am Gehirne starke Blutfüllung und Verdickung der Meningen. Dura spinalis und weiche Rückenmarkshäute gewuchert; Hinterstränge und Wurzeleintrittszonen typisch degeneriert. Gefässe verdickt und infiltriert. Die Infiltration der Rückenmarkshäute stellenweise auf die Substanz übergreifend.

**Beobachtung No. XI.** [*M. Dinkler*<sup>3)</sup>].

Ein 44jähriger Mann infizierte sich vor 17 Jahren mit Lues. Im Jahre 1886 begannen Schmerzen in den Beinen sowie in der Brust. 3 Jahre später Anästhesien, Impotenz und Urinbeschwerden. Zur Zeit der Aufnahme bestanden Myosis und Pupillenstarre, keine Ataxie und kein *Romberg'sches* Symptom. An den unteren Ex-

<sup>1)</sup> Sitzungsberichte des naturhistorisch-med. Vereines zu Heidelberg. Neu Folge IV. Referat von *Kronthal*, Neurolog. Centralblatt, 1892, XI, p. 51.

<sup>2)</sup> Archiv für Psychiatrie, XXII, 1891.

<sup>3)</sup> Deutsche Zeitschrift für Nervenheilkunde, 1893, III, 4 u. 5.

tremitäten Hyperalgesie mit Verlangsamung der Schmerzempfindung und Nachdauer derselben. Hyperästhesie am Stamme, rechter Patellarreflex schwächer als der linke, rechter Achillessehnenreflex fehlt, linker nur schwer hervorzurufen. Lancinierende Schmerzen in den Beinen dauern trotz Inunctionscur an. Nach einigen Wochen ist beiderseits der Achillessehnenreflex erloschen. Die Empfindungsstörungen an den Beinen nehmen zu, es tritt Analgesie auf sowie Parästhesien an Stamm und oberen Extremitäten. Plötzlicher Exitus.

*Autopsie:* Im Gehirne subpiale Blutungen an der Basis und an den Temporallappen. Gummöse Aneurysmen der Art. basilaris.

Arachnoidea des Rückenmarkes verdickt, in der Höhe der V.—VII. Dorsalnerven miliare Gummata. Pia des Cervical- und Dorsalmarks zellig infiltriert, Endarteritis. Die Scheiden der Nervenwurzeln des Dorsalmarks stark zellig infiltriert. Die hinteren Wurzeln des Cervical- und Lumbalmarks partiell degeneriert, die Dorsalwurzeln fast gänzlich entartet. Typische Degeneration der Hinterstränge. Spinalganglien leicht alteriert (Bindegewebiszunahme und Degeneration von Nervenfasern). Die peripheren Nerven den Wurzeln entsprechend mehr-weniger degeneriert.

**Beobachtung No. XII.** [*C. A. Ewald*<sup>1)</sup>].

42jähriger Mann erkrankte an typischer Tabes. Auffallende Herabsetzung des Temperatursinnes. Tod an Sepsis nach Vereiterung des linken Kniegelenks.

*Autopsie:* Die Dura mater spin. leicht verdickt. Zwischen Arachnoidea und der verdickten Pia ein ziemlich recenter Bluterguss. Gefäßwände beträchtlich verdickt. Piale Septa des Rückenmarks verbreitert, Degeneration der Hinterstränge, vollkommener Faserschwund in den *Clarke*'schen Säulen. Kleinzellige Infiltration des Rückenmarkes namentlich in der Hintersträngen. Diagnose: Arachnitis spinal. chron. fibrosa et gummosa, Myelitis interstitialis chronica diffusa, Endarteritis et Phlebitis.

**Beobachtung No. XIII.** [*F. Raymond*<sup>2)</sup>].

45 jähr. Patient acquirierte vor 14 Jahren Syphilis. Cephalgien, apoplectiforme Attaquen, rechtsseitige Oculomotoriuslähmung. Lancinierende Schmerzen in den Extremitäten, Gürtelschmerz, atactischer Gang. Patellarreflex rechts abgeschwächt, links fehlend.

<sup>1)</sup> Ein unter dem klinischen Bilde der Tabes verlaufender Fall von syphilitischer Rückenmarkserkrankung. Berliner klin. Wochenschrift, 1893.

<sup>2)</sup> Contribution à l'étude de la Syphilis du système nerveux. Archives de Neurologie, XXVII, 1894.

Tremor der Zunge. Sprachstörungen, Gedächtnisverlust, Demenz, Tod im Coma.

*Autopsie:* Im unteren Dorsaltheile und oberen Lendentheile an der hinteren Circumferenz des Rückenmarks ein blutiges sub-arachnoidales Exudat von geringer Menge. Infiltration der weichen Rückenmarkshäute über das ganze Rückenmark, die intensivsten Veränderungen in der Cervicalanschwellung. Wurzelneuritis und Perineuritis namentlich an den hintern Wurzeln. Das ganze Mark erscheint wie imbibiert von einem amorphen Exudate, welches die einzelnen Nervenfasern auseinanderdrängt, namentlich in der grauen Substanz. Keinerlei systematische Degeneration im Marke, die Nervenlemente fast unversehrt. Die Wurzeln zeigen jedoch deutliche Degeneration.

Periarteriitis und Periphlebitis.

Am Gehirne die typischen Veränderungen der progressiven Paralyse. Endarteritis, sowie Arteriitis gummosa.

**Beobachtung No. XIV.** [*F. Raymond*<sup>1)</sup>].

42jähriger Weinhändler, vor 14 Jahren luetisch inficiert. Vor 2 Jahren transitorische Diplopie. Seit 1 Jahr Mattigkeit und vereinzelte lancinierende Schmerzen in den Beinen. Transitorische Paraplegie. Blasenstörungen. Gedächtnisverlust. Intensiver Tremor der Lippen und der Zunge, Demenz. Punktförmige starre Pupillen, Patellarreflexe fehlend, *Romberg'sches* Symptom. Deutliche Ataxie. Sensibilität intact. Tod in einem Anfalle von manischer Excitation.

*Autopsie:* Am Gehirne die Veränderungen der progressiven Paralyse.

Am Rückenmark die Arachnoidea weisslich verdickt. Pia mässig infiltriert. Die Hinterwurzeln zeigen im Lendenmark ziemlich vorgeschrittene Läsionen, in der Dorsalregion sind sie unregelmässig ergriffen, die einen fast völlig zerstört, die andern fast gesund. In der Cervicalregion führen die hintern Wurzeln ziemlich zahlreiche atrophiierte Fasern, doch rechts scheinen sie, trotz der bereits vorgeschrittenen Degeneration der *Bandelettes externes* absolut intact zu sein. Im Hinterstrange typische Degeneration.

**Beobachtung No. XV.** [*J. Nageotte*<sup>2)</sup>].

41jähriger Mann. Luetische Infection wahrscheinlich. Seit längerer Zeit Kopfschmerzen. Es bestehen deutlich entwickelte

<sup>1)</sup> ibidem.

<sup>2)</sup> Étude sur la Meningomyélite diffuse dans le Tabes, la Paralyse générale et la Syphilis spinale. Archives de Neurologie, XXX, 1895.

somatische und psychische Symptome der progressiven Paralyse. Pupillen punktförmig und starr, Patellarreflexe fehlen. Kein *Romberg'sches* Symptom, keine Ataxie der oberen Extremitäten. Tod nach einem apoplectiformen Anfall.

*Autopsie:* Hirn leicht atrophisch, Meningen namentlich in den Temporalwindungen mit der Rinde verwachsen.

Am Rückenmark Verdickung der weichen Häute, namentlich der Pia über die ganze Länge des Rückenmarkes, mit starker Rundzelleninfiltration, welche stellenweise beginnende Necrose zeigt (?). An der medullaren Oberfläche der Pia starke Zellanhäufung. Die Gefässe der Pia verdickt, hyalin degeneriert, stellenweise Endarteritis. Keinerlei systematische Degeneration im Rückenmarke, doch erscheinen die nach *Pal* gefärbten Querschnitte blasser als de norma, die Nervenröhren weniger regelmässig.

**Beobachtung No. XVI. [*J. Nageotte*<sup>1)</sup>].**

46jähriger Friseur. Mit 17 Jahren Blennorrhoe. Syphilis nicht nachweisbar. Seit 7 Jahren lancinierende Schmerzen, Gürtelschmerzen, dann leichte Schwäche der Beine. 2 Jahre später Augenmuskellähmungen und Impotenz. Seit 1 Jahre Schmerzen in der oberen Extremität. Dasselbst auch Sensibilitätsstörungen. Wachsende Unsicherheit des Ganges.

*St. pr.:* Lancinierende Schmerzen in allen Extremitäten und am Stamme, ulnare und plantare Anaesthesie, atactischer Gang. *Westphal'sches*, *Romberg'sches* und *Robertson'sches* Phaenomen. Paralyse des r. Oculomotorius und Abducens, links Gehörschwäche. Blasenparese. Nach und nach entwickeln sich die Symptome der progressiven Paralyse. Tod an Erysipel nach mal perforant.

*Autopsie:* Pia und Arachnoidea spinalis weisslich verdickt. Die gesammte Pia spinalis verdickt und zellig infiltriert, namentlich um die Capillaren und im Processus anterior. Rückwärts ist die Verdickung nicht stärker als vorne. Alle Arterien gesund, alle Venen ergriffen. Arachnoidea verdickt, infiltriert. Die vorderen Wurzeln namentlich im Cervicalmark um die Gefässe zellig infiltriert, ihre Bindegewebsscheide stark verdickt und infiltriert. Die hinteren Wurzeln stark ergriffen, enthalten jedoch noch eine grosse Zahl erhaltener feiner Fasern. Systematische Degeneration der Hinterstränge bis in die Medulla oblongata.

Am Pons analoge Veränderungen der Pia und Gefässe.

Beide Nn. oculomotorii grau und matt, namentlich der linke. Diffuse und knotenförmige Infiltration in den Venen.

<sup>1)</sup> ibidem.



**Beobachtung No. XVII.** [*J. Nageotte*<sup>1)</sup>].

Ein 47jähriger Mann, welcher mit 18 Jahren Typhus durchgemacht und niemals venerisch infiziert war, erkrankt an typischer Tabes.

*Autopsie:* Die Meningen des Rückenmarkes verdickt, opalisierend, zeigen dieselben Veränderungen wie in vorhergehendem Falle.

Graue Degeneration der Hinterstränge sowie der cervicalen Wurzeln. Alle Wurzeln sehr stark infiltriert, sehr starke Periadiculitis.

Hypoglossus, gemischte Hirnnerven sowie der Oculomotorius infiltriert. Gefässe des Rückenmarkes und der Meningen wie in vorhergehendem Falle.

**Beobachtung No. XVIII.** [*J. Nageotte*<sup>2)</sup>].

37jähriger Gastwirth ohne hereditäre oder syphilitische Belastung. Typische Tabes, leichte Symptome der progressiven Paralyse.

*Autopsie:* Diffuse Meningitis spinalis wie im No. XVI u. No. XVII namentlich im oberen Dorsalmark, typische tabische Laesion der Hinterstränge. Im linken Seitenstrange in der Höhe des IV. Dorsalnerven, ein von der Pia völlig isolierter, 7 mm hoher myelitischer Herd.

**Beobachtung No. XIX.** [*C. Mayer*<sup>3)</sup>].

An einem Falle von abgelaufener acuter Cerebrospinalmeningitis fanden sich 5 Jahre nachher: Anfallsweise Kopfschmerzen, Parästhesien, Schwäche und motorische Reizerscheinungen der linken Hand. Stauungspapille, Taubheit des linken Ohres, Fehlen der Patellareflexe, Blasenschwäche, Parese der unteren Extremitäten.

Ausser Verwachsung des IV. Ventrikels durch Wucherung des Ependyms zu einem dichten bindegewebsartigen Faserfilze und Verwachsung desselben mit der Tela chorioidea bestand Verwachsung der Rückenmarkshäute mit der Dura und untereinander in der ganzen Circumferenz vom mittleren Brustmarke nach abwärts. Die Arachnoidea verdickt, unter ihr die Pia verdickt mit abziehbaren, anscheinend fibrinösen Lamellen bedeckt. Im unteren Brustmarke die Arachnoidea mit der Dura in den seitlichen Partien untrennbar verwachsen, der Subarachnoidealraum von einem schwieligen Ge-

<sup>1)</sup> ibidem.

<sup>2)</sup> ibidem.

<sup>3)</sup> *C. Mayer*, Wiener klin. Wochenschrift, 1892. [Dieser Fall weicht zwar klinisch-anatomisch sehr weit vom Bilde der Tabes ab; ich werde jedoch später auf denselben wiederholt zurückkommen, weshalb er hier ausführlicher wiedergegeben ist.]

webe ausgefüllt, welches bis 5 mm dick wird, am dicksten über den Seitentheilen des Rückenmarks. Die hinteren Wurzeln in dieses Schwielenewebe eingebettet. Pia nicht verdickt. Degeneration der eintretenden hinteren Wurzeln und fleckige Degeneration in den Hintersträngen, welche den degenerierten Wurzeln entspricht.

**Beobachtung No. XX.** [*R. Schulz*<sup>1)</sup>].

Ein 64jähriger Arbeiter erlitt in seinem 30. Lebensjahre (1857) einen Schlaganfall mit linksseitiger Extremitätenlähmung, welche sich nach wenigen Tagen verlor. In ganz gleicher Weise erkrankte er im Jahre 1885. Auch jetzt gieng die Lähmung wieder zurück, aber er blieb arbeitsunfähig. Häufige Kopfschmerzen, Schmerzen im Rücken und an der Brust, Incontinentia urinae. Am Tage seiner Aufnahme ins Krankenhaus ein dritter apoplectiformer Anfall.

*St. Pr.:* Rechtsseitige Facialislähmung, beiderseitige Abducenslähmung, motorische Schwäche der linken Extremitäten, Herabsetzung des Gefühls der ganzen linken Körperhälfte einschliesslich des Gesichtes, trophische Störungen an den Extremitäten. Temperatursinn links herabgesetzt, Reflexe normal.

*Autopsie:* Erweichungsherde im 2. Thalamus, Linsenkern und hinterer Ponshälfte, hochgradige Verengung der rechten Art. fossae Sylvii.

Meningitis spinalis, vorzugsweise posterior. Die Pia mater spin. durchwegs dem Rückenmark anhaftend, mehr minder stark von Rundzellen durchsetzt, die Infiltration an der hinteren Fläche des Rückenmarkes und besonders in der Gegend der hinteren Wurzeln stärker als an den übrigen Theilen. Schwache Degeneration der *Goll'schen* Stränge und Randdegeneration, hochgradige Degeneration der hinteren Wurzeln, schwache der vorderen. Lendenmark und oberstes Halsmark frei.

**Beobachtung XXI.** [*C. Eisenlohr*<sup>2)</sup>].

42jähriger Mann, 1866 luetisch inficiert. Zweimalige Schmierkur. In den letzten Jahren öfters neuralgische Schmerzen, Paraesthesien, Ataxie der Hände. Dysurie. Pupillen weit, gleich, reagieren träge. Zunahme der Ataxie und Abnahme der Sensibilität. Patellarreflexe erhalten. Kräfteverfall mit psychischer Schwäche. Stärkere Störungen der Harnentleerungen, Durchfälle, Decubitus, Tod.

<sup>1)</sup> Beitrag zur Lehre von den syphilitischen Erkrankungen des Centralnervensystems. Neurolog. Centralblatt, X, 1891, 578.

<sup>2)</sup> Zur Pathologie der syphilitischen Erkrankung der Hinterstränge des Rückenmarks. Festschrift zur Eröffnung des neuen allgem. Krankenhauses zu Hamburg, 1889. (Ref. von *Kronthal*, Neurolog. Centralblatt VIII, 1889).

*Autopsie:* Pia der Convexität des Grosshirns getrübt, verdickt. Arterien normal. Pia spinalis im oberen Halstheil mit der Dura verwachsen, beide Häute verdickt, besonders hinten. Die Pia getrübt. Das Rückenmark zeigt in der Mitte der Halsanschwellung eigenthümlich geformte Degenerationen in den Hintersträngen, sowie ein degeneriertes Feld im rechten Vorderstrang und schmale Randdegeneration im rechten Seitenstrang. Der gleiche Befund im oberen Cervicalmark. Die Degeneration lässt sich nach oben bis in die Höhe der Pyramidenkreuzung, nach unten bis ins obere Dorsalmark verfolgen.

**Beobachtung XXII.** [*F. W. Mott*<sup>1)</sup>].

Ein 46jähriger Mann, specifisch inficierter Alkoholist, zeigte seit 1882 zunehmende Schwäche in den Beinen, dann Schmerzen, geringe Rigidität, Atrophie. Später zeigten sich auch in den oberen Extremitäten, einschliesslich der Schultermuskulatur zunehmende Schwäche, Parästhesien, Atrophien, fibrilläre Zuckungen. Links schwacher, rechts fehlender Patellarreflex. Blasen- und Pupillenfunction ungestört. Ebenso waren Tast-, Schmerz-, Temperaturempfindung völlig intact. Die Muskeln zeigten zum Theil partielle Entartungsreaction. Der Patient starb an einem Lungenleiden.

Die Section erwies Sklerose der *Goll'schen* Stränge vom 1. Lumbalsegmente nach oben sich erstreckend, ferner chronische Leptomeningitis mit Uebergreifen auf die Peripherie des Rückenmarks und Betheiligung der hinteren und vorderen Wurzeln, in denen sich eine grosse Anzahl degenerierter Nervenfasern fand. Die Capillaren und kleineren Arterien der betreffenden Partien stark verdickt.

Hierzu kommt noch eine nur kurz erwähnte Beobachtung No. XXIII (*Fränkel*)<sup>2)</sup>, über welche nähere Angaben im Originale fehlen, es wird daselbst blos ein Fall von *Tabes incipiens* mit syphilitischer Spinalmeningitis demonstriert.

**II.**

Zu diesen Fällen bin ich in der Lage drei Fälle eigener Beobachtung hinzuzufügen, welche ich der Güte der Herren *Primarii v. Limbeck* und *Bamberger* verdanke, wofür ich den genannten

<sup>1)</sup> Complete Sklerosis of *Goll's* columnus and chronic spinal Leptomeningitis with degenerativ changes in the fibres of the anterior and posterior roots. The american Journal of the Medic. Scienc, 1891, CI. (Ref. von *Kalischer*, Neur. Centralbl., 1891, X).

<sup>2)</sup> Verhandlung der Berl. med. Gesellsch. 19./XI. 1898. Berl. klin. Wochenschrift XXX, 1924.

Herren meinen innigsten Dank ausspreche. Ebenso fühle ich mich verpflichtet an dieser Stelle Herrn Prof. *Paltauf* gegenüber, in dessen Laboratorium die Untersuchungen ausgeführt wurden, für seine so reichliche und thatkräftige Unterstützung meine aufrichtigste Dankbarkeit auszusprechen.

Ich möchte zunächst hervorheben, dass die klinische Beobachtung der drei Fälle wol nicht mit wünschenswerther Sorgfalt durchgeführt wurde. Doch ist dies wol in der Natur des nicht-klinischen Krankenhausmaterials gelegen. Wir kommen schon aus räumlichen und öconomischen Gründen nur sehr selten in die Lage, chronische Rückenmarkskrankheiten durch längere Zeit bis zum Tode zu beobachten; Sectionen solcher Fälle fallen uns meist nur dann zu, wenn solche durch intercurrente Erkrankungen in's Spital geführt werden und diesen daselbst unterliegen. Vollends ist dies natürlich dann der Fall, wenn die Affection des Nervensystems noch keine soweit vorgeschrittene ist, dass diese selbst die Spitalsbedürftigkeit veranlasst. Und so kam es auch, dass in einem Falle weit vorgeschrittene Lungenphthise, im zweiten schwere Gangrän des Vorderarmes, im dritten Aorteninsufficienz im Stadium schwerster Compensationsstörung die Patienten erst kurze Zeit vor dem Tode und in einem Zustande zur Beobachtung brachte, welcher aus äusseren und humanitären Gründen eine vollkommene Untersuchung unmöglich machte. Dennoch waren die Erscheinungen prägnant genug, um in jedem Falle die Diagnose „*Tabes dorsalis incipiens*“ stellen zu können.

**Fall No. I. D. M. 49jähr. Kutscherswittwe.**

Patientin wird im Endstadium der Lungenphthise am 13. Juni 1895 auf die Abtheilung des Herrn Prim. *Bamberger* aufgenommen. Wegen absoluter Taubheit der Patientin sind anamnestiche Angaben nicht erhältlich. Patientin stirbt sieben Tage nach der Aufnahme. Aus dem Befunde ist ausser schwerster beiderseitiger Phthise eine Verdickung und knotige Beschaffenheit der Tibien hervorzuheben. Ausserdem bestand beiderseitige Myosis, Pupillenstarre, Fehlen der Patellarreflexe. Sensibilität intact. Wegen des Zustandes der Patientin musste von genauerer Untersuchung abgestanden werden. Dennoch waren die Erscheinungen so prägnant entwickelt, dass die Diagnose auf *Tabes dorsalis* gestellt wurde.

Die Obductionsdiagnose (Dr. *v. Tannenhain*) lautete: *Tbc. chronica pulmon. Ostitis luetica cranii et tibiae utriusque. Cicatrices hepatis. Ulcera tbc. intestini. Degeneratio grisea funicular. post. medull. spin. Leptomeningitis syphilitica spinalis.*

*Mikroskopische Untersuchung:*

I. *Medulla oblongata* in der Höhe des *Calamus scriptorius*.

*Pia Mater* namentlich über den seitlichen und dorsalen Theilen sehr verdickt durch Auflagerung eines feinst-netzförmigen Gewebes, welches zahlreiche Rundzellen und Leucocyten enthält. Das Ependym des *Calamus* zeigt eine den ganzen *Calamus* ausfüllende Wucherung gliähnlichen Gewebes, ebenso ist unter demselben intensive Sklerose vorhanden. Dabei ist die ursprüngliche Lage des Ependyms durch einen Zug grosskerniger Ependymzellen deutlich markiert.

Alle Gefässe zeigen sehr stark infiltrierte Adventitia. Am geringsten sind die Veränderungen in der vorderen Fissur, woselbst die *Pia* kaum verdickt ist, jedoch ziemlich zellreich erscheint und namentlich in ihrem medialen Fortsatz stark infiltriert ist. Die kleinsten pialen Gefässe zeigen stark verdickte Wand und verengtes Lumen. Das Perineurium der Wurzelbündel ebenfalls stark verdickt, mit Rundzellen durchsetzt, welche sich auch in discreten Herden zwischen den Nervenfasern und Stämmchen eingestreut finden.

II. Rückenmark.

Die *Pia* im oberen Halstheile vorne mässig verdickt, überall sehr stark infiltriert, theils in den Spalten, theils in Häufchen um die Gefässe herum. Ebenso verhält sie sich über der Cervicalanschwellung, woselbst sie namentlich über den Vorderseitensträngen fibrös verdickt ist. Grössere Anhäufungen von Rundzellen finden sich nur an der Spitze des linken Hinterhorns und zwischen Hinterhorn und hinteren Wurzeln rechts, die Kernanhäufungen nicht gerade den Gefässen entsprechend, grösstentheils frei in den Maschen der *Pia*. Die Infiltration nimmt im unteren Cervicalmark an Intensität zu, die Kernvermehrung setzt sich direct auf die subpiale Gliagrenzschicht fort, mit welcher die *Pia* fest verwachsen ist. Die piale Infiltration setzt sich direct auf die Wurzelscheiden, namentlich die vorderen, fort. Stärkere Kernanhäufung und Auflagerung von jungem Gewebe an und um die Eintrittsstelle der hinteren Wurzeln. Am Uebergange zum Dorsalmark tritt in der vorderen Fissur reichlich junges, zum Theile jedoch bereits schwierig, umgewandeltes Bindegewebe auf. Die *Pia* ist nicht verdickt, auch im obersten Dorsalmark nicht, namentlich zeigt sie keine Auflagerungen, dagegen ist sie intensiv, namentlich in ihren innersten Schichten infiltriert. Bloss an der hinteren Peripherie findet sich zwischen den beiden Hinterhornenden eine stärkere Verdickung und eine Pseudomembran über der *Pia* und zwischen den Nervenwurzeln. Auch die subpiale Gliaschicht sehr kernreich und verbreitert,

namentlich an der Abgangsstelle von Dissepimenten. In der Höhe des V. Dorsalnerven zeigt die Pia vom Abgange des Ligament. denticulatum nach rückwärts eine mehrfache Zellenlage, welche nach hinten in eine Pseudomembran übergeht, die sich direct mit den Nervenwurzeln und der Arachnoidea in Verbindung setzt. Ueber den Hintersträngen ist die Pia stark verdickt, mit reichlichen Rundzellen in und auf ihr. Das in eine dicke, bindegewebige, reichlich infiltrierte Schwiele verwandelte hintere Ligament verbindet sie mit der enorm verdickten Arachnoidea. Die pialen Veränderungen erhalten sich bis in's untere Dorsalmark in gleicher Intensität, woselbst sie allmählig abklingen. Im untersten Dorsalmark findet sich nur mehr über den Hinterseiten- und Hintersträngen eine zellige Auflagerung, welche sich bis in's Lendenmark hinein fortsetzt und zwischen Arachnoidea, Pia und Wurzeln zahlreiche Pseudomembranen ausbildet.

Die Arachnoidea ist im Halsmarke nur wenig verdickt, dagegen reichlich infiltrierte, erst im oberen Dorsalmark nimmt ihre Verdickung und ihr Kernreichthum sehr stark zu, um bald in eine derbe schwielige, äusserst reich mit Rundzellen durchsetzte Masse verwandelt zu werden. Die Rundzellen liegen theils zerstreut oder in Streifen geordnet in den Gewebsspalten, bald stellen sie isolierte Zellhaufen dar. Besonders an einer Stelle zeigt sich ein derartiges zusammenhängendes Infiltrat, in welchem die Bindegewebsbalken des Grundgewebes durch massenhafte Rundzellen auseinandergedrängt erscheinen. Das Centrum dieser Infiltration wird von einem zusammenhängenden Rundzellconglomerate ohne fibröse Grundlage eingenommen, in welchem die Querschnitte von 8—10 degenerierten Gefässen erscheinen. Spindel- oder Riesenzellen oder Zeichen von Nekrose sind an dem Herde nicht zu erkennen. (Fig. 1. C.)

Auch die Arachnoidea zeigt, von hier angefangen, wieder allmähliche Abnahme der Veränderungen nach abwärts. Die in dieser Höhe bestandene Verwachsung mit der Pia posterior löst sich zu zahlreichen Pseudomembranen auf, welche bis ins unterste Lendenmark zu verfolgen sind, doch erscheint die Arachnoidea daselbst nur sehr wenig verdickt und nur in ihrem hintersten und mediansten Theile zellig infiltrierte.

Die Dura Mater zeigt blos im obersten Dorsalmark wesentliche Veränderungen, welche in einer Wucherung des Endothels bestehen, das eine mehrfache, von zahlreichen Rundzellen durchsetzte Lage bildet.

Die grösseren *pialen Gefässe* des obersten Halsmarkes zeigen sehr starke Verbreiterung ihrer Adventitia mit reichlicher Kern-

vermehrung (Rundzellen), welche in manchen Fällen bis dicht an die Intima heranreicht. Die vordere Spinalarterie zeigt geringe Infiltration und circuläre Verdickung der Intima. Die Gefässe der grauen Substanz haben sehr kernreiche Lymphscheiden, in der weissen, namentlich in den Seitensträngen einzelne kleine Gefässchen mit hyalin verdickter Wand. In der Cervicalanschwellung zeigen die grösseren Piagefässe (Arterien) leichte Infiltration der Adventitia, dagegen besitzen alle Gefässe in den pialen Septen starke Kernvermehrung. Der ganze Rückenmarksquerschnitt, namentlich die graue Substanz sehr stark vascularisiert. Vereinzelte Piagefässe an der hinteren Peripherie zeigen drei- und mehrschichtige Intima. In den Wurzeln zeigen sie starke, zellige Infiltration. Im unteren Cervicalmark sind die Gefässe der vorderen Fissur von kernreichem Bindegewebe umgeben, ihre Adventitia leicht infiltriert. Ebenso die Gefässe der pialen Septen. Die Gefässe der Nervenwurzeln zeigen Infiltration der perivascularären Scheiden. Zwischen den hinteren Wurzeln verläuft eine Arterie mit stark verbreiteter und infiltrierter Adventitia und ringförmiger Verdickung der Intima. Ihre Media von spärlichen Rundzellen durchsetzt. Am Uebergang zum Brustmark sind die Gefässe der vorderen Fissur zahlreich und in schwieliges Gewebe eingebettet. Dasselbst eine Vene mit intensiver Infiltration der Adventitia an einer Stelle der Circumferenz. Neben einer hinteren Wurzel eine Arterie, welche ein intensives, durch die Media bis an die Intima reichendes Infiltrat zeigt. Die Intima (darüber verdickt?), von der Muscularis durch eine homogene, etliche Kerne zeigende glasige Masse getrennt. Sonst zeigen die grösseren Piagefässe blos Adventitia-Verbreiterung und Zellinfiltration derselben, die kleinsten Piagefässe ausgesprochen hyaline Degeneration. Im obersten Dorsalmark zeigt die Art. spin. ant. eine mässige, nur an einer Stelle stärkere Anhäufung von Kernen, sowie eine sehr starke, völlig gleichmässig über den ganzen Umfang vertheilte, Verdickung der Intima, welche die Media 3—4 mal an Dicke übertrifft. Ebenso zeigen drei Arterienquerschnitte an der linken Seite des Rückenmarks dieselben Intima-Veränderungen. Die kleinsten Piagefässe zeigen beginnende hyaline Metamorphose. Weiter nach abwärts finden sich in dem beschriebenen arachnoidalen Zellhaufen 8—10 Gefässquerschnitte mit enorm verdickten Wandungen, die ausser den Kernen der Intima kaum hier und da einen Kern erkennen lassen und aus unregelmässig circulär gelagerten, undeutlich faserigen Schichten bestehen. Das Lumen ist minimal, an manchen Stellen fehlend. An den am wenigst veränderten dieser Gefässe erscheint die Adventitia verbreitert,

. 10\*

enthält deutliche Kerne, dieselben liegen aber doch ziemlich weit von einander durch homogene Substanz getrennt. Mit der Verbreiterung der Adventitia nimmt auch die Homogenisierung zu, die Kerne werden blässer, verschwinden endlich gänzlich und es bleibt die enorme hyaline Wandverdickung zurück, in welcher blos hie und da eine eingestreute Rundzelle mit ihrem Kerne zu sehen ist. An manchen Stellen erreicht die Infiltration der Gefässwand höhere Grade, dann ist jedoch die Homogenisierung der Gefässwand noch nie so weit fortgeschritten, dass nicht die Kerne der Adventitia und Muscularis zu erkennen wären. Bei den völlig degenerierten Gefässen schliesst das Rundzelleninfiltrat der Umgebung dicht und scharf an ihrem Rande ab. Dicht neben diesem Herde, doch nicht mit ihm in Verbindung, findet sich eine grössere Vene im Centrum einer Nervenwurzel, deren Wand so intensiv mit Rundzellen infiltriert ist, dass nur stellenweise die Elemente der einzelnen Schichten zu unterscheiden sind. (Fig. 1. B.) Die Infiltration reicht bis dicht an die Intima heran, doch ist über eine eventuelle Verdickung dieser letzteren kein sicheres Urtheil zu gewinnen, da die eigenen Kerne und Zellen der Intima in Folge der enormen Infiltration nicht zu erkennen sind. Die Gefässe der Fissura anterior zeigen in dieser Höhe leichte Adventitiaverbreiterung mit sehr starker Endarteritis an den Arterien, starke Verdickung und deutliche Infiltration der Adventitia an den Venen. Die Arterien an der hinteren Circumferenz des Rückenmarkes zeigen starke fibröse Verdickung mit ziemlich reichlicher Infiltration ihrer Adventitia nebst starker Endarteritis obliterans. Die kleinsten Piagefässe zeigen Wandverdickung mit und ohne beginnende hyaline Metamorphose. Die Gefässe der hinteren Wurzeln zeigen alle mehr weniger hochgradige Verbreiterung der Adventitia, zwei- bis dreischichtige Intima (nicht an allen) und hyaline Degeneration in den verschiedensten Stadien der Ausbildung. Mit dem Abnehmen der pialen Veränderungen nehmen jedoch die Gefässalterationen nicht in gleicher Weise ab, sondern es findet sich hyaline Degeneration, Peri- und Endarteritis an denselben. Im Lendenmarke findet sich ebenfalls deutliche Periphlebitis und Endarteritis der vorderen Spinalgefässe. Die Gefässe der Wurzeln zeigen überall Infiltration oder hyaline Degeneration.

Die *Nervenwurzeln* besitzen im oberen Halsmarke eine von der Pia ausgehende dichte Rundzelleninfiltration ihres Perineuriums, welches sich auch in das Innere der Wurzeln vertheilt. Im Bereiche der Halsanschwellung zeigen die hinteren Wurzeln stellenweise Verdickung ihres Perineuriums, welches sehr kernreich und an



manchen Stellen durch Blutaustritte abgehoben ist. Verstreute Rundzellen und Kernvermehrung in sämtlichen Wurzeln. Die vorderen Wurzeln zeigen dicht zellig infiltrierte Wurzelscheiden. Ein Wurzelquerschnitt enthält in seinem Centrum eine circumscribte intensive Kernanhäufung, in deren Mitte undeutlich ein Gefässquerschnitt zu sehen ist. Die Infiltration verstreut sich von hier aus zwischen die Nervenfasern. Die Nervenfasern selbst zeigen sich reichlich und wol erhalten. Auch im unteren Halsmarke findet sich dieselbe Verdickung der Wurzelscheiden, welche aus theils spindelförmigen, theils runden Zellen bestehen. Einzelne, namentlich die dünnsten Stämmchen, von einem breiten, dem Perineurium aufgelagerten Ring von äusserst zellreichem Gewebe umgeben. Im obersten Dorsalmarke bieten die Wurzelscheiden denselben Befund. Alle Wurzeln zeigen in ihrem Inneren Kernvermehrung, namentlich die hinteren. Diese enthalten nicht nur eine mässige Zahl von Rundzellen, sondern zeigen eine starke Zunahme des interstitiellen Gewebes, namentlich um die Gefässe herum und von diesen ausgehend, sowie deutlichen Schwund von Nervenfasern. An den schwerst afficierten Stellen des oberen und mittleren Dorsalmarkes hängen die hinteren Wurzeln direct mit den Pseudomembranen zusammen. Ihr Perineurium grösstentheils verdickt, zellreich, das interstitielle Gewebe der Wurzeln und ihr Kernreichtum sehr stark zugenommen. An manchen Querschnitten finden sich gar keine, an manchen nur vereinzelte Nervenfaserschnitte, die spärlichen, noch vorhandenen Fasern zeigen Quellung der Markscheidenscheiden und der Axencylinder. In einzelnen leeren Maschen an Stelle der Nervenfasern grosskernige runde Zellen. (Fig. 1. A. u. B.) Die vorderen Wurzeln erscheinen bis auf geringe Kernzunahme in und um die Wand der kleinen Gefässe völlig unverändert. Im unteren Dorsalmark nimmt die Verdickung des Perineuriums rasch ab, nur an ganz vereinzelten Stellen ist es noch mit Rundzellen versehen. Einzelne der hinteren Wurzeln zeigen bereits ziemlich gut erhaltene Fasern, andere sind faserarm und mit Rundzellen durchsetzt. Im Lendenmarke zeigen die hinteren Wurzeln infiltrierte und verdickte Scheiden, nur um einzelne Gefässchen herum deutliche Infiltration, doch ist die Vermehrung des interstitiellen Gewebes noch immer sehr deutlich.

In der *grauen Substanz* fällt vor allem die Vermehrung und Dilatation der Gefässe auf, welche namentlich in den Hinterhörnern am ausgesprochensten ist und in den tieferen Partien des Halsmarkes, sowie im oberen Brustmarke daselbst geradezu enorme

Dimensionen annimmt. Es finden sich daselbst auch mehrere punkt- und strichförmige frische Hämorrhagien.

Der Centralkanal zeigt überall eine starke Wucherung des Ependyms, sowie eine Verdichtung der Glia in seiner Umgebung. Im oberen Dorsalmark zeichnen sich auch die *Clarke'schen Säulen* durch sehr starken Reichthum an dilatirten kleinsten Gefässen und Capillaren aus. Ihre Ganglienzellen deutlich, jedoch sehr pigmentreich, an manchen die Kerne nicht zu erkennen. Das Fasernetz der Säulen fast völlig geschwunden, so dass sie im Dorsalmark schon makroskopisch als weisse Fleckchen am *Pál'schen Präparat* erkennbar sind.

*Weisse Substanz:* Im *oberen Halsmarke* die *Goll'schen Stränge* in ihrem hinteren Drittel deutlich faserärmer. Der rechte *Burdach* zeigt an seiner hintersten, medianen, dem *Goll'schen Strang* zugewendeten Ecke einen stark degenerierten Fleck.

In der *Cervicalanschwellung* deutliche Randdegeneration der Vorderstränge, leichte Sclerosierung des hintersten Winkels der Kleinhirnseitenstrangbahnen knapp neben dem Hinterhorn, rechts stärker als links. Der *Burdach'sche Strang* zeigt beiderseits in seinem lateralsten Felde knapp neben und zwischen groben eintretenden Wurzelfasern starke Sclerosierung, welche allmählich abnehmend auch längs des hinteren Randes hinzieht. Erst an der dem *Goll'schen Strang* zugewendeten Ecke beginnt die Degeneration wieder zuzunehmen, wo das Degenerationsfeld an Breite gewinnt und längs der *Sulcus intermedius* centralwärts fortschreitet, im mittleren Drittel ab-, gegen die Commissur hin wieder an Intensität zunimmt. Der *Goll'sche Strang* ist in seiner hinteren Hälfte schwer degeneriert, namentlich in den periphersten Partien, nach vorne nimmt die Degeneration an Intensität rasch ab, jedoch blos die äusserste Kuppe der Hinterstränge ist ohne Zeichen von Glia Vermehrung und Degeneration. Die *Lissauer'sche Randzone* erhalten, doch etwas rareficiert. Die groben Wurzelfasern sehr zahlreich die sclerotische Zone durchziehend.

Am *VIII. Cervicalnerven* beide *Goll'schen Stränge* in ihren hinteren Antheilen schwach, die *Burdach'schen* in den äusseren Wurzelzonen und an den den zarten Strängen zugewandten Rändern deutlich degeneriert. *Lissauer'sche Zone* links deutlich degeneriert, rechts kaum angegriffen

*Oberstes Dorsalmark:* Die *Goll'schen Stränge* zeigen leichte Degeneration ihrer beiden hinteren zwei Drittel, welche an der Peripherie und längs der Fissur am stärksten ausgesprochen ist, ausserdem aber beiderseits einen in der Höhe des Knies des Hinter-

hornes, am Septum intermedium beginnenden, schief nach innen und vorne in die Kuppe der Hinterhörner ziehenden Degenerationsstreifen, welcher sich allmählich verbreiternd ohne scharfe Grenze aufhört, die Commissur jedoch nicht erreicht. Die *Burdach'schen* Stränge zeigen blos in ihrem peripherstem Theile ein dreieckiges, ziemlich intactes Faserfeld, welches an dem dem *Goll'schen* Strange zugekehrten Rande einen schmalen Fortsatz nach vorne zeigt. Sonst ist der ganze Querschnitt des Keilstranges stark degeneriert, in welchem Degenerationsfelde sich besonders zwei Streifen durch fast vollkommenen Faserverlust auszeichnen. Sie beginnen vereint am Knie des Hinterhorns als zwei Schenkel, von denen der laterale längs des Hinterhornes herabsteigt, der mediale schief zum hintern innern Winkel des *Burdach'schen* Stranges hinüberzieht, so dass die beiden Schenkel das mittlere Degenerationsfeld des *Burdach'schen* Stranges zwischen sich fassen.

Die *Lissauer'schen* Zonen rechts sehr stark, links total degeneriert.

In der Höhe der *V. Dorsalnerven* bietet sich in den Hintersträngen dieselbe Formation der Degenerationen; nur fehlt der gegen die Kuppe des Hinterstranges ziehende Streifen in den *Goll'schen* Strängen. Diese zeigen die intensivste Degeneration in ihrem mittleren Drittel um die Fissura med. post., sowie in ihren hinteren äusseren Theilen. *Lissauer'sche* Zone rechts theilweise erhalten, links total degeneriert.

Leichte Randdegeneration der Vorderstränge.

Im *mittleren Dorsalmarke* dasselbe Bild der Degeneration in den Hintersträngen.

Im *unteren Dorsalmark* leichte diffuse Sklerose der *Goll'schen* Stränge, hauptsächlich in ihrem vorderen Drittel längs der Fissur zwischen den Endpunkten der Degenerationszonen im *Burdach'schen* Strange, welche genau den äusseren Wurzelzonen entsprechen.

Im *Lendenmarke* im Keilstrange eine sklerosierte Stelle knapp neben den Hinterhörnern, an deren peripherstem Ende, sowie ein ihre ganze Breite einnehmender Degenerationsherd an ihrem vorderen Ende neben dem Knie des Hinterhornes, welcher unmittelbar an ein im *Goll'schen* Strang befindliches Degenerationsfeld angrenzt. Dieses verschont die hintere Peripherie und reicht auch nicht an die Commissur, ebenso bleibt eine schmale Zone zu beiden Seiten der hinteren Fissur in deren rückwärtiger Hälfte intact. Die Fasern der *Lissauer'schen* Zonen sehr spärlich.

An nach *Marchi* behandelten Präparaten zeigt das ganze Dorsalmark deutliche circuläre, namentlich an den Vordersträngen ausgedehntere Randdegeneration.

**Fall No. II. M. M., 53jähr. Näherin, aufgenommen am 11./IV. 1895 in desolatem Zustande, so dass auch hier genauere klinische Untersuchung unmöglich ist. Patientin giebt an, vor 30 Jahren einen „Kopftypus“ durchgemacht zu haben. Sie sei seitdem niemals gesund gewesen, habe an reissenden Schmerzen in den Beinen, Gürtelschmerzen und heftigen Krämpfen im Bauche (Crises gastriques?) gelitten. Seit 10 Jahren zunehmende Gehstörungen, so dass ihr seit einem Jahre das Gehen fast unmöglich ist. Sie fühlt den Boden nur undeutlich unter den Füßen. Seit letzter Zeit besteht Incontinenz der Blase und des Mastdarmes. Ausser einem schweren gangränösen Decubitus am linken Ellenbogen besteht hochgradige Myosis mit *Robertson*-schem Phänomen, Ataxie der unteren Extremitäten und Fehlen der Patellarreflexe. Die Sensibilität ist nicht herabgesetzt. Tod nach einigen Tagen.**

**Obductionsbefund (Dr. v. Tannenhain):** Körper mittelgross, mittelkräftig, allgemeine Decken blass. Die linke obere Extremität stark geschwellt, namentlich an der Streckseite missfärbig, die Epidermis in Fetzen abstreifbar, die unterliegenden Gewebe blutig suffundiert. An der Ulnarseite des Ellbogengelenkes die Haut und das Zellgewebe auf 6 cm missfärbig zerfallen.

Rechte obsolete Pleuritis, Lungen gedunsen, mit pneumonischen Herden durchsetzt.

Herz klein, Klappen zart.

Harte Hirnhaut nicht verändert, die weichen allenthalben stark getrübt, besonders über den oberen Partien des Kleinhirns. Gehirnschubstanz teigig weich, stark durchfeuchtet, blutreich. Ventrikel leicht erweitert, von klarer Flüssigkeit erfüllt. Plexus chorioidei mit dem Fornix und der Oberfläche der Sehhügel ziemlich innig verklebt.

Am Rückenmark die Dura und die weichen Häute durch Adhäsionen verklebt, Arachnoidea unregelmässig, stellenweise sehr stark durch Flüssigkeit ausgedehnt und namentlich entsprechend dem Brust- und Lendenmarke sehr stark unregelmässig verdickt.

Das Rückenmark ziemlich resistent, auf dem Durchschnitte zeigen sich in den Hintersträngen unregelmässig vertheilte Degenerationen.

**Mikroskopischer Befund:**

Die Pia im Halstheile nicht wesentlich verdickt mit Ausnahme der hinteren Peripherie, wo selbe mit pseudomembranösen Auflagerungen und arachnoidalen Schwielen verwachsen ist. Der subpiale, von den Gliabüscheln (*Schaffer*) durchzogene Raum zeigt sich

überall, mit Ausnahme des mittleren Theiles der hinteren Peripherie erhalten, so dass eine genaue Abgrenzung der Rindenschichte möglich ist. Die Pia überall ziemlich zellreich, besonders an den Eintrittsstellen der Wurzeln und über den Hintersträngen. Die Arachnoidea vorne ziemlich normal, wenig zellreich, hinten unregelmässig schwielig verdickt, theils kernreich, theils fibröses kernarmes Gewebe zeigend. Der Kernreichthum der nicht schwieligen Theile der Arachnoidea beruht grösstentheils auf einer Wucherung des äusseren Endothels, welches streckenweise vielfache Schichten bildet. Zwischen Pia und Arachnoidea sehr zellreiche Pseudomembranen ausgespannt.

Im unteren Halsmarke ist die Pia namentlich über den Vorderseitensträngen verdickt, über den Hinterseitensträngen und Hintersträngen durch zahlreiche dünnere und dickere mehr-weniger schwielige Adhäsionen mit der in ihrer hintersten mittleren Partie schwielig veränderten kernarmen Arachnoidea verbunden und verwachsen. Die äusseren Schichten der Pia sehr zellreich, innere nur wenig Rundzellen führend. Ihre fibröse Grundlage hat überall bedeutend zugenommen. Der subpiale Raum sehr deutlich. Die Infiltration an den Ein- und Austrittsstellen der Wurzeln stärker. Im oberen und mittleren Dorsalmarke die Arachnoidea in der ganzen hinteren Circumferenz des Rückenmarks in eine Schwiele verwandelt, deren piale Seite aus grobem Maschenwerk von Bindegewebsbalken gebildet ist, während die durale eine compacte Schwiele darstellt. (Fig. 2.) An den äusseren Theilen der Arachnoidea und den inneren der Dura das Endothel gewuchert, die Häute stellenweise durch eine dichte kernreiche Schichte miteinander verwachsen. Die Pia ist nur leicht verdickt, stark zellig infiltriert, an ihrer Rückseite mit der Arachnoidea verwachsen. Im achten Dorsalsegmente bietet die Pia dieselben Veränderungen, Infiltrationsherde finden sich auch hier namentlich um die durchtretenden Wurzeln. Die arachnitische Schwiele in mehrfache Lamellen gespalten, welche untereinander und mit der Pia durch reichliche ziemlich kernarme Bindegewebszüge verbunden sind. Die Dura an ihrem hinteren Abschnitte verdickt, an der Innenseite hinten durch eine Lage sehr kernreichen fibrösen Gewebes mit der Arachnoidea verwachsen, an ihren vorderen und seitlichen Partien mit gewucherter Endothelschichte. Im untersten Dorsalmark (XI. und XII. Dorsalnerv) besteht die Arachnoidea aus mehrfachen Lamellen sehr kernreichen, aus Spindel- und Rundzellen bestehenden, mit wenigen fibrösen Bündeln durchzogenen Gewebes, welches sehr stark vascularisiert ist. Bloss rechts hinten verdichtet sich die Arachnoidea zu einer mit der Dura verwachsenen Schwiele, welche durch einen breiten Zug jungen

Bindegewebes mit der Pia gerade an der Spitze des rechten Hinterhornes verwachsen ist. Die Pia selbst ist **bloß** über den Hinterseitensträngen und in der **Gegend** der Wurzeleintritte stärker verdickt und infiltriert, sonst ist sie ziemlich zellarm, weitaus weniger Kerne führend als in den höheren Segmenten. Im oberen und mittleren Lendenmarke ist die Arachnoidea wieder in mehrfache, jedoch kernarme Lamellen gespalten, welche ebenfalls durch zahlreiche Adhäsionen mit der Pia und den hinteren Wurzeln verbunden sind. Die Pia wird hier wieder viel zellreicher, namentlich über den Vordersträngen, während sie über den Hintersträngen aus mehrfachen Lagen fibrösen Gewebes besteht, über welches ausserdem noch fibröse Pseudomembranen hinziehen. Zwischen den hinteren Wurzeln spannen sich reichliche Netzwerke von grobmaschigem fibrösen Gewebe aus. Im Conus medullaris und zwischen den Wurzeln der Cauda equina nur mehr sehr zarte Pseudomembranen ausgespannt. Pia ziemlich infiltriert.

Die *Gefässe* des Halsmarkes zeigen in der vorderen Fissur mit Ausnahme stärkerer Zellanhäufung in der Wand der Vene keine Veränderungen. Dagegen finden sich hinten zwischen den Pseudomembranen, sowie auch an den Wurzeintrittstellen (auch den vorderen) einzelne Gefässe mit enorm verdickter und ziemlich infiltrierter Adventitia (Venen und Arterien). Die kleinsten Gefässe der Pia, sowie die Wurzelgefässe, zeigen hyaline Degeneration. Auch im untersten Hals- und obersten Brustmarke sind die Gefässe reichlich, stark dilatiert, mit enorm verdickten fibrösen oder hyalinen Wänden, letztere mehr an den Arterien, erstere an den Venen. Die kleinsten pialen Gefässe zeigen entweder starke kernreiche Wandverdickung (Adventitia) oder die verschiedensten Stadien der Degeneration von einfach fibröser Wandverdickung bis zur völlig hyalinen Beschaffenheit derselben bei Einengung des Lumens bis zur völligen Obliteration. Die grösseren Piagefässe zeigen ausser geringgradiger Verdickung ihrer Adventitia und sehr mässiger, manchmal auf ganz vereinzelt Rundzellen beschränkter Infiltration keine Veränderung, Intimaverdickung besteht nirgends. Auch hier sind die grossen Gefässe der vorderen Fissur völlig normal. Auch die Gefässe der grauen und weissen Substanz sind völlig unverändert, es besteht auch keine merkliche Vermehrung derselben.

Im weiteren findet sich dieselbe Alteration der Gefässe, nur im mittleren Dorsalmarke findet sich eine Andeutung von Intimaverdickung an der Art. spin. antica und an einer rückwärts gelegenen Arterie. Doch ist diese Veränderung sehr gering und gewöhnlich auf einen kleinen Theil des Umfanges beschränkt. In

der Höhe des VIII. Dorsalnerven findet sich ausser den verschiedenen Stadien der hyalinen Degeneration eine sehr starke Verbreiterung der Adventitia einzelner grosser Arterien mit starker Kernvermehrung in den äusseren Schichten. Die Gefässe der arachnoidischen Schwiele hyalin degeneriert. Im untersten Dorsal- sowie im Lendenmarke die Gefässveränderungen mit Ausnahme der kleinsten pialen und der Wurzelgefässe fast Null zu nennen. Dennoch findet sich im oberen Lendenmarke eine sonst in ihren Wandungen völlig intacte Arterie, welche an einer Seite ihrer Circumferenz eine deutliche Schichtung ihrer Intima erkennen lässt. Das Gebiet der Cauda equina zeigt sehr starke Vascularisation, die Gefässe sind dilatirt, jedoch nicht hyalin degeneriert und kaum infiltrirt zu nennen.

Die *hinteren Wurzeln* der Cervicalanschwellung zeigen blos in unmittelbarer Nähe des Wurzeleintrittes ein verdicktes und infiltrirtes Perineurium. Eine Wurzel links zeigt in ihrem Centrum einen mit Eosin intensiv gefärbten Herd, welcher nach auf- und abwärts in den verschiedenen Schnitten sich in kleine discrete Flecke auflöst und aus einem Gewebe besteht, welches der Glia der sklerosierten Hinterstränge sehr ähnlich ist. Im Bereiche dieser Veränderung die Nervenfasern geschwunden. Sonst sind die hinteren Wurzeln ziemlich intact, sie zeigen nur mehr weniger zahlreiche gequollene Axencylinder.

Im unteren Brust- und oberen Dorsalmark sind die hinteren Wurzeln innig mit den Pseudomembranen und Schwielen verbunden, ihr Perineurium stark verdickt, aus mehrfachen Lagen von Spindelzellen mit eingestreuten Rundzellen bestehend, oder bereits in fibröses Gewebe umgewandelt. Das interstitielle Gewebe stark vermehrt, namentlich sieht man theils vom Perineurium oder den Gefässquerschnitten ausgehende Bindegewebszüge sich in demselben vertheilen. Nur hie und da sind noch einzelne Nervenfaserschnitte zu entdecken. Die vorderen Wurzeln intact. Im mittleren Dorsalmarke zeigen einzelne der hinteren Wurzeln völligen Schwund der Nervenfasern, an einzelnen noch besser erhaltenen zeigt sich, dass dieselben von einem sehr kernreichen, jungen Bindegewebe in unregelmässigen Zügen und Netzen durchsetzt werden, welches entweder vom Perineurium oder von dem um die Gefässe gelagerten Bindegewebe ausgeht. Das Perineurium überall sehr stark verdickt, grösstentheils noch zellreich, hie und da jedoch faseriges Bindegewebe zeigend, mit den Pseudomembranen der Arachnoidea und Pia verwachsen. Auch im unteren Dorsalmarke sind die Wurzeln afficirt, doch zeigen sie bereits eine ziemliche Anzahl

von wohl erhaltenen Nervenfasern. An den Wurzelquerschnitten im Lendenmark und Sacralmark findet sich eine partielle Degeneration der hinteren Wurzeln, namentlich derjenigen, welche zu höheren Segmenten aufsteigen, doch zeigen diejenigen Wurzeln, welche im Schnitte an das Hinterhorn herantreten einen auffallenden Verlust an Fasern und Ausbildung eines namentlich die centralen Theile einnehmenden Gewebes, welches kaum von der Glia des Hinterhorns zu unterscheiden ist. Sonst ist auch in diesen Höhen eine bedeutende Zunahme des interstitiellen Bindegewebes und ein Zugrundegehen namentlich der feinen Fasern zu bemerken. Das Perineurium an manchen Stellen durch Auflagerung kernreicher Pseudomembranen mit Arachnoidea oder Pia verwachsen. An der Durchtrittsstelle der hinteren Wurzeln durch die Pia regelmässig noch Rundzellhaufen zu finden, während sonst die Rundzellen im Perineurium zu den Seltenheiten gehören. An Längsschnitten nach *Obersteiner* findet sich die von ihm beschriebene Einschnürung kaum angedeutet, dagegen zeigt sich die innige Verschmelzung der Wurzelscheiden mit den pialen und arachnoidalen Pseudomembranen sehr schön.

*Weisse Substanz:* Im Cervicalmark sind die *Goll'schen* Stränge in toto stark degeneriert. Im Keilstrange ausser einer ganz kleinen Stelle an der hinteren inneren Ecke ein breiter, dem Hinterhorne anliegender Degenerationsstreifen, rechts stärker ausgesprochen als links.

Am *Uebergange vom Cervical- zum Dorsalmark* diffuse mässige Degeneration der *Goll'schen* Stränge, Degeneration der äusseren Wurzelzonen und der *Lissauer'schen* Randzonen. Die Fasern der hinteren Wurzeln, selbst die groben Bogenfasern fast völlig geschwunden.

Im *VII. Dorsalsegmente* *Goll'sche* Stränge weniger afficiert, *Burdach'sche* bis auf die hintere Peripherie und die mediale Ecke total degeneriert. In den *Goll'schen* Strängen ist die Degeneration im vorderen Drittel längs der Fissur am deutlichsten.

Im *VIII. Dorsalsegmente* diffuse Degeneration der gesamten Hinterstränge, am stärksten die äusseren Wurzelzonen, sowie die periphersten und vorderen, der Spitze der Keilstränge benachbarten Partien des *Goll'schen* Stranges, doch ist der Unterschied in der Intensität der Degeneration der einzelnen Theile ein sehr geringer. *Lissauer'sche* Zonen völlig faserlos.

Zwischen *XI. und XII. Dorsalnerven* dieselbe Localisation der Degenerationen, doch ist die Intensität geringer, namentlich links, wo die Degeneration der Wurzelzone sich auf einen schmalen



Streifen längs des Hinterhornes beschränkt. Die *Lissauer'schen* Zonen nur schwach degeneriert.

Im *Lendenmarke* deutliche Degeneration der Wurzelzonen, namentlich rechts, starke Degeneration der *Goll'schen* Stränge in ihrer hinteren Hälfte, welche jedoch die Peripherie nicht erreicht und nach vorne allmählig abnimmt, so dass die vordere Hälfte der *Goll'schen* Stränge fast völlig normal erscheint. Die Degeneration hat ihre grösste Intensität längs der hinteren Fissur.

Im *Conus medullaris* intensive Degeneration der Hinterstränge mit Ausnahme ihrer Kuppe und eines schmalen Streifens längs der hinteren Fissur.

Ferner zeigt sich ausser diesen beschriebenen Degenerationen ein namentlich im mittleren Dorsalmark breiterer Streifen am Rande der Hinterseitenstränge, welcher stumpfdreieckige, die Basis der Peripherie zukehrende Gestalt hat und aus verdichteter Glia ohne Spur von Nervenfasern besteht. Auch bei *Marchi'scher* Präparation lassen sich in demselben nur ganz vereinzelt Myelinreste nachweisen.

In der *grauen Substanz* ausser theilweisem Schwund der Ganglienzellen der *Clarke'schen* Säulen und völligem Untergang ihrer Faserung in den stärker afficierten Partien nichts abnormes.

**Fall No. III.** *Str. A.*, 53jähr. Kutscher, am 17. August 1893 aufgenommen.

Pat. hereditär nicht belastet, überstand im Jahre 1867 einen Typhus, sonst gesund. Er litt niemals an Glieder- oder Gelenkschmerzen. Seit 2 Jahren Oedeme an den Beinen. Seit einem Jahre bettlägerig. Er klagt über Kopfschmerzen und Herzklopfen. Lues wird geleugnet, Potus zugegeben.

Pat. kräftig, gross. Gesicht leicht gedunsen. Beine ödematös.

Herzdämpfung beginnt am oberen Rand der 3. Rippe und reicht bis in den 5. Intercostalraum, sowie nach rechts zur Mitte des Sternums. Spitzenstoss hebend. Ueber der Spitze und über der Aorta ein rauhes systolisches und ein leises diastolisches Geräusch.

Lungenbefund normal.

Hydrops ascites. Im Harn reichlich Albumen, keine Cylinder.

Myosis und Pupillenstarre. Patellarreflexe fehlen. Wegen des Zustandes des Patienten und der schweren Oedeme musste eine genauere Untersuchung des Nervensystems unterlassen werden.

Die Diagnose wird auf Insufficienz der Mitral- und Aortenklappen, sowie *Tabes dorsalis incipiens* gestellt.

Plötzlicher Exitus bei einem Versuche das Bett zu verlassen.

*Autopsie:* (Dr. *F. Schlagenhauer*). Körper gross, kräftig gebaut, gut genährt. Die unteren Extremitäten ödematös. Haut und

Skleren icterisch verfärbt, Bauchmuskulatur schlaff. Pupillen stecknadelkopfgross. Dura mater mit dem Schädeldach vollkommen verwachsen, innere Hirnhäute an der Convexität getrübt und verdickt, sonst im Gehirne nichts abnormes.

Die Dura des Rückenmarkes ist von der Cauda equina beginnend bis zum Halsmark mit den zarten Häuten derart verwachsen, dass es eben noch gelingt, dieselbe durch Präparation von letzteren abzulösen. Diese selbst sind in dem erwähnten Bereiche fast durchwegs bis auf 1 mm und mehr verdickt. Allenthalben finden sich mehrere Schichten von Pseudomembranen, die stellenweise ganz schwierigen Charakter zeigen und in welchen an manchen Stellen Kalkplättchen eingelagert sind. Der chronisch entzündliche Charakter ist namentlich stark in den hinteren Partien ausgeprägt. Am Durchschnitte ist das Rückenmark selbst makroskopisch ganz unverändert.

Die Lungen schwer, ödematös durchfeuchtet, im Herzbeutel grössere Mengen klarer Flüssigkeit. Das Herz schlaff, beide Ventrikel dilatirt und hypertrophiert, beim rechten die Dilatation vorwiegend. Die Aortenklappen sind sämmtlich verdickt, verkürzt, die Sinus Valsalvae fast völlig aufgehoben. Die Ostien der Kranzarterien stark atheromatös entartet. Die Sehnenfäden der Mitralklappe etwas dicker und kürzer.

In der Bauchhöhle grössere Mengen Ascitesflüssigkeit.

Leber gross, hart, muskatfarben.

Milzkapsel verdickt, Pulpa dunkelroth, hart, trabekuläre Structur deutlich.

Die Nieren bieten das Bild chronischer Stauung.

Schleimhaut des Magens gewulstet, zeigt deutlichen Etat mamellonné, stellenweise finden sich Erosionen älteren Datums.

*Mikroskopischer Befund:*

Im oberen Cervicalmark (III. Cervicalis) ist die Pia an den Seiten und rückwärts etwas verdickt, vorne nicht. In der vorderen Fissur um die Gefässe Vermehrung des Bindegewebes. Die Pia ziemlich kernreich, namentlich finden sich Züge von Kernen in der sogenannten subpialen Schichte und in discreten Häufchen um die Gefässe. An den Abgangsstellen der pialen Septa stets grössere Kernanhäufungen und namentlich an der Eintrittsstelle der hinteren Wurzeln, in deren Umgebung auch die Gefässe die stärkste Infiltration zeigen. Die normale Brücke zwischen Arachnoidea und Fissura posterior sehr kernreich, von Rundzellen und extravasierten rothen Blutkörperchen durchsetzt. Auch die Arachnoidea selbst zeigt an ihrem hintersten mittelsten Abschnitte Verdickung und

ähnliche zellige und hämorrhagische Infiltration, die Verdickung nach den Seiten hin rasch abnehmend. Beide, innere und äussere, Endothelschichten gut sichtbar, völlig erhalten. Die pialen Septa des Rückenmarkes vermehrt, nicht sehr deutlich verbreitert, nur diejenigen, welche grössere Gefässe führen, kernreicher. Im unteren Cervicalmark (Cervicalanschwellung) ist der Befund an den Häuten derselbe, nur zeigt sich die Verdickung der Arachnoidea posterior weiter verbreitet und stärker, bietet jedoch histologisch dasselbe Bild. Der medianste und dickste Theil der Schwiele besteht aus altem, sehr kernarmen Bindegewebe, in welchem nur wenige Rundzellen eingestreut sind und welches verhältnismässig gefässarm erscheint, während die lateralen Partien, allmählich dünner werdend, aus einem lockeren Maschenwerk von fibrösem Gewebe bestehen, in welches sehr reichlich Rundzellen und Gefässe eingestreut sind, welche gleichsam das Hauptconstituens des Gewebes bilden. Im obersten Dorsalmarke (I.—II. Dorsalnervenaustritt) ist die Pia stärker verdickt, zeigt Zellanhäufungen namentlich an den Abgangstellen der pialen Septen, besonders in den Seitensträngen und in den Hintersträngen, wo das Septum medianum poster. als dicht infiltrierte Zunge in das Rückenmark hineinreicht. Die schwierige Verdickung der Arachnoidea erstreckt sich hier auf eine viel weitere Ausdehnung als im Halsmarke und sendet zahlreiche pseudo-membranöse Adhäsionen zur Pia und zwischen die hinteren Wurzeln. Das Gewebe der Schwiele besteht hier aus faserigem Bindegewebe, welches theils in circulär gestellten Maschen, theils in schief- und längslaufenden Bündeln angeordnet ist. Das Gewebe ist kernarm, nur gegen die freien Oberflächen hin ist es zell- und gefässreicher, namentlich bedeckt eine stärkere Schichte solchen granulationsähnlichen Gewebes die durale Fläche der Schwiele an ihrer dicksten Stelle, wo auch der Endothelüberzug fehlt und offenbar Verklebung mit der Dura bestanden hat. Nach abwärts nimmt die zellige Infiltration der Pia zu, die Rundzellen erscheinen in grösseren und reichlicheren Haufen, die arachnoidale Schwiele ist zwischen den Hinterhörnern mit der Pia verklebt. Die Schwiele sehr kern- und gefässarm. In der Höhe des III. Dorsalnerven erreicht die arachnoidale Schwiele eine Dicke von 2 mm. Der Eintrittsstelle der hinteren Wurzeln in das Rückenmark entsprechen stärkere piale Bindegewebswucherungen und Zellanhäufungen, welche jedoch immer um kleine Gefässe herum geordnet sind. Ebenso setzt sich die kleinzellige Infiltration nur längs der gefässführenden Balken in das Rückenmark fort, greift jedoch nirgends auf die Rückenmarksubstanz über. In der Höhe

des IV. Dorsalnerven ist die Pia in ihrem vorderen Antheile normal, erst in der Mitte der Seitenstränge beginnt eine rasch zunehmende Verdickung derselben durch Auflagerungen von fibrösem Gewebe, welches reichlich Kerne enthält. Zwischen den Hinterhörnern ist die Pia in eine derbe kernlose Schwiele verwandelt, welche innig mit der arachnoidalen Schwiele verwachsen ist. Die Bindegewebsmassen umschliessen enge die medialst gelegenen hinteren Wurzelbündel, sind jedoch von ihnen durch junges kernreiches Gewebe getrennt. Die Veränderungen bleiben in dem nächsten Segmente die gleichen, im Gebiete des VI. Dorsalnerven erreicht die leptomeningitische Schwarte die Dicke von 4 mm und erstreckt sich beiderseits, allmählich abnehmend, bis in die Gegend der Vorderseitenstränge und ist rückwärts in weiter Ausdehnung mit der Pia verwachsen oder durch Adhäsionen verbunden. Die Schwiele ist hier sehr kernreich und enthält zwei Knochenplättchen. Die Pia am hinteren Umfange stark verdickt und infiltriert. Im Gebiete des VII. Dorsalnerven sind die pialen Veränderungen noch hochgradiger, dieselbe ist mit Ausnahme der vordersten Partien hochgradig verdickt und infiltriert, namentlich im Gebiete des rechten Hinterseitenstranges, woselbst sie eine derbe, ihre normale Dicke vier- bis achtfach übertreffende, von unregelmässigen Kernhaufen und zerstreuten Kernen durchsetzte Schwiele darstellt. Zwischen den Hinterhörnern ist sie völlig mit der arachnoidalen Schwiele verwachsen, welche in ihrem innersten, der Pia zugekehrten Theile noch ziemlich zell- und kernreich ist, während die durale Seite eine fibröse mit der Dura zusammenhängende Masse darstellt. Am IX. Dorsalnerven ist die Pia posterior stark verdickt, sehr kernreich, allmählich nach vorne an Infiltration und Dicke abnehmend, im Bereiche der Vorderseitenstränge bereits ziemlich normal. Hinten ist sie mit der verdickten Arachnoidea nicht mehr verwachsen, sondern durch fibröse kernreiche Züge, welche meist ein grösseres Gefäss begleiten, verbunden. Die schwielige Verdickung der Arachnoidea hat bedeutend abgenommen und reicht bloß zum Ligamentum denticulatum, woselbst sie ziemlich plötzlich abbricht. In den der Pia zugewendeten Theilen zeigt sie noch stellenweise den Charakter des Granulationsgewebes, während sie sonst grösstentheils aus Zügen von fibrösem älterem oder jüngerem Gewebe besteht. Auch an ihrer duralen Seite zeigt sie Herde von zelligem Gewebe und ist mit der Dura verwachsen. In den unteren dorsalen Segmenten (X.—XII. Dorsalnerv) wird sie rasch schmaler und auch in ihrer circulären Ausdehnung eingeengt, kern- und gefässreich und besteht weiter unten aus zwei unregelmässig durch-

einander geworfenen Geweben, nämlich derbem Schwielengewebe und sehr kernreichem Spindelzellgewebe, letzteres hauptsächlich an ihrer äusseren Fläche abgelagert, das ganze jedoch nicht reich an Gefässen. Es macht den Eindruck, als ob das fibröse Gewebe noch der ehemaligen Grundlage der Arachnoidea entsprechen würde. Am Uebergange ins Lumbalmark löst sich die Schwiele in zahlreiche kernarme Lamellen auf, welche blos in den hintersten medialen Theilen miteinander verwachsen sind. Die pialen Veränderungen beschränken sich hier mehr auf sehr intensive Kerninfiltration. Mit Ausnahme der Abgangsstelle des Ligament. denticul. und der Eintrittsstelle der hinteren Wurzeln besteht die Verdickung aus einem zarten zellreichen, aufgelagerten Gewebe, nur an den erwähnten Stellen finden sich derbere, faserige gefäss- und zellarme Bindegewebsmassen. Im unteren Lumbal- und im Sacralmark sind die pialen Veränderungen sehr deutlich, doch ziemlich recenter Natur. Die Nervenwurzeln der Cauda equina sind frei, die arachnoidale Schwielenbildung hat gänzlich aufgehört. Blos die Eintrittsstellen der hinteren Wurzeln zeigen schwielige Veränderungen der Pia. Im ganzen Lenden- und Sacralmark fällt eine sehr starke Verdickung der subpialen Gliaschicht auf, welche namentlich an den Hinter- und Seitensträngen breite Fortsätze in das Rückenmark hineinschickt.

Die *Gefässe* zeigen verschiedene Veränderungen. Im oberen Halsmark zeigen namentlich die Venae spinal. anterior. stärkere Infiltration, während die vordere Spinalarterie ziemlich frei bleibt. Rechts von der Vene eine ziemlich starke Kernanhäufung, welche auch zahlreiche extravasirte rothe Blutkörperchen enthält. Die übrigen pialen Gefässe zeigen an isolierten Stellen ihrer Adventitia Rundzellenhaufen, doch bleibt die Media immer frei. Eine stärkere Affection der Venen ist mit Ausnahme der erwähnten Vena spin. ant. nicht zu constatieren. Viele Gefässe auch vollkommen frei. In der vorderen Fissur der Querschnitt einer kleinen Arterie mit sehr stark verbreiteter Adventitia, welche zahlreiche Rundzellen in einer fast ungefärbten, nur undeutlich fibrilläre Structur zeigenden Grundsubstanz enthält. Die Kerne der Muscularis deutlich, doch wenig an Zahl, Intima zart, Elastica deutlich. Der Fiss. poster. entsprechend ein Gefäss mit mässig starker Infiltration der Adventitia. Die Pia zeigt eine Anzahl kleinster Gefässe mit verdickter, hyaliner Wand. In der arachnoidischen Schwiele zeigen die Gefässe enorme Wandverdickung, welche das fünf- bis sechsfache des Lumendurchmessers erreicht, keine Spur von Kernen erkennen lässt und höchstens eine circuläre, undeutlich fibrilläre Structur der fast

glasigen homogenen, mehr weniger mit Eosin färbbaren Substanz aufweist. Dabei ist die Lumenverengung so hochgradig, dass viele Gefässe, welche offenbar Gefässen grösseren Calibers entsprechen, kaum mehr Lichtung als den Durchmesser eines rothen Blutkörperchens aufweisen. Die Intimakerne überall deutlich, von den Kernen der Muscularis höchstens blass gefärbte Krümel als Reste zu deuten. Ausserdem finden sich vollkommen obliterierte Gefässe, welche noch einzelne Intimakerne in ihrem Centrum erkennen lassen, von denen die meisten jedoch bereits blass gefärbt sind. Ausserdem liegen den Epithelperlen sehr ähnliche Gebilde in dem Gewebe der Arachnoidea, welche aus der circulär-lamellösen Anordnung ihrer homogenen, um eine ebensolche centrale runde Scholle gruppierten sichelförmigen oder ringförmigen Elemente, sowie den vereinzelt mehr weniger blass gefärbten circulär gestellten Kernen ihre Entstehung aus den metamorphosierten und obliterierten Gefässen klar erkennen lassen. Auch die kleinsten Gefässe und Capillaren der Arachnoidea und Dura zeigen dieselbe Wandmetamorphose.

Am intensivsten findet sich diese Gefässveränderung an den Gefässen der hinteren Wurzeln, woselbst in der enorm verdickten, glasigen Aussenschichte nur vereinzelte Kerne und feinste, mit Eosin gefärbte, wellige Fäden, ähnlich den elastischen Fasern, zu sehen sind. Im oberen Dorsalmark zeigt sich wieder die vordere Spinalvene, jedoch nur in ihrer vorderen Wand, intensiv zellig infiltriert, die Infiltration bis zur Intima reichend, diese jedoch nicht verdickt. Die Gefässdegeneration nimmt nach abwärts immer mehr zu, so dass kaum eines der kleineren Piagefässe und der Gefässe des arachnitischen Gewebes von der hyalinen Degeneration verschont bleibt. An den Gefässen der grauen Substanz ist die Degeneration nur hie und da angedeutet. In den kernreichen Partien der arachnitischen Schwiele des mittleren Dorsalmarkes finden sich Gefässe mit stark fibrös verdickter Adventitia, welche reichlich Rundzellen enthält. Die grösseren pialen Gefässe zeigen in dieser Höhe ebenfalls stark verdickte und infiltrierte Adventitia, jedoch nirgends eine Veränderung der Intima. Die kleinsten zeigen starke hyaline Degeneration. Je weiter nach abwärts man gelangt, umsomehr nimmt die Infiltration der Gefässwände zu, wogegen die hyaline Degeneration blos noch in den kleinsten pialen und an einzelnen Gefässen der hinteren Wurzeln und der grauen Commissur deutlich ist. Im Gebiete des XII. Dorsal- und der Lumbalnerven mehrere grössere stark infiltrierte Gefässe am Eintritte der hinteren Wurzeln. Im Gebiete des I. Lumbalnerven zeigen die pialen Gefässe die

hyaline Degeneration nicht an allen ausgesprochen und dann nur als schmalen homogenen Ring um das Gefäss. Dagegen bleibt die hyaline Degeneration an allen hinteren Wurzelbündeln in deren Gefässen sehr intensiv, ebenso in der grauen Commissur. Auch hier und in der Cauda equina zeigen die Venen eine intensivere, manchmal localisierte, Zellanhäufung in ihrer Adventitia.

Die *hinteren Wurzeln* zeigen erst in dem obersten Dorsalmarke eine Verklebung mit den pialen und arachnoidalen Pseudomembranen. Ihr Perineurium stellenweise durch zellige Auflagerungen verdickt, an einzelnen Stellen stärkere Bindegewebsentwicklung, welche zwischen die Nervenfasern einstrahlt. Die Wurzeln des II. Dorsalnerven zeigen sich etwas kernreicher, besitzen jedoch wolerhaltene Nervenquerschnitte. Auch die hinteren Wurzeln des III. Dorsalnerven lassen bloß in unmittelbarer Nähe der grossen degenerierten Wurzelgefässe einen Faserschwund, jedoch keineswegs sicher erkennen. Ebenso verhalten sich die Wurzeln bis zum VII. Dorsalnerven hinab, in welcher Höhe bloß ein einziges in der daselbst beschriebenen starken Piaverdickung direct eingeschlossenes Wurzelbündel einigermaßen, wenn auch undeutlich Faserschwund zeigt. Sonst sind die hinteren Wurzeln des Dorsalmarkes völlig frei, intact, nur im Gebiete des XII. Dorsalnerven werden die hinteren Wurzeln an ihrer Eintrittsstelle wieder von der schwierig verdickten Pia eng umscheidet. Im Lendenmarke, woselbst die Schwielbildung fast völlig sistiert hat, zeigen sich eine grosse Zahl der Wurzeln völlig intact, ihr Perineurium zart, höchstens leicht infiltriert, das Epineurium einschichtig. Nur einzelne Wurzelquerschnitte zeigen dagegen eine starke entzündliche Infiltration und Verdickung des Perineuriums, sowie starke Periarteriitis und Periphlebitis nebst interstitiellen Rundzellen zwischen den Faserquerschnitten. Diese Wurzeln erweisen sich am nach *Azoulay* gefärbten Präparate als deutlich degeneriert, während die übrigen keinerlei Faserschwund erkennen lassen.

Die ganze *weisse Substanz* namentlich der Hinterstränge und Pyramidenseitenstränge sehr reich an Septen und Stützgewebe, sodass die Präparate sowol in der Färbung nach *Pál* als auch nach der Modification von *Lissauer* ziemlich blass erscheinen.

In der Höhe des *III. Cervicalnerven* zeigen die Hinterstränge intensive Degeneration des *Goll'schen Stranges*, welcher jedoch in seinem hinteren Drittel völlig intact erscheint und in seinem vorderen Antheile durch einen Streifen gut erhaltener Faserquerschnitte (*Schulze'sches commaförmiges Bündel?*) in zwei Theile, einen stark degenerierten, schmäleren, an der Fissur gelegenen und einen breiteren lateralen, weniger afficierten zerlegt wird. Ferner zeigen

die *Burdach'schen* Stränge in der Wurzeintrittszone und in der mittleren Wurzelzone leichte Degeneration. Die Bogenfasern noch sehr reichlich. *Lissauer'sche* Randzonen kaum afficiert (Fig. IV).

Im Bereiche der *Cervicalanschwellung* und des *unteren Cervicalmarkes* die gleichen Veränderungen, nur weniger intensiv.

Im *II. und III. Dorsalsegmente* ist die Degeneration in den Hintersträngen auf einen schmalen Streifen längs der hinteren Fissur in deren vorderen Hälfte beschränkt.

In der Höhe des *IV. Dorsalnerven* deutliche Degeneration längs der hinteren Fissur in den vorderen drei Vierteln, welche sich vorn etwas verbreitert und diffus im *Goll'schen* Strange vertheilt. An der hinteren Commissur ein schmaler Streifen intacter Nervensubstanz. (Fig. 5.)

In der Höhe des *VII. und VIII. Dorsalnerven* umfasst die Degeneration fast den gesammten *Goll'schen* Strang und erstreckt sich nach hinten und lateralwärts bis in die mittlere Wurzelzone. Am intensivsten ist sie im mittleren Drittel, nahe der hinteren Fissur. *Lissauer'sche* Zone intact.

Am *IX. Dorsalsegmente* dieselben Veränderungen. Rechte mittlere Wurzelzone etwas stärker als die linke afficiert. Wurzeintrittszonen und *Lissauer'sche* Zonen unverändert.

Im *X. Dorsalsegmente* deutliche Degeneration in einem unregelmässigen Gebiet im mittleren Drittel der hinteren Fissur, zu beiden Seiten derselben, die Peripherie nicht erreichend, ferner das gesammte Areal der *Goll'schen* Stränge, in deren vorderem Drittel bis knapp an die Commissur reichend. In der mittleren Wurzelzone, namentlich rechts, deutliche, wenn auch schwache Degeneration.

Im *Uebergangstheil vom Dorsal- zum Lendenmarke* sowie im *obersten Lendenmarke* (Fig. 6) deutliche Degeneration der hinteren mittleren Wurzelzone, welche mit Ausnahme der hinteren lateralen und medialen Zone und eines Streifens längs der Fissur sowie der Kuppe der Hinterstränge das ganze Areal der Hinterstränge einnimmt. Die Bogenfasern sehr zahlreich, jedoch deutliche Degeneration der Wurzeintrittszone. An den *Lissauer'schen* Zonen kein auffallender Faserverlust.

Im *mittleren Lendenmarke* umfasst die Degeneration dieselben Bezirke, hintere äussere und mediale Wurzelzone frei. Die *Lissauer'schen* Zonen deutlich afficiert.

Im *unteren Lendenmarke* deutliche Degeneration der Wurzeintrittszone und der mittleren Wurzelzone, doch viel weniger stark als in den höheren Segmenten. Hintere äussere und mediale Zone intact, ebenso die Kuppe der Hinterstränge. Die *Lissauer'sche* Zone bloss links leicht afficiert.



Das *Sacralmark* zeigt keinerlei Degeneration.  
Die *graue Substanz* zeigt nichts Abnormes.

### III.

Die Aetiologie dieser drei Fälle ist für den ersten wol klar und einfach, für die anderen beiden dagegen nicht sofort einleuchtend und wegen der Verschiedenheit der Provenienz von besonderem Interesse. Nach den manifesten syphilitischen Befunden an Knochen und Leber sowie der stark entwickelten Endarteritis der Rückenmarksgefäße bei Fall No. I ist bei der bekannten Häufigkeit der Syphilis als Ursache einer Spinalmeningitis, wol kein Zweifel über die wahre Natur der Erkrankung, wenn auch die Anamnese keinerlei Anhaltspunkte giebt. In Fall II und III vermessen wir sowol anamnestische als anatomische Anhaltspunkte für Syphilis vollständig. Dagegen findet sich in beiden Fällen eine schwere Infectionskrankheit in der Vorgeschichte der Erkrankung, welche im Falle II als „Kopftypus“, im Falle III als „Typhus“ bezeichnet wird. Dass „Kopftypus“ eine namentlich in der österreichischen Bevölkerung weit verbreitete Bezeichnung für Meningitis ist und der Umstand, dass auch viele Aerzte den dem Patienten und seiner Umgebung geläufigeren Ausdruck wählen, lässt es jedenfalls als möglich erscheinen, dass Pat. II damals an acuter Cerebrospinalmeningitis gelitten habe, und auch der weitere Verlauf, nämlich das unmittelbare Einsetzen der chronischen Spinalsymptome nach dem Ablaufe der febrilen Erkrankung lassen diese Möglichkeit mehr als wahrscheinlich erscheinen.

H. Koehler<sup>1)</sup> erwähnt ausdrücklich, dass die acute Meningitis cerebrospinalis in die chronische überleiten könne, welche „indem „sie andauernde Circulations- und Ernährungsstörungen der Marksubstanz selbst bedingt, tiefgreifende und meist ebenfalls sehr „heimtückisch auftretende Degenerationen der letzteren (chronische „Myelitis, amyloïde Entartung oder *Tabes dorsalis* u. s. w.) nach „sich zieht“. Obwol hier die *Tabes* ausdrücklich als Folgezustand der acuten cerebrospinalen Meningitis hervorgehoben wird, wäre es doch denkbar, dass das von *Koehler* so benannte Krankheitsbild nicht genau dem später so scharf umgrenzten klinischen Typus entspreche, den wir jetzt mit *Tabes* bezeichnen und eine solche Auslegung stimmt wol auch besser mit den Worten *Erb's*<sup>2)</sup> überein, welcher unter den Ausgängen der acuten Cerebrospinalmeningitis „chronisch weiter schleichende Prozesse: Sklerose und Atrophie

<sup>1)</sup> Monographie der Meningitis spinalis. Leipzig 1861, p. 211.

<sup>2)</sup> Krankheiten des Rückenmarks. *Ziemssen's* Handbuch XI, II.

„des Rückenmarks, theils einzelne Stränge desselben befallend, theils „inselförmig nur einzelne Herde, theils mehr diffus den ganzen „Markquerschnitt ergreifend“ anführt und ausserdem noch besonders einen protrahierten Verlauf der acuten Spinalmeningitis erwähnt, welcher direkt in die chronische überführt „und diese kann unter „dem gewöhnlichen Bilde der chronischen Spinalmeningitis ver- „laufen oder es gesellen sich Zeichen tiefgreifender Betheiligung des „Rückenmarkes selbst hinzu“. Auch in anderen Handbüchern findet sich eines solchen Ausgangs der acuten Spinalmeningitis gedacht. Doch fehlen einzelne genauer beschriebene Fälle in der Literatur fast völlig und, wenn ich von dem zweifelhaften und etwas unvollständig beschriebenen Falle *Bouchut's*<sup>1)</sup> absehe, konnte ich bloß den von *C. Mayer*,<sup>2)</sup> beobachteten ausfindig machen. Dieser allerdings harmoniert in Bezug auf die Veränderungen an den Häuten und im Rückenmark, sowie auf die deutlichen Residuen der Erkrankung am Gehirne sehr gut mit dem Falle II meiner Beobachtung. Die Verwachsung der Tela chorioidea mit dem Thalamus, die Verdickung und Trübung der Hirnhäute, sowie die Verdickungen und Adhäsionen der spinalen Meningen lassen wol die klinisch naheliegende Vermuthung, dass es sich bei Fall II um eine chronische Spinalmeningitis nach acut-infectiöser Erkrankung der Häute handle, auch vom anatomischen Standpunkte gerechtfertigt erscheinen.

Die Antwort auf die Frage nach der Aetiologie des III. Falles lautet viel ungewisser. Auch hier finden wir in der Anamnese eine acute Infectiouskrankheit, welche als „Typhus“ benannt wird. Die Veränderungen an den spinalen Meningen sind durchwegs von einer solchen Beschaffenheit, dass sie sich wol mit einem solchen Alter der Erkrankung (26 Jahre ante mortem) vereinen liessen und sind, wenn auch viel intensiver, in ihrem histologischen Charakter den Veränderungen im Falle II homolog. Vielleicht besteht auch hier die Möglichkeit, dass die damalige acute Erkrankung eine acute Cerebrospinalmeningitis gewesen sei, denn auch hier finden sich gleichzeitige Veränderungen an den Hirnhäuten (Trübung und Verdickung) und würde auch die Bezeichnung der Erkrankung als „Typhus“ aus dem Munde des Patienten keinen für die specifisch typhöse Natur der damaligen Erkrankung stringenten Beweis abgeben können. Doch auch selbst bei dieser Annahme könnte man sich versucht fühlen, die meningealen Veränderungen auf diese Infection zurückzuführen, da ja eine cerebrale Meningitis keines-

<sup>1)</sup> De la pachymeningite spinale. Gaz. des Hospitanx 1877, p. 625.

<sup>2)</sup> l. c.

wegs zu den ganz abnormen Complicationen des Abdominaltyphus gehört und sogar der Nachweis des *Eberth'schen Bacillus* im meningealen Exudat gelungen ist. (*Fernet, Neumann und Schoefer.*) Und jede Infection, welche cerebrale Meningitis erzeugt, ist selbstredend geeignet, auch eine cerebrospinale Form zu bedingen. Thatsächlich berichteten jüngst *Mensi* und *Carbone* <sup>1)</sup> über eine typische acute Cerebrospinalmeningitis nach Typhus abdominalis, in deren Exudat der culturelle Nachweis des *Eberth'schen Bacillus* gelang.

Dass der Abdominaltyphus in der Pathologie des Rückenmarks eine wichtige Rolle spielt, wird wol allgemein zugestanden, ich möchte nur an die gradezu auffallende Häufigkeit dieser Erkrankung in der Anamnese der bekannten *Friedreich'schen* Fälle erinnern. Ueber Beziehungen des Typhus zur Spinalmeningitis finde ich blos bei *Köhler* <sup>2)</sup> eine genauere Angabe, die allerdings etwas zweideutig ist. Es heisst daselbst: „Wir selbst haben zwar an einer ziemlichen Reihe von Typhusleichen Eröffnungen der Wirbelsäule vorgenommen und meist mehr oder weniger intensive und ausgebreitete „Hyperaemien in den Rückenmarkshüllen constatieren können, jedoch „nur in wenigen Fällen Exudationsprocesse, Eiterbildungen, frische „Verwachsungen und pseudomembranöse Bildungen zu beobachten „Gelegenheit gehabt“. Wie *Köhler* aus diesen Beobachtungen den Schluss ziehen kann, dass er sich „daher bis jetzt nicht davon „überzeugen können, dass zwischen Typhus und Meningitis spinalis „ein sicherer und unbestreitbar erweislicher ätiologischer Zusammenhang besteht“ ist wol nicht recht verständlich. Ich glaube mehr als Eiterung und Bildung von Pseudomembranen ist wol zur anatomischen Diagnose der Entzündung einer serösen Membran nicht nothwendig. Beim Fehlen eines jeden anderen ätiologischen Momentes würde ich nicht anstehen, auch in meinem Falle III die acute Infectionskrankheit als Ausgangspunkt der Veränderungen zu betrachten.

Wie bereits hervorgehoben, findet sich für Syphilis weder in der Anamnese, noch in dem Befunde an anderen Organen noch in den Eigenthümlichkeiten des Rückenmarkbefundes irgend ein Anhaltspunkt. Dagegen wurde Alkoholmissbrauch von dem Patienten zugestanden und es wäre zu erwägen, ob hierin nicht die Ursache der spinalen Meningitis zu suchen wäre. Nach den älteren Angaben von *Köhler* <sup>3)</sup> sowie auch *Huss* <sup>4)</sup> müsste der Alkoholismus

<sup>1)</sup> Un caso di meningite cerebrospinale etc. Riforma med. 1893.

<sup>2)</sup> l. c. p. 53.

<sup>3)</sup> l. c. p. 65.

<sup>4)</sup> Die chronische Alkohols-Krankheit etc. aus dem Schwedischen von *Busch*. Leipzig. 1852.

als mögliches Causalmoment für Spinalmeningitis angesehen werden. *Köhler* selbst beschreibt einen Fall eines an Paralyse zu Grunde gegangenen Säufers, dessen Arachnoidealplatten im Dorsal- und Lumbaltheile des Rückenmarks untrennbar fest verwachsen, lederartig verdickt und mit der Pia durch Fäden adhärent waren. Auch *Erb*<sup>1)</sup> scheint es, dass der Alkoholmissbrauch eine sehr wirksame Ursache für chronische Leptomeningitis spinalis sei. Doch auch *Erb* stützt sich namentlich auf die Angaben von *Huss*, ohne eigenes Beobachtungsmaterial zu erwähnen. Wesentlich verschieden lauten neuere Angaben, so meint *Strümpell*,<sup>2)</sup> dass es wol überhaupt keine primäre chronische Meningitis spinalis gebe. Auch *Guinon*<sup>3)</sup> sagt: „L'alcoolisme produit bien rarement des lésions méningées rachidiennes comparables aux lésions qu'il détermine dans le crâne.“ Es ist wohl auffallend, dass trotz der erwähnten positiven Behauptungen in der neueren Literatur mit Ausnahme eines einzigen Falles von *Vierordt*<sup>4)</sup> alle Beschreibungen von chronischer Spinalmeningitis bei chronischem Alkoholismus fehlen, so dass solche Fälle jedenfalls zu den grössten Seltenheiten gehören. Ich halte es für unmöglich, an der Hand des vorliegenden Materiales die Frage zu entscheiden, da insbesondere sowol in dem Falle *Köhler's* als in dem *Vierordt's* alle näheren Angaben über den mikroskopischen Befund an Häuten und Gefässen fehlen. Es kann daher in beiden Fällen kein entscheidendes Urtheil gewonnen werden. Denn bei der überwiegenden Häufigkeit der syphilitischen Aetiologie der chronischen Meningitis spinalis muss immer, auch bei negativer Anamnese diese Eventualität solange als die wahrscheinlichste betrachtet werden, als nicht positive Gründe für eine andere Ursache und gegen die Syphilis geltend gemacht werden können und es findet sich eine ganze Reihe von Fällen in der Literatur verzeichnet, in welcher trotz Fehlens jedes anderweitigen Anhaltspunktes das Mikroskop die spezifische Natur der Spinalmeningitis theils aufs zweifelloseste enthüllte, theils doch als die wahrscheinlichste Aetiologie der Erkrankung erscheinen liess.

Aus den bis jetzt vorliegenden Beobachtungen kann man also keineswegs genügende Beweisgründe gewinnen, um ohne weiteres so schwere Alterationen der spinalen Meningen auf Alkoholismus zurückzuführen. Unser Fall bietet sogar einige Punkte dar, welche

<sup>1)</sup> l. c.

<sup>2)</sup> Specielle Pathologie und Therapie.

<sup>3)</sup> Traité de Médecine VI. Maladies des Meninges. Paris 1894.

<sup>4)</sup> l. c.

zu den cerebralen Veränderungen der Meningen bei Alkoholismus nicht stimmen, kein entsprechendes Analogon abgeben. Es kommen wol Verdickungen und Trübungen der weichen Hirnhäute nicht selten bei Alkoholisten zur Beobachtung, doch nirgends zeigt sich eine derartige produktive Entzündung, welche zu solchen Bindegewebsneubildungen Veranlassung geben sollte, wie wir sie in der spinalen Arachnoidea und Pia des Falles III antreffen. Der einzige Sitz produktiver Entzündung ist die Dura des Schädelraumes, an welcher die bei der Pachymeningitis haemorrhagica interna auftretenden Pseudomembranen den Ausdruck für die entzündliche Gewebshyperplasie bilden. In Fall III finden sich an der Dura mater cerebri keine Zeichen der Pachymeningitis, jedoch Trübungen der weichen Häute. Wol aber findet sich eine Beteiligung der harten Rückenmarkshaut an dem Krankheitsprocesse und es könnte die Auffassung geltend gemacht werden, dass von dieser aus die Schwielbildung ihren Anfang genommen. Dem entgegen lässt sich constatieren, dass die Ausbreitung der Leptomeningitis eine viel grössere ist als die der duralen Veränderungen. An der Dura spinalis unseres Falles bieten sich nirgends, ausser an den Verwachsungsstellen Zeichen einer selbstständigen Erkrankung, und diese findet sich nur dort, wo die Veränderungen der weichen Häute am ausgesprochensten sind, ihren höchsten Grad der Entwicklung zeigen. Doch nicht nur in der longitudinalen Ausdehnung, umfasst die Arachnitis einen weit grösseren Bezirk als die Mitbeteiligung der Dura. Auch in der circulären Entwicklung überragt die Arachnitis nach beiden Seiten die Verwachsungsstelle mit der Dura um bedeutendes. Auch reducirten sich die Veränderungen der Dura im Verwachsungsbezirk im Wesentlichen auf eine blosse Wucherung der Endothelschichten, sie zeigt jedoch nirgends tiefer greifende entzündliche Erscheinungen. Ich möchte mich also positiv für die schon von *Wieting*<sup>1)</sup> und von *Köppen*<sup>2)</sup> für die als Pachymeningitis cervicalis hypertrophica beschriebene Erkrankung ausgesprochene Ansicht entscheiden, dass die Dura bloss secundär in Mitleidenschaft gezogen worden und der primäre Sitz der Veränderungen in den Leptomeningen gesucht werden muss. Eine Parallele zu den bekannten meningealen Veränderungen an den Gehirnen von Alkoholikern ist also nicht zu constatieren.

Ich halte mich also nicht berechtigt, mich in dem Falle III

<sup>1)</sup> Ueber Meningomyelitis mit besonderer Berücksichtigung der Meningomyelitis cervicalis chronica. *Ziegler's Beiträge* XIII, 411.

<sup>2)</sup> Ueber Pachymeningitis cervicalis hypertrophica. *Neurolog. Centralblatt* XIII, 1895, p. 497. *Archiv f. Psychiatrie* XXVII, 1895.

positiv für diese oder jene Aetiologie auszusprechen. Denn auch der anatomische Befund als solcher bietet keinerlei eindeutige Anhaltspunkte. Eine eigentliche Schichtung der neugebildeten Bindegewebsmassen lässt sich wol kaum constatieren, ausser man wollte in der mehr circulären Lagerung der einzelnen Bindegewebsbündel der verdickten Arachnoidea den Ausdruck einer solchen erkennen. Doch lässt die enorme Bindegewebsentwicklung, in welcher nur an ganz wenigen Stellen noch entzündliches Infiltrat, sonst aber völlige schwierige Metamorphose vorhanden ist, einen Schluss auf das Alter der Läsion, auf ihren eminent chronischen Verlauf wol zu. Da wir auch an der Pia neben den schwierigen noch infiltrative Veränderungen erkennen, sowie in denjenigen Theilen der Arachnoidea, welche noch nicht vollkommen schwierig umgewandelt sind, reichliche Vascularisation und Zellbildung antreffen, ist der Process keineswegs als ein völlig abgelaufener zu betrachten und es bleibt die freie Wahl, ihn entweder auf eine andauernd einwirkende chronische, entzündungserregende Schädlichkeit, wie eventuell Alkoholismus, zurückzuführen, oder anzunehmen, dass wie in Fall II auch hier aus einer acut eingesetzten meningealen Erkrankung sich ein schleichend verlaufender Entzündungsprocess entwickelt habe. Nur ein einziger Umstand könnte eventuell zu Gunsten der ersten Hypothese ausgenutzt werden, das ist die geringe Tendenz des Processes zur Ausbreitung auf andere als die direct afficierten Gebilde. In Fall III fehlt nämlich jede Spur einer Perimyelitis und nur vereinzelte Localisationen einer Perineuritis der Wurzeln sind vorhanden, welche in den ersten beiden, sicher auf infectiös-entzündlicher Basis beruhenden Fällen sehr deutlich entwickelt waren, so dass die Analogie, die sonst bei ähnlicher Provenienz (Typhus) zu erwarten gewesen wäre, hierdurch gestört wird. Sollte man die Möglichkeit einer chronischen Spinalmeningitis auf Basis des chronischer Alkoholismus im Sinne von *Erb* acceptieren, dann könnte letzterer Umstand allerdings so viel an Gewicht gewinnen, dass die Entscheidung bei Fall III auch in diesem Sinne gefällt würde. Allein bei der Unsicherheit der principiellen Grundlage würde ich es nicht wagen, die Frage mit einem ganz entschiedenen Ja zu beantworten und möchte ich mich eher, gestützt auf die Analogie mit Fall II, für die postinfectiöse Natur des Processes aussprechen.

Wir finden also in den Fällen von chronischer Spinalmeningitis mit tabischen Symptomen sehr verschiedene ätiologische Momente angeführt. In erster Reihe steht natürlich die Syphilis und neben ihr participieren noch acute Spinalmeningitis, Alkoholismus und eventuell

Typhus und nicht näher eruierbare andere Umstände, an der Entstehung der Erkrankung. Als sichere Ursache ist die Syphilis in den Fällen Beobachtung I, II, VII, VIII, IX, X, XI, XII, XIII, XIV, XX, XXI, XXII und XXIII sowie in Fall I eigener Beobachtung anzusehen. Fraglich aber wahrscheinlich in Beobachtung V, VI, XV, XVI, XVII, XVIII, sicher nicht syphilitisch ist Beobachtung III, IV, XIX sowie Fall II und Fall III eigener Beobachtung. Fassen wir die Fälle der ersten und zweiten Kategorie zusammen, so entfallen von 26 Fällen 21 auf Syphilis oder wahrscheinliche Syphilis gegen 5 sicher nichtluetischer Natur, das sind in Procenten 80·7 Procent zu 19·3 Procent. Berücksichtigt man nicht die eigenthümliche Symptomatologie der hier erwähnten Fälle, sondern sucht man sich über das Verhältnis der Syphilis zur Nichtsyphilis bei der chronischen Spinalmeningitis überhaupt zu orientieren, so erhält man ein identisches Resultat. Ich habe insgesamt 80 genauer beschriebene Fälle von chronischer Spinalmeningitis (mit Ausschluss der Pachymeningitis cervicalis hypertrophica und anderer bloss localer Erkrankungen der Häute) zusammenstellen können, welche Zahl mit meinen Beobachtungen auf 83 steigt. Von diesen 83 Fällen kommen 66 auf Syphilis und wahrscheinliche Syphilis, während bloss 17 auf andere, oft nicht näher bezeichnete Ursachen gezählt werden müssen, in Procenten also 79·5 Procent gegen 20·5 Procent, also Zahlen, welche denjenigen der meningitischen Affectionen mit tabischen Symptomen oder — wie sie auch häufig benannt gefunden werden — der Tabes mit Meningitis vollkommen entsprechen. Es ändert sich also an dem Verhältnisse durch die Coëxistenz der Tabes ein kaum nennenswerther Bruchtheil. Ich halte dieses Zahlenverhältnis für besonders bemerkenswerth, weil es sich ziemlich genau mit den Ziffern deckt, die für das Verhältnis von Syphilis zu Nichtsyphilis aus den klinischen Statistiken der Tabes hervorgehen. Die von mir gefundenen Zahlen stützen sich einzig auf anatomisch untersuchte Fälle von Meningitis und Tabes mit Meningitis, wo also dem Zweifel über die Aetiologie der Erkrankung weit weniger Spielraum gegeben ist als bei den bloss auf klinisches Beobachtungsmaterial gestützten Untersuchungen und ich halte mich daher zur Folgerung berechtigt, dass es durchaus nicht nothwendig sei, die Syphilis als die einzig mögliche Ursache der Tabes anzuerkennen. Es ist offenbar zu weit gegangen, wenn *Pierre Marie* sowie *Moebius* aus der Diagnose „Tabes“ die Diagnose „Syphilis“ ableiten. Der weitaus grösste Theil der in den Statistiken verwertheten Fälle gelangt nicht zur anatomischen Untersuchung und es ist unmöglich abzuschätzen, bei wie vielen dieser Fälle das gebotene Symptomenbild einer „genuinen Tabes“

oder einer anatomisch nachweisbaren meningealen Läsion entstammte. Der Procentsatz, welcher bei letzterer Form sicher auf Nichtsyphilis fällt, kann ebensogut auch diejenigen Fälle erklären, die selbst bei den gezwungensten Tabesstatistiken als Rest vom Hundert verbleiben und ich hege daher begründete Bedenken, eine einheitliche Aetiologie aller sich klinisch als Tabes dorsalis documentierenden Fälle im Sinne von *Moebius* zu acceptieren. Die Eingangs erwähnten Theorien, welche eine meningeale Pathogenese der Tabes annehmen — auf die ich später eingehender zurückkommen werde — lassen diese merkwürdige Zahlencongruenz zwischen klinischer Statistik der Tabes und anatomischer der Meningitis spinalis, sowohl mit als ohne tabische Symptome, in noch auffallenderem Lichte erscheinen, ja sie gewinnen hierdurch geradezu an Wahrscheinlichkeit, da gerade diese Theorien den verschiedenartigsten ätiologischen Momenten bei der Genese der Tabes einen weit grösseren Spielraum einräumen als es die Theorie der primären Systemerkrankung verträgt.

#### IV.

Im Vorhergehenden wurde hervorgehoben, dass der weitaus grösste Theil der chronisch-entzündlichen Erkrankungen der Rückenmarkshäute als Syphilis angegeben wird, theils nach anamnestischen Anhaltspunkten, theils nach dem anatomischen Befunde trotz eventuellen Fehlens der betreffenden Infection in der Krankengeschichte und trotz Mangels von Läsionen in anderen Organen, welche auf eine bestehende Syphilis schliessen liessen. Es kann dann also die Diagnose nur auf den Befund am Rückenmarke und den Häuten selbst gestützt worden sein. Ohne das ätiologische Moment der Syphilis, also als sicher nicht syphilitische Spinalmeningitis finden sich in der Literatur die Fälle von *Leyden*<sup>1)</sup> (drei Fälle), *Ribail*<sup>2)</sup> (zwei Fälle), *Hochhaus*<sup>3)</sup> (zwei Fälle), ferner noch je ein Fall von *Vierordt*,<sup>4)</sup> *Prevost*,<sup>5)</sup> *Wolff*,<sup>6)</sup>

<sup>1)</sup> Beiträge zur acuten und chronischen Myelitis. Zeitschr. f. klinische Med. I, 1880.

<sup>2)</sup> Observations pour servir à l'histoire de l'arachnite et de la leptomeningite spinale chronique. Gazette med., Paris 1885, 2 u. 4.

<sup>3)</sup> *Hochhaus*, Ein Beitrag zur Kenntnis der Meningitis spinalis chronica. Dissertat., Kiel 1889.

<sup>4)</sup> l. c.

<sup>5)</sup> Ataxie locomotrice. Sclérose des cordons postérieurs, compliquée d'une sclérose symétrique des cordons lateraux. Archives de physiol. norm. et pathol. 1877.

<sup>6)</sup> l. c.



*Bouchut*,<sup>1)</sup> *Voisin*,<sup>2)</sup> *Schüle*,<sup>3)</sup> *Mayer*,<sup>4)</sup> welchen ich eventuell noch den citierten Fall von *Köhler*<sup>5)</sup> anreihen möchte, während in allen übrigen weit über 60 betragenden Fällen die Syphilis entweder vollkommen sicher oder doch mindestens mit hoher Wahrscheinlichkeit anzunehmen war. Die Fälle von chronischer Pachymeningitis cervicalis sind hier nicht in Betracht gezogen, obwohl auch bei diesen, namentlich nach den neueren Publicationen, der Syphilis eine sehr bedeutende Rolle zuzufallen scheint.

Wenn auch bei der bekannten Prädisposition des Centralnervensystems für Syphilis eine derartig geringe Betheiligung anderer Processe nicht besonders auffallend ist, so wirft sich doch bei genauerer Durchsicht der Literatur, unwillkürlich die Frage auf, ob in jedem der als syphilitisch bezeichneten Fälle diese Diagnose auch wirklich völlig begründet sei, insbesondere dann, wenn dem Umstande genügend Beachtung gezollt wird, dass die Diagnose in einer ganzen Anzahl von Fällen trotz negativer accessorischer Momente bloß aus dem anatomischen Befunde am Rückenmarke abgeleitet wurde. Wenn die histologische Untersuchung so sichere Indicien für oder gegen Syphilis abgeben würde, dass wir aus dem Befunde allein ein sicheres Urtheil schöpfen könnten, dann wäre allerdings die Beantwortung der Frage in dem jeweiligen Falle eine leichte. Allein der Vergleich des mikroskopischen Befundes an schon aus Nebenumständen sicher als Syphilis zu erklärenden Fällen mit dem an sicher als nicht specifisch anzunehmenden Materiale lehrt, dass dem keineswegs so ist. Mit Ausnahme der echten Gummabildung steht uns eigentlich keine verlässliche Stütze zu dieser Entscheidung zu Gebote, denn auch die syphilitische Arterienerkrankung scheint nach dem Verlaufe der für und wieder sie entsponnenen Fehde zu schliessen, keineswegs im Stande zu sein, eine vollkommen eindeutige Antwort zu geben. Wenn wir von den Fällen von *Siemerling*,<sup>6)</sup> *Eisenlohr*,<sup>7)</sup> *Hofmann*,<sup>8)</sup>

<sup>1)</sup> l. c.

<sup>2)</sup> Méningomyélite subaigue Sclérose des cordons latereaux etc. Gazette med., Paris 1869.

<sup>3)</sup> Ueber centrale Höhlenbildung im Rückenmark. Archiv f. klin. Medic. XX, 1877.

<sup>4)</sup> l. c.

<sup>5)</sup> l. c.

<sup>6)</sup> Drei Fälle von syphilitischer Erkrankung des Centralnervensystems. Neurol. Centralblatt 1890, IX, p. 29.

<sup>7)</sup> Zur Pathologie der syphilitischen Erkrankung der Hinterstränge des Rückenmarkes. Festschrift zur Eröffnung des Neuen allgem. Krankenhauses zu Hamburg-Eppendorf, 1889.

<sup>8)</sup> Sitzungsberichte des naturhistor.-med. Vereines zu Heidelberg. N. F. IV, 4.

*Dinkler*,<sup>1)</sup> *Footh*,<sup>2)</sup> *Pick*,<sup>3)</sup> *Kahler*,<sup>4)</sup> *Lamy*<sup>5)</sup> absehen, in welchen die anatomische Diagnose durch den Befund einer charakteristischen Gummabildung in den erkrankten Häuten ausser Zweifel stand, so findet sich ausser der eventuellen Gefässerkrankung, nicht ein Befund verzeichnet, der nicht auch bei chronischer Spinalmeningitis nicht-syphilitischen Ursprungs gemacht worden wäre. Als Grundzug aller, sowol der specifischen als nichtspecifischen Entzündung finden wir überall eine Verdickung oder Infiltration der Meningen oder beides zugleich, sowie Verwachsungen der Häute untereinander beschrieben, welche an In- und Extensität den grössten Schwankungen unterliegen. Und zwar wird die Verdickung der weichen Häute — es ist hier in den meisten Fällen bloß die Pia genannt, doch scheint dies oft bloß falsche Bezeichnung zu sein, da man sich z. B. eine Verwachsung oder Adhäsion zwischen Dura und Pia wol nicht gut vorstellen kann etc. — entweder als „Verdickung“ ohne nähere Bezeichnung, oder als fibröse Verdickung oder Vermehrung der Lamellen oder Schichten der Pia, oder als Verdickung der subpialen Schichte [*Borgherini*<sup>6)</sup>] oder als Auflagerung von Pseudomembranen [*Voisin*<sup>7)</sup>] oder als subpiales organisiertes Exudat [*Raymond* und *Tenneson*<sup>8)</sup>] beschrieben. Ferner sind Verwachsungen der Häute untereinander ein sehr häufiger Befund, theils bloß durch Adhäsionen, theils in grösserer Ausdehnung, sowol der weichen Meningen untereinander als auch dieser mit der harten Rückenmarkshaut. Veränderungen dieser letzteren sind ausser bei der Pachymeningitis cervicalis sehr selten beschrieben. Als wesentliches, die Entzündung eigentlich charakterisierendes Moment wird übereinstimmend in allen genauer untersuchten Fällen eine eigenthümliche Infiltration der Meningen, namentlich der Pia angegeben, welche Infiltration aus runden, mit grossem Kerne versehenen, protoplasmaarmen Zellen besteht, die theils diffus in den pialen und arachnoidalen Spalträumen eingestreut sind, theils in grösseren oder

<sup>1)</sup> *Tabes dorsalis incipiens und Meningitis spinalis syphilitica*. Deutsche Zeitschrift für Nervenheilk., 1893, III.

<sup>2)</sup> A case of dorsal Pachymeningitis. *Brain* 1884.

<sup>3)</sup> Zur Kenntniss der cerebrospinalen Syphilis. *Zeitschrift für Heilkunde*, Prag 1892.

<sup>4)</sup> Die multiple syphilitische Wurzelneuritis. *Zeitschrift für Heilkunde*, Prag 1887.

<sup>5)</sup> De la meningomyelite syphilitique. *Nouvelles Iconographies de la Salpêtrière*, 1893, Heft 2—5.

<sup>6)</sup> l. c.

<sup>7)</sup> l. c.

<sup>8)</sup> l. c.

kleineren Herden angehäuft, namentlich in der Umgebung von Gefässen vorkommen. Diese von Einigen als kleinzellige Infiltration, von anderen als Rundzelleninfiltrat, Kernvermehrung, Infiltration embryonnaire bezeichnete Veränderung scheint in der Pia so ziemlich constant vorzukommen, über die Arachnoidea sind die Angaben viel spärlicher, in welcher entweder bloss fibröse Verdickung oder auch mehr weniger starker Kernreichtum in ähnlicher Anordnung wie in der Pia beschrieben wird. Alle diese Veränderungen finden sich in gleichem Masse bei syphilitischer und nicht syphilitischer Meningitis.

Diese Befunde kann ich an meinem Beobachtungsmateriale vollinhaltlich bestätigen. Ich werde mich im Nächstfolgenden noch auf einen vierten, syphilitischen Fall eigener Beobachtung beziehen, welcher aber seiner besonderen Eigenthümlichkeiten wegen an anderem Orte veröffentlicht wird. An allen vier Fällen zeigt sich überall in der Pia und auch in einem grossen Theile der Arachnoidea diese Infiltration mit runden oder ovalen kleinen Zellen, deren Kerne sie fast ganz ausfüllen und sich intensiv mit Hämatoxylin färben. Auch ist ihre Anordnung keineswegs irgendwie zu einer Unterscheidung der nichtsyphilitischen und syphilitischen Fälle heranzuziehen. Neben der einfach fibrösen Verdickung, wie sie namentlich im dritten und dem hier nicht näher beschriebenen Falle besteht, findet sich an der Pia stellenweise eine deutliche aufgelagerte Schichte von sehr zellreichem jungen Gewebe, welches wol nur als echtes Entzündungsproduct, als organisierte Pseudomembran aufzufassen ist und die Verklebung und Verwachsung der Häute untereinander bedingt hat. Die Wandlungen dieser Schichte sind wohl ziemlich sicher anzugeben, sie ist es, welche später durch Umformung in kernarmes Bindegewebe die sogenannte fibröse Verdickung der Pia oder die Vermehrung ihrer Lamellen zu Stande bringt. Dies lässt sich ziemlich ungezwungen daraus ableiten, dass oberhalb und unterhalb der stärkst afficierten Rückenmarkssegmente, also dort wo die Erkrankung noch jüngeren Datums ist, diese Auflagerung immer am deutlichsten ausgebildet ist, ebenso wie an anderen Stellen, an den Vorder- oder Seitensträngen, die zellreiche Schichte noch deutlich vorhanden ist, während nach rückwärts zu, wo der Process älter und intensiver ist, sich der allmähliche Übergang in Bindegewebe und schwielige Verdickung nachweisen lässt. Wenn auch an diesen letzteren Orten ebenfalls ähnliche zellige Auflagerungen vorkommen, so sind sie doch immer bereits stark entwickelten fibrösen Lagen aufgesetzt. Was das zellige Infiltrat in den Häuten selbst betrifft, so ist wol auch anzunehmen, dass

es zu einer Bindegewebsbildung innerhalb der Membranen führen werde, der Nachweis hierfür ist aber für die Pia nicht direct zu erbringen. Für die schwierige Verdickung der Arachnoidea, welche sich in Fall I—III auf die hintere Peripherie beschränkt, ist dies eher direct aus dem Bilde zu entnehmen, indem wir daselbst constant eine dicke median gelegene kernarme Schwiele finden, die nach rechts und links zu immer kernreicher wird und endlich in dichtes gefäßreiches Infiltrat übergeht. Sehr schön kann man, namentlich an der duralen Fläche der Arachnoidea die Wucherung des Endothelbelages erkennen und es liegt sehr nahe, ebenso wie es *Köppen*<sup>1)</sup> und *Wieting*<sup>2)</sup> beschrieben haben, die Verwachsung oder Verklebung der Arachnoidea mit der Dura auf diese produktive Wucherung der Endothelzellen zu beziehen. Ich muss noch hervorheben, dass in keinem meiner Fälle ein leukocytäres Infiltrat als solches zu constatieren war, ja es ist mir nur möglich gewesen, höchstens in unmittelbarer Nachbarschaft von Gefässen, einen Leukocyten sicher im Gewebe zu erkennen. In allen vier Fällen meiner Beobachtung, sowohl bei syphilitischer, als nichtsyphilitischer chronischer Spinalmeningitis, ist also neben der Exudation die Proliferation der fixen Gewebselemente das Hervorstechende, wir sind also nicht im Stande, von Seite der Beschaffenheit und der Schicksale des Infiltrates ein differentialdiagnostisches Moment abzuleiten.

Es verbleiben also thatsächlich bloß das Gumma und die spezifische Arterienerkrankung, die als eventuelles Kriterium verwendet werden können. Es muss aber vor allem hervorgehoben werden, dass keineswegs alles, was in den Beschreibungen der Literatur als „Gumma“ oder „gummös“ benannt erscheint, auch der strengeren Kritik Stand hält. In einer ganzen Anzahl von Fällen werden in Haufen angeordnete Rundzellen, wie sie doch auch dem nichtsyphilitischen Infiltrate zukommen, als Gumma bezeichnet, ebenso wie manche Autoren von gummöser Spinalmeningitis, „Infiltration gommeuse“ etc. sprechen, wo sich nichts anderes als das berührte Rundzellinfiltrat im Gewebe fand. Ich will keineswegs behaupten, dass die Bezeichnung „gummöses Infiltrat“ für die Infiltration bei sicher syphilitischer Spinalmeningitis principiell verfehlt sei, doch möchte ich betonen, dass eine solche Bezeichnung zu Missdeutungen führen könnte, da wir dem entzündlichen Infiltrate an sich seine Provenienz nicht ansehen, da wir das syphilitische von dem nichtsyphilitischen Infiltrate nicht unterscheiden können. Ich glaube, dass, ins solange wir an einer Zellanhäufung nicht die charakteristischen

<sup>1)</sup> l. c.

<sup>2)</sup> l. c.

Elemente des „Gumma“ d. i. Rund- und Spindelzellen, eventuell auch Riesenzellen, sowie namentlich die charakteristische Metamorphose, die Nekrose nicht nachweisen können, wir zu einer solchen Bezeichnung nicht berechtigt sind. Daher wird natürlich bei einem solchen Befunde die Diagnose auch eine zweifellose. Dennoch scheint mir, auch ohne gummöse Neubildung, in vorgeschritteneren Fällen von spinaler Meningitis ein Unterschied zwischen syphilitischer und nichtsyphilitischer Entzündung sich darin zu manifestieren, dass die Ausbreitung der ersteren eine viel unbeschränktere ist als die der Meningitis auf anderweitiger Basis. Abgesehen von den oft vorhandenen cerebralen charakteristischen Läsionen, zeigt sich in den meisten Fällen bei genügend langer Dauer des Processes ein Uebergreifen der Entzündung von den Häuten auf die Rückenmarksubstanz selbst und zwar nicht nur längs der gefässführenden Septa, sondern auch eine continuirliche Fortsetzung des Infiltrates von den erkrankten Häuten auf die Nervensubstanz, es findet sich dann als Folge eines solchen Infiltrates ein schwieriger Herd, eine Narbe im Nervengewebe, wie sie so häufig bei diesen Fällen zu beobachten sind. Auch bei den ätiologisch verschiedenen Formen der spinalen Meningitis kömmt eine Beeinträchtigung des Nervengewebes durch die Entzündung zu Stande, doch findet sich dann kaum eine bindegewebige Schwielen an Stelle des zugrundegegangenen Gewebes, sondern blos ein sklerotischer Herd, welcher durch Wucherung des Gliagewebes zu Stande kommt. So existiert ein wesentlicher Unterschied zwischen dem Befunde an Fall II, wo ja ebenfalls im Hinterseitenstrange eine von Nervenfasern entblösste Randpartie vorhanden ist, und den bei Syphilis obwaltenden Verhältnissen, indem hier eine deutliche Grenze der Gliarindenschicht und der Pia zu erkennen ist, während bei den beschriebenen syphilitischen Veränderungen, wie dies namentlich in dem vierten meiner Fälle zu beobachten war, die schwierigen Veränderungen und das Infiltrat sich in continuo von der erkrankten Pia auf das Mark fortsetzen. Wenn wir daher einen alten, mit starker Bindegewebsbildung einhergehenden Process in den Rückenmarkshäuten constatieren können, dabei aber nirgends ein Uebergreifen auf das Mark vorfinden, würde ich nicht anstehen, einen solchen Befund gegen Syphilis zu verwerthen. Die colossale Bindegewebsentwicklung in meinem Fall III, ohne jede direkte Betheiligung des Rückenmarkes an dem Prozesse, kann als extremes Beispiel für diese Verhältnisse betrachtet werden, währenddem im Falle I trotz der noch geringen Gewebsneubildung, dennoch bereits eine Fortsetzung des Infiltrates

auf die Ränder des Markes, also echte Perimyelitis vorhanden ist. Es scheint also doch ein principiell wichtiger Unterschied zwischen dem syphilitischen und nichtsyphilitischen, einfach entzündlichen Infiltrate darin zu bestehen, dass letzteres sich rückbildet und bloß die Hyperplasie des gereizten fixen Gewebes zurückbleibt, während bei Syphilis die Zellen des Infiltrates sich direct in Granulom und Schwielen umsetzen können. Die Stellung der Syphilis im pathologischen System als Mittler zwischen Entzündung und Neubildung findet eben auch bei den spinalen Erkrankungen ihren Ausdruck.

Als ein sicheres differentialdiagnostisches Moment für syphilitische Erkrankung des Centralnervensystems hat lange Zeit hindurch die specifische, *Heubner'sche* Endarteriitis gegolten. Doch hat auch hier die genauere Erforschung der Verhältnisse gezeigt, dass die Sachlage lange nicht so eindeutig ist, als man lange Zeit hindurch anzunehmen geneigt war und die langjährige Controverse, an welcher sich namentlich *Heubner*<sup>1)</sup>, *Baumgarten*<sup>2)</sup>, *Köster*<sup>3)</sup>, *Friedländer*<sup>4)</sup> beteiligten, scheint nun wol dahin entschieden zu sein, dass auch der Endarteritis als solcher keine specielle Beweiskraft für oder gegen Syphilis zukömmt. Um nicht zu weit in die Details der Frage mich zu verlieren, möchte ich einige Sätze *Baumgarten's* hier anführen, welche wol die Sachlage vollständig zu charakterisieren geeignet sind. *Baumgarten* äussert sich in einer Mittheilung an Prof. *Ewald*<sup>5)</sup> „ . . . . so muss ich Ihnen (*Ewald*) vollständig „darin beistimmen, dass es, abgesehen von den seltenen Fällen, wo „eine gummöse Affection in der Arterienintima platzgreift, keine „Veränderungen der Arterienintima giebt, welche charakteristisch „für Syphilis wäre . . . . . Dagegen kann andererseits kein Zweifel „darüber bestehen, dass bei Syphilis Arterienveränderungen vor- „kommen, welche von der gewöhnlichen Endarteritis deformans „chronica sive Arteriosklerose verschieden sind. Dieselben stellen „sich am häufigsten unter dem Bilde der von *Friedländer* sogenannten „Arteriitis, resp. Endarteriitis obliterans dar. Diese Endarteriitis „obliterans kommt aber, ausser bei Syphilis, auch noch bei den „verschiedensten anderen pathologischen Processen, sowie experimen- „tell nach Unterbindung und physiologisch bei der Obliteration der „fötalen Gefässe vor. Sie kann mithin in keiner Weise als specifisch

<sup>1)</sup> Ueber die luetische Erkrankung der Hirnarterien. Leipzig 1874.

<sup>2)</sup> *Virchow's* Archiv, Bd. LXXIII, LXXVI, LXXXVI, CXL. Centralblatt für die medic. Wissensch. 1876.

<sup>3)</sup> Ber. der niederrhein. Gesellsch. zu Bonn. Berl. klin. Wochenschr., 1876.

<sup>4)</sup> Ueber Arteriitis obliterans. Centralbl. f. d. med. Wissensch., 1876, No. 4.

<sup>5)</sup> Zur syphilitischen Gefässerkrankung. Berl. klin. Wochenschr., 1889, 1049.

„für Syphilis angesehen werden. In einigen Fällen tritt jedoch bei „Syphilis eine Erkrankung der Arterien auf, welche der Syphilis „eigenthümlich ist — die Arteriitis gummosa. Diese Affection mani- „festiert sich als knotige oder mehr diffuse gummöse Infiltration der „beiden Aussenhäute mit consecutiver einfacher Endarteriitis obli- „terans, wobei allerdings bisweilen der gummöse Process von den „Aussenhäuten aus auf die entzündliche gewucherte Intima über- „greifen kann. Ein Fall von primärer gummöser Erkrankung der „Arterienintima ist meines Wissens nicht bekannt“.

Es ist also hieraus zu entnehmen, dass aus dem Bestehen der Endarteriitis allein die Diagnose „Syphilis“ noch keineswegs berechtigt ist, sondern erst der Nachweis geführt werden muss, dass wir es mit einer syphilitischen Endarteriitis zu thun haben. Bei der Häufigkeit arteriosklerotischer Veränderungen an den Arterien des Centralnervensystems wird die Entscheidung im Allgemeinen nicht zu geben sein und es werden wol immer die begleitenden Umstände des Falles sowie einzelne Besonderheiten in Lokalisation und Form dieser Endarteriitis den Ausschlag geben müssen.

Speciell über die Gefässveränderungen bei chronischer Spinalmeningitis lauten die Angaben und Beschreibungen sehr verschieden. *Greiff*<sup>1)</sup> beschreibt ausgesprochene *Heubner'sche* Endarteriitis mit Infiltration der Adventitia (nicht überall) welche manchmal mit Infiltration der Media und Intima combinirt ist, manchmal direct mit dem Infiltrate der Intima zusammenhängt. *Siemerling*<sup>2)</sup> fand beträchtliche Wucherung der Intima und reichliche Infiltration der Adventitia. Manche Gefässe sind völlig obliterirt. *Schmaus*<sup>3)</sup> beobachtete „Hyaline, fibröse Verdickung der Intima“ verbunden mit entzündlicher Infiltration der ganzen Gefässwand, Spaltung der Membrana elastica, Verengung des Lumens; vielfach auch Degeneration der Media und starke Infiltration der adventitiellen Lymphräume. „An manchen Gefässen sind in der Intima deutlich die von *Köster* beschriebenen, dem Verlauf der Vasa vasorum entsprechenden Höcker sichtbar.“ An der Intima tritt manchmal die Infiltration, manchmal die Verdickung mehr in den Vordergrund. *Brasch*<sup>4)</sup> beschreibt Infiltration der Umgebung der Gefässe, Verdickung ihrer Wandungen, namentlich der Adventitia und Intima, welche 4—5

<sup>1)</sup> Ueber Rückenmarksyphilis. Archiv f. Psychiat., XII.

<sup>2)</sup> Zur Lehre von der congenitalen Hirn- und Rückenmarksyphilis. Archiv f. Psych., XX, 1888.

<sup>3)</sup> Zur Kenntnis der Rückenmarksyphilis. Archiv f. klin. Med., XLIV, 1889.

<sup>4)</sup> l. c.

Kernreihen enthält, jedoch sind die Lumina erweitert! *Thomas*<sup>1)</sup> sah die spinalen Gefäße in ihrer Adventitia stark zellig infiltriert, Verdickung ihrer Intima, einige, namentlich die der Wurzeln und der grauen Substanz, hyalin degeneriert. Die Wände dieser Blutgefäße erscheinen homogen mit sehr wenigen zerstreuten Kernen und sind sehr stark lichtbrechend. Bei *Eisenlohr*<sup>2)</sup> zeigten die Arterien Wucherungsvorgänge der Intima, Ablagerungen zwischen dieser und der Media. *Pick*<sup>3)</sup> findet Intimaverdickung, aus locker gefügten spindeligen Zellen bestehend, zwischen welche Rundzellen eingestreut sind, jedoch konnte er keine Elastica-Neubildung constatieren. Die Adventitia war stets stark zellig infiltriert. *Lamy*<sup>4)</sup> findet Infiltration der Adventitia sowie concentrische Hypertrophie derselben und der Muscularis ohne Endarteriitis sowie auch Infiltration der Aussenhäute und Endarteriitis. In *F. Raymond's*<sup>5)</sup> Fällen bestanden die Gefäßveränderungen an den Arterien in Periarteriitis, welche durch Infiltration um die Capillaren der Gefäßwand sowie durch herdförmige Zellanhäufungen oder fibröse Verdickung charakterisiert ist. Endarteriitis fand sich nicht in allen Fällen. *Nageotte*<sup>6)</sup> findet an den Arterien entweder gar keine Veränderungen oder bloß Infiltration der Adventitia. Sonst finden sich entweder bloß Intimaverdickungen angegeben oder aber die Autoren begnügen sich mit der Angabe, dass die Wände der Gefäße verdickt gewesen seien. In den nichtsyphilitischen Fällen findet sich bei *Voisin*<sup>7)</sup> Verdickung der Wände mit Kernwucherung angegeben, *Schüle*<sup>8)</sup> beschreibt Dilatation und fibrilläre Degeneration bis zu den höchsten Graden der Sklerosierung sowie myxomatöse Umwandlung der Gefäßscheiden und Dilatation derselben. *Hochhaus*<sup>9)</sup> Arbeit war mir leider nur im Referate zugänglich, woselbst angegeben ist, dass die Gefäße an der Entzündung hervorragend beteiligt gewesen seien, dass aber der anatomische Befund sich fast vollkommen mit dem bei syphilitischer Erkrankung der Rücken-

<sup>1)</sup> A case of cerebrospinal Syphilis with an unusual lesion in the spinal cord. *John Hopkin's Hospital-Reports*, II, 1891, No. 6, p. 369.

<sup>2)</sup> Zur pathologischen Anatomie der syphilitischen Tabes. *Neurol. Centralbl.*, 1891, X, 415.

<sup>3)</sup> l. c.

<sup>4)</sup> l. c. und Contribution à l'étude des localisations médullaires de la Syphilis etc. *Archives de Neurologie*, XXVIII, 1894, 464.

<sup>5)</sup> l. c.

<sup>6)</sup> l. c.

<sup>7)</sup> l. c.

<sup>8)</sup> l. c.

<sup>9)</sup> l. c.



markshäute mehrfach beschrieben deckt. *Wolff*<sup>1)</sup> erwähnt bloß Verdickung der Adventitia. Ob die Fälle *Wieting's* nicht doch syphilitische Grundlage haben, lässt sich kaum entscheiden. Der Autor selbst spricht sich nicht näher hierüber aus, die Arterienveränderungen bestanden in Proliferation und Infiltration der Intima, Wucherung und Infiltration der Adventitia. Soviel also aus den vorliegenden Literaturangaben zu entnehmen ist, sind Gefäßveränderungen eine nothwendige Begleiterscheinung der chronisch-entzündlichen Affection der Rückenmarkshäute, unter welchen dennoch der Intimaaffection eine bedeutende Vorliebe für syphilitische Erkrankungen zuzukommen scheint.

In den vier mir zur Verfügung gestandenen Fällen fand sich bei den syphilitischen immer eine hochgradige Endarteritis, namentlich in dem hier nicht näher beschriebenen vierten Falle, in welchem die Proliferation der Intima enorme Dimensionen angenommen hatte und sich vollkommen mit den von *Heubner* an Gehirnarterien beschriebenen Bildern deckt. Auch die Spaltung der Elastica war in ausgezeichneter Weise, namentlich bei Orceinfärbung erkennbar. Allein eine Intimaverdickung fand sich auch an einzelnen Gefäßen in dem sicher nichtsyphilitischen Falle II, doch möchte ich hervorheben, dass dennoch ein Unterschied zwischen dem Bilde der syphilitischen und nichtsyphilitischen Endarteritis sich insoferne constatieren liess, dass erstens die Intimaverdickung nur an ganz vereinzeltten Arterien und da fast niemals in einer irgendwie das Lumen beeinträchtigenden Dimension zu finden ist. Während bei den syphilitischen Fällen dieselbe fast an allen Arterien auftritt und die einzelnen Zellen derselben mit Ausnahme der obersten Schichten weit von den platten Formen des normalen Endothels differieren, spindelförmige oder gar runde oder polyedrische Gestalt annehmen und auf diese Art breite, das Lumen erfüllende Schichten bilden, bleibt die drei- und mehrschichtige Intima bei nichtsyphilitischer Endarteritis trotz ihrer Schichtenzunahme bloß als flacher Saum bestehen, der das Lumen nicht wesentlich beeinträchtigt. Eine Verdoppelung der Elastica ist nur bei der syphilitischen Intimaneubildung und der hier nicht in Betracht kommenden Thromboarteritis zu beobachten. Insoferne könnte also dennoch aus der Art der Intimaerkrankung ein Rückschluss auf die luetische Basis der Affection gezogen werden.

Die Beziehungen der Intimaverdickung zum adventitiellen Infiltrate haben ebenfalls Anlass zu heftiger Controverse gegeben. Die

---

<sup>1)</sup> l c.

*Heubner'sche* Ansicht, dass die syphilitische Endarteriitis primär in der Intima einsetzt, wurde namentlich von *Baumgarten*, *Köster* und *Lanceraux* erfolgreich bekämpft, denen sich dann eine Reihe von Autoren wie *Greiff*, *Rumpf*, *Schmaus* u. a. anschlossen, nach welchen die primäre Entzündung in der Adventitia stattfindet, namentlich enge Beziehungen zu den Vasa vasorum einhalte (*Köster*) und die Intima erst secundär erkrankt. Die Periarteriitis ist also das primäre, der Angriffspunkt des syphilitischen Virus. Allerdings könnte dieser Behauptung der nicht zu seltene Befund entgegengehalten werden, wo Arterien mit starker Endarteriitis proliferans kaum eine Spur von Zellinfiltrat in ihren äusseren Schichten erkennen lassen. In meinen Fällen zeigt die syphilitische Arterien-erkrankung deutlich drei Formen, nämlich einfache Infiltration der Gefässwand ohne Endarteriitis, Infiltration mit Intimaverdickung und endlich Intimaverdickung mit nur sehr minimalem oder ganz fehlendem Infiltrate der Adventitia. Nun ist aber bemerkenswerth, dass gerade in letzteren Arterien stets die Intimaerkrankung am weitesten vorgeschritten ist, so dass ich nach meinen Beobachtungen der Erklärung von *Schmaus* zustimmen möchte, dass die Intimaerkrankung als Residuum der syphilitischen Entzündung zurückbleibe, nachdem das primäre periarteriitische Infiltrat bereits rückgebildet worden ist. Ein diese Ansicht stützendes Moment kann wol darin gelegen sein, dass die stark endarteriitisch erkrankten Gefässe ohne Infiltration ihrer Wandungen meist in derbes Schwielen- gewebe eingebettet erscheinen, dass also das syphilitische Infiltrat in seinem Endprodukt, der fibrösen Verdickung der Adventitia, sichtbare Spuren seiner einstmaligen Existenz zurücklässt. Bei den endarteriitisch erkrankten Gefässen in dem nichtsyphilitischen Falle ist sowol Infiltration als Bindegewebsentwicklung nur sehr wenig angedeutet. Doch findet sich auch in den nichtsyphilitischen Fällen eine manchmal sehr hochgradige Periarteriitis entwickelt, wenn auch die Intimaveränderungen hierbei fast durchwegs vermisst werden.

Auch Periphlebitis, d. i. entzündliche Infiltration der Venenwände ist ein sehr häufiger Befund bei chronischer Spinalmeningitis, welcher eine gewisse Beachtung aus dem Grunde beansprucht, als man auch diese Affection zur Differentialdiagnose der Syphilis herangezogen hat. Nur bei wenigen Beobachtungen haben die Verhältnisse an den Venen eingehendere Berücksichtigung erfahren. Von diesen, sämtlich der syphilitischen Meningitis zugehörigen Fällen zeigten, sich die Venen weniger afficiert als die Arterien

bei dem Falle von *Buttersack*,<sup>1)</sup> während *Schmaus* und *Williamson*<sup>2)</sup> eine gleichmässige Betheiligung derselben angeben. Dagegen finden *Greiff*, *Siemerling*, *Pick*, *F. Raymond*, *Goldflamm*,<sup>3)</sup> *Nageotte* und besonders *Lamy* die entzündliche Affection der Venen im Vordergrunde des histologischen Bildes bei syphilitischer Spinalmeningitis. In den zweifelhaften Fällen *Wietings* dagegen stand die Venenaffection an Intensität bedeutend zurück. Namentlich *Lamy* beharrt sehr energisch auf dem Standpunkte, dass die hervorragende Betheiligung der Venen geradezu als charakteristisch für den syphilitischen Process anzusehen sei.

Wenn ich auch nach meinen Untersuchungen zugeben muss, dass bei der syphilitischen Spinalmeningitis, wenigstens in den Stadien, welche ich vor mir hatte, die Wandinfiltration der Venen sehr ausgesprochen ist und die der Arterien meist übertrifft, so möchte ich keineswegs daraus schon folgern, dass die Arterien weniger von der Erkrankung ergriffen worden seien. Denn gerade die Genese der Endarteriitis, wie sie von *Baumgarten* erwiesen wurde, zeigt uns, dass in früheren Stadien eine Periarteriitis, eine Infiltration der Arterienwand vorhanden gewesen sein muss, wenn wir sie auch nur mehr in ihren Folgen nachweisen können. Dass an verhältnismässig frisch erkrankten Arterien geradezu enorme Infiltration der Adventitia vorhanden ist, lehrt jeder Querschnitt bei halbwegs genauerer Durchsicht. Das Ueberwiegen der Venenerkrankung ist also bloss ein scheinbares und ich möchte eher annehmen, dass die Venen weniger zur syphilitischen Erkrankung disponieren, da sie erst zu einer Zeit recente Veränderungen erkennen lassen, in welcher an den Arterien der ganze Process bereits seinen Ablauf genommen hat. Vollends muss ich mich dagegen aussprechen, dass die Venenerkrankung im Sinne von *Lamy* der syphilitischen Spinalmeningitis eigenthümlich sei. Freilich, wenn man bloss syphilitische Fälle zur Untersuchung heranzieht und sich bloss auf diejenigen Beobachtungen stützt, die von anderen ebenfalls an syphilitischen Fällen gemacht wurden, dann ist allerdings die Zahl der Angaben eine genügend grosse, um zu dieser Ansicht zu verleiten. Die oben erwähnten Angaben beziehen sich durchwegs auf Syphilis und über das Verhalten der Venen speciell an nicht-syphilitischen Fällen konnte ich aus den vorliegenden Arbeiten

<sup>1)</sup> Zur Lehre von den syphilitischen Erkrankungen des Centralnervensystems. Archiv f. Psych., XVII, 1886.

<sup>2)</sup> Spinal thrombosis and haemorrhage due to syphilitic disease of the vessels. Lancet 1894, I, 1297.

<sup>3)</sup> Rückenmarks-Syphilis. Wiener Klinik 1892, 2. 43.

keinen Aufschluss erlangen. Wol aber gestatten mir meine eigenen Untersuchungen die Sachlage zu beurtheilen. Wenn ich meine beiden syphilitischen Fälle mit den zwei nichtsyphilitischen vergleiche, so findet sich in *allen* Fällen gerade an den Venen der Sitz der ausgesprochensten kleinzelligen Infiltration, während die Arterien an Intensität dieses Symptomes meistens zurücktreten. Es fällt also auch hier der vermuthete differentialdiagnostische Werth, indem auch in der Art der Veneninfiltration zwischen syphilitischer und nichtsyphilitischer Phlebitis keinerlei Unterschied festzustellen ist. Ich halte deshalb auch hier die öfters vorkommende Bezeichnung als gummöse Phlebitis ebenso unberechtigt, wie ich es bei dem meningalen Zellinfiltrate gethan habe.

Vollends abzulehnen sind diejenigen vereinzeltten Ansichten, welche in der hyalinen Degeneration der Gefässe ein specifisch syphilitisches Product erkennen wollen und halte ich es nicht für nöthig, dies noch eingehend zu begründen. Ich hebe nur hervor, dass ich in allen vier untersuchten Fällen eine solche constatieren konnte und zwar am stärksten in Fall I und Fall III, am wenigsten in dem IV. Falle, welcher die schwersten specifischen Veränderungen aufwies. Die hyaline Gefässdegeneration scheint ein sehr häufiger Befund bei der chronischen Spinalmeningitis zu sein. In der Art ihrer Genese und des Befundes stimmt die von *Nageotte* gegebene Beschreibung am meisten mit meinen eigenen Beobachtungen überein, die in vorstehenden Befunden mitgetheilt wurden. Als besonders bemerkenswerth sei hervorgehoben, das gerade die Wurzelgefässe am häufigsten und intensivsten von dieser Degeneration befallen werden, so dass in den Wurzeln alle Gefässe, auch die grössten, sehr stark degeneriert erscheinen, während in den Häuten selbst sich die Veränderung meist auf die kleinsten Gefässe und Capillaren beschränkt.

Wir kommen also nach eingehender Erörterung aller Faktoren zum Schlusse, dass histologisch kein einziges *absolutes* Kriterium neben dem Gumma für die syphilitische Spinalmeningitis zu finden sei, sondern dass nur quantitative Unterschiede in der Ausbreitung des Processes, der Bindegewebsentwicklung und der Endarteriitis aus den mikroskopischen Bildern abgeleitet werden können. Was die Localisation der Prozesse betrifft, so kann weder in den Beziehungen zu den einzelnen Segmenten des Rückenmarkes noch in denen zu den einzelnen Partien der Rückenmarkspерipherie irgend ein Unterschied gefunden werden, in dem bei allen meinen Fällen die Ausdehnung des Processes weitaus den grössten Theil des Rückenmarkes, am intensivsten das obere und mittlere Dorsalmark

betrifft und überall die hintere Peripherie den Hauptsitz der Erkrankung abgiebt. Die namentlich von *Siemerling* hervorgehobene absteigende Tendenz der syphilitischen Erkrankung, d. h. dass sie im Schädelraum beginne und erst später in den Wirbelkanal hinabsteige, kann ich nur für den Fall I insoweit bestätigen, als daselbst auch die Pia des verlängerten Markes analoge Veränderungen zeigte, während in dem IV. Falle die Hüllen des Gehirnes absolut intact waren und die ersten Veränderungen erst in der Höhe des III. Cervicalnerven einsetzten.

## V.

Aus diesen anatomischen Auseinandersetzungen ist zu entnehmen, dass verschiedene ätiologische Momente, unter welchen jedoch Syphilis die Hauptrolle spielt, an den Rückenmarkshäuten Veränderungen hervorzubringen im Stande sind, die sich, wenigstens in gewissen Stadien der Entwicklung, in Sitz und Charakter der Läsion nur sehr wenig unterscheiden. Es kann daher auch keineswegs auffallen, dass die consecutiven nervösen Läsionen übereinstimmende Bilder zeigen. Es bleibt aber die wichtige Frage zu lösen, in welcher Beziehung die meningealen und nervösen Veränderungen zu einander stehen. Es wird zu entscheiden sein, ob die Veränderungen im Rückenmark bloß einer Fortleitung der Entzündung von den Meningen aus entsprechen oder ob sie sich an physiologische Systeme im Rückenmark halten und einfach degenerativer Natur sind und endlich, bei positiver Beantwortung der zweiten Frage, ob die Meningealerkrankung auch hiefür als Ursache anzusehen ist oder ob nicht bloß eine Coordination eines entzündlichen Processes in den Meningen und eines primär-degenerativen in den Nerven-elementen vorliegt.

Schon das allgemeine Bild, welches die Degenerationen in meinen Fällen am Querschnitte zeigen, lässt die Möglichkeit als ausgeschlossen erscheinen, die gesammten vorliegenden Veränderungen des Markes als fortgeleitete Entzündung von den Meningen aus zu erklären. Die Hinterstränge in Fall I und II zeigen nämlich auf das Deutlichste, dass die Ausbreitung des Degenerationsprocesses sowol räumlich als qualitativ, sich an ganz bestimmte Bezirke hält, die leicht als diejenigen zu erkennen sind, welche bei der genuinen Tabes ohne Meningitis erkrankt gefunden werden. Die Identität der hinteren äusseren Wurzelzonen, der hinteren medialen Wurzelzonen, der hinteren medianen Zone sowie der mittleren Wurzelzone *Flechsig's* mit den Degenerationsfeldern in Fall I und II meiner Beobachtung ist wol ausser allem Zweifel und bedarf keiner

näheren Erörterung. Die geringe Intensität oder auch das völlige Fehlen der Degeneration an den periphersten Theilen der Hinterstränge spricht auch ohne weiteres dafür, dass hier kein Uebergreifen einer in Continuo fortschreitenden Entzündung, sondern eine Degeneration bestimmt angeordneter Fasersysteme vorliegt, welche wir als die intraspinale Ausbreitung der hinteren Wurzeln agnoscieren müssen. Die Degenerationsbilder in Fall I decken sich vollkommen mit dem Befunde bei *Tabes incipiens* und Fall II ist nur in soweit hiervon verschieden, als die Degeneration bereits vorgeschritten ist.

Dagegen finden sich anderweitige Veränderungen im Rückenmarke, die wol direct auf die Meningitis zurückzuführen sind, das sind die Randdegenerationen der Vorderstränge, in Fall I stärker als in Fall II, sowie die schmalen am Querschnitt winkelig in die Kleinhirnseitenstrangbahnen einspringenden nervenlosen Gliazonen in Fall II. Die Degenerationen an der Peripherie der Vorderstränge als aufsteigende Degeneration des anterolateralen Stranges aufzufassen, geht wol schon deshalb nicht an, weil in den aufeinanderfolgenden Segmenten eine Discontinuität derselben besteht. Dann ist der starke Kernreichtum der degenerierten Randpartien in Fall I wol ein deutlicher Beweis, das hier die syphilitische Entzündung von den Meningealhäuten aus auf das Mark fortschreitet und dass eben durch den frühzeitigen Tod der Patientin die Erkrankung in einem Stadium fixiert wurde, wo die schweren, sonst bei Syphilis vorkommenden Läsionen des Markes noch nicht Platz gegriffen haben konnten. Ich glaube auch nicht fehlzugehen, wenn ich die Randdegeneration an den Hinterseitensträngen, sowie die intensive Degeneration des *Goll'schen* Stranges an seinem meningealen Rande in der Cervicalanschwellung des Falles I, ferner wol auch das isolierte kleine Degenerationsfeld im rechten *Burdach'schen* Strange des oberen Halsmarkes, welche in das typische Bild der Hinterstrangsdegeneration nicht passen, auf directe entzündliche Erkrankung von den Meningealhäuten aus zurückführe. Auch im Fall II findet sich ein schmaler Randstreifen an einzelnen Rückenmarkssegmenten in den Vordersträngen, sowie fast im ganzen Dorsalmark ein etwas breiterer im hinteren Theile der Kleinhirnseitenstrangbahn. Diese Randstreifen zeigen sich vollkommen nervenlos, es sind keinerlei Reste der zu Grunde gegangenen Nervensubstanz ja kaum mehr die Lücken vorhanden, welche sonst nach dem Untergange der Nervenfasern zurückbleiben, so dass wol die natürlichste Annahme ist, diesen Streifen auf eine Perimyelitis zurückzuführen, die gleichzeitig mit der acut-infectiösen Meningitis bestanden und

nun bereits völlig abgelaufen ist, während die Entzündung in den Meningen in den chronischen Zustand übergieng.

Im III. Falle waren die nervösen Läsionen sehr gering. Es zeigt sich nirgends Randdegeneration am Rückenmark und in den Hintersträngen findet sich nur eine verhältnismässig stärkere Gliaentwicklung als vorne. Ein eigentlicher Degenerationsbezirk ist nicht abzugrenzen, nur längs der hinteren Fissur findet sich ein schwacher Streifen stärker sklerosiert, so dass man daselbst sicher von Degeneration sprechen kann. Die Eigenthümlichkeit der Lagerung dieses Streifens neben der Fissur sowie die Verschiebung, welche er im Laufe nach vorne erfährt, lassen ihn leicht als Ausdruck der Degeneration der langen aufsteigenden Bahnen erkennen, welche den Lendenwurzeln entspringen. Die Rarefaction der Umgebung dieses Streifens entspricht wol einzelnen degenerierten Faserpartien aus etwas höheren Regionen, und zeigt auch das Verhalten der Wurzeleintrittszonen, welche blos im Lumbalmark und an zerstreuten Stellen des Dorsalmarkes eine Affection zeigen, dass wir es in diesem Falle mit unregelmässig vertheilten, sehr wenig intensiven Degenerationsprocessen in den hinteren Wurzeln zu thun haben. Die Folge ist, dass im ganzen Querschnitte des *Goll*-schen Stranges die gesunden Fasern die degenerierten überwiegen, dass wir nur die stärkere Gliaentwicklung zwischen den erhaltenen Markscheiden als Ausdruck des Processes antreffen und blos diejenige Stelle, welche den Querschnitt der Leitungsbahn der stärkstofficierten tiefsten Wurzeln darstellt, zeigt eine solche Verarmung an Fasern, dass wir wirklich ein Degenerationsfeld constatieren können, welches durch seine topographischen Beziehungen seine Provenienz verräth. Die Hinterstränge zeigen in ihrer ganzen Länge eine ziemlich entwickelte Gliarindenschichte, doch bietet sich keine Veranlassung, dieselbe als etwas abnormes, etwa eine Randdegeneration der Hinterstränge zu deuten.

Das Rückenmark der drei beschriebenen Fälle zeigt also zweierlei Läsionen, bestehende (Fall I) und abgelaufene (Fall II) Perimyelitis in Folge von Meningitis sowie degenerative Erkrankung der intramedullären Ausbreitung der hinteren Wurzeln. Auch in den eingangs citierten Beobachtungen ist dieselbe Duplicität der Erkrankung in den meisten Fällen vorhanden. In allen jedoch zeigt die Degeneration der Hinterstränge diejenige Vertheilung, die uns zwingt sie auf die hinteren Wurzeln zu beziehen, die wir nicht als directe Fortsetzung des Krankheitsprocesses von den Meningen auf das Rückenmark auffassen dürfen.

Die einschlägigen Fälle der Literatur, also chronische Spinal-

meningitis mit typischer Hinterstrangsklerose, werden theilweise als Tabes mit Meningitis bezeichnet, theilweise wieder nicht. Obwohl nun die Beziehungen zwischen der Meningitis und der Affection der Hinterstränge in allen diesen Fällen als das natürliche erscheint, wird doch in einer ganzen Reihe der Publicationen, wie von *Hoffmann*, *Dinkler*, *Sidney Kuh*, *Fränkel* eine blosse Coëxistenz des meningitischen und tabischen Processes angenommen. *Erb* meint, dass beide Krankheitsformen sehr häufig miteinander combinirt seien, doch scheint diese Bemerkung sich wol nicht auf solche Fälle wie die in Betracht kommenden Beobachtungen zu beziehen, wenn *Erb* von einer Häufigkeit des Zusammentreffens zwischen Tabes und Meningitis spricht; es dürften wol die so häufig als Meningitis posterior bei Tabes beschriebenen Piaverdickungen über den stark sklerosierten Hintersträngen gemeint sein, über deren entzündlicher oder secundärer Natur die Meinungen noch sehr getheilt sind. Allein auch für so ausgesprochene, wie die hier berührten Fälle, wird namentlich von *Erb* und seiner Schule eine blosse Coëxistenz der beiden Erkrankungen angenommen. Namentlich wichtig ist es, dass bei dieser Auffassung bloss syphilitische Meningitis in Betracht kommt, so dass dann in diesem Sinne in den einschlägigen Fällen zwei von einander unabhängige, wenn auch auf Syphilis als gemeinsamer Ursache beruhende Processe nebeneinander bestehen, der primär-degenerative in den hinteren Wurzeln und Hintersträngen und der specifisch-entzündliche in den Meningen.

Ich kann nun einer solchen Auffassung keineswegs vollinhaltlich zustimmen. Es ist zum mindesten sehr auffallend, dass die beschriebenen Fälle fast sämtlich Fälle von Tabes incipiens sind, in welchen die meningealen Veränderungen sehr stark, die Degenerationen jedoch schwach entwickelt gefunden wurden, was jedenfalls schon wegen der anzunehmenden chronologischen Ordnung mehr zu Gunsten einer causalen Beziehung als für ein blosses Nebeneinander ins Gewicht fällt. Es liegt eben ganz in der theoretischen Determination des tabischen Processes und dann, wie ich glaube, in unberechtigter Verallgemeinerung, dass die natürlichere Erklärung solcher Fälle bei Seite geschoben worden ist. Definiert man die Tabes als primär-degenerativen, in der Nervensubstanz selbst einsetzenden Process der Systeme der hinteren Wurzeln, dann ist es freilich selbstverständlich, dass Meningitis keine Tabes hervorbringen im Stande ist, dass sie neben dem degenerativen Prozesse einhergehe. Nun ist es aber eine gewiss unberechtigte Generalisation, jeden degenerativen Process dieser Fasern als „tabisch“ zu bezeichnen und damit zugleich seinen primären Charakter erweisen



können zu meinen. Seitdem eben durch die eingangs erwähnten Untersuchungen der Nachweis erbracht ist, dass die typische Lagerung der Degenerationen im Hinterstrang keineswegs der Krankheit sondern der anatomischen Grundlage, dem Aufbaue aus den hinteren Wurzeln entspreche, sind wir eben nicht mehr berechtigt aus der Localisation allein die Diagnose „Tabes“ abzuleiten und es bedarf einer genaueren Begrenzung des Begriffes der Tabes, um in solchen Fällen wie die vorliegenden eine Entscheidung zu treffen. Will man schon für die Tabes die Idee der primären Degeneration unbedingt festhalten, dann ist es jedenfalls logischer, in solchen Fällen überhaupt nicht von Tabes sondern von chronischer Spinalmeningitis mit secundärer Degeneration der hinteren Wurzeln zu sprechen, als einer Theorie zu Liebe das Wahrscheinlichere zu verschweigen und das Unwahrscheinlichere anzunehmen. Es ist dann jedenfalls der Standpunkt *Borgherini's*<sup>1)</sup> der richtigere, welcher ähnliche Fälle als syphilitische Pseudotabes der echten sogenannten metasyphilitischen Tabes gegenüberstellt.

Dass die Wurzelaffection in meinen 3 Fällen auf die Meningitis zurückzuführen sei, glaube ich ausser durch das Missverhältnis zwischen der weitvorgeschrrittenen Meningitis und den beginnenden nervösen Läsionen noch durch folgende Momente stützen zu können. Im Falle II schlossen sich klinisch die ersten Erscheinungen von Seite der hinteren Wurzeln direct den meningitischen Erscheinungen an und entwickelten sich dann continuierlich und langsam zu ihrer Höhe. Ausserdem liessen sich in diesem Falle noch deutlich die Spuren einer echten Neuritis der hinteren Wurzeln an der Verdickung des Perineurimus, der stellenweise noch bestehenden, wenn auch spärlichen Infiltration desselben nachweisen, ebenso wie auch eine von den Wurzelgefässen und dem Perineurium ausgehende Bindegewebsentwicklung als Zeugen für die bestandene Entzündung geltend gemacht werden können. Es unterliegt dann wol keinem Zweifel, dass diese Neuritis der Wurzeln von der infectiösen Meningitis ihren Ausgang genommen und so zur Zerstörung der Nervelemente geführt habe. Auch im Falle I findet sich ein directes Übergreifen der Entzündung von der Pia auf die Wurzelscheide und der Process documentiert sich als noch bestehender nicht nur an dem Verhalten des Peri- und Epineuriums, sondern auch an der deutlich nachweisbaren Rundzellinfiltration in der Wurzel selbst. Dies ist namentlich an Längsschnitten gut zu erkennen, da im Querschnitte

<sup>1)</sup> Ueber die Aetiologie und Pathogenese der Tabes dorsalis. Klin. Zeit- und Streitfragen, Wien 1894, VIII, Heft 9 u. 10.

die Rundzellkerne von den quergetroffenen Kernen der Nervenscheiden und des interstitiellen Gewebes nicht leicht zu unterscheiden sind. Nur an sehr wenigen Wurzeln erreicht jedoch das Rundzellinfiltrat besondere Dimensionen und geht dann wol immer von der Umgebung der Gefäße aus, wie ja auch in den Meningen dasselbe Verhältnis festzustellen war. Zu bemerken wäre noch, dass in Fall I und II auch Neuritis einzelner vorderer Wurzeln entwickelt war, wenngleich der Faserausfall daselbst noch keineswegs so manifest geworden ist und nur mittelst der *Azoulay'schen* Färbung konnte ich im Falle II an besonders afficierten vorderen Wurzelquerschnitten eine leichtere Lichtung der Nervenröhren feststellen. Die Erkrankung der vorderen Wurzeln, wie überhaupt der Gebilde der vorderen Circumferenz ist eben noch weniger vorgeschritten und während in den hinteren Wurzeln die Prozesse bereits im Ablaufe begriffen sind, setzen dieselben erst in den vorderen Wurzeln mit ihren Anfängen ein. Die Krankengeschichte der meisten Fälle syphilitischer Spinalmeningitis lehrt ja auch, dass immer die Erscheinungen von Seite der hinteren Wurzeln das Krankheitsbild einleiten und erst später die motorischen Störungen hinzutreten, also der vollkommene klinische Beleg für den dargelegten anatomischen Befund meiner Fälle. — In den angeführten Fällen von Tabes mit Meningitis findet sich eine entzündliche Wurzelaffection blos bei *Déjérine*, *Raymond*, *Nageotte* beschrieben, von den nicht-tabiformen Fällen bei *Siemerling*, *Lamy*, *Kahler*, *Goldflamm*, *Pick*, *Schulz*, *Thomas*, in allen welchen Beobachtungen entweder Infiltration oder Perineuritis oder beides zugleich neben der Atrophie der Wurzelfasern beschrieben wurde. Diese Seltenheit entzündlicher Affection an den Wurzeln bei ausgebreiteter Meningitis ist wol auffallend, allein ich wage es nicht bindende Schlüsse hieraus zu ziehen, da die kurze Bemerkung „die hinteren Wurzeln atrophisch“ etc., mit welcher in so vielen Publicationen der Befund an denselben abgethan ist, keineswegs genügt, um ein Urtheil über die thatsächlichen Verhältnisse ausser an der Nervenfaser selbst, zu ermöglichen. Ich möchte im Gegentheile, da gerade bei den sorgfältigsten Beobachtungen und eingehender Untersuchung der hinteren Wurzeln eine entzündliche Affection derselben constatirt wurde, annehmen, dass sie wol ein häufigerer Factor bei der Entstehung der Wurzeldegeneration in Folge von Spinalmeningitis sei, als einfache Atrophie aus mechanischen oder nutritiven Verhältnissen.

Ein wichtiger Beleg in dieser Frage scheint in Fall III meiner Beobachtung gegeben zu sein. Daselbst zeigen die Wurzeln überall, mit Ausnahme vereinzelter Bündel des Lendenmarkes, ein voll-

kommen intactes Epi- und Perineurium sowie vollkommenen Mangel an Infiltration oder Bindegewebsentwicklung in ihrem Innern und sind in der Folge in ihren Nervenfasern völlig unversehrt geblieben — wenigstens ist eine extramedulläre Läsion derselben kaum zu constatieren. Dennoch zeigen die Meningen hochgradigste Veränderungen, Schwielenbildung, Verwachsung, sogar Umscheidung einzelner Wurzelbündel durch die Bindegewebsmassen. Es hat also hier, wo keine Atrophie der Wurzeln besteht, auch keine nachweisbare Neuritis bestanden, der entzündliche Process hat von den Häuten nicht auf die Wurzelscheiden übergreifen und nur im Lendenmarke, wo dies der Fall war, finden sich degenerative Erscheinungen an der Wurzel. Auch Gefässerkrankung allein scheint nicht zu genügen, eine Degeneration der Wurzelfasern hervorzubringen; dies lehrt ebenfalls der Vergleich der drei Beobachtungen, in welchen trotz der intensivsten Gefässdegeneration im III. Falle dennoch die Wurzeln intact geblieben sind, während in Fall I und II bei viel geringerer Gefässveränderung ganz beträchtliche Fasermassen in den Hinterwurzeln zu Grunde giengen. Ich glaube also, dass bei der Degeneration der hinteren Wurzeln im Gefolge einer Meningitis die directe Fortleitung des Entzündungsprocesses auf die Wurzelscheide und von hier in die Wurzel hinein als eine sehr wesentliche Bedingung für das Zustandekommen dieser Degeneration angesehen werden muss, sowie dass in meinen Fällen wenigstens und in einer ganzen Anzahl von Beobachtungen die Wurzeldegeneration als Coëffect der entzündlichen Erkrankung und nicht als blosse Coëxistenz eines degenerativen Processes in den nervösen Elementen mit dem entzündlichen in den Häuten erwiesen ist.

Wäre die Definition des tabischen Processes als primäre Degeneration der nervösen Elemente vollkommen sicher und anerkannt, dann wäre auch kein Zweifel darüber, dass solche Fälle wie die beschriebenen unbedingt aus dem Rahmen der Tabes auszuschalten seien. Allein die Ansichten und unsere Kenntnis über Aetiologie und Pathogenese der Tabes sind keineswegs so einheitlich und feststehend, als dass wir sie als Grundlage einer so strengen Unterscheidung ohne weiteres acceptieren dürfen. Denn schon mit den ersten Anfängen der Lehre von der Tabes dorsalis sind immer wieder Meinungen aufgetaucht und durch Befunde gestützt worden, welche eine innige Beziehung zwischen meningealen Läsionen und denen in der Nervensubstanz zur Grundlage der Lehre zu machen bestrebt waren.

Schon im Jahre 1863 sah sich *Leyden*<sup>1)</sup> veranlasst gegen

<sup>1)</sup> l. c.

die Verallgemeinerung von Erfahrungen bei Spinalmeningitis und Uebertragung derselben auf die Pathogenese der Tabes aufzutreten, die sich an einen von *Gull*<sup>1)</sup> beschriebenen Fall anschliessen würde und *Gull* war wohl der erste, welcher eine directe Affection der hintern Wurzeln durch den meningitischen Process genau formuliert und auch die Degeneration der Hinterstränge auf dieselben zurückgeführt hat.

Später trat *Arndt*<sup>2)</sup> mit einer meningealen Theorie der Tabes hervor. *Arndt* hält die Degeneration der Hinterstränge bei Tabes, entgegen den damals geltenden Ansichten, für kein Entzündungsproduct, sondern für einen von der Meningitis posterior abhängigen secundären Process. Für das Zustandekommen des letzteren nimmt er einen eigenen Vorgang an. Seiner Anschauung gemäss werden die Gefässe, eventuell die Lymphwege durch die Entzündung in den Meningen zusammengepresst, wodurch in den mit ihnen zusammenhängenden Lymphbahnen des Rückenmarkes die Lymphe sich staut und die Nervenfasern durch Druck zerstört. Das diese Theorie auf die Tabes als Hinterwurzelerkrankung absolut unanwendbar ist, bedarf wohl nicht weiterer Auseinandersetzung.

Erst *Takacs*<sup>3)</sup> hat die Betheiligung der hinteren Wurzeln in Betracht gezogen und behauptet, dass bei der Tabes das primäre Leiden eine Meningitis spinalis sei, auf welche die Entzündung der hintern Wurzeln und darnach der Hinterhörner folge, welche ihrerseits secundäre Degeneration der hinteren weissen Stränge bedinge. Später hat *Takacs*<sup>4)</sup> seine Theorie etwas modificiert und zwei verschiedene Formen der Pathogenese der Tabes unterschieden. „Bei „der einen Form findet sich die krankhafte Veränderung in den hintern grauen Columnen und zwar in deren Ganglienzellen deutlich „ausgeprägt, von wo aus die secundäre Degeneration der Fasern „der hinteren weissen Stränge ausgeht. Bei der anderen Form tritt „in erster Linie die auf die hintere Fläche des Rückenmarks beschränkte Spinalmeningitis in deutlicher Weise auf und die Erscheinungen der entzündlichen Degeneration der hinteren Wurzelfasern kommen an zweiter Stelle zu Tage, während die bei der „ersten Form nachgewiesenen pathologischen Veränderungen hier „nur einen secundären Charakter aufweisen. Die hintere weisse „Substanz zeigt bei Tabes blos die Erscheinungen secundärer De-

<sup>1)</sup> l. c.

<sup>2)</sup> l. c.

<sup>3)</sup> l. c.

<sup>4)</sup> Ueber den Verlauf der hinteren Wurzelfasern etc. Neurol. Centralblatt, 1887, p. 7.

„generation. Veränderungen entzündlicher Natur finden sich darin „nur in jenen Fällen — und auch da nur oberflächlich — wo Meningitis „spinalis vorhanden ist“. Jedenfalls ist also *Takacs* über die Ansicht hinaus, die tabische Hinterstrangsaffectio ihres degenerativen Characters zu entkleiden und für entzündlichen Ursprung anzusehen. Dennoch ist seine Theorie insoferne unhaltbar, als er ein Fortschreiten der Entzündung auf die Hinterhörner annimmt und erst von hier aus die secundäre Degeneration der Hinterstränge ableitet, Ansichten, die wohl mit seitdem richtiggestellten falschen Vorstellungen über den Aufbau der Hinterstränge und die Beziehungen ihrer Fasern zu den Ganglienzellen der Hinterhörner zusammenhängen.

Eine dem jetzigen Stande unserer Kenntnisse über den Aufbau der Hinterstränge völlig genügende Theorie hat *Lange*<sup>1)</sup> in einer mir leider nur im Referate zugänglichen Arbeit gegeben. Nach *Lange* spielt bei der tabischen Hinterstrangläsion ein secundärer Degenerationsprocess die Hauptrolle, indem eine Degeneration aller oder einer grösseren Anzahl von hinteren Wurzeln zwischen ihren Spinalganglien und dem Rückenmarke zu den bekannten Degenerationen im Hinterstrange führen müsse. Eine secundäre Degeneration der Wurzeln von den afficierten Hintersträngen aus hält *Lange* nach dem *Waller'schen* Gesetze für unmöglich und er folgert daraus, dass, sobald sich ein Grund für die primäre Atrophie der hinteren Wurzeln finden lässt, dieser unbedingt auch als die Ursache der *Tabes* anzusehen sei. Eine Ursache zu einer primären Atrophie der hinteren Wurzeln kann nun möglicher Weise in den Meningen oder in den Spinalganglien liegen. Letztere fand *Lange* indessen stets unverändert, während sich in den Meningen stets krankhafte Veränderungen fanden; Meningitis spinalis chronica ist fast als constanter Befund bei *Tabes dorsalis* zu bezeichnen und diese kann die Ursache zur Atrophie der hinteren Wurzeln geben, theils durch Druck, durch Verwachsungen, Retractionen oder Exudate, theils durch interstitielle Neuritis. *Lange* kann sich nicht der Ansicht anschliessen, dass die Meningitis chronica posterior bei *Tabes* ein secundär nach der Atrophie entstandenes Leiden sein könnte, und so erscheint ihm die Bedeutung desselben als Ausgangspunkt der Erkrankung fast unzweifelhaft, mit der Einschränkung, dass unter Umständen auch andere Ursachen, wie eine Affectio der Spinalganglien, oder auch dyskrasische Zustände die Atrophie der hinteren Wurzeln und in deren Folge der Hinterstränge herbeiführen können.

Mit Ausnahme einiger anatomischen Details deckt sich *Lange's* Theorie fast völlig mit der neuesten Theorie der *Tabes* von *Ober-*

<sup>1)</sup> l. c.

*steiner* und *Redlich*,<sup>1)</sup> welche das Mittelglied zwischen Meningitis posterior und Degeneration der hinteren Wurzeln in den besonderen Eigenthümlichkeiten im Baue der Letzteren suchen. Jede hintere Wurzel erleidet nach den Autoren knapp an ihrer Eintrittsstelle, also an der Durchtrittsstelle durch die Pia mater eine Einschnürung, welche von *Obersteiner* und *Redlich* durch eine eigenthümlich gewählte Schnittrichtung festgestellt wurde und lateral am tiefsten greift. Die Wurzelfasern erleiden hierdurch theils eine Verminderung, theils einen vollständigen Verlust ihrer Markscheide und die in der Folge ungeschützten Axencylinder sind jeder mechanischen Einwirkung, wie Druck oder Umschnürung gegenüber viel empfindlicher als an anderen Stellen. Wird nun durch einen Entzündungsprocess oder blosse Sklerose der Pia an dieser Stelle ein Schrumpfungsprocess des Bindegewebes bedingt, so gehen die Wurzelfasern degenerativ zu Grunde und zwar zuerst deren intramedulläre Fortsetzung, also die *Lissauer'schen* Randzonen und die Wurzeleintrittszonen. Die Degeneration der extramedullären Wurzelabschnitte ist als rückläufige Degeneration anzusehen, nachdem durch neuere Untersuchungen erwiesen ist, dass das *Waller'sche* Gesetz in seiner absoluten Schärfe nicht aufrecht zu erhalten ist. Jede durchtrennte Faser degeneriert nicht nur in dem dem Spinalganglion abgewendeten Theile, also im Sinne der Leitung, sondern, wenn auch später, in dem zugewandten Stück, ein Verhalten, welches sehr gut zu dem Befunde bei den frühesten Stadien der tabischen Hinterstrangsdegeneration stimmt, woselbst intramedulläre Degenerationen der Wurzelzonen bei fast oder völlig intacten Wurzeln gefunden werden.

Diese Theorie hat bis jetzt blos von *Borgherini*<sup>2)</sup> eine eingehende Erörterung erfahren, welcher eine Reihe von Gegenargumenten anführt, die wol alle meningealen Tabestheorien gleichmässig betreffen. *Borgherini's* Einwände gipfeln namentlich darin, dass einerseits meningeale Läsionen sich secundär an den tabischen Degenerationsprocess anschliessen können, dass andererseits in vielen Fällen die Veränderungen der Meningen viel zu geringfügig erscheinen, um die supponierte Wirkung auch an einem so sehr den Schädlichkeiten exponierten Orte herbeiführen zu können. Dem entgegen behauptet *Obersteiner*<sup>3)</sup> wol in treffender Weise, dass es

<sup>1)</sup> l. c.

<sup>2)</sup> l. c.

<sup>3)</sup> Bemerkungen zur tabischen Hinterwurzelerkrankung. Arbeiten aus dem Institute für Anatomie und Physiologie des Centralnervensystems. Wien 1895, III. Heft.

ganz unverständlich sei, wie der nicht entzündliche primär-degenerative Process eine Entzündung der Meningen hervorrufen könne und ich halte *Borgherini's* Einwand in dieser Beziehung für völlig hinfällig. Wenn *Borgherini* behauptet, dass die bei vorgeschrittener Tabes zu findende Perimyelitis der Vorder- oder Seitenstränge von einem Prozesse chronischer Meningitis herrühre, der den Ausgangspunkt von dem in tabischer Degeneration begriffenen Hinterstrange nimmt, sich auf die ganze Peripherie des Rückenmarkes ausbreitet, hier eine Perimyelitis anregt und dann im Rückenmark selbst mit Hervorrufung eines Processes von interstitieller Myelitis eindringe, so ist dies wol eine vollkommen unannehmbare Hypothese. Denn es ist einfach undenkbar, dass ein indifferenten degenerativer Process zu so weitgreifenden Entzündungen Veranlassung gebe und das Gegentheil ist gewiss natürlicher, dass eine primäre Meningitis zuerst zur Degeneration der dem Ausgangspunkte der Entzündung nächstliegenden hinteren Wurzeln geführt und dann bei ihrem Weiterschreiten nach vorne auf Seiten- oder Vorderstränge übergegriffen habe.

Diese Ansichten *Borgherini's* über secundäre Meningitis nach Hinterstrangsdegeneration sind keineswegs vereinzelt, ja die ganze Reihe der Anhänger der primär-degenerativen Pathogenese der Tabes sahen sich veranlasst, die meningealen Läsionen bei Tabes, die so oft über den degenerierten Strängen gefunden werden, als Folgeerscheinungen aufzufassen. Wenn man die Angaben über das Vorkommen von Meningitis und Tabes mit einander vergleicht, so findet sich eine Reihe widersprechendster Beobachtungen, die eine Partei, so namentlich *Lange*, halten Meningitis posterior für einen constanten Befund bei Tabes dorsalis, die anderen wieder nicht und das Punctum saliens für alle erwähnten Theorien der meningitischen Tabes liegt doch wol unzweifelhaft in dem constanten Nachweise der Veränderungen. Blos die Theorie *Obersteiner's* und *Redlich's* kann auf denselben in so ferne Verzicht leisten, als diese Autoren auch minimale Läsionen, die als solche gar nicht nachweisbar sein müssen, für genügend erachten, um die tabische Wurzeldegeneration von der Einschnürungsstelle aus bewirken zu können. Allein auch sie nehmen, wie schon angedeutet, den Standpunkt ein, dass die Veränderungen der Pia posterior bei Tabes entzündlicher und primärer Natur seien.

Sind die meningealen Veränderungen der Pia posterior bei der Tabes thatsächlich entzündlicher Natur, dann wird man unbedingt an der Priorität der Entzündung im Sinne von *Obersteiner* und *Redlich* festhalten müssen, doch scheint gerade dieser Punkt

eine noch unerledigte Streitfrage zu sein, ob nämlich wirklich alle bei Tabes vorkommenden Meningealveränderungen entzündlichen Ursprungs sind oder nicht. Mit der Verneinung dieser Frage gewinnt dann natürlich für alle diese Fälle die Erklärung gewisse Stützen, dass ein Theil der sogenannten Meningitis posterior bei Tabes wirklich als einfache Hyperplasie, als Folgeerscheinung der Hinterstrangsdegeneration aufgefasst werden dürfe. Wenn wir nach *Obersteiner* und *Redlich* auch den Beweis für erbracht halten sollten, dass der tabische Process immer in einer primären Veränderung der Meningen oder der Glia-Rindenschichte oder der Gefässe an der Wurzeintrittsstelle seine pathogenetische Erklärung findet, so folgt daraus wol, dass wir mit der Diagnose „Tabes“ eine Reihe der verschiedensten Erkrankungen bezeichnen, welche alle denselben Symptomencomplex bieten, es folgt aber daraus noch immer nicht, dass auch in der Wesenheit der Erkrankung eine Identifizierung aller klinisch gleichartigen Formen gestattet sei, dass also zwischen einfach sklerotischen Processen und echter Meningitis bloß eine Abstufung im Grade und kein qualitativer Unterschied bestehe. Wenn wir auch hierin *Obersteiner* und *Redlich* beistimmen würden, dann ist eine fundamentale Scheidung zwischen Tabes und anderen secundär-degenerativen Processen nicht nur zur Unmöglichkeit geworden, sondern es fehlt uns dann jedes Kriterium, welches als Grenze zwischen der echten Tabes und Erkrankungsformen, wie die hier beschriebenen dienen könnte. Wir müssen dann solche Fälle mit allen denen in eine Gruppe einbeziehen, welche von den Vertretern der primären Systemerkrankung als genuine Tabes beschrieben werden, wir müssten sie dann als die greifbaren Extreme von pathologischen Processen anerkennen, welche sonst in einer Weise verlaufen, dass sie sich unserer Beobachtung grösstentheils oder gänzlich entziehen.

Es wurde oben bereits hervorgehoben, dass eine grosse Anzahl von Autoren die Meningitis bei Tabes in Abrede stellt, und es ist auch eine ganz zweifellose Thatsache, dass die Veränderungen der Meningen bloß bei vorgeschrittener Tabes einen häufigen Befund abgeben. Es erhellt dies schon daraus, dass Fälle von beginnender Tabes mit Meningitis seit jeher mit einem Eifer publiciert und demonstriert werden, welchen man gewöhnlichen casuistischen Vorkommnissen keineswegs angedeihen liesse. Die Annahme liegt deshalb sehr nahe, aus dem Fehlen der meningitischen Veränderungen bei Tabes incipiens den Schluss zu ziehen, dass die in späteren Stadien nachweisbaren Alterationen bloß als Folgeerscheinungen der Atrophie der Nervensubstanz aufzufassen seien und die in



diesem Sinne correctere oft gebrauchte Bezeichnung „Verdickung der Pia posterior“ an Stelle des Namens „Meningitis“ lässt erkennen, dass den Untersuchern solcher Fälle die Pia-Veränderungen keineswegs als entzündliche imponiert haben. Dagegen findet sich bei allen Anhängern der meningealen Pathogenese der Tabes dieser Befund an der Pia posterior direkt als Meningitis bezeichnet, und *Lange's* Behauptung, dass Meningitis bei Tabes ein nahezu constanter Befund sei, stellt die dringende Mahnung, nach der Ursache dieser contradictorischen Angaben zu suchen.

Es liegt auf der Hand, dass dieselbe keineswegs in unrichtiger Beobachtung gelegen sein kann, sondern nur in der Deutung des Geschehenen, welches bald als primäre Meningitis, bald als secundäre Piaveränderung bezeichnet wird. Vergleichsuntersuchungen, welche ich selbst zwischen vorgeschrittener Tabes mit Meningealverdickung und dann sicher primär-meningitischen Fällen vorgenommen habe, haben so sehr von den bei Meningitis gewonnenen Erfahrungen abweichende Bilder gegeben, dass es mir gerade hier nothwendig erscheint, auf schärferer Trennung rein hyperplastischer Gewebsentwicklung von der entzündlichen Ursprungs zu bestehen und eine Gleichstellung der tabischen Pia-Verdickung mit chronischer Leptomeningitis entschieden abzulehnen. Es findet sich bei der tabischen Pia-Erkrankung wol eine starke Dickenzunahme des pialen Gewebes über den gesammten Hintersträngen, und namentlich deutlich ist die Veränderung in dem medianen hinteren Ligamente ausgesprochen, welches mit breitem Ansatz die ganze Hinterstrangperipherie bedeckend, enorm verbreitert von der Pia zur Arachnoidea führt.

Die gesammte daselbst vorhandene Gewebsmasse besteht aus fibrösem Gewebe, welches in regelmässigen Bündeln angeordnet ist und zwischen diesen Bündeln nirgends eine Spur von Infiltration noch von jüngerem zellreicheren Gewebe erkennen lässt, so dass mit Ausnahme der Vermehrung und Volumszunahme der Faserbündel von der normalen Textur der Pia und Arachnoidea keinerlei Abweichung besteht. (Fig. 3.) Wie anders verhält sich dagegen in den Fällen sicherer chronischer Spinalmeningitis das neugebildete Gewebe! Abgesehen von der Infiltration, die an manchen Stellen schon rückgebildet sein kann, zeigt das neugebildete fibröse Gewebe nicht nur eine irreguläre Anordnung, in dem eine Kreuzung oder ein wirres Durcheinanderflechten der Fasern erkennbar ist, sondern, was am wichtigsten ist, das neugebildete Gewebe verräth deutlich seine Provenienz, indem zwischen den schwieligen Bündeln jüngerer kern- und gefässreiches zelliges Bindegewebe in allen Abstufungen bis zum Granulations-

gewebe und zum Infiltrate hinab die Interstitien erfüllt. (Fig. 2.) Die einzige bei der tabischen Pia-Verdickung bestehende productive Erscheinung beschränkte sich auf stellenweise Wucherung des arachnoidalen und pialen Endothels ohne jede Infiltration, und ich stehe nicht an, die ganze Bindegewebzunahme als einfache Hyperplasie des normalen Gewebes unter dieser Endothelwucherung abzuleiten. In Folge dessen muss ich unbedingt den Ansichten beistimmen, welche die häufigen Verdickungen der Pia posterior bei Tabes nicht als Meningitis, sondern als einfache Gewebzunahme erklären, mit dem Vorbehalte jedoch, dass auch in manchen Fällen das Gegentheil völlig verbürgt ist, dass nämlich auch eine wirkliche Meningitis als primäre Veränderung vorkommen kann. Es scheint also, dass das auch sonst in der Pathologie anerkannte Vorkommen von sicher nichtentzündlicher Gewebshyperplasie auch bei den Meningen sich wiederhole, *dass nämlich Prozesse an denselben ablaufen können, die in blosser Zunahme des Grundgewebes bestehen, denen der wesentliche Charakter der Entzündung, die Infiltration und Exudation völlig abzusprechen ist.* Redlich und Obersteiner beschreiben zwar die Veränderungen der Meningen bei Tabes als chronische Bindegewebshyperplasie, die oft noch von frischeren entzündlichen Zellinfiltraten begleitet sind. Ich bin nicht in der Lage, zu entscheiden, welche Bilder den Autoren vorgelegen sind, in meinen Präparaten jedoch sind die in der tabischen Pia-Verdickung vorkommenden Herde von Zellen sicher als Wucherungsvorgänge des Endothels zu erkennen und nirgends als Zellinfiltrat zu deuten. Jedenfalls ergibt sich aus den divergierenden Befunden, dass es nothwendig ist, eine fundamentale Trennung zwischen nichtentzündlicher und entzündlicher Pia-Verdickung zu constatieren, von welchen die letztere immer unbedingt als primäre Veränderung, die erstere eventuell auch als secundäre gedeutet werden kann. Für letzteren Umstand scheint der Befund an meinen Präparaten insofern zu sprechen, als eine Ausdehnung der Gewebshyperplasie bei Tabes über die Hinterstränge hinaus nicht stattfindet, sondern sich daselbst in beinahe unvermitteltem Uebergange normale zarte Pia an die verdickten Partien anschliesst, während bei echter Entzündung die pialen Veränderungen sich weit über die Seitenstränge, meist auf die ganze Circumferenz des Markes ausdehnen. Ein Argument, welches ja bereits genügend oft in der Literatur auseinandergesetzt wurde.

Es ist jedoch keineswegs gestattet, aus diesen divergierenden Befunden an den hinteren Meningen ohne weiteres auf ihre Beziehungen zur tabischen Degeneration in dem Sinne zu schliessen,

dass die einfache Gewebshyperplasie nur secundär auf die Hinterstrangsdegeneration folgen könne. Es sollte durch diese systematische Trennung lediglich nichts anderes bewiesen werden, als dass die Fälle von echter Meningitis mit tabischen Symptomen anatomisch so weit von der sogenannten genuinen Tabes differieren, dass eine Subsummierung derselben unter denselben pathologischen Begriff nicht annehmbar erscheint. Ueber diesen Unterschied hinaus bleibt aber sowol der entzündlichen Erkrankung, Meningitis mit Hinterstrangsaffectio und nichtentzündlicher tabischer Verdickung bei Annahme der mechanischen Theorie *Redlich's* und *Obersteiner's* das eine gemeinsam, dass die nervöse Läsion der meningealen folgt. Die entzündliche Natur der letzteren ist dann für diese Frage von nebensächlicher Natur, insbesondere, wenn man darin mit den Autoren übereinstimmt, dass primär-sklerotische Processe, einfache Bindegewebshyperplasie, unter bestimmten constitutionellen Ursachen, wobei namentlich Syphilis in Betracht kömmt, zu Stande kommen könne. Es handelt sich also lediglich darum, zu entscheiden, ob die nervöse Läsion bei der Tabes Folgeerscheinung der meningealen sei. Obwol ich nach den vorangestellten Erörterungen meine Fälle keineswegs mit Tabes identificiere, so fallen sie doch nach den Ansichten *Obersteiner's* und *Redlich's* mit denselben zusammen und es ist daher völlig berechtigt, dieselben vom Gesichtspunkte dieser Theorie aus zu betrachten, um ihre Übereinstimmung mit dieser Lehre zu erweisen oder zu widerlegen.

Sind nun aus den drei untersuchten Fällen einige Schlüsse für diese Theorie zu ziehen? Allem Anscheine nach wol, denn in allen 3 Fällen fanden sich diejenigen Symptome, welche de norma zur Diagnose Tabes verhelfen, in ausgesprochener Weise und in allen drei Fällen fanden sich anatomisch schwere meningeale Läsionen mit den nervösen vergesellschaftet. Dennoch lassen sich einige Momente nicht ungezwungen dieser Theorie adaptieren, die namentlich im Befunde des Falles III gelegen sind. In diesem finden sich ausgebreitete, intensive, schwielige, meningitische Veränderungen und dennoch nur ganz minimale intramedulläre Degenerationen, die Wurzeln jedoch intact. Allerdings wäre gerade letzterer Umstand auch im Sinne der in Rede stehenden Lehre zu verwerthen, da ja ein solcher Befund wesentlich zu Gunsten der Annahme spricht, dass die Schädigung gerade an der Grenzlinie zwischen Rückenmark und Wurzel eingegriffen habe, also wol an der stipulierten Stelle in der Pia gelegen sei. Allein die Vertheilung und Form der Degeneration ist in keiner Weise geeignet, die Sachlage so einfach zu erklären.

Die eigenthümlichen Degenerationsverhältnisse im Hinterstrang dieses Falles verlangen eine etwas eingehendere Erörterung. Zunächst muss hervorgehoben werden, dass der gesammte Hinterstrang nicht nur sehr reichliche Septen zeigt, sondern in seinem Gesamtquerschnitte eine ziemliche Zunahme des Stützgerüsts erkennen lässt. Degenerationsfelder, d. h. Gebiete, in welchen der Faser- ausfall erkennbare Flächen bedeckt, wo also allein eine systematische Degeneration annehmbar ist, finden sich im Dorsalmark nur in der Nachbarschaft der hinteren Fissur und zwar in Form eines sehr schmalen Streifens, welcher die Peripherie nicht erreicht und vom untersten Dorsalmark nach oben continuierlich derart abnimmt, dass er im obersten Dorsalmark kaum mehr nachweisbar erscheint. Im Lendenmarke, namentlich im obersten, sind die hinteren mittleren Wurzelzonen deutlich degeneriert, ebenso auch noch im untersten Dorsalmark (XII. Dorsalnerv). Es erweist sich also der Degenerationsstreifen des Dorsalmarkes als die directe Fortsetzung der Degeneration im Lendenmarke.

Diese sicherlich systematische Degeneration bestimmter Wurzelbahnen muss wol geschieden werden von der undeutlichen Lichtung der genannten Hinterstränge, welche wol nicht anders zu erklären ist, als dass in jedem Rückenmarksegmente einzelne eintretende Fasern degenerierten, ohne dass sich dieser Untergang auf den gesammten Wurzelquerschnitt ausdehnte. Im Halsmarke ist der Befund dadurch sehr auffallend, dass die Degeneration im *Goll'schen* Strange viel intensiver ist als in den unteren Partien und dass hier wieder aufs neue ein localer Zuwachs an Degeneration (*Redlich*) nachweisbar ist, indem im *Burdach'schen* Strange deutliche Faser- verarmung nachweisbar ist. Ganz besonders verdient das Verhalten der *Lissauer'schen* Zonen unsere Beachtung, welche sich im ganzen Marke intact erweisen und auch in den Segmenten, welche deutliche Degeneration der mittleren Wurzelzone aufweisen, also namentlich im Lendenmarke nur geringe Verarmung an Fasern nachweisen lassen.

In Parallele gebracht zur Umschnürungstheorie der hinteren Wurzeln, ist sofort das erste Postulat dieser Theorie, die frühe und intensive Degeneration der *Lissauer'schen* Zonen in keiner Weise erfüllt, deren Fasern ja aus den feinen an der äusseren Peripherie der Wurzel sich sammelnden Fasern stammen und daher am ehesten den schädlichen Wirkungen des einschnürenden Principes erliegen müssen. Ferner stammen die einzigen systematischen Degenerationen aus einem Rückenmarksabschnitte, in welchem die Meningitis am jüngsten und geringsten war. Dagegen möchte ich

nochmals betonen, dass bloß in dem Lendenmarke deutliche entzündliche Erkrankung einzelner Wurzeln entwickelt war und gerade diese Wurzeln erwiesen sich auch als degeneriert, während die intacten Wurzelbündel auch nicht infiltrierte unverdickte Perineurium ohne Spur entzündlicher Erkrankung aufwies. Gerade in diesem Falle zeigte sich also die reichlichste Schwielenbildung, wie sie das ganze Dorsalmark aufwies, nicht ausreichend, um eine Degeneration der Nerven-elemente hervorzubringen, während die erste Localisation der entzündlichen Erkrankung auf den Wurzeln auch mit der Degeneration der Wurzeln zusammenfällt.

Freilich sagt *Obersteiner* selbst: „Vorausgesetzt, dass die primäre Wucherung eine geringe, die Schrumpfung aber eine hochgradige war, ist es ganz gut möglich, dass wir eine auffallende Veränderung an der Pia mater überhaupt nicht bemerken können, obwohl eine solche stattgefunden hat“. Darnach kann also die vermuthete Schrumpfung an solchen Präparaten nur durch die nachfolgende Nervendegeneration bewiesen werden, eine Beweisführung, die insofern nicht befriedigt, als ja das Causalverhältnis zwischen Schrumpfung und Degeneration eben das zu beweisende ist. Dass eine solche bindegewebige Retraction zu einer Degeneration der Wurzelfasern führen könne, ist wol unbestreitbar, dass aber aus der Degeneration auf eine sonst nicht constatierbare Schrumpfung geschlossen werden müsse, ist ein zu wenig strenges Argument für eine Theorie. Es wäre ferner noch möglich, geltend zu machen, dass es ja nach dieser Theorie nicht so sehr auf den Grad der entzündlichen Gewebsneubildung als wesentlich darauf ankommt, dass das gebildete Gewebe auch eine Schrumpfung eingehe und speciell an der bestimmten Stelle, da, wo die Wurzelfasern gegenüber mechanischen Insulten am empfindlichsten sind, ebenfalls vorhanden sei. Es wäre dann der Mangel an typischer Degeneration trotz ausgebreiteter schwieliger Meningitis dahin zu erklären, dass eben keine Schrumpfung erfolgt sei. Dies zu beweisen oder zu widerlegen ist wol eine schwere Aufgabe. Nach *Obersteiner* einerseits müssten wir sie in Folge des Fehlens der Degenerationen leugnen, nach dem Alter und dem Charakter der Affection andererseits eine solche behaupten, da ja Dauer der Erkrankung und schwielige Metamorphose in genügendem Masse concurrirten, um eine Schrumpfung als wahrscheinlich erscheinen zu lassen, es sei denn, dass man speciell den syphilitischen Produkten eine viel raschere und intensivere Retractionsfähigkeit zusprechen würde als denen anderer Herkunft.

In diesem Sinne besteht also ein Widerspruch mit der Theorie

der meningealen Schrumpfung in dem Falle III meiner Beobachtung. Dagegen muss ich vollinhaltlich der Angabe *Obersteiner* und *Redlich's* beipflichten, dass gerade die Eintrittsstelle der hinteren Wurzeln der Lieblingssitz entzündlicher Infiltrate sei und von dieser Angabe aus könnte sich aus meinen Befunden eine Erklärung des Widerspruches zwischen den Fällen I und II einerseits und III andererseits anbahnen lassen, indem, wie bereits hervorgehoben, in den ersten beiden eine ausgesprochene Neuritis vorhanden war, die im III. Falle bis auf das Lendenmark fehlte, so dass ich eher in der entzündlichen Affection in meinen Fällen die Ursache der Denegeration zu sehen versucht bin als in den rein mechanischen Effecten der meningitischen Gewebebildung. Zellige Infiltrate fanden sich an allen drei Fällen sehr deutlich an den Wurzeintrittsstellen, dagegen fand nur in den Fällen I und II eine Ausbreitung der Entzündung auf das Perineurium der Mehrzahl der Wurzeln statt. Im Falle III war die Neuritis auf einzelne Wurzeln des Lendenmarkes beschränkt. An Längsschnitten, die ich nach Angabe von *Obersteiner* und *Redlich* ausgeführt habe, konnte ich wohl die beschriebene Einschnürung, wenn auch nicht an allen Wurzeln, und da nur in geringem Grade, constatieren, doch fehlte daselbst eine stärkere Anhäufung fibrösen Gewebes, wol aber war das Uebergreifen der Entzündung von der Pia auf das Perineurium zu constatieren. Ich bin weit davon entfernt, diese Neuritis auf die Theorie der Tabes ausdehnen zu wollen — ähnliche Versuche *Nageotte's*<sup>1)</sup> hat *Obersteiner* bereits einer eingehenden Kritik gewürdigt — ich wollte nur betonen, dass die meningeale Schrumpfung allein nicht ausreichen könne, um die tabischen Veränderungen meiner Fälle in jedem Sinne verständlich zu machen. Im Vereine mit dem Unterschiede zwischen dem histologischen Verhalten bei Meningitis und bei der tabischen Piaverdickung müsste man dann auch hier zu dem Ergebnisse gelangen, dass eine einheitliche Subsumierung aller Fälle von klinischer Tabes unter *eine* pathogenetische Theorie nicht der wirklichen Sachlage der Dinge entspricht. —

## V.

Im Vorhergehenden wurde blos die spinale Seite des tabischen Symptomencomplexes unserer Fälle einer Discussion unterzogen und unterliegt es wol keinem Zweifel, dass das klinische Spinalsymptom der initialen Tabes, das Fehlen des Patellarreflexes in allen drei Fällen seine eindeutige Erklärung durch die Degeneration der

<sup>1)</sup> La Lesion primitive du Tabes Bull. de la société anatom. Paris 1894.

Wurzeleinschnittszonen an der *Westphal'schen* Stelle auch im anatomischen Befund unserer Fälle enthalten ist. Doch bleibt noch das zweite Hauptsymptom, die reflectorische Pupillenstarre, noch unerklärt und erfordert, da ja die klinische Diagnose „*Tabes*“ auf dasselbe sich stützt, wenigstens den Versuch einer Begründung aus dem anatomischen Befunde der Fälle. Auch ist die Beantwortung dieser Frage insofern von Belang, als ja das *Argyll-Robertson'sche* Phänomen unter allen cerebralen Tabessymptomen die wichtigste Stelle einnimmt und eventuell die Möglichkeit resultiert, aus dem Vorkommen des Phänomens bei unseren Fällen etwaige Rückschlüsse auf das Zustandekommen desselben bei der *Tabes dorsalis* zu ziehen. Es liegt zwar ausserhalb des Rahmens dieser Arbeit, die Theorie der *Tabes* eingehend zu erörtern oder gar eine Tabestheorie aufzustellen, doch haben unsere Fälle bereits durch ihre spinalen Eigen thümlichkeiten Anlass gegeben, ihre Beziehungen zur *Tabes* und die Pathogenese der tabischen Wurzelläsion in die Discussion einzubeziehen, so dass es nothwendig ist, auch die pupillaren Symptome mit den für die tabischen Pupillenerscheinungen geltenden Lehren in Beziehung zu bringen.

Vor allem muss man sich die Frage vorlegen, ob dieses Symptom überhaupt durch dieselben pathologischen Veränderungen der entsprechenden Nerven zu erklären sein kann wie die Veränderungen im Rückenmarke, oder ob andere Factoren hier herangezogen werden müssen. Die bedeutenden Schwierigkeiten für die Lösung des Problems liegen in der noch so mangelhaften Kenntnis über den Reflexbogen des Lichtreflexes und in der Besonderheit des Symptomes selbst, welches ganz bestimmte Localisierung fordert.

Die bis jetzt für den Reflexbogen aufgestellten Ansichten stimmen wohl meistens darin überein, dass eigene, von den lichtempfindenden Fasern verschiedene Pupillenfasern angenommen werden müssen [*Gudden*,<sup>1)</sup> *Monakow* <sup>2)</sup>]; der Weg derselben zum Kerne des *Oculomotorius* ist jedoch eines der strittigsten Gebiete der Hirnanatomie. *Bechterew's* <sup>3)</sup> Ansicht, welche einen vom *Tractus opticus* gesonderten Verlauf dieser Fasern annimmt, ist wohl ziemlich isoliert geblieben. Die übrigen Forscher nehmen einen Reflexbogen an, welcher durch den *Tractus opticus* über den äusseren Kniehöcker verläuft. Noch

<sup>1)</sup> Gesammelte Abhandlungen. Ueber die Sehnerven etc.

<sup>2)</sup> Experimentelle und pathologische Untersuchungen über die optischen Centren und Bahnen. Arch. f. Psychiatrie, XX.

<sup>3)</sup> Ueber pupillenverengende Fasern. Neurol. Centralbl. 1894.

unsicherer ist die Fortsetzung dieser Fasern, welche von einigen Autoren über den äusseren Kniehöcker, sei es zum Ganglion habenulae [*Mendel*,<sup>1)</sup> *Darkschewitsch* <sup>2)</sup>], sei es zum Höhlengrau des III. Ventrikels [*Meynert*,<sup>3)</sup> *Pribitkoff* <sup>4)</sup>] geleitet werden. Die neueste Arbeit über diesen Gegenstand von *Massaut* <sup>5)</sup> enthält eine ziemlich vollständige Darstellung der verschiedenen Meinungen und sei hier bloß auf dieselbe verwiesen. Ohne die Frage nach der Existenz eines sogenannten Reflexcentrums näher zu berühren, scheint doch aus der Mehrzahl der Arbeiten, ebenso wie aus den erwähnten Untersuchungen *Massaut's* hervorzugehen, dass das Stratum zonale die Hauptstrasse für die Pupillenfasern darstelle, von wo aus sie *Massaut* durch den unteren Abschnitt der hinteren Commissur hindurch in die obere weisse Schichte der vorderen Vierhügel verfolgen konnte. Vollkommen unklar ist jedoch noch immer der Weg dieser Fasern zum Kerne des Oculomotorius, eventuell, dass hier der Tractus peduncularis transversus in Betracht kommt.

Die Anatomie giebt uns also bloß positive Auskunft über den periphersten motorischen und sensiblen Schenkel des Reflexbogens, dagegen bleibt das centrale, die Erregung übertragende Stück grösstentheils noch Gegenstand der Hypothese. Die Dissociation der reflectorischen von der accomodativen Pupillenreaction lässt es unmöglich erscheinen, die Ursache der tabischen Pupillenstarre in den motorischen Theil des Reflexbogens (also Kern und Nervus des Oculomotorius) zu verlegen. Andererseits lässt auch das Verhalten des Opticus eine Localisation in den peripheren Schenkel des sensiblen Reflexbogens (Sehnervenfasern der Retina und Nervus sowie Tractus opticus) nicht sehr plausibel erscheinen. Denn die tabische Degeneration dieser Gebilde würde wol eine Trägheit und Mydriasis der Pupille verständlich machen, keineswegs jedoch Myosis, also Contractionsstellung des Sphinkter pupillae, eine Schwierigkeit, welche bereits *Oebeke* <sup>6)</sup> betont hat. *Massaut* geht sogar noch weiter und kann auch einer Vernichtung der zwischen dem Sehnerven und dem bewegenden Kerne der Iris liegenden Fasern keinen solchen Erfolg zuschreiben, denn auch in diesem Falle

<sup>1)</sup> Ueber reflectorische Pupillenstarre. Deutsche Med. Wochenschr. 1889.

<sup>2)</sup> Ueber die Pupillenfasern des Tractus opticus (*Wratsch*). Ref. Neurolog. Centralbl. 1887.

<sup>3)</sup> Gehirn der Säugethiere.

<sup>4)</sup> Cit. nach *Massaut*.

<sup>5)</sup> Experimentaluntersuchungen über den Verlauf der den Pupillarreflex vermittelnden Fasern. Arch. f. Psychiatrie XXVIII.

<sup>6)</sup> Ueber die Pupillenreaction und einige andere Erscheinungen bei der allgemeinen progressiven Paralyse. Allg. Zeitschrift f. Psychiatrie L.



müsste in Folge Aufhebung des Lichtreflexes die Pupille mydriatische Stellung annehmen.

Es wäre nur dann möglich vom Opticus aus eine Erklärung des Symptomes zu versuchen, wenn man annehmen wollte, dass schon im Opticus — eventuell an der Lamina cribrosa — ein constanter Reizzustand in dem Nerven unterhalten wird, welcher vermöge der specifischen Energie der Opticusfasern denselben Reflex in Thätigkeit setzen muss wie sonst die Belichtung der Retina. Die tabischen Erscheinungen von Seiten des Opticus sind vielleicht nicht so geeignet, einen Reizungszustand derselben anzunehmen, ausser man sollte, wie bei den hinteren Wurzeln, den degenerativen Process selbst als solchen Reiz betrachten und auch sehr geringe oft nicht nachweisbare Veränderungen des Nerven als genügend erachten, um den reflectorischen Contractionszustand des Sphinkter Pupillae hervorzurufen. In diesem Sinne könnte man die Andeutung *Obersteiner's* und *Redlich's* verwerthen, welche die Opticusatrophie bei Tabes auf einen Schrumpfungprocess des Bindegewebes in der Lamina cribrosa zurückführt, woselbst die Opticusfasern auch de norma dieselbe Einschnürung wie die hinteren Wurzeln bei ihrem Pia-Durchtritte erleiden. Abgesehen davon, dass von verschiedenen Seiten verschiedene Ansichten über die ersten Opticusveränderungen geäussert werden, indem die einen die peripheren Fasern, die anderen die centralen Fasern zuerst einer Degeneration unterliegen sahen, also die Wirkung der Einschnürung keineswegs einen eindeutigen anatomischen Befund liefert, so kann diese Hypothese nur dann herangezogen werden, wenn eine Disposition zu sklerosierenden Processen, also speciell Syphilis, im Organismus vorhanden sei und ist daher eine solche Erklärung nur dann als allgemein gültig aufzufassen, wenn wir auf dem Boden der monistischen Tabes-Aetiologie im Sinne *Fournier's* und *Möbius'* uns bewegen. Es können dann aber keineswegs Fälle dieser Erklärung unterworfen werden, in welchen, wie in Fall II und III meiner Beobachtung, Syphilis als ausgeschlossen zu betrachten ist.

Die andere Möglichkeit wäre, direct im Reflexcentrum oder den denselben nächstgelegenen Theilen des Reflexbogens, also Stratum zonale, die Alterationen zu suchen, welche das eigenthümliche Pupillenphänomen hervorrufen, so dass also, sei es in primär-degenerativen Vorgängen innerhalb desselben, sei es in einer von der Umgebung übergreifenen Erkrankung, die Ursache des Phänomens zu suchen sei. Die primär-degenerativen Prozesse, welche von einer Partei als Wesen der Tabes erklärt werden, könnten leicht mit diesem Sitze des *Argyll-Robertson'schen* Phänomens in Einklang gebracht

werden, nur bliebe die Nebenfrage zu lösen, warum dann gerade in diesem Theile des cerebralen Systems sich der Process immer und zuerst localisiere, eine Frage, die sich ebensogut bei den Affectionen des äusseren musculären Apparates des Auges stellen und ebensowenig beantworten lässt. Auch die *Obersteiner'sche* Theorie — von den Autoren selbst wurde ihre Ansicht über das Zustandekommen des Phänomens bei Annahme ihres für die tabische Hinterwurzelkrankung aufgestellten pathogenetischen Principes noch nicht publiciert — scheint mir die Antwort hierauf nicht geben zu können, da schwere physiologische Bedenken gegen die Localisation in die peripheren Theile des Reflexbogens sprechen, wie bereits früher hervorgehoben wurde, abgesehen davon, dass sie auch hier nur unter der Einschränkung auf solche Fälle gültig bleiben könnte, in welchen die Tendenz zu sklerosierenden oder schrumpfenden Processen im Bindegewebe gegeben sei. In meinen Fällen liesse sich eine solche universelle Disposition höchstens von Fall I behaupten, welcher durch seine luetische Basis sich an die Fälle genuiner Tabes auf syphilitischer Grundlage anschliesst. Aber für Fall II und III, in welchen wir eine acute locale Infection der Hüllen des Gehirnes und Rückenmarkes als Ausgangspunkt der Erkrankung finden, lässt sich weder die Theorie der primären Degeneration noch eine allgemeine Neigung zur Bindegewebssklerose zur Erklärung des Falles heranziehen. Dagegen liesse sich wol unter der Annahme eines über das Stratum zonale verlaufenden Reflexbogens für den Fall II sehr gut eine Erklärung finden, da wir ja daselbst eine Verwachsung der Tela chorioidea mit dem Thalamus, also mit den exponiertesten Theilen des supponierten Reflexbogens, dem Stratum zonale, im anatomischen Befunde verzeichneten. Dass durch diese Verwachsung eine Läsion der unterliegenden Gebilde stattfindet, dass sie zum mindesten eine Alteration in functioneller Beziehung erleiden, ist wol mehr als wahrscheinlich. Für Fall III ist es mir nicht möglich, irgend eine Erklärung des Phänomens zu geben, welche direct aus dem Befunde hervorgehen würde und doch ist es vielleicht möglich, auch in diesem Falle den Versuch zu wagen, von der primären Erkrankung aus das Symptom verständlich zu machen, wenn wir die Ependymverdickung der Ventrikel im Auge behalten, die ja immer nach den acuten Entzündungsprocessen zurückbleibt. Ob im Falle III, bei der Annahme einer Cerebraspinalmeningitis oder einer meningitischen Complication eines Typhus abdominalis als Ausgang der Erkrankung, die Ependymverdickung schon genügen sollte, um die reflectorische Pupillenstarre zu bedingen, muss wol dahingestellt bleiben.

Doch findet sich ein positives Analogon hierzu im Falle I, in welchem im IV. Ventrikel eine geradezu enorme Verdickung und Wucherung des Ependyms zu constatieren war, welche noch in die subependymären Partien der Medulla oblongata als deutliche Sklerose sich ausdehnte. Ob diese Wucherung auch im III. Ventrikel vorhanden war, konnte ich leider nicht entscheiden, da mir die oberen Antheile des Centralnervensystems nicht zur Untersuchung zu Gebote standen. Vielleicht sind auch die constanten Ependymverdickungen bei der progressiven Paralyse mit den oculopupillären Symptomen in Beziehung zu setzen. Jedenfalls scheint mir aber der Fall II mit dem positiven anatomischen Befunde im Gebiete des Reflexbogens ein wichtiger Fingerzeig zu sein, in welcher Richtung wir nach der Ursache des Symptomes auch in anderen, wenn auch nicht allen Fällen, zu forschen haben.

Ich bin mir sehr wol bewusst, dass diese Erörterungen noch viel weniger als Hypothese sind und auch die Schwierigkeiten, welche sich im Allgemeinen der Erklärung des Symptomes entgegenstellen, eher umgehen als erleichtern. Allein bei dem Mangel jedweden sonstigen Anhaltspunktes wollte ich die wenigen Momente hervorheben, die aus meinen Fällen eventuell sich ergeben könnten. Doch will ich auch nicht verabsäumen auf eine Thatsache aufmerksam zu machen, die in manchem Sinne dem oben gesagten contradictorisch gegenübersteht, jedoch mir von ganz eminenter Bedeutung für die Frage erscheint. Prüfe ich nämlich das literarische Material, welches ich über chronische Spinalmeningitis sammeln konnte, so ist es wol sehr auffallend, dass von allen mehr als 80 betragenden Fällen die reflectorische Pupillenstarre mit Myosis blos in den Fällen *Eisenlohr*<sup>1)</sup>, *Nageotte* [2 Fälle]<sup>2)</sup>, *Raymond*<sup>3)</sup>, *Dinkler*<sup>4)</sup>, *Brasch*<sup>5)</sup>, *Siemerling*<sup>6)</sup> erwähnt ist, wozu vielleicht noch die Fälle *Ewald*<sup>7)</sup> und *Borgherini* [III. und V. Fall]<sup>8)</sup> beigefügt werden können, welche als Tabes bezeichnet sind, wo jedoch die näheren Angaben fehlen. Träge Pupillen fanden sich in den Fällen *Böttiger's*<sup>9)</sup>, *Hof-*

1) l. c.

2) l. c.

3) l. c.

4) l. c.

5) l. c.

6) 3 Fälle von syphilitischer Erkrankung des Centralnervensystems. Neurol. Centralblatt 1875, p. 29.

7) l. c.

8) l. c.

9) Ueber einen Fall hereditärsyphilitischer Erkrankung des Centralnervensystems. Neurol. Centralblatt 1896, p. 497.

*mann's*<sup>1)</sup>, *Kuh*<sup>2)</sup> und *Eisenlohr*<sup>3)</sup>, in einem Falle *Raymond's*<sup>4)</sup> erweiterte nicht reagierende Pupillen. In allen anderen Fällen von chronischer Spinalmeningitis finden sich keinerlei pupilläre Erscheinungen! Was aber besonders hervorzuheben ist, das ist der gleichzeitige Befund im Rückenmarke, welcher in allen den Fällen von chronischer Spinalmeningitis mit Pupillenstarre, mit Ausnahme der Beobachtungen von *Brasch*, *Siemerling*, *Eisenlohr* sich bloß auf die Hinterstränge beschränkte. In einem Falle *Nageotte's* fand sich keinerlei Degeneration im Marke, in dem *Raymond's* mit mydriatischer Starre bloß Exudation in's Rückenmark, hingegen bestand progressive Paralyse und Lähmung eines N. Oculomotorius. In all den zahlreichen anderen Fällen von chronischer, namentlich syphilitischer Spinalmeningitis, in welchen verschiedenste andere Localisationen der Degenerationen neben oder ohne Hinterstrangsaffectionen vorkommen, fehlen pupilläre Symptome vollkommen. Wenn weiter in Betracht gezogen wird, dass in den drei Ausnahmefällen die ersten beiden cerebrale Gummen undluetische cerebrale Meningitis zeigten, im dritten bloß Pupillenträgheit bestand, so ist die innige Verkettung der Pupillenstarre mit isolierter typischer Hinterstrangsaffection eine so unleugbare Thatsache, dass sich fast unmittelbar zwei Schlussfolgerungen aufdrängen: 1. dass sowohl isolierte Hinterstrangsaffection als Pupillenstarre auf demselben Prozesse beruhen; 2. dass die Meningitis nicht derjenige Process sein müsse, welcher die causale Beziehung der beiden Erscheinungen vermittelt. Denn gerade in denjenigen Fällen, wo die Meningitis am weitesten vorgeschritten ist, wo sie im Vordergrunde der Erkrankung steht und durch die diffuse Betheiligung des ganzen Markes ihre pathogenetische Bedeutung für die nervösen Alterationen ausser allem Zweifel ist, da fehlen die pupillären Erscheinungen; was ist dann näher liegend, als im Sinne der *Erb'schen* Schule Hinterstrangsdegeneration und Pupillenstarre auf denselben primär-degenerativen Process zurückzuführen und blosse Coexistenz für Meningitis und Tabes in diesen Fällen zu supponieren? Vollends ist diese Thatsache von wesentlicher Bedeutung für alle jene Tabes-Theorien, welche immer in primären, meningealen Läsionen den Ausgangspunkt der Erscheinungen suchen und würden sich obige Schlussfolgerungen als unvereinbar mit diesen Theorien erweisen.

Wenn also der anatomische Befund der beschriebenen drei

<sup>1)</sup> l. c.

<sup>2)</sup> l. c.

<sup>3)</sup> l. c.

<sup>4)</sup> l. c. Fall No. I.

Fälle intime Beziehung der Meningitis zu den tabiformen Degenerationen im Marke erwiesen hat, so stehen wir in schwerstem Widerspruche mit den Ergebnissen der allgemeinen Betrachtungen, aus welchem Widerspruche nur die Annahme verschiedener Causal-momente für die Pupillenstarre uns herauszuführen im Stande ist. Wir sind dann gezwungen, um so fester auf der differenten Aetiologie der Pupillenstarre in unseren Fällen zu bestehen, wie es oben versucht wurde. Ich betone nochmals, dass gerade Fall II durch den unmittelbaren Anschluss an die acute infectiöse Meningitis die pathogenetische Bedeutung der Meningitis für das sich entwickelnde tabiforme Krankheitsbild ausser allem Zweifel setzt, dass also Fall II sich in keiner Weise in den Rahmen dieser Betrachtungen einfügt. Fall I liesse sich eher dieser Regel accommodieren, wenn wir der Syphilis eine doppelte Rolle einerseits als Urheberin einer Meningitis mit nachfolgender Neuritis der hinteren Wurzeln, andererseits als deletäres Virus für bestimmte Zellcomplexe, also das pupilläre Reflexcentrum in unserem Falle, zusprechen würden. Dies wäre vielleicht ein Modus, der uns wol das auffallende Zusammentreffen von Tabes incipiens mit Meningitis erklären könnte, für welches wir bei Annahme einfacher Coexistenz keinerlei Ursache finden würden. Es bliebe dann, wie schon früher besprochen, völlig unerklärt, warum niemals syphilitische Meningitis und vorgeschrittene Tabes coincidieren, wenn beide nicht im Causalnexus ständen.

Es ergibt sich also auch aus diesen Deductionen, dass unsere Fälle weder mit Hilfe der *Redlich-Obersteiner'schen* Theorie noch mit Hilfe der metasyphilitischen Theorie der Tabes unter denselben Krankheitsbegriff subsumiert werden können, dass es also nicht möglich ist, sämtliche unter dem Symptomencomplexe der Tabes auftretende Erkrankungen im pathologischen Systeme derselben Ordnung einzureihen, dass es aber auch unzulässig ist, die einzelnen Symptome in allen Fällen als identische zu betrachten, indem einerseits ätiologisch verschiedene, andererseits anatomisch abweichende Veränderungen dasselbe Symptom hervorzubringen im Stande sind und durch Combination dieser Symptome klinisch gleichartige Bilder zu erzeugen vermögen. Wenn wir unter dem Ausdrücke „Tabes“ mehr verstehen wollen als eine einfache Bezeichnung für einen Symptomencomplex, wenn wir im Sinne der Mehrzahl der Autoren ein bestimmtes anatomisches Substrat mit demselben verbinden, dann ist es nicht möglich, die Fälle von chronischer Spinalmeningitis mit tabiformen Symptomen mit denselben zu vereinen. Thun wir es aber doch, im Sinne der neueren meningealen Theorien,

dann fällt der Begriff „Tabes“ in eine Reihe von Krankheitsbildern auseinander, die wenig mehr als die äussere Erscheinungsform gemeinsam haben und dann bleibt immer noch ein bedeutender Rest von Fällen und Symptomen, die einer meningealen Pathogenese hartnäckigen Widerstand entgegensetzen. In keinem Sinne also, glaube ich, sind wir heute berechtigt, eine einheitliche Erklärung und Benennung aller klinisch als „Tabes“ verlaufenden Fälle als Postulat der anatomischen Betrachtung zu bezeichnen.

---

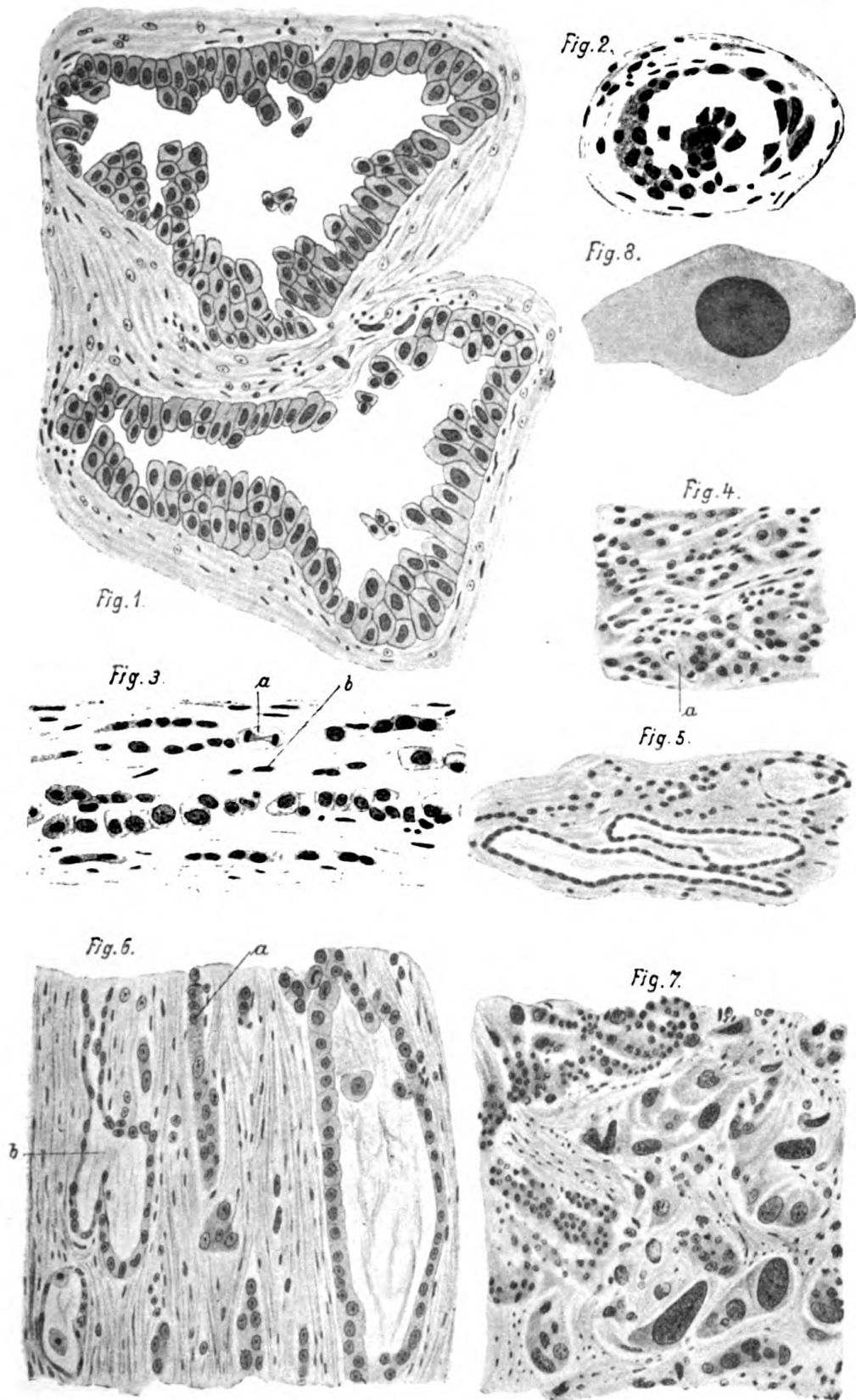
### Erklärung der Abbildungen Tafel IV—V.

---

- Fig. 1.* Syphilitische Leptomeningitis. IV. Dorsalsegment.  
 A. B: Degenerierte hintere Wurzeln mit starker Perineuritis. Verdickung und Infiltration des Perineuriums. Rundzellen in den Wurzeln.  
 C: Infiltrationsherd in der Arachnoidea. Ar. mit zahlreichen hyalin degenerierten Gefässen. P = Pia.
- Fig. 2.* Schwierig verdickte Pia und Arachnoidea nach acuter Cerebrospinalmeningitis.
- Fig. 3.* Tabische Verdickung der Pia und Arachnoidea. P = Pia. Lp.: Verbindung derselben mit der Arachnoidea. (Ligament. med. poster.)
- Fig. 4.* Fall III. III. Cervicalsegment.  
*Fig. 5.* - III. IV. Dorsalsegment. Ar = Arachnitische Schwiele.  
*Fig. 6.* - III. Oberstes Lendenmark.

Fig. 4—6: Kombinierte Bilder aus nach *Lissauer* und mit Eosin-Hämatoxylin gefärbten Präparaten.

---



Glockner: Endothelkrebs.





Aus Prof. *Chiari's* pathologisch-anatomischem Institute an der deutschen  
Universität zu Prag.

## ÜBER DEN SOGENANNTEN ENDOTHELKREBS DER SERÖSEN HÄUTE (*WAGNER-SCHULZ*).

Von

DR. ADOLF GLOCKNER,  
Assistenten an Prof. *Zahn's* pathologischem Institute der Universität zu Genf.

(Hierzu Tafel VI).

Die ältern Lehrbücher der pathologischen Anatomie geben in Uebereinstimmung das gelegentliche Vorkommen primärer Krebse in den serösen Häuten der grossen Leibeshöhlen an. So schildert z. B. *Rokitansky* den in seltenen Fällen vorkommenden primären Faser- und Medullarkrebs der Pleura als eine „flächenhafte Degeneration der Costalpleura zu einer ungleichförmig dicken, höckerig unebenen, einer schwierigen Pseudomembran vergleichbaren Masse, welche sich zuweilen in den Lungenhilus und von diesem aus in die Tiefe als krebsige Entartung der Bronchialwände fortsetzt“ — den Gallertkrebs als „in Form von gestielt aufsitzenden, zu einem namhaften Volumen heranwachsenden Geschwülsten auf der Lungenpleura“.

Vom Peritoneum gibt *Rokitansky* das gleichfalls sehr seltene primäre Vorkommen des alveolaren Gallert- und Faserkrebses an, während er einen primären Krebs des Pericards nicht kennt, wogegen *Foerster* einen Fall von primärem Carcinom des Pericards gesehen hat.

Es ist hierbei zu beachten, dass in damaliger Zeit der Begriff „Krebs“ ein überwiegend klinischer war und dass zu seiner Aufstellung das rasche Wachstum, diffuses Übergreifen auf das benachbarte Gewebe, Neigung zu Metastasenbildung und Recidiven, mikroskopisch die Anwesenheit von Zellmassen in den Lücken eines

bindegewebigen Stromas genügte. Zu seiner Entwicklung waren nach beiden damals herrschenden Theorien, sowohl der *Rokitansky'schen* Blastemtheorie wie der *Virchow'schen* Cellulartheorie, welche im Bindegewebe den allgemeinen Keimstock aller pathologischen Neubildungen sah, die Bedingungen allenthalben im Körper, so auch auf den serösen Häuten, gegeben. Die Möglichkeit, Neubildungen nach ihrer Herkunft von den Abkömmlingen der verschiedenen Keimblätter zu classificieren, war, wie *Waldeyer* (1867) bemerkt, erst seit der Zeit möglich, wo man durch *Remaks*, von *His* in dieser Hinsicht vervollständigten Untersuchungen (1865) gelernt hatte, genetisch zwischen bindegewebigen und epithelialen Gebilden streng zu unterscheiden.

Dies unternahm für die Histogenese der Carcinome bekanntlich *Thiersch* (1865) und im Anschlusse an dessen Arbeit *Billroth* und namentlich *Waldeyer* in seinen Untersuchungen vom Jahre 1867 und 1872. Die hierin aufgestellten Grundsätze verschafften sich zwar nur allmählig eine allgemeinere Anerkennung, doch konnte *Waldeyer* bereits im Jahre 1872 schreiben, dass man vor dem Erscheinen der Arbeit von *Thiersch*, wenn auch selten, noch hie und da einem von vertrauenswürdiger Seite beschriebenen primären Knochen- oder Peritonealkrebse in der Literatur begegnete, wogegen dieselben seit den letzten 6 Jahren wie ausgestorben zu sein schienen.<sup>1)</sup>

Zwar ist diese Angabe insofern nicht ganz genau,<sup>2)</sup> als in diesem Zeitraume verschiedene, zum Theil auch eingehend mikroskopisch untersuchte Fälle beschrieben sind (*Chvostek*, *Rudnew* 1866, *Klebs* 1869, *Eberth*, *Wagner* 1870). Speciell von Interesse hiervon ist der Fall *Wagner's*<sup>3)</sup> eines „rechtsseitigen Pleuraexsudates mit eigenthümlichen Veränderungen des Epithels und der Lymphgefäße der Pleura“, da er die erste Beobachtung eines sogenannten Endothelkrebses einer serösen Haut darstellt. Nachdem *Wagner* die Pleuraverdickung erst für einen bindegewebsreichen Epithelialkrebs gehalten hatte, konnte er bei genauerer mikroskopischer Untersuchung die mit epithelähnlichen Zellen erfüllten Lücken des Pleura-bindegewebes als eigentümlich veränderte Lymphgefäße nachweisen. Er geht jedoch an dieser Stelle<sup>3)</sup> auf diesen Befund nicht weiter ein, da ihm „gar keine analogen Beispiele bekannt sind“.

<sup>1)</sup> Virch. Arch., Bd. 55, pag. 140.

<sup>2)</sup> *Waldeyer* macht diese Angabe indes auch nur mit einem gewissen Vorbehalte.

<sup>3)</sup> Arch. der Heilkunde, Bd. IX, pag. 509.

In der 7. Auflage seines Handbuches der allgemeinen Pathologie stellt nun *Wagner* neben dem Epithelial- und Bindegewebskrebs einen Endothelkrebs auf, indem er nur für die erste Art der Krebse einen epithelialen Ursprung gelten lässt. Auch für ihn sind zur Aufstellung der Diagnose „Krebs“ hauptsächlich die klinischen Charaktere der Neubildung bestimmend. In noch schärferer Weise wird diese Auffassung durch einen Schüler *Wagner's*, *R. Schulz*, vorgebracht, der unter Recapitulation des ersten *Wagner'schen* Falles von 1870 und unter Zufügung je einer neuen Beobachtung an der Pleura und am Peritoneum eine eingehende Schilderung des auch von ihm Endothelkrebs genannten anatomischen Bildes gibt und den Beweis für die Entstehung dieser Geschwulst aus dem Endothel des Lymphgefässsystems führt.

Einen ähnlichen Standpunkt vertritt auch *Bostroem*.

Scharf getrennt von den Carcinomen werden diese Neubildungen zum ersten Male von *Eppinger* bei der kurzen Besprechung zweier Pleuratumoren unter dem Namen „*Endothelioma*“, welchen Namen auch *Klebs* in seinen nachträglichen Bemerkungen zu *Eppinger's* Vortrage mit dem Zusatze „*lymphangiomasum*“ empfiehlt.

Schon den ersten Untersuchern *Wagner*, *Schulz* war die Thatsache aufgefallen, dass die hierhergehörigen Tumoren, namentlich die der Pleura, klinisch ganz gewöhnlich unter dem Bilde einer mehr oder minder chronisch verlaufenden Entzündung der betreffenden serösen Haut verliefen und dass bei der Section sich auch dementsprechend ein verschiedenartiges Exsudat mit Verwachsungen fand, während die Neubildung selbst sich als eine beinahe glatte oder auch höckrige Schwarte darstellte, die vielfach erst bei mikroskopischer Untersuchung ihre wahre Natur offenbarte. Während die früheren Autoren diesen Erscheinungen nur eine sekundäre Bedeutung beimassen, kam *Neelsen* an Hand dieser und einiger anderen Befunde, auf welche an späterer Stelle näher eingegangen werden soll, zu dem Schlusse, dass „der Endothelkrebs der serösen Häute, speciell der Pleura, einen Process darstelle, welcher, unter entzündlichen Erscheinungen ablaufend, ein Product liefere, welches in Form und Anordnung seiner Elemente vollkommen die histologischen Charaktere des Carcinoms nachahme. In der von ihm herausgegebenen 2. und 3. Auflage von *Perls'* Lehrbuche der allgemeinen Pathologie sagt *Neelsen* direct, „dass von einer Gleichstellung des Endothelkrebses mit den Carcinomen gar keine Rede sein könne“. Diese Anschauung wird in neuester Zeit namentlich auch von *Birch-Hirschfeld* vertreten, der die Vermutung ausspricht, dass die in Frage stehende Erkrankung nicht

zu den echten Neoplasmen, sondern zu den Infektionsgeschwülsten zu rechnen sei.

Auch schon vor *Neelsen* hatten einzelne Autoren in der Wahl des Namens für die von ihnen beschriebenen Neubildungen eine Beziehung zu entzündlichen Processen angedeutet, so *Perls* mit der Bezeichnung „*Pleuritis carcinosa*“, *Schottelius* mit „*Lymphangitis carcinomatodes*“, *Schweninger* mit „*Lymphangitis proliferata*“ ohne dass sie jedoch in ihren Auseinandersetzungen, soviel ich aus den mir z. T. nur im Referate vorliegenden Publicationen ersehen konnte, diesem Punkte ein besonderes ätiologisches oder genetisches Gewicht beigelegt hätten.

Auch als zu den *Sarkomen* gehörig, wurden eine Reihe von Neubildungen beschrieben, die mit grosser Wahrscheinlichkeit der von *Wagner-Schulz* geschilderten Geschwulstspecie sehr nahe stehen oder mit ihr identisch sind. So wies namentlich *Neumann* an Hand der Beschreibung mehrerer von verschiedenen Körperregionen stammenden Neubildungen auf das Vorkommen exquisit endothelartiger Zellen in Tumoren hin, die an manchen Stellen einen ungemein carcinomähnlichen Bau haben, dabei aber trotzdem ihre bindegewebige Abstammung deutlich nachweisen lassen und betont die Thatsache, dass zweifellos manche bisher als Carcinom bezeichnete Neubildungen bindegewebigen Ursprunges seien. Er kann sich allerdings nicht dazu entschliessen, diese Tumoren ausnahmslos von den Carcinomen abzutrennen und den *Billroth'schen* Alveolär-sarkomen zuzurechnen, da er aus praktischen histologischen und namentlich klinischen Gründen eine derzeitige scharfe Trennung von Sarkomen und Carcinomen für undurchführbar hält. Demgemäss will er vorläufig das Gebiet der alveolären Sarkome auf solche Geschwülste beschränkt wissen, welche „nicht blos von bindegewebiger Matrix entspringen, sondern auch in der Beschaffenheit ihrer Elemente wesentlich von den epithelialen Krebszellen abweichen“, während er für die andern Geschwülste bindegewebiger Natur den alten Namen Bindegewebskrebs aufrechterhalten wissen will.

*Böhme* beschreibt als *Sarko-Carcinom* einen Tumor, für dessen Ausgangspunkt er die Endothelien der Lymphgefässe der Pleura nachweisen konnte.

In seiner mehrfachen citierten zweiten Arbeit über die Entstehung der Carcinome<sup>1)</sup> macht *Waldeyer* auf das Vorhandensein von sogenannten Perithelzellen in den serösen Häuten aufmerksam,

<sup>1)</sup> Virch. Arch., Bd. 55.

von denen in seltenen Fällen auch Neubildungen ausgehen könnten, die er „*plexiforme Angiosarkome*“ nennt.

Ein Schüler *Waldeyer's*, *Kolaczek*, suchte das Gebiet der Angiosarkome noch bedeutend zu erweitern, indem er in diese Gruppe nicht nur solche Neubildungen rechnete, die von Wandelementen der Blutgefäße ihren Ausgang nehmen, sondern auch solche, die von Lymphgefässendothelien und den platten Bindegewebszellen, den sog. Endothelien der Saftspalten, abstammten. Er unterzieht hierbei die ältere Literatur einer Revision und glaubt eine ziemlich grosse Anzahl Tumoren, die von ihren Beschreibern unter andern Namen veröffentlicht wurden, in seinem Sinne umdeuten zu können. Allerdings findet sich unter diesen Umdeutungen nur ein Neoplasma einer serösen Haut, eine Cylindroma peritonei von *Birch-Hirschfeld*. Auch in seiner Casuistik von 22 Fällen von Angiosarcom ist nur ein Tumor des Peritoneums vorhanden.

*Kaufmann* erwähnt die Möglichkeit des Ausgehens einer Neubildung vom Oberflächenendothel der serösen Häute, welche, wenn man diesen Zellbelag nach der *Hertwig'schen* Coelomtheorie Epithel nennt, Carcinome genannt werden müssten und giebt einen von ihm in diesem Sinne gedeuteten Fall.

*Wie schon aus dem vorstehenden kurzen Ueberblicke der mannigfachen Wandlung der Ansichten über die Natur dieser Erkrankungen und ihre Stellung im System der Geschwülste ersichtlich ist, besteht in vielen Punkten über den sogenannten Endothelkrebs der serösen Häute keineswegs Uebereinstimmung*, obgleich bezüglich der Entstehung aus endothelialen Elementen der Lymphwege die überwiegende Mehrzahl der Autoren einig ist. Merkwürdigerweise haben auch diese Serosentumoren seit *Neelsen's* Publication eine eingehendere Bearbeitung an Hand mehrfacher eigener Beobachtungen nicht gefunden, wenn auch in der Literatur der letzten 15 Jahre eine Reihe einschlägiger casuistischer Beiträge niedergelegt ist, wogegen endotheliale Tumoren anderer Körpergegenden gerade in den letzten Jahren eine mehrfache und ausführliche Bearbeitung erfahren haben.

Ich gieng daher mit Vergnügen auf den Vorschlag meines hochverehrten Lehrers Herrn Prof. *Chiari* ein, *diese Frage an Hand eines relativ grossen Materials — im Ganzen 16 Fälle — zu studieren* und erlaube mir, im Folgenden die Resultate meiner Untersuchungen mitzuteilen.

Bevor ich zur Schilderung meiner Fälle übergehe, möchte ich kurz den in den folgenden Beschreibungen zu Grunde gelegten *Standpunkt bezüglich der Lymphgefäße* etwas näher präcisieren.

Bekanntlich ist die Frage, ob die Lymphgefäße ein allseitig

geschlossenes System darstellen und der Abfluss des Gewebssaftes nur durch Diosmose durch die Wand der Lymphcapillaren hindurch vermittelt werde, oder ob derselbe auch direkt von den Geweben aus durch die offenen Lymphgefässanfänge seinen Abfluss finde, noch immer eine offene. Beide Ansichten stehen sich auch heute noch ziemlich schroff gegenüber, die erste Ansicht hauptsächlich vertreten von *Langer* und *Toldt*, die zweite, welche wohl die allgemeinere Annahme gefunden hat, von *v. Recklinghausen* aufgestellt und begründet. Diese letzteren Anschauungen sind in ihren wesentlichen Principien den nachstehenden Schilderungen zu Grunde gelegt.

*v. Recklinghausen* ist bekanntlich der Ansicht, dass die Lymphgefäße und Saftkanälchen des Bindegewebes in Zusammenhang stehen und zwar nicht etwa durch permeable Epithelzellen, sondern durch Lücken im Epithel der Lymphgefäße. Die Lymphgefäße sind nach ihm vor den Saftkanälchen durch einen zusammenhängenden Endothel — oder wie er es nennt, Epithelbelag, ausgezeichnet, während den Saftspalten ein solcher fehlt. Von zelligen Elementen enthalten die Saftspalten die sogenannten Bindegewebskörperchen, die seiner Ansicht nach keine zusammenhängende Auskleidung darstellen. Die Lymphgefässenden entstehen durch ein Zusammenfließen von Saftkanälchen, über welchen Bildungsmodus *v. Recklinghausen* seine Ansicht in folgende Worte kleidet: „Diese Ausbildung können wir geschehen lassen durch eine Erweiterung der Saftkanälchen, resp. eine Verminderung der Grundsubstanz. Hierbei würden also wahrscheinlich die Bindegewebszellen zu den Epithelzellen der Lymphgefäße umgewandelt werden.“

*v. Recklinghausen* deutet hiermit auch schon an, dass die Auskleidungszellen der Lymphgefäße und die sogenannten Bindegewebskörperchen der Saftkanäle oder Saftspalten in einer näheren Beziehung zu einander stehen. Diese Bindegewebskörperchen haben in späterer Zeit verschiedene Namen erhalten, so werden sie von *Boll*<sup>1)</sup> als „*endothelioide*“ Zellen, von *Andern* (*Ackermann*<sup>2)</sup> direct als „*Endothelien*“ der zwischen den Bindegewebsbündeln verlaufenden Lymphbahnen bezeichnet. Nach *Ackermann* stellen diese Zellen einen kontinuierlichen Belag dar, welche Ansicht bereits früher schon von *Flemming*<sup>3)</sup> und *Boll*<sup>4)</sup> aufgestellt wurde; *Arnold*<sup>5)</sup> lässt diesen Punkt unentschieden.

1) Arch. für mikr. Anatomie, VII und VIII.

2) Sammlung klinischer Vorträge 233—234.

3) Virch. Arch., Bd. 56, pag. 146.

4) Loco cit.

5) Virch. Arch., Bd. 53 und 54.

Auch die Thatsache, zuerst darauf hingewiesen zu haben, dass diese Zellen sowie die Endothelien der Lymphgefäße als Ausgangspunkt für eine Neubildung bedeutungsvoll werden können, ist ein Verdienst von *v. Recklinghausen*.<sup>1)</sup>

Ueber die entwicklungsgeschichtliche Stellung dieser Endothelien und die daraus folgenden Consequenzen für die Stellung der aus ihnen hervorgegangenen Tumoren, soll an späterer Stelle gesprochen werden.

In der nachstehenden Beschreibung der von mir untersuchten Fälle von primärem sogen. Endothelkrebs der serösen Häute sind dieselben so angeordnet, dass zunächst die *Neoplasmen des Peritoneums* — sechs Fälle — dann *die der Pleuren* — sieben Fälle — hierauf *zwei Fälle* folgen, bei welchen die *Affection Peritoneum und Pleura gleichzeitig betraf*. Als *Anhang ist noch ein Peritonealtumor* gegeben, dessen Genese von den anderen Fällen etwas abweicht.

Eine einschlägige Erkrankung des Pericards stand mir nicht zur Verfügung.

Aus den Krankengeschichten, in welche ich durch die Güte der Herren Professoren *Gussenbauer, v. Jaksch, Příbram, v. Rosthorn, Wölfler* Einsicht nehmen konnte, wofür ich den genannten Herren an dieser Stelle meinen verbindlichsten Dank ausspreche, sind nur die auf das Neoplasma sich beziehenden Angaben entnommen, desgleichen aus den Sectionsprotokollen ausser der pathologisch-anatomischen Diagnose nur die Beschreibung der von der Neubildung betroffenen Teile.

Die zur Untersuchung verwendeten Organstücke waren sämtlich im Alkohol gehärtet, die Stücke wurden teils in Celloidin, teils in Paraffin eingebettet, und wo es nöthig erschien, in Serien geschnitten.

Zur Färbung wurde vorwiegend Hämatoxylin-Eosin und *Csokor's* Alaun-Cochenille angewandt, daneben auch Lithion-Karmin, *van Gieson's* Färbung und *Heidenhain's* Eisenalaun — Hämatoxylin. Zur Bestimmung der Zellmaasse wurde ein *Leitz's*ches Ocularmikrometer verwandt. Ein Theil der verwendeten Präparate, sowie verschiedene Notizen stammen von Herrn Dr. *Hnilitschka*, früherem Assistenten am Institute, der mehrere der Fälle histologisch untersucht hatte, und sage ich auch diesem Herrn für deren freundliche Ueberlassung meinen besten Dank.

<sup>1)</sup> Arch. für Ophthalmol. (*Graefe*) 1864.

### A. Neoplasmen des Peritoneums.

**Fall I. L., Marie, 41jähr. Fleischhauersgattin, aufgenommen in die chirurg. Klinik des Herrn Prof. Gussenbauer am 8./V. 1888.**

*Anamnese:* Patientin gibt an, seit etwa 4½ Monaten Schmerzen in der Nabelgegend zu haben und habe sie damals auch das Auftreten einer etwa nussgrossen, weichen, auf Druck schmerzhaften Geschwulst in dieser Gegend bemerkt. Zugleich stellte sich zeitweises Aufstossen und Erbrechen, retardierter Stuhl und Unregelmässigkeit der Menstruation ein. Ein damals consultierter Arzt constatirte einen Nabelbruch. Anfang April 1888 wurde eine Unterleibsgeschwulst nachgewiesen. Rasches Anwachsen des Unterleibes in den nächsten Wochen, Verschlimmerung des Allgemeinbefindens und beginnende Athemnot veranlassten sie, die Hülfe des Krankenhauses aufzusuchen. Ihr früher guter Appetit lag in der letzten Zeit vollständig darnieder und konnte sie nur mehr flüssige Nahrung geniessen. *Fieber soll nie vorhanden gewesen sein.*

*Status.* Im Abdomen ein in geringem Grade seitlich verschiebbarer Tumor des Unterleibes, dessen Grenzen etwa 10 cm oberhalb des Nabels beginnend von hier nach links und rechts gegen die Spina ant. super. ilei etwa 25 cm weit ziehen und sich von da gegen das Lig. Poupartii wenden. Bauchdecken stark gespannt, ödematös, subcutane Venen erweitert. In der Bauchhöhle freie Flüssigkeit nachzuweisen. Umfang des Abdomens in Nabelhöhe 126 cm. Bei der *Probeincision* am 8./V. stiess man zunächst auf eine am Nabel und ein Stück oberhalb derselben mit den Bauchdecken verwachsene Geschwulst. Nach Durchtrennung des Peritoneums ober- und unterhalb derselben entleerte sich eine grosse Menge einer stark hämorrhagischen Flüssigkeit, und bemerkte man nun das Peritoneum mit zahlreichen hirschkorngrossen, weisslichen Knötchen bedeckt und Magen und Netz an die mit den Bauchdecken verwachsene Geschwulst herangezogen.

Schluss der Bauchwunde.

Am 10./V. unter Zeichen zunehmender Herzschwäche *Exitus*.

*Klinische Diagnose:* Inoperables, mutmasslich primäres Carcinom des Peritoneums.

*Section* am 11./V. 88.

*Patholog.-anat. Diagnose:* *Endothelioma carcinomatodes peritonei praecipue omentis maioris.*

Laparotomia probatoria.

Myoma uteri.

„Unterleib voluminös ausgedehnt, enthält circa 1 l trübes mit Blut gemischtes Serum. Das *parietale* und *viscerale Peritoneum* mit theils nur miliaren, theils bis nussgrossen, vielfach confluierenden Knoten einer sehr weichen, weisslichen Aftermasse bedeckt. Besonders reichlich ist die Aftermasse im *grossen Netze*, so dass dasselbe in einen flachen, quer durch die Bauchhöhle verlaufenden Tumor umgewandelt erscheint, der, bis vierfingerdick, von ältern und frischem Blutungs-herden und schleimig erweichten Stellen durchsetzt war. Vielfach trägt dieser Tumor an seiner Oberfläche knollige, halbkugelige, bis über kirschkerngrosse Vorwölbungen, die sich auf Durchschnitten von einer breiigen Masse erfüllt erweisen, vielfach auch bis erbsengrosse napfartige, glattrandige Vertiefungen. Oberfläche des Tumors sonst im allgemeinen glatt, lässt jedoch stellenweise eine feine, weissliche Felderung erkennen.



Die peritoneale Auskleidung der wallnussgrossen Nabelhernie wie das übrige Peritoneum von Aftermasse bedeckt.

Die *abdominalen Lymphdrüsen* nicht vergrössert, frei von Geschwulstmasse.

*Nirgends ist ein sonstiger Primärtumor oder eine als Metastase anzusehende Geschwulstbildung nachzuweisen.*

Zur *mikroskopischen Untersuchung* gelangten Stücke von verschiedenen Stellen des pariet. Peritoneums mit kleinen Knötchen, vom Mesenterium und vom grossen Netze.

Das mikroskopische Bild im Uebersichtspräparate ist, je nach der Oertlichkeit, ein etwas verschiedenes. Am weitesten entwickelt erscheint der Prozess im grossen Netze, doch zeigen auch Präparate von diesem in ihren peripheren Theilen vielfach Bilder, die als Anfangsstadien aufgefasst werden müssen. In den vorgerückteren Parteen präsentiert sich die Geschwulst als aus grossen Zellhaufen bestehend, die durch mehr weniger reichliche bindegewebige Zwischensubstanz von einander getrennt sind. Auch hier lässt sich indes leicht die Entstehung dieser grossen Haufen aus kleineren alveolären und schlauchförmigen, mit exquisit epithelähnlichen Zellen ganz oder teilweise erfüllten Räumen erkennen. Die jüngeren Parteen zeigen Hohlräume, die mit einer Schicht platter Zellen bis zu einer mehrfachen Schicht sehr verschiedenartig gestalteter, oft ausgesprochen cylinderförmiger Zellen ausgekleidet sind. Zwischen diesen beiden Formen finden sich die mannigfachsten Uebergangsbilder. Ausserdem treten hier vielfach Zellschläuche mit deutlichem Lumen auf, deren zelliger Wandbelag gleichfalls zwischen einer einfachen Schichte platter Zellen bis zu mehreren Lagen, häufig schön cylindrischer Zellen variiert und ebenfalls vielfache Uebergangsbilder zwischen diesen beiden Extremen zeigt.

Im bindegewebigen Gerüste fallen vielfach Räume auf, die mit einer faserigen oder feinkörnigen, mit Hämatoxylin blau tingierten Masse erfüllt sind und die von einer einfachen Lage platter, exquisit endothelartig aussehender, an einzelnen Stellen etwas vergrösserter Zellen begrenzt sind. Diese Räume sind in ihrem Verlaufe häufig kolbig aufgetrieben und enthalten, wie sich dies bei Verfolgung ihres Verlaufes durch grössere Strecken an Serienschnitten feststellen lässt, in ihrem Lumen neben der erwähnten Masse niemals rothe Blutkörperchen oder Reste von solchen, während in ihrer Umgebung verlaufende capillare Gefässe vielfach gut erhaltenes Blut zeigen. An einer Stelle fand sich ein in einem Schnitte ziemlich weit zu verfolgendes Gefäss, das an dem einen Ende ein ziemlich enges Lumen und einen einfachen Wandbelag sehr platter Zellen zeigte. In seinem Verlaufe erweitert sich das

Lumen, die Zellen nehmen, namentlich im Dickendurchmesser an Grösse zu und an der Stelle der grössten Weite finden sich im Lumen Zellen, welche dieselbe Form wie die Geschwulstzellen zeigen.

An anderen Stellen ist noch eine zweite Art der Entstehung von Geschwulstzellen zu sehen. Man bemerkt hier verschieden lange, in ihrer Verlaufsrichtung dem Faserverlauf des Bindegewebes folgend, Zellstränge, deren zellige Elemente bald unregelmässig gelagert ein mehrreihiges Band darstellen, bald perlschnurartig in einfacher Reihe hintereinanderliegen, oft nur zu zweien oder dreien. Bei diesen letzteren Strängen ist das Protoplasma der einzelnen Zellen oft nicht deutlich geschieden; die an den Enden des Stranges liegenden Zellen zeigen meist ein spindliges Auslaufen ihres Protoplasmaleibes. Als Jugendformen dieser Zellstränge lassen sich im umliegenden Bindegewebe Zellen erkennen, die, einzeln zwischen den Fibrillenbündeln in den Saftspalten liegend, alle Uebergänge von den einfachen Saftspaltenendothelien bis zu den Zellelementen zeigen, die wir in den beschriebenen Strängen finden.

Was die *Geschwulstzellen* anbetrifft, so schwanken dieselben in Form und Grösse in sehr weiten Grenzen, doch zeichnen sich alle, mit Ausnahme der später zu erwähnenden Riesenzellen, durch ihre ungemein grosse Aehnlichkeit mit echten Epithelien aus. Die Kerne sind verhältnismässig gross, haben ein oder auch zwei deutliche Kernkörperchen und zeigen vielfach Mitosen. Am zahlreichsten sind, namentlich in den weiter ausgebildeten Geschwulstpartien, ziemlich kleine kubische oder polygonale Zellen mit einem Durchmesser 5—7  $\mu$ . Ihre Kerne sind rund oder oval, 4—5  $\mu$  lang, gut tingierbar. Cylindrische Zellformen sind gleichfalls sehr häufig, namentlich in den Zellschläuchen mit mehrschichtigem Belage und in den peripheren Schichten älterer grosser Geschwulstalveolen. Die Grösse ihres Zelleibes beträgt im Mittel 15:6  $\mu$ , die ihrer Kerne 7:5  $\mu$ .

In Zellschläuchen jüngerer Formation und besonders auch in kleinen Alveolen, mit zum Teil nur einschichtigem Wandbelage, finden sich die oben bereits erwähnten platten Zellen. Ihr im Mittel 15:5  $\mu$  grosser Zelleib läuft nach beiden Enden in je einen feinen Protoplasmafaden aus, der mit dem umliegenden Bindegewebe in Verbindung zu stehen scheint. Der Kern (8:3  $\mu$ ) ist auffallend gross und dunkel gefärbt.

Unter den Zellformationen fallen sowol durch ihre Gestalt wie Grösse eigentümliche Zellen auf, die teilweise vereinzelt unter den übrigen Geschwulstzellen, z. T. auch in Haufen beieinander liegen (Fig. 7 und 8). Es sind dies scharf contourierte Zellen, die

zum Teil nur einen sehr grossen, zum Teil auch sehr zahlreiche, verschieden grosse, gekörnte, stark färbbare Kerne enthalten. Ihre Form ist eine unregelmässig platte, bei einer durchschnittlichen Dicke von  $14 \mu$ . Die Grösse der Zellen und Kerne ist eine sehr verschiedene, sie schwankt zwischen  $30-90 \mu$  Längendurchmesser der Zellen und  $8-70 \mu$  Längsdurchmesser der Kerne.

Das *Oberflächenendothel* des Peritoneums ist nur an wenigen Stellen erhalten und verhält sich daselbst vollständig ruhig. Zu erwähnen ist ferner, dass an den Stellen, wo die Geschwulstmasse nahe bis an die Peritonealoberfläche herantritt, doch noch immer zwischen dieser und den Geschwulstzellen eine Lage Bindegewebe sich befindet.

Das *subperitoneale Bindegewebe* ist überall mässig stark vermehrt, am grossen Netze erreicht es eine Dicke von gut 1 mm.

Das zwischen den Zellnestern befindliche *Geschwulststroma* ist ein kernarmes fibrilläres Bindegewebe, stellenweise etwas schleimig degeneriert. Es ist der Träger der, entsprechend der Oertlichkeit, zahlreichen Gefässe und ist vielfach zwischen den die grossen Haufen von Geschwulstzellen zusammensetzenden kleinern Alveolen auf wenige Fasern reduciert. An einzelnen Stellen erscheint es zu papillenähnlichen Bildungen ausgewachsen mit einem Belage von Zellen namentlich cylindrischer Form, in das Lumen grosser Alveolen vorragend.

Die zahlreichen *Blutgefässe* zeigen nirgends Wucherungsvorgänge ihrer Wandung.

*Regressive Veränderungen* sind nur in geringem Maasse vorhanden Abgesehen von der erwähnten teilweisen geringgradigen schleimigen Metamorphose des bindegewebigen Gerüsts finden sich in demselben spärliche Hämatoidinkörner, teils intra-, teils extracellulär gelagert. Die Geschwulstzellen zeigen in einzelnen grossen Haufen im Centrum Coagulationsnekrose; ziemlich häufig findet sich sowol in ihnen wie auch in dem bindegewebigen Gerüste stark färbbare, concentrisch geschichtete Kalkconcremente.

Von *entsündlichen Erscheinungen* ist stellenweise an der Oberfläche des Peritoneums eine geringe Fibrinauflagerung, im Gewebe mehrfach kleinzellige Infiltration zu constatieren, doch erreichen diese Erscheinungen nirgends höhere Grade.

Nach vorstehender Schilderung des mikroskopischen Befundes sind als *Ausgangspunkt der Geschwulstbildung die Endothelien der Lymphgefässe* zu bezeichnen mit, quantitativ sehr zurücktretender, *gleichzeitiger Beteiligung der Endothelien der Saftspalten.*

Mit Sicherheit *auszuschliessen* ist als *Ausgangspunkt* das *Oberflächenendothel des Peritoneums* und die *Wandelemente der Blutgefässe*.

Die Bindegewebsproduction, sowie die entzündlichen Erscheinungen sind wenig ausgesprochen und zeigen die Geschwulstelemente nur geringe Tendenz zu regressiver Metamorphose.

**Fall II.** L., Johann, 42jähr. Beamter, aufgenommen auf die chirurg. Klinik des Herrn Prof. Gussenbauer Ende Juni 1888.

*Anamnese:* Pat. gibt an, in seiner Jugend häufig an Husten gelitten zu haben. Den Beginn seiner jetzigen Unterleibsleiden führt er auf ein vor acht Jahren erlittenes Trauma (Stoss auf den Unterleib) zurück. Im Anschlusse hieran hätten sich heftige Schmerzen im linken Hypogastrium, hartnäckige Obstipation, zeitweiliges Erbrechen, eine Anschwellung des Unterleibes und Fieber eingestellt. Nach mehrwöchentlicher Dauer besserten sich diese Zustände, wiederholten sich aber im nächsten und jedem folgenden Jahre, wobei die Anschwellung des Unterleibes bei jeder neuen Attaque einen höheren Grad als bei der vorhergehenden erreichte. In den letzten Jahren erfolgte eine Rückkehr zur Norm nicht mehr. In der zwischen den Exacerbationen liegenden Zeit fühlte sich Pat. ziemlich wohl.

*Status.* Unterleib stark aufgetrieben, freie Flüssigkeit nachweisbar, im l. Hypogastr. ein leicht beweglicher Tumor. Punction des Unterleibes am 30./VI. liefert 10 l leicht getrübt, gelblichgrüner Flüssigkeit, in deren Sediment lymphoide und grössere Zellen enthalten waren. Am 6./VII. *exitus letalis*, nachdem in den letzten Tagen stetes Erbrechen selbst flüssiger Nahrung, anhaltender Singultus und *mässige Temperatursteigerung* vorhanden gewesen war. Auch eine neuerliche Zunahme des Bauchumfanges nach der Punction konnte constatirt werden.

*Klinische Diagnose:* Unterleibstumor, wahrscheinlich tuberculöser Natur.

*Section* am 7./VII. 1888.

*Pathologisch-anatomische Diagnose:* *Endothelioma carcinomatodes peritonei primarium.*

*Endothelioma secd. glandul. lymphat.*

Hydrops ascites.

Tuberculosis obsol. apic. pulm.

„Unterleib etwas gespannt, in seiner Höhle etwa 1 l leicht getrübt Serum. Das *grosse Netz* durch Einlagerung einer reichlichen, ziemlich derben, höckerigen, von gallertartiger Flüssigkeit durchtränkten Aftermasse bis zu 4 cm verdickt, nach abwärts gezogen und im kleinen Becken mit dem Peritoneum des Cavum Douglasi ziemlich fest verwachsen. Auch mit der vordern Bauchwand ist das zu einer dicken Platte umgewandelte Netz durch zartere, stumpf lösbare Bindegewebsadhäsionen verbunden. Von den Unterleibsorganen lässt es sich frei abheben.

*Periton. pariet.* verdickt und stellenweise, besonders an der untern Fläche des Zwerchfelles mit reichlichen, dichtstehenden, zum Teil confluierenden Knoten einer weissen, ziemlich festen Aftermasse bedeckt. Die *Darmserosa* mit zahlreichen, bis erbsengrossen, höckerigen Knoten derber weisser Aftermasse besetzt.

Die *Lymphdrüsen des Plexus iliacus ext. d. et sin.* vergrössert und von derber Aftermasse durchsetzt.“

Zur *mikroskopischen Untersuchung* gelangten Stücke von den verschiedensten Stellen des parietalen Peritoneums und des grossen Netzes.

Bei oberflächlicherer Betrachtung vorgeschrittener Geschwulstpartien mit mittlerer Vergrösserung erhält man den Eindruck eines gelatinösen Adenocarcinoms. Je nach der Schnittrichtung sehr verschieden gestaltete schlauchförmige Bildungen mit fast überall sehr deutlich ausgesprochenem Lumen zeigen einen meist mehrschichtigen Belag grosser, sehr epithelähnlicher Zellen, welche in den peripheren Schichten ziemlich regelmässig angeordnet und von cylindrischer oder kubischer Form sind, während die mehr nach dem Centrum zu befindlichen Zelllagen eine weniger regelmässige Anordnung und mehr polygonale Formen aufweisen. Diese Zellschläuche sind nicht überall gegen das umgebende schleimige Grundgewebe scharf abgegrenzt und verlieren sich die Geschwulstzellen an diesen Stellen allmählich in Form von Ausbuchtungen in das angrenzende Grundgewebe, so dass man den Eindruck erhält, hier habe das Neoplasma die ursprünglich vorhanden gewesene schleimig bindegewebige Begrenzung durchbrochen, um nun schrankenlos in die Umgebung vorzudringen. Im Lumen der Schläuche finden sich ausser lose liegenden vereinzelt Neoplasmazellen kleine einkernige Zellen von Grösse und Form von Lymphocyten, sowie Leucocyten mit deutlich gelappten Kernen, ausserdem eine feinkörnige, mit den angewandten Farbstoffen gut färbare Gerinnungsmasse vom Aussehen geronnener Lymphe. Auch in diesen vorgeschritteneren Geschwulstpartien fallen vielfach Hohlräume auf, die als Inhalt die gleiche Gerinnungsmasse sowie Zellen von Form und Grösse der Lymphkörperchen, z. T. in gequollenem Zustande und Leucocyten mit gelappten Kernen, nirgends aber rothe Blutkörperchen oder Reste von solchen zeigen. Begrenzt sind diese Hohlräume von einer einfachen Lage sehr platter Zellen mit relativ grossem Kerne und schmalem, spindlig zulaufendem Protoplasmaceume — zweifellos dilatierte Lymphgefässe mit noch unverändertem Endothel.

An andern Stellen, die anscheinend jüngere Stadien der Geschwulstbildung darstellen, zeigen die Zellschläuche neben Formen, wie sie weiter oben geschildert wurden, vielfach nur einen einschichtigen Belag von platt kubischen bis zu ganz platten Zellen, die normalen Endothelien gegenüber nur eine geringfügige Vergrösserung ihres Kernes und eine etwas stärkere Vergrösserung ihres Protoplasmaleibes aufweisen. (Fig. 5.) Auch hier sieht man des weiteren allenthalben dieselben Hohlräume, wie sie schon weiter oben beschrieben wurden, die von einer vollständig ruhig sich verhaltenden Endothellage ausgekleidet sind und finden

sich in einem Schnitte vielfach alle denkbaren Uebergangsstadien von diesen mit noch nicht vergrösserten Endothelzellen ausgekleideten Hohlräumen zu Schläuchen mit den geschichteten platten bis platt kubischen Zellen als Wandbelag. Auch an einem und demselben Zellschlauche lassen sich mehrfach direkt solche Uebergänge beobachten, in dem die eine oder andere Stelle des Wandbelags durch platte, noch ziemlich kleine Zellen dargestellt wird, die unverkennbar an Gefässendothelien erinnern, während an andern Stellen der Wand eine einfache Lage kubischer oder auch eine mehrfache Lage cylindrischer resp. polygonaler Zellen sich findet.

Die *Zellform und -grösse* ist eine schwankende. In den älteren Geschwulstpartien überwiegen in den peripheren Schichten cylindrische Formen von 8–12  $\mu$  breiten, 24  $\mu$  im Mittel langen Protoplasmaleibern, die meist scharf contouriert sind. Ihre Kerne sind gut färbbar, mit grossen Kernkörperchen versehen und schwanken in ihrem Längsdurchmesser von 8–14  $\mu$  zu 7  $\mu$  durchschnittlicher Breite. Die centralen Zelllagen, sowie die ins umliegende Gewebe eingebrochenen Zellen zeigen mehr polygonale Formen von etwa 15  $\mu$  grösstem Durchmesser mit hellem, ovalem, bläschenförmigem Kerne von 12:8  $\mu$  Grösse. Im allgemeinen sind diese polygonalen Zellen scharf contouriert, vielfach jedoch ist eine deutliche Abgrenzung des Protoplasmaleibes nebeneinanderliegender Zellen nicht zu sehen, so dass auf diese Weise grosse, polynucleäre Zellformen sich darstellen; diese Zellen erreichen jedoch weder eine solche Grösse noch eine solche Zahl wie im Falle I. Die platten Zellen endlich und die Uebergangsformen von ihnen zu normalen Endothelien sind ausgezeichnet durch ihren relativ sehr grossen, lang-ovalen bis spindelförmigen Kern (7–14  $\mu$  Länge bei den grössten) und ihren schmalen, oft an den Enden in einen feinen Ausläufer sich verjüngenden Protoplasmasaum. Die Ausläufer benachbarter Zellen stehen miteinander in Verbindung, eine Abgrenzung der Protoplasmaleiber ist bei Anwendung der gewöhnlichen Färbemittel nicht zu constatieren.

Die *Grundsubstanz* wird durch ein vielfach schleimig verändertes fibrilläres Bindegewebe dargestellt, dass keine sehr auffallende Vermehrung zeigt und Träger der sehr zahlreichen, oft ungemein weiten *Gefässe* ist. Die Wandelemente der Blutgefässe zeigen nirgends Proliferationsvorgänge.

Von dem *Oberflächenendothel* des Peritoneums ist an den meisten Stellen nichts zu sehen. An wenigen Stellen findet sich eine einfache Lage platter Zellen an der Oberfläche, ganz ver-

einzelte eine 3—4schichtige Lage von Zellen, die den Eindruck gewucherter Oberflächenendothelien erwecken, doch steht diese Zellenlage nirgends mit den tiefer liegenden Neoplas mazellen in Verbindung, sondern diese sind von der Oberfläche allenthalben noch durch eine mehr minder dicke Lage von Grundsubstanz getrennt.

Von *entzündlichen Erscheinungen* finden sich hie und da an der Oberfläche fibrinöse Gerinnungsmassen in dünner Schicht, in der Grundsubstanz vielfach kleinzellige Infiltration, jedoch ohne dass die Letztere höhere Grade erreicht, als wie sie ganz gewöhnlich auch bei anderen Tumoren z. B. Carcinomen angetroffen wird.

Unter den Geschwulstzellen, namentlich in älteren Partien, fallen noch eigentümliche Gebilde auf. Es sind dies scharf contourierte helle Körper, die wie von einem feinen Staube und etwas grösseren, aber noch immer sehr feinen, meist in radiär gestellten Reihen angeordneten Körnern erfüllt sind, welche sich mit den angewandten Farbstoffen stark färben. Die grössten dieser Gebilde zeigen keine Spur eines Kernes mehr und haben eine Grösse von 30:40  $\mu$ . Etwas kleinere zeigen noch einen schmalen excentrisch gelagerten Kern und einen feinen, dem Kern anliegenden, gleichfalls excentrisch gelagerten Protoplasmasaum, während der Rest von einer homogenen Masse, die vielfach den erwähnten Staub enthält, dargestellt wird. Diese Zellen haben die bekannte Siegelringform und gleichen am meisten grossen Fettzellen. Die den Kern und das Protoplasma peripher drängende Masse färbt sich mit Pikrinsäure-Säurefuchsin stark gelb, Hämatoxylin sowie Jodlösung färben sie nicht oder nur ganz schwach. Als Jugendformen dieser Zellen sieht man polygonale Geschwulstzellen, deren Kern wenig excentrisch gelagert ist und in deren Protoplasma sich ein heller, glänzender, stark lichtbrechender Tropfen befindet. Diese Zellen stellen wohl ohne Zweifel Degenerationsformen dar, die in das Gebiet der colloiden Degeneration gehören. Von sonstigen *regressiven Metamorphosen* ist noch die bereits geschilderte schleimige Degeneration des bindegewebigen Gerüsts zu erwähnen.

Die neoplastisch infiltrierten *Lymphdrüsen* waren leider nicht aufgehoben worden.

Nach obigem Befunde sind als *Ausgangspunkt* der Neubildung mit Sicherheit die *Endothelien der Lymphgefässe* anzusprechen. Für eine Beteiligung der Saftspaltenendothelien waren genügende Anhaltspunkte in diesem Falle nicht zu erheben. *Ausgeschlossen als Ausgangspunkt* für die Wucherung können mit Bestimmtheit die *Wandelemente der Blutgefässe* werden, mit Wahrscheinlichkeit das *Oberflächenendothel des Peritoneums*.

Die Bindegewebsproduction ist eine wenig bedeutende, die entzündlichen Erscheinungen erreichen keinen höheren Grad, wie sie nicht auch sehr häufig bei andern Neoplasmen getroffen werden. Das bindegewebige Gerüst sowie die Geschwulstzellen zeigen grosse Neigung zu schleimiger resp. colloider Degeneration.

**Fall III.** *Z., Frans*, 58jähr. Tagelöhner, aufgenommen auf die interne Klinik des Herrn Reg.-Rates Prof. *Fröbner* am 20./VI. 1889.

*Anamnese:* Pat. giebt an, seit 14 Tagen eine Vorwölbung in der Magen-gegend bemerkt zu haben. Seit dieser Zeit leide er an häufigem Aufstossen, Verstopfung und Schmerzen in der Leisten-gegend, wo er übrigens seit 37 Jahren beiderseits einen Bruch habe.

*Status:* Unterleib unregelmässig vorgewölbt, besonders im linken Hypogastrium, woselbst, oberhalb des dort befindlichen Leistenbruches, eine stärkere Vorrangung, entsprechend einem hier tastbaren, beweglichen Tumor. Knapp oberhalb dieser Geschwulst eine zweite sehr deutlich, andere undeutlich zu fühlen. In Rückenlage eine bis zu den Spinae antt. supp. reichende Flüssigkeitsansammlung. Magen stark ausgedehnt, Leber nicht tastbar, percutorisch nicht vergrössert. Leibesumfang in Nabelhöhe 88, 75 cm. Im weitem Verlaufe neben der nur schwer zu behobenden Obstipation öfteres Erbrechen. Rasches Wachstum der Geschwulst im Unterleibe, so dass einige Tage vor dem Tode im l. Hypogastrium ein ausgedehnter derber, höckeriger Tumor nachzuweisen war, der sich gegen die linke Weichengegend fortsetzte und nach unten und aussen scharf begrenzt war, während er sich nach den andern Richtungen hin allmählig verlor. Ausserdem waren unbestimmte Resistenzen in der l. Bauchhälfte und ein haselnussgrosser Knoten, mit darüber verschiebbarer Haut, in der Mitte zwischen Schwertfortsatz und Nabel tastbar geworden. Am 10./VII. *exitus* nach länger dauerndem Collaps und nachdem in den letzten Tagen sich noch eine Thrombose der Vena femor. sin. und eine Embolie der Art. fossae Sylvii dextrae eingestellt hatten.

*Mässiges Fieber bestand nur in den letzten Tagen.*

*Klin. Diagnose:* Carcinoma glandul. lymphat. abdom. et peritonei.  
Emphysema pulmonum.

Thrombosis venae femor. sin.

Embolia arter. fossae Sylvii dextrae.

*Section* am 11./VII. 1889.

*Pathol.-anat. Diagnose:* Endothelioma peritonei. Endothelioma secund. hepatis.

Morbus Brighti chron.

Endocarditis recens ad valv. bicuspid.

Embolia arter. fossae Sylvii dextrae subsequente encephalomalacia.

Infarctus anaemici renum.

Thrombosis marant. venae iliacaе communis sin.

Emphysema pulmonum.

Tuberculosis obsoleta apicum pulmonum.



„In der Bauchhöhle  $\frac{1}{2}$  l rötliches Serum. Das *Peritoneum* durchwegs verdickt, sowohl an seinem visceralen als parietalen Blatte mit sehr derben, teils knoten-, teils flächenhaften weisslichen Neoplasmanmassen bedeckt, die von der Schnittfläche einen weisslichen Saft abstreifen lassen. Das *grosse Netz* besonders reichlich von dieser Aftermasse durchsetzt, so dass es eine fast mannskopfgrosse Geschwulst bildet. Die Aftermasse sowohl am hintern Rande der Leber als auch im Bereiche des Hilus vom Peritoneum aus in das Leberparenchym hineingewachsen, umscheidet den *Ductus cysticus* und *hepaticus*, sowie die *Gallenblase*. Ausserdem in der gewöhnlich grossen blassen *Leber* einzelne, zum Teile oberflächlich gelagerte und dann mit einer centralen Einziehung versehene, weissliche Neoplasmanknoten. Diese centrale Einziehung, ganz analog einem sogenannten Krebsnabel, auch an grösseren Knoten des pariet. und viscer. Peritoneums zu sehen. Auch in die etwas vergrösserte *Milz* ein Eindringen der Aftermasse vom Hilus aus zu bemerken.

Die *mikroskopische Untersuchung* wurde an zahlreichen Stellen des grossen Netztumors, der Darmserosa, des Mesenteriums, des parietalen Peritoneums, der Aftermasse der Leber, der Gallenblase und der Milz vorgenommen.

Am weitesten vorgeschritten erweist sich das Neoplasma im grossen Netze und stellt sich daselbst in Form grosser Haufen regellos gelagerter Zellen dar, zwischen welchen hie und da noch ein dünnes Bündel Grundsubstanz erhalten ist. Vielfach lässt sich die Entstehung dieser grossen Haufen aus kleineren, runden oder länglichen, zum Teil ganz, zum Teil nur an der Peripherie mit Zellen erfüllten Räumen erkennen. Daneben sind auch hier zahlreiche, meist mit mehr- aber auch einschichtigem Wandbelage und deutlichem Lumen versehene schlauchförmige Bildungen vorhanden. In anscheinend jüngeren Geschwulstpartien überwiegen weitaus diese Zellschläuche mit einem meist einschichtigen Belage hoher Cylinderzellen. Hier, und namentlich an Stellen, die kleinen Knötchen des Peritoneums entsprechen, finden sich sehr häufig auch Schläuche mit einschichtigem Belage kubischer bis ganz platter Zellen. Sehr häufig besteht in einem und demselben Schlauche auch der Wandbelag an manchen Stellen aus mehreren Schichten grosser cylindrischer oder polygonaler Zellen, während an andern Stellen in allmähligem Übergange nur eine Schichte kubischer, an andern Stellen endlich eine Lage ganz platter Zellen, fast ohne einen Protoplasmaleib, sich finden, die sich von normalen Endothelien in nichts unterscheiden.

Ausser diesem Bildungsmodus der Geschwulstelemente aus Hohlräumen mit einem Belage platter, exquisit endothelartiger Zellen, lässt sich an vielen Stellen, besonders am Peritonealüberzuge des Zwerchfelles, noch eine zweite Entstehungsart aus den Endothelien der Saftspalten erkennen, in der Art und Weise, wie es bei Fall I

eingehender geschildert wurde. Auch hier finden sich wie dort die manigfachsten Übergangsbilder von unveränderten Saftspaltenzellen zu den ausgebildeten Geschwulstzellen.

In den Geschwulstalveolen und -schläuchen mit Lumen finden sich ausser einzelnen lose liegenden Neoplas mazellen, Zellen vom Aussehen der verschiedenen Leucocytenformen und manchmal auch feinkörnige Gerinnungsmassen. In manchen Alveolen mit gut erhaltenen, nicht veränderten Cylinderzellen als Wandbelag sieht man im Lumen eine fadenförmig angeordnete, mit Hämatoxylin stark tingierte Masse (diese Form ist wohl Effekt der Härtingsflüssigkeit), die den Eindruck eines schleimigen Secretionsproduktes der Zellen macht.

Allenthalben endlich sind zahlreiche, stark dilatierte Lymphgefässe mit vollständig ruhigem Endothel zu sehen, welche in ihrem Lumen eine vollständig der oben beschriebenen feinkörnigen Gerinnungsmasse gleichsehende Substanz, ausserdem zahlreiche Leucocyten, an einigen wenigen Stellen auch Geschwulstzellen enthalten, welche letztere bei dem vollständig ruhigen Endothel nicht an Ort und Stelle entstanden sein können, sondern eingeschwemmt resp. vorgeschoben sein müssen.

Die *Zellform und -grösse* ist eine schwankende. Am zahlreichsten sind ziemlich grosse Zellen von hoher cylindrischer Form (30 : 13  $\mu$  im Mittel). Ihr Protoplasma ist fast überall scharf contourniert. Ihr runder oder ovaler Kern ist relativ klein (13 : 7  $\mu$ ) und gut färbbar. Diese Zellen finden sich vorwiegend in den noch nicht allzusehr vorgerückten Geschwulstpartien.

Die kubischen und mehr platten Zellen zeichnen sich durch die relative Grösse ihres Kernes aus und haben einen grössten Durchmesser von 6—11  $\mu$ , ihre Kerne einen solchen von 5—8  $\mu$ . Die polygonalen Zellformen, die namentlich in den älteren Partien sich finden, stellen plattenförmige Gebilde (zwischen 8—20  $\mu$  Durchmesser schwankend) mit grossem bläschenförmigen Kerne dar. Sehr häufig ist ihr Protoplasma nicht getrennt, so dass man hierdurch den Eindruck grosser Protoplasmaabänder mit eingestreuten Kernen erhält.

Zu diesen polygonalen Formen sind endlich noch durch ihre Grösse sich auszeichnende, teils ein-, teils mehrkernige Gebilde zu nehmen, die, wie ihre Profilansicht zeigt, verschieden gebogene Platten von einer durchschnittlichen Dicke von 11  $\mu$  darstellen. Sie sehen den in Fall I beschriebenen Riesenzellen sehr ähnlich, nur dass sie lange nicht deren Grösse erreichen. Die grössten zeigen Dimensionen von 42 : 27  $\mu$  des Protoplasmaleibes und 6—18 : 8—32  $\mu$  ihrer Kerne. Die platten Zellen und ihre Über-

gangsformen zu normalen Lymphgefäss- und Saftspaltenendothelien verhalten sich genau ebenso wie dies in den früheren Fällen beschrieben wurde.

Das *Geschwulststroma* wird durch ein fibrilläres, kernarmes, an manchen Stellen leicht schleimig degeneriertes Bindegewebe dargestellt, das sich als gegen die Norm stark vermehrt zeigt. An einzelnen Stellen ist es fast kernlos, lässt keinerlei Streifung mehr erkennen und von stärkerem Glanze und Lichtbrechungsvermögen. Zwischen den Zellnestern ist es von sehr verschiedener Mächtigkeit, in den grossen Zellhaufen ist es zwischen den, durch es getrennten kleinen Alveolen häufig auf wenige Fasern reduciert. Es ist ferner der Träger der sehr zahlreichen, oft sehr weiten und prall mit Blut erfüllten *Blutgefässe*, deren Wandelemente jedoch keinerlei Proliferationsvorgänge zeigen.

Das *Oberflächenendothel* des Peritoneums ist an manchen Stellen gut erhalten und verhält sich daselbst vollständig ruhig. An einer Stelle des grossen Netzes ist an seiner Stelle ein einschichtiger Belag von hohen Cylinderzellen auf eine kurze Strecke zu constatieren, die den Eindruck erwecken, es handle sich hier um vergrösserte Oberflächenendothelien. Sie stehen, wie an Serienschnitten nachweisbar, nirgends mit dem tiefer liegenden Neoplasmazellen im Zusammenhang, sondern es findet sich allenthalben, so auch hier stets zwischen diesen und der Oberfläche noch eine verschieden dicke Lage Bindegewebe.

Von *entzündlichen Erscheinungen* sind zu erwähnen eine stellenweise geringfügige Fibrinauflagerung auf der freien Oberfläche, sowie die häufige, ziemlich starke, kleinzellige Infiltration der Grundsubstanz. Ferner ist vielleicht noch hierher zu rechnen, die recht erhebliche Bindegewebsproduction.

Gegenüber den beiden ersten Fällen begegnet man hier sehr manigfachen und häufigen *regressiven Metamorphosen*. Die zelligen Elemente zeigen ausser der erwähnten pathologischen Schleimproduction dieselbe colloide Degeneration wie bei Fall II. In ältern Partien findet man sehr ausgedehnte Nekrosen der Geschwulstelemente, sowie Hämorrhagien in grössere Geschwulstalveolen und in die Grundsubstanz. Von der letztern ist die stellenweise schleimige und hyaline Degeneration schon angegeben, häufig findet man, vorwiegend intracellulär gelagertes, Blutpigment. Die in der makroskopischen Beschreibung erwähnten krebsnabelförmigen Einziehungen an der Oberfläche mancher Geschwulstknoten erweisen sich mikroskopisch als durch narbige Schrumpfung des Grundgewebes entstanden.

Die *secundären Neoplasmaablagerungen* in der *Leber, Milz, Gallenblasenperitoneum* zeigen denselben Bau wie der Primärtumor, nur dass sie etwas jüngere Stadien nicht oder nur selten erkennen lassen. Besonders in der *Milz* finden sich an der Grenze gegen erhaltenes Pulpagewebe zu Zellnester, welche das ursprünglich hier vorhanden gewesene Gewebe vollständig substituiert haben und in Form und Anordnung ihrer Elemente ganz den Eindruck einer Carcinometastase machen, während an andern Stellen mehr der Schlauchcharakter mit cylindrischen Zellen hervortritt. In den *Lebermetastasen* begegnen wir im allgemeinen denselben Bildern. Das Leberparenchym ist gleichfalls grösstenteils vollkommen durch Neoplasma substituiert, nur hie und da findet sich eine, meist stark pigmentierte Leberzelle oder ein erhaltener Gallengang. Auch an der Grenze gegen das erhaltene Lebergewebe zu sind keine Bilder zu finden, die geeignet wären, die Bildungsweise dieser secundären Knoten zu erschliessen. In manchen Interlobulärsepten erkennt man noch deutlich erhaltene Gallengänge und Blutgefässe, daneben finden sich Hohlräume mit einem mehrfachen Belage ziemlich platter Zellen. Ob dies aus einer Gefässembolie entstandene Neoplasmazellen sind, lässt sich nicht mit Sicherheit behaupten, ebensowenig sind jedoch Anhaltspunkte vorhanden, diese Bildung als ein prä-existentes transformiertes Lymphgefäss aufzufassen.

Als *Ausgangspunkt der Neubildung* sind hier wiederum die *Endothelien der Lymphgefässe und der Saftspalten* zu bezeichnen, während das *Oberflächenendothel des Peritoneums* und die *Wandelemente der Blutgefässe* mit Sicherheit *auszuschliessen* sind. Das subperitoneale Bindegewebe zeigt sich stark vermehrt. Entzündliche Erscheinungen, namentlich kleinzellige Infiltration, treten hier mehr hervor als in den früheren Fällen. Geschwulstzellen und Stroma zeigen eine ausgesprochene Neigung zu regressiven Veränderungen in Form colloider Degeneration der Geschwulstzellen und ausgedehnten Nekrosen mit und ohne Blutungen, ferner als schleimige und hyaline Entartung des Stromas, Pigmentation derselben und narbige Schrumpfung.

Die *Metastasen* zeigen denselben Bau wie das primäre Neoplasma, genügende Anhaltspunkte für ihre Genese sind nicht zu ermitteln.

**Fall IV. K., Anna, 73jähr. Schlossersfrau** (int. Abtheilung des Herrn Reg.-Rathes Prof. *Prübram*.)

Krankengeschichte in Verlust gerathen.

*Klinische Diagnose:*

Cirrhosis hepatis.

Tumor abdominis, verosim. carcinoma adnex. uteri?

Hydrops ascites.

Section am 20./I. 1893.

*Pathologisch-anatomische Diagnose:*

*Endothelioma lymphangiomatosum carcinomatodes peritonei.*

In der Bauchhöhle ca. 8 l einer dunkelbraunen, zähen, fadenziehenden, gallertigen Flüssigkeit. Das Peritoneum viscer. und pariet. mit bis erbsengrossen, derben, auf dem Durchschnitte weisslichen Knoten besetzt, das grosse Netz und das Mesenterium hierdurch auf 6 mm, die Darmserosa auf 3 mm verdickt. *Keine Metastasen.*

*Mikroskopisch* untersucht wurden Stücke des grossen Netzes, des Mesenteriums, der Darmserosa und zeigen die Schnitte dieser Theile alle eine ziemlich grosse Uebereinstimmung. In der stark schleimig degenerierten Grundsubstanz sieht man zahlreiche drüsenähnliche Schläuche mit einer einfachen Lage kubischer oder polygonaler, ohne Vermittelung einer Intercellularsubstanz aneinander gelagerter Zellen als Wandbelag, welche zumeist ziemlich scharf gegen das benachbarte Gewebe abgegrenzt sind. Ausserdem finden sich Schläuche mit mehreren Lagen Zellen und nur noch geringem Lumen, vollständig compacte Zellstränge und unregelmässige Zellhaufen. Diese letzteren sind zumeist nicht mehr scharf abgegrenzt, sondern verlieren sich allmählich in das umliegende Schleimgewebe. Die Schläuche mit einschichtigem Wandbelage finden sich vorzugsweise in den oberen Schichten des subperitonealen Gewebes, sind aber von der Oberfläche, mit der sie meist parallel laufen, immer noch durch eine Lage Grundsubstanz getrennt. Oefters münden sie, rechtwinklig umbiegend, frei an der Peritonealoberfläche mit engem Lumen. Sehr häufig finden sich in ihrem Verlaufe varicöse Ausbuchtungen, die ganz gewöhnlich mit etwas grösseren Zellen ausgekleidet sind, während die engeren Partien der Schläuche vielfach als Wandbelag ganz platte Zellen mit sehr geringem Protoplasmaleib aufweisen, so dass ein und derselbe Zellschlauch in seinem Verlaufe öfters alle möglichen Uebergangsbilder von ganz platten Zellen zu kubischen und noch höheren zeigt.

Die Bindegewebsbalken des grossen Netzes und des Mesenteriums sind stark verbreitet und sieht man in ihrem Centrum grosse langgestreckte Hohlräume, die von einer schleimigkörnigen, mit Hämatoxylin sich ausserordentlich intensiv färbenden Gerinnungsmasse und grossen, runden, stark gequollenen Zellen mit körnigem Protoplasma und relativ kleinem, oft excentrisch gelagertem Kerne ganz oder teilweise erfüllt sind. Begrenzt sind diese Räume von einer ein- oder stellenweise auch mehrschichtigen Lage grosser, gleichfalls etwas gequollener Zellen. An manchen Stellen erscheint

der Wandbelag abgelöst und frei im Lumen, an anderen ist der Belag continuierlich und sind, namentlich an Stellen mit engeren Lumen, die Zellen von platter Gestalt, mit geringem Protoplasmasaume und relativ grossem Kerne. Auch von diesen platten Zellen finden sich in einem solchen Hohlraume ganz allmähliche Uebergänge zu ziemlich grossen polygonalen Zellen. Die oben erwähnten hydropischen Zellen finden sich ausser in den genannten Hohlräumen auch ausserordentlich zahlreich in den Bindegewebsbalken allenthalben zerstreut. Im grossen Netze sieht man mehrfach kleine Lymphdrüsen eingelagert, die jedoch keine Besonderheiten erkennen lassen, während solche des Mesenteriums starke Dilatation der Lymphsinus und in denselben zahlreiche grössere Zellen zeigen, welche mit Sicherheit als Geschwulstzellen anzusprechen sind.

Am Darne ist der Process auf die stark verdickte Serosa beschränkt und zeigen die gut erhaltenen Drüsen der Mucosa keine Wucherung.

Die *Zellen* der drüsenähnlichen Schläuche sind zumeist kubisch oder polygonal im Mittel  $9:14 \mu$  gross, mit einem bläschenförmigen  $6-8 \mu$  grossen Kerne. Die weiter oben erwähnten unregelmässigen Zellhaufen, sowie die von ihnen ins umliegende Gewebe eingebrochenen Zellen zeigen meist polygonale Form, z. T. sind sie etwas grösser als die oben geschilderten Zellen ( $24:13 \mu$ ) mit  $7-10 \mu$  grossen ovalen Kernen. Die in den Hohlräumen der Bindegewebsbalken liegenden gequollenen Zellen schwanken in der Grösse zwischen  $10$  und  $24 \mu$ , ihre Kerne zwischen  $5$  und  $11 \mu$ . Nur die grösseren dürften wohl als aus transformierten Endothelien entstandene, gequollene Geschwulstzellen darstellen, während die kleineren wohl gequollene Lymphkörperchen, ebenso die ausserhalb der Hohlräume in den Balken liegenden als solche und Bindegewebszellen aufzufassen sein dürften.

Ausser diesen Formen finden sich unter den übrigen Geschwulstzellen zerstreut allenthalben mehrkernige Zellen in mässiger Zahl mit einem mittleren grössten Durchmesser von  $25-30 \mu$ . Ihre rundlichen oder ovalen Kerne haben einen grössten Durchmesser von  $7-9 \mu$ . Die in den dilatirten Lymphsinus der Lymphdrüsen des Mesenteriums sich findenden Zellen zeigen alle vorstehend beschriebenen Formen mit Ausnahme der gequollenen.

Die *bindegewebige Grundsubstanz* ist, wie schon erwähnt, stark schleimig entartet. Die Bindegewebsproduction ist eine sehr geringfügige, indem wohl auch die Verbreiterung der Netz- und Mesenterialbalken, sowie die Verdickung der Darmserosa im wesent-

lichen auf eine schleimig-ödematöse Quellung dieser Gewebe zurückzuführen ist.

Das *Oberflächenendothel* des Peritoneums ist grösstenteils maceriert, an einigen Stellen ist es erhalten und zeigt hier keine Wucherung.

Die Wandelemente der zahlreichen *Gefässe* verhalten sich gleichfalls ruhig. An der Oberfläche des Peritoneums findet sich vielfach Auflagerung einer dünnen Schicht Fibrin; von sonstigen *entzündlichen Erscheinungen* ist öfters kleinzellige Infiltration zu constatieren. Ausser der schon angegebenen schleimigen Degeneration des Grundgewebes und der hydropischen Quellung der Zellen ist die häufige Anwesenheit concentrisch geschichteter Kalkkörner in Haufen von Geschwulstzellen zu erwähnen.

Als *Ausgangspunkt der Neubildung* sind wiederum die *Endothelien der Lymphgefässe* zu bezeichnen; für eine Beteiligung der Saftspaltenendothelien konnten keine Anhaltspunkte erhoben werden. *Ausgeschlossen als Ausgangspunkt* können die *Wandelemente der Blutgefässe* und das *Oberflächenendothel des Peritoneums* werden. Geschwulstzellen und Stroma zeigen grosse Tendenz zu hydropischer Quellung und Verkalkung resp. schleimiger Degeneration.

**Fall V. K., Elisabeth, 54jähr. Tagelöhnerin, aufgenommen auf die Klinik des Herrn Prof. v. Jaksch am 4./II. 1894.**

Der mir in nachstehender Fassung zur Verfügung gestellte Auszug aus der Krankengeschichte lautet:

*Anamnese:* Im 3. Lebensjahre machte Patientin Masern durch, sonst war sie bisher gesund. Vor einem Jahre bemerkte sie eine Anschwellung in der Magen- gegend und litt durch 4 Wochen an Magenschmerzen. Die jetzige Erkrankung begann im August 1893 mit Stechen unter dem linken Rippenbogen. Pat. bemerkte um diese Zeit bei linker Seitenlage eine kartoffelgrosse Geschwulst an der linken Bauchseite. Schmerzen traten auf und nahmen allmählich an Intensität zu, ebenso der Bauchumfang. Seit 7 Monaten magert Patientin ab, hat keinen Appetit. Pat. hustet nicht, schwitzt wenig. Stuhl regelmässig; Menses sistieren seit 12 Jahren. Im Harne nichts abnormes.

*Status* vom 19./II. 1894.

Patientin blass, abgemagert. An den unteren Extremitäten um die Knöchel etwas Oedem. Abdomen stark aufgetrieben, deutliche Fluctuation nicht nachweisbar. Palpation ergiebt starke Spannung der Bauchdecken, links vom Nabel ein strangförmiger, bis 2 Finger breit über die Spina ant. reichenden Tumor, der in der Nabelgegend Höcker zeigt und der deutlich unter dem palpierenden Finger ballottiert. Sonst im Abdomen keine Tumoren nachzuweisen. Die Percussion ergiebt überall hoch meteoristischen Schall, nur in den seitlichen Partien etwas Dämpfung. Tumoren sind da nicht zu tasten. Indican (Jaffé) negativ. Decursus vom 5./II. 1894 bis 30./III. 1894.

7./II. Blutuntersuchung: rote Blutkörperchen 3,910,000; weisse 16,000; Fleischl. 8.4. — Harnuntersuchung: Indican neg.; Huppert neg.; Jaksch (Urobilin) posit. Eiweiss I, II, III neg. Zucker I, II neg. Aceton neg.

- 9./II. Pat. gibt stechende Schmerzen in der Gegend der Tumoren an.
- 10./II. Wegen Weichheit der Bauchdecken sind die Tumoren besser zu tasten.
- 13./II. Gynäkologische Untersuchung: kindskopfgrosser Tumor, beweglich im Epigastrium mit knolliger harter Oberfläche. Ascites. Innere Untersuchung: starre, bewegliche Retroflexio eines senil atrophischen Uterus. Adnexa frei. Beginnender Prolaps der unteren Scheidewand.
- 14./II. Expression des Magens 1 Stunde nach Aufnahme von  $\frac{3}{4}$  l Milch liefert eine reichliche Caseinflocken enthaltende Flüssigkeit, welche auf Lakmus schwach sauer reagiert. Alle anderen Proben auf HCl negativ.
- 15./II. Umfang des Abdomens in Nabelhöhe 85,8 cm; Höhe des Bauches: Proc. ensiformis — Nabel 11 cm; Proc. ensiformis — Symphyse 31,5 cm.
- 17./II. Körpergewicht 47 kg 600 gr. Ascites stärker.
- 20./II. In der Nacht grosse Schmerzen; nach 0,01 Morphium ruhiger Schlaf. Magenausspülung: neben brauner Flüssigkeit reichlich unveränderte Pflaumen.
- 21./II. Oedeme an den Füssen fortbestehend. Seit 3 Tagen kein Stuhl.
- 22./II. Umfang des Abdomens in Nabelhöhe 88,2 cm; Höhe des Bauches: Proc. xyph. — Nabel 12,4; Proc. xyph. — Symphyse 32,5 cm.
- 27./II. Magenausspülung: Spülwasser reiner als sonst.
- 4./III. Nach dem Essen Druckschmerz im Magen und Erbrechen.
- 6./III. Tumor deutlich vergrössert. Vom Tumor aus Druck nach oben und am 9./III. Atemnot in Folge dieses Druckes nach oben.
- 10./III. Hitzegefühl und starke Schmerzen im Unterleibe. Zunge trocken, sehr stark belegt. In der Nacht Erbrechen.
- 12./III. Den Tag vorher und heute grosse Schmerzen. Tumor rapid wachsend. An den Knöcheln beider Füsse leichtes Oedem.
- 13./III. Mehrtägige Stuhlverhaltung trotz Infus von Glycerin. Pat. sieht sehr verfallen aus und klagt über grosse Schwäche. Nachmittags und in der Nacht mehrmaliges Erbrechen.
- 14./III. Grosse Schmerzen. Harnuntersuchung. Eiweiss I, II, III neg, Indican ganz schwach. Huppert neg. Chloride stark posit.
- 17./III. In der Nacht hat Pat. schwarze Massen erbrochen.
- 18./III. Sehr heftige Schmerzanfälle. An der vorderen Bauchfläche deutliches peritoneales Reiben zu palpieren. Im Abdomen etwas freie Flüssigkeit. Herztöne rein.
- 19./III. Pat. hat in der Nacht gebrochen.
- 20./III. Pat. fühlt sich sehr schwach, erbricht fast alles, klagt über starken Druck auf der Brust, über Atembeschwerden. Venen an der Vorderfläche der Brust dilatirt.
- 23./III. Die Oedeme an den unteren Extremitäten reichen von den Füssen bis in die Mitte der Unterschenkel.
- 24./III. Abdomen stark aufgetrieben, zeigt deutlich grosswellige Fluctuation. In der Lebergegend bis zum Nabel herab zahlreiche derbe, knollige Tumoren tastbar. Ebenso ist der linke Leberanteil vergrössert. Im l. Hypochond. zahlreiche Tumoren tastbar. Nachmittags lautes Trachealrasseln.
- 26./III. Über dem Nabel Reibegeräusche. Percussion hinten R. vom 8., L. vom 6. Brustwirbeldorn herab Dämpfung. Hochgradige Oedeme an den Beinen, zunehmende allgemeine Schwäche. Harnuntersuchung. Blut (Heller) neg.; Huppert neg.; Aceton posit.; Acetessigsäure posit. Seitdem zunehmendes Verfallen der Pat., bis am 30./III. Exitus eintritt.



*Klinische Diagnose:*

Carcinoma ventriculi.

Carcinoma abdominis secundarium.

Hydrops ascites.

Oedema cachect. pedum.

Oedema pulmonum.

Decubitus ad os sacrum.

Section am 31./III. 1894.

*Pathologisch-anatomische Diagnose:**Endothelioma carcinomatodes peritonei.**Endothelioma secund. glandul. lymphat. regional. et hepatis.*

Hydrops ascites et hydrothorax bilateralis.

Bronchitis catarrhalis.

Marasmus universalis.

„Abdomen stark vorgewölbt, in seiner oberen Hälfte höckerig und von unregelmässig wechselnder derber Consistenz. In der Bauchhöhle etwa 2 l bräunlicher Flüssigkeit. Die Darmschlingen stark meteoristisch aufgebläht, durch massenhafte, dicht nebeneinander gelagerte Knoten einer sehr derben Aftermasse in vielfach gewundene und mit einander verbackene starre Rohre umgewandelt. Das Peritoneum allenthalben, auch im Bereiche des parietalen Blattes, verdickt, von derber Aftermasse infiltriert. Das *grosse Netz* hinaufgeschlagen, als ein bis armstarker, querverlaufender, mit dem Colon transversum zusammenhängender Wulst wahrzunehmen. *Leber* mit der Nachbarschaft teilweise fest verwachsen, ihre Kapsel sowie ihr Parenchym durchsetzt von mässig zahlreichen bis haselnussgrossen Knoten einer grauweissen, derben Aftermasse. Die Wand der *Gallenblase* gleichfalls durch Einlagerung von Aftermasse teilweise verdickt.

Die *Adnexa uteri* in die starre Aftermasse eingemauert. Das Peritoneum des *Cavum Douglasi* bis auf  $\frac{1}{2}$  cm verdickt. Die Serosa des *Magens* allenthalben dicht mit Knoten besetzt. Im Pylorusanteil die Wand des Magens durch zusammenhängende Infiltration ihrer Wandschichten bis auf  $1\frac{1}{2}$  cm verdickt, in der Schleimhaut selbst jedoch nirgends Aftermasse zu bemerken mit Ausnahme einer am oberen Rande des Pylorusanteils sitzenden kreuzergrossen seichten peptischen Ulceration, in deren Bereiche die Aftermasse stellenweise bis an den Grund des Geschwürs heranreicht. Das *Darmrohr* durchwegs durch starre Infiltration des Peritoneums mit einer derben, grauweissen Aftermasse in ein rigides Rohr verwandelt, dessen Wand bis über fingerdick ist. An der Aussenseite ist der Darm überall stark höckerig, seine Mucosa ohne Besonderheiten.

Die *regionären Lymphdrüsen* allenthalben von Aftermasse durchsetzt.

*Mikroskopisch* untersucht wurden Stücke von verschiedenen Stellen des Darmes und wurden dieselben in verschiedener Richtung zur Darmachse geschnitten.

Bei schwacher Vergrösserung sieht man den Prozess an manchen Stellen auf die seröse Ueberkleidung des Darmes beschränkt, während er an andern Stellen bis in die Submucosa reicht und daselbst das Neoplasma namentlich die äussere Muskellage vollständig substituiert hat. Von der inneren Muskellage ist meist

noch ziemlich viel erhalten und tritt hier die Neubildung in Form von die bindegewebigen Interstitien durchsetzenden Zügen auf. In vorgeschrittenen Partien zeigen sich die Geschwulstelemente in grossen Haufen beisammenliegend, dazwischen allenthalben grosse, mit Zellen ausgekleidete Hohlräume, in welchen ausser einzelnen Zellen eine nach der Härtung in Alkohol fadenartig angeordnete, mit den verschiedenen Farbstoffen sehr stark sich tingierende Masse sich findet. Stärkere Vergrösserung zeigt daselbst die Zellen meist gut erhalten, so dass die eben genannte Masse wohl kein Degenerationsproduct der Auskleidungszellen, sondern ein Secretionsproduct derselben darstellt. Diese Räume sind mit ziemlich platten bis grossen polygonalen und hohen cylindrischen Zellen ausgekleidet. Durch diese vielfachen untereinander in Verbindung stehenden Hohlräume, in die papillenartig, gleichfalls mit Zellen bekleidete Bindegewebsbalken hineinragen, welche sich bei der Durchsicht von Serienschnitten als ehemalige, jetzt durchbrochene Scheidewände der einzelnen Räume erweisen, erhält die Geschwulst an vielen Stellen ein förmlich cystisches Aussehen. Ausser diesen Hohlräumen fallen noch andere auf, die als Wandbekleidung ganz platte Zellen mit sehr geringem Protoplasmasaum tragen und in deren Lumen eine feinkörnige Gerinnungsmasse sowie einzelne kleine stark gequollene Zellen sich finden — dilatirte Lymphgefässe mit noch ruhigem Endothel. Zwischen diesen beiden Extremen finden sich nur ganz allmähliche Uebergänge, indem sich vielfach Schläuche erkennen lassen, die als Begrenzung platte Zellen tragen, die gegenüber normalen Endothelien einen etwas vergrösserten Kern und kaum vergrössertes Protoplasma zeigen, bis endlich Formen erreicht werden, die einen langovalen Kern und plattkubischen Zelleib aufweisen. Auch an einem und demselben Schlauche wird die Begrenzung öfters an einer Stelle von noch ganz platten Zellen, an anderen von cylindrischen oder polygonalen dargestellt (Fig. 6). In dem Verlaufe und der Gestalt dieser Hohlräume lässt sich an allen Stellen, die noch nicht sehr weit vorgeschritten sind, eine ziemliche Uebereinstimmung constatieren. Es finden sich nämlich (bei Berücksichtigung der in verschiedenen Ebenen angelegten Schnitte) die Hohlräume in der obersten und tiefsten Schichte der Serosa vorwiegend der Darmaxe parallellaufend angeordnet, während in der mittleren Lage die Schläuche mehr eine hierzu senkrechte, die oberste und tiefste Lage verbindende Verlaufsrichtung zeigen.

Dieser Befund stimmt mit dem, was *R. Schulz*<sup>1)</sup> über die An-

<sup>1)</sup> Arch. d. Heilkunde, Bd. XVII, pag. 23.

ordnung der Lymphgefässe im parietalen Peritoneum angeht, vollständig überein.

Die Abgrenzung der Zellschläuche und -nester ist z. T. eine ziemlich scharfe, an anderen Orten, namentlich da, wo das Grundgewebe ein mehr schleimiges ist, verlieren sie sich ganz allmählich in die Umgebung, so dass sich da und dort in dem anscheinend noch nicht ergriffenen Grundgewebe einzeln oder zu mehreren Geschwulstzellen finden.

Ausserdem lässt ziemlich häufig sich die Entstehung von Geschwulstzellen aus den Endothelien der Saftspalten in der früher geschilderten Weise bis zu ihren ersten Anfängen verfolgen.

An einzelnen Stellen liegen Züge platter Zellen, die durch Intercellularsubstanz von einander getrennt sind, so dass hier ein sarkomähnliches Bild entsteht. Auch diese Elemente lassen ihre Entstehung aus den Endothelien der Saftspalten aufs deutlichste erkennen.

Die *zelligen Elemente* imponieren vor allem durch die Grösse ihres Zelleibes, Kernes und namentlich durch ihr auffallend grosses Kernkörperchen (manchmal auch zwei vorhanden). Am häufigsten sind polygonale Formen, deren grösster Durchmesser zwischen 14–40  $\mu$  mit 10–30  $\mu$  grösstem Kerndurchmesser schwankt. Zum Teile sind sie scharf abgegrenzt, vielfach jedoch ist das Protoplasma nicht geschieden, so dass grosse, mehrkernige, riesenzellenartige Bildungen entstehen. Dann folgen kubische und hochcylindrische Formen, welche letztere Masse von 25 : 12  $\mu$  mit 10  $\mu$  Kerndurchmesser erreichen. Die platten Zellen endlich haben einen lang ovalen, durchschnittlich 7 : 11  $\mu$  grossen Kern mit 9  $\mu$  hohem Protoplasmaleib, der gegen die benachbarten Zellen zumeist nicht deutlich abgegrenzt ist.

Das *bindegewebige Gerüst* giebt sehr verschiedene Bilder. In der Hauptmasse besteht es aus einem fibrillären, stark aufgefaserten kernarmen Bindegewebe. An vielen Stellen findet sich statt seiner ein myxomatöses Gewebe mit den bekannten, durch Ausläufer verbundenen Sternzellen. Hier finden sich vielfach eingestreut vereinzelte oder zu mehreren liegende Geschwulstzellen. Eine Entstehung derselben aus den Sternzellen, wie sie von *Volkmann*<sup>1)</sup> u. A. angegeben wird, konnte ich nicht nachweisen. An einigen Stellen ist das Bindegewebe vollständig kernlos, lässt keine Streifung mehr erkennen und färbt sich mit Eosin viel stärker als das faserige Bindegewebe, nach *v. Gieson* färbt es sich leuchtend

<sup>1)</sup> Deutsche Zeitschrift für Chirurgie. Sep.-Abz., pag. 50.

rot. (Hyaline Degeneration.) Zwischen diesen 3 Formen existieren auch Uebergänge. An einigen wenigen Stellen finden sich im Gerüste Kalkablagerungen.

Die *Vascularisation* ist eine sehr reichliche. In den Gefässen sind vielfach neben gut erhaltenem Blut Geschwulstzellen enthalten. Den directen Einbruch des Neoplasmas in ein Gefäss konnte ich allerdings nirgends beobachten. Die Wandelemente der Blutgefässe zeigen keine Proliferationsvorgänge.

Das *Oberflächenendothel* des Peritoneums ist an manchen Stellen in zusammenhängender Lage gut erhalten und zeigt keine Wucherung. An einigen wenigen Stellen finden sich an der Oberfläche kleine Zellgruppen, die vielleicht auf das Oberflächenendothel zu beziehen sind, doch stehen sie nirgends mit den tiefer liegenden Geschwulstzellenhaufen in Verbindung, sondern sind von ihnen stets durch eine Lage Grundsubstanz getrennt.

Von *entzündlichen Erscheinungen* findet sich an der Oberfläche öfters ein geringer fibrinöser Belag, im Gewebe kleinzellige Infiltration, die aber nirgends einen höheren Grad erreicht. Die Bindegewebsproduction ist eine ziemlich erhebliche.

Von *regressiven Metamorphosen* findet sich ausser der erwähnten schleimigen und hyalinen Degeneration des Stromas und Kalkablagerung in demselben, einfache Nekrose der Geschwulstzellen. Ausserdem findet sich in den Zellen öfters schleimige resp. colloide Degeneration, wie sie bei Fall II ausführlicher beschrieben wurde, deren Endproducte auch hier grosse, wie mit einem feinen Staube erfüllte Gebilde darstellen. Von den *Metastasen* in den *Lymphdrüsen* und der *Leber* stand mir leider kein Material zur Untersuchung zur Verfügung.

Als *Ausgangspunkt* der Neubildung müssen wir demnach die *Endothelien der Lymphgefässe* und der *Saftspalten* bezeichnen, während das *Oberflächenendothel des Peritoneums und die Blutgefässe als solcher auszuschliessen* sind. Geschwulstzellen und -stroma zeigen grosse Neigung zu den angegebenen regressiven Veränderungen.

**Fall VI.** P., Anna, 45 jähr. Lehrerin, aufgenommen in die chirurg. Klinik des Herrn Prof. *Wölfler* am 13./IX. 1895.

*Anamnese:* Seit einem Jahre und besonders in letzter Zeit bemerkt Pat. Abnahme des Körpergewichtes und zunehmende Appetitlosigkeit. Seit 14 Tagen Aufblähung des Leibes und Stuhlverhaltung.

*Status praesens:* Abdomen aufgetrieben, Lenden nicht ausgeweitet, Venen erweitert, Nabel nicht verstrichen. Palpation ergibt links und rechts über den Darmbein-Kämmen etwas stärkere Resistenz, doch ist die Consistenz noch überall weich und elastisch. In den Bauchdecken derbere Stränge und Knötchen, im

Abdomen kein Tumor zu fühlen. Percutorisch allerwärts tympanitischer Schall, gegen die Symphyse zu in Dämpfung übergehend.

Vaginalbefund konnte, weil *Virgo intacta*, nicht aufgenommen werden.

Vordere Wand des Rectums durch den retrodeviierten und retroponierten Uterus herabgedrängt. Vom Rectum aus palpiert erscheint das kleine Becken, eingenommen von einem Convolute bis haselnussgrosser, ziemlich fester und nicht eindrückbarer Knoten, die auch das Parametrium ausfüllen. Im letztern hie und da erbsengrosse, harte Knoten.

Im weiteren Verlaufe subjectiv starkes Druckgefühl im Leibe, Neigung zu häufigem Erbrechen.

Am 20./IX. Dämpfung in beiden Weichen zu constatieren. Dasselbst vorgenommene Punktion ergibt klare, seröse Flüssigkeit.

Am 22./IX. Erbrechen kotähnlicher Massen, starker Collaps, Puls kaum fühlbar, Temperatur subnormal (85,6°).

Am 23./IX. 8<sup>h</sup> a. m. *exitus*.

*Klinische Diagnose:*

Tumor abdominis.

*Section* am 23./IX. 1895.

*Pathologisch-anatomische Diagnose:*

*Endothelioma carcinomatodes peritonei.*

*Endothelioma secundar. hepatis et renis dextri.*

Hydrops ascites et hydrothorax bilateralis.

Myomata uteri.

Marasmus universalis.

„Im Abdomen 3—5 l gelben Serums. Das *Peritoneum* allenthalben mit dicht stehenden hirsekorn- bis linsengrossen, flachen Knötchen einer derben grauweissen Aftermasse bedeckt. Das *grosse Netz* in eine handgrosse, dicke Platte von Aftermasse umgewandelt. Die Darmschlingen sämtlich contrahiert, mit einander zu einem grossen Convolut zusammen gebacken. Die *Leber* mit der Umgebung verwachsen, entsprechend gross, in ihrem Parenchym einzelne Knoten grauweisser, derber Aftermasse eingelagert. Im oberen Pole der *rechten Niere* ein wallnussgrosser Knoten weisgrauer Aftermasse. Das *Peritoneum* des Cavum Douglasi durch Infiltration mit der Aftermasse panzerartig verdickt.“

Zur *mikroskopischen* Untersuchung gelangten Stücke des grossen Netzes, Mesenteriums, Darmes, Peritoneums, des Cavum Douglasi, mesenterialer Lymphdrüsen, sowie Knoten aus der Leber und rechten Niere. Je nach der Oertlichkeit zeigt die Neubildung ein sehr verschiedenes Bild. In dem bis auf 8 mm verdickten *grossen Netze* sieht man in einer bindegewebigen fibrillären, stellenweise sklerosierten Grundsubstanz verschieden gestaltete Stränge, Nester, Hohlräume (mit ein- und mehrschichtigem Wandbelag) von sehr epithelähnlichen, ziemlich grossen, ohne Vermittelung einer Intercellularsubstanz aneinander gelagerten Zellen. An vielen Stellen ist das bindegewebige Zwischengewebe auf wenige Fasern reduciert, an andern wieder reichlicher und enthält hier öfters zahlreiche spindelartige Zellen. Die erwähnten Hohlräume sind von sehr ver-

schiedener Grösse, enthalten in ihrem Lumen ganz gewöhnlich eine feinkörnige Gerinnungsmasse, einzelne lose Neoplas mazellen und die verschiedenen Formen von Leucocyten. Ihr Wandbelag ist ein- bis mehrschichtig, die Zellen von polygonaler, cylindrischer, kubischer und mehr platter Form. An manchen Hohlräumen ist an der einen oder andern Stelle ein einschichtiger Belag sehr platter Zellen mit ganz geringem Protoplasmasaum, welcher dann weiterhin grösser, die verschiedenen erwähnten Formen zeigende, zunächst noch in einfacher, dann auch in mehrfacher Schicht liegende Zellen aufweist. Die compacten Stränge finden sich hauptsächlich an Stellen mit faseriger Grundsubstanz und liegen hier zwischen den Fibrillenbündeln, dieselben auseinander drängend. Zum Theile stellen sie in einfacher Lage perlschnurartig hintereinander liegende Zellreihen dar, zum Theil dicke, mehrreihige Massen, die, horizontal im Schnitte getroffen, das Bild massiver Zellylinder geben. Die sie formierenden Zellen sind häufig in ihrem Protoplasma nicht von einander geschieden, so dass die schon früher geschilderten Protoplasma bänder mit eingestreuten Kernen auf dem Längsschnitte, auf dem Querschnitte grosse mehrkernige Gebilde entstehen. Die Entstehung dieser Zellenstränge lässt sich an dieser Stelle mit Sicherheit nicht bis zu den ersten Anfängen verfolgen.

Im *Darme* begegnen wir zumeist ähnlichen Bildern, die Neubildung hat hier die äussere Muskelschicht vielfach durchsetzt und reicht stellenweise in den Bindegewebsinterstitien auch schon in die innere Muskellage hinein. Unmittelbar unter der äusseren Muskellage findet man vielfach Hohlräume, die mit Geschwulstzellen mehr minder erfüllt sind und als Auskleidung ein normales Endothel zeigen. Diese Hohlräume sind zum grösseren Theile zweifellos Blutgefässe, manche machen indes den Eindruck von Lymphgefässen, wenschon ich gerne zugebe, dass unter solchen Verhältnissen die Entscheidung, was Blutgefäss, was Lymphgefäss, sehr schwierig und vielfach direct unmöglich sein kann. Die im Lumen liegenden Zellen können bei dem intacten Endothel nicht an Ort und Stelle entstanden sein, sondern müssen eingeschwemmt sein. An einer Stelle findet sich ein solcher ziemlich weiter Hohlraum, der im Lumen wenige lose liegende Geschwulstzellen enthaltend, in seinem Wandbelage Uebergangsbilder von einer Lage ganz platter Zellen bis zu mehreren Schichten polygonaler Zellen zeigt.

Im *Mesenterium* ist der Schlauchcharakter nur noch sehr wenig erhalten. Die Neubildung stellt sich hier als massive, vielfach untereinander anastomosierende Stränge polygonaler Zellen mit grossem, auffallend häufig Mitosen zeigendem Kerne dar.

Im *Peritoneum des Cavum Douglasi* sind schlauchförmige Bildungen, die dann öfters noch ziemlich platte Zellen tragen, gleichfalls nicht sehr häufig. Meist sind hier die Neoplasmazellen eng aneinandergelagert in Form von schmalen Strängen zwischen einem reichlichem Grundgewebe, welches sehr viele spindelförmige und eigentümliche lange Zellen enthält, zu sehen. Hierdurch kommt vielfach ein sehr sarkomähnliches Bild zustande. In den tiefsten Lagen, unmittelbar über der glatten, dem Rectum angehörenden Muskulatur finden sich ähnliche Zellstränge wie im Omentum, welche an dieser Stelle ihre Abkunft von Saftspaltenendothelien deutlich erkennen lassen. In die Muskulatur reicht das Neoplasma, wie auch an anderen Stellen des Darmes, vielfach in Form von Zügen hinein. Auch hier trifft man im Lumen von Blutgefässen vielfach eingeschwemmte Neoplasmazellen.

Die untersuchten *mesenterialen Lymphdrüsen* zeigen keinerlei Abweichungen von der Norm.

Die Knoten in der *Leber* zeigen das Leberparenchym fast vollständig durch Neoplasma substituiert, zwischen welchem nur noch vereinzelt Leberzellen und Gallengänge erhalten sind. Am Neoplasma imponiert vor allem das ungemein reichliche Stroma, das durch ein meist ziemlich kernreiches, stellenweise kernärmeres und etwas sklerosiertes Bindegewebe dargestellt wird. Die Zellen stellen sich in Form von strang- und schlauchförmigen Bildungen dar in ganz gleicher Weise, wie in den Peritonealtumoren. Die Schläuche zeigen bei oberflächlicher Betrachtung eine gewisse Aehnlichkeit mit Gallengängen, lassen sich aber von diesen bei genauerer Betrachtung durch ihren grösseren, helleren Kern und mehr polygonalen Protoplasmaleib meist leicht unterscheiden. Neben diesen beiden Formen treten sehr reichlich eigentümliche Zellen auf, die einen langen schmalen, an einem Ende oft leicht keulenförmig aufgetriebenen Kern und fast kein sichtbares Protoplasma besitzen. Von den gewöhnlichen Spindelzellen des Bindegewebes unterscheiden sie sich durch ihre grössere Länge (32  $\mu$  im Mittel) und den Umstand, dass sie nicht wie diese gewöhnlich an den Enden einen fibrillenartigen Fortsatz tragen. Neben diesen Zellen findet man zahlreiche kleinere, die den gewöhnlichen Spindelzellen des Bindegewebes durchaus gleichen. Zu erwähnen ist noch, dass die drei besprochenen Zellformen vielfach unmittelbar nebeneinander vorkommen, dass jedoch an manchen Stellen die eine oder andere Form bedeutend überwiegt.

Sehr häufig finden sich die im interlobulären Bindegewebe verlaufenden, namentlich grösseren Gefässe von Neoplasma thrombosiert

in der Weise, dass die Wandschichten vielfach noch deutlich zu erkennen, z. T. auch bereits von Geschwulst durchbrochen sind, während das ehemalige Lumen von den verschieden beschriebenen eng aneinander gelagerten Zellen und verschieden reichlicher Grundsubstanz eingenommen wird. Das Leberparenchym an der Grenze gegen das Neoplasma befindet sich z. T. im Zustande der Steatose, einfacher oder Pigmentatrophie. Seine Bluträume zwischen den Leberzellenbalken sind stark erweitert, die Endothelien daselbst erhalten und ruhig. In den Capillaren finden sich ausser gut erhaltenen roten Blutkörperchen, zahlreichen Leukocyten, einzeln und zusammenliegend eingeschwemmte Geschwulstzellen von den verschiedenen Formen, gleichfalls meist in der Weise, dass eine Stelle vorwiegend nur eine Zellenart zeigt. Die epithelähnlichen polygonalen Zellen zeigen öfters deutliche Kernteilungsfiguren.

Der Knoten in der *rechten Niere* zeigt ein der Lebermetastase sehr ähnliches Bild, nur dass die langen, spindelförmigen Zellen hier noch mehr überwiegen und sicher als Metastasen aufzufassende Zellschläuche wegen ihrer grossen Aehnlichkeit mit comprimierten Nierentubuli nur in geringer Zahl festgestellt werden konnten. Neoplastische Thromben in Gefässen sind häufig zu constatieren, ausserdem finden sich ausgedehnte Nekrosen von Geschwulstpartieen.

Die *Zellformen* sind kurz schon beschrieben. In den Zellschläuchen finden sich vorwiegend polygonale Formen (16:11  $\mu$ ) mit grossen, ovalen Kernen (8:6  $\mu$ ), daneben auch kubische und cylindrische. In den Strängen sind ausser durch gegenseitigen Druck abgeplatteten Zellen mit grossem ovalem Kerne, deren Protoplasma sich spindlig an den Enden verjüngt, mehr plattere Formen mit langovalem bis ganz plattem Kern vertreten. Die schon beschriebenen langen, spindelförmigen, keulenartig an den Enden aufgetriebenen Zellen finden sich am Peritoneum nur im Cavum Douglasi, ferner in den Leber- und Nierenknoten.

Die *Grundsubstanz* wird durch ein fibrilläres, an manchen Stellen leicht sclerosiertes Bindegewebe von verschiedenem Kernreichtum dargestellt.

Die *Vascularisation* ist eine sehr reichliche, doch zeigen die Blutgefässwände keine Wucherung.

Das *Oberflächenendothel* des Peritoneums ist nur an einzelnen Stellen des Mesenteriums erhalten und verhält sich daselbst ruhig, nur an einer ganz kleinen umschriebenen Stelle ist es durch eine einfache Lage Cylinderzellen ersetzt, die jedoch mit tiefer gelegenen Geschwulstzellenhaufen nicht in Verbindung stehen.

Von *entzündlichen Erscheinungen* ist die allenthalben sich an



der Oberfläche zeigende Fibrinablagerung zu erwähnen, die im Cavum Douglasi eine Dicke von etwa 0,8 mm erreicht. Ausserdem findet sich vielfach kleinzellige Infiltration, Die Oberfläche des Peritoneums wird vielfach, abgesehen von dem Fibrinbelage, durch ein mit zahlreichen neugebildeten stark dilatierten Blutgefässen versehenes Granulationsgewebe dargestellt.

Von *regressiven Ernährungsstörungen* findet sich sehr häufig colloide Degeneration der Geschwulstzellen und einfache Nekrose.

In einem von Neoplasma freien Stücke des Dünndarmes sieht man die *Lymphgefässe der Submucosa* stark dilatiert und ihre Endothelien zu kubischen resp. polygonalen Zellen gewuchert. Ob dies der Anfang einer Geschwulstbildung ist oder nur eine secundäre Lymphgefässdilatation mit Endothelwucherung darstellt, wie es von *Loeschner* beschrieben wurde, wage ich nicht zu entscheiden.

Als *Ausgangspunkt* der Neubildung sind in diesem Falle die *Endothelien der Saftspalten* und auch wohl die der *Lymphgefässe* zu bezeichnen, wenschon sich directe Uebergangsbilder von dilatierten Lymphgefässen mit ruhigem Endothel zu solchen mit deutlich gewuchertem nicht auffinden liessen. Ausserdem aber müssen an dem Aufbaue die *fibroplastischen Elemente des Bindegewebes* Anteil haben, da die starke Bindegewebsproduction, namentlich auch in den Metastasen, bei den sonstigen nicht sehr intensiven Entzündungserscheinungen, nicht zu erklären wären. Die *Metastasen* in Leber und Niere imitieren in ihrem Baue mit geringen Abweichungen den Primärtumor vollständig und *lässt sich in der Leber die Entstehung von Geschwulstzellen aus embolisch auf dem Blutwege dorthin verschleppten Zellelementen constatieren*. Die entzündlichen Erscheinungen sind nicht sehr hochgradig, desgleichen ist die Tendenz der Geschwulstelemente zu regressiven Veränderungen keine sehr grosse.

### B. Neoplasmen der Pleura.

Fall VII.<sup>1)</sup> *C., Wenzel*, 44jähr. Kutscher, moribund auf die II. int. Klinik aufgenommen.

Bei der Aufnahme wurde ein hochgradiges linksseitiges Pleuraexsudat constatirt. Nachdem die schon bei der Aufnahme vorhanden gewesenen suffocatorischen Erscheinungen im Spitale noch bedrohlicher auftreten, wurde die Punction der linken Pleurahöhle vorgenommen, bei welcher sich blutig gefärbtes Serum entleert haben soll. Während, oder kurz nach der Punction starb der Kranke.

<sup>1)</sup> Makrosk. Präparate dieses und des nächsten Falles (VIII) werden im Museum des hiesigen deutschen pathologisch-anatomischen Institutes aufbewahrt. Beide Fälle wurden von Herrn Prof. *Eppinger* seiner Zeit im Vereine der deutschen Aerzte in Prag besprochen und als aus Wucherung der Lymphgefäss-

*Klinische Diagnose:*

Haematothorax lateris sin.

Section am 15./VI. 1875.

*Pathologisch-anatomische Diagnose:**Lymphangioma pleurae cum exsud. haemorrh. lateris sin. Scirrhus glandularum, hepatis, renum et lienis.*

Compressio pulmonis sin.

„Linke Thoraxhälfte stark ausgedehnt, der linke Pleuraraum vollständig ausgefüllt von einer blutig tingierten, mit Blut- und Faserstoffgerinnsel vermengten Flüssigkeit. Das ganze *parietale linke Pleurablatt* in eine 8—15 mm dicke, derbe Schwarte umgewandelt, welche sich an der Spitze und Basis der kaum zweifaustgrossen, atelectatischen, fest gegen ihren Hilus zu angepressten Lunge auf das viscerale Blatt fortsetzt. Auf der Innenfläche der Schwarte membranartige Blutgerinnsel, nach deren Wegnahme zahlreiche stecknadelkopf- bis erbsengrosse, mit scheinbar völlig klarem Inhalte gefüllte Cystchen mit injiziertem Hof und ebensogrosse und grössere, 2—4 mm hohe, mit völlig glatten und abgestumpften Rändern versehene, schüsselartige Vertiefungen sichtbar werden. Die Basis der Letzteren ganz besonders mit Gerinnseln bedeckt und ecchymosiert. Die Schwarte zeigt eine faserige, gleichmässig geschichtete Structur mit hie und da eingelagerten höchst feinen Spalträumen. *Herzbeutel* und *mediastinales Zellgewebe* von grauweissen Massen knotig infiltriert. In den *mediastinalen, peribronchialen* und *supraclavicularen Lymphdrüsen* grauweisse Aftermasse, in der *linken Lunge* zahlreiche erbsengrosse, in der *Leber, Milz* und den *Nieren* bohngrosse Knoten derselben Aftermasse.“

*Mikroskopisch* untersucht wurden Stücke von den verschiedensten Stellen der parietalen und visceralen Pleura sowie der Lunge. Material von den Metastasen in den Lymphdrüsen, Leber, Milz und Nieren stand mir leider nicht zur Verfügung.

Die verschiedenen Stellen der Pleura geben im allgemeinen ziemlich übereinstimmende Bilder. Im einem derben, kernarmen, fibrillären Bindegewebe als Grundsubstanz, dessen Fibrillenbündel einen sehr verschiedenen Verlauf zeigen, sieht man zahlreiche Nester mit verschieden gestalteten Zellen vollständig angefüllt und Hohlräume sehr verschiedener Form, die eine ein- bis mehrfache

endothelien entstandene „Endotheliome“ bezeichnet. In der „Prager medicin. Wochenschrift“ (Jahrgang 1876 Nr. 4 und 5) erfolgte dann als „vorläufige Mitteilung“ eine kurze Beschreibung beider Fälle, indem sich Prof. *Eppinger* die eingehendere Bearbeitung für eine spätere Abhandlung vorbehielt. Eine solche ist indes nicht erfolgt, dies und der Umstand, dass *Eppingers* Mitteilung in der einschlägigen Litteratur vielfach nicht erwähnt ist, schienen mir die neuerliche etwas eingehendere Beschreibung der noch sehr gut erhaltenen Präparate zu rechtfertigen, besonders da auch hierdurch mein Material in sehr willkommener Weise ergänzt wird. Bei den klinischen Daten und teilweise auch den makroskopischen Befunden hielt ich mich an *Eppingers* Angaben, da mir erstere nicht mehr zugänglich und letztere an den Alcoholpräparaten doch nicht mehr so deutlich wahrzunehmen waren.

Lage sehr epithelähnlicher Zellen als Wandbelag tragen. Das Grundgewebe zwischen den Hohlräumen und Resten ist zumeist sehr reichlich. Die Auskleidungszellen bilden meist einen continuierlichen Belag, an manchen Stellen fehlt dieser Belag auf eine Strecke und scheinen die Zellen hier ausgefallen zu sein. Im Lumen der Hohlräume sieht man ausser einzelnen lose liegenden Geschwulstzellen und Leucocyten vielfach eine feinkörnige Gerinnungsmasse. Ausser diesen Hohlräumen sieht man an vielen Stellen noch andere, die im Lumen mit derselben Gerinnungsmasse erfüllt, als Wandbelag einen continuierlichen Saum ganz platter, von normalen Endothelien in nichts sich unterscheidenden Zellen tragen. Von diesen, wohl ohne Zweifel dilatirte Lymphgefässe mit ruhigem Endothel darstellenden Gebilden, sieht man die manigfachsten Uebergänge, in dem die Zellen, namentlich in ihrem Protoplasteile, sich stark vergrössern und als Endproducte Schläuche resultieren, die neben einzelnen wenigen noch platten Zellen grosse cylindrische und polygonale Formationen aufweisen. Die Zwischenglieder dieser beiden Extreme sind häufig in einem Gesichtsfelde beisammenliegend zu sehen.

Ausser diesen Schläuchen und den Zellnestern, die noch weiter entwickelte Stadien der Schläuche darstellen, fallen im Grundgewebe grosse mächtig dilatirte Spalten auf, die mit ziemlich regellos gelagerten verschieden geformten Zellen mehr minder erfüllt sind.

Diese Bildungen entstehen, wie sich gleichfalls leicht verfolgen lässt, aus zwischen den Fibrillenbündeln liegenden und deren Verlaufe folgenden Zellsträngen, als deren Matrix in der schon öfters geschilderten Weise die Endothelien der Saftspalten sich erweisen. Die makroskopisch an der Oberfläche vorragenden Cystchen und schüsselartigen Vertiefungen erweisen sich als eine an der Pleuraoberfläche circumscribte Lage Granulationsgewebe mit mächtig dilatirten Blutcapillaren, in welches von der Tiefe aus grosse Hohlräume und Zellnester hineinreichen, während die schüsselartige Vertiefungen augenscheinlich einem Geplatztsein dieser Bildungen ihren Ursprung verdanken. Unter den *Zellformen* überwiegen sehr schön ausgebildete Cylinderzellen (Fig. 1), die sich namentlich in den Hohlräumen noch nicht allzugrossen Calibers finden. Ihr Protoplasma ist meist scharf contournirt, im Mittel  $24:7 \mu$  gross; die Kerne sind gut färbbar, langoval ( $11:5 \mu$ ). In den Hohlräumen grössten Calibers und den Zellnestern sind vorwiegend polygonale Formen vertreten, die durchschnittliche Grössen von  $10:16 \mu$  und runde, gut färbbare Kerne von  $7-9 \mu$  Durchmesser aufweisen. Ausserdem finden sich hier noch in ziemlicher

Zahl wesentlich grössere einkernige Zellen, die an kleinere riesenzellenartige Bildungen erinnernd, Dimensionen von 30:18  $\mu$ , und 13:19  $\mu$  grosse, sehr dunkel sich färbende Kerne zeigen. Ausserdem finden sich in jungen Schläuchen und den Strängen noch plattere Zellen mit relativ grösseren Kerne als er den vorstehend beschriebenen Formen zu eigen ist.

Das *Stroma* wird dargestellt durch ein ausserordentlich reichliches, meist sehr kernarmes, stark faseriges Bindegewebe, dessen Fibrillenbündel teils der Pleuraoberfläche parallel laufen, teils sich in den verschiedensten Richtungen durchflechten.

Die *Vascularisation* ist eine sehr reichliche, und zeichnen sich die Gefässe vielfach durch ihre ungemeine Weite aus. Wucherungen der Gefässwände sind nirgends zu bemerken. Von einem *Oberflächenendothel* der Pleura ist nichts mehr wahrzunehmen, jedenfalls aber ist eine Wucherung desselben nicht vorhanden, auch *Eppinger* erwähnt von einer Transformierung oder Wucherung der Oberflächenendothelien nichts.

Von *entzündlichen Erscheinungen* finden sich ausser der schon makroskopisch sichtbaren Fibrinauflagerung das oben erwähnte Granulationsgewebe an der Oberfläche und vielfach ziemlich reichliche kleinzellige Infiltration. Als regressiv Veränderungen sind im Stroma häufig meist intra cellulär gelagerte Hämatoidinkörner, in den Geschwulstzellen öfters ausgedehntere Nekrose und gelegentliche colloide Degeneration zu erwähnen.

In den untersuchten *Lungenknoten* ist das Neoplasma von medullarem Baue, der die Entstehung aus schlauchförmigen Bildungen nur noch andeutungsweise erkennen lässt. Das Stroma ist sehr spärlich. Bei den oberflächlichen Knoten lässt sich vielfach das Uebergreifen von der afficierten Pleura aus constatieren. Für die Histogenese der mehr central gelegenen Knoten liessen sich bei dem vorgeschrittenen Zustande der Neubildung Anhaltspunkte nicht gewinnen. Die übrigen *metastatischen Knoten* zeigten nach *Eppingers* Angabe denselben Bau wie der Primärtumor.

Den *Ausgangspunkt* der Neubildung bilden nach Vorstehendem die *Endothelien der Lymphgefässe und der Saftspalten*. Eine *Betheiligung des Oberflächenendothels und der Blutgefässwände* am Aufbaue ist *auszuschliessen*. Die Bindegewebsproduction ist eine sehr reichliche, die entzündlichen Erscheinungen sind deutlich ausgesprochen, regressiv Veränderungen zeigen sich in Form von Nekrose und Pigmentation, colloider Degeneration der Geschwulstzellen.

Die *Metastasen* imitieren in ihrem Baue den Primärtumor

vollständig, für die Histogenese der entfernteren sind sichere Anhaltspunkte nicht zu erheben.

**Fall VIII.**<sup>1)</sup> *W., Anna*, 16jähr. Grundbesitzerstochter.

Die kurzen *klinischen Daten Eppingers* lauten:

Pat. litt seit fast einem halben Jahre an Erscheinungen eines rechtsseitigen pleuritischen Exsudates. In letzter Zeit nahm diese Erkrankung unter sich mehrenden suffocatorischen Erscheinungen an Intensität zu, es stellten sich Lähmungserscheinungen der unteren Extremitäten ein, und, da der rechte Thorax bis zu einer sichtbaren Erweiterung desselben mit pleuritischen Transudate erfüllt zu sein schien, wollte man zur Thorakocentese schreiten. Diese unterblieb jedoch, als man sich in letzter Zeit von dem Auftreten leicht vorragender, fluctuierender Herde in der Nähe des rechten Randes der Gegend des 10. Brustwirbels überzeugte. Unter suffocatorischen Erscheinungen gieng das Mädchen zu Grunde.

*Klinische Diagnose:*

Empyema lateris dextri.

Section am 20./X. 1875.

*Pathologisch-anatomische Diagnose:*

*Endothelioma carcinomatodes pleurae dextrae.*

*Endothelioma secundar. pulmon. et gland. lymph. mediast., durae matris spinalis partis thoracis.*

Compressio totalis pulm. dextri.

Deviatio cordis et pulm. sin.

Compressio hepatis.

„Rechte Thoraxhälfte stark erweitert, Intercostalräume verstrichen, rechte Zwerchfellshälfte bedeutend nach abwärts convex vorgewölbt, der rechte Pleuraraum von einer knolligen Neubildung ausgefüllt, die anscheinend von der rechten Zwerchfellspleura ihren Ausgang genommen hat. Die letztere in der Neubildung fast ganz aufgegangen, auf ihr, mit breiter Basis aufsitzend, ein etwa mannskopfgrosser Tumor, durch welchen der Ober- und Mittellappen in die rechte Thoraxapertur verdrängt und vollständig comprimiert wird, während der Untere lappen zu einer 4–5 mm dicken, den Tumor nach aussen und etwas nach vorne überziehenden, mit ihm nur lose zusammenhängenden Platte ausgezogen erscheint, durch deren untern zugeschärften Rand die äussere und vordere Basis des Tumors eingefasst wird. Diese grobknollige Geschwulstmasse bildet den Grundstock des Neoplasmas, das sich von hier aus nach andern Richtungen ausbreitet. Von der Basis des Tumors aus wuchert die Aftermasse in Form von mehr isolierten Plaques in der äusseren Hälfte des parietalen Pleurablattes nach aufwärts, in Form knolliger Massen nach innen gegen die Wirbelsäule zu, dringt durch die untersten Intervertebrallöcher der Brustwirbelsäule in den Wirbel-Kanal hinein, das Rückenmark comprimierend und an einer Stelle dessen Dura mater arrodierend. Auch die vertebrealen Enden der untersten Rippen erscheinen arrodirt. Die Aftermasse zeigt im allgemeinen eine weiche Consistenz, mattweisse oder grau-gelbe Farbe und lässt von der Schnittfläche reichlich milchigen Saft abstreifen. Im Centrum des mannskopfgrossen Tumors eine faustgrosse, wenig scharf be-

<sup>1)</sup> cfr. Fall VII, Fussnote.

grenzte, von verflüssigter schleimiger Gewebsmasse erfüllte Höhle. Ein gleichbeschaffener, kleinapfelgrosser Herd im hintern untern Abschnitte der grossen Geschwulst. Auf der übrigen *parietalen* und *visceralen*, sowie beiden Blättern der *linken Pleura* stecknadelkopf- bis bohngrosse, z. T. halbkugelig in das Lungengewebe vorragende medullare Knoten, sowie kleine Knötchen im *Lungengewebe* selbst. Die *mediastinalen* und *peribronchialen Lymphdrüsen* neoplastisch infiltriert, Knoten von Aftermasse in der *Leber* und den *Nieren*.

Zur *mikroskopischen Untersuchung* wurden Stücke von verschiedenen Stellen des grossen Tumors, der Pleurablätter beider Seiten und von Lungenknoten verwendet. Von den neoplastisch infiltrierten Lymphdrüsen und den Knoten in der Leber und den Nieren war kein Material mehr vorhanden.

Die Neubildung zeigt sich fast überall sehr weit vorgeschritten in Form alveolär angeordneter grosser Zellhaufen mit sehr geringem Stroma. Sehr häufig sind die Scheidewände benachbarter Alveolen an der einen oder andern Stelle durchbrochen und hat man hier das Bild in Alveolen vorragender oder frei in denselben liegenden, mit Zellen besetzten Papillen. An manchen Stellen lässt sich die Entstehung der grossen Geschwulstalveolen aus kleinen alveolären oder schlauchförmigen, mit Zellen vollständig erfüllten Bildungen ersehen. An einigen Stellen finden sich Schläuche mit einem einfachen Belage kubischer oder auch cylindrischer Zellen. In Schnitten noch nicht allzuweit vorgerückter Partieen, besonders in solchen von der rechten Pleura *intercostalis*, bemerkt man grosse, mit körniger Gerinnungsmasse und einzelnen Leucocyten erfüllte Hohlräume, die von einer einfachen Lage ganz platter, noch nicht gewucherter Endothelien begrenzt sind.

An einer Stelle der Pleura *intercostalis dextra* findet sich ein solcher grosser Hohlraum, der stellenweise noch beinahe normale Endothelien trägt, während im weiteren Verlaufe sich eine von der Wand abgelöste zusammenhängende, nunmehr im Lumen liegende Lage noch platter, aber schon deutlich vergrösserter Zellen, und noch weiter grössere polygonale und kubische Zellen folgen, so dass hierdurch eine vollständige Kette von Uebergangsbildern zwischen den dilatirten Lymphgefässen mit ruhigem Endothel einerseits und den Schläuchen mit kubischen Zellbelag, sowie den compacten Zellsträngen und -nester andererseits gebildet wird.

Auch die Entstehung von Geschwulstzellen aus den Endothelien der Saftspalten lässt sich an vielen Stellen sehr deutlich verfolgen.

Die *Zellform* in den weit vorgeschrittenen medullaralveolären Parthieen ist eine fast ausschliesslich polygonale. Die Zellen sind ziemlich klein (7—8  $\mu$  im Mittel) und haben einen hellen bläschenförmigen, relativ grossen Kern (6  $\mu$ ), der an diesen Stellen ganz

ungemein häufig schöne Mitosen zeigt. Vereinzelt kommen hier auch cylindrische und kubische Formen vor. Zellen der beiden letztgenannten Formen finden sich hauptsächlich in den Schläuchen mit ein- und auch mehrschichtigen Wandbelage. Ihr Protoplasma ist scharf contouriert, ihre Kerne rund oder oval ( $6-8 \mu$  Durchmesser). Der Leib der cylindrischen Zellen weist Durchmesser von  $16:6 \mu$ , der der kubischen von durchschnittlich  $8 \mu$  auf.

Die in den Uebergangsbildern vorkommenden Zellen stellen Platten dar mit relativ sehr grossem langovalen bis ganz platten Kern und sehr geringem Protoplasmasaum (Profilansicht).

Das *bindegewebige Gerüst* wird durch ein kernarmes fibrilläres Bindegewebe dargestellt, das quantitativ sehr gegen die zelligen Elemente zurücktritt.

Die *Vascularisation* ist in dem grossen Tumor eine ziemlich spärliche, während sie in den kleinen Knoten auf den Pleura- blättern, der Oertlichkeit entsprechend, sehr reichlich ist. Die Blutgefässwände verhalten sich vollkommen ruhig. Vom *Oberflächen- endothel* der Pleura ist nur an einigen Stellen von kleinen Knötchen an der Pleura pulmon. noch etwas zu sehen. Hier zeigen sich die Zellen in einfacher, platter Lage, nirgends sind Bilder zu finden, die auf ihre Wucherung zu beziehen wären; *Eppinger* scheint ebenfalls nichts derartiges gesehen zu haben, wenigstens erwähnt er nichts davon.

Von *entzündlichen Erscheinungen* sind ganz geringfügige Fibrin- auflagerungen auf die freie Oberfläche und die stellenweise, gleichfalls nur sehr geringe Grade erreichende, kleinzellige Infiltration zu bemerken.

*Regressive Metamorphosen* sind gleichfalls, trotz des anscheinend rapiden Wachstums der Neubildung, nur selten anzutreffen. Mehrfach findet sich einfache Nekrose der Geschwulstzellen, in der Umgebung der centralen Höhle des grossen Tumors Nekrose und schleimige Entartung der Geschwulstzellen und des Stromas.

In den *Knoten der Lunge*, woselbst das Neoplasma ganz genau ebenso gebaut auftritt wie im Primärtumor, lässt sich in kleineren Knötchen vielfach ein die Geschwulstalveolen begrenzender Saum normalen Endothels nachweisen, während an grösseren Zellhaufen ein solcher nicht mehr oder nicht deutlich mehr zu sehen ist. Es geht hieraus hervor, dass die (secundäre) Geschwulsteruption an diesen Stellen nicht durch Transformation präexistenter endothelialer Elemente, sondern durch Wucherung auf dem Lymphwege eingeschwemmter Elemente entstanden sind, wogegen späterhin dann

die präexistenten endothelialen Elemente an der Vergrößerung möglicherweise sich beteiligt haben können. Im Primärtumor finden sich vielfach in Blutgefäßen Geschwulstzellen, ein Auswachsen dieser auf dem Blutwege möglicherweise verschleppten Zellen konnte ich in den Lungenherden nirgends constatieren. In der *Intercostalmusculatur* sieht man häufig ein Uebergreifen des Neoplasmas per contiguitatem, an den *vertebralen Rippenenden* Arrosion derselben unter dem Bilde lacunärer Resorption.

Von den *Metastasen* in den Lymphdrüsen, Leber, Nieren, welche ich nicht untersuchen konnte, erwähnt auch *Eppinger* nichts.

Als *Matrix der Neubildung* stellen sich nach Vorstehendem die *Endothelien der Lymphgefäße und Saftspalten* dar, ohne eine *Betheiligung des Oberflächenendothels der Pleura und der Wandelemente der Blutgefäße*. Die secundären Knoten in der Lunge sind augenscheinlich auf dem Lymphwege entstanden. Entzündliche Erscheinungen und regressive Metamorphosen sind nur in geringem Umfange zu verzeichnen.

**Fall IX. B., Johann, 52jähr. Gastwirt, aufgenommen auf die interne Abteilung des Herrn Regierungsrat Prof. Präbram am 17./VII. 1889.**

*Anamnese:* Pat. giebt an, im April 1889 eine Pneumonie durchgemacht zu haben. Im Mai desselben Jahres erkrankte er wieder unter den Erscheinungen einer rechtsseitigen Pleuritis mit hohem Fieber. Drei Wochen vor der Aufnahme traten Oedeme an den oberen Extremitäten, später am Rumpfe und dem äussern Genitale auf.

*Status:* Geringes Oedem im Gesichte, am Genitale und um die Knöchel, starkes Oedem der obern Extremitäten. Umfang des linken Vorderarmes 31 cm, der des rechten 35 cm. Percussion ergiebt vollkommene Dämpfung im Bereiche der rechten Thoraxhälfte, fehlendes Atemgeräusch in den untern, bronchiales in den obersten Partieen daselbst. Brustwirbelsäule nach links leicht scoliotisch verbogen.

Am 20./VII. Probepunction negativ.

Probepunction am 25./VII. liefert dickflüssige, grünelbe, eiterähnliche Flüssigkeit, in der mikroskop. Detritus, nicht sehr zahlreiche Leucocyten mit hellglänzenden Körnchen enthalten sind.

Am 27./VII. Aspiration von 400 cm<sup>3</sup> einer ähnlichen Flüssigkeit mittelst Thorakocentese. Die subjectiven Beschwerden hiernach nicht gebessert, auch der objective Befund unverändert. Oedeme am Rumpfe und den obern Extremitäten noch gesteigert.

Am 29./VII. ziemlich plötzlich *exitus*.

*Fieber hatte während des Krankenhausaufenthaltes nicht bestanden.*

**Klinische Diagnose:**

Tumor pulmonis dextri.

Compressio venae cavae sup.



Section am 30./VII. 1889.

*Pathologisch-anatomische Diagnose:*

*Endothelioma carcinomatodes pleurae dextrae.*

*Endothelioma secund. pulm. d., gland. lymphat. colli, peribronchialium et hepatis.*

Compressio venae cavae descend. cum thrombosi venae anonym., jugul. int. et subclaviae d.

Hydrops universalis.

„Hochgradiges Oedem der oberen Körperhälfte gegenüber dem sehr geringgradigen der untern. Rechte Thoraxhälfte mehr ausgedehnt als die linke. Im untern äussern Abschnitte der *rechten Pleurahöhle* eine gut kindskopfgrosse, von grünlichem Eiter erfüllte, zwischen Thoraxwand, Lunge und Zwerchfell gelegene Höhle, deren Wandung von den bis auf 2—3 mm verdickten, weisslichen, mit fibrinös-eitrigen Belägen bedeckten Pleuraabschnitten gebildet wird. Durch diese abgesackte Eiterhöhle Lunge nach oben und innen zu verdrängt resp. comprimiert. *Lunge* mit der Spitze, der Vorder- und Seitenfläche der obern Thoraxhälfte nur mit dem Messer trennbar verwachsen. *Viscerales* und *parietales Pleurablatt* zu einer mässig dicken, derben weisslichen Schwarte verschmolzen, die von Aftermasse durchsetzt erscheint, welche sich auch in Form von Strängen in das Lungengewebe fortsetzt. An der mediastinalen Seite der Lunge eine plattenförmige, 2 Querfinger und darüber dicke Aftermasse, die von der Schnittfläche reichlich weisslichen Saft abstreifen lässt und in die schwartenartige Verdickung der übrigen Pleuraabschnitte kontinuierlich übergeht. Rechte Hälfte des parietalen *Pericardblattes* auch von ihr ergriffen, seine Innenfläche glatt. Die Aftermasse umscheidet am Lungenhilus den Hauptbronchus und die Lungengefässe, sie stark stenosierend. Auch die obere Hohlvene wird von ihr comprimiert, so dass sie eben nur noch für eine anatomische Sonde passierbar ist; ihre Intima intact. In der Höhe der obern Brustapertur die Aftermasse durch Intumescenz der dort gelegenen *Lymphdrüsen* besonders mächtig, schliesst die Vena anonyma dextra und Vena azygos sin. ein und erstreckt sich längs und in der Wand der Vena subclavia dextra sowie längs der Vena jugularis int. Trachea in ihrem untern Abschnitte nach links verdrängt, z. T. von Tumormasse umgeben, verengt, jedoch nirgends durchbrochen. *Peribronchiale* und *mediastinale* Lymphdrüsen in der Aftermasse aufgegangen. Vom Hilus aus erstreckt sich die Aftermasse mit dem Bronchien und Gefässen, dieselben umfassend, in die Lunge hinein, so dass auf dem Schnitte Bronchien und Gefässe von einem weissen Ringe von Neoplasma umgeben sind, wodurch die atelectatische und anthrakotische Lunge ein marmorirtes Aussehen erhält.

In der *Leber* zahlreiche Knoten derselben Aftermasse.“

*Mikroskopisch* untersucht wurden Stücke von den verschiedensten Stellen der rechten Pleura, der rechten Lunge, Trachea, grösserer Bronchien, Peribronchialdrüsen, Arteria pulmonalis, Vena subclavia und der Leber.

Im Allgemeinen ist die Neubildung schon recht weit vorgeschritten und macht hier den Eindruck eines sehr zellenreichen, alveolär angeordneten Neoplasmas.

Die Pleuraschwarte besteht aus einem meist sehr kernarmen

fibrillärem Bindegewebe, zwischen dessen Bündeln sich sehr zahlreiche, epitheloide, regellos gelagerte, ziemlich kleine Zellen finden. An Stellen, wo die Schwarte nur eine geringere Mächtigkeit zeigt, sieht man zwischen den Fibrillenbündeln ein- bis zweireihige Stränge platter, polygonaler und auch kubischer Zellen, die einen meist sehr scharf begrenzten Protoplasmaleib und runden, gut färbaren Kern besitzen. Ausser normalen Saftspaltenendothelien bemerkt man hier ferner in Gewebsspalten kleine Zellen, die sich von den erstgenannten nur durch den um ein geringes grösseren Protoplasmaleib unterscheiden, dann einzeln oder auch zu zweien hintereinander liegende nur wenig grössere, aber schon etwas höhere Zellen. In einer Reihe von Uebergangsbildern kann man nun constatieren, wie sich diese Zellen zu ein- bis mehrreihigen, zwischen den Fibrillenbündeln liegenden Strängen anordnen, wobei ihre Gestalt eine mehr kubische oder polygonale wird.

Auch in Schlauchform finden sich, wenschon erheblich seltener, in noch nicht zu weit gediehenen Partien die Geschwulstzellen. Als frühere Entwicklungsstadien dieser Schläuche bemerkt man mehrfach mehr minder grosse, manchmal eine feinkörnige Gerinnungsmasse enthaltende, Hohlräume, welche an einzelnen Stellen einen continuierlichen Saum ziemlich platter Zellen tragen, während an anderen grössere, mehr polygonale Zellformen den Wandbelag bilden. An manchen Stellen der Pleura präsentiert sich das Neoplasma in Form dicker, massiver Zellstränge, die, vielfach untereinander anastomosierend, netzartig angeordnet sind und den Eindruck eines durch Injection stark erweiterten und ausgefüllten präformierten Hohlraumsystems erwecken.

*Form und Grösse der Zellen* ist eine ungemein wechselnde. An sehr vorgeschrittenen Partien finden sich als Hauptmasse gegenüber den bisher beschriebenen Fällen auffallend kleine, runde Zellen mit relativ sehr geringem Protoplasmaleib und rundem oder ovalem gut färbbarem Kerne. (Mittlerer grösster Durchmesser der Zellen 6—7  $\mu$ , der Kerne 5  $\mu$ ). Daneben finden sich auch grössere kubische und polygonale Zellen, einkernige Zellen bis zu 24  $\mu$  gross, mit sehr dunklem bis 22  $\mu$  grossem Kerne. Oefters sind auch mehrkernige, ziemlich grosse Gebilde zu bemerken. In den Bindegewebsspalten finden sich vorwiegend polygonale Formen von 6—14  $\mu$  Grösse mit rundem oder ovalem, durchschnittlich 5—6  $\mu$  grossen Kern. Ihr Protoplasma ist scharf abgegrenzt und verhältnismässig gross. Daneben kommen auch kubische und ganz vereinzelt cylindrische Formen vor. Nirgends findet sich zwischen den Zellen eine Intercellularsubstanz.

Das *Grundgewebe* ist im Gebiete der Pleura ein sehr massiges und wird durch ein im allgemeinen kernarmes, fibrilläres Bindegewebe dargestellt. Manche, noch nicht sehr stark verdickte Stellen der Pleura zeigen im Bindegewebe eine beträchtliche Zunahme der Spindelzellen.

Die *Vascularisation* ist allenthalben eine sehr reichliche, die Gefässe oft sehr weit, in ihrem Lumen sieht man oft lose liegende Geschwulstzellen; ihre Wandelemente lassen keine Wucherung erkennen.

Das *Oberflächenendothel* der Pleura ist nur an wenigen Stellen erhalten. Bilder, die auf eine Wucherung desselben schliessen lassen könnten, konnten nicht gefunden werden. Vielfach liegt der Pleuraoberfläche ein mehr minder dicker Fibrinbelag auf, der an manchen Stellen durch seine starke Leucocyteninfiltration den Eindruck von eitriger Durchtränkung macht.

Sonst findet sich von *entzündlichen Erscheinungen* auch im Grundgewebe eine stellenweise ausserordentlich hochgradige kleinzellige Infiltration.

Von *regressiven Veränderungen* sind nur, namentlich in den Metastasen, ausgedehnte Nekrosen von Geschwulstzellen zu erwähnen.

Die *Arteria pulmonalis* und *Vena subclavia* lassen in den untersuchten Stücken neoplastische Infiltration der Wand und Thrombose des letztern Gefässes erkennen.

*Trachea* und *grössere Bronchien* zeigen gleichfalls Infiltration mit Neoplasma, welche nach der Lagerung der Zellelemente anscheinend auf dem Lymphwege erfolgt ist. Ihre Schleimdrüsen und deren Ausführungsgänge sind erhalten und verhalten sich ruhig.

Das der Pleura anliegende *Lungengewebe* ist zum Theil in dem von dort übergreifenden Neoplasma vollständig aufgegangen z. T. ist es erhalten, vollständig atelectatisch und zeigt Geschwulstmasse in Form von namentlich in den Interlobulärsepten verlaufenden Strängen, welche öfters an der Peripherie auf grössere Strecken einen continuierlichen Saum ruhigen Endothels erkennen lassen und hiernach sowie ihrem Verlaufe dilatirte, passiv erfüllte Lymphgefässe darstellen. Auch in mehr central gelegenen Knoten der Lunge ist vereinzelt ein solches Verhalten zu constatieren, meist jedoch ist hier das Neoplasma ähnlich wie in älteren Partien des Primärtumors alveolär gebaut und wuchert schrankenlos allenthalben in das umgebende Gewebe ein.

Das Gewebe der *Peribronchialdrüsen* ist durch Geschwulstzellen

vollkommen ersetzt, deren Anordnung ganz der in den vorgeschrittenen Partien des Primärtumors entspricht.

Die Knoten der *Leber* zeigen das noch erhaltene Lebergewebe im centralen Theile der Lappchen im Zustande der Pigmentatrophie, im peripheren in dem der Steatose. Meist ist jedoch das Gewebe durch Neoplasma völlig substituiert, das häufig auf weite Strecken schon der Nekrose anheimgefallen ist. In den erhaltenen Theilen tritt das Neoplasma meist in Schlauchform auf mit schönen kubischen und auch cylindrischen Zellen, die etwa grösser sind, als die entsprechenden Formen im Primärtumor. Daneben sind auch Schläuche mit platteren Zellen vorhanden; genügende Anhaltspunkte für die Annahme, diese letztern Schläuche stellten präexistente, gewucherte Lymphgefässe dar, waren nicht zu erheben.

Den *Ausgangspunkt* der Neubildung müssen wir demnach in erster Linie in die *Endothelien der Saftspalten* verlegen, höchstwahrscheinlich sind indes auch die der *Lymphgefässe* betheilig. *Ausgeschlossen* können als *Matrix* die *Wandelemente der Blutgefässe* und das *Oberflächenendothel der Plura*, sowie die *Schleimdrüsen der afficierten Trachea und Bronchien* werden. Die secundären Herde imitieren den Bau des Primärtumors vollständig mit Ausnahme der Knoten in der Leber, in welchem das Neoplasma mehr einen, im Pleuratumor seltener anzutreffenden, schlauchförmigen Charakter hat. Histogenetisch liess sich nur die Entstehung mancher Lungenknoten durch direktes Uebergreifen oder als auf dem Lymphwege entstanden, nachweisen. Die Bindegewebsproduction ist eine ausserordentlich hochgradige und z. T. jedenfalls entzündlichen Ursprungs. Auch die sonstigen entzündlichen Erscheinungen erreichen in Form eines fibrinös-eitrigen Exsudates an der freien Oberfläche und starker kleinzelliger Infiltration einen hohen Grad. Die Geschwulstzellen zeigen ziemlich grosse Neigung zu einfacher Nekrose.

**Fall X.** *P., Mathias*, 26jähr. Dienstknecht, aufgenommen auf die interne Klinik des Herrn Regierungsrathes Prof. *Prübram* am 8./II. 1890.

*Anamnese:* Pat. giebt an, vor etwa 10 Wochen nach einer Erkältung an Husten erkrankt zu sein, welcher sich in den nächsten Wochen verschlimmert habe und wozu sich dann noch Appetitlosigkeit, allgemeine Schwäche, Kreuz- und Gliederschmerzen, Kribbeln in den unteren Extremitäten gesellt habe. Einige Tage vor dem Eintritt ins Krankenhaus bemerkte er blutige Färbung seines bis dahin schleimigen Sputums; am Tage der Aufnahme selbst hustete er eine Spukschale voll rothen, schaumigen Blutes aus.

*Status:* Gesicht und vordere Thoraxhälfte ödematös, ersteres cyanotisch, Athmung beschleunigt angestrengt, Puls klein, rythmisch, sehr frequent, jener der l. Arteria radialis auffallend kräftiger als der der rechten. *Temperatur normal.*

Percutorisch Dämpfung im Bereiche der ganzen rechten Thoraxhälfte, Athmungsgeräusch daselbst bronchial mit spärlichen Rhonchi. Am Halse stark vergrösserte Lymphdrüsen zu tasten, dem submaxillaren und tiefen cervicalen Packete angehörig. Im Sputum, das bis zum Tode hämorrhagisch blieb, keine Tuberkelbacillen zu finden. Unter Zunahme der Beschwerden, zu denen sich noch Schmerzen beim Schlingen zugesellte, am 11./II. 1890 *exitus*.

*Klinische Diagnose:*

Tumor malignus pulmonis dextri.

Compressio venae cavae sup. et subclaviae d.

Bronchitis sin.

Sarkoma gland. lymphat. submax?

Section am 12./II. 1890.

*Pathologisch-anatomische Diagnose:*

*Endothelioma lymphangiomat. carcinomatodes pleurae dextrae progrediens ad pulmonem et ad pericardium.*

*Endothelioma secund. gland. lymph. mediast. (progrediens ad bronchum dextrum et ad tracheam), glandul. lymph. cervical., hepatis et gland. periportalium.*

Hyperaemia mechan. universalis.

Verrucae multipl. manus utriusque.

„Ganze rechte Pleurahöhle von der eine starre Masse darstellenden Lunge eingenommen. *Rechte Lunge* vollkommen verwachsen, ihre Herausnahme nur durch Ablösung des subpleuralen Zellgewebes und Herausschneiden des Zwerchfelles möglich. *Pleura costalis* und *pulmonalis* durchwegs miteinander verwachsen; in den oberen Abschnitten nur geringgradig entzündlich verdickt und frei von Aftermasse, in den unteren Abschnitten bildet sie eine 1—2 mm dicke, aus Aftermasse bestehende Schwarte, von der aus ein höckeriges Vorspringen der Geschwulstmassen in das Lungengewebe wahrzunehmen ist. An der Lungenbasis *Pleura pulmonalis* und *diaphragmat.* in den inneren Partien von einer aus Neoplasma bestehenden Platte verwachsen, in den äusseren die beiden Blätter getrennt, aber gleichfalls von Aftermasse infiltriert und auf 1—2 mm verdickt; die freie Oberfläche von feinhöckeriger Beschaffenheit. Als Ausgangspunkt der Geschwulstbildung zeigt sich die *Pleura mediast.*, die bis auf 2 cm verdickt ist. Von hier aus das continuierliche Weiterwachsen der Aftermasse auf die anderen Pleuraabschnitte, in die Lungen hinein und gegen den Herzbeutel zu wahrzunehmen, welch Letzterer in seiner linken Hälfte von der ihn vollständig durchsetzenden Geschwulstmasse infiltriert ist. *Lungengewebe* luftleer von dunkelrother Farbe, bietet auf dem Durchschnitte durch die vielfache Einlagerung von Aftermasse ein buntmarmorirtes Aussehen. Aftermasse medullar, reichlich Saft gebend, setzt sich vom Hilus aus, dem Verlaufe der Bronchien und Gefässe folgend, in das Lungenparenchym fort, ausserdem daselbst circumscriphte Knoten.

*Peribronchiale Lymphdrüsen* in der Geschwulst aufgegangen. *Vena cava sup.* von der Aftermasse umwuchert und stenosierte, in ihr Lumen jedoch kein Durchbruch. *Trachea* gleichfalls umwuchert, auf ihrer Schleimhaut einzelne milare und linsengrosse Knötchen.

Die *cervicalen Lymphdrüsen* vergrössert und neoplastisch infiltriert. Die *Leber* von zahllosen miliaren bis linsengrossen, z. T. confluierenden Knötchen

durchsetzt. In der Vena cava und den Lebervenen keine Geschwulstpartikelchen zu finden.

Die *periportalen Lymphdrüsen* und die *an der kleinen Curvatur des Magens* stark vergrössert und neoplastisch infiltriert.

*Mikroskopisch* untersucht wurden Stücke von den verschiedensten Stellen der parietalen und visceralen Pleura, Knoten in der Lunge, Pericard, Trachea, Hals- und Abdominallymphdrüsen, Knoten in der Leber.

Das Neoplasma zeigt sich in den untern Abschnitten der Pleura allenthalben sehr weit vorgeschritten und präsentiert sich daselbst meist in Form alveolär angeordneter Zellhaufen. Nur an einzelnen Stellen, namentlich an der Pleura diaphragmatica, stellen sich die Geschwulstzellen in Form einer mehrfachen regellos gelagerten Schichte dar, welche Hohlräume umgrenzen oder ein bis mehrreihige, zwischen Bindegewebsfibrillen befindliche Stränge bilden, oder endlich wie eine Injectionsmasse verschieden gestaltete, öfters varicös ausgebuchte und kolbig aufgetriebene Hohlräume erfüllen. An noch nicht zu weit vorgeschrittenen Knoten der Lunge, des Pericards und der Trachea stellt sich das Neoplasma auch manchmal in dieser zuletzt geschilderten Weise dar. Namentlich in der Lunge finden sich ziemlich häufig, hauptsächlich in der Umgebung von Blutgefässen, derartige dicke Zellstränge.

Die *Zellen* zeigen fast überall, auch bei starken Vergrösserungen nur die Andeutung eines geringen Protoplasmasaumes, sind lose gelagert und haben zwischen sich vielfach eine feinkörnige, detritusartige Masse, nie jedoch eine faserige oder reticulirte Zwischensubstanz. Die Kerne sind relativ gross, auffallend dunkel gefärbt und von rundlicher (6—10  $\mu$  grösster Durchmesser) oder ovaler Gestalt (bis 14  $\mu$  lang). In der Wandbekleidung der Hohlräume finden sich in den äussersten Schichten manchmal kleinere, langovale, sehr platte Kerne, welche gewucherten, ihres Protoplasmas beraubten Endothelkernen nicht unähnlich sehen. Auch in den einreihigen, kleinern, zwischen den Fibrillenbündeln liegenden Zellsträngen finden sich öfters kleinere, langovale oder platte Kerne, welche vielleicht jüngere Formen darstellen.

Das *Stroma* wird durch ein kernarmes fibrilläres Bindegewebe gebildet und ist im allgemeinen ziemlich reichlich. In grössern Alveolen ist es, dieselben durch oft nur aus wenigen Fasern bestehenden Septa in kleinere teilend, auch in Form papillenartig vorspringender und als frei in demselben liegende Balken anzutreffen. Seine Grenze gegen die Zellen ist an vorgerückten Stellen keine sehr scharfe, da die Zellen hier die Tendenz zeigen,

schrankenlos ins umliegende Bindegewebe sich weiter zu verbreiten, namentlich aber auf dem Wege der Lymphgefäße und der Saftspalten vorzurücken. Manchmal ist dann hier das intacte Endothel neben den Geschwulstelementen noch zu constatieren.

Die den obern Abschnitten des Oberlappens entsprechenden Pleurapartien werden durch eine dicke Schwarte kernarmen Bindegewebes dargestellt, das stellenweise kleinzellige Infiltration, aber keine Aftermasse zeigt.

Die *Vascularisation* ist eine sehr reichliche, die Blutgefäße enthalten in ihrem Lumen häufig freie Geschwulstzellen, stellenweise ist dieser Einbruch auch direkt zu beobachten. Ihre Wandelemente zeigen keine Wucherung.

Das *Oberflächenendothel* der Pleura ist streckenweise erhalten, z. T. in Form von etwas vergrößerten und gequollenen Zellen. Eine deutliche Wucherung oder Zusammenhang mit dem Neoplasma ist nirgends zu bemerken.

Von *entzündlichen Erscheinungen* sind zu erwähnen die Auflagerung einer vielfach stark von Leucocyten durchsetzten dünnen Fibrinschicht und nicht sehr häufige, geringgradige kleinzellige Infiltration im Gewebe; auch die schwartige Verdickung der Pleura, entsprechend den obersten Parthieen des Oberlappens stellt wohl ein entzündliches Product dar. Der vielfache vollständige Mangel des Protoplasmas bei den Geschwulstzellen ist vielleicht auf eine fettige Degeneration zurückzuführen, doch lassen sich hierfür natürlich nach der langen Alcoholconservierung sichere Anhaltspunkte nicht mehr gewinnen. Sonst ist von *regressiven Veränderungen* nur noch stellenweise Nekrose der Geschwulstzellen zu notieren. (cfr. Fall XV.)

In der *Lunge*, dem *Pericard*, der *Trachea* zeigt sich das Neoplasma teils in Form einer diffusen, medullaren Infiltration, teils in Gestalt der schon erwähnten Stränge und Netze, die, wie vereinzelte erhaltene Endothelien zeigen, injizierte Lymphbahnen darstellen. An den epithelialen Elementen der Lunge und der Trachea findet sich keine Wucherung.

Das Gewebe der entarteten *Lymphdrüsen* des *Halses*, *Thorax* und *Unterleibes* ist fast vollständig durch Neoplasma von gleicher Anordnung wie im Primärtumor ersetzt, nur vereinzelt bemerkt man noch Reste von Folliculargewebe.

In der *Leber* tritt das Geschwulstgewebe als die Blutcapillaren mehr minder vollständig erfüllende Zellen von gleicher Form und Grösse wie in dem Pleuratumor auf, nur ist hier das Protoplasma

vielfach etwas besser erhalten, stellt aber auch da nur einen schmalen Saum dar. Die Leberzellenbalken werden auf diese Weise von den Geschwulstelementen allseitig umfasst und befinden sich z. Th. im Zustande der Pigmentatrophie. Wucherung des Endothels der Blutcapillaren oder der perivascularären Lymphräume ist nicht zu bemerken.

Die *Histogenese* ist in diesem Falle mit Sicherheit nicht zu eruieren, doch dürfte per analogiam, speciell mit Hinblick auf die gegenseitige Lagerung der Geschwulstzellen, mit einiger Wahrscheinlichkeit ein in die gleiche Kategorie, wie die bisher beschriebenen Neoplasmen gehöriger Tumor aufzunehmen sein, der *voraussichtlich von den Endothelien der Saftspalten und Lymphgefäße* ausgegangen ist. *Oberflächenendothel, Blutgefäßwandungen und nahegelegene epitheliale Elemente* sind als *Ausgangspunkt auszuschliessen*. Gegen die Diagnose eines Rundzellensarkoms spricht der Umstand, dass nirgends eine Intercellularsubstanz nachweisbar ist, als welche die erwähnte detritusartige Masse doch wohl nicht aufgefasst werden darf.

*Entzündliche Erscheinungen* sind namentlich in Form starker Bindegewebsproduction gegeben; *degenerative Veränderungen* treten, wenn man den vermutlichen Protoplasmazerfall als unbewiesen, unberücksichtigt lässt, sehr in den Hintergrund.

Die *Metastasen* zeigen in Form und Lagerung ihrer Elemente vollständige Uebereinstimmung, zum Teile sind sie als auf dem Lymphwege entstanden zu betrachten, für andere (Leber) ist ein hämatogener Ursprung wahrscheinlich.

**Fall XI.** *R. Anna*, 74jährige Bettlerin, aufgenommen auf die interne Abtheilung des Herrn Reg.-Rates Professor *P\*ibram* am 27./XII. 1890.

Wegen des von der Aufnahme an benommenen Zustandes der Pat. konnte eine *Anamnese* nicht erhoben werden.

*Status*: Perontorisch Dämpfung über der ganzen *r. Lunge*. Athemgeräusch daselbst abgeschwächt, H. O. bronchial. R. Thoraxhälfte bleibt bei der Athmung etwas zurück, stärkere Ausdehnung derselben nicht zu constatieren.

*L. Lunge*. Dämpfung in der Spitze, auscultatorisch über der ganzen Lunge Schnurren und Pfeifen.

Athmung und Puls beschleunigt, *Temperatur normal*.

Incontinentia urinae et alvi. Am 3./I. 1891 *Exitus*.

*Klinische Diagnose*:

Pleuritis dextra.

Atelectasis pulmonis dextri.



Infiltratio apicis pulmon. sin.

Section am 4./I. 1891.

*Pathologisch-anatomische Diagnose:*

*Endothelioma lymphangiomat. carcinomatodes pleurae dextrae et pulmon. dextri.*

Exsudatum pleuritic. dextrum.

Morb. Brigthi chron.

Haemorrhagia recens in nucl. lenticul. sin.

Polypus mucos. uteri.

Im rechten Pleuraraum gelbliches, leicht hämorrhagisches Serum. Rechte Lunge, auf die Grösse einer Mannsfaust zusammengeschrumpft, liegt als derbe Masse der Wirbelsäule und einem Theile der hinteren Thoraxwand an. An sämtlichen Abschnitten der sonst zarten *Pleura* zahlreiche halberbsen- bis haselnuss-grosse, theils weissliche, theils blutig gefärbte, weiche Protuberanzen, die in der rechten Hälfte der *Pleura* diaphragmat. bis Wallnussgrösse erreichen. Am Uebergange der die Wirbelsäule bekleidenden *Pleura* in die *Pleura* diaphrag. bildet das Neoplasma, in Form einer diffusen, flächenhaften Infiltration sich darstellend, eine handteller-grosse, dreieckige, mit der Spitze nach oben gerichtete Platte. Die vollständig atelectatische *rechte Lunge* zeigt auf Durchschnitten einzelne grössere Knoten von Aftermasse eingelagert.

*Metastasen oder ein anderer Primärtumor nicht nachzuweisen.*

Das *mikroskopische* Bild ist an den verschiedenen Stellen der *Pleura* ein wechselndes. Im pleuralen Ueberzuge der Wirbelsäule und in den grossen Knoten der *Pleura* diaphragmat. sehen wir eine diffuse Ausbreitung der Aftermasse ohne deutliche Trennung von Stroma und Inhaltsmasse. Nur stellenweise findet sich hier an der Peripherie mit mehreren Lagen Zellen ausgekleidete Hohlräume und anscheinend aus solchen hervorgegangenen soliden Zellsträngen. An weniger afficierten Partien der *Pleura* bemerkt man eine solche diffusere Ausbreitung der Neubildung viel seltener, hier stellt sie sich meist in Gestalt gut erhaltener Hohlräume mit deutlichem Lumen und mehrfachen Lagen vorwiegend polygonaler Zellen als Wandbelag, sowie als Schläuche mit einer vielfach einfachen Begrenzungsschicht kubischer bis hoch cylindrischer Zellen dar. An solchen Zellschläuchen mit continuierlichem, einfachen Wandbelag kann man ausserordentlich häufig an den Wandzellen alle möglichen Uebergänge von ganz platten, noch kaum gewucherten Endothelzellen bis zu kubischen und hohen cylindrischen Zellen verfolgen. An einzelnen Stellen der sonst vollkommen atelectatischen und bindegewebig indurierten Lunge ist bei einem hier sehr kernreichen Stroma das Bild dem der sogen. Endometritis glandularis ungemein ähnlich, indem auf weite Strecken exquisit drüsenähnliche Schläuche, welche von einer einfachen Lage kubischer oder cylindrischer Zellen

ausgekleidet sind, sich zeigen. Sonst findet sich in den centralen Partien der Lunge das Neoplasma hauptsächlich in Gestalt von vielfach in der Nähe von Gefässen liegender solider Stränge oder Schläuche, die vielfach in ihrer Wand noch ziemlich platte Zellen tragen.

Die *Form der Zellen* ist in den vorgeschritteneren Partien durchwegs eine polygonale, die Zellen sind meist sehr gross, in ihrem grössten Durchmesser zwischen 10—25  $\mu$  schwankend. Ihr Protoplasma ist hell, vielfach nicht geschieden, sodass riesenzellenartige Bildungen resultieren. Die Kerne sind gleichfalls sehr gross (8—22  $\mu$ ), hell, bläschenförmig, mit grossen Kernkörperchen versehen und zeigen sehr häufig Karyokinesen.

In den jüngeren Partien finden sich in den mehrschichtig ausgekleideten Hohlräumen vorwiegend polygonale, durchschnittlich etwas kleinere Formen, sowie kubische und cylindrische, welche die Hauptmasse der die einschichtigen Schläuche auskleidenden Zellen ausmachen. Die Cylinderzellen haben bei einer gewöhnlichen Breite von 4—5  $\mu$  eine Höhe bis zu 18  $\mu$ , ihre gut färbbaren, ovalen Kerne eine Länge von 7  $\mu$ . Die kubischen Zellen weisen Masse von 7—9  $\mu$ , ihre runden Kerne solche von durchschnittlich 6  $\mu$  auf. Die die Uebergänge zu normalen Endothelien bildenden mehr platten Zellen stellen die schon oft beschriebenen Formen dar.

Das *Gerüst* besteht zumeist aus einem zartfasrigen, an manchen Stellen sehr kernreichem Bindegewebe, das im Vergleiche zur Zellenmasse nur wenig hervortritt. In den Lungenknoten wird es vielfach durch das carnifizierte, noch ziemlich kernreiche Lungengewebe dargestellt.

Die *Vascularisation* ist sehr reichlich; die Blutgefässwände zeigen keine Proliferation.

Das *Oberflächenendothel* der Pleura ist über kleineren Knötchen teilweise erhalten, manchmal sind die platten Zellen derselben von etwas grösseren und mehr polygonalen unterbrochen, hie und da ist auch eine mehrschichtige Lage noch platter Zellen vorhanden. An diesen Stellen ist ein Zusammenhang mit tiefer liegenden Geschwulstpartien jedoch nicht zu constatieren. An vorgeschrittenen Partien der Neubildung bildet dieselbe eine kontinuierliche bis an die Oberfläche sich erstreckende Masse, hier kann über das Oberflächenendothel nichts Bestimmtes ausgesagt werden. Vielfach sind auch die oberflächlicheren Lagen durch ein Granulationsgewebe mit epitheloiden, aber wesentlich kleineren Zellen, als in den entwickelteren Geschwulstpartien, dargestellt. Ob an der Bildung dieses

Granulationsgewebes auch die Oberflächenendothelien beteiligt sind, wage ich nicht zu entscheiden.

Von *entzündlichen Erscheinungen* sind sonst noch manchmal recht starke kleinzellige Infiltration im Gewebe und Auflagerung einer ganz geringfügigen Fibrinschicht zu erwähnen.

*Regressive Veränderungen* sind nicht zur Beobachtung gekommen.

Als *Ausgangspunkt* der Neubildung sind die *Endothelien der Lymphgefässe* zu betrachten, während für eine Beteiligung der Saftspalten keine Anhaltspunkte sich ergaben. Bestimmt *ausgeschlossen können die Wandelemente der Blutgefässe* werden; eine *Beteiligung der Oberflächenendothelien ist nicht wahrscheinlich*, kann aber mit Sicherheit nicht ausgeschlossen werden. Die Bindegewebsproduction ist eine geringe, sonstige entzündliche Erscheinungen in Form eines Granulationsgewebes und kleinzelliger Infiltration vorhanden; keine regressiven Veränderungen.

**Fall XII.** *L., Anna*, 70jähr. Hirtenweib. Interne Abteilung des Herrn Regierungsrates Prof. *Prábram*.

Krankengeschichte in Verlust gerathen.

*Klinische Diagnose:*

Emphysema

Arteriosklerosis

Bronchitis

Koprostasis

Tumor abdominis?

*Section* am 21./III. 1893.

*Pathologisch-anatomische Diagnose:*

*Endothelioma carcinomatodes primarium pleurae dextrae.*

*Endothelioma secund. pleurarum, pulmonum, myocardii, renum, gland. suprarenalis dextrae, gland. lymph. thoracis et retroperitonealium et costarum lateris dextri.*

Marasmus universalis.

Beide Lungen durch einzelne fibröse Spangen leicht löslich verwachsen. Im I. Pleuraraum etwa 150 cm<sup>3</sup> einer etwas blutig tingierten serösen Flüssigkeit. An der Knorpel-Knochen-Grenze zwischen der 5. und 6. Rippe an der parietalen Pleura ein derber, wallnussgrosser, auf dem Durchschnitte weisslich glänzender Knoten.

In der *rechten Pleurakuppe* und von da bis in die Gegend der IV. Rippe sich nach vorn und unten erstreckend ein fest adhärenter, kugliger, mannsfaustgrosser Tumor, der in die Pleurahöhle hineinragt. Derselbe weist auf dem Durchschnitte etwa 2 cm starke, aus grauweisser Tumormasse bestehende Wandungen und eine centrale mit fetzigen grünlichen und jauchigen Massen erfüllte Höhle auf. Nach hinten sind die II., III. und IV. Rippe in dem Tumor aufge-

gangen, die III. Rippe endigt mit einer scharfen, usurierten Spitze frei in der Höhle. Auch sonst finden sich in der parietalen Pleura noch zahlreiche Knoten, besonders in der Nähe der Wirbelsäule.

Beide *Lungen* von vermehrtem Gewicht, unter ihren Pleuren teils tief im Lungenparenchym verstreut sehr zahlreiche, harte, hirsekorn- bis wallnussgrosse, auf dem Durchschnitte grauweisse Knoten. Die *peribronchialen* und *mediastinalen Lymphdrüsen* zu über hühnereigrossen Paketen geschwellt und von weissgrauen glänzenden Massen durchsetzt.

Im *Herzbeutel* eine geringe Menge hämorrhagischer Flüssigkeit. Das *Myocard* durchsetzt von mehreren hanfkorn- bis haselnussgrossen, den oben beschriebenen völlig homologen Knötchen, theilweise sind dieselben auch unter dem *Endocard* sichtbar. In der Wand des rechten Vorhofes zwischen den Einmündungen der *Vena cava sup.* und der *Vena cava inf.* ein haselnussgrosser Knoten.

In der *rechten Nebenniere* ein erbsengrosser, weisser Knoten. Am oberen Pol *beider Nieren* sowie am Hilus der linken Niere im Parenchym den bei den Pleuren beschriebenen analoge Knötchen.

Die *retroperitonealen Lymphdrüsen* vergrössert und neoplastisch infiltriert.

*Histologisch* untersucht wurden zahlreiche Stellen des grossen Tumors, beider Pleuren, der Lungen, des Myocards, der Nieren und Lymphdrüsen.

Das Bild des grossen Tumors ist im Uebersichtspräparate das eines medullären Carcinoms mit grossen platten Zellen, ziemlich spärlichem Stroma und einzelnen erhaltenen, stärkern Bindegewebsbalken. In der Geschwulstmasse fallen zahlreiche, noch eben die Zellcontouren erkennen lassende, stark von Leukocyten durchsetzte nekrotische Herde auf. Auch in diesen weit vorgerückten Partien lässt sich indes die Entstehung dieser grossen Zellhaufen bis in ihre ersten Anfänge verfolgen. In dem an der Peripherie noch erhaltenen Bindegewebe, sowie in einigen der zwischen dem medullaren Neoplasma liegenden Balken sieht man gegen das Neoplasma zu, grosse, unregelmässig gestaltete, von Zellen ganz gleicher Form mehr minder erfüllte Räume in dem fibrillären Bindegewebe. Weiter peripherwärts folgen langgestreckte Räume, die hie und da noch ein Lumen zeigen, weiterhin mehrreihige, solide Stränge, welche die Fibrillenbündel stark auseinander drängen, dann, am meisten peripher, schmale einreihige Stränge, deren Zellen perl-schnurartig hintereinander liegen, vielfach in ihrem Protoplasma nicht scharf von einander abgegrenzt sind und sehr häufig Mitosen zeigen. Die an den Enden der Stränge liegenden Zellen haben öfters einen spindlig sich verjüngenden Protoplasmaleib. Noch jüngere Stadien werden durch oft nur 2—3 Zellen von viel flacherer Form aufweisende Stränge dargestellt; in ihrer Nähe bemerkt man häufig die eine oder andere einzeln liegende, ganz platte, kleine Zelle mit relativ grossem Protoplasma, die sich aus vielfachen

Uebergangsbildern aufs deutlichste als gewucherte Saftspaltenendothelzelle erkennen lässt. (Fig. 3.)

Ausser diesen Gebilden sind an manchen Stellen verschieden gestaltete, oft ausgebuchtete Hohlräume zu sehen, die eine meist einfache Lage vielfach ganz platter Zellen tragen. Diese Räume erwecken bei Zuhilfenahme der in andern Fällen gesehenen Bildern, bei welchen dann des weitern Uebergänge zu einfach dilatirten Lymphgefässen mit nicht gewuchertem Endothel vorhanden waren, den Eindruck, dass sie auch hier nichts anderes als dilatirte, in ihrem Endothelbelage gewucherte Lymphgefässe darstellen. Allerdings ist ein directer Beweis hierfür nicht zu erbringen und gebe ich des fernern gern zu, dass es möglicherweise auch dilatirte Saftspalten sein können, welche durch Wucherung ihrer zelligen Elemente eine continuierliche Auskleidung erhalten haben, in welcher Weise *Volkman* solche Bilder immer deutet. Es muss jedoch darauf hingewiesen werden, dass eine derartige scharfe Trennung von Saftspalten, Kanälchen und kleinsten Lymphgefässen, sammt ihren Wucherungsproducten, die, wie *v. Recklinghausen* bereits betont, schon unter normalen Verhältnissen ihre Schwierigkeit hat, unter pathologischen Verhältnissen in vielen Fällen undurchführbar ist.

Schnitte von noch nicht so weit vorgeschrittenen Pleuraparthieen zeigen im ganzen das nämliche Bild, nur tritt hier die Genese noch deutlicher vor Augen. In dem peripher gelegenen erhaltenen Bindegewebe fallen allenthalben zahlreiche, je nach der Schnittebene sehr verschieden geformte Hohlräume mit ruhigem Endothel auf, die in ihrem Lumen zusammenhängende, aber von der Wand durch die Alcoholbehandlung retrahierte Massen von Geschwulstzellen, zahlreiche Leucocyten, in manchen rothe Blutkörperchen und Gerinnungsmassen enthalten. Zum überwiegenden Theile sind dies zweifellos Blutgefässe, manche vielleicht auch Lymphgefässe, die dann bei ruhigem Endothel nur eingeschwemmte Geschwulstelemente enthalten würden.

An einigen Stellen der Costalpleura finden sich in den tieferen Schichten noch Reste von Knochengewebe, das an seiner Peripherie das Bild lacunärer Resorption zeigt.

Die *zelligen Elemente* zeichnen sich durch ihre Grösse aus und stellen in den medullären Theilen grossen Plattenepithelien ähnliche, im grössten Durchmesser zwischen 9—26  $\mu$  schwankende, polygonale Gebilde mit einer durchschnittlichen Dicke von 5—7  $\mu$  dar. Vielfach sind sie durch gegenseitigen Druck eigenthümlich modellirt und haben dann häufig eine geschwänzte Form. Ihre

Kerne sind zumeist hell, aber auch dunkel granuliert, bläschenförmig und, wie die ausserordentlich zahlreichen Mitosen zeigen, in lebhaftester Proliferation begriffen, mit welcher die Abteilung des Protoplasmas nicht immer Schritt hält. Die in den Saftspalten liegenden Zellen sind in ihrer Form hauptsächlich von den durch die Lagerung bedingten Druckverhältnissen abhängig und schwanken demgemäss in ziemlich weiten Grenzen. In der schon oft geschilderten Weise zeigen sie alle Zwischenglieder zwischen den beschriebenen grossen polygonalen Zellen bis zu den normalen Saftspaltenendothelien.

In weit vorgerückten Geschwulstparthieen fallen noch eigenthümliche bis 30  $\mu$  grosse Zellen auf, die neben ihrem Kerne noch andere kleinere Zellen von den verschiedenen Formen der Leucocyten eingeschlossen halten.

Das *Stroma* wird an den meisten Stellen durch nur wenige Fasern eines ziemlich kernarmen fibrillären Bindegewebes dargestellt, gröbere Bindegewebsbalken sind nur in geringer Zahl zwischen den Geschwulstzellen zu finden. An der Peripherie des Neoplasmas hat allenthalben eine starke, schwartenartige Bindegewebsproduction platzgegriffen. Sehr häufig findet sich im Bindegewebe reichliches, meist intracellulär gelagertes Blutpigment. Die ausserordentlich zahlreichen *Blutgefässe* zeigen keine Proliferation ihrer zelligen Elemente.

Auch am *Oberflächenendothel* der Pleura, das nur an wenigen Stellen erhalten ist, sind Bilder, die auf eine Wucherung derselben schliessen lassen könnten, nicht aufzufinden.

Von *entzündlichen Erscheinungen* ist noch vielfache kleinzellige Infiltration zu constatieren, die namentlich sehr stark an den Stellen auftritt, wo umfangreiche Nekrose der Geschwulstzellen eingesetzt hat.

Von sonstigen *regressiven Veränderungen* ist die Pigmentbildung im Bindegewebe bereits erwähnt, stellenweise trifft man geringe colloide Degeneration der Geschwulstzellen.

Die untersuchten *Lymphdrüsen* sind grösstenteils von Aftermasse vollständig ersetzt, deren Anordnung der medullarer Partien des Primärtumors vollständig entspricht. In anscheinend jungen Herden präsentiert sich die Neubildung hauptsächlich in Form von Schläuchen. Kleinere Drüsen in der Nähe grösserer sind theils von Geschwulstelementen noch frei, theils auch schon von denselben infiltriert. Häufig sind in Blutgefässen Geschwulstzellen zu finden.

Die Knoten im *Herzmuskel* sind meist makro- wie mikroskopisch ziemlich scharf abgegrenzt, bei manchen findet sich an

der Peripherie eine Art bindegewebiger Kapsel, die stellenweise aber auch schon von der Aftermasse durchbrochen erscheint. An einem nahe der Oberfläche gelegenen Knoten sieht man das Endothel des Epicards gut erhalten und vollkommen ruhig. In der Nähe von Knoten sind im noch erhaltenen Muskelgewebe von einer feinkörnigen, mit Hämatoxylin stark gefärbten Gerinnungsmasse erfüllte Hohlräume, die stellenweise von einem kontinuierlichen ruhigen Endothelbelag begrenzt werden, zu constatieren, während andere einfach dilatierte Spalträume darstellen. Im Centrum der Knoten ist die Anordnung der Zellen eine medulläre, ohne Interzellularsubstanz mit sehr wenig Stroma, weiter peripherwärts sieht man Stränge und Schläuche, zwischen denen noch einzelne Muskelbündel erhalten sein können. Noch mehr gegen das erhaltene Muskelgewebe zu und in dasselbe hinein bemerkt man eine Zunahme des Kernreichthumes des intermuskulären Gewebes, geringgradige kleinzellige Infiltration, sowie eigenthümliche Zellen mit kleinem länglichen Kerne und auffallend grossem Protoplasmasaume, deren Abstammung aus Saftspaltenendothelien und weiteres Auswachsen zu Strängen von Zellen, die sich von den jüngern Geschwulstelementen in nichts unterscheiden, zwischen den scharf sich davon abhebenden, durch sie auseinandergedrängten Muskelbündeln man hier besonders schön verfolgen kann. Vielfach zeigen diese Zellen deutliche Mitosen. In Gefässen vorcapillären Charakters sind häufig im Lumen Geschwulstelemente zu constatieren. In den centralen Partien der Knoten findet sich vielfach Nekrose mit starker leucocytärer Infiltration. Der Herzmuskel zeigt sonst vereinzelt myomalacische Schwielen und ausgesprochene braune Atrophie. Ausgedehntere Herde in den *Lungen* zeigen ganz dasselbe Bild wie die übrigen Metastasen. Als Vorstadien solcher sieht man öfters mit Neoplasma erfüllte und thrombosierte Blut- und Lymphgefässe, deren Endothelien keine Wucherung nachweisen lassen. Die Gefässwände sind in kleinen Knötchen vielfach ganz erhalten, z. T. an einer oder der andern Stelle durchbrochen, sodass die in ihrem Lumen liegenden Geschwulstzellen mit den ausserhalb befindlichen direct in Zusammenhang stehen. An einigen wenigen Stellen findet man Bilder, die nicht anders zu deuten sind, als dass hier präexistente Lymphgefässe in Wucherung zu den Geschwulstzellen vollkommen gleichenden Gebilden sich befinden. Die emphysematöse Lunge zeigt im übrigen starke eitrig Bronchitis mit consecutiver Pneumonie mit gleichartigem Exsudate, stellenweise leicht hyaline Verdickung der Wände der kleinen Arterien.

Besonders interessant gestaltet sich der Befund in den *Nieren-*

*metastasen.* Neben dem medullär in gewöhnlicher Weise **angeordnetem** Neoplasma und zahlreichen neoplastischen Gefäßthromben finden sich in der Umgebung **grosser** Blutgefässe, aber auch nur hier, **grosse**, von einem kubischen Zellenbelag ausgekleidete Hohlräume, die Durchmesser bis zu 0,23 mm erreichen, ferner Hohlräume mit einem ein- bis mehrfachen Wandbelag kubischer oder cylindrischer Zellen und ausgesprochen den Neoplasmazellen ähnlich sehenden Gebilden. Das erhaltene Nierengewebe zeigt gegen die Aftermasse zu in grosser Ausdehnung Compression seiner Elemente, zahlreiche hyaline Cylinder, Epithelzerfall und interstitielle Zellproliferation. Vielfach finden sich Glomeruli in von Neoplasma noch ganz freier Umgebung durch Geschwulstelemente vollkommen substituiert mit deutlicher Erhaltung der einstigen Glomerulusformverhältnisse, einige Glomeruli zeigen einzelne Gefässschlingen durch Geschwulstzellen ersetzt. In einigen wenigen Glomeruli war nur in einer oder zwei Schlingen durch eine oder auch zwei Geschwulstzellen, welche sich von den Glomerulusepithelien durch ihre Grösse deutlich unterscheiden lassen, das Capillarlumen ausgefüllt. Auch in den Nierenknoten zeigen die Geschwulstzellen auf grössere oder kleinere Strecken herdweise Nekrose.

Die *Matrix* der Neubildung bilden in erster Linie die *Endothelien der Saftspalten* mit wahrscheinlich gleichzeitiger, quantitativ dagegen jedoch sehr zurücktretender Beteiligung der *Lymphgefässe*. Die *Blutgefässwandelemente* und das *Oberflächenendothel der Pleura* haben *keinen Anteil* an der Bildung der Aftermasse. Entzündliche Erscheinungen sind in Form kleinzelliger Infiltration und starker Bindegewebsproduction an der Peripherie gegeben; degenerative Veränderungen zeigen sich als einfache Nekrose, leichte colloide Entartung der Geschwulstzellen, sowie Pigmentation des Stromas. Die *Metastasen* gleichen in ihrem Baue dem primären Tumor vollständig.

Bezüglich ihrer *Histogenese* war festzustellen, dass dem primären Herde nahegelegene afficierte Organe z. T. auf dem Lymphwege ergriffen wurden, z. T. aber, wie die zahlreichen Neoplasmaemboli in den Gefässen zeigen, auf dem Blutwege, welcher letztere Weg aus dem gleichen Grunde für die entfernten Organe mit ziemlicher Sicherheit anzunehmen ist. In einem Organe, der *Niere*, liess sich das *Auswachsen einzelner in Capillarschlingen verschleppter Geschwulstzellen zu grössern Zellmassen direct verfolgen. An dem Metastasenaufbau haben jedoch auch präexistente endotheliale Elemente* einen, allerdings wohl nur sekundären, *Anteil*. In diesem Sinne müssen die in den Myocardmetastasen gefundenen Bilder, sowie



einzelne aus Lungenknoten ausgelegt werden; auch die in der Niere in der Umgebung grosser Gefässe angetroffenen Hohlräume lassen wohl kaum eine andere Deutung zu als die, dass es hier verlaufende, präexistente, ad maximum dilatirte Lymphgefässe mit mehr minder starker Wucherung ihres Endothels sind.

**Fall XIII.** *M., Josef*, 42jähr. Porzellandreher, aufgenommen auf die Klinik des Herrn Prof. *v. Jaksch* am 8./VIII. 1895.

Der mir in nachstehender Fassung zur Verfügung gestellte Auszug aus der Krankengeschichte lautet:

*Anamnese:* Pat., der früher stets gesund war, erkrankte vor einem Jahre mit zunehmender allgemeiner Mattigkeit und Schmerzen auf der Brust. Ein vor einem halben Jahre consultirter Arzt diagnosticirte Brustfellentzündung mit Flüssigkeitserguss in die linke Brust-Hälfte. Später trat eine 15 Wochen dauernde allgemeine Besserung ein. Seit 8 Wochen besteht wiederum mit Kurzatmigkeit verbundene Verschlimmerung des Allgemeinzustandes. Pat. hustet wenig, schwitzt nicht bei Nacht. Im Harne: Eiweiss neg., Zucker neg. — Indican: neg.

*Status* vom 8./VIII. 1895: Fettpolster spärlich, Haut leicht cyanotisch. Temperatur erhöht (38°). In der l. Halsseite ca. 5 bis haselnussgrosse, harte, verschiebliche, nicht schmerzhaft Drüsen. Thorax mittellang, mässig breit, wenig gewölbt, seine l. Seite mehr vorgewölbt, Intercostalräume daselbst verstrichen. Athmung vorwiegend costal, angestrengt, rhythmisch, von erhöhter Frequenz (50). Herzspitzenstoss: nicht sichtbar, nicht tastbar. R. vom Sternum sichtbare Herzbewegung. Puls klein, leicht zu unterdrücken, Frequenz erhöht (132). Herzdämpfung nach rechts verdrängt; Grenzen: nach links nicht festzustellen; nach rechts: R. Mamillarlinie, O. U. Rand der 3. R. am r. Sternalrande beginnend. Herztöne überall deutlich begrenzt.

Percussion des Thorax: R. heller voller Schall bis zum unteren Rand der 3. R., unterer Rand der 4. R., oberer Rand der 6. R. L. Dämpfung bis zur 7., 8. und 9. R. Athmungsgeräusch: r. vesiculär, ohne Nebengeräusch; l. schwaches, unbestimmtes Athmen. Lungengrenzen: r. verschieblich, l. nicht verschieblich. Stimmfremitus: l. abgeschwächt. Abdomen: nichts besonderes. Leber und Milz: nichts besonderes, nicht tastbar. Thorax rückwärts: r. heller Schall bis zum 10. Brustwirbeldorn, l. verkürzter Schall bis zum 5. Brustwirbeldorn, von da ab Dämpfung. Athmungsgeräusch: r. vesiculär mit Knisterrasseln in der Spitze und mittelblasigem, feuchtem Rasseln an der Basis; l. im Bereiche des verkürzten Schalles unbestimmtes Athmen, im Bereiche der Dämpfung bronchiales Athmen, gegen die Basis an Intensität zunehmend.

*Decursus* vom 9./VIII. bis 24./IX. 1895. 8./VIII. Probepunction im 6. Intercostalraum in der vorderen Axillarlinie ergiebt seröses, blutig tingirtes Exsudat, in dem mikroskopisch zahlreiche rothe Blutkörperchen nachzuweisen sind. Am 10./VIII. wegen sehr kleinen Pulses Punction an derselben Stelle. Es entleerten sich  $2\frac{1}{2}$  l einer gleichen Flüssigkeit wie bei der Probepunction. Nach der Punction sank die Dämpfungsgrenze v. l. bis in den 8. Intercostalraum, l. H. bis zum 6. Brustwirbeldorn. Herzpulsationen und die normalen Herztöne sind jetzt an der gewöhnlichen Stelle sicht- und tastbar resp. zu auscultieren. 11./VIII. tritt zum erstenmal Oedem auf (Scrotum); einige Tage später reicht die Dämpfung

an der l. Thoraxhälfte bis zum 4. Brustwirbeldorn. Allmählich bildet sich ein am 17./VIII. bereits deutlich hervortretendes Oedem an der l. Thoraxhälfte, das sich dann auf derselben Seite bis in die Lendengegend ausbreitet, schmerzlos und weich ist. Im Abdomen bisher keine freie Flüssigkeit nachzuweisen. Am 20./VIII. in der Leistenbenge l. eine ganze Reihe schmerzloser, bis bohnergrosser Lymphdrüsen zu tasten. Das Oedem in der Kreuzgegend ist auf beiden Seiten ausgebildet. 21./VIII. In der linken Hälfte des Abdomens findet sich eine Dämpfung; Resistenzen oder Tumoren nicht zu tasten. Bei dem Pat., der bis heute herumgegangen ist, tritt ohne Schmerzen mässiges Oedem des l. Beines ein. Die Gland. submax. und subment. nicht geschwollen, am Halse, am hinteren Rande des Musc. sternocleido-mast., links in der Tiefe ein aus ca. 10, lose mit einander verbundenen, schmerzlosen Drüsen bestehendes Paket, desgleichen ein solches, etwas kleineres in der l. Axilla. Dasselbst auch noch einige grosse, vereinzelte Drüsen. Tonsillen nicht vergrössert. Aspirationspunction im 7. Intercostalraum in der mittleren Axillarlinie ergiebt 1400 cm<sup>3</sup> einer serös-hämorrhagischen, ziemlich dunkelrothen Flüssigkeit. Beim Sedimentieren wird dieselbe klar serös; im Sedimente sind nachzuweisen: massenhafte rothe Blutkörperchen, spärliche weisse, einzelne sehr grosse, runde, mit dunkeln Körnern versehene Zellen, die etwa 10 mal so gross sind wie weisse Blutkörperchen. Die Dämpfung reicht jetzt nach oben bis zum unteren Rande der 4. Rippe. 22./VIII. Die Venen in der l. Fossa supraclav. sind ausgedehnt, die Fossa infraclav. ist retrahiert. 25./VIII. Auf der ganzen l. Thoraxhälfte H. Dämpfung. Auch im Traubeschen Raume absolute Dämpfung. Die Oedeme am Rücken reichen bis zum distalen Ende der Wirbelsäule, sind im Zunehmen begriffen. Auch das Oedem des linken Beines nimmt zu. 29./VIII. Am Abdomen l. unten eine Dämpfung (Oedem). Bei Lagewechsel stellt sich an Stelle der Dämpfung tympanitischer Schall ein. 30./VIII. Punction im 7. Intercostalraum ergiebt 1 l serös-hämorrhagische Flüssigkeit, spec. Gew. 1014. 2./IX. Oedeme des Scrotums und des Beines im Zunehmen. 13./IX. Oedeme am Penis im Zunehmen begriffen. 16./IX. Oedeme der Brust- und Bauchhaut der l. Seite. 21./IX. Im Harn kein Eiweiss. 24./IX. *Exitus.*  
*Fieber nur am Tage der Aufnahme (38°), sonst die ganze Zeit fieberfrei.*

*Klinische Diagnose:*

Endothelioma pleurae sin.

Hydrops, Ascites.

Oedema extrem. inf.

Section am 25./IX. 1895.

*Pathologisch-anatomische Diagnose:*

*Endothelioma carcinomatodes pleurae sin.*

*Endothelioma secund. pleurae dextrae et pulmonis dextri, pelvis renalis utriusque, vesicae urinariae, glandularum lymphat. colli, mesaricarum et retroperitonealium subsecente ectasia vasorum chyliferorum.*

Hydrops chylosus.

Thrombosis venae cavae ascend., venar. iliacarum et femoralium.

Der linke Pleuraraum durch eine mächtige, bis 6 mm dicke, weissgraue derbe Schwarte in einen mit etwa 2 l hämorrhagischen Serums gefüllten Sack umgewandelt, durch den die im Oberlappen an der Spitze fest adhärenzte Lunge

sehr stark comprimiert wird. Das Parenchym der faustgrossen *linken Lunge* vollständig luftleer, trocken und blutleer. In der Schwarte der linken Pleurahöhle lassen sich makroskopisch keine Knötchen oder Tumoren wahrnehmen. Im rechten Pleuraraum 1 l gelber seröser Flüssigkeit. Die *rechte Lunge* frei, etwas comprimiert, lufthältig, trocken und fast blutleer. Auf der *Pleura visceralis* des Unterlappens einzelne verdickte und raue Stellen mit feinsten weissen Knötchen. Auf der *Pleura pariet.* vereinzelt linsengrosse Protuberanzen einer medullaren grauweissen Aftermasse.

Die *Halslymphdrüsen* beider Seiten, die *mediastinalen*, *mesenterialen* und *retroperitonealen Lymphdrüsen* vergrössert und von einer markigen röthlichgrauen Aftermasse durchsetzt.

In beiden *Nierenbecken* etwa halbkreuzergrosse, 0,5 mm hohe, ganz flache, scharfrandige, leicht granulirte Platten einer weichen, weisslichen Aftermasse. Ebenso auch in der *Harnblase* einzelne so beschaffene, hie und da deutlich netzförmig geformte Protuberanzen.

In der *Bauchhöhle* ca.  $\frac{3}{4}$  l chylöser, milchig-gelblicher Flüssigkeit. Sowol auf dem peritonealen Ueberzuge des Magens als auch auf dem des Dünndarmes, insbesondere im Bereiche des Duodenums und oberen Jejunums, sowie des dazu gehörigen Mesenteriums sind die Chylusgefässe stark dilatirt und mit einer rahmigen, gelblichweissen Flüssigkeit gefüllt, so dass die Chylusgefässe wie bei einem Injectionspräparate hervortreten.

Zur *mikroskopischen* Untersuchung gelangten Stücke beider Pleuren, der rechten Lunge, beider Nierenbecken, der Harnblase, der Hals-, Mesenterial-, Retroperitoneallymphdrüsen und der ectasierten Chylusgefässe.

Die bis auf 8 mm verdickte linksseitige Pleuraschwarte wird durch ein sehr kernarmes, derbfaseriges Bindegewebe dargestellt, das an manchen Stellen etwas mehr homogenisirt ist. In sehr stark verdickten Partien bemerkt man das Neoplasma in Form massiver Zellstränge, die insoferne eine gewisse gesetzmässige Anordnung erkennen lassen, als sie in der obersten und tiefsten Schichte ziemlich parallel laufende Gebilde darstellen, während die in der Mitte gelegenen einen ausserordentlich unregelmässigen Verlauf zeigen und auch von geringerm Kaliber sind. Die sie formierenden Zellen sind ziemlich gross und liegen dem umgebenden Bindegewebe, gegen dessen Masse sie quantitativ stark zurücktreten, nackt an; häufig sind sie auch von dem sie begrenzenden Bindegewebe durch die Härtung retrahirt, und hat man hier den Eindruck eines von einer etwas zusammengezogenen Injectionsmasse erfüllten Hohlraumsystems. In der darunter gelegen stark comprimierten Lunge findet man das Neoplasma in Gestalt ganz ähnlicher, nur zumeist viel voluminöserer Stränge, die, mit Vorliebe in der Umgebung von Blutgefässen verlaufend, je nach der Schnittebene eine sehr verschiedene Form zeigen. An ihnen lässt sich als Begrenzung meist ein gut erhaltener Saum ruhigen Endothels

erkennen und stellen diese Gebilde ohne Zweifel passiv erfüllte Lymphgefässe dar. Im Lumen der Blutgefässe finden sich hier öfters einzelne lose liegende Geschwulstzellen. Von jüngern Stadien dieser Zellstränge ist an diesen stark verdickten Pleurapartien nichts zu entdecken, wohl aber finden sich solche an geringgradiger, etwa auf 1—2 mm verdickten Abschnitten der linken Pleura. Hier bemerkt man nämlich bei schwacher Vergrösserung in einem ganz ähnlich beschaffenen Bindegewebe sehr zahlreiche in verschiedener Richtung verlaufende, vorwiegend aber in der der Oberfläche parallel laufenden Faserrichtung des Bindegewebes entsprechende einfache oder sich verzweigende dünne Stränge. Bei stärkerer Vergrösserung erweist sich ein grosser Teil derselben als Blutgefässe mit ruhigem Endothel; die andern stellen meist einreihige Stränge ziemlich kleiner Zellen dar, die zwischen den Fibrillenbündeln in Bindegewebsspalten liegen.

Die kleinsten dieser Zellen haben einen dunkel gefärbten, ovalen oder platten Kern und weisen fast kein Protoplasma auf. Etwas grössere unterscheiden sich von diesen durch eine Grössenzunahme namentlich ihres Protoplasmas, welches bei den am Ende der Stränge liegenden Zellen meist spitzwinklig ausläuft. Häufig ist das Protoplasma benachbarter Zellen nicht getrennt. Noch grössere Formen stellen Zellplatten mit rundlichem oder ovalem Kerne dar und sind öfters mehrreihig in Bindegewebsspalten ohne Vermittlung einer Intercellularsubstanz aneinander gelagert.

Die zuerst geschilderten kleinern *Zellen* bilden gewöhnlich nur ganz kurze aus 3—4 oder noch weniger bestehende Stränge. Vielfach findet man zwischen Bindegewebsbündeln 2 hinter einander liegende oder nur eine Zelle, welche sich von den normalen Saftspaltenendothelien kaum oder in nichts mehr unterscheiden.

Von sonstigen auf die Histogenese sich beziehenden Bildern ist noch das gelegentliche, aber seltene Vorkommen ziemlich grosser, scharf durch eine kontinuierliche einfache Lage von Zellen gegen das umgebende Bindegewebe begrenzter Hohlräume, deren Lumen eine Weite bis zu 0,14 mm erreicht, zu erwähnen. Die Auskleidungszellen schwanken in Form und Grösse von in ihrem Protoplasma zusammenhängenden platten bis zu scharf gegeneinander abgesetzten kubischen und cylindrischen Zellen.

Im Lumen finden sich einzelne, den Geschwulstelementen sehr ähnlich sehende Zellen und eine feinkörnige Gerinnungsmasse. Diese Schläuche in Verbindung mit der in den dicken Pleurapartien gefundenen Verlaufsrichtungen der Zellstränge, welche mit dem,

was *Schuls*<sup>1)</sup> über die Anordnung der Lymphgefässe in der Pleura angiebt, genau übereinstimmt, machen es ausserordentlich wahrscheinlich, dass neben der von uns an weniger verdickten Pleuraabschnitten nachgewiesenen Entstehung von Neoplasmazellen aus den Endothelien der Saftspalten auch die Endothelien der Lymphgefässe einen, wenn auch quantitativ weniger bedeutenden Anteil an der Geschwulstbildung haben.

Die *Form* der aus den Saftspaltenendothelien hervorgehenden *Zellen* ist bereits kurz beschrieben, ihre Grösse schwankt bei den jüngern Formen zwischen 5—9  $\mu$  Länge bei 3—5  $\mu$  Dicke. Die aus ihnen hervorgehenden grossen platten Zellen erreichen Grössen von 15—19  $\mu$  : 8  $\mu$ , ihre Kerne eine solche von 7—8  $\mu$ . Die in den Hohlräumen mit einfachem Wandbelage vorkommenden kubischen Zellen weisen Dimensionen von 9  $\mu$ , ihre Kerne von 7  $\mu$  auf, die cylindrischen Zellen erreichen eine Höhe von 14 bei 8  $\mu$  Dicke und 10  $\mu$  Länge des Kernes. Die in den ältern Neoplasmapartien sich findenden Zellen erscheinen fast durchgängig gequollen resp. colloid degeneriert mit meist excentrisch gelagerten, plattgedrückten Kernen in der bekannten Siegelringform. Ihre Grösse beträgt durchschnittlich 12—14  $\mu$ .

Das *bindegewebige Gerüst* ist bereits geschildert, von *entzündlichen Erscheinungen* finden sich in ihm spärliche kleinzellige Infiltration, von *regressiven Metamorphosen* reichliches, gewöhnlich intracellulär gelagertes Blutpigment. In den Geschwulstzellen kommt von regressiven Veränderungen ausser der erwähnten Quellung resp. colloider Degeneration noch hie und da Nekrose vor.

Vom *Oberflächenendothel* ist nirgends mehr etwas zu finden, Anhaltspunkte für seine Beteiligung an dem Geschwulstaufbau liegen nicht vor.

Die *Vascularisation* ist überall eine sehr reichliche. Oefters zeigen sich kleine Gefässe von einer mehrfachen Lage sehr platter Zellen mit spindligen Kernen umgeben, wodurch sie auf Querschnitten in ihrer Wand stark verdickt erscheinen. Der Zellmantel folgt überall in genau concentrischer Schichtung dem Verlaufe des Gefässes; nirgends verliert er sich allmählich ins umliegende Bindegewebe, sondern ist ziemlich scharf gegen dasselbe abgesetzt; nirgends ist ein Auswachsen dieser plattspindligen Zellen zu epitheloiden oder ein Zusammenhang derselben mit den Neoplasmazellen zu beobachten.

An der *rechten Pleura* ist stellenweise das Oberflächenendothel erhalten und zeigt auch hier nirgends Wucherungsvorgänge.

<sup>1)</sup> *Loco cit.*, cfr. pag. 12.

Das Bindegewebe zeigt sich überall beträchtlich vermehrt und ist von feinfaseriger Beschaffenheit. Das Neoplasma tritt hier und in der untenliegenden *Lunge* in Form von Strängen auf in ganz gleicher Weise, wie es bei der unter der linken Pleura liegenden Lunge beschrieben wurde. Auch hier sind die Zellen retrahiert und ist als Begrenzung ein normales Endothel vorhanden. Die Zellstränge folgen zumeist dem Verlaufe der Blutgefässe. An einigen wenigen Stellen findet sich ein etwas anderes Bild. Hier haben sich die Zellen nicht von der Wand retrahiert, sondern scheinen mit der Wand in festerer Beziehung zu stehen. Ein Saum normalen Endothels fehlt, wohl aber finden sich peripher mehrfach noch ziemlich platte Zellen, die allmählich in die grösseren Formen, welche sich von den nicht gequollenen Neoplasmazellen nicht unterscheiden, übergehen. Man erhält hierdurch ganz den Eindruck, dass an diesen Stellen die Geschwulstzellen einer Wucherung präexistenter endothelialer Elemente ihren Ursprung verdanken.

Sonst ist in der stark comprimierten Lunge noch ziemlich starke Endarteriitis obliterans der feinern Aeste der Arteria pulmonalis zu bemerken.

Die afficierten *Lymphdrüsen* der verschiedenen Körperregionen geben ein ziemlich übereinstimmendes Bild. Von der Follicularsubstanz sind nur noch Reste erhalten, die Lymphsinus von Geschwulstzellen vollgepfropft, wobei manchmal an der Wand noch die eine oder andere unveränderte Endothelzelle zu bemerken ist. Am Hilus sieht man im Lumen von Blutgefässen Neoplasmazellen, stark dilatierte Lymphgefässe mit intactem Endothel und einer körnigen Gerinnungsmasse als Inhalt. Ferner sind hier mit Aftermasse infizierte Lymphgefässe mit gleichfalls ruhigem Endothel in ziemlich grosser Zahl zu sehen. Eine Wucherung präexistenten Endothels ist nirgends mit Sicherheit zu constatieren.

In beiden *Nierenbecken* und der *Harnblase* präsentiert sich die Aftermasse in Form von Zellzapfen, die scharf von der Umgebung abgegrenzt sind und vielfach an ihrer Peripherie einen Saum intacten Endothels als Begrenzung erkennen lassen. Allenthalben sind starke entzündliche Erscheinungen in Gestalt kleinzelliger Infiltration und zahlreicher Mastzellen zu erblicken. Die Schleimhaut ist nur teilweise gut erhalten; ein Zusammenhang derselben mit der Neubildung ist mit Sicherheit auszuschliessen. Nähere Angaben in Bezug auf das Neoplasma sind mit Sicherheit nicht zu erheben, da die Stücke von diesen Organen im Gegensatze zu den übrigen nur sehr schlecht erhalten waren und in ihrer Färbbarkeit stark gelitten hatten.

In dem wegen der Lymphgefässectasie untersuchten *Mesenterium* finden sich in eingelagerten kleinen Lymphdrüsen mehrfach bei gut erhaltener Follicularsubstanz die Lymphsinus und am Hilus eintretende Lymphgefässe mit Neoplas mazellen erfüllt, das locale Endothel gut erhalten und nicht gewuchert. Auch vereinzelte Blutgefässe zeigen in ihrem Lumen neben gut erhaltenem Blute Geschwulstzellen.

Hier sowie im *Darme* sind die *Lymph-* resp. *Chylusgefässe* ausserordentlich stark erweitert. Viele besitzen einen einfachen, vollständig ruhigen Endothelbelag als Begrenzung und führen im Lumen ausser einer feinkörnigen Gerinnungsmasse nur einzelne kleinere gequollene Zellen. Andere enthalten im Lumen grosse, feinkörnige Zellplatten mit einem oder auch mehreren sehr kleinen Kernen. Wieder andere stark dilatirte Lymphgefässe zeigen nur streckenweise einen einfachen, nicht gewucherten Endothelbelag, während an andern Stellen der Wand eine mehrfache Schicht platter grosser Zellen mit einem, bis zu sehr vielen kleinen Kernen sich finden; gegen die Umgebung weisen sie hier keine scharfe Abgrenzung mehr auf. Vielfach ist dieselbe auch ödematös durchtränkt und liegen daselbst im Gewebe allenthalben zahlreiche platte Elemente, gequollene kleinere Zellen und vielkernige, riesenzellenartige Gebilde.

Endlich finden sich noch an manchen Stellen subserös Hohlräume, die mit ziemlich grossen, stark gequollenen, den Neoplas mazellen ähnlich sehenden Zellen mit excentrisch gelagertem Kerne erfüllt sind. An einigen Stellen ist als Begrenzung der Räume ein deutlicher, ruhiger Endothelsaum zu constatieren, welcher an andern Stellen jedoch fehlt. Ob diese Zellen wirklich Neoplas mazellen darstellen oder vielleicht stark gequollene Lymphkörperchen sind, ist schwer zu entscheiden. Hervorzuheben wäre noch, dass die anscheinend aus dem Wandbelage stark dilatirter Lymphgefässe hervorgegangenen grossen Zellplatten von den an andern Orten gefundenen Neoplas mazellen in Form und Grösse sowohl des Protoplasmaleibes wie ihres Kernes ausserordentlich verschieden sind.

Die *Matrix* der Neubildung ist in die *Endothelien der Spaltspalten* und *wahrscheinlich auch der Lymphgefässe* zu verlegen. Eine *Betheiligung der Oberflächenendothelien der Pleura* ist *nirgends nachzuweisen*. Die Blutgefässe capillären und vorcapillären Charakters zeigen an manchen Stellen eine Wucherung der ihren Endothelrohren anliegenden sogenannten Adventitialzellen, doch ist diese Wucherung nirgends so ausgeprägt, dass sie die Masse und den Charakter des eigentlichen Neoplasmas wesentlich beeinflusst.

Entzündliche Erscheinungen sind in der starken Bindegewebsproduction und in kleinzelliger Infiltration gegeben; regressive Veränderungen finden sich als Quellung, schleimige resp. colloide Degeneration und stellenweise Nekrose der Geschwulstzellen und als Ablagerung von Blutpigment im Bindegewebe. Die *Metastasen* zeigen denselben Bau wie der Primärtumor; die der rechten Pleura, der Lungen und der peribronchialen Lymphdrüsen sind wohl grösstenteils auf dem Lymphwege entstanden. Für die Histogenese der entfernter vom Primärtumor liegenden Organe lässt die häufige Anwesenheit von Geschwulstzellen in Blutgefässen nur einen bedingten Schluss zu.

Die starke Lymphgefässdilatation im Mesenterium und dem Darm hat vermuthlich ihre Ursache in der durch die hochgradige neoplastische Infiltration der Retroperitonealdrüsen geschaffenen Behinderung der Lymphcirculation.

### C. Neoplasmen des Peritoneums und der Pleura.

Fall XIV. N., *Fransiska*, 50jähr. Tagelöhnerin, aufgenommen auf die II. interne Klinik (damals unter der Leitung des Herrn Prof. *Kahler* stehend) am 7./VII. 1888.

*Anamnese:* Vor 5 Monaten bemerkte Pat. eine Anschwellung ihres Unterleibes in der Lebergegend mit Schmerzhaftigkeit, welche bei forciertem Athmen stärker wurde. Pat. führt diese Erkrankung auf ein Trauma (Sprung) zurück. Zunahme der Anschwellung machte im Verlaufe der nächsten Monate zweimalige Punction nothwendig, bei welcher sich 10 l resp. 7 l klaren, gelben Serums entleerte. Wegen neuerlicher Flüssigkeitsansammlung im Abdomen und Oedemen an den unteren Extremitäten liess sich Pat. ins Krankenhaus aufnehmen.

*Status:* *Temperatur normal.* Unterleib mächtig kugelig aufgetrieben, in Nabelhöhe 101 cm im Umfang messend. Abdomen fühlt sich prall elastisch an, unterhalb des Nabels deutliche Fluctuation nachzuweisen. Percussion ergibt gedämpften, bei starkem Plessimeterdruck leicht tympanitisch klingenden Schall. Die Dämpfungsgrenze beginnt 2 Querfinger unterhalb des Nabels und reicht nach abwärts rechts bis zum Lig. Pouparti, links bis etwas oberhalb des Lig. Pouparti. Die abhängigen Partien geben vollständig gedämpften Schall, der sich bei Lagewechsel aufhellt. Tumoren oder resistenter Partien nicht tastbar. Vaginaluntersuchung ergibt ausser Fixation des Uterus deutliche Fluctuation in den Scheidengewölben. An den Lungen nichts Abnormes nachzuweisen. Pat. stark dyspnoisch, hustet wenig, ohne zu expectorieren. Spärlicher serös-schleimiger Auswurf, der später auftrat, wurde stets frei von Tuberkelbacillen gefunden.

Am 16./VII. Auftreten von starkem Meteorismus und heftigen dyspnoischen Erscheinungen bei Herzklopfen und Cyanose. In den hintern untern Lungenabschnitten beiderseits bronchiales Athmen zu constatieren.

Am 18./VII. hohe Pulsfrequenz (156) und bis auf 39,6° *steigendes Fieber*. Ueber den Lungen H. U. rechts bis zum 6., links bis zum 7. Brustwirbeldorn reichende Dämpfung bei bronchialem Athemgeräusche ohne Rasseln zu constatieren.

Unter zunehmender allgemeiner Schwäche und starker Dyspnoe am 31./VII.

*Exitus.*



**Klinische Diagnose:**

Peritonitis (tuberculosa?)

Pleuritis dextra, incipiens sinistra.

Section am 1./VII. 1888.

**Pathologisch-anatomische Diagnose:***Endothelioma carcinomatodes peritonei et pleurarum.**Endothelioma secund. musc. pector. majoris sin.*

Hydrothorax bilateralis et hydrops ascites.

Compressio pulmonum praecip. pulmon. dextri.

Bronchitis catarrhalis.

Tubercul. obsol. apic. pulm. dextri.

Myoma uteri.

Oedema extrem. infer.

Thorax in den unteren Partien stark ausgeweitet. In der rechten Pleurahöhle etwa 1 1/2 l, in der linken 1/2 l dunkles, klares Serum. R. Lunge stark comprimiert, l. Lunge gleichfalls aber weniger comprimiert.

Auf beiden *Pleurae pulmon.* miliare bis stecknadelkopfgrosse graugelbe Knötchen, die oft in Gruppen beisammenstehen. Im Abdomen etwa 5 l dunkle, seröse Flüssigkeit, die in den abhängigen Partien hämorrhagisch gefärbt ist. Die meteoristisch aufgetriebenen Darmschlingen untereinander, das Quercolon mit der vorderen Bauchwand verklebt. Die *Darmserosa* stark verdickt, in sie sowie in das ganze übrige *Periton. viscer.* und *pariet.* hanfkorn- bis über linsengrosse Knoten von gelblichweiser Farbe, harter Consistenz und warzenartigem Aussehen eingelagert. Am *pariet.* Blatte sind die Knötchen am zahlreichsten im Ueberzuge des Cavum Douglasi zu finden. Auf der Ueberkleidung der *Ovarien* gleichfalls solche, etwas in das Ovarialparenchym hineinreichende Knötchen. Die *Leber* mit dem schwartig verdickten Zwerchfell verwachsen, zwischen den Verwachsungen milchbreiartige Massen eingeschlossen.

Im *Muscul. pect. major* ähnliche Knötchen zu finden. Die frische mikroskopische Untersuchung der milchbreiartigen Massen zeigte sehr zahlreiche Fettkörnchen neben vielen Körnchenzellen und ausserdem ziemlich grosse Zellen, deren Kerne nicht mehr deutlich contouriert und die mit Fetttröpfchen vollständig erfüllt sind.

**Mikroskopisch** untersucht wurden Stücke von verschiedenen Stellen des visceralen und perietalen Peritoneums, beider *Pleurae pulmonales* und des *musc. pect. major*.

Die Schnitte aus den Peritonealknötchen geben vollständig übereinstimmende Bilder und zeigen eine so ausserordentlich grosse Aehnlichkeit mit den in Fall III erhobenen Befunden, dass ich mich in ihrer Beschreibung sehr kurz fassen kann. Je nach dem mehr minder weitem Vorgerücktsein des Processes stellt sich das Neoplasma in Form von durch wenig Stroma geschiedenen Zellnestern dar, welche ihre Entstehung aus schlauchförmigen Bildungen mehrfach noch deutlich erkennen lassen, oder es bildet Hohlräume mit einem ein- bis mehrschichtigen Belage grosser, sehr epithelähnlicher, ver-

schieden geformten Zellen. Daneben finden sich allenthalben dilatierte Lymphgefässe mit ruhigem Endothel und ziemlich zahlreich die bekannten Uebergangsbilder von diesen zu den erwähnten, mit Zellen ausgekleideten Hohlräumen. Vereinzelt treten auch zwischen den Faserbündeln des Bindegewebes ein- und mehrreihige Zellstränge auf, doch lassen sich diese mit Sicherheit bis zu ihren ersten Anfängen nicht verfolgen.

Die *Form der Zellen* ist in ältern Partien vorwiegend eine polygonale, platte; in den Schläuchen finden sich auch cylindrische und kubische Zellen in ziemlich grosser Zahl. Der Durchmesser der Ersteren schwankt zwischen 12—20  $\mu$ , der der Letztern beträgt im Mittel 16 resp. 9  $\mu$ . Das Protoplasma benachbarter Zellen ist häufig nicht scharf geschieden. Die Kerne sind rundlich oder oval, gut färbbar und besitzen ein grosses Kernkörperchen.

Das *Stroma* wird durch ein feinfaseriges, ziemlich kernarmes Bindegewebe dargestellt, welches keine sehr starke Vermehrung zeigt. In demselben verlaufen die zahlreichen, oft sehr weiten *Gefässe*, welche nirgends Proliferationsvorgänge ihrer Wandelemente erkennen lassen.

Das *Oberflächenendothel des Peritoneums* ist nur stellenweise erhalten, meist scheint es maceriert zu sein. Eine Wucherung ist an ihm nirgends ersichtlich.

Die *Knötchen in den Pleuren* zeigen denselben Bau wie am Peritoneum. Auch hier finden sich grössere confluierende Zellnester, die nur durch wenig Bindegewebe getrennt sind neben Zellschläuchen, die in der äussersten Schichte vielfach plattere Zellen bemerken lassen. Ausserdem finden sich Geschwulstzellen im Lumen von Blutgefässen lose liegend, sowie Lymphgefässe mit ruhigem Endothel mit Neoplasmazellen vollgepfropft. Frühe Stadien der Geschwulstbildung sind hier in gleicher Weise wie am Peritoneum, nur noch zahlreicher, in Form von Schläuchen mit einfachem Belage ziemlich platter Zellen zu sehen. Daneben finden sich auch hier dilatierte, mit Gerinnungsmasse erfüllte Lymphgefässe. Unzweideutige Uebergangsbilder solcher in Schläuche mit grössern Zellen konnte ich jedoch nicht beobachten.

Im *Muscul. pect. major* stellt die Aftermasse grössere, wenig scharf begrenzte Zellhaufen und kleine gut abgegrenzte mehrschichtige Zellschläuche dar, deren einzelne Elemente in Form und Grösse vollständig den im Peritoneum und Pleuren angetroffenen entsprechen. Mehrfach sind Gefässe, z. T. zweifellose Blutgefässe, mit ruhigem Endothel von Geschwulstzellen erfüllt. Ob sich hierunter auch einzelne Lymphgefässe befinden, wage ich nicht zu ent-

scheiden. Die Geschwulstzellen zeigen in grössern Herden hier stellenweise Nekrose.

Von *entsündlichen Erscheinungen* sind zu nennen: Allenthalben ziemlich starke kleinzellige Infiltration und Anwesenheit von Mastzellen; an der Oberfläche des Peritoneums und der Pleura eine geringfügige, fibrinartige Auflagerung.

Die Bindegewebsproduction erreicht nur am Zwerchfellperitoneum einen etwas höhern Grad.

Ausgesprochene *regressive Veränderungen* fehlen mit Ausnahme der erwähnten, wenig ausgedehnten Nekrose der Neoplasmazellen im Muskel und zwischen den Verwachsungen zwischen Zwerchfell und Leber.

Die *Matrix* der Neubildung *am Peritoneum* bilden die *Endothelien der Lymphgefässe* und wahrscheinlich auch der Saftspalten. Die *Pleuraerkrankung* stellt sich sowohl makro- wie mikroskopisch als ein jüngerer Process dar und *dürfte die Bedeutung einer Metastase haben*. Der Weg, auf welchem die Letztere zu Stande gekommen, ist bei der gleichzeitigen passiven Erfüllung von Blut- und Lymphgefässen mit Geschwulstelementen nicht bestimmt anzugeben; das gleiche gilt für die Muskelmetastase. Die Knötchen der Pleuren wie im *Musc. pect. major* zeigen in ihrem mikroskopischen Bilde vollständige Uebereinstimmung mit dem Baue der Peritonealknötchen.

Entzündliche Erscheinungen finden sich hauptsächlich als kleinzellige Infiltration; die Bindegewebsproduction ist im allgemeinen nicht sehr stark. Von regressiven Metamorphosen ist nur die stellenweise auftretende Nekrose zu erwähnen.

**Fall XV. D., Barbara, 54jähr. Tagelöhnerin, aufgenommen auf die gynäk. Klinik des Herrn Prof. v. Rosthorn am 28./VI. 1894.**

*Anamnese:* Pat. giebt an, seit 4 Wochen krank zu sein. Seit dieser Zeit bemerkt sie, dass der Unterleib an Umfang zunimmt und namentlich in der letzten Zeit rasch wächst, auch ist sie seit dieser Zeit auffallend mager und schwach geworden. *Fieber, Schweisse, Husten, Auswurf bestehen nicht.* Nirgends Schmerzhaftigkeit. Appetit gering, Stuhl angehalten. Zweimaliges Erbrechen in den letzten Wochen.

*Status praesens:* Unterleib gleichmässig kugelig aufgetrieben, Umfang in Nabelhöhe 94,5 cm. Entfernung vom Proc. xiphoid. zum Nabel 19 cm, vom Nabel zur Symphyse 23 cm. Ueber dem Abdomen allenthalben mit Ausnahme der abhängigsten Partien, lauter tympanitischer Percussionsschall. Bei Lagewechsel hellt sich der gedämpfte Schall über den abhängigen Partien auf. Peristaltische Bewegung der Därme stark vermehrt. An verschiedenen Stellen des Abdomens, bes. im Epigastrium verschiebbare Knoten und Knötchen zu tasten. Uterus anscheinend in derbe Schwielen eingebettet.

5./VII. *Probelaaparotomie*. Entleerung von ca. 3 l Flüssigkeit. Allenthalben in der Bauchhöhle teils frei, teils an Därmen klebende Fibrinflocken. Im Mesenterium des Dünndarmes ein faustgrosses Packet harter Lymphdrüsen. Einige wenige Knötchen am parietalen Peritoneum. Ein primärer Herd konnte nicht aufgefunden werden. Schluss der Bauchwunde durch Etageennaht.

*Klinische Diagnose:*

Carcinoma peritonei.

*Section* am 8./VII. 1894.

*Pathologisch-anatomische Diagnose:*

*Endothelioma peritonei et pleurarum.*

Stenosis coli neoplasmate peritonei effecta.

Ulcera diastatica intestini.

Cholelithiasis et hydrops vesicae felleae.

Morbus Brightii gradus levioris.

Vulnus parietis anterioris abdominis post incisionem probatoriam.

In der Bauchhöhle über 1 l seröser Flüssigkeit. Das *Peritoneum* allenthalben mit reichlichen bis erbsengrossen Knoten einer Aftermasse durchsetzt.

Die Bauchorgane untereinander verwachsen und zwar besonders stark die Beckenorgane, ferner die Umgebung der Gallenblase. *Ovarien, Pankreas, Nebennieren* frei von Aftermasse. In beiden *Pleurahöhlen* je etwa  $\frac{1}{2}$  l leicht hämorrhagischer Flüssigkeit. Auf beiden Pleurablättern zahlreiche bis erbsengrosse Knoten einer weisslichgrauen Aftermasse.

*Mikroskopisch* untersucht wurden Stücke von verschiedenen Stellen des parietalen Peritoneums, des grossen Netzes, der Darmserosa und der Pleura pulmon. beider Seiten.

Am weitesten vorgeschritten erweist sich die Neubildung in dem bis auf 7 mm verdickten grossen Netze. Hier liegen die Geschwulstzellen theils regellos gelagert in dem durch die Netzbalken formierten Maschenwerk, theils präsentieren sie sich als mehrschichtige Auskleidung von Hohlräumen, oder sie bilden Zellnester ohne Lumen. Ausgebreitete Nekrosen der Geschwulstzellen sind hier häufig anzutreffen. An den Knötchen des parietalen Peritoneums und der Darmserosa bildet das Neoplasma vorzugsweise Hohlräume die vielfach untereinander anastomosieren und welche einen ein- bis mehrfachen Belag von Zellen tragen. Vielfach sieht man Röhren, deren Wand von einer Schichte ziemlich platten, in ihrem schmalen Protoplasmasaume unter sich zusammenhängenden Zellen gebildet werden. Das Lumen ist ziemlich eng, erweitert sich an manchen Stellen varicös; hier wird die Begrenzung dann ganz gewöhnlich von grössern, mehr polygonalen, auch in doppelter Schichte liegenden Zellen gebildet. Neben diesen Röhren sind allenthalben Hohlräume zu constatieren, welche, von einer fein-

körnigen Gerinnungsmasse erfüllt, als Begrenzung eine Lage sehr platter Zellen mit ganz feinem Protoplasmasaum besitzen. Von diesen nur dilatierten Lymphgefässen mit ruhigem Endothel vermitteln eine Reihe von Bildern den allmählichen Uebergang zu den weiter oben geschilderten Rohren und Hohlräumen.

Auch die Entstehung von Geschwulstzellen in Form von Strängen aus zwischen den Bindegewebsfibrillenbündel liegenden Saftspaltenendothelien ist auf das deutlichste in allen Stadien der Entwicklung zu constatieren.

In den *Pleuren* bilden die Neoplasmazellen Schläuche und Hohlräume in ein- bis mehrfacher Schichtung und sehr verschiedenen Formen. Die jüngsten hier vorkommenden Formen werden durch Schläuche mit einer einfachen Lage ziemlich platter Zellen dargestellt. Eine Entstehung dieser aus präexistenten endothelialen Elementen oder aus embolisch eingeschleppten Geschwulstzellen konnte ich nirgends beobachten.

*Zellform und -grösse* sind sehr wechselnd. Im grossen Netze und den *Pleuren* finden sich schöne, grosse Cylinderzellen ( $17:6 \mu$  gross) mit gut abgegrenzten Protoplasma und stark färbbarem langovalen Kerne ( $10-12 \mu$  grösster Durchmesser). Die Hauptmasse bilden indes polygonale Formen, deren grösster Durchmesser zwischen  $10-30 \mu$  schwankt. Ihre Kerne sind rund oder länglich-oval, dunkel färbbar,  $6-19 \mu$  gross. Ihr Protoplasma ist sehr verschieden erhalten. Von scharf contourierte Protoplasmaleibern bis zu Gebilden, welche um ihren Kern nur eine detritusartige Masse gelagert zeigen, finden sich alle denkbaren Zwischenglieder. Dieser Zerfall scheint auf einer fettigen Degeneration des Protoplasmas zu beruhen, und bildet in seiner allmählich nachweisbaren Entstehung einen sprechenden Commentar zu den Zellen des Falles X.

In den anscheinend jüngern Knötchen auf den *Pleuren* fehlt dieser Zerfall fast vollständig. Ausserdem finden sich mehrkernige Zellen in ziemlich grosser Zahl. Ein Teil derselben scheint seine Form nur einer wenig deutlich ausgesprochenen Protoplasmaabgrenzung zu verdanken, andere, die sehr dicht gelagerte Kerne zeigen, erwecken den Eindruck, dass es sich hier um sehr lebhaft Kernteilung handle, mit welcher die Teilung des Protoplasmas nicht gleichen Schritt gehalten habe.

Das *Stroma* ist an Masse nicht sehr reichlich und wird durch ein feinfaseriges Bindegewebe von mässigem Kernreichtum dargestellt. An einzelnen Stellen der Darmserosa befindet es sich im Zustande leichter schleimiger Degeneration.

Die *Vascularisation* ist reichlich, an einzelnen wenigen Stellen findet sich die Wand keiner capillärer Gefässe durch Anlagerung einer Lage platter, langspindeligter Zellen leicht verdickt. Sonst verhalten sich die Wandelemente vollkommen ruhig.

Das *Oberflächenendothel* von Peritoneum und Pleura ist nur selten erhalten, es fehlen aber andererseits auch alle Anhaltspunkte für die Annahme einer Wucherung desselben.

*Entzündliche Erscheinungen* sind gegeben in einer geringfügigen feinfaserigen Auflagerung an der Oberfläche des Peritoneums und der Pleuren, und der Bildung einer Art von Granulationsgewebe in der Darmserosa, auch an Stellen, wo dieselbe nicht direct von Neoplasma afficiert ist. Ausserdem findet sich kleinzellige Infiltration. Eine Vermehrung des subperitonealen resp. subpleuralen Bindegewebes ist vorhanden, aber geringfügig.

Von *regressiven Metamorphosen* sind zu erwähnen: Nekrose der Neoplasmazellen, häufige Ablagerung von Kalkconcrementen in ihnen und dem Stroma (namentlich im grossen Netze), leichte schleimige Degeneration an manchen Stellen des bindegewebigen Gerüstes und endlich der mehr weniger weit gediehene Zerfall des Protoplasmas der Geschwulstzellen.

Als *Ausgangspunkt* des Neoplasmas sind die *Endothelien der Lymphgefässe und der Saftspalten* zu bezeichnen; das *Oberflächenendothel und die Blutgefässe können als solcher ausgeschlossen werden.*

Der *Geschwulsteruption auf den Pleuren* kommt sowohl nach dem makro- wie mikroskopischen Befunde *die Bedeutung einer Metastase zu*; der Bau stimmt in allen wesentlichen Punkten mit dem der Peritonealtumoren überein. Für die Histogenese der Pleuraknötchen liessen sich genügende Anhaltspunkte nicht erheben.

Entzündliche Erscheinungen sind wenig deutlich ausgesprochen, dagegen tritt die Tendenz der Geschwulstelemente zu regressiven Veränderungen deutlich vor.

#### Anhang.

##### *D. Neoplasma des Peritoneums.*

*P., Anna*, 35 jähr. Kaufmannsfrau.

Die *klinische Diagnose* (Abteilung des Herrn Regierungsrates Prof. *Fröber*) lautete auf *Tuberculose des Peritoneums mit chylösem Ascites und beiderseitige Lungentuberculose*. Die chylöse Beschaffenheit des durch Punction gewonnenen Abdominalexsudates war durch chemische und mikroskopische Untersuchung festgestellt worden. Nähere Angaben über den Krankheitsverlauf standen mir nicht zu Gebote.

*Section* am 8./IX. 1889.

*Pathologisch-anatomische Diagnose:*

*Endothelioma carcinomatodes peritonei.*

Ascites chylosus.

Abdomen stark ausgedehnt, enthält etwa 3 l milchige, etwas gelblich tingierte Flüssigkeit, in der sich mikroskopisch Cholestearinkristalle, Leucocyten, z. T. verfettet und epithelähnliche Zellen nachweisen lassen.

Das *grosse Netz* und das *Peritoneum des Mesenteriums* von einer sehr derben, weissen Aftermasse diffus infiltriert. Die Dünndarmschlingen zu einem mannskopfgrossen Knäuel zusammengebacken, der bereits durch die Bauchdecken hindurch zu tasten war. Auf der *Darmserosa* bis linsengrosse, flache Knötchen der gleichen derben Aftermasse. Weniger afficiert ist das *Peritoneum des Magens* und *Dickdarms*, fast ganz frei das *parietale Peritonealblatt*. Im Cavum Douglasi schiefergraue Verfärbung des Bauchfells und daselbst eiterflockenähnliche, zusammengeballte Massen. Der *Ductus thoracicus* zeigt weder im Brusttheile, noch, soweit er sich verfolgen lässt, im Bereiche des Unterleibes eine abnorme Beschaffenheit. Auch eine Dilatation oder directe Eröffnung von Lymphgefässen kann nicht nachgewiesen werden.

Zur *mikroskopischen* Untersuchung gelangten Stücke von verschiedenen Stellen des grossen Netzes, Mesenteriums und des serösen Ueberzuges von Darm und Magen.

An allen Stellen, namentlich aber im grossen Netze, ist eine sehr reichliche Bindegewebsproduction zu constatieren. In demselben liegen kleinere und etwas grössere Haufen unregelmässig gelagerter, epithelähnlicher Zellen. Die Begrenzung der Haufen ist nur selten eine scharfe, zumeist verlieren sich die Zellen ganz allmählich in die Nachbarschaft. Allenthalben bemerkt man sehr häufig im Bindegewebe dicke Zellstränge, welche sich bei genauerer Betrachtung mit stärkeren Vergrösserungen als concentrisch geschichtete Lagen langspindliger Zellen erweisen, die ein axiales Blutgefäss wie mit einem Mantel umgeben. Im allgemeinen umgiebt dieser Zellmantel die Gefässe (capillären oder vorcapillären Kalibers) auf mehr minder grosse Strecken in gleichbleibender Stärke und sind seine zelligen Elemente gegen die Umgebung gut abgegrenzt; öfters jedoch sieht man den Mantel an einer oder andern Stelle excentrisch mehr anschwellen, die peripher gelegenen Zellen werden grösser, mehr epithelähnlich und verlieren sich allmählich ohne eine schärfere Abgrenzung in die Umgebung. Namentlich an Querschnitten sind solche Bilder häufig zu beobachten: Ein unregelmässiger, wenig scharf begrenzter Haufen von Zellen zeigt excentrisch gelagert den Querschnitt eines kleineren Blutgefässes. Die dasselbe unmittelbar umgebenden Zellen zeigen einen langen, spindelförmigen Kern und sehr geringen Protoplasmasaum; allmählich werden die Zellen gegen die Peripherie zu immer grösser,

namentlich der Protoplasmaanteil vergrössert sich, der noch immer relativ grosse Kern zeigt mehr runde oder ovale Form. Dieser Vorgang betrifft fast nur kleine Gefässe, grössere zeigen in ihrer nächsten Umgebung nur selten solche Zellmassen. In der Darmserosa sind die zelligen Elemente etwas reichlicher wie im Netze und Mesenterium; hier reicht die Neubildung in Gestalt von exquisit plexiform angeordneten, meist einreihiger Stränge polygonaler, epithelähnlicher Zellen, welche in den Bindegewebsinterstitien gelagert sind, in die glatte Muskulatur hinein. An vielen Stellen ist auch das axiale Gefäss deutlich in diesen Strängen zu erkennen.

Sehr spärlich treten endlich Neoplas mazellen als Auskleidung von Hohlräumen und Schläuchen auf. Diese Zellen haben meist eine kubische oder polygonale Form. Einzelne Schläuche mit plattem Wandbelage machen die Entstehung dieser Gebilde aus Wucherung von Lymphgefässendothelien wahrscheinlich. Dilatierte Lymphgefässe mit ruhigem Endothel sind ziemlich häufig zu bemerken, dagegen fehlen unzweideutige Uebergangsbilder von diesen zu den ausgebildeten Zellschläuchen, sodass auch diese Art der Genese nur vermutungsweise angenommen werden kann.

Die *Zellformen* sind kurz schon geschildert. Die Grösse der die Hauptmasse des Neoplasmas ausmachenden polygonalen Zellen beträgt im Mittel  $14 \mu$ , ihr Protoplasma ist meist gut abgegrenzt und stellt eine etwa  $5 \mu$  dicke Platte dar; die Kerne sind oval oder rundlich, relativ gross ( $10 \mu$ ). Diese Zellen finden sich vorwiegend in Haufen beisammen im Bindegewebe liegend, in den äussersten Schichten der excentrisch gewucherten Stellen der Zellmängel und in den plexiform angeordneten Strängen der Darmmuskulatur.

Die spindelförmigen Elemente, die den Endothelrohren der Blutgefässe zunächst liegen, unterscheiden sich in nichts von den entsprechenden Formen jüngeren, kernreichen Bindegewebes.

Ausserdem finden sich noch ein- und mehrkernige riesenzellenartige Bildungen in ziemlich grosser Zahl. Ihre Grösse schwankt zwischen  $25-50 \mu$ . Sie besitzen entweder einen sehr grossen ( $16-40 \mu$ ) oder mehrere kleinere, dicht gelagerte Kerne. Auch diese Zellen stellen plattenartige Gebilde von durchschnittlich  $8 \mu$  Dicke dar.

Das *Stroma* überwiegt überall an Masse weit die zelligen Elemente. Gebildet wird es durch ein faseriges, kernarmes Bindegewebe.

Die *Vascularisation* ist eine sehr reichliche; die Wucherung der Adventitia- resp. Perithelzellen beschränkt sich, wie schon



erwähnt, auf die kleinsten Gefässe, nur selten trifft man ein grösseres Gefäss, das in seinen äusseren Wandschichten eine ähnliche Wucherung zeigt. Die Endothelien der Blutgefässe verhalten sich zu meist ruhig; an manchen Stellen erhält man jedoch den Eindruck, als ob sie in geringem Grade gewuchert seien.

Das *Oberflächenendothel* des Peritoneums ist vielfach erhalten, an einigen Stellen sind seine Zellen vergrössert oder auch in mehreren Schichten nebeneinander gelagert. Ein Zusammenhang mit dem eigentlichen Neoplasma ist nirgends ersichtlich.

Von *entzündlichen Erscheinungen* findet sich häufig kleinzellige Infiltration und Bildung eines zottenartig an der freien Peritonealfläche (besonders in der Darmserosa) ausgewachsenen Granulationsgewebes.

*Regressive Veränderungen* sind gegeben in Form schleimiger Degeneration geringen Grades des Stromas, Quellung und colloider Entartung der Geschwulstzellen. Diese Erscheinungen zeigen sich nur an einzelnen Stellen und erreichen keine höhern Grade.

An kleinen im Mesenterium eingeschlossenen *Lymphdrüsen* bemerkt man vielfach eine Dilatation der Lymphsinus und in denselben gequollene, den Geschwulstelementen sehr ähnliche Zellen.

Die *Matrix* der Neubildung bilden diesmal die sog. *Adventitial-* resp. *Perithelsellen* der kleinsten Gefässe. Gleichzeitig scheinen, quantitativ jedoch sehr dagegen zurücktretend, die *Endothelien* der *Lymphgefässe am Aufbau beteiligt zu sein*, während das *Oberflächenendothel des Peritoneums* und die *Endothelien der Blutgefässe keinen Anteil nehmen*.

Entzündliche Erscheinungen sind vorhanden, regressive Metamorphosen nur wenig ausgesprochen.

Von *Metastasenbildung* ist nur der Beginn einer solchen in den mesenterialen Lymphdrüsen zu constatieren.

Wenn wir nach den im Vorstehenden gegebenen Einzelbeschreibungen versuchen, die *allgemeinen Charaktere* unserer Tumoren etwas näher zu schildern (es soll hier zunächst nur von den reinen, uncombinierten Fällen die Rede sein), so ist zu erwähnen, dass ihnen in weit vorgerücktem Zustande besondere Eigentümlichkeiten nicht zukommen. Meistens bieten sie an solchen Stellen das Aussehen eines Carcinomes in dessen verschiedenen Formen, sehr häufig lässt sich die Entwicklung dieser grossen Zellhaufen, deren Einzelindividuen nackt, ohne Vermittlung einer

Intercellularsubstanz einander anliegen, aus schlauchförmigen Gebilden noch erkennen, wodurch eine ungemein grosse Aehnlichkeit mit Adenocarcinomen resultiert. Sarkomähnlichen Bau habe ich nur in einem einzigen Falle (V)<sup>1)</sup> an eine Stelle constatieren können (abgesehen von dem einen Misch tumor darstellenden Falle VI). An Partien jüngern und jungen Datums fällt das Auftreten der Neubildung in Form von Zellschläuchen und -strängen auf und darf diese Erscheinungsform, trotz ihrer grossen Aehnlichkeit mit den in Carcinomen zu findenden Bildern, bei der Regelmässigkeit, mit welcher sie in allen Fällen zu finden ist, als charakteristisch für die in Frage stehenden Neoplasmen gelten. Sichere Schlüsse sind aus dem Ueberwiegen einer der beiden Formen, ob die Endothelien der Lymphgefässe oder die der Saftspalten die Matrix dieser Bildungen abgegeben haben, nicht zu ziehen, da, wie dies schon in der Beschreibung von Fall XII erwähnt wurde, eine scharfe Trennung dilatierter Saftspalten, die durch Wucherung ihrer zelligen Elemente eine kontinuierliche Auskleidung erhalten haben können, und dilatierter, in ihren Wandelementen gewucherter Lymphgefässe in vielen Fällen unmöglich ist. Auch Bilder von Zellsträngen, die nur an einzelnen Stellen noch ein Lumen besitzen und wahrscheinlich aus Lymphgefässen hervorgegangen sind, sind ja nichts seltenes. Immerhin weisen, namentlich die kurzen, einreihigen Zellzüge mit einiger Bestimmtheit auf eine interfasciculäre Entstehung hin, während bei Fällen, wo sich eine Beteiligung des Saftspaltenendothels nicht erweisen liess, der Schlauchcharakter der Neoplasmazellen weit überwiegt. Beim weiteren Wachstum verwischen sich diese Unterschiede immer mehr und das Endproduct beider bildet eine regellos gelagerte Zellenmasse, in einem Stroma von sehr häufig alveolärem Bau (Fig. IV). Die *Architectur* der Zellenmassen in jüngern Stadien ist im Wesentlichen durch den Verlauf der präformierten Hohlräume bedingt, deren zellige Elemente die Matrix der Neubildung bilden. So entstehen bei alleiniger oder vorwiegender Betheiligung der Endothelien der Lymphgefässe die zuerst von *Schulz* beschriebene Anordnung der Zellstränge und -schläuche in Form dreier Hohlraumssysteme, deren oberflächliches und tiefstes unter sich und der Serosaoberfläche parallel laufen, während das mittlere eine die beiden andern Systeme verbindende, hierzu senkrechte oder schiefe Verlaufsrichtung hat. Ich habe diese Verlaufsrichtung im Fall V und XIII mit Hülfe der von *Schulz*

---

<sup>1)</sup> Die römischen Ziffern in Klammer beziehen sich auf die Nummerierung der Einzelbeschreibungen.

angegebenen Methode der Schnittführung in verschiedenen Ebenen deutlich nachweisen können, während in den anderen Fällen diese gesetzmässige Anordnung nur andeutungsweise oder auch gar nicht zu erkennen war.

Die Produkte der Wucherung der Saftspaltenendothelien breiten sich naturgemäss auf den ihnen am wenigsten Widerstand bietenden Wege, zuerst in den zwischen den Fibrillenbündeln des Bindegewebs befindlichen und entsprechend deren Faserrichtungen verlaufenden Spalten aus. (*Ackermann's* „interfasciculäre Endotheliome“). Bei parallelfaserigem Bindegewebe bilden sie demnach verschieden mächtige Zellplatten, die im Schnitte als Stränge imponieren, während bei vielfach sich kreuzendem Faserverlaufe oft exquisit plexiform angeordnete Gebilde resultieren. Im weitem Verlaufe der Wucherung können die Zellen schrankenlos in die Umgebung einbrechen und sich hier unter Atrophie des Grundgewebes weiterverbreiten, wobei sie häufig in die Blutgefässe einbrechen, mehr minder ausgedehnte Blutungen in das Gewebe verursachen und selbst in der Blutbahn weiter geschwemmt werden, wie die recht häufige Anwesenheit von Geschwulstzellen in Gefässen mit noch nicht vom Neoplasma ergriffener Umgebung in der Nähe vorgeschrittenerer Geschwulstherde zeigt.

Die *Geschwulstzellen* schwanken in ihrer Form und Grösse in sehr weiten Grenzen, doch zeichnen sich alle in ausgebildetem Zustande durch ihre grosse Aehnlichkeit mit Epithelien aus. Ihre Form ist grösstenteils durch die Raumverhältnisse bedingt; demgemäss finden sich in den zwischen den Fibrillenbündeln liegenden Strängen überwiegend polygonale Zellen, während in den Schläuchen mit Lumen und in den peripheren Lagen von cylindrischen Strängen, welche anscheinend aus Schläuchen hervorgegangen sind, ähnlich wie bei der tiefsten Schichte des Pflasterepithels, cylindrische und cubische Formen überwiegen.

Die an den Enden jüngerer Stränge liegenden Zellen laufen sehr häufig spitzwinklig in einen feinen Protoplasmafaden aus. Auch in medullären Neoplasmaparthieen finden sich häufig solche geschwänzte Zellen als Producte der Anpassung an den gegebenen Raum, während Stachel- oder Riffzellen vollständig fehlen. In nicht zu vorgeschrittenen Partieen zeigen die Zellen eine innige Verbindung mit dem angrenzenden Bindegewebe, ohne dass sie jedoch eine *Membrana propria* besitzen oder sich zwischen ihnen eine mit dem Bindegewebe der Umgebung in Verbindung bestehende intercelluläre Stützsubstanz fände. Bei gehärteten Objecten retrahieren sich die Zellen dank dieser Verbindung meist nicht vom

umgebenden Bindegewebe, doch habe ich dies nicht als eine so constante Erscheinung finden können, wie es von *Schulz, Volkmann* u. a. angegeben wird, welche hierin direct ein differential-diagnostisches Moment zwischen diesen Tumoren und dem Carcinom sehen. Allerdings waren meine Untersuchungsobjecte grösstenteils lange in Alcohol gelegen.

Die Kerne sind relativ gross, meist sehr gut färbbar, mit einem oder auch zwei auffallend grossen Kernkörperchen versehen, zeigen sehr häufig Teilungsfiguren und sind gewöhnlich in der Einzahl vorhanden. Doch finden sich auch mehrmal vielkernige Formen. Das Protoplasma ist zumeist scharf geschieden und färbt sich mit Eosin sehr stark. Häufig jedoch ist, namentlich in den Strängen zwischen den Bindegewebsfibrillen, eine deutliche Abgrenzung des Protoplasmas benachbarter Zellen nicht vorhanden und es entstehen hierdurch die von *Sattler, Billroth* u. a. vielfach beschriebenen „Protoplasmaabänder mit eingestreuten Kernen“ sowie vielkernige, riesenzellenartige Gebilde. Die meisten dieser riesenzellenartigen Gebilde, die gewöhnlich grosse, relativ dünne Zellplatten darstellen, sind wohl auf diesen Bildungsmodus zurückzuführen. Daneben existieren aber auch wirkliche ein- und mehrkernige wahre *Riesenzellen*. Die grössten und auffallendsten Zellen dieser Art (Fig. 7 und 8) fanden sich in ziemlich grosser Zahl bei Fall I und sind dort näher beschrieben. Mehr vereinzelt fanden sich solche Zellen von etwas geringeren Dimensionen auch andern Orts (III, XV, XVI). Ueber ihre Entstehung bin ich nicht in der Lage, Näheres auszusagen, doch spricht ihre Lagerung und andere Umstände für ihre völlige Gleichwertigkeit mit den andern Geschwulstzellen, wie ja überhaupt riesenzellenartige Bildungen bei Wucherung endothelialer Zellelemente nichts Seltenes sind.<sup>1)</sup>

Die Grösse der Zellen schwankt in ziemlich weiten Grenzen. Die Masse der grössten Durchmesser der polygonalen Formen schwanken zwischen 5—40  $\mu$ , cylindrische Formen bewegen sich zwischen 14—30  $\mu$  6 : 13  $\mu$ , während die Riesenzellen Durchmesser von 30—90  $\mu$  aufweisen.

Die Neigung der Geschwulstzellen zu *regressiven Metamorphosen* ist keine sehr grosse, im allgemeinen geringer als wie bei gleich rasch wachsenden Carcinomen und Sarkomen. Von solchen sind hauptsächlich anzutreffen: einfache Nekrose, welche ich in vorgeschrittenen Partien in allen Fällen sah, sehr häufig schleimige, und des öftern auch colloide Degeneration. Auch secretorische

<sup>1)</sup> cfr. *Chiari*, Gascysten der Vagina. Zeitschrift für Heilkunde VI, 1885.

Tätigkeit der Zellen ist in manchen Fällen vorhanden (Fall III und V), so dass an solchen Stellen die eng aneinander liegenden Schläuche mit ihrem weiten Lumen dem Tumor ein cavernöses Aussehen verleihen (cfr. Fall V). Concentrische Schichtung der Zellen zu perlkugelähnlichen Gebilden konnte ich nirgends beobachten. Oefters findet sich bei in Nekrose begriffenen Zellhaufen grössere Kalkablagerungen. Häufig endlich ist das vielfach vorhandene Blutpigment noch intracellulär gelagert. Zu erwähnen ist hier noch der gelegentlich vorkommende mehr oder minder vollständige Protoplasmazerfall (X und XV), wahrscheinlich in Folge fettiger Degeneration.

Das *bindegewebige Gerüst* ist von sehr verschiedener Mächtigkeit und wird im allgemeinen durch ein ziemlich kernarmes, fibrilläres Bindegewebe dargestellt. Während es in manchen Fällen (I, II, IV, VIII, XI, XII, XV) gegen die Zellmasse eher zurücktritt, überwiegt es in andern Fällen weit über die Letztere, namentlich ist dies der Fall bei den makroskopisch schwartenartig sich darstellenden Pleuratumoren (VII, IX, X, XIII). Es zeigt ziemlich grosse Tendenz zu regressiven Veränderungen. Unter diesen ragt hauptsächlich die schleimige Degeneration hervor. Vielfach findet sich auch eine Homogenisierung bei gleichzeitigem mehr oder minder vollständigem Verluste der Kerne, doch erreicht diese Erscheinung hyaliner Degeneration nirgends solche hohe Grade, wie man dies bei endothelialen Tumoren der Parotis öfters sieht. Ausserdem findet sich häufig die Ablagerung concentrisch geschichteter Kalkconcremente und von Hämatoidinkörnern. Vereinzelt war auch stärkere ödematöse Quellung zu constatieren (IV).

An einigen Stellen ist der Kernreichtum des Bindegewebes ein ziemlich grosser, so dass hier ein sarkomähnliches Aussehen zu Stande kommt (VI, XI).

Die grösstenteils neugebildeten *Gefässe* sind sehr reichlich vorhanden. Ihr Endothel verhält sich allenthalben vollständig ruhig, nur bei dem eine Sonderstellung einnehmenden Fall XVI findet sich eine geringfügige Wucherung.

Dagegen ist mehrfach (XIII, XV) eine Proliferation der sog. Adventitialzellen zu constatieren, welche jedoch keinen quantitativ bedeutenden, den Geschwulstcharakter bestimmenden Grad erreicht. Von regressiven Veränderungen ist vereinzelt (XII) eine hyaline Verdickung der Wand kleinster Arterien zu konstatieren.

Das *Oberflächenendothel* des Peritoneums resp. der Pleura ist in auf grössere Strecken zusammenhängender Schicht fast nirgends erhalten, wie dies bei dem fast stets längere Zeit bestanden haben-

den Exsudate resp. Transsudate infolge der hierdurch bewirkten Maceration sehr wohl erklärlich ist. Vielfach ist es dagegen auf kürzere Strecken in zusammenhängender Lage nachweisbar und zeigt hier in der Regel keine Proliferationsvorgänge. Mehrfach findet sich jedoch an circumscribten, kleinern Bezirken an seiner Stelle eine einfache oder auch mehrfache Lage vergrößerter, manchmal Cylinderform annehmender Zellen (III, V, VI, XV). Auf die Bedeutung dieser Zellen soll später noch zurückgekommen werden.

Was die *histologischen entzündlichen Erscheinungen* anbetrifft, so findet sich fast regelmässig an der Oberfläche des Peritoneums resp. der Pleura die Auflagerung einer feinen Schichte einer faserigen Gerinnungsmasse — Fibrinausscheidung aus dem meist ziemlich eiweissarmen Transsudate resp. Exsudate. Zu einer stärkern Fibrinauflagerung ist es bei Fall VI, VII, X, IX gekommen, wobei die Fibrinschicht bei Fall IX von zahlreichen Leucocyten durchsetzt ist und so den Eindruck eines fibrinös-eitrigen Exsudates macht. An der freien Oberfläche ist ferner das Auftreten eines zell- und gefässreichen Granulationsgewebes zu erwähnen (VI, VII, X, XI, XV, XVI), das sich auch an Stellen vorfindet, wo in dem darunter liegenden Gewebe kein Neoplasma vorhanden ist.

In allen Fällen findet sich stellenweise kleinzellige Infiltration, die aber meist keinen höhern Grad erreicht, als man es in der Regel auch bei andern Tumoren, z. B. bei Carcinomen antrifft. Stärkere kleinzellige Infiltration tritt nur in den Fällen auf, wo die entzündlichen Erscheinungen überhaupt sehr in den Vordergrund treten, so namentlich bei Fall IX. Bei Fall XII finden sich in vorgeschrittenen Partien häufig einzelne Herde von Geschwulstzellen von Leucocyten durchsetzt.

Auch die mehrfach sehr erhebliche Bindegewebsproduction ist z. T. zweifellos entzündlichen Ursprungs, wovon später noch gesprochen werden soll.

Bezüglich der *Histogenese* stimmen seit *Wagner's* und *Schulz's* Veröffentlichungen die überwiegende Mehrzahl der Beschreiber einschlägiger Tumoren für deren Abkunft von endothelialen Elementen überein; allerdings sprechen *Wagner*, *Schulz* und auch *Eppinger* ausschliesslich vom Endothel der Lymphgefässe, während sie das der Saftspalten unberücksichtigt lassen.

Ich hoffe für die von mir im Vorstehenden beschriebenen Neoplasmen den Beweis geführt zu haben, dass auch sie einer Wucherung endothelialer Elemente ihren Ursprung verdanken und zwar in der Weise, dass meistens (I, II, V, VII, VIII, XIII, XV) die Endothelien sowohl der Lymphgefässe wie auch der Saftspalten

an ihrem Aufbaue beteiligt sind, wobei häufig das eine Moment quantitativ mehr in den Vordergrund tritt.

In einigen Fällen waren Anhaltspunkte für die Beteiligung beider Momente nicht zu erheben, während in andern wiederum eine solche nur mit Wahrscheinlichkeit anzunehmen war. Die Art und Weise der Bildung des Neoplasmas aus den endothelialen Zellen ist in den Einzelbeschreibungen bereits eingehender geschildert worden.

Das Oberflächenendothel des Peritoneums und der Pleura glaube ich mit Sicherheit als Ausgangspunkt für die Wucherung ausschliessen zu können.

*Ziegler* sagt hierüber in einem Lehrbuche.<sup>1)</sup>

.... „Da es sich indessen nachweisen lässt, dass auch das oberflächliche Epithel in lebhafter Wucherung begriffen ist (*Neelsen*) und zum Teil cylindrische Zellen liefert, so liegt es näher, die Geschwulstentwicklung auf eine Wucherung des Epithels der Leibeshöhle zurückzuführen“ .... Demgegenüber muss bemerkt werden, dass *Neelsen* allerdings eine Vergrösserung und Wucherung des Oberflächenendothels angiebt, aber ausdrücklich hervorhebt, dass er nirgends einen Zusammenhang dieser Zellen mit dem Neoplasma entdecken konnte. Ferner nimmt *Neelsen* nicht an, dass die in seinen Fällen gewucherten Oberflächenendothelien an dem eigentlichen Aufbau des Tumors Anteil haben, sondern er glaubt, dass „die hier im Ueberschuss producierten Zellen abgestossen wurden und sich dem flüssigen Transsudate beimengten.“<sup>2)</sup> Auch in unsern Fällen waren häufig an circumscribten Stellen die Oberflächenendothelien vergrössert, z. T. von cylindrischer Form, auch in mehrfacher Schicht gelagert, nirgends standen sie jedoch mit dem tiefer im Gewebe liegenden Neoplasma im Zusammenhang, sondern stets waren sie von ihm noch durch eine Lage Bindegewebe getrennt. Nur bei Fall XI lässt sich an einzelnen weit vorgeschrittenen Geschwulstpartien über das Oberflächenendothel nichts Bestimmtes mehr aussagen, doch lassen Bilder von andern Stellen auch in diesem Falle seine Beteiligung höchst unwahrscheinlich erscheinen. Dass das Oberflächenendothel der serösen Häute öfters unter Bildung sehr epithelähnlicher Zellen in Wucherung gerät, ist seit Langem bekannt, namentlich durch *Kundrat* wissen wir, dass dies bei den verschiedensten, die Serosen betreffenden pathologischen Prozessen der Fall sein kann.

Auch in der casuistischen Litteratur habe ich nur einen solchen

<sup>1)</sup> 6. Aufl. 1890. Bd. II, pag. 568.

<sup>2)</sup> Deutsches Archiv für klin. Medicin. Bd. XXXI, pag. 381.

Fall auffinden können, jedoch hat auch sein Autor (*Kaufmann*, cfr. Tabelle im Anhang) einen Zusammenhang der gewucherten Oberflächenzellen mit dem tiefer gelegenen Neoplasma nicht gesehen, er giebt dies wenigstens in seiner kurzen Mitteilung nicht an. *Laue* spricht vermutungsweise nach der morphologischen Aehnlichkeit der Geschwulstzellen mit den gewucherten Oberflächenendothelien für die Genese des einen von ihm beschriebenen Falles die gleiche Ansicht aus, ohne jedoch hierfür überzeugende Gründe anführen zu können.

Auch die Beteiligung der Blutgefässwandelemente in einer das Wesen und den Charakter der Geschwulst bestimmenden Weise ist mit Sicherheit auszuschliessen. Während das Blutgefässendothel mit Ausnahme der ganz geringfügigen Wucherung in Fall XVI sich allenthalben vollständig ruhig verhält, zeigen die sogen. Adventitialzellen mehrfach (XIII, XV) eine zwar geringe, aber deutliche Wucherung. Nirgends aber stehen die Producte dieser Proliferation mit den eigentlichen Neoplasmazellen, von denen sie auch morphologisch verschieden sind, im Zusammenhang oder treten in einer solchen Menge auf, dass sie nach dem pathologischen Satze: *a potiori fit denominatio* bei der Benennung und Classifizierung der Geschwulst Anspruch auf Berücksichtigung hätten, auf. Bei Fall XVI dagegen treten gegen sie die wahrscheinlich vorhandenen gewucherten endothelialen Elemente so in den Hintergrund, dass dieser Tumor allerdings als ein plexiformes Angiosarkom (*Waldeyer*) zu bezeichnen ist.

Die echten epithelialen Elemente endlich, die sich in der Nachbarschaft von Geschwulstpartieen vielfach finden, zeigen keinerlei Proliferationsvorgänge, so dass auch sie als Ausgangspunkte ausgeschlossen werden können.

Es ist hier noch eine Eigentümlichkeit unserer Tumoren in ihrem peripheren Wachstum zu erwähnen. Wie dies bei den Einzelbeschreibungen bereits angegeben wurde, vergrössert sich das Neoplasma nicht allein durch Einbrechen der Geschwulstzellen in die Umgebung und durch Substitution des ursprünglichen Gewebes durch die Aftermasse, sondern auch durch Wucherung präexistenter endothelialer Elemente, der Lymphgefässe sowohl wie der Saftspalten. Besonders schön liess sich dies bei der Myocardmetastase des Falles XII beobachten, wo das Entstehen von Geschwulstzellen aus den Saftspaltenendothelien zwischen den Muskelbündeln aufs Deutlichste zu verfolgen war; auch die Nierenmetastase desselben Falles lieferte unzweifelhafte derartige Bilder für die Lymphgefässe. Aehnliches war auch noch an andern Stellen zu constatieren. Fall XII Lungenmetastasen, Fall XIII Metastasen in der rechten



Lunge.) Allein nicht nur für die Metastasen kommt dieser Bildungsmodus in Betracht, sondern auch für den primären Neoplasmasitz. Dies erklärt auch die Thatsache, dass bei unsern Tumoren bei genügender Untersuchung sich fast stets die Histogenese verhältnismässig leicht feststellen lässt, weil eben selbst bei weit vorgeschrittener Geschwulstbildung an der Peripherie in der häufig vorhandenen bindegewebigen Kapsel und in grösseren noch erhaltenen Bindegewebsbalken im Innern des Tumors in der Regel Jugendstadien sich auffinden lassen. *Volkman* bestätigt dies auch für die von ihm beschriebenen Parotis- und Gaumentumoren und kleidet diese Thatsache in die ganz treffenden Worte: „es fällt hier Entstehungs- und Wachstumsart zusammen.“

In zweien meiner 16 Fälle waren *makroskopisch* nachweisbare *Metastasen* nicht vorhanden (I, IV), demgemäss war auch kein diesbezügliches Material aufgehoben worden, so dass die Frage, ob nicht doch etwa mikroskopisch kleine secundäre Geschwulstherde vorhanden waren, nicht entschieden werden kann.

Der bevorzugte Sitz der Metastasenbildung sind in erster Linie die *regionären Lymphdrüsen* (II, V, VII, VIII, IX, X, XII, XIII, [XVI nur mikroskopisch]). Auch entfernter gelegene Lymphdrüsen sind mitunter ergriffen (XII, XIII), wobei dann jedoch diesen nahegelegene, secundär befallene Organe wohl die unmittelbare Infectionsquelle abgegeben haben. Es folgen dann der Zahl nach die beinahe ebenso oft befallene *Leber* (III, V, VI, VII, VIII, IX, X), die *Nieren* (V, VII, VIII, XII), *Pericard* (VII, IX, X), *Milz* (III, VII), die nahegelegene *Sceletmuskulatur* (VIII, XIV), *Myocard* (XII), *Nebennieren* (XII), *Nierenbecken* (XIII), *Harnblase* (XIII).

Bei den Neoplasmen der Pleura war die *zugehörige Lunge immer* auch gleichzeitig betroffen, die *Pleura der anderen Seite* mit der *darunter liegenden Lunge* in den Fällen VIII, XII, XIII. Die Geschwulsteruption auf den Pleuren in den Fällen XIV und XV macht, wie bereits angegeben, gleichfalls den Eindruck einer Metastase des Peritonealneoplasmas.

Bezüglich der Metastasenbildung nimmt *Neelsen* und mit ihm *Birch-Hirschfeld* an, dass sie keine echten Metastasen seien, sondern lediglich „metabolische Umwandlungen,“ Producte der Wucherung präexistenter endothelialer Elemente. Ich habe dafür, trotz speciell hierauf gerichteten Augenmerkes keine Anhaltspunkte gewinnen können, abgesehen von den über ihr peripheres Wachstum an anderer Stelle gemachten Angaben. Wohl aber habe ich ausserordentlich häufig Geschwulstzellen im Lumen von Blutgefässen wie in Lymphgefässen mit vollkommen intactem Endothel, die häufig

einen vollständigen Verschluss des Gefässes herbeiführten, angetroffen. In den Blutgefässen speciell konnte ich mehrfach (VI, XII) neoplastische Gefässthromben constatieren, welche an der einen oder anderen Stelle die Gefässwand bereits durchbrochen haben und in das angrenzende Gewebe mehr minder weit hineinreichen. *An einzelnen Stellen endlich (VI Leber, XII Niere) liess sich das Auswachsen einzelner Geschwulstzellen innerhalb der Blutbahn aufs Deutlichste verfolgen.* An andern Stellen findet sich die secundäre Neoplasmaablagerung in Form massiver Zellcylinder, die peripher von einer einfachen Lage platter Zellen begrenzt sind und den Eindruck eines präformierten, wie von einer Injections-masse erfüllten Hohlraumsystems sind. Es findet sich dies besonders häufig in Lungenknoten, öfters auch in regionären neoplastisch entarteten Lymphdrüsen. Solche Bilder von passiv erfüllten Lymphgefässen hat *Neelsen* nach seiner eigenen Angabe nicht gesehen, wohl aber werden sie von andern bestätigt (*Bostroem, Teixeira de Mattos*).

Ausser diesen beiden Bildungsarten der Metastasen kommt noch die per contiguitatem in Betracht, welche ich namentlich bei direct unter der neoplastisch entarteten Pleura pulmonalis liegenden Lungenherden, sowie bei solchen im Pericard, an der Oberfläche der Leber und Milz und in der nahe gelegenen Skeletmusculatur mehrfach beobachten konnte. *Es giebt also bei unsern Tumoren zweifellos echte Metastasen, die durch ein Auswachsen von auf dem Blutwege verschleppten Geschwulstzellen entstehen.*

Auch eine Entstehung auf dem Lymphwege in gleicher Weise ist höchstwahrscheinlich, während dem Anteile der Wucherung präexistenter Endothelien allem Anscheine nach nur eine secundäre Bedeutung zukommt.

Was den histologischen Bau der Metastasen anlangt, so imitieren sie im allgemeinen vollkommen den Bau der Muttergeschwulst. Eine scheinbare Ausnahme hiervon machen die Leber- und Nierenmetastasen in Fall VI, bei welchen die spindelförmigen Zellelemente und das stark entwickelte Stroma mehr in den Vordergrund treten als in vielen Knoten des Peritoneums, während die Bilder anderer Peritonealknoten wieder vollständig den in Leber und Niere anzutreffenden gleichen. Junge Stadien, die Schlüsse auf die Histogenese zulassen, sind nur selten zu treffen, während sie bei einer Entstehung aus präexistenten Endothelien in kleinen Knoten ebenso wie bei dem Primärtumor öfters angetroffen werden müssten.

Wie bereits im Eingange erwähnt, wurden die Natur der in Frage stehenden Tumoren als echte Geschwülste von *Neelsen* und in neuerer Zeit von *Birch-Hirschfeld* angezweifelt und sprachen

beide Autoren ihre Ansicht dahin aus, dass die Erkrankung in das Gebiet der Infectionsgeschwülste gehören dürfte. Die Gründe, welche sie zu dieser Annahme führten, sind die entzündlichen Erscheinungen, mit welchen die Erkrankung in der Regel verbunden ist (fibrinöse Exudation, adhäsive Endzündung) und namentlich das öftere Auftreten in Form einer derben Schwarte.

Was die fibrinöse Exudation anlangt, so haben wir bei unsern Fällen eine solche nur vereinzelt angetroffen, wie schon an anderer Stelle angegeben, und erreichte, abgesehen von Fall IX, bei welchem ein fibrinös-eitriges Exudat vorhanden war, auch keine höhere Grade.

Adhäsive Entzündung konnten wir bei den Peritonealerkrankungen vereinzelt finden, doch erreicht sie keine höhere Grade, als sie gelegentlich auch bei andern Neoplasmen gefunden wird.

Bei den Pleuraerkrankungen hingegen ist sie ein sehr häufiges Vorkommnis.

Das Peritoneum war mehrfach verdickt, in Fall II bis auf 4 mm, hoch zeigte sich das Neoplasma auch hier vorwiegend in Form von mehr minder deutlich begrenzten Knoten, so dass von einer ausgesprochenen Schwarte keine Rede sein kann.

Von den Pleurafällen boten VII, IX, X und namentlich XIII ein mehr oder minder ausgesprochen schwartenartiges Aussehen dar, während andere (VIII, XI, XII) deutlich abgegrenzte Tumoren darstellten. Auf dieses letztere Moment des schwartenartigen Auftretens darf unserer Ansicht nach kein allzugrosses Gewicht für den Beweis der entzündlichen Natur gelegt werden, ich brauche hier nur auf das Analogon des skirrhösen Carcinoms hinzuweisen, mit welchem auch mikroskopisch manche Stellen unserer Tumoren eine so auffallende Aehnlichkeit haben.

Seit langem ist die Thatsache bekannt, dass die Endothelien der Lymphgefässe unter dem Einfluss der verschiedensten Reize zu sehr epithelähnlichen Zellen auswachsen können. *Raynaud*, *Debove*, *Troisier* <sup>1)</sup> haben dies für in der Nähe von Carcinomen gelegene Lymphgefässe beschrieben, *Cornil* <sup>2)</sup> bei visceraler Syphilis und catarrhalischer Pneumonie, *Baumgarten* bei den verschiedensten entzündlichen Alterationen des Darms. Der Letztere warnt auch vor der Auslegung einer solchen Wucherung als Neoplasma unter ausdrücklichem Hinweis auf die grosse Aehnlichkeit der von ihm gesehenen Bildern mit den von *Wagner* s. Zt. beschriebenen. Ich habe speciell hierauf eine grössere Anzahl mir zur Verfügung stehender pleuritischer Schwarten verschiedener Aetiologie unter-

<sup>1)</sup> Ref. von *Orth*, Centralblatt.

<sup>2)</sup> Eodem loco.

sucht und in einigen Fällen auch Lymphgefässendothelwucherungen gefunden, die denen an einzelnen Stellen meiner Tumoren sehr ähnlich sahen. Es ist auch sehr wohl begreiflich, dass bei Fällen solcher entzündlicher Lymphgefässendothelwucherungen, die einen hohen Grad erreichen, eine strenge Abgrenzung von einer echten Geschwulst unter Umständen sehr schwer oder ganz unmöglich sein kann, umsomehr als bei dem Auftreten der Wucherung in einer dicken Schwarte, der die echten Neoplasmen sonst auszeichnende Charakter des autonomen Gebildes vollständig verloren gehen kann.

Von unsern Pleuratumoren haben makroskopisch VII, IX, X und besonders XIII eine grosse Aehnlichkeit mit dem 2. *Schulz*-schen und *Neelsen's* zweitem Pleurafalle, welche den Letztern anscheinend hauptsächlich mit zu der Annahme der entzündlichen Natur geführt haben, trotzdem würde ich es für vollständig unberechtigt halten, diese Erkrankungen lediglich als entzündliche Lymphgefässwucherungen zu bezeichnen. Hiergegen spricht vor allem die Thatsache, dass sich in allen diesen Fällen Metastasen fanden und zwar nicht nur in nahegelegenen Organen, wo an ein Weiterschreiten des entzündlichen Prozesses gedacht werden könnte, sondern auch in entfernten Organen, woselbst die Uebertragung nur auf dem Blutwege erfolgt sein kann, wie auch die in Gefässen vielfach gefundenen Geschwulstzellen zeigen. Mit hämatogen entstandenen Herden infectiöser Granulationsgeschwülste verglichen, wozu *Neelsen* und *Birch-Hirschfeld* unsere Tumoren zu rechnen geneigt sind, fehlt den Metastasen unserer Fälle die Haupteigenschaft der infectiösen Granulome, gefässarme, sehr bald der Nekrose anheimfallende Gewebsherde zu bilden. Im Gegenteile finden wir bei einer treuen Imitation des primären Herdes ein sehr gefässreiches Gewebe, dessen zellige Elemente gelegentlich wohl auch einmal Nekrose zeigen, dies aber lange nicht einmal in dem Masse, wie es bei rasch wachsenden Carcinomen und Sarkomen so gewöhnlich ist.

Ich bin weit davon entfernt, das Vorhandensein entzündlicher Erscheinungen in Abrede stellen zu wollen; die starke Bindegewebe-production ist zum Teile unzweifelhaft entzündlichen Ursprungs, desgl. das mehrfach an der Seroraoberfläche anzutreffende Granulationsgewebe, sowie die eiweissreichern Exsudate, die wohl nicht allein durch mechanische Circulationsstörungen zu erklären sind. Auch die Annahme, dass die Geschwulstbildung in dem vorher bereits chronisch entzündeten Gewebe möglicherweise einen günstigen Boden für ihre Entwicklung finden kann, ist nicht von der Hand zu weisen, zumal wir für andere Tumoren, speciell die Carcinome,

Analoga kennen. Dagegen möchte ich es nicht für hinreichend begründet halten, diese Neubildungen des Peritoneums und der Pleura den sog. Infectionsgeschwülsten zuzurechnen, mit deren uns bis jetzt wenigstens bekannten Vertretern sie nur eine sehr äusserliche Aehnlichkeit haben, während die in gleicher Weise aus denselben endothelialen Elementen entstandenen Neubildungen anderer Körpergegenden, z. B. der Parotis, welche auch mit den Erstern mikroskopisch die grösste Aehnlichkeit haben, allgemein als echte Geschwülste gelten. Besonders betonen möchte ich hier nochmals, dass es zweifellos *echte Metastasen* giebt, wie ich hoffe, gezeigt zu haben.

Bezüglich der *Stellung der Endothelgeschwülste im onkologischen Systeme* herrscht noch keine Einigkeit. Während gerade wieder in neuerer Zeit manche Autoren auf Grund des von mehreren Embryologen behaupteten entodermalen Ursprungs des Blut- und Lymphgefässendothels geneigt sind, sie den epithelialen Geschwülsten anzureihen, rechnen andere sie zu den bindegewebigen Neoplasmen im weitesten Sinne des Wortes und handeln sie demgemäss im Anschlusse an die Sarkome ab. In der That scheint auch eine gewisse Verwandtschaft zwischen Endothel und Bindegewebe zu bestehen. Auch die öfters constatierte Combination von Endothelgeschwulst und Sarkom, als welche ich auch Fall VI und vielleicht Fall XVI auffassen möchte, desgleichen die innige Verbindung, in welcher die Zellen zu dem umgebenden Bindegewebe stehen, so dass sie sich nicht wie die Carcinomzellen bei der Härtung von diesem retrahieren, deutet darauf hin, während andererseits Combinationen von Endothelgeschwülsten und Carcinomen nicht vorkommen scheinen. Immerhin ist aber nicht ausser Acht zu lassen, dass über die Entstehung des Lymphgefässendothels noch gar nichts Positives bekannt ist. *Es ist also zur Zeit eine streng wissenschaftliche Classificierung unserer Geschwülste nicht möglich* (wenn man auf dem Standpunkte des histogenetischen Einteilungsprincipes steht). Der Entwicklungsgeschichte wird es auch hier vorbehalten sein, den definitiven Entscheid zu treffen; immerhin mögen jedoch bis dahin unsere Geschwülste aus rein praktischen Gründen im Anschlusse an die Sarkome abgehandelt werden, mit welchen sie doch die meisten innern Berührungspunkte aufweisen, wenn man von den äusserlichen rein morphologischen Gesichtspunkten absieht. Jedenfalls bilden sie dabei aber eine eigene Gruppe.

Auch über die Bezeichnung der endothelialen Geschwülste herrscht noch keineswegs Einigkeit.

*Kolaczek*, und nach ihm Andere (*v. Hippel*), ist s. Z. warm

für den Namen „*Angiosarkom*“ eingetreten, doch scheint uns diese Bezeichnung in der von ihm vorgeschlagenen Verallgemeinerung nicht sehr treffend gewählt, weil er von der durchaus unbewiesenen Prämisse der genetischen Gleichwertigkeit von Blutgefäß- und Lymphgefäßendothel ausgeht und, wie *Volkman* bemerkt, für eine sehr wichtige Gruppe, die der „interfasciculären Endotheliome“ (*Ackermann*) nicht passt.

Auch den von *Hansemann* in neuester Zeit gemachten Versuch, die endothelialen Geschwülste nach lediglich morphologischen Gesichtspunkten in fünf grosse Gruppen, von denen die eine noch fünf Unterabteilungen besitzt, einzuteilen, können wir nicht für sehr glücklich halten. Wir glauben, dass der s. Z. (1869) von *Golgi* bei der Besprechung einiger Duratumoren zuerst gebrauchte Name „*Endothelium*“ bei allen seinen Mängeln doch noch die meisten Vorzüge besitzt, indem er einfach auf die Matrix der Geschwulst hinweist, ohne entwicklungsgeschichtlich etwas zu präjudicieren. Mit dem von *Klebs* vorgeschlagenen Zusatze „*lymphangiomasum*“ ist eine deutliche Abgrenzung von den der Blutgefäßwandproliferation entspringenden Geschwülsten möglich, während die morphologische Aehnlichkeit mit dem Carcinom durch das Attribut „*carcinomatodes*“ zum Ausdruck gebracht werden kann.

Wenn einst die Entwicklungsgeschichte die Akten über den Begriff „Endothel“ geschlossen haben wird, und hierbei, wie *Hansemann* glaubt, verschiedene, genetisch nicht gleichwertige Gewebsgruppen, die heute unter dem Begriff Endothel zusammengefasst werden, herausstellen, so wird ja auch der Name „*Endothelium*“ fallen müssen; bis dahin aber glauben wir, dass er mehr wie alle andern Namen dem practischen anatomischen und auch klinischen Bedürfnis Rechnung trägt. —

In der im Anhange beigefügten Tabelle, welche auf Vollständigkeit keinen Anspruch erhebt, sind in kurzer Analyse 75 Fälle von primären Neoplasmen des Peritoneums und der Pleura aufgeführt, welche teils von ihren Autoren als endotheliale Geschwülste direct bezeichnet werden oder die mehr oder weniger wahrscheinlich zu dieser Gruppe gehören.

Zum Schlusse spreche ich Herrn Prof. *Chiari* für die freundliche Ueberlassung des reichen Materials und für seine jederzeit mir bereitwilligst gewährte gütige Unterstützung bei der Arbeit meinen wärmsten Dank aus.

## Erklärung der Abbildungen.

- Fig. 1. Endotheliom der Pleura (Fall VII).* Schlauchförmiges Wachstum mit mehrschichtigem Cylinderzellenwandbelage. *Zeiss* Obj. C, Oc. 4.
- Fig. 2. Derselbe Fall.*  
In Transformation begriffenes Lymphgefäss. Auf der rechten Seite und rechts oben platte, z. T. noch exquisit endothelartig aussehende Zellen in ein- bis dreifacher Lage. Links unregelmässig polygonal gestaltete Zellen, z. T. in ihrem Protoplasma nur unvollkommen geschieden. *Zeiss* Obj. C, Oc. 4.
- Fig. 3. Endotheliom der Pleura (Fall XII).* Interfasciculäre Entstehung der Zellstränge aus den Endothelien der Saftspalten. Bei b zwei in Wucherung befindliche Saftspaltenendothelien. Bei a ein Diaster. *Zeiss* Obj. C, Oc. 4.
- Fig. 4. Derselbe Fall.*  
Weit vorgeschrittene Stelle des Tumors. Bei a ein Diaster. *Zeiss* Obj. C, Oc.
- Fig. 5. Endotheliom des Peritoneums (Fall II).*  
Schläuche mit einschichtigem Belage durchgehends ganz platter Zellen. In dem Schlauche rechts oben haben die Belagzellen noch grosse Aehnlichkeit mit Endothelien. Im Lumen der Schläuche schleimige Gerinnungsmassen. *Zeiss* Obj. C, Oc. 2.
- Fig. 6. Endotheliom des Peritoneums (Fall V).*  
Hohlräume mit schleimigen Gerinnungsmassen als Inhalt von einer einfachen Lage platter bis cubischer Zellen begrenzt. Bei b und links unten Uebergänge von endothelartigen Zellen zu grösseren platten Zellen. Bei a, zwischen den Bindegewebsfibrillen liegend, ein Strang, dessen einzelne Zellen in ihrem Protoplasma nicht geschieden sind. *Zeiss* Obj. C, Oc. 4.
- Fig. 7. Endotheliom des Peritoneums (Fall I).*  
Riesenzellen teils in Haufen beisammen, teils unter den andern, kleinen Geschwulstzellen liegend. *Leitz* Obj. 4, Oc. 4.
- Fig. 8. Derselbe Fall.*  
Eine solche Riesenzelle bei stärkerer Vergrösserung. *Zeiss* Obj. E, Oc. 2.
-

## Litteraturverzeichnis.

(Alphabetisch geordnet.)

1. *Ackermann.* Die Histogenese und Histologie der Sarkome. Sammlung klin. Vorträge 233—234.
2. *Baumgarten.* Ueber Transformation und Proliferation des Lymphgefässendothels (Lymphangioiditis hyperplastica) der Darmwand. Centralblatt f. d. med. Wissenschaften 1882, Nr. 3.
3. *Biggs.* Endothelioma of the Pleura. Proceeding oft the New-York Path. Society. (Mir nicht zugänglich.)
4. *Birch-Hirschfeld.* Lehrbuch der allgemeinen pathol. Anatomie. IV. Aufl.
5. *Idem.* Lehrbuch der spec. path. Anatomie. III. Aufl.
6. *Idem.* Zur Cylindromfrage. Arch. d. Heilk., Bd. XII, 1871.
7. *Bizzozero* und *Bozzolo.* Ueber die Primitivgeschwülste der Dura mater.
8. *Boehme.* Primäres Sarkocarcinom der Pleura. Virch. Archiv LXXXI.
9. *Bostroem.* Das Endothelcarcinom. I. D. Erlangen 1876.
10. *Clar.* Acuter Darm- und Bauchfellkrebs in einem 3jährigen Kinde. Oestr. Zeitschr. f. Kinderheilk., Jahrg. I, Heft II, pag. 49. Cit. bei Rehn: Gerhardt's Handb.
11. *Chvostek.* Prim. Scirrhus des Bauchfelles u. s. w. Oesterr. Zeitschr. f. prakt. Heilk., Bd. XII, Nr. 41.
12. *Classen.* Ueber ein Cancroid der Cornea und Sclera, ein Beitrag zur Entwicklungsgeschichte des Carcinoms. Virch. Arch. L.
13. *Colin.* Gazette hebdom., 1868, Nr. 45, Cit. bei Grossmann.
14. *Collier.* Case of Primary Malignant Disease of the Pleura. Lancet 1885, Nov. 21.
15. *Cornil* et *Ranvier.* Manuel d'histologie pathol., II. Ed., Tome I, pag. 238; Tome II, pag. 482.
16. *Deruschinsky.* Primäres Sarkom der Pleura. Deutsche med. Wochenschr. 1888.



17. *Driessen*. Untersuchungen über glykogenreiche Endotheliome. Beiträge von Ziegler XII, 1893.
18. *Eberth*. Zur Entwicklung des Epithelioms (Cholesteatoms) der Pia und der Lunge. Virch. Arch. Bd. II.
19. *Eppinger*. Endotheliom der Meninx pia mit Metastasen in der Pleura, den Lungen und dem Pericard. Prager Vierteljahrschrift, Bd. 126.
20. *Idem*. Ueber Endotheliome. Prager med. Wochenschrift 1876, pag. 82 und 97.
21. *Eve*. Case of extensive colloid cancer developed in the connective tissue of the periton. Cit. bei Grossmann.
22. *v. Ewetsky*. Zur Cylindromfrage. V. A. LXIX.
23. *Finlay and Parker*. Case of primary cylindrical epithelioma of the lung with secondary deposits in the pleura, bronchial glands and liver. Med. Chir. Transactions LX. Ref. bei Virchow-Hirsch 1877, I, pag. 313.
24. *Foerster*. Handbuch der spec. path. Anatomie, II. Aufl. 1863.
25. *Fraenkel*. Ueber primären Endothelkrebs (Lymphangitis proliferata) der Pleura. Berl. klin. Wochenschrift 1892, Nr. 21.
26. *Franke*. Endothelioma intravasculare hyalogenes. Virchow's Arch. CXXI.
27. *Gay*. Miliary encephaloid cancer of the lungs, Boston med. and surg. journal 1876. Ref. in Schmitts Jahrbücher Bd. 182.
28. *Friedländer*. Ueber Geschwülste mit hyaliner Degeneration und dadurch bedingter netzförmiger Structur. Virch. Arch. LXVII.
29. *Guarnieri*. Arch. per le scienz. med. Vol X, Nr. 6, cit. bei Gebhardt.
30. *Gebhardt*. Beiträge zur Kenntnis des Endothelioms der Pleura. I. D. Freiburg 1894.
31. *Gnädinger*. Cit. bei Rehn: Gerhardt's Handbuch.
32. *Golgi*. Ueber Bau und Entwicklung des Psammoms. Ref. von Fränckel, Virch. Arch. LI, pag. 311.
33. *Greenish*. A case of prim. Sarcoma of the Pleura. Journal of anat. and physiol. normal and pathol. Vol. XVII.
34. *Greenwood*. Carcinome of Periton. Lancet 1877, 21. July, p. 87.
35. *Gross*. Philadelphia med. Times 1878. Cit. bei Laue.
36. *Grossmann*. Ueber primäre Tumoren im Peritoneum, Netz und Mesent. und über einen Fall von prim. Fibrom des grossen Netzes. I. D. Halle 1887.
37. *Hansemann*. Ueber Endotheliome. Deutsche med. Wochenschrift 1896, Nr. 4.

38. *Harris*. A contribution to the Pathology and clinical Features of Primary Malignant Disease of the Pleura. *Journal of Pathology and Bacteriology*, November 1893.
39. *Hebb*. Primary cancer of pleura. *Transactions of the Pathol. Soc. of London*. April 1893.
40. *Hedenius*. Carcinoma gelatinosum peritonei-Upsala läkarefören. Forh., Bd. 9, Ref. bei Virchow-Hirsch 1875, I.
41. *Heschl*. Ueber ein Cylindrom der Lunge. *Wiener med. Wochenschrift* 1877, Nr. 17.
42. *v. Hippel*. Beitrag zur Casnistik der Angiosarkome. *Zieglers Beiträge XIV*.
43. *Hjelt*. Ref. Virch.-Hirsch 1880, I.
44. *Hofmann* und *Schottelius*. Casuistische Mitteilungen aus dem pathol.-anat. Institute zu Marburg.
45. *Hofmochl*. Endothelsarkom der Pleura. *Arch. z. Kinderheilkunde*, Bd. VII, Heft 2.
46. *Hubl*. Primäres Carcinom des Peritoneums. *Wiener medicin. Wochenschrift* 1879, Nr. 52.
47. *Kauders*. Zur Casuistik der Pleuraerkrankungen. *Wiener med. Blätter* 1880, Nr. 25.
48. *Kaufmann*. Lehrbuch der spec. pathol. Anatomie 1896.
49. *Klebs*. Handbuch der pathol. Anatomie 1869.
50. *Idem*. Die allgemeine Pathologie 1889.
51. *Idem*. Ueber Hämangiome. *Prager med. Wochensch.* 1876, p. 108.
52. *Kolaczek*. Ueber das Angiosarkom. *Deutsche Zeitschrift für Chirurgie IX*.
53. *Köster*. Cancroid mit hyaliner Degeneration. *Virch. Archiv*, Bd. XL.
54. *Kundrat*. Ueber die krankhaften Veränderungen der Endothelien. *Medic. Jahrbücher* 1871, Heft 2.
55. *Laue*. Ueber primäre maligne Neubildungen des Bauchfelles. I. D. München 1890.
56. *Lebert*. *Traité prat. des maladies cancéreuses*. Paris 1851. Cit. bei Rehn, Gerhardt's Handb.
57. *Lepine*. Carcin. primitif de la plèvre. Cit. bei Petriaux.
58. *Lemaistre*. Cit. bei A de la Ménardiére.
59. *Loeschner*. Beiträge zur Casuistik der Lymphgefässdilatationen. *Prager med. Wochenschrift* 1889, Nr. 39.
60. *Loomis*. *Med. and Surg. Rep.* 1868, Nr. 11, Cit. bei Grossmann.
61. *Malassez*. Examen histologique d'un cas de cancer encéphaloïde du poumon. *Arch. de physiol. norm. et pathol. Sér. II*, Vol. III. Citiert bei Neelsen.

62. *Malmsten* och *Wallis*. Ref. Virchow-Hirsch 1875, II.
63. *Marchand*. Ueber ein Endotheliom mit hyalinen Kugeln des Antr. Highmori. Ziegler's Beiträge, Bd. XIII, 1867.
64. *de Massy*. Gaz. des Hôpitaux 1867, citiert bei Grossmann.
65. *Michel*. Beitrag zur Entstehung der sog. Stauungspapille. Arch. d. Heilkunde XIV.
66. *Arnault de la Ménardière*. Etude clinique sur les manifestations cancéreuses de la plèvre. Thèse de Paris 1874.
67. *Neelsen*. Untersuchungen über den Endothelkrebs (Lymphangitis carcinomatodes). Deutsches Archiv f. klin. Medicin XXXI.
68. *Neumann*. Ueber Sarkome mit endothelialen Zellen nebst Bemerkungen über die Stellung der Sarkome zu den Carcinomen. Arch. der Heilkunde XIII.
69. *Normann*. Endothelioma of the lesser omentum. Dublin Journal 1892. Ref. bei Virchow-Hirsch 1892.
70. *Orth*. Referat über carcinomatöse Lymphangitis. Centralblatt f. d. med. Wissenschaften 1874.
71. *Idem*. Lehrbuch der spec. pathol. Anatomie.
72. *Paltauf*. Ueber Geschwülste der Glandula carotica. Ziegler's Beiträge XI.
73. *Perls*. Beiträge zur Geschwulstlehre. Virch. Arch. LVI.
74. *Idem*. Lehrbuch der allgem. Pathologie. III. Aufl.
75. *Petrina*. Ueber Carcinoma peritonei. Prager Vierteljahrschrift, Bd. 114.
76. *Petrone*. Lo Sperimentale. Dezember 1892, cit. bei Laue.
77. *Petriaux*. Réflexions sur quelques cas de tumeurs de la plèvre. Thèse de Paris 1893.
78. *Pirkner*. Beitrag zur Histogenese des primären Endothelkrebses der Pleura. I. D. Greifswald 1895.
79. *Pitt*. Primary cancer of pleura. Transactions of the Path. Soc. of London. Vol. XXXIX.
80. *Rehn*. Krankheiten des Peritoneums, in Gerhardt's Handbuch der Kinderkrankheiten. 1880, IV. Bd., II. Hälfte, pag. 27, 2 u. f.
81. *Raymond* et *Brodeur*. Arch. gén. de méd., 1882, cit. bei Laue.
82. *Riedinger*. Erkrankungen der Pleura. Deutsche Chirurgie, pag. 278.
83. *Ribbert*. Lehrbuch der patholog. Histologie 1896,
84. *Rokitansky*. Lehrbuch der pathol. Anatomie, III. Aufl.
85. *v. Recklinghausen*. Die Lymphgefäße und ihre Beziehung zum Bindegewebe. Berlin 1862.
86. *Idem*. Arch. f. Ophthalmologie (Graefe) 1864.

87. *Rossier*. Contribution à l'étude du cancer primitif diffus de la plèvre. Zieglers Beiträge XIII.
88. *Rudnew*. Fall von primärem, medullärem Zottenkrebs des grossen Netzes. Virch. Arch. XXIV.
89. *Schmaus*. Grundriss der pathol. Anatomie. II. Aufl., 1895.
90. *Schottelius*. Ueber einen Fall von primärem Lungenkrebs. I. D. Würzburg 1874, cit. bei Neelsen.
91. *Schreiber*. Zwei Fälle von Tumor pleurae mit Durchwucherung des Intercostalraumes u. s. w. Deutsches Archiv f. klin. Medicin XXXI.
92. *Schulz, R.* Das Endothelcarcinom. Arch. der Heilkunde XVII.
93. *Schweninger*. Annalen der städt. Krankenhäuser zu München. 1878. Bd. I. Cit. bei Bostroem.
94. *Idem*. Lymphangiom (adenoides Sarkom) der Dura. Aertzl. Intelligenzblatt Nr. 30.
95. *Siegert*. Zur Histiogenese des primären Lungenkrebses. Virch. Arch. CXXXIV.
96. *Stuedener*. Beiträge zur Onkologie. Virch. Arch. XLII.
97. *Stilling*. Ueber primären Krebs der Bronchien und des Lungenparenchyms. Virch. Arch. LXXXIII.
98. *Teixeira de Mattos*. Zur Casuistik des primären Pleuraendothelioms und über die Diagnose des Pleurakrebses. I. D. Freiburg 1894.
99. *Thierfelder*. Atlas der pathol. Histologie. 4. Lief., Tafel XXII.
100. *Uhle und Wagner*. Handbuch der allgemeinen Pathologie. VII. Aufl. 1876.
101. *Vernois*. Cit. bei Lebert. Cit. bei Rahn.
102. *Vidal*. Cit. bei de la Ménardiére.
103. *Volkmann*. Ueber endotheliale Geschwülste u. s. w. Deutsche Zeitschrift für Chirurgie 1895.
104. *Wagner*. Ueber das tuberkelähnliche Lymphadenom. Arch. der Heilkunde XI.
105. *Waldeyer*. Die Entwicklung der Carcinome. Virch. Arch. XLI und LV.
106. *Widerhofer*. Jahrb. f. Kdhlk. u. phys. Erz. Bd. II, Heft 2. Cit. bei Rehn.
107. *Ziegler*. Lehrbuch der spec. pathol. Anatomie. 6. Aufl. 1890.



Ta-

(Die unter „Zeit der Entwicklung“ gemachten Angaben sind

No.	Autor	Jahrgang	Diagnose	Alter, Geschlecht	Makroskopische Beschaffenheit	Sitz des Primärtumors
1.	<i>Lemaistre.</i>	1850	Cancer.	63 j. ♂	Pleura pulm. „verdickt, schwammig“.	Linke Pleura.
2.	<i>Lebert.</i>	1851	Cancer multiple.	?	Krebsige Knoten.	Pleura cost. beiderseits.
3.	Derselbe.	1851	Cancer encéphaloïde multiple.	♂	Kleine, z. T. confluierende Knoten.	Pleura beider Seiten.
4.	<i>Vernois.</i>	1851	Gallertkrebs.	18 Monate	Ausgebreitete Neubildung.	Peritoneum.
5.	<i>Vidal.</i>	1853	Cancer.	56 j. ♂	Pleura bis auf 1 cm verdickt, hart, knirscht unter d. Messer, lässt etwas Saft abstreifen.	Linke Pleura costalis.
6.	<i>Clar.</i>	1855	Acuter Darm- und Bauchfellkrebs.	3 <sup>3</sup> / <sub>4</sub> j. ♂	Erbsen- bis hühnereigrosse Knoten einer medullären Aftermasse.	Peritoneum namentlich am Uebergange des Col. desc. in S Roman.
7.	<i>Rokitansky.</i>	1858	Alveolärer Gallertkrebs.	Neugeborener unreifer ♂	—	Peritonealüberzug der Leber, des Zwerchfells, der Milz, Darmserosa.
8.	<i>Chvostek.</i>	1866	Primärer Skirrhus.	23 j. ♂	Flächenhafte Ausbreitung; zahlreiche Knötchen und ein kindskopfgrosser Tumor in der rechten unteren Bauchgegend.	Peritoneum.
9.	<i>Rudnev.</i>	1866	Primärer medullärer Zottenkrebs.	65 j. ♀	Vielfach confluierende Knoten; an der Oberfläche feine, im Wasserstrahl flottierende Zotten.	Grosses Netz
10.	<i>De Massy.</i>	1867	—	59 j. ♀	Grosse Tumoren u. kleinere Knötchen. Verdickung des Periton. bis auf 1 cm.	Peritoneum.

**belle.**

(vom ersten Auftreten subjectiver Symptome an gerechnet.)

Metastasen	Entzündliche Erscheinungen	Zeit der Entwicklung	Mikroskopisch. Genese. Bemerkungen.
Mediastinum. Rechte Pleura. Mesenterialdrüsen.	Hämorrhag. Exsudat	—	„La cellule cancéreuse a été retrouvée dans les matières qui se rencontraient encore dans le médiastin, la plèvre droite et dans un seul ganglion mésentérique.“ Nähere Angaben fehlen.
Lungen.	—	—	An der Oberfläche der Lunge krebsige Injection des Lymphgefässnetzes, die sich ins Innere der Lunge fortsetzt. Mikrosk. Angaben fehlen.
—	—	—	Mikrosk.: Schöne grosse Krebszellen, z. T. fettig degeneriert.
—	—	—	Keine näheren Angaben bei <i>Rehn</i> .
Pleura pulmon. sin. Leber. R. Niere. Bronchialdrüsen.	Fieber, doppelseitiges Pleura-Exsudat.	—	„L'examen microsc. démontre la nature cancéreuse des produits morbides.“
Regionäre Lymphdrüsen.	—	—	Mikrosk. grosse Krebszellen. (Primärer Darmkrebs?)
—	Verklebung der Darmschlingen.	—	—
Pleura, Pericard, Leber, Milz, Lymphdrüsen.	Fieber. Serös-fibrinöses Exsudat.	—	Keine genauere mikrosk. Untersuchung.
Parietales und viscer. Periton., Milz, Lungen; periportale u. peribronch. Lymphdrüsen.	Ascites, Verwachsungen.	Langsam.	Mikrosk.: Im Saft der Knoten grosse epithelähnliche Zellen, desgl. an der Oberfläche der bindegewebigen Zotten.
Leber, Inguinaldrüsen	Hämorrhagisches Exsudat, Verwachsungen.	—	Keine mikrosk. Untersuchung angegeben.

No.	Autor	Jahrgang	Diagnose	Alter Geschlecht	Makroskopische Beschaffenheit	Sitz des Primärtumors
11.	<i>Colin.</i>	1868	Markschwamm.	42j. ♂	Mannkopfgrosse Markschwamm- masse.	Grosses Netz.
12.	<i>Eve.</i>	1868	Colloidkrebs.	65j. ♂	Ausgebreiteter Colloidkrebs.	Peritoneum, bes. grosses Netz (40 bis 50 Pfund schwer).
13.	<i>Loomis.</i>	1868	Carcinom.	—	„Beträchtliche Geschwulst“.	Mesenterium.
14.	<i>Klebs.</i>	1869	Primäre peritoneale Carcinose.	Altes ♀	Flache skirrhöse Verdickung.	Peritoneum der Gallenblase.
15.	<i>Klebs.</i>	1869	Primäre peritoneale Carcinose.	♂	Grössere und kleinere Tumoren.	Peritoneum, besonders am Milzhilus.
16.	<i>Lépine.</i>	1869	Carcinome primitif.	10j. ♂	Mächtiger, flächenhaft aus- gedehnter Tumor einer harten Aftermasse.	R. Pleura.
17.	<i>Eberth.</i>	1870	(Epitheliom) Cancroid.	47j. ♀	Markige Infiltration.	Lunge (Pia mater).
18.	<i>Wagner.</i>	1870	—	—	—	—
19.	<i>Perls.</i>	1872	Pleuritis carci- nosa.	43j. ♂	Schwartenartig, flache Tumoren.	R. Pleura.
20.	<i>Petrina.</i>	1872	Carcinoma me- dullare.	65j. ♀	Zahlreiche erbsen- bis hirse- korn-grosse Knötchen.	Peritoneum pariet. und visceral.



Metastasen	Entzündliche Erscheinungen	Zeit der Entwicklung	Mikroskopisch. Genese. Bemerkungen.
—	Acute Peritonitis.	Einige Monate.	Keine mikrosk. Untersuchung angegeben.
—	—	Etwa 2 Jahre.	Keine mikrosk. Untersuchung angegeben.
Lymphdrüsen.	—	Sehr rasch.	Keine mikrosk. Untersuchung angegeben.
—	—	—	Mikrosk.: In fibröser Grundsubstanz Haufen und Züge von epithelartigen Zellen. Gallenblasenschleimhaut intact. Kein sonstiger Primärtumor zu finden.
Leber.	—	—	Mikrosk.: Wie bei Fall No. 14.
L. Pleura, Lungen, Pericard, Perforation in die Vena cava sup., Peribronchialdrüsen, Zwerchfell.	Kein Fieber.	3—4 Monate.	Mikrosk.: „Alvéoles très-nots, renfermant des cellules de formes variables.“
—	Gering.	Sehr rasch.	Mikrosk.: Lungenalveolen durch eine Lage cylindrischer oder keulenförmiger Zellen ausgekleidet. Epithelähnliche Wucherung in der verdickten Lungenpleura. Trotz der geringen Wucherung in der Pleura u. den Bronchien glaubt Autor, dass die Wucherung hier von den Lymphgefäßen oder vielleicht vom Bindegewebe ausgegangen, das Neoplasma in den Lungen aber secundär sei. Das gleichzeitige Befallensein von Pia und Lunge hält Autor für zufällig.
—	—	—	Vgl. <i>R. Schulz</i> , No. 30.
Keilbein, Chorioideae, Rippen, Zwerchfell, Leberperitoneum, Lunge, Bronchien, Bronchial-, Mediastinal-, Mesenterialdrüsen, Dünndarm.	Fieber, Pleura-Exsudat.	Mehrere Monate.	Mikrosk.: Schlauchförmiges Wachsthum sehr epithelähnlicher Zellen. Perlkugeln. Autor hält das Lungen-Neoplasma für das primäre, entstanden durch Umwandlung der Lungenalveolen in Carcinomalveolen; den Pleuratumor für secundär, aber nicht von aus der Lunge in den Lymphgefäßen und Bindegewebsspalten vorgeschobenen Carcinomzellen, sondern aus präexistenten Bindegewebskörperchen entstanden.
—	Temperatur normal. Ascites.	Vom Auftreten subject. Symptome bis zum Exitus 5 Wochen.	Keine mikrosk. Untersuchung angegeben.

No.	Autor	Jahrgang	Diagnose	Alter, Geschlecht	Makroskopische Beschaffenheit	Sitz des Primärtumors
21.	<i>Petrina.</i>	1872	Scirrhus peritonei.	59 j ♀	Diffuse Infiltration des grossen Netzes, harte Knötchen in der Darmserosa.	Peritoneum.
22.	<i>Schottelius.</i>	1874	Primärer Lungenkrebs.	42 j. ♂	Flache Knoten.	R. Pleura.
23.	<i>Malmsten.</i>	1875	Medullarcarcinom.	23 j. ♂	Hanforn- bis taubeneigrosse Tumoren.	R. Pleura und Mediast. post.
24.	<i>Hedenius.</i>	1875	Carcinoma gelatinosum.	36 j. ♂	Kolossale Geschwulst.	Peritoneum.
25.	<i>Bostroem.</i>	1876	Endothelcarcinom.	37 j. ♀	Injiciertes Lymphgefässnetz, noch keine eigentliche Tumorbildung.	Beide Pleuren.
26.	<i>Eppinger.</i>	1876	—	—	—	—
27.	Derselbe.	1876	—	—	—	—
28.	<i>Gay.</i>	1876	Miliärer Encephaloidkrebs der Lungen.	57 j. ♂	Zahlreiche weiche Knötchen, stechnadelkopfbis aprikosengross in der stark verdickten Pleura.	Beide Pleuren.
29.	<i>Malassez.</i>	1876	Cancer encéphaloïde du poumon.	47 j. ♀	Pleuren stark verdickt und verwachsen.	Beide Pleuren.

Metastasen	Entzündliche Erscheinungen	Zeit der Entwicklung	Mikroskopisch. Genese. Bemerkungen.
Mesenterialdrüsen.	Temperatur normal. Ascites Verwachsungen.	Vom Auftreten subject. Sympt. bis zum Exitus 7 Wochen.	Keine mikrosk. Untersuchung. Giebt noch drei weitere Fälle von „primärem Carcinom“. Da hierbei jedoch auch Magen, Darm und Uterus als von Neoplasma infiltriert angegeben werden, können bei Fehlen einer mikrosk. Untersuchung diese Fälle nicht mit Sicherheit als primäre Peritonealtumoren verwertet werden.
Pericard, Bronchialdrüsen, Lungen.	Transsudat in der r. Pleurahöhle. Verwachsungen.	—	Mikrosk.: Dilatation der Lymphgefäße der Pleura und krebsähnliche Wucherung in ihnen. Genauere Angaben über die Knoten in den Lungen fehlen.
Beiden Lungen, Zwerchfell-peritoneum, Leber, Milz, Nieren.	Exsudat. Geringes Fieber (38°).	Chronisch.	Mikrosk.: Alveol. Bau mit grosser Neigung der Zellen zu fettigem Zerfalle.
Keine.	Flüssigkeitserguss in die Bauchhöhle.	Chronisch.	Keine mikrosk. Untersuchung angegeben. In keinem andern Organe wie in dem Peritoneum fanden sich Geschwülste.
Regionäre Lymphdrüsen.	Etwas Exsudat.	Jedenfalls sehr kurz.	Zufälliger Sectionsbefund. Todesursache ulcus ventriculi. Die Neubildung beschränkt sich auf die Lymphgefäße in der Pleura.
—	—	—	Vgl. Fall VII im Texte.
—	—	—	Vgl. Fall VIII im Texte.
Lungen, Bronchial-, Mesenterialdrüsen, Nieren.	Hämorrhag. Exsudat.	Ca. 1½ Jahr.	Mikrosk.: Unregelmässig gestaltete, platte, fein granulirte Zellen mit grossen, in Vermehrung begriffenen Kernen. In den Lungenknötchen die Zellen in den unveränderten Alveolen. Die Lymphgefäße (makrosk.) mit einer gelblichen Masse injiciert.
Peribronchialdrüsen.	Pleuraerguss. Hyperaemie der Lungen, Verwachsungen.	—	Mikrosk.: In den Pleuren stärkste Neoplasmaentwicklung in Form dichter Netze solider oder mit Lumen versehener Zellstränge. Alveoläre Anordnung. Analoge Wucherung in den peribronchialen Lymphgefässen und -Drüsen. In den Knoten der Lunge Stroma durch die Alveolarepten gebildet, an Stelle ihres Endothels epithelähnliche Zellen in einfacher Schicht oder papillös vorragend. Bezüglich der Natur der epithelähnlichen Zellen spricht sich Autor nicht bestimmt aus, giebt nur an, dass sie nicht von den zunächst gelegenen echten Epithelien der Bronchien abstammen könnten.

No.	Autor	Jahrgang	Diagnose	Alter, Geschlecht	Makroskopische Beschaffenheit	Sitz des Primärtumors
30.	<i>Schulz.</i>	1876	Endothelcarcinom.	69 j. ♀	Pleura stark verdickt, beetartig, wie die Innenfläche einer Harnblase mit hypertrophischer Musculatur aussehend.	R. Pleura.
31.	Derselbe.	1876	Endothelcarcinom.	35 j. ♂	Schwartenartig mit in Spalten eingelagerter Aftermasse. Auf derr. Pleura zahlreiche, flach vorspringende Knötchen.	L. Pleura.
32.	Derselbe.	1876	Endothelcarcinom.	59 j. ♀	Schwartig bis beetartig, auch Knötchen.	Peritoneum.
33.	<i>Wagner.</i>	1876	Endotheliom.	—	Zahlreiche, frische, Miliartuberkeln gleichende, hirsekorn grosse Knötchen.	R. Pleura costal, pulmon. u. diaphragen.
34.	<i>Greenwood</i>	1877	Carcinoma.	5 j. ♂	Grosser Tumor einer medullären Aftermasse.	Peritoneum, namentlich des Ueberzuges der Harnblase.
35.	<i>Finlay and Parker</i>	1877	Primary cylindrical epithelioma of the lung.	37 j. ♂	In der Lunge eine grosse Platte medull. Aftermasse. Auf dem Pleuren disseminierte Knötchen.	Lunge.
36.	<i>Gross.</i>	1878	Cylinder-Zellenkrebs.	—	—	Grosses Netz.
37.	<i>Schweninger</i>	1878	Lymphangitis proliferata.	54 j. ♀	Varicös verzweigte Stränge.	Pleuren. Pericard. Peritoneum.

Metastasen	Entzündliche Erscheinungen	Zeit der Entwicklung	Mikroskopisch. Genese. Bemerkungen.
Keine.	Pleuraexsudat. Verwachsungen.	—	Alveolar-schlauchförmiger Bau der grossen sehr epithelähnlichen Zellen. Ausgangspunkt die Endothelien der Lymphgefässe.
L. Lunge, Pericard, R. Pleura und Lunge, Rückenmuskeln, Axillardrüsen, Leber.	Kein Fieber. Pleuraexsudat.	Etwa 1 <sup>1</sup> / <sub>2</sub> Jahre.	Mikrosk.: ebenso wie bei No. 30. Ausgangspunkt gleichfalls die Endothelien der Lymphgefässe der Pleura. Die nahegelegenen epithelialen Elemente weder progressive noch regressive Veränderungen.
Beide Pleuren, Pericard, mesenteriale und retroperitoneale Lymphdrüsen.	Kein Fieber. Verwachsungen. Leicht hämorrh. Exsudat. Fibringerinnsel.	Etwas über 1 <sup>1</sup> / <sub>2</sub> Jahr.	Mikrosk.: ebenso wie bei No. 30 und 31.
—	Hydrothorax.	—	Mikrosk.: Bild des Endothelioms. Die Zellen in den grösseren Knötchen mässig verfettet.
Nieren.	Geringes intermittierendes Fieber.	—	Mikroskopische Angaben fehlen. Der Tumor hatte im Centrum eine grosse Erweichungshöhle, welche mit dem unteren Ileum und der Bauchhöhle communicierte. Ausgegangen wahrscheinlich vom peritonealen Ueberzuge der Harnblase, deren Epithel frei.
Pleuren, supraclavic., bronchiale, mediast. Lymphdrüsen. Leber.	Pleuritische Erscheinungen.	—	Mikrosk.: Lungentumor aus alveolarem Grundgewebe mit cylindr. Zellen zusammengesetzt, gegen das Lungengewebe meist gut abgegrenzt. Auch schlauchförmiges Wachstum. Stellenweise die Zellen in den Alveolen selbst gelegen. Zusammenhang mit Bronchialepithelien nirgends ersichtlich.
—	—	—	Nähere Angaben fehlen bei <i>Lause</i> .
—	Chylöser Ascites u. Hydrothorax.	Acut (?)	Mikrosk.: Die erweiterten Lymph-Gefässe mit fettig degenerierten Endothelien und Körnchenzellen ausgefüllt. Autor hält dies für „krebsig“. In dem gleichzeitig bestehenden Ulcus ventriculi kein Krebs.

Generated on 2019-07-10 16:26 GMT / http://hdl.handle.net/2027/uc1.b3743161 Public Domain in the United States; Google-digitized / http://www.hathitrust.org/access\_use#pd-us-google

No.	Autor	Jahrgang	Diagnose	Alter Geschlecht	Makroskopische Beschaffenheit	Sitz des Primärtumors
38.	<i>Hubl.</i>	1879	Primäres Carcinom.	♂	Grosse und kleine Knoten.	Peritoneum, bes. Oment. und Mesenter.
39.	<i>Böhme.</i>	1880	Primäres Sarkocarcinom.	50j. ♀	Höckerige, flächenhaft aus- gedehnte Massen einer derben Aftermasse.	R. Pleura.
40.	<i>Gnüdingen.</i>	1880	Zellenkrebs.	♂ 22 Monat alt.	Knotige, kugelige Tumoren und zottig verzweigte Exrescenzen.	Grosses Netz.
41.	<i>Hjelt.</i>	1880	Endotelialt Karcinom.	59j. ♀	Höckerige, mar- kige Massen in dem verdickten Peritoneum.	Peritoneum.
42.	<i>Kauders.</i>	1880	Medullares Carcinom.	33j. ♀	Grobhöckerige Tumoren von erb- sen- b. hühnerrei- grösse.	Beide Pleuren.
43.	<i>Neelsen.</i>	1882	Endothelkrebs (Lymphangitis carcinomatodes).	37j. ♂	Derbe Neu- bildungsmasse, welche in Gestalt flacher confluie- render Knoten u. netzförmig zu- sammenhängen- der Stränge die Pleura durch- setzt.	R. Pleura.
44.	Derselbe.	1882	Endothelkrebs.	—	Schwartenartig, flache Knötchen.	R. Pleura.
45.	<i>Petrone.</i>	1882	Primärer Krebs.	58j. ♂	—	Pleura und Peritoneum.
46.	<i>Reymond et Brodeur.</i>	1882	Primäre allge- meine Carcinose.	—	Hanforn bis mandelgrosse Knoten.	Die serösen Häute, namentl. des Peritoneuma.
47.	<i>Schreiber.</i>	1882	Carcinom.	58j. ♂	Massiger Tumor.	R. Pleura.

Metastasen	Endzündliche Erscheinungen	Zeit der Entwicklung	Mikroskopisch. Genese. Bemerkungen.
—	Serös-hämorrh. Exsudat.	Chronisch.	Mikrosk : In einer Grundsubstanz von derbem Bindegewebe zahlreiche kleinzellige Elemente, stellenweise zu Nestern gruppiert, daneben Züge, Schläuche mit verschiedenen grossen, abgeplatteten rundlichen Zellen. Deutliche epithelartige Anordnung der Zellen nicht vorhanden.
Keine.	Serös-hämorrh. Exsudat.	Chronisch.	Mikrosk.: Zellen von verschiedener Form und Grösse, bald carcinomähnlich, bald sarkomähnlich angeordnet. Autor erklärt bestimmt, sich von der Entwicklung der Geschwulstzellen aus den Endothelien der Lymphgefässe überzeugt zu haben.
—	—	—	Bei <i>Rehn</i> nichts Näheres angegeben.
Pleuren, Retroperitonealdrüsen, Parametrien.	—	—	Keine mikrosk. Untersuchung angegeben.
Lungen, Leber.	Häm. Exsudat. Fibrinbeläge.	Chronisch.	Keine mikrosk. Untersuchung.
R. Lunge, L. Pleura und Lunge. Bronchial-, Axillardrüsen, Musc. pect. min. Leber.	Ser.-fibrin. Exsudat.	Chronisch.	Entstanden aus den Endothelien der Lymphgefässe und den Bindegewebspalten. Alveol. und schlauchförmiges Wachstum.
—	Verwachsungen.	—	Wie bei No. 43.
—	—	—	Nähere Angaben fehlen bei <i>Laue</i> .
—	—	—	Mikrosk.: Epithelähnliche Zellen in Reihen gestellt, in einem feinem Reticulum.
Leber. Niere. Thorax-masculatur.	Häm. Exsudat.	Sehr chronisch.	Keine mikrosk. Untersuchung. Giebt noch einen zweiten Fall an gleicher Stelle, der aber nicht zur Section kam.

No.	Autor	Jahrgang	Diagnose	Alter Geschlecht	Makroskopische Beschaffenheit	Sitz des Primärtumors
48.	<i>Greenish.</i>	1883	Primary Sarcoma.	54 j. ♀	Zahlreiche Knötchen in der zum Teil verdickten Serosa.	L. Pleura.
49.	<i>Wells.</i>	1884	Colloid of Peritoneum.	53 j. ♂	Gallertige, weiche Neubildung.	Periton. pariet. und visceral.
50.	<i>Collin.</i>	1885	Primary malignant disease (primary epithelial cancer of Pleura).	43 j. ♂	Pleura schwartig verdickt, an der untern Zwerchfellfläche Knoten.	Beide Pleuren.
51.	<i>Hofmohl.</i>	1885	Endothelsarkom.	7 j. ♂	Mannskopfgrosser Tumor.	R. Pleura.
52.	<i>Guarnieri.</i>	1886	Endotheliom.	40 j. ♂	Knoten teils isoliert, teils confluierend.	Pericard.
53.	<i>Grossmann.</i>	1887	Carcinoma.	38 j. ♀	Stränge und Knötchen.	Peritoneum.
54.	Derselbe.	1887	Carcinoma.	♂	Knoten.	Peritoneum.
55.	<i>Deruschinsky</i>	1888	Sarcoma globocellulare primum.	47 j. ♂	Pleura fingerdick mit weichen Knoten bedeckt.	L. Pleura.
56.	<i>Pitt.</i>	1888	Primary Cancer.	61 j. ♀	In der stark verdickten Pleura derbe Knoten.	L. Pleura.
57.	<i>Riedinger.</i>	1888	Primäres Sarkom.	—	Herdweise ausgesäte Knoten.	R. Pleura.
58.	Derselbe.	1888	Primäres Sarkom.	—	—	Beide Pleuren.



Metastasen	Entzündliche Erscheinungen	Zeit der Entwicklung	Mikroskopisch. Genese. Bemerkungen.
Bronchialdrüsen.	Pleura-Exsudat.	—	Mikrosk.: In reichlichem fibrösem Grundgewebe die Zellen z. T. in Bindegewebsspalten und auch in kleinen Alveolen gelagert. Bezügl. der Lymphgefäße hat Autor nichts eruieren können, hält die Bindegewebszellen für die Matrix. Nach des Autors Beschreibung und der beigegebenen Abbildung erhält man ganz den Eindruck eines interfasciculären Endothelioma.
—	Ascites.	Chronisch.	Keine mikrosk. Untersuchung angegeben.
Mediastinal-, Retroperitonealdrüsen, Zwerchfellperitoneum.	Kein Fieber. Serös-hämorrh. Exsudat.	1/2 Jahr.	Mikrosk.: In einem fibrösen Grundgewebe in Alveolen epitheliale Zellen in concentrischer Anordnung. Die Lymphdrüsen „colloid“ entartet.
—	Remittierendes Fieber. Pleuritische Erscheinungen.	—	Mikrosk.: Alveoläres Sarkom mit grossen Rundzellen.
Keine.	Hämorrh. Exsudat.	—	Mikrosk.: Alveoläre Structur mit bindegewebiger Grundlage. Die Zellen von verschiedener Form, häufig am Rande der Alveolen noch normale Endothelien.
Mesenterialdrüsen.	Ascites.	—	Kein mikrosk. Befund angegeben.
Mesenterialdrüsen.	Ascites.	—	Keine mikrosk. Untersuchung angegeben.
Lungen, Bronchial-, Axillar-, Subclaviculardrüsen.	Kein Fieber. Hämorrh. Exsudat.	1 Jahr.	Nach des Autors Präparaten eine Sarkoma globocellulare. Nähere mikrosk. Angaben fehlen. Im Sedimente des durch Punction gewonnenen Exsudates Aggregate hyalin degenerierter Endothelzellen.
Supraclavicular-, Mediastinaldrüsen, Zwerchfell, Pericard, Submucosa jejuni, Retroperitoneal-, Inguinaldrüsen. R. Niere.	Hämorrhag. Exsudat.	—	Mikrosk.: In einem derb fibrösen Grundgewebe Hohlräume mit ein- oder zweischichtigem Belage hoher cylindrischer Zellen.
Mediastinum, Pericard.	Hämorrhag. Exsudat.	—	Keine mikrosk. Angaben.
—	Hämorrhag. Exsudat.	—	Keine mikrosk. Angaben.

Generated on 2019-07-10 16:26 GMT / http://hdl.handle.net/2027/uc1.b3743161  
Public Domain in the United States; Google-digitized / http://www.hathitrust.org/access\_use#pd-us-google

No.	Autor	Jahrgang	Diagnose	Alter Geschlecht	Makroskopische Beschaffenheit	Sitz des Primärtumors
59.	<i>Birch-Hirschfeld.</i>	1889	Endothelkrebs.	38j. ♀	Die Bauchorgane durch zahlreiche Knoten u. Platten verlötet.	Peritoneum.
60.	Derselbe.	1889	Primäres Endotheliom (Endothelkrebs).	53j. ♀	Beetartig, diffus.	Pleura und Peritoneum.
61.	<i>Laue.</i>	1890	Primäres Carcinom.	63j. ♀	Knoten verschiedener Grösse.	Peritoneum.
62.	Derselbe.	1890	Primäres diffuses Fibrosarcom.	44j. ♂	Bauchfellüberzug körniggranuliert u. verdickt, geschrumpft, schwielig.	Peritoneum.
63.	<i>Biggs.</i>	1891	Endothelioma.	—	—	Pleura.
64.	<i>Fränkel.</i>	1892	Endothelkrebs. (Lymphangitis proliferata).	44j. ♂	Schwarte, keine Knoten.	L. Pleura.
65.	<i>Harris.</i>	1893	Primary malignant disease.	58j. ♀	Pleuraraum bis auf eine kleine Höhle obliteriert und von einer derben weissen Aftermasse ausgefüllt.	R. Pleura.
66.	Derselbe.	1893	Intra-thoracic malignant disease.	37j. ♂	Schwartig mit Obliteration der Pleurahöhle.	L. Pleura.

Metastasen	Entzündliche Erscheinungen	Zeit der Entwicklung	Mikroskopisch. Genese. Bemerkungen.
—	—	—	Ausgangspunkt: Omentum. Die Neubildung aus den Endothelien der dilatirten Lymphgefäße hervorgegangen.
—	Ascites.	—	Mikrosk.: Alveoläre Anordnung der Zellen in einem zellreichen Stroma. Genese: Aus den Lymphgefäß-Endothelien der Pleura und des Peritoneums entstanden.
L. Pleura und Lunge.	Ser.-hämorrh. Exsudat. In den letzten Tagen Fieber.	Mehrere Monate.	Mikrosk.: Alveolärer Bau, grosse Zellen, die als Abkömmlinge der Serosaendothelien des Peritoneums aufgefasst werden.
—	Kein Fieber. Verwachsungen. Chylöser Ascites.	Sehr chronisch.	Mikrosk.: Ein zufällig vorhandenes Ulcus ventriculi zeigt keinen Zusammenhang mit der Neubildung. Die Zellen in der überwiegenden Mehrzahl Spindelzellen. Nahe der Oberfläche auch rundzellige Elemente, die vereinzelt auch mehr in der Tiefe vorkommen. An einer kleinen Stelle nahe der Oberfläche in Lücken des fibrillären Bindegewebes kleine rundliche, ovale und längliche Zellmassen, die ausserordentlich an Krebszapfen erinnern. Der allmähliche Uebergang dieser krebsähnlichen Zellformen in Spindelzellen und faseriges Bindegewebe erkenntlich. (Vielleicht ein Misch tumor?)
—	—	—	Original oder Referat mir nicht zugänglich gewesen.
Supraclavicul. Lymphdrüsen.	Hämorrh. Exsudat.	Chronisch.	Ausgangspunkt die Endothelien der dilatirten Lymphgefäße und Saftspalten.
Keine Metastasen.	Seröses Exsudat.	—	Mikrosk.: Alveol. Bau. Cubische, cylindrische und polygonale Zellformen. Schläuche mit einfachem cubischen Belage. Aufgefasst als primäres Cylinderzellenendotheliom. Entstehung der Zellen nicht nachgewiesen.
Lunge, Supraclaviculardrüsen, Leber.	Verwachsungen.	Chronisch.	Mikrosk.: Alveolärer Bau mit Zellen von der Gestalt von Plattenepithelien, teilweise concentrisch geschichtet. Teilweise unregelmässige Lagerungen der Zellen in den Alveolen. In den Lungen die Alveolen teilweise in Krebsalveolen umgewandelt. Metastasen vom selben Baue, hier jedoch keine Schichtungskugeln. Glaubt, dass die Neubildung primär in der Pleura costalis entstanden.

Generated on 2019-07-10 16:26 GMT / http://hdl.handle.net/2027/uc1.b3743161  
Public Domain in the United States; Google-digitized / http://www.hathitrust.org/access\_use#pd-us-google

No.	Autor	Jahrgang	Diagnose.	Alter, Geschlecht	Makroskopische Beschaffenheit	Sitz des Primärtumors
67.	<i>Hebb.</i>	1893	Primary cancer.	46 j. ♀	Pleura stark verdickt, unter derselben ein Knoten von der Grösse einer Mandel. Knoten in der Pleura diaphrag.	R. Pleura
68.	<i>Petriaux.</i>	1893	Sarcôme à cellules rondes.	34 j. ♀	Die stark verdickte Pleura bildet einen Sack, aus dem beim Einschnneiden eine weiche, fettartige Aftermasse herausquillt.	L. Pleura
69.	<i>Rossier.</i>	1893	Cancer primitif diffus.	42 j. ♂	Diffuse Infiltration der schwartenartig verdickten Pleura, vereinzelt Knötchen.	L. Pleura.
70.	<i>Gebhardt.</i>	1894	Endotheliom.	50 j. ♀	Zahlreiche knollige Tumoren.	L. Pleura.
71.	<i>Teixeira de Mattos.</i>	1894	Endotheliom.	64 j. ♂	Schwarte und Knollen.	Beide Pleuren.
72.	<i>Pirkner.</i>	1895	Endothelkrebs.	53 j. ♂	Schwarte und Knoten.	L. Pleura
73.	<i>Volkmann.</i>	1895	Endotheliom.	60 j. ♂	Membranartig. Schwarte mit zahlreichen glatten Erhabenheiten besetzt.	L. Pleura.

Metastasen	Entzündliche Erscheinungen	Zeit der Entwicklung	Mikroskopisch. Genese. Bemerkungen.
L. Pleura, Peritonealüberzug der Leber, Mesenterium, Omentum, Blasenperitoneum, Mediastinaldrüsen.	Rothbraunes Exsudat.	—	Mikrosk.: Die verdickte Pleura besteht aus fibrösem Gewebe, in dem mit 1 oder 2 Lagen epithelähnlicher, cubischer Zellen ausgekleidete Kanäle sind.
Lunge, Mediastinaldrüsen.	Hämorrhag. Exsudat.	Ca. 2 Jahre.	Mikrosk.: Keine genauen Angaben, nur dass es ein Rundzellensarkom sei.
Bronchialdrüsen, Nebennieren, Zellgewebe vor der l. Niere, Leber.	Serös-hämorrh. Exsudat. (Autor hält dies für secundär).	Chronisch.	Mikrosk.: In einem trabeculären Gerüste in unregelmässigen Räumen sehr epithelähnliche Zellen. Entstehung der Zellen aus dem Lymphgefässendothel scheint dem Autor wahrscheinlich, aber nicht bewiesen.
Pericard, R. Pleura, Bronchialdrüsen.	Temperatur normal bis subnormal. Hämorrhag. Exsudat.	Etwa 1 Jahr.	Mikrosk.: Wucherung in präformierten Hohlräumen, die teilweise noch normales Endothel tragen. Uebergangsbilder. Ausgang: Endothelien der Lymphgefässe und -Spalten.
Bronchial-, R. Axillar-, Mesenterialdrüsen (des Dünndarms) Peritonealüberzug des Zwerchfelles.	Vorübergehende leichte Temperatursteigerungen. Ser.-fibr.-häm. Exsudat.	—	Mikrosk.: Alveol. und schlauchförmiges Wachsthum der sehr epithelähnlichen, aus den Endothelien der Lymphgefässe und Saftspalten entstandenen Zellen.
R. Pleura. Pericard. Peritoneum.	Fieber in der letzten Zeit. (Empyem).	Mehrere Monate.	Mikrosk.: In bindegewebigem Stroma Zellen in Form von Reihen, Cylindern, unregelmässigen Gängen, angeordnet oder auch spaltförmige Lücken ausfüllend; hervorgegangen aus den Endothelzellen.
—	Seröses Exsudat. Verwachsungen.	—	Neben dem Pleuratumor hatte ein nach <i>Volkman</i> n von dem Markgewebe des rechten Oberschenkelschaftes ausgehendes Endotheliom bestanden. Mikrosk.: (Pleura) Zellen in Form von Strängen und Balken angeordnet. Ausgang: Endothelien der Lymphgefässe und Saftspalten.

No.	Autor	Jahr- gang	Diagnose	Alter, Geschlecht	Makroskopische Beschaffenheit	Sitz des Primärtumors
74.	<i>Kaufmann.</i>	1896	Carcinom.	—	Zahlreiche flache knopfartige Knötchen.	Peritoneum.
75.	<i>Widerhofer.</i>	?	Colloidkrebs.	8 tåg. ♀	—	Peritoneum des l. Leberlappens.

Metastasen	Entzündliche Erscheinungen	Zeit der Entwicklung	Mikroskopisch. Genese. Bemerkungen.
—	—	—	<p>Mikrosk.: Nester und Stänge grosser eckiger Zellen (z. T. cylinderförmig) Zellbelag des Peritoneums auch an Stellen, wo noch keine Knötchen, zu einer vielschichtigen Lage verdickt. Ueber einen Zusammenhang dieser Zellen mit der Geschwulst nichts angegeben</p> <p>Gedeutet als Carcinom, ausgehend vom Oberflächenendothel des Peritoneums. („Coelomepithel“.)</p>
—	—	—	<p>Nähere Angaben fehlen bei <i>Rehn</i>. Original mir nicht zugänglich.</p>





# ÜBER DEN EINFLUSS DER ABKÜHLUNG AUF DIE DISPOSITION ZUR INFECTION.

Von

DR. EMIL FISCHL,

Operationszögling an der chirurgischen Klinik des Professor *Wölfler* in Prag.<sup>1)</sup>

Vielfache Erfahrungen zeigen, dass pathogene Keime nur dort zu Krankheitserregern werden, wo der befallene Organismus für dieselben empfänglich ist. Diese Empfänglichkeit ist sehr schwankend. Sehr nah verwandte Thierarten, ja Varietäten derselben Art, Race können die grössten Gegensätze zeigen: hohe Empfänglichkeit bei den einen, vollständige Unempfindlichkeit bei den andern. Bekanntermassen bezeichnen wir die „Empfänglichkeit“ für eine Krankheit mit „Disposition“, das Gegentheil als „Immunität“ und unterscheiden diese Zustände als angeborene und als erworbene. Diese Zustände sind jedoch nicht absolut — sie sind es nicht (wie schon angedeutet) bei derselben Art. Wir wissen aus der täglichen Erfahrung beim Menschen, dass, trotzdem derselbe für eine Reihe von Infectionskrankheiten disponiert ist, doch einzelne Individuen sich immun verhalten; wir wissen anderseits, dass selbst angeborene Immunitäten, — Immunitäten, die Eigenschaften einer Art sind, sich beeinflussen lassen, soweit, dass ein Thier, welches sich sonst gegen gewisse Krankheitserreger refractär verhält, für dieselben empfänglich wird. Wenn also in den menschlichen oder thierischen Körper eingedrungene pathogene Keime in diesem ihre deletären Wirkungen entfalten sollen, so müssen entweder die Keime einen entsprechend hohen Grad von Virulenz besitzen und in hinreichend grossen Mengen in den Organismus eindringen, oder aber es muss

---

<sup>1)</sup> Diese Arbeit wurde am pathologisch-anatomisch-bacteriologischen Institute des Herrn Professor Dr. *Richard Palttauf* in Wien begonnen und an der chirurgischen Klinik des Herrn Professor Dr. *Wölfler* in Prag beendet.

eine vorhandene Immunität des Organismus aufgehoben oder schon bestehende geringere Grade von Disposition verstärkt werden. Der Endeffect ist nahezu derselbe, ob hochvirulente Keime in einen nur wenig disponierten Organismus oder schwachvirulente Keime in einen Organismus mit gesteigerter Disposition eindringen.

Seitdem man nun imstande war, auch künstlich Krankheiten hervorzurufen, fragte man sich, ob man nicht auch experimentell nachweisen könnte, dass durch gewisse Schädlichkeiten die natürliche Immunität beseitigt oder die Disposition zur Erkrankung gesteigert werden könnte. Und in der That gelang es, dies auch experimentell zu erweisen. So sind bekanntlich Tauben, Hühner und Ratten für Milzbrand wenig oder gar nicht empfänglich, also immun, und doch können verschiedene Einflüsse diese Thiere für Milzbrand empfänglich machen. So gelang es *Canalis* und *Morpugo*,<sup>1)</sup> für Milzbrand immune Thiere durch Hungern dieser Infection zugänglich zu machen. Das Gleiche gelang *Charrin* und *Roger*<sup>2)</sup> dadurch, dass sie die Thiere durch Laufen in einer Tretmühle ermüden liessen, *Pernice* und *Alessi*<sup>3)</sup> dadurch, dass sie die Thiere dürsten liessen. Auch auf andere Weise konnte man die Disposition zur Infection beeinflussen. So steigerte *Gärtner*<sup>4)</sup> letztere durch künstliche Blutentziehung, *Behring* und *Neumann*<sup>5)</sup> durch Verminderung der Alkaleszenz des Blutes, *Leo* durch Erzeugung eines künstlichen Diabetes.

Auch beim Menschen nehmen wir an, dass gewisse Zustände eine Disposition für Infectionen schaffen, wofür uns genannte Experimente geradezu als Analogien dienen können. Beim Menschen zeigt uns auch die Erfahrung, dass manche Stoffwechsel-Anomalien Dispositionen für Infectionen schaffen; so ist es eine Thatsache, dass Diabetiker und Nephritiker leichter Infectionen zugänglich sind und auch leichter denselben erliegen. Ganz allgemein gilt bei Laien und bei Aerzten als eine häufige Krankheitsursache für den Menschen die Erkältung. Nachdem wir aber für mehrere der sogenannten Erkältungskrankheiten in Bacterien die Krankheitserreger kennen gelernt haben, wurde jenes ätiologische Moment von der doctrinären Medicin zunächst fallen gelassen. Unsere erweiterten Kenntnisse liessen aber doch die Möglichkeit zu, dass in der „Er-

<sup>1)</sup> Rivista d'igiene e sanità publica 1890. No. 9, 10.

<sup>2)</sup> La semaine médicale 1890. No. 4.

<sup>3)</sup> La Riforma medica 1891. No. 220, 221.

<sup>4)</sup> Beiträge zur patholog. Anatomie und zur allg. Patholog. Jena 1890. IX. p. 276.

<sup>5)</sup> Zeitschr. f. klin. Medicin, Bd. XIX. Supplementheft 1891.

kältung“ ein für Infectionen prädisponierendes Moment liegen könnte, wofür als experimentelle Analogie jene Versuche *Pasteur's*<sup>1)</sup> dienen könnten, in welchen die für Milzbrand immunen Hühner durch Abkühlung einer Milzbrandinfection zugänglich wurden.

Allerdings stand die von *Pasteur* selbst aufgestellte Annahme hierbei entgegen, dass die normale höhere Körpertemperatur des Geflügels die Milzbrandbacillen in ihrer Virulenz beeinträchtigt, und sie daher nicht infectiös wirken. Diese Annahme fand auch eine Bestätigung in den Untersuchungen *Dieudonné's*,<sup>2)</sup> welcher zeigte, dass bei 42° C. cultivierte Milzbrandbacillen Tauben gegenüber virulent sind. Aehnlich wie *Pasteur* konnte auch *Trapeznikoff*<sup>3)</sup> andere für Milzbrand unempfindliche Thiere dadurch mit Milzbrand inficieren, dass er ihre Körpertemperatur herabsetzte.

*Bouchard*<sup>4)</sup> erwähnte am X. internationalen medicinischen Congresse zu Berlin im Jahre 1890 unter anderem, dass er Thiere einfach abkühlte, ohne sie jedoch zu inficieren, und in dem denselben schon nach zwei bis vier Stunden entnommenen Blute culturell Bacterien nachwies. Er stellt die Hypothese auf, dass die lymphatischen Zellen infolge der Abkühlung des Organismus ihrer Fähigkeit beraubt werden, das Eindringen der Keime von den Oberflächen der Haut und der Schleimhäute zu verhindern.

Weiters arbeitete auch *Rovighi*<sup>5)</sup> über den Einfluss der Erhöhung und Herabsetzung der Körpertemperatur auf die Infection. Ferner zeigte auch *Lipari*,<sup>6)</sup> dass vorübergehend abgekühlte Meeresschweinchen und Kaninchen leichter der intratrachealen Infection durch Pneumococcen zugänglich sind.

Hierüber einen weiteren Beitrag zu liefern und insbesondere über die Frage, ob die Abkühlung auch bei einem wenig virulenten oder abgeschwächten Mikroorganismus einen prädisponierenden Einfluss haben könnte, wurden folgende Untersuchungen unternommen.

Erwähnt sei gleich von vornherein, dass es sich in den vorliegenden Versuchen nicht etwa um eine Erkältung handelt, wodurch die sogenannten Erkältungskrankheiten entstehen, auch nicht um eine Abkühlung, die so weit geht, dass der Organismus sich nicht mehr erholt, sondern es handelt sich in den folgenden Versuchen

<sup>1)</sup> Bulletin de l'académie de médecine. Bd. 78.

<sup>2)</sup> Arbeiten aus dem kaiserlichen Gesundheitsamte. Bd. IX. 1894. S. 492.

<sup>3)</sup> Annales de l'institut Pasteur. 1891. p. 362.

<sup>4)</sup> Verhandlungen des X. internat. med. Congr. Berlin 1890.

<sup>5)</sup> Prager medicin. Wochenschrift. 1892. XVII. S. 291.

<sup>6)</sup> Il Morgagni. 1888.

um eine vorübergehende, allmähliche Herabsetzung der Körpertemperatur, und um Prüfung, inwieweit diese imstande ist, die Disposition für Infectiouskrankheiten zu erhöhen.

Als Versuchsthiere wurden Kaninchen verwendet. Gleichzeitig mit dem Versuchsthiere, das der Abkühlung unterworfen worden war, wurde jedesmal auch ein nicht abgekühltes Thier zur Controlle inficiert. Auf diese Weise wurden 30 Experimente und ebensoviele Controllversuche angestellt.

Die Versuchsthiere wurden nach der von *Wertheim*<sup>1)</sup> und *Walther*<sup>2)</sup> angegebenen Methode abgekühlt. Sie wurden an einem Eisenrahmen fest angebunden, so dass ihnen dadurch die Bewegung unmöglich gemacht wurde, und so in einem Blechkasten ringsum mit schmelzendem Eis umgeben. Die Rectaltemperatur der Kaninchen von 39—40° C. wurde auf diese Weise in  $\frac{1}{2}$ , bis  $\frac{3}{4}$  Stunde gewöhnlich um 10° C. herabgesetzt. Die aus dem erkältenden Medium herausgebrachten, abgekühlten, losgebundenen Thiere liegen in halbparalytischem Zustande auf einer Seite, die Zahl der Herzschläge ist verringert, es bestehen starke Tremores, ferner besteht Anurie, die nur kurze Zeit anhält. Von diesem Zustande erholen sich die Thiere gewöhnlich sehr bald, oft innerhalb einer Stunde und manchmal sogar noch früher. *Walther* kühlte Kaninchen bis zu 20° C. ab und konnte diese Thiere doch meist noch durch künstliches Erwärmen am Leben erhalten. Da es mir aber darum zu thun war, dass die Thiere die Abkühlung gut überstehen und nicht etwa an der Abkühlung selbst zugrunde gehen, kühlte ich die Thiere nicht bis zu so extrem niedrigen Temperaturen ab, sondern nur bis zu solchen Temperaturgraden, die meiner Erfahrung nach die Thiere immer gut überstanden. Den abgekühlten Thieren wurde nun in dem Momente, wo sie die niedrigste Körpertemperatur zeigten, mittels einer in trockener Hitze bei 170° C. sterilisierten *Koch'schen* Injectionspritze durch die Haut hindurch nach Desinfection derselben direct in die äussere Randohrvene die Bacteriencultur injiziert. Gleichzeitig mit dem abgekühlten Thier wurde ein nicht abgekühltes, gesundes, kleineres Controllthier stets mit der gleichen Menge derselben Bacteriencultur auf dieselbe Art und Weise inficiert, um so aus der Wirkung auf das Controllthier mit Sicherheit auf die Virulenz der verwendeten Bacterienmenge schliessen zu können.

Als Infectiousmaterial wurde ausschliesslich der *Diplococcus pneumoniae Fraenkel-Weichselbaum* verwendet. Dieser Mikroorga-

<sup>1)</sup> Wiener med. Wochenschr. 1870. No. 19—23.

<sup>2)</sup> *Virchow's* Archiv. 1862. Bd. XXV. S. 414.

nismus schien nämlich am besten gewissen Anforderungen zu entsprechen, welche für die Verwerthung allfälliger positiver Resultate auch für die Pathologie des Menschen von Bedeutung sein konnten:

- 1) ist er für Kaninchen exquisit pathogen oder umgekehrt die Kaninchen für ihn sehr empfänglich;
- 2) ist seine Virulenz von Natur aus schon eine sehr schwankende, entsprechend welcher
- 3) sowohl rasch verlaufende allgemeine Infectionen, als auch locale Erkrankungen, so Entzündungen seröser Höhlen, Gelenkentzündungen, locale Abscesse, phlegmonöse Schwellungen u. dgl., zur Beobachtung kommen können, oder vorübergehende in Fieber und verminderter Fresslust bestehende Störungen des Allgemeinbefindens.

In meinen Versuchen verwendete ich stets Culturen dieses Mikroorganismus in Serumbouillon oder Ascitesbouillon (1 Theil steriles Serum, Ascites oder Hydrocelenflüssigkeit mit 2 Theilen sterilisierter Bouillon steril gemengt). Von der enormen Schwankung der Virulenz der Pneumococcen konnte ich mich durch zahlreiche Versuche, die auch darauf abzielten, einen sehr virulenten Stamm zu gewinnen, überzeugen, während ich andererseits zu den in Rede stehenden Versuchen stark abgeschwächte Culturen verwendete. Ebenso wie *Marmorek*<sup>1)</sup> fand, dass die Streptococcen in Serumbouillon oder Ascitesbouillon sehr gut gedeihen, so fand auch ich, dass die Pneumococcen in diesem Nährboden ganz besonders üppig gedeihen, in schönen Lanzettformen zu zweien oder in kurzen, starren Ketten wachsen, oft durch mehrere Generationen ihre Kapseln beibehalten und unüberimpft drei bis vier Wochen virulent bleiben, während sie in Bouillon nur schlecht wachsen, die einzelnen Mikroorganismen nicht lanzettförmig, sondern mehr eckig, kleiner, kurz degeneriert erscheinen und die Pneumococcen unüberimpft nach 4—7 Tagen ihre Virulenz vollständig verlieren. Aehnlich wie es *Marmorek* mit seinen Streptococcen glückte, so gelang es auch mir, durch zahlreiche Thierpassagen, Impfung des Herzblutes der verendeten Thiere in Serumbouillon und häufige Ueberimpfung die Virulenz einer Pneumococcencultur innerhalb 4 Monaten um das 10.000 fache zu steigern, so dass nun 0,00005 cm<sup>3</sup> intraperitoneal injiziert die Dosis letalis minima war, während letztere zu Beginn 0,5 cm<sup>3</sup> intraperitoneal war. Dieser in seiner Virulenz so gesteigerte Stamm wurde zu Immunisierungsversuchen verwendet.

Die mit dem *Pneumococcus subcutan*, intraperitoneal, intra-

---

<sup>1)</sup> Annales de l'institut Pasteur: 1895.

pleural oder intravenös inficierten Thiere zeigen, wie ich aus einer grossen Zahl von eigenen Beobachtungen weiss, stets mässiges Fieber und verminderte Fresslust, und im Blute lässt sich intravital sowohl mikroskopisch wie auch culturell der Pneumococcus nachweisen. Waren die injicierten Pneumococcen nicht sehr virulent, so verschwanden sie nach einiger Zeit aus dem Blute, das Fieber hörte auf und die Thiere genasen. Geht aber das Thier an der Infection zugrunde, so findet man manchmal einen Milztumor, und zwar dann, wenn das Thier erst nach mehreren Tagen eingieng, manchmal ein spärliches pleuritisches, peritonitisches, sehr häufig ein pericardiales Exsudat. Im Blute, in den Exsudaten, im Nierensaft, Lebersaft, Milzsaft und Urin lässt sich der Diplococcus pneumoniae sowohl mikroskopisch als auch culturell nachweisen. Erwähnt sei noch, dass es mir nie gelang, bei einer der oben erwähnten Infectionsmodi eine Pneumonie bei den eingegangenen Thieren zu finden, obzwar ich immer besonders den Lungen meine Aufmerksamkeit zuwandte.

Verwendet wurden theils längere Zeit unüberimpfte und daher abgeschwächte, theils frisch virulente Culturen, die nach dem Vorgange von *A. Fraenkel*<sup>1)</sup> durch zwei- bis dreitägigen Aufenthalt bei 39.5 bis 40.5° C. abgeschwächt worden waren, theils frische, jedoch von Natur aus nur schwachvirulente Culturen.

Bei allen meinen Abkühlungsexperimenten wartete ich stets, bis sich das Thier von der Abkühlung erholt hatte und seine Körpertemperatur wieder angestiegen war. Als Beweis dafür, dass die Abkühlung in der Weise und bis zu dem Grade, wie ich sie bei meinen Versuchen erzielte, von den Versuchthieren gut überstanden wird, führe ich folgende Experimente an:

5 gesunde Thiere wurden bis 29° C. in schmelzendem Eis abgekühlt, ohne jedoch nachher inficiert zu werden. Die Thiere erholten sich sehr bald von der Abkühlung und blieben vollständig gesund. Angeregt durch die oben erwähnte Arbeit *Boucharde's* untersuchte ich in den ersten Stunden nach der Abkühlung sowie in den folgenden Tagen das Blut der Ohrgefässe auf Bacterien, nachdem ich die Haut rasiert, nach dem *Fürbringer's*chen Verfahren gründlich desinficiert und nun das Sublimat durch absoluten Alkohol und diesen durch sterilisiertes destilliertes Wasser entfernt hatte. In 4 Fällen giengen in den angelegten Culturen gar keine Bacterien auf, in einem Falle fand sich der Heubacillus allein, der zweifelsohne eine Verunreinigung war. Somit kann man sagen,

<sup>1)</sup> Zeitschrift f. klin. Medicin. 1883. Bd. X, XI.

dass in keinem Falle sich Bacterien im Blute culturell nachweisen liessen. Diese Versuche sprechen gegen die oben mitgetheilten Resultate *Bouchards*.

Meine Experimente ergaben nun folgende Resultate:

1) In 10 Fällen erkrankte weder das abgekühlte Thier noch das Controllthier, sie blieben beide am Leben und reagierten gar nicht auf die injicierten Keime. In diesen Fällen hatten die verwendeten Culturen durch künstliche Abschwächung ihre Virulenz vollständig verloren oder waren von Natur aus schon so avirulent. Trotzdem, wie die folgenden Versuche zeigen, die Abkühlung eine Disposition schafft, wurde an den abgekühlten Thieren keine Erkrankung beobachtet. Her gehören die Versuche: 1, 4, 5, 7, 8, 9, 11, 14, 15, 17.

2) In 2 Fällen erkrankte das abgekühlte Thier an Pneumococcenseptikämie, zeigte Traurigkeit, Verminderung der Fresslust, mässiges Fieber, und gleichzeitig liessen sich mikroskopisch wie culturell Pneumococcen im Blute des Ohres nachweisen. Das Thier genas später; das Controllthier hingegen erkrankte überhaupt nicht. Wir sind daher zur Annahme berechtigt, dass die Virulenz der Pneumococcen eine sehr geringe gewesen ist, so gering, dass auch der abgekühlte Organismus sich dieser Keime noch erwehren konnte. Vide Versuch 18 und 20.

3) In 3 Fällen ist das abgekühlte Thier an Pneumococcenseptikämie eingegangen, während das Controllthier nicht einmal erkrankte. In diesen Fällen vermochten also die Pneumococcen nicht auf das normale Thier schädigend einzuwirken; sie waren so weit abgeschwächt, doch besaßen sie noch eine gewisse Virulenz, die allerdings vom normalen Thier ohne Erkrankung überwunden, vom abgekühlten Thier aber nicht mehr überwunden werden konnte. Hieher gehören die Versuche: 3, 16, 30.

4) In 10 Fällen ist das abgekühlte Thier an Pneumococcenseptikämie eingegangen, während das Controllthier zwar anfangs mässiges Fieber, verminderte Fresslust und im Blute Pneumococcen aufwies, später aber von der Infection genas. In diesen Fällen waren die verwendeten Keime noch so virulent, dass sie das normale gesunde Thier krank machen, nicht aber tödten konnten. Vergleiche die Versuche: 10, 19, 22, 23, 24, 25, 26, 27, 28, 29.

Demnach gieng in 13 Fällen das abgekühlte Thier an Pneumococcenseptikämie ein, das Controllthier aber nicht.

5) In 5 Fällen gieng das abgekühlte Thier in erheblich viel kürzerer Zeit an der Infection zugrunde als das nicht abgekühlte Controllthier. Demnach waren die verwendeten Pneumococcen in diesen

Fällen schon für das normale Thier virulént, noch virulenter aber für das abgekühlte Thier. Hieher gehören die Versuche: 2, 6, 12, 13, 21.

In Versuch 2 gieng das abgekühlte Thier nach 12 Stunden, das Controllthier nach 26 Stunden, in Versuch 6 das abgekühlte Thier nach 3 Tagen, das Controllthier nach 10 Tagen, in Versuch 12 das abgekühlte Thier nach ca. 12 Stunden, das Controllthier nach 2 $\frac{1}{2}$  Tagen, in Versuch 13 das abgekühlte Thier nach 18 Stunden, das Controllthier nach 38 Stunden, in Versuch 21 das abgekühlte Thier nach 19 Stunden, das Controllthier nach 7 Tagen ein.

Die sub 4 und 5 angeführten Versuchsergebnisse sind in hohem Grade bemerkenswerth, denn sie *erweisen* in *zweifelloser* Weise die *eminente Bedeutung*, welche der *Abkühlung* als *Disposition für eine Infection zukommt*; ich will gar nicht auf eine Anwendung dieser Versuchsergebnisse auf die menschliche Pathologie eingehen. Ein Hinweis aber auf die gewissen Fälle pneumonischer Erkrankungen nach einem Fall ins Wasser besonders in der kalten Jahreszeit, oder nach einer vollständigen und andauernden Durchnässung liegt zu nahe, als dass ich ihn nicht andeuten sollte.

Diese Versuchsergebnisse sind auch sehr lehrreich für die gerade bei der ätiologischen Bedeutung des Diplococcus räthselhafte Erscheinung, dass derselbe Mikroorganismus, der lange Zeit als ein unschuldiger Parasit wie so manche Saprophyten im Menschen vegetiert, mit einem Male als Erreger einer schweren Erkrankung erscheint; wir sind wohl berechtigt, die Ursache in einer durch irgendein schädigendes Moment geschaffenen Disposition zu suchen, wie es in unsern Experimenten die Abkühlung war.

Man musste sich nun die Frage vorlegen, warum die abgekühlten Thiere leichter einer Infection zugänglich sind als die normalen nicht abgekühlten Thiere.

Die Schutzmittel, deren sich der Körper im Kampfe gegen die eingedrungenen Krankheitserreger bedient, sind einerseits die Ausscheidung derselben aus dem Organismus durch Nieren, Darm und Schweiss, andererseits der bacterientödtende Zustand (*état bactéricide*) der Körpersäfte und Körperzellen, und der sogenannte Phagocytismus.

Es ist nicht zu leugnen, dass die durch die Abkühlung hervorgerufene Anurie infolge Retention der Keime einigermaßen mit schuld sein könnte an der schädlicheren Wirkung derselben Keime auf den abgekühlten Organismus — allein die Anurie dauert bei Abkühlungen, die nur bis 29° oder 30° herabgehen, doch verhältnismässig nur sehr kurze Zeit. Dementsprechend hätten wir Läsionen der Niere bei den abgekühlten und inficierten Thieren



erwartet; solche waren jedoch in den Leichenbefunden nicht zu constatieren; ob leichtere Veränderungen speciell Albuminurie bei den erkrankten Thieren bestand, konnte leider nicht constatirt werden.

Wenn auch die ätiologische Bedeutung der Phagocytose noch strittig ist, so haben *Halla*,<sup>1)</sup> *Hayem*,<sup>2)</sup> *v. Limbeck*,<sup>3)</sup> *v. Jaksch*<sup>4)</sup> und andere gezeigt, dass bei einzelnen Infectionskrankheiten, zu denen auch die durch Pneumococcen hervorgerufene gehören, die Zahl der weissen Blutkörperchen durch die Infection beeinflusst werde. Durch vorausgegangene, wenn auch nur spärliche, Untersuchungen von *Tschistovitch*<sup>5)</sup> wurde es wahrscheinlich gemacht, dass die Zahl der weissen Blutkörperchen bei den experimentell erzeugten Pneumococceninfectionen von der Virulenz der Pneumococcen abhängig sei, insofern als bei schwach virulenten Culturen eine Zunahme der weissen Blutkörperchen eintrat, während bei stark virulenten Culturen dieselbe ausblieb. Bemerkt sei hier noch, dass *Tschistovitch* dieses verschiedene Verhalten in der Zahl der weissen Blutkörperchen bei Infection mit schwach virulenten und stark virulenten Pneumococcen auf eine entgegengesetzte chemotaktische Wirkung der Stoffwechselproducte der schwach virulenten und stark virulenten Pneumococcen zurückführt, indem er die Hypothese aufstellt, dass die Stoffwechselproducte stark virulenter Pneumococcen auf die Leukocyten negativ chemotaktisch, die schwach virulenter Pneumococcen hingegen positiv chemotaktisch wirken. *Uns scheint* diese Hypothese *unwahrscheinlich* zu sein.

Das Blut wurde durch Einstich in eine Vene oder Arterie der rasierten, desinficierten und hierauf mit sterilisiertem destillierten Wasser abgespülten Ohrhaut gewonnen. Der erste Tropfen wurde stets mit einem sterilen Tupfer weggewischt, und erst der zweite Tropfen zur Zählung verwendet. In einem Melangeur wurde nun das Blut bis zum Theilstriche 0·5 aufgesogen, das spitze Ende des Melangeurs von aussen anhaftendem Blute gereinigt, und nun  $\frac{1}{3}$  % Essigsäure bis zur Marke 11 aufgesogen, so dass das Blut zwanzigfach verdünnt war. Die Flüssigkeit im Melangeur wurde 8 bis 10 Minuten lang gleichmässig geschüttelt. Zur Zählung wurde die *Thoma-Zeiss'sche* Zählkammer verwendet, und wurden immer alle sechzehn grossen Quadrate gezählt. Stets wurden 3—5 solche Zähl-

<sup>1)</sup> Zeitschrift für Heilkunde. Bd. IV. 1883.

<sup>2)</sup> „Leçon sur les modifications du sang.“ Paris 1880.

<sup>3)</sup> Zeitschrift für Heilkunde. Bd. X. 1890.

<sup>4)</sup> „Beiträge zur Kenntniss der lobulären Pneumonie bei Kindern.“ Festschrift zu *Henoch's* 70. Geburtstag.

<sup>5)</sup> *Annales de l'institut Pasteur*. IV. 285, V. 450.

präparate angefertigt, und aus den gefundenen Zahlen wurde eine Durchschnittszahl gewonnen.

Die Zahl der Leukocyten bei gesunden Kaninchen ist individuell sehr verschieden, schwankt beim gesunden Thier zwischen ca. 6000 und 12000, ist aber bei ein und demselben Thiere gewöhnlich nahezu constant, sie beträgt im Durchschnitt ca. 9000. Um also beurtheilen zu können, ob es sich um Leukocytose handle, muss man stets die gefundene Zahl der Leukocyten mit der Zahl der Leukocyten vor stattgehabter Infection vergleichen. *G. Schulz*<sup>1)</sup> fand, dass die Zahl der weissen Blutkörperchen bei Kaninchen durchschnittlich 9905 betrage, und dass bei ihnen unter gewöhnlichen Umständen keine Verdauungsleukocytose existiere.

Zunächst war nun festzustellen, ob die Abkühlung ohne Infection eine Veränderung in der Zahl der weissen Blutkörperchen hervorrufen könne. In 2 daraufhin untersuchten Fällen fand sich in den nach der Abkühlung folgenden Tagen keine Veränderung in der Zahl der weissen Blutkörperchen.

Nun zählte ich in 11 meiner Abkühlungsexperimente die weissen Blutkörperchen sowohl beim abgekühlten Thier wie auch beim Controllthier und zwar, bevor die Thiere noch zu den Experimenten benützt wurden, und dann nach stattgehabter Infection durch längere Zeit hindurch ein- bis zweimal täglich.

Die Untersuchungen bei den 11 abgekühlten und hierauf infectierten Thieren ergaben:

1) In einem Fall trat beim abgekühlten Thier Leukocytose ein; das anfänglich erkrankte Thier *genas*. (Vide Versuch 20.)

2) In 10 Fällen trat beim abgekühlten Thier keine Vermehrung der weissen Blutkörperchen ein; *alle* 10 Thiere giengen auch an der Infection *zugrunde*. (Vide Versuch 21, 22, 23, 24, 25, 26, 27, 28, 29, 30.) Interessant ist, dass in einem unter diesen 10 Fällen (Versuch 28), nachdem 2 Tage lang nach stattgehabter Infection keine Leukocytose dagewesen war, 12 Stunden ante mortem die Zahl der weissen Blutkörperchen auf das vierfache anstieg, und die Leukocytose bis unmittelbar vor dem Tod anhielt.

Die Untersuchungen bei den 11 entsprechenden Controllthieren ergaben:

1) In 2 Fällen trat *keine* Leukocytose ein, das Thier war auch nicht an der Infection erkrankt. Versuch 20, 30.

2) In einem Falle trat keine Leukocytose ein, obzwar das Thier am Tage nach der Infection fieberte, Pneumococcen im Blute auf-

<sup>1)</sup> Deutsches Archiv f. klin. Medicin. Bd. 51. S. 234.

wies, die aber schon am folgenden Tage aus dem Blute verschwunden waren. Dieses Thier gieng zufällig 3 Tage nach der Infection ein, ohne dass die Todesursache constatiert werden konnte. Versuch 26.

3) In einem Falle trat keine Leukocytose ein, das Thier gieng aber auch nach 7 Tagen an der Infection zugrunde. (Versuch 21.)

4) In 7 Fällen trat Leukocytose ein; das Thier, das an der Infection erkrankt war, genas von derselben. Hieher gehören die Versuche 22, 23, 24, 25, 27, 28, 29.

Das Verhalten der Zahl der Leukocyten bei den abgekühlten Thieren verglichen mit dem bei den entsprechenden Controllthieren liefert folgende Resultate:

1) In einem Falle trat beim abgekühlten Thier Leukocytose ein; das Thier, das an der Infection erkrankt war, genas von derselben; das entsprechende Controllthier zeigte keine Leukocytose, war aber auch gar nicht an der Infection erkrankt. Versuch 21.

2) In einem Falle trat beim abgekühlten Thier keine Leukocytose ein, dasselbe gieng an der Infection zugrunde. Das entsprechende Controllthier zeigte keine Leukocytose, war aber auch nicht an der Infection erkrankt. Versuch 30.

3) In einem Falle trat beim abgekühlten Thier keine Leukocytose ein, es gieng an der Infection zugrunde; das entsprechende Controllthier zeigte keine Leukocytose, obzwar es einen Tag lang an der Infection erkrankt war, dann aber genas. Versuch 26.

4) In einem Falle trat beim abgekühlten Thier keine Leukocytose ein, das Thier gieng an der Infection zugrunde; das entsprechende Controllthier zeigte auch keine Leukocytose, gieng aber auch an der Infection zugrunde, wenn auch erst 6 Tage, nach dem das abgekühlte Thier eingegangen war. Vide Versuch 21.

5) In 7 Fällen trat bei den abgekühlten Thieren keine Leukocytose ein, sie giengen an der Infection zugrunde; die entsprechenden Controllthiere zeigten Leukocytose, sie waren an der Infection erkrankt, genasen aber von derselben. Hieher gehören die Versuche 22, 23, 24, 25, 27, 28, 29.

Die Vermehrung der weissen Blutkörperchen trat meist schon nach 24 Stunden ein. Stets verschwanden fast gleichzeitig mit dem Rückgange der Leukocytose auch die Bacterien aus dem Blute der erkrankten Thiere.

Ist auch dieses Verhalten der Leukocyten nicht imstande, uns eine Erklärung für die Disposition des abgekühlten Thieres zu geben, so sind doch die Ergebnisse dieser Untersuchung sehr interessant. Als gewiss kann man in dem Verhalten der Leukocytose einen sichtbaren Ausdruck für gewisse Verhältnisse bei einer statt-

gefundenen und heilenden oder bei einer tödtlichen Infection finden. Wir sagten schon oben, dass uns die Annahme *Tschistovitch's* einer positiven und negativen Chemotaxis der Stoffwechselproducte schwach-, respective vollvirulenter Pneumococcen unwahrscheinlich erscheint. In einer gewissen Analogie stehen unsere Beobachtungen mit den von *Denys* und *Lecleff* constatirten Eigenschaften der Leukocyten bei der Streptococcen-Infection, untersucht an dem Verhalten der Leukocyten künstlich immuner und normaler Kaninchen *in vitro*. Während die normalen Leukocyten gegen virulente Streptococcen keine Phagocytose entfalteten, entwickelten die Phagocyten immunisierter Thiere gegen dieselben Streptococcen eine so reichliche Phagocytose, dass die mittels Plattenaussaat constatirte Zahl der Streptococcen stündlich abnahm, ja manchmal völlig sterile Aussaaten zustande kamen, während bei den Leukocyten normaler Thiere sich sofort die Streptococcen in stündlich steigender Zahl entwickelten. Aehnliche Versuche mit dem Pneumococcus könnten eine Aufklärung bringen in der Richtung, dass die Leukocyten normaler Thiere gegen abgeschwächte Pneumococcen ihre phagocytären Eigenschaften entfalten, während sie gegen virulente *inactiv* sind, dass aber die Leukocyten abgekühlter Thiere sich gegen abgeschwächte Pneumococcen bereits ebenso *inactiv* verhalten. Doch das sind Annahmen!

Die constatirte Thatsache jedoch, dass bei den erkrankten und genesenen Controllthieren, einmal auch bei einem abgekühlten, erkrankten und genesenen Thiere, also bei stattgefundenen Infection und Heilung Leukocytose eintrat, während dieselbe bei den abgekühlten und der Infection erlegenen Thieren, sowie bei einem nicht abgekühlten, aber auch der Infection erlegenen Thiere ausblieb, endlich auch bei überhaupt nicht erkrankten Thieren nicht beobachtet wurde — steht in einer so auffallend constanten Harmonie mit dem andern Theile der Versuche, dass sie die Bedeutung der letzteren noch mehr hervortreten lässt.

Diese Versuchsergebnisse sind somit gar wohl imstande, die seit Jahrhunderten von Aerzten aufgestellte Annahme von der ursächlichen Bedeutung der Erkältung für Krankheiten in dem Sinne der Schaffung einer Disposition für eine Infection zu stützen, wenn ich mir auch bewusst bin, dass namentlich, was die Anordnung der Versuche betrifft sowie die bruske Form, eine intensive Abkühlung zu erzeugen, welche doch in der Weise bei der „Erkältung“ nie eintritt, noch weitere Versuche, ebenso noch weitere Untersuchungen bezüglich anderer Krankheitserreger nothwendig sind.

Gewiss bilden aber diese Versuche einen eminenten Beweis

für die Anschauung über die Entstehung der Krankheiten, auch von Infectionskrankheiten, dass neben dem belebten Krankheitserreger auch der Zustand des befallenen Organismus von einer wesentlichen Bedeutung ist, und dass in dem enormen Wechsel dieser beiden Faktoren und den sich daraus ergebenden Combinationen manches Räthsel einer Infection zu suchen ist. So legte schon *Hueppe* auf der Naturforscherversammlung in Nürnberg im Jahre 1893 in umfassender Weise dar, dass die Krankheitserreger als auslösende Anstösse immer nur jene Energie wirklich auslösen können, welche in Form von Krankheitsanlage vorhanden ist.

Es folgen nun die einzelnen Versuchsprotokolle, die an und für sich manches Interessante darbieten.

**1. Versuch:**

Den 25. Februar 1896, früh.

*Verwendete Cultur:* 13 Tage alte Bouilloncultur (vor 17 Tagen aus dem Thierkörper); nicht überimpfbar.

*Injicierte Menge:* je 1 cm<sup>3</sup> intravenös.

*Abkühlung:* bis 32°. (Dieser Fall ist der einzige, in dem die *Knoll'sche* Abkühlungsmethode<sup>1)</sup> angewendet wurde, die darin besteht, dass man kalte (0°—2° C.) physiolog. Kochsalzlösung langsam in die ven. jugular. extern. einfließen lässt.)

Beide Thiere bleiben stets fieberfrei und gesund. Die verwendeten Keime konnten infolge mangelhafter Virulenz keines der beiden Thiere krank machen.

**2. Versuch:**

Den 31. März 1896, 4<sup>h</sup> nachmittags.

*Verwendete Cultur:* 24stündige Serumbouilloncultur, erhalten durch Ueberimpfung einer 26 Tage alten *Löffler's* Serumcultur. (Vor 37 Tagen aus dem Thierkörper.) Ueberimpfbar.

*Injicierte Menge:* je 1 cm<sup>3</sup> intravenös.

*Abkühlung:* bis 28° C.

	Abgekühltes Thier.	Controllthier.
Gewicht:	2000 g.	1000 g.
Temp. vor d. Versuch:	39·2°.	39·5°.
31. März:	8 <sup>h</sup> abends: 38° C.	
1. April:	Früh todt (Todtstarre). <i>Section:</i> Im gefärbten Deckglaspräparate des Herzblutes sehr zahlreiche schöne Kapseldiplococcen. Aus dem Herzblute gieng auf der Agarplatte der <i>Diplococcus pneumoniae</i> in Reincultur auf.	Früh: 40·8°. Mittags: 40·5°. 6 <sup>h</sup> abends: Exitus.

<sup>1)</sup> Archiv für exp. Pathologie und Pharmakologie. 1895. Bd. XXXVI.

In diesem Versuche gieng das abgekühlte Thier um ca. 14 Stunden früher an Pneumococccen-Septikämie ein als das Controllthier, obzwar das erstere doppelt so schwer war wie das letztere.

### 3. Versuch:

Den 7. April 1896, Nachmittags.

*Verwendete Kultur:* eine 38 Tage alte Serumbouilloncultur, vor 45 Tagen zuletzt im Thierkörper gewesen. Ueberimpfbarkeit nicht geprüft. Bei mikroskopischer Untersuchung erweist sich die Cultur durch Staphylococccen verunreinigt.

*Injicirte Menge:* je 1 cm<sup>3</sup> (in die Vena jugular. externa!).

*Abkühlung:* bis 30° C.

	Abgekühltes Thier.	Controllthier.
Gewicht:	2500 g.	1500 g.
T. v. d. Vers.:	39·2°.	39·4°.
7. April:	Abends 6 <sup>h</sup> 33°.	39 1°.
8. April:	38·2° — 39·7°.	39·2°.
9. April:	38·9° — 39·4°.	39·6°.
10. April:	39·8°, 40·7°, 40·2°. Im Ohrarterienblute mikroskopisch wie culturell (Agarplatte) diplococc. pneumon. und staphylococcus albus.	39·2°. Im Ohrvenenblute mikroskopisch keine Bacterien, die bestrichene Agarplatte bleibt steril.
11. April:	40·3°, 39 9°, 39·7°.	Bleibt weiter gesund und fieberfrei.
12. April:	39·6°, 40°.	
13. April:	40·7°, 41°, 41·5°.	
14. April:	40·7°, 41·5°. Seit gestern zeigt das Thier stertoröses Athmen, forcierte Respiration, daher tödte ich es durch Genickschlag um 2 <sup>h</sup> Nachmittags. <i>Section:</i> sofort post mortem. Geringer Milztumor, Lungen, Nasenhöhlen ganz normal. Im Herzblute, Nierensaft, Lebersaft, Urin mikroskopisch wie culturell (Agar) diplococcus pneum. und staphylococcus albus nachweisbar.	

In diesem Versuche blieb das Controllthier gesund, das abgekühlte Thier erkrankte an der Infection.

### 4. Versuch:

Den 10. April 1896, Nachmittags.

*Verwendete Cultur:* 34 Tage alte Bouilloncultur; nicht überimpfbar.

*Injicirte Menge:* je 1/2 cm<sup>3</sup> intravenös.

*Abkühlung:* bis 30° C.

	Abgekühltes Thier.	Controllthier.
Gewicht:	1300 g.	1000 g.
T. v. d. Vers.:	39·2°.	39·5°.
10. April:	6 <sup>h</sup> Abends: 30°. Bleibt stets gesund und fieberfrei.	Bleibt stets gesund und fieberfrei.

In diesem Versuche haben die verwendeten Keime ihre Virulenz ganz verloren, es erkrankte weder das abgekühlte Thier noch das Controllthier.

**5. Versuch:**

Den 15. April 1896.

*Verwendete Cultur:* 17 Tage alte Serumbouilloncultur, nicht überimpfbar.

*Injicierte Menge:* je 1 cm<sup>3</sup> intravenös.

*Abkühlung:* bis 30° C.

	Abgekühltes Thier.	Controllthier.
Gewicht:	1500 g.	1350 g.
T. v. d. Vers.:	39·4°.	39·1°.
	Bleibt ganz gesund und fieberfrei.	Geht nach 5 Tagen, ohne vorher gefiebert zu haben, ein. <i>Section:</i> Im Peritonealraume sehr viel klares Transsudat. Weder im Blute noch im Transsudate mikroskopisch und culturell Mikroorganismen nachweisbar.

Das Controllthier gieng zufällig, möglich an einer organischen Erkrankung, ein; weder das abgekühlte noch das Controllthier erkrankte an der Infection.

**6. Versuch:**

Den 20. April 1896.

*Verwendete Cultur:* 26 Tage alte Serumbouilloncultur (am 22. März aus den Organen eines an Scarlatina und allgemeiner Diplococceninfection gestorbenen Kindes); überimpfbar.

*Injicierte Menge:* je 1 cm<sup>3</sup> intravenös.

*Abkühlung:* bis 30° C.

	Abgekühltes Thier.	Controllthier.
Gewicht:	1400 g.	1000 g.
T. v. d. Vers.:	39·1°.	39·6°.
21. April:	40°, 40·6°, 40·5°. Im Ohrvenenblute mikroskopisch und culturell dipl. pneum. nachweisbar.	39·3°, 40·4°, 40·6°. Im Ohrvenenblute culturell dipl. pneum. nachweisbar.
22. April:	40·3°, 41°. Im Ohrvenenblute culturell dipl. pneum.	40·2°. Im Ohrvenenblute culturell dipl. pneum.

	Abgekühltes Thier.	Controllthier.
23. April:	<p>Mittags Exitus.</p> <p><i>Section</i> am 24. April früh: Geringer Milztumor. Im Blut, Nierensaft, Milzsaft sowohl mikroskopisch wie culturell diplococc. pneum. nachweisbar.</p>	<p>40·1°</p> <p>24. April: 40°.</p> <p>25. April: 40·5°.</p> <p>26. April: 40·3°.</p> <p>27. April: 39·9°.</p> <p>28. April: 40·4°.</p> <p>29. April: 41°.</p> <p>30. April: Früh Exitus.</p> <p><i>Section</i> am 30. April Abends: Sehr grosser, schöner Milztumor, spärliches peritoneales Exsudat. In dem mit Fuchsin gefärbten Deckglaspräparate des Herzblutes, Lungen-, Nieren-, Lebersaftes und peritonealen Exsudates spärliche Kapseldiplococci, im Milzsaft bedeutend reichlicher. Auf den mit dem Herzblut bestrichenen Agarplatten gieng diplococcus pneumon. in Reincultur auf.</p>

Die verwendeten Pneumococci tödteten das Controllthier in 10 Tagen, das abgekühlte Thier schon in 3 Tagen.

#### 7. Versuch:

Den 24. April 1896.

*Verwendete Cultur:* 25 Tage alte Serumbouilloncultur (vor 66 Tagen im Thierkörper), nicht überimpfbar.

*Injicierte Menge:* je 1 cm<sup>3</sup> intravenös.

*Abkühlung:* bis 30° C.

	Abgekühltes Thier.	Controllthier.
Gewicht:	1200 g.	900 g.
T. v. d. Vers.:	39·6°.	39·1°.
	Bleibt stets gesund und fieberfrei.	Geht nach 14 Tagen, ohne vorher gefiebert zu haben, unter starken Diarrhoen ein.
		<i>Section:</i> Sehr ausgedehnte Coccidienleber, Darmkatarrh, im flüssigen Darminhalt zahlreiche Coccidien; keine bacterielle Infection.

In diesem Falle erkrankte weder das abgekühlte noch das Controllthier an Pneumococciinfection.

#### 8. Versuch:

Den 27. April 1896.

*Verwendete Cultur:* 27 Tage alte Serumbouilloncultur (vor 29 Tagen aus dem Thierkörper).

*Injicierte Menge:* je 1 cm<sup>3</sup> intravenös.

*Abkühlung:* bis 29° C.

Sowohl das Controllthier als auch das abgekühlte Thier bleiben stets gesund und fieberfrei.



**9. Versuch:**

Den 15. Mai 1896.

*Verwendete Cultur:* 43 Tage alte Serumbouilloncultur (vor 46 Tagen aus dem Thierkörper), nicht überimpfbar.

*Injicierte Menge:* je 1 cm<sup>3</sup> intravenös.

*Abkühlung:* bis 30° C.

Beide Thiere bleiben fieberfrei und vollkommen gesund.

**10. Versuch:**

Den 18. Mai 1896.

*Verwendete Cultur:* 33 Tage alte Serumbouilloncultur (vor 34 Tagen aus dem Thierkörper gezüchtet), überimpfbar.

*Injicierte Menge:* je 1 cm<sup>3</sup> intravenös.

*Abkühlung:* bis 29° C.

	Abgekühltes Thier.	Controllthier.
Gewicht:	1200 g.	900 g.
T. v. d. Vers.:	38·6°.	39·2°.
19. Mai:	38·6° — 40°.	39·7°, 39·5°.
20. Mai:	Früh todt.	39·5°, 39·8°.
	<i>Section am 20. Mai:</i> Peritoneum matt, spärliches serös-fibrinöses Exsudat daselbst. Geringer Milztumor. Im gefärbten Deckglaspräparate vom peritonealen Exsudate, Nierensaft, Milzsaft, Herzblute ungemein zahlreiche, schöne Kapseldiplococci; auf den mit dem Herzblute, Milzsaft, Nierensaft bestrichenen Agarplatten gieng der <i>Diplococcus pneum.</i> Fraenkel-Weichselbaum in Reincultur auf.	21. Mai: 40·2°, 40·5°. Im Blute culturell Pneumococci nachweisbar.
		22. Mai: 40·3°, 39·8°. Im Blute culturell Pneumococci nachweisbar.
		23. Mai: 39·5°, 39·2°. Im Blute keine Bacterien culturell zu finden.
		Bleibt weiter fieberfrei und gesund.

Das abgekühlte Thier gieng nach 1½ Tagen an der Infection ein, das Controllthier erkrankte an der Infection, genas aber dann und blieb weiters gesund.

**11. Versuch:**

Den 28. Mai 1896.

*Verwendete Cultur:* 41 Tage alte Serumbouilloncultur (vor 44 Tagen aus dem Thierkörper); nicht überimpfbar.

*Injicierte Menge:* je 1 cm<sup>3</sup> intravenös.

*Abkühlung:* bis 30° C.

Beide Thiere bleiben vollständig gesund und fieberfrei.

**12. Versuch:**

Den 29. Mai 1896, Nachmittags.

*Verwendete Cultur:* 15 Tage alte Serumbouilloncultur (vor 16 Tagen aus dem Thierkörper); überimpfbar.

*Injicierte Menge:* je ½ cm<sup>3</sup> intravenös.

*Abkühlung:* bis 30° C.

	Abgekühltes Thier.	Controllthier.
Gewicht:	1150 g.	750 g.
T. v. d. Vers.:	39·6°.	39·9°.
29. Mai:	Abends 38·5°.	
30. Mai:	Früh todt.	41·2°, 41·8°.
	<i>Section 30. Mai: Makroskopisch keine Veränderungen. Im Deckglaspräparate d. Herzblutes, Nierensaftes, Lebersaftes sehr zahlreiche, schöne Kapseldiplococcen. Aus dem Herzblut geht auf der Agarplatte der dipl. pneumoniae Fraenkel-Weichselbaum in Reincultur auf.</i>	31. Mai: 42°.
		1. Juni: Früh todt.
		<i>Section 1. Juni: Milztumor. Im Deckglaspräparate des Herzblutes, Nierensaftes, Milzsaftes zahlreiche Kapseldiplococcen. Auf der mit dem Herzblut bestrichenen Agarplatte geht dipl. pneum. rein auf.</i>

Das abgekühlte Thier gieng nach ca. 12 Stunden, das Controllthier nach 2<sup>1</sup>/<sub>2</sub> Tagen an der Infection ein.

### 13. Versuch:

Den 8. Juni 1896.

*Verwendete Cultur*: 24 Tage alte Serumbouilloncultur (vor 27 Tagen aus dem Thierkörper); überimpfbar.

*Injicierte Menge*: je 1 cm<sup>3</sup> intravenös.

*Abkühlung*: bis 30° C.

	Abgekühltes Thier.	Controllthier.
Gewicht:	1500 g.	1000 g.
T. v. d. Vers.:	39·6°.	39·6°.
9. Juni:	Früh 40·8°. Mittags Exitus.	40·6°, 41°.
	<i>Section am 10. Juni: Im Herzblute und den Organsäften sowohl mikroskopisch wie culturell der diploc. pneumon. nachweisbar.</i>	10. Juni: Früh Exitus.
		<i>Section am 10. Juni: Im Herzblute und den Organsäften sowohl mikroskopisch wie culturell der diploc. pneumon. nachweisbar.</i>

Das abgekühlte Thier gieng nach 18 Stunden, das Controllthier nach 38 Stunden an der Infection ein.

### 14. Versuch:

Den 15. September 1896.

*Verwendete Cultur* (in diesen und den folgenden Versuchen wurde eine Diplococcengeneration von äusserst geringer Virulenz verwendet, die aus dem Sputum eines Phthisikers reingezüchtet und von Zeit zu Zeit durch den Thierkörper hindurchgeschickt wurde). 2 Tage alte Ascitesbouilloncultur (vor 3 Tagen aus dem Thierkörper), die 18 Stunden lang bei 42° C. im Brutschrank abgeschwächt wurde; nicht überimpfbar.

*Injicierte Menge*: je 1/2 cm<sup>3</sup> intravenös.

*Abkühlung*: bis 31° C.

Beide Thiere bleiben fieberfrei und gesund.

**15. Versuch:**

Den 23. September 1896.

*Verwendete Cultur:* 24stündige Ascitesbouilloncultur, hierauf durch 32stündigen Aufenthalt bei 40·5—41·5° C. abgeschwächt.

*Injicierte Menge:* je 0·8 cm<sup>3</sup> intravenös.

*Abkühlung:* bis 29° C.

Beide Thiere bleiben fieberfrei und vollkommen gesund.

**16. Versuch:**

Den 29. September 1896.

*Verwendete Cultur:* 17 Tage alte Ascitesbouilloncultur (durch Staphylococccen verunreinigt; die Pneumococccen nicht mehr auf Agar überimpfbar, wohl aber die beigemengten weissen Staphylococccen).

*Injicierte Menge:* je 1 cm<sup>3</sup> intravenös.

*Abkühlung:* bis 27° C.

	Abgekühltes Thier.	Controllthier.
Gewicht:	1300 g, weiss.	1000 g, weiss, schwarz gefleckt.
T. v. d. Vers.:	38·4°.	38·6°.
30. Septbr.:	39·1°, 39·4°.	39·7°, 39·5°.
1. October:	39·9°.	39·6°.
2. October:	Früh 40·2°, Abends Exitus. <i>Section</i> am 3. October Abends: Im Deckglaspräparate des Herzblutes spärliche Kapseldiplococccen und Staphylococccen. Auf der mit dem Herzblute bestrichenen Agarplatte geht diplococc. pneum. und staphylococc. albus auf.	39·1°, 39·2°. 8. Oct.: 39·3°, 39·2°. 13. Oct.: 39·1°.
		Bleibt weiters gesund und fieberfrei.

Das abgekühlte Thier gieng nach 3 Tagen an der Infection ein, das Controllthier blieb gesund und am Leben.

**17. Versuch:**

Den 7. October 1896:

*Verwendete Cultur:* 24stündige Ascitesbouilloncultur (aus dem Thierkörper direct gezüchtet), durch 3tägigen Aufenthalt bei 39·5—40·5° C. abgeschwächt; nicht überimpfbar.

*Injicierte Menge:* je 1 cm<sup>3</sup> intravenös.

*Abkühlung:* bis 27° C.

Beide Thiere bleiben fieberfrei und gesund.

**18. Versuch:**

Den 19. October 1896:

*Verwendete Cultur:* 2 Tage alte Ascitesbouilloncultur (vor 7 Tagen aus dem Thierkörper).

*Injicierte Menge:* je 1 cm<sup>3</sup> intravenös.

*Abkühlung:* bis 27° C.

	Abgekühltes Thier.	Controllthier.
Gewicht:	1800 g, braun.	1900 g, graubraun.
T. v. d. Vers.:	39·3°.	39·3°.
20. October:	40·3°, 40·8°.	39·8°, 40°.
21. October:	40·3°, 40·7°. Aus dem Ohrblute gehen in Ascitesbouillon reichlich Pneumococcen auf.	39·9°, 39·7°. Das Ohrvenenblut, in Ascitesbouillon geimpft, erweist sich bacterienfrei.
22. October:	41°.	40°.
23. October:	40·5°, 41°. Im Ohrvenenblute culturell Pneumococcen.	40°, 39·6°. Ohrvenenblut bacterienfrei.
24. October:	40·3°.	39·6°.
25. October:	40·5°.	39·7°.
26. October:	40·1°. Das Thier fiebert weiter mässig (40·2—40·5°), magert stark ab und zeigt seit 5. November in der vordern linken Kniegelenksgegend einen Abscess, der dicken, weissen, krümmeligen Eiter nach Incision entleert. (Mikroskopisch: zahlreiche Kapseldiplococcen und Stäbchen.)	39·6°. Bleibt weiters auch ganz gesund und fieberfrei.
9. Novbr.:	40·2°. Im Blute keine Pneumococcen culturell nachweisbar.	
11. Novbr.:	Früh todt. <i>Section</i> am 11. November Abends: Parenchymatöse Degeneration der Nieren und Leber. Im Herzblute weder mikroskopisch noch culturell Bacterien. In der linken vordern Kniegelenksgegend eine Phlegmone, das Gelenk und das Knochenmark vereitert. Im Eiter dipl. pneumon. und nicht näher bestimmte kurze Stäbchen.	

Das abgekühlte Thier erkrankte an der Infection, gieng 23 Tage post injectionem ein, doch bleibt es dahingestellt, ob der Tod mit der früheren Infection in Zusammenhang stehe; das Controllthier erkrankte nicht.

#### 19. Versuch:

Den 19. October 1896, 6 Uhr Abends.

*Verwendete Cultur:* 2 Tage alte Ascitesbouilloncultur (vor 7 Tagen aus dem Thierkörper), hierauf durch 2tägigen Aufenthalt bei 40° C. abgeschwächt.

*Injicierte Menge:* je 2 cm<sup>3</sup> intravenös.

Im gefärbten Deckglaspräparate der verwendeten Cultur sehr schöne, lanzettförmige Diplococcen in starren Ketten.

*Abkühlung:* bis 29° C.

	Abgekühltes Thier.	Controllthier.
Gewicht:	1200 g, schwarz.	1800 g, weiss, grau gestreift.
T. v. d. Vers.:	39·7°.	39·9°.
19. October:	9 Uhr Abends: 33°.	
20. October:	Früh 8 Uhr: Exitus. <i>Section</i> am 20. Oktober Abends: Im Herzblute mikroskopisch wie culturell (Ascitesbouillon) diplococc. pneumon.	40·5°. Im Blute Pneumococcen. 21. October: 40·7°, 40·8°. Im Blute Pneumococcen. 23. October: 39·7°. Im Blute keine Bacterien.
		Bleibt weiters gesund und fieberfrei.

Das abgekühlte Thier geht nach 14 Stunden an der Infection ein; das Controllthier erkrankt an Pneumococceninfection, wird aber bald gesund und bleibt am Leben.

**20. Versuch:**

Den 24. October 1896, 8<sup>h</sup> Abends.

*Verwendete Cultur:* 16 Tage alte Ascitesbouilloncultur (vor 17 Tagen aus dem Thierkörper); überimpfbar.

*Injicierte Menge:* je 1 cm<sup>3</sup> intravenös.

*Abkühlung:* bis 29° C.

	Abgekühltes Thier.	Controllthier.
Gewicht:	1400 g.	1000 g.
T. v. d. Vers.:	39·2°.	39·6°.
Zahl d. Leuko- cyten v. d. V.):	10.000.	13.750.
25. October:	39·9°; L*) = 12.620.	39·2°; L = 11.400.
26. October:	41·2°; L = 10.000. Im Blute culturell dipl. pneum. nachweisbar.	39·7°; L = 9000. Im Blute culturell keine Mikro- organismen nachweisbar.
27. October:	40·2°, 39·9°; L = 18.440. Im Blute culturell dipl. pneum. nachweisbar	38·5°, 39·9°; L = 10.000. Im Blute culturell dipl. pneum. nicht zu finden (steril).
28. October:	39·8°, 39·8°; L = 10.000. Im Blute culturell dipl. pneum. nicht mehr nachweisbar.	39·2°, 39·7°; L = 9000.
29. October:	39·9°.	39·8°.
30. October:	39·3°.	40°.
31. October:	40°.	39·8°.
	Beide Thiere bleiben auch weiter vollständig gesund.	

Das abgekühlte Thier erkrankte an der Infection, 8 Tage nach der Infection trat Leukocythose ein und das Thier genas; das Controllthier erkrankte gar nicht, zeigte keine Leukocythose und blieb weiters vollkommen gesund.

\*) L = Zahl der Leukocyten.

**21. Versuch:**Den 30. October 1896, 6<sup>h</sup> Abends.*Verwendete Kultur:* 6 Tage alte Ascitesbouilloncultur; überimpfbar.*Injicierte Menge:* je 1 cm<sup>3</sup> intravenös.*Abkühlung:* bis 29° C.

	Abgekühltes Thier.	Controllthier.
Gewicht:	1600 g.	1000 g.
T. v. d. Vers.:	39·7°.	39·8°.
Zahl der Leuk. } vor dem Vers. :}	9000.	6000.
31. October:	Früh: 37·2°, 12 <sup>h</sup> Mittag: 33°. 10 <sup>h</sup> L = 7000; Collaps; 1 <sup>h</sup> 15 p. m. Exitus.  8 <sup>h</sup> Abends <i>Section:</i> Makroskopisch keine Veränderungen, auch nicht im Rückenmarke. Im gefärbten Deckglaspräparate des Herzblutes spärliche Kapseldiplococci. Aus dem Herzblute geht in Ascitesbouillon sehr reichlich der Dipl. pneum. in Reincultur auf.	39·5°, 40·1°; L = 9000.  1. Nov.: 39·9°, 40·2°; L = 7500. 3. Nov.: 40·2°; L = 8750. 5. Nov.: 40·3°; L = 9000. 6. Nov.: Früh todt.  <i>Section:</i> Kein Milztumor, nichts abnormes. Im Herzblute sowohl mikroskopisch wie culturell dipl. pneum. nachweisbar.

Das abgekühlte Thier gieng 19 Stunden, nachdem es inficiert worden war, an der Infection ein, zeigte keine Leukocytose; das Controllthier zeigte auch keine Leukocytose und gieng 7 Tage nach der Infection an Pneumococci-Septikämie ein.

**22. Versuch:**Den 5. November 1896, Früh 8<sup>h</sup>.*Verwendete Kultur:* 6 Tage alte Ascitesbouilloncultur (direct aus dem Herzblute des Thieres).*Injicierte Menge:* je 1 cm<sup>3</sup> intravenös.*Abkühlung:* bis 27° C.

	Abgekühltes Thier.	Controllthier.
Gewicht:	1100 g (weissgrau).	1000 g (braun).
T. v. d. Vers.:	39·2°.	39·7°.
Zahl der Leuk. } vor dem Vers. :}	11·775.	10·000.
5. Nov.:	6 <sup>h</sup> Abds.: 36·2. L = 10·000.	
6. Nov.:	9 <sup>h</sup> Vorm. tritt Exitus ein.  <i>Section:</i> Im Herzblute mikroskopisch wie culturell Pneumococci.	Abends: 41·5°; L = 21.250. Im Blute Pneumococci culturell nachweisbar.  7. Nov.: 40·6°; L = 19.375. Im Blute Pneumococci.  9. Nov.: Abends 40·5°; L = 13·125. Im Blute Pneumococci.  11. Nov.: Abends 39·6°; L = 8125. Im Blute keine Bacterien.  Das Thier bleibt auch weiters gesund und fieberfrei.

Das abgekühlte Thier gieng nach 24 Stunden an Pneumococcen-Septikämie ein, das Controllthier erkrankte an derselben, zeigte Leukocytose, und genas nach 6 Tagen.

**23. Versuch:**

Den 5. November 1896, 6<sup>h</sup> Abends.

*Verwendete Cultur:* 24stündige Ascitesbouilloncultur (vor 2 Tagen aus dem Thierkörper); überimpfbar.

*Injicierte Menge:* je 1 cm<sup>3</sup> intravenös.

*Abkühlung:* bis 30° C.

	Abgekühltes Thier.	Controllthier.
Gewicht:	1300 g (graubraun).	1500 g (weisschwarz).
T. v. d. Vers.:	39·8°.	39·5°.
Zahl der Leuk. } vor dem Vers. : }	11 250.	10 000.
6. Nov.:	Abends: 39·2°; L = 8750. Im Blute culturell dipl. pneum. nachweisbar.	Abends: 39·4°; L = 18.750. Im Blute lässt sich dipl. pneum. culturell nachweisen.
7. Nov.:	Abends: 40·3°; L = 11.875. Die mit dem Ohrvenenblute bestrichene Agarplatte zeigt dipl. pneum. in Reincultur.	Abends: 39·7°; L = 19.690. Die mit dem Ohrvenenblute bestrichene Agarplatte bleibt steril.
8. Nov.:	Früh: 40°, Abends: 40·3°. L = 7500. Aus dem Blute geht in Ascitesbouillon dipl. pneum. reichlich rein auf.	39·8°, 39·5°; L = 6500. Aus dem Blute geht in Ascitesbouillon gar nichts auf.
9. Nov.:	40°; L = 11.255. Im Blute culturell zahlreiche Pneumococcen.	39·7°; L = 5000. Im Blute keine Keime culturell nachweisbar.
10. Nov.:	Früh todt. <i>Section:</i> Makroskopisch nichts abnormes. Im Herzblute mikroskopisch wie culturell (Agar, Ascitesbouillon) zahlreiche Pneumococcen.	Bleibt weiters gesund und fieberfrei.

Das abgekühlte Thier erkrankte an Pneumococcen-Septikämie und gieng 5 Tage nach der Infection an derselben ein, hat nie Leukocytose gezeigt; das Controllthier erkrankte an Pneumococcen-Sepsis, zeigte am 2. Tag Leukocytose, die zwei Tage dauerte, am 3. Tage war es schon gesund und blieb es auch weiters.

**24. Versuch:**

Den 11. November 1896, Abends.

*Verwendete Cultur:* 12stündige Ascitesbouilloncultur (vor 24 Stunden aus dem Thierkörper); überimpfbar.

*Injicierte Menge:* 1 cm<sup>3</sup> intravenös (Controllthier 1·5 cm<sup>3</sup>).

*Abkühlung:* bis 29° C.

	Abgekühltes Thier.	Controllthier.
Gewicht:	1000 g (weissgrau).	1500 g (braun).
T. v. d. Vers.:	39·2°.	39·9°.
Zahl der Leuk.) vor dem Vers.:}	7500.	10.000.
12. Nov.:	Früh 8 <sup>h</sup> : 38·6°. Thier frisch. 10 <sup>h</sup> : 37°; 10 <sup>1/2</sup> <sup>h</sup> : 36·5°. Collaps, Krämpfe. 11 <sup>1/2</sup> <sup>h</sup> : Exitus. 10 <sup>h</sup> : L = 6875.  <i>Section</i> 12. Nov. Abds : Im Herzblute mikroskopisch wie culturell Pneumococccen rein.	Früh: 40·6°, Abends: 40·5°. Früh: L = 8750. Im Blute culturell sehr zahlreiche Pneumococccen.  13. Nov.: 40·1°, 40·3°; Abds. L = 15·000. Im Blute Pneumococccen. 14. Nov.: 40·3°, 40·1°: 18.750. Im Blute Pneumococccen. 15. Nov.: 40·2°; L = 18.750. Im Blute Pneumococccen. 16. Nov.: 40·4°; L = 12.000. Im Blute keine Bacterien. 17. Nov.: 40·1°; L = 9875. Im Blute keine Bacterien. 18. Nov.: 40°; L = 9000. Im Blute keine Bacterien.  Das Thier bleibt weiters gesund.

Das abgekühlte Thier gieng 18 Stunden nach der Infection an Pneumococccen-sepsis ein und zeigte keine Leukocytose; das Controllthier erkrankte an Pneumococccen-Sepsis, zeigte am 2. Tage nach der Infection Leukocytose, die 4 Tage anhielt, wurde am 5. Tage nach der Infection gesund und blieb es auch.

### 25. Versuch:

Den 15. November 1896, Abends.

*Verwendete Cultur:* 24stündige Ascitesbouilloncultur (vor 5 Tagen aus dem Thierkörper); überimpfbar.

*Injicierte Menge:* je 1 cm<sup>3</sup> intravenös.

*Abkühlung:* bis 30° C.

	Abgekühltes Thier.	Controllthier.
Gewicht:	1100 g (weissgrau).	700 g (schwarz).
T. v. d. Vers.:	39·2°.	39·2°.
Zahl der Leuk.) vor dem Vers.:}	11.875.	7041.
16. Nov.:	Abends: 38·7; L = 11.875. Im Blute Pneumococccen culturell nachweisbar.	Abends: 40·6°; L = 23.488. Im Blute Pneumococccen culturell nach- weisbar.
17. Nov.:	Früh: todt.  <i>Section:</i> Makroskopisch keine Veränderungen. Im Herzblute mikroskopisch wie culturell diplococcus pneumoniae.	Abends: 40·2°; L = 16.250. Im Blute Pneumococcc. cult. nachweisbar. 18. Nov. Abends: 40°; L = 15.625. Das Blut keimfrei. 19. Nov. Abends: 39·6°; L = 9875. Das Blut keimfrei. 20. Nov. Abends: 39·8°. 23. Nov. Abends: 39·5°; L = 9875. Das Thier bleibt auch weiters gesund und fieberfrei.



Das abgekühlte Thier gieng nach 2 Tagen an Pneumococccen-Sepsis ein, hat keine Leukocytose gezeigt; das Controllthier erkrankte an Pneumococccen-Sepsis, zeigte schon nach 24 Stunden eine erhebliche Leukocytose, die 3 Tage anhielt, 3 Tage nach der Infection waren die Keime aus dem Blute verschwunden, das Thier genas und blieb auch weiters gesund.

**26. Versuch:**

Den 17. November 1896, Abends.

*Verwendete Cultur:* 24stündige Ascitesbouilloncultur (vor 7 Tagen aus dem Thierkörper); überimpfbar.

*Injicierte Menge:* je 1 cm<sup>3</sup> intravenös.

*Abkühlung:* bis 29° C.

	Abgekühltes Thier.	Controllthier.
Gewicht:	1060 g (schwarz).	750 g (weissgrau).
T. v. d. Vers.:	40°.	40°.
Zahl der Leuk. } vor dem Vers. }	7500.	8750.
18. Nov.:	Abends: 40·7°; L = 7812. Im Blute culturell (Ascitesbouillon) Pneumococccen.	Abends: 40·3°; L = 6250. Im Blute culturell (Ascitesbouillon) Pneumococccen.
19. Nov.:	Abends: 40·7°; L = 5625. Im Blute culturell Pneumococccen.	Abends: 39·6°; L = 6250. Im Blute keine Mikroorganismen culturell nachweisbar.
20. Nov.:	Abends: 41·4°; L = 6250. Im Blute Pneumococccen.	Abends: 39·9°; L = 5625. Im Blute keine Mikroorganismen.
21. Nov.:	Früh: 41·7°. Abends: 41°; L = 10.000. Im Blute Pneumococccen.	Abends 9 Uhr plötzlich Exitus unter Krämpfen.
22. Nov.:	Abends: 40·3°; L = 6250. Im Blute Pneumococccen.	<i>Section</i> sofort p. mortem: Das Herzblut keimfrei. Die mit demselben beschickten Agarplatten und Ascitesbouillonröhrchen bleiben steril. Die Todesursache konnte nicht eruiert werden.
23. Nov.:	Früh todt. <i>Section:</i> Sehr grosser Milztumor, mässiges peritoneales Exsudat, stärkeres pericardiales Exsudat. Im Blute, Milzsaft, Nierensaft, peritonealen und pericardialen Exsudate zahlreiche schöne Kapseldiplococccen. Aus dem Herzblute geht in Ascitesbouillon diplococcc. pneumon. in Reincultur auf.	

Das abgekühlte Thier erkrankte an Pneumococccen-Septikämie und gieng an derselben 5 Tage nach stattgehabter Infection ein, es hat nie Leukocytose gezeigt; das Controllthier erkrankte leicht an Pneumococccen-Septikämie, zeigte keine Leukocytose, am 2. Tage nach der Infection war das Thier bereits ganz gesund, es gieng allerdings nach 5 Tagen ein, jedoch sicher nicht an den Folgen der Pneumococccen-Infection, sondern möglich an irgend einer organischen Erkrankung, die wohl vermuthet, nicht aber constatirt werden konnte.

**27. Versuch:**

Den 25. November 1896, Früh 8 Uhr.

*Verwendete Cultur:* 8 Tage alte Ascitesbouilloncultur (vor 11 Tagen aus dem Thierkörper); überimpfbar.

*Injicierte Menge:* je 1 cm<sup>3</sup> intraperitoneal.

*Abkühlung:* bis 30° C.

	Abgekühltes Thier.	Controllthier.
Gewicht:	600 g (rothbraun).	600 g (weissgrau).
T. v. d. Vers.:	39·9°.	39·6°.
Zahl der Leuk. } vor dem Vers. :}	7500.	5625.
25. Nov.:	Abends: 40·4°; L = 6250. Im Blute culturell Pneumococcen.	Abends: 39·8; L = 6250. Im Blute culturell Pneumococcen.
26. Nov.:	Früh: 40°. Abends: 40·9°. Früh: L = 8750. Abends: L = 6250. Im Blute früh und abends culturell Pneumococcen.	Früh: 40·1°; L = 7500. Im Blute culturell Pneumococcen.
28. Nov.:	Früh: 41° Abends: 41·3°. Abends: L = 6250. Im Blute Pneumococcen.	Früh: 40·3°. Abends: 40°; L = 6250. Im Blute Pneumococcen.
29. Nov.:	Früh: 41·6°. Abends: 41·3°. Abends: L = 11.000. Im Blute Pneumococcen.	Früh: 40°. Abends: 40·4°. Abends: L = 7500. Im Blute Pneumococcen.
30. Nov.:	Abends: 40·4°; L = 7500. Im Blute Pneumococcen.	Abends: 40·1°; L = 8125. Im Blute Pneumococcen.
1. Dec.:	Früh: 40·5. Abends: 40°; L = 10.000. Im Blute Pneumococcen.	Früh: 39·6°. Abends: 40°. Abends: L = 19 375. Im Blute keine Bacterien.
2. Dec.:	Früh 8 <sup>h</sup> : Exitus.  <i>Section:</i> Spärliches peritoneales und pericardiales Exsudat, par- enchymatöse Degeneration der Nieren. Im Herzblute, Nieren- saft, peritonealen und peri- cardialen Exsudate zahlreiche schöne Kapseldiplococcen. Aus dem Herzblute geht in Ascites- bouillon der diplococcus pneum. rein auf.	Früh: 40°; L = 21.250. Im Blute keine Bacterien. 5. Dec. Abends.: 39·4°; L = 8125. Blut keimfrei. Das Thier bleibt weiters auch ganz gesund.

Das abgekühlte Thier gieng nach 8 Tagen an Pneumococcen-Septikämie ein, hat nie Leukocytose gezeigt; das Controllthier erkrankte an der Infection, nach 7 Tagen trat erst Leukocytose ein, das Thier genas und blieb weiter gesund.

### 28. Versuch:

Den 25. November 1896, 6<sup>h</sup> Abends.

*Verwendete Cultur:* 24stündige Ascitesbouilloncultur (vor 2 Tagen aus dem Thierkörper); überimpfbar.

*Injicierte Menge:* je 1 cm<sup>3</sup> intravenös.

*Abkühlung:* bis 30° C.

	Abgekühltes Thier.	Controllthier.
Gewicht:	1450 g (weisschwarz).	1200 g (weisschwarz).
T. v. d. Vers.:	39·5°.	39·6°.
Zahl der Leuk. } vor dem Vers. :}	6250.	6250.

	Abgekühltes Thier.	Controllthier.
26. Nov.:	Früh: 41°. Abends: 40.4°. Fr.: L = 8750. Ab.: L = 10.000. Früh und Abends im Blute culturell ungemein reichliche Pneumococcen.	Früh: 40.6°. Abends: 40.9°. Fr.: L = 6250. Ab.: L = 81.875. Im Blute früh und Abends culturell Pneumococcen.
27. Nov.:	Früh: 40.8°; L = 8750. Im Blute Pneumococcen.	Früh: 41°; L = 20.625. Im Blute Pneumococcen.
28. Nov.:	Fr.: 40.5°. Ab.: 37.2° (Collaps). Fr.: L = 37.500. Ab.: L = 40.000. 6 <sup>h</sup> Abends tritt Exitus ein. <i>Section</i> sofort post mortem: Mässiger Milztumor, geringes pleuritisches und pericardiales Exsudat. Im gefärbten Deckglaspräparate des Herzblutes zahlreiche Kapseldiplococcen, doch fast alle in Leukocyten eingeschlossen; im Nierensaft, Milzsaft, Urin, pleuritischen und pericardialen Exsudate mikroskopisch viele Kapseldiplococcen. In Ascitesbouillon geht aus dem Herzblute und aus dem pleuritischen Exsudate der Dipl. pneum. in Reincultur auf.	Früh: 41.3°. Abends: 41.8°. Fr.: L = 18.125. Ab.: L = 15.000. Im Blute Pneumococcen.
		29. Nov. Fr.: 41.2°. Ab.: 41.3°. Abends: L = 30.625. Im Blute Pneumococcen.
		30. Nov. Abends: 41.5°. L = 28.125. Im Blute Pneumococcen.
		1. Dec. Fr.: 40.7°. Ab.: 40.7°. L = 13.125. Im Blute Pneumococcen.
		2. Dec. Ab.: 40.4°; L = 13.125. Im Blute Pneumococcen.
		4. Dec. Fr.: 39.7°; L = 9375. Im Blute keine Mikroorganismen.
		6. Dec. Fr.: 39.8°; L = 8750. Blut keimfrei.
		Das Thier bleibt weiters gesund.

Das abgekühlte Thier gieng nach 3 Tagen an Pneumococcen-Septikämie ein, zeigte während seiner Erkrankung keine Leukocytose, erst an dem Tage, an dem das Thier eingieng, zeigte sich eine enorme Vermehrung der Leukocyten. Das Controllthier erkrankte an Pneumococcen-Septikämie, zeigte schon nach 24 Stunden bedeutend hohe Leukocytose, die durch 7 Tage anhielt, dann aber verschwand, nun genas das Thier und blieb auch weiters gesund.

**29. Versuch:**

Den 28. November 1896, 6<sup>h</sup> Abends.

*Verwendete Cultur:* 2 Tage alte Ascitesbouilloncultur (vor 5 Tagen aus dem Thierkörper).

*Injicierte Menge:* je 1/2 cm<sup>3</sup> intravenös.

*Abkühlung:* bis 29° C.

	Abgekühltes Thier.	Controllthier.
Gewicht:	1060 g.	800 g.
T. v. d. Vers.:	39.2°.	39.3°.
Zahl der Leuk. vor dem Vers.:	10.000.	12.500.
29. Nov.:	Früh: 37.6°. Abends: 39.1°. Früh: L = 12.500. Abends: L = 9375. Früh und Abends im Blute culturell Pneumococcen.	Früh: 41.4°. Abends: 41°. Früh: L = 13.125. Abends: L = 13.375. Im Blute Pneumococcen.

	Abgekühltes Thier.	Controllthier.
30. Nov.:	Vormittags 11 Uhr: Exitus. <i>Section</i> Nachmittags: Im Herzblute, Nierensaft, Lebersaft mikroskopisch zahlreiche Kapseldiplococcen. Aus dem Herzblute geht in Ascitesbouillon der diplococcus pneumon. in Reincultur auf.	Abends: 40·8°; L = 16.512. Im Blute Pneumococcen. 1. Dec. Früh: 40·3°. Abends: 40·7°. Abends: L = 7500. Im Blute Pneumococcen. 2. Dec. Abends: 40°; L = 8750. Im Blute keine Keime. 4. Dec. Früh: 39·5°; L = 11.000. Im Blute keine Bacterien. 5. Dec. Abends: 40·4° C.; L = 15.000. Im Blute keine Pneumococcen, das Blut blieb steril. 6. Dec. Früh: 39·2°; L = 8750. Im Blute keine Pneumococcen, es blieb steril. 7. Dec. Früh: 39·2°; L = 7500. Im Blute keine Bacterien.

Das abgekühlte Thier gieng also nach circa 40 Stunden an Pneumococcen-Septikämie ein, und hat keine Leukocytose gezeigt, das Controllthier erkrankte wohl an der Infection, zeigte auch eine erhebliche Leukocytose, genas aber später, und blieb auch weiters gesund.

### 30. Versuch:

Den 1. December 1896, 8 Uhr früh.

*Veroendete Cultur:* 2 Tage alte Ascitesbouilloncultur (vor 4 Tagen aus dem Thierkörper); überimpfbar.

*Injicierte Menge:* je 1 cm<sup>3</sup> intraperitoneal.

*Abkühlung:* bis 29° C.

	Abgekühltes Thier.	Controllthier.
Gewicht:	1500 g.	1000 g.
T. v. d. Vers.:	39·6°.	39·5°.
Zahl der Leuk. } vor dem Vers. :}	10.000.	11.875.
1. Dec.	Abends: 38·6°; L = 7500. Aus dem Blute in Ascitesbouillon und auf Agar Pneumococcen cultivierbar.	Abends: 39·8°; L = 8750. Im Blute culturell Pneumococcen nachweisbar.
2. Dec.	Abends: 40·8°; L = 6250. Im Blute zahlreiche Pneumococcen.	Abends: 39·8°; L = 8750. Im Blute culturell keine Pneumococcen nachweisbar.
3. Dec.	Früh: todt. <i>Section:</i> Makroskopisch nichts abnormes. Im Blute zahlreiche Pneumococcen, sowohl mikroskopisch wie culturell nachweisbar.	Abends: 39·6°; L = 9375. Im Blute keine Pneumococcen.
		4. Dec. Früh: 39·5°; L = 13.750. Im Blute keine Pneumococcen.
		6. Dec. Früh: 39·4°; L = 10.000. Blut keimfrei.

Das abgekühlte Thier gieng nach 48 Stunden an der Infection ein, zeigte keine Leukocytose. Das Controllthier erkrankte gar nicht an der Infection, hat aber auch gar keine Leukocytose gezeigt.

---

Nachdem diese Arbeit bereits im December 1896 vollständig beendigt war, erschien im April 1897 im Archiv für Hygiene eine Arbeit von *Lode*, die sich auch mit der Herabsetzung der Körpertemperatur als Disposition zur Infection beschäftigt. Er kam zu dem gleichen Resultate wie ich, dass nämlich die Abkühlung zur Infection prädisponiere. Er verwendete den bacillus typhi abdominalis, b. typhi murium, b. cholerae asiaticae, b. pneumoniae *Friedländer* etc., allein den so günstigen diplococcus pneumoniae *Fraenkel-Weichselbaum* verwendete er gar nicht. Bezüglich des Näheren sei auf die Lectüre dieser Arbeit verwiesen. Erwähnt sei noch, dass ich im Sinne hatte, zu untersuchen, ob nicht etwa die bactericide Kraft des Blutserums abgekühlter Thiere verringert, respective verändert sei; ich unterliess dies, da ein im December 1896 angestellter Versuch mir zeigte, dass in diesem sich keine Verringerung der Bactericidität des Blutserums des abgekühlten Thieres gegenüber Pneumococcen und bac. anthracis constatieren liess, und da nun die Arbeit *Lodes* erschien, der auf Grund zahlreicher angestellter Versuche zu dem Schlusse kommt, dass die bactericide Kraft des Blutserums der nach seiner Art abgekühlten Thiere nicht verändert sei.

Zum Schlusse dieser Arbeit sei noch erwähnt, dass Verfasser selbe in gekürzter Form bei seiner promotio sub auspiciis Imperatoris an der k. k. deutschen Karl-Ferdinands-Universität in Prag am 18. December 1896 öffentlich als Dissertation<sup>1)</sup> vortrug, auf welche sodann Professor Dr. *Hueppe* resolvierte, dem ich auch für das dem Gegenstande gewidmete Interesse bestens danke.

Meinen hochverehrten Lehrern Herrn Professor Dr. *Richard Paltauf* in Wien und Herrn Professor Dr. *Wölfler* in Prag spreche ich für ihr Interesse und ihre Unterstützung meinen verbindlichsten Dank aus.

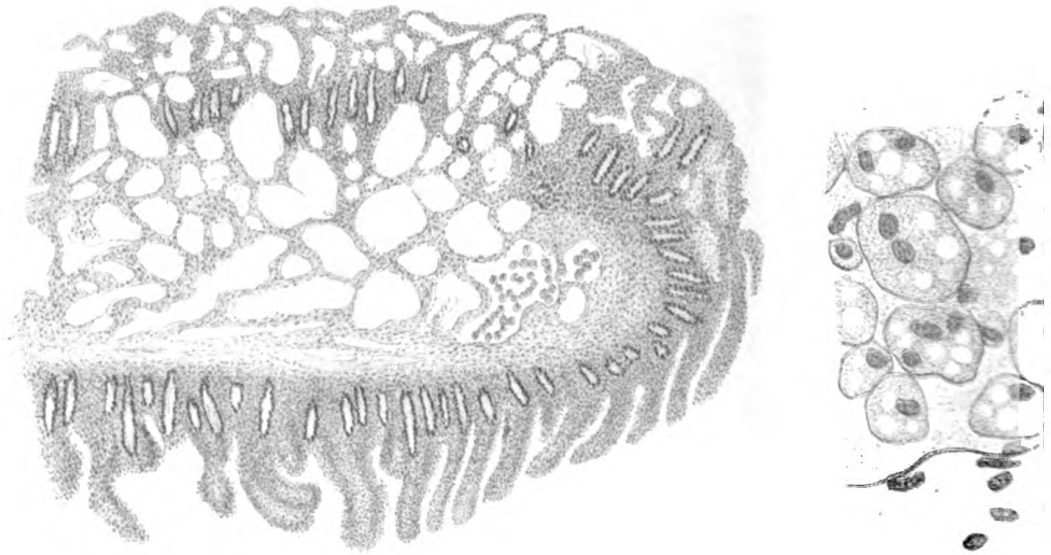
---

<sup>1)</sup> Diese erschien schon gedruckt am 4. Februar 1897 in der Prager medicinischen Wochenschrift, XXII, No. 5, 6, 1897.






*Fig. 1.*



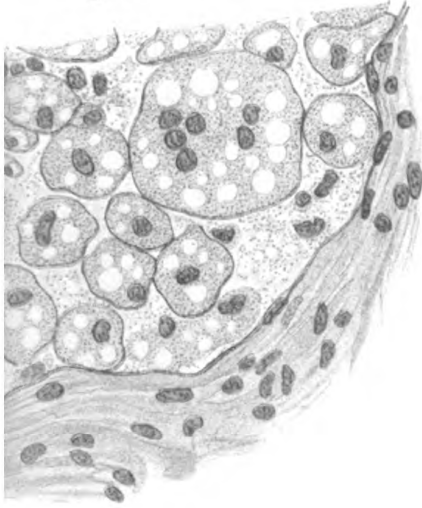
*Fig. 1.*



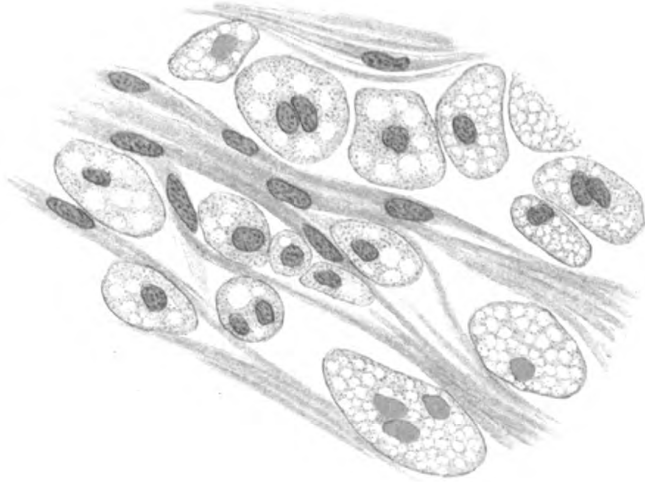
Schujeninoff. Chylusvaten im Darne



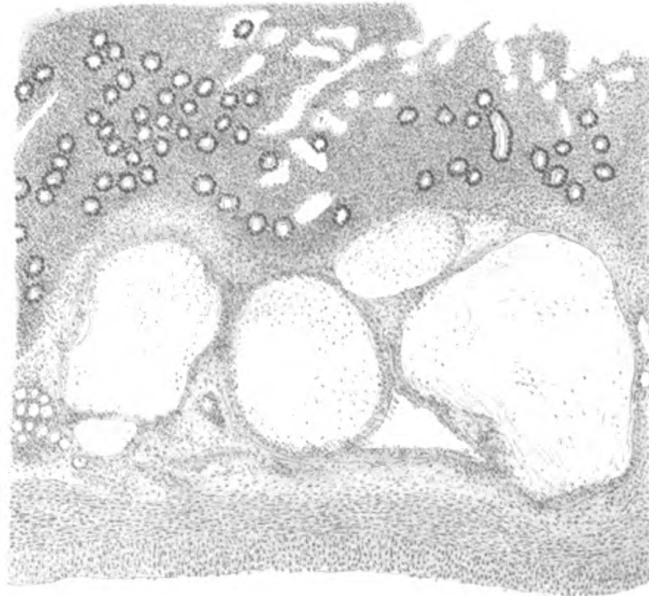
*Fig. 2.*



*Fig. 3.*



*Fig. 6.*



*Fig. 5.*



PLATE VII-VIII.



(Aus Prof. *Chiari's* path.-anatomischem Institute an der deutschen  
Universität in Prag.)

## ZUR KENNTNIS DER CHYLUSCYSTEN IM DARME DES MENSCHEN.<sup>1)</sup>

Von

S. SCHUJENINOFF,  
Arzt am Marienspitale in St. Petersburg.

(Hierzu 1 Tabelle im Texte und Tafel VII und VIII.)

Chyluscysten bilden bei sorgfältiger Untersuchung einen recht häufigen Befund im Darne und ist ihr Vorkommen bereits seit langem bekannt. Dennoch wurden sie bisher nur wenig beachtet und sind die einschlägigen speciellen Arbeiten meist immer wieder der Vergessenheit anheimgefallen, so dass bis auf die neueste Zeit viele Autoren, welche auf die genannten Gebilde als zufälligen Sectionsbefund gestossen waren, dieselben als ein Novum ansahen.

Die Chyluscysten, welche sich durch verhältnismässig geringe Grösse (häufig nicht über Stecknadelkopfgrosse) auszeichnen, stellen ein recht interessantes Untersuchungsobject dar, besonders hinsichtlich ihrer feineren histologischen Beschaffenheit. Von letzterem Gesichtspunkte aus kann ihre Erforschung auch allgemeine Bedeutung erlangen, nämlich hinsichtlich der Frage der Genese von Lymphangiomen und Lymphangiectasien überhaupt, da, wie ich zu zeigen Gelegenheit haben werde, das histologische Bild der Darmcysten mit dem histologischen Bilde von Lymphcysten und Lymphangiomen an anderen Stellen des Organismus in vieler Beziehung übereinstimmt.

---

<sup>1)</sup> Erscheint auch in russischer Sprache als Dissertatio inauguralis in St. Petersburg.

Nach allem diesem schien es mir nicht ohne Interesse zu sein, die genannten Gebilde an einem grösseren Materiale systematisch in histologischer Beziehung genauer zu untersuchen, besonders da die Mehrzahl der älteren Autoren sich lediglich auf die makroskopische Beschreibung beschränkt. Die aus dem Jahre 1890 stammende Arbeit von *Przewoski* bringt zwar das Resultat der mikroskopischen Untersuchung von 56 Fällen bei circa 1200 daraufhin untersuchten Leichen, ist jedoch in den Arbeiten der kaiserlichen russischen medicinischen Gesellschaft der Warschauer Universität (I, 3, 1890, pg. 35 russisch), soweit mir bekannt ist, nur in protokollarisch kurzer Fassung veröffentlicht.

Der Darlegung meiner Ergebnisse, sowie der von mir angewandten Untersuchungsmethoden will ich die einschlägige Literatur in chronologischer Reihenfolge vorausschicken.

Als Erster scheint über Chyluscysten des Darmes *Stannius* geschrieben zu haben in seiner Abhandlung: „Beobachtung einer interessanten Entartung der Zotten der Darmschleimhaut“. *Casper's* Wochenschrift 1834, Nr. 27. (Citirt nach *Schmidt's* Jahrbüchern B. 6, 1835, pag. 148.) Bei der Section der Leiche eines 59jährigen Mannes, welcher an einer Infection (Septikämie?) im Anschluss an eine langwierige chronische Entzündung des einen Kniegelenkes gestorben war, fand der Autor folgende interessante Veränderungen an der Darmschleimhaut: . . . . . „dicht unterhalb des Duodenums aber findet man in den Zwischenräumen der Klappen einzelne stark vergrösserte, am Ende abgerundete oder kolbige Zotten, die eine milchweisse Färbung angenommen haben. Bald steht eine vergrösserte Zotte einzeln da, tiefer abwärts erblickt man seltener die einzelnstehenden, vergrösserten Zotten; mehr und mehr dagegen sieht man sie in runden Haufen aus den Klappen hervorsprossen. Sie stehen dicht aneinander, sind alle milchweiss, kolbig und abgerundet an ihrem freien Ende. Hätte man nicht oben einzelnstehende Zotten beobachtet, deren submucöses Zellgewebe völlig normal war, so würde man leicht in Versuchung gerathen, diese haufenweise nebeneinanderstehenden als emporgewachsen zu betrachten aus einer milchweissen Masse, die in ihrer Nähe in dem submucösen Zellgewebe sich findet, überzogen zum Theil von normaler Schleimhaut. Diese im Zellgewebe und in den Zotten enthaltene Masse ist ganz milchweiss, ziemlich flüssig, im Wasser auflöslich und dieses etwas trübend, wie Milch es etwa zu thun pflegt. Diese Desorganisation betrifft nur die Zotten und zum Theil das submucöse Zellgewebe in ihrer allernächsten Umgebung: die *Villosa* lässt sich sehr leicht abpräparieren und dann zeigt sich

die Muskelhaut ganz gesund. Die *Peyer'schen* und *Brunner'schen* Drüsen sind auf keine Weise entartet oder verändert, sie sind flach und nur bei sorgfältigerem Nachsehen sichtbar. *Diese entarteten Zotten finden sich sowohl an der freien, als an der angehefteten Hälfte des Darmes. Sie zeigen sich aber nur im Dünndarme, dessen äusserstes Ende schon fast frei von ihnen ist. In den dicken Därmen ist keine Spur davon vorhanden.* Die Gefässe des ganzen Darmkanals bieten nichts dar, was auf Irritation schliessen liesse“.

*Zenker* spricht am Schluss seiner Abhandlung „Ueber das Verhalten der Chylusgefässe in der Darmschleimhaut (Zeitschr. f. wissenschaftliche Zoologie VI, S. 321. *Schmidt's* Jahrbücher, B. 86, 1855, pag. 15) von einer neuen pathologischen Beobachtung. Er fand häufig unter der Dünndarmschleimhaut scharf, aber unregelmässig begrenzte linsengrosse Flecke, die sich meist unter der Schleimhaut verschieben lassen und dieselbe hügelig vortreiben. Da die beim Einschneiden ausfliessende Masse die feine Moleculärmasse des Chylus enthält, betrachtet sie der Verfasser als Chylusextravasate aus den Chylusgefässen des submucösen Gewebes.

*Rokitonsky* berichtet (Lehrbuch der pathologischen Anatomie. 3. Aufl., B. II, Wien 1856, pag. 388, 389) über einen Fall von Erweiterung der Chylusgefässe: „bei einer 62jährigen Frau mit Oedem des subcutanen Bindegewebes und sehr beträchtlichen Ergüssen einer weisslich trüben, milchartigen Flüssigkeit in beiden Pleurasäcken und im Peritonealsacke, mit Erweiterung und Hypertrophie des Herzens, Verdickung und Verkürzung der Bicuspidalklappe, mit Verdickung der Magenhäute in der Pylorushälfte und weisslichen strotzenden Darmzotten waren die subpleuralen Lymphgefässe der Lungen ausgedehnt, insbesondere aber die Chylusgefässe und der Ductus thoracicus in folgendem Zustande: sie waren zum grössten Theile, namentlich aber vom Darne an bis zu der nächsten Drüsenreihe, meist knotig erweitert und von einer weissen, seifenartigen, schmierigen, im Wasser sich gleichförmig mit leichter opalisierender Trübung vertheilenden Masse vollgepfropft. Sie bestand aus Fettkörnchen-Agglomeraten, Gruppen nadelförmiger Crystalle (Margarin), Fetttropfen und einzelnen zum Theile einen ansehnlichen Kern enthaltenden Zellen. An einzelnen Stellen, namentlich den varicösen Anschwellungen, war die Masse mehr gelblich und haftete an der Gefässwand. Hier zeigte sich das Gefäss von einem faserigen Maschenwerke ausgekleidet und stellenweise obturiert. Die Räume dieses Maschenwerkes enthielten grosse Fettkörnchen-Agglomerate. Die Drüsen waren kaum grösser, hie und da weiss gesprenkelt. Die in die Cysterne einmündenden

Gefässe erweitert, dickhäutig, die Cysterne selbst erweitert, in ihrer Wand verdickt, innen von einem grauröthlichen gestrickten Stratum bekleidet, über dem sich hie und da eine kolbige Excrescenz erhob oder eine strangförmige Brücke hingieng. Auch im Duct. thiorac. fanden sich hie und da derlei Sepimente, dabei war er stellenweise von der obgedachten, seifenartigen Masse obturiert, stellenweise von Schwiele ausgefüllt, verödet.“

Einige Jahre später finden wir bei *Peters* (Vierteljahrsschrift für die praktische Heilkunde, 4. Band, 1861, p. 141) in seiner Abhandlung „Lymphangiectasis“ die Beschreibung eines Falles, „in welchem der wichtigste Theil des anatomischen Befundes jener des Darmes und insbesondere des Dünndarmes war, der von zahlreichen linsenförmigen und meist auch linsengrossen facettierten durchscheinenden Erhabenheiten bedeckt erschien, welche bei der allgemeinen, durch Stauung der Lymphe bedingten Erweiterung der lymphführenden Organe nichts anderes, als von Lymphe strotzende Drüsen sein konnten.“<sup>1)</sup> „Die Ursache der Stauung der Lymphe bei der Kranken,“ schliesst *Peters*, „liegt zweifelsohne in dem organischen Leiden des Herzens. Betrachten wir nämlich die hochgradige, durch die Verengerung der beiden Atrioventricularostien bedingte Stauung im Venensystem, in Folge deren der rechte Vorhof kindskopfgross, die Kranzvenen des Herzens fingerdick und sämtliche Körpervenen ungewöhnlich erweitert erschienen, so wird es begreiflich, dass ein so bedeutender Druck, unter dem das Blut im Venensystem stand, auf die in den Lymphgefässen kreisende Flüssigkeitssäule nicht ohne Einfluss geblieben sein konnte.“

Nach *Peters* ist eine casuistische Mittheilung von *Grainger Stewart* in Edinburg (Edinburg. Medic. Journal, IX., p. 448, Nov. 1863. *Schmidt's* Jahrbücher, B. 125, p. 289, 1865) über „Erweiterung der Chylusgefässwurzeln“ bei einem 60jährigen Manne zu erwähnen, wo es heisst: „Durch den ganzen Dünndarm zerstreut finden sich weisslich gelbe Flecken in reicher Anzahl, deren Grösse zwischen der eines Stecknadelkopfes und der einer kleinen Bohne schwankt. Ein Theil derselben ist auf der Oberfläche körnig und gehört offenbar der Schleimhaut an; andere sind glatt, rundlich und ähneln kleinen Fettgeschwülsten; sie liegen in dem submucösen Gewebe und lassen sich ausschälen; wieder andere Flecken sind zusammengesetzt aus Gruppen beträchtlich ausgedehnter Zotten, wie man sie während der Verdauung findet. Schneidet man auf diesen Stellen ein, so fliesst eine milchige Flüssigkeit ab, welche

<sup>1)</sup> Eine mikroskopische Untersuchung ist nicht angegeben.

unter dem Mikroskope die Charaktere des Chylus zeigt. Die Zotten fallen dabei zusammen und es stellt sich deutlich heraus, dass jene milchige Flüssigkeit ausschliesslich der Grund der Zotten-erweiterung war, dass also die fraglichen Flecken von einer Retention des Chylus in den blinden Enden mehrerer benachbarter Darmzotten herrührten. Die weissgelbe Farbe der Flecken ist dadurch bedingt, dass der Chylus durch das Gewebe der Zotten hindurchschaut. Die zweite Art der Flecken, welche kleinen Fettgeschwülsten ähneln, liegen zwischen der Mucosa und der Muscularis und sind bald ein-, bald mehrlappig. Sticht man diese Stellen an, so fliesst ebenfalls nur eine milchige Flüssigkeit ab, welche aber auch *zellenartige Fettkörnchenhaufen* enthält. Die Wände des Lappens collabieren bei dem Ausflusse des Inhalts.“ Diese Läppchen waren offenbar weiter nichts, als stark ausgedehnte kleine Chylusgefässe. Der Grund dieser hochgradigen Chylusretention lag nach Meinung des Verfassers darin, dass die infolge eines Herzfehlers vorhandene Stauung in den venösen Gefässen den Abfluss aus dem Duct. thoracicus gehindert hatte.

*Engel* erwähnt in seiner „Allgemeinen pathologischen Anatomie“, 1865, p. 633, bei Besprechung der Lymphgefässe, er habe unter dem Peritoneum des Darmes Extravasate von Chylus als weissliche Flecken von verschiedener Grösse bemerkt; diese Extravasate hält der Autor für blosse Leichenerscheinungen. Ich führe diese Bemerkung *Engel's* hier desshalb an, weil meiner Meinung nach wahrscheinlich auch hier eine Erweiterung der Chylusgefässe der Submucosa vorlag, da es mir mehr als einmal gelang, bei starker Erweiterung der Chylusgefässe der Submucosa diese Gefässe ohne Eröffnung des Darmes durch das Peritoneum hindurch zu erkennen.

Hierher gehört auch eine Mittheilung von *Quincke* „Ueber fetthaltige Transsudate. Hydrops chylosus. Hydrops adiposus.“ Arch. f. klin. Medicin, 1875, p. 129. Der Fall betrifft eine dreissig-jährige Frau. Besonders auffallend, bemerkt der Autor, war der Befund an der Wand des Dünndarmes: derselbe ist ziemlich weit, die Serosa ist, abgesehen von den feinen, nach der Trennung zottig erscheinenden Adhäsionen, gleichmässig geröthet, leicht trübe und dick. Etwa 2—3 Meter über der Valv. coli beginnt eine sehr dichte Injection der Chylusgefässe, die bis an das Duodenum reicht, mit einer völlig chylusähnlichen milchweissen Masse. Die Chylusgefässe sind erweitert, gleichmässig und ungleichmässig. Neben ihnen finden sich noch grössere, rundliche, leicht prominierende milchweise Flecke, 2—3 mm im Durchmesser, die wahrscheinlich Extravasate darstellen. Die milchweise Masse fliesst beim Ausschneiden weder

aus den Chylusgefässen noch aus den Extravasaten aus, sie ist geronnen. Dieselbe Chylusretention findet sich auf der geschwollenen Schleimhaut des ganzen Dünndarmes in sehr hochgradiger Weise, sowohl in der Mucosa, besonders in der Höhe der Falten, wie auch in der Submucosa; in letzterer finden sich auch Chylusanhäufungen in Form von Flecken von 5 mm Durchmesser.

*Strauss* fand (Arch. de Physiolog., XVIII, 4, p. 367, 1886) bei einer 61 jährigen, an Magenkrebs gestorbenen Frau unter anderem folgendes: „Im Gebiete dieser (carcinomatös erkrankten) Lymphgefässe erschien die Darmoberfläche in grösseren unregelmässigen Plaques weiss und leicht emporgehoben; es bestanden daselbst Chylusextravasate, die sich mit einer Pipette aussaugen liessen und auch die Submucosa noch füllten; die Zotten der Mucosa waren, entsprechend diesen Plaques, gleichfalls weiss, dick, gefüllt mit feinsten Fettkörnchen. Der Duct. thoracicus war normal.“

*Israel* sagt in seinem „Practicum der pathologischen Histologie“, 1889, auf Seite 350: Die entzündlichen Erscheinungen, welche die Gestalt der Zotten oft so erheblich beeinflussen, bewirken, dann und wann auch in grösserem Umfange, eine Retention von Fett in den centralen Chylusgefässen, welche, durch helle oder geronnene Fetttropfen mehr oder weniger stark ausgedehnt, die Zotten sehr erheblich geschwollen erscheinen lassen. Mit dem während der Verdauung in den Zotten vorhandenen, äusserst feinkörnigen Fett sind diese massenhaften Ansammlungen nicht zu verwechseln, und schon makroskopisch sind die kleinen weisslichen bis fettgelben Pünctchen auf der Schleimhaut so gut zu erkennen, dass man sie leicht mit einem Scheerenschnitt erlangen kann. Dass übrigens Zurückhaltung von Chylus nicht bloss hier, sondern auch an andern Theilen des Chylusystems vorkommen kann, beweisen die oft in der Subserosa bemerkbaren weisslichgelben perlschnurartigen Fäden, welche eröffnet eine feine Emulsion von Fett erkennen lassen.

*Löschner* (Beiträge zur Casuistik der Lymphgefässdilatation. Prager medic. Wochenschrift, 1889, Nr. 39) beschreibt 2 Fälle von Erweiterung der Lymphgefässe, von denen der erste durch die eigenthümliche Localisation der secundären Veränderungen nach Verschluss des Duct. thoracicus, der zweite durch den selten hohen Grad der in ihrer Aetiologie ganz unaufgeklärten Lymphgefässdilatation ausgezeichnet war. Eine gewisse Beziehung zu unserer Arbeit hat der erste Fall, von welchem der Autor unter anderem sagt: Auf dem Mesenterium und dem peritonealen Ueberzuge des Dünndarmes, besonders dem des Ileums, konnte man zahlreiche weisse, netzförmige Zeichnungen wahrnehmen, die stellenweise in



sich prominente, weisse Flecken erkennen liessen, welche Zeichnungen augenscheinlich von ektasierten Lymphgefässen herrührten. Im untersten Ileum waren die solitären Follikel auffallend gross, gestielt, *im Dünndarm konnte man hie und da Zotten von weisser Verfärbung wahrnehmen.*

In der jüngsten Zeit beschrieben noch *Allchin* und *Hebb* (*Transact. of the Path. Soc. of London*, Vol. 46, p. 221, 1895) einen sehr hochgradigen Fall von Lymphangiectasie in den Zotten des Dünndarmes eines 38jährigen Mannes. Eine Ursache für die Lymphstauung konnte nicht gefunden werden.

Aus den eben angeführten Literaturangaben ersieht man, dass es sich hiebei stets um ein und dieselbe pathologische Erscheinung — Erweiterung der Chylusgefässe eventuell auch mit Extravasation — handelte und dass die genannten Autoren ihre Befunde auch in der That als das auffassten.

Gehe ich nun zu den Arbeiten von *Przewoski* (l. c.) und *Kruse* (*Virch. Arch.*, Bd. 125, p. 488, 1891) über, welch erstere auf Grund der Untersuchung von 56 Fällen, letztere auf Grund der Untersuchung eines Falles von mit Chylus gefüllten cystischen Bildungen in der Darmwand gemacht ist, so ist auffällig, dass diese Autoren zu der Ueberzeugung gelangt sind, dass es sich hier gar nicht um Chylangiectasien im engeren Sinne des Wortes, sondern um Chylangiome handelte, wobei ersterer Autor auf Grund seines Untersuchungsmaterials 3 Formen von Chylangiomen des Darmes unterscheidet: eine einfach-teleangiectatische, eine cavernöse und eine cystoide. Die 56 Fälle *Przewoski's* wurden, wie der Autor selbst schreibt, bei der Untersuchung von circa 1200 Leichen gesammelt. *Przewoski* fand derartige Gebilde vorzugsweise im Jejunum. Seine Beschreibung deckt sich vollkommen mit derjenigen der vor ihm erwähnten Autoren, und es kann daher kein Zweifel darüber obwalten, dass er von derselben pathologischen Veränderung spricht. Da es also nur eine Wiederholung des bereits bei den früheren Autoren Gesagten wäre, wenn ich seine Beschreibungen hinsichtlich der Grösse, Farbe, Consistenz, Form u. s. w. der „Lymphangiome“ anführen wollte, so übergehe ich diese und bemerke nur noch, dass *Przewoski* in seinem Ueberblick über die Literatur die oben citierten Autoren nicht erwähnt, sondern die Priorität der Entdeckung der uns interessierenden Gebilde für sich in Anspruch nimmt. So schreibt er auf Seite 37: „Eine Beschreibung der Chylangiome als selbstständige Geschwülste der Mucosa und Submucosa des Dünndarms zu finden, ist mir in der ganzen mir zugänglichen Literatur nicht gelungen“, und auf Seite 43: „aller Wahrscheinlichkeit nach war nur das ge-

ringe Volumen der Chylangiome der Mucosa und Submucosa die Ursache dafür, dass sie bisher noch nicht bemerkt worden sind“.

In dem auf die Arbeit von *Przewoski* folgenden Jahre erschien unter dem Titel „Ueber Chylangioma cavernosum“ eine kurze Mittheilung von *Kruse* (l. c.). *Kruse* beschreibt einen Fall von einem 75jährigen Greise, welcher mit den oben angeführten Fällen früherer Autoren, sowie mit denen *Przewoski's* vollkommen übereinstimmt, doch geht der Autor weder auf die älteren Arbeiten näher ein, noch erwähnt er die Arbeit *Przewoski's*, welche letztere im Centralblatt für allgemeine Pathologie etc. I. B. 1890, p. 310 referiert ist; vielmehr sagt er auf S. 489: „darum dürfte die Mittheilung eines Beitrages zur Pathologie der Chylusgefäße gerechtfertigt sein, um so mehr als der mitzutheilende Fall von Chylangiomenbildung nicht nur in Einzelheiten des histologischen Baues, sondern vor allem auch durch seine Localisation *sich von allen bisher erwähnten unterscheidet*.“

Wenn ich nun noch *Ziegler* citiere, welcher in seinem Lehrbuche der allgemeinen und speciellen pathologischen Anatomie B. I, 1895 auf Seite 410 sagt: „in sehr seltenen Fällen kommen chylushaltige Chylangiome im Gebiete der Darmwand und des Mesenteriums vor“, sowie *Kaufmann*, welcher in seinem Lehrbuch der speciellen pathologischen Anatomie, 1896, auf Seite 74 sagt: „die Lymphstauung kann sich in die feinen Gefäße fortsetzen und oft an der Darmschleimhaut oder in den Lymphgefäßen des Gekröses in Gestalt gelblicher Pünktchen, varicöser Striche und dickerer Stränge schön zu sehen sein“, so dürfte damit die Literatur mit Bezug auf die uns interessierende Frage so ziemlich erschöpft sein.

Obgleich *Ziegler* noch an einer andern Stelle seines Lehrbuchs (B. II, p. 542) von einer Erweiterung der Lymphgefäße des Darmes bei Entzündungen spricht, ebenso wie auch *Ribbert* (Lehrbuch der patholog. Histologie 1896, p. 261), so betrifft diese Erweiterung der Lymphgefäße nur das Gebiet der Muscularis und Serosa und ist somit für unsere Arbeit von keinem weiteren Interesse. Eine ganz besondere Stellung nehmen auch die Fälle von *Marchiafava* (Contribution à l'étude des kystes de l'intestin. Arch. ital. de biologie T. I) und *Bang* (Nord. med. Ark. VIII), (beide referiert in Fortschr. d. Med., 1883, p. 22) ein, so dass ich mich mit ihrer Nennung begnüge

Ich habe im ganzen 24 Fälle von *Chyluscysten* des Darmes untersucht; von diesen waren mir 6 Fälle in Form fertiger mikroskopischer Präparate oder als in Liqueur Mülleri und Alkohol gehärtete Objecte aus früheren Jahren von Herrn Prof. *Chiari* überlassen

worden, 18 Fälle habe ich bei der Untersuchung von 160 Leichen selbst gefunden (also ungefähr 11,2 % gegen 4,7 % bei *Przewoski*).

Als zufälliger Nebenbefund präsentierten sich in einem Falle zerstreute Tumores cavernosi sanguinei, welche sich bekanntlich im Darms recht selten finden (cf. *Ziegler*), in 2 Fällen fand sich eine varicöse Erweiterung zahlreicher submucöser Venen, in einem Falle ein submucös gelagertes Nebenpankreas von der Grösse einer Erbse ungefähr in der Mitte des Jejunums, in 2 Fällen fand ich in der Darmmucosa ein incapsuliertes, verkalktes Knochenstückchen von mikroskopischer Grösse, welches ich mit freiem Auge als eine Chyluscyste angesehen hatte.

Das genannte frische Material wurde nach sehr verschiedenen Methoden gehärtet. Ich bediente mich 96 %igen Alkohols, der *Zenker'schen*, *Flemming'schen*, *Müller'schen* Flüssigkeit, 10 %iger Formalinlösung in *Müller'scher* Flüssigkeit und 4 %iger wässriger Formalinlösung. Die besten Präparate erhielt ich mit 4 %iger wässriger Formalinlösung, in welcher kleine Stückchen der Darmwand etliche (bis 24) Stunden liegen blieben, worauf sie ohne vorheriges Auswaschen nach einander in 30 %, 70 % und 96 % Alkohol übertragen und dann nach den allgemeinen Regeln in Celloidin eingebettet wurden. Zur Färbung wurde Cochenille-Alaun nach *Csokor*, *Delafeld'sches* Hämatoxylin mit nachfolgender gesättigter alkoholischer Eosinlösung verwendet; auf Mikroorganismen wurden die Schnitte nach *Weigert*, *Gram* und *Löffler*, auf Fibrin nach *Weigert* gefärbt. Bei grösseren Chyluscysten bediente ich mich zur Anfertigung von Serienschnitten des von *Bumpus* (Zeitschrift für wissenschaftliche Mikroskopie, B. X, 1893) angegebenen, sehr bequemen und schnellen Verfahrens, welche eine vorherige Färbung des ganzen Stückes verlangt.

Ausser Chyluscysten des Darmes wurden in 12 Fällen Mesenterialdrüsen und Chylusgefässe im Mesenterium correspondierend den Cystenstellen untersucht. Die Schnitte, sowohl des Darmes als auch des Mesenteriums wurden nach verschiedener Richtung geführt, d. h. es wurden Längs-, Quer- und Flächenschnitte angefertigt.

Nicht selten habe ich den Inhalt der Chyluscysten in frischem Zustande untersucht und auf Mikroorganismen gefärbt. Der Inhalt war gewöhnlich flüssig, von milchweisser Farbe und bestand unter dem Mikroskop aus einer grossen Zahl von Fetttröpfchen mit hier und da eingestreuten Fettkörnchenkugeln; Krystalle habe ich bei der frischen Untersuchung nie gefunden, obgleich solche, wie später erwähnt werden wird, nach Alkoholhärtung in den Cystenhöhlen ab und zu zu sehen waren.

Tabelle der untersuchten Fälle:

Nr. des Falles	Datum der Section	Alter und Geschlecht	Pathologisch-anatomische Hauptdiagnose	Sitz und Zahl der Chyluscysten
1.	1./IV. 81	79j. ♀	Pneumonia crouposa.	Submucösa, zahlreich.
2.	1./V. 84	59j. ♀	Carcinoma ventriculi ex ulcere rotundo.	Submucösa, zahlreich.
3.	23./XII. 85	73j. ♂	Pneumonia crouposa.	Submucösa, zahlreich.
4.	29./IV. 86	61j. ♀	Tuberculosis chr. pulmon.	Mucös und submucösa, zahlreich.
5.	13./X. 86	56j. ♀	Dysenteria.	Mucös, Zahl im Protokolle nicht erwähnt.
6.	2./VII. 87	56j. ♂	Atrophia cerebri.	Submucös, Zahl im Protokolle nicht erwähnt.
7.	20./IV. 96	32j. ♀	Impetigo herpetiformis.	Submucös, Zahl im Protokolle nicht erwähnt.
8.	27./IV. 96	83j. ♂	Pneumonia lobularis.	Submucös, zahlreich.
9.	1./VI. 96	63j. ♀	Endocarditis acuta.	Mucös und submucös, mässig zahlreich.
10.	15./VI. 96	52j. ♀	Pneumonia lobularis.	Submucös, nicht sehr zahlreich.
11.	17./VI. 96	45j. ♂	Tuberculosis chr. pulmon.	Mucös und submucös, zahlreich.
12.	24./VI. 96	28j. ♂	Typhus abdominalis.	Fast nur mucös, 2 Cystengruppen.
13.	26./VI. 96	42j. ♂	Morbus Brightii chr.	Submucös, 2 Cystengruppen.
14.	1./VII. 96	51j. ♂	Alkoholismus chr.	Mucös und submucös, 2 Cystengruppen.
15.	7./VII. 96	82j. ♀	Pleuritis tuberculosa.	Submucös, eine einzige Cystengruppe.
16.	8./VII. 96	76j. ♂	Pericarditis tuberculosa.	Submucös, zahlreich.
17.	27./VII. 96	57j. ♂	Morbus Brightii chr.	Mucös und Submucösa, viele Cysten.
18.	29./VII. 96	50j. ♀	Peritonitis suppurativa diffusa.	Vorwiegend submucös, einzelne jedoch mucös, spärlich.
19.	30./VII. 96	40j. ♂	Dysenteria.	Mucös, zahlreich.
20.	31./VII. 96	50j. ♀	Morbus Brightii chr.	Mucös und submucös, 2 Cystengruppen.
21.	6./VIII. 96	45j. ♂	Glioma cerebri.	Vorwiegend mucös, einzelne aber auch submucös, spärlich.
22.	14./VIII. 96	44j. ♂	Morbus Brightii chr.	Mucös und submucös, zahlreich.
23.	16./VIII. 96	61j. ♀	Pneumonia fibrinosa.	Submucös, eine einzige Cystengruppe.
24.	21./VIII. 96	49j. ♂	Peritonitis suppur. diff. e perforatione ulceris peptici ventriculi.	Submucös, zahlreich.

Aus vorliegender Tabelle ersieht man, dass die hier interessierenden Gebilde *hauptsächlich bei älteren Leuten* vorkommen. Nur einmal fanden sie sich bei einem Individuum unter 30 Jahren (12. Fall), einmal bei einem Menschen zwischen 30 und 40 Jahren (7. Fall) und 6 mal bei Menschen zwischen 40 und 50 Jahren (11., 13., 19., 21., 22. und 24. Fall). In Uebereinstimmung hiermit betrifft auch die Mehrzahl der in der Literatur beschriebenen Fälle gleichfalls das höhere Alter. So bezieht sich *Stannius's* Fall auf einen 59jährigen Mann, *Rokitansky's* Fall auf ein 62jähriges Weib, *Stewart's* Fall auf einen 60jährigen Greis, *Strauss'* Fall auf eine 61jährige Greisin, *Kruse's* Fall auf einen 75jährigen Greis. *Przewoski* sagt bezüglich des Alters, dass er alle Chylangiome nur bei „Erwachsenen“ gefunden habe (p. 53 l. c.). Dieser Umstand weist bereits darauf hin, dass diese Gebilde *acquiriert* werden und nicht *congenital* vorkommen dürften.

Ferner ist anzunehmen, dass für ein und denselben Fall bis zu einem gewissen Grade eine *Einheitlichkeit* insoferne besteht, als sich in einem Theil der Fälle fast nur mucöse, in einem andern mucöse und submucöse, in einem dritten Theile endlich nur submucöse Cysten entwickeln, wobei letztere Form bei multipler Gegenwart grösserer Chyluscysten im Darne die Regel darstellt.

Was die makroskopischen Verhältnisse: Grösse, Aussehen, Zahl etc. anbelangt, so kann ich nur bestätigen, was aus der oben angeführten Literatur bekannt ist. Besonderheiten werden bei Beschreibung der mikroskopischen Präparate besprochen werden.

### Beschreibung der mikroskopischen Präparate.

A. *Fälle mit fast ausschliesslich mucöser Entwicklung der Cysten.*  
 Als Beispiel hierfür kann der Fall 12 dienen. An der einen makroskopisch als eine Gruppe von weissen und gelblichen Pünktchen sich präsentierenden Stelle der Mucosa findet sich in der Mucosa eine Reihe von Hohlräumen von sehr unregelmässiger und verschiedenartiger Form und Grösse. Dieselben sind stellenweise mit Endothel ausgekleidet, stellenweise fehlt letzteres. Die zwischen ihnen liegenden *Lieberkühn'schen* Drüsen erscheinen comprimiert und grösstentheils völlig atrophirt. Die beschriebenen Hohlräume communicieren miteinander, was an Serienschnitten deutlich zu erkennen ist; sie liegen sowohl in den oberflächlichen als tiefen Schichten der Mucosa. Die Scheidewände, welche die Hohlräume voneinander trennen, sind aus dem Gewebe des Mutterbodens aufgebaut. Diese Hohlräume sind entweder ganz oder zum Theile mit einem Inhalte angefüllt, welcher stellenweise aus einer fein-

körnigen, schlecht färbbaren Substanz besteht, stellenweise ein grobes Netzwerk mit kugeligen Vacuolen darstellt. Diese Vacuolen sind scharf contourniert und hie und da von Zellen mit gut gefärbten Kernen ausgefüllt. Die in den tiefsten, der Muscularis mucosae unmittelbar angrenzenden Schichten der Mucosa befindlichen, meist langgestreckten Hohlräume sind mit blassen, auffallend grossen blasigen Zellen angefüllt, die fast durchwegs eine kugelige Form aufweisen und offenbar einem und demselben Typus angehören. Die meisten besitzen nur einen gut gefärbten Kern, andere und zwar die grössten enthalten zwei, drei und mehr Kerne von gleicher Form und Grösse wie die Kerne der einkernigen Zellen. Eine irgendwie bestimmte Anordnung der mehrfachen Kerne im Protoplasma der Zellen ist nicht zu erkennen; bald sind sie im Centrum der Zelle gruppiert, bald am Rande gelagert, bald befinden sie sich nahe aneinander, bald in ziemlicher Entfernung voneinander. Das blasse Protoplasma der Zellen ist stark granuliert, stellenweise vacuolisiert; die Vacuolen sind von grösserem oder geringerem Umfange und finden sich im Protoplasma entweder vereinzelt oder in Gruppen; nicht selten besteht nahezu der ganze Zelleib aus Vacuolen, welche den Kern umgeben. An den Stellen, wo die Zellen nicht sehr dicht nebeneinander liegen, haben sie ihre Contouren scharf erhalten, wo sie jedoch dicht zusammengedrängt sind, da fliessen sie sehr oft zu einer körnigen Masse mit eingelagerten Kernen — einer Art Syncytium — zusammen. In der Submucosa sieht man nur an einigen Schnitten Hohlräume mit eben solchem Inhalte, wie in der Mucosa, jedoch von relativ sehr geringer Grösse. Ausserdem finden sich in der Submucosa hier und da Anhäufungen von gewöhnlichen einkernigen Leukocyten, entweder in Form von kugeligen Häufchen, oder in Form von Streifen. Die Lymphgefässe der Muscularis des Darmes sind nur sehr wenig erweitert. In der Subserosa lassen sich gar keine Lymphangiectasien nachweisen.

Die übrigen hierher gehörigen Fälle — 5, 19 und 21 — unterscheiden sich nur graduell in Bezug auf Anzahl und Grösse der Hohlräume von dem 12. Falle. Von ihnen ist der Fall 21 insofern von Interesse, als sich in den Hohlräumen der Cysten ausser den oben beschriebenen grossen Zellen auch Corpora amylacea finden. Bezüglich der Zellen ist zu sagen, dass dieselben hier ungemein grosse Dimensionen annehmen, während der Kern relativ klein bleibt, zuweilen völlig verschwindet, wobei dann an Stelle der Zelle eine körnige, kugelige Masse sichtbar ist.

B. *Fülle mit gleichmässig starker Cystenentwicklung in der Mucosa und Submucosa.* Ein typisches Beispiel hierfür zeigt der Fall 14.

Makroskopisch bemerkte man in diesem Falle an zwei Valvulae *Kerkringii* des Jejunums je eine circumscripte Schwellung, welche mit weissen und gelblichweissen Pünktchen besetzt erschien. Mikroskopisch enthalten die stecknadelkopfgrossen Prominenzien der Valvulae *Kerkringii* in der Mucosa und Submucosa eine ganze Reihe von Hohlräumen desselben Typus, wie die oben beschriebenen Cysten der Mucosa des Falles 12. Ausser einer durch Druck seitens des Cysten verursachten Atrophie der *Lieberkühn'schen* Drüsen zeigt die Mucosa nichts Besonderes und in der Submucosa handelt es sich um eine einfache Auseinanderdrängung des Gewebes. An der Innenfläche der Hohlräume sieht man oft längliche Kerne; doch lässt es sich nicht mit Sicherheit entscheiden, ob diese dem Endothel oder Bindegewebsfasern angehören. Die Hohlräume enthalten wieder entweder eine feingranulierte, schlecht färbbare Substanz oder Fibrinfäden, welche nach verschiedenen Richtungen verlaufen und zwischen sich hier und da Zellen von dem oben beschriebenen Charakter, die auch hier eine bedeutende Grösse erreichen, wahrnehmen lassen.

Von den übrigen Fällen dieser Kategorie — 4, 9, 11, 17, 18, 20 und 22 — glaube ich nur die Fälle 17 und 20 besonders besprechen zu müssen. Fall 17 ist insoferne von Interesse, als die in der Mucosa und Submucosa befindlichen Hohlräume ganz und gar angefüllt sind mit ebensolchen grossen blasigen Zellen, wie sie in den vorhergehenden Fällen beschrieben sind, wobei zu bemerken ist, dass Zellen mit vacuolisiertem Protoplasma prävalieren. Neben einkernigen Zellen trifft man hier verhältnismässig viele Riesenzellen, welche an Grösse die einkernigen Zellen um das 5—6fache übertreffen und mit einer grossen Zahl von zu Gruppen im Centrum der Zelle angeordneten Kernen versehen sind.

Fall 20, welcher eine recht bedeutende Anzahl von Hohlräumen in der Mucosa und Submucosa aufwies, ist interessant durch den Inhalt der Hohlräume und durch Veränderungen an den blassen Zellen in den Hohlräumen, wie sie in den vorhergehenden Fällen nicht zu sehen waren. Ausser der feinkörnigen Masse findet sich in einigen Hohlräumen ein ganz homogener Inhalt, der sich mit Eosin intensiv roth gefärbt hat, und in welchem die früher beschriebenen Zellen eingeschlossen sind. Letztere sind entweder relativ klein, mit körnigem Protoplasma versehen und treten durch eine dunklere Färbung hervor, oder gross, übertreffen die eben genannten um das 5—6fache an Grösse, haben dagegen ein schlecht färbbares Protoplasma, welches bei einigen Zellen, bei welchen es mit Vacuolen erfüllt ist, sogar ganz ungefärbt geblieben ist. Was

die Veränderungen an den Zellen betrifft, so sind diese hier manchmal gleichsam durch Protoplasmaausläufer verbunden, wobei sie ihre regelmässige, runde Form verloren haben, und als Polygone erscheinen.

Es ist noch hinzuzufügen, dass in mehreren der ebengenannten Fälle von Cysten der Mucosa und Submucosa, die Mucosa in den Schnittserien, noch lange bevor in ihr die Hohlräume auftraten, sich als verändert erwies: sie färbte sich schlecht — bisweilen auch gar nicht — und verlor an den betreffenden Stellen die ihr eigenthümliche bedeutende Anzahl von Lymphocyten, sowohl in ihren oberflächlichen, als auch in ihren tiefen Theilen.

C. *Fälle mit ausschliesslich submucöser Cystenentwicklung* (1, 2, 3, 6, 7, 8, 10, 13, 15, 16, 23, 24). Unter diesen konnte ich in histogenetischer Beziehung interessante Befunde antreffen. Ausser den gewöhnlichen Cystengruppen fanden sich hier auch *isolierte Cysten*, wie sie unter den vorhergehenden Fällen nicht gesehen wurden. Das allgemeine Verhalten der *Cystengruppen* war hier dasselbe wie in den vorhergehenden Fällen. Die Cysten lagen gruppenweise an einzelnen Stellen des Darmes, erschienen makroskopisch in Form von Punkten und Flecken verschiedener Grösse und Gestalt oder hatten das Aussehen von Lipomen, was auch schon frühere Autoren betont haben. Mikroskopisch finden sich, wie in den früheren Fällen, eine Reihe von Hohlräumen unregelmässiger Form, welche entweder eng nebeneinander liegen, nur durch dünne bindegewebige Scheidewände, aus dem Gewebe der Submucosa bestehend, von einander getrennt sind oder auch relativ weit von einander entfernt liegen, geschieden durch grössere Strecken vollständig unveränderter Submucosa, sodass jeder Hohlraum, wenn man sich so ausdrücken will, den Eindruck der Selbstständigkeit macht.

In Bezug auf diese Fälle von rein submucösen Cysten halte ich es für nothwendig, noch die specielle Aufmerksamkeit auf einige der Fälle zu lenken. So waren die Fälle 7 und 24 dadurch ausgezeichnet, dass in ihnen die Erweiterung der grösseren Lymphgefässe sehr deutlich war. Makroskopisch hatten sie (besonders Fall 24) Aehnlichkeit mit varicösen Venenerweiterungen in der Submucosa, durch die Schleimhaut hindurch waren hie und da zweifellose erweiterte Lymphgefässe sichtbar, welche stellenweise von kugelförmigen, etwas über hirsekorngrossen Gebilden unterbrochen wurden. An einigen Stellen konnte man den Uebergang der Lymphgefässe in die kugeligen Gebilde verfolgen, meistentheils aber trugen dieselben einen selbstständigen Charakter. Dabei fand sich in der Schleimhaut auch ein reich entwickeltes venöses Gefäss-



netz, welches sich in der verschiedensten Weise mit dem der Lymphgefässe verflocht, und von weniger unterbrochenem Charakter war. Die Erweiterung der Lymphgefässe begann im Duodenum sofort unterhalb der Plica Vateri, und fand im unteren Ende des Jejunums ihre Grenze. Beim Herausschneiden von Darmstückchen konnte man auf den Querschnitten durchschnittene Lymphgefässe in Gestalt von kleinen weissen Punkten mit freiem Auge bemerken. Die oben beschriebenen kugelförmigen Gebilde konnte man leicht ausschälen. Wenn man die kugelförmige Erweiterung durchschnitt, so ergoss sich aus derselben eine milchartige Flüssigkeit und das Kügelchen fiel zusammen. Bei der mikroskopischen Untersuchung verschiedener Stellen von dem Darne dieser beiden Fälle finden sich in der Submucosa, bald in Gruppen zu 2—3 nebeneinander liegend, bald einzeln situiert, Hohlräume, welche unzweifelhaft erweiterten Lymphgefässen angehören. Sie besitzen eine selbstständige Wand, die innen mit Endothel bekleidet ist, welches stellenweise proliferiert. Der Inhalt der Hohlräume erscheint meistentheils feinkörnig, beinahe homogen, schlecht färbbar, ohne Spur von Zellen. Hie und da enthalten die Cysten auch in einander verschlungene feine Fibrinfäden, zwischen welchen spärliche Lymphocyten und die grossen runden Zellen mit den oben beschriebenen Charakteren zu bemerken sind. Endlich finden sich auch Erweiterungen, welche mit einer grossen Anzahl von gewöhnlichen Lymphocyten unter Beimischung der erwähnten grossen runden Zellen gefüllt sind. Die Grösse der Hohlräume ist äusserst verschieden: sie wechselt von mikroskopisch kleinen bis zu solchen, die mit unbewaffnetem Auge sichtbar sind. Dasselbe kann man inbetreff der Form der Hohlräume sagen. Sie sind bald kugelig, bald länglich, bald polygonal. Ausserdem findet man in der Submucosa stellenweise erweiterte Blutgefässe, hauptsächlich Venen, welche mit unverändertem Blute strotzend gefüllt sind. Die Mucosa bietet nirgends Veränderungen.

Fall 8 machte nach seinem makroskopischen Aussehen ganz den Eindruck multipler submucöser Lipome, insofern sich im ganzen Jejunum zahlreiche bis bohnergrosse, gelbe, submucös gelagerte, nach innen prominierende Herde fanden. Die mikroskopische Untersuchung verschiedener Stellen des Darmes erwies auch hier, dass Stellen, an denen man makroskopisch isolierte Cysten vermuthen konnte, nicht selten einer ganzen Gruppe von Hohlräumen entsprachen. Die wirklich isolierten Cysten waren spärlicher an Zahl. Die Cysten waren im allgemeinen mit Endothel ausgekleidet und wies die sie umgebende Submucosa gar keine sichtbaren Veränderungen

auf. Nur an einer Stelle des Darmes gelang es, in einer Schnittserie eine bohngrosse Cyste zu treffen, welche nicht von Endothel ausgekleidet war und eine Reihe von Befunden in ihrer Wand bot, welche mir von besonderem Interesse zu sein scheinen. Schon ziemlich weitweg von dieser Cyste fieng die Submucosa an sich sichtbar zu verändern: an der Stelle, wo dann die Cyste folgte, trat eine intensivere Färbung hervor, ein Unregelmässig- und Undeutlichwerden der Bindegewebsfasern und eine Verminderung der Zahl der zelligen Elemente im Bindegewebe. Bald aber wurde die in dieser Weise veränderte Submucosa, während sie ihre intensivere Färbung beibehielt, wieder reich an zelligen Elementen, d. h. sie zeigte einen Ueberfluss an Zellkernen, während es nicht möglich war, die Zellgrenzen selbst zu sehen. Doch konnte man sagen, dass die meisten Kerne Lymphocyten und Zellen des Bindegewebes angehörten, während nur einzelne auf grössere Zellen oder Riesenzellen zu beziehen waren. In der Mitte der so veränderten und an einen Lymphfollikel erinnernden Stelle der Submucosa traten dann in den folgenden Schnitten Lücken auf, in denen nur zerstreute Kerne zu sehen waren. Bei stärkerer Vergrösserung erwiesen sich diese Kerne als zugehörig zu Zellen mit sehr undeutlichen Grenzen und körnigem Protoplasma, welche meiner Meinung nach identisch waren mit den grossen blasigen Zellen in den oben beschriebenen Fällen und zwischen sich hier und da vielkernige Riesenzellen erkennen liessen. In den weiteren Schnitten wurden die Zwischenräume zwischen den Lücken allmählich immer dünner, bis sie ganz verschwanden und dann ein einziger grosser Hohlraum erschien, umgeben von einem breiten Gürtel zelliger Elemente, welche theils Leukocyten, theils Bindegewebszellen, theils aber grosse Zellen und Riesenzellen waren. Der Inhalt des Hohlraumes erwies sich als feinkörnig, ungleichmässig gefärbt und schloss hier und da intensiv gefärbte Kerne ein, die den oben beschriebenen grossen Zellen angehörten. Im Inhalte der Cyste konnte man hier auch reichliche Krystallnadeln bemerken, welche offenbar Fettkrystalle waren.

Auch Fall 10, in welchem nur isolierte in der Submucosa liegende Cysten constatiert wurden, ist bemerkenswerth. Die kleinere, für das blosse Auge kann als weissliche oder gelbliche Punkte wahrnehmbaren Cysten erwiesen sich unter dem Mikroskope in den Serienschnitten als kugelförmig, waren in der Regel innen mit Endothel ausgekleidet, und von circular um den Hohlraum angeordneten Bindegewebsfasern umgrenzt. Als Inhalt dieser Cysten trat eine mehr oder weniger homogene Substanz auf, welche einer colloiden Masse am ähnlichsten war und entweder keine Spur von

zelligen Elementen oder nur eine unbedeutende Anzahl derselben erkennen liess. Die umliegende Submucosa bot nichts besonders dar. Eine Cyste, die in den untersuchten Schnittserien angetroffen wurde, entbehrte wieder des Endothels und zeigte wieder besondere Verhältnisse. Auch hier konnte schon lange vor dem Auftreten der Cysten in der Submucosa ein kleiner runder Fleck bemerkt werden, welcher ohne deutliche Grenze ganz allmähig in die umliegende Submucosa übergieng. In ihm fanden sich keine Kerne mehr, dagegen zeigte sich eine Verquellung und unregelmässige Lagerung der Bindegewebsfasern. Es machte den Eindruck eines localen Oedems. Durch eine Einschmelzung dieses verquollenen Bindegewebes entstand dann der Hohlraum, um den sich die benachbarten Bindegewebsfasern concentrisch anordneten. An einer umschriebenen Stelle war die Wand des Hohlraumes in ein maschiges Netzwerk verwandelt, welches mit runden, den oben beschriebenen grossen blasigen Zellen ähnlichen Zellen angefüllt war, und auch Riesenzellen enthielt, welche zum Theile gleich den sie umschliessenden Bindegewebsfasern degenerativen Veränderungen — fettiger und wahrscheinlich auch colloider Metamorphose — anheim gefallen waren. Auf den Serienschnitten konnte man deutlich sehen, wie sich die Maschen des Netzwerkes gegen den Hohlraum öffneten und die in eine körnige Masse verwandelten Zellen sich dem Inhalte des Hohlraumes beimischten.

Fall 16, in welchem sich makroskopisch im Jejunum zahlreiche bis erbsengrosse submucöse gelbe Herde fanden, fiel bei der mikroskopischen Untersuchung schon bei schwacher Vergrösserung auf durch den Reichthum der Submucosa an Zellen. Die Untersuchung bei stärkerer Vergrösserung stellte fest, dass in der ganzen Submucosa einerseits Häufchen von Leukocyten lagerten, andererseits zwischen den Bindegewebsfasern Reihen von grösseren Zellen lagen. Diese letzteren Zellen traten zu zwei bis drei und mehr hintereinander in einer Reihe auf, so dass die Breite einer Bindegewebspalte überall der Breite einer solchen Zelle entsprach. Dabei wurde der Verlauf der Bindegewebsfasern durch die Zellanhäufungen zwischen ihnen nicht wesentlich alteriert. Die Submucosa erschien nur dicker. Die genannten Zellen selbst waren von verschiedener Grösse, waren blass und besaßen einen gut färbbaren, ziemlich grossen Kern. Unter ihnen fanden sich hier und da grosse Riesenzellen mit zwei, drei und mehr Kernen. Die Zellen erinnerten durchaus an die oben aus dem Cysteninhalte beschriebenen grossen blasigen Zellen und waren meiner Meinung nach mit denselben identisch. Die Cysten waren meist von der gewöhnlichen Beschaffen-

heit, d. h. sie waren scharf begrenzt und besaßen eine Endothel-  
auskleidung. Jedoch gelang es auch hier bei der Untersuchung  
verschiedener Stellen des Darmes und besonders der kleinen Cysten  
auf Hohlräume zu stossen, die ein ganz anderes Verhalten zeigten.  
Hier fingen die Fasern der Submucosa an, ihre regelmässige  
Lagerung zu verlieren, verflochten sich in den verschiedensten  
Richtungen und bildeten ein grobmaschiges Netz, dessen Maschen-  
räume entweder von einer feinkörnigen Masse oder von den  
erwähnten grossen Zellen erfüllt wurden, welche sich in ver-  
schiedenen Stadien regressiver Metamorphosen befanden. Meistens  
zeigten sich in ihrem körnigen Protoplasma Vacuolen; bisweilen  
war nur eine einzige grosse Vacuole vorhanden, die fast die ganze  
Zelle erfüllte und den Kern nach aussen hängte. Allmählich wurden  
dann die Maschenräume des Netzwerkes immer weiter, bis aus  
denselben endlich makroskopisch sichtbare Cysten wurden.

Der Fall 15, welcher nur einen linsengrossen Herd in der  
Submucosa des Jejunums aufwies, war dadurch ausgezeichnet, dass  
in den ersten Schnitten des Herdes viele in einer Reihe nebenein-  
ander liegende Hohlräume zu sehen waren, während später nur ein  
einziger, innen mit Endothel ausgekleideter Hohlraum erschien.  
Augenscheinlich hatte hier das Schwinden der Scheidewände zur  
Bildung einer uniloculären Cyste geführt. Sehr gross war in  
diesem Falle die Zahl der grossen blasigen Zellen in den Hohl-  
räumen. Unter ihnen fanden sich auch Riesenzellen; auch hier er-  
schienen die Zellen entweder vacuolisiert oder fettig degeneriert.

Was das *Mesenterium* betrifft, so war durchwegs der gleiche  
Befund zu erheben. In allen von uns untersuchten Fällen zeigte  
sich eine *schwierige Atrophie der Mesenterialdrüsen*, vielenorts eine  
*Obliteration der Lymphgefässe* des Mesenteriums. In dieser Bezieh-  
ung waren die Veränderungen in den beiden Fällen 8 und 16, in  
welchen sich eine grosse Menge von grösseren submucösen Cysten  
am ganzen Jejunum vorfanden, ganz besonders stark ausgesprochen.

Ueberblickt man die von mir erhobenen histologischen Details  
der Cystenbildungen im Darne, so waren diese offenbar zweierlei  
Art, einerseits Ausdehnungen eigentlicher Lymphgefässe, anderer-  
seits, wie die in den Fällen 8, 10 und 16 beschriebenen endothel-  
losen Cysten, Hohlraumbildungen, welche mit einer Gewebsein-  
schmelzung oder mit einer Ausdehnung von Lymphspalten in  
genetischem Zusammenhange standen.

In Bezug auf die Hohlraumbildungen letzterer Genese finden  
sich vielfache Analogien in der Literatur hinterlegt.

Schon im Jahre 1874 sagt *v. Winiewarter* in seiner Abhandlung

„Ein Fall von angeborener Makroglossie, combinirt mit Hygroma cysticum colli congenitum“ (Langenbeck. Arch. f. kl. Chir., B. XVI, 1874, p. 653), indem er sich die Frage vorlegt: Wie kommen die Hohlräume in der Zunge zu Stande, und haben wir ein Recht, die Makroglossie als besondere Form von Lymphangiom aufzufassen? — „dass im Allgemeinen die Neubildung der Lymphgefässe ein nebensächlicher Befund sei“. „Die Mehrzahl der Hohlräume entsteht auf eine complicierte Weise, deren Beobachtung auf die eigentliche Genese des ganzen pathologischen Processes zu führen geeignet ist. Untersucht man nämlich Stellen, welche anscheinend normal sind — bei stärkeren Vergrösserungen, so bemerkt man Vorgänge von Zelltheilung im Bindegewebe. Dieselbe beginnt damit, dass sich einzelne Bindegewebszellen vergrössern und *rundlich* werden. Ihre Kerne vermehren sich, alsbald findet man zahlreiche Theilungsformen der Zellen, und endlich sieht man Gruppen *von drei bis vier ziemlich grossen, rundlichen, einen verhältnismässig grossen Kern mit deutlichem Kernkörperchen einschliessenden Zellen, die zwischen den Fibrillen des Bindegewebes liegen* und aus den Bindegewebszellen hervorgegangen sind.“ Während an einer Stelle dieser Process schliesslich zur Vermehrung des Bindegewebes führt, entwickelt sich an anderen Stellen aus der anfänglichen Zellwucherung ein ganz verschiedenes Bild. „Die runden, zwischen den Bindegewebsbündeln liegenden Zellen treten nach und nach zu einzelnen Haufen zusammen, die sich Anfangs noch parallel der Faserrichtung in länglichen Formen anordnen, aber nach und nach zu runden, von den auseinandergedrängten Bindegewebsbündeln kapselartig eingeschlossenen Körpern werden. Sie bestehen ganz und gar aus dicht gedrängten lymphoiden Zellen, zwischen denen spärliche Fasern zurückgeblieben sind. In weiteren Entwicklungsstufen bekommt das Ganze immer mehr das Aussehen eines kleinen Lymphfollikels.“ Dieser Lymphfollikel nimmt dank einer ganzen Reihe weiterer Veränderungen allmählich das Aussehen eines mehr oder weniger vollkommenen Lymphknotens an, zu dessen Bildung es aber nicht immer kommt. „An vielen Stellen tritt bereits viel früher eine rückgängige Metamorphose ein. Es beginnt nämlich in dem Zellenconglomerate selbst und zwar immer in der Mitte ein moleculärer Zerfall, der zur Bildung eines central gelegenen, von Zellen umgebenen Hohlraumes führt. Der Hohlraum ist gefüllt mit seröser Flüssigkeit, in welcher die moleculären Zellreste als feinkörnige Fragmente enthalten sind. Wie der Zerfall gegen die Peripherie zu weiter greift, vergrössert sich der Hohlraum und wird endlich zu einer rundlichen, von dem kapselartig verdickten,

gewöhnlich auch noch von Zellen durchsetzten Bindegewebe begrenzten kleinen Cyste mit serösem Inhalt.“ Aber auch der oben erwähnte, völlig entwickelte Lymphfollikel ist nur ein temporäres Gebilde und verwandelt sich zum Schluss gleichfalls in einen Hohlraum. Wenn ich nun an die endothellosen Cysten unserer Fälle 8 und 10 erinnere, so kann ich nicht umhin, auf die grosse Aehnlichkeit derselben mit den von *Winiwarter* beschriebenen Hohlräumen in der Zunge hinzuweisen.

*Werth* sagt in seiner Mittheilung „Exstirpation einer Cyste des Mesenterium ilei. Genesung“. (Arch. f. Gynäkologie, XIX. B., 1882, p. 321) bei Beschreibung der Wand der Cyste: „in Lücken und Spalträumen, welche zuweilen schon für das blosser Auge sichtbar sind, finden sich überall angehäuften rundliche und polygonal begrenzte Zellen von wechselnder, der Mehrzahl nach ansehnlicher Grösse. Allen ist gemeinsam ein verhältnismässig *kleiner rundlicher Kern*. Die Minderzahl führt ein stark gekörntes, in einzelnen Zellen gelb gefärbtes Protoplasma, in der Mehrzahl ist dasselbe mehr oder minder ersetzt durch Fett, welches theils in kleinsten Körnchen, vielfach in grösseren Tropfen vorhanden ist und in einer nicht geringen Zahl den Zelleib vollkommen erfüllt“. Weiter sagt der Autor: „ebenso einfach erklärt sich der Fettgehalt der Zellen, welche die Bindegewebszüge *der Cystenwand erfüllen, ursprünglicher Lymphkörperchen, die nach Möglichkeit sich die Fettmoleküle des zuströmenden Chylus* aneignend, jetzt Mastzellen in des Wortes eigenster Bedeutung heissen können“.

In der Arbeit von *Ledderhose* „Ueber traumatische Lymphcysten des Unterschenkels“ (Virch. Arch., B. 137, p. 197, 1894), findet sich eine Beschreibung der Histogenese der Cysten, welche bezüglich der endothellosen Cysten der in meinen Fällen 8, 10 und 16 gegebenen, in vielem fast gleich kommt. So sagt zum Beispiel der Autor auf Seite 199, indem er die Wand der Cyste beschreibt unter Anderem: „Neben den Blutgefässen sind reichlich runde, sehr dünnwandige oder auch wandungslose, mit grossen Zellen angefüllte Räume vorhanden, offenbar Lymphgefässe, bzw. Lymphräume mit gewucherten Endothelien. Auch da, wo die einzelnen Fettzellen aufeinander stossen, treten grosse, ovale, blasse Kerne mit Kernkörperchen auf, zuweilen lässt sich auch der Contour eines blossen Zelleibes um dieselben erkennen“ und weiter „wir finden hier ein eigenthümlich maschiges Gewebe; theils noch deutlich faserige, meist aber homogene Bindegewebsbalken lassen sehr zahlreiche verschieden grosse, im Allgemeinen jedoch kleine Spalten und Räume zwischen sich, welche zum Theil mit grossen Zellen, zum Theil

mit Zellresten angefüllt, zum Theil leer sind. Die letzteren sind besonders nahe der Cystenwand anzutreffen. Auf den ersten Blick erinnert die Structur des Gewebes an Fettgewebe“. Bei Besprechung seines 5. Falles sagt der Autor: „die Höhle hat keine scharfe Wandbegrenzung, überall zeigt sich in Zerfall begriffenes Gewebe; diese Degeneration reicht mehr oder weniger weit in die Wandsubstanz hinein. Die nach dem Lumen zu bereits abgelösten Massen bestehen aus Detritus, Fetttröpfchen, Fettklumpen, grossen einkernigen und vielkernigen Riesenzellen, die in verschieden reichlicher Weise mit Fetttröpfchen angefüllt sind“ (p. 215).

Ebenso scheint uns *Hochenegg* über analoge Verhältnisse zu berichten in seiner Mittheilung „Ueber cystische Mesenterialtumoren“ (Wien. klin. Rundschau, Nr. 6, 1895). Bei Beschreibung der Cystenwand sagt der Autor: „dieselbe besteht aus einer mehrschichtigen Lage epitheliöider Zellen; nach aussen gehen diese allmählich in die Bindegewebszellen über; nach innen begrenzen sie sich mit grossen flachen Zellen mit eben solchem nicht prominierenden, ziemlich intensiv sich färbenden Kern. Die Breite dieses epitheliöiden oberflächlichen Antheils ist eine sehr wechselnde, sie schwankt von 1 bis 6 Zelllagen, soweit sich ungefähr eine Unterscheidung der Abgrenzungen gegen die unveränderten Bindegewebszellen machen lässt. Auffallend sind in allen Schichten der Wand in grosser Zahl sich vorfindende im Schnitt lanzettförmige, mit epitheliöiden Zellen ausgekleidete kleine Spalträume. Sie sind meist leer, vereinzelt mit rothen Blutkörperchen gefüllt und haben ein biconvexes, scharf contouriertes, mit spitzen Winkeln abschliessendes Lumen. Die epitheliöiden Zellen sind theils *sehr grosse einkernige*, *theils ziemlich unförmige vielkernige Zellen*; immer erscheint der das Lumen begrenzende Contour scharf, wie abgeschnitten. Manchmal wird die ganze eine Wand des Spaltraumes von einer Riesenzelle gebildet: stehen mehrere Zellen nebeneinander, so bildet ihr innerer Contour eine ununterbrochene Linie, auch wenn sich die Kerne untereinander in Bezug auf Lagerung und Grösse ganz unregelmässig verhalten.“

*Pagenstecher* in Wiesbaden erwähnt in seiner Mittheilung „Zwei Fälle von Cystenbildung im Mesenterium“ (Berl. klin. Wochenschrift Nr. 42, 1895, p. 911), bei Beschreibung der Cystenwand eines seiner Fälle gleichfalls derartige Zellen: „In reticulärem Gewebe, das ebenfalls stellenweise hyaline Degeneration aufweist, liegen zwischen Rundzellen massenhaft epitheliöide, mehrkernige und zahlreiche Riesenzellen (p. 913).

*Narath* bespricht in seiner Mittheilung „Ueber retroperitoneale

Lymphcysten (Arch. f. kl. Chir., 1895, B. 50, p. 784) gleichfalls die Zellen der Cystenwand. Ich führe hier die Beschreibung seines 2. Falles an, welcher ein 22jähriges Mädchen betrifft: Die Wand bestand aus fibrillärem Bindegewebe. „Nach aussen gegen die freie Oberfläche zu findet man dasselbe in groben Bündeln angeordnet, concentrisch geschichtet, parallel zur Oberfläche und zellarm. Je weiter man nach innen kommt, desto feiner und zugleich dichter wird dasselbe, während die Zellen an Zahl zunehmen. Mit der Zunahme der Zellen ändert sich auch deren Beschaffenheit. Während die äusseren den gewöhnlichen Typus der Bindegewebszellen haben, nehmen sie nach innen zu eine plumpere Form an, werden protoplasmareicher und führen einen grösseren Kern. Ganz nach innen kann man stellenweise fast kein faseriges Gewebe mehr erkennen. Diese Zellen, die in sehr verschiedener Dicke die Cystenwand bekleiden, haben endothelialen Charakter, treten in wechselnder Mächtigkeit auf und sind nach aussen zu nicht scharf als eigene Schichte begrenzt.“ Der allgemeine Charakter der Veränderungen weist nach Meinung des Autors auf Granulationsgewebe hin. Weiter bespricht der Autor den Inhalt der Cysten, welcher in folgendem bestand: 1) Cholestearin. 2) Feinste Fetttröpfchen in grosser Menge. 3) Körniger Detritus in Form von feinsten, rundlichen Körnchen. 4) „Lymphzellen“ in verschiedenen Grössen in reichlicher Zahl. Sie sind maulbeerartig, entweder isoliert oder aneinander klebend. Ihr Protoplasma ist durchsetzt von feinsten Fetttröpfchen, die den Kern vollständig unsichtbar machen. An Deckglaspräparaten lassen sie sich schön demonstrieren. Sie haben ein, zwei oder mehrere Kerne. 5) Endothelioide Zellen mit grossem Kerne, der sich leicht färben lässt. Diese Gruppe von Zellen entstammt der innersten Schichte der Cystenwand und dürfte bei der Operation abgetheilt worden sein. Sie kommen theils einzeln, theils in kleinen Schollen angehäuft vor.“

Ebenso beschreibt *Tölger* in seiner Arbeit „Ueber einen Fall von Lymphcysten innerhalb des Ligamentum hepatogastricum. Beitrag zur Aetiologie und Histogenese der mesenterialen Lymphcysten“ (Virch. Arch., Bd. 139, p. 288, 1895) die bei der Bildung der Cysten beteiligten Zellen, welche er für Endothelzellen hält. „Machen diese Elemente in den kleineren Lymphcanälchen den einzigen und alleinigen Inhaltsbestandtheil aus, so ändert sich dieses Verhalten sichtlich in den grösseren. Wohl finden wir hier noch einen deutlichen, wenn auch nicht immer continuirlichen Endothelbelag der Wandung und auch innerhalb des Lumens hier und da ganz gleichwerthige Zellformen, der Hauptinhalt dieser grösseren



Hohlräume besteht jedoch *aus wesentlich grösseren mehr rundlichen oder völlig runden Zellen, deren Protoplasma theils hyalin, theils feinkörnig granuliert und offenbar in fettiger Entartung begriffen erscheint.* Der Kerngehalt dieser grossen Zellen ist in der Regel vermehrt. Die kleineren Elemente enthalten 2, die grösseren bis zu 12, meist noch deutlich färbbare und gut kenntliche, bläschenförmige Kerne.“  
 „Zwischen diesen Riesenzellen und den schmalen Endothelien finden sich nun alle möglichen Uebergangsstufen in Form von mehr mastzellen ähnlichen oder gewellten oder kleineren rundlichen zelligen Elementen, so dass man die beschriebenen grossen Zellformen als gewucherte hyperplastische Endothelien (endotheliale Riesenzellen) bezeichnen muss.“

Es scheint mir kaum einem Zweifel zu unterliegen, dass in den von mir beschriebenen Fällen von Cysten im Darme und in den aus der Literatur entlehnten Fällen von Lymphcystenbildung ein und dieselbe Art von Zellen in den Cysten vorhanden war. Als was können nun diese eigenthümlichen grossen blassen Zellen aufgefasst werden? Ich sah in meinen Präparaten niemals den Uebergang dieser Zellen in fixe Bindegewebszellen und sah auch nicht Uebergangsstufen zwischen diesen Zellen und dem Endothel der eigentlichen Lymphgefässe. Ich konnte nur constatieren, dass zwischen den kleineren Zellformen, welche ich zum Beispiel in den Fällen reiner Erweiterung der Lymphgefässe (Fall 7 und 24) sah und den ungemein grossen mehrkernigen Riesenzellen zweifellos Uebergangsformen vorkamen und dass die Zellen in den Cysten meiner Fälle alle eines und desselben Typus waren. Ich kann mich hier nicht mit Bestimmtheit über die Natur der Zellen aussprechen, *halte es aber für wahrscheinlich, dass dieselben zu den Leukocyten zu rechnen sind,* deren Neubildung, nach den Versuchen von *Hofmeister* zu urtheilen, fort und fort in der ganzen Mucosa und Submucosa des Darmes stattfindet. *Hofmeister* sagt in seiner Abhandlung „Untersuchungen über Resorption und Assimilation der Nährstoffe (Arch. f. exper. Pathol. und Pharmakologie, 1885) auf Seite 293: „Ich glaube nicht zu weit zu gehen, wenn ich *die Neubildung von Lymphzellen,* wie sie in der Darmschleimhaut so reichlich erfolgt, als den morphologischen Ausdruck der zu Grunde liegenden chemischen Assimilationsvorgänge bezeichne“, und weiter: „Das bindegewebige Gerüst der Darmschleimhaut stellt vom Magen bis zur Neocoeclklappe herab eine einzige grosse schlauchförmige Lymphdrüse dar, in welche die Darmdrüsen eingesenkt sind.“ „Es drängt also alles zu der Annahme, dass in der Darmschleimhaut die Lymphzellenbildung auch extrafolliculär in grösserem

Maasse erfolgen kann, und fortgesetzte Untersuchungen haben mich überzeugt, dass es sich in der That so verhält“ (p. 313). Weiter auf Seite 316: „Ich kann daher aus meinen Beobachtungen den Schluss ziehen, dass das so ausgebreitete adenoïde Gewebe der Darmschleimhaut eine Bildungsstätte der Lymphzellen darstellt, wie sie in gleicher Ausdehnung sonst nirgends im Körper angetroffen wird.“

Ferner findet sich bei *Heidenhain* („Beiträge zur Histologie und Physiologie der Dünndarmschleimhaut.“ (Arch. f. d. ges. Physiologie, XLIII, Suppl.-B. 1888) eine Beschreibung von, wie sie der Autor nennt, sesshaften Zellen und Phagocyten in der Mucosa des Darmes, welche er zu den Leukocyten zählt. Seine Beschreibung und die beifolgenden Abbildungen der Zellen weisen eine überraschende Aehnlichkeit mit den von mir gefundenen Zellen auf. So sagt der Autor auf Seite 41: „Es scheint nun kein Zweifel, dass sich jene riesigen Zellen (Phagocyten) aus den gewöhnlichen Lymphoïdgebilden entwickeln, wenn man die allmählichen Uebergänge in Fig. XXII auf Tafel III von 1—6 oder von 7—16 betrachtet.“

Zu Gunsten der Abstammung der von mir erwähnten Zellen von den Leukocyten spricht auch die in letzter Zeit erschienene umfangreiche Arbeit von *Saxer*: „Ueber die Entwicklung und den Bau der normalen Lymphdrüsen und die Entstehung der rothen und weissen Blutkörperchen“ (Aus dem pathologischen Institut zu Marburg, 1896). Die beigelegten Abbildungen der sogen. Wanderzellen und ihres Ueberganges in Riesenzellen zeigen gleichfalls eine sehr grosse Aehnlichkeit mit meinen Zellen. Der Autor sagt (p. 520), dass diese Wanderzellen völlig verschieden sind von den Bindegewebelementen. Auch eine Umwandlung von Endothelzellen (Gefässwandzellen) in Wanderzellen ist im Laufe der späteren Entwicklung nicht nachweisbar. An diesen Wanderzellen lassen sich verschiedene Entwicklungsreihen nachweisen: 1) Umwandlung in vielkernige Riesenzellen und zwar auf dem Wege der directen Theilung oder auf dem Wege der (pluripolaren) Mitose. Die Riesenzellen können sehr wahrscheinlich zu jeder Zeit durch Abschnürung wieder einkernige Zellen bilden, welche die Bedeutung von indifferenten Wanderzellen besitzen. 2) Primäre Wanderzellen, ebenso wie die einkernigen aus Riesenzellen hervorgegangenen Elemente, gehen durch fortgesetzte mitotische Theilung in Zellen mit einfachem Kern und spärlichem Protoplasma von verschiedener Grösse über (Uebergangszellen 1., 2. und 3. Ordnung). Auch *diese Zellen sind in gewissen Stadien locomotionsfähig und bilden bei der Wanderung im Gewebe Formen, welche ganz denen der späteren*

*wandernden Leukocyten entsprechen. Eine fortdauernde Bildung von Leukocyten findet auch im entwickelten Organismus aus präexistierenden Wanderzellen im adenoïden Gewebe im weitesten Sinne und im Knochenmark statt.*“ Weiter sagt der Autor, dass die verschiedenen Formen der Leukocyten demnach einheitlicher Herkunft sind und ineinander übergehen können. „Ein Theil derselben hat auch im entwickelten Organismus die Fähigkeit, rothe Blutkörperchen zu bilden (Markzellen), andere können die *Umwandlung in vielkernige und grosskernige Riesensellen durchmachen. Die Leukocyten-Riesensellen sind nicht als functionslos oder als degeneriert, sondern als Ruhe- oder Dauerformen zu betrachten, aus welchen wahrscheinlich wieder jeder Zeit Leukocyten hervorgehen können.*“

Für mich ist aus dem Gesagten vor allem wichtig, dass der Autor die Möglichkeit eines Ueberganges der Bindegewebszellen und Endothelien in Wanderzellen bestreitet, und ferner, dass er die Möglichkeit der Vermehrung der Leukocyten durch Theilung und die Bildung von Riesenzellen aus ihnen in einem bereits vollkommen entwickelten Organismus zugibt. *Auf Grund der vorgebrachten Auseinandersetzungen scheint mir aber die Annahme nicht ungerechtfertigt, dass die in den Chyluscysten meiner Fälle gefundenen Zellen nichts anderes als Leukocyten und ihre Derivate waren.*

Indem ich die von mir beschriebenen Darmcysten als Chyluscysten bezeichne, verstehe ich unter dieser Bezeichnung nach dem Gesagten nicht nur einfache Erweiterungen präexistierender chylusführender Lymphgefäße, sondern auch mit Chylus erfüllte, endothellose aus Gewebseinschmelzung oder aus Ausdehnung von Lymphspalten entstandene Hohlräume in der Mucosa und Submucosa des Darmes. *Ich stelle mir also vor, dass solche Chyluscysten einerseits durch Stauung des Chylus in Chylusgefäßen und andererseits durch eine Art lymphatischen resp. chylösen Oedems in der Darmwand hervorgerufen werden können.*

Da die Chyluscysten meist zu mehreren in Gruppen in der Mucosa und Submucosa des Darmes vorkommen, so besitzen sie oft den Charakter eines schwammigen Gewebes und können dann die Veranlassung zur Verwechslung mit Chylangiomen, d. h. Neubildungen von Chylusgefäßen geben. Unter dieser Bezeichnung sind sie auch von *Kruse* (l. c.) und vor ihm von *Przewoski* beschrieben worden, welcher letzterer übrigens auch die einfachen Chyluscysten und die reinen Chylangiectasien zu den Chylangiomen rechnet, indem er sie als Chylangiome simplex, Chylangioma cavernosum und Chylangioma cysticum unterscheidet. Auf Grund der

Untersuchung meiner mikroskopischer Präparate erscheint mir diese Bezeichnung unzutreffend, auch sind die Argumente, welche die genannten Autoren zu Gunsten der Diagnose einer Neubildung ins Feld führen, nicht überzeugend. *Przewoski* sagt bei Besprechung des Chylangioma simplex: „Aus dem Gesagten geht hervor, dass man eigentlich die genannten Veränderungen nicht zu den Geschwülsten zu zählen brauchte — es sind dies einfache Lymphektasieen — und dass man sie ohne Zweifel mit dieser Bezeichnung benennen müsste, wenn es nicht Uebergangsformen zwischen ihnen und cavernösen Lymphangiomen geben würde. In Beziehung zu diesen letzteren muss man die beschriebene einfache Form als Chylangioma simplex, teleangiectaticum, varicosum mucosae et submucosae bezeichnen (p. 48—49).“ Indem sich jedoch der Autor die Frage vorlegt, wie sich die Chylangiome der Mucosa und Submucosa des Dünndarmes entwickeln, bemerkt er folgendes: „Die varicösen Formen verdanken wahrscheinlich ihre Entstehung nur der starken Erweiterung der *alten Lymphgefäße*“ (p. 53). Mir, der ich als einziges Kriterium für die Stellung der Diagnose auf Chylangiom, nur die Anwesenheit neugebildeter Lymphgefäße gelten lassen kann, erscheint nach den letzten Worten des Autors sein Ausspruch hinfällig. Weiter, die Entwicklungsweise der cavernösen Formen besprechend, hält der Autor dieselbe für noch räthselhafter. „In Anbetracht der ungeheuren Menge von Lymphräumen auf einem verhältnismässig kleinen Raum, könnte man auf die *Vermuthung* einer Neubildung derselben kommen. Allein es ist mir nicht gelungen, fährt der Autor fort, auch nur den kleinsten Beweis zu Gunsten einer derartigen Entstehungsweise zu bemerken.“ (p. 53.) Was nun die cystischen Chylangiome anbetrifft, so identificiert sie der Autor mit den beschriebenen Chyluscysten des Mesenteriums und lässt die Möglichkeit ihrer *Entstehung* aus cavernösen Formen oder aus Solitärfollikeln gelten. Aus allem diesem ersieht man, dass *Przewoski* für die Auffassung der von mir zu den Chyluscysten gezählten Gebilde als Lymphangiome eigentlich keinen zwingenden Grund hat; ja eine Form, das Chylangioma simplex, erklärt der Autor sogar selbst für eine einfache Chylangiektasie.

Eine derartige Verwechslung findet sich überhaupt in der Literatur nicht selten. So führt zum Beispiel *Wegner* („Ueber Lymphangiome“. Arch. f. klin. Chirurgie, B. 20, p. 641, 1877) einen Fall von Makroglossie an, welche er für eine einfache Lymphangiektasie hält, dessenungeachtet aber als Lymphangioma simplex bezeichnet. Ebenso beschreibt *Engel-Reimers* unter der Bezeichnung

Lymphangiom des Magens (Arch. f. klin. Chir., B. 23, p. 632, 1879) eine einfache Lymphangiektasie. Er sagt: „Fragt man nach der Entstehung dieser Geschwulst, so kann es bei dem Mangel aller Proliferationserscheinungen in der Peripherie nicht zweifelhaft sein, dass es sich hier um kein eigentliches Neoplasma, sondern einfach um eine pathologische Erweiterung präexistierender Lymphbahnen durch Verschluss grösserer abführenden Stämme handelt.“ Endlich finden wir bei *Lauenstein* („Ueber einen Fall von Mesenterialcyste.“ Inauguraldissert. München 1893) die Bemerkung: „Nach Entstehung und Inhalt rechnen wir unsere Cyste zu den Retentionscysten und nennen sie ein hämatocystisches Lymphangiom des Mesenteriums.“ In der bereits citierten Arbeit von *Kruse* (l. c.) findet sich nur an einer Stelle ein Hinweis auf den Unterschied der von ihm beobachteten Gebilde, welche er Chylangiome nennt, „von den häufiger beschriebenen, durch Stauung hervorgerufenen Lymphektasien, da diese die Hauptstämme oder in der Serosa verlaufende kleinere Aeste zu betreffen pflegen, während es sich hier um multiple isolierte, selbstständige Bildungen in den tieferen Schichten handelt (p. 493).“ Die ausgesprochene Ueberzeugung des Autors, dass die Ektasien der Lymphgefässe hauptsächlich den subserösen Gefässen und den Hauptstämmen eigen ist, ist ohne Zweifel unrichtig; darauf weisen alle meine Fälle, namentlich aber die Fälle 7 und 24 hin, in denen bei reiner Lymphangiektasie ausschliesslich die Lymphgefässe der Submucosa erweitert waren, und nirgends eine Erweiterung der subserösen Gefässe sich constatieren liess.

Was nun die *Aetiologie der beschriebenen Chyluscysten* betrifft, so bietet die Deutung derselben nicht geringe Schwierigkeiten. Ich habe bereits oben bei dem Literaturüberblick angeführt, dass einige ältere Autoren (*Stannius, Peters*) derartige Erscheinungen von Chylusretention auf *Blutstauung* im Venensystem zurückführten. *Unna* (Lehrbuch der speciell. patholog. Anatomie von *Orth*, Ergänzungsband II. Theil, Hautkrankheiten, 1894, p. 926) legt in seiner umfangreichen Abhandlung über Lymphangiome der Haut diesem Momente eine sehr grosse, wenn nicht die Hauptbedeutung für die Entstehung von Lymphangiektasien und Lymphangiomen bei. „Jede Lymphangiektasie“, sagt er, „setzt mithin ein doppeltes Hindernis voraus, auf der venösen und auf der lymphatischen Bahn, jedes Lymphangiom ausserdem noch drittens eine abnorme Proliferationsfähigkeit der Endo- und Perithelien (p. 932). Ich kann natürlich das Moment der Blutstauung für die Aetiologie meiner Chyluscysten nicht ausschliessen, wenigstens nicht für jene Fälle, in welchen die pathologisch-anatomische Untersuchung universelle

Venostase ergeben hatte; auch wurde in mehreren Fällen durch die mikroskopische Untersuchung eine zuweilen sogar recht beträchtliche Erweiterung der mit Blut gefüllten Venen in der Submucosa des Darmes dargethan; in einem Fall wurde sogar eine varicöse Venenerweiterung in der Submucosa durch den ganzen Darm beobachtet. Dennoch aber glaube ich, dass bei der Entstehung der Chyluscysten noch *andere Momente* wirksam waren: dieselben bestanden aller Wahrscheinlichkeit nach hauptsächlich in der *schwierigen Atrophie der Mesenterialdrüsen* und der sehr häufig beobachteten *Obliteration der Chylusgefässe* im Mesenterium. Obgleich schon in der Dissertation von *Zacharow*: „Zur Frage der Veränderungen der Lymphdrüsen im Greisenalter“ (St. Petersburg, Inaug.-Dissert., 1891, russ.) dargethan ist, dass die schwierige Atrophie die häufigste Form des Schwundes der Lymphdrüsen im Greisenalter darstellt (p. 52), eine Angabe, die ich vollinhaltlich bestätigen kann, so kann ich doch nicht umhin zu bemerken, dass gerade in meinen Fällen 8 und 16, welche die grösste Zahl von Chyluscysten im Darne aufwiesen, die Mesenterialdrüsen ganz besonders stark von der Atrophie befallen waren. Auch waren hier sehr zahlreiche Lymphgefässe des Mesenteriums obliteriert.

Die Blutstauung und die Behinderung des Abflusses des Chylus durch die mesenterialen Lymphgefässe und Lymphdrüsen reichen aber auch zusammengenommen doch noch immer nicht aus, um die Chyluscystenbildungen im Darne, wie sie von mir beschrieben wurden, vollständig zu erklären und zwar aus folgenden Gründen: *erstens* weil — wenn auch zeitweilig eine Retention des Chylus aufgetreten sein sollte, dieselbe doch jedenfalls durch die massenhaften Anastomosen, an denen das Lymphgefässsystem so reich ist, hätte compensiert werden können, *weitens* weil für den Fall, dass die Ursachen der Retention nur ausserhalb des Darmes gelegen war, eine gewisse Reihenfolge in Bezug auf die Entwicklung der Chyluscysten hätte existieren müssen: entweder hätten sich zuerst die Gefässe der Mucosa und dann die der Submucosa und Subserosa erweitern müssen oder umgekehrt. Eine solche Reihenfolge zu beobachten gelang mir aber nicht. Das eine Mal traf ich ausschliesslich die submucösen Gefässe erweitert an, das andere Mal nur die der Mucosa. Die subserösen Gefässe fand ich niemals in ausgedehntem Zustande, was, wie man weiss, aber fast stets der Fall ist, wenn die Ursache der Chylusstauung ausserhalb des Darmes liegt. Das beweist z. B. der Fall *Löschner's* (l. c.). Ausserdem habe ich auch selbst während meiner Anwesenheit im pathologisch-anatomischen Institute des Herrn Prof. *Chiari* in Prag einen Fall

gesehen, in welchem die Ursache für eine hochgradige Chylusstauung in Form eines Neoplasmas ausserhalb des Darmes festgestellt wurde, und gleichfalls die subserösen Lymphgefässe besonders erweitert gefunden wurden. *Es muss also angenommen werden, dass nebst der mechanischen Behinderung des Abflusses des Chylus noch besondere örtliche bis jetzt aber unbekannte Momente mitspielen müssen, damit sich Chyluscysten entwickeln.* Diese örtliche Disposition muss nach den bisherigen Erfahrungen am meisten im Jejunum entwickelt sein.

Ich halte es für meine angenehme Pflicht, an dieser Stelle Herrn Prof. *Chiari* für die stetige Unterstützung bei der Bearbeitung des Themas meinen aufrichtigsten Dank auszusprechen.

---

### Erklärung der Abbildungen auf Tafel VII und VIII.

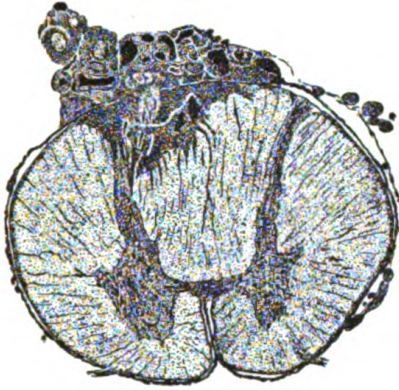
---

- Fig. 1.* Cysten in der Mucosa und Submucosa. Jejunum. Fall 14. Vergr. 37.  
*Fig. 2.* Grosse blasige, zum Theile mehrkernige Zellen in einer Cyste der Submucosa. Jejunum. Fall 15. Vergr. 530.  
*Fig. 3.* Reihen grosser Zellen zwischen den Bindegewebsfaserzügen der Submucosa in der Nähe von Cysten. Jejunum. Fall 16. Vergr. 530.  
*Fig. 4.* „Lymphatischer Oedemherd“ in der Submucosa. Jejunum. Fall 10. Vergr. 95.  
*Fig. 5.* Ein ebensolcher Herd in der Submucosa. Fall 8. Vergr. 95.  
*Fig. 6.* Cysten in der Submucosa. Jejunum. Fall 7. Vergr. 87.
-

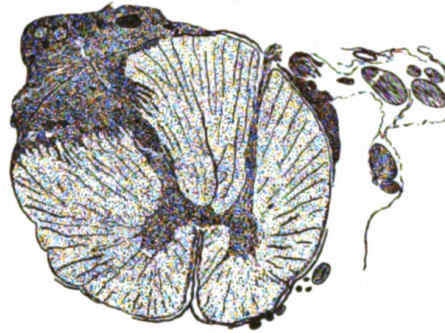



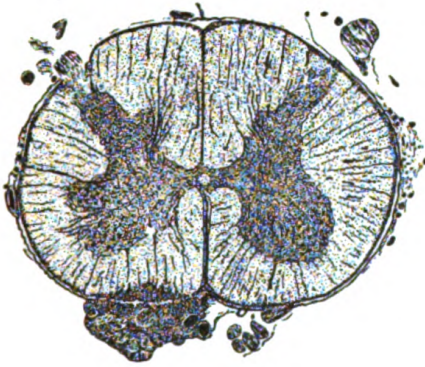*Fig. I*



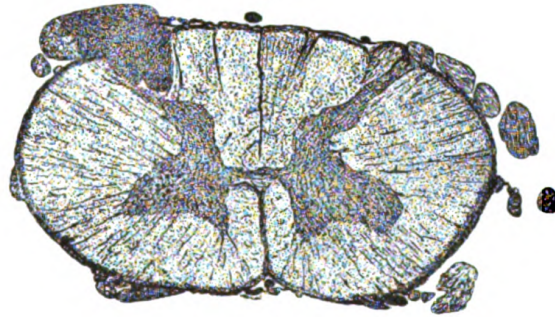
*Fig. II*



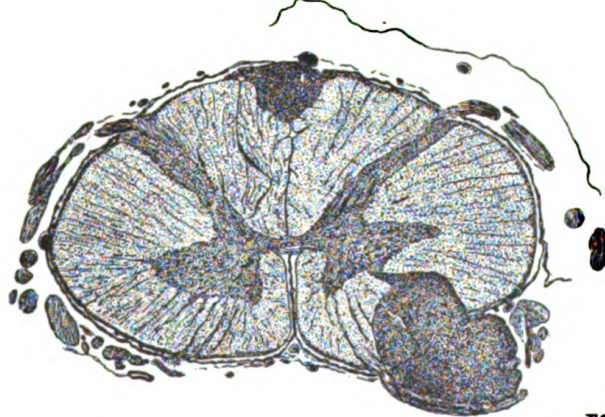
*Fig. III*



*Fig. V*



*Fig. IV*



*H*

v. Scanzoni: Carcinom des Rückenmarkes.



(Aus Prof. *Chiari's* path.-anatomischem Institute an der deutschen Universität  
in Prag.)

## ZWEI FÄLLE VON MULTIPLEM METASTATISCHEM CARCINOM DES RÜCKENMARKES.

Von

DR. CARL VON SCANZONI.

(Hierzu Tafel IX.)

Carcinommetastasen im Bereich des Rückenmarkes finden sich in der Literatur nur sehr selten erwähnt. So konnte ich in dem ganzen Index medicus nur 2 bezügliche Publikationen aus neuerer Zeit verzeichnet finden, nämlich eine Mittheilung von *Eichberg*<sup>1)</sup> aus dem Jahre 1885, und eine von *Stevens*<sup>2)</sup> aus dem Jahre 1891, die mir aber leider nicht zugänglich waren. Die Angaben aus älterer Zeit sind deswegen nicht zu verwerthen, weil bei denselben die Carcinomnatur der Neoplasmen im Rückenmarke gewiss als durchaus unsicher angesehen werden muss. Die Lehrbücher der pathologischen Anatomie erwähnen nur im Allgemeinen, dass in den inneren Meningen des Rückenmarkes entstandene Carcinommetastasen in das Rückenmark einwuchern können.

Bei dieser Sachlage erscheint es mir gerechtfertigt, über zwei Fälle von multiplen metastatischen Carcinomen des Rückenmarkes zu berichten, welche in dem obengenannten Institute zu bearbeiten ich Gelegenheit hatte.

### I. Fall.

In dem *ersten Falle* handelte es sich um ein 25 jähriges Dienstmädchen *B. Marie*.

<sup>1)</sup> *Eichberg*, Carcinomatous deposits in the spinal cord. Cincin. Lancet and Klinik, 1885, n. s. XIV.

<sup>2)</sup> *Stevens*, Metastatic carcinoma of the spinal cord. N. Am. J. Homoeop, NY., 1891, VI.

*Anamnestisch* wurde erhoben, dass dieselbe als Kind die Blattern durchgemacht hatte, die jedoch keine Spuren hinterliessen, ferner dass sie im 18. Jahre wegen „Gicht“ 4 Wochen lang im Prager allgem. Krankenhause gewesen, und dann gebessert entlassen worden war. Die Menses traten im 18. Jahre ein, waren regelmässig und schmerzlos. Mit 21 Jahren hatte sie ein kräftiges lebendiges Kind geboren. Im November 1893 bemerkte sie zum ersten Male einen Knoten in der linken Brust, weshalb sie die deutsche chirurgische Klinik in Prag aufsuchte. Aus dem dort angefertigten Protokoll lässt sich entnehmen, dass es sich um einen hühnereigrossen Tumor handelte, der der inneren Hälfte der linken Mamma angehörte; die Haut war nur an wenigen Stellen über demselben verschiebig und stark geröthet, die Geschwulst liess sich auf dem Pectoralis hin und her verschieben, die Mamilla war nicht eingezogen, die axillaren Lymphdrüsen waren vergrössert und hart. Auf Grund dieses Befundes wurde am 5./III. 94 die Amputatio mammae sin. nebst Exstirpation der entsprechenden axillaren Lymphdrüsen vorgenommen. Reactionloser Heilungsverlauf per primam; am 15./III. 94 wurde Patientin geheilt entlassen; doch gab sie an, seit jener Zeit sich immer schwach gefühlt zu haben. Im November 1894 erkrankte sie neuerdings an heftigen Schmerzen im Kreuz und Rücken und klagte nebenbei noch über Schwäche in den Beinen und Schwindel. Dieser Zustand verschlechterte sich immer mehr, so dass sie bettlägerig wurde. Sie bemerkte nunmehr auch, dass es ihr immer schwerer falle nach oben zu blicken, bis sie es nach einiger Zeit überhaupt nicht mehr vermochte, dabei wurde sie von anhaltenden Kopfschmerzen geplagt.

Unter diesen Umständen suchte sie neuerdings das Prager allgem. Krankenhaus auf, woselbst sie am 2./IV. 95 auf die I. deutsche med. Klinik des Herrn Hof-Rathes Prof. Dr. *Příbram* aufgenommen wurde.

Aus der Krankengeschichte, die ich der Güte des Herrn Hof-Rathes Prof. Dr. *Příbram* verdanke, entnehmen wir nun folgendes:

*Status* am 9./IV. 95. Patientin ist gross und kräftig gebaut mit reichlichem Panniculus adiposus, die Hautfarbe blass mit leichter röthlicher Färbung der Wangen. Der Schädel ist mesocephal, die Pupillen beiderseits gleichweit, nicht reagierend, der Hals ist breit und lang, der Thorax gut gewölbt, von der linken Axillarlinie verläuft gegen den linken Sternalrand eine lineare, zackige Narbe von 22 cm Länge und stellenweiser Breite von 3 cm. Die linke Mamma fehlt, die Halslymphdrüsen sind rechts etwas vergrössert und mässig hart, in der linken Axilla befindet sich ausserdem noch ein zweidaumendicker Wulst, welcher sehr schmerzhaft ist. Percussorisch und auscultatorisch ist an den Lungen nichts pathologisches nachzuweisen, ebenso lässt das Herz nichts Anormales erkennen. Der Puls ist frequent und schwach. Der Druck auf die Wirbelsäule ruft im Bereiche des 3. bis 7. Brustwirbels intensiven Schmerz hervor. Das Abdomen ist leicht eingesunken, die Magengegend etwas stärker prominierend. Die Leberdämpfung reicht in der rechten Axillarlinie bis zum Rippenbogen, in der Sternallinie überragt die Dämpfung dreiquerfingerbreit den Rippenbogen; die Leber ist deutlich tastbar und glaubt man 2 kleine Knoten in ihr fühlen zu können, der Magen ist stark gebläht und dilatiert, am Abdomen sonst nichts abnormes nachweisbar.

Von Seiten der Hirnnerven lässt sich folgendes konstatieren:

I. und II. nichts abnormes.

III. und IV. Blicke nach unten und innen ungestört, nach oben und aussen vermag Patientin beiderseits den Bulbus nicht zu heben.

VI. Bewegung der Bulbi eingeschränkt, besonders rechts.

V. Im Bereich der Trigemini geringe Hyperalgesie.

VII. Stirnrunzeln unmöglich, beim Zähnezeigen linker Lippenwinkel tiefer, die linke Nasolabialfalte etwas verwischt.

VIII. Das Gehör ist unverändert, ebenso bei

IX., X., XI. und XII. nichts besonderes wahrnehmbar.

Die Patellarreflexe sind gesteigert, der Bauchreflex ist links geringer, Sensibilitätsstörungen sind nicht vorhanden, doch scheint stellenweise Hyperalgesie zu bestehen, leichte Ataxie der linksseitigen Extremitäten ist nachweisbar. Die Sprache ist langsam und gedrückt, zwischen den einzelnen Sätzen macht Patientin längere, bis  $\frac{1}{3}$  Minute dauernde Pausen. Auch in der geistigen Sphäre besteht ein temporärer Verwirrungszustand leichteren Grades.

In den nächsten Tagen ist der Zustand unverändert, Patientin klagt über heftige Kopfschmerzen, häufiges Erbrechen. Therapeutisch wird Jodkali gegeben, gegen die Kopfschmerzen Migränin. Später tritt eine hartnäckige Stuhlverstopfung hinzu.

Am 23./IV. wird bei der Untersuchung in der linken Seitenlage knapp unter dem Schwertfortsatze und etwas nach links von demselben ein anscheinend mehr als taubeneigrosser, kugelig, begrenzter, nach rechts und links abtastbarer, dagegen nach oben diffuser Tumor, der den Atembewegungen folgt, konstatiert. Bei Rechtslage der Kranken, sowie bei Rückenlage gleitet derselbe unter den Rippenbogen zurück und ist nur mehr ein schmaler Streif desselben zu tasten. Trotz der Annahme einer Dissemination des Carcinoms wurde doch in Anbetracht der raschen Zunahme der Gehirnerscheinungen und der entfernten Möglichkeit eines luetischen Ursprungs desselben, am

25./IV. mit einer Schmierkur begonnen. Das Erbrechen hat aufgehört, doch schon am

29./IV. stellt sich dasselbe von Neuem ein, ausserdem klagt Patientin noch über besonders heftige Schmerzen in der rechten Stirnhälfte.

Am 1./V. lässt sich der Lebertumor schon ohne Seitenlage in der Medianlinie tasten. Unter diesem Bilde des zeitweise heftigen Erbrechens und der Kopfschmerzen vergehen die nächsten Tage ohne bemerkenswerthe Veränderungen.

Am 7./V. wird Patientin klinisch vorgestellt und nach Bestätigung der schon oben erwähnten Befunde die Diagnose auf *Carcinoma cerebri* gestellt.

In den nächsten 8 Tagen nimmt die Patientin sichtlich ab, eine neuerliche Schmierkur wird am 15./V. eingeleitet, trotzdem deutlich wahrnehmbare Vergrösserung des Lebertumors.

Am 29./V. Die rechte Pupille etwas enger wie die linke; neben den schon früher ausgesprochenen Beschwerden Klagen über Abnahme der Sehschärfe.

Am 31./V. Auftreten eines stuporösen Zustandes, der von da ab bis zu dem am 15./VI. erfolgten Tode bestehen bleibt, die Patientin liegt während dieser Zeit meist in der rechten Seitenlage mit angezogenem Kinn. In den letzten Tagen konnte auch noch das Auftreten von Knoten im 5. Interkostalraum links beobachtet werden. Während der ganzen Krankheitsdauer konnten auffallende Schwankungen in Temperatur, Puls und Respiration nicht konstatiert werden, auch der Harn bot nichts abnormes.

Die endgültige *klinische Diagnose* lautete nun:

*Carcinoma secundarium hepatis et baseos cranii post carcinoma mammae exstirpatum ante annos 1 $\frac{1}{2}$ , carcinoma recidivum in cicatrice.*

Paralysis nervi III. utriusque partialis (rami recti superioris et levatoris palpebrarum) et nervi VI. utriusque.

Aus dem Protokolle der am nächsten Tage 9 Stunden nach dem Tode vorgenommenen *Section* lässt sich nach Uebergang des schon oben gebrachten allgemeinen Beschriebes folgendes auszugsweise entnehmen.

Die *allgemeinen Decken* sind blass, auf der Rückseite finden sich diffuse blassviolette Totenflecken, die Totenstarre ist noch vorhanden. Die rechte Pupille ist eng, die linke weiter. Die rechte Mamma ist klein, die linke fehlend; ungefähr in der Höhe der 3. Rippe von der Mitte des Sternums beginnend, befindet sich eine in nach oben convexem Bogen gegen die linke Achselhöhle ziehende ca. 22 cm lange blasse Narbe; in derselben sind haselnussgrosse, derbe, mit Sternum und Rippen verwachsene Knoten fühlbar. Der *Schädel* ist an der Innenfläche rauh, die harte Hirnhaut stark gespannt, die inneren Meningen sehr blass, schwer abziehbar. Das Gehirn ist normal konfiguriert, mässig blutreich und weich anfühlbar, seine Windungen sind abgeplattet, die Ventrikel sind etwas erweitert und mit klarem Serum gefüllt. In der Rinde der rechten oberen Stirnwindung befindet sich ein bohnergrosser weisser, grauröthlicher medullärer Knoten, desgleichen sind mehrere ebensogrosse Tumorknoten in der linken Grosshirnhemisphäre vorhanden und zwar in der Rinde der mittleren Stirnwindung, im Occipitalappen und in der Haube des linken Pedunc. cerebri, letzterer nur erbsengross; ferner ist die vordere Hälfte des Vermis sup. cerebelli und die Markmasse der linken Kleinhirnhemisphäre, sowie der vordere Theil der rechten Kleinhirnhemisphäre von stark erweichter Aftermasse zerstört.

Auch im *Rückenmark* lassen sich mehrere linsen- bis halberbsengrosse Herde von Aftermasse und zwar im Segm. dors. II. links, im Segm. dors. VIII. ebenfalls links, im Segm. dors. XI. rechts und im Segm. lumb. II. links und an der I. hintern linken Sacralwurzel nachweisen.

In den *Halsorganen* ist nichts besonderes zu finden, die Thyreoidea ist kolloid entartet. Bei Eröffnung des *Thorax* stellt es sich heraus, dass das Sternum und mehrere linksseitige Rippen von Aftermasse durchsetzt sind, welche von der früher erwähnten Narbe auf sie übergreift.

Die *Lungen* bieten abgesehen von einer leichteren Bronchitis wie das *Herz* nichts abnormes.

Die *Leber* ist gross, von zahlreichen haselnuss- bis mannsfaustgrossen Knoten einer weichen medullaren Aftermasse durchwachsen,

die Lymphdrüsen der Umgebung sind bis walnussgross neoplastisch infiltriert. Die *Milz* ist normal, ebenso die *rechte Niere*, nur die hinzu gehörige Nebenniere weist einen haselnussgrossen Knoten von gleicher Beschaffenheit wie oben auf. Die *linke Niere* ist anscheinend etwas grösser, ihr Becken und die Calices sind stark ausgedehnt und mit dünner graugelblicher eitriger Flüssigkeit gefüllt, die Schleimhaut derselben ist stark geröthet, das Nierenparenchym verschmälert. Der linke Ureter ist knapp unterhalb der linken Niere von Aftermasse eingehüllt und kaum mehr für eine ganz dünne Sonde durchgängig. Die linke Nebenniere ist ebenfalls von einem fast taubeneigrossen Tumor durchsetzt.

Die *Harnblase*, *Vagina* und *Uterus* sind nicht besonders verändert, dagegen sind beide *Ovarien* wieder mit zahlreichen über haselnussgrossen Knoten versehen, im linken Ovarium finden sich ausserdem noch zwei über erbsengrosse mit reichlichem grauweissem schmierigem Brei und feinsten Haaren erfüllte Cysten.

Im *Magen* und *Darm* keine pathologischen Befunde.

Das *Pankreas* ist gewöhnlich gross; in seinem Kopfe ist ein taubeneigrosser mit den benachbarten retroperitonealen von Aftermasse infiltrierten Lymphdrüsen verwachsener Tumorknoten eingeschlossen, ein nur haselnussgrosser Knoten ist im Schwanztheile nachweisbar.

Die *mikroskopische Untersuchung* des Neoplasmas aus Stücken des Gehirns, der Leber, der Nebennieren und des Pankreas erwies dasselbe als Adeno-Carcinom; in den Carcinomknoten des Gehirns waren mehrfache Verkalkungsherde enthalten.

Die *pathologisch-anatomische Diagnose* lautete:

Carcinoma recidivum in cicatrice post exstirpationem mammae sin. carcinomate affectae (ante ann. 1 $\frac{1}{2}$ , factum) progrediens ad sternum et cortas sinistras.

Carcinoma secundarium cerebri, cerebelli, medullae spinalis, hepatis, glandularum suprarenalium, ovarii utriusque, ureteris sin et glandularum lymphaticarum retroperitonealium. Pyelitis suppurativa sin. Bronchitis catarrhalis. Cystides dermoideae ovarii sin. Marasmus universalis.

Zur genaueren Untersuchung wurden 4 Stücke aus dem in Formol-*Müller* gehärteten Rückenmark genommen und zwar das Segm. dors. II., das Segm. dors. VIII., das Segm. dors. XI., das Segm. lumb. II. und ein Stück aus der ersten hinteren linken Sacralwurzel, d. h. solche Parthien, die schon deutlich makroskopisch auf Carcinombildung zu beziehende Veränderungen erkennen liessen.

Die Präparate stellte ich nach den Färbungsmethoden von *Weigert* und *van Gieson* her und gelangte nun zu nachfolgendem Resultat.

*Segm. dors. II.* (s. Fig. I). Schon makroskopisch erkennt man im Bereiche des linken Hinterstranges eine kleine, linsengrosse, knotenartige Hervorwölbung des Rückenmarkes, die speciell sich durch ihre Farbe (*van Gieson* intensivroth, *Weigert* blass braun) von dem übrigen Rückenmark scharf abhebt. Das mikroskopische Bild zeigt folgendes:

Im Bereiche des Eintrittes der hinteren linken Wurzel bis zur hinteren Längsfurche und noch etwas darüber hinaus hat sich zwischen Pia und Arachnoidea ein Tumor eingeschoben, dessen alveolärer Bau und dessen epithelartige eng aneinanderliegende Zellen denselben sofort als Carcinom erkennen lassen. Bei genauerer Betrachtung zeigt es sich nun, dass das Neoplasma den Raum zwischen Arachnoidea und Pia vollständig erfüllt, es umgreift die Gefässe, die stellenweise strotzend mit Blut gefüllt sind, und schiebt sich zwischen die einzelnen Nervenstränge der hinteren Wurzel ein, sie auseinanderdrängend. An den Nervenfasern der Wurzel selbst lassen sich bereits an einzelnen Stellen degenerative Veränderungen nachweisen, so ist hier namentlich an den Cu-Häm.-Präparaten die Axencylinderquellung resp. der vollständige Zerfall derselben und das zu Grunde gehen der Markscheiden deutlich wahrnehmbar.

Die Pia lässt sich ganz genau fast bis zum Eintritt der hinteren Wurzel verfolgen, hier aber sieht man sie deutlich an verschiedenen Stellen durchbrochen, und man nimmt wahr, wie der Tumor von hier aus in die Rückenmarkssubstanz eindringt. Besonders sind es hier nun die Gefässe, mit deren Verlauf er sich ausbreitet, vor allem mit der Arteria radialis posterioris; es lässt sich aber auch beobachten, wie das Neoplasma an der inneren Seite der Pia fortwuchert und jeden Theil eines Gefässes benützt um einzubrechen, so dass noch die Arteria interfunic. sin. von ihm begleitet wird. Am meisten dringt die Geschwulst auf diese Weise also im Bereiche des Hinterstranges vor und endet hier in schmalen Fortsätzen verlaufend ungefähr auf der halben Höhe der Entfernung zwischen Eintritt der Hinterwurzel und dem Centralkanal.

Die übrigen Einbruchstellen reichen alle nicht so weit in die Rückenmarkssubstanz hinein, sie werden vielmehr gegen die Fissura posterior zu immer niedriger und schmaler. Was nun die Veränderungen anbetrifft, die der Tumor durch sein Hineinwachsen in das Rückenmark hervorgerufen hat, so lässt sich zwar in der Umgebung jener oben beschriebenen Stränge eine Schwellung von



Axencylindern, eine Auflösung von Markscheiden und Vacuolenbildung nachweisen, aber diese Veränderungen sind nur von sehr geringer Ausdehnung, sie beschränken sich nämlich nur auf die unmittelbare Umgebung der Krebsfortsätze. Einzeln zerstreut durch die ganze übrige Rückenmarkssubstanz findet man zwar auch noch an verschiedenen Nervenfasern degenerative Erscheinungen, ich möchte dieselben aber nicht unmittelbar mit den Wirkungen des Tumors in loco in Zusammenhang bringen, sondern nur mittelbar, indem, wie ja schon verschiedentlich nachgewiesen wurde, derartige Veränderungen häufig zur Beobachtung gelangen, sei es nun, dass dieselben hervorgerufen wurden durch die bei dem jauchigen Zerfall des Carcinoms gebildeten septischen Stoffe, oder durch die Marasmusveränderungen, wie sie bei diesen Erkrankungen vorkommen<sup>1)</sup>. Schliesslich sei hier noch erwähnt, dass der Tumor von zahlreichen nekrotischen Parthien durchsetzt ist.

Die Schnitte aus dem *Segm. dors. VIII.* (vide Fig. II) bieten fast genau dieselben Verhältnisse, wie sie im *Segm. dors. II.* beschrieben wurden: dieselbe Grösse, dieselbe Einbruchsstelle des Tumors, dieselbe Verbreitungsweise, dieselben Degenerationsvorgänge, nur dehnt sich hier das Neoplasma an seiner Basis nicht ganz so weit gegen die Fissura posterior aus, dafür aber greift es auch auf das hintere Drittel des linken Seitenstranges über.

Im *Segm. dors. XI.* sitzt der wesentlich kleinere Tumor rechts und hauptsächlich nur in der Pia, und zwar nicht wie oben im Bereich der hinteren Wurzel, die an dieser Stelle vollständig frei blieb, sondern mehr ventralwärts von deren Eintrittsstelle an der Aussenfläche der dorsalen Hälfte des rechten Seitenstranges. Die Geschwulstmasse durchsetzt zwar auch hier die Pia ganz, ist aber nur mit ganz vereinzelt kurzen Ausläufern in das Rückenmark gedrungen, so dass hiervon direkt durch das Neoplasma bedingten degenerativen Erscheinungen eigentlich so gut wie nichts wahrnehmbar ist.

Im *Segm. lumb. II.* (s. Fig. III) sitzt die Metastase in der Gegend der vorderen linken Wurzel und reicht bis zur Fissura longitudinalin. anterior und hat sich hier zwischen Pia und Arachnoidea so ziemlich in derselben Grösse entwickelt wie im *Segm. dors. II.* oder VIII. Im Gegensatz zu jenen Stellen ist aber das Uebergreifen auf die Rückenmarkssubstanz geringer, ähnlich wie im *Segm. dors. XI.* Sehr deutlich ist gerade an den von diesem

<sup>1)</sup> Vide *Lubarsch*: Die Rückenmarksveränderungen bei Carcinomatösen. Zeitschr. f. klin. Medizin, 81. Bd.

Segmente gewonnenen Präparaten das Einwuchern des Neoplasmas in die einzelnen Nervenstränge der Wurzel wahrnehmbar, mit den schon oben beschriebenen Veränderungen an den Nervenfasern selbst. Noch schöner aber zeigen sich diese degenerativen Vorgänge an den Nervenfasern im Bereich der *I. hintern linken Sacralwurzel*. Hier sind die einzelnen Stränge förmlich durchsetzt von kleinen Ausläufern der Aftermasse und kann man hier an den einzelnen Nervenfasern deutlich alle Stadien des Unterganges von der Quellung der Achsencylinder bis zum vollständigen Untergange in Verbindung mit bindegewebigen Wucherungen verfolgen.

Es sei hier noch bemerkt, dass weder im Halsmark noch auch in tieferen Parthieen des Lendenmarkes ascendierende resp. descendierende Degeneration mikroskopisch nachgewiesen werden konnte.

*Es handelte sich also in diesem Falle um Carcinometastasen in das Rückenmark, die auf hämatogenem Wege entstanden, in der Pia Fuss gefasst hatten und von hier aus in das Rückenmark eingewuchert waren.*

Die klinischen Symptome, welche seitens des Nervensystems vorhanden gewesen waren, fanden ihre anatomische Deckung in den Veränderungen des Gehirns allein, nämlich in der grossen Zahl von Carcinomknoten des Gehirns und der damit zusammenhängenden intracraniellen Drucksteigerung. Wenn es auch ganz gut möglich ist, dass einzelne der klinischen Symptome seitens des Nervensystems durch die Carcinometastasen im Rückenmark mit bedingt gewesen waren, wie z. B. die stellenweise Hyperalgesie und die leichte Ataxie, so lässt sich doch ein solcher Zusammenhang nicht direkt erweisen.

## II. Fall.

Dieser Fall betraf eine 38jährige ledige Tagelöhnerin *Ch. Franziska*.

Die nachstehenden Daten aus der Krankengeschichte der ersten deutschen medicinischen Klinik verdanke ich ebenfalls Herrn Hof-Rath Professor Dr. *Pfribram*, der sie mir mit grosser Liebenswürdigkeit zur Verfügung stellte.

*Anamnestic* konnte festgestellt werden, dass Patientin seit Dezember 1896 sich krank fühlte und zwar begann die Krankheit mit Schmerzen in der linken Seite, welche gegen das Schulterblatt ausstrahlten, verbunden mit heftigem Hustenreiz. Dieselben nahmen mit der Zeit immer mehr zu und dehnten sich auch auf das Kreuz und die unteren Extremitäten aus. Mit diesen Schmerzen verbunden traten anfallsweise Zuckungen im linken Beine auf, die jedoch allmählich ganz verschwanden. Bei diesen Anfällen wollte Patientin nie die Besinnung verloren haben. Da ihr Zustand sich fortwährend verschlimmerte, begab sie sich in das Spital zu Kuttenberg, woselbst sie 4 Wochen zubrachte, von dort liess sie sich nach Hause überführen, wo sie weitere 3 Wochen lag. Während dieser Zeit

konnte sie noch das Bett verlassen. Parästhesien wollte sie nie bemerkt haben, dagegen sei Thränenröfeln des linken Auges eingetreten.

Am 15./X. 96 suchte sie nun das Prager allgemeine Krankenhaus auf. Hier gab Patientin an, dass sie stets gesund gewesen wäre, vor 14 Jahren hätte sie ein Kind geboren, das noch lebe, die Menses wären regelmässig gewesen, hätten meist 5 Tage gedauert, doch wären dieselben seit ca. 13 Wochen ausgeblieben. Infection und Potatorium wurden negiert. Die Eltern starben an unbekanntem Krankheiten, die Geschwister seien gesund. Der am Tage der Aufnahme aufgestellte *Status* lautete im Wesentlichen folgendermassen:

Patientin ist schwächlich gebaut und stark abgemagert. In der ganzen Haut, besonders aber in der des Unterleibes und des Rückens sind zahlreiche kleine harte, von der Unterlage verschiebliche Knötchen wahrnehmbar. An der Schädelformation ist nichts anormales bemerkbar. Die Pupillen sind beiderseits gleich auf Licht und Accomodation prompt reagierend, die Gesichtsfalten sind links etwas mehr verstrichen wie rechts, die Gaumenbögen und das Zäpfchen werden prompt und gleichmässig gehoben. Percussorisch und auscultatorisch lässt sich an den Lungen nichts besonderes wahrnehmen, abgesehen vielleicht von einem etwas verschärften Exspirium über der linken Spitze, auch das Herz bietet nichts anormales. Am Unterleib lässt sich ausser jenen schon oben beschriebenen Tumoren in der Haut über dem S. romanum ein Paket harter Tumoren tasten, die nach Stuhlentleerung persistieren. Der Rücken ist leicht gebeugt; auf Druck auf die Dornfortsätze treten leichte Schmerzen auf. Athmung und Puls sind normal. Die linke obere Extremität vermag Patientin nur wenig von der Unterlage zu heben, die Bewegungen der Finger sind frei, jedoch in leichter Beugekontraktur; auch die linke untere Extremität zeigt, wenngleich in bedeutend geringerem Grade als die linke obere Beeinträchtigung der Motilität; die Sensibilität ist am ganzen Körper normal. Die Patellarreflexe sind deutlich, der Appetit ist ordentlich, der Stuhl normal. Therapeutisch wird Na. jodat. gegeben, um eventuelle Lues zu bekämpfen.

Bis zum 6./XI. ist keine wesentliche Aenderung eingetreten, von da ab mehren sich die Schmerzen im Rückgrate und lässt sich überall bei genauer Untersuchung das Auftreten neuer Knötchen nachweisen. Nach Excision eines solchen Knötchens lässt sich bei mikroskopischer Untersuchung die Diagnose Carcinom feststellen.

Am 10./XI. wird ein Augenspiegelbefund aufgenommen und eine beiderseitige ausgesprochene Schwellung des Sehnervenkopfes und das Auftreten weisser Flecken in der Umgebung der Pupille konstatiert.

Am 14./XI. lassen sich ca. walnussgrosse Knoten in der Regio inguin. sin. nachweisen.

Am 16./XI. bemerkt man, dass die linke Lidspalte deutlich weiter ist als die rechte, die linke Pupille ist dilatirt, auf Licht gar nicht, auf Accommodation etwas reagierend. Die Stirne vermag Patientin nur in geringem Grade zu runzeln. Beim Versuche zu pfeifen, so wie beim Zeigen der Zähne bleibt der linke Mundwinkel etwas zurück.

Am 29./XI. lässt sich rückwärts an der linken Lungenspitze leicht gedämpfter Schall mit tympanitischem Beiklang nachweisen. Vom 8. Brustwirbel an nach abwärts besteht absolute Dämpfung. Nach aussen geht diese Dämpfung in tympanitischen Percussionsschall über. Das Atmungsgeräusch ist im In- und Exspirium hauchend.

Am 14./XII. kann man in den beiden Supraclaviculargruben sowie längs des hinteren Randes des Sternocleidomastoideus bis bohngrosse auf Druck ziemlich schmerzhaft Tumoren nachweisen; ähnliche nur etwas grössere Knoten sind nun auch an der Vorderfläche des Thorax aufgetreten. Nunmehr ist auch vorn über der linken Brusthälfte der Percussionsschall gedämpft geworden. Auscultatorisch hört man hier verschärftes fernklingendes Athmen (Compressionsathmen). Grosse Schwerhörigkeit.

16./XII. Auftreten eines stuporösen Zustandes. Das Sehvermögen des rechten Auges ist herabgesetzt.

18./XII. Die Facialislähmung ist etwas stärker, ebenso tritt die schon einige Zeit früher vermuthete Abducenslähmung links deutlich hervor.

Am 30./XII. lässt sich eine leichte Conjunctivitis catarrhalis am linken Auge bemerken.

Am 8./I. wurde ein neuerlicher Status aufgenommen, wobei in erster Linie ein ca. kindskopfgrosser Tumor im linken Hypogastrium auffällt, der auf Druck sehr schmerzhaft ist, ferner lässt sich konstatieren, dass sämtliche Knoten eine bedeutende Grössenzunahme erfahren haben. Die Herztöne sind unrein geworden. Die Lungen weisen besonders links vorn und hinten starke Dämpfung auf, wobei Athemgeräusche nicht mehr wahrzunehmen sind. Die Bewegungen des Kopfes sind nach links beeinträchtigt. Beim Augenschluss fällt links das Zurückbleiben des unteren Augenlides auf, der linke Mundwinkel hängt etwas herunter, der linke Gaumenbogen scheint bei der Bewegung zurückzubleiben. Die gleichseitige Pupille ist bedeutend erweitert, auf Licht nicht reagierend. Das linke Auge bleibt beim Blicken nach aussen zurück. Die Motilität der linken oberen und unteren Extremität ist vollständig aufgehoben, auch fehlt der Patellarreflex auf dieser Seite, der Augenhintergrund zeigt beiderseits hochgradige Stauungspupille.

Am 15./I. wird das Auftreten eines silberguldenstückgrossen oberflächlichen Substanzenverlustes am Os sacrum bemerkt, der stuporöse Zustand ist gleich.

Am 23./I. bemerkt man, dass der Schluckakt mitunter behindert ist, und dass die Reflexe des Larynx zum Theil aufgehoben erscheinen, häufig werden Speisen unter Hustenstössen zurückgegeben.

Am 26./I. ist die Temperatur auf 39,5 gestiegen, um schon am nächsten Tage wieder zur Norm zurückzukehren. Die Schluckbeschwerden haben bedeutend zugenommen, die Lähmung der linken Körperhälfte ist eine vollständige. Die Sensibilität, die bisher ungestört erschien, ist allenthalben herabgesetzt.

30./I. Eintritt des Exitus um 1 pm. nach mehrstündiger Agonie.

Die *klinische Diagnose* lautete:

Tumores multiplices carcinomatosi cutanei et subcutanei.  
Tumores carcinomatosi cerebri et pleurae sinistrae. Hemiparesis sinistra. Paralysis nervi facialis sinistri totalis.

Von der ca. 20 Stunden nach dem Tode ausgeführten *Sektion* lässt sich in Kürze folgendes berichten:

Der *Körper* ist 163 cm lang, schwächlich gebaut, stark abgemagert. An den linken Augenlidern befindet sich eingetrocknetes Secret. Die linke Conjunctiva ist stark geröthet. Der Hals ist dünn; an demselben ist in der Gegend der Schilddrüse bedeutende Härte zu tasten. Am ganzen Rumpfe und an den Oberarmen sind

stellenweise zahlreiche, bis hühnereigrosse Knoten in der Cutis und Subcutis erkennbar. Ueber einem dieser Knoten zwischen Nabel und rechtem Rippenbogen, nach rechts von der Mittellinie befindet sich eine 2 cm lange weissliche Narbe. An den Beinen besteht geringes Oedem.

Der *Schädel* misst 53 cm im Horizontalumfang. Die Pachymeninx ist der Lamina vitrea fast adhaerent, an einzelnen Stellen scheint sie auch mit dem Gehirne fest verwachsen, und zwar dadurch, dass sich im Gehirne bis an die Oberfläche reichende Knoten einer weissen harten Aftermasse finden, in deren Bereiche die harte Hirnhaut fest mit dem Gehirne zusammenhängt. An der *rechten Grosshirnhemisphäre* befindet sich einmal an der Aussenfläche ein gänseeigrosser Tumor an der Stelle der oberen Hälfte der Gyri centrales und von da hinüberreichend auf den Lobulus paracentralis. Weiter ist ein walnussgrosser Herd im unteren Ende des Gyrus centralis anterior, dann ein bohnergrosser Knoten im Gyrus front. medin, ca. 1 cm über seiner Umbiegungsstelle gelegen. Alle diese 3 Knoten sind mit der Pachymeninx festverwachsen. An der medialen Fläche der rechten Grosshirnhemisphäre sitzt eine haselnussgrosse Geschwulstmasse in der Mitte des Gyr. occipito-temporalis inf. med. An der Aussenfläche der *linken Grosshirnhemisphäre* erkennt man im Fusstheile des Gyrus front. superior eine 1 cm<sup>2</sup> grosse Delle, die verursacht ist durch einen bohnergrossen Knoten, der der Innenfläche der Pachymeninx aufsitzt. Weiter ist im hinteren Ende des Gyrus temporalis secundus ein etwas über haselnussgrosser Tumor eingelagert. An der medialen Fläche dieser Hemisphäre im Lobulus paracentralis finden sich 2 ebensogrosse Knoten von Aftermasse, die nicht mit der Pachymeninx zusammenhängen, ferner nimmt man an der Umbiegungsstelle des Gyrus cinguli eine 1 cm<sup>2</sup> grosse weitere Delle wahr, die durch einen entsprechenden Knoten der Innenfläche der Pachymeninx hervorgerufen ist. Auch vor dem Meatus audit. int. sin. liegt ein fast haselnussgrosser Tumor, in den der Nervus facialis et acusticus sin. eingeschlossen erscheinen. Nach Zerlegung der Grosshirnhemisphären durch die Pitres'schen Schnitte zeigt sich noch je ein walnussgrosser Herd von Neoplasma in der Marksubstanz des rechten und linken Stirnlappens und weiter noch zahlreiche bis bohnergrosse Geschwulstmassen im Mark und im Gangliengrau zerstreut. Auch im Kleinhirn lassen sich einzelne bis erbsengrosse Parthieen der Neubildung nachweisen. Die Neoplasmen selbst sind überall grauweiss, ziemlich derb und vielfach zentral erweicht.

Die *Hypophysis* erscheint etwas grösser und ebenfalls infiltriert von Aftermasse.

Das *Rückenmark* ist blass, ebenso seine *Meningen*. In der *Arachnoidea* lagern zahlreiche bis  $\frac{1}{2}$  cm<sup>3</sup> grosse plattige Osteome. Im Hinterstranggebiete, im Bereiche des 5. Cervicalsegmentes, befindet sich ein nach aussen leicht hervorragender halberbsengrosser Knoten von Aftermasse. Ein ebensolcher Knoten ist noch an der Austrittsstelle der 5. rechten vorderen Cervicalwurzel und an der Eintrittsstelle der linken 8. hinteren Cervicalwurzel zu tasten.

Die *Halsorgane* sind blass ohne Besonderheiten. Die *Thyreoides* ist leicht vergrössert, sie fühlt sich sehr derb an, auf Schnitten erkennt man, dass das ganze Organ derartig von Aftermasse durchsetzt ist, dass es nur sehr schwer ist, Reste der Drüsensubstanz darin nachzuweisen.

Die *Lymphdrüsen* im Bereiche des ganzen Halses sind neoplastisch infiltriert.

In den beiden *Pleurahöhlen* findet sich je über 1 Liter einer hellen serösen Flüssigkeit.

Die beiden *Lungen* sind ebenfalls durchsetzt von zahlreichen bis über erbsengrossen Neoplasmen.

Das *Hers* ist klein, schlaff, ohne Besonderheiten; die *Milz* zeigt normale Verhältnisse.

Die *Leber* ist von entsprechender Grösse, auf ihrer Oberfläche und im Parenchym zerstreut finden sich eine ziemliche Menge bis walnussgrosser genabelter Knoten von Aftermasse; am Parenchym selbst sind sonst keine besonderen Veränderungen zu erkennen.

Die beiden *Nieren* sind normal gross, die fibröse Kapsel ist schwer abziehbar, Mark und Rinde sind undeutlich geschieden, letztere überquellend, ausserdem sind die beiden Nieren ebenfalls von bis haselnussgrossen Knoten durchsetzt.

Die *Ureteren* sind frei, die Blase ist leicht katarrhalisch afficiert.

Die *Vagina* und der *Uterus* bieten nichts abnormes, dagegen sind beide *Ovarien* zu über faustgrossen, kugeligen, mehrkämmerigen cystischen Tumoren umgewandelt, bei deren Einschneiden sich eine dunkelbraune Flüssigkeit entleert, an einzelnen Stellen ist die Cystenwand etwas verdickt und scheint auch hier Neoplasma vorhanden zu sein.

*Magen* und *Darm* sind ohne Besonderheiten, dagegen zeigen *Pankreas* und die Nebennieren ebenfalls wieder neoplastische Infiltration.

Ausser diesen Veränderungen in den Hauptorganen lassen sich auch noch neoplastische Herde nicht nur in der *Subcutis*, sondern

auch in den *Muskeln* des Rumpfes zerstreut nachweisen, auch in fast allen *Wirbeln*, sowie im rechten *Os femoris*, hier speciell im Kopfe desselben findet man Tumorherde; ebenso sind der grösste Theil der *Lymphdrüsen*, besonders die axillaren, retroperitonealen und inguinalen von Aftermasse infiltriert.

Die *pathologisch-anatomische Diagnose* lautete demnach:

Carcinoma fibrosum glandulae thyreoideae. Carcinomatosis universalis. Cicatrix cutis post exstirpationem probatoriam noduli carcinomatosi. Decubitus regionis sacralis. Conjunctivitis catarhalis sin.

Zur *mikroskopischen Untersuchung* entnahm ich Stücke aus allen von dem Neoplasma befallenen Organen. Die Schnitte wurden theils mit Hämatoxylin-Eosin, theils nach *van Gieson*, theils mit Thionin gefärbt, für das in Formal-*Müller* gehärtete Rückenmark verwendete ich ebenfalls *van Gieson* und Thionin und die *Weigert'sche* Markscheidenfärbung.

Es würde zu weit führen, wenn ich hier auf die Veränderungen, die das Neoplasma in den einzelnen Organen gesetzt hatte, genauer eingehen wollte und möchte ich hier speciell nur die Ausbreitung des Tumors in der Thyreoidea als dem primären Sitze und die Herde im Rückenmark näher berücksichtigen. Der makroskopische Befund der *Schilddrüse* ist schon im Sectionsprotokolle gegeben. Mikroskopisch zeigte sich nun Nachstehendes: das ganze Organ ist durchsetzt von einer Geschwulstmasse, deren epitheliale mit bläschenförmigen Kernen versehene meist eng aneinander in Lücken einer bindegewebigen Stromas liegende Zellen den Typus eines Carcinoms deutlich erkennen lassen. Die Reste der Follikel sind mit colloiden Massen gefüllt. Auf mit Thionin gefärbten Schnitten erkennt man zwischen den blau sich färbenden epithelialen Zellen des Neoplasmas und im Stroma selbst zahlreiche, deutlich rothgefärbte mit vielen Granulis versehene Zellen, die wol mit Mastzellen identisch sein dürften, und daneben viele grössere ebenso gefärbte, mehr homogene kugelige schleimartige Massen sowohl zwischen den Carcinomzellen als in dem colloiden Inhalte der Follikel.

Die *Metastasen* zeigten in allen Organen den entsprechenden histologischen Befund, überall handelte es sich um ein deutliches Adenocarcinom — bemerkenswerth ist nur, dass sie meist jene grossen schleimreichen mit Thionin rothgefärbten Massen enthielten, wie der primäre Tumor in der Schilddrüse und dass in ihnen hauptsächlich sehr hohe cylindrische, in Reihen gestellte Epithelien zu sehen waren. Dieser letzte Umstand stimmt mit den Erfahrungen

über das histologische Verhalten der Metastasen bei primärem Schilddrüsenkrebs überein und verweise ich in dieser Hinsicht auf eine bezügliche Mittheilung *Friedland's*<sup>1)</sup> in der Prager medicinischen Wochenschrift.

Aus dem *Rückenmark* wurden die in Frage kommenden Stücke, also das *Segm. cerv. V. und VIII.* untersucht und boten sich hier nun nachstehende Bilder: betrachtet man die Schnitte vom *Segm. cerv. V.* makroskopisch (s. Fig. IV), so sieht man besonders deutlich bei Färbung nach *van Gieson* einerseits im Bereich des rechten Vorderstranges eine ca. linsengrosse, intensiv rothgefärbte, zur Hälfte in der Rückenmarkssubstanz selbst liegende, mit der anderen Hälfte nach aussen grotuberierende kugelige Masse, andererseits einen ebenso sich abhebenden aber nur stecknadelkopfgrossen Herd im Bereich der Hinterstränge, der fast genau der *Fissura longitudinalis posterior* entspricht. Es sind dies die schon bei der Section an diesem Segmente bemerkten kleinen Knötchen. Mikroskopisch nun zeigt sich, dass diese Knötchen aus derselben Tumormasse bestehen, wie wir sie in der Thyreoidea vorfanden, nämlich aus grossen epithelialen eng aneinander liegenden Zellen die deutliche drüsenartige Anordnung aufweisen, auch finden sich hier wieder jene schon oben beschriebenen Mastzellen und homogenen Massen, die sich mit Thionin wie Schleim roth färben. Ganz ähnlich wie in dem vorhergehenden Falle scheint auch hier das Neoplasma des Rückenmarkes in der Pia Fuss gefasst zu haben und war dann gerade so wie dort von hier aus in die Rückenmarkssubstanz eingedrungen. Im Bereich der rechten vorderen Wurzel bemerkt man bei Verfolgung der austretenden Wurzelfasern, dass dieselben theilweise bogenförmig, an der medialen Fläche des Knotens entlang ziehend, von demselben vollständig unberührt geblieben sind, dass aber andere mehr lateralwärts gelegene Faserbündel deutlich von demselben durchwuchert und auseinander gedrängt werden, und ist es unschwer, hier deutliche Zeichen der Degeneration an einzelnen Fasern zu finden. Interessant ist es hier nun zu beobachten, wie der Tumor im Gegensatz zu dem ersten Falle sich im Rückenmark auszubreiten suchte. Während er dort radienartig in zackigen Ausläufern in die Substanz einwucherte, zeigt sich hier ein ähnliches Bild, als wie wenn man mit dem Finger einen Gummiball eindrückt, der Knoten schiebt sozusagen in Form einer Halbkugel die Rückenmarkssubstanz vor sich her, jedenfalls auch hier den Eintritt eines

<sup>1)</sup> *Fr. Friedland*, Ueber einen Fall von Schilddrüsenkrebs ohne Vergrösserung des Organes, Prager medicinische Wochenschrift, 1896, No. 10.



Gefässes als Ausgangspunkt bemühend. Bezüglich der Ausdehnung des Tumors lässt sich feststellen, dass an seiner Basis die medialen Fasern der vorderen Wurzel ihn gegen die Fissura longit. ant. abgrenzen, dass er dagegen gegen die Kleinhirnseitenstrangbahn zu ungefähr mit der Arteria lateralis anterior sein Ende findet. Gegen das Vorderhorn zu endet er breit, wie aus der Figur ersichtlich ist, ungefähr auf der Höhe von  $\frac{2}{3}$  der Entfernung zwischen der Austrittsstelle der vorderen Wurzel und dem rechten Vorderhorn; nur einen schmalen kommaartigen Ausläufer sendet er noch in die Substanz des Vorderhornes selbst hinein. Was nun die Veränderungen anbetrifft, die die Geschwulst durch ihr Eindringen in das Rückenmark in der Substanz desselben hervorgerufen hatte, so muss man auch hier sagen, dass grössere Degenerations-Erscheinungen nur in ihrer unmittelbaren Nähe wahrgenommen werden können. Es finden sich hier Quellung der Achsencylinder, Zerfall und Vaculenbildung und vor allem das Auftreten von reichlichem Gliagewebe. Aus der Anordnung der Gliafasern kann man darauf schliessen, dass es sich hier neben neugebildetem Gewebe auch darum handeln dürfte, dass durch den Druck des eindringenden Tumors die einzelnen zwischen dem Gliagewebe liegenden Nervenfasern zu Grunde gingen, während dieses selbst nun enger zusammengeschoben wurde und so das jetzige Bild geschaffen ward. — Ueber den Tumor im Gebiet der Hinterstränge lässt sich weiter wenig Bemerkenswertes mehr sagen. Seine Lage und Ausdehnung wird sich wohl am Leichtesten aus der Figur erkennen lassen, ebenso weist der histologische Befund keine Verschiedenheiten mit dem oben schon gegebenen auf, beachtenswert vielleicht wäre hier nur ein Gefässdurchschnitt, der vollgepfropft mit Carcinomzellen ist und wol zur Arteria sulci gehört.

Auch wegen des Tumors im *Segm. cerv. VIII.* möchte ich hier, um Weiterungen zu ersparen, auf Fig. V hinweisen, aus der sich seine Topographie wohl am leichtesten ersehen lässt, auch histologisch ist nichts weiter anzuführen mit Ausnahme dessen, dass hier die austretenden Wurzelfasern zum grössten Theil vom Neoplasma zerstört und substituiert erscheinen.

Um entscheiden zu können, ob irgend welche ab- oder aufsteigende Strangdegenerationen sich im Anschluss an das Eindringen des Tumors entwickelt hatten, entnahm ich Stücke aus dem *Segm. cerv. IV.* und *dors. VII.* und behandelte sie nach der Methode von *Marchi*. Ich konnte hierbei nirgends ausgedehnte Veränderungen erkennen; allerdings liessen sich auch hier zerstreute degenerierte Nervenfasern nachweisen, die ich aber, wie auch schon im ersten

Falle, auf die allgemeine Wirkung des Carcinoms im Organismus überhaupt zurückführen möchte.

*Nach dem Gesagten verhielt sich also dieser II. Fall bezüglich der Rückenmarksaffection ganz so wie der I. Fall.*

Ueber das Verhältniß der klinischen Symptome zu dem anatomischen Befunde im Rückenmark möchte ich hier dasselbe meinen, wie im I. Falle.

Was nun das Vorkommen solcher Carcinometastasen im Rückenmark anbetrifft, so drängt sich der Gedanke auf, ob denn eigentlich in Wirklichkeit diese Metastasenbildung im Rückenmark bei Carcinom so selten ist, oder ob die Seltenheit der Angaben hierüber in der Literatur nicht vielleicht darauf beruhen dürfen, dass die klinischen Symptome, die von Seiten des Nervensystems bei derartigen Erkrankungen zur Beobachtung gelangen, meistentheils schon durch die Section des Gehirns ihre Deckung finden, und dass man es eben dann unterlässt auch das Rückenmark zu untersuchen. Ich glaube annehmen zu dürfen, dass, wenn man bei der Section solcher allgemeiner Carcinomatosen regelmässig das Rückenmark secieren würde, sich die Literatur über Carcinometastasen im Rückenmark vermehren dürfte.

Zum Schlusse möchte ich noch Herrn Prof. Dr. *Chiari* für die Ueberlassung des Materials sowie für die liebenswürdige Unterstützung bei der Bearbeitung desselben meinen besten Dank aussprechen.

---

### Erklärung der Figuren auf Tafel IX.

---

- Fig. 1.* Segmentum dorsale II. des Rückenmarkes vom I. Falle.  
*Fig. 2.* Segmentum dorsale VIII. von demselben Falle.  
*Fig. 3.* Segmentum lumbale II. von demselben Falle.  
*Fig. 4.* Segmentum cervicale V. des Rückenmarkes vom II. Falle.  
*Fig. 5.* Segmentum cervicale VIII. von demselben Falle.
-

# ÜBER STAPHYLOMA POSTICUM, CONUS UND MYOPIE.

Von

Prof. DR. SCHOEN, Leipzig.

Mit 1 Tabelle im Texte.

Im ersten Heft des XVI. Bandes der Zeitschrift für Heilkunde, welches mir erst spät zu Gesicht gekommen ist, veröffentlichen Schnabel und Herrnheiser eine Arbeit über Staphyloma posticum, Conus und Myopie zum grossen Theil gleichen Inhalts mit meinen früheren Veröffentlichungen, welche die Verfasser nicht erwähnen.

Mein 1885 erschienener Aufsatz „Zur Aetiologie des Glaukoms“<sup>1)</sup> bringt Beschreibung und Abbildung der Verzerrung eines myopischen Sehnerven, durch welche nachgewiesen wird, dass es sich weder um eine Hinüberziehung der Aderhaut, noch um eine perspektivische Ansichtswirkung, sondern um ein anatomisches Umklappen der Sehnervenscheide handelt. Photogramme mehrerer Sehnerven, welche dieses Umklappen in verschiedenem Grade zeigten, habe ich auf der Heidelberger Versammlung 1887 vorgelegt.<sup>2)</sup>

Photokupferdrucke davon finden sich endlich in meinen Funktionskrankheiten<sup>3)</sup>, wo auch die Entstehung dieser Veränderungen schematisch genau auseinandergesetzt wird. Die von *Schnabel* und *Herrnheiser* mitgetheilten Abbildungen sind identisch mit den meinigen und die anatomische Beschaffenheit des Conus habe ich schon ebenso dargestellt, wie die genannten Verfasser dies jetzt thun. Es heisst in meinem Buche: „Der sichtbare myopische Conus ist die Innenfläche des umgeklappten Scheidenfortsatzes.“<sup>4)</sup>

<sup>1)</sup> Arch. f. Ophth. XXXI. 4. S. 9.

<sup>2)</sup> Ber. d. XXIX. Ophth. Vers. S. 169.

<sup>3)</sup> Wiesbaden 1893.

<sup>4)</sup> a. a. O. S. 286.

Daselbst wird ferner bemerkt, dass die Chorioidealgrenze sich in der Regel im selben Betrage mit verschiebt, dass sie dies aber nicht zu thun braucht und dass andererseits das Chorioidealloch sich noch mehr erweitern kann. Die Chorioidealgrenze rückt dann von der Scleralgrenze ab.

Die Verfasser wenden sich gegen die Annahme, der Conus entstehe durch Zerrung der Chorioidea. Ich habe dieselbe ebenfalls schon verworfen. Nach meinen Untersuchungen erfolgt die Entstehung des Conus hauptsächlich durch Zerrung an der Sclera. Letzterer Anschauung wird von den Verfassern nicht gedacht. Ihrerseits verzichten dieselben darauf, eine Erklärung zu versuchen.

Im Jahre 1889 habe ich unter dem Titel: „Eine neue Verzerrungserscheinung am kurzsichtigen Auge“<sup>1)</sup> die Ausziehung und Ausdehnung der temporalen Bulbuswand beschrieben, wovon dann in meinem Buche<sup>2)</sup> eine umfassende Darstellung gegeben ist. Ich benutze als Merkmal die Verziehung des *Schlemm*'schen Kanals, messe also die Ausziehung nicht unmittelbar. Warum zeigt der Satz: „Wie viel die Erweiterung in einem bestimmten Falle beträgt, lässt sich kaum ausmessen, da man nicht weiss, wohin man die Endpunkte setzen soll. Die Gewebstheile haben nicht bloss ihren Platz geändert, sondern sind auch selbst in die Länge gezogen.“ Es folgt eine genaue Beschreibung der Verziehung der einzelnen Theile. *Schnabel* und *Herrnheiser* suchen dasselbe Ergebnis durch äusserliche Messung festzustellen. Obgleich meine Ansicht über die Zuverlässigkeit dieses Verfahrens sich nicht geändert hat, brauche ich nicht dagegen aufzutreten, weil die Ergebnisse meine eigenen früheren bestätigen.

Die Verfasser erklären: „Der Name Scleralring ist ganz zu verwerfen“, und wollen dafür Scheidenring setzen. Warum denn? Ich sehe nicht ein, weshalb der bezeichnendere Ausdruck, der in der Ophthalmoskopie gang und gäbe ist, dem nichtssagenden und für eine Menge Körperstellen verwendbaren weichen sollte.

Das Neue in der Arbeit der Verfasser ist, dass sie die nach dem Tode gemessene Länge der Bulbi im Vergleich bringen mit der Refraction während des Lebens.

Weil sie fanden, dass derselben Refraktion sehr verschiedene Bulbuslängen entsprechen, schlossen sie, dass die Annahme, die Myopie werde allein oder auch nur hauptsächlich durch die Axenlänge bedingt, nicht richtig sein könne. Diese Folgerung ist von

<sup>1)</sup> Sitz.-Ber. d. XX. Ophth. Vers. S. 85.

<sup>2)</sup> a. a. O. S. 279.

grosser Tragweite. Man darf fragen, ob Prämissen und Schlüsse zwingend dahin führen.

Auch bei einer Reihe der von mir untersuchten Augen war die Refraktion vor dem Tode bekannt. Ich habe aber nicht geglaubt, durch Messung des nicht mehr unter Blutdruck stehenden von der schlaffen, myopischen Sclera umschlossenen Leichenauges die lebende Länge genau erhalten zu können. Ein etwas stärkerer Druck auf den Aequator verlängert, auf einen Pol verkürzt das Auge. Man muss beachten, dass der Raumzuwachs des myopischen Auges nicht mit organisiertem Glaskörper, sondern mit Serum ausgefüllt ist. Die Fehlergrenze erreicht *mindestens* 1 mm.

Ferner haben die Verfasser die Lage der Linse nicht berücksichtigt. Die vordere Kammer ist bei Myopie tiefer als bei Emmetropie, der Grad der Vertiefung aber nicht immer derselbe. Wie die Rückwärtsverschiebung der Linse durch gleichsinnige der Ciliarfortsätze zu Stande kommt, ist in meinem Buche erläutert. Auch gemessene Werte finden sich dort angegeben. Es ist ebenso klar, dass verschiedene Linsenlage dioptrisch nicht gleichgültig sein kann, wie es klar ist, dass Einschieben des Mikroskoptubus die Vergrösserung ändert. Die Brechungsänderung durch Linsenverschiebung habe ich mehrfach behandelt. Das praktische Ergebnis enthält der Satz: Jedem Millimeter, um welchen die Linse weiter rückwärts liegt, entspricht am Ort der Brille, 15 mm vor der Hornhaut, eine latente Myopie von 1.5—2.5 durchschnittlich 1.9 D.; d. h. es wird die Myopie eines Auges, dessen Linse 1 mm tiefer liegt, durchschnittlich um 1.9 D. geringer gefunden, als sie bei derselben Axenlänge und normaler Linsenlage bestimmt worden wäre.

Die Rückwärtsverschiebung bewirkt Verminderung der Refraktion und latente Myopie, wie der Akkommodationskrampf Vermehrung der Refraktion erzeugt und Hypermetropie latent macht.

Endlich ist krampfhaftes Akkommodationsanspannung recht häufig. Man findet gar nicht selten Leute von 40 und 50 Jahren, welche eine Hypermetropie von 1—2 D. latent erhalten. Es kommt auch vor, dass Leute mit Concavgläsern ausgerüstet sind, während in Wirklichkeit Hypermetropie vorliegt. Untersuchung mit dem aufrechten Bild oder der Skiascopie deckt die latente Hypermetropie keineswegs immer auf. Daher ist die Anwendung von Atropin unerlässlich, wo latente Hypermetropie beziehentlich Akkommodationskrampf sicher ausgeschlossen werden soll.

Wir wenden uns jetzt zu den Messungen der Verfasser, indem wir erstens den Satz zu Grunde legen, dass jedem Millimeter Axen-

verlängerung am Orte der Brille bei normaler Linsenlage eine manifeste Myopie von 3 D entspricht, und zweitens die Länge der äusseren Augenaxe = 24.3 mm setzen. Die Verfasser machen keine ausdrückliche Angabe darüber, doch beziehen sich die Werthe wahrscheinlich auf die äussere Axe. Gruppe I umfasst 23 „während des Lebens als emmetropisch erkannte Augen“. Es ist nicht gesagt, ob mit Atropin untersucht wurde. Wenn es der Fall wäre, würde der Vermerk wohl nicht fehlen. Latente Hypermetropie beziehentlich Akkomodationskrampf ist daher nicht ausgeschlossen. Diese sind jedenfalls anzunehmen in den 7 Augen, welche eine um mehr als 1 mm zu kurze Axe aufweisen.

Bei den übrigen Augen 8—23 fallen die Abweichungen, nämlich die negativen nach zu geringer und die positiven nach zu grosser Länge hin, innerhalb der Fehlergrenzen. Selbstverständlich ist bei ersteren die Möglichkeit latenter Hypermetropie, bei letzteren latenter Myopie auch gegeben, doch hat man hier nicht nöthig, darauf zurückzugreifen.

Die Gruppe II mit 12 schwächer myopischen Augen, „deren Myopie theils bloß durch den Augenspiegel, theils durch diesen und die Brillenwahl bestimmt worden war“, enthält erstens 4 Augen (24, 25, 28, 32) mit kürzerer Axe als die längeren emmetropischen. Da mit Atropin nicht untersucht worden ist, so genügt die Refraktionsbestimmung, namentlich die mit dem Augenspiegel allein, nicht um Akkomodationskrampf auszuschliessen. Dies trifft vor Allem die Augen 24 und 25 mit schwacher Myopie. Bei 25 und 28 fällt die gefundene Abweichung ausserdem noch in die Fehlergrenze. Bei Auge 32 reichen diese Gründe nicht aus, wir kommen auf dasselbe später zurück.

Zweitens sind darunter 5 Augen mit gleich langer Axe wie die längeren der emmetropischen. Bei einem, 26, entspricht die Länge genau der für die Refraktion berechneten nämlich 25 mm. Bei den Augen 29 und 30 liegen die Abweichungen noch innerhalb der Fehlergrenze, welche bei den Augen 33 und 34 um ein Weniges überschritten wird.

Bei diesen vier Augen, wie bei dem oben hervorgehobenen 32 und allen übrigen myopischen Augen kommt noch Folgendes in Betracht. Es sind mit belanglosen Ausnahmen (2 mal 0, 3 mal + 0.4, 1 mal 0.5, die Augen 52 und 53 fallen ganz fort, weil die Refraktion dieser Gruppe nur auf „circa“ 20 D bestimmt wurde), die Abweichungen immer negativ, nämlich 22 mal unter 28 Augen. Die Axen sind immer *kürzer* gefunden worden, als sie nach der Berechnung hätten sein sollen! Dies steht nun *in vollkommenem Widerspruch zu den Beobachtungen bei Aphakie myopischer Augen*, wo in der Regel die Hypermetropie nicht so

Augen	Refraction	Aeußere Axe.		Abweichungen	Latente Accommodationsspannung	Latente Myopie		Innere Axe.		Abweichungen	Latente Accommodationsspannung	Latente Myopie	
		Gemessene Axenlänge	Für die Refraction berechnete Axenlänge			Linsenverschiebung rückwärts	Gemessene Axenlänge	Für die Refraction berechnete Axenlänge	Linsenverschiebung rückwärts				
I.		mm	mm	mm	D	D	mm	mm	mm	mm	D	D	mm
1.2.3	E	22	24.3	-2.3	6	-	-	22	22.8	-0.8	2	-	-
4	"	22.5	"	-1.8	5	-	-	22.5	"	-0.3	1	-	-
5	"	22.75	"	-1.55	4.5	-	-	22.75	"	+0.05	-	0	0
6.7	"	23	"	-1.3	4.0	-	-	23	"	+0.2	-	0.5	0.3
8	"	23.5	"	-0.8	2.0	-	-	23.5	"	+0.7	-	2	1
9-14	"	24	"	-0.3	1.0	-	-	24	"	+1.2	-	5.5	2
15	"	24.5	"	+0.2	-	0.5	0.3	24.5	"	+1.7	-	5.0	3
16-23	"	25	"	+0.7	-	2.0	1.0	25	"	+2.2	-	6.5	4
	Myopie.												
II.	D												
24	2	23	25	-2	6	-	-	23	23.5	-0.5	1.5	-	-
25	"	24	"	-1	3	-	-	24	"	+0.5	-	1.5	1
26	"	25	"	0	0	-	-	25	"	+1.5	-	4.5	2.5
27	"	25.5	"	+0.5	-	1.5	1.0	25.5	"	+2.0	-	6.0	3.0
28	4	24.5	25.6	-1.1	3	-	-	24.5	24.1	+0.4	-	1.0	0.5
29	5	25	26	-1	3	-	-	25	24.5	+0.5	-	1.5	1
30	"	25	"	-1	3	-	-	25	"	+0.5	-	1.5	1
31	"	26	"	0	0	-	-	26	"	+1.5	-	4.5	2.5
32	6	24	26.3	-2.3	7	-	-	24	24.8	-0.8	2	-	-
33	"	25	"	-1.3	4	-	-	25	"	+0.2	-	0.5	0.2
34	"	25	"	-1.3	4	-	-	25	"	+0.2	-	0.5	0.2
35	8	26	27	-1	3	-	-	26	25.5	+0.5	-	1.5	1
III.													
36	7	27	26.6	+0.4	-	1	0.5	27	25.1	+1.9	-	6	3
37	14	27	29	-2	6	-	-	27	27.5	-0.5	1.5	-	-
IV.													
38	10	27	27.6	-0.6	2	-	-	27	26.1	+0.9	-	3	1.5
39	"	27	"	-0.6	2	-	-	27	"	+0.9	-	3	1.5
40	"	27	"	-0.6	2	-	-	27	"	+0.9	-	3	1.5
41	"	27.5	"	-0.1	0	-	-	27.5	"	+1.4	-	4	2.0
42	13	27	28.6	-1.6	5	-	-	27	27.1	-0.1	-	0	0
43	"	28	"	-0.6	2	-	-	28	"	+0.9	-	3	1.5
44	"	29	"	+0.4	-	1	0.5	29	"	+0.9	-	6	3
45	"	29	"	+0.4	-	1	0.5	29	"	+1.9	-	6	3
V.													
46	20	28.5	31	-2.5	7	-	-	28.5	29.5	-1.0	3	-	-
47	"	28.5	"	-2.5	7	-	-	28.5	"	-1.0	3	-	-
48	"	28.5	"	-2.5	7	-	-	28.5	"	-1.0	3	-	-
49	"	30	"	-1	3	-	-	30	"	+0.5	-	1.5	1
50	"	30	"	-1	3	-	-	30	"	+0.5	-	1.5	1
51	"	30.5	"	-0.5	1	-	-	30.5	"	+1.0	-	3	2
52	"	32	"	+1	-	3	-	32	"	+2.5	-	7.5	4
53	"	32	"	+1	-	3	-	32	"	+2.5	-	7.5	4

gross, d. h. die *Axe länger* gefunden wird, als nach der Rechnung zu erwarten gewesen wäre. Z. B. bei einer Myopie = 12.7 würde man in der Aphakie Hypermetropie = 6.0 und Axenlänge = 26.8 erwarten, man findet aber vielleicht Hypermetropie = 4.5 und Axenlänge = 27.8, also eine Abweichung = + 1.0 mm oder sogar Hypermetropie = 3.0 und Axenlänge = 28.8, also eine Abweichung = + 2.0 mm.<sup>1)</sup> *Niemals* tritt *negative* Abweichung auf.

Wir kommen daher zu dem Schluss, dass die vorliegenden Axenmessungen von myopischen Leichenaugen mit einem regelmässigen Fehler behaftet sind, der von dem Mangel des Blutdruckes, von der Schloffheit der Sclera und der Flüssigkeit der Ausfüllungsmasse abhängt und zu kleine Werthe bedingt. Der Fehler ist wahrscheinlich veränderlich. Nimmt man aber einmal zur Erzielung grösserer Anschaulichkeit an, der Fehler sei in allen myopischen Augen gleich gross, etwa = - 1.5 mm, so erreicht man, weil der Unterschied zwischen der äusseren und inneren Axe = 1.5 mm beträgt, seinen Zweck am einfachsten, wenn man die gemessenen Werthe jetzt als auf die innere Axe bezüglich auffasst und mit den für die innere Axe berechneten vergleicht. Die Abweichungen werden dann bei 23 Augen positiv. Drei (46, 47, 48) fallen wegen unzureichender Refraktionsbestimmung aus, vier bleiben negativ. Die so erhaltenen Werthe stimmen nicht übel mit den bei Aphakie beobachteten. Nach meiner Zusammenstellung von 40 Fällen künstlicher Aphakie<sup>2)</sup> beträgt bei

Axenlänge und wahrer Myopie	Die latente Myopie im Mittel:	Die Axe erweist sich länger, als nach der scheinbaren Myopie zu vermuthen war, um:	Die entsprechende Rückwärtsverschiebung der Linse beträgt:	
27.2—27.8	14—16 D.	2.8 D.	+ 1.0 mm	1.5 mm
28.1—28.4	17—18 D.	3.0 D.	+ 1.0 mm	2.0 mm
28.8	19	5.0 D.	+ 1.7 mm	2.5 mm
29.4—30.1	21—23 D.	6.0 D.	+ 2.0 mm	3.0 mm
30.8—30.91	25 <sup>1</sup> / <sub>2</sub> —26 D.	8.5 D.	+ 3.0 mm	3.5 mm

Man vergleiche mit diesen Zahlen die zu den Augen 38 bis 53 gehörigen auf der rechten Seite der Tabelle.

Die jetzt zu Tage tretenden positiven Abweichungen hängen von Vertiefung der vorderen Kammer ab, werden durch deren verschiedene Grade vollständig erklärt und zwingen zu keinen besonderen Annahmen.

Die Messungen der Kammertiefe mit dem Mikroskop sind sehr schwierig, und ich habe bisher keine befriedigende Genauigkeit

<sup>1)</sup> Der Brechungsverlust bei Linsenentfernung. Centralbl. f. pr. A. 1897. S. 1.

<sup>2)</sup> Arch. d'Ophth. 1896. Juni.



erzielt. Immerhin haben sie soviel ergeben, dass *Tiefe der Kammer und Ausdehnung des Staphyloms in Wechselbeziehung* stehen.

Man mag über den Betrag der dioptrischen Wirkung der Rückwärtsschiebung noch Zweifel hegen können, dass aber ohne Beachtung derselben ein Urtheil über die Refraktionsverhältnisse des myopischen Auges unmöglich ist, kann keinem Zweifel unterliegen.

Es ist nicht bloss die Vergrößerung des Glaskörperaumes, welcher die Verlängerung der Axe bewirkt, auch die vordere Kammer nimmt Theil und zwar bei hohen Myopiegraden bis zu einem Drittel, vielleicht sogar zur Hälfte. Diese Betheiligung wird herbeigeführt durch Rückwärtszerrung der inneren Ciliarkörperwinkel, denen das Linsensystem folgen muss.

Die Verfasser erwähnen die grosse Tiefe der Kammer nur bei den Augen 36 und 37 eines Besitzers. Beide Augen hatten trotz der verschiedenen Refraktion die gleiche Axenlänge von 27 mm. Unter Voraussetzung des allgemeinen Fehlers von 1.5 mm ergibt die Rechnung für das Auge 36 eine Vertiefung der Kammer um 3 mm, was im Einklang mit der Beobachtung steht.

Beim Auge 37 sollte die Kammer nicht tief gewesen sein. War sie wirklich nahezu ebenso tief wie beim anderen Auge, so muss für dieses Auge ein starker Akkommodationskrampf angenommen werden, der die latente Myopie wieder aufhob. Die manifeste Myopie würde dadurch nicht geändert werden. Tiefe der vorderen Kammer kann dioptrisch nicht ohne Wirkung bleiben. Gründe für Annahme eines Akkommodationskrampfes fehlen beiläufig nicht. Der Mann hat nur schwache Brille draussen getragen, aber ohne Brille gelesen, also ziemlich sicher Strabismus divergens gehabt. Dieser führt aber zu Akkommodationskrampf, wie ich mehrfach gezeigt habe. Der oben erwähnten Wechselbeziehung entsprechend fehlten Staphylome.

Die Verfasser üben weitgehende Kritik an anderen Forschern und bemerken dabei, sie selbst erblickten in der Feststellung von Thatsachen einen unvergleichlich höheren Werth als in der Erfindung von Hypothesen. (Hypothesenfrei ist übrigens die eigene Darstellung der Verfasser keineswegs.)

Das Richtige liegt in der Mitte. Erfindung von Hypothesen ist freilich unnütz, Aufstellung von begründeten Theorien aber durchaus nicht überflüssig. Das Vorhandensein des Neptun wurde vorher nach der Theorie berechnet; dann erst suchte und fand man den Stern. Eine selbstverständlich durch Beobachtungen wahrscheinlich gemachte und wohl gestützte Theorie ist sehr geeignet als Leitfaden zu dienen.

Man fragt: ist die Theorie richtig, so muss sich dies oder jenes finden. Die Proben sollen möglichst scharfe Unterscheidung zulassen. Die Theorie darf aber nicht zum Dogma werden, welches bewiesen werden muss und welches das Urtheil über den Ausgang der Probe beeinflusst.

Verwerfung jeder Theorie ist ebenso irrig wie die Dogmatisierung. Ohne Theorie übersieht man Vieles, weil man nicht weiss, wo und was man suchen soll, ohne sie wäre der Neptun vielleicht noch nicht gefunden.

Es ist sehr zu bedauern, dass der reiche Stoff, welcher den Verfassern zu Gebote stand, nur nach der einen Richtung hin bearbeitet wurde und nicht auch hinsichtlich der Tiefe der vorderen Kammer, deren Wechselbeziehung zur Grösse des Staphyloms, der Rückwärtsverziehung der inneren Ciliarkörperwinkel, und der Wirkung der temporalwärts vermittelst der Sclera auf den Scheidenfortsatz und Scleralring ausgeübten Zerrung untersucht wurde. — Die von den Verfassern gezogene Schlussfolgerung kann nicht als durch ihre Beobachtungen dargethan angesehen werden.

ÜBER DIE ENDRESULTATE DER AN DER CHIRUR-  
GISCHEN ABTHEILUNG DES KAISER FRANZ JOSEF  
KINDER-SPITALS IN PRAG SEIT DEM JAHRE 1888  
OPERIERTEN FÄLLE VON SPINA BIFIDA UND  
ENCEPHALOCELE.

Von

Prof. DR. CARL BAYER.

Seit meiner letzten Publication über die Schicksale der von mir operierten Fälle von Spina bifida und Encephalocele im Jahre 1892<sup>1)</sup> habe ich über diesen Gegenstand keine weitere Mittheilung veröffentlicht.

Dies geschah einmal deswegen, weil die Zahl der zur Operation geeigneten Fälle in den folgenden Jahren eine zu geringe war, um sie überhaupt zu verwerthen, und zweitens und hauptsächlich deshalb, weil ich erst abwarten wollte, wie die Erfolge sich gestalten würden, um über Schlussresultate berichten zu können.

Indessen mahnt ein Programmpunkt des heurigen internationalen Congresses, der in Moskau tagen wird, auch mich, der ich seiner Zeit an der Ausbildung der Technik der Spina bifida-Operation mitgearbeitet, meine Erfahrungen jenen anderer Collegen, die sich um dasselbe Thema bemüht, anzureihen und so glaube ich diesen kleinen Beitrag zur Statistik der besagten Operation liefern zu sollen.

Um die Angaben möglichst vollständig zu haben, liess ich bei den Eltern aller — operierter und auch nicht operierter — Fälle brieflich anfragen. Mit Ausnahme jener wenigen Fälle, wo im Text eben jede Notiz über den heutigen Zustand des Kindes fehlt, haben wir Nachricht erhalten.

Herr M.-U.-Cand. Langer hatte die Freundlichkeit, diese Arbeit der brieflichen Anfragen und der Sammlung der Antworten zu übernehmen, wofür ich ihm herzlich danke.

<sup>1)</sup> „Zur Technik der Operation der Spina bifida und Encephalocele.“ Prager medic. Wochenschrift, 1892, No. 28—30.

### Weitere Fälle von Spina bifida.

(Noch nicht publiciert.)

*Sirku, Johann*, 6 mens. Aufgen. 29. Juni 1893.

Spina bifida lumbo-sacralis (Myelo-meningocele). Drei Kinder der Familie gesund, in der Verwandtschaft keine Missbildungen.

*Status praes.* Kind 72 cm lang, etwas rachitisch; Panniculus reichlich, Haut blass. Schädel 42 cm Horizontalumfang, grosse Fontanelle  $2\frac{1}{2}$  cm lang; kein Hydrocephalus; keine Lähmungen. Der letzte Lendenwirbel und das Kreuzbein gespalten; der Spina bifida-Sack gross, horiz. Querdurchmesser 20, sagittaler 19 cm, Basisumfang 20 cm; der Sack ist im mittleren Meridian und im Äquator leicht eingeschnürt und zeigt am freien Pol ein trichterförmiges Grübchen; er ist überall von Haut bedeckt, welche zur Kuppe hin allmählich dünner, glatter und glänzender, zuletzt leicht rissig und schuppig wird; ein solider bleistiftdicker Strang zieht längs der hinteren Wand.

*Operation* 1. Juli 93. Zwei seitliche Lappen. Incision des Meningensackes im mittleren Meridian unten. Umstülpung des Sackes behufs bequemer Besichtigung; der derbe Strang, der von aussen zu tasten war, ist das Rückenmarksende und inseriert am Grübchen; einige zarte Fäden biegen von ihm in die Kreuzbeinlücke zurück. Ablösung desselben vom Sack; am Grübchen muss er von der Hautinsertion scharf getrennt werden; es spritzt da eine Arterie; Ligatur. Reposition in die Lücke, Naht des zugeschnittenen basalen Duraschlauches; zweite Einstülpungnaht darüber. Matratzennaht der Hautlappen darüber.<sup>1)</sup>

Verlauf nicht ganz glatt; complicierende Diarrhoen; bis 4. hohe Temperat. bis 39.1 allmählich sinkend; auch wiederholte leichte Zuckungen.

12. Juli mit geheilter Wunde entlassen.

Laut Bericht des Vaters vom 8. Mai 1897 ist das Kind bald nachher zu Hause gestorben, nachdem es angeblich die Stimme verloren (Debilitas?).

*Lehmann, Adele*, 2 mens. Aufgen. 20. März 1895.

(Myelomenigocele lumbo-sacralis.) In der Familie keine Missbildungen. Bei der Geburt soll die Sacralgeschwulst erbsengross gewesen sein.

<sup>1)</sup> „Die mikroskop. Untersuchung der übersandten Sackhälfte erwies allenthalben den Befund von vollkommen ausgebildeter Haut mit dichtem Unterhautzellgewebe. Reste von R.-M.-substanz oder Nervenwurzeln konnten nicht nachgewiesen werden“ (*Chiari*).

*Status praes.* Apfelgrosser Spina bifida-Sack im Sacralabschnitt mit deutlich abgegrenzter Zona dermoides an der Basis, der zum Pol hin zunächst eine breite, rötlich schimmernde, dünne Hautzone, schliesslich, den Pol einnehmend, eine deutliche ovale Area Epithelioserosa mit einem medialen reichlich vascularisierten Streifen folgt. Die Knochenlücke ist am Uebergang des Lendenstückes ins Kreuzbein. Die unteren Extremitäten sind nicht gelähmt; Harn und Stuhl gehen unwillkürlich ab. Das Kind ist kräftig.

Da nur Blase und Rectum gelähmt erscheint, versucht man doch die Operation.

*Operation*, 21. März 95, in üblicher Weise mit Abpräparierung der basalen Haut.

Im Sack verlaufen in die Lücke rücklaufend einige zarte Stränge mit ihrer Umbiegungsstelle am Pol inserierend; Erhaltung dieses im Zusammenhange mit den Nervenfasern; Abtragung der überschüssigen Meningentheile; Einstülpungsnaht der letzteren, Hautlappennaht. — 29. März nach Entfernung der Nähte bei reactionsloser, verklebter Wunde mit Verband entlassen. 6 Wochen später unter Convulsionen daheim gestorben.

*Keil, Marie*, 2 Jahre. Aufgen. 2. Juni 1896.

(Myelo-meningocele colli-dorsalis). In der Familie keine ähnliche, auch sonst keine Missbildung.

*Status praes.:* Körperlänge 78 cm; Horizontalumfang des Schädels 47 cm; Augenbewegungen normal, etwas Strabismus convergens hie und da; vier untere und obere Schneidezähne und je ein Backenzahn oben und unten rechts und links. Kein Hydrocephalus, Nähte geschlossen.

Der Sack sitzt am Uebergange des Hals- in das Brustsegment: deutlicher Knochenspalt, wegen der breiten Basis nicht genau abzugrenzen (wahrscheinlich unterster Halswirbel und zwei obere Brustwirbel); Länge des Sackes  $8\frac{1}{2}$ , Breite  $7\frac{1}{2}$  cm, Basalumfang  $13\frac{3}{4}$  cm; an der Basis Haut, weiter zum Pol hin immer dünner, glänzender, bläulich schimmernd, zuletzt als Area epithelioserosa zu erkennen mit einzelnen mit Krusten bedeckten Defecten. Kein Porus, keine äusserlich sichtbare Rückenmarksandeutung.

Interessant ist der Befund an den Extremitäten. L. o. Extr. =  $30\frac{1}{2}$  cm lang, R. o. Extr.  $32\frac{1}{2}$  cm lang. Umfang des l. Oberarmes 13; R. = 14 cm — Vorderarme gleich. Die Bewegungen der l. obern Extremität wesentlich eingeschränkt. Elevation  $\frac{3}{4}$ ; Ellbogengelenk wird leicht flectiert erhalten; Hand in Fauststellung. Rechts normal. —

L. unt. Extr. = 33 cm lang; R =  $33\frac{1}{2}$ .

L. Oberschenkel  $15\frac{1}{2}$  im Umfang, R =  $21\frac{1}{2}$ .

Unterschenkel gleich.

Reflexe links lebhafter.

Faradische Erregbarkeit: L. erst bei 70 cm Rollenabstand dieselbe Reaction wie R. bei 75 (Radialis, Medianus). —

*Operation* 13. Juni 96. Umschneidung an der Basis mit Lappenablösung. Nach Eröffnung des Meningensackes sieht man als Inhalt das Rückenmark selbst als Schleife. Verschluss des Sackes durch fortlaufende Naht, darüber Musculo-Fascien-Naht und Hautnaht.

Reactionslose Wundheilung; an 2 Abenden nächtliches Aufschreien; sonst keine Störungen von Seite des Rückenmarkes.

28. Juni mit geheilter Wunde und Schutzverband entlassen.

Der mikroskop. Befund des exstirpierten Sackstückes lautet: (Herr Prof. *Chiari*):

„In dem übersandten Spina bifida-Sacke zeigte die Randzone das mikrosk. Bild von Haut mit Haaren und Drüsen. Sonst bestand der Sack aus faserigem Bindegewebe, welches mit typisch geschichteter, superficiell verhornter Epidermis bedeckt war, der Drüsen und Haare aber entbehrte. Irgend welche nervöse Bestandtheile waren nicht nachzuweisen.“ —

Am 4. Mai 1897 schreibt der Vater des Kindes:

„Die Operation ist gut verheilt; doch ist der eine Arm nicht so kräftig und stark als der gesunde.“

:

### Weitere Fälle von Meningocelen und Encophalocelen.

(Noch nicht publicirt.)

1. *Suchanek, Anna*, 1 Jahr 3 Mon. alt; aufgen. 9. Juli 1892. (Meningo-encephalocele occipitalis); ist das 3. Kind der Familie, in welcher keine Missbildungen bis dahin beobachtet worden sind; kam mit walnussgrosser Occipitalgeschwulst zur Welt, welche allmählig zunahm; bisher keine cerebralen Erscheinungen.

*Status praes.*: Gut genährtes Kind; sonst normal entwickelt; keine Lähmungen, weder im Bereiche der wichtigen Kopfnerven, noch der Extremitäten und Sphinkteren. Ca. 2 cm unterhalb der kleinen Fontanelle sitzt median der Occipitalschuppe ein etwa apfelgrosser, deutlich transparenter, etwas compressibler, von normaler Haut überzogener Hirnbruchsack auf, der sich mittelst eines daumendicken Stiels durch eine beiläufig kreuzergrosse Lücke der Occipitalschuppe in das Schädelinnere fortsetzt; in seinem Inneren

tastet man einige derbere Antheile, insbesondere im Bereiche der nuchalen Hälfte.

*Operation* am 14. Juli 92. Chloroformnarcose 20 gr. Abpräparierung eines oberen und eines unteren Lappens bis zur Basis; Incision des Meningensackes oben median, wo keine Hirntheile zu tasten sind. Im Sacke liegt das Kleinhirn, rudimentär entwickelt mit vielen blasigen Cystchen, mehrere bis haselnuss-grosse solche Blasen lagern darüber. Abtragung der letzteren mit Schonung des Kleinhirnantheils, Zuschneidung des Durasackes und Naht dessen basalen Restes über dem Kleinhirn, welches durch die kleine Occipitallücke nicht zu reponieren ist; Naht der Hautlappen darüber. Jodoformverband. —

Verlauf ohne Complication; es traten auch keine cerebralen Störungen nach der Operation auf. 29. Juli mit geheilter Wunde und Schutzverband entlassen.

Am 1. Januar 1893 schreibt auf unsere Anfrage der Vater des Kindes:

„Mein Töchterchen war nach der Rückkehr von Prag die ganze Zeit recht munter, nahm zufriedenstellend zu, bewegte normal Arme und Beine. Am 19. Dezember brach aber die Narbe auf, es floss reines Wasser ab und das Kind starb am 24. Dezember. Der Herr Doktor meinte, es sei Hirnhautentzündung hinzugegetreten.“

2. *Wotypka, Marie*, 1 $\frac{1}{2}$  Jahr alt. Aufgenomm. 13. Mai 1895. (Meningocoele occipitalis).

Die Geschwulst wurde gleich bei der Geburt bemerkt, soll seither nicht gewachsen sein. Das Kind war sonst noch nicht krank, hat auch nie Krämpfe gehabt. In der Familie keine ähnliche Bildung.

*Status praes.*: In der Gegend der kleinen Fontanelle eine walnussgrosse, weichelastische, pulsierende, beim Schreien prall sich spannende Geschwulst, deren Hautbedeckung an der Basis ringsum teleangiektatische Stellen zeigt, nach der Kuppe hin sich verdünnt, glänzend und haarlos wird. Unter der verschieblichen Haut tastet man einen dicken, derben Sack ohne deutlich unterscheidbare Bestandtheile; am vordern Halbumfang der Basis fühlt man den scharfen Rand der Schädellücke. Kein Hydrocephalus; kräftiges Kind. —

*Operation* 14. Mai 1895. Zwei halbeliptische seitliche Lappen. Der Meningensack verjüngt sich stark zur Knochenlücke hin, so daß die Elimination desselben in toto gerechtfertigt erscheint; daher Seidenligatur des Stieles (dabei keine Hirnerscheinungen),

Abtragung des Sackes, Verschorfung mit dem Thermokauter, Naht zweier seitlicher Periostlappen darüber. Hautnaht, Jodoformgazestreifen zum untern Winkel.

20. Mai Entfernung des Gazestreifens; dahinter sickern einige Tropfen eiterähnlichen Sekretes (Agarcultur bleibt steril).

24. Mai vollkommen geheilt. —

Am 5. Mai 1897 schreibt der Vater des Kindes:

„Unser Kind ist sehr stark und gesund und befindet sich vollkommen wohl.“

3) *Filo, Kaspar*, 4½ Jahr alt. (Encephalocele nasofrontalis).

*Status praes.*: Kräftiges Kind; kein Hydrocephalus, keine Lähmungen. Die Nasenwurzel stark verbreitert, von zwei seitlich sich ausbreitenden, derbelastischen, wie elephantiasische Haut sich anführenden, 2½ cm prominirenden Wülsten eingenommen; der rechte Wulst im Ganzen etwas größer. Beide compressibel, seitlich und oben unter einem deutlich scharf durchzufühlenden Knochenrand verschwindend.

*Operation* 26. Mai 1895. Um die Entstellung zu beheben, plant man durch ovaläre Excision der elephantiasisch hyperplasierten Decke über der Encephalocele den Nasenrücken zu verschmächtigen. Es werden entsprechend den Längsrichtungen der beiden Wülste zwei keilförmig in die Tiefe dringende Ausschnitte gemacht; stark entwickeltes, reichlich Blut- und Lymphgefäße enthaltendes Fettgewebe. Rechts dringt man bis an die Dura vor. Tiefe Naht der Substanzverluste.

Verlauf nicht aseptisch. Eiterung. Tod an Meningitis 10. Juni 1895.

11. Juni Section (Prof. *Chiari*):

„Die Präparation der Gegend der Nasenwurzel erweist vor der Crista galli rechts und links von der Mittellinie je eine fast 2 cm weite Lücke im Schädel, durch die sich beiderseits ein Fortsatz der Pachymeninx, dann eine zapfenförmige Verlängerung des Spitzentheiles des Stirnlappens, bedeckt von stark verdickten und eitrig infiltrierten Meningen nach abwärts und aussen in die früher erwähnte Protuberanz in der Nasenwurzelgegend und zwar gegen die Incisionen hinzieht. Die Nasenbeine auffallend breit und plump. Die Stirnfortsätze der Oberkiefer defect, ebenso die ossa lacrymalia. Das Septum narium und die Nasenmuscheln von gewöhnlicher Beschaffenheit.“

Pathol. anatom. Diagnose: „Encephalocele orbitalis bilateralis; Meningitis suppurativa post incisionem cutis nasi.“



4. *Hrdlicka, Rosa*; 14 Tage alt; aufgen. 21. Mai 1896. (Meningo-encephalocele occipitalis).

Das 6. Kind der Familie, in der sonst keine Missbildungen vorgekommen sind; die Geburt war wegen der Grösse der Geschwulst schwer.

*Status praes*: Ernährungszustand mässig; das Kind munter; ausser der Kopfgeschwulst keine Missbildungen; keine Lähmungen.

Kopfumfang 34,5 cm; der Protuberantia occip. sitzt mit breitem Stiele eine Geschwulst auf, welche beträchtlich grösser als der Kopf selbst ist: verticater Umfang der Geschwulst 41 cm; querer Umfang 31 cm. Die Geschwulst ist ein prall gespannter, transparenter Sack, dessen äussere Decke von zahlreichen starken Venen durchzogen ist. Die behaarte Kopfhaut setzt sich über den breiten Stiel noch eine Strecke weit auf die Geschwulst fort und geht dann in eine Dura-ähnliche Bedeckung über, welche den grössten Theil des Sackes überzieht und zahlreiche mit Borken bedeckte Ulcerationen zeigt. Die obere Hälfte des Stieles fühlt sich derber und massiger an.

*Operation* 23. Mai 1896. Amputation des Sackes nach circumläärer Umschneidung des Stieles und Manchettenbildung aus der Haut und Abklemmung des Dura-Stieles; Naht des Stieles, Matratzen-naht der Manchette. Stellenweise Nahteiterung, sonst der Verlauf ohne cerebrale Störungen. Nach sechswöchentl. ambulat. Behandlung wird das Kind nicht mehr gebracht; die letzte Notitz lautet: „Wunde als länglicher granulierender Streifen.“ —

Befund am excidierten Sack: „Mikroskopisch liess sich an der Innenfläche des Sackes hohes cylindr. Epithel nachweisen, welches unmittelbar dem faserigen Bindegewebe aufsass. Im Bereiche des Knotens (an einer Stelle des Sackinneren) fand sich unter dem Epithel eine dünne Schicht von Hirngewebe und nach aussen von diesem reichliche Massen der inneren Meningen“ (*Chiari*). Endresultat unbekannt.

Kurze Übersicht aller Fälle von Spina bifida,  
Meningocele und Encephalocele, welche operiert  
worden sind.

*Spina bifida:*

1. *Kindskopfgrosse Sp. 6. (Hydro-Myelomeningocele sacralis)*  
10 mens ♀.  
Sack ganz mit Haut bedeckt.  
Lähmungen (Beine, Blase, Rectum).  
*Operation* 8./4. 1888. Abtragung sammt dem degener. R.-M.-  
Ende. Stielsutur, Hautnaht.  
Heilung.  
Revis 8. Mai 92. *Lähmungen fortbestehend.* Wunde solid geh.
2. *Apfelgrosse Myelomeningocele lumbo-sacralis.* 10 Tage ♂.  
Decubitus am Sack, keine Lähmungen.  
*Operation* 24./1. 89. Ablösung der im Sack der Hinterwand ad-  
härierenden *Cauda eq.*, Reposition, Duranaht, Muskelnah, Hautnaht.  
Heilung.  
† 22./3. 89 durch Narbenulceration zu Hause.
3. *Kleinapfelgrosse Myelocele sacralis.* Neugeborenes ♀.  
Klumpfüsse, Lähmungen, Sack in grosser Ausdehnung ohne  
Hautbedeckung.  
*Operation* 24./7. 89, 5 Tage p. p. Im Sack wenige Schleifen.  
Hautnaht über der Sacknaht, nach Excision der hautlosen Partie.  
† 10./8. an Meningitis. Der Sack selbst war Rückenmarksende.
4. *Walnussgrosse Meningocele* am Übergange des Brust- ins  
Lendensegment mit einem nervösen Strange als Inhalt. 1 Jahr ♀.  
Sack mit Haut bedeckt.  
*Operation* 31./10. 89. Reposit. des Nervenstranges, Sack und  
Hautnaht.  
Heilung.  
† nach 6 Monaten an Exanthem.
5. 5 cm breite *Myelo meningocele sacralis.* 15 Tage ♀.  
Hydrocephalus levis.  
*Operation* 15./11. 89. *Cauda eq.*; Ablösung; Reposit; Sacknaht,  
Muskellappennaht, Hautnaht.  
Heilung; später Harnträufeln.  
† December 91 an einer acuten, fieberhaften Krankheit zu  
Hause.

6. do. — 6 Tage ♂.  
 Pes valg. dexter et varus sin. — Lähmung der Beine und Sphinkteren.  
*Operation* 15./2. 90. Ablösung der Cauda, sonst wie sub 5.  
 Heilung. Gelähmt.
7. 6 cm breiter Sack. Myelocele (wahrscheinlich Myelocystocele) lumbalis. 14 Tage ♀.  
 Paralyse. Blossliegende Z. m. v.  
*Operation* 3./4. 90. Das Rückenmark selbst bildet die Sackwand. Naht des Einschnittes, Hautnaht darüber.  
 † wenige Tage nachher.
8. Pilzförmige Meningomyelocele sacralis.  $\frac{1}{2}$  Jahr ♂.  
 Keine Lähmungen; Hydrocephalus; keine Zona medullo vascul.  
*Operation* 15./11. 90. Inhalt: Rückenmarksende, hydropisch.  
 Ablösung, Sacknaht, Hautnaht.  
 Heilung ohne Lähmung.  
 Später zu Hause an Eklampsie †.
9. Kleinorangengrosse Myelomeningocele lumbo-sacralis. 10 Tage ♂.  
 Zona med. vascul.  
*Operation* 25./3. 91. Ein dicker nervöser Strang zieht vom R.-M.-Ende zur hinteren Sackwand (Zona medullo vascul.). Schonung dieser und des Endstrangs. Sacknaht, Fascienlappennaht, Hautnaht.  
 Später Hydrocephalus.
10. 3 cm lange und breite Myelomeningocele sacralis. 3 Mon. ♀.  
 Sack überall von Haut bedeckt; keine Lähmungen.  
*Operation* 9./11. 91. Nervenstrang (Endstück?) sich in der inneren Wand auflösend. Erhaltung sammt dem inneren Sack; Muskel-, Hautnaht.  
 Heilung.  
 5./5. 97 berichtet der Vater, sein Kind sei vollkommen gesund.
11.  $5\frac{1}{2}$ —4 cm lange und breite Myelomeningocele lumbo-sacralis. Zona med. vascul. Blasen-Mastdarmlähmung, Parese der Extr. Sehr kräftiger 14 Tage ♂.  
*Operation* 10./12. 91. Umschneidung, Reposition, Sacknaht, Muskellappennaht, Hautnaht.  
 † Bronchitis.
12. Kindskopfgrosse Myelomeningocele sacralis. 3 Tage alt ♂.  
 Sack perforiert; Zona epithel. serosa; keine Lähmungen.

*Operation* 24./1. 92. Inhalt: Rückenmarksende. Ablösung, Reposition; Sacknaht, Hautnaht.

Heilung.

Revis 8./5. 92: Kind wohl, keine Lähmung.

Revis 6./5. 97: Sehr kräftiger Knabe. Extremit. nicht gelähmt; dagegen „Harnträufeln“; Stuhl wird gehalten; Narbe vorgewölbt.

13. 4 cm breite Myelomeningocele sacralis. 5 $\frac{1}{2}$  Mon. ♀.

Zona epith. serosa. Keine Lähmungen.

*Operation* 4./4. 92. Nervenstrang mit Pachymeninx überzogen. Fixation in der Tiefe. Hautnaht.

Heilung.

5./5. 97 schreibt der Vater: Mein Kind ist seit der Operation vollkommen gesund und kräftig.

14. Faustgrosse Myelomeningocele lumbosacral. 2 Jahre ♂.

Kräftig, keine Lähmung; Hydrocephalus. Sack ganz von Haut bedeckt.

*Operation* 17./5. 92. Inhalt: Cauda mit Schleifen.

Ablösung; Sackrestnaht, Fascien und Hautnaht.

† 23./5. 92: Hydrocephal. intern; Bronchitis.

15. 19 cm breiter Sack. Myelomeningocele lumbo-sacralis. 6 Mon ♂.

Sack mit verdünnter Haut bedeckt; Grübchen am Pol. Keine Lähmung, kein Hydrocephal.

*Operation* 1. Juli 93. R.-M.-Ende. Reposit; Dura-Restnaht mit Einstülpung darüber und 2. Etageennaht. Hautlappen-Matratzennaht.

12. Juli geheilt,

Bald nachher daheim †. Todesursache?

16. Apfelgrosse Myelomeningocele lumbosacralis. 2 Mon. ♀.

Haut und Areaepithel serosa. Lähmung der Sphinkteren.

*Operation* 21. März 95. Inhalt: Schleifen. Reposition-Einstülpungsnaht der Meningen. Hautlappennaht.

6 Wochen p. op. an Convulsionen †.

17. 8 cm breiter Myelomeningocelen-Sack am Übergang des Hals- in den Brusttheil. 2 Jahre ♀.

Sack überall mit Haut bedeckt; am Pol area epithelio serosa. Beide linke Extremitäten schwächer; kein Hydrocephalus.

*Operation* 13. Juni 96. Inhalt ist das Rückenmark selbst als Schlinge. Sacknaht; Musculofasciennaht, Hautnaht.

4./5. 97 schreibt der Vater: „Wunde gut geheilt; doch ist der eine Arm (der linke) nicht so kräftig und stark als der andere.“

17 Fälle — 10 Todesfälle (darunter 4 später).

9 — 8  
♀ ♂

***Meningocelen und Encephalocelen.***

1. Meningocele occipit. Grosser Sack, transparent. 5 Tage ♀.  
Lücke in der Hinterhauptschuppe.

*Operation* 11./2. 90. Ligatur des Stiels der Dura. Periostlappen; Hautnaht.

Heilung.

4<sup>1</sup>/<sub>2</sub> Jahr alte zu Hause † (Hydrocephalus). —

2. Hydro-Encephalocele cerebellaris cervicalis. 18 Wochen ♀.  
Sitz Nacken; Bedeckung verdünnte Haut mit nabelförmiger Einziehung. Lücke 3—4 Halswirbel. Keine Lähmung; Strabismus converg.

*Operation* 15./11. 90. Ligatur des Sackstieles. Fascien und Hautnaht.

23./11. † Meningitis.

3. Encephalocele occipitalis. 8 cm breit. 9 Monate ♀.

Sitz: Spitze der Lambdanaht; Bedeckung Haut. — keine Lähmung:

*Operation* 19. März 91. Reposit des von Dura umschlossenen Hirntheiles; darüber 2 Fontanellenlappen. Hautnaht. —

4./5. 97 schreibt der Vater: Das Kind ist kräftig, gesund und geht in die Schule. —

4. Encephalocele occipit. 2 Tage alt ♀.

Offener blüthenkelchartiger Schlauch mit deutl. sichtbaren Hirntheilen. Eiterung.

*Operation* 15. März 92. Ablösung des Hautwalles, Abtragung der eitrig belegten Hirnmasse mit dem Thermokauter, Hautnaht. —

† 18./3. 92. Eiterung in den Hirnventrikeln. —

5. Encephalocele occipit. 1 Jahr 3 Mon. ♀.

Apfelgross; Sitz: unterhalb der kl. Fontan; transparent, von norm. Haut bedeckt; kreuzergrosse Lücke in der Occipitalschuppe.

*Operation* 14. Juli 92. Inhalt: Kleinhirn mit Cysten. Verkleinerung des Sackes durch Resect und Naht.

Heilung ohne Lähmung.

† 24./12. 92 an Narbenperfor und Meningitis.

6. Meningocele occipitalis. 1<sup>1</sup>/<sub>2</sub> Jahr ♀. Walnussgross.

Sitz: kl. Fontanelle. Kein Hydrocephalus.

*Operation* 14. Mai 95. Seidenligatur des dünnen Dura-Sackstieles nach Blosslegung. Periostlappen. Hautnaht. —

24. Mai geheilt.

5. Mai 97 Bericht des Vaters: „Unser Kind ist sehr stark und gesund.“ —

7. Encephalocele orbitalis, bilateralis.  $4\frac{1}{2}$  Jahr ♂.

Sitz: Nasenwurzel; zwei seitliche Wülste.

*Operation* 26. Mai 95. Verkleinerung durch partielle Excision der wulstigen Hautbedeckung. Eiterung.

† 10. Juni 95 Meningitis.

8. Meningocele occipitalis. 14 Tage ♀.

Kindeskopfgross. Sitz: Protuberantia occipit.

*Operation* 23. Mai 96. Amputation des Sackes nach Blosslegung und Abklemmung des Durastieles; Nahtverschluss des letzteren. Matratzennaht der Haut. Heilung.

Endresultat?

8 Fälle. — 5 Todesfälle (1 darunter später, 1 mit Eiterung eingebracht).

7	—	1
♀		♂

*Nicht operierte auf der Abtheilung beobachtete Fälle.\*)*

1. Meningomyelocele sacralis. 5 J. ♀

Orangegross; allenthalben mit Haut bedeckt; am oberen Pol ein schwanzförmiger behaarter, stielrunder Fortsatz. Blase, Mastdarm gelähmt; Cystitis; Decubitus. Untere Extr. frei.

*Section*: 12./3. 91. Das Endstück des R.-M. ist mit der hinteren Sackwand verwachsen; nach vorn gehen rückläufig schleifenförmig die Sacralplexusnerven ab. — Die Lücke ist im Sacrum v. 2. Wirbel beginnend. *Pyelonephritis, Cystitis.*

2. Myelomeningoc. lumbosacral.; Ektopia vesicae urinariae. 8 Tage.

8 Tage ♂ Der Spalt geht von der Nabelschnur bis ins Rectum, so dass Blasen- und Rectumschleimhaut prolabiert in Einem vorliegen.

† 19./1. 92. Catarrh gastro-intest. acut; Hydrocephalia chron. interna congun.; Hydro-

\*) Fall 2 und 4 sind ausführlich mitgetheilt in der Arbeit Prof *Chiari's*: „Ueber Veränderungen des Kleinhirns etc.“ LXIII. Bd. der Denkschriften der mathemat.-naturwissenschaftl. Classe der Kais. Acad. der Wissensch. (Wien 1895.)

myelocele lumbosacral; Pes valg. sin und varus d. Umbilicus amniotic. Ekstrophia vesicae urin; Fissura pulvis; Enteroschisis; Format. abnorm. hepatis; Pyelitis acuta. (Fall 18 der Arbeit *Chiari's.*)

3. Myelomeningocele sacralis; pes varus duplex; paralysis extrem.  
4 Tage ♂ infer., vesicae und recti; Enteritis. —  
Blosliegendes R.-M. als A. medullo vasc.  
† 25./3. 92 unter eklamptischen Anfällen.
4. Myelomeningocele lumbodorsalis; pes varus sinister; paralysis  
9 Tage ♀ extrem. inf., vesicae und recti. Enteritis.  
Blosliegendes R.-M. als breite Area med. vasc.  
† 15./11. 92 unter Eklampsie. Pneumon. lobul.  
(Fall 17 der Arbeit *Chiari's.*)
5. do. wie 4.; pes calcaneus bilater; Hernia ing. sin; Hydrocephal.  
6 Mon. ♂ Decubitus multiplex. Paralysis.  
† November 92.
6. Spina bifida (? nähere Diagnose fehlt) Atresia ani. 1 Tag ♂  
1 Tag ♂ Ambulatorische Operation der Analtresie.  
† 6./4. Tags nach der Operation.
7. Meningomyelocele lumbalis. Pes varus bilater; Hydrocephalus.  
6 Wochen ♂ Gastroenteritis.  
Am Pol des Sackes bläuliche, verdünnte, vielfach ulcerierte Haut. Eklampsie.  
† 20./4. 94.
8. Myelomeningocele lumbalis. Lues congenita.  
alt? ♀ † 3./5. 94.
9. Spina bifida (?). Hydrocephalus.  
1/2 Jahr ♂ † 15./3. 95.
10. Myelomeningocele lumbosacralis. Hydrocephalus.  
14 Tage ♀ Sack zeigt am Pol das blosliegende R.-M.,  
ungeh. 28./4. 95.  
*Lebt gelähmt.* 5./5. 97 schreibt der Vater: Das Kind lebt  
kann aber nicht laufen.
11. Myelomeningocele sacralis. Lues congenita. (Maculopapulöses,  
2 Tage ♂ squammöses Exanthem, stellenweise Pemphigus-  
blasen).  
Paralysen (Blase, Rectum, Untere Extrem.)  
Necrose am Sack. —  
† 5./1. 96 an Debilitas. —

12. Myelomeningocele sacralis. Pes varus sin. Paralysis vesicae.  
1 Tag ♀ recti und extr. inf.  
Sack zeigt am oberen Pol das blosliegende R.-M. mit einer aufwärts darangrenzenden granulationsähnlichen Masse. Ambulatorisch vorgestellt und als inoperabel entlassen. 24./6. 96.
13. Myelomeningoc. sacralis. Pes equinovarus sin. Paralysis recti und extrem. inf. sin. Sack von Haut bedeckt. Ambul. 15./5. 96.
14. Rhachischisis lumbosacralis; Pes valgus d; Paralys. vesicae und rect. Offene Rinne in der Lumbosacralgegend Ueberhäutet unter Jodoform und Borsalbe. Mai 97.

#### Schlussbemerkungen.

Die Endresultate sind im allgemeinen *schlecht*. Wir sahen, dass 59% jener Fälle von Spina bifida, welche die Operation überstanden haben, kurz oder länger nachher starben. Noch ungünstiger ist das Sterbeprozent der operierten Encephalocelen.

Es sind eben die mit Spina bifida oder Encephalocele behafteten Kinder defecte Individuen, welche in dem harten Kampf um's Dasein leicht, leichter als andere Kinder gleichen Alters unterliegen.\*)

Betrachtet man aber andererseits auch die Reihe jener, allerdings sehr ungünstigen Fälle, welche nicht operiert worden sind, so sieht man, dass fast alle rasch zu Grunde gingen. Es leben von 14 Fällen heute nur noch 2 oder 3 Fälle. Für unsere Beobachtung von Bedeutung ist aber eigentlich nur ein einziger Fall (Nr. 10), weil länger beobachtet.

Also kurz: Ohne Operation Tod; durch Operation Erhaltung in 38% — Encephalocele und 41% — Spina bifida; von den ersteren ohne Schädigung 2 Fälle; von den letzteren ohne Schädigung ebenfalls nur 2 Fälle, mit Lähmungen 4, mit Hydrocephalus 1. Ein tadelloses Resultat ist also nur in jenen Fällen zu erzielen, welche keinen Hydrocephalus, keine Lähmungen aufweisen und in welchen der Sack zufolge seiner Lage und dem

\*) Cf. hierüber die gleichlautende Meinung franz. Chirurgen, namentlich Berger, *Félixet* (Le Progrés médical 25. März 90). —



genauen Befunde keine wichtigen Theile des Centralnervensystems in defectem Zustande enthält. Ein schwerer Ausfall wichtiger Funktionen wird den letzteren Zustand klinisch anzeigen.

Es fragt sich also, wie soll man sich den schwer Gelähmten gegenüber verhalten?

Auf Grund der Erfahrung, dafs bei Neugeborenen durch die hohe Reproductionsfähigkeit der sich entwickelnden Gewebe so mancher Schaden, der für immer irreparabel schien, wieder gut werden kann, hatte ich die Hoffnung gehegt, dafs auch ein defecter Hirn- oder Rückenmarkstheil, sorgfältiger geschützt, als dies in einem Hirn- oder Rückenmarks-Bruche der Fall ist, durch Heranziehung von vicarierenden Bahnen wenigstens als Verbindungsorgan der Leitung dienen könnte. Diese Erwartung hat sich leider nicht erfüllt! Was defect ist, bleibt defect und wird mit der Zeit eher noch defecter. Interessant, wenn auch recht traurig in dieser Hinsicht, ist das späte Auftreten von Blasenlähmung auch nach gelungener Heilung in den Fällen 5 und 12 der Spina bifida. Es zeigt diese Beobachtung, dass auch spät noch Degenerationen einzelner Abschnitte des durch die Missbildung geschädigten Systems zustande kommen können und mahnt uns stark an die Mangelhaftigkeit unserer Kunst. Es hat also in Fällen ausgesprochener Lähmung, namentlich wenn diese ausgedehnt, die Operation keinen Sinn.\*) Ich operiere heute nur noch Fälle, welche

1. keinen ausgesprochenen Hydrocephalus,
2. keine Lähmungen tragen, und
3. deren genaue klinische Untersuchung keine complicierten anatom. Verhältnisse am Sacke erwarten lässt.

\*) Hierin muss ich *Muscattello* (Langenb. Arch. f. kl. Chir. Bd. 47, 2 Bg., pg. 291) und *Hildebrand* (Lgb. Arch. Bd. 46, Heft 1; Verhandl. der d. Gesellsch. f. Chir. 1898. pg. 78) ganz, zum Theil auch *De Ruyter* (cf. meine oben cit. letzte Publicat.) Recht geben. Als inoperabel halte auch ich heute die Myelocystocelen und Myelomeningocelen mit Lähmungen oder Hydrocephalus; die günstigsten Fälle sind noch die, wo im Sack nur das Endstück der Cauda vorliegt. — Als anatomisch interessant wäre zu erwähnen, dass auch wir gelegentlich Säcke von ausgesprochenen Myelomeningocelen beobachteten, welche allenthalben von Haut überzogen waren, wenn auch diese auf der höchsten Kuppe solcher Säcke zumeist stark verdünnt war. (Fall 4 und 10 der letzten Publication, Fall 15 und theilweise auch 17 dieser Mittheilung). Solche Brüche kann man, wenn sonst keine Contraindication besteht und das Kind kräftig und ohne weitere Missbildungen ist, durch die Operation wesentlich verkleinern, eventuell für Schutzpeloten günstiger gestalten (Fall 17).

Bezüglich der Technik halte ich eine doppelte Wandbildung, wie ich dies seinerzeit vorgeschlagen, und wiederholt mit Erfolg ausgeführt, = *Deckung des verkleinerten und für sich genähten Menningensackes mit einem Fascin- oder Muskellappen, am Schädel Periostlappen* —, *darüber erst Hautlappennaht* = für vollkommen ausreichend, um Recidive zu vermeiden. Fall 12 (Sp. bif.) bekam Recidiv, weil über dem genähten Menningensacke bloß die Haut vereinigt wurde. Das Bestreben, einen knöchernen Verschluss herzustellen, ist zwecklos, weil in der Mehrzahl der Fälle wegen Materialmangels unmöglich oder wenigstens unzureichend und die ohnehin recht eingreifende Operation unnützerweise complicirend. (Cf. hierüber meinen Grundriss der chirurg. Operationstechnik pg. 27).\*) Für die gütige Mittheilung der anatomischen und histologischen Befunde der exstirpierten Säcke bin ich Herrn Prof. *Chiari* zu Dank verpflichtet, den ich mir erlaube hier auszusprechen. —

Prag im Mai 1897.

\*) Das von *Bobrow* empfohlene Verfahren, welches darin besteht, dass über die Wirbellecke eine dem Darmbein nach Ablösung der Glutaealmuskulatur entlehnte Knochenplatte gepflanzt wird, welches Verfahren neuerdings von *Postnikow* (cf. Centralbl. f. Chir. 1897 No. 28) empfohlen wird, scheint mir zu eingreifend und wegen der Gefahr einer Nekrose des Knochenstücks riskant zu sein.

(Aus dem pathologisch-bakteriologischen Institute am k. k. Krankenhause  
„Rudolfstiftung“ in Wien. (Prof. R. Palttauf.)

## BAKTERIENBEFUNDE BEI LEICHEN.

(Zur Frage der Verwertbarkeit postmortaler Bakterienbefunde.)

Von

DR. ARTHUR HAUSER,  
derz. Operateur an Prof. Wölfler's chirurgischer Klinik in Prag.

(Mit 8 Tabellen im Texte.)

Im Beginne der bakteriologischen Forschung der letzten Decennien, vor 20 bis 25 Jahren, als man das Vorkommen von Bakterien in menschlichen und thierischen Geweben bei verschiedenen Krankheitsprocessen zu registrieren begann, in der Zeit, in welcher man hiebei auf den mikroskopischen Nachweis bei mangelhaften Methoden beschränkt war und noch keine Reinkulturen kannte, war man bezüglich der gemachten Bakterienbefunde sehr streng: eine der ersten Forderungen war der Nachweis, dass die gefundenen Mikroorganismen bereits zu Lebzeiten in dem Gewebe vorhanden waren, dass sie nicht etwa nur „Leichenbefunde“ seien, woran sich noch ferner die Frage anschloss, ob die nachgewiesenen Bakterien sich nicht erst secundär, nach eingetretener Gewebsläsion, angesiedelt hätten. 1881 erschien noch eine experimentelle Arbeit von *Wassilieff*, (Centralbl. f. med. Wiss. 1881, Nr. 52), deren Ergebnisse lauteten: „Wenn in einem thierischen Organismus während der Dauer seiner Lebensfunktionen infolge von allgemeinen oder örtlichen Erkrankungen Bedingungen auftreten, welche 1. Gelegenheit zum Ausbilden von Mikroorganismen in den betreffenden Organen geben, und 2. das bequeme Hineingelangen dieser Bakterien und Mikroccoen in den Blutkreislauf ermöglichen, so sind diese kleinsten Organismen imstande, daselbst zu Colonien auszuwachsen,

jedoch erst, nachdem der Tod des betreffenden Organismus oder Organtheiles eingetreten ist.“ *Ziemacki* (Zeitschrift für Heilkunde 1883), der das Verhältnis der Mikrococccolonien in den Blutgefäßen bei septischen Erkrankungen genau studierte, kam zu dem Schlusse, dass die Lokalisation der Mikrococccolonien in den Gefäßen nur durch einen intravitalen Vorgang sich erklären lässt, dass noch intra vitam die Coccenkeime in verschiedene innere Organe zerstreut wurden, um sich daselbst nach dem Tode, vielleicht auch schon intra vitam zu Zoogloeamassen zu entwickeln. Er lässt es unentschieden, ob nicht selbst die Coccenballen in den metastatischen Herden erst eine secundäre Erscheinung sind (postmortal aus zerstreuten Coccen entwickelt); für die Coccenballen, die ohne Spur von Reactionserscheinungen in den Gefäßen vorkommen, ist es zweifellos, dass sie erst nach dem Tode entstehen. Nachdem man sich auch endgültig überzeugt hatte, dass im Blute des gesunden Organismus keine Bakterien kreisen, wurden die in der Leiche vorgefundenen als intravital bereits vorhanden, wenn auch ganz enorm vermehrt, angesehen. Noch mehr schwanden die Zweifel über die häufigen Bakterienbefunde, die bei verschiedenen Krankheiten mikroskopisch identisch schienen, als die bakteriologischen Untersuchungsmethoden es ermöglichten, durch die Cultur positive und augenfällige Unterschiede festzustellen, die eine früher nicht annähernd mögliche Differenzierung gestatteten. Damit trat die culturelle bakteriologische Untersuchung nothwendig in den Vordergrund und verdrängte nicht so selten die mikroskopisch-histologische, oder stellte sie mindestens in den Hintergrund; ein positiver Culturbefund wurde von manchen bereits als beweisend angesehen. Auf diese Weise wurden bei verschiedenen, namentlich in ihrer Ätiologie unbekanntem Krankheiten aus Leichen Bakterienbefunde signalisiert, die man mit dem Krankheitsprocesse selbst in causalen Zusammenhang brachte. Vorsichtigerer Untersucher erkannten in solchen Befunden allerdings entweder Mischinfectionen oder häufiger Combinationen, oder sahen darin ganz spät, in den letzten Tagen des Lebens, eingetretene Infectionen, wie z. B. *Koch* (Mitth. aus dem deutschen Reichsgesundheitsamte, 1882) bereits des Befundes von Mikroorganismen in den Gefäßen bei Miliartuberculose erwähnte. Im allgemeinen behielten bakteriologische Leichenbefunde eine oft unbeschränkte Verbreitung und wurden direct auf intravitale Zustände bezogen, ohne zu erwägen, dass in einem kranken Organismus die letzten Lebensstunden, endlich der Tod, die nach demselben bis zur Zeit der Obduktion eintretenden Veränderungen in der Vertheilung des Blutes, die Diffusionsvorgänge im toten Gewebe u. s. w.

Verhältnisse bieten, welche von denen des lebenden Organismus doch sehr zu unterscheiden sind. Erst Untersuchungen der neunziger Jahre führten dazu, diesbezüglich einen anderen, vorläufig etwas skeptischeren Standpunkt einzunehmen und die Frage, ob die Verwertbarkeit postmortaler Bakterienbefunde nicht einzuschränken sei, zu einer actuellen zu gestalten. Das Verdienst, diese bedeutungsvolle Frage, speciell die der Ortsveränderung der Bakterien im toten Körper, der postmortalen *Wanderung*, angeregt und seither fast ausschliesslich bearbeitet zu haben, gebührt französischen Forschern (*Wurtz und Herman, Charrin und Veillon, Achard und Phulpin, Beco u. a.*). Der während der Niederschrift dieser Arbeit erschienene Aufsatz *Chvostek's* (Wiener klinische Wochenschrift 1896, Nr. 46) giebt eine eingehende und erschöpfende Darstellung der Frage von der Verwertbarkeit postmortaler bakteriologischer Befunde nach ihrem gegenwärtigen Standpunkte und enthält zugleich ein so genaues Referat der einschlägigen Literatur, dass er mich der Notwendigkeit enthebt, auf dieser Stelle an dieselbe einzugehen. Es sei daher diesbezüglich auf die Arbeit *Chvostek's* verwiesen.

Unsere eigenen Untersuchungen betraten zunächst denselben Weg, der schon früher mehrfach (*Wurtz und Herman, Lesage und Macaigne, Achard und Phulpin*) eingeschlagen worden war, und sollten zunächst eine orientierende Uebersicht über das Vorkommen von Bakterien in gewissen Flüssigkeiten von Hohlorganen der Leiche geben. Wir unterwarfen das Leichenmaterial der *Prosectur des k. k. Rudolfspitales* einer systematischen Untersuchung auf Bakterien. Dieselbe erstreckte sich auf 65 Fälle, von welchen in der Regel nur Herzblut, Galle und Harn entnommen wurden. Bei der Häufigkeit des Umstandes, dass die Harnblase im Cadaver leer gefunden wird, entfiel die Untersuchung des Urins in der grösseren Zahl der Fälle. Hingegen wurden pathologische Ex- und Transsudate wie Eiter, Ascites-, Hydrothorax- und Hydropericardflüssigkeit, wenn sie vorhanden waren, meistens zur Untersuchung herangezogen, und derselben auch einzelne Organe wie Lunge, Niere, Milz etc. bisweilen, wenn dies in der Natur des Falles begründet erschien, unterworfen. Die Methodik der Untersuchung war in kurzem folgende. Die in betracht kommenden Hohlorgane: Herz (das Blut wurde stets aus dem rechten Ventrikel entnommen), Gallenblase, Harnblase wurden nach Eröffnung des Thorax, resp. Abdomens mit einem breiten, zur Rothglut erhitzten Messer an einem grösseren Bezirke ihrer Oberfläche sorgfältig abgeglüht, dann wurde mit einem zweiten gut ausgeglühten Messer eingeschnitten und in die Oeffnung, deren Ränder durch zwei aus-

geglühte Häkchen auseinandergehalten wurden, eine sterilisierte Pipette eingeführt, mittels welcher 10—15 cm<sup>3</sup> der betreffenden Flüssigkeit angesaugt und sofort in sterilisierte Reagensgläser gefüllt wurden. Zur Orientierung über den ungefähren Keimgehalt der auf diese Weise gewonnenen Flüssigkeiten wurden gefärbte Deckglaspräparate angefertigt und dann sofort, je nach dem Ergebnisse derselben, mit verschiedenen Mengen (0,5 oder 1 cm<sup>3</sup>, einer oder mehreren Oesen, eventuell deren Verdünnungen), Agar- und Gelatineplatten gegossen. Die weitere Untersuchung der isolierten Bakterienarten auf ihre biologischen Merkmale folgte genau den üblichen Methoden der Bakteriologie. Auf anaerobe Bakterien wurde bei der Untersuchung keine Rücksicht genommen.

Zur Vermeidung überflüssiger Weitschweifigkeit gebe ich die Ergebnisse dieser Leichenuntersuchungen in tabellarischer Form (Seite 426—437) und zwar seien zunächst die Fälle mit positivem Befunde angeführt. (In den mit einem \* bezeichneten Fällen wurden die Cadaver gleichzeitig zu den später zu besprechenden Injektionen von *Bac. pyocyaneus* verwendet).

---

Ein Blick auf die Tabelle I. zeigt sofort die Häufigkeit positiver bakteriologischer Befunde in Leichen, wo man sie nach dem klinischen Verlaufe und der Sectionsdiagnose nicht in dem Masse erwarten würde. Etwa 38 von den oben zusammengestellten 65 Fällen gehören in diese Gruppe. Ein anderer Umstand, der nicht minder in die Augen springt, ist die dominierende Stellung, welche das *Bacterium coli commune* hiebei einnimmt. Es sei hier bemerkt, dass, im Sinne von *Gilbert* und *Lion* nur diejenigen Bakterien als *Coli* classificiert werden, denen ausser der charakteristischen Gelatineplatten- und Kartoffelcultur auch die Eigenschaften zukamen, Milch zu coagulieren, Traubenzucker zu vergähren und die Indolreaction zu geben. Das häufige Vorkommen des *Bacterium coli* in Leichen ist keine neue Thatsache. Zuerst haben *Wurtz* und *Herman* (*Archives de méd. exp.*, 1891) bezüglich der Leber, Milz und Nieren darauf hingewiesen, *Létienne* (ebenda) konnte dasselbe bezüglich der Galle feststellen. Später haben *Welch* (*Médecine moderne*, 1892), *Lesage* und *Macaigne* (*Arch. de méd. exp.* 1892), *Marfan* und *Nanu* (citiert bei *Achard* und *Phulpin*), *Marfan* und *Marot* (*Gaz. hebdom. de méd.*, 1893) diese Thatsache mehrfach be-

stätigt und sie in einen Causalnexus mit dem Vorhandensein von Darmläsionen zu bringen versucht, eine Hypothese, die *Béco* (Annales Pasteur, 1895) auf Grund eigener Untersuchungen nicht anzuerkennen vermochte, und die, wie hier schon bemerkt sei, auch durch meine Ergebnisse nicht gestützt wird. Ich habe das *Bacterium coli* in 27 von 65 Fällen 36 mal gefunden, und zwar: 8 mal im Blute, 17 mal in der Galle, 7 mal im Harn (darunter einmal bei *Cystitis acuta*), einmal in Ascitesflüssigkeit und Milz und zweimal in Eiter. Eine genaue Zusammenstellung der Coli-Befunde, mit besonderer Berücksichtigung des jedem Falle zugrundeliegenden Krankheitsprocesses, gibt nachfolgende Tabelle (siehe S. 438), bei deren Verwertung natürlich zu bedenken ist, dass nicht in allen Fällen Blut, Galle und Harn gleichzeitig untersucht wurden.

Tabelle I.

Nummer des Falles.	Name, Alter, Beschäftigung.	Pathologisch-anatomische Diagnose.	Intervall zwischen Exitus und Section in Stunden.	Untersuchte physiol. oder pathol. Flüssigkeit, resp. Organ.	Mikroskopisches Präparat.	Culturergebnis.	Beiläufige Angabe der Colonienzahl.
2.	J. B., 34, Zimmermaler.	Acetonaemia, Degeneration myocardii, hepatitis et renum.	21.	Blut.	Einige Doppelstäbchen.	Bacterium coli.	Zahllos.
3.	M. R., 68, Arbeiter.	Haemorrhagia cerebri sinistra, Bronchitis purulenta, Nephr. chron., Arteriosclerosis.	15.	Galle. Blut.	Einzelne Stäbchen u. Stäbchenkettchen.	Bacterium coli. Bacterium coli.	do. do.
5.	M. W., 32, Arbeiterin.	Tuberculosis pulm. florida, Caries oss. petros., Amyloidosis lien. et ren. incip.	19.	Galle. Harn.	—	Bacterium coli. Bacterium coli.	do. do.
6.	J. F., 42, Arbeiter.	Tbc. pulm. chron., Meningitis tub. incip., Degen. parench. hepat. et renum.	18.	Blut. Galle.	—	{ 1. Streptococcus. 2. Bacillus pyocyaneus. Bacterium coli.	24 in 5 Oesen. Gering. Zahllos. Wenig zahlr.
7.	A. R., 76, Kaufmannsfrau.	Carcinoma cyst. felleae post cholelithiasim, Carc. secundar. hep., Endocarditis.	37.	Blut.	—	Bacterium coli.	Zahllos.
8.	A. E., 72, Pförtnerin.	Emollitio cerebri. Arteriosclerosis universalis.	27.	Blut. Galle.	—	— Grosse, dicke, kettenbildende, unbewegliche Bacillen. Gram, Indolreaction, Zuckergarstich negativ; Milch wird coaguliert, Gelatinenichtverflüssigt.	Zahllos.



11.	A. E., 62, Schlossersfran.	Haemorrhagia in thalamo optico dextro. Arterio- sclerosis, Tbc. apicis sin.	6.	Blut.	—	} 1. Bacterium coli. 2. Coccen mit den morpho- logischen u. biologischen Merkmale des Meningo- coccus intracellularis Weichselbaum-Jaeger.	Spärlich. ca. 40 in 0,5 cm <sup>3</sup> .
12.	J. K., 70, Pfründnerin.	Nephritis subacuta, In- farct. haemorrh. ren. et pulm., Hypertrophia et dilatatio cordis. Pneumonia lobularis.	20.	Blut. Galle. Harn.	—	Bacterium coli. Bacterium coli.	Zahlos.
13.	H. M., 82, Arbeiter.	Tbc. pulm. chron. et sub- acuta; Pneumothorax dexter; Pleur, Peri- card. et Periton. chron. adhaesiva.	19.	Blut. Galle.	—	Grosse, schlanke, bewegliche Stäbchen. Gram, Indolreac- tion negativ. Milch wird nicht coaguliert, Trauben- zucker nicht vergohren, Gela- tine nicht verflüssigt.	Zahlreich.
14.	J. L., 86, Kutscher.	Cirrhosis hep. atroph., Venostostasis univer- salis.	5.	Blut. Galle. Harn. Ascites.	—	Kleine, schlanke, nicht näher bestimmte Stäbchen.	16 in 1 cm <sup>3</sup> .
15.	B. S., 66, Bedienerin.	Carcinoma cyst. felleae et duct. choledochi subsequente suppura- tione viarum bilifera- rum et cholelithiasis, Carcinoma hep.	8.	Blut. Eiter aus den Gallenwegen.	Reichliche Kurzstäbchen. Diplococci (Gram +), da- neben verschie- dene gerade u. gebogene, grössere und kleinere Stäb- chen.	Bacterium coli. Bacterium coli.	Zahlos. do.

Nummer des Falles.	Name, Alter, Beschäftigung.	Pathologisch-anatomische Diagnose.	Intervall zwischen Exitus und Section in Stunden.	Untersuchte physiol. oder pathol. Flüssigkeit, resp. Organ.	Mikroskopisches Präparat.	Culturergebnis.	Beiläufige Angabe der Colonienzahl.
16.	A. P., 55, Dienerfrau.	Peritonitis suppur. ex perforatione abscessus hepatis post cholelithiasim.	19.	Blut.	Reichliche Stäbchen, bisweilen in Häufchen beisammenliegend. Längere, ziemlich schlanke Stäbchen. In spär. Zahl.	Bacterium coli.	Zahllos.
17.	C. E., 71, Wäscherin.	Emollitio cerebri peracta, Arteriosclerosis univ., Bronchitis et bronchopneumonia hypostatica.	24.	Eiter aus dem Peritoneum.  Blut. Galle.	—  —	— Coccen mit den Eigenschaften des <i>Staphylococcus albus</i> , Gelatine aber nicht verflüssigend.  Bacterium coli.	do.
18.	M. P., 66, Schmiedsfrau.	Pericarditis haemorrhagica tub., Tbc. obsol. apic. utriusque, Pneumonia hypostatica sinistra.	13.	Blut. Galle.	—	— Bacterium coli.	
20.	T. Z., 64, Pfründerin.	Pericarditis purul. acuta, Stenosis valv. mitralis, Phlegmone manus sin. peracta, Dilat. cord. et degeneratio myocardii.	29.	Blut. Galle.	—	Bacterium coli.	25—30 i. 0,5 cm <sup>3</sup> .
23.	A. B., 21, Student.	Atrophia hepatis acuta flava.	24.	Blut. Galle. Harn.	— Kurzstäbchen. Zahlr. Coccen.	— Bacterium coli. Coccen, die Gelatine nicht verflüssigend.	Zahllos. do.

25.	K. W., 84, Taglöhner.	Tbc. pulm. sin., Ulcera tub. intest., Degen. myocardii adiposa.	19.	Blut. Galle.	— Spärl. Stäbchen.	Bacterium coli.	Zahllos.		
26.	K. K., 76, Pfründnerin.	Catarrhus intest. chron., Degen. cord. adip., Ansemia, Marasmus.	17.	Blut.	Stäbchen, auch paarig angeord- net, in jedem Präparate.	Kurze, bewegliche Stäbchen. Gram —, Indolreaction +. Milch wird coaguliert, Gela- tine sehr rasch verflüssigt, im Zuckeragarstiche Gas ent- wickelt.	do.		
28.	J. R., 69, Schneider.	Haemorrhagia cerebri sinistra, Arteriosclero- sis, Atrophia renum granularis, Bronchitis purul. sin.	12.	Blut. Galle. Harn.	— — Viele kurze, dicke Stäbchen.	Bacterium coli.	do.		
31*.	M. M., ? Dienerfrau.	Tbc. pulm. utr. subacuta, Pericarditis serofibri- nosa, Peritonitis sup- purativa.	41.	Blut. Galle. Eiter (Periton.). Pleura- flüssigkeit. Pericardial- flüssigkeit.	— — Massenhaft Streptococci in Reincultur.	Streptococcus. — Streptococcus. Streptococcus.	3 in 0,5 cm <sup>3</sup> . Sehr zahlr.		
32*.	F. H., 43, Maurer.	Tbc. pulm. utr., Pleur., Periton. chron. adhae- siva, Hydropericar- dium.	36.	Blut. Galle.	— —	{ 1. Streptococcus. } { 2. Bacillus pyocyaneus].	Anmerk.: Im Darmhalte neben Bac. pyo- cyanus massen- haft prachtvoll- e Streptococci- ketten.		
38.	K. K., 14, Schüler.	Status infectiosus, Thy- mus persistens, Hypo- plasia cordis et arte- riarum, Oedema pulm., Hydrops univ.	26.	Blut. Galle. Harn.	— —	Streptococcus. — —	ca. 80 in 0,6 cm <sup>3</sup> .		

Zeitschrift für Heilkunde. XVIII.

28

Nummer des Falles.	Name, Alter, Beschäftigung.	Pathologisch-anatomische Diagnose.	Intervall zwischen Exitus und Section in Stunden.	Untersuchte physiol. oder pathol. Flüssigkeit, resp. Organ.	Mikroskopisches Präparat.	Cultureergebnis.	Beiläufige Angabe der Colonienzahl.
35*.	A. F., 22, Magd.	Tbc. pulm. utr.	37.	Blut. Galle.		Streptococcus. —	2 in 0,5 cm <sup>3</sup> .
38*.	J. K., 65, Wäscherin.	Stenosis et insufficientia valv. mitr., Myodeg. cordis, Hydrothorax, Ascites, Hyperaemia mechan. viscerum.	30.	Blut. Galle.	Grosse Fäulnisbacillen. Sehr viele lange, schlanke Bacillen, spärliche kürz. Stäbchen. — Einzelne kurze schlanke Stäbchen. —	[Bacillus pyocyaneus]. Bacterium coli.  Bacterium coli. Kurze, bewegliche, die Gelatine nicht verflüssigende Stäbchen. Gram negativ. Kurze, bewegliche, die Gelatine langsam verflüssigende Stäbchen, Gram —, Indolreaction und Zuckeragarstich +.	Zahllos.  ca. 20 in 1 cm <sup>3</sup> . 18 in 1 cm <sup>3</sup> . ca. 20 in 1 cm <sup>3</sup> .
39.	K. K., 72, Bedienerin.	Carcin. peritonei, Ascites chyloformis, Bronch. diffusa, Epithelioma palp. inf. dextr.	12.	Blut. Ascites.	Vereinzelte kurze Stäbchen. —	Bacterium coli.	Zahlreich.
41.	J. M., 42, Arbeiter.	Tbc. pulm. chron., Ulcera tub. intestini.	57.	Blut.	Sehr spärliche kurze, dicke Stäbchen.  Einzelne lange Bacillenfäden.	1. Kurze, bewegliche Stäbchen. Gram —. Milch wird coaguliert, Traubenzucker zersetzt. Gelatine langsam verflüssigt. 2. Grosse Coccen, welche sich nach Gram färben, Gelatine nicht verflüssigen. Bacterium coli.	Zahlreich.

42.	J. K., 40, Maurer.	Tbc. pulm. chron., Ul- cera tub. intest., Tbc. miliaris acuta pleurae dextrae et peritonei cum exsudato seroso praecipue peritonei.	23.	Blut. Flüssigkeit aus der rech- ten Pleura. Ascites.	Sehr zahlreiche kurze Stäbchen. Spärliche Kurzstäbchen. Einzelne schlanke Stäb- chen. —	Kurze Stäbchen, lebhaft be- weglich, die Gram'sche Fär- bung nicht annehmend, Ge- latine sehr rasch u. intensiv verflüssigend. (Vielleicht Pro- teus, doch fehlte der charak- teristische Gestank der Cul- turen.) —	Sehr zahlr. do. do.
45.	G. G., 52, Arbeiter.	Endocarditis ulcerosa chron. et acuta, Pneu- monia sinistra in stadio hepatisat. rubr., Pleu- ritis acuta sin., Pleu- phritis haemorrhagica subacuta, Tumor lienis chron. et acutus.	11.	Galle Blut. Galle. Harn.	Ziemlich zahl- reiche Doppel- coccen.	Streptococcus (brevis). — Bacterium coli.	15 in 1 cm <sup>3</sup> .
48.	M. H., 50, Täglöhnerin.	Bronchitis chron., Em- physema, Pneumon. lobul., Mydogen. cordis.	10.	Blut. Galle.	Zahlreiche Kurzstäbchen.	Kurze, bewegliche Stäbchen ohne Gram, Milchcoagulation und Traubenzuckervergähung. Auf Gelatineplatte u. Kartoffel wie Coli.	Zahllos.
49.	F. M., 23, Magd.	Atrophia hepatis acuta flava, Enteritis acuta circumscripta.	10.	Blut (aus der vena femoralis). Galle. Milz. Subserosa u. Submucosa des Colon descendens.	—	— Bacterium coli.	Sehr zahlr.

28\*

Nummer des Falles	Name, Alter, Beschäftigung.	Pathologisch-anatomische Diagnose.	Intervall zwischen Exitus und Section in Stunden.	Untersuchte physiol. oder pathol. Flüssigkeit, resp. Organ.	Mikroskopisches Präparat.	Cultureergebnis.	Beiläufige Angabe der Colonienzahl.
50.	F. W., 67, Unternehmer.	Haemorrhagia, cerebri, Bronch. suppur., Pneumon. lobul. in putrefactione, Arteriosclerosis.	92.	Blut. Galle. Harn.	— — —	— — — Sehr grosse, nach Gram sich färbende, die Gelatine nicht verflüssigende Coccen.	
51.	B. P., 50, Magd.	Polyarthritis chron. purul., partim sicca, Pneumon. eroup. lob. sup. utr., Pleur. acuta bilat. purulenta.	19.	Blut. Galle. Harn. Gelenkflüssigkeit.	— — — Kurze Stäbchen, meist zu zweien, daneben Doppeltcoccen. Gram negativ.	— — — 1. Bacterium lactis aerogenes. 2. Grosse Coccen (nicht näher bestimmt).	Zahlreich.
52.	A. A., 37, Köchin.	Pyæmia (Thrombophlebitis venae spermaticæ et venae cavae ascend. cum suppuratione thrombi venae cavae, Absc. metastat. pulm.).	8.	Blut. Galle. Eiter aus der vena cava.	— Strepto- und Diplococcen, kurze Stäbchen.	— Kurze dicke, unbewegliche Stäbchen, ohne Gram, Indolreaction, Milchcoagulation, Gelatineverflüssigung und Traubenzuckervergähung.	Zahllos. do.
53.	J. M., 54, Maurer.	Tbc. pulm. chron., Ulcera tub. intest., Bronchitis purulenta.	24.	Blut. Galle.	— —	— Staphylococcus albus.	Sehr zahlr.
55.	F. H., 76, Pfründnerin.	Marasmus senilis, Fractura femoris.	5.	Galle.	Sehr zahlreiche Bacillen u. lange Bacillenketten.	Bacterium coli.	
56.	V. J., 48, Arbeiter.	Carcinoma oesophagi, Carc. hepatis secundarium.	17.	Blut. Galle. Harn.	— — —	— Bacterium coli. Staphylococcus aureus.	Zahlreich. do.

60.	A. F., 23, Arbeiterin.	Sepsis (Peritonitis acuta purulenta post. exstir- pat. uteri per vaginam propter carcinoma).	11.	Blut. Galle. Eiter aus dem Periton.	— — Streptococcen.	Streptococcus.	8 in 0,5 cm <sup>3</sup> .
62.	M. D., 72, Arbeiterin.	Nephritis chron., Degen. cordis. Marasm. senilis.	12.	Blut. Galle.	—	Stäbchen (wegen Verlust der Platte nicht bestimmt).	ca. 50 in 0,5 cm <sup>3</sup> .
66.	J. V., 56, Matrose.	Pneumonia crouposa sin. in putrefactione. Pleur. fibrinosa sin., Bronch. purul., Tumor lienis subacutus.	8.	Blut. Galle. Lungensaft.	— — Meist kurze, cocccenähnliche Doppelstäbchen, daneben auch kleine schlanke Stäbchen.	Bacillus pneumoniae. ( <i>Friedländer.</i> )	Sehr zahlr. do.
67.	M. S., 66, Pfründnerin.	Carcinoma recti et he- patis, Enteritis diphth. ilei, coli et flexurae sigmoideae, Emphy- sema membr. mucosae ventriculi.	17.	Blut. Galle. Magen- schleimhaut.	— — Stäbchen ver- schiedener Form und Grösse.	Bacterium coli. — 1. Bacterium coli. 2. Bacillus pyocyaneus.	Zahlreich.
68.	M. B., 28, Arbeiterin.	Eklampsia, Neph. acuta glomerulosa, Haemor- rhagiae hepatis sub- capsulares.	23.	Blut. Galle. Blut aus der vena iliaca. Leber. Milz.	— —	Streptococcus. Streptococcus.	Aus der Bonillonkultur gezüchtet.
69.	J. S., 44, Tagelöhner.	Carcinoma ventriculi, Endocarditis ulcerosa et verrucosa ad valv. aortae.	11.	Blut. Galle.	— Massenhaft Kurzstäbchen.	Bacterium coli.	

Nummer des Falles.	Name, Alter, Beschäftigung.	Pathologisch-anatomische Diagnose.	Intervall zwischen Exitus und Section in Stunden.	Untersuchte physiol. oder pathol. Flüssigkeit, resp. Organ.	Mikroskopisches Präparat.	Culturergebnis.	Beiläufige Angabe der Colonienzahl.
70*.	M. B., 49, Dienerfran.	Tbc. pulm. chron., Pericarditis tub. chronica, Ulcera tub. intestini.	21.	Blut. Galle. Pericard. Ascites.	— Viele Kurzstäbchen.	[1. Bacillus pyocyaneus]. 2 Streptococcus. Bacterium coli. [1. Bacillus pyocyaneus]. 2. Coccen (nicht näh. bestimmt). 3. Pseudodiphtheriebacillen. 1. Grosse, plumpe polymorphe Bacillen. 2. Coccen.	Nicht näher bestimmt. 85 in 0,5 cm <sup>3</sup> .
74.	J. M., 26, Arbeiterin.	Tbc. chron. uteri et tubarum, Tbc. infiltrata lobul. acuta pulm., Tbc. miliaris pulm., hep., lienis et renum.	19.	Blut. Galle.	Vereinzelte Streptococcen. —	Streptococcus. —	—
76.	J. C., 76, Pfründnerin.	Haemorrhagia cerebri, Cystitis acuta haemorrhagica.	17.	Blut. Galle. Harn.	— — Zahlreiche kurze, dicke Stäbchen.	— — Bacterium coli.	Zahllos.
77.	A. S., 68, Hausbesitzerfrau.	Haemorrhagia cerebri, Neph. chron.	17.	Blut. Galle.	— Viele Kurzstäbchen.	— Bacterium coli.	do.
78.	H. M., 20, Wäscherin.	Meningitis basil. tuberculosa, Tbc. granul. pulm., Bronch. purulenta.	10.	Blut. Galle.	— —	— Bacterium coli.	ca. 120 in 0,5 cm <sup>3</sup> .



79.	M. N., 18, Tagelöhnerin.	Sepsis puerperalis post partum praematurum, Pneumonia lobularis necrotisans sinistra.	8.	Blut. Galle.	— Viele Kurzstäbchen.	Kurze, träge bewegliche Stäbchen ohne Gram, die Milch nicht zur Gerinnung bringend, im Tranbenzuckeragar kein Gas bildend, Indolreaction negativ. Gelatineplatte wie Coli. Auf der Kartoffeltyphusähnliches Wachstum. 1. Staphylococcus aureus.	Nur a. Bouillon. Sehr zahlr.
				Lunge.	Haufencoccen in Reincultur.	1. Stäbchen (wie oben). 2. Stäbchen (wie oben). 2. Staphylococcus aureus.	Ueberwiegend.
				Blut. Galle. Harn. Pleura.	— — —	Kleine Coccen, die Gelatine nicht verflüssigend, sonst wie Staphylococcus albus. Grosse Coccen (nicht näher bestimmt).	32 in 1,5 cm <sup>3</sup> .
80.	J. S., 60, Arbeiter.	Pericarditis tub. subacuta serofibrinosa, Pleur. tub. haemorrhagica sinistra, Tbc. granul. pulm. chron. et subacuta.	3 <sup>1</sup> / <sub>3</sub> .	Pericard.			

Tabelle II gibt eine kurze Zusammenstellung jener Fälle, in denen die Untersuchung ein negatives Ergebnis hatte.

Tabelle II.

Nummer des Falles.	Name, Alter, Beschäftigung.	Pathologisch-anatomische Diagnose.	Intervall zwischen Exitus und Section in Stunden.	Untersucht wurden:
10.	B. F., 53, Schankgehilfe.	Alkoholismus chronicus et acutus, Degeneratio myocardii adiposa, Catarrhus ventriculi chronicus.	53.	Blut, Galle, Harn (mikroskopisch überall zahlreiche grosse Fäulnisbacillen).
19.	L. H., 17, Tischler.	Status thymicus, Hypoplasia cordis et arteriarum, Tumor lienis, Haemorrhagiae multiplices pulmonum.	21.	Blut, Galle, Harn.
24.	J. S., 17, Tagelöhner.	Intoxicatio cum phosphoro.	17.	Blut, Galle.
34*.	M. V., 52, Arbeitserswitwe.	Pleuritis tuberculosa purulenta dextra, Tbc. obsoleta ap. pulm., Hypertrophia cordis, Venostasis.	23.	Blut, Galle.
36.	J. P., 64, Tischler.	Emphysema pulm. chronicum, Venostasis universalis.	5.	Blut, Galle, Harn.
37*.	A. K., 28, Tischlersfrau.	Tbc. pulm. utr. chronica, Abscessus frigidi multiplices in pariete thoracis.	33.	Blut, Galle, Pericardflüssigkeit.
40.	A. B., 72, Pfründnerin.	Pleuritis dextra exsudativa serosa, Sclerosis valvularum aortae.	4 1/2.	Blut, Pleuraexsudat.

46.	M. K., 39, Bedienerin.	Carcinoma uteri et vesicae, Cachexia maxima.	38.	Blut, Galle.
47.	L. M., 26, Glaser.	Intoxicatio cum phosphoro.	31.	Blut, Harn.
54.	C. F., 21, Schneiderin.	Vulnus sclopetarium capitis (e suicidio).	17.	Blut, Galle.
59*.	M. D., 69, Tischler.	Emphysema pulmonum, Dilatatio cordis.	26.	Blut, Galle.
61.	A. R., 65, Maurer.	Bronchitis chronica, Emphysema pulmonum.	10.	Blut, Galle.
64.	W. N., 14, Lehrling.	Meningitis cerebrospinalis epidemica subacuta.	12.	Blut, Galle.
72.	W. F., 60, Kindsfrau.	Arteriosclerosis universalis, Hypertrophia excentrica cordis, Degen. myocardii, Nephritis subacuta.	15.	Blut, Galle.
75.	K. F., 25, Kutscher.	Periencephalitis chronica cum hyperaemia et atrophia incipiente cerebri.	14.	Blut, Galle.
81.	M. S., 17, Arbeiter.	Intoxicatio cum phosphoro.	6.	Blut, Harn.

Tabelle III.

Bacterium coli wurde gefunden:		
Wo?	Pathologisch-anatomische Diagnose:	Anmerkungen.
1. in Blut, Galle u. Harn.	Haemorrhagia cerebri, Neph. chronica (Fall Nr. 3).	Mann. — Zahllos.
2. in Blut u. Galle.	Acetonaemia (Nr. 2). Atrophia hepatis acuta flava, Enteritis (Nr. 49).	Zahllos. Sehr zahlreich.
3. in Galle u. Harn.	Nephritis, Dilatatatio cordis (Nr. 12). Vitium cordis, Venostasis, Hydrops (Nr. 88).	Weib. — Blut negativ. Weib. — Im Blute grosse Fäulnisbacillen.
4. im Blute allein.	Cholelithiasis, Carcinoma cyst. fell. (Nr. 7). Cholelith., Carc. cyst. felleae, Abscess, hep. (Nr. 15). Cholelith., Abscess. hep., Peritonitis supp (Nr. 16). Carcinoma recti et hepatis, Enteritis (Nr. 67). Haemorrhagia cerebri (Nr. 11).	30—50 Keime pro 0,5 cm <sup>3</sup> . — Galle nicht vorhanden. Zahllos. — Auch im Eiter der Gallenwege B. coli. Zahllos. — Galle negativ. Spärlich. — Galle nicht untersucht.
5. in der Galle allein.	Carcinoma oesophagi et hepatis (Nr. 56). Carcinoma ventriculi, Endocarditis (Nr. 69). Haemorrhagia cerebri (Nr. 77). Atrophia hepatis acuta flava (Nr. 23). Pericarditis acuta suppurativa (Nr. 20). Pericarditis tuberculosa (Nr. 18). Meningitis tub., Tbc. pulm. chron. (Nr. 78). Tuberculosis pulm. chron. (Nr. 6). Tbc. pulm. chron., Ulcera tub. intest. (Nr. 25). Tbc. pulm. chron., Ulcera tub. intest. (Nr. 41, 70). Marasmus senilis (Nr. 55).	Blut negativ. Im Blute andere Bacterien. Blut nicht untersucht.
6. im Harn allein.	Tbc. pulm. acuta, Amyloid. hep. et ren. (Nr. 5). Endocard. ulc., Pneumonia, Pleuritis, Neph. haem. (Nr. 45). Haemorrhagia cerebri, Atrophia granul. (Nr. 28). Haemorrhagia cerebri, Cystitis haemorrh. acuta (Nr. 76).	Weib. — In Blut und Galle Streptococcen, im Blute auch Pyocyaneus. Mann. — 15 Keime in 1 cm <sup>3</sup> . — Im Blute Streptococcen, Galle negativ. Mann. — Blut u. Galle negativ. Weib. — Blut u. Galle negativ.
7. in Ascites- flüssigkeit allein.	Ascites chylosus, Carcinoma peritonei (Nr. 39).	Zahlreich. — Blut negativ.

Sehen wir bei diesen 27 Fällen zunächst von den Harnbefunden ab, so giebt es nur wenige, bei denen der Befund von *Bacterium coli* mit der Krankheit selbst in Zusammenhang gebracht werden kann: da wären die Fälle No. 7, 15 und 16 von Cholelithiasis und Carcinoma cystis felleae mit consecutiven Eiterungen in der Leber zu nennen, also Krankheitsprocesse, bei welchen der Befund von *Bacterium coli* schon häufig erhoben worden ist, und der mit zu den ersten zählt, bei denen dem *Bacterium coli* eine ätiologische pathogene Bedeutung vindiciert wurde. In diesen beiden Fällen möchte ich wirklich eine intravital erfolgte Allgemeininfektion, eine sogenannte „Coli-Sepsis“, annehmen: dafür spricht einerseits der mikroskopische Blutbefund und die besonders grosse Zahl der gefundenen Keime, andererseits ist bei den relativ kurzen Zeiträumen, die zwischen Exitus und Section verstrichen (8, resp. 19 Stunden), eine postmortale Vermehrung, beziehungsweise Wanderung der ante mortem vorhandenen Mikroorganismen nur in beschränktem Masse wahrscheinlich. Dann wären vielleicht auch die Fälle hervorzuheben, in welchen eine acute Enteritis (No. 49, 67) die Gelegenheit geboten hat, dass *Bacterium coli* vom lädierten Darne her zu Lebzeiten auswanderte und eine allerdings nur terminale Coli-infection hervorrief; auch hier wurde ein sehr reichliches Vorkommen im Blute constatiert. In allen anderen Fällen aber lässt sich ein Causalnexus zwischen Krankheitsprocess und Bakterienbefund nicht feststellen, und hier erhebt sich die Frage: wann sind die bei der Section vorgefundenen Keime in Blut, Galle, Harn etc. eingedrungen? Geschah dies während des Lebens oder nach dem Tode oder etwa in dem schmalen Grenzgebiete zwischen beiden, in der Agone? Namentlich auffallend ist der häufige Befund in der Galle allein. Leider wurde nicht zugleich auch der Saft des Lebergewebes untersucht, wodurch vielleicht sich die Möglichkeit ergeben hätte, auf den Weg zu schliessen, auf welchem *Bacterium coli* in die Galle gelangte; das Ueberwiegen des Vorkommens in der Galle allein (11mal gegen 3mal, wo es sich gleichzeitig auch im Herzblute fand) liesse annehmen, dass überwiegend häufig die Ausbreitung von *Bacterium coli* in der Continuität der Schleimhäute erfolge, obwohl gewisse Zustände: ulceröse Darmprocesse, schwere venöse Stauungen (Vitia cordis), schwere Läsionen des Centralnervensystems (Haemorrhagia cerebri, Meningitis, Coma diabeticum) oder des Gesamtstoffwechsels bei gleichzeitiger schwerer Schädigung der Leber (acute gelbe Leberatrophy) Bedingungen geben, unter welchen das *B. coli* von der Darmwand her im Wege der Blutbahn in die Leber gelangen kann und auch in der Galle

auftritt, ohne dass es auch in den allgemeinen Kreislauf gelangt. Gerade diese Wanderung kann auch agonal erfolgen, und wir finden das eine Mal die Wanderung nur in die Leber und das andere Mal bei denselben oder ähnlichen Processen auch schon in den Gesamtkreislauf vollzogen (Haemorrhagia cerebri, Aceton-aemia). Endlich ist auch des directen Durchwachsens von *Bact. coli* durch die Darmwand ins Peritoneum zu gedenken, wie es z. B. bei Fall 39 stattgefunden haben kann, in welchem das Blut frei war; postmortal kann dann die Vermehrung in der Ascitesflüssigkeit sehr reichlich vor sich gegangen sein, so dass die Untersuchung das Vorhandensein zahlreicher Keime ergab. Es wäre das derselbe Vorgang, wie er bereits für den lebenden, pathologisch veränderten Darm durch die Untersuchungen von *Garré*, *Boennecken*, *Schloffer* und anderen Autoren festgestellt wurde, welche in vielen Fällen von Bruchinklemmung sowohl im Bruchwasser als auch in den verschiedenen Schichten der Darmwand Darmbakterien nachwiesen. Hier ist es die tiefgreifende Circulations- und Ernährungsstörung, welche in kurzer Zeit das incarcerierte Darmstück seiner normalen Undurchgängigkeit für die Mikroorganismen des Darmes beraubt.

Auf die Bedeutung der Agone für die Einwanderung normaler Darmbakterien in Blut und Organe zuerst hingewiesen zu haben, ist das Verdienst von *Wurtz* (C. r. de biol., 1892), und ihm haben sich in der Betonung des agonalen Momentes sowohl *Beco* (l. c.), wie *Chvostek* und *Egger* (vorläufige Mittheilung in *Chvostek's* oben-citirtem Aufsätze) angeschlossen. Diese Frage, ob die Auswanderung der Bakterien in der Agone oder erst nach dem Tode erfolge, lässt sich durch bakteriologische Sectionsbefunde allein kaum unterscheiden. Das wäre höchstens durch lange Untersuchungsreihen nach der Methode von *Achard* und *Phulpin* (l. c.) möglich, welche von der Agone bis zur Autopsie in kurzen Zwischenräumen Blut und Lebersaft durch Punction entnahmen und auf Bakterien untersuchten. Auch ist es a priori wahrscheinlich, dass zwischen dem Verhalten agonal und postmortal veränderter Gewebe gegenüber der Bakterieninvasion keine scharfe Grenze, sondern fließende Uebergänge bestehen. Einzelne Befunde von *B. coli* im Lebergewebe existieren bereits, so z. B. *Hanôt*. (C. r. de Biol. 17, II, 1894 und Bull. Soc. méd des hôp. 1894.) Aber wie die Entscheidung auch fallen möge, ob nun die Wanderung hauptsächlich in der Agone oder post mortem vor sich geht, oder ob es sich gar herausstellen sollte, dass dem *Bacterium coli* die Fähigkeit zukomme, schon vor der Agone von einem locus minoris

resistentiae aus als Saprophyt in Organe und Flüssigkeiten des menschlichen Körpers einzudringen: auf jeden Fall lässt sich schon heute feststellen, dass die zahlreichen Beobachtungen betreffs der Pathogenität des *Bacterium coli* mit Vorsicht aufzunehmen sind.

Nicht immer wird diesen Verhältnissen Rechnung getragen, so hat in der eben erschienenen, neuen Bearbeitung des *Flügge*-schen Handbuches der Mikroorganismen dieser Standpunkt in dem Capitel über *Bact. coli* keine Berücksichtigung gefunden. Wenn beispielsweise, um nur einige Stichproben herauszugreifen, ausschliesslich nach dem Ergebnisse von Leichenuntersuchungen das *Bacterium coli* von *E. Fränkel* (Deutsche med. Wochenschr., 1885, Nr. 34) für einige Fälle puerperaler Sepsis, von *Lesage* (Semaine médicale, 1892) für die Aetiologie von Bronchopneumonien bei mit Darmkatarrh behafteten Kindern, von *Rossi-Doria* (Centralblatt f. Bakteriologie, XII. Bd.) für eine Epidemie von Diarrhoe bei Kindern nebst Allgemeininfektion verantwortlich gemacht wird, so darf man diesen auf Leichenuntersuchungen basierenden Befunden zum mindesten mit grossem Misstrauen begegnen. Höchst lehrreich in dieser Beziehung ist der von *Charrin* und *Veillon* (C. r. de biol. 1893, p. 1057) publicierte Fall von Lebercirrhose mit eitriger Peritonitis, bei welchem in dem eine Stunde post mortem durch Punction gewonnenen Eiter der *Diplococcus Fraenkel-Weichselbaum* in Reincultur nachgewiesen wurde, während bei der 26 Stunden nach dem Tode vorgenommenen Section der Eiter so massenhaft *Coli commune* enthielt, dass der *Pneumococcus* überhaupt nicht mehr zu züchten war.

Die Harnbefunde des *Bact. coli* haben wir von der Gesamtbesprechung ausgeschieden, da bezüglich des Vorkommens derselben in der Harnblase besondere Verhältnisse bestehen; bekanntlich kann es isoliert daselbst der Erreger einer acuten oder chron. Cystitis sein, so ist es im Falle 76 einer acuten, hämorrhagischen Cystitis. Die Genese solcher Infectionen ist nicht immer klar, wenn sie auch häufig genug von der Urethra her stattfindet; besonders bei Weibern ist die Wahrscheinlichkeit, dass unter gewissen Verhältnissen (Unsauberkeit, Schmutz, namentlich auch bei Bewusstlosigkeit, spontanem Abgange von Stuhl und Harn etc.), Infectionen von Aussen her stattfinden, sehr gross; endlich kann unter solchen Verhältnissen auch durch den Katheterismus, wie überhaupt auch durch denselben eine locale *Coli*-Infection hervorgerufen werden. Solche Infectionen können natürlicherweise auch erst in den letzten Lebensstunden, ja agonal sich entwickeln und wird es in einem solchen Falle gar nicht mehr zur Entzündung der Schleimhaut, zur makroskopisch erkennbaren Cystitis kommen.

Es können daher locale Coli-Infektionen der Blase sich in der Leiche vorfinden, welche aus den angedeuteten Momenten entspringen; mit anderen bakteritischen Processen, auch mit den angedeuteten agonalen oder postmortalen Vorgängen in gar keinem Zusammenhange stehen; darauf nun ist Rücksicht zu nehmen in den Fällen 5, 12, 38, welche Weiber betreffen, bei 3 und 28, welche Männer waren, die an Gehirnblutungen litten und möglicherweise katheterisiert worden sind.

Nächst dem *Bacterium coli commune* nimmt in der Tabelle I der *Streptococcus* den breitesten Raum ein. Er wurde in 10 Fällen 15 mal gefunden, und zwar:

#### Tabelle IV.

1. In Blut und Galle bei:  
Tuberculosis pulmonum acuta (Fall Nr. 5).
2. Im Blute (der vena iliaca) und in der Leber bei:  
Eklampsia gravidarum, Status infectiosus? (Nr. 68).
3. In Herzblut, Pleuraexsudat und Peritonealleiter bei:  
Tuberculosis pulm. subacuta, Peritonitis (Nr. 31).
4. In Herzblut und Darminhalt bei:  
Tuberculosis pulm. chron., Ulc. tub. intest. (Nr. 32).
5. Im Herzblute allein bei:  
Sepsis post operationem (Nr. 60),  
Status infectiosus (?), Thymus persistens (Nr. 33),  
Endocard. ulcerosa, Pneumonia croup., Pleuritis, Nephritis (Nr. 45),  
Tuberculosis pulm. et genit. chron., Tbc. miliaris (Nr. 74),  
Tuberculosis pulm. chron. (Nr. 35, 70).

In vier von diesen Fällen (Nr. 68, 60, 33, 45) lässt sich wohl ein ätiologischer Zusammenhang zwischen Krankheitsprocess und Streptococcen annehmen. Die übrigen sechs Fälle gehören der Tuberculose an. *Petruschky* (Deutsche med. Wochenschr. 1893, Nr. 14) hat zuerst festgestellt, dass das Leichenblut von Phthisikern häufig (in 14 Fällen 8 mal) Streptococcen enthält. Spätere Blutuntersuchungen in vivo ergaben bei acht Patienten nur einen positiven Befund, und *Kraus* (Zeitschr. für Heilkunde, XVII. Bd., 1896, der in 14 Fällen das Blut von Phthisikern unter allen Cautelen intravital untersuchte, hat niemals Streptococcen nachgewiesen. Hält man diese Befunde zusammen, so ergibt sich daraus die hohe Wahrscheinlichkeit, wenn nicht einer postmortalen Wanderung, so



doch erst agonalen Infection mit einer postmortalen Vermehrung der Streptococcen. Weitere Untersuchungen, in welchen auch auf das Blut in den peripheren Abschnitten Rücksicht genommen wird, könnten auch hier eine gewisse Aufklärung geben; da immer das Blut des rechten Herzens untersucht wurde, so wäre die Möglichkeit der postmortalen Einwanderung von Zerfallsherden der Lunge hier möglich, in diesem Falle müssten die Streptococcen in peripheren Gefässen zu vermissen sein (Canon).

Gegenüber dem *Bacterium coli* und den Streptococcen treten in unseren Befunden alle anderen Bakterien wesentlich in den Hintergrund. Insbesondere fiel es mir auf, dass die sonst so überaus häufigen *Staphylococcen* nur in drei Fällen beobachtet wurden: Nr. 53 (Tub. pulm., Bronchitis purulenta, im Blute *Staph. albus*), Nr. 56 (Carcinoma oesophagi et hepatis, im Harne *Staph. aureus*) und Nr. 79 (Sepsis puerperalis, Pneumonia lobularis, in Lunge und Niere *Staphylococcus aureus*). Noch auffälliger wird diese Thatsache, wenn man die Mittheilungen anderer Untersucher damit vergleicht. *Létienne* (Arch. de méd. exp., 1891), der 24 mal den Inhalt der Gallenblase auf Bakterien untersuchte, constatirte 15 mal *Staphylococcen* (gegenüber 11 mal *Coli*), und *Achard* und *Phulpin* (l. c.) meinen, dass dem *Staph. albus* die postmortale Einwanderung am leichtesten zu sein scheine: sie fanden ihn unter 49 Fällen 3 mal allein, 13 mal in Gesellschaft anderer Bakterien (*Coli* 3 mal, bezw. 8 mal). Auch bezüglich des *Proteus vulgaris* besteht eine ähnliche Differenz. Diesen will z. B. *Bordoni-Uffreduzzi* (Accad. dei Lincei, vol. V, 1889; zitiert nach Autoreferat in *Baumgartens* Jahresberichten, 1889) im Blute und Organsafte menschlicher und thierischer Cadaver (12—24 Stunden post mortem) „vorherrschend“, in Leichen von Personen, die an Darmverletzungen gestorben waren, sogar „regelmässig“ gefunden haben. Möglich, dass unter den diese Differenz bedingenden Factoren auch locale Verhältnisse der Häufigkeit des Vorkommens überhaupt (Verschiedenheit der „Floren“) eine Rolle spielen.

Interessant sind die Untersuchungsergebnisse in den Fällen Nr. 11 und Nr. 70. Im ersteren (Haemorrhagia in thal. opt. dextro, Arteriosclerosis, Tbc. apicis sin) isolierte ich aus dem Herzblute der Leiche neben *Bacterium coli* einen Coccus, der in allen seinen Merkmalen überraschend der von *Weichselbaum* (Fortschr. d. Medicin, 1887) gegebenen Schilderung seines „*Diplococcus intracellularis meningitidis*“ entsprach. Er bildete auf der Oberfläche des Agar kleinste, punktförmige, graue Colonien, welche nach 48 Stunden mohnkorngross, selten grösser waren, auf Blutserum eine kaum

sichtbare, dünne, farblose, feinkörnige, leicht zu übersehende Vegetation. In Bouillon kein Wachsthum, (hingegen üppige Entwicklung in Traubenzuckerbouillon). Die Culturen waren nur kurze Zeit lebensfähig: Uebertragungen, nach mehr als 2—3 Tagen vorgenommen, fielen meist negativ aus. In mikroskopischen Präparaten aus Culturen lagen die Coccen theils einzeln, theils zu zweien und vieren (Tetraden) beisammen und zeigten mitunter auffällige Grössenunterschiede. Die Diplococcen waren im Gegensatz zum Pneumonicoccus an den einander zugewendeten Seiten abgeplattet. Im Pleuraexsudate der weissen Maus lagen die Coccen zum kleinsten Theile frei, zum grösseren in den Leukocyten manchmal in so kolossalen Mengen, dass die Zellen wie vollgepfropft von Coccen erschienen. Blutpräparate zeigten den gleichen Befund, nur in geringerem Grade. Das mikroskopische Bild glich genau der von *Weichselbaum* seiner Publication beigegebenen Abbildung. Eine Differenz von der Beschreibung *Weichselbaum's* ergab sich nur in zwei Punkten: einerseits fiel die *Gram'sche* Färbung der Coccen conform der Angabe *Jaeger's* (*Zeitschrift für Hygiene*, Bd. XIX), immer positiv aus; andererseits gelang es mir, bei einem einzigen (dem ersten) Impfversuche, an einer weissen Maus durch subcutane Injection den charakteristischen Sectionsbefund (Pleuraexsudat) hervorzurufen, während *Weichselbaum's* subcutane Impfungen durchwegs negativ ausfielen. Bei später vorgenommenen subcutanen Impfungen gingen die Mäuse zwar häufig ein, doch gelang es mir nie mehr, das erwähnte seröse pleuritische Exsudat zustande zu bringen.

In dem Falle Nr. 70, einer chronischen Tuberculose der Lungen, des Pericards und des Darmes, fanden sich im Exsudate des Herzbeutels (neben *Bacillus pyocyaneus* und nicht näher bestimmten Coccen) Diphtheriebacillen ähnliche Bacillen ohne Virulenz, also das, was man bisher als *Pseudodiphtheriebacillen* bezeichnet. Die morphologischen und culturellen Merkmale entsprachen genau denen des echten *Löffler'schen* Bacillus, das Thierexperiment aber fiel negativ aus. Nach Injection von 2 cm<sup>3</sup> Bouilloncultur unter die Bauchhaut eines Meerschweinchens bildete sich zwar ein hartes Infiltrat, doch ging dieses nach einigen Tagen zurück und das Thier blieb am Leben. Eine analoge Beobachtung *Trumpp's* aus jüngster Zeit (*Centralblatt f. Bakt.* 1896, 20/21), der in dem Eiter eines ursprünglich durch *Diplococcus pneumoniae* hervorgerufenen Empyems der Pleura später neben anderen Mikroorganismen *Pseudodiphtheriebacillen* constatierte, steht gewissermassen in Analogie zu meinem Befunde.

Von Interesse sind endlich noch drei Fälle mit Rücksicht auf den Gallenbefund. Bei Nr. 5, einer galoppierenden Phthise, fanden sich Streptococcen im Blute (neben Pyocyaneus) und in der Galle, nicht im Harne; bei Nr. 52, einer Pyämie nach Thrombophlebitis, anscheinend identische nach ihren culturellen Merkmalen als „typhus-ähnlich“ zu bezeichnende Stäbchen im Veneneiter und in der Galle, nicht im Blute; bei Nr. 66, einer fibrinösen Pneumonie mit Pleuritis und eitriger Bronchitis der *Friedländer'sche* Kapselbacillus in der pneumonischen Lunge und in der Galle, nicht im Blute. Bei der Identität der Befunde muss man wohl annehmen, dass die betreffenden Bakterien bereits intravital in der Galle vorhanden waren. Dass ihr Nachweis in der Galle gelang, während dies bei dem gleichzeitig untersuchten Blute nicht der Fall war (Nr. 52, 66), mag entweder darin seine Erklärung finden, dass sie vielleicht aus dem Blute bereits verschwunden waren, oder in der Möglichkeit, dass manche Bakterien in der Galle ein besonders geeignetes Medium für Erhaltung und postmortale Vermehrung vorfinden. Für das Bacterium coli wenigstens ist menschliche Galle ein trefflicher Nährboden (*Leubuscher*, Zeitschrift f. klin. Medicin, XVII. Bd.).

Gruppiert man sämtliche Fälle nach der verschiedenen *Länge des Zeitraumes*, der zwischen *Exitus und Section* verfloss, so ergibt sich folgende

Tabelle V.

Intervall zwischen Exitus und Section in Stunden	Zahl der untersuchten Fälle	Culturergebnis						Gesamtzahl der positiven Fälle
		Blut		Galle		Harn		
		positiv	negativ	positiv	negativ	positiv	negativ	
1—5	5	—	5	1	4	—	4	1
6—10	9	4	5	5	1	—	1	7
11—24	36	14	22	16	17	9	2	29
25—57	14	6	8	4	7	1	3	9

Wie man aus dieser Tabelle ersieht, ist ein wesentlicher, in die Augen fallender Unterschied bezüglich der Resultate bei verschiedener Grösse des Intervalles nicht zu constatieren. Doch ist die Zahl der Fälle nicht gross genug, um sie bei der Beurtheilung der Bedeutung dieses Factors für die postmortale Bakterienwanderung statistisch verwerten zu können. Hingegen scheint die Wichtigkeit eines anderen Factors, der *Lufttemperatur*, auch aus meinen Fällen

trotz der beschränkten Zahl derselben hervorzugeben. *Achard* und *Phulpin* (l. c.) haben diesen Factor bei ihren Untersuchungen durch regelmässige Messungen der Aussentemperatur berücksichtigt. Bei einer Temperatur von über 23° war das Culturergebnis stets positiv (6 Fälle), unter 15° stets negativ (4 Fälle); von 24 Fällen, die bei einer Temperatur zwischen 15° und 23° untersucht wurden, waren 10 total positiv, 7 partiell positiv und 7 total negativ. Ich habe eine derartige genaue Verzeichnung der Temperaturen zwar nicht vorgenommen, doch zerfiel die Zeit, in welcher ich arbeitete, in zwei durch einen ziemlich schroffen Witterungswechsel getrennte Perioden. In die erste, kleinere derselben (warmes Wetter) fielen 17 Fälle, von denen nur 2 (= 12%) ein negatives Ergebnis lieferten; in die zweite, grössere (sehr kühles, regnerisches Wetter) 48 Fälle mit 14 (= 30%) negativen Befunden. Die Rolle, die andere Factoren bei der postmortalen, resp. agonalen Bakterienwanderung spielen, ist bisher noch wenig untersucht. Ein Umstand, auf dessen Bedeutung für intravitale Invasion französische Autoren, später *Kasperek* (Wiener klin. Wochenschrift, 1895) und *Chvostek* (l. c.) hingewiesen haben, sind die *nervösen Einflüsse*. *Chvostek* fand am Kaninchen, dass ins Blut injicierte Mikroorganismen in die Gelenke einer Extremität, deren Nerven er durchschnitten hatte, früher einwanderten als in die der unverletzten Seite. Es ist nun vielleicht von Interesse, dass unter jenen meiner Fälle (14 an Zahl), wo die Section eine Gehirnaffection ergab, und wo dem Tode ein intensives Darniederliegen aller nervösen Functionen, ein langdauerndes Coma vorausgegangen war, 11 Fälle ein positives und nur 3 ein negatives Resultat gaben. Es scheint also in diesen Fällen die (hier als eine agonale aufzufassende) Bakterieninvasion begünstigt worden zu sein, ein Umstand, der mit jenen Experimenten von *Herman*, *Kasperek* und *Chvostek* in einigem Zusammenhang stehen dürfte.

Der zweite Theil meiner Untersuchungen wurde experimentell an Leichen durchgeführt. Um festzustellen, ob und inwieweit eine rein postmortale Bakterienwanderung möglich sei, injicierte ich Bouillonculturen bestimmter Bakterien in Kaninchen- und Menschen-cadaver, und untersuchte nach bestimmten Zeiträumen Blut und Organe auf das Vorhandensein dieser Mikroorganismen. Selbstverständlich ging ich bei der Section aufs Allergenaueste vor, um jede Verunreinigung des gerade untersuchten Organes durch die eingebrachte Cultur mit Sicherheit auszuschliessen.

Die Kaninchencadaver wurden in einzelnen Fällen unmittelbar post mortem, häufiger nach Verlauf mehrerer Stunden, manchmal

auch erst nach längeren (bis 24 stündigen) Zwischenräumen zum Experimente verwendet. Als Ort der Injection wurden, sowohl beim Kaninchen wie beim Menschen, meistens die Peritonealhöhle und die Trachea gewählt, ausserdem beim Menschen in zwei Fällen die Harnblase, beim Kaninchen viermal das Rectum und einmal die vena jugularis. Zur Injection diente mir fast ausschliesslich der *Bacillus pyocyaneus*, hauptsächlich wegen seines leicht und bequem zu führenden Nachweises. Derselbe wurde derart vorgenommen, dass von dem zu untersuchenden Blute, Organsafte etc. 6 - 10 Oesen in Bouillonröhrchen verimpft, und dass aus dem Auftreten, resp. Ausbleiben der charakteristischen Grünfärbung die Gegenwart oder Abwesenheit des *Bacillus pyocyaneus* erschlossen wurden. Nun haben allerdings *Mühsam* und *Schimmelbusch* (Archiv für klin. Chirurgie, 46. Bd., 1893) mitgetheilt, dass durch Symbiose mit anderen Mikroorganismen, vor allem Staphylococcen, die Farbstoffproduction des *B. pyocyaneus* beeinträchtigt und sogar aufgehoben werden könne. Aber weder beim Menschen, wo ich — wie oben erwähnt — nur sehr selten Staphylococcen nachwies, noch beim Kaninchen, dessen Blut nach *Fodor* (Archiv für Hygiene, Bd. 4) in der überwiegenden Zahl der Fälle steril befunden wird, wovon ich mich auch durch eigene Untersuchungen überzeugte, war von dieser Seite her ein wesentlicher Versuchsfehler zu besorgen, und der Ausschluss desselben hätte natürlich die Zahl der positiven Befunde nur vergrössert, nicht eingeschränkt. Gewichtiger ist ein anderer Einwurf, den man gegenüber den am menschlichen Cadaver erhobenen positiven Ergebnissen machen könnte: dass nämlich der irgendwo entfernt von der Injectionsstelle nachgewiesene *B. pyocyaneus* schon vor der Injection dort vorhanden gewesen sei. Zur Entkräftung dieses Einwurfes genügt es, zu bemerken, dass der Befund des *B. pyocyaneus* in Blut und Organen des Menschen relativ so selten gemacht wurde, dass bisher noch die meisten dieser Fälle in die Literatur übergangen. Ich selbst habe unter 67 Fällen den *B. pyocyaneus* nur einmal im Herzblute (bei Phthisis pulmonum) und einmal in einer emphysematösen Magenschleimhaut nachgewiesen. Durch die geringe Wahrscheinlichkeit eines solchen Vorkommnisses können aber Resultate von solcher Häufigkeit und Eindeutigkeit, wie sie Tabelle Nr. 7 bringen wird, kaum beeinträchtigt werden. Ich will im Vorhinein bemerken, dass mir nur der Fall Nr. 32 diesbezüglich sehr suspect ist. Hier war der *B. pyocyaneus* in sämtlichen untersuchten Flüssigkeiten (mit Ausnahme der Galle) und auf den Plattenculturen in solcher Menge nachzuweisen, dass er wohl schon vor der intraperitonealen Injection im Herzblute, Harne,

in der Pericardialflüssigkeit und im Darminhalte zugegen gewesen ist. Ich möchte diesen Befund auf Einwanderung vom Darne her zurückführen, eine Ansicht, für die auch der gleichzeitige Befund von Streptococcen in Darminhalt und Blut in die Wagschale fällt.

Beim Kaninchen wurden ferner einmal *Choleravibrionen*, je zweimal gelbe *Staphylococcen* und *Bacillus prodigiosus* zur Injection verwendet. Der Nachweis der ersteren wurde nach der allgemein üblichen Methode (Anreicherung in 2% Peptonwasser, Gelatineplatte und -stich), derjenige der Staphylococcen mittels der Agarstrichcultur geführt. Zum raschen Nachweise des *Bacillus prodigiosus* bediente ich mich mit Vortheil als eines empfindlichen Reagens der Milchcultur, welche ich zu diesem Zwecke aufs beste empfehlen kann. Bei Anwesenheit des *B. prodigiosus* zeigte sich in der bei Zimmertemperatur gehaltenen und dem Lichte ausgesetzten Cultur schon nach 48 Stunden an der oberflächlichen Rahmschicht ein feiner purpurner Saum, der sich nicht bloß von der weissen, sondern auch von der durch Beschickung mit Blut roth gefärbten Milch aufs schärfste abhob.

Nachfolgende Tabellen geben nun die Resultate meiner Versuche:

### A. Injectionen am Kaninchen.

Tabelle VI.

Nummer des Thieres	Ort der Injection	Quantum der injicirten Cultur in cm <sup>3</sup>	Lage des Thieres	Intervall zwischen Injection u. Section in Stunden	Culturergebnis							Anmerkung
					Plenra	Blut	Peritoneum	Leber	Galle	Niere	Harn	

#### I. *Bacillus pyocyaneus*.

1.	Peritoneum	100	An den Hinterbeinen aufgehängt	24	+	+		+	+	+		
2.	"	"	"	24	+	+		+	+	+		
3.	"	"	"	28	+	+		+	+	+		
18.	"	50	"	20	+	+		+		+		
20.	"	30	"	5	+	+		+			+	
4.	"	20	"	17	+	+		+				
5.	"	6	"	24	+	-		+			+	
6.	"	40	An den Vorderbeinen aufgehängt	24	-	-		-				
9.	"	30	"	25	-	-		+				
10.	"	30	"	25	-	-		+	+			
15.	"	30	"	48	+	+		+		+		
25.	"	15	"	23	-	-		+		+	+	
26.	"	15	"	24	-	-		+		+	+	

Nummer des Thieres	Ort der Injection	Quantum der injicirten Cultur in cm <sup>3</sup>	Lage des Thieres	Intervall zwischen Injection u. Section in Stunden	Culturergebnis							Anmerkung
					Pleura	Blut	Peritoneum	Leber	Galle	Niere	Harn	
<b>I. Bacillus pyocyaneus.</b>												
7.	Peritoneum	40	Rückenlage	19	—	—		+				Bouilloncultur stark verdünnt (1:50). Rechte Niere —, linke +.
27.	"	15	linke Seitenlage	24	+	—					+	linke +. Rechte und linke Niere —.
28.	"	15	rechte Seitenlage	24	+	—					—	Rechte und linke Niere —.
36.	Trachea	12	An den Vorderbeinen aufgehängt	3	+	+	—	+				Injection unmittelbar nach dem Tode des Thieres.
19.	"	20	"	5	+	+	—	—				
13.	"	20	"	25	+	+	—	+				Blut sowohl aus dem rechten, wie aus dem linken Ventrikel +.
11.	"	15	"	26	+	+	—	+	—			
12.	"	20	"	26	+	+	—	+				
24.	"	8	"	30	+	+	+	—			—	
8.	Rectum	20	An den Hinterbeinen aufgehängt	19	—	—		—	—	—	—	
23.	"	15	"	30	+	—		+			+	
17.	"	25	"	44	—	—	—	—			+	
37.	Vena jugul. sin.	6	An den Vorderbeinen aufgehängt	3	+	+	+	+				Blut aus dem linken Ventrikel u. aus der vena femor. sin. +.
<b>II. Bacillus prodigiosus.</b>												
16.	Peritoneum	30	An den Hinterbeinen aufgehängt	48	—	+	(+)	—			+	
14.	Trachea	20	An den Vorderbeinen aufgehängt	25	+	+	—	—				
<b>III. Staphylococcus aureus.</b>												
34.	Peritoneum	20	An den Hinterbeinen aufgehängt	42	+	—		+				
35.	Trachea	20	An den Vorderbeinen aufgehängt	42		+	+	—				
<b>IV. Vibrio cholerae asiaticae.</b>												
21.	Rectum	7—8	An den Hinterbeinen aufgehängt	28	+	—		+			—	







Ein flüchtiger Blick auf die beiden Tabellen genügt, um festzustellen, dass häufig und in ausgiebiger Weise eine rein postmortale Wanderung der Bakterien, sowohl im thierischen wie im menschlichen Körper erfolgen kann. Insbesondere fällt die grosse Zahl der positiven Befunde (29 unter 31 Fällen) bei den *Kaninchenversuchen* auf. Fassen wir zunächst diese näher ins Auge. Was die intraperitonealen Injectionen betrifft, so zerfallen diese in zwei scharf geschiedene Gruppen, deren trennendes Moment die verschiedene Lage bildete. Hieng ich die Cadaver an den Hinterbeinen auf, so dass die injicierte Bouilloncultur, der Schwere folgend, unmittelbar über dem Zwerchfell stand, so war der Befund in Leber, Pleura und Herzblut fast ausnahmslos positiv (8, resp. 8 und 7 mal unter 9 Fällen). Auch die Untersuchung der Galle (3 mal) und des Harnes (2 mal) lieferte stets, die der Nieren meist (5 mal unter 7 Fällen) ein positives Resultat. Anders steht es mit derjenigen Gruppe von Fällen, wo die Suspension des Thieres an den Vorderbeinen erfolgte. Hier lieferte der erste Fall (Nr. 6) ein durchaus negatives Ergebnis, und erst dadurch, dass ich zwischen Injection und Section einmal 48 Stunden verstreichen liess (Nr. 15), gelang es mir ein durchaus positives zu erzielen. Nur in diesem einen Falle enthielten Pleura und Herzblut den *Bac. pyocyaneus*, alle anderen Fälle liessen ihn vermissen. Hingegen war derselbe in Leber, Galle, Nieren und Harn mit Ausnahme des obenerwähnten Falles Nr. 6 stets nachzuweisen. — Injectionen per tracheam in die Lungen wurden in acht Fällen vorgenommen. Sie lieferten für Pleura und Herzblut ausnahmslos, für die Leber in der Hälfte der Fälle ein positives Resultat. Gegenüber den positiven Befunden in der Leber war es eine auffallende Erscheinung, dass gleichzeitig in der Peritonealflüssigkeit die injicierten Bakterien nicht nachzuweisen waren. Dies gelang nur in zwei Fällen (Nr. 24 mit *B. pyocyaneus*, Nr. 35 mit *Staphylococcus*) und gerade in diesen war wiederum der Leberbefund ein negativer. Diese immerhin auffallende Thatsache, welche auch in den später zu besprechenden Versuchen an menschlichen Leichen ihre Bestätigung findet, lässt sich vielleicht durch die Hypothese erklären, dass in der ersten Gruppe der Fälle die Verbreitung der injicierten Bakterien auf dem Wege der Blutbahn (Herz, Cava inferior, Lebervenen) erfolgte, während in der zweiten Gruppe (Peritoneum +, Leber —) das Eindringen der Mikroorganismen auf anderem Wege (directes Durchwachsen von der Pleura ins Peritoneum?) vor sich ging.

Vier Fälle intrarectaler Injection ergaben für Pleura und Leber in (denselben) zwei Fällen ein positives, in den beiden

anderen ein negatives Resultat. In Niere und Harnblase wurden die injicierten Bacterien je einmal, im Herzblute niemals gefunden. — Endlich ist noch ein Fall von Injection in die vena jugularis (Nr. 37) zu erwähnen, wobei wie a priori zu erwarten stand, eine rasche Verbreitung (Intervall bloß 3 Stunden) des *B. pyocyaneus* im ganzen Körper nachgewiesen werden konnte.

Gehen wir nun zu den *Versuchen am Menschen* über, so stehen hier 6 negativen Fällen die doppelte Anzahl positiver gegenüber, wobei ich bemerke, dass unter die letzteren der bereits früher besprochene zweifelhafte Fall Nr. 32 nicht eingerechnet ist. Genauer sind die Ergebnisse zusammengestellt in folgender

Tabelle VIII.

Ort der Injection	Pleura		Blut		Pericard		Peritoneum		Leber		Galle		Niere		Harn		
	+	-	+	-	+	-	+	-	+	-	+	-	+	-	+	-	
Peritoneum (7 Fälle)	3	2	1	0		6			4	2		7	3	1	2	1	
Trachea (9 Fälle)	6	1	4	5	3	5		8	1	2		2	1			1	
Harnblase (2 Fälle)																	

durchaus negativ.

Der Befund war also bei intraperitonealer Injection häufig positiv bezüglich Pleura, Leber, Niere und Harn, dagegen fast ausnahmslos negativ bezüglich des Pericards, Herzblutes und der Galle. Hingegen drang bei intratrachealer Injection der *B. pyocyaneus*, abgesehen von dem regelmässigen Befunde in der Pleura, häufig in Pericard und Herzblut ein, während auch hier die Constanz des negativen Ergebnisses beim Peritoneum auffällt. Gewiss spielt hierbei die Dicke und sehnige Beschaffenheit des Zwerchfells eine die Verbreitung der Bakterien hemmende Rolle. Besonders interessant ist der Fall Nr. 65, wo, vermuthlich begünstigt durch die intensive Stauung und reichliche Durchfeuchtung aller Gewebe, der *B. pyocyaneus* in Pleura, Blut, Pericard, Leber und Niere einwanderte, während er allein in der Ascitesflüssigkeit nicht nachgewiesen werden konnte. Der häufige Befund im Herzblute spricht für die Richtigkeit der von *Canon* (Deutsche Zeitschrift für Chirurgie, 37. Bd.) ausgesprochenen Ansicht, dass ins Herzblut Bacterien aus der Lunge postmortal einwandern können, weshalb er zum Zwecke bakteriologischer Untersuchung die Blutentnahme aus einer Armvene empfahl. — Endlich ist auch der trotz des langen Zeitintervalles (43 resp. 47 Stunden) negative Peritonealbefund in den Fällen intravesicaler Injection hervorzuheben, der besonders deshalb befremdet, weil der umgekehrte Weg vom Peritoneum in die Harn-

blase vom *B. pyocyaneus* unter drei diesbezüglich untersuchten Fällen zweimal (Nr. 44, 59) zurückgelegt wurde.

Berücksichtigt man die verschiedenen Factoren, deren Einfluss auf die Wanderung der Bacterien im Cadaver aus den Tabellen VI und VII hervorgeht, so lässt sich die Differenz in der Zahl der positiven Resultate, welche zwischen den Kaninchenversuchen und jenen am Menschen zu Gunsten der ersteren besteht, ungezwungen erklären. Die grösste Rolle spielt wohl hiebei der gewaltige *Unterschied der Körpergrösse*. Kein Zweifel, dass von einem gegebenen Herde aus ein kleiner Körper viel rascher von den Bacterien durchwachsen wird als ein grosser. Auf diesen Umstand möchte ich die so häufigen Befunde von *Bacterium coli* in Blut und Organen von Kinderleichen (vergl. l. c. *Lesage und Macaigne, Marfan und Nanu, Marfan und Marot, Rossi-Doria etc.*) zurückführen <sup>1)</sup>, und ihm gegenüber spielt wohl die *Menge der ursprünglich vorhandenen (resp. injicierten) Mikroorganismen*, obwohl auch dieser ein Einfluss gewiss zuzuschreiben ist, nur eine untergeordnete Rolle. Wie wichtig die *Lage des Körpers* für die Wege der postmortalen Wanderung sein kann, geht aus den Thierversuchen zur Genüge hervor. Insbesondere wäre hier noch auf den Versuch Nr. 27 hinzuweisen, bei welchem nach 24 stündiger linker Seitenlage des Thieres der *B. pyocyaneus* (intraperitoneale Injection) nur in der linken, nicht aber in der rechten Niere des Thieres nachgewiesen werden konnte. Bei den menschlichen Versuchsobjecten wurde von der Herbeiführung so günstiger Versuchsbedingungen, wie sie z. B. das Aufhängen an den Hinterbeinen für Kaninchen repräsentierte, ganz abgesehen. Auch die *Temperaturverhältnisse*, auf deren Bedeutung schon an früherer Stelle hingewiesen wurde, lagen für die Thierversuche weit günstiger, denn die Temperatur des Leichenkellers blieb natürlich beträchtlich hinter der Zimmertemperatur zurück, bei welcher ich die Kaninchen liegen liess. Auch ist darauf hinzuweisen, dass von den kleinen Organen des Kaninchen bei gleicher Methode natürlich ein relativ weit grösserer Theil zur Untersuchung gelangte, als von den grossen Organen der menschlichen Cadaver. — Endlich wäre noch der *Beweglichkeit*, resp. Unbeweglichkeit der in Frage kommenden Bakterien zu gedenken, ein Moment, das bezüglich der Raschheit der Ausbreitung gewiss eine grosse Rolle spielt.

Obwohl es nach meinen Versuchen theilweise möglich wäre, bezüglich der interessanten Frage, auf welchen Wegen die Bakterien vom Orte der Injection aus sich im Leichnam verbreiten, einige Hypothesen aufzustellen, halte ich es doch für verfrüht, darauf ein-

zugehen, da dieselben nicht durch genügende Modificationen obiger Versuche gestützt sind. Es genügt, festgestellt zu haben, *dass eine rein postmortale Wanderung von Bakterien innerhalb solcher Zeiträume, wie sie zwischen Exitus und Autopsie gewöhnlich verstreichen, in ausgiebigem Masse stattfinden kann, und dass man deshalb bakteriologischen Befunden, welche ausschliesslich an der Leiche ohne vergleichende bakteriologisch-histologische Befunde, ohne Rücksichtnahme auf die Menge der Keime erhoben worden sind, bezüglich der Localisation der nachgewiesenen Mikroorganismen mit einer gewissen Vorsicht begegnen muss.*

Es erübrigt mir noch die angenehme Pflicht, Herrn Professor Dr. *Paltauf*, in dessen Institute diese Arbeit ausgeführt wurde, sowie seinem Assistenten Herrn Dr. *Rudolf Kraus* für vielfache Anregung und Förderung meinen wärmsten und aufrichtigsten Dank auszusprechen.

<sup>1)</sup> Auch wäre hier zu erwähnen, dass bei Kindern Verschlucken und Erbrechen mit Aspiration von Mageninhalt viel häufiger als bei Erwachsenen vorkommen, also ein begünstigendes Moment für das Eindringen von Bakterien des Darmes in andere Organe abgeben.



Fig. 1.

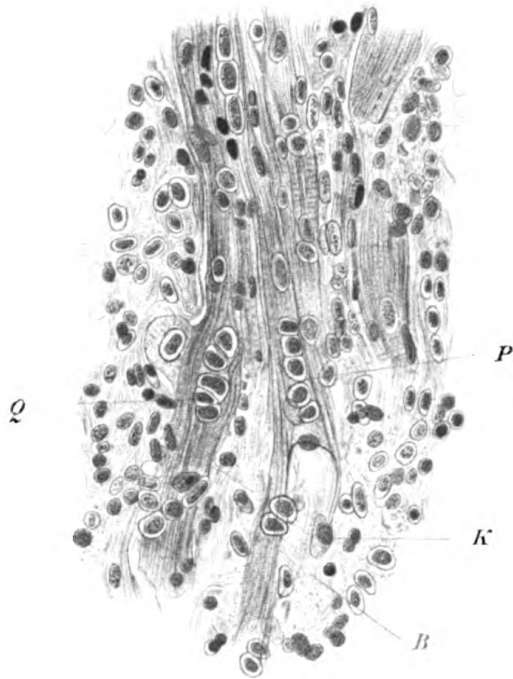


Fig. 3.

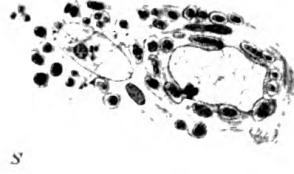

Fig. 4.

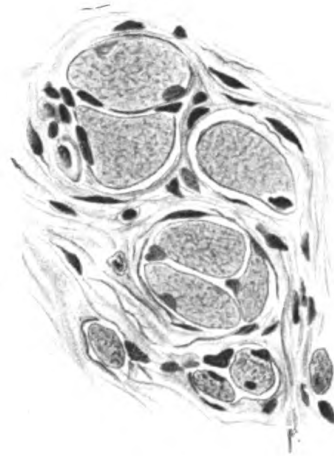


Fig. 2.

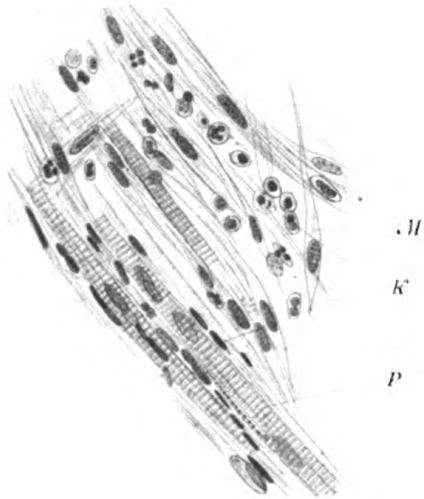


Fig. 5.



Pendel Rhabdomyom der Zunge





Aus der I. chirurgischen Klinik des Hofrates *Albert* in Wien.

## ÜBER EIN CONGENTIALES RHABDOMYOM DER ZUNGE.

Von

DR. FRITZ PENDL,  
Operateur der Klinik.

(Hierzu Tafel X.)

Im Folgenden soll ein Fall von angeborener Neubildung der Zunge zur Besprechung gelangen, der sich durch sein histologisches Verhalten von allen bisher beschriebenen Geschwülsten der Zunge unterscheidet und dadurch seine Mittheilung rechtfertigt.

### I.

*N. G.*, Knabe im Alter von 8 Wochen, wurde am 30. Januar 1897 an der chirurgischen Klinik aufgenommen; anamnestisch war Folgendes zu erheben: Die Mutter des Kindes gesund, Vater krank an einem Gichtleiden; das Kind hat einen Bruder, der gesund ist. Unmittelbar nach der Geburt des Knaben merkte die Hebamme an der Zunge desselben eine taubeneigrosse Geschwulst, die damals überall von unverletzter Schleimhaut bedeckt war; die Mutter versuchte durch drei Tage das Kind an ihrer Brust, mit der sie schon ein Kind gestillt hatte, saugen zu lassen, doch gelang dies nicht. Am dritten Tage begann man dem Kinde mit dem Löffel Milch einzufliessen und wird dasselbe seither auf diese Art ernährt. In der vierten Lebenswoche merkte die Umgebung des Kindes einen erbsengrossen Substanzverlust an der Oberfläche der Geschwulst, der sich seither täglich vergrösserte und aus dem manchmal Blut floss. Die Geschwulst ist seit der Geburt des Kindes um ein Geringes gewachsen.

Status praesens: Ziemlich gut genährtes Kind mit gesunden inneren Organen. Die linke Zungenhälfte nimmt eine sich steil von ihrem Mutterboden, der rechten Zungenhälfte erhebende Geschwulst von Taubeneigrösse ein; sie reicht bis knapp an den linken Zungenrand, lässt aber dort noch einen schmalen Schleimhautsaum frei. Die rechte Hälfte der Zunge und die Zungenspitze, die in die Geschwulst nicht einbezogen sind, erscheinen wie ein Anhängsel derselben.

An seinen Ablängen, die mehrere halbkugelige Verbauchungen und tief eingezogene Thäler aufweisen, ist der Tumor von einer zarten, blassrothen Schleimhaut überzogen, während sein Plateau fast in seiner ganzen Ausdehnung von einem unregelmässigen Substanzverluste mit graurothem Grunde eingenommen wird; auf Letzterem sieht man mehrere Spangen verlaufen.

Die Geschwulst ist nicht compressibel, von elastischer Consistenz und ziemlich hart. Wenn das Kind heftig schreit, färbt sich die Schleimhaut blauröth und aus dem Geschwürsgrunde dringt etwas Blut. Die regionären Lymphdrüsen sind nicht infiltriert; am übrigen Körper nirgends eine Geschwulstbildung nachweisbar. Von muskulärer Hypertrophie oder Atrophie weder im Gesichte noch am Stamme eine Spur.

Am 3. Februar wird von Herrn Ass. Dr. v. *Friedländer* die Geschwulst entfernt; sie wird mit Scheerenschlägen aus der Zunge ausgeschnitten und die dabei entstehenden gegenüberliegenden Schleimhaut-Wundränder werden successive mit einander vernäht; die Blutung ist dabei recht beträchtlich, steht jedoch prompt auf Naht.

Schon am zweiten Tage nach der Operation befand sich das Kind vollkommen wohl, es trat auch fernerhin keine Störung in der Wundheilung ein. Die starker Spannung ausgesetzten Nähte schnitten durch; die dadurch entstehenden Granulationsflächen bedeckten sich rasch mit Epithel. Vierzehn Tage nach der Operation wird der Knabe geheilt entlassen.

Die am Durchschnitt lichtgrau erscheinende Geschwulst wurde behufs histologischer Untersuchung theils in Alkohol, theils in *Müller*-scher Flüssigkeit aufbewahrt. Die aus den einzelnen Geschwulstabschnitten gewonnenen, mit Haemalaun und Eosin oder mit der *van Gieson*'schen Farblösung gefärbten Präparate, ergeben Bilder, die im Folgenden beschrieben seien.

Der Tumor ist an verschiedenen Stellen verschieden zusammengesetzt; in der Hauptsache werden im Schnittpräparate runde bis eiförmige, an anderen Stellen verschieden breite, streifenförmige, mehr oder minder stark mit Eosin tingirbare Scheiben sichtbar,

welche auf den ersten Blick als die Quer- und Längsschnitte von quergestreiften Muskelfasern angesprochen werden können; sie sind von einander durch ziemlich breite Stränge eines kernreichen Bindegewebes getrennt. Eingeschaltet zwischen diesen, durch derbere Bindegewebssepta zu Gruppen vereinigten Gebilden, findet man breite Streifen oder grössere Felder unregelmässiger Gestalt, die zu ihrem grössten Theile aus ziemlich breitbauchigen Spindelzellen bestehen, welche manchmal regelmässig angeordnet, manchmal regellos, wie durcheinandergeschüttelt, liegen. Daneben kommen zarte Muskelfasern mit centralen Kernen (Primitivröhren), freie Kerne und glänzende, zerklüftete Schollen vor.

Vorerst obliegt mir die Beschreibung der oben genannten Hauptmasse des Tumors; die rundlichen bis streifenförmigen, als Muskel Quer- und Längsschnitte erklärten Gebilde, die ihrer Mehrzahl nach stark mit Eosin gefärbt, theilweise aber blässer sind, zeigen die Merkmale quergestreifter Muskelfasern in folgender Weise:

Von den Querschnitten weisen hauptsächlich die stark gefärbten eine sehr deutliche polygonale Felderung (*Cohnheim*) auf; an Anderen ist diese Zeichnung verwischt und macht einer unregelmässigen Körnung Platz; die hellen Querscheiben erscheinen fast homogen. Die Mehrzahl dieser Scheiben ist kompakt, an einer Minderzahl lassen sich ein oder mehrere bläschenförmige, vacuolenartige Hohlräume erkennen; in Folge dieser Blasenbildung bleibt oft nur eine dünne Hülle zurück. Die Kerne liegen theils im Innern der Fasern, central oder paracentral, theils liegen sie ihrem Rande aussen an. Dort, wo der Kern innenständig ist, lässt sich oft, aber nicht immer, um ihn herum eine schmale Zone eines homogenen, glänzenden Protoplasmas nachweisen. In einzelnen Querschnitten liegen mehrere Kerne. An den Querschnitten fällt oft die Erscheinung ins Auge, dass mehrere, bis zwölf solcher Scheiben unmittelbar an einander anliegen und eine gemeinsame bindegewebige Hülle besitzen. Solche Querschnitte verlieren ihre runde Form immer mehr und nehmen polygonale Formen an. In die dünnen Spalten zwischen den aneinander liegenden Muskelfasern sind häufig Kerne eingezwängt.

An einigen Schnitten, in denen sich die Muskelsubstanz vom Perimysium retrahiert hat, werden von der Faser zum Perimysium ausgespannte, sehr zarte, glänzende Stränge sichtbar, die wohl als Reste eines Sarcolemma gedeutet werden können.

Die Kerne sind in der Regel gross und längsoval, und besitzen ein, nur sehr selten zwei stark gefärbte, gekörnte Kernkörperchen;

zwischen dem Nucleolus und dem Rand des Kernes liegt eine dünne, aber überall gleich breite, weniger gefärbte Kernzone.

An den Längsschnitten der Muskelfasern, die gerade oder nur wenig gekrümmt, manchmal aber mäanderartig geschlängelt verlaufen, nimmt man eine meist sehr deutliche, mitunter aber verwischte Querstreifung wahr, an manchen fehlt sie vollständig; andere Fasern sind vorwiegend längsgestreift. In Betreff der Querstreifung lässt sich zwischen den dünneren und dickeren Fasern ein Unterschied machen: Erstere haben eine viel deutlichere Querstreifung als Letztere. Eine häufig wiederkehrende Erscheinung fiel an den Längsschnitten besonders auf: Die Muskelfasern verändern in ihrem Verlaufe häufig den Querdurchmesser; es giebt dicke, kolbenartige Anschwellungen, an denen sich die Muskelfaser besonders intensiv färbt, daneben Einschnürungen, die weniger Farbe aufgenommen haben. Sieht man genauer zu, so gewahrt man parallel mit diesen Dickenunterschieden Veränderungen in der Querstreifung einhergehen; die doppeltbrechenden Scheiben liegen in dem Knoten viel dichter als in dem schmälern Faserantheil, sie scheinen zusammengepresst zu sein.

In manchen Fasern fallen, ohne dass das Volumen derselben sich irgendwie ändert, Dichten- und Färbungsunterschiede der einzelnen Antheile auf, die gegeneinander durch unregelmässige Linien abgegrenzt sind.

An den Muskelfasern lassen sich im Schnitte Längen bis zu 1 mm und Querdurchmesser bis zu  $50 \mu$  nachweisen; sie verlaufen häufig ungetheilt, an Anderen lässt sich eine Spaltung und Theilung, ja Verästelung wahrnehmen. Man sieht im Verlaufe einer solchen der Länge nach getroffenen Faser einen sehr feinen Spalt auftreten, der sich langsam dadurch verbreitert, dass sich die Tochterfaser von der Mutterfaser entfernt. Bei einzelnen solcher Fasern, die durch die Verschmelzung zweier Fasern entstanden scheinen, treten an anderen Stellen wieder Theilungen auf. Zwischen die Aeste einer gespaltenen Muskelfaser interponiren sich häufig Kerne und längere Kernreihen. Wir konnten beobachten, dass die sich theilenden Fasern häufig innenständige Kerne besaßen, und dass an den Theilungsstellen manchmal eine Kernanhäufung stattfindet, von welcher Kernreihen für jeden Faserast auslaufen.

Häufiger, als dass die Kerne im Innern der erwachsenen Faser liegen, sind sie derselben in grösseren Abständen von einander angelagert. An manchen Stellen wird der Anschluss dieser Kernreihen dichter, ja sie liegen so unmittelbar aneinander, dass sie sich gegenseitig abplatteten und dadurch eine quadratische bis

polygonale Form annehmen. An solchen Stellen ist jedoch die Muskelfaser meist ihrer Querstreifung verlustig gegangen, ist homogen und glänzend geworden, und Risse treten in ihr auf. Auf ähnlich veränderten Muskelfasern bilden sich unregelmässige Haufen von 10—15 zu einem Klumpen geballten, des Hämatoxylin oft nur mehr schlecht aufnehmenden Kernen.

Die schmälere Faserlängsschnitte, die, wie oben erwähnt, sich hauptsächlich zwischen den später zu besprechenden zelligen Elementen des Tumors vorfinden, die aber auch neben den älteren Fasern vorkommen, zeigen meist eine ungemein scharfe, in die Augen springende Querstreifung; die reihenweise angeordneten zahlreichen Kerne liegen grösstentheils im Innern dieser zarten Fasern. Ein Perimysium ist meist nicht zu erkennen. An Schnitten, in denen solche Fasern in einer durch den Längsdurchmesser gelegten Ebene halbiert sind, treten manchmal folgende Befunde sehr deutlich zu Tage: Das Innere der Faser wird gebildet von einem homogenen Protoplasma, das auch die Kernreihe beherbergt, die Hülle giebt ein aus quergestreiften Fibrillen bestehender Hohlcyylinder ab. Wir glauben uns berechtigt, diese Gebilde als die von *Kölliker, Felix, Schaffer* beschriebenen Primitivröhren aufzufassen. Auch im Verlaufe dieser Primitivröhren kommen knotige Anschwellungen vor. An diesen Knoten sind die Kerne im Innern der Faser häufig vermehrt, dicht aneinander liegend und polygonal, und mit ihrem Längsdurchmesser quer zur Achse der Faser gestellt; dabei hat der Fibrillenmantel seine Querstreifung verloren, er ist homogen geworden und zeigt Risse und Brüche; an einer anderen Stelle ist er schon zerfallen und aus der so entstandenen Bresche ergiessen sich Kerne und Protoplasma. Die Zerfallsprodukte der kontraktilen Substanz findet man in der Umgebung eines solchen geplatzten Schlauches in Form glänzender Schollen und Körner. (III. S.) Einzelne von ihnen sind von einem schwächer gefärbten durchscheinenden Hof umgeben, sehr vereinzelt führen im Innern oder am Rande einen Muskelkern, dessen Färbbarkeit öfters gelitten hat.

Diejenigen Felder der Schnittpräparate, deren Bestandtheile zelliger Natur sind, erscheinen zum grössten Theile aus ziemlich breitbauchigen Schindelzellen gebildet; ihr Protoplasma, das meist etwas längsgestreift ist, führt einen länglichen, bläschenförmigen Kern. Meist sind die Spindeln untereinander fest verbacken, so dass die Zellform schwer zu erkennen ist; doch giebt es Stellen, an denen die Zellen durch, vom Geschwür der Oberfläche bedingtes ziemlich tief gedrungenes Oedem auseinander gedrängt und isoliert

sind; dort erkennt man einerseits, dass die Spindeln im Allgemeinen an ihren Enden nicht spitzig, sondern aufgefasert sind, andererseits, dass sich in Gesellschaft der Spindelzellen vereinzelt Zellen mit sternförmigem und verästeltem Protoplasma vorfinden, die lebhaft an Ganglienzellen, manchmal auch an die Zellen des Schleimgewebes erinnern.

Die Spindelzellen zeigen unter dem Polarisations-Mikroskop deutliche Doppelbrechung; diese Thatsache ist wohl ein Beweis dafür, dass ihr Protoplasma, wenn auch noch nicht quergestreift und von keinem fibrillären Mantel umgeben, schon zum Muskelbildner differenziert ist.

In einigen Geschwulstpartien, besonders zwischen Spindeln und Primitivröhren, konnte man eine grosse Zahl sogenannter freier Muskelkerne finden, Kerne, die mit einer kaum merkbaren Protoplasmaschicht umgeben sind. Dieselben liegen im Gewebe zerstreut. Es finden sich alle Uebergänge vom freien Kerne bis zur Spindelzelle. In denselben Geschwulstpartien sind die schon oben als Zerfallsprodukte der Primitivröhren angeführten homogenen oder zerklüfteten Schollen häufig.

Von den übrigen Bestandtheilen der Geschwulst ist das bindegewebige Stützgewebe zwischen den erwachsenen Muskelbündeln sehr reichlich, ziemlich zellreich; die jüngeren zelligen Geschwulstabschnitte weisen Bindegewebe nur im Verlaufe der Gefässe auf.

Sowohl Blut- als Lymphgefässe sind reichlich vorhanden; erstere mit allen Schichten ihrer normalen Wandung ausgestattet. Die Blutkapillaren sind im zellreichen Gewebe auffallend zahlreich, die Lymphgefässe am häufigsten in der subepithelialen Zone; dort finden sich auch mehrere Lymphgefässektasien.

Das Pflasterepithel ist im Allgemeinen dünner als an der normalen Zunge, und führt, ganz im Gegensatze zu dem bei Makroglossie jeder Art beschriebenen Verhalten, weniger und kürzere Papillen. Bei den beschriebenen von aussen sichtbaren Einschnürungen der Geschwulst sind tiefere Epitheleinsenkungen vorhanden.

Im Bereiche des an der Geschwulstkuppe bestehenden Geschwürs ist das Epithel selbstverständlich verschwunden; der mit nekrotischen Fetzen bedeckte Geschwürsboden ist bis in eine Tiefe von mehreren Millimetern von Leukocythen infiltriert; das entzündliche Oedem reicht noch tiefer in das Innere des Tumors.

Vom normalen Zungengewebe grenzt sich die Geschwulst obwohl ohne Kapsel, ziemlich scharf ab.

Aus dem Aussehen der Schnittpräparate lässt sich schliessen, dass der Tumor zusammengesetzt ist aus in allen möglichen Richtungen untereinander verschlungenen und sich kreuzenden Bündeln von Muskelfasern verschiedenster Beschaffenheit. Die Einen bestehen aus ganz oder fast ganz auf der Höhe der Entwicklung stehenden Muskelfasern, die von einem ziemlich dichten Bindegewebsnetz getragen werden, die Andern aus unter einander verkitteten Spindelzellen und zarten jungen Fasern. Die Bilder sind jedoch keineswegs einheitlich; es giebt Stellen, an denen die Spindelzellen in die Spalten zwischen den Fasern hineinwachsen, und Gesichtsfelder, in denen alle Entwicklungsstadien der quergestreiften Muskelfaser vertreten sind.

Nach diesen in den Schnittpräparaten gemachten Befunden ist bei einem Theile derselben die Entwicklung der Muskelfasern so weit gediehen, wie sie *Kölliker* für den Muskel des Neugeborenen schildert. Er sagt: „Beim Neugeborenen messen die Muskelfasern 12—15—19 Mikren im Durchmesser, sind ohne Höhlung im Innern, rundlich vieleckig, je nach Umständen längs oder quergestreift wie beim Erwachsenen, mit noch mehr Kernen als früher.“ Wir finden thatsächlich Gruppen von Muskelfasern, kompakt, ohne innenständige Kerne, an die aber eine grössere Zahl länglicher Kerne angelagert ist. Von Fasern des physiologischen Muskels unterscheidet sie kaum etwas Anderes als ihr manchmal grösserer Querdurchmesser, und das in der Geschwulst in grösseren Mengen vorhandene interstitielle Bindegewebe.

Diesen völlig fertigen Fasern reihen sich dem Alter nach jene an, die, den Ersteren an Breite und Länge völlig gleich, von ihnen nur dadurch unterschieden sind, dass sie einen oder mehrere innenständige Kerne besitzen. Während jedoch *Kölliker* erklärt, dass in der Regel die Kerne der Muskelfaser des Neugeborenen derselben anliegen, ist *Schaffer* anderer Ansicht. Er spricht sich dahin aus, dass man innenständige Kerne bei Säugethiermuskeln zur Zeit der Geburt und nach derselben in zahlreichen Fasern findet und dass sie selbst im erwachsenen Muskel des Menschen und der Säugethiere ein typisches, wenn auch spärliches Vorkommnis seien.

Mit der Erwähnung der Fasern mit innenständigem Kerne sind wir einem Vorgange näher getreten, der sich in anderen Muskelfasern der Geschwulst häufig wiederholt, ihrer Spaltung und Längstheilung. Sowohl an den Quer- als an den Längsschnitten konnten wir Bilder sehen, die nur als der Ausdruck einer Spaltung gedeutet werden konnten; zwischen den gespaltenen Fasern sahen wir häufig Kerne interponiert, eine Thatsache, die dafür spricht, dass

sich der Spalt von einem praeexistierenden Kerne aus entwickelt hat; an den Längsschnitten konnten wir wahrnehmen, dass in der noch ungetheilten Faser die Kerne central gestellt waren; die durch Theilung entstandene Faser kann wieder innenständige Kerne besitzen. Nach *Weismann* und *Kölliker* ist der Beweis erbracht, dass sich beim Menschen in der nachembryonalen Zeit die Muskelfasern durch Längstheilung in den Muskelknospen vermehren; *Felix* hat gezeigt, dass auch beim menschlichen Embryo eine Vermehrung der Fasern durch Längstheilung vorkommt. Nach *Schaffer* geht das Dickenwachsthum des Muskels auch durch Längstheilung der Fibrillenröhren vor sich; Letztere wird stets von einer Kernvermehrung eingeleitet und bleiben die Spaltprodukte selbst wieder vermehrungsfähig, so lange sie bei der Theilung innenständige Kerne erhalten.

Nach *Schaffer's* Mittheilungen findet sich diese Stellung der Kerne auch nach der Geburt. Es besteht also einerseits kein Grund, das Vorkommen innenständiger Kerne und die stattfindende Längstheilung der Muskelfasern als ein Zeichen embryonalen Gewebes aufzufassen, andererseits scheint die grosse Zahl der Theilungen dafür zu sprechen, dass es sich hier um noch nicht erwachsenes Gewebe handelt.

Was die kolbigen und knotigen Auftreibungen der fertigen Fasern und deren stärkere Färbbarkeit mit Eosin im Bereiche dieser Kolben betrifft, so sehe ich sie als Verdichtungsknoten im Sinne *Schaffers* an. *Schaffer* hat dieselben häufig an physiologischen Muskeln gesehen, die noch lebenswarm in Reagentien wie *Müller'sche* Flüssigkeit etc. gebracht wurden und fasst sie als durch den Reiz des Reagens bedingte, fixirte Contraktionszustände der Fasern auf; dass es sich wirklich um einen Contraktionszustand handelt, wird durch die deutlich sichtbare dichtere Lagerung der Querscheiben in diesen Knoten erwiesen.

Andererseits werden Degenerations-Processen durch solche unregelmässige Verdichtungen eingeleitet: wir sehen an einzelnen Stellen, dass die Fasern im Bereiche derselben homogen und brüchig wurden. Von den Querschnitten entsprechen jene mit sehr deutlicher Felderung und sehr starker Färbung den Verdichtungen, die blassen den durch sie bedingten Verdünnungen der Fasern.

Bei der Beurtheilung der dichten Kernhaufen, die wir in und auf fertigen Muskelfasern und deren Bruchstücken fanden, glauben wir uns an die Auffassung *Ribberts* anlehnen zu dürfen; *Ribbert* fand in den von ihm untersuchten aus quergestreifter Muskulatur bestehenden Geschwülsten ebenso wie wir in der unserigen, diese



Kernhaufen an Muskelfasern gebunden, deren Querstreifung fast verschwunden und die glänzend und homogen oder zerbröckelt sind und fasst ihr Vorhandensein als Degenerationszeichen auf.

Die Veränderungen an den jungen Muskelfasern, den Primitivröhren, welche aus einem an Kernen reichen Protoplasmastrange, umgeben von Muskelfibrillen, bestehen, entsprechen vollständig jenen, welche *Schaffer* an im Alter von drei Monaten stehenden embryonalen Muskeln beschrieben hat und welche er als Sarcolysis auffasst. Die Sarcolysis, die einen Degenerations-Prozess der kontraktiven Substanz der Primitivröhren vorstellt, will *Schaffer* als Theilerscheinung einer raschen Muskelneubildung verstanden wissen. Die in unseren Präparaten vorkommenden Auftreibungen der Primitivröhren, das Homogenwerden des kontraktiven Mantels, die Vermehrung der Kerne und ihre Stellung quer zur Achse der Faser entsprechen den Vorgängen, mit welchen sich nach *Schaffer* die Sarcolysis einleitet. Aber auch die Zerfallsprodukte der kontraktiven Substanz, die Sarcolyten, finden wir in den beschriebenen theils freien, theils von einem lichterem Saume umgebenen glänzenden Schollen wieder. Dass in einzelnen dieser Sarcolyten Kerne vorhanden sind, finden wir nach der Genesis des Vorganges selbstverständlich; damit im Einklange stehen auch die Beobachtungen, die an den Zerfallsprodukten der jungen Fasern physiologischer Muskulatur gemacht wurden.

Ueber das muthmassliche Schicksal des aus der geplatzten Röhre frei gewordenen Protoplasmas und der Kerne denken wir folgendes: Wir sehen an unseren Präparaten, dass sich nach dem Zerfall des Fibrillenmantels Protoplasma und Kerne aus dem Innern der Primitivröhre ergiessen. Ausserdem konnten wir sowohl in der Umgebung solcher zerfallener Röhren als auch in anderen Theilen der Geschwulst, die von jüngstem Muskelgewebe gebildet sind, und in denen sich auch Sarcolyten finden, sogenannte freie Muskelkerne sehen; bei den Einen war ein Protoplasmasaum kaum zu unterscheiden, ihre Nachbarn wiesen schon breitere Protoplasmahöfe auf; von ihnen bis zur Spindelzelle konnten wir alle Uebergangsstadien nebeneinander beobachten. Dieser Befund legt es ausserordentlich nahe vom Nebeneinander auf ein Nacheinander zu schliessen, und den sog. freien Kernen, die weder in Form noch Farbe Degenerationszeichen aufweisen, die Fähigkeit zuzusprechen, sich wieder zu Spindelzellen zu entwickeln. Ist das richtig, so befindet sich das Geschwulstgewebe hier zweifellos in einem Stadium reger Muskelneubildung, bei dem der Degenerations-

Prozess der Sarcolysis nur eine einleitende Rolle spielt und nur dazu dient, die wachstumsfähigen Gewebsteile zu entbinden.

Den völlig gleichen Vorgang beschreibt *Schaffer* für die Entwicklung des embryonalen Muskels im 3.—4. Lebensmonat. Auf Grund seiner Beobachtungen kommt er zu dem Schlusse, dass nach dem Zerfalle der kontraktilen Substanz aus der Primitivröhre Protoplasma und Kerne frei werden. „Die Neubildung (der Muskelfasern) geht von dem frei gewordenen, axialen kernhaltigen Protoplasmastränge oder einzelnen Elementen desselben aus, die dann nichts anderes darstellen, als die Muskelkörperchen, Myoblasten der Autoren. Wenn die Myoblasten aus dem Verbands des Axenstranges treten, so können sie neue Fasern bilden, gleichsam als Wiederholung des ursprünglichen embryonalen Entwicklungsganges.“ Diese Kerne werden nach *S.* zunächst zu einzelligen spindeligen Elementen.

Die in den Präparaten in Bündeln und Zügen erscheinenden Spindelzellen haben wir als nichts Anderes aufzufassen als die jüngsten Entwicklungsstadien der Muskelfasern, wie sie *Kölliker*, *Schaffer* etc. beschrieben. Dafür spricht nicht nur ihre Form, die manchmal vorhandene Längsstreifung ihres Protoplasmas, sondern ganz besonders ihre Doppelbrechung. Ob diese Zellen und wie viele aus der ursprünglichen Anlage hervorgegangen sind, und welche aus den Kernen des protoplasmatischen Axenstranges sich entwickelt haben, lässt sich, wenn dieselben einmal spindelig geworden sind, nicht mehr sagen.

Was nun die Einreihung des Tumors betrifft, so bezeichne ich ihn als ein Rhabdomyom, da seine Hauptmasse von quergestreifter Muskelsubstanz in allen Entwicklungsstadien gebildet wird; das Bindegewebe, das er enthält, ist wohl nichts Anderes als Stützgewebe; dass es wohlausgebildete und reichliche Blut- und Lymphgefäße führt, darf bei seiner Provenienz aus der gefässreichen Zunge und wegen der embryonalen Entwicklung des Tumors nicht Wunder nehmen.

In wieweit die vorliegende Geschwulst den schon früher beschriebenen Rhabdomyomen anderer Organe ähnelt, ist theilweise schon im Vorhergehenden berührt; das Vorkommen aller Entwicklungsstadien quergestreifter Muskulatur ist bei einem Theile der Rhabdomyome erwiesen, ein anderer Theil bevorzugt dieses oder jenes Stadium. Die Form und Anordnung der *zelligen* Elemente entspricht in unserer Geschwulst der in den früher Beschriebenen; die von *Ribbert* erwähnten und schon von Anderen vor ihm besprochenen kubischen Zellformen konnten wir jedoch

nicht nachweisen. Zu vergleichen mit den von *Marchand*, *Neumann*, *Arnold* und *Ribbert* beschriebenen rundlichen Elementen sind in unseren Präparaten einerseits die an Ganglienzellen erinnernden, mit Ausläufern versehenen rundlichen Zellen, die den von *Ribbert* aus (Rhabdomyomen) Muskelgeschwulsten des Gesichts beschriebenen gleichen. Homogene oder glänzende Einschlüsse fanden wir in diesen Zellen nicht. Wohl aber glauben wir, dass die Zellen, die als Träger der glänzenden scholligen Einschlüsse von *Ribbert* beschrieben und von ihm als riesenzellenähnlich bezeichnet wurden, identisch sind mit den oben nach Herkunft und Form genauer beschriebenen Sarcolyten. Ein Hauptunterschied scheint uns in einem Verhalten zu liegen, das wir an jungen und an fertigen Muskelfasern feststellen konnten, der *Längstheilung*. Das Vorkommen dieser Längstheilung steht einerseits in Einklang mit den am physiologischen Muskel beschriebenen Wachstumsvorgängen, andererseits konnte es mit dem, normalerweise der *erwachsenen Zungenmuskelfaser* zukommenden Längstheilungsvermögen in Zusammenhang gebracht werden.

Bisher ist noch keine ähnliche Geschwulst der Zunge beschrieben worden. Bei den musculären Makroglossien (*O. Weber*, *Eickenbusch* etc.) lag nicht nur eine Vergrößerung der Zunge im Ganzen vor, sondern war auch der histologische Befund durchaus von unserem Falle verschieden. Die Möglichkeit, dass es sich um halbseitige Hypertrophie der Zungenmuskulatur handle, wie sie von *Ziehl*, *Friedreich*, *Passauer* beschrieben wurde, war schon bei Betrachtung des in Situ befindlichen Tumors auszuschliessen, da derselbe einerseits umschrieben den Rand der betreffenden Zungenhälfte frei liess, andererseits die in den bekannten Fällen vorhandenen Zustände einer Hypertrophie der Gesichts- oder Stammuskulatur vollkommen fehlten. Auch entspricht der histologische Aufbau, welcher eine so reichliche Proliferation von Muskelementen darbietet, nicht einer Hypertrophie; eher könnte man von einer lebhaften hyperplastischen Wucherung sprechen, die aber in ihrer Intensität und Form deutlich den Geschwulstcharakter trägt. Andererseits halten wir trotz der reichlichen Entwicklung junger Muskelemente uns nicht für berechtigt, die Geschwulst als Myosarcom zu bezeichnen. Abgesehen davon, dass die Geschwulst scharf umschrieben in die Substanz der Zunge eingebettet war, keine Zeichen des Einbrechens der Geschwulst in das übrige Zungengewebe vorlagen, so entspricht auch die histologische Struktur nicht einem Sarcom, indem wir in einem reichen Masse eine Weiterentwicklung der jungen Muskelemente vorfanden,

eine solche auch, wie die völlig entwickelten, dem jugendlichen Zustande des Individuums entsprechenden Muskelfasern zeigen, stattgefunden hat. Ob dieser dem physiologischen Typus entsprechende Wachstumsprocess nicht einmal einen Stillstand erfahren hätte, in der Weise, dass der reichlichen Zellproliferation kein weiteres Wachstum und keine Ausbildung zu physiologischen Muskelfasern gefolgt wäre, lässt sich allerdings nicht entscheiden. Wissen wir doch durch *Ribbert*, dass auch die fast ausschliesslich aus Muskelementen zusammengesetzten Rhabdomyome durch Malignität ausgezeichnet sind, und ferner, dass *Ebert* in einem metastatischen Knoten des Zwerchfells quergestreifte Fasern gefunden hat. Neuerdings hat *Wolfensberger* auch ein Rhabdomyom der Speiseröhre in einer Drüse an der Cardia metastasieren gesehen.

Die Frage nach der Herkunft der Geschwulst lässt sich in unserem Falle leichter beantworten als in den meisten anderen von Rhabdomyom; während im Allgemeinen Rhabdomyome einen Mutterboden bevorzugen, der keine quergestreifte Fasern führt und zu ihrer Erklärung Metaplasie aus glatten Muskelfasern und Keimverirrung herbeigezogen werden musste, lässt sich hier die Geschwulstbildung aus der Zungensubstanz ableiten. Ihrer Form nach und bei dem Umstande, dass sie angeboren war, liegt es wohl am nächsten, sie aus einer irregulären Anlage der Zungensubstanz entstanden aufzufassen, in der Weise, dass ein Theil der Anlage abgetrennt wurde und nicht der gemeinsamen Entwicklung folgte, wobei seiner Entwicklung kein Wachstumsgesetz entgegen stand. *Ribbert* giebt für ähnliche Fälle eine ähnliche Erklärung und betont dabei das so häufige angeborene Vorkommen dieser Geschwülste.

Zum Schlusse ist es mir eine überaus angenehme Pflicht, Herrn Prof. *Richard Paltauf* und dem Assistenten der I. chirurgischen Klinik, Herrn Dr. v. *Friedländer*, für ihre freundliche und werktätige Unterstützung bei Abfassung der Arbeit herzlichst zu danken.

## Literatur - Verzeichnis.

---

*Kölliker*, Gewebelehre.

*Felix*, Zeitschrift für wissenschaftliche Zoologie, Bd. 48.

*Schaffer*, Beiträge zur Histologie und Histogenese der quergestreiften Muskelfasern des Menschen und einiger Wirbelthiere. In den Sitzungsberichten der mathematisch naturwissenschaftlichen Klasse der Kaiserlichen Akademie der Wissenschaften, Jahrgang 1893. Heft I—X.

*Pitha-Billroth*, III.

*Virchow*, Geschwülste, III.

*C. O. Weber*, Virchows Archiv, Bd. VII.

*Ribbert*, Beiträge zur Kenntnis der Rhabdomyome. Virchows Archiv Bd. 130.

*Rudolf Wolfensberger*, Ueber ein Rhabdomyom der Speiseröhre. Zieglers Beitr. Bd. 15.

*Eickenbusch*, Ueber muskuläre Makroglossie. Beitr. zur klinischen Chirurgie XI. 2.

*Ziel*, Virch. Arch. XCI.

*Friedreich*, Virch. Arch. XXVIII.

*Passauer*, Virch. Arch. XXXVII.

---

### Erklärung der Abbildungen.

---

- I. Geplatzte Primitivröhre *P*. *B*. Bruchstelle, aus der sich das Protoplasma des Axenstranges sammt Kernen (*K*) ergiesst. *Q*. Quergestellte Kerne in einer noch nicht geplatzten aber schon der Querstreifung verlustig gegangenen Primitivröhre. Primit. Röhren mit noch erhaltener Querstreifung.
- II. Junge intensiv quergestreifte Fasern mit centralen Kernen *F*. Freie Kerne *K*. Myoblasten *M*.
- III. *S*. Sarcolyt.
- IV. Quergetroffene, theilweise in Theilung befindliche Muskelfasern.
- V. Sternförmige Zellen, freie Kerne.

ZUR KENNTNIS DES ATYPISCHEN TYPHUS  
ABDOMINALIS RESP. DER REINEN „TYPHÖSEN  
SEPHTHÄMIE.“<sup>1)</sup>)

Von

DR. H. CHIARI,

Professor der pathologischen Anatomie an der deutschen Universität

und

DR. E. KRAUS,

Assistenten am deutschen pathologisch-anatomischen Institute in Prag.

(Hierzu 4 Tabellen.)

Wie den Klinikern so sind auch den pathologischen Anatomen seit langem Atypien beim Typhus abdominalis bekannt.

Diese anatomischen Atypien beziehen sich einerseits auf die für den Typhus abdominalis mit Recht als charakteristisch angesehenen Localerkrankungen i. e. die sogenannten typhösen Veränderungen des Darmes, der Mesenterialdrüsen und der Milz, andererseits sind es ungewöhnlich localisierte, durch Typhusbacillen bedingte, entzündliche Veränderungen, oder endlich, es handelt sich bei den betreffenden Typhusfällen um eine Allgemeininfektion ohne Localisation überhaupt i. e. um eine reine „typhöse Sepsithämie“.

Die beim regulären Typhus abdominalis afficierten Organe als der Darm, die Mesenterialdrüsen und die Milz weichen sehr oft von dem typischen Verhalten ab.

Im Darne kann der typhöse Entzündungsprozess, wie das schon *Rokitansky*<sup>2)</sup> in eingehender Weise schildert, abnorm sein, hinsichtlich seiner Extensität, seiner Intensität und seiner Localisation.

<sup>1)</sup> Besprochen von *H. Chiari* auf dem XII. internationalen medicinischen Congresse in Moskau am 20. August 1897.

<sup>2)</sup> Lehrb. d. path. Anatomie. III. B., p. 221, 3. Aufl. 1861.

Es kann sein, dass die Darmaffection nicht blos das untere Ileum, sondern den ganzen Dünndarm betrifft und selbst bis in den Magen hineinreicht, so wie sie auch den ganzen Dickdarm einnehmen und bis zum Anus sich erstrecken kann. Es kann sich andererseits die Darminfection auf wenige cm des untersten Ileums beschränken, ja nur eine einzige *Peyer'sche* Platte betreffen. Auch bezüglich der Intensität kommen beträchtliche Schwankungen vor, so dass Fälle von weit gediehener, markiger Infiltration und Nekrose der Darmwand wechseln mit Fällen, in denen der Process im Darne mucös bleibt, keine Nekrose eintritt und es besonderer Aufmerksamkeit bedarf, um die typhösen Darmherde überhaupt zu finden. Auf ein derartiges Vorkommen stösst man besonderes häufig im Kindesalter (vide auch *Marfan*.<sup>1)</sup> Es kann weiter sein, dass an der gewöhnlichen Stelle im unteren Ileum überhaupt keine Darmaffection sich findet, sondern dass dieselbe nur den Dickdarm (sogenannter Colotyphus) oder auch etwa nur den Magen betrifft.

Die Mesenterialdrüsen sind nicht selten einerseits auffallend wenig betheilig und zwar auch zur Zeit der Akme der Erkrankung, andererseits kommt es aber auch vor, dass sie überaus grosse Tumoren darstellen und in viel ausgedehnterem Masse als die Darmherde der Nekrose anheimfallen.

Die Milz variiert auch sehr in ihren Veränderungen. Während das eine Mal bei deutlich ausgesprochener Darm- und Mesenterialdrüsenaffection die Milz nur sehr wenig vergrössert ist, gibt es hinwiederum Typhen, in denen die Milz ungemein stark angeschwollen ist, von reichlichen Blutungen durchsetzt ist, Nekroseherde enthält und ihre verdünnte Kapsel so gespannt ist, dass es bei der Herausnahme des Organes aus der Leiche besonderer Vorsicht bedarf, um ein Bersten der Milz zu vermeiden, von welchem Ereignisse wir übrigens wissen, dass es gelegentlich auch während des Lebens spontan eintreten kann.

An diese Atypien schliessen sich dann jene Fälle an, in welchen bei vollständigem Fehlen der Darmaffection nur die Veränderung der Mesenterialdrüsen und etwa der Milz den Typhus abdominalis anzeigt (vide den Fall von *Banti*<sup>2)</sup> und jene Fälle, in welchen lediglich ein allerdings gewaltiger acuter Tumor der Milz den Secanten auf die Diagnose Typhus abdominalis bringt. Es sind

<sup>1)</sup> Fièvre typhoïde. Traité des maladies de l'enfance de Grancher, Comby et Marfan 1897.

<sup>2)</sup> Sulle localizzazione atipiche della infezione tifoïsa. Riforma medica Ottobre 1887, Ref. *Baumgartens* Jahr.-Ber. pro 1888, p. 148.



dies die Fälle von sogenanntem Splenotyphus, wie z. B. in neuerer Zeit *Karlinski*<sup>1)</sup> einen solchen Fall beschrieben hat.

Was die ungewöhnlich localisierten, durch Typhusbacillen bedingten, entzündlichen Veränderungen betrifft, so giebt es fast kein Organ, in welchem nicht schon eigentlich typhöse, d. h. durch Typhusbacillen bedingte Entzündungen festgestellt worden wären. Es waren das entweder Complicationen bei sonst im anatomischen Sinne typischen Typhen oder es stellten die betreffenden ungewöhnlich localisierten typhösen Erkrankungen bis auf eine etwaige gleichzeitige aber nicht exorbitante Milzschwellung die einzigen typhösen Localveränderungen dar.

So wurden als Complicationen bei typischen Typhen bisher constatiert typhöse und zwar zum Theile eitrige Entzündungen der Pleura, der Lungen, der Schilddrüse, des Peritoneums, der Parotis, der Gallenwege, der Nieren, der Hoden, des Periostes, des Knochenmarkes, der Gelenke, der Haut, des Unterhautzellgewebes, der Muskeln, der Meningen, des Endocards und des Mittelohres.

Die einzige typhöse Localveränderung bildete in dem Falle von *Guarnieri*<sup>2)</sup> eine durch den *Bacillus typhi* bedingte Angiocholitis. Der Darm war vollkommen frei von jeglicher Affection. Aus der Leber und der Milz wie auch während des Lebens des Patienten aus dem Blute wurde *Bacillus typhi* gezüchtet. In einem Falle von *Karlinski*<sup>3)</sup> fanden sich ausser einem acuten Milztumor bei unverändertem Darne und normalen Mesenterialdrüsen unter dem Endocard des r. Herzens in der Kammerscheidewand zwei halbkreuzergrosse, mit getrübttem und weichem Inhalte gefüllte, myocarditische Herde, welche gegen den parenchymatös degenerierten Herzmuskel durch eine rothe Zone abgegrenzt waren. Die Ausstrichpräparate aus diesen Herden zeigten nebst Detritus aus fettig degeneriertem Herzmuskel zahlreiche weisse Blutkörperchen und Bacillen einer Art, welche nach dem Ergebnisse der Cultur als Typhusbacillen anzusprechen waren. Dieselben Bacillen konnten auch aus der Milz, der Leber und den Nieren gezüchtet werden.

Die interessanteste anatomische Atypie des Typhus abdominalis besteht aber darin, dass überhaupt keine eigentliche Localisation des typhösen Processes zu Stande kommt, der Sectionsbefund vielmehr abgesehen von einer etwaigen, nicht übermässigen, acuten

<sup>1)</sup> Zur Kenntnais der atypischen Typhusfälle. Wiener med. Woch. 1891, Nr. 11 u. 12, Fall I.

<sup>2)</sup> Contributo alla patogenesi delle infezioni biliari. Riv. gen. ital. di clin. med., p. 234 u. 258, 1892. Ref. *Baumgarten's* Jahr.-Ber. pro 1892, p. 234.

<sup>3)</sup> l. c. Fall II.

Milzschwellung in nichts für Typhus abdominalis charakteristisch ist, so dass nur durch die bakteriologische Untersuchung die Existenz einer typhösen Infection erkannt werden kann.

Man muss solche Fälle als typhöse Sepsithämie bezeichnen und zwar als *reine* typhöse Sepsithämie, weil bekannt ist, dass mehr oder weniger bei jedem Typhus abdominalis nebst den typischen oder atypischen localen typhösen Veränderungen die Typhusbacillen durch ihre Verbreitung im ganzen Körper zu einer concomitierenden bakteriellen Sepsithämie im weitesten Sinne des Wortes Veranlassung geben. Wir verweisen in dieser letzteren Richtung als auf ein Beispiel aus der jüngsten Zeit auf den sehr genau untersuchten Fall von *Flexner*,<sup>1)</sup> in welchem bei einem Typhus abdominalis in stadio ulcerationis mit typhösen Nierenabscessen im Herzblute Typhusbacillen unzweifelhaft nachgewiesen wurden, sowie auf die Fälle von *Bozzolo*,<sup>2)</sup> in denen während des Lebens Typhusbacillen aus dem Blute cultiviert wurden und weiter auf die Thatsache, dass verschiedene Autoren das Hineingelangen von Typhusbacillen in den Urin (so namentlich *Dreschfeld*,<sup>3)</sup> *Baart de la Faille*,<sup>4)</sup> *Wright und Semple*<sup>5)</sup> und *Smith*,<sup>6)</sup> in das Knochenmark (*Quincke*)<sup>7)</sup> und in die Galle (*Anton und Fütterer*,<sup>8)</sup> *Dupré*,<sup>9)</sup> *Letienne*,<sup>10)</sup> *Chiari*,<sup>11)</sup> *Flexner*<sup>12)</sup> und *Kraus*)<sup>13)</sup> als ein häufiges ja geradezu regelmässiges Vorkommen zu constatieren vermochten, welche Erfahrungen zusammengenommen nunmehr wohl dazu zwingen, eine Verbreitung

<sup>1)</sup> A case of typhoid septicaemia associated with focal abscesses in the kidneys, due to the typhoid bacillus. Journ. of Path. and Bact. Vol. III. p. 202, 1895.

<sup>2)</sup> Über typhöse Septicämie mit Berücksichtigung der atypischen Typhusfälle. Verh. d. X. intern. med. Congr. in Berlin II. B. 5. Abth. p. 188, 1890.

<sup>3)</sup> Typhoid fever Manch. med. Soc. 1895. C. f. Bakt. 19. B. p. 227.

<sup>4)</sup> Bakteriurie bei Febris typhoidea Diss. inaug. Utrecht 1895 C. f. Bakt. 17. B. p. 337.

<sup>5)</sup> On the presence of typhoid bacilli in the urine of patients suffering from typhoid fever. Lancet II 1895, p. 196. C. f. Bakt. 19. B. p. 226.

<sup>6)</sup> On the occurrence of typhoid bacilli in the urine of patients suffering from typhoid fever Lancet I 1897. C. f. Bakt. 21. B. p. 735.

<sup>7)</sup> Zur Pathologie des Abdominaltyphus. Berl. klin. Woch. 1894. Nr. 15.

<sup>8)</sup> Untersuchungen über Typhus abdominalis. Münch. med. Woch. 1888. Nr. 19.

<sup>9)</sup> Les infections biliaires. Paris 1891.

<sup>10)</sup> Recherches bacteriologiques sur la bile. Arch. de méd. exp. et d'anat. path. Année III. Nr. 6, p. 761, 1891.

<sup>11)</sup> Über das Vorkommen von Typhusbacillen in der Gallenblase bei Typhus abdominalis. Diese Zeitschrift 15. B., 1894.

<sup>12)</sup> l. c.

<sup>13)</sup> Über einen weiteren Fall von Cholecystitis typhosa necrotisans mit circumscripter Peritonitis suppurativa. Prag. med. Woch. 1896, Nr. 42.

der Typhusbacillen auf dem Wege der Blutbahn im ganzen Körper also eine concomitierende bakterielle Sepsithämie auch beim typischen Typhus abdominalis anzunehmen.

Die *reine* typhöse Sepsithämie wurde bisher am häufigsten angetroffen bei den Foeten, die von an Typhus abdominalis erkrankten Müttern geboren worden waren. Einschlägige Fälle theilten mit *Reher*,<sup>1)</sup> *Neuhauss*,<sup>2)</sup> *Chantemesse und Vidal*,<sup>3)</sup> *Eberth*,<sup>4)</sup> *Hildebrandt*,<sup>5)</sup> *Ernst*,<sup>6)</sup> *Giglio*,<sup>7)</sup> *Frascani*,<sup>8)</sup> *Janiszewski*,<sup>9)</sup> *Marfan*,<sup>10)</sup> *Freund und Levy*,<sup>11)</sup> *Dürck*<sup>12)</sup> und *Etienne*.<sup>13)</sup>

Sehr viel seltener sind die Publicationen sonstiger anatomischer Fälle von sogenannter *reiner* typhöser Sepsithämie und ergiebt ihr Studium, dass es sich bei ihnen zum Theile doch nur um eine mit typischen oder atypischen typhösen Localveränderungen combinierte concomitierende, also secundäre und nicht um eine *reine* typhöse Sepsithämie handelte. Es sind dies, chronologisch angeordnet, die Fälle von *Karlinski*, *Du Cazal*, *Banti*, *Kühnau* und *Meunier*.

In dem Falle, den *Karlinski*<sup>14)</sup> als typhöse Septicämie beschrieb und in dem bei der 4 Stunden nach dem Tode ausgeführten Section aus dem Herzblute, aus dem Blute der V. lienalis, der V. portae, der V. jugularis, der A. renalis wie aus der vergrösserten Milz Typhusbacillen in Reincultur gezüchtet werden konnten, fanden sich

<sup>1)</sup> Zur Ätiologie des Abdominaltyphus. Arch. f. exp. Path. 19. B., p. 420, 1885.

<sup>2)</sup> Weitere Untersuchungen über den Bacillus des Abdominaltyphus Berl. klin. Woch. 1886, Nr. 24.

<sup>3)</sup> Le bacille typhique Gaz. hebd. de Med. et chir. 1887, p. 146. C. f. Bakt. 1. B., p. 682.

<sup>4)</sup> Geht der Typhusbacillus auf den Fötus über? Fortschr. d. Med. 1889, Nr. 5.

<sup>5)</sup> Zur Casuistik des placentaren Überganges des Typhusbacillus von Mutter auf Kind. Fortschr. d. Med. 1889, p. 889.

<sup>6)</sup> Intrauterine Typhusinfektion einer lebensfähigen Frucht. Beitr. z. p. Anat., 8. B., p. 188, 1890.

<sup>7)</sup> Über den Übergang der mikroskopischen Organismen des Typhus von der Mutter auf den Fötus. C. f. Gynäk. 1890, Nr. 46.

<sup>8)</sup> Osservazioni cliniche e ricerche sperimentali sul passaggio del bacillo del tifo della madre al feto. Riv. gen. ital. di clinica med. 1892, p. 282. Ref. *Baumgarten's* Jahr.-Ber. pro 1892.

<sup>9)</sup> Übertragung des Typhus auf den Fötus. Münch. med. Woch. 1893, Nr. 38.

<sup>10)</sup> l. c.

<sup>11)</sup> Über intrauterine Infection mit Typhus abdominalis. Berl. kl. Woch. 1895, p. 539.

<sup>12)</sup> Über intrauterine Typhus- und Mischinfection einer lebensfähigen Frucht. Münch. med. Woch. 1896, Nr. 36.

<sup>13)</sup> Fièvre typhoïde congénitale. Gaz. hebd. de méd. et de chir. 1896, Cit. bei *Marfan* l. c.

<sup>14)</sup> l. c. Fall III. 20 j. Mann.

zwar keine frischen typhösen Darmherde, wohl aber 4 auf Typhus zu beziehende, kreuzergrosse, pigmentierte, strahlige Narben im Coecum und meint Karlinski selbst, dass vielleicht von hier aus die Infection des Blutes zu Stande gekommen war.

Der Fall von *Du Casal*<sup>1)</sup> hatte klinisch das Bild einer Sepsithämie geboten und war der Tod durch eine hinzugetretene bilaterale Pneumonia fibrinosa erfolgt. Bei der Section fand sich ausser der bilateralen Pneumonie Vergrösserung der Milz mit Infarctbildung. Der Darm war vollständig gesund, die Mesenterialdrüsen waren nicht vergrössert. Aus der Milz konnte *Bacillus typhi* in Reincultur gezüchtet werden. Du Casal fasste diesen Fall als typhöse Sepsithämie auf.

Der Fall, welchen *Banti*<sup>2)</sup> als typhöse Sepsithämie publicierte, betraf eine 33jährige Frau, die klinisch die Symptome eines Typhus abdominalis gezeigt und am 21. Tage der Erkrankung gestorben war. Mikroskopisch fanden sich im Herzblute, in der nicht vergrösserten Milz, in der Leber, in den Nieren und in den normal erscheinenden Mesenterialdrüsen Bacillen, die wie *Bacillus typhi* aussahen und durch die Cultur als *Bacillus typhi* bestätigt wurden. Der Darm zeigte ein einziges erbsengrosses Ulcus an Stelle eines Solitärfollikels im untersten Ileum. Banti glaubt, dass von diesem Ulcus aus die Invasion der Typhusbacillen in den ganzen Körper erfolgt war.

*Kühnau*<sup>3)</sup> bezeichnete seinen Fall als Septicopyämia typhosa. Bei einer 32jährigen Frau, die in der 8. Woche der Erkrankung gestorben war, fand sich bei der Section im Darne keine Veränderung, an der Milz eine geringe Vergrösserung, in den Mesenterialdrüsen herdweise Nekrose und Abscedierung, in den Nieren reichliche Abscessbildung, in der Gallenblase eitrige Entzündung und in der V. spermatica int. sin. zum Theile eitrige Thrombose. Aus dem Eiter der Gekrösdrüsen, den Nierenabscessen, den Thrombusmassen in der V. spermatica int. sin. und aus der Milz konnte *Bacillus typhi* in Reincultur gezüchtet werden.

Der Fall von *Meunier*<sup>4)</sup> ist der interessanteste Fall. Bei

<sup>1)</sup> Fièvre typhoïde sans dothiëntérie, pneumonie double; mort. *Bullet. et mém. de la soc. méd. des hôpitaux de Paris* 1893, p. 243, 21 j. Mann.

<sup>2)</sup> Le setticemie tifiche e le infezioni pseudotifiche. *Riforma med.* 1894, pag. 674.

<sup>3)</sup> Ein Fall von Septicopyämia typhosa. *Berl. kl. Woch.* 1896 Nr. 30.

<sup>4)</sup> Du sérodiagnostico dans un cas de tuberculose aigue et de fièvre typhoïde associées. *Bull. et mém. de la soc. méd. des hôpitaux de Paris* 1897. Séance de 7. Avril 1897.

einem 8 jährigen Knaben, der mit den Symptomen einer frischen Lungentuberculose aufgenommen worden war, zeigte sich nach einigen Tagen Roseola und typhöser Charakter der Fiebercurve. Die Section erwies allgemeine Miliartuberculose. Bakteriologisch konnten ausser den Tuberkelbacillen auch Typhusbacillen nachgewiesen werden und zwar letztere in der Milz, in der Pleuraflüssigkeit und im Lungensaft. Für Typhus abdominalis charakteristische anatomische Veränderungen fanden sich nicht vor.

Ueberlegt man diese 5 Fälle, so kommt man zu der Ansicht, dass die Fälle von *Karlinski* und *Banti*, bei denen sich auch typhöse Darmaffectionen fanden, doch eigentlich mehr in das Gebiet der in Bezug auf eine typhöse Darmerkrankung secundären typhösen Sepsithämie gehören und nicht eine reine typhöse Sepsithämie darstellten. Ebenso ist der Fall von *Kühnau* wegen der augenscheinlich typhösen Affection der Mesenterialdrüsen, wohl auch zur secundären typhösen Sepsithämie resp. Sepsithopyämie zu zählen. In dem Falle von *Du Cazal* mochte es sich in der That um eine reine typhöse Sepsithämie gehandelt haben. Irgend welche Anhaltspunkte für Typhus abdominalis bot, wie Du Cazal ganz richtig bemerkt, der Sectionsbefund in keinerlei Weise, denn auch die Milzschwellung konnte ihre Erklärung in anderer Weise, nämlich in der Pneumonie und in der Infarctbildung finden. Ganz zweifellos ist die reine typhöse Sepsithämie neben der Tuberculose in dem Falle von *Meunier*, in dem aus verschiedenen Organen die Typhusbacillen gezüchtet werden konnten, sich aber keinerlei als typhös zu erkennende Veränderungen vorfanden.

Nicht unerwähnt sei hier schliesslich die eigenartige Anschauung von *Wright* und *Semple*,<sup>1)</sup> die auch von *Sanarelli*<sup>2)</sup> und *Wathelet*<sup>3)</sup> vertreten wurde, dass die Erkrankung an Typhus abdominalis überhaupt als eine primäre Blutinfektion aufzufassen sei, zu der erst secundär die Darmveränderungen hinzutreten, eine Anschauung, die übrigens keinen besonderen Anklang gefunden hat.

---

Bei dieser Sachlage erscheint es uns passend, im Folgenden einen *Beitrag zu der Lehre von der reinen typhösen Sepsithämie* zu

<sup>1)</sup> l. c.

<sup>2)</sup> Studi sulla febbre tyfoide sperimentale. Riv. d'igiene e sanità publica 1893 Nr. 241, *Baumgarten's* Jahr.-Ber. pro 1893, p. 228 und Etudes sur la fièvre typhoide expérimentale Ann. de l'Inst. Pasteur XI, p. 221. 1893.

<sup>3)</sup> Recherches bacteriologiques sur les dejections dans la fièvre typhoide. Ann. de l'Inst. Pasteur 1895. C. f. Bakt. 18. B., p. 501.

liefern und zwar durch einen *Bericht über die gesammten klinisch diagnosticirten Fälle von Typhus abdominalis, welche in den ersten 5 Monaten dieses Jahres (Jänner bis Mai 1887) im pathologisch-anatomischen Institute der deutschen Universität in Prag zur Untersuchung gelangten, einschliesslich zweier in dieser Zeit vorgekommener Fälle, welche zwar nicht klinisch als Typhus abdominalis aufgefasst worden waren, aber hinterher als solcher sich erwiesen.*

Es waren das im ganzen 19 Fälle, von denen jedoch nur 12 Fälle bei der Section als Typhus abdominalis makroskopisch zu diagnosticieren waren, während bei den übrigen 7 Fällen sich der Typhus abdominalis anatomisch nicht erkennen liess. In diesen makroskopisch negativen Fällen gab aber die von klinischer Seite mit positivem Erfolge ausgeführte, wie man jetzt wohl mit Recht allgemein annimmt, sehr werthvolle *Gruber-Widal'sche* Serumprobe die Veranlassung, die Fälle soweit als möglich auch bakteriologisch auf die Gegenwart einer typhösen Infection des eingehenderen zu untersuchen und wurde dabei als interessantes Factum die *relative Häufigkeit der Typhusinfection ohne jede Localisation, also der reinen typhösen Sepsithämie* — 5 mal bei 7 bakteriologisch untersuchten Fällen — erkannt. Einmal musste trotz negativen Ausfalles der bakteriologischen Untersuchung auf typhöse Infection der bezüglichen, auf die Serumprobe und den Decursus gestützten klinischen Diagnose auf Typhus abdominalis deswegen zugestimmt werden, weil, wie die Erhebungen ergaben, in dem Hause, in dem der Patient vor der Aufnahme in das Kinderspital sich befunden hatte und zwar auch in der Familie desselben (seine Mutter, ein Bruder und ein anderes Kind) noch andere zweifellose Typhusfälle vorgekommen waren. Nur ein einziges Mal konnte ausser dem positiven Ausfalle der Serumprobe und zwar auch mit dem Blute der Leiche kein sonstiger Anhaltspunkt für eine typhöse Infection gewonnen werden.

Die beobachteten Fälle lassen sich zweckmässig in 4 Gruppen bringen:

*I. Gruppe: Anatomisch typische Fälle (I.—IX. Fall).*

*II. Gruppe. Anatomisch zwar atypische, aber doch schon bei der Section als Typhus abdominalis zu diagnosticierende Fälle (X. bis XII. Fall).*

*III. Gruppe. Anatomisch nicht als Typhus abdominalis zu diagnosticierende Fälle, in denen aber doch durch eine eingehendere bakteriologische Untersuchung die Gegenwart einer Infection durch Typhusbacillen und zwar in Form einer reinen typhösen Sepsithämie festgestellt werden konnte (XIII.—XVII. Fall).*

Einen *Anhang* dazu bildet der XVIII. Fall, in welchem, wie erwähnt, die bakteriologische Untersuchung zwar negativ ausfiel, aber doch aus den *Circumstantiae* auf Typhus abdominalis geschlossen werden musste.

*IV. Gruppe. Ein anatomisch nicht als Typhus abdominalis zu diagnosticierender Fall, in dem klinisch aus der Serumprobe Typhus abdominalis diagnosticiert worden war, bakteriologisch und auch sonst ausser der auch an der Leiche positiven Serumprobe aber keine Anhaltspunkte für eine typhöse Infection gewonnen werden konnten (XIX. Fall).*

In dem Berichte über die einzelnen Fälle soll so vorgegangen werden, dass zuerst die *klinische Diagnose* sammt den wichtigsten klinischen Daten, dann die *pathologisch-anatomische Diagnose* sammt einzelnen Details des Sectionsprotokolles, hierauf das Resultat der *Serumprobe an der Leiche, das Ergebnis der bakteriologischen Untersuchung* in Deckglaspräparaten und in Culturen und schliesslich der Befund in Schnittpräparaten mitgetheilt wird. Zur leichteren Uebersicht sind dann auch zum Schlusse des Berichtes über die einzelnen Fälle die 4 Gruppen tabellarisch zusammengestellt.

Die Serumprobe an der Leiche wurde mit aus der V. femoralis entnommenen Blute ausgeführt und zwar zumeist in der von *Widal* angegebenen Verdünnung von 1:10. Nur in den der Zeit nach später zur Untersuchung gelangten Fällen wurde, angeregt durch die Mittheilung von *C. Fränkel*<sup>1)</sup> auch mit stärkeren Verdünnungen gearbeitet. Die Serumprobe wurde nur dann als positiv angesehen, wenn ihr Erfolg, sei es, dass nur mikroskopisch oder auch makroskopisch untersucht wurde, ein eclatanter war. Als Typhusculturen wurden hiebei stets ganz junge, 6—12 Stunden alte Culturen in Bouillon verwendet, die auf ihre Beweglichkeit vorher geprüft wurden.

Zur Färbung der Deckglaspräparate diente *Löffler's* Methylenblau und wurde meist zur Controle auch nach *Gram* gefärbt.

Die Culturen wurden regelmässig in der Art angelegt, dass von dem betreffenden Impfmateriale auf Zucker-Glycerin-Agar-Platten mit einer und derselben, stets gleich gehaltenen, beschickten Oese eine grössere Zahl von parallelen Strichen ausgeführt wurden, so dass zum mindesten in den letzteren Strichen die einzelnen Colonien sicher von einander getrennt zur Entwicklung gelangen konnten. Die bakteriologische Diagnose des Typhusbacillus stützte

---

<sup>1)</sup> Weitere Erfahrungen über den Werth der *Widal'schen* Probe. Deutsche med. Woch. 1897 Nr. 16.

sich immer auf eine Reihe von Momenten und zwar die Art des Wachstums auf und in Zucker-Glycerin-Agar, in Gelatine, in Bouillon, auf Kartoffeln, das Fehlen von Gasbildung, das Nichtgerinnen der Milch, die negative Indolreaction in Bouillonculturen, die Nichtfärbbarkeit nach der *Gram'schen* Methode, die lebhaft bewegliche und die peritriche Geisselbildung. Vielfach wurden die Culturen selbst wieder zur Serumprobe bei anderen Fällen in Verwendung genommen.

Die Schnittpräparate wurden nach Härtung in Alkohol und Einbettung in Celloidin angefertigt und theils mit *Löffler's* Methylenblau, theils mit wässriger Methylenblaulösung nach vorausgegangener Behandlung mit Carbofuchsin gefärbt.

Den Herren Klinikern sagen wir unseren besten Dank für die freundliche Ueberlassung der Krankengeschichten.

## I. Gruppe.

### *Anatomisch typische Typhusfälle.*

#### A. Fälle aus dem Stadium Infiltrationis.

**I. Fall.** 29. Jänner 1897. 17j. Mann. Klinik des Herrn Prof. Dr. v. *Jaksch*.

*Klinische Diagnose:* Typhus abdominalis. Decubitus superficialis.

Der Patient war Ende der 2. Krankheitswoche gestorben. Die Serumreaction hatte positives Resultat ergeben.

*Pathologisch-anatomische Diagnose:* Typhus abdominalis. Infiltratio typhosa folliculorum ilei et coli ascendentes et glandularum lymphaticarum mesenterii. Tumor lienis acutus. Pneumonia fibrinosa dimidii posterioris pulmonis sin. Dysenteria recti incipiens. Decubitus superficialis in regione sacrali.

Im Dünndarme gallig gefärbte chymöse, im Dickdarme dünnbreiige, fäculente Massen. Im untersten Ileum die Mucosa leicht geröthet. Dasselbst die aggregierten und auch mehrere solitäre Follikel stark hyperämisch und markig infiltriert. Im Colon ascendens etliche solitäre Follikel geschwollen. Die entsprechenden Mesenterialdrüsen stark vergrössert, markig, herdweise in beginnender (gelber) Nekrose. Die Milz grösser, blutreich, weich.

In der Gallenblase helle Galle. Ihre Wand anscheinend nicht verändert.

*Deckglaspräparate:*

Inhalt der Gallenblase. Reichliche Bacillen wie *Bacillus typhi*.



Mesenterialdrüsen. Spärliche Bacillen wie die in der Gallenblase und reichliche Streptokokken.

*Culturen* (Abnahme des Impfmateriales 23 Stunden nach dem Tode):

Inhalt der Gallenblase. Nur *Bacillus typhi*.

Mesenterialdrüsen. *Bacillus typhi* und *Streptococcus pyogenes*.

*Schnittpräparate*:

Mesenterialdrüsen. Reichliche, zum Theile sehr grosse Haufen von Bacillen wie *Bacillus typhi*.

Milz. Derselbe Befund.

Geschwollene Peyer'sche Platten. Derselbe Befund.

**II. Fall.** 12. Mai 1897. 23 j. Mann. Klinik des Herrn Prof. Dr. v. Jaksch.

*Klinische Diagnose*: Typhus abdominalis.

Der Typhus hatte Ende April begonnen. Die Serumreaction hatte selbst bei einem Verhältnisse von 1 : 100 deutliches positives Resultat ergeben.

*Pathologisch-anatomische Diagnose*: Typhus abdominalis. Infiltratio typhosa et necrosis incipiens folliculorum ilei. Infiltratio typhosa glandularum lymphaticarum meseraicarum. Tumor lienis acutus. Degeneratio parenchymatosa. Pneumonia fibrinosa lobularis bilateralis.

Im Dünndarme breiige, chymöse, gallig gefärbte Massen. Die Mucosa des unteren Ileum geröthet. Dasselbst die Peyer'schen Platten und die Solitärfoellikel stark geschwollen und in der Nähe der Valvula ileo-coecalis auch oberflächlich nekrotisch. Der Dickdarm ohne pathologische Veränderung. Die Mesenterialdrüsen des unteren Ileums stark vergrössert, markig. Die Milz aufs doppelte vergrössert, weich, blutreich, leicht zerreisslich. In der Gallenblase trübe, helle, weisslich gelbe Galle. Ihre Wand blass.

*Serumprobe an der Leiche*: Mit Blut aus der V. femoralis bei einem Verhältnisse 1 : 15 positiv.

*Deckglaspräparate*:

Inhalt der Gallenblase. Reichliche Bacillen wie *Bacillus typhi* z. T. in Haufen.

Mesenterialdrüsen. Spärliche Bacillen wie in der Gallenblase und spärliche *Gram*-beständige Kokken.

Milz. Spärliche Bacillen wie in der Gallenblase.

*Culturen* (Abnahme des Impfmateriales 17 Stunden nach dem Tode).

Inhalt der Gallenblase. Nur *Bacillus typhi*.

Mesenterialdrüsen. Nur *Bacterium coli commune*.

Milz. Nur *Bacillus typhi*.

*Schnittpräparate:*

Mesenterialdrüsen. Sehr reichliche Haufen von Bacillen wie *Bacillus typhi*.

Milz. Derselbe Befund.

Geschwollene Peyer'sche Platten. Derselbe Befund.

### B. Fälle aus dem Stadium necroseos.

III. Fall. 10. März 1897. 24 j. Mann. Abtheilung des Herrn Hofrathes Prof. Dr. *Příbram*.

*Klinische Diagnose:* Typhus abdominalis. Bronchitis diffusa.

Der Patient war am 21. Februar angeblich plötzlich erkrankt.

Bei der am 6. März erfolgten Aufnahme in das Spital ergab die Serumprobe (1 : 20) positives Resultat. Der Exitus erfolgte am 9. März 7 h. a. m.

*Pathologisch-anatomische Diagnose:* Typhus abdominalis. Infiltratio typhosa cum necrosi folliculorum ilei et coeci. Infiltratio typhosa glandularum lymphaticarum meseraicarum. Tumor lienis acutus. Degeneratio parenchymatosa.

Im Dünndarme breiige, chymöse Massen. Im unteren Ileum den aggregierten und solitären Follikeln entsprechend zahlreiche ulceröse Substanzverluste mit markig infiltrierten Rändern, denen stellenweise Schorfe locker anhaften. Im Dickdarme breiige Fäces. Im Coecum mehrere Substanzverluste derselben Art wie im Ileum. Die Mesenterialdrüsen des Ileums und des Coecums deutlich vergrößert, markig. Die Milz deutlich vergrößert, blutreich, weich. In der Gallenblase hellgelbe Galle. Ihre Wand nicht verändert.

*Serumprobe an der Leiche:* Mit Blut aus der V. femoralis im Verhältnisse von 1 : 10 positiv.

*Deckglaspräparate:*

Inhalt der Gallenblase. Reichliche Bacillen wie *Bacillus typhi*.

Milz. Negativ.

*Culturen* (Abnahme des Impfmateriales 25 Stunden nach dem Tode):

Inhalt der Gallenblase. Nur *Bacillus typhi*.

Milz. Nur *Bacillus typhi*.

*Schnittpräparate:*

Mesenterialdrüsen. Sehr zahlreiche Haufen von Bacillen wie *Bacillus typhi*.

Milz. Derselbe Befund.

Leber. In den Blutgefäßen ziemlich viele zerstreute Bacillen wie *Bacillus typhi*.

Nieren. In den Harnkanälchen ziemlich viele zerstreute Bacillen wie *Bacillus typhi*, meist in Zerfall.

**IV. Fall.** 10. März 1897. 23j. Mann. Abtheilung des Herrn Hofrathes Prof. Dr. *Pribram*.

*Klinische Diagnose:* Typhus abdominalis. Phlegmone faciei.

Der Patient wurde am 26. Februar mit ausgesprochenen Typhus-symptomen in das Spital aufgenommen. Vorher war derselbe angeblich durch 3 Wochen und zwar die ersten 2 Wochen unter Schmerzen im Halse und Heiserkeit krank gewesen, wozu sich dann in der 3. Woche auch Brustschmerzen, Nachtschweisse und blutiger Auswurf hinzugesellt hatten. Die am 28. März vorgenommene Serumprobe (1:10) ergab positives Resultat. Am 5. März begann sich von dem r. Nasenflügel aus eine Phlegmone suppurativa der r. Gesichtshälfte zu entwickeln.

*Pathologisch-anatomische Diagnose:* Typhus abdominalis. Infiltratio typhosa cum necrosi folliculorum ilei et coeci. Infiltratio typhosa glandularum lymphaticarum meseraicarum. Tumor lienis acutus. Degeneratio parenchymatosa. Phlegmone suppurativa nasi subsequente phlegmone faciei et rhinitide suppurativa d. Abscessus metastatici pulmonum. Pyohämia.

Im Dünndarme dünnbreiige, chymöse Massen. Im unteren Ileum die Mucosa leicht geröthet. Dasselbst die solitären und aggregierten Follikel stark geschwollen, zum Theile verschorft. Im Dickdarme weiche Fäces. Die Mucosa im allgemeinen bloss. Nur im Coecum dieselbe geröthet, zumal um die hier geschwollenen und auch zum Theile verschorften Solitärfollikel. Die dem unteren Ileum und dem Coecum entsprechenden Mesenterialdrüsen markig infiltriert. Die Milz gross, blutreich, weich. In der Gallenblase hellgelbe, schleimige Galle. Ihre Wand anscheinend nicht verändert.

*Serumprobe an der Leiche:* Mit Blut aus der V. femoralis im Verhältnisse von 1:10 positiv.

*Deckglaspräparate:*

Inhalt der Gallenblase. Spärliche, schlecht färbbare, kurze Bacillen wie *Bacillus typhi*.

Milz. Negativ.

Eiter aus dem Sinus sphenoidalis d. Spärliche Kokken.

Eiter aus den Lungenabscessen. Derselbe Befund.

*Culturen* (Abnahme des Impfmateriales 7 Stunden nach dem Tode):

Inhalt der Gallenblase. Nur *Staphylococcus pyogenes aureus*.  
Milz. Derselbe Befund.

Eiter aus dem Sinus sphenoidalis d. Derselbe Befund.

Eiter aus den Lungenabscessen. Derselbe Befund.

*Schnittpräparate:*

Mesenterialdrüsen. Reichliche, theils zerstreute, theils in Häufchen gelagerte, meist zerfallene, zum Theile nicht mehr gut färbbare Bacillen wie *Bacillus typhi* und spärliche Kokken.

Milz. Derselbe Befund.

Leber. Negativ.

Nieren. In den Blutgefässen und auch hie und da im Gewebe ähnliche Bacillen wie in den Mesenterialdrüsen und in der Milz.

**V. Fall.** 20. März 1897. 42j. Weib. Irrenanstalt. Klinik des Herrn Prof. Dr. *Kuffner*.

*Klinische Diagnose:* Paralysis progressiva. Pneumonia lobularis. Tuberculosis pulmonum.

*Pathologisch-anatomische Diagnose:* Typhus abdominalis. Infiltratio typhosa folliculorum ilei cum necrosi et ulceratione incipiente. Infiltratio typhosa glandularum lymphaticarum meseraicarum. Tumor lienis acutus. Degeneratio parenchymatosa. Cholelithiasis.

Im Dünndarme dünnflüssiger, gallig gefärbter, chymöser Inhalt. Im Ileum die solitären und aggregierten Follikel stark intumesciert. Dabei an ihnen ausgedehnte Nekrose und besonders in der Nähe der Valvula ileo-coecalis nach Lösung der Schorfe entstandene, zum Theile bis in die Muscularis reichende Ulceration. Im Dickdarme spärliche, dickbreiige, fäculente Massen. Seine Schleimhaut leicht geröthet. Die Mesenterialdrüsen des Ileums stark geschwollen, markig. Die Milz stark vergrössert, weich, blutreich. In der Gallenblase vier haselnussgrosse Steine nebst spärlicher hellgelber Galle. Ihre Mucosa streifenförmig narbig verdickt.

*Deckglaspräparate:*

Inhalt der Gallenblase. Reichliche Bacillen wie *Bacillus typhi*.

*Culturen* (Abnahme des Impfmateriales 19 Stunden nach dem Tode):

Inhalt der Gallenblase. Nur *Bacillus typhi*.

### C. Fälle aus dem Stadium ulcerationis.

**VI. Fall.** 7. Februar 1897. 19j. Mann. Abtheilung des Herrn Hofrathes Prof. Dr. *Pribram*.

*Klinische Diagnose:* Typhus abdominalis. Bronchitis diffusa. Nephritis acuta.

Die Erkrankung hatte angeblich erst 15 Tage vor dem Tode begonnen. Die bei der Aufnahme des Patienten in das Spital am 25. Jänner ausgeführte Serumprobe ergab positives Resultat. Am 30. Jänner wurden aus dem Stuhle Typhusbacillen gezüchtet.

*Pathologisch-anatomische Diagnose:* Typhus abdominalis. Ulcera typhosa ilei. Infiltratio typhosa folliculorum intestini crassi et glandularum lymphaticarum meseraicarum. Tumor lienis acutus. Degeneratio parenchymatosa. Pneumonia lobularis bilateralis partim in suppuratione.

Im Dünndarme gelbliche, chymöse Massen. Die Mucosa des Jejunums blass, die des Ileums geröthet. Hier den solitären und aggregierten Follikeln entsprechend gegen die Valvula ileo-coecalis zu dicht stehende, bis bohngrosse, scharf gerandete Ulcera mit gereinigtem Grunde. Im Dickdarme dunkelbraune, breiige Fäces. Seine Follikel stark geschwollen. Die Mesenterialdrüsen des Ileums deutlich vergrössert, blutreich, markig. Die Milz in geringem Grade vergrössert, weich, blutreich. In der Gallenblase dünne Galle. Ihre Wand von gewöhnlichem Aussehen.

*Serumprobe an der Leiche:* Mit Blut aus der V. femoralis im Verhältnisse von 1:10 positiv.

*Deckglaspräparate:*

Inhalt der Gallenblase. Reichliche Bacillen wie Bacillus typhi.

*Culturen* (Abnahme des Impfmateriales 8 Stunden nach dem Tode):

Inhalt der Gallenblase. Nur Bacillus typhi.

**VII. Fall.** 13. Februar 1897. 19jähr. Weib. Abtheilung des Herrn Hofrathes Prof. Dr. Pribram.

*Klinische Diagnose:* Typhus abdominalis. Peritonitis acuta. Pneumonia lobularis. Eczema ad genitalia externa.

Die Patientin war 3 Tage vor ihrer am 25. Jänner erfolgten Aufnahme in das Spital erkrankt. Während des Spitalsaufenthaltes wurden aus dem Stuhle Typhusbacillen gezüchtet und ergab die Serumprobe (1:10) positives Resultat. 2 Tage vor dem Tode traten Peritonitissymptome auf.

*Pathologisch-anatomische Diagnose:* Typhus abdominalis. Ulcera typhosa ilei et coeci et coli cum perforatione ulceris ilei et peritonitide suppurativa diffusa. Infiltratio typhosa glandularum lymphaticarum meseraicarum. Tumor lienis acutus. Degeneratio parenchymatosa. Pneumonia lobularis bilateralis incipiens. Eczema ad anum et genitalia externa.

Der Dünndarm stark meteoristisch; in demselben dünnflüssige,

chymöse Massen. Im Ileum an Stelle solitärer und aggregierter Follikel zahlreiche Ulcera, welche häufig bis an die Serosa reichen. 46 und 19 cm über der Valvula ileo-coecalis im Centrum zweier solcher Ulcera je eine erbsengrosse Perforationsöffnung. Der Dickdarm gleichfalls meteoristisch, mit graugelben, dünnflüssigen, fäculenten Massen erfüllt. In Coecum und Colon ascendens die gleichen Ulcera wie im Ileum.

Die Mesenterialdrüsen der mit Geschwüren versehenen Darmtheile grösser, blassgrau, derb. Die Milz vergrössert, weich, blutreich. In der Gallenblase spärliche, trübe Galle. Ihre Wand nicht verdickt.

*Serumprobe an der Leiche:* Mit dem Blute aus der V. femoralis im Verhältnisse 1 : 10 positiv.

*Deckglaspräparate:*

Inhalt der Gallenblase. Reichliche Bacillen wie *Bacillus typhi*.  
*Culturen* (Abnahme des Impfmateriale 4 Stunden nach dem Tode):  
Inhalt der Gallenblase. Nur *Bacillus typhi*.

**VIII. Fall.** 9. März 1897. 17jähr. Weib. Fall aus einer im März 1897 in Asch in Böhmen aufgetretenen Typhusepidemie.

*Klinische Diagnose:* Influenza.

*Pathologisch-anatomische Diagnose:* Typhus abdominalis. Ulcera typhosa ilei. Intumescencia typhosa glandularum lymphaticarum meseraicarum. Tumor lienis acutus. Degeneratio parenchymatosa.

Im Dünndarme chymöse Massen. Im Ileum die Mucosa geröthet. Dasselbst zahlreiche, bis 2 cm grosse, scharf gerandete Ulcera an Stelle der *Peyer'schen* Platten. Im Dickdarme breiiger Koth. Seine Mucosa nicht verändert. Die Mesenterialdrüsen des Ileums stark vergrössert, markig. Die Milz sehr beträchtlich intumesciert, sehr weich und blutreich.

*Deckglaspräparate:*

Inhalt der Gallenblase. Reichliche Bacillen wie *Bacillus typhi*.  
Mesenterialdrüsen. Spärliche Bacillen wie *Bacillus typhi*.

*Culturen* (Abnahme des Impfmateriale 36 Stunden nach dem Tode):

Inhalt der Gallenblase. Nur *Bacillus typhi*.  
Mesenterialdrüsen. Nur *Bacillus typhi*.

### C. Fall aus dem Stadium reparationis.

**IX. Fall.** 23. März 1897. 18jähr. Mann. Klinik des Herrn Prof. Dr. v. *Jaksch*.

*Klinische Diagnose:* Typhus abdominalis.

Die Typhuserkrankung hatte angeblich 4 Wochen gedauert. Am 22. März war die Serumprobe zum erstenmal positiv gewesen.

*Pathologisch-anatomische Diagnose:* Typhus abdominalis in stadio cicatrisationis. Intumescencia glandularum lymphaticarum meseraicarum. Marasmus universalis. Catarrhus ventriculi chronicus.

Im Dünndarme gallig gefärbte, zähe Chymusmassen in spärlicher Menge. Im Dickdarme spärliche fäculente Massen. Die Mucosa des ganzen Darmes leicht hyperämisch. Im untersten Ileum im Bereiche mehrerer Peyer'scher Platten einzelne, bis linsengrosse, bis zur Muscularis reichende Substanzverluste, die in glatter Vernarbung begriffen sind. Die entsprechenden Mesenterialdrüsen etwas grösser. Die Milz nicht vergrössert, ihre Kapsel zart. Das Parenchym von mittlerem Blutgehalte. In der Gallenblase trübe Galle. Ihre Mucosa leicht geröthet und geschwollen.

*Serumprobe an der Leiche:* Mit Blut aus der V. femoralis im Verhältnisse 1 : 10 positiv.

*Deckglaspräparate:*

Inhalt der Gallenblase. Reichliche Bacillen wie Bacillus typhi. Milz. Negativ.

*Culturen* (Abnahme des Impfmateriales 5 Stunden nach dem Tode):

Inhalt der Gallenblase. Nur Bacillus typhi.

Milz. Negativ.

*Schnittpräparate:*

Wand der Gallenblase. Geringe Entzündung der Mucosa. In derselben theils zerstreute, theils in grösseren Haufen angeordnete Bacillen wie Bacillus typhi. Solche Bacillen auch an der Innenfläche der Mucosa.

Mesenterialdrüsen. Sehr reichliche grosse Haufen von Bacillen wie Bacillus typhi.

Milz. Mässig viele Bacillenhaufen wie in den Mesenterialdrüsen, daneben auch Blutextravasate.

## II. Gruppe.

*Anatomisch zwar atypische, aber doch schon bei der Section als Typhus abdominalis zu diagnosticierende Typhusfälle.*

**X. Fall.** 27. März 1897. 29j. Weib. Abtheilung des Herrn Hofrathes Prof. Dr. Pribram.

*Klinische Diagnose:* Typhus abdominalis. Nephritis.

Patientin hatte vor 6 Monaten geboren und war darauf angeblich durch 14 Tage krank gewesen. Zwei Wochen vor ihrem am

25. März erfolgten Eintritte in das Spital war sie neuerlich und zwar unter Fieber, Schmerzen im Unterleibe, Appetitlosigkeit, Kopfschmerz, Erbrechen und Diarrhoen erkrankt. Bei der Aufnahme ergab die Serumprobe (1 : 10) positives Resultat.

*Pathologisch-anatomische Diagnose:* Typhus abdominalis. Infiltratio typhosa glandularum lymphaticarum meseraicarum. Tumor lienis acutus. Degeneratio parenchymatosa. Pneumonia lobularis sinistra. Marciditas uteri.

Im Dünndarme gallig gefärbter, chymöser Inhalt. Im Pleum die solitären und aggregierten Follikel ganz leicht vergrössert. Im Dickdarme breiige Fäces. Seine Mucosa geröthet. Seine Solitär-follikel durchwegs etwas grösser, aber ohne jegliche Verschorfung. Die Mesenterialdrüsen des unteren Pleums stark vergrössert, markig, stellenweise zerfliessend. Die Milz auf das doppelte vergrössert. Ihre Kapsel gespannt. Ihr Parenchym blutreich, weich. In der Gallenblase spärliche Galle. Ihre Wand nicht verändert.

*Serumprobe an der Leiche:* Mit Blut aus der V. femoralis im Verhältnisse 1 : 10 positiv.

*Deckglaspräparate:*

Inhalt der Gallenblase. Reichliche Bacillen wie *Bacillus typhi*. Mesenterialdrüsen. Spärliche Bacillen wie *Bacillus typhi*.

Milz. Idem.

*Culturen* (Abnahme des Impfmateriales 15 Stunden nach dem Tode):

Inhalt der Gallenblase. Nur *Bacillus typhi*.

Mesenterialdrüsen. Nur *Bacillus typhi*.

Milz. Nur *Bacillus typhi*.

*Schnittpräparate:*

Wand der Gallenblase. Geringe Entzündung der Mucosa. In dieser theils diffus vertheilt, theils in grossen Häufchen gelagert Bacillen wie *Bacillus typhi*. Solche Bacillen auch an der Innenfläche der Mucosa.

Mesenterialdrüsen. Sehr reichliche grosse Haufen von Bacillen wie *Bacillus typhi*.

Milz. Mässig viele grosse Haufen von Bacillen wie *Bacillus typhi*. Daneben auch stärkere Blutungen.

**XI. Fall.** 25. Jänner 1897. 22j. Mann. Abtheilung des Herrn Hofrathes Prof. Dr. *Pribram*.

*Klinische Diagnose:* Typhus abdominalis. Infarctus haemorrhagici pulmonum. Haemoptoë.

Die Typhuserkrankung hatte 3 Wochen vor dem Tode be-



gonnen. In der Zeit vom 16. Jänner bis 21. Jänner war mehrmals Haemoptöe aufgetreten. Am 10. Jänner wurden aus dem Stuhle Typhusbacillen gezüchtet. Am 15. Jänner wurde die Serumprobe (1:10) mit positivem Resultate ausgeführt.

*Pathologisch-anatomische Diagnose:* Typhus abdominalis. Intumescencia typhosa glandularum lymphaticarum meseraicarum. Ulcus laryngis. Bronchitis foetida. Pneumonia lobularis lobi inferioris utriusque partim in gangraenescentia.

Im Dünndarme die Mucosa geröthet. Die Follikel ganz leicht vergrößert und stellenweise bräunlich verfärbt. Die Mucosa des Dickdarme normal. Die Mesenterialdrüsen des unteren Ileums stark vergrößert, grauröthlich, weich. Die Milz um ein geringes vergrößert, sehr schlaff. Die Pulpa leicht überquellend. In der Gallenblase helle Galle. An der hinteren Wand des Larynx ein erbsengrosser, scharf gerundeter Substanzenverlust in der Mucosa.

*Serumprobe an der Leiche:* Mit Blut aus der V. femoralis im Verhältnisse 1:10 positiv.

*Deckglaspräparate:*

Inhalt der Gallenblase. Reichliche Bacillen wie Bacillus typhi. Mesenterialdrüsen. Ziemlich viele Bacillen wie Bacillus typhi. Milz. Negativ.

*Culturen* (Abnahme des Impfmateriales 20 Stunden nach dem Tode):

Inhalt der Gallenblase. Nur Bacillus typhi. Mesenterialdrüsen. Nur Bacillus typhi. Milz. Negativ.

*Schnittpräparate:*

Mesenterialdrüsen. Keine Bakterien. Milz. Spärliche zerstreute Bacillen wie Bacillus typhi.

**XII. Fall.**<sup>1)</sup> 4. Jänner 1897. 23j. Weib. Abtheilung des Herrn Hofrathes Prof. Dr. *Pribram*.

*Klinische Diagnose:* Typhus abdominalis. Bronchitis diffusa.

Die Patientin war in der 4. Woche ihrer Erkrankung gestorben. Milztumor hatte während des Lebens nicht constatirt werden können. Die *Widal'sche* Probe war stark positiv gewesen.

*Pathologisch-anatomische Diagnose:* Typhus abdominalis. Infiltratio typhosa glandularum lymphaticarum meseraicarum. Degeneratio parenchymatosa. Ulcus laryngis. Pneumonia lobularis sin.

<sup>1)</sup> Dieser Fall wurde bereits publiciert von Herrn Doc. Dr. *F. Pick*. Wiener klin. Woch. 1897 Nr. 4, p. 84, Fall II.

Im Dünndarme spärliche blassgelbliche, chymöse Massen. Im Dickdarme breiige Fäces. Die Mucosa des Jejunums blass, die des Ileums geröthet. Die Solitärfollikel daselbst etwas grösser. Die Mucosa des Dickdarmes ohne jede pathologische Veränderung. Die Mesenterialdrüsen des unteren Ileums deutlich vergrössert, markig infiltriert, stark geröthet. Die Milz normal gross. Ihre Oberfläche glatt. Ihr Parenchym sehr weich, von mittlerem Blutgehalte. In der Gallenblase trübe, dunkelbraune Galle. Ihre Wand normal. Im Larynx an der hinteren Wand ein bohnergrosser, unregelmässiger Substanzverlust der Mucosa.

*Serumprobe an der Leiche:* Mit Blut aus der V. femoralis im Verhältnisse 1 : 10 positiv.

*Deckglaspräparate :*

Inhalt der Gallenblase. Sehr reichliche Bacillen wie *Bacillus typhi*.

Mesenterialdrüsen. Spärliche Bacillen wie *Bacillus typhi*.

Milz. Negativ.

*Culturen* (Abnahme des Impfmateriales 7 Stunden nach dem Tode):

Inhalt der Gallenblase. Nur *Bacillus typhi*.

Mesenterialdrüsen. Nur *Bacillus typhi*.

Milz. Negativ.

*Schnittpräparate :*

Wand der Gallenblase. Entzündliche Infiltration der Mucosa. In ihr zahlreiche Bacillen wie *Bacillus typhi*.

Mesenterialdrüsen. Keine Bakterien.

Milz. Einzelne zerstreute Bacillen wie *Bacillus typhi*. Ziemlich reichliche Blutungen.

### III. Gruppe.

*Anatomisch nicht als Typhus abdominalis zu diagnostizierende Fälle, in denen aber durch die bakteriologische Untersuchung die Gegenwart einer typhösen Sepsithämie festgestellt werden konnte.*

**XIII. Fall.** 26. Jänner 1897. 44jähr. Mann. Abtheilung des Herrn Hofrathes Prof. Dr. *Příbram*.

*Klinische Diagnose:* Infiltratio pulmonum tuberculosa. Typhus abdominalis.

Bei der am 16. Jänner erfolgten Aufnahme gab der Patient an, seit 9 Wochen an Magenbeschwerden und seit 6 Tagen an Diarrhoen zu leiden. Im Spitale wurden einerseits die Symptome

eines Typhus abdominalis (Roseola, Milztumor, entsprechendes Fieber), andererseits die Erscheinungen einer Lungentuberculose festgestellt. Die am 20. Jänner ausgeführte Serumprobe (1 : 10) ergab positives Resultat.

*Pathologisch-anatomische Diagnose:* Tuberculosis chronica pulmonum laryngis et intestini. Tumor lienis acutus.

In den Lungen der Befund einer chronischen granularen Tuberculose. Im Larynx und im unteren Drittel des Ileums, sowie im Coecum und Colon ascendens typische tuberculose Ulcera, denen im Bereiche des Darmes miliare Tuberkel auf dem Peritoneum des Grundes der Geschwüre entsprechen. Die Mesenterialdrüsen vergrößert, weich, von grauer Farbe. Die Milz auf das Doppelte vergrößert, weich, blutreich. In der Gallenblase braune Galle. Ihre Wand nicht pathologisch verändert.

*Serumprobe an der Leiche:* Mit Blut aus der V. femoralis im Verhältnisse 1 : 10 positiv.

*Deckglaspräparate:*

Inhalt der Gallenblase. Reichliche Bacillen wie Bacillus typhi. Milz. Negativ.

*Culturen* (Abnahme des Impfmateriales 15 Stunden nach dem Tode):

Inhalt der Gallenblase. Nur Bacillus typhi.

Mesenterialdrüsen. Nur Bacillus typhi.

Milz. Negativ.

*Schnittpräparate:*

Mesenterialdrüsen. Reichliche Häufchen von Bacillen wie Bacillus typhi.

Milz. Idem.

Ileum. Tuberculose Geschwüre mit reichlichen Tuberkelbacillen.

Niere. In vielen Harnkanälchen Bacillen wie Bacillus typhi.

**XIV. Fall.** 7. Mai 1897. 26jähr. Weib. Abtheilung des Herrn Hofrathes Prof. Dr. *Pröbner*.

*Klinische Diagnose:* Tuberculosis pulmonum. Typhus abdominalis.

Die Patientin war am 1. April mit hohem Fieber in das Spital eingetreten. Am 6. April ergab die Serumprobe (1 : 10) positives Resultat. Am 27. April konnten im Sputum allerdings spärliche Tuberkelbacillen nachgewiesen werden.

*Pathologisch-anatomische Diagnose:* Tuberculosis chronica pulmonum praecipue pulmonis d. cum phthisi. Ulcera tuberculosa laryngis et intestini tenuis. Tuberculosis chronica glandularum

lymphaticarum peribronchialium. Endocarditis recentior ad valvulam mitralem et ad valvulas aortae. Degeneratio parenchymatosa.

In den Lungen der typische Befund einer tuberculosen Phthise. Im Larynx und im unteren Pleum wohl charakterisierte tuberculose Geschwüre. Die Mesenterialdrüsen nicht vergrößert, von blassgrauer Durchschnittsfarbe. Die Milz nicht vergrößert, weich, blutreich. In der Gallenblase dunkelbraune Galle. Ihre Wand normal.

*Serumprobe an der Leiche:* Mit Blut aus der V. femoralis im Verhältnisse 1 : 20 positiv.

*Deckglaspräparate:*

Galle aus der Gallenblase. Negativ.

Mesenterialdrüsen. Negativ.

Milz. Negativ.

*Culturen* (Abnahme des Impfmateriales 22 Stunden nach dem Tode):

Galle aus der Gallenblase. Die sofort bei der Section angelegten Culturen ergaben negatives Resultat. Aus der durch einige Tage im Thermostaten belassenen Galle konnten aber später rein Typhusbacillen gezüchtet werden.

Mesenterialdrüsen. Negativ bezüglich Bacillus typhi. Unbewegliche saprophytische Bacillen.

Milz. Negativ.

*Schnittpräparate:*

Wand der Gallenblase. Negativ.

Mesenterialdrüsen. Negativ.

**XV. Fall.** 16. Februar 1897. 20jähr. Mann. Abtheilung des Hofrathes Prof. Dr. Pribram.

*Klinische Diagnose:* Infiltratio pulmonum tuberculosa. Typhus abdominalis peractus. Der Patient war am 28. Nov. 1896 mit den Erscheinungen einer chronischen Lungentuberculose auf die Abtheilung aufgenommen worden. Dasselbst acquirierte er Mitte December einen Typhus abdominalis, welcher Mitte Jänner als abgelaufen angesehen werden musste. Die in dieser Zeit vorgenommene Serumprobe ergab positives Resultat. Nach Mitte Jänner steigerte sich das Fieber abermals und erfolgte unter dem Bilde einer progredienten Tuberculose der Exitus am 15. Februar 11 Uhr Abends.

*Pathologisch-anatomische Diagnose:* Tuberculosis chronica pulmonum cum phthisi. Ulcera tuberculosa laryngis et intestini. Tuberculosis chronica glandularum lymphaticarum peribronchialium et meseraicarum. Tumor lienis acutus. Degeneratio parenchymatosa.

In den Lungen chronische Tuberculose mit bis haselnussgrossen Cavernen. Die peribronchialen Lymphdrüsen partiell verkäst. Im Larynx und im Dünndarme von der Mitte des Jejunums nach abwärts zahlreiche typische tuberculose Geschwüre mit Miliartuberkeln im Rande und Grunde. Die Mesenteriallymphdrüsen zum Theile verkäst. Die Milz ziemlich stark geschwollen, sehr weich, blutreich. In der Gallenblase braune Galle. Ihre Wand anscheinend nicht verändert.

*Serumprobe an der Leiche:* Mit Blut aus der V. femoralis im Verhältnisse 1 : 10 positiv.

*Deckglaspräparate:*

Inhalt der Gallenblase. Spärliche Bacillen wie *Bacillus typhi* Mesenterialdrüsen. Negativ.

Milz. Negativ.

*Culturen* (Abnahme des Impfmateriales 9 Stunden nach dem Tode):

Inhalt der Gallenblase. Negativ.

Mesenterialdrüsen. *Staphylococcus pyogenes aureus* und *Bacterium coli commune*.

Milz. Negativ.

*Schnittpräparate:*

Mesenterialdrüsen. Spärliche Miliartuberkel mit Riesenzellen und Tuberkelbacillen. Reichliche Haufen von Bacillen wie *Bacillen typhi*. Die Bacillen öfters schlecht färbbar.

Milz. Idem. Ausserdem ein geringer Grad von Sagomilz.

Dünndarm. Tuberculose Ulcera mit reichlichen Miliartuberkeln mit Riesenzellen und Tuberkelbacillen.

**XVI. Fall.** 13. Mai 1897. 27 j. Weib. Abtheilung des Herrn Hofrathes Prof. Dr. *Příbram*.

*Klinische Diagnose:* Infiltratio pulmonum tuberculosa. Typhus abdominalis.

Die Patientin war am 21. April mit den Erscheinungen von chronischer Lungentuberculose aufgenommen worden. Nachdem die Serumprobe mit dem Blute der Fingerbeere und ebenso mit dem Blute wiederholt eintretender Hämoptoë (im Verhältnisse 1 : 10) stets positives Resultat gab, wurde auch Typhus abdominalis diagnostiziert.

*Pathologisch-anatomische Diagnose:* Tuberculosis chronica pulmonum cum phthisi. Ulcera tuberculosa laryngis et intestini. Tuberculosis chronica glandularum lymphaticarum peribronchialium et renis sin. Endocarditis recentior ad v. mitralem. Vegetationes

globulosae in cordis ventriculo sin. Tumor lienis acutus. Cystitis et endometritis catarrhalis.

In den Lungen chronische granulare Tuberculose mit haselnussgrossen Cavernen. Im Larynx ein grösseres tuberculoses Geschwür. Im unteren Ileum käsige Knötchen, zum Theile in Zerfall begriffen. Die peribronchialen Lymphdrüsen verkäst. Die Milz etwas grösser, blutreich. In der Gallenblase dunkle Galle. Ihre Wand nicht pathologisch verändert.

*Serumprobe an der Leiche:* Mit Blut aus der V. femoralis im Verhältnisse 1 : 15 positiv.

*Deckglaspräparate:*

Galle aus der Gallenblase. Negativ.

Milz. Negativ.

Endocarditis. Negativ.

Harn aus der Harnblase. Negativ.

*Culturen* (Abnahme des Impfmateriales 19 Stunden nach dem Tode):

Inhalt der Gallenblase. Negativ.

Milz. Negativ.

Endocarditis. Staphylococcus pyogenes aureus.

Harn aus der Harnblase. Negativ.

*Schnittpräparate:*

Wand der Gallenblase. Keine Bakterien.

Mesenterialdrüsen. Keine Bakterien.

Milz. Reichliche kurze Bacillen wie Bacillus typhi, theils in Haufen, theils zerstreut. Viele der Bacillen in Zerfall begriffen und schlecht färbbar.

Unteres Ileum. Tuberculose der Mucosa mit reichlichen Tuberkelbacillen.

**XVII. Fall.** 23. April 1897. 26j. Mann. Klinik des Herrn Prof. Dr. v. Jaksch.

*Klinische Diagnose:* Typhus abdominalis. Decubitus ad os sacrum. Sepsithämia. Thrombosis v. saphenae sin. Parotitis purulenta d. Otitis media suppurativa d. Abscessus cutis multiplices. Cystitis acuta post catheterisationem.

Die Erkrankung hatte am 11. März begonnen. Am 5. April hatte der Decubitus eingesetzt, am 17. April die Parotitis, am 18. April die Thrombosis v. saphenae, am 19. April die Otitis. In den letzten Wochen des Lebens war das Fieber nicht mehr typisch typhös gewesen. Die am 7. April vorgenommene Serumprobe ergab positives Resultat.

*Pathologisch-anatomische Diagnose:* Decubitus in regione sacrali. Abscessus metastatici multiplices pulmonum, musculorum et textus cellulosi subcutanei. Parotitis suppurativa d. Arthritis suppurativa articulationis sternoclavicularis sin. Pyohaemia. Cystitis et pyelonephritis suppurativa. Colitis necrotisans. Tuberculosis chronica apicum pulmonum et glandularum lymphaticarum peribronchialium. Pneumonia fibrinosa sin.

Die Pyohämie hatte ihren Ausgang von dem Decubitus in der Regio sacralis genommen. Die Nephritis suppurativa war nach dem anatomischen Bilde eine ascendierende gewesen. Die Lungen enthielten in ihren Spitzen umschriebene Schwielen mit eingeschlossenen käsigen Massen und überall zerstreute bis bohngrosse Abscesse. Eben solche Abscesse fanden sich auch in reichlicher Zahl in der Muskulatur und Subcutis des ganzen Körpers. Die r. Parotis war eitrig infiltriert, die Articulatio sternoclavicularis sin. mit Eiter erfüllt. Die peribronchialen Lymphdrüsen waren zum Theile verkäst. Die fibrinöse Pneumonie betraf die hintere Hälfte des l. Oberlappens und war in beginnender grauer Hepatisation. Der Dünndarm zeigte keinerlei pathologische Veränderungen. Im Dickdarme war die Schleimhaut stellenweise geröthet und fanden sich im Colon ascendens mehrere quer gestellte bis 4 cm lange und 2 mm breite Streifen von frischer Nekrose der Mucosa.

Die mesenterialen Lymphdrüsen waren in der Gegend der Valvula ileo-coecalis etwas grösser.

Die Milz war etwas grösser und blass.

In der Gallenblase fand sich spärliche Galle. Ihre Wand war nicht pathologisch verändert.

*Serumprobe an der Leiche:* Mit Blut aus der V. femoralis im Verhältnisse 1 : 30 positiv.

*Deckglaspräparate:*

Inhalt der Gallenblase. Reichliche Bacillen wie Bacillus typhi.

Mesenterialdrüsen. Negativ.

Milz. Negativ.

Muskelabscesse. Reichliche Staphylokokken.

Articulatio sterno-clavicularis sin. Idem.

Parotitis d. Idem.

Harn aus der Harnblase. Reichliche Staphylokokken und spärliche Bacillen wie Bacillus typhi.

Nierenabscesse. Reichliche Staphylokokken.

Pneumonia fibrinosa. Spärliche Diplokokken.

*Culturen* (Abnahme des Impfmateriales 25 Stunden nach dem Tode):

- Inhalt der Gallenblase. *Bacterium coli commune*.  
 Mesenterialdrüsen. *Staphylococcus pyogenes aureus* und *Bacterium coli commune*.  
 Milz. *Staphylococcus pyogenes aureus*.  
 Muskelabscesse. Idem.  
 Parotitis d. Idem.  
 Harn aus der Harnblase. *Staphylococcus pyogenes aureus* und *Bacillus typhi*.  
 Nierenabscesse. *Staphylococcus pyogenes aureus*.  
 Pneumonia fibrinosa. *Diplococcus pneumoniae*.  
*Schnittpräparate:*  
 Mesenterialdrüsen. Einzelne kleinste Nekroseherde. Keine Bakterien.  
 Milz. Sehr zahlreiche zum Theile in Haufen gruppierte Bacillen wie *Bacillus typhi*.  
 Nieren. In den Abscessen einerseits Staphylokokken, andererseits reichliche zum Theile in Haufen gelagerte Bacillen wie *Bacillus typhi*. Diese Bacillen wie die in der Milz grossentheils zerfallen.

#### Anhang zur III. Gruppe.

*Anatomisch nicht als Typhus abdominalis zu diagnosticierender Fall, in welchem zwar durch die bakteriologische Untersuchung Typhusbacillen nicht nachgewiesen werden konnten, aber sonst die Typhusnatur des Falles zu erschliessen war.*

**XVIII. Fall.** 14. April 1897. 2jähr. Knabe. Klinik des Herrn Prof. Dr. *Ganghofner* im Kaiser-Franz-Joseph-Kinderhospitale.

*Klinische Diagnose:* Typhus abdominalis peractus. Pneumonia d. Otitis media bilateralis.

Der Patient wurde am 29. März mit den Symptomen eines Typhus abdominalis aufgenommen. Gleichzeitig fand sich Stomatitis ulcerosa und bilaterale Otitis media mit Trommelfellperforation. Am 1. April begannen die Erscheinungen einer rechtsseitigen Pneumonie. Am 7. April wurde die Serumprobe mit positivem Erfolge ausgeführt.

*Pathologisch-anatomische Diagnose:* Pneumonia fibrinosa d. Tumor lienis chronicus. Abscessus subcutaneus femoris d. Eczema ad anum. Rhachitis.

Die r. Lunge im ganzen Oberlappen und in lobularen Antheilen des Mittel- und Unterlappens frisch pneumonisch hepatisiert. Im



stark meteoristischen Dünndarme wässerig-schleimige Massen. Seine Schleimhaut blass. Im unteren Ileum die *Peyer'schen* Platten bräunlich verfärbt, aber nicht geschwollen und nicht exulceriert. Im gleichfalls meteoristischen Dickdarme blass-gelblich-grüne, schleimig-fäculente Massen. Seine Schleimhaut blass. Die Mesenterialdrüsen etwas grösser, ziemlich derbe. Die Milz um die Hälfte grösser, von mittlerer Consistenz und mittlerem Blutgehalte. In der Gallenblase helle, dünne Galle. Ihre Wand nicht pathologisch verändert.

*Serumprobe an der Leiche:* Mit dem Blute aus der V. femoralis im Verhältnisse 1 : 10 positiv.

*Deckglaspräparate:*

Inhalt der Gallenblase. Negativ.

Mesenterialdrüsen. Negativ.

Milz. Negativ.

Leber. Negativ.

Nieren. Negativ.

Oberschenkelabscess. Reichliche Staphylokokken.

Pneumonia fibrinosa. Spärliche Diplokokken.

*Culturen* (Abnahme des Impfmateriales 19 Stunden nach dem Tode):

Inhalt der Gallenblase. Negativ.

Mesenterialdrüsen. Negativ.

Milz. Negativ.

Leber. Negativ.

Nieren. Saprophytische unbewegliche Bacillen.

Oberschenkelabscess. *Staphylococcus pyogenes aureus*.

*Schnittpräparate:*

Mesenterialdrüsen. Negativ.

Milz. Negativ.

Nieren. Negativ.

Pneumonie. Ziemlich viele Diplokokken.

Zur Zeit der Aufnahme des Patienten in das Spital war die Mutter desselben an Typhus abdominalis krank. Am 3. April wurde ein Bruder des Patienten mit Typhus abdominalis (Serumprobe positiv) in das Spital aufgenommen. Am 4. April wurde noch ein anderes Kind aus demselben Hause mit Typhus abdominalis (Serumprobe positiv) in das Spital aufgenommen.

## IV. Gruppe.

***Ein anatomisch nicht als Typhus abdominalis zu diagnostizierender Fall, in dem klinisch aus der Serumprobe Typhus abdominalis erschlossen worden war, aber weder bei der bakteriologischen Untersuchung post mortem noch sonst ausser der auch an der Leiche positiven Serumprobe Anhaltspunkte für Typhus abdominalis gewonnen werden konnten.***

**XIX. Fall.** 17. Februar 1897. 38jähr. Mann. Abtheilung des Herrn Prim. Dr. Saar im israelitischen allgemeinen Krankenhaus.

***Klinische Diagnose:*** Tuberculosis chronica pulmonum. Typhus abdominalis?

Die Serumprobe war im Spitale am 5. Februar von Herrn Doc. Dr. F. Pick mit positivem Resultate ausgeführt worden. Bei 1 : 10 war sie mikroskopisch anfangs nur angedeutet, nach 30' war sie typisch ausgesprochen.

***Pathologisch-anatomische Diagnose:*** Tuberculosis chronica glandularum lymphaticarum peribronchialium. Ulcera tuberculosa intestini. Tuberculosis chronica glandularum lymphaticarum meseraicarum et renis d.

In den Lungen chronische granulare Tuberculose mit Cavernen in den Spitzen. Die peribronchialen Lymphdrüsen grösstentheils verkäst. Im unteren Ileum typische tuberculose Ulcera. Die Mesenterialdrüsen partiell verkäst. In der r. Niere mehrere hanfkorn-grosse Tuberkelknötchen. Die Milz nicht vergrössert, schlaff, von mittlerem Blutgehalte. In der Gallenblase helle Galle. Ihre Wand nicht weiter verändert.

***Serumprobe an der Leiche:*** Mit dem Blute aus der V. femoralis im Verhältnisse 1 : 10 positiv.

***Deckglaspräparate:***

Inhalt der Gallenblase. Negativ.

***Culturen*** (Abnahme des Impfmateriales 16 Stunden nach dem Tode):

Inhalt der Gallenblase. Negativ.

***Schnittpräparate:***

Mesenterialdrüsen. Reichliche Miliartuberkel mit Tuberkelbacillen. Keine typhusartigen Bakterien.

Dünndarm. Tuberculose Ulcera mit Miliartuberkeln und reichlichen Tuberkelbacillen.

## I. Anatomisch-typische Typhusfälle.

*Stadium infiltrationis.*

Fall.	Indiv.	Klinische Diagn.	Path.-anat. Diagn.	Serum-probe.	Deckglaspräp.	Culturen.	Schnittpräparate.
I. 29./1. 97.	17j. ♂	T. a.	Inf. t. f. ilei et coli et gl. mes. T. l. ac. Pn. fibr. sin.	—	Galle. Reichl. wie B. t. Mes.-Dr. Spärl. wie B. t. Reichl. Str.	Galle. B. t. Mes.-Dr. B. t. Str. pyog.	Mes.-Dr. Reichl. Haufen wie B. t. Milz. Idem. Peyer'sche Platten. Idem.
II. 12./5. 97.	28j. ♂	T. a.	Inf. t. f. ilei et gl. mes. T. l. ac. Pn. lobul.	Pos.	Galle. Reichl. wie B. t. Mes.-Dr. Spärl. wie B. t. Spärl. Kokken. Milz. Spärl. wie B. t.	Galle. B. t. Mes.-Dr. B. c. c. Milz. B. t.	Mes.-Dr. Reichl. Haufen wie B. t. Milz. Idem. Peyer'sche Platten. Idem.

*Stadium necrosos.*

III. 10./3. 97.	24j. ♂	T. a.	Inf. t. f. ilei et coeci c. necr. Inf. t. gl. mes. T. l. ac.	Pos.	Galle. Reichl. wie B. t. Milz. Neg.	Galle. B. t. Milz. B. t.	Mes.-Dr. Reichl. Haufen wie B. t. Milz. Idem. Leber. Zerstr. B. wie B. t. Nieren. Idem.
IV. 10./3. 97.	23j. ♂	T. a. Phlegmone fac.	T. a. Inf. t. f. ilei et coeci c. necr. Inf. t. gl. mes. T. l. ac. Phlegmone supp. fac. et rhin. supp. Pyohaemia.	Pos.	Galle. Spärl. wie B. t. Milz. Neg. Sin. sphen. Spärl. Kokken. Lungenabsc. Idem.	Galle. Staph. pyog. aur. Milz. Idem. Sin. sphen. Idem. Leber. Neg. Nieren. Lungenabsc. Idem.	Mes.-Dr. Reichl. Haufen wie B. t. Spärl. Kokken. Milz. Idem. Leber. Neg. Nieren. Zerstr. B. wie B. t.

Fall.	Indiv.	Klinische Diagn.	Path.-anat. Diagn.	Serumprobe.	Deckglaspräp.	Kulturen.	Schnittpräparate.
V. 20./8. 97.	49j. ♀	Paralysis progr.	T. a. Inf. t. f. ilei c. necr. et ulc. Inf. t. gl. mes. T. l. ac. Cholelithiasis.	—	Galle. Reichl. wie B. t.	Galle. B. t.	—

*Stadium ulcerationis.*

VI. 7./2. 97.	19j. ♂	T. a.	T. a. Ulcera t. ilei. Inf. t. f. int. crassi et gl. mes. T. l. ac. Pneum. lobul.	Pos.	Galle. Reichl. wie B. t.	Galle. B. t.	—
VII. 18./2. 97.	19j. ♀	T. a. Perit. Pneum lobul.	T. a. Ulcera t. ilei et coli c. pert. ilei et perit. Inf. t. gl. mes. supp. diff. T. l. ac. Pneum. lobul.	Pos.	Galle. Reichl. wie B. t.	Galle. B. t.	—
VIII. 9./3. 97.	17j. ♀	Influenza.	T. a. Ulcera t. ilei. Int. gl. mes. T. l. ac.	—	Galle. Reichl. wie B. t. Mes.-Dr. Spärl. wie B. t.	Galle. B. t. Mes.-Dr. B. t.	—

*Stadium reparationis.*

IX. 28./3. 97.	18j. ♂	T. a.	T. a. Ulcera t. ilei i. cic. Int. gl. mes.	Pos.	Galle. Reichl. wie B. t. Milz. Neg.	Galle. B. t. Milz. Neg.	Gallenbl. Geringe Entz. Reichl. Haufen wie B. t. Mes.-Dr. Reichl. Haufen wie B. t. Milz. Spärl. Haufen wie B. t.
-------------------	-----------	-------	---	------	--	----------------------------------	---

## II. Anatomisch-atypische, aber doch schon bei der Section zu diagnostizierende Typhusfälle.

Fall.	Indiv.	Klinische Diagn.	Path.-anat. Diagn.	Serumprobe.	Deckglaspräp.	Culturen.	Schnittpräparate.
X. 27./3. 97.	29j. ♀	T. a.	T. a. Inf. t. gl. l. mes. T. l. ac. Pn. lobul.	Pos.	Galle. Reichl. wie B. t. Mes.-Dr. Spärl. wie B. t. Milz. Idem.	Galle. B. t. Mes.-Dr. B. t. Milz. B. t.	Gallenbl. Geringe Entz. Reichl. Haufen wie B. t. Mes.-Dr. Sehr reichl. Haufen wie B. t. Milz. Mässig viele Haufen wie B. t.
XI. 26./1. 97.	22j. ♂	T. a. Infarct. haem. pulm.	T. a. Inf. t. gl. l. mes. Pn. lobul. in gan- graena.	Pos.	Galle. Reichl. wie B. t. Mes.-Dr. Reichl. wie B. t. Milz. Neg.	Galle. B. t. Mes.-Dr. B. t. Milz. Neg.	Mes.-Dr. Neg. Milz. Spärl. Bac. wie B. t.
XII. 4./1. 97.	28j. ♀	T. a. Bronchitis.	T. a. Inf. t. gl. l. mes. Pneum. lobul.	—	Galle. Reichl. wie B. t. Mes.-Dr. Spärl. wie B. t. Milz. Neg.	Galle. B. t. Mes.-Dr. B. t. Milz. Neg.	Gallenbl. Geringe Entz. Reichl. Bac. wie B. t. Mes.-Dr. Neg. Milz. Spärl. Bac. wie B. t.

**III. Anatomisch nicht als T. a. zu diagnostizierende Fälle mit bakteriologischem Nachweise typhöser Sepsithämie.**

Fall	Indiv.	Klinische Diagn.	Path.-anat. Diagn.	Serumprobe.	Deckglaspräp.	Culturen.	Schnittpräparate.
XIII. 26./1. 97.	44j. ♂	Tbc. pulm. T. a.	Tbc. chr. p., lar. et int. T. l. ac.	Pos.	Galle. Reichl. wie B. t. Milz. Neg.	Galle. B. t. Mes.-Dr. B. t. Milz. Neg.	Mes.-Dr. Reichl. Haufen wie B. t. Milz. Idem. Ileum. Ulc. tbc. mit reichl. Tbc.-B. Nieren. Viele Bac. wie B. t. Gallenbl. Neg. Mes.-Dr. Neg.
XIV. 7./5. 97.	26j. ♀	Tbc. pulm. T. a.	Tbc. chr. p., lar. et int. Endoc. recentior.	Pos.	Galle. Neg. Mes.-Dr. Neg. Milz. Neg.	Galle. B. t. Mes.-Dr. Neg. Milz. Neg.	Gallenbl. Neg. Mes.-Dr. Neg.
XV. 16./2. 97.	20j. ♂	Tbc. pulm. T. a. (per- actus).	Tbc. chr. p., lar. et int. T. l. ac.	Pos.	Galle. Spärl. wie B. t. Mes.-Dr. Neg. Milz. Neg.	Galle. Neg. Mes.-Dr. B. c. c. Staph. pyog. aur. Milz. Neg.	Mes.-Dr. Reichl. Haufen wie B. t. Spärl. Tbc. mit Tbc.-B. Milz. Idem. Ileum. Ulc. tbc. mit reichl. Tbc.-B.
XVI. 13./5. 97.	27j. ♀	Tbc. pulm. T. a.	Tbc. chr. p., lar. et int. et ren. s. Endoc. recentior.	Pos.	Galle. Neg. Milz. Neg. Endoc. Neg. Harn. Neg.	Galle. Neg. Milz. Neg. Endoc. Staph. pyog. aur. Harn. Neg.	Reichl. Haufen wie B. t. Milz. Idem. Ulc. tbc. mit reichl. Tbc.-B.

XVII. 28./4. 97.	26 j. ♂	T. a. Decubitus. Sephthaemia.	Decubitus in reg. sacr. Pyohaemia. Pn. fibrin.	Pos.	Galle. Reichl. wie B. t. Mes.-Dr. Neg. Milz. Metast. Absc. Reichl. Staph.-K. Harn. Idem u. spärll. wie B. t. Nierenabsc. Reichl. Staph.-K. Pn. fibrin. Spärll. Diplok.	Galle. B. c. c. Mes.-Dr. Staph. pyog. aur. B. c. c. Milz. Staph. pyog. aur. Metast. Absc. Idem. Harn. Staph. pyog. aur. B. t. Nierenabsc. Staph. pyog. aur. Pn. fibrin. Diploc. pn.	Mes.-Dr. Neg. Milz. Sehr reichl. Haufen wie B. t. Nierenabscesse. Idem und Staph.-K.
---------------------	------------	-------------------------------------	---	------	---	--	---

Anhang.

XVIII. 14./4. 97.	26 j. ♂	T. a. (per- actus). Pn. d.	Pneum. fibrin. d. T. l. chr. Absc. subcut. fem. d.	Pos.	Galle. Neg. Mes.-Dr. Neg. Milz. Neg. Leber. Neg. Nieren. Neg. Absc. fem. Reichl. Staph.-K. Pn. fibr. Spärll. Diplok.	Galle. Neg. Mes.-Dr. Neg. Milz. Neg. Leber. Neg. Nieren. Saproph. Bac. Absc. fem. Staph. pyog. aur.	Mes.-Dr. Neg. Milz. Neg. Nieren. Neg. Pn. fibr. Diplok.
----------------------	------------	----------------------------------	---	------	---	--	--

Im Wohnhause und der Familie des Patienten mehrere Typhusfälle.

**IV. Anatomisch nicht als T. a. zu diagnostizierender Fall mit negativem Resultate der durch die klinische Diagnose angeregten bakteriologischen Untersuchung.**

Fall.	Indiv.	Klinische Diagn.	Path.-anat. Diagn.	Serum-probe.	Deckglasprp.	Culturen.	Schnittpräparate.
XIX. 17./2. 97.	38j. ♂	Tbc. pulm. T. a. ?	Tbc. chr. p. et int. et ren. d.	Pos.	Galle. Neg.	Galle. Neg.	Mes.-Dr. Reichl. Tbc. mit Tbc.-B. Nenn. Ulcera tbc. mit reichl. Tbc.-B.



Ueberblickt man alle 19 in diesem Berichte niedergelegten Fälle, so sieht man, daß nur etwa die Hälfte der Fälle (I.—IX. Fall) anatomisch sich typisch verhielten. In den Fällen dieser I. Gruppe war es leicht, sofort auf Grund des Sectionsbefundes die Diagnose auf Typhus abdominalis zu stellen und zwar aus der Gegenwart der charakteristischen Darmaffection, der typhösen Infiltration der entsprechenden Mesenterialdrüsen und der mit Ausnahme des IX. Falles deutlichen acuten Intumescenz der Milz. In allen diesen Fällen liessen sich dann auch bei der der Section folgenden bakteriologischen Untersuchung die Typhusbacillen nachweisen und zwar sowohl in Deckglaspräparaten als in Culturen und in Schnittpräparaten, soweit letztere angefertigt wurden. Eine Ausnahme bildete nur der IV. Fall, in welchem es nicht gelang, die Typhusbacillen zu züchten, obwohl das Deckglaspräparat von der Galle aus der Gallenblase und die Schnittpräparate, namentlich die der Mesenterialdrüsen und der Milz, Bacillen wie *Bacillus typhi* erkennen liessen. Vielleicht hatte in diesem Falle die aus einer staphylomykotischen Phlegmone des Gesichtes entwickelte staphylomykotische Pyohämie die Typhusbacillen in ihrer Vitalität alteriert, so dass sie nicht mehr zum Wachsthum gebracht werden konnten. Für diese Auffassung spricht auch der Umstand, dass die als Typhusbacillen angesprochenen Bacillen in den Deckglas- und Schnittpräparaten meist in Zerfall begriffen waren und sich nicht mehr gut färbten.

Die Fälle der II. Gruppe (X.—XII. Fall) waren zwar anatomisch-atypisch, sie entbehrten der charakteristischen Darmaffection, es war aber die markige Infiltration der Mesenterialdrüsen, im X. Falle auch der acute Milztumor deutlich ausgesprochen und mußte daraus bei der Section die Diagnose auf Typhus abdominalis gestellt werden. Diese Diagnose bestätigte dann in allen 3 Fällen die bakteriologische Untersuchung, und ist es sehr interessant, dass nur in dem X. Falle, in welchem die Milz deutlich geschwollen war, im Deckglaspräparate und culturell von diesem Organe die Typhusbacillen nachgewiesen werden konnten, während in den beiden anderen Fällen, in denen die Milz nur um ein geringes oder gar nicht vergrößert war, auf diesem Wege die Gegenwart von Typhusbacillen in der Milz nicht eruiert werden konnte. Nur in den Schnitten von der Milz ergab sich auch hier der Befund von spärlichen Bacillen, die wie *Bacillus typhi* sich darstellten.

Die wichtigste Gruppe ist die III. Gruppe, insofern es bei den 5 Fällen derselben (XIII.—XVII. Fall) bei der Section unmöglich war, aus dem Sectionsbefunde einen Anhaltspunkt für eine typhöse

Infection zu gewinnen. Nur die durch die Serumprobe unterstützte klinische Diagnose gab die Veranlassung, die Fälle trotz des für Typhus abdominalis ganz negativen Sectionsbefundes des weiteren zu untersuchen und konnte dabei in der That die Gegenwart einer typhösen Infection festgestellt werden. In 4 Fällen (XIII.—XVI. Fall) erschien die Todesursache durch die ausgebreitete chronische Tuberculose der Lungen, des Larynx und des Darmes vollständig aufgeklärt, im 5. Falle (XVII. Fall) fand sich eine mit zahlreichen Metastasen einhergegangene staphylomykotische Pyohämie aus einem Decubitus in der Regio sacralis und musste vom Standpunkte des Secanten aus nur etwa behufs Erklärung des Decubitus unter anderem auch an einen vorausgegangenen Typhus abdominalis gedacht werden. Die in dem XIII. und XV. Falle gefundene stärkere acute Schwellung der Milz konnte auch als Effect der Tuberculose aufgefasst werden.

In dem XIII. Falle gelang der Nachweis der Typhusbacillen sowohl in Deckglaspräparaten von der Galle aus der Gallenblase als in Culturen von der Galle und den Mesenterialdrüsen, sowie in Schnittpräparaten von den Mesenterialdrüsen, der Milz und den Nieren, im XIV. Falle culturell von der Galle aus der Gallenblase. Im XV. Falle sprach das Deckglaspräparat von der Galle aus der Gallenblase für Typhus abdominalis, ebenso der Befund in den Schnittpräparaten von den Mesenterialdrüsen und der Milz, im XVI. Falle nur der Befund in den Schnittpräparaten von den Mesenterialdrüsen, während es weder im XV. noch im XVI. Falle gelang, die Typhusbacillen culturell zu erweisen. Im XVII. Falle konnten Typhusbacillen nur aus dem Harne in der Harnblase cultiviert werden und mussten hinterher die im Deckglaspräparate von der Galle aus der Gallenblase reichlich gefundenen, den Typhusbacillen ähnlichen Bacillen nach dem Ergebnisse der Cultur mit grösserer Wahrscheinlichkeit als *Bacterium coli commune* denn als *Bacillus typhi* angesprochen werden. Die Schnittpräparate aus der Milz zeigten hingegen ganz und gar einen für Typhus abdominalis typischen Befund, in dem sich sehr reichliche dichte Haufen von Bacillen fanden, die wie Typhusbacillen aussahen und konnten auch die in den Nierenabscessen neben Staphylokokken angetroffenen Bacillenhaufen ganz wohl Typhusbacillen entsprechen.

Darnach stehen wir nicht an, von diesen 5 Fällen auszusagen, dass es sich hier in der That, wie klinisch diagnosticirt worden war, um eine typhöse Infection gehandelt hatte, welche im XIII. bis XVI. Falle neben einer chronischen Tuberculose bestanden hatte und im XVII. Falle augenscheinlich die Veranlassung zur

Entstehung des Decubitus gegeben hatte, der dann durch eine Pyohämie zum Tode führte.

Die Annahme, dass hier die Gegenwart der Typhusbacillen nur als ein zufälliger Nebebefund anzusehen wäre, etwa in der Art, wie das *Remlinger* und *Schneider*<sup>1)</sup> von den von ihnen im Darminhalte gesunder Menschen nachgewiesenen Typhusbacillen meinten, möchten wir als nicht zulässig bezeichnen und zwar deswegen, weil die wenigstens zum grösseren Theile nämlich mit Ausnahme des XIV. und XVI. Falles klinisch nicht blos durch die Serumprobe, sondern auch durch ihren Decursus als Typhus abdominalis gekennzeichneten Fälle bei der bakteriologischen Bearbeitung die Typhusbacillen in der Galle, in den Mesenterialdrüsen, in der Milz und im Harne erkennen liessen, wohin sie nicht hätten gelangen können, wenn nicht der Eintritt der Typhusbacillen in das Blut und dadurch die Verbreitung der Typhusbacillen im Körper stattgefunden hätte.

Irgend eine locale, als typhös bei der Section zu vermuthende Veränderung hatten die Typhusbacillen in diesen Fällen nicht hervorgerufen, wenn man nicht etwa den stärkeren acuten Milztumor des XIII. und XV. Falles darauf beziehen wollte, von dem aber schon gesagt wurde, dass er auch durch die Tuberculose bedingt sein konnte, wofür wenigstens im XV. Falle die in Schnittpräparaten der Milz nachgewiesenen Miliartuberkel sprachen.

Es sind also alle diese 5 Fälle, zum mindesten aber der XIII., XIV. und XVII. Fall, wenn man den XV. und XVI. Fall wegen des nicht gelungenen culturellen Nachweises der Typhusbacillen nicht als vollbeweiskräftig gelten lassen will, als Fälle von typhöser Sepsithämie anzusehen. Aber auch den XV. und XVI. Fall möchten wir hierher zählen, weil der schon von den ersten Beobachtern auf diesem Gebiete (vide z. B. *Eberth*<sup>2)</sup> erhobene Befund der für Typhus abdominalis geradezu charakteristischen reichlichen Häufchen von kurzen Bacillen in den Mesenterialdrüsen und im XV. Falle auch in der Milz schwer eine andere Deutung zulassen.

In dem XIII., XIV. und XVI. Falle war diese typhöse Sepsithämie bestimmt eine reine gewesen, insofern die klinisch als typhös angesprochene Erkrankung zur Zeit des Todes noch florid gewesen war, im XV. und XVII. Falle mochte eventuell zur Zeit der Akme des typhösen Processes typhöse Mesenterialdrüsenanschwellung zugegen

<sup>1)</sup> Contribution à l'étude du bacille typhique Ann. de l'Institut Pasteur 1897 1. p. 55 Ref. Schmidts Jahrb. 254. B. p. 16.

<sup>2)</sup> Die Organismen in den Organen bei Typhus abdominalis. Virch. Arch. 81. B., p. 58, 1880.

gewesen sein, die zur Zeit der Section sich schon wieder zurückgebildet hatte, so dass sie anatomisch nicht mehr zu erschliessen war. Eine Darmveränderung hatte der Typhusprocess aber auch bei diesen Fällen sicher nicht hervorgerufen gehabt, sonst wären noch Spuren davon bei der sehr genauen Inspection des Darmes erhoben worden.

Der Anhangsfall dieser Gruppe (XVIII. Fall) konnte als Typhus abdominalis, wie schon erwähnt, bakteriologisch nicht erwiesen werden; wären nicht der Decursus morbi und die früher erwähnten Thatsachen der Hausepidemie bekannt geworden, so wäre kein Grund gewesen, an einen Typhus abdominalis zu denken. So aber musste die auch an der Leiche positive Serumprobe auf eine bakteriologisch nicht mehr nachzuweisende, der letalen Pneumonie vor kurzem vorangegangene typhöse Infection bezogen werden, die bei dem Umstande, als sie keinerlei anatomische Residuen zurückgelassen hatte, der reinen typhösen Sepsithämie zuzuzählen war.

Der Fall der IV. Gruppe (XIX. Fall) wurde nur der Vollständigkeit halber angeführt. In diesem Falle, der klinisch ausgesprochene Symptome einer chronischen Tuberculose gezeigt hatte, war nur auf Grund des positiven Ausfalles der Serumprobe klinisch auch Typhus abdominalis mit ? diagnostiziert worden. Die leider nur auf die Galle beschränkte bakteriologische Untersuchung in Deckglaspräparaten und Culturen ergab so wie die Schnittpräparate von den Mesenterialdrüsen keinerlei Anhaltspunkte für Typhus abdominalis und konnte post mortem nur der positive Ausfall der Serumprobe mit dem Leichenblute bestätigt werden. Nach den Erfahrungen bei den Fällen der III. Gruppe scheint es aber doch nicht ausgeschlossen, dass auch in diesem Falle eine eventuell schon vor längerer Zeit abgelaufene typhöse Infection in Form einer reinen typhösen Sepsithämie vorhanden gewesen war.

*Jedenfalls fordern die hier mitgetheilten, nach der Natur der Sache da und dort der wünschenswerthen Vollständigkeit entbehrenden Untersuchungen dazu auf, zumal an Orten, wo der Typhus abdominalis endemisch ist, dem Vorkommen von reiner typhöser Sepsithämie, die unter anderen Erkrankungen larviert sein kann, besonders, wenn während des Lebens die Serumprobe ein positives Resultat ergeben hatte, bei den Sectionen besondere Aufmerksamkeit zu widmen und in dem einen Typhus abdominalis ausschliessenden Gutachten bei solchen Fällen von anatomischer Seite sehr vorsichtig zu sein i. e. die bakteriologische Untersuchung auf Typhusbacillen nicht zu verabsäumen.*

Deswegen scheinen uns auch die Beobachtungen, welche als

gegen die spezifische Bedeutung der Serumprobe sprechend in neuerer Zeit mitgetheilt wurden, nicht durchwegs beweiskräftig zu sein, so die Fälle von *Jez*,<sup>1)</sup> *Du Mesnil de Rochemont*<sup>2)</sup> und *Ziemke*,<sup>3)</sup> weil bei denselben über eine bakteriologische Untersuchung der betreffenden Fälle auf Typhus abdominalis nach dem Tode nichts gesagt ist.

Wir möchten diesbezüglich ganz besonders die Untersuchung der Gallenblase auf Typhusbacillen empfehlen, da uns eine bereits mehrjährige Erfahrung an grösserem Materiale immer wieder gezeigt hat, dass wenn überhaupt eine typhöse Infection im Körper vorhanden war, aber auch nur dann fast stets aus der Gallenblase die Typhusbacillen cultiviert werden können.

Von diesem Gesichtspunkte ausgehend, haben wir in der Zeit, welche unser Bericht umfasst, neuerdings in ausgedehntem Masse den Gallenblaseninhalte zahlreicher Leichen auf Typhusbacillen untersucht und zwar namentlich in solchen Fällen, in denen durch Tuberculose oder sonstige fieberhafte Krankheiten die klinische Diagnose einer typhösen Infection hätte verhindert werden können. Alle diese Fälle, unter denen sich auch viele befanden, in welcher klinischerseits die Serumprobe mit negativem Erfolge ausgeführt worden war, ergaben bezüglich der Typhusbacillen durchwegs einen negativen Befund.

---

<sup>1)</sup> Ueber die Bedeutung der *Widal'schen* Serodiagnostik. Wiener med. Wochenschr. 1897, Nr. 3.

<sup>2)</sup> Ueber die *Gruber-Widal'sche* Serumiagnostik bei Typhus abdominalis. Münch. med. Wochenschr. 1897, Nr. 5.

<sup>3)</sup> Zur Serumiagnostik des Typhus abdominalis. Deutsche med. Wochenschr. 1897, Nr. 15.

Prag, Juni 1897.













34



7635



