

Pathol. g Book

University of Chicago Library

GIVEN BY.

Besides the main topic this book also treats of

No.	On page	Subject No.	On page

ZEITSCHRIFT
FÜR
HEILKUNDE.

HERAUSGEBEN VON

PROF. H. CHIARI, PROF. A. V. EISELSBERG,
PROF. A. FRAENKEL, PROF. E. FUCHS, PROF. V. V. HACKER,
PROF. R. V. JAKSCH, PROF. M. LÖWIT, PROF. E. LUDWIG,
PROF. E. V. NEUSSER, PROF. R. PALTAUF, PROF. A. V. ROST-
HORN, PROF. L. V. SCHRÖTTER, PROF. A. WEICHELBAUM
UND PROF. A. WÖFLER.

(REDAKTION: PROF. H. CHIARI IN PRAG.)

XXVII. BAND (NEUE FOLGE VII. BAND), JAHRGANG 1906.

ABTEILUNG
FÜR
CHIRURGIE
UND
VERWANDTE DISZIPLINEN.

MIT 10 TAFELN, 27 FIGUREN UND 15 TABELLEN IM TEXTE.



WIEN UND LEIPZIG.

WILHELM BRAUMÜLLER

K. U. K. HOF- UND UNIVERSITÄTS-BUCHHÄNDLER.

1906.

1851
24

YVAGELU OOAGIHO
TO VIMU
YVAGELU OOAGIHO

Generated on 2019-07-10 18:15 GMT / http://hdl.handle.net/2027/chi.79181214
Public Domain in the United States; Google-digitized / http://www.hathitrust.org/access_use#pd-us-google

DRUCK VON FRIEDRICH JASPER IN WIEN.

265673

INHALT.

	Seite
SCHENK, Privatdozent Dr. F., und SCHEIB, Dr. A. (Prag). — Neuere Untersuchungen über Vorkommen, Art und Herkunft der Keime im Lochialsekret normaler Wöchnerinnen. (Mit 7 Tabellen im Texte.)	1— 81
FRANK, Dr. KURT (Wien). — Über das Décollement traumatique. (Mit 6 Figuren im Texte.)	82— 99
HABERER, Dr. HANS v. (Wien). — Sarkom der langen Röhrenknochen. (Mit 1 Tabelle und Tafel I—III.)	100—123
ENTZ, Dr. ROBERT (Wien). — Ein Fall von isolierter traumatischer Luxation des Capitulum fibulae nach hinten. (Mit 2 Figuren im Texte.)	124—128
FREUND, Dr. LUDWIG (Prag). — Die Brachydaktylie durch Metakarpalverkürzung. (Hierzu Tafel IV und 2 Tabellen im Texte.) .	129—135
IPSEN, Prof. Dr. CARL (Innsbruck). — Ein Beitrag zur Deutung des Entstehungsmechanismus der Lochbrüche. (Mit 3 Figuren im Texte.)	136—161
GRAFF, Dr. ERWIN v. (Wien). — Zur Kasuistik und Therapie der Hämangiome. (Mit 9 Figuren im Texte.)	162—200
LIEBLEIN, Dr. VIKTOR (Prag). — Über die Resorption von Peptonlösungen in verschiedenen Abschnitten des Dünndarmes. Ein experimenteller Beitrag zur Frage der ausgedehnten Dünndarmresektion. (Mit 4 Tabellen im Texte.)	201—228
SCHOPF, Primararzt Dr. FRANZ (Wien). — Totalexstirpation des Magens. (Hierzu Tafel V.)	229—242
KRAUS, Dr. ALFRED (Prag). — Beiträge zur Histologie und Klinik der Erkrankungen des Unterhautfettgewebes	243—297
MARSCHIK, Dr. HERMANN (Wien). — Über die Behandlung des Larynxkleroms	298—330
ALEXANDER, Privatdozent Dr. G. (Wien). — Über lymphomatöse Ohrerkrankungen. Die Erkrankungen des Gehörorgans bei Leukämie, Chlorom und den verwandten Krankheiten. (Mit Tafel VI—VIII und 6 Figuren im Texte.)	331—422
IMHOFER, MUDr. R. (Prag). — Die Ohrmuschel bei Schwachsinnigen. (Hierzu Tafel IX und X, 1 Figur und 1 Tabelle im Texte.)	423—448

43618 ✓

(Aus der deutschen Universitäts-Frauenklinik in Prag [Vorstand: Prof. v. Franqué].)

Neuere Untersuchungen über Vorkommen, Art und Herkunft der Keime im Lochialsekret normaler Wöchnerinnen.

Von

Privatdozent Dr. F. Schenk und Dr. A. Scheib,
Assistenten der Klinik.

(Mit 7 Tabellen im Texte.)

Die Frage nach dem Keimgehalte des puerperalen Uterus steht seit Einführung der bakteriologischen Untersuchungsmethodik in die Geburtshilfe in beinahe ununterbrochener lebhafter Diskussion. So divergent und schwankend die Resultate lange Zeit hindurch waren, so haben doch einwandsfreiere Untersuchungen der letzten Zeit eine gewisse Übereinstimmung ergeben, wobei die trotz größter Vervollkommnung der Methoden noch bestehenden Differenzen in den sich hier besonders geltend machenden Schwierigkeiten der Untersuchung ihre Erklärung finden.

Noch ist die Frage des Keimgehaltes des Uterus im Früh- und Spätwochenbett keineswegs in vollständig übereinstimmender Weise gelöst, noch harret die Frage nach der Art der Keime ihrer definitiven Entscheidung und schon drängen sich neue wichtige Probleme in den Vordergrund des Interesses.

Auf welchem Wege gelangen die Keime in den Uterus? Wie können wir uns die durch Untersuchungen der letzten Zeit ziemlich sicher feststehende Tatsache erklären, daß der puerperale Uterus in den ersten Wochenbetttagen keine oder nur wenig Keime enthält im Gegensatz zu den späteren Tagen des Wochenbettes? Wann findet die Invasion der Keime statt? Wirkt das Lochialsekret der ersten Tage bakterizid und, wenn dies der Fall ist, durch welche Umstände verliert dasselbe seine bakteriziden Kräfte?

Auf alle diese Fragen haben wir im folgenden einzugehen versucht, und wollen, bevor wir auf die Ergebnisse unserer Unter-

suchungen, die wir auf Anregung unseres hochverehrten Chefs, Herrn Professor *v. Franqué*, in Angriff nahmen, und auf die Besprechung der hierbei in Anwendung gelangten Methoden eingehen, in Kürze auf die wichtigsten Arbeiten auf diesem Gebiete zurückkommen.

Durch einen Zeitraum von über zwei Jahrzehnten zieht sich durch die geburtshilfliche Literatur eine ununterbrochene Reihe von Mitteilungen über bakteriologische Untersuchungen über den Keimgehalt des Genitalsekretes von gesunden Schwangeren und Wöchnerinnen.

Wenn man schon bei der möglichst einwandfreien Entnahme von Vaginalsekret großen Schwierigkeiten begegnete, wuchsen dieselben noch mehr, als es sich darum handelte, Lochialsekret aus dem Uterus vollkommen rein und ungemengt mit Sekret aus Zervix und Vagina zu erhalten.

Mit welch großen Schwierigkeiten aber gerade dies verbunden war, findet seinen besten Ausdruck in der großen Zahl von Untersuchungen, die während der letzten zehn Jahre über diesen Gegenstand von berufenster Seite angestellt wurden, ohne zu einem einheitlichen Resultate zu führen. Während die ersten Untersuchungsergebnisse in dem Satze: »Die Uterushöhle normaler Wöchnerinnen ist keimfrei,« wurzelten, hatten die später angestellten Untersuchungen ein gegenteiliges Ergebnis, und einzelne Autoren fanden sogar, daß in der weitaus größeren Zahl von Fällen das Lochialsekret des Uterus normaler Wöchnerinnen keimhaltig ist.

Eine Erklärung hierfür suchte man nun vor allem — als dem Naheliegendsten — in der Verschiedenheit der Art der Sekretentnahme aus dem Uterus.

So legte *Döderlein* die Wöchnerinnen in Steinschnittlage auf den Untersuchungstisch und stellte nach Einführung des *Cusco*-Spekulum den Muttermund ein, wischte das Sekret mit steriler Watte ab: darauf führte er ein Glasröhrchen von 3 mm Durchmesser, 25 cm Länge und 1 mm Öffnung, welches einer Uterussonde gleich gekrümmt war, in die Uterushöhle ein. Das Sekret floß oft von selbst in das Röhrchen ein, wenn dies nicht der Fall war, so wurde dasselbe mit Saugballon angesaugt.

v. Ott legte die Portio mittels Spekula frei und reinigte dieselbe mit 1‰igem Sublimat, Alkohol und Äther. Darauf wurde der Zervikalkanal durch eine in denselben eingeführte desinfizierte Kornzange erweitert und das Lochialsekret mit Platindraht entnommen.

Czerniewski spülte die Scheide der Wöchnerin mit Sublimatlösung 1:2000 aus, stellte die Portio mit *Cusco*-Spekulum ein, fixierte dieselbe mittels *Museaux* und reinigte die Zervix mit in Alkohol und Äther getauchter Watte. Nachdem der Zervikalkanal mit desinfizierter Kornzange erweitert war, wurde das Sekret mit Platindraht oder stumpfem Löffel entnommen.

Thomen ging auf zweierlei Art vor. Entweder brachte er die zu untersuchende Wöchnerin in Knie-Ellbogenlage und führte eine von *Schultze* abgeänderte, gefensterete *Bergsche* Sperre 9 cm in den Uterus ein. Über das sichtbare Ende der auseinandergespreizten Sperre wurde ein *Döderleinsches* Röhrchen in die Uterushöhle eingeführt und das Sekret angesaugt.

In anderen Fällen führte er in Steinschnittlage das gleiche Spekulum ein und entnahm das Lochialsekret mittels Platinöse. Immer wurde vor Einführung des Spekulums der Zervikalkanal mit Sublimatwatte 1:1008 auf 5—8 cm Länge ausgewischt.

v. Franqué reinigte am Untersuchungsstuhl das äußere Genitale der Wöchnerin mit einer Sublimatlösung 1:2000, die Scheide mit 3%iger Karbolsäurelösung. Nach Einstellung der Portio mit Spekulis wurde dieselbe mit Kugelzangen fixiert, die Umgebung des äußeren Muttermundes gereinigt, der Zervikalkanal mit Alkohol, Sublimat 1:1000 ausgerieben, darauf zur Entfernung des letzteren mit sterilem Wasser ausgewischt. Die Sekretentnahme erfolgte durch ein 6 cm tief in den Zervikalkanal eingeführtes *Döderleinsches* Röhrchen.

Krönig befolgte die *Döderleinsche* Methode: Er stellte das Orificium externum mit *Cusco*-Spekulum ein, wischte mit steriler Watte die Öffnung ab und führte das *Döderleinsche* Röhrchen durch den Zervikalkanal in die Uterushöhle.

Burckhardt desinfizierte das äußere Genitale, entfaltete die Scheide mit Rinnenspekula und zog die Portio mit zwei Kugelzangen herab. Darauf spülte er die Scheide mit Sublimatlösung aus. Nach Abreiben der Portio mit Alkohol, Sublimat und nochmals Alkohol wurde auch der untere Teil des Zervikalkanales auf diese Weise desinfiziert, worauf ein röhrenförmiges Glasspekulum von 9 cm Länge, 11 mm Dicke, das an dem einen Ende trichterförmig erweitert war, bis über den inneren Muttermund eingeführt wurde. Das Sekret wurde mit einem Sondenröhrchen entnommen.

Stähler und *Winkler* entnahmen das Sekret am Untersuchungstisch in Steinschnittlage. Nach Reinigung des äußeren Genitales und Einstellung der Portio, wurde die vordere Muttermundlippe mit *Museaux* herabgezogen und die Portio mit trockenen sterilen Wattebäusch-

1*

chen abgewischt. Die weitere Entnahme wurde entweder so ausgeführt, daß ein ausgekochtes, 4 cm langes, röhrenförmiges Uterusspekulum aus Ebenholz mit Leitungsstift und einem Lumen von 5 mm durch den äußeren Muttermund eingeführt wurde, oder aber wurde ein dreiteiliges Uterusspekulum aus vernickeltem Neusilber von 7 cm Länge in den Zervikalkanal vorgeschoben. Immer wurde das Sekret mit *Döderleinschen* Röhrchen angesaugt.

Franz führte die Entnahme auf folgende Weise aus: Nach Reinigung des äußeren Genitales am Untersuchungsstuhl, Einführen von Rinnenspekula in die Scheide, Anhacken der Portio mit Museaux, Abwischen derselben mit in steriles Wasser getauchten Wattebäuschchen, Ausreiben des Zervikalkanales mit *Playfair*-Sonde wurde ein *Döderleinsches* Röhrchen, das am oberen Ende mit einem an einem Seidenfaden befestigten Wattedropf verschlossen war, eingeführt; sobald sich der Propf über dem inneren Muttermunde befand, wurde derselbe herausgezogen.

Wormser und auch *Schauenstein* gingen auf die gleiche Weise wie *Döderlein* vor.

Vogel benützte ein selbst konstruiertes, zweiblättriges Intrauterinspekulum, welches geschlossen eingeführt wurde. In diesem Spekulum lag bereits eine gebogene Glasröhre, welche eine seitliche Öffnung hatte, durch welche das Sekret angesaugt wurde. Zuvor wurde das äußere Genitale und die Scheide mit warmem Wasser und Seife und $\frac{1}{2}\%$ iger Lysollösung gereinigt und darauf trocken gewischt. Die Portio wurde mit Spekula eingestellt und mit Sublimattupfern gereinigt. Der Zervikalkanal wurde nur mit trockenen sterilen Tupfern nach unten zu ausgewischt.

Stolz reinigte das äußere Genitale der auf dem Untersuchungstisch liegenden Wöchnerin mit Sublimatlösung 1:2000 und hierauf mit steriler Watte. Vor Einführung des sterilen *Cusco*-Spekulum reinigte er die Portio mit steriler Watte. Die Entnahme des Sekretes geschah mittels *Döderleinschen* Röhrchen.

Während also die einen nur nach Freilegung der Scheide und Portio nach oberflächlicher Desinfektion dieser Teile das Sekret aus dem Uterus mittels Platinöse, *Döderleinschen* Röhrchen oder stumpfem Löffel — Instrumente, die einfach durch den Zervikalkanal durchgeführt werden — entnahmen, bei welcher Methode keine Rücksicht auf den Keimgehalt der Zervix genommen wurde, suchten die anderen durch Herabziehen der Portio mit Kugelzangen die Uterushöhle sich leichter zugänglich zu machen; einige legten Wert darauf, vor der Einführung des Entnahmsinstrumentes die eventuell im Halskanal

vorhandenen Keime durch Auswischen desselben mittels in Sublimat und Alkohol getauchter Tupfer oder mit trockenen sterilen Tupfern zu entfernen. Da später auch diese Methode zu wenig exakt erschien, versuchte man, um eine Berührung mit der Wand des Zervixkanales möglichst vermeiden zu können, diesen zuvor instrumentell zu erweitern. Dies trachtete man durch Spreizung eingeführter Kornzangen oder durch Einführung röhrenförmiger Spekula aus verschiedenem Material oder eigens hierzu konstruierter Intrauterinspekula zu erreichen.

Was die Art und Zahl der Nährböden, auf welche das entnommene Lochialsekret verimpft wurde, anbelangt, so waren dieselben bei den einzelnen Autoren gleichfalls sehr verschieden, was natürlich für die Entwicklungsmöglichkeit verschiedener Keime von großem Einflusse sein mußte.

Einerseits wurden nur feste Nährböden, wie Agar und Gelatine, benützt, andererseits wurde nur das aerobe Züchtungsverfahren eingeschlagen, wodurch Unterschiede im Vergleiche zu den Ergebnissen anderer Autoren, die auch anaerob züchteten, zutage treten mußten. Durch vergleichende Untersuchungsreihen von aerober und solcher von gleichzeitig anaerober Kultivierung bei ein und demselben Falle konnte *Schauenstein* in jüngster Zeit nachweisen, daß die verschiedene Züchtungsart oft allein für verschiedene Untersuchungsergebnisse verantwortlich zu machen ist.

Ferner stellte sich im Laufe der Untersuchungen heraus, daß auch der Zeitpunkt der Lochialsekretentnahme bei der Beurteilung des Keimgehaltes der Uterushöhle mit in Betracht gezogen werden müsse, worauf *Döderlein* und *Winternitz*, *Burckhardt*, *Franz* aufmerksam machten. *Vogel* hat von diesem Gesichtspunkte aus seine untersuchten Wöchnerinnen in zwei Gruppen geteilt, und zwar geschah die Abimpfung bei der einen Gruppe zwischen dem dritten und vierten und bei der anderen zwischen dem achten und neunten Tag. Auch *Stolz* ging in fast gleicher Weise bei der Untersuchung des Lochialsekretes normaler Wöchnerinnen vor, indem er eine Anzahl Frauen im Früh-, eine Anzahl im Spätwochenbett untersuchte.

Zu den Einzelheiten des Kulturverfahrens übergehend, wäre zunächst *Döderlein* anzuführen, der sein Material auf Gelatineplatten und Agar sowohl in Strich- wie Stichelkultur verimpfte. Die Kulturen blieben durch mehrere Monate in Beobachtung.

v. Ott verwandte als Nährböden Gelatine, Agar und Blutserum, das Züchtungsverfahren war immer aerob.

Czerniewski kultivierte auf Agar, Gelatine, Bouillon, ebenfalls nur aerob.

Thomen goß zwei Agarplatten, zwei Gelatineröhrchen und legte ein schräges Agar von jedem Falle an. Die Kulturen von Agar blieben eine Woche, von Gelatine drei bis vier Wochen in Beobachtung.

v. Franqué beschickte sechs schräg erstarrte Agar- oder Glycerinagarröhrchen und beobachtete dieselben eine Woche im Brutschrank, eine Woche bei Zimmertemperatur, wobei gleichfalls nur aerob gezüchtet wurde.

Walther verwendete 1%igen Traubenzuckeragar und Bouillon, in aerober und anaerober Form.

Krönig benützte neutrales Agar und Agar mit Kystomflüssigkeit gemengt. Er bediente sich des Plattenverfahrens bei aerober Züchtung; anaerob kultivierte er in geschichtetem Zuckeragar.

Burchhardt verimpfte das Lochialsekret zu aeroben Züchtungen in Bouillon, zu anaeroben Züchtungen in Traubenzucker-Pepton-Fleischwasser. Von letzterem Nährboden wurde eventuell auch auf Agar verimpft.

Stähler und *Winkler* bedienten sich verschiedener Nährböden, und zwar einmal schwachalkalischen 1%igen Peptonagars im Plattenverfahren, ferner schwachalkalischen 2%igen Traubenzuckeragars in hoher Überschichtung, sowie bei Verdacht auf Gonokokken *Wassermann*-scher Nutroseplatten. In einigen Fällen griffen sie zu schwachalkalischer 1%iger Peptonbouillon, Glycerinagar und Gelatineplatten.

Franz verwendete zur aeroben Züchtung alkalische Bouillon, alkalische 10%ige Gelatine, Agar, 2%iges Traubenzuckeragar, alkalisches Agar mit 5% Glycerin, 1½%iges alkalisches Agar mit Kystomflüssigkeit 2:1 und beließ die Nährböden zwei Tage im Thermostaten. Anaerob züchtete er nach der Methode von *Liborius* in Traubenzuckeragar mit Überschichtung.

Wormser und auch *Schauenstein* züchteten aerob und anaerob in flüssigen und festen Nährböden.

Vogel impfte mit dem Lochialsekret zwei bis drei Platten von 4%igem Glycerinagar. Die gewachsenen Kolonien wurden in Galatine und Bouillon weiter verimpft.

Stolz bediente sich 1%iger Peptonbouillon und Traubenzuckeragars nach *Paul* und *Krönig*, und zwar als schräg erstarrtes Agar, als Stiehkultur mit Überschichtung und als *Liborius*-Kultur. Die Nährböden blieben acht Tage in Beobachtung.

Was die Ergebnisse der einzelnen Autoren anbelangt, so divergieren dieselben naturgemäß sehr bedeutend, was aus der nachstehenden Tabelle ersichtlich ist.

A u t o r	Zahl der untersuchten Wöchnerinnen	Zahl der Fälle mit keimhaltigen Lochien	Zahl der Fälle mit sterilen Lochien in Prozenten
<i>Döderlein</i>	27	3	88.9
<i>v. Ott</i>	9	—	100
<i>Czerniewski</i>	57	1	98
<i>Thomen</i>	7	3	57
<i>v. Franqué</i>	10	2	80
<i>Walshard</i>	20	7	65
<i>Krönig</i>	63	13	79
<i>Burckhardt</i>	28	24	14
<i>Stähler und Winkler</i>	62	23	63
<i>Franz</i>	10	10	0
<i>Wormser</i>	100	84	16
<i>Schauenstein</i>	100	64	36
<i>Vogel</i>	a) Frühwochenbett 15 b) Spätwochenbett 15	a) 3 b) 10	a) 80 b) 33
<i>Stolz</i>	a) Untersuchte Fälle 156 b) Nicht unters. Fälle 54	a) 55 b) 21	a) 64 b) 61

Stellen wir die Untersuchungsergebnisse mit Ausschluß aller derjenigen Autoren, welche entweder Mängel in der Art der Sekretentnahme oder der Züchtungsmethode bei ihren Untersuchungen aufweisen, zusammen, so finden wir bei den Autoren, welche der Forderung einer gedeckten Einführung des Entnahmeinstrumentes genügten und welche auf festen und flüssigen Nährböden aerob und anaerob kultivierten, folgendes:

Stähler und *Winkler* fanden in 63%, *Vogel* in 33% Keimfreiheit der normalen Uteruslochien, und zwar im Spätwochenbett. Im Frühwochenbett fand *Vogel* die Uteruslochien in 80% keimfrei.

Was den Gehalt der Lochien an pathogenen Keimen bei diesen Autoren anlangt, so fanden *Stähler* und *Winkler* unter 55 Fällen dreimal obligat anaerobe Streptokokken, einmal Gonokokken, einmal die gewöhnlichen Streptokokken und einmal eine *Gram*-negative Streptokokkenart. *Vogel* fand bei seinen 15 Fällen — im Frühwochenbette abgeimpft — einmal Streptokokken und zweimal Staphylokokken; bei 15 im Spätwochenbette untersuchten Fällen zweimal Streptokokken, dreimal Staphylokokken (*albus* und *aureus*). Setzen wir noch die Resultate von *Stolz*, der allerdings bei der Sekretentnahme keine Rücksicht auf den häufigen, wenn auch nicht regelmäßigen Gehalt des Zervikalkanals an Bakterien nimmt, hinzu, so lauten die-

selben: Bei 46 Fällen im Frühwochenbett neunmal Streptokokken, im Spätwochenbett in 11% Streptokokken.

Nachdem in den letzten Jahren weiters durch einwandfreie Untersuchungen von mehreren Seiten, in erster Linie von *Ahlfeld* und seinen Schülern, weiters von *Steffek*, *Döderlein*, *Walshard*, *Menge*, *Krönig*, *Burckhardt*, *Stolz* festgestellt worden war, daß in jeder normalen Scheide, wenn auch in geringerem Prozentsatze als bei pathologischem Vaginalsekret, Streptokokken vorkommen, die sich mitunter im Tierexperimente als vollvirulent erwiesen, unternahmen es in jüngster Zeit nochmals *Bumm* und *Sigwart*, das Genitalsekret normaler Schwangerer und Wöchnerinnen auf ihren Gehalt an pathogenen Keimen zu prüfen. Dieselben fanden bei mehrmaliger Abimpfung — worauf besonders Gewicht gelegt wird — im Scheidensekrete Schwangerer in 74% Streptokokken, in 30 Fällen von 103 Fällen wurde gleichzeitig auch anaerob kultiviert; zweimal gingen nur anaerobe Streptokokken auf; auch diese ließen sich jedoch auch aerob weiterzüchten.

Bei Wöchnerinnen untersuchten die Autoren die in den Uterus zwecks Blutstillung eingelegten Vioformgazetampons bakteriologisch und fanden auch hier in 72% Streptokokken, zum Teil sogar in Reinkultur. Das Lochialsekret wurde von diesen Autoren aus der Scheide entnommen, und es ergab die bakteriologische Untersuchung desselben gleichfalls in 75% Streptokokkengehalt bei fieberfreiem Wochenbett.

Von den eingangs gestellten Fragen traten wir bei unseren Untersuchungen besonders den über den Zeitpunkt des Auftretens von Bakterien, insbesondere von pathogenen, im Lochialsekrete des Uterus normaler Wöchnerinnen näher, wie wir weiters über die Häufigkeit des Vorhandenseins derselben an den verschiedenen Wochenbetttagen Aufklärung zu erlangen trachteten; ferner suchten wir die eventuelle Abhängigkeit dieses letzteren Momentes von vorhergegangenen inneren Untersuchungen wie der Geburtsdauer, der Zeitdauer nach dem Blasensprung bis zur Ausstoßung der Frucht festzustellen. Zu diesem Zwecke wurden die auf möglichst einwandfreie Weise aus der Uterushöhle an verschiedenen Wochenbetttagen entnommenen Lochialsekretproben normaler Wöchnerinnen einer eingehenden bakteriologischen Untersuchung unterworfen.

Hierbei wurden alle pathogenen Keime genauestens auf ihre verschiedenen spezifischen Merkmale geprüft und deren Virulenzgrad durch das Tierexperiment bestimmt. Insbesondere wurde das Augenmerk auf den *Streptococcus pyogenes*, als dem häufigsten Erreger des Puerperalfiebers, gelegt. Behufs einer möglichst genauen

Identifizierung der aus einigen Lochialsekreten rein gezüchteten Streptokokken wurden Kaninchen — je eines mit einem und demselben Stamme — durch mehrere Monate hindurch immunisiert und darauf Agglutinationsversuche mit dem Blutserum dieser Tiere und virulenten Streptokokken und mit anderen gewonnenen Streptokokken, wie auch mit diesem und normalem Menschenserum angestellt, Untersuchungen, über die wir bereits in Kürze auf der Naturforscherversammlung zu Breslau und ausführlicher noch in dem LVI. Bd. der Zeitschrift für Geburtshilfe und Gynäkologie berichtet haben. Auch bezüglich der Aszendenzfrage von Scheiden- und Vulvakeimen, wie auch der bakteriziden Eigenschaften des normalen Lochialsekretes suchten wir auf experimentell klinischem und bakteriologischem Wege Aufschluß zu bekommen.

Methode der Lochialsekretentnahme aus dem Uterus.

Nach Reinigung der äußeren Genitalien mit Seife und warmem Wasser und Abspülung mit Kalium hypermanganicum-Lösung wurde die Vagina mit Spekulis entfaltet, die Wände derselben mit trockenen Tupfern abgewischt, die Portio mit je einer Kugelzange an der vorderen Muttermundslippe und zu beiden Seiten fixiert und vor die Vulva herabgezogen. Nun wurde die Außenfläche der Portio mit trockenen, 1⁰/₀₀igen Sublimattupfern gereinigt und darauf der Zervikalkanal auf zirka 5 cm Länge nach abwärts zu mit trockenen, 1⁰/₀₀igen Sublimattupfern ausgewischt. Da es, wie schon erwähnt, bei einer einigermaßen einwandfreien Sekretentnahme sehr wichtig ist, mit dem Entnahmeinstrument nirgends mit der Zervikalwand in Berührung zu kommen, suchten wir nach einem solchen, welches den Halskanal so dilatiert, daß man womöglich unter Leitung des Auges das *Döderleinsche* Röhrchen bis zum inneren Muttermund verschieben und ebenso wieder entfernen kann. Für diesen Zweck sehr geeignet, fanden wir ein dreiteiliges Spekulum nach Art der Mastdarmspekula, welches wir geschlossen in den bis zur Vulva herabgezogenen äußeren Muttermund auf 7—8 cm Länge in den Uterus (also sicher über den inneren Muttermund) einführten. Nun gelang es uns bei fast allen Mehrgebärenden — bei den Erstgebärenden nur in etwas weniger als der Hälfte der untersuchten Fälle — durch Drehen der Griffe am Spekulum und nach Entfernung der zentralen Leitachse die einzelnen Branchen am vorderen Ende des leicht konischen Spekulum auf zirka 2¹/₂ cm voneinander zu entfernen, so daß die nun folgende Durchführung des *Döderleinschen* Röhrchens ohne leiseste Berührung der Wand bis in

die Korpshöhle möglich war. Wenn das Lochialsekret nicht von selbst ins Röhrchen einfloß, wurde dasselbe angesaugt. In jedem Falle wurden mehrere Röhrchen auf diese Weise mit Lochialsekret angefüllt, darauf sofort an beiden Enden mit Siegelwachs verschlossen und binnen längstens einer Stunde im Laboratorium verarbeitet. Nachdem die Außenfläche mit in Alkohol und Äther getauchten sterilen Tupfern abgerieben worden war, wurden mit ausgeglühter Pinzette beide Enden abgebrochen und sofort Deckgläser mit *Löfflers* Methylenblau und, wenn Bakterien sich in diesen Präparaten zeigten, auch nach *Gram* gefärbt und in jedem Falle Nährböden beschickt. Zumeist wurde der ganze Inhalt der Röhrchen aufgebraucht.

Einzelne Autoren (*Döderlein* und *Winternitz*, *Schauenstein*, *Vogel* u. a.) verwendeten zur Beschickung von Nährböden nur den mittleren Teil der Sekretsäule im *Döderleinschen* Röhrchen und schalteten hiermit das zuerst Aufgesogene, als eventuelle Verunreinigungen aus dem Zervikal kanal enthaltend, wie auch den zuletzt aufgesogenen Sekretteil aus, welcher eventuell beim Herausziehen des Röhrchens mit Zervikalsekret verunreinigt worden sein konnte. Da wir, wie oben schon hervorgehoben wurde, das *Döderleinsche* Röhrchen in der Mehrzahl der Fälle, ohne an die Zervixwand anzukommen, bis über den inneren Muttermund führen konnten, glaubten wir auf diese Vorsichtsmaßregel verzichten zu können. Und dies um so mehr, als es nahelag, daß ja auch bei Verwendung nur des mittleren Teiles der Sekretsäule eine eventuelle Verunreinigung durch Zervikalsekret sich nicht mit absoluter Sicherheit vermeiden läßt, und zwar aus dem Grunde, weil das als erstes aufgesogene Zervikalsekret den ganzen Teil der Innenwand des Röhrchens bestreicht, mit welchem sofort das nachgesaugte Korpussekret in innige Berührung kommt, wodurch ja eventuelle, an der Wand haftende Keime aus dem Zervikalsekret das Korpussekret verunreinigen können.

Wahl der Nährböden.

In jedem Falle wurden dieselben sowohl in fester wie flüssiger Form verwendet, und zwar: 1%iges Traubenzuckeragar (*Paul* und *Krönig*), 1%ige Peptonbouillon und 1%ige Peptongelatine. Neben der aeroben Züchtung wurde gleichzeitig in jedem Falle anaerob kultiviert, und zwar im hohen Agar-(1%iges Traubenzuckeragar-) Stich mit Übersichtung nach *Liborius*, und außerdem nach der *Buchnerschen* Methode in Agar mit Zusatz von 1%igem Traubenzucker und 0.3%igem, indigoschwefelsaurem Natron und in 1%iger Traubenzuckerbouillon unter alkalischer Pyrogalllösung mit Luftabschluß.

Da sich durch die früheren Untersuchungen gezeigt hatte, daß es auf eine möglichst große Menge von Sekret bei der Verimpfung ankommt, so beschickten wir jeden unserer sechs Nährböden jedesmal mit vier bis fünf größeren Ösen Sekret. Dieselben wurden, mit Ausnahme der Gelatine, durch acht Tage im Thermostat gehalten und dann noch weitere acht Tage bei Zimmertemperatur aufbewahrt. Einem vorzeitigen Eintrocknen des in *Petri*-Schalen gegossenen Agarnährbodens begegneten wir dadurch, daß wir denselben in 6 mm dicker Schicht verwendeten.

So wurde jedes Lochialsekret auf sechs verschiedene Nährböden ausgesät; neben den flüssigen, die wohl für die Entwicklung der in Frage kommenden pathogenen Keime (Streptokokken, Staphylokokken, *Bacterium coli comm.*), wie allgemein in letzter Zeit anerkannt, als günstigste betrachtet werden müssen, gelangten gleichzeitig auch feste Nährböden zur Verwendung, um eventuell Aufschluß über zufällige Verunreinigungen und Zahl der verimpften Keime zu erhalten. Die anaerobe Züchtung wurde sowohl nach *Liborius* als auch nach *Buchner* auf festem und flüssigem Nährboden vorgenommen, und zwar unter alkalischer Pyrogalllösung in eigens hierzu hergestellten großen *Buchnerschen* Röhren, die mit Gummistöpsel und Paraffin luftdicht verschlossen wurden.

Alle auf den verschiedenen Nährböden aufgegangenen Kolonien wurden vorerst mikroskopisch auf ihre morphologischen und tinktoriellen Eigenschaften, in vielen Fällen auch im hängenden Tropfen, untersucht, und falls sich hierbei nicht mit Sicherheit die Verschiedenheit von pathogenen Keimen im einzelnen Falle konstatieren ließ, sofort verschiedene Nährböden behufs kultureller Differenzierung mit den fraglichen Keimen geimpft. Gingen in anaeroben Kulturen Kolonien auf, so wurde in jedem Falle versucht, dieselben auch aerob weiterzuzüchten.

Mit allen pathogenen Keimen, die aufgegangen waren, wurden Virulenzprüfungen mittels Tierexperiment (Mäuse, eventuell Kaninchen) vorgenommen. Meist geschah dies in der Weise, daß weiße Mäuse intraperitoneal mit 1·0—0·5 cm³ 24 Stunden alter Bouillonkultur injiziert wurden. Auf festen Nährböden aufgegangene Keime wurden entweder in NaCl-Lösung aufgeschwemmt oder zuvor in Bouillon verimpft.

Auswahl des Untersuchungsmateriales.

In erster Linie wurden nur die bakteriellen Verhältnisse des Lochialsekretes bei völlig [normalem Wochenbett nach nor-

malen spontanen Geburten bei Fällen, welche nie eine Temperatur über 37.5° (in der Axilla gemessen) zeigten und auch sonst vollkommen normale Verhältnisse des Genitalapparates darboten, untersucht. Insbesondere wurde darauf geachtet, daß keine übermäßige oder übelriechende Lochialsekretion bestehe.

Die Temperaturmessungen geschahen jedesmal unter ärztlicher Kontrolle. Wir haben im folgenden in der statistischen Zusammenstellung unserer untersuchten Fälle alle diejenigen, bei welchen nach der Sekretentnahme die Körpertemperatur im weiteren Verlaufe des Wochenbettes, wenn auch nur ein einziges Mal, über 38° stieg oder stärkere Schmerzhaftigkeit im Bereiche des Genitalapparates und pathologische Lochien auftraten, bei der Beurteilung des Keimgehaltes der Uteruslochien im normalen Wochenbett ausgeschaltet, da sich in diesen Fällen nicht mit Sicherheit ausschließen läßt, daß die Sekretentnahme schon zu einer Zeit erfolgte, wo die betreffende Wöchnerin sich bereits im Inkubationsstadium ihrer Infektion befand.

Die Untersuchung erstreckte sich auf Erst- wie Mehrgebärende, und zwar sowohl im Frühwochenbett (zweiter bis fünfter Tag) als auch im Spätwochenbett (siebenter bis neunter Tag).

A. Frühwochenbett.

a) Erstgebärende.

Es wurden 24 Erstgebärende untersucht; von diesen erwies sich das Lochialsekret sowohl in den primären Ausstrichpräparaten wie in allen Kulturen in 12 Fällen steril. In den übrigen 12 Fällen ist sechsmal in den Protokollen vermerkt, daß die Entnahme von Sekret wegen Enge des Zervikalkanals nur schwer gelang oder daß zurückgebliebene Eihautreste in der Zervix lagen. Alle 24 Fälle wurden vor der Geburt mit $\frac{1}{2}\%$ iger Sublimatlösung ausgespült. Von den zwölf keimhaltigen Fällen waren dreimal sämtliche Nährböden be wachsen: fünfmal fanden sich darunter pathogene Keime, und zwar viermal Staphylococcus albus (einmal mit Streptokokken) und einmal Streptokokken allein. Unter den nicht pathogenen Keimen waren die verschiedensten Kokken und Stäbchen.

Von den sterilen Fällen war einer innerlich nicht untersucht, einer einmal, alle übrigen je dreimal. Von den keimhaltigen Fällen war einer innerlich nicht untersucht, vier einmal, alle übrigen drei-, vier- und fünfmal. Was die Geburtsdauer bei allen 24 Fällen anbelangt, so schwankt dieselbe in beiden Gruppen ziemlich gleichmäßig zwischen 3—50 Stunden. Auch in bezug auf die Geburtsdauer

nach dem Blasensprung zeigen sich in den genannten Gruppen keine nennenswerten Differenzen.

Fälle mit pathogenen Keimen im Lochialsekret.

I. Fall (Nr. 1, siehe Haupttabellen am Schlusse).

Deckglaspräparat: Keine Mikroorganismen. — Kulturell: Auf allen Nährböden *Staphylococcus albus*, auf der Agarplatte außerdem Streptokokken.

Beide Bakterienarten erwiesen sich bei weißen Mäusen, intraperitoneal in Mengen von $\frac{3}{4} \text{ cm}^3$ Bouillonkultur einverleibt, als nicht virulent.

II. Fall (Nr. 27).

Deckglaspräparat: Einige *Gram*-positive Kokken zu zweien. — Kulturell: In der aeroben Bouillon *Staphylococcus albus*, auf Gelatine und in der anaeroben Bouillon kleine *Gram*-negative Kokken. Die Staphylokokken erwiesen sich, intraperitoneal weißen Mäusen injiziert, als nicht virulent.

III. Fall (Nr. 34).

Deckglaspräparat: Keine Mikroorganismen. — Kulturell: Auf Gelatine *Staphylococcus albus* neben keulenförmigen *Gram*-negativen Bazillen. Auf der Agarplatte größere und kleine *Gram*-positive Kokken, in der aeroben Bouillon keulenförmige *Gram*-negative Bazillen. Die Staphylokokken erwiesen sich, weißen Mäusen intraperitoneal in einer Menge von 1 cm^3 Bouillonkultur einverleibt, als nicht virulent.

IV. Fall (Nr. 37).

Deckglaspräparat: Keine Mikroorganismen. — Kulturell: Auf der Agarplatte, in der *Liborius*-Kultur wie in der anaeroben Agarkultur nach *Buchner* *Staphylococcus albus*. Außerdem auf den anderen Nährböden kleine *Gram*-negative Bazillen. Die Staphylokokken erwiesen sich auch hier bei gleicher Verabreichung an weiße Mäuse als nicht virulent.

V. Fall (Nr. 45).

Deckglaspräparat: Keine Mikroorganismen. — Kulturell: In der aeroben Bouillon *Streptococcus brevis*. Alle anderen Nährböden steril. Injektion von 1 cm^3 Bouillonkultur intraperitoneal verursacht keine Erkrankung der weißen Maus.

Im Tierexperiment erwiesen sich demnach sämtliche pathogene Keime bei intraperitonealer Einverleibung von 1 cm^3 Bouillonkultur als avirulent.

b) Mehrgebärende.

Weiters wurden 41 Mehrgebärende untersucht; von diesen hatten 29 vor der Geburt eine $\frac{1}{2}\text{‰}$ ige Sublimatscheidenspülung erhalten. Von letzteren zeigten 22 Fälle steriles Lochialsekret — im primären Deckglaspräparat waren dreimal Kokken nachweisbar — in der Kultur. In keinem einzigen von den sieben keimhaltigen Fällen waren pathogene Keime vorhanden. Weiters war sechsmal nur ein Nährboden bewachsen, einmal zwei. Was die Zahl der vorausgegangenen inneren Untersuchungen während der Geburt in diesen Fällen betrifft, zeigt dieselbe keine merkbare Beeinflussung des Keimgehaltes der Lochien im Wochenbett.

Von den vor der Geburt ausgespülten 12 Fällen hatten 8 Fälle ein steriles Lochialsekret. Von den Lochialsekreten der übrigen 4 Fälle war zweimal je ein Nährboden mit Saprophyten, einmal alle Nährböden mit Saprophyten und einmal ein Nährboden mit *Gram*-negativen und *Gram*-positiven Streptokokken bewachsen. Es war dies: Fall Nr. 79.

Deckglaspräparat: *Gram*-positive Kokken zu zweien und *Gram*-negative Bazillen. — Kulturell: Auf der Agarplatte, auf Gelatine und in der aeroben wie anaeroben Bouillon wuchsen zumeist nach *Gram* sich entfärbende Streptokokken. Nebenbei waren noch *Gram*-negative Kokken in Haufen und *Gram*-positive größere Bazillen aufgegangen.

Im Tierexperiment (weiße Maus) erwiesen sich die Streptokokken (1 cm^3 Bouillonkultur intraperitoneal) als mäßig virulent. Die Maus starb nach acht Tagen. Keine Peritonitis. Im Herzblute kulturell neben Bazillen dieselben *Gram*-negativen Streptokokken.

Die Geburtsdauer bei allen keimhaltigen Fällen der Gruppe der Mehrgebärenden betrug mit einer einzigen Ausnahme, wo die Geburt vier Tage dauerte, nie mehr als einen Tag.

B. Spätwochenbett.

Zwischen dem siebenten und neunten Wochenbettage wurden im ganzen 35 Mehrgebärende untersucht. Hiervon hatten 15 vor der Geburt $\frac{1}{2}\text{‰}$ ige Sublimatscheidenspülungen erhalten. Von diesen zeigten 5 Fälle steriles Lochialsekret. In den übrigen 10 Fällen fanden sich viermal saprophytische Keime; die restierenden 6 Fälle wiesen durchwegs Streptokokken im Lochialsekret auf, und zwar fanden sich diese dreimal auf allen Nährböden (aerob wie anaerob), einmal auf fünf Nährböden, einmal auf drei und einmal auf zwei Nährböden; in den beiden letzten Fällen zeigten sie Degenerationserscheinungen.

Diese Fälle mit pathogenen Keimen waren:

I. Fall (Nr. 53).

Deckglaspräparat: *Gram*-positive Kokken zu zweien. — Kulturell: Auf sämtlichen Nährböden ein *Gram*-positiver langer Streptokokkus.

Im Tierexperiment (weiße Maus) intraperitoneal einverleibt (1 cm^3 Bouillonkultur) erwies er sich als hochvirulent. Nach 20 Stunden ging die Maus an Peritonitis zugrunde. Im Herzblute kulturell dieselben Streptokokken.

II. Fall (Nr. 57).

Deckglaspräparat: *Gram*-positive Kokken zu zweien und in kurzen Ketten. — Kulturell: Auf allen Nährböden *Gram*-positive lange Streptokokken.

Im Tierexperiment erwiesen sich dieselben bei gleichartiger Verimpfung als hochvirulent. Weiße Mäuse gingen in einem Zeitraume von 18 Stunden bis 4 Tagen an Peritonitis zugrunde. Kulturell im Herzblute dieselben Streptokokken.

III. Fall (Nr. 58).

Deckglaspräparat: *Gram*-positive Kokken zu zweien. — Kulturell: Auf allen Nährböden ein *Gram*-positiver mittellanger Streptokokkus.

Auch diese zeigten im Tierexperiment bei gleichartiger Einverleibung volle Virulenz. Weiße Mäuse gingen an Peritonitis in zwei bis drei Tagen zugrunde. Im Herzblute fanden sich dieselben Streptokokken.

IV. Fall (Nr. 67).

Deckglaspräparat: Keine Mikroorganismen. — Kulturell: Auf allen Nährböden mit Ausnahme der Gelatine fanden sich mittellange Streptokokken, von welchen sich die in der *Liborius*-Kultur und anaeroben Bouillonkultur als *Gram*-positiv, die von den anderen Nährböden als *Gram*-negativ, in der anaeroben Agarkultur nach *Buchner* als nur zum Teil *Gram*-positiv erwiesen.

Tierexperiment nicht ausgeführt.

V. Fall (Nr. 68).

Deckglaspräparat: Keine Mikroorganismen. — Kulturell: Nur in der aeroben und anaeroben Bouillonkultur gingen Streptokokken von mittlerer Länge auf.

Im Tierexperiment erwiesen sich dieselben bei intraperitonealer Injektion von 1 cm^3 als vollvirulent. Kulturell im Herzblute dieselben Streptokokken.

VI. Fall (Nr. 70).

Deckglaspräparat: Keine Mikroorganismen. — Kulturell: In der aeroben Bouillon wie auch in der anaeroben Agarkultur und Bouillonkultur nach *Buchner* gingen *Gram*-positive Streptokokken auf, die jedoch vielfach Degenerationserscheinungen aufweisen.

Da dieselben nicht weiter überimpfbar waren, so konnte die Virulenzprüfung nicht vorgenommen werden.

Betrachten wir diese Fälle etwas genauer, so zeigt sich, daß in den ersten drei Fällen auch im primären Ausstrichpräparate bereits *Gram*-positive Kokken zu zweien und in kurzen Ketten sich vorfanden. Im IV., V. und VI. Falle gingen, trotzdem das primäre Deckglaspräparat keine Mikroorganismen zeigte, in mehr oder weniger zahlreichen Nährböden Streptokokken auf.

Im Tierexperiment zeigten die Streptokokken der ersten drei Fälle und des V. Falles hohe Virulenz.

Die Resultate unserer Untersuchungen bei den 20 Mehrgebärenden, die keine Ausspülung vor der Geburt erhalten hatten, waren folgende:

In 5 Fällen blieben die mit dem Lochialsekret geimpften Nährböden steril. Von den nichtsterilen 15 Fällen gingen siebenmal Streptokokken auf, zweimal Staphylokokken, davon einmal mit Streptokokken, und zwar Streptokokken einmal auf allen sechs Nährböden, einmal auf vier Nährböden, viermal auf drei Nährböden, einmal auf einem Nährboden, Staphylokokken zweimal auf je einem Nährboden. In den restlichen 8 Fällen fanden sich Saprophyten, und zwar einmal auf drei, einmal auf zwei Nährböden, sonst immer nur auf einem Nährboden.

Die Fälle, in welchen **Streptokokken** aufgingen, sind:

I. Fall (Nr. 72).

Deckglaspräparat: Keine Mikroorganismen. — Kulturell: In der aeroben und anaeroben Bouillonkultur *Gram*-positive kurze Streptokokken; in der *Laborius*-Kultur *Gram*-negative Streptokokken.

Tierexperiment wurde nicht durchgeführt, weil die Streptokokken nicht weiter wuchsen.

II. Fall (Nr. 77).

Deckglaspräparat: Keine Mikroorganismen. — Kulturell: In der aeroben Bouillon gingen *Gram*-positive Streptokokken auf; in der anaeroben Bouillonkultur und auf Gelatine fanden sich *Gram*-negative Streptokokken.

Im Tierexperiment erwiesen sich dieselben bei der üblichen Einverleibung hochvirulent. Die weiße Maus ging nach 24 Stunden an

Peritonitis zugrunde. Kulturell fanden sich im Herzblute dieselben Streptokokken (*Gram*-negativ).

III. Fall (Nr. 78).

Deckglaspräparat: Keine Mikroorganismen. — Kulturell: Auf Agar und in der aeroben Bouillon wuchsen *Gram*-positive Streptokokken, in der anaeroben Bouillon entfärbten sich dieselben teilweise.

Auch diese Streptokokken töteten weiße Mäuse bei der erwähnten Einverleibung in 30 Stunden durch Peritonitis. Kulturell im Herzblute Streptokokken.

IV. Fall (Nr. 82).

Deckglaspräparat: Einzelne *Gram*-positive Kokkenpaare. — Kulturell: In der aeroben Bouillon gingen *Gram*-positive Streptokokken, in der *Liborius*-Kultur nur zum Teil *Gram*-positive Streptokokken, in der anaeroben Agar- und Bouillonkultur nach *Buchner* *Gram*-negative Streptokokken auf. In allen diesen Kulturen fanden sich außerdem *Gram*-negative kleine Kokken und verschiedene saprophytische Bazillen.

Es gelang nicht, die Streptokokken zu isolieren, daher wurde kein Tierexperiment ausgeführt.

V. Fall (Nr. 89).

Deckglaspräparat: Keine Mikroorganismen. — Kulturell: Nur in der *Liborius*-Kultur fanden sich nur teilweise *Gram*-positive mittellange Streptokokken. Dieselben wuchsen jedoch nicht weiter.

VI. Fall (Nr. 90).

Deckglaspräparat: Keine Mikroorganismen. — Kulturell: In der aeroben Bouillon wie in der anaeroben Agar- und Bouillonkultur nach *Buchner* wuchsen *Gram*-negative kürzere Streptokokken. Überimpfung gelang nicht weiter.

VII. Fall (Nr. 100).

Deckglaspräparat: *Gram*-negative Kokken zu zweien und Bazillen. — Kulturell: Auf sämtlichen Nährböden gingen *Gram*-negative mittellange Streptokokken auf.

Im Tierexperiment zeigten diese Streptokokken ebenfalls hohe Virulenz. Weiße Mäuse wurden binnen 24 Stunden bei intraperitonealer Injektion von 1 cm^3 Bouillonkultur durch Peritonitis getötet. Kulturell im Herzblute dieselben Streptokokken.

In Fall Nr. 73 ging auf Agar und in der aeroben Bouillon *Staphylococcus albus* auf. Das Deckglaspräparat war steril.

Weiße Mäuse, mit 1 cm^3 der Bouillonkultur intraperitoneal geimpft, gingen nach 48 Stunden an Peritonitis zugrunde. Kulturell im Herzblute *Staphylokokken*.

In Fall Nr. 78 ging noch neben den Streptokokken auf der Agarplatte *Staphylococcus albus* auf. Von obigen sieben Fällen, in denen in der Kultur auf mehr oder weniger zahlreichen Nährböden Streptokokken aufgegangen waren, waren nur zweimal im primären Deckglaspräparate Kokken in Ketten vorhanden; in den übrigen Fällen fanden sich im primären Ausstrichpräparate keine Bakterien.

Im Tierexperiment erwiesen sich die Streptokokken vom Fall II wie die Streptokokken aus den aeroben Kulturen des Falles III und VII als virulent, während die aus den anaeroben Kulturen dieser letzten Fälle stammenden Streptokokken bei der gleichen Applikationsweise keine besondere Virulenz zeigten. Die Mäuse blieben am Leben.

Im Fall I, V und VI konnte, weil neue Kulturen nicht mehr angingen, keine Tierimpfung vorgenommen werden. Im Fall IV war eine Isolierung der Streptokokken nicht möglich.

Vergleicht man die Resultate unserer bakteriologischen Untersuchungen bei den im Spätwochenbett abgeimpften Mehrgebärenden, und zwar die vor der Geburt ausgespülten mit den nichtausgespülten, so findet man bei ersteren: 15 Fälle, wovon 6 Fälle Streptokokken aufwiesen, bei letzteren 20 Fälle, wovon 7 Fälle Streptokokken im Lochialsekret zeigten; also bei den ersteren ein Streptokokkengehalt der Lochien von 40% gegen einen solchen von 35% bei den letzteren. Bei den vor der Geburt ausgespülten Fällen ein etwas höherer Prozentsatz als bei den nichtausgespülten; selbstredend kann aus dieser geringen Differenz keine weitere Folgerung gezogen werden.

Was die Zahl vorhergegangener innerer Untersuchungen bei den Fällen mit Streptokokken im Lochialsekret anbelangt, so finden sich unter obigen sieben Fällen vier Fälle, welche überhaupt innerlich nicht untersucht worden waren; von den restlichen waren zwei einmal, ein Fall zweimal untersucht, woraus sich neuerdings ergibt, daß die innere, mit steriler Hand vorgenommene Untersuchung während der Geburt keinen nennenswerten Einfluß auf den Keimgehalt der Uteruslochien ausübt.

Stellen wir die Resultate unserer Untersuchungen bei Mehrgebärenden (ausgespülte wie nichtausgespülte) im Früh- und Spätwochenbette nebeneinander, so ergibt sich:

A. Ausgespülte.

Bei 29 Mehrgebärenden im Frühwochenbette in keinem einzigen Falle pathogene Keime; bei den keimhaltigen unter ihnen war sechsmal nur ein Nährboden und einmal zwei Nährböden bewachsen, während bei den 15 Mehrgebärenden im Spätwochen-

bett zehn Fälle ein keimhaltiges Lochialsekret hatten und darunter sechsmal Streptokokken aufwiesen.

B. Nichtausgespülte.

Bei 12 Mehrgebärenden im Frühwochenbett war das Lochialsekret viermal keimhaltig, darunter nur einmal Streptokokken, während bei 20 Mehrgebärenden im Spätwochenbett das Lochialsekret fünfzehnmal Keime und darunter achtmal pathogene Bakterien (siebenmal Streptokokken und einmal Staphylokokken) enthielt.

Diese auffallende Differenz in dem Keimgehalte der Lochien in den ersten und späteren Wochenbetttagen legte uns den Gedanken nahe, daß die wahrscheinlich aus der Vagina stammenden pathogenen Keime — die jüngsten Untersuchungen von *Bumm* und seinen Schülern sprechen für ein beinahe ausnahmsloses Vorkommen solcher in der Scheide — im Laufe des Wochenbettes in die Uterushöhle aszendieren, wobei sie möglicherweise in den ersten Tagen des Wochenbettes durch eine gewisse Bakterizidie der Sekrete eine Schädigung in ihrer Entwicklung erfahren. Um hierfür einen exakten Beweis zu erbringen, untersuchten wir zehn Mehrgebärende im Früh- und im Spätwochenbette. Hierbei erwiesen sich neun Fälle im Frühwochenbett keimfrei, ein Fall enthielt im Lochialsekret teilweise nach *Gram* sich entfärbende Streptokokken, *Gram*-negative Kokken in Haufen und *Gram*-positive größere Bazillen.

Von denselben zehn Fällen erwiesen sich im Spätwochenbett nur noch drei als steril, in fünf Fällen waren Streptokokken nachzuweisen. In einem Fall (Nr. 100) gingen diese auf allen Nährböden auf, in einem Falle (Nr. 67) auf fünf Nährböden, in einem Fall (Nr. 90) auf drei Nährböden, in einem Fall (Nr. 82), welcher schon im Frühwochenbett Streptokokken enthielt, fanden sich diese auch im Spätwochenbett auf vier Nährböden.

In zwei Fällen waren nur saprophytische Keime gewachsen.

Der Umstand, daß die Lochien der späteren Wochenbettage bei diesen Fällen, die anfangs keimfrei waren, sich als keimhaltig erwiesen, bestätigen den ersten Teil unserer Annahme, und zwar das Aszendieren der Keime, welche wir auch in einer Reihe von Versuchen experimentell zu stützen versuchten.

Es wurden mit frischer Bouillonkultur von *Bacterium prodigiosum*, einem bekanntlich völlig harmlosen Mikroorganismus, der sich infolge seiner morphologischen, tinktoriellen und kulturellen Merkmale leicht von anderen Bakterien unterscheiden läßt, bei einer Drittgebärenden elf Stunden ante partum die großen und kleinen

2*

Labien wie der ganze Introitus bestrichen. Zwei Tage nach der Geburt, bei welcher alle desinfizierenden Aus- und Abspülungen fortgelassen wurden, wurden Sekretproben aus der Vagina, der Zervix und aus dem Korpus entnommen, mikroskopisch untersucht und in Bouillon verimpft. Im Vaginalsekret fanden sich sowohl im primären Ausstrichpräparat wie in der Kultur Bacterium prodigiosum-Keime, während die mit Zervix- und Korpussekret geimpfte Bouillon steril geblieben war.

In einem zweiten Falle wurde 5½ Stunden ante partum bei einer Drittgebärenden dieselbe Prozedur vorgenommen und am dritten Wochenbettage wieder von Vagina, Zervix und Korpus abgeimpft. In allen mit diesen Sekreten geimpften Proben gingen wohl andere Keime, jedoch kein Bacterium prodigiosum auf.

Nachdem diese beiden Versuche zu keinem verwertbaren positiven oder negativen Resultate führten — vielleicht aus dem Grunde, weil das saure Vaginalsekret als ein schlechter Nährboden das Bacterium prodigiosum auf seiner Wanderung in seiner Lebensfähigkeit so abschwächte, daß ein Wachstum weiter nach aufwärts nicht zustande kommen konnte —, gaben wir diese Versuche vorderhand auf, behalten uns aber vor, bei Gelegenheit dieselben eventuell auch mit anderen Keimen anzustellen.

Auch der Frage nach der Bakterizidie des Lochialsekretes der ersten Wochenbettage traten wir in einer Versuchsreihe näher und prüften die Uteruslochien im Frühwochenbett auf ihre bakteriziden Eigenschaften gegenüber dem Staphylococcus pyogenes albus in fünf Fällen, dem Streptococcus pyogenes gegenüber in einem Falle.

Wir entnahmen zu diesem Zwecke zwei bis drei Tage nach dem Partus bei vollkommen normalem Wochenbett möglichst reichliches Lochialsekret auf die schon anfangs geschilderte Weise aus der Korpushöhle.

Darauf wurden in ein steriles Reagenzglas ein bis zwei Tropfen von 24 Stunden alter virulenter Staphylococcus albus-Bouillonkultur gegeben, mit 1 cm³ NaCl-Lösung vermischt und diesem Gemische eine Öse Lochialsekret zugesetzt. Ein zweites, mit dem gleichen obigen Gemische beschicktes Reagenzglas wurde mit fünf Ösen Lochialsekret versetzt. Außerdem wurde immer zur Kontrolle jene gleiche Mischung ohne Zusatz jeglichen Lochialsekretes angelegt. Ferner wurde regelmäßig gleichzeitig behufs Prüfung auf die Sterilität des Lochialsekretes von diesem auf Nährböden geimpft.

Diese vier Eprouvetten wurden in den Thermostat gestellt und nun nach 2, 5 und 24 Stunden mit je einer Öse der drei Proben je eine Agarplatte begossen. Nach zirka 24 Stunden wurden die einzelnen Platten (sechs an der Zahl) dem Thermostat entnommen und auf ihren

Keimgehalt geprüft. Wir untersuchten auf diese Weise fünf Fälle und konnten hierbei konstatieren, daß eine merkbare Beeinflussung des Wachstumes der Staphylokokken durch zugesetztes Lochialsekret (auch in einer Menge von zehn Ösen) nicht stattgehabt hatte. Die Zahl der Keime zeigte keine auffällige Verminderung in den mit Lochialsekret versetzten Proben im Vergleiche zur Kontrolle (siehe nachstehende Tabellen):

I. Fall.

(Versuch mit Staphylococcus albus.)

Menge des Lochialsekretes, entnommen 2 $\frac{1}{2}$ Tage post partum	Zahl der Keime nach		
	2 Stunden	5 Stunden	24 Stunden
0 (Kontrolle)	Einige 100	Einige 1000	Einige 1000
1 Öse	Einige 100	∞	∞
5 Ösen	∞	Einige 100	∞

II. Fall.

(Versuch mit Staphylococcus albus.)

Menge des Lochialsekretes, entnommen 3 Tage post partum	Zahl der Keime nach		
	2 Stunden	5 Stunden	24 Stunden
0 (Kontrolle)	Einige 1000	∞	∞
1 Öse	Einige 100	∞	∞
5 Ösen	Einige 100	∞	Einige 1000

III. Fall.

(Versuch mit Staphylococcus albus.)

Menge des Lochialsekretes, entnommen 2 $\frac{1}{2}$ Tage post partum	Zahl der Keime nach		
	2 Stunden	5 Stunden	24 Stunden
0 (Kontrolle)	Einige 100	∞	∞
1 Öse	Einige 100	∞	Einige 1000
5 Ösen	Einige 100	∞	Einige 1000

IV. Fall.

(Versuch mit Staphylococcus albus.)

Menge des Lochialsekretes, entnommen 2 $\frac{1}{2}$ Tage post partum	Zahl der Keime nach		
	2 Stunden	5 Stunden	24 Stunden
0 (Kontrolle)	Einige 100	∞	Einige 1000
1 Öse	Einige 1000	Einige 1000	∞
5 Ösen	Einige 1000	∞	∞

V. Fall.

(Versuch mit *Staphylococcus albus*.)

Menge des Lochialsekretes, entnommen 2 $\frac{1}{2}$ Tage post partum	Zahl der Keime nach		
	2 Stunden	8 Stunden	24 Stunden
0 (Kontrolle)	Einige 1000	Einige 1000	∞
5 Ösen	Einige 1000	Einige 1000	Einige 1000
10 Ösen	Einige 1000	Einige 1000	∞

VI. Fall.

(Versuch mit *Streptococcus pyogenes*.)

Menge des Lochialsekretes, entnommen 8 Tage post partum	Zahl der Keime nach		
	2 Stunden	8 Stunden	24 Stunden
0 (Kontrolle)	∞	∞	∞
1 Öse	∞	∞	∞
5 Ösen	∞	Einige 1000	∞

Aus den Resultaten unserer bakteriologischen Untersuchungen, nach welchen wir bei normalen Wöchnerinnen im Frühwochenbett (Erst- und Mehrgebärende zusammengenommen) das Lochialsekret in 64·6% steril, in 9·2% pathogene Keime enthaltend, im Spätwochenbett dagegen das Lochialsekret in 28·5% steril und in 37·1% pathogene Keime beherbergend fanden, ergibt sich folgendes:

Da bei unserer Methode der Lochialsekrentnahme aus dem Uterus — insbesondere bei Mehrgebärenden — eine Beimengung von eventuellen Keimen aus dem Zervikalkanal mit Bestimmtheit ausgeschlossen werden kann, so können wir sagen, daß schon im Frühwochenbett in fast einem Drittel der normalen Wöchnerinnen Keime in den Uterus einwandern, darunter, wenn auch nur sehr selten, pathogene Bakterien, wobei wir den relativ höheren Gehalt an pathogenen Keimen bei unseren untersuchten Erstgebärenden Verunreinigungen aus der Zervix beimessen möchten, da, wie schon oben bemerkt, die Sekretentnahme wegen Enge des Zervikalkanals, in welchem öfters noch Eihautreste lagen, nach unseren Anschauungen nicht ganz einwandfrei gelang. Dieser Keimgehalt der Lochien nimmt in den späteren Wochenbetttagen zu und ist dann insbesondere der hohe Gehalt an pathogenen Keimen, und zwar Streptokokken, sehr bemerkenswert.

Ferner läßt sich aus unseren Untersuchungen folgern:

Die mit steriler Hand vorgenommene innere Untersuchung während der Geburt übt keinen merkbaren Einfluß auf den Keimgehalt der normalen Uteruslochien.

Die Dauer der Geburt — innerhalb der normalen Grenzen — ist für den Gehalt der Uteruslochien an Bakterien ohne Bedeutung. Weiters können wir nach unseren Untersuchungen, ohne die Frage betreffs der Scheidenspülungen vor der Geburt erschöpfend behandeln zu wollen, nur so viel sagen: Die vor der Geburt vorgenommenen $\frac{1}{2}$ ‰igen Sublimatscheidenspülungen scheinen auf den Bakteriengehalt der Uterushöhle im Wochenbett einen günstigen Einfluß auszuüben. Es war im Frühwochenbett bei ausgespülten Mehrgebärenden das Lochialsekret steril in 75·8%, bei nichtausgespülten in 66·6%; im Spätwochenbett bei ausgespülten Mehrgebärenden in 28·5%, bei nichtausgespülten in 25%. Bei den Erstgebärenden zeigte sich wohl umgekehrt ein Unterschied zugunsten der nichtausgespülten Fälle, doch sind diese Zahlen wegen der mehrfach erwähnten Schwierigkeit einwandfreier Sekretentnahme belanglos.

Betrachten wir dagegen die Mehrgebärenden, bei denen die Sekretentnahme einwandfreier gelang, so ist der sich hier ergebende Unterschied von 9·2% im Frühwochenbett und 3·5% im Spätwochenbett wegen der kleinen Zahl der Fälle und der geringen Differenz wohl auch kein zwingender experimenteller Beweis für die Zweckmäßigkeit der Ausspülungen, aber soviel ist als absolut feststehend bewiesen, daß den prophylaktischen Scheidenausspülungen der von manchen Autoren behauptete schädliche Einfluß auf den Verlauf des Wochenbettes keinesfalls zukommt.

Wenn wir uns dessen wohl bewußt sind, daß wir mit den vorliegenden Ergebnissen unserer Untersuchungen keineswegs die uns eingangs gestellte Aufgabe einer definitiven und unanfechtbaren Lösung zugeführt haben, so glauben wir doch auf Grund dieser einzelnen Fragen gegenüber Stellung nehmen zu können.

Die Frage nach dem Keimgehalt des Uterus im Früh- und Spätwochenbett können wir in Übereinstimmung mit *Stähler-Winkler*, *Vogel*, *Stolz*, *Bumm* und *Sigwart* dahin beantworten, daß die Uterushöhle im Frühwochenbett meist keimfrei, im Spätwochenbett meist keimhaltig ist und, wie bereits hervorgehoben, in einer ansehnlichen Zahl von Fällen Streptokokken enthält.

Die Keime wandern nach unseren Untersuchungen zwischen dem vierten bis siebenten Wochenbetttag in die Uterushöhle ein; sie dürften gemäß den Befunden von *Krönig*, *Bumm* und *Sigwart* der Scheide entstammen, obwohl wir Beweise für ein direktes Aufsteigen der Keime aus der Scheide in den Uterus nicht erbringen konnten.

Unsere Untersuchungen geben uns keinen Anhaltspunkt dafür, daß das Lochialsekret der ersten Tage an und für sich bakterizide Eigenschaften entwickelt.

Die Identität der von uns aus den normalen Uteruslochien gezüchteten Streptokokken der späteren Wochenbettage mit dem *Streptococcus pyogenes* ist nach unseren Untersuchungen, über die an anderer Stelle ausführlich berichtet ist, sichergestellt; ebenso deren Virulenz für Mäuse und Kaninchen.

Literatur.

Ahlfeld, Beiträge zur Lehre vom Resorptionsfieber in der Geburt und im Wochenbett und von der Selbstinfektion. Zeitschrift für Geburtshilfe und Gynäkologie. Bd. XXVII, S. 470, Bd. XXXII, S. 133.

Ahlfeld, Beiträge zur Frage von der Entstehung der fieberhaften Erkrankungen usw. Zeitschrift für Geburtshilfe und Gynäkologie. Bd. XLIII, Heft 2, S. 202.

Ahlfeld, Zentralblatt für Gynäkologie. 1904, S. 985.

Bumm und *Sigwart*, Untersuchungen über die Beziehungen des Streptokokkus zum Puerperalfieber. Beiträge zur Geburtshilfe und Gynäkologie. Bd. VIII, Heft 3, S. 329.

Burckhardt, Über den Keimgehalt der Uterushöhle bei normalen Wöchnerinnen. Zentralblatt für Gynäkologie. 1898, Bd. XXII, S. 686.

Czerniewski, Zur Frage von den puerperalen Erkrankungen. Archiv für Gynäkologie. Bd. XXXIII, S. 73.

Döderlein, Untersuchungen über das Vorkommen von Spaltpilzen in den Lochien des Uterus und der Vagina der Wöchnerinnen. Archiv für Gynäkologie. Bd. XXXI, S. 412.

Döderlein und *Winternitz*, Die Bakteriologie der puerperalen Sepsis. Hegars Beiträge zur Geburtshilfe und Gynäkologie. Bd. III, 2, S. 161.

O. von Franqué, Bakteriologische Untersuchungen bei normalem und fieberhaftem Wochenbett. Zeitschrift für Geburtshilfe und Gynäkologie. Bd. XXV, S. 277.

Franz, Bakteriologische und klinische Untersuchungen über leichte Fiebersteigerungen im Wochenbette. Hegars Beiträge zur Geburtshilfe und Gynäkologie. Bd. III, S. 51.

Krönig, Bakteriologie des Genitalkanals der schwangeren, kreißenden und puerperalen Frau. 1897, S. 196.

Krönig, Über die Natur der Scheidenkeime, speziell über das Vorkommen anaerober Streptokokken im Scheidensekrete Schwangerer. Zentralblatt für Gynäkologie. Bd. XIX, S. 409.

Menge, Über die Flora des gesunden und kranken Genitaltraktus des Weibes. Zentralblatt für Gynäkologie. 1895.

Menge und *Krönig*, Über die Wahl des Nährbodens beim kulturellen Nachweise geringer Streptokokkenmengen. Zentralblatt für Gynäkologie. 1900, Nr. 3, S. 139.

Schauenstein, Zur Bakteriologie des puerperalen Uterussekretes. Beiträge zur Geburtshilfe und Gynäkologie. Bd. V, Heft 3.

Stähler und *Winkler*, Untersuchungen über den Bakteriengehalt des puerperalen Uterus. Monatsschrift für Geburtshilfe und Gynäkologie. Bd. IX, Heft 6, S. 737.

Steffek, Bakteriologische Begründung der Selbstinfektion. Zeitschrift für Geburtshilfe und Gynäkologie. Bd. XX, S. 347.

Stolz, Studien zur Bakteriologie des Genitalkanals in der Schwangerschaft und im Wochenbett. Graz 1902.

Vogel, Bakteriologische und klinische Befunde bei fiebernden und normalen Wöchnerinnen. Zeitschrift für Geburtshilfe und Gynäkologie. Bd. XLIV, S. 412.

Walther, Bakteriologische Untersuchungen des weiblichen Genitalsekretes in graviditate und im Puerperium. Archiv für Gynäkologie. Bd. XLVIII, S. 201.

Wormser, Zur Frage nach dem Keimgehalt des Uterus in den späteren Tagen des Wochenbettes. Beiträge zur Geburtshilfe und Gynäkologie. 1901, Bd. IV.

Nummer	Name, Alter, Gebärende, Stand	Aufnahme in die Anstalt	Besonderes aus der Anamnese. Pathologisches im Status praesens	Geburt, Blasensprung, Nachgeburtperiode, Geburtsdauer	Sublimat-ausspülung der Scheide vor der Geburt	Zahl der Untersuchungen während der Geburt	Puerperium bis zur Sekret-entnahme
1	B. Anna, 17 Jahre, Ipara, ledig.	17. Oktober 1903 als Schwangere.	Rhachitis gr. lev.	11. November $\frac{1}{2}$ Uhr p. m., spontan in Kopflage. Blasensprung $\frac{1}{2}$ Stunde a. p. Nachgeburtperiode normal. Geburtsdauer $22\frac{1}{2}$ Stunden.	$\frac{1}{2} \frac{0}{00}$ ige $\frac{7}{2}$ Sublimat-ausspülung.	4mal vor dem Blasensprung.	Normal.
2	S. Marie, 17 Jahre, Ipara, ledig.	10. November 1903 als Gebärende.	—	11. November $\frac{1}{4}$ 9 Uhr a. m., spontan in Kopflage, vorzeitig. Blasensprung unbekannt. Nachgeburtperiode normal. Geburtsdauer $20\frac{1}{4}$ Stunden.	$\frac{1}{2} \frac{0}{00}$ ige Sublimat-ausspülung.	3mal nach dem Blasensprung.	Normal.
3	S. Rosa, 21 Jahre, Ipara, ledig.	23. Oktober 1903 als Schwangere.	—	12. November 11 Uhr a. m., spontan in Kopflage. Blasensprung 4 Stunden a. p. Nachgeburtperiode normal. Geburtsdauer $13\frac{3}{4}$ Stunden.	$\frac{1}{2} \frac{0}{00}$ ige Sublimat-ausspülung.	3mal (davon 1mal nach dem Blasensprung).	Normal.
4	P. Antonie, 22 Jahre, Ipara, ledig.	17. November 1903 als Gebärende.	—	17. November $\frac{3}{4}$ 10 Uhr p. m., spontan in Kopflage. Blasensprung $1\frac{3}{4}$ Stunden a. p. Nachgeburtperiode normal. Geburtsdauer 13 Stunden.	$\frac{1}{2} \frac{0}{00}$ ige Sublimat-ausspülung.	Nicht untersucht.	Normal.

Tag der Sekretentnahme, Temperatur, Puls	Weiterer Verlauf des Wochenbettes nach der Sekretentnahme. Entlassen	Bakteriologischer Befund	
		Primäres Ausstrich-Präparat	Kultur, Tierexperiment
14. November 10 Uhr a. m. 36.8. 78.	Vollkommen normal, fieberfrei. 23. November entlassen in die Findelanstalt.	<i>Löfflers</i> Methylenblau: keine Mikroorganismen.	1. Agarplatten-Strichkultur: <i>Gram</i> -positiver <i>Staphylococcus albus</i> und <i>Gram</i> -positiver <i>Streptococcus pyogenes</i> . 2. Bouillon: <i>Gram</i> -positiver <i>Staphylococcus albus</i> . 3. Gelatine: <i>Gram</i> -positiver verflüssigter <i>Staphylococcus albus</i> . 4. <i>Liborius</i> -Agar: <i>Gram</i> -positiver <i>Staphylococcus albus</i> . Weiße Maus a) intraperitoneal injiziert mit $\frac{3}{4}$ cm ³ 24 Stunden alter Bouillon von <i>Staphylococcus</i> 1. Bleibt gesund. Weiße Maus b) intraperitoneal injiziert mit $\frac{3}{4}$ cm ³ 24 Stunden alter Bouillonkultur von <i>Streptococcus</i> 1. Bleibt gesund.
15. November 10 Uhr a. m. 36.7. 60.	Vollkommen normal, fieberfrei. 23. November entlassen in die Findelanstalt.	<i>Löfflers</i> Methylenblau: keine Mikroorganismen.	1. Agarplatten-Strichkultur 2. Bouillon 3. Gelatine 4. <i>Liborius</i> -Agar } bleibt steril.
17. November 10 Uhr a. m. 36.8. 84.	Vollkommen normal, fieberfrei. 24. November entlassen in die Findelanstalt.	<i>Löfflers</i> Methylenblau: keine Mikroorganismen.	1. Agarplatten-Strichkultur 2. Bouillon 3. Gelatine 4. <i>Liborius</i> -Agar } bleibt steril.
20. November 10 Uhr a. m. 36.5. 76.	Vollkommen normal, fieberfrei. 28. November entlassen in die Findelanstalt.	<i>Löfflers</i> Methylenblau: hier und da ein Paar sehr kleiner Kokken.	1. Agarplatten-Strichkultur 2. Bouillon 3. Gelatine 4. <i>Liborius</i> -Agar 5. Traubenzuckeragar nach <i>Buchner</i> 6. Traubenzuckerbouillon nach <i>Buchner</i> } bleibt steril.

Nummer	Name, Alter, Gebärende, Stand	Aufnahme in die Anstalt	Besonderes aus der Anamnese. Pathologisches im Status praesens	Geburt, Blasensprung, Nachgeburtsperiode, Geburtsdauer	Sublimat-ausspülung der Scheide vor der Geburt	Zahl der inneren Untersuchungen während der Geburt	Puerperium bis zur Sekret-entnahme
5	Ch. Anna, 29 Jahre, IIIpara, ledig.	19. November 1903 als Schwangere.	Leukoderma-nuch. luetic.	21. November $1\frac{1}{2}$ Uhr p. m., spontan in Kopflage. Blasensprung $\frac{1}{4}$ Stunde a. p. Nachgeburtsperiode normal. Geburtsdauer $4\frac{1}{2}$ Stunden.	$\frac{1}{2}$ $\frac{0}{100}$ ige Sublimat-ausspülung.	3mal vor dem Blasensprung.	Normal.
6	Ch. Anna, 20 Jahre, IIIpara, ledig.	7. November 1903 als Schwangere.	Catarrhus apicum pulmon.	23. November $1\frac{1}{2}$ Uhr p. m., spontan in Kopflage. Blasensprung $\frac{1}{4}$ Stunde a. p. Nachgeburtsperiode normal. Geburtsdauer $11\frac{1}{2}$ Stunden.	$\frac{1}{2}$ $\frac{0}{100}$ ige Sublimat-ausspülung.	1mal nach dem Blasensprung.	Normal.
7	F. Magdalena, 26 Jahre, IIIpara, ledig.	29. September 1903 als Schwangere.	—	26. November 7 Uhr p. m., spontan in Kopflage. Blasensprung unbekannt. Nachgeburtsperiode normal. Geburtsdauer unbekannt.	Nicht ausgespült.	Nicht untersucht.	Normal.
8	H. Anna, 20 Jahre, Ipara, ledig.	25. November 1903 als Gebärende	—	25. November $3\frac{3}{4}$ 11 Uhra. m., spontan in Kopflage. Blasensprung $4\frac{3}{4}$ Stunden a. p. Nachgeburtsperiode normal. Geburtsdauer $6\frac{3}{4}$ Stunden.	$\frac{1}{2}$ $\frac{0}{100}$ ige Sublimat-ausspülung.	3mal nach dem Blasensprung.	Normal.

Tag der Sekretentnahme, Temperatur, Puls	Weiterer Verlauf des Wochenbettes nach der Sekretentnahme. Entlassen	Bakteriologischer Befund	
		Primäres Ausstrich-Präparat	Kultur, Tierexperiment
23. November 10 Uhr a. m. 36.8. 60.	Vollkommen normal, fieberfrei. 3. Dezember entlassen in die Findelanstalt.	Löfflers Methylblau: keine Mikroorganismen.	1. Agarplatten-Strichkultur 2. Bouillon 3. Gelatine 4. <i>Liborius</i> -Agar 5. Traubenzuckeragar nach <i>Buchner</i> 6. Traubenzuckerbouillon nach <i>Buchner</i> } bleibt steril.
26. November 10 Uhr a. m. 36.8. 64.	Vollkommen normal, fieberfrei. 3. Dezember entlassen in die Findelanstalt.	Löfflers Methylblau: keine Mikroorganismen.	1. Agarplatten-Strichkultur: <i>Gram-positive</i> große Kokken. 2. Bouillon: steril. 3. Gelatine: verflüssigende, <i>Gram-positive</i> große Kokken. 4. <i>Liborius</i> -Agar: steril. 5. Traubenzuckeragar nach <i>Buchner</i> : bleibt steril. 6. Traubenzuckerbouillon nach <i>Buchner</i> : bleibt steril.
27. November 10 Uhr a. m. 36.8. 76.	Vollkommen normal, fieberfrei. 7. Dezember entlassen in die Findelanstalt.	Löfflers Methylblau: keine Mikroorganismen.	1. Agarplatten-Strichkultur: <i>Gram-positive</i> große Kokken. 2. Bouillon 3. Gelatine 4. <i>Liborius</i> -Agar 5. Traubenzuckeragar nach <i>Buchner</i> 6. Traubenzuckerbouillon nach <i>Buchner</i> } bleibt steril.
28. November 10 Uhr a. m. 36.7. 84. Reichlich schleimige Sekretion aus der Zervix. Zahlreiche Ovula Nabothii, die bei der Sekretentnahme teilweise eröffnet werden.	Vollkommen normal, fieberfrei. 5. Dezember entlassen in die Findelanstalt.	Löfflers Methylblau: keine Mikroorganismen.	1. Agarplatten-Strichkultur: <i>Gram-positive</i> große Kokken. 2. Bouillon 3. Gelatine 4. <i>Liborius</i> -Agar 5. Traubenzuckeragar nach <i>Buchner</i> 6. Traubenzuckerbouillon nach <i>Buchner</i> } bleibt steril.

Nummer	Name, Alter, Gebärende, Stand	Aufnahme in die Anstalt	Besonderes aus der Anamnese. Pathologisches im Status praesens	Geburt, Blasensprung, Nachgeburtsperiode, Geburtsdauer	Sublimat-ausspülung der Scheide vor der Geburt	Zahl der inneren Untersuchungen während der Geburt	Puerperium bis zur Sekret-entnahme
9	M. Antonie, 20 Jahre, Ipara, ledig.	25. November 1903 als Schwangere.	—	26. November 3 ¹ / ₂ Uhr p. m., spontan in Kopflage. Blasensprung ¹ / ₂ Stunde a. p. Nachgeburtsperiode normal. Geburtsdauer 5 ¹ / ₂ Stunden.	¹ / ₂ ⁰ / ₁₀₀ ige Sublimat-ausspülung.	3mal vor dem Blasensprung.	Normal.
10	P. Anna, 19 Jahre, Ipara, ledig.	16. November 1903 als Schwangere.	Morbus Brightii gr. lev.	27. November 6 Uhr a. m., spontan in Kopflage. Blasensprung 3 ¹ / ₂ Stunden a. p. Nachgeburtsperiode normal. Geburtsdauer 3 Stunden.	¹ / ₂ ⁰ / ₁₀₀ ige Sublimat-ausspülung.	3mal nach dem Blasensprung.	Normal.
11	J. Marie, 24 Jahre, Ipara, ledig.	23. Oktober 1903 als Schwangere.	—	30. November ³ / ₄ 8 Uhr p. m., spontan in Kopflage. Blasensprung ¹ / ₂ Stunde a. p. Nachgeburtsperiode normal. Geburtsdauer 20 ¹ / ₄ Stunden.	¹ / ₂ ⁰ / ₁₀₀ ige Sublimat-ausspülung.	Nicht untersucht.	Normal.
12	K. Marie, 25 Jahre, Ipara, ledig.	16. November 1903 als Schwangere.	—	4. Dezember ³ / ₄ 11 Uhr p. m., spontan in Kopflage. Blasensprung unmittelbar a. p. Nachgeburtsperiode normal. Geburtsdauer 6 ³ / ₄ Stunden.	¹ / ₂ ⁰ / ₁₀₀ ige Sublimat-ausspülung.	3mal vor dem Blasensprung.	Normal.

Tag der Sekretentnahme, Temperatur, Puls	Weiterer Verlauf des Wochenbettes nach der Sekretentnahme. Entlassen	Bakteriologischer Befund	
		Primäres Ausstrich-Präparat	Kultur, Tierexperiment
29. November 10 Uhr a. m. 37. 80. Wegen Enge der Zervix Entnahme schwer.	Vollkommen normal, fieberfrei. 7. Dezember entlassen in die Findelanstalt.	<i>Löfflers</i> Methylblau: keine Mikroorganismen.	1. Agarplatten-Strichkultur 2. Bouillon 3. Gelatine 4. <i>Liborius</i> -Agar 5. Traubenzuckeragar nach <i>Buchner</i> 6. Traubenzuckerbouillon nach <i>Buchner</i> } bleibt steril.
30. November 10 Uhr a. m. 36.9. 80. Sekretentnahme schwer wegen Enge der Zervix.	Vollkommen normal, fieberfrei. 9. Dezember entlassen in die Findelanstalt.	<i>Löfflers</i> Methylblau: keine Mikroorganismen.	1. Agarplatten-Strichkultur 2. Bouillon 3. Gelatine 4. <i>Liborius</i> -Agar 5. Traubenzuckeragar nach <i>Buchner</i> 6. Traubenzuckerbouillon nach <i>Buchner</i> } bleibt steril.
4. Dezember 10 Uhr a. m. 36.7. 76.	Vollkommen normal, fieberfrei. 11. Dezember entlassen in die Findelanstalt.	<i>Löfflers</i> Methylblau: keine Mikroorganismen.	1. Agarplatten-Strichkultur 2. Bouillon 3. Gelatine 4. <i>Liborius</i> -Agar } bleibt steril.
7. Dezember 10 Uhr a. m. 37.2. 76.	Leichte linksseitige Mastitis, sonst vollkommen normal. 15. Dezember entlassen in die Findelanstalt.	<i>Löfflers</i> Methylblau: keine Mikroorganismen.	1. Agarplatten-Strichkultur 2. Bouillon 3. Gelatine 4. <i>Liborius</i> -Agar 5. Traubenzuckeragar nach <i>Buchner</i> 6. Traubenzuckerbouillon nach <i>Buchner</i> } bleibt steril.

Nummer	Name, Alter, Gebärende, Stand	Aufnahme in die Anstalt	Besonderes aus der Anamnese. Pathologisches im Status praesens	Geburt, Blasensprung, Nachgeburtperiode, Geburtsdauer	Sublimat-ausspülung der Scheide vor der Geburt	Zahl der inneren Untersuchungen während der Geburt	Puerperium bis zur Sekret-entnahme
13	N. Antonie, 27 Jahre, Ipara, ledig.	6. Dezember 1903 als Gebärende	—	6. Dezember $3\frac{3}{4}$ Uhr a. m., spontan in Kopflage. Blasensprung 10 Stunden a. p. Nachgeburtperiode normal. Geburtsdauer $8\frac{3}{4}$ Stunden.	$\frac{1}{2}$ 0/00ige Sublimat-ausspülung.	3mal vor dem Blasensprung.	Normal.
14	K. Marie, 22 Jahre, Ipara, ledig.	7. Dezember 1903 als Gebärende.	—	7. Dezember $1\frac{1}{4}$ Uhr p. m., spontan in Kopflage. Blasensprung 10 Stunden a. p. Nachgeburtperiode normal. Geburtsdauer $14\frac{3}{4}$ Stunden.	$\frac{1}{2}$ 0/00ige Sublimat-ausspülung.	4mal nach dem Blasensprung.	Normal.
15	M. Karoline, 22 Jahre, Ipara, ledig.	28. Oktober 1903 als Schwangere.	—	11. Dezember $1\frac{1}{4}$ Uhr p. m., spontan in Kopflage. Blasensprung $1\frac{1}{4}$ Stunde a. p. Nachgeburtperiode normal. Geburtsdauer $7\frac{1}{4}$ Stunden.	$\frac{1}{2}$ 0/00ige Sublimat-ausspülung.	3mal nach dem Blasensprung.	Normal.
16	S. Josefa, 20 Jahre, Ipara, ledig.	4. November 1903 als Schwangere.	—	14. Dezember $3\frac{3}{4}$ Uhr a. m., spontan in Kopflage (Nabelschnurvorfal). Blasensprung 5 Minuten a. p. Nachgeburtperiode normal. Geburtsdauer $8\frac{1}{4}$ Stunden.	Nicht ausgespült.	Nicht untersucht.	Normal.

Tag der Sekretentnahme, Temperatur, Puls	Weiterer Verlauf des Wochenbettes nach der Sekretentnahme. Entlassen	Bakteriologischer Befund		
		Primäres Ausstrich-Präparat	* Kultur, Tierexperiment	
9. Dezember 10 Uhr a. m. 36.5. 68. Starke schleimige Sekretion aus der Zervix. Ovula Nabothi.	Leichte rechtsseitige Mastitis. 13. Dezember Abendtemperatur 38. Dann wieder normale Temperatur. Vom Genitale keine Störung. 19. Dezember entlassen in die Findelanstalt.	<i>Löfflers</i> Methylblau: keine Mikroorganismen.	1. Agarplatten-Strichkultur 2. Bouillon 3. Gelatine 4. <i>Liborius</i> -Agar 5. Traubenzuckeragar nach <i>Buchner</i> 6. Traubenzuckerbouillon nach <i>Buchner</i>	} bleibt steril.
10. Dezember 10 Uhr a. m. 36.5. 78. In der Zervix ein walnußgroßes festes Blutcoagulum.	Vollkommen normal, fieberfrei. 21. Dezember entlassen in die Findelanstalt.	<i>Löfflers</i> Methylblau: keine Mikroorganismen.	1. Agarplatten-Strichkultur 2. Bouillon 3. Gelatine 4. <i>Liborius</i> -Agar 5. Traubenzuckeragar nach <i>Buchner</i> 6. Traubenzuckerbouillon nach <i>Buchner</i>	} bleibt steril.
15. Dezember 10 Uhr a. m. 36.8. 80.	Vollkommen normal, fieberfrei. 21. Dezember entlassen in die Findelanstalt.	<i>Löfflers</i> Methylblau: keine Mikroorganismen.	1. Agarplatten-Strichkultur 2. Bouillon 3. Gelatine 4. <i>Liborius</i> -Agar 5. Traubenzuckeragar nach <i>Buchner</i> 6. Traubenzuckerbouillon nach <i>Buchner</i>	} bleibt steril.
17. Dezember 10 Uhr a. m. 36.8. 76.	Vollkommen normal, fieberfrei. 28. Dezember entlassen in die Findelanstalt.	<i>Löfflers</i> Methylblau: keine Mikroorganismen.	1. Agarplatten-Strichkultur 2. Bouillon 3. Gelatine 4. <i>Liborius</i> -Agar 5. Traubenzuckeragar nach <i>Buchner</i> 6. Traubenzuckerbouillon nach <i>Buchner</i>	} bleibt steril.

Nummer	Name, Alter, —Gebärende, Stand	Aufnahme in die Anstalt	Besonderes aus der Anamnese. Pathologisches im Status praesens	Geburt, Blasensprung, Nachgeburtsperiode, Geburtsdauer	Sublimat-ausspülung: der Scheide vor der Geburt	Zahl der inneren Untersuchungen während der Geburt	Puerperium bis zur Sekretentnahme
17	F. Anna, 27 Jahre, IIIpara, ledig.	13. November 1903 als Schwangere.	—	15. Dezember $1\frac{1}{2}$ 6 Uhr a. m., spontan in Kopflage. Blasensprung $1\frac{1}{2}$ Stunde a. p. Nachgeburtsperiode normal. Geburtsdauer $8\frac{1}{4}$ Stunden.	$\frac{1}{2}$ $\frac{0}{100}$ ige Sublimat-ausspülung.	2mal vor dem Blasensprung.	Normal.
18	S. Anna, 34 Jahre, IVpara, verheiratet.	15. Dezember 1903 als Gebärende.	—	5. Dezember 11 Uhr a. m., spontan in Kopflage. Blasensprung $\frac{1}{2}$ Stunde a. p. Nachgeburtsperiode normal. Geburtsdauer 7 Stunden.	$\frac{1}{2}$ $\frac{0}{100}$ ige Sublimat-ausspülung.	4mal vor dem Blasensprung.	Normal.
19	N. Aloisie, 28 Jahre, IIpara, ledig.	15. Dezember 1903 als Gebärende.	—	17. Dezember $3\frac{3}{4}$ Uhr a. m., spontan in Kopflage. Blasensprung $1\frac{1}{2}$ Stunde a. p. Nachgeburtsperiode normal. Geburtsdauer 20 Stunden.	$\frac{1}{2}$ $\frac{0}{100}$ ige Sublimat-ausspülung.	2mal vor dem Blasensprung.	Normal.
20	P. Josefa, 24 Jahre, IIpara, ledig.	27. November 1903 als Schwangere.	—	19. Dezember 8 Uhr p. m., spontan in Kopflage. Blasensprung unmittelbar a. p. Nachgeburtsperiode normal. Geburtsdauer 16 Stunden.	$\frac{1}{2}$ $\frac{0}{100}$ ige Sublimat-ausspülung.	3mal vor dem Blasensprung.	Normal.

Tag der Sekretentnahme, Temperatur, Puls	Weiterer Verlauf des Wochenbettes nach der Sekretentnahme. Entlassen	Bakteriologischer Befund		
		Primäres Ausstrich-Präparat	Kultur. Tierexperiment	
18. Dezember 10 Uhr a. m. 37.6. 64.	Vollkommen normal, fieberfrei. 28. Dezember entlassen in die Findelanstalt.	Löfflers Methylblau: keine Mikroorganismen.	1. Agarplatten-Strichkultur 2. Bouillon 3. Gelatine 4. <i>Liborius-Agar</i> 5. Traubenzuckeragar nach <i>Buchner</i> 6. Traubenzuckerbouillon nach <i>Buchner</i>	} bleibt steril.
20. Dezember 10 Uhr a. m. 36.9. 78.	Vollkommen normal, fieberfrei. 28. Dezember entlassen in die Findelanstalt.	—	1. Agarplatten-Strichkultur 2. Bouillon 3. Gelatine 4. <i>Liborius-Agar</i> 5. Traubenzuckeragar nach <i>Buchner</i> 6. Traubenzuckerbouillon nach <i>Buchner</i>	} bleibt steril.
21. Dezember 10 Uhr a. m. 36.7. 58.	Vollkommen normal, fieberfrei. 28. Dezember entlassen in die Findelanstalt.	Löfflers Methylblau: keine Mikroorganismen.	1. Agarplatten-Strichkultur 2. Bouillon 3. Gelatine 4. <i>Liborius-Agar</i> 5. Traubenzuckeragar nach <i>Buchner</i> 6. Traubenzuckerbouillon nach <i>Buchner</i>	} bleibt steril.
22. Dezember 10 Uhr a. m. 36.7. 68.	Vollkommen normal, fieberfrei. 27. Dezember Morgentemperatur 37.4, sonst fieberfrei. 31. Dezember entlassen in die Findelanstalt.	Löfflers Methylblau: keine Mikroorganismen.	1. Agarplatten-Strichkultur: 2 Kol. kleiner <i>Gram-negativer</i> Kokken. 2. Bouillon 3. Gelatine 4. <i>Liborius-Agar</i> 5. Traubenzuckeragar nach <i>Buchner</i> 6. Traubenzuckerbouillon nach <i>Buchner</i>	} bleibt steril.

3*

Nummer	Name, Alter, Gebärende, Stand	Aufnahme in die Anstalt	Besonderes aus der Anamnese. Pathologisches im Status praesens	Geburt, Blasensprung, Nachgeburtperiode, Geburtsdauer	Sublimat-ausspülung der Scheide vor der Geburt	Zahl der inneren Untersuchungen während der Geburt	Puerperium bis zur Sekret-entnahme
21	E. Marie, 33 Jahre, IIpara, ledig.	4. November 1903 als Schwangere.	—	19. Dezember 11 Uhr p. m., spontan in Kopflage. Blasensprung 1 Stunde a. p. Nachgeburtperiode normal. Geburtsdauer 13 $\frac{1}{4}$ Stunden.	$\frac{1}{3} \frac{0}{00}$ ige Sublimat-ausspülung.	3mal vor dem Blasensprung.	Normal.
22	Sch. Cäcilie, 28 Jahre, IVpara, ledig.	22. November 1903 als Schwangere.	—	24. Dezember $\frac{3}{4}$ 11 Uhr p. m., spontan in Kopflage. Blasensprung $\frac{1}{4}$ Stunde a. p. Nachgeburtperiode normal. Geburtsdauer 4 $\frac{3}{4}$ Stunden.	$\frac{1}{2} \frac{0}{00}$ ige Sublimat-ausspülung.	1mal vor dem Blasensprung.	Normal.
23	N. Marie, 23 Jahre, IIpara, ledig.	18. November 1903 als Schwangere.	—	27. Dezember $\frac{1}{3}$ 5 Uhr a. m., spontan in Kopflage. Blasensprung $\frac{1}{4}$ Stunde a. p. Nachgeburtperiode normal. Geburtsdauer 6 $\frac{1}{2}$ Stunden.	$\frac{1}{2} \frac{0}{00}$ ige Sublimat-ausspülung.	1mal vor dem Blasensprung.	Normal.
24	K. Marie, 22 Jahre, Ipara, ledig.	10. Dezember 1903 als Schwangere.	—	2. Jänner 8 Uhr p. m., spontan in Kopflage. Blasensprung 9 $\frac{1}{2}$ Stunden a. p. Nachgeburtperiode normal. Geburtsdauer 35 Stunden.	$\frac{1}{2} \frac{0}{00}$ ige Sublimat-ausspülung.	1mal vor dem Blasensprung.	Normal.

Tag der Sekretentnahme, Temperatur, Puls	Weiterer Verlauf des Wochenbettes nach der Sekretentnahme. Entlassen	Bakteriologischer Befund		
		Primäres Ausstrich-Präparat	Kultur, Tierexperiment	
23. Dezember 10 Uhr a. m. 36.7. 78.	Vollkommen normal, fieberfrei. 29. Dezember entlassen in die Findelanstalt.	<i>Löfflers</i> Methylenblau: keine Mikroorganismen.	<ol style="list-style-type: none"> 1. Agarplatten-Strichkultur 2. Bouillon 3. Gelatine 4. <i>Liborius</i>-Agar 5. Traubenzuckeragar nach <i>Buchner</i> 6. Traubenzuckerbouillon nach <i>Buchner</i> 	} bleibt steril.
28. Dezember 10 Uhr a. m. 36.7. 78.	Vollkommen normal, fieberfrei. 7. Jänner entlassen in die Findelanstalt.	<i>Löfflers</i> Methylenblau: zwei kleine Kokkenpaare.	<ol style="list-style-type: none"> 1. Agarplatten-Strichkultur 2. Bouillon 3. Gelatine 4. <i>Liborius</i>-Agar 5. Traubenzuckeragar nach <i>Buchner</i> 6. Traubenzuckerbouillon nach <i>Buchner</i> 	} bleibt steril.
29. Dezember 10 Uhr a. m. 37. 76.	Vollkommen normal, fieberfrei. 7. Jänner entlassen in die Findelanstalt.	<i>Löfflers</i> Methylenblau: keine Mikroorganismen.	<ol style="list-style-type: none"> 1. Agarplatten-Strichkultur 2. Bouillon 3. Gelatine 4. <i>Liborius</i>-Agar 5. Traubenzuckeragar nach <i>Buchner</i> 6. Traubenzuckerbouillon nach <i>Buchner</i> 	} bleibt steril.
5. Jänner 10 Uhr a. m. 36.9. 70.	Vollkommen normal, fieberfrei. 12. Jänner entlassen in die Findelanstalt.	<i>Löfflers</i> Methylenblau: keine Mikroorganismen.	<ol style="list-style-type: none"> 1. Agarplatten-Strichkultur: <i>Gram</i>-positive kurze, dünne Bazillen. 2. Bouillon: wie 1. 3. Gelatine: wie 1., nicht verflüssigend. 4. <i>Liborius</i>-Agar: wie 1. und einige <i>Gram</i>-positive kleine Kokken. 5. Traubenzuckeragar nach <i>Buchner</i>: steril. 6. Traubenzuckerbouillon nach <i>Buchner</i>: steril. <p>Weißer Maus intraperitoneal injiziert mit 1 cm³ von Bouillon von 1. Bleibt gesund.</p>	

Nummer	Name, Alter, —Gebärende, Stand	Aufnahme in die Anstalt	Besonderes aus der Anamnese. Pathologisches im Status praesens	Geburt, Blasensprung, Nachgeburtsperiode, Geburtsdauer	Sublimat-ausspülung der Scheide vor der Geburt	Zahl der inneren Untersuchungen während der Geburt	Puerperium bis zur Sekret-entnahme
25	A. Anna, 20 Jahre, Ipara, ledig.	1. Dezember 1903 als Schwangere.	—	2. Jänner 10 Uhr p. m., spontan in Kopflage. Blasensprung unbekannt. Nachgeburtsperiode normal. Geburtsdauer 50 Stunden.	$1\frac{1}{2}$ 0 ₀₀ ige Sublimat-ausspülung.	1mal vor dem Blasensprung.	Normal.
26	H. Sophie, 28 Jahre, Ipara, ledig.	15. Dezember 1903 als Schwangere.	—	5. Jänner $\frac{3}{4}$ 11 Uhr a. m., spontan in Kopflage. Nachgeburtsperiode normal. Blasensprung $\frac{3}{4}$ Stunden a. p. Geburtsdauer 8 Stunden.	$\frac{1}{2}$ 0 ₀₀ ige Sublimat-ausspülung	3mal vor dem Blasensprung.	Normal.
27	P. Karoline, 21 Jahre, Ipara, ledig.	8. Jänner 1903 als Gebärende.	—	8. Jänner $\frac{3}{4}$ 8 Uhr a. m., spontan in Kopflage. Blasensprung 9 Stunden a. p. Nachgeburtsperiode normal. Geburtsdauer 4 Stunden.	$\frac{1}{2}$ 0 ₀₀ ige Sublimat-ausspülung.	3mal nach dem Blasensprung.	Normal.

Tag der Sekretentnahme, Temperatur, Puls	Weiterer Verlauf des Wochenbettes nach der Sekretentnahme. Entlassen	Bakteriologischer Befund	
		Primäres Ausstrich-Präparat	Kultur, Tierexperiment
6. Jänner 10 Uhr a. m. 36.8. 80.	Vollkommen normal, fieber frei. 12. Jänner entlassen in die Findelanstalt.	<i>Löfflers</i> Methylblau: keine Mikroorganismen.	1. Agarplatten-Strichkultur: Wenige Kolonien von kurzen, keulenförmigen, <i>Gram</i> -positiven Bazillen mit Degenerationserscheinungen. 2. Bouillon 3. Gelatine 4. <i>Liborius</i> -Agar 5. Traubenzuckeragar nach <i>Buchner</i> 6. Traubenzuckerbouillon nach <i>Buchner</i> } bleibt steril.
8. Jänner 10 Uhr a. m. 36.7. 76.	Vollkommen normal, fieber frei. 16. Jänner entlassen in die Findelanstalt.	<i>Löfflers</i> Methylblau: keine Mikroorganismen.	1. Agarplatten-Strichkultur 2. Bouillon 3. Gelatine 4. <i>Liborius</i> -Agar 5. Traubenzuckeragar nach <i>Buchner</i> 6. Traubenzuckerbouillon nach <i>Buchner</i> } bleibt steril.
11. Jänner 10 Uhr a. m. 36.7. 60. Sekretentnahme wegen Enge der Zervix schwer.	Vollkommen normal, fieber frei. 18. Jänner entlassen in die Findelanstalt.	<i>Löfflers</i> Methylblau: hier und da ein Paar kleinere Kokken, <i>Gram</i> -pos.	1. Agarplatten-Strichkultur: steril. 2. Bouillon: <i>Gram</i> -positive <i>Staphylokokken</i> . 3. Gelatine: <i>Gram</i> -negative große <i>Kokken</i> . 4. <i>Liborius</i> -Agar: steril. 5. Traubenzuckeragar nach <i>Buchner</i> : steril. 6. Traubenzuckerbouillon nach <i>Buchner</i> : <i>Gram</i> -negative, sehr kleine <i>Kokken</i> . Weiße Maus intraperitoneal injiziert mit 1 cm ³ von 2. Bleibt gesund.

Nummer	Name, Alter, Gebärende, Stand	Aufnahme in die Anstalt	Besonderes aus der Anamnese. Pathologisches im Status praesens	Geburt. Blasensprung, Nachgeburtsperiode, Geburtsdauer	Sublimat-ausspülung der Scheide vor der Geburt	Zahl der inneren Untersuchungen während der Geburt	Puerperium bis zur Sekret-entnahme
28	R. Marie, 19 Jahre, Ipara, ledig.	9. Jänner 1903 als Ge- bärende.	—	9. Jänner ¹ / ₄ 3 Uhr p. m., spontan in Kopflage. Blasensprung unbekannt. Nachgeburts- periode normal. Geburtsdauer 6 Stunden.	¹ / ₂ ⁰ / ₀₀ ige Sublimat- aus- spülung.	3mal.	Normal.
29	B. Anna, 25 Jahre, Ipara, ledig.	1. De- zember 1903 als Schwan- gere.	—	10. Jänner ¹ / ₂ 12 Uhr p. m., spontan in Kopflage. Blasensprung ¹ / ₂ Stunde a. p. Nachgeburts- periode normal. Geburtsdauer 6 Stunden.	¹ / ₂ ⁰ / ₀₀ ige Sublimat- aus- spülung.	3mal vor dem Blasen- sprung.	Normal.

Tag der Sekretentnahme, Temperatur, Puls	Weiterer Verlauf des Wochenbettes nach der Sekretentnahme. Entlassen	Bakteriologischer Befund	
		Primäres Ausstrich-Präparat	Kultur, Tierexperiment
12. Jänner 10 Uhr a. m. 36.7. 80. Sekretentnahme schwer. In der Zervix ein Stück Eihaut.	Vollkommen normal, fieberfrei. 19. Jänner entlassen in die Findelanstalt.	<i>Löfflers</i> Methylblau: Verschiedene Kokken und Bazillen.	1. Agarplatten-Strichkultur: steril. 2. Bouillon: <i>Gram</i> -positive Kokken in Ketten, <i>Gram</i> -negative Kokken in Haufen; <i>Gram</i> -negative kurze und lange schlanke Bazillen. 3. Gelatine: steril. 4. <i>Liborius</i> -Agar: wie 2. 5. Traubenzuckeragar nach <i>Buchner</i> : <i>Gram</i> -positive Kokken in Ketten, <i>Gram</i> -negative kleine Kokken und große Bazillen. 6. Traubenzuckerbouillon nach <i>Buchner</i> : <i>Gram</i> -positive Kokken in Ketten und <i>Gram</i> -negative Bazillen. Weiße Maus a) intraperitoneal injiziert 1 cm ³ von 2. Tod nach 24 Stunden an Peritonitis. Bouillon vom peritonealen Exsudat: <i>Gram</i> -negative Kokken und Bazillen. Weiße Maus b) intraperitoneal injiziert 1 cm ³ von 6. Tod nach 24 Stunden an Peritonitis. Bouillon von Herzblut: <i>Gram</i> -negative kleine Kokken in Ketten und Haufen. Weiße Maus c) intraperitoneal injiziert 1 cm ³ mit Bouillon von 3. Tod nach 24 Stunden an Peritonitis. Im Exsudat: <i>Gram</i> -positive kleine Kokken und <i>Gram</i> -negative Kokken und Bazillen. Weiße Maus d) intraperitoneal injiziert 1 cm ³ von Bouillon von 5. Tod nach 24 Stunden. Keine Peritonitis. Kultur steril.
14. Jänner 10 Uhr a. m. 36.7. 80. Sekretentnahme schwer.	Vollkommen normal, fieberfrei. 20. Jänner entlassen in die Findelanstalt.	<i>Löfflers</i> Methylblau. keine Mikroorganismen.	1. Agarplatten-Strichkultur: <i>Gram</i> -positive große Kokken in Haufen (Gelatine nicht verflüssigt). 2. Bouillon: wie 1. 3. Gelatine: steril. 4. <i>Liborius</i> -Agar: wie 1. 5. Traubenzuckeragar nach <i>Buchner</i> : steril. 6. Traubenzuckerbouillon nach <i>Buchner</i> : wie 1. Weiße Maus intraperitoneal injiziert 1 cm ³ von 2. Tod nach 48 Stunden. Keine Peritonitis. Herzblut: steril.

Nummer	Name, Alter, Gebärende, Stand	Aufnahme in die Anstalt	Besonderes aus der Anamnese. Pathologisches im Status praesens	Geburt, Blasensprung, Nachgeburtperiode, Geburtsdauer	Sublimat-ausspülung der Scheide vor der Geburt	Zahl der inneren Untersuchungen während der Geburt	Puerperium bis zur Sekretentnahme
30	V. Anna, 28 Jahre, IIIpara, ledig.	12. Jänner 1903 als Gebärende.	—	12. Jänner 10 Uhr p. m., spontan in Kopflage. Blasensprung 1 Stunde a. p. Nachgeburtperiode normal. Geburtsdauer 24 Stunden.	$\frac{1}{2} \frac{0}{100}$ ige Sublimat-ausspülung.	5mal vor dem Blasensprung.	Normal.
31	N. Katharina, 21 Jahre, IIpara, ledig.	17. Jänner 1903 als Gebärende.	—	17. Jänner 2 Uhr a. m., spontan in Kopflage. Blasensprung $1 \frac{1}{4}$ Stunde a. p. Nachgeburtperiode normal. Geburtsdauer $5 \frac{1}{4}$ Stunden.	$\frac{1}{2} \frac{0}{100}$ ige Sublimat-ausspülung.	3mal vor dem Blasensprung.	Normal.
32	Sch. Bertha, 23 Jahre, IIpara, ledig.	31. Dezember 1903 als Schwangere.	—	18. Jänner $3 \frac{3}{4}$ Uhr a. m., spontan in Kopflage. Blasensprung 12 Stunden a. p. Nachgeburtperiode normal. Geburtsdauer 30 Stunden.	$1 \frac{1}{2} \frac{0}{100}$ ige Sublimat-ausspülung.	1mal vor dem Blasensprung.	Normal.
33	B. Barbara, 21 Jahre, Ipara, ledig.	12. Jänner 1904 als Schwangere.	—	16. Jänner $3 \frac{1}{4}$ Uhr a. m., spontan in Kopflage. Blasensprung 10 Stunden a. p. Nachgeburtperiode normal. Geburtsdauer 12 Stunden.	$\frac{1}{2} \frac{0}{100}$ ige Sublimat-ausspülung.	Nicht untersucht.	Am 1. Tage p. p. Abendtemperatur 37.5, Puls 60, sonst normal.

Tag der Sekretentnahme, Temperatur, Puls	Weiterer Verlauf des Wochenbettes nach der Sekretentnahme. Entlassen	Bakteriologischer Befund	
		Primäres Ausstrich-Präparat	Kultur, Tierexperiment
15. Jänner 10 Uhr a. m. 36.8. 70. In der Zervix ein Stück Eihaut.	Vollkommen normal, fieberfrei. 22. Jänner entlassen in die Findelanstalt.	Löfflers Methylblau: keine Mikroorganismen.	1. Agarplatten-Strichkultur: steril. 2. Bouillon: Gram-positive große Kokken und Gram-positive keulenförmige Bazillen. 3. Gelatine: steril. 4. Liborius-Agar: Gram-negative kleine Kokken. 5. Traubenzuckeragar nach Buchner: steril. 6. Traubenzuckerbouillon nach Buchner: steril. Weiße Maus intraperitoneal injiziert mit 1 cm ³ von 2. Bleibt gesund.
19. Jänner 10 Uhr a. m. 36.8. 70. Sekretentnahme wegen Enge der Zervix schwer.	Vollkommen normal, fieberfrei. 28. Jänner entlassen in die Findelanstalt.	Löfflers Methylblau: keine Mikroorganismen.	1. Agarplatten-Strichkultur: steril. 2. Bouillon: Gram-positive Kokken in Paaren und Gram-negative kleine Kokken. 3. Gelatine: steril. 4. Liborius-Agar: steril. 5. Traubenzuckeragar nach Buchner: steril. Weiße Maus intraperitoneal injiziert mit 1 cm ³ von 2. Tod nach 24 Stunden. Keine Peritonitis. Kulturen von Herzblut steril.
20. Jänner 10 Uhr a. m. 36.5. 64.	Vollkommen normal, fieberfrei. 29. Jänner entlassen in die Findelanstalt.	Löfflers Methylblau: keine Mikroorganismen.	1. Agarplatten-Strichkultur 2. Bouillon 3. Gelatine 4. Liborius-Agar 5. Traubenzuckeragar nach Buchner 6. Traubenzuckerbouillon nach Buchner } bleibt steril.
21. Jänner 10 Uhr a. m. 36.8. 60.	Vollkommen normal, fieberfrei. 28. Jänner entlassen in die Findelanstalt.	Löfflers Methylblau: zahlreiche Bakterien. Gram: Gram-pos. Kokken in Paaren und Gram-neg. Kokken in Paaren, Gram pos. und -neg. schlanke Bazillen.	1. Agarplatten-Strichkultur: Gram-positive keulenförmige Bazillen. 2. Bouillon: wie 1. und Gram-positive Kokken in Paaren. 3. Gelatine: wie 1. 4. Liborius-Agar: Gram-negative Kokken in Häufchen. 5. Traubenzuckeragar nach Buchner: Gram-negative Bazillen. 6. Traubenzuckerbouillon nach Buchner: Gram-positive und -negative Kokken und Gram-positive Bazillen. Weiße Maus intraperit. injiz. mit 1 cm ³ von Bouillon von 1. Bleibt gesund. Weiße Maus intraperitoneal injiziert mit 1 cm ³ von 6. Bleibt gesund.

Generated on 2019-07-10 18:16 GMT / http://hdl.handle.net/2027/chi.79181214
Public Domain in the United States; Google-digitized / http://www.hathitrust.org/access_use#pd-us-google

Nummer	Name, Alter, —Gebärende, Stand	Aufnahme in die Anstalt	Besonderes aus der Anamnese. Pathologisches im Status praesens	Geburt, Blasensprung, Nachgeburtsperiode, Geburtsdauer	Sublimat-ausspülung der Scheide vor der Geburt	Zahl der inneren Untersuchungen während der Geburt	Puerperium bis zur Sekret-entnahme
34	St. Marie, 23 Jahre, Ipara, ledig.	22. Dezember 1903 als Schwangere.	—	20. Jänner 3 ³⁰ 9 Uhr a. m., spontan in Kopflage. Blasensprung 15 Stunden a. p. Nachgeburtsperiode normal. Geburtsdauer 15 ¹ / ₂ Stunden.	¹ / ₂ ⁰ / ₁₀₀ ige Sublimat-ausspülung.	1mal nach dem Blasensprung.	Normal.
35	P. Božena, 23 Jahre, IIIpara, ledig.	21. Jänner 1904 als Gebärende.	—	20. Jänner 2 Uhr p. m., spontan in Kopflage. Blasensprung unbekannt. Nachgeburtsperiode normal. Geburtsdauer unbekannt.	¹ / ₂ ⁰ / ₁₀₀ ige Sublimat-ausspülung.	Nicht untersucht.	Normal.
36	T. Franziska, 21 Jahre, Ipara, ledig.	21. Jänner 1904 als Gebärende.	—	21. Jänner ¹ / ₂ 4 Uhr p. m., spontan in Kopflage. Blasensprung 1 ¹ / ₂ Stunden a. p. Nachgeburtsperiode normal. Geburtsdauer 9 Stunden.	¹ / ₂ ⁰ / ₁₀₀ ige Sublimat-ausspülung.	1mal vor dem Blasensprung.	Normal.

Tag der Sekretentnahme, Temperatur, Puls	Weiterer Verlauf des Wochenbettes nach der Sekretentnahme. Entlassen	Bakteriologischer Befund	
		Primäres Ausstrich-Präparat	Kultur, Tierversuch
22. Jänner 10 Uhr a. m. 36·9. 70.	Vollkommen normal, fieberfrei. 30. Jänner entlassen in die Findelanstalt.	<i>Löfflers</i> Methylenblau: keine Mikroorganismen.	<ol style="list-style-type: none"> 1. Agarplatten-Strichkultur: <i>Gram</i>-positive Kokken. 2. Bouillon: <i>Gram</i>-positive kurze, keulenförmige Bazillen. 3. Gelatine: a) <i>Gram</i>-positive Staphylokokken. b) wie 2. 4. <i>Liborius</i>-Agar: wie 1. 5. Traubenzuckeragar nach <i>Buchner</i>: steril. 6. Traubenzuckerbouillon nach <i>Buchner</i>: steril. <p>Weißer Maus intraperitoneal injiziert mit 1 cm³ von 2. Bleibt gesund. Weißer Maus intraperitoneal injiziert mit 1 cm³ von 3 a. Bleibt gesund. Weißer Maus intraperitoneal injiziert mit 1 cm³ von 3 b. Tod in 5 Tagen. Peritonitis. Herzblut: dieselben Bazillen.</p>
23. Jänner 10 Uhr a. m. 36·7. 58.	Vollkommen normal, fieberfrei. 1. Februar entlassen in die Findelanstalt.	<i>Löfflers</i> Methylenblau: keine Mikroorganismen.	<ol style="list-style-type: none"> 1. Agarplatten-Strichkultur 2. Bouillon 3. Gelatine 4. <i>Liborius</i>-Agar 5. Traubenzuckeragar nach <i>Buchner</i> 6. Traubenzuckerbouillon nach <i>Buchner</i>: <i>Gram</i>-positive Kokken und Bazillen. <p style="text-align: right;">} bleibt steril.</p>
24. Jänner 10 Uhr a. m. 37. 78.	Vollkommen normal, fieberfrei. 1. Februar entlassen in die Findelanstalt.	<i>Löfflers</i> Methylenblau: keine Mikroorganismen.	<ol style="list-style-type: none"> 1. Agarplatten-Strichkultur 2. Bouillon 3. Gelatine 4. <i>Liborius</i>-Agar 5. Traubenzuckeragar nach <i>Buchner</i> 6. Traubenzuckerbouillon nach <i>Buchner</i> <p style="text-align: right;">} bleibt steril.</p>

Nummer	Name, Alter, Gebärende, Stand	Aufnahme in die Anstalt	Besonderes aus der Anamnese. Pathologisches im Status praesens	Geburt. Blasensprung. Nachgeburtsperiode. Geburtsdauer	Sublimat-ausspülung der Scheide vor der Geburt	Zahl der inneren Untersuchungen während der Geburt	Puerperium bis zur Sekret-entnahme
37	C. Rosa, 19 Jahre, Ipara, ledig.	22. Jänner 1904 als Gebärende.	—	24. Jänner 3 Uhr p. m., spontan in Kopflage. Blasensprung 7 Stunden a. p. Nachgeburtsperiode normal. Geburtsdauer 7 $\frac{1}{2}$ Stunden.	$\frac{1}{2}$ 0/100ige Sublimat-ausspülung.	1mal vor dem Blasensprung.	Normal.
38	B. Marie, 23 Jahre, Ipara, ledig.	15. Jänner 1904 als Schwangere.	—	25. Jänner 3 $\frac{3}{4}$ Uhr p. m., spontan in Kopflage. Blasensprung 3 $\frac{3}{4}$ Stunden a. p. Nachgeburtsperiode normal. Geburtsdauer 5 $\frac{3}{4}$ Stunden.	$\frac{1}{2}$ 0/100ige Sublimat-ausspülung.	Nicht untersucht.	Normal
39	P. Maria, 42 Jahre, IIIpara, ledig.	15. Jänner 1904 als Schwangere.	—	26. Jänner 3 $\frac{1}{4}$ 12 Uhr p. m., spontan in Kopflage. Blasensprung 1 $\frac{1}{2}$ Stunden a. p. Nachgeburtsperiode normal. Geburtsdauer 8 Stunden.	$\frac{1}{2}$ 0/100ige Sublimat-ausspülung.	3mal vor dem Blasensprung.	Normal.

Tag der Sekretentnahme, Temperatur, Puls	Weiterer Verlauf des Wochenbettes nach der Sekretentnahme. Entlassen	Bakteriologischer Befund	
		Primäres Ausstrich-Präparat	Kultur, Tierexperiment
26. Jänner 10 Uhr a. m. 36.5. 70.	30. Jänner Abendtemperatur 37.5, (Rhogaden der Brustwarzen). 31. Jänner und 1. und 2. Februar normale Temperatur. 3. Februar Abendtemperatur 37.6. Puls 98. Am Genitale keine pathologischen Erscheinungen. 8. Februar entlassen in die Findel- anstalt.	<i>Löfflers</i> Methylenblau: keine Mikroorganismen.	1. Agarplatten-Strichkultur: a) <i>Gram-negative</i> kleine Bazillen. b) <i>Staphylokokken</i> (Gelatine verflüssigt). 2. Bouillon: <i>Gram-negative</i> kleine Bazillen. 3. Gelatine: wie 2., nicht verflüssigt. 4. <i>Liborius</i> -Agar: <i>Gram-positive</i> <i>Staphylokokken</i> . 5. Traubenzuckeragar nach <i>Buchner</i> : <i>Gram-positive</i> <i>Staphylokokken</i> . 6. Traubenzuckerbouillon nach <i>Buchner</i> : <i>Gram-negative</i> schlanke Bazillen, <i>Gram-negative</i> kleine Kokken. Weiße Maus intraperitoneal injiziert mit 1 cm ³ von Bouillon von 1. Tod nach 24 Stunden. Keine Peritonitis. Herzblut: <i>Gram-positive</i> Kokken, <i>Gram-negative</i> zarte Bazillen. Weiße Maus intraperitoneal injiziert mit 1 cm ³ von 2. Tod nach 24 Stunden. Peritonitis. Herzblut: <i>Gram-negative</i> kleine Bazillen. Weiße Maus intraperitoneal injiziert mit 1 cm ³ von 1. b) Bleibt gesund.
27. Jänner 10 Uhr a. m. 36.8. 80.	Vollkommen normal, fieberfrei. 4. Februar entlassen in die Findelanstalt.	<i>Löfflers</i> Methylenblau: keine Mikroorganismen.	1. Agarplatten-Strichkultur 2. Bouillon 3. Gelatine 4. <i>Liborius</i> -Agar 5. Traubenzuckeragar nach <i>Buchner</i> 6. Traubenzuckerbouillon nach <i>Buchner</i> } bleibt steril.
29. Jänner 10 Uhr a. m. 37. 78.	Vollkommen normal, fieberfrei. 6. Februar entlassen in die Findelanstalt.	—	1. Agarplatten-Strichkultur: steril. 2. Bouillon: <i>Gram-positive</i> und <i>Gram-negative</i> Bazillen und <i>Gram-negative</i> kleine Kokken. 3. Gelatine 4. <i>Liborius</i> -Agar 5. Traubenzuckeragar nach <i>Buchner</i> 6. Traubenzuckerbouillon nach <i>Buchner</i> } bleibt steril.

Generated on 2019-07-10 18:16 GMT / http://hdl.handle.net/2027/chi.79181214
Public Domain in the United States; Google-digitized / http://www.hathitrust.org/access_use#pd-us-google

Nummer	Name, Alter, —Gebärende, Stand	Aufnahme in die Anstalt	Besonderes aus der Anamnese. Pathologisches im Status praesens	Geburt, Blasensprung, Nachgeburtperiode, Geburtsdauer	Sublimat-ausspülung der Scheide vor der Geburt	Zahl der inneren Untersuchungen während der Geburt	Puerperium bis zur Sekretentnahme
40	P. Anna, 29 Jahre, Ipara, ledig.	27. Jänner 1904 als Gebärende.	—	27. Jänner 12 Uhr mer., spontan in Kopflage. Blasensprung unmittelbar a. p. Nachgeburtperiode normal. Geburtsdauer 9 Stunden.	$\frac{1}{2}^{0/100}$ ige Sublimat-ausspülung.	4mal vor dem Blasensprung.	Normal.
41	S. Maria, 26 Jahre, Ipara, ledig.	29. Jänner 1904 als Gebärende.	—	29. Jänner $\frac{1}{2}$ 8 Uhr a. m., spontan in Kopflage. Blasensprung $\frac{1}{4}$ Stunde a. p. Nachgeburtperiode normal. Geburtsdauer $9\frac{1}{2}$ Stunden.	$\frac{1}{2}^{0/100}$ ige Sublimat-ausspülung.	1mal vor dem Blasensprung.	Normal.
42	W. Antonia, 25 Jahre, Ipara, ledig.	21. Jänner 1904 als Schwangere.	—	31. Jänner $\frac{1}{4}$ 4 Uhr a. m., spontan in Kopflage. Blasensprung $1\frac{1}{4}$ Stunden a. p. Nachgeburtperiode normal. Geburtsdauer 30 Stunden.	$\frac{1}{2}^{0/100}$ ige Sublimat-ausspülung.	3mal vor dem Blasensprung.	Normal.
43	M. Anna, 21 Jahre, Ipara, ledig.	31. Jänner 1904 als Gebärende.	—	1. Februar $\frac{1}{4}$ 6 Uhr p. m., spontan in Kopflage. Blasensprung $22\frac{1}{2}$ Stunden a. p. Nachgeburtperiode normal. Geburtsdauer $22\frac{3}{4}$ Stunden.	$\frac{1}{2}^{0/100}$ ige Sublimat-ausspülung.	3mal nach dem Blasensprung.	Normal.

Tag der Sekretentnahme. Temperatur. Puls	Weiterer Verlauf des Wochenbettes nach der Sekretentnahme. Entlassen	Bakteriologischer Befund		
		Primäres Ausstrich-Präparat	Kultur, Tierversiment	
30. Jänner 10 Uhr a. m. 36.9. 60.	Vollkommen normal, fieberfrei. 6. Februar entlassen in die Findelanstalt.	Löfflers Methylblau: keine Mikroorganismen.	1. Agarplatten-Strichkultur 2. Bouillon 3. Gelatine 4. <i>Liborius</i> -Agar 5. Traubenzuckeragar nach <i>Buchner</i> 6. Traubenzuckerbouillon nach <i>Buchner</i>	bleibt steril.
2. Februar 10 Uhr a. m. 36.8. 62.	3. Februar Abendtemperatur 38. Puls 90. 4. Februar und die folgenden Tage normale Temperaturen. 9. Februar entlassen in die Findelanstalt.	Löfflers Methylblau: keine Mikroorganismen.	1. Agarplatten-Strichkultur 2. Bouillon 3. Gelatine 4. <i>Liborius</i> -Agar 5. Traubenzuckeragar nach <i>Buchner</i> 6. Traubenzuckerbouillon nach <i>Buchner</i>	
3. Februar 10 Uhr a. m. 36.8. 78.	Vollkommen normal, fieberfrei. 11. Februar entlassen in die Findelanstalt.	Löfflers Methylblau: keine Mikroorganismen.	1. Agarplatten-Strichkultur 2. Bouillon 3. Gelatine 4. <i>Liborius</i> -Agar 5. Traubenzuckeragar nach <i>Buchner</i> 6. Traubenzuckerbouillon nach <i>Buchner</i>	bleibt steril.
4. Februar 10 Uhr a. m. 36.8. 76.	Vollkommen normal, fieberfrei. 11. Februar entlassen in die Findelanstalt.	Löfflers Methylblau: keine Mikroorganismen.	1. Agarplatten-Strichkultur: <i>Gram</i> -positive große Kokken in Haufen. 2. Bouillon 3. Gelatine 4. <i>Liborius</i> -Agar 5. Traubenzuckeragar nach <i>Buchner</i> 6. Traubenzuckerbouillon nach <i>Buchner</i> 7. Gelatine von 1 keine Verflüssigung. Weiße Maus intraperitoneal injiziert mit 1 cm ³ von Bouillon von 1. Bleibt gesund.	

Nummer	Name, Alter, Gebärende, Stand	Aufnahme in die Anstalt	Besonderes aus der Anamnese, Pathologisches im Status praesens	Geburt, Blasensprung, Nachgeburtperiode, Geburtsdauer	Sublimat-ausspülung der Scheide vor der Geburt	Zahl der inneren Untersuchungen während der Geburt	Puerperium bis zur Sekretentnahme
44	F. Ottilie, 22 Jahre, Ipara, ledig.	21. Jänner 1904 als Schwangere.	—	1. Februar 1 $\frac{1}{4}$ 7 Uhr p. m., spontan in Kopflage. Blasensprung 2 Stunden a. p. Nachgeburtperiode normal. Geburtsdauer 30 Stunden.	$\frac{1}{2}^0/100$ ige Sublimat-ausspülung.	3mal vor und nach dem Blasensprung.	Normal.
45	S. Julie, 18 Jahre, Ipara, ledig.	2. Februar 1904 als Gebärende.	—	3. Februar 1 Uhr mer., spontan in Kopflage. Blasensprung unbekannt. Nachgeburtperiode normal. Geburtsdauer 41 Stunden.	$\frac{1}{2}^0/100$ ige Sublimat-ausspülung.	3mal nach dem Blasensprung.	Normal.
46	B. Antonie, 24 Jahre, Vpara, ledig.	8. Jänner 1904 als Schwangere.	—	5. Februar 1 Uhr p. m., spontan in Kopflage. Blasensprung kurz a. p. Nachgeburtperiode normal. Geburtsdauer 19 Stunden.	$\frac{1}{2}^0/100$ ige Sublimat-ausspülung.	2mal vor dem Blasensprung.	Normal.
47	K. Anna, 33 Jahre, Vpara, Witwe.	25. Dezember 1903 als Schwangere.	—	8. Februar 3 Uhr p. m., spontan in Kopflage. Blasensprung 3 $\frac{1}{2}$ Tage a. p. Nachgeburtperiode normal. Geburtsdauer 4 Tage.	$\frac{1}{2}^0/100$ ige Sublimat-ausspülung.	4mal vor dem Blasensprung.	Normal.

Tag der Sekretentnahme, Temperatur, Puls	Weiterer Verlauf des Wochenbettes nach der Sekretentnahme. Entlassen	Bakteriologischer Befund	
		Primäres Ausstrich-Präparat	Kultur, Tierexperiment
5. Februar 10 Uhr a. m. 36.5. 78.	Vollkommen normal, fieberfrei. 11. Februar entlassen in die Findelanstalt.	Löfflers Methylblau: keine Mikroorganismen.	1. Agarplatten-Strichkultur 2. Bouillon 3. Gelatine 4. <i>Liborius</i> -Agar 5. Traubenzuckeragar nach <i>Buchner</i> 6. Traubenzuckerbouillon nach <i>Buchner</i> } bleibt steril.
6. Februar 10 Uhr a. m. 36.8. 60.	Vollkommen normal, fieberfrei. 13. Februar entlassen in die Findelanstalt.	Löfflers Methylblau: keine Mikroorganismen.	1. Agarplatten-Strichkultur: steril. 2. Bouillon: <i>Gram</i> -positive Kokken in kurzen Ketten. 3. Gelatine 4. <i>Liborius</i> -Agar 5. Traubenzuckeragar nach <i>Buchner</i> 6. Traubenzuckerbouillon nach <i>Buchner</i> } bleibt steril. 7. Gelatine: von 2, leichte Verflüssigung. Weiße Maus intraperitoneal injiziert mit 1 cm ³ von 2. Bleibt gesund.
8. Februar 10 Uhr a. m. 36.7. 70.	Vollkommen normal, fieberfrei. 18. Februar entlassen in die Findelanstalt.	Löfflers Methylblau: 3 Paar kleiner Kokken.	1. Agarplatten-Strichkultur 2. Bouillon 3. Gelatine 4. <i>Liborius</i> -Agar 5. Traubenzuckeragar nach <i>Buchner</i> 6. Traubenzuckerbouillon nach <i>Buchner</i> } bleibt steril.
11. Februar 10 Uhr a. m. 37. 78.	Vollkommen normal, fieberfrei. 17. Februar entlassen in die Findelanstalt.	Löfflers Methylblau: keine Mikroorganismen.	1. Agarplatten-Strichkultur: steril. 2. Bouillon: <i>Gram</i> -negative Kokken und <i>Gram</i> -negative zarte Bazillen. 3. Gelatine 4. <i>Liborius</i> -Agar 5. Traubenzuckeragar nach <i>Buchner</i> 6. Traubenzuckerbouillon nach <i>Buchner</i> } bleibt steril. Weiße Maus intraperitoneal injiziert mit 1 cm ³ von 2. Tod nach 16 Stunden. Peritonitis. Herzblutkultur: zarte, <i>Gram</i> -negative Bazillen.

4*

Nummer	Name, Alter, Gebärende, Stand	Aufnahme in die Anstalt	Besonderes aus der Anamnese Pathologisches im Status praesens	Geburt, Blasensprung, Nachgeburtsperiode, Geburtsdauer	Sublimat-ausspülung der Scheide vor der Geburt	Zahl der inneren Untersuchungen während der Geburt	Puerperium bis zur Sekret-entnahme
48	E. Mathilde, 19 Jahre, Ipara, ledig.	8. Februar 1904 als Gebärende.	—	9. Februar 7 Uhr a. m., spontan in Kopflage. Blasensprung 5 Stunden a. p. Nachgeburtsperiode normal. Geburtsdauer 12 Stunden.	$1\frac{1}{2}$ 0/100ige Sublimat-ausspülung.	3mal nach dem Blasensprung.	Normal.
49	P. Marie, 25 Jahre, Ipara, ledig.	20. Jänner 1904 als Schwangere.	—	16. Februar $1\frac{1}{2}$ 12 Uhr p. m., spontan in Kopflage. Blasensprung 4 $\frac{1}{4}$ Stunden a. p. Nachgeburtsperiode normal. Geburtsdauer 6 $\frac{1}{2}$ Stunden.	$1\frac{1}{2}$ 0/100ige Sublimat-ausspülung.	3mal nach dem Blasensprung.	Normal.
50	K. Anna, 21 Jahre, Ipara, ledig.	8. Februar 1904 als Gebärende.	—	17. Februar $1\frac{1}{2}$ 10 Uhr a. m., spontan in Kopflage. Blasensprung 1 Stunde a. p. Nachgeburtsperiode normal. Geburtsdauer 25 $\frac{1}{2}$ Stunden.	$1\frac{1}{2}$ 0/100ige Sublimat-ausspülung.	5mal vor dem Blasensprung.	Normal.
51	S. Therese, 32 Jahre, IIpara, ledig.	22. Februar 1904 als Gebärende.	—	22. Februar 4 Uhr a. m., spontan in Kopflage. Blasensprung $1\frac{1}{2}$ Stunden a. p. Nachgeburtsperiode normal. Geburtsdauer 24 Stunden.	Nicht ausgespült.	Nicht untersucht.	Normal.

Tag der Sekretentnahme, Temperatur, Puls	Weiterer Verlauf des Wochenbettes nach der Sekretentnahme. Entlassen	Bakteriologischer Befund	
		Primäres Ausstrich-Präparat	Kultur, Tierexperiment
12. Februar 10 Uhr a. m. 36.9. 80.	Vollkommen normal, fieberfrei. 19. Februar entlassen in die Findelanstalt.	<i>Löfflers</i> Methylblau: einige <i>Gram-neg.</i> Kokkenpaare und spärliche kleine <i>Gram-neg.</i> Bazillen.	1. Agarplatten-Strichkultur 2. Bouillon 3. Gelatine 4. <i>Liborius</i> -Agar 5. Traubenzuckeragar nach <i>Buchner</i> : <i>Gram-negative</i> kurze Bazillen. 6. Traubenzuckerbouillon nach <i>Buchner</i> : <i>Gram-negative</i> kleine Bazillen und Kokken. Weiße Maus intraperitoneal injiziert mit 1 cm ³ von 6. Bleibt gesund.
19. Februar 10 Uhr a. m. 36.7. 70.	21. Februar Abendtemperatur 37.4, sonst normal, fieberfrei. 27. Februar entlassen in die Findelanstalt.	<i>Löfflers</i> Methylblau: keine Mikroorganismen.	1. Agarplatten-Strichkultur 2. Bouillon 3. Gelatine 4. <i>Liborius</i> -Agar 5. Traubenzuckeragar nach <i>Buchner</i> 6. Traubenzuckerbouillon nach <i>Buchner</i>
20. Februar 10 Uhr a. m. 36.8. 76.	Vollkommen normal, fieberfrei. 29. Februar entlassen in die Findelanstalt.	<i>Löfflers</i> Methylblau: keine Mikroorganismen.	1. Agarplatten-Strichkultur: <i>Gram-positive</i> Kokken in Haufen. 2. Bouillon 3. Gelatine 4. <i>Liborius</i> -Agar 5. Traubenzuckeragar nach <i>Buchner</i> 6. Traubenzuckerbouillon nach <i>Buchner</i> 7. Gelatine von 1: Geringe Verflüssigung. Weiße Maus intraperitoneal injiziert mit 1 cm ³ von Bouillon von 1. Bleibt gesund.
27. Februar 10 Uhr a. m. 36.8. 70.	Vollkommen normal, fieberfrei. 3. März entlassen in die Findelanstalt.	<i>Löfflers</i> Methylblau: keine Mikroorganismen.	1. Agarplatten-Strichkultur 2. Bouillon 3. Gelatine 4. <i>Liborius</i> -Agar 5. Traubenzuckeragar nach <i>Buchner</i> 6. Traubenzuckerbouillon nach <i>Buchner</i> : <i>Gram-positive</i> , kurze, kleine Bazillen. Weiße Maus intraperitoneal injiziert mit 1 cm ³ von 6. Bleibt gesund.

Generated on 2019-07-10 18:16 GMT / http://hdl.handle.net/2027/chi.79181214
Public Domain in the United States; Google-digitized / http://www.hathitrust.org/access_use#pd-us-google

Nummer	Name, Alter, Gebärende, Stand	Aufnahme in die Anstalt	Besonderes aus der Anamnese. Pathologisches im Status praesens	Geburt, Blasensprung, Nachgeburtperiode, Geburtsdauer	Sublimat-ausspülung der Scheide vor der Geburt	Zahl der inneren Untersuchungen während der Geburt	Puerperium bis zur Sekret-entnahme
52	B. Marie, 25 Jahre, IIpara, ledig.	20. Februar 1904 als Gebärende.	—	20. Februar 3 ³ / ₄ 5 Uhr p. m., spontan in Kopflage. Blasensprung 1 ¹ / ₂ Stunde a. p. Nachgeburtperiode normal. Geburtsdauer 15 Stunden.	1 ¹ / ₂ 0 ⁰ / ₁₀₀ ige Sublimat-ausspülung.	3mal nach dem Blasensprung.	Normal.
53	H. Aloisie, 32 Jahre, IVpara, ledig.	22. Februar 1904 als Gebärende.	—	22. Februar 8 Uhr a. p., spontan in Kopflage. Blasensprung 5 ¹ / ₂ Stunden a. p. Nachgeburtperiode normal. Geburtsdauer 10 Stunden.	1 ¹ / ₂ 0 ⁰ / ₁₀₀ ige Sublimat-ausspülung.	3mal nach dem Blasensprung.	Normal.
54	K. Katharina, 30 Jahre, IIpara, ledig.	2. Februar 1904 als Schwangere.	—	20. Februar 1 ¹ / ₂ 7 Uhr a. m., spontan in Kopflage. Blasensprung 36 Stund. a. p. Nachgeburtperiode norm. Geburtsdauer 17 ¹ / ₂ Stunden.	1 ¹ / ₂ 0 ⁰ / ₁₀₀ ige Sublimat-ausspülung.	3mal vor dem Blasensprung.	Normal.

Tag der Sekretentnahme, Temperatur, Puls	Weiterer Verlauf des Wochenbettes nach der Sekretentnahme. Entlassen	Bakteriologischer Befund	
		Primäres Ausstrich-Präparat	Kultur, Tierexperiment
28. Februar 10 Uhr a. m. 36.8. 80.	Vollkommen normal, fieberfrei. 3. März entlassen in die Findelanstalt.	<i>Löfflers</i> Methylblau: keine Mikroorganismen.	1. Agarplatten-Strichkultur 2. Bouillon 3. Gelatine 4. <i>Liborius</i> -Agar 5. Traubenzuckeragar nach <i>Buchner</i> : Gram-negative Kokken zu zweien. 6. Traubenzuckerbouillon nach <i>Buchner</i> : wie 5. Weiße Maus intraperitoneal injiziert mit 1 cm ³ Na Cl-Aufschwemmung von 5. Bleibt gesund. Weiße Maus intraperitoneal injiziert mit 1 cm ³ von 6. Bleibt gesund.
29. Februar 10 Uhr a. m. 37. 78.	Vollkommen normal, fieberfrei. 3. März entlassen in die Findelanstalt.	<i>Löfflers</i> Methylblau-Gram: zahlreiche Kokken zu zweien, oft intrazellulär Gram-pos.	1. Agarplatten-Strichkultur: Gram-positive lange Streptokokkenketten. 2. Bouillon: bröckeliger Bodensatz wie 1. 3. Gelatine: wie 1, keine Verflüssigung. 4. <i>Liborius</i> -Agar: wie 1. 5. Traubenzuckeragar nach <i>Buchner</i> : wie 1. 6. Traubenzuckerbouillon nach <i>Buchner</i> : wie 2. Weiße Maus a) intraperitoneal injiziert mit 1 cm ³ von Bouillon von 1. Tod nach 20 Stunden. Peritonitis. Herzblut: Gram-positive Streptokokken. Weiße Maus b) intraperitoneal injiziert mit 1 cm ³ von 2. Bleibt am Leben. Weiße Maus c) intraperitoneal injiziert mit 1 cm ³ von 6. Tod nach 20 Stunden. Peritonitis. Peritonitisches Exsudat: Gram-positive Streptokokken. Weiße Maus d) intraperitoneal injiziert mit 1 cm ³ Na Cl-Aufschwemmung von 4. Bleibt am Leben. 7. Milch: nach 24 Stunden geronnen. 8. Kartoffel: lange, Gram-positive Streptokokkenketten.
1. März 10 Uhr a. m. 36.9. 70.	Normal, fieberfrei. 2. März entlassen in die Findelanstalt.	<i>Löfflers</i> Methylblau: keine Mikroorganismen.	1. Agarplatten-Strichkultur 2. Bouillon 3. Gelatine 4. <i>Liborius</i> -Agar 5. Traubenzuckeragar nach <i>Buchner</i> 6. Traubenzuckerbouillon nach <i>Buchner</i>

bleibt steril.

bleibt steril.

Nummer	Name, Alter, Gebärende, Stand	Aufnahme in die Anstalt	Besonderes aus der Anamnese, Pathologisches im Status praesens	Geburt, Blasensprung, Nachgeburtsperiode, Geburtsdauer	Sublimatausspülung der Scheide vor der Geburt	Zahl der inneren Untersuchungen während der Geburt	Puerperium bis zur Sekretentnahme
55	M. Josefa, 23 Jahre, Ipara, ledig.	21. Februar 1904 als Gebärende.	—	24. Februar 3 Uhr a. m., spontan in Kopflage. Blasensprung kurz v. d. Geb. Nachgeburtsperiode normal. Geburtsdauer 60 Stunden.	$1\frac{0}{10}$ ige Sublimatausspülung.	1mal vor dem Blasensprung.	Normal.
56	K. Franziska, 39 Jahre, IIIpara, ledig.	10. Februar 1904 als Schwangere.	—	25. Februar 8 Uhr a. m., spontan in Kopflage. Blasensprung knapp a. p. Nachgeburtsperiode normal. Geburtsdauer 5 Stunden.	$1\frac{2}{10}$ ige Sublimatausspülung.	Nicht untersucht.	Normal.
57	H. Marie, 29 Jahre, Vpara, ledig.	28. Februar 1904 als Gebärende.	—	28. Februar 8 Uhr a. m., spontan in Kopflage. Blasensprung knapp a. p. Nachgeburtsperiode normal. Geburtsdauer 4 Stunden.	$1\frac{2}{10}$ ige Sublimatausspülung.	3mal vor dem Blasensprung.	Normal.

Tag der Sekretentnahme, Temperatur, Puls	Weiterer Verlauf des Wochenbettes nach der Sekretentnahme. Entlassen	Primäres Ausstrich-Präparat	Bakteriologischer Befund
			Kultur, Tierexperiment
2. März 10 Uhr a. m. 36.9. 80.	7. März Abendtemperatur 37.5, sonst vollkommen normal, fieberfrei. 14. März entlassen in die Findelanstalt.	<i>Löfflers</i> Methylblau: keine Mikroorganismen.	1. Agarplatten-Strichkultur 2. Bouillon 3. Gelatine 4. <i>Liborius</i> -Agar 5. Traubenzuckeragar nach <i>Buchner</i> 6. Traubenzuckerbouillon nach <i>Buchner</i>
3. März 10 Uhr a. m. 36.8. 76.	Vollkommen normal, fieberfrei. 7. März entlassen in die Findelanstalt.	<i>Löfflers</i> Methylblau: keine Mikroorganismen.	1. Agarplatten-Strichkultur: steril. 2. Bouillon: steril. 3. Gelatine: steril. 4. <i>Liborius</i> -Agar: Große, <i>Gram</i> -positive Kokken. 5. Traubenzuckeragar nach <i>Buchner</i> : steril. 6. Traubenzuckerbouillon nach <i>Buchner</i> : steril.
5. März 10 Uhr a. m. 37. 96.	Vollkommen normal, fieberfrei. 10. März entlassen in die Findelanstalt.	<i>Löfflers</i> Methylblau- <i>Gram</i> : <i>Gram</i> -pos. Kokken zu zweien und in kurzen Ketten.	1. Agarplatten-Strichkultur: <i>Gram</i> -positive Streptokokken. 2. Bouillon: flockiger Bodensatz wie 1. 3. Gelatine: mit ganz geringer Verflüssigung wie 1. 4. <i>Liborius</i> -Agar: wie 1. 5. Traubenzuckeragar nach <i>Buchner</i> : wie 1. 6. Traubenzuckerbouillon nach <i>Buchner</i> : lange Ketten von sich leichter entfärbenden Kokken. Weiße Maus a) intraperitoneal injiziert mit 1 cm ³ von 2. Tod nach 3 Tagen. Peritonitis. Herzblut: Streptokokken. Weiße Maus b) intraperitoneal injiziert mit 1 cm ³ von Bouillon von 1. Tod nach 18 Stunden. Peritonitis. Herzblut: Streptokokken. Weiße Maus c) intraperitoneal injiziert mit 1 cm ³ von 6. Bleibt am Leben. Weiße Maus d) intraperitoneal injiziert mit 1 cm ³ von Na Cl-Aufschwemmung von 3. Tod nach 4 Tagen. Peritonitis. Herzblut: Streptokokken. 7. Milch: von 1, nach 24 Stunden geronnen. 8. Kartoffeln: lange Streptokokkenketten.

bleibt steril.

Nummer	Name, Alter, Gebärende, Stand	Aufnahme in die Anstalt	Besonderes aus der Anamnese. Pathologisches im Status praesens	Geburt. Blasensprung. Nachgeburtsperiode, Geburtsdauer	Sublimat-auspülung der Scheide vor der Geburt	Zahl der inneren Untersuchungen während der Geburt	Puerperium bis zur Sekretentnahme
58	D. Marie, 20 Jahre, Ipara, ledig.	11. Februar 1904 als Schwangere.	—	28. Februar 11 Uhr a. m., spontan in Kopflage. Blasensprung $\frac{1}{2}$ Stunde a. p. Nachgeburtsperiode normal. Geburtsdauer 5 Stunden.	$\frac{1}{2}$ 0,00ige Sublimat-auspülung.	2mal vor dem Blasensprung.	Normal.
59	Š. Anna, 24 Jahre, Vpara, verheiratet.	2. Februar 1904 als Gebärende.	—	2. März 11 ^h 45 Uhr a. m., spontan in Kopflage. Blasensprung 3 Stunden a. p. Nachgeburtsperiode normal. Geburtsdauer 3 Stunden.	$\frac{1}{2}$ 0,00ige Sublimat-auspülung.	Nicht untersucht.	Normal.
60	Č. Anna, 20 Jahre, Ipara, ledig.	15. Februar 1904 als Gebärende.	—	5. März 6 Uhr p. m., spontan in Kopflage. Blasensprung $\frac{1}{2}$ Stunde a. p. Nachgeburtsperiode normal. Geburtsdauer 9 Stunden.	$\frac{1}{2}$ 0,00ige Sublimat-auspülung.	3mal vor dem Blasensprung.	Normal.

Tag der Sekretentnahme. Temperatur, Puls	Weiterer Verlauf des Wochenbettes nach der Sekretentnahme. Entlassen	Bakteriologischer Befund	
		Primäres Ausstrich-Präparat	Kultur, Tierexperiment
6. März 10 Uhr a. m. 37.2. 96.	Vollkommen normal, fieberfrei. 12. März entlassen in die Findelanstalt.	<i>Löfflers</i> Methylblau- <i>Gram</i> : reichliche <i>Gram</i> -pos. Kokken zu zweien.	1. Agarplatten-Strichkultur: <i>Gram</i> -positive Streptokokken. 2. Bouillon: flockiger Bodensatz, wie 1. 3. Gelatine: wie 1, keine Verflüssigung. 4. <i>Liborius</i> -Agar: wie 1, mittellange Ketten. 5. Traubenzuckeragar nach <i>Buchner</i> : wie 1. 6. Traubenzuckerbouillon nach <i>Buchner</i> : wie 2. Weiße Maus a) intraperitoneal injiziert mit 1 cm ³ von 2. Tod nach 24 Stunden. Peritonitis. Herzblut: Streptokokken. Weiße Maus b) intraperitoneal injiziert mit 1 cm ³ von 1. Tod nach 48 Stunden. Peritonitis. Herzblut: <i>Gram</i> -positive Streptokokken. Weiße Maus c) intraperitoneal injiziert mit 1 cm ³ von 6. Bleibt am Leben. Weiße Maus d) intraperitoneal injiziert mit 1 cm ³ von Na Cl-Aufschwemmung von 4. Bleibt am Leben. 7. Milch: von 1, nach 24 Stunden stark geronnen. 8. Kartoffeln: kürzere Streptokokkenketten.
8. März 10 Uhr a. m. 36.8. 88.	Vollkommen normal, fieberfrei. 10. März entlassen in die Findelanstalt.	<i>Löfflers</i> Methylblau: keine Mikroorganismen.	1. Agarplatten-Strichkultur 2. Bouillon 3. Gelatine 4. <i>Liborius</i> -Agar 5. Traubenzuckeragar nach <i>Buchner</i> 6. Traubenzuckerbouillon nach <i>Buchner</i> : <i>Gram</i> -negative kommaförmige Bazillen. } bleibt steril.
9. März 10 Uhr a. m. 36.8. 88.	Vollkommen normal, fieberfrei. 17. März entlassen in die Findelanstalt.	<i>Löfflers</i> Methylblau: keine Mikroorganismen.	1. Agarplatten-Strichkultur 2. Bouillon 3. Gelatine 4. <i>Liborius</i> -Agar 5. Traubenzuckeragar nach <i>Buchner</i> 6. Traubenzuckerbouillon nach <i>Buchner</i> } bleibt steril.

Nummer	Name, Alter, Gebärenle, Stand	Aufnahme in die Anstalt	Besonderes aus der Anamnese. Pathologisches im Status praesens	Geburt, Blasensprung, Nachgeburtsperiode, Geburtsdauer	Sublimat-ausspülung der Scheide vor der Geburt	Zahl der inneren Untersuchungen während der Geburt	Purperium bis zur Sekretentnahme
61	D. Franziska, 33 Jahre, IIIpara, ledig.	8. Februar 1904 als Schwangere.	—	6. März 3 ³ / ₄ 2 Uhr a. m., spontan in Kopflage. Blasensprung 1 ¹ / ₄ Stunde a. p. Nachgeburtsperiode normal. Geburtsdauer 10 ¹ / ₂ Stunden.	1 ¹ / ₂ 0 ⁰ / ₁₀₀ ige Sublimat-ausspülung.	2mal vor dem Blasensprung.	Normal.
62	A. Marie, 23 Jahre, IIIpara, ledig.	3. März 1904 als Schwangere.	—	7. März 8 Uhr a. m., spontan in Kopflage. Blasensprung 6 ¹ / ₂ Stunden a. p. Nachgeburtsperiode normal. Geburtsdauer 34 Stunden.	1 ¹ / ₂ 0 ⁰ / ₁₀₀ ige Sublimat-ausspülung.	1mal vor dem Blasensprung.	Normal.
63	M. Anna, 29 Jahre, IIIpara, ledig.	14. Februar 1904 als Schwangere.	—	7. März 1 ¹ / ₂ 4 Uhr p. m., spontan in Kopflage. Blasensprung 2 ¹ / ₂ Stunden a. p. Nachgeburtsperiode normal. Geburtsdauer 15 ¹ / ₂ Stunden.	1 ¹ / ₂ 0 ⁰ / ₁₀₀ ige Sublimat-ausspülung.	1mal nach dem Blasensprung.	Normal.
64	D. Franziska, 33 Jahre, IIIpara.			V i d e Nr. 61.			Normal.

Tag der Sekretentnahme, Temperatur, Puls	Weiterer Verlauf des Weichenbettes nach der Sekretentnahme. Entlassen	Bakteriologischer Befund		
		Primäres Ausstrich-Präparat	Kultur, Tierexperiment	
10. März 10 Uhr a. m. 36.7. 60.	Vollkommen normal, fieberfrei. 17. März entlassen in die Findelanstalt.	<i>Löfflers</i> Methylblau: keine Mikroorganismen.	1. Agarplatten-Strichkultur 2. Bouillon 3. Gelatine 4. Traubenzuckeragar nach <i>Buchner</i> 5. <i>Liborius</i> -Agar 6. Traubenzuckerbouillon nach <i>Buchner</i>	} bleibt steril.
11. März 10 Uhr a. m. 36.7. 78.	Vollkommen normal, fieberfrei. 18. März entlassen in die Findelanstalt.	<i>Löfflers</i> Methylblau: keine Mikroorganismen.	1. Agarplatten-Strichkultur 2. Bouillon 3. Gelatine 4. <i>Liborius</i> -Agar 5. Traubenzuckeragar nach <i>Buchner</i> 6. Traubenzuckerbouillon nach <i>Buchner</i>	} bleibt steril.
12. März 10 Uhr a. m. 36.8. 70.	Vollkommen normal, fieberfrei. 18. März entlassen in die Findelanstalt.	<i>Löfflers</i> Methylblau: keine Mikroorganismen.	1. Agarplatten-Strichkultur 2. Bouillon 3. Gelatine 4. <i>Liborius</i> -Agar 5. Traubenzuckeragar nach <i>Buchner</i> 6. Traubenzuckerbouillon nach <i>Buchner</i>	} bleibt steril.
14. März 10 Uhr a. m. 36.9. 80.	Vollkommen normal, fieberfrei. 17. März entlassen in die Findelanstalt.	<i>Löfflers</i> Methylblau: keine Mikroorganismen.	1. Agarplatten-Strichkultur 2. Bouillon 3. Gelatine 4. <i>Liborius</i> -Agar 5. Traubenzuckeragar nach <i>Buchner</i> 6. Traubenzuckerbouillon nach <i>Buchner</i>	} bleibt steril.

Generated on 2019-07-10 18:16 GMT / http://hdl.handle.net/2027/chi.79181214
Public Domain in the United States; Google-digitized / http://www.hathitrust.org/access_use#pd-us-google

Nummer	Name, Alter, —Gebärende, Stand	Aufnahme in die Anstalt	Besonderes aus der Anamnese, Pathologisches im Status praesens	Geburt, Blasensprung, Nachgeburtsperiode, Geburtsdauer	Sublimat-ausspülung der Scheide vor der Geburt	Zahl der inneren Untersuchungen während der Geburt	Puerperium bis zur Sekret-entnahme
65	Č. Anna, 20 Jahre, IIpara, ledig.			V i d e Nr. 60.			Normal
66	A. Maria, 23 Jahre, IIIpara, ledig.			V i d e Nr. 62.			Normal.
67	M. Anna, 29 Jahre, IIIpara, ledig.			V i d e Nr. 63.			Normal.
68	D. Pauline, 24 Jahre, IIpara, ledig.	3. Jänner 1904 als Schwan- gere.	—	11. März 10 Uhr a. m., spontan in Kopflage. Blasensprung $\frac{1}{4}$ Stunde a. p. Nachgeburts- periode normal. Geburtsdauer 6 Stunden.	$\frac{1}{2}$ 0 00ige Sublimat- aus- spülung.	1mal vor dem Blasen- sprung.	Normal.

Tag der Sekretentnahme, Temperatur, Puls	Weiterer Verlauf des Wochenbettes nach der Sekretentnahme. Entlassen	Bakteriologischer Befund	
		Primäres Ausstrich-Präparat	Kultur, Tierexperiment
14. März 10 Uhr a. m. 36.8. 76.	Vollkommen normal, fieberfrei. 17. März entlassen in die Findelanstalt.	<i>Löfflers</i> Methylblau: keine Mikroorganismen.	1. Agarplatten-Strichkultur: einige degenerierte Kokken. 2. Bouillon: steril. 3. Traubenzuckeragar nach <i>Buchner</i> : <i>Gram</i> -negative kürzere Ketten von Kokken. 4. Traubenzuckerbouillon nach <i>Buchner</i> : steril.
16. März 10 Uhr a. m. 36.7. 68.	Vollkommen normal, fieberfrei. 18. März entlassen in die Findelanstalt.	<i>Löfflers</i> Methylblau: keine Mikroorganismen.	1. Agarplatten-Strichkultur 2. Bouillon 3. Gelatine 4. <i>Liborius</i> -Agar 5. Traubenzuckeragar nach <i>Buchner</i> 6. Traubenzuckerbouillon nach <i>Buchner</i> } bleibt steril.
16. März 10 Uhr a. m. 36.8. 65.	Vollkommen normal, fieberfrei. 18. März entlassen in die Findelanstalt.	<i>Löfflers</i> Methylblau: keine Mikroorganismen.	1. Agarplatten-Strichkultur: kurze Ketten von <i>Gram</i> -negativen Kokken. 2. Bouillon: wie 1. 3. Gelatine: steril. 4. <i>Liborius</i> -Agar: <i>Gram</i> -positive kurze Ketten von Kokken. 5. Traubenzuckeragar nach <i>Buchner</i> : meist <i>Gram</i> -negative Kettenkokken. 6. Traubenzuckerbouillon nach <i>Buchner</i> : <i>Gram</i> -positive Kettenkokken. 7. Milch: nach 48 Stunden geronnen. 8. Kartoffel: <i>Gram</i> -negative Streptokokken.
18. März 10 Uhr a. m. 36.8. 80.	Vollkommen normal, fieberfrei. 24. März entlassen in die Findelanstalt.	<i>Löfflers</i> Methylblau: keine Mikroorganismen.	1. Agarplatten - Strichkultur: einige <i>Gram</i> -positive Kokken zu zweien (2 Kolonien). 2. Bouillon: getrübt: <i>Gram</i> -positive Streptokokken. 3. Gelatine: steril. 4. <i>Liborius</i> -Agar: steril. 5. Traubenzuckeragar nach <i>Buchner</i> : steril. 6. Traubenzuckerbouillon: bröckeliger Bodensatz. <i>Gram</i> -positive lange Streptokokkenketten. Weiße Maus intraperitoneal injiziert mit 1 cm ³ von 2. Tod nach 2 Tagen. Peritonitis. Herzblut: <i>Gram</i> -positive Streptokokken.

Nummer	Name, Alter, Gebärende, Stand	Aufnahme in die Anstalt	Besonderes aus der Anamnese Pathologisches im Status praesens	Geburt, Blasensprung, Nachgeburtsperiode, Geburtsdauer	Sublimat-ausspülung der Scheide vor der Geburt	Zahl der inneren Untersuchungen während der Geburt	Puerperium bis zur Sekret-entnahme
69	B. Katharina, 31 Jahre, IIIpara, ledig.	23. Februar 1904 als Schwangere.	—	14. März 12 Uhr a. m., spontan in Kopflage. Blasensprung 1/4 Stunde a. p. Nachgeburtsperiode normal. Geburtsdauer 10 Stunden.	1 2/3 0/100ige Sublimat-ausspülung.	1mal vor dem Blasensprung.	Normal.
70	N. Marie, 27 Jahre, IIIpara, ledig.	23. Februar 1904 als Schwangere.	—	16. März 1/2 12 Uhr p. m., spontan in Kopflage. Blasensprung kurz a. p. Nachgeburtsperiode normal. Geburtsdauer 10 1/4 Stunden.	1 2/3 0/100ige Sublimat-ausspülung.	3mal vor dem Blasensprung.	Normal.
71	K. Marie, 33 Jahre, IVpara, ledig.	8. Februar 1904 als Schwangere.	—	16. März 1/4 12 Uhr p. m., spontan in Kopflage. Blasensprung 1/2 Stunde a. p. Nachgeburtsperiode normal. Geburtsdauer 12 1/4 Stunden.	1 2/3 0/100ige Sublimat-ausspülung.	3mal vor dem Blasensprung.	Normal.
72	O. Josefina, 26 Jahre, IVpara, ledig.	29. März 1904 als Gebärende.	—	29. März 2 4 Uhr a. m., spontan in Kopflage. Blasensprung 1/2 Stunde a. p. Nachgeburtsperiode: leichte Blutung. Geburtsdauer 9 Stunden.	Nicht ausgespült.	Nicht untersucht.	Normal

Tag der Sekretentnahme, Temperatur, Puls	Weiterer Verlauf des Wochenbettes nach der Sekretentnahme Entlassen	Bakteriologischer Befund	
		Primäres Ausstrich-Präparat	Kultur, Tierexperiment
23. März 10 Uhr a. m. 36.8. 70.	Vollkommen normal, fieberfrei. 26. März entlassen in die Findelanstalt.	<i>Löfflers</i> Methylblau: keine Mikroorganismen.	1. Agarplatten-Strichkultur: steril. 2. Bouillon: <i>Gram-positive</i> große Kokken. 3. Gelatine 4. <i>Liborius-Agar</i> 5. Traubenzuckeragar nach <i>Buchner</i> 6. Traubenzuckerbouillon nach <i>Buchner</i> : <i>Gram-negative</i> zarte Bazillen. } bleibt steril
24. März 10 Uhr a. m. 37. 68.	Vollkommen normal, fieberfrei. 28. März entlassen in die Findelanstalt.	<i>Löfflers</i> Methylblau: keine Mikroorganismen.	1. Agarplatten-Strichkultur: steril. 2. Bouillon: kleine degenerierte Kokken. 3. Gelatine: steril. 4. <i>Liborius-Agar</i> : steril. 5. Traubenzuckeragar nach <i>Buchner</i> : mittellange Ketten von <i>Gram-positiven</i> Kokken. 6. Traubenzuckerbouillon nach <i>Buchner</i> : bröckeliger Bodensatz: <i>Gram-positive</i> Streptokokken.
25. März 10 Uhr a. m. 36.5. 76.	Vollkommen normal, fieberfrei. 28. März entlassen in die Findelanstalt.	<i>Löfflers</i> Methylblau: keine Mikroorganismen.	1. Agarplatten-Strichkultur 2. Bouillon 3. Gelatine 4. <i>Liborius-Agar</i> 5. Traubenzuckeragar nach <i>Buchner</i> . 6. Traubenzuckerbouillon nach <i>Buchner</i> . } bleibt steril.
7. April 10 Uhr a. m. 36.8. 68.	Vollkommen normal, fieberfrei. 19. April entlassen in die Findelanstalt.	<i>Löfflers</i> Methylblau: keine Mikroorganismen.	1. Agarplatten-Strichkultur: steril. 2. Bouillon: <i>Gram-positive</i> Kokken zu zweien. 3. Gelatine: steril. 4. <i>Liborius-Agar</i> : <i>Gram-negative</i> kleine Kokken zu zweien. 5. Traubenzuckeragar nach <i>Buchner</i> : <i>Gram-positive</i> große Kokken zu zweien und in Haufen. 6. Traubenzucker-Bouillon nach <i>Buchner</i> : <i>Gram-positive</i> Kokken zu zweien und kurze Ketten.

Nummer	Name, Alter, —Gebärende, Stand	Aufnahme in die Anstalt	Besonderes aus der Anamnese. Pathologisches im Status praesens	Geburt. Blasensprung. Nachgeburtsperiode, Geburtsdauer	Sublimat-ausspülung der Scheide vor der Geburt	Zahl der inneren Untersuchungen während der Geburt	Puerperium bis zur Sekret-entnahme
73	H. Josefa, 37 Jahre, IVpara, ledig.	7. März 1904 als Schwangere.	—	1. April 1 ^h 26 Uhr p. m., spontan in Kopflage. Blasensprung 1 Uhr a. p. Nachgeburtsperiode normal. Geburtsdauer 6 Stunden.	Nicht ausgespült.	2mal vor dem Blasensprung.	Normal.
74	W. Mari- anne, 21 Jahre, IIpara, ledig.	23. Fe- bruar 1904 als Schwan- gere.	—	3. April 1 ^h 7 Uhr p. m., spontan in Kopflage. Blasensprung 1 ^h 4 Stunde a. p. Nachgeburtsperiode normal. Geburtsdauer 24 Stunden.	Nicht ausgespült.	1mal vor dem Blasensprung.	Normal.
75	B. Anna, 27 Jahre, IIIpara, ledig.	23. Fe- bruar 1904 als Schwan- gere.	—	9. April 2 Uhr p. m., spontan in Kopflage. Blasensprung 1 ^h 2 Stunde a. p. Nachgeburtsperiode normal. Geburtsdauer 18 Stunden.	Nicht ausgespült.	2mal vor und 1mal nach dem Blasensprung.	Normal.
76	K. Marie, 28 Jahre, IIpara, ledig.	21. März 1904 als Gebärende.	—	10. April 3 ^h 5 Uhr a. m., spontan in Kopflage. Blasensprung 6 Stunden a. p. Nachgeburtsperiode normal. Geburtsdauer 5 Stunden.	Nicht ausgespült.	3mal vor dem Blasensprung.	Normal.

Tag der Sekretentnahme, Temperatur, Puls	Weiterer Verlauf des Wochenbettes nach der Sekretentnahme Entlassen	Bakteriologischer Befund	
		Primäres Ausstrich-Präparat	Kultur, Tierexperiment
9. April 10 Uhr a. m. 36.8. 68.	Vollkommen normal, fieberfrei. 11. April entlassen in die Findelanstalt.	<i>Löfflers</i> Methylblau: keine Mikroorganismen.	1. Agarplatten-Strichkultur: Gram-positive Kokken zu zweien. 2. Bouillon: wie 1. 3. Gelatine 4. <i>Liborius</i> -Agar 5. Traubenzuckeragar nach <i>Buchner</i> 6. Traubenzuckerbouillon nach <i>Buchner</i> 7. Gelatine: von 2. Verflüssigende Staphylokokken. Weiße Maus intraperitoneal injiziert mit 1 cm ³ von 2. Tod nach 48 Stunden. Peritonitis. Herzblut: Staphylokokken.
12. April 10 Uhr a. m. 36.7. 78.	Vollkommen normal, fieberfrei. 15. April entlassen in die Findelanstalt.	<i>Löfflers</i> Methylblau: keine Mikroorganismen.	1. Agarplatten-Strichkultur: steril. 2. Bouillon: Gram-positive und -negative kleine zarte Bazillen. 3. Gelatine 4. <i>Liborius</i> -Agar 5. Traubenzuckeragar nach <i>Buchner</i> 6. Traubenzuckerbouillon nach <i>Buchner</i>
17. April 10 Uhr a. m. 37. 70.	Vollkommen normal, fieberfrei. 23. April entlassen in die Findelanstalt.	<i>Löfflers</i> Methylblau: keine Mikroorganismen.	1. Agarplatten Strichkultur 2. Bouillon 3. Gelatine 4. <i>Liborius</i> -Agar 5. Traubenzuckeragar nach <i>Buchner</i> 6. Traubenzuckerbouillon nach <i>Buchner</i>
17. April 10 Uhr a. m. 36.8. 58.	Vollkommen normal, fieberfrei. 21. April entlassen in die Findelanstalt.	<i>Löfflers</i> Methylblau: keine Mikroorganismen.	1. Agarplatten-Strichkultur: Gram-positive, bewegliche sporenbildende, mittellange Bazillen. 2. Bouillon: wie 1, diffus getrübt. 3. Gelatine: wie 1, verflüssigt. 4. <i>Liborius</i> -Agar: steril. 5. Traubenzuckeragar nach <i>Buchner</i> : steril.

5*

Nummer	Name, Alter, —Gebärende, Stand	Aufnahme in die Anstalt	Besonderes aus der Anamnese. Pathologisches im Status praesens	Geburt, Blasensprung, Nachgeburtsperiode, Geburtsdauer	Sublimatausspülung der Scheide vor der Geburt	Zahl der inneren Untersuchungen während der Geburt	Puerperium bis zur Sekretentnahme
77	H. Antonie, 24 Jahre, Ipara, ledig.	5. April 1904 als Schwangere.	—	15. April ¹ / ₂ 10 Uhr a. m., spontan in Kopflage. Blasensprung 4 Stunden a. p. Nachgeburtsperiode normal. Geburtsdauer 3 Stunden.	Nicht ausgespült.	Nicht untersucht.	Normal.
78	P. Anna, 27 Jahre, IVpara, verheiratet.	6. März 1904 als Schwangere.	—	16. April ¹ / ₂ 2 Uhr a. m., spontan in Kopflage. Blasensprung ¹ / ₄ Stunde a. p. Nachgeburtsperiode normal. Geburtsdauer 6 ¹ / ₂ Stunden.	Nicht ausgespült.	1mal vor dem Blasensprung.	Normal.

Tag der Sekretentnahme, Temperatur, Puls	Weiterer Verlauf des Wochenbettes nach der Sekretentnahme Entlassen	Bakteriologischer Befund	
		Primäres Ausstrich-Präparat	Kultur, Tierexperiment
22. April 10 Uhr a. m. 36.8. 80.	Vollkommen normal, fieberfrei. 26. April entlassen in die Findelanstalt.	<i>Löfflers</i> Methylblau: keine Mikroorganismen.	<ol style="list-style-type: none"> 1. Agarplatten-Strichkultur: dünne, an den Enden etwas zugespitzte <i>Gram-negative</i> Bazillen. 2. Bouillon: <i>Gram-positive</i> Kokken zu zweien und in kurzen Ketten. 3. Gelatine: <i>Gram-negative</i> Streptokokken. 4. <i>Liborius</i>-Agar: wie 1. 5. Traubenzuckeragar nach <i>Buchner</i>: steril. 6. Traubenzuckerbouillon nach <i>Buchner</i>: wie 1 und 2. <p>Weißer Maus intraperitoneal injiziert mit 1 cm³ von 2. Tod nach 24 Stunden. Peritonitis. Herzblut: kurze <i>Gram-negative</i> Streptokokken und dicke Bazillen.</p> <ol style="list-style-type: none"> 7. Milch: nach 5 Tagen nur schwach geronnen. 8. Kartoffel von 2 nach 6 Tagen nur geringes Wachstum.
23. April 10 Uhr a. m. 36.7. 68.	Vollkommen normal, fieberfrei. 27. April entlassen in die Findelanstalt.	<i>Löfflers</i> Methylblau: keine Mikroorganismen.	<ol style="list-style-type: none"> 1. Agarplatten-Strichkultur: <i>Gram-positive</i> Streptokokken, und gelatineverflüssigende Staphylokokken. 2. Bouillon: <i>Gram-positive</i> lange Ketten von Kokken. 3. Gelatine: steril. 4. <i>Liborius</i>-Agar: <i>Gram-negative</i> Bazillen. 5. Traubenzuckeragar nach <i>Buchner</i>: steril. 6. Traubenzuckerbouillon nach <i>Buchner</i>: mittellange, meist <i>Gram-positive</i> Ketten von Kokken. <p>Weißer Maus a) intraperitoneal injiziert mit 1 cm³ von 2. Tod nach 30 Stunden. Peritonitis. Herzblut: Streptokokken und Bazillen.</p> <p>Weißer Maus b) intraperitoneal injiziert mit 1 cm³ von 6. Bleibt am Leben.</p> <ol style="list-style-type: none"> 7. Milch von 2 keine Gerinnung. 8. Kartoffel: <i>Gram-negative</i> mittellange Kettenkokken.

Nummer	Name, Alter, Gebärende, Stand	Aufnahme in die Anstalt	Besonderes aus der Anamnese. Pathologisches im Status praesens	Geburt. Blasensprung, Nachgeburtsperiode, Geburtsdauer	Sublimat-ausspülung der Scheide vor der Geburt	Zahl der inneren Untersuchungen während der Geburt	Puerperium bis zur Sekret-entnahme
79	S. Johanna, 19 Jahre, IIpara, ledig.	22. April 1904 als Ge- bärende.	—	23. April 1 Uhr p. m., spontan in Kopflage. Blasensprung 1 Stunde a. p. Nachgeburts- periode normal. Geburtsdauer 6 Stunden.	Nicht aus- gespült.	1mal vor dem Blasen- sprung.	Normal.
80	V. Marie, 23 Jahre, IIpara, ledig.	9. März 1904 als Schwan- gere.	—	25. April ³ / ₄ 6 Uhr a. m., spontan in Kopflage. Blasensprung 1 Stunde a. p. Nachgeburts- periode normal. Geburtsdauer 7 Stunden.	Nicht aus- gespült.	1mal vor und 1mal nach dem Blasen- sprung.	Normal.
81	K. Marie, 29 Jahre, IIpara, ledig.	26. April 1904 als Ge- bärende.	—	27. April ¹ / ₄ 3 Uhr a. m., spontan in Kopflage. Blasensprung ¹ / ₂ Stunde a. p. Nachgeburts- periode normal. Geburtsdauer 13 ¹ / ₂ Stunden.	Nicht aus- gespült.	1mal vor dem Blasen- sprung.	Normal

Tag der Sekretentnahme, Temperatur, Puls	Weiterer Verlauf des Wochenbettes nach der Sekretentnahme Entlassen	Bakteriologischer Befund	
		Primäres Ausstrich-Präparat	Kultur, Tierexperiment
27. April 10 Uhr a. m. 36.8. 60.	Vollkommen normal, fieberfrei. 3. Mai entlassen in die Findelanstalt.	<i>Löfflers</i> Methylblau-Gram: Gram-neg. kurze Bazillen und Kokken in Paaren. Gram-pos.	<ol style="list-style-type: none"> 1. Agarplatten-Strichkultur: Gram-negative Staphylokokken. Gram-negative kurze Streptokokkenketten. Gram-positive größere Bazillen. 2. Bazillen: Staphylokokken u. Gram-positive Streptokokken. 3. Gelatine: teilweise Gram-positive Kokken zu zweien. 4. <i>Liborius</i>-Agar: steril. 5. Traubenzuckeragar nach <i>Buchner</i>: steril. 6. Traubenzuckerbouillon nach <i>Buchner</i>: Gram-negative kurze Streptokokkenketten. 7. Milch von 2 nicht geronnen. 8. Kartoffel: sehr spärliche Streptokokken. <p>Weißer Maus intraperitoneal injiziert mit 1 cm³ von 2. Tod nach 8 Tagen. Keine Peritonitis. Herzblut: Bazillen und Kokken.</p>
29. April 10 Uhr a. m. 36.7. 67.	Vollkommen normal, fieberfrei. 7. Mai entlassen in die Findelanstalt.	<i>Löfflers</i> Methylblau: keine Mikroorganismen.	<ol style="list-style-type: none"> 1. Agarplatten-Strichkultur 2. Bouillon 3. Gelatine 4. <i>Liborius</i>-Agar 5. Traubenzuckeragar nach <i>Buchner</i> 6. Traubenzuckerbouillon nach <i>Buchner</i> <p style="text-align: right;">} bleibt steril.</p>
30. April 10 Uhr a. m. 36.8. 70.	Vollkommen normal, fieberfrei. 10. Mai entlassen in die Findelanstalt.	<i>Löfflers</i> Methylblau: keine Mikroorganismen.	<ol style="list-style-type: none"> 1. Agarplatten-Strichkultur: steril. 2. Bouillon: Gram-negative große Kokken. 3. Gelatine 4. <i>Liborius</i>-Agar 5. Traubenzuckeragar nach <i>Buchner</i> 6. Traubenzuckerbouillon nach <i>Buchner</i> <p style="text-align: right;">} bleibt steril.</p>

Generated on 2019-07-10 18:16 GMT / http://hdl.handle.net/2027/chi.79181214
Public Domain in the United States; Google-digitized / http://www.hathitrust.org/access_use#pd-us-google

Nummer	Name, Alter, Gebärende, Stand	Aufnahme in die Anstalt	Besonderes aus der Anamnese. Pathologisches im Status praesens	Geburt, Blasensprung, Nachgeburtsperiode, Geburtsdauer	Sublimat-ausspülung der Scheide vor der Geburt	Zahl der inneren Untersuchungen während der Geburt	Puerperium bis zur Sekretentnahme
82	S. Joh., 19 Jahre, Ipara, ledig.			V i d e Nr. 79.			Normal.
83	K. Anna, 29 Jahre, Ipara, ledig.	5. April 1904 als Schwan- gere.	—	25. April 12 Uhr p. m., spontan in Kopflage. Blasensprung 3 Stunden a. p. Nachgeburts- periode normal. Geburtsdauer 9 Stunden.	Nicht aus- gespült.	2mal vor dem Blasen- sprung.	Normal.
84	V. Marie, 23 Jahre, Ipara, ledig.			V i d e Nr. 80.			Normal.
85	K. Marie, 29 Jahre, Ipara, ledig.			V i d e Nr. 92.			Normal.

Tag der Sekretentnahme, Temperatur, Puls	Weiterer Verlauf des Wochenbettes nach der Sekretentnahme Entlassen	Bakteriologischer Befund	
		Primäres Ausstrich-Präparat	Kultur, Tierexperiment
1. Mai 10 Uhr a. m. 36.8. 80.	Vollkommen normal, fieberfrei. 3. Mai entlassen in die Findelanstalt.	<i>Löfflers</i> Methylblau: einzelne Kokkenpaare und Bazillen.	1. Agarplatten-Strichkultur: steril. 2. Bouillon: <i>Gram</i> -positive längere Streptokokkenketten und verschiedene Bazillen. 3. Gelatine: große <i>Gram</i> -positive Kokken in Haufen. 4. <i>Liborius</i> -Agar: wie 2. 5. Traubenzuckeragar nach <i>Buchner</i> : <i>Gram</i> -negative mittellange Streptokokken. 6. Traubenzuckerbouillon nach <i>Buchner</i> : <i>Gram</i> -negative mittellange Streptokokken und verschiedene Bazillen.
2. Mai 10 Uhr a. m. 36.8. 70.	Vollkommen normal, fieberfrei. 17. Mai entlassen in die Findelanstalt.	<i>Löfflers</i> Methylblau: keine Mikroorganismen.	1. Agarplatten-Strichkultur 2. Bouillon 3. Gelatine 4. <i>Liborius</i> -Agar 5. Traubenzuckeragar nach <i>Buchner</i> 6. Traubenzuckerbouillon nach <i>Buchner</i> } bleibt steril.
3. Mai 10 Uhr a. m. 36.8. 70.	Vollkommen normal, fieberfrei. 7. Mai entlassen in die Findelanstalt.	<i>Löfflers</i> Methylblau: keine Mikroorganismen.	1. Agarplatten-Strichkultur } bleibt steril. 2. Bouillon } 3. <i>Liborius</i> -Agar } 4. Gelatine: nicht verflüssigende kommaförmige <i>Gram</i> -negative Bazillen. 5. Traubenzuckeragar nach <i>Buchner</i> } 6. Traubenzuckerbouillon nach <i>Buchner</i> } steril.
5. Mai 10 Uhr a. m. 36.7. 80.	Vollkommen normal, fieberfrei. 10. Mai entlassen in die Findelanstalt.	<i>Löfflers</i> Methylblau: keine Mikroorganismen.	1. Agarplatten-Strichkultur } steril. 2. Bouillon } 3. Gelatine } 4. <i>Liborius</i> -Agar: <i>Gram</i> -positive große Kokken. 5. Traubenzuckeragar nach <i>Buchner</i> : steril 6. Traubenzuckerbouillon nach <i>Buchner</i> : steril.

Nummer	Name, Alter, —Gebärende, Stand	Aufnahme in die Anstalt	Besonderes aus der Anamnese. Pathologisches im Status praesens	Geburt, Blasensprung, Nachgeburtsperiode, Geburtsdauer	Sublimat-ausspülung der Scheide vor der Geburt	Zahl der inneren Untersuchungen während der Geburt	Puerperium bis zur Sekret-entnahme
82	S. Joh., 19 Jahre, IIpara, ledig.		V i d e Nr. 79.				Normal.
83	K. Anna, 29 Jahre, IIpara, ledig.	5. April 1904 als Schwan- gere.	—	25. April 12 Uhr p. m., spontan in Kopflage. Blasensprung 3 Stunden a. p. Nachgeburts- periode normal. Geburtsdauer 9 Stunden.	Nicht aus- gespült.	2mal vor dem Blasen- sprung.	Normal.
84	V. Marie, 23 Jahre, IIpara, ledig.		V i d e Nr. 80.				Normal.
85	K. Marie, 29 Jahre, IIpara, ledig.		V i d e Nr. 92.				Normal.

Tag der Sekretentnahme, Temperatur, Puls	Weiterer Verlauf des Wochenbettes nach der Sekretentnahme Entlassen	Bakteriologischer Befund	
		Primäres Ausstrich-Präparat	Kultur, Tierexperiment
1. Mai 10 Uhr a. m. 36.8. 80.	Vollkommen normal, fieberfrei. 3. Mai entlassen in die Findelanstalt.	<i>Löfflers</i> Methylblau: einzelne Kokkenpaare und Bazillen.	1. Agarplatten-Strichkultur: steril. 2. Bouillon: <i>Gram-positive</i> längere Streptokokkenketten und verschiedene Bazillen. 3. Gelatine: große <i>Gram-positive</i> Kokken in Haufen. 4. <i>Liborius</i> -Agar: wie 2. 5. Traubenzuckeragar nach <i>Buchner</i> : <i>Gram-negative</i> mittellange Streptokokken. 6. Traubenzuckerbouillon nach <i>Buchner</i> : <i>Gram-negative</i> mittellange Streptokokken und verschiedene Bazillen.
2. Mai 10 Uhr a. m. 36.8. 70.	Vollkommen normal, fieberfrei. 17. Mai entlassen in die Findelanstalt.	<i>Löfflers</i> Methylblau: keine Mikroorganismen.	1. Agarplatten-Strichkultur 2. Bouillon 3. Gelatine 4. <i>Liborius</i> -Agar 5. Traubenzuckeragar nach <i>Buchner</i> 6. Traubenzuckerbouillon nach <i>Buchner</i> } bleibt steril.
3. Mai 10 Uhr a. m. 36.8. 70.	Vollkommen normal, fieberfrei. 7. Mai entlassen in die Findelanstalt.	<i>Löfflers</i> Methylblau: keine Mikroorganismen.	1. Agarplatten-Strichkultur 2. Bouillon 3. <i>Liborius</i> -Agar 4. Gelatine: nicht verflüssigende kommaförmige <i>Gram-negative</i> Bazillen. 5. Traubenzuckeragar nach <i>Buchner</i> 6. Traubenzuckerbouillon nach <i>Buchner</i> } steril.
5. Mai 10 Uhr a. m. 36.7. 80.	Vollkommen normal, fieberfrei. 10. Mai entlassen in die Findelanstalt.	<i>Löfflers</i> Methylblau: keine Mikroorganismen.	1. Agarplatten-Strichkultur 2. Bouillon 3. Gelatine 4. <i>Liborius</i> -Agar: <i>Gram-positive</i> große Kokken. 5. Traubenzuckeragar nach <i>Buchner</i> : steril 6. Traubenzuckerbouillon nach <i>Buchner</i> : steril.

Generated on 2019-07-10 18:16 GMT / http://hdl.handle.net/2027/chi.79181214
Public Domain in the United States; Google-digitized / http://www.hathitrust.org/access_use#pd-us-google

Nummer	Name, Alter, —Gebärende, Stand	Aufnahme in die Anstalt	Besonderes aus der Anamnese, Pathologisches im Status praesens	Geburt, Blasensprung, Nachgeburtsperiode, Geburtsdauer	Sublimat-ausspülung der Scheide vor der Geburt	Zahl der inneren Untersuchungen während der Geburt	Puerperium bis zur Sekret-entnahme
86	Z. Antonia, 24 Jahre, Ipara, ledig.	5. Mai 1904 als Schwangere.	—	5. Mai 2 Uhr p. m., Gassengeburt. Blasensprung 1 1/2 Stunde a. p. Nachgeburtsperiode normal. Geburtsdauer 3 Stunden.	Nicht ausgespült.	Nicht untersucht.	Normal.
87	S. Anna, 24 Jahre, Ipara, ledig.	9. April 1904 als Schwangere.	—	6. Mai 1 1/2 Uhr p. m., spontan in Kopflage. Blasensprung 2 Stunden a. p. Nachgeburtsperiode normal. Geburtsdauer 7 Stunden.	Nicht ausgespült.	3mal vor dem Blasensprung.	Normal.
88	V. Rosa, 27 Jahre, Ipara, ledig.	29. März 1904 als Schwangere.	—	8. Mai 1 1/2 Uhr a. m., spontan in Kopflage. Blasensprung 40 Stunden a. p. Nachgeburtsperiode normal. Geburtsdauer 4 Stunden.	Nicht ausgespült.	5mal nach dem Blasensprung.	Normal.
89	Z. Antonie, 24 Jahre, Ipara, ledig.		V i d e	Nr. 86.			Normal.

Tag der Sekretentnahme, Temperatur, Puls	Weiterer Verlauf des Wochenbettes nach der Sekretentnahme Entlassen	Bakteriologischer Befund	
		Primäres Ausstrich-Präparat	Kultur, Tierexperiment
9. Mai 10 Uhr a. m. 36.7. 50.	Vollkommen normal, fieberfrei. 17. Mai entlassen in die Findelanstalt.	<i>Löfflers</i> Methylblau: keine Mikroorganismen.	1. Agarplatten-Strichkultur 2. Bouillon 3. Gelatine 4. <i>Liborius</i> -Agar 5. Traubenzuckeragar nach <i>Buchner</i> 6. Traubenzuckerbouillon nach <i>Buchner</i> } bleibt steril.
10. Mai 10 Uhr a. m. 36.8. 78.	Vollkommen normal, fieberfrei. 17. Mai entlassen in die Findelanstalt.	<i>Löfflers</i> Methylblau: keine Mikroorganismen.	1. Agarplatten-Strichkultur 2. Bouillon 3. Gelatine 4. <i>Liborius</i> -Agar 5. Traubenzuckeragar nach <i>Buchner</i> 6. Traubenzuckerbouillon nach <i>Buchner</i> } bleibt steril.
12. Mai 10 Uhr a. m. 36.8. 80.	Vollkommen normal, fieberfrei. 19. Mai entlassen in die Findelanstalt.	<i>Löfflers</i> Methylblau: keine Mikroorganismen.	1. Agarplatten-Strichkultur 2. Bouillon 3. Gelatine 4. <i>Liborius</i> -Agar 5. Traubenzuckeragar nach <i>Buchner</i> 6. Traubenzuckerbouillon nach <i>Buchner</i> } bleibt steril.
13. Mai 10 Uhr a. m. 36.9. 80.	Vollkommen normal, fieberfrei. 17. Mai entlassen in die Findelanstalt.	<i>Löfflers</i> Methylblau: keine Mikroorganismen.	1. Agarplatten-Strichkultur 2. Bouillon 3. Gelatine 4. <i>Licorius</i> -Agar: meist Gram-positive mittellange Streptokokken. 5. Traubenzuckeragar nach <i>Buchner</i> 6. Traubenzuckerbouillon nach <i>Buchner</i> } steril.

Nummer	Name, Alter, Gebärende, Stand	Aufnahme in die Anstalt	Besonderes aus der Anamnese. Pathologisches im Status praesens	Geburt, Blasensprung, Nachgeburtsperiode, Geburtsdauer	Sublimat-auspülung der Scheide vor der Geburt	Zahl der inneren Untersuchungen während der Geburt	Puerperium bis zur Sekret-entnahme
90	S. Anna, 24 Jahre, IIpara, ledig.			V i d e Nr. 87.			Normal.
91	V. Rosa, 27 Jahre, IIpara, ledig.			V i d e Nr. 88.			Normal.
92	H. Pauline, 25 Jahre, IIpara, ledig.	8. Mai 1904 als Ge- bärende.	—	8. Mai 3 ¹ / ₂ Uhr p. m., spontan in Kopflage, Blasensprung 1 ¹ / ₄ Stunde a. p. Nachgeburts- periode normal. Geburtsdauer 13 Stunden.	Nicht aus- gespült.	3mal vor dem Blasen- sprung.	Normal.
93	S. Josefa, 30 Jahre, IIIpara, ledig.	11. Mai 1904 als Ge- bärende.	—	11. Mai 1 ¹ / ₂ 8 Uhr p. m., spontan in Kopflage. Blasensprung unbekannt. Nachgeburts- periode normal. Geburtsdauer 5 ¹ / ₂ Stunden.	Nicht aus- gespült.	1mal nach dem Blasen- sprung.	Normal.

Tag der Sekretentnahme, Temperatur, Puls	Weiterer Verlauf des Wochenbettes nach der Sekretentnahme Entlassen	Bakteriologischer Befund	
		Primäres Ausstrich-Präparat	Kultur, Tierexperiment
14. Mai 10 Uhr a. m. 36.8. 78.	Vollkommen normal, fieberfrei. 17. Mai entlassen in die Findelanstalt.	<i>Löfflers</i> Methylblau: keine Mikroorganismen.	1. Agarplatten-Strichkultur: steril. 2. Bouillon: <i>Gram-positive</i> große Kokken. <i>Gram-negative</i> kleine Kokken in kurzen Ketten. 3. Gelatine: steril. 4. <i>Liborius-Agar</i> : <i>Gram-positive</i> große Kokken in Haufen. 5. Traubenzuckeragar nach <i>Buchner</i> : wie 2. 6. Traubenzuckerbouillon nach <i>Buchner</i> : <i>Gram-negative</i> kurze Streptokokkenketten, und <i>Gram-positive</i> größere Kokken.
16. Mai 10 Uhr a. m. 36.9. 80.	Vollkommen normal, fieberfrei. 19. Mai entlassen in die Findelanstalt.	<i>Löfflers</i> Methylblau: keine Mikroorganismen.	1. Agarplatten-Strichkultur 2. Bouillon 3. Gelatine 4. <i>Liborius-Agar</i> 5. Traubenzuckeragar nach <i>Buchner</i> 6. Traubenzuckerbouillon nach <i>Buchner</i> } bleibt steril.
17. Mai 6 Uhr p. m. 37. 88.	Vollkommen normal, fieberfrei. 18. Mai entlassen in die Findelanstalt.	<i>Löfflers</i> Methylblau: keine Mikroorganismen.	1. Agarplatten-Strichkultur: steril. 2. Bouillon: <i>Gram-positive</i> kleine Kokken in Degeneration. 3. Gelatine 4. <i>Liborius-Agar</i> 5. Traubenzuckeragar nach <i>Buchner</i> 6. Traubenzuckerbouillon nach <i>Buchner</i> } bleibt steril.
19. Mai 6 Uhr p. m. 36.8. 88.	Vollkommen normal, fieberfrei. 29. Mai entlassen in die Findelanstalt.	<i>Löfflers</i> Methylblau: keine Mikroorganismen.	1. Agarplatten-Strichkultur 2. Bouillon 3. <i>Liborius-Agar</i> 4. Gelatine 5. Traubenzuckeragar nach <i>Buchner</i> 6. Traubenzuckerbouillon nach <i>Buchner</i> } bleibt steril.

Nummer	Name, Alter, Gebärende, Stand	Aufnahme in die Anstalt	Besonderes aus der Anamnese, Pathologisches im Status praesens	Geburt, Blasensprung, Nachgeburtperiode, Geburtsdauer	Sublimat-anspülung der Scheide vor der Geburt	Zahl der inneren Untersuchungen während der Geburt	Puerperium bis zur Sekret-entnahme
95	B. Ottilie, 23 Jahre, Ipara, ledig.	12. Mai 1904 als Gebärende.	—	12. Mai $1\frac{1}{2}$ 12 Uhr p. m., spontan in Kopflage. Blasensprung unbekannt. Nachgeburtperiode normal. Geburtsdauer $3\frac{1}{2}$ Stunden.	Nicht ausgespült.	1mal nach dem Blasensprung.	Normal.
95	S. Anna, 26 Jahre, IVpara, ledig.	17. April 1904 als Schwangere.	—	13. Mai $1\frac{1}{2}$ 6 Uhr a. m., spontan in Kopflage. Blasensprung $1\frac{1}{2}$ Stunden a. p. Nachgeburtperiode normal. Geburtsdauer 3 Stunden.	Nicht ausgespült.	1mal vor dem Blasensprung.	Normal.
96	Ch. Marie, 26 Jahre, Ipara, ledig.	14. April 1904 als Schwangere.	—	20. Mai 12 Uhr mer. spontan in Kopflage. Blasensprung $\frac{1}{4}$ Stunde a. p. Nachgeburtperiode normal. Geburtsdauer 13 Stunden.	Nicht ausgespült.	1mal vor dem Blasensprung.	Normal.
97	M. Franziska, 23 Jahre, Ipara, ledig.	23. Mai 1904 als Gebärende.	—	23. Mai 9 Uhr a. m., spontan in Kopflage. Blasensprung kurz a. p. Nachgeburtperiode normal. Geburtsdauer 2 Stunden.	Nicht ausgespült.	Nicht untersucht.	Normal.

Tag der Sekretentnahme, Temperatur, Puls	Weiterer Verlauf des Wochenbettes nach der Sekretentnahme Entlassen	Bakteriologischer Befund	
		Primäres Ausstrich-Präparat	Kultur, Tierexperiment
20. Mai 10 Uhr a. m. 36.7. 84.	Vollkommen normal, fieberfrei. 24. Mai entlassen in die Findelanstalt.	<i>Löfflers</i> Methylblau: einzelne Kokkenpaare.	1. Agarplatten-Strichkultur: steril. 2. Bouillon: sehr kleine <i>Gram</i> -positive Kokken in Haufen, und <i>Gram</i> -negative: schlanke Bazillen. 3. Gelatine: steril. 4. <i>Liborius</i> -Agar: wie 2, und große <i>Gram</i> -positive Kokken. 5. Traubenzuckeragar nach <i>Buchner</i> : große, teils <i>Gram</i> -positive Kokken. 6. Traubenzuckerbouillon nach <i>Buchner</i> : <i>Gram</i> -negative Bazillen (schlank) und <i>Gram</i> -negative große Kokken.
21. Mai 10 Uhr a. m. 36.8. 80.	Vollkommen normal, fieberfrei. 24. Mai entlassen in die Findelanstalt.	<i>Löfflers</i> Methylblau: keine Mikroorganismen.	1. Agarplatten-Strichkultur 2. Bouillon 3. Gelatine 4. <i>Liborius</i> -Agar 5. Traubenzuckeragar nach <i>Buchner</i> 6. Traubenzuckerbouillon nach <i>Buchner</i> } bleibt steril.
24. Mai 10 Uhr a. m. 36.8. 88.	Vollkommen normal, fieberfrei. 30. Mai entlassen in die Findelanstalt.	<i>Löfflers</i> Methylblau: keine Mikroorganismen.	1. Agarplatten-Strichkultur 2. Bouillon 3. Gelatine 4. <i>Liborius</i> -Agar 5. Traubenzuckeragar nach <i>Buchner</i> 6. Traubenzuckerbouillon nach <i>Buchner</i> } bleibt steril.
26. Mai 10 Uhr a. m. 36.7. 70.	27. Mai Abendtemperatur 37.7. Koryza. Genitalbefund normal, sonst normale Temperatur. 3. Juni entlassen in die Findelanstalt	<i>Löfflers</i> Methylblau: keine Mikroorganismen.	1. Agarplatten-Strichkultur 2. Bouillon 3. Gelatine 4. <i>Liborius</i> -Agar 5. Traubenzuckeragar nach <i>Buchner</i> 6. Traubenzuckerbouillon nach <i>Buchner</i> } bleibt steril.

Nummer	Name, Alter, Gebärende, Stand	Aufnahme in die Anstalt	Besonderes aus der Anamnese. Pathologisches im Status praesens	Geburt, Blasensprung, Nachgeburtsperiode, Geburtsdauer	Sublimatausspflung der Scheide vor der Geburt	Zahl der inneren Untersuchungen während der Geburt	Puerperium bis zur Sekretentnahme
98	T. Anna, 27 Jahre, IVpara, ledig.	13. April 1904 als Schwangere.	—	20. Mai 1/2 4 Uhr a. m., spontan in Kopflage. Blasensprung 4 Stunden a. p. Nachgeburtsperiode normal. Geburtsdauer 2 1/2 Stunden.	Nicht ausgespült.	3mal nach dem Blasensprung.	Normal.
99	Ch. Marie, 26 Jahre, Ipara, ledig.	14. April 1904 als Schwangere.		V i d e Nr. 96.			Normal.
100	M. Franziska, 21 Jahre, Ipara, ledig.	23. Mai 1904 als Gebärende.		V i d e Nr. 97.			Normal.

Tag der Sekretentnahme, Temperatur, Puls	Weiterer Verlauf des Wochenbettes nach der Sekretentnahme Entlassen	Bakteriologischer Befund	
		Primäres Ausstrich-Präparat	Kultur, Tierexperiment
27. Mai 10 Uhr a. m. 36.8. 89.	Vollkommen normal, fieberfrei. 30. Mai entlassen in die Findelanstalt.	<i>Löfflers</i> Methylblau: einige Kokken zu zweien.	1. Agarplatten-Strichkultur: steril. 2. Bouillon: <i>Gram</i> -negative große Kokken in Haufen, und <i>Gram</i> -negative Bazillen. 3. Gelatine 4. <i>Liborius</i> -Agar 5. Traubenzuckeragar nach <i>Buchner</i> 6. Traubenzuckerbouillon nach <i>Buchner</i> : <i>Gram</i> -negative kleine Kokken zu 2. } steril.
28. Mai 10 Uhr a. m. 36.7. 80.	Vollkommen normal, fieberfrei. 30. Mai entlassen in die Findelanstalt.	<i>Löfflers</i> Methylblau: keine Mikroorganismen.	1. Agarplatten-Strichkultur: steril. 2. Bouillon: <i>Gram</i> -negative schlanke Bazillen. 3. Gelatine: steril. 4. <i>Liborius</i> -Agar: steril. 5. Traubenzuckeragar nach <i>Buchner</i> 6. Traubenzuckerbouillon nach <i>Buchner</i> } wie 1.
30. Mai 10 Uhr a. m. 37. 84.	27. Mai Abendtemperatur 37.7. Koryza. Sonst vollkommen normales Wochenbett. 3. Juni entlassen in die Findelanstalt.	<i>Löfflers</i> Methylblau: einige kurze Bazillen und Kokken zu zweien. <i>Gram</i> -neg.	1. Agarplatten-Strichkultur: <i>Gram</i> -negative mittellange Streptokokkenketten. 2. Bouillon 3. Gelatine: nicht verflüssigt. 4. <i>Liborius</i> -Agar 5. Traubenzuckeragar nach <i>Buchner</i> 6. Traubenzuckerbouillon nach <i>Buchner</i> } wie 1. 7. Milch: von 1: nach 3 Tagen Gerinnung. 8. Kartoffel: nach 3 Tagen geringes Wachstum. Weiße Maus a) intraperitoneal injiziert mit $\frac{3}{4}$ cm ³ von 2. Tod nach 24 Stunden. Peritonitis. Herzblut: <i>Gram</i> -negative Streptokokken. Weiße Maus b) intraperitoneal injiziert mit $\frac{3}{4}$ cm ³ von 6. Bleibt am Leben.

(Aus der chirurgischen Abteilung des k. k. Kaiser Franz Josef-Spitals in
Wien [Vorstand: Primarius Dozent Dr. G. Lotheißen].)

Über das Décollement traumatique.

Von

Dr. Kurt Frank,
Sekundararzt der Abteilung.

(Mit 6 Figuren im Texte.)

Das Décollement ist eine bisher in der deutschen Literatur sehr wenig beachtete und daher auch wenig gekannte Verletzungsart, trotzdem ihre Pathologie und mehr noch ihre Therapie eine ganze Reihe interessanter und zugleich für den praktischen Arzt wichtiger Momente darbietet. Auch forensisch und hinsichtlich der Unfallversicherung ist das traumatische Décollement von nicht zu unterschätzender Bedeutung. Die ersten Angaben sowie auch die genauere Kenntnis des Décollements verdanken wir französischen Chirurgen aus der ersten Hälfte des vorigen Jahrhunderts. Schon *La Motte* und *Pelletan* erhielten bei der Punktion mehrerer anscheinender Hämatome statt Blut seröse Flüssigkeit. Nichtsdestoweniger hielten sie jedoch diese serösen Ergüsse für Blutextravasate, aus denen sich eben das Serum völlig ausgeschieden habe nach Art der Blutgerinnung in einem Gefäße. Als man aber später auch bei der Inzision einer größeren Zahl vermeintlicher Blutbeulen nur seröse, ungeronnene Flüssigkeit, dagegen keine Blutkoagula, wie überhaupt keinerlei Anzeichen einer stattgefundenen Blutung vorfand, mußte man die angeführte Erklärungsweise fallen lassen. *Velpeau* sprach deshalb die Vermutung aus, es bilde sich durch das Trauma eine Ansammlung von Serum zwischen Haut und oberflächlicher Faszie; über die Einzelheiten sprach er sich nicht näher aus und verglich diese Fälle mit serösen Zysten.

Cruveilhier meinte, es handle sich um einen Bluterguß, dessen flüssige Bestandteile völlig resorbiert werden, ebenso schwinde allmählich der Blutkuchen; dann bilde sich eine fausse membrane, die seröse Flüssigkeit sezerniere.

Es liegt auf der Hand, daß alle diese Erklärungsversuche nicht das Richtige trafen und daher auch nicht befriedigen konnten.

Erst *Morel-Lavallée* lichtete einigermaßen das Dunkel, welches über dieser seltenen und merkwürdigen Verletzungsform lagerte. Nach Herausgabe einiger kleinerer Aufsätze über dieses Thema veröffentlichte er im Jahre 1863 eine umfassende, formvollendete Arbeit unter dem Namen: »Décollement traumatique de la peau et des couches sous-jacentes«. Mit Recht bleibt deshalb der Name *Morel-Lavallées* unlöslich mit dieser Krankheitsart verknüpft. Man hat auch seine Bezeichnungsweise bis heute beibehalten und spricht vom Décollement schlechtweg, trotzdem dieser Name durchaus kein glücklich gewählter ist, jedoch im Vergleich zu den vielen anderen, noch weniger einwandfreien den Tatsachen am ehesten nahe kommt.

Wenn also der Darstellung des Krankheitsbildes und seiner Behandlung nach *Morel-Lavallée* kaum mehr als einige unwesentliche Details hinzuzufügen sind, so hat doch auch dieser Autor die Wesenheit, namentlich die Ätiologie des Décollements arg verkannt. Nach seiner Meinung kommt es durch ein Trauma zu einer Zerreißung kleiner Gefäße oder Kapillaren, aus deren gequetschten Enden nur der flüssige Teil des Blutes austritt. Auf diese Weise bilde sich ein seröser Erguß unter der bereits vorher durch eine tangentielle Gewalt von der Subkutis abgelösten Haut.

Erst *Gussenbauer* hat 1880 überzeugend dargetan, daß der Flüssigkeitserguß nur aus Lymphe bestehen könne, die aus den verletzten Lymphgefäßen in die primär entstandene Tasche austrete. Er spricht deshalb kurzweg von Lymphextravasaten, welche Bezeichnung eigentlich auch nicht den realen Verhältnissen zur Gänze entspricht, sondern eben nur wieder ein Symptom aus dem Komplex zur Benennung dieser Verletzungsform heranzieht.

Im Jahre 1888 hat *Köhler* eine größere Arbeit über das Décollement publiziert, die sich mehr oder minder bemüht, die Ausführungen *Morel-Lavallées* dem deutschen Publikum näher zu bringen. Er stellt hierbei auch einige Irrtümer richtig, streift aber *Gussenbauers* so epochemachende Arbeit nur flüchtig.

In den späteren Jahren sind noch einige wenige mehr kasuistische Mitteilungen erschienen, so von *Koch*, *Heusner*, *Fikentscher* u. a.

Im Jahre 1901 erschien ein längerer Aufsatz *Möllers'* über das Décollement, der sich fast durchgehend an die Arbeit seines Lehrers *Köhler* anlehnt und wenig Neues bringt. Ansonsten findet man das Décollement in den meisten, selbst größeren Hand- und Lehrbüchern der Chirurgie gar nicht oder flüchtig erwähnt. Ein weiterer Mangel

macht sich ferner auch in fast allen obenerwähnten Arbeiten bemerkbar, indem die Krankheitsfälle für gewöhnlich nicht wiedergegeben sind.

Aus allen diesen angeführten Gründen erlaube ich mir in den nachfolgenden Zeilen eine Reihe genau beobachteter Fälle von Décollement traumatique zu veröffentlichen, die ich auf der chirurgischen Abteilung des k. k. Kaiser Franz Josef-Spitals in Wien beobachtete, und für deren Überlassung ich meinem verehrten Chef Herrn Primarius Dozent Dr. *Lotheissen* zu wärmstem Danke verpflichtet bin.

I. G. F., 19jähriger Kutscher, sub J.-Nr. 5211 am 30. Oktober 1899 auf die chirurgische Abteilung des Kaiser Franz Josef-Spitals aufgenommen.¹⁾

Patient, der früher immer gesund gewesen ist, rutschte von der sogenannten »Wage« seines schwer beladenen Kohlenwagens beim Absteigen gegen 6 Uhr abends am 30. Oktober ab, schlug beim Fallen mit der rechten Lendengegend am Boden auf und wurde vom Vorderrad geschleift, welches ihn umdrehte und schließlich über seinen linken Unterschenkel ging. Er konnte wegen heftiger Schmerzen nicht mehr aufstehen, wurde bewußtlos und in diesem Zustande dem Spital überbracht.

Patient zeigt bei einem völlig normalen internen Befund in der Kreuzgegend sowie im oberen Teile der rechtsseitigen Glutäal- und Lendengegend zahlreiche streifen- und fleckenförmige Stellen, an denen die Epidermis abgeschürft erscheint und das Korium bloß liegt. Der linke Unterschenkel erscheint in seinem unteren Drittel bis in die Metatarsalgegend stark angeschwollen und blaurot verfärbt. Unterhalb des Malleol. extern. eine $\frac{1}{2}$ cm lange, nicht klaffende, wenig blutende Rißquetschwunde, eine ebensolche, zirka $1\frac{1}{2}$ cm lange ober dem Malleol. intern., daneben eine etwa kreuzergroße Hautabschürfung. Etwa handbreit ober den Malleolen zeigt sich abnorme Beweglichkeit der Tibia und Fibula, deutliche Krepitation sowie intensiver Schmerz.

Lagerung des linken Beines in einen *Petitschen* Stiefel.

31. Oktober. Provisorischer Fixierungsverband aus blauen Binden.

4. November. Afebril. In der rechten Lenden- und Glutäalgegend ist die Haut blaugrünlich verfärbt. Kein Druckschmerz. Doch gibt Patient an, daß er beim Liegen an dieser Stelle Schmerzen empfinde.

8. November. In der rechten Kreuz- und Lendengegend ist die Haut von ihrer Unterlage in Form einer großen, flachen, ganz schlaffen Blase abgehoben, die deutlich Undulation sowie Reliefbildung zeigt. Anlegung eines Gipsverbandes an den bereits abgeschwollenen linken Unterschenkel.

9. November. Die Schwellung in der Kreuzgegend hat an flächenhafter Ausdehnung bis über die Mittellinie nach links sowie an Intensität merklich zugenommen, zeigt aber immer noch die gleichen Symptome der kleinwelligen Fluktuation und Undulation. Die Haut ist darüber unverändert, mäßig vorgewölbt, nicht druckschmerzhaft.

¹⁾ Demonstriert von Dr. *Langer*, Assistenten *Schuitlers*, in der Gesellschaft der Ärzte am 17. November 1899.

10. November. Nach rechts reicht die Schwellung oben bis zur letzten Rippe, unten bis zum Trochanter maior.

24. November. Da trotz Kompressionsverbandes die Schwellung stationär bleibt, erfolgt die Punktion. Es entleert sich tropfenweise die unter geringem Drucke stehende Flüssigkeit, die sich nach genauerer Untersuchung als mit wenig Blut gemengte Lymphe erweist.

28. November. Décollement ziemlich unverändert. Kompressionsverband.

3. Dezember. Die Haut in der gleichen Ausdehnung abgehoben, doch scheint der Erguß an Menge abgenommen zu haben.

7. Dezember. Die Haut legt sich an die Unterlage an, Extravasat entschieden geringer.

23. Dezember. Fraktur glatt geheilt. Am Orte des Décollements merkt man an einer handtellergroßen Fläche in der Kreuzgegend bei leichtem Beklopfen noch deutliche Undulation. Patient wird über seinen Wunsch ohne weiteren operativen Eingriff entlassen.

Näheres über den weiteren Verlauf nicht zu eruieren.

II. L. J., 32jähriger Kutscher, sub J.-Nr. 4934 am 13. Oktober 1902 auf die chirurgische Abteilung aufgenommen.

Patient war früher stets gesund. Am 4. Oktober a. c. geriet Patient so zwischen seinen eigenen und einen Motorwagen, daß er von seinem Wagen am rechten und vom Motorwagen am linken Darmbeinteller gequetscht wurde. Es wurde hierbei die bedeckende Haut auf beiden Seiten nach vorne zu gegen den Bauch verschoben. Trotz großer Schmerzen konnte Patient sich noch erheben und seinen

Wagen weiterführen. Erst nach einigen Tagen — genau weiß Patient es nicht anzugeben — entstand in der rechten Leistengegend allmählich eine ziemlich schmerzlose Geschwulst, die langsam wuchs, so daß Patient erst neun Tage nach der Verletzung das Spital aufsucht.

13. Oktober. Innerer Befund vollständig normal. Afebril. An der Hinterseite des rechten Oberschenkels sowie in beiden Glutäalgegenden ist die Haut bläulichgelb verfärbt und zum Teil streifenförmig exkoriert. In der rechten Leistenbeuge erscheint die Haut vollkommen intakt, jedoch von ihrer Unterlage abgehoben, so daß sich eine längliche, flache, weiche Geschwulst gebildet hat, die deutlich Undulation sowie Reliefbildung auf-

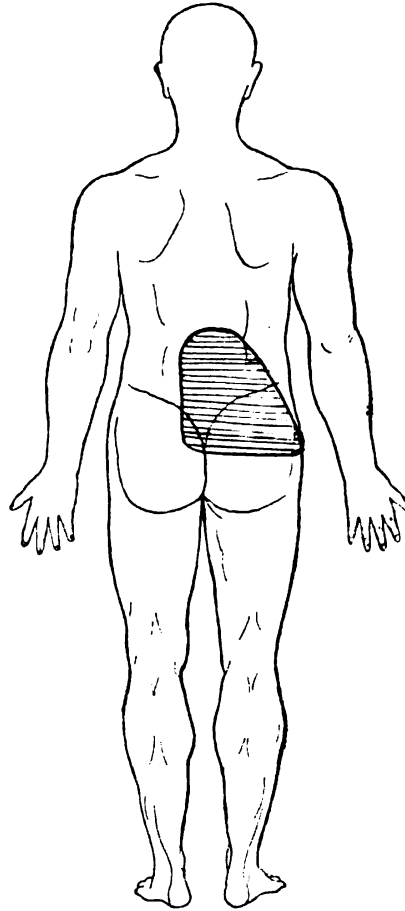


Fig. 1.

weist. »Schneeballknirschen« ist nirgends nachzuweisen. Die Haut selbst erscheint nahezu empfindungslos, doch kann man bei Druck leicht die Unterlage erreichen, worauf Patient Schmerz empfindet. Durch die Reliefbildung lassen sich die Grenzen des Décollements leicht bestimmen. Dasselbe beginnt 2 cm rechts von der Mittellinie, ist 25 cm lang (vom Symphysenrande an gerechnet), nach oben rechts reicht es über die Nabelhorizontale, das ist 7 cm über die Spina ant. sup. ilei, und zwar bis zur

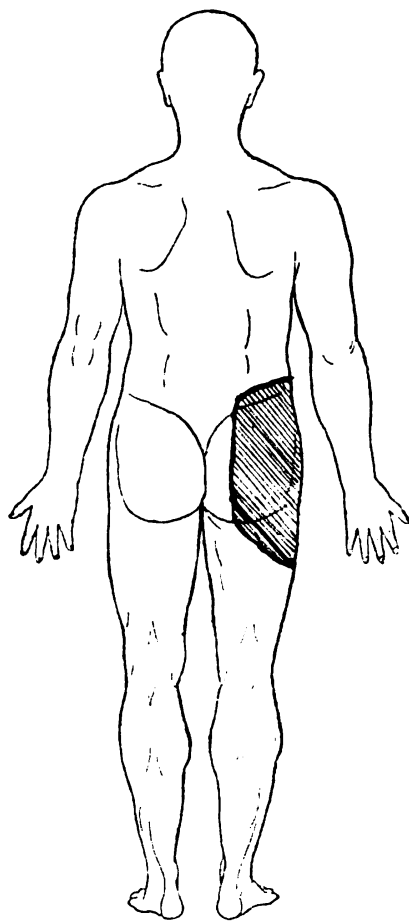


Fig. 2 a.

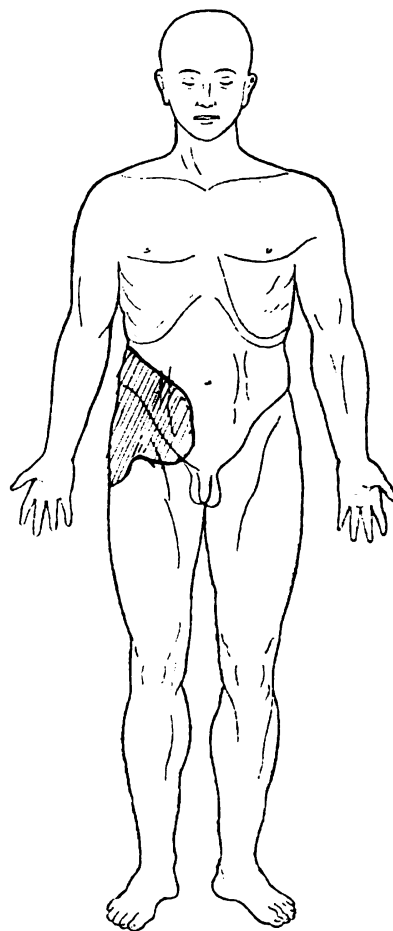


Fig. 2 b.

mittleren Axillarlinie. Die Höhe der Schwellung beträgt 20 cm. Nach rückwärts grenzt sich die Schwellung in der gleichen Höhe wie vorne etwa handbreit von der Mittellinie ab. Am Rande keine wallartige Verdickung fühlbar.¹⁾ Da trotz Bettruhe, Dunstumschlägen und Kompressionsverbandes keine Änderung eintritt, wird am 18. Oktober das Décollement mittels Troikart punktiert. Es entleeren sich zirka 250 g einer leicht rötlich gefärbten klaren Flüssigkeit, die sich deutlich als Lymphe erweist. Hier-

¹⁾ Demonstriert vom Assistenten Dr. *Fuchs* in der Gesellschaft der Ärzte am 17. Oktober 1902.

auf werden einige Gramm Jodtinktur in die Höhle eingespritzt und ein Druckverband angelegt.

20. Oktober. Patient ist frei von Fieber und Schmerzen.

27. Oktober. Die Haut hat sich überall fest an ihre Unterlage angelegt; es ist kein Flüssigkeitserguß mehr nachzuweisen. Doch besteht noch vollständige Anästhesie der betroffenen Hautpartie. Patient bleibt auch in der Folge von einem Rezidive verschont.

III. M. K., 40jähriger Hilfsarbeiter, sub J.-Nr. 6021 am 29. November 1904 auf die chirurgische Abteilung aufgenommen.

Beim Abladen fiel dem Patienten eine eiserne Traverse gegen den linken Vorderarm, glitt an demselben entlang und fiel schließlich auf seinen linken Vorderfuß. Wegen der heftigen Schmerzen im linken Bein sucht er das Spital auf. Bei der Aufnahme, die wenige Stunden nach dem Trauma erfolgt, findet sich an dem sonst gesunden Patienten die Gegend beider Malleolen sowie des Fußrückens der linken unteren Extremität blaurot verfärbt, angeschwollen, sowie äußerst schmerzhaft. Die Knochen sind intakt.

Erst nach Verlauf mehrerer Stunden zeigt sich an der Beugeseite des linken Vorderarmes ungefähr in der Mitte eine schräg von innen oben nach außen unten verlaufende, längs-ovale Schwellung, die sich weich, schwappend anfühlt. Deutliche Undulation und Reliefbildung. Die Haut ist ziemlich unempfindlich und zeigt keine Verfärbung oder Abschürfung. Kein Knirschen bei der Palpation fühlbar. Kompressionsverband mit Liquor Burowii.

Nach fünf Tagen hat sich die Geschwulst bereits verloren, die Haut vollständig angelegt. Auch nach weiteren 14 Tagen ist keine Neufüllung zu konstatieren.

IV. R. K., 5jähriger Knabe, sub J.-Nr. 2327 am 21. April 1905 auf die chirurgische Abteilung aufgenommen.

Patient wurde am 20. April a. c., als er am Rande des Gehsteiges spielte, von einem Lastwagen erfaßt, niedergestoßen und geschleift. Er kam dabei zwischen Vorderrad und Rinnstein zu liegen und das Rad ging über seine rechte Lendengegend. Er konnte trotz der Schmerzen aufstehen und weitergehen. Erst nach 24 Stunden bemerkten die Eltern eine Ge-

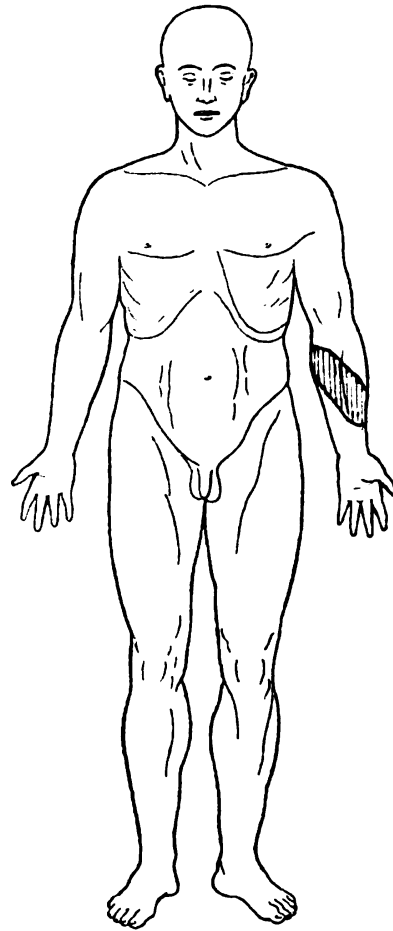


Fig. 3.

schwulst am Rücken, die langsam zunahm, weshalb sie das Kind ins Spital brachten.

21. April. Innerer Befund vollständig normal. Temperatur bis 37.6°. In der Gegend des rechten Schulterblattes mehrere guldenstückgroße Hautabschürfungen. Streifenförmige, quer von der rechten Flanke gegen die Wirbelsäule zu verlaufende Exkorationen. Suffusionen an der linken Gesäßbacke sowie am rechten Knie und rechten Fußrücken.

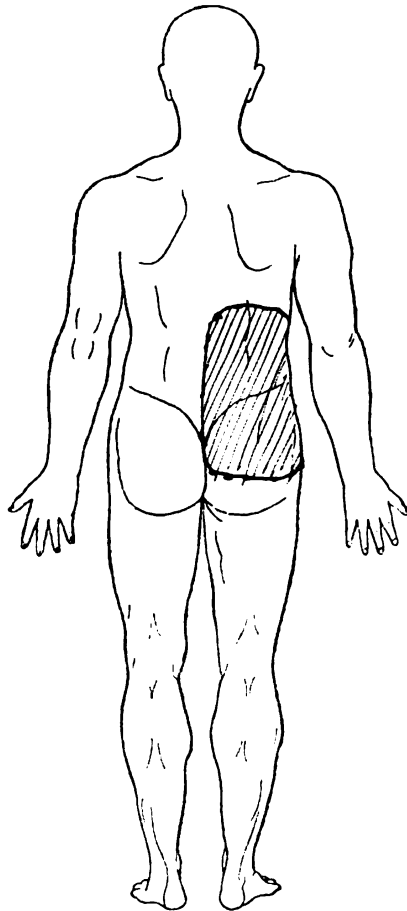


Fig. 4.

Die Rückenhaut erscheint rechts von der Höhe des zehnten Brustwirbels bis etwa zur Mitte der Glutäalgegend von der Wirbelsäule bis zur mittleren Axillarlinie von ihrer Unterlage deutlich abgehoben; in den abhängigen Partien tritt beim Sitzen eine stärkere Schwellung hervor, die prägnant Undulation und Reliefbildung bei der Palpation zeigt. Die den Inhalt des schlaffen Hautsackes bildende Flüssigkeit läßt sich mit der komprimierenden Hand leicht bis fast zur zehnten Rippe drängen. Auf diese Weise lassen sich auch die oben genannten Grenzen des Décollements genau feststellen. Die Haut selbst hat bis auf die geringgradigen, bereits erwähnten Exkorationen ihre Intaktheit sowie ihre normale Farbe bewahrt. Am Rande der Hautabhebung ist kein abgrenzender Wall fühlbar, auch kein »Schneeballknirschen« ist bei genauer Palpation auszulösen. Die betroffene Hautpartie erscheint gar nicht druckempfindlich, starker Druck auf die leicht zu erreichende Unterlage schmerzt. Es wird ein feuchter Kompressionsverband angelegt.

25. April. Im Laufe der ersten Tage nimmt die Füllung des Hautsackes deutlich zu, doch bleiben die genannten charakteristischen Symptome der Undulation und Reliefbildung erhalten, namentlich fällt das Mißverhältnis zwischen der Größe des Sackes und der geringen Flüssigkeitsmenge besonders auf.

2. Mai. Da trotz Kompression der Flüssigkeitserguß stationär geblieben ist, wird in ruhigem Kelenrausch die Punktion in der Glutäalgegend vorgenommen, und es werden zirka 50 cm³ leicht blutig tingierter Flüssigkeit abgelassen, die sich bei näherer Untersuchung als Lymphe erweist. Es werden hierauf durch den Troikart 50 cm³ Jodtinktur (zur Hälfte mit Aqu. dest. verdünnt) injiziert, verstrichen und der größte Teil

wieder abgelassen. In einer Woche erfolgt reaktionslose Heilung, die Haut legt sich an allen Stellen wieder fest an die Unterlage an. Auch ist nach mehreren Wochen kein Rezidiv zu konstatieren.

V. J. K., 45jähriger Hilfsarbeiter, geriet am 20. Juli a. e. in eine im Gange befindliche »Preßmaschine«, so daß seine rechte Hand hierbei zwischen zwei sich gegeneinander verschiebende Platten eingeklemmt wurde. Er empfand zwar heftige Schmerzen, doch merkte er erst nach einigen Stunden eine Anschwellung des rechten Handrückens, weshalb er das Ambulatorium der chirurgischen Abteilung aufsucht.

Bei sonst normalem internen Befund zeigt sich am rechten Handrücken in der Metakarpalgegend eine deutliche Schwellung, die beim Palpieren ein »schwappendes« Gefühl gibt. Die Flüssigkeit läßt sich bis aus Radiokarpalgelenk drängen, so daß die Haut des Handrückens in dieser Ausdehnung von ihrer Unterlage abgehoben erscheint; dabei ist sie weder verfärbt, noch zeigt sie sonst eine Kontinuitätstrennung. Es lassen sich Undulation und Reliefbildung genau demonstrieren. Am Rande kein Wall, kein Knirschen bei Palpation. Die Druckempfindlichkeit ist sehr gering.

Durch Anlegung eines feuchten Kompressionsverbandes gelingt es, innerhalb weniger Tage den Flüssigkeitserguß zum Schwinden zu bringen. Die Haut legt sich fest an die Unterlage an. Im Laufe der nächsten Wochen zeigt sich kein Rezidiv.

Wie aus den zuvor beschriebenen Fällen zur Genüge hervorgeht, ist die Ätiologie des Décollements eine ziemlich gleichartige und charakteristische. Immer ist es eine tangentielle Gewalt, welche die Haut von den darunterliegenden Schichten, und zwar im subkutanen Gewebe löst. Die einwirkende Kraft wird meist durch das rollende Rad dargestellt. So sind bei *Morel-Lavallée* von 16 Décollements 7, bei *Köhler* von 22 sogar 19 durch Überfahren veranlaßt. Auch in unseren fünf Fällen ist diese Ursache dreimal zu finden. Deshalb ist es angezeigt, bei jeder durch Überfahren entstandenen Verletzung an das traumatische Décollement zu denken. Denn

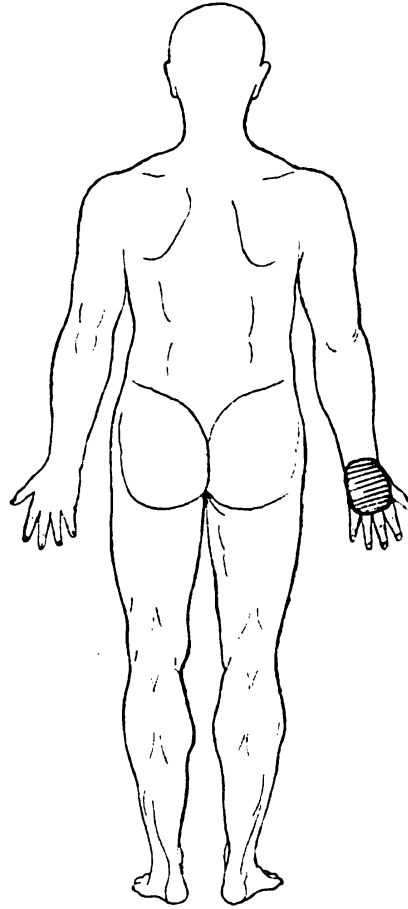


Fig. 5.

daß es gerade hierbei häufig übersehen wird, kann keine Frage sein, da es einestails vor den sonst vorhandenen schweren Verletzungen in den Hintergrund tritt und andererseits sich meist erst geraume Zeit nach dem Trauma voll entwickelt.

Außer der Radverletzung können auch noch andere tangential wirkende Gewalten ein Décollement erzeugen, so in dem einen unserer Fälle das Herabgleiten einer Eisenstange, in dem anderen eine typische Maschinenverletzung, ferner herabstürzende Balken, tangential auftreffende Projektile, Fußtritte, selbst der Biß von Tieren. Natürlich kommen alle diese Ursachen gegenüber dem Überfahrenwerden kaum in Betracht. Ob auch indirekt durch Fortpflanzung von Schwingungen ein Décollement entstehen könne, scheint mir sehr fraglich zu sein. Der eine Fall, in dem *Heller* es annimmt, läßt sich viel ungezwungener durch das direkte tangential Herabgleiten an einer Bretterschicht erklären.

Der Winkel, den die Richtung der einwirkenden Gewalt mit der Hautoberfläche einschließt, bestimmt auch die Art des Décollements. Bei streng tangentialer Richtung werden naturgemäß nur die äußersten Hautschichten getroffen, dann kommt es nur zu Exkorationen. Bei mehr schrägem Auftreffen erleidet die Haut in allen ihren Lagen die Gewalteinwirkung, dann löst sich die Haut von der oberflächlichen Faszie los und es entsteht ein oberflächliches Décollement. Die Lostrennung erfolgt im subkutanen Gewebe, da dieses an und für sich ein sehr lockeres Gefüge aufweist und an Festigkeit der Haut und der Faszie nachsteht. Trifft der Stoß unter einem annähernd rechten Winkel auf, so können die Muskeln gegeneinander oder diese gegen das Periost, und selbst dieses gegen den Knochen verschoben und auf verschieden große Strecken von der Unterlage abgehoben werden; es bilden sich die selteneren tiefen Décollements. Als solche betrachtet *Wolter* auch die in letzter Zeit bei *Myositis ossificans* öfter beobachteten Lymphzysten.

Nur wenn die Gewalt senkrecht einwirkt, entsteht das Bild der Quetschung, der Kontusion. Natürlich liegen die Verhältnisse nicht immer so klar, wie es diese zwar der Praxis genau entnommene, aber dennoch etwas kategorisierende Schilderung darstellt. Es kann die einwirkende Gewalt in jedem Momente ihre Richtung und Stärke ändern und so die eine Art des Décollements neben der anderen, ja selbst der Quetschung gleichzeitig erscheinen.

In allen unseren Fällen handelt es sich um die am häufigsten vorkommenden oberflächlichen Décollements.

Geschlecht und Alter sind für das Décollement belanglos. Man trifft diese Verletzung natürlich meist bei Männern der schwerarbeitenden Klasse, besonders Kutschern, da diese am häufigsten den verursachenden Gewalteinwirkungen ausgesetzt sind.

Was den Häufigkeitsgrad des Décollement traumatique anbetrifft, so dürfte es kaum zu den absolut seltenen Verletzungsformen zu zählen sein. Der Grund für die relative Seltenheit ist eben darin zu suchen, daß die Kenntnis des Décollements nur wenig verbreitet ist, und es aus diesen und den früher erwähnten Ursachen oft übersehen wird. Sehr oft wird es wohl auch verkannt und segelt unter falscher Diagnose, so gehören wohl fast alle traumatischen Lymphcysten hierher.

Auffällig ist, daß sich das Décollement zum Lieblingssitz den oberen Teil des Oberschenkels erwählt. *Köhler* hat in sehr überzeugender Weise dargetan, daß gerade die Umgebung der Trochanteren vermöge ihrer Formation und ihrer Zusammenhanges beim Überfahrenwerden am häufigsten der Gewalteinwirkung der Räder ausgesetzt ist. Eine nicht geringere Rolle spielt auch der Umstand, daß hier zahlreiche größere Lymphstämme verlaufen.

So ist bei allen drei unserer Patienten, die überfahren wurden, das Décollement in dieser Gegend aufgetreten. Bei anderen veranlassenden Momenten können auch andere Körperteile, wie bei uns die obere Extremität, betroffen sein.

Für gewöhnlich zeigt die Haut äußerlich keine Merkmale der Verletzung, doch können auch tangential verlaufende Schrammen wie im Falle IV vorkommen. Die scheinbare Intaktheit der Haut läßt oft das Décollement übersehen, oft gibt sie allerdings auch einen deutlichen Fingerzeig, wenn gerade diese Hautpartie sich scharf von der kontundierten und suffundierten Umgebung abhebt. Bevor aber der Erguß unter die abgelöste Haut stattfindet, oder wenn dieser nur gering ist, wie es fast die Regel, kann man nur bei sehr genauer Untersuchung das Décollement erkennen, es sei denn übermäßig groß. Schon *Morel-Lavallée* hat nach dieser Richtung eine praktische Einteilung getroffen. Er unterscheidet kleine Décollements bis zu Handtellergröße, mittelgroße, die zirka 20—30 cm im Geviert messen, und die weitaus selteneren großen, die die erwähnte Ausdehnung überschreiten. Von unseren Fällen gehören Fall I, II und IV wohl zu den mittelgroßen, während Fall III und V den kleinen zuzählen sind.

Köhler und *Koch* zählen auch Fälle zu den Décollements, bei denen die abgehobene Haut vollständig perforiert ist. So beschreibt

Köhler deren 1 unter 22 Fällen, *Koch* 2 unter 6 als sogenannte »offene« Décollements. Ich möchte es ablehnen, derartige Fälle als typische Décollements anzusehen, da die Perforation fast alle charakteristischen Symptome entfallen läßt und mir die intakte Kontinuität der Haut als eine unumgänglich nötige Bedingung zur Annahme eines Décollements erscheint.

Es wird ferner von anderen Autoren angegeben, daß meist die anfänglich auch nach der Färbung normale Haut sich im weiteren Verlaufe durch Imbibition von den benachbarten Suffusionen her blau-rötlich verfärbt. An unseren Fällen war dies Symptom ebensowenig zu beobachten wie eine zentrale Hautnekrose, die auch öfter gesehen wurde. Wahrscheinlich bewirkte dies der geringere Grad der Quetschung in der Umgebung, damit auch der geringere Bluterguß und die bessere Ernährung der betroffenen Hautpartie.

Da es in keinem unserer Fälle erforderlich war, eine Inzision vorzunehmen, so vermag ich aus eigener Erfahrung nicht das Innere eines oberflächlichen Décollements zu beschreiben. Doch sind hierin die Angaben der meisten Autoren in voller Übereinstimmung. Es ist die Haut entweder in ihrer ganzen Ausdehnung von der oberflächlichen Faszie losgelöst, oder es bestehen mehr oder minder große teils flächen-, teils fadenförmige Verbindungen zwischen beiden. Die ersteren trifft man besonders bei älteren Décollements und sind als Verklebungen anzusehen, welche die Heilung einleiten. Dadurch wird die Tasche mehrkammerig, was für die Therapie nicht ohne Belang ist.

Die Fäden sind gebildet durch herausgerissene Nerven oder Blutgefäße, oft auch durch isolierte Teile der Faszie, was dann an ihrem perlmuttartigen Glanze und dem entsprechenden Defekt in der Faszie zu erkennen ist. Eine größere Anzahl dieser Fäden kann gelegentlich bei der Palpation ein eigentümliches Knirschen erzeugen, was eine Verwechslung mit dem »Schneeballknirschen« von Blutgerinnseln nahelegt.

Alte Décollements sind von einer gleichmäßigen serösen Membran ausgekleidet, die dem Ganzen das Aussehen einer Zyste verleiht und oft Irrtümer in der Diagnose verursacht, denn, wie schon einmal erwähnt, figurieren viele Décollements in der Literatur als »traumatische Lymphzysten«.

Zur Abhebung der Haut muß noch der Erguß von Lymphe unter dieselbe treten, um das Bild des Décollements zu vervollständigen. Die verschiedenen Ansichten über die Natur der Flüssigkeit wurden bereits eingangs dargelegt, die man heute in allgemeiner Übereinstimmung als Lymphe ansieht. Durch die tangentialen Gewalt werden

die Blutgefäße intakt gelassen oder so gequetscht und torquiert, daß gar kein oder nur wenig Blut austreten kann; die übrigens rasch erfolgende Thrombosierung hält die Bildung eines stärkeren Blutextravasates hintan. Die weniger widerstandsfähigen Lymphgefäße dagegen werden in ihrer Kontinuität getrennt, und es ergießt sich nun die Lymphflüssigkeit in die primär vorgebildete Tasche. Dieser Erguß erfolgt nur sehr langsam und allmählich, denn die Lymphe steht bekanntlich unter einem sehr geringen Drucke. Deshalb verstreicht auch ein verschieden großes Intervall, bis der Erguß bemerkbar wird und sich nachweisen läßt. Erst bis der Druck der im Décollement angesammelten Flüssigkeit dem in den Lymphbahnen vorhandenen das Gleichgewicht hält, sistiert die Extravasation der Lymphe. Denn, wie *Virchow* nachwies, gerinnt Lymphe weder in den Lymphgefäßen noch in den Körperhöhlen; erst bei Berührung mit der Luft tritt Gerinnung ein. Es kann deshalb, außer bei ganz kleinen Ergüssen, auch keine spontane Resorption vor sich gehen, und ein bloßes Ablassen hat stets eine Wiederfüllung der Tasche zur Folge. Die Farbe der aus dem Décollement gewonnenen Lymphe ist je nach der wechselnden Blutbeimengung sehr verschieden, sie kann sogar die des venösen Blutes erreichen. Die genauere Untersuchung ergibt dann erst die vom Blute, besonders auch dem Blutserum deutlich abweichende Zusammensetzung. Schon die Bestimmung des spezifischen Gewichtes ergibt feste Anhaltspunkte; für das Blutserum schwankt der Wert desselben um 1027, für die Lymphe ist er weit niedriger, etwa um 1020. Genaue qualitative Analysen hat *Jens Schon* in seiner Arbeit publiziert; dieselben sind am selben Individuum naturgemäß nach Zeit und Körperstelle sehr different. Das häufig vorgefundene Fett rührt nach *Köhler* seiner größeren Menge nach wohl vom mitzertrümmerten Panniculus adiposus her.

Sehr wichtig, und bei allen Fällen von echtem Décollement zu konstatieren, ist das auffällige Mißverhältnis zwischen der Größe der Tasche und der Quantität der ergossenen Lymphe. Die Flüssigkeitsmenge reicht oft kaum hin, die Wandungen eines größeren Décollements auch nur zu benetzen. Daraus ergibt sich schon, daß nie das Symptom der Fluktuation bei einem typischen Décollement auftreten kann, denn diese kann nur in einem mehr oder weniger prall mit Flüssigkeit gefüllten Hohlraum hervorgerufen werden. Es ist also ein direktes Verkennen des Begriffes der Fluktuation, wenn einige Autoren dem Décollement dieses Phänomen zuweisen. Beim leichten Beklopfen, oft schon beim Anblasen läßt sich dagegen eine feinwellige Bewegung auslösen, die man als Undulation bezeichnet.

Die Wellen gehen bis an den Rand des Décollements und kehren von dort wieder zurück. Ein weiteres charakteristisches Symptom, das sich aus der relativ geringen Flüssigkeitsmenge ergibt, ist die Reliefbildung. Die Lymphflüssigkeit hat die Neigung, ihrer Schwere folgend, den tiefstgelegenen Punkt der Tasche einzunehmen, so daß man oft erst im Sitzen oder Stehen des Patienten auf den Erguß aufmerksam wird, indem er die Grenze des Décollements anzeigt und die umliegende Hautpartie vorwölbt. Auch durch Verstreichen der Flüssigkeit mit den Fingern kann man das Relief erzeugen.

Zu Beginn, wo nur die Abhebung der Haut, aber kein Erguß besteht, sind die Symptome der Undulation und Reliefbildung natürlich nicht auszulösen. Andererseits dienen sie bei guter Ausbildung dazu, die Grenzen des Décollements festzustellen, denn den angeblich meist charakteristischen Wulst am Rande, durch stärkeren Bluterguß hierselbst hervorgerufen, konnte ich in keinem unserer Fälle vorfinden. Bei sehr starkem Panniculus adiposus ist die Reliefbildung nur undeutlich. Die Haut läßt sich auch leicht von der Unterlage abheben und bleibt oft in Falten stehen, da sie ihre Elastizität verloren hat.

Fast immer kann man eine deutliche Herabsetzung der Sensibilität der lädierten Haut nachweisen, was leicht aus dem Zerreißen der zahlreichen kleinen Nervenfasern erklärt wird. Dies Moment dürfte auch bei den großen Décollements reflektorisch durch Shockwirkung den Tod herbeiführen. Bei stärkerem Druck, wenn die Gegenwandung getroffen wird, ist die Schmerzempfindung natürlich erhöht.

Kleine, subfebrile Temperatursteigerungen können beim Décollement vorkommen, nie aber höheres Fieber, es müßte denn eine Suppuration vorliegen, die aber kaum je in der geschlossenen Tasche primär auftritt. Die sonst noch beschriebenen Symptome des Tremblements, der Dellenbildung beim Anhauchen, des Ödems in der abgehobenen Haut sind weder konstant, noch pathognomonisch für das Décollement.

Nach all dem Gesagten kann die Diagnose des Décollement traumatique nicht allzu schwer sein, wenn man an diese Affektion bei dem typischen Verletzungsmechanismus überhaupt auch nur denkt. Unklar ist das Bild zu Beginn, da der Erguß, wie aus unseren Fällen ersichtlich, erst einige Zeit nach dem Trauma, manchmal einige Stunden, oft auch erst einige Tage später einsetzt und sehr langsam zunimmt.

Sind aber einmal Undulation und Reliefbildung vorhanden, so kann kein Zweifel mehr über die Natur der Verletzung herrschen. Namentlich das Symptom der Reliefbildung kommt ausschließlich dem

Décollement zu. Eben weil diese beiden Erscheinungen notwendigerweise einem »offenen« Décollement fehlen müssen, und nur eine lymphoide Sekretion mit meist überwiegender Blutextravasation aus der abgehobenen Haut vorhanden ist, sind diese Fälle schwerlich logischerweise hierher zu subsumieren.

Am häufigsten findet eine Verwechslung des Décollements mit dem Hämatom statt. Hierbei ist die Haut in der Regel derart in Mitleidenschaft gezogen, daß sie meist sofort blaurot verfärbt ist oder doch viele Ekchymosen zeigt. Es finden sich Koagula, die sich der Palpation leicht durch ihr Knirschen verraten. Ferner hat das Hämatom gleich oder doch sehr bald nach dem Trauma seine endgültige Größe erreicht, nie findet ein derartiges Anwachsen wie beim Décollement statt. Es fehlen deshalb dem Hämatom auch die Reliefbildung und die Undulation. Dagegen ist bei Blutung gewöhnlich gleich nach der Entstehung Fluktuation nachweisbar.

Interessant sind die Verwechslungen französischer Chirurgen, von denen *Gussenbauer* erzählt.

So glaubte *Huguier* bei der Punktion eines Décollements der Bauchwand die Bauchhöhle eröffnet zu haben, wegen der übermäßigen Menge von Flüssigkeit, da die Bauchhaut auf eine weite Strecke von ihrer Unterlage abgelöst war.

Longier nahm ein falsches Aneurysma an, während er in Wirklichkeit ein mit Blut vermengtes Décollement der Inguinalgegend punktierte.

Köhler meint, daß auch ein großer Teil der bei der Geburt entstandenen Kephahämatoome mit dem Décollement identisch sei. Ich kann dies für zahlreiche eigene Beobachtungen durchaus nicht bestätigen. Es kommen ihnen in der Regel alle vorgenannten Symptome des Hämatoms zu. Die Undulation und Reliefbildung konnte ich nie dabei beobachten. Eine häufig vorgenommene Probepunktion ergab immer venöses Blut; auch waren stets Koagula zu fühlen.

Eine andere Frage ist es, ob man die öfter mit der Myositis ossificans traumatica kombinierten Lymphzysten nach dem Vorschlage *Wolters* als tiefe Décollements ansehen soll. *Berndt* und *Rammstedt* halten solche zystische Hohlräume für die Reste alter, ausgedehnter Blutungen, um die das Bindegewebe stark gewuchert ist.

Wolter hingegen meint, diese traumatischen, im intermuskulären Bindegewebe liegenden Lymphzysten seien in ihrer überwiegenden Mehrzahl tiefe Décollements. Die Ansammlung von Flüssigkeit entstehe erst einige Zeit nach dem Trauma, wie wiederholte Probepunktionen bewiesen. Es konnte nie Gerinnung vorgefunden werden.

Bei der tiefen Lage, oft geringen Größe und den starren Wandungen können Reliefbildung und Undulation natürlich nicht verlangt werden. Die Analyse der Flüssigkeit ergab gleichfalls eine mit der der Lymphe fast identische. Das beweisendste Symptom liegt aber darin, daß die einfache Punktion und Entleerung der Flüssigkeit stets von einer Neufüllung gefolgt war.

Und nun noch einige Worte über die Bezeichnungsweise dieser Verletzungsform. *Morel-Lavallée* gebrauchte in seiner letzten Arbeit über dieses Thema den Namen: *Décollement traumatique*; damit ist aber nur die Ablösung der Haut bezeichnet, die ebenso wichtige als charakteristische Lymphextravasation ist darin nicht zum Ausdruck gebracht. Ferner gibt es auch *Décollements* ohne Lympherguß, wie aus dem früher Gesagten zu ersehen. *Gussenbauer* wieder erwähnt den Namen *Décollement* gar nicht; er spricht nur vom traumatischen Lymphextravasat. Es ist dies eine Anlehnung an den früher von *Morel-Lavallée* gebrauchten Namen des *épanchement traumatique de sérosité*, wie die meisten Franzosen übrigens auch heute noch diese Affektion bezeichnen, weil sie offenbar den Ursprung der Flüssigkeit verkennen. *Fiebigers* Ausdruck: subkutane traumatische Lymphorrhagie ist deshalb ebenso unzutreffend wie der *Gussenbauers* oder wie die Bezeichnung: traumatische Lymphzyste, weil damit die primäre Ablösung der Haut unerwähnt bleibt; die Lymphe kann sich erst in die durch das Trauma gebildete Tasche ergießen. Infolge des Mangels eines einheitlichen, allen Anforderungen entsprechenden Namens scheint es noch am geratensten, bei der Bezeichnung: *Décollement traumatique* zu verbleiben. Gewiß ist die Vielheit der unklaren Benennungen mit ein Hindernis für die Verbreitung einer genauen Kenntnis dieser Verletzung.

Die Prognose ist je nach der Größe des *Décollements* verschieden. Wie schon erwähnt, tritt bei den großen *Décollements* der Tod in der Regel durch Shockwirkung ein, die sich hinlänglich daraus erklärt, daß so viele kleine Nervenfasern zerreißen und ein großer Teil der Haut außer Funktion gesetzt wird. Die kleinen *Décollements* geben immer eine günstige Prognose. Die Heilung tritt hier ohne eingreifendere Therapie oder spontan ein, wie bei uns Fall III und V zeigen. Dagegen ist die Prognose der am häufigsten vorkommenden mittelgroßen *Décollements* quoad sanationem zwar nicht ungünstig, aber doch ihr Verlauf oft ein sehr langwieriger. Diese *Décollements* nehmen im Anfang langsam zu, später bleiben sie stationär oder nehmen etwas ab. Eine spontane Resorption kann nicht stattfinden, weil die Lymphe nicht gerinnt. Es bleiben die

Lymphgefäße offen, da sie nicht durch Gerinnsel obturiert werden. Es bleibt der Druck der in der Tasche befindlichen Flüssigkeit dem intravaskulären äquivalent, so daß eine durch Resorption erfolgende etwaige Abnahme durch das sofortige Nachströmen der Lymphe wieder paralytisch wird.

Eine gewisse Elastizität gewinnt die Haut in vielen Fällen wieder, wodurch dann die oberwähnte geringe Abnahme erklärt wird. Ohne operatives Eingreifen bleiben diese Décollements durch Monate und Jahre stationär. Spontane Eiterungen treten niemals auf. Die beschriebenen Suppurationen waren immer durch Punktion oder Inzision bedingt, die in der vorantiseptischen Zeit nicht immer einwandfrei erfolgten, hatte doch *Morel-Lavallée* zwei Todesfälle infolge chronischer Suppuration. Daß die tiefen Décollements, die oft mit komplizierten Frakturen verbunden sind, keine sonderlich günstige Prognose geben, ist begreiflich.

Die genaue Erkenntnis der Natur des Krankheitsprozesses schreibt auch die richtige Behandlungsweise vor. Die kleinen Décollements heilen, wie erwähnt, oft spontan. Man wird aber mit elastischer komprimierender Einwicklung die Heilungsdauer abzukürzen suchen, was meist auch gelingt, wie dies in den Fällen III und V zu beobachten war.

Bei den mittelgroßen Décollements wird jedoch eine solche Kompression nicht genügen. Während der Dauer der Einschnürung bleibt der Lympherguß im besten Falle stationär, kann aber auch darunter zunehmen. Dabei muß man namentlich bedenken, daß nicht nur die Flüssigkeit, sondern auch die Lymphgefäße vom Verbandsverbande komprimiert werden, so daß ein Rücktritt der Lymphe nicht stattfinden kann. Auch die einfache Punktion führt keine Heilung herbei, wie Fall I ergibt, selbst wenn man sie nachträglich mit der Kompression verbindet, weil die lädierten Lymphgefäße nicht verschlossen werden. Dies kann nur durch Koagulation und diese wieder nur durch eine Entzündung im Inneren der Tasche angeregt werden. *Morel-Lavallée* entleerte deshalb mittels Punktion das Décollement, übte den entzündlichen Reiz durch Auflegen von Blasenpflaster aus und brachte überdies noch die Kompression an. In vielen Fällen hatte er Erfolg, doch sehr häufig traten auch Rezidive auf. *Gussenbauer* hatte in einem Falle mit folgender Behandlung guten Erfolg. Er komprimierte längere Zeit forciert nach *Volkmanns* Methode und wendete gleichzeitig feuchte Wärme und ein Adstringens (Liquor Burowi) an. Doch dürfte es sich hier um kein sonderlich großes Décollement gehandelt haben, auch ist nicht erwähnt, wie lange Zeit der Patient vor einem Rezidiv bewahrt blieb.

Zeitschr. f. Heilk. 1906. Abt. f. Chirurgie u. verw. Disziplinen.

7

So kam schon *Morel-Lavallée* zu der Ansicht, man müsse die Lymphe entleeren und gleichzeitig eine adhäsive Entzündung durch Einspritzung reizender Flüssigkeiten anregen. Er verwandte als solche Jodtinktur und erzielte damit sehr oft Erfolge. Manche Autoren, so auch *Köhler*, fürchten die damit verbundene besondere Schmerzhaftigkeit und eine eventuelle Jodintoxikation. Sie verwendeten deshalb 3 bis 5%ige Karbolsäure, 1%iges Sublimat und auch Salizylsäure. In Fall II und IV erwies sich uns die einfache Punktion mit dem Troikart bei nachfolgender Injektion von Jodtinktur als vollkommen ausreichend. In kaum zehn Tagen erfolgte prompte Heilung, und Rezidive kamen auch längere Zeit nachher nicht zur Beobachtung. Diese *Décollements* aber standen hart an der äußeren Grenze der mittelgroßen. Es wurden hierbei weder besondere Schmerzhaftigkeit noch Intoxikationsercheinungen wahrgenommen. Die Jodtinktur wurde stets zur Hälfte mit Wasser verdünnt, auch wurde der größte Teil durch Aspiration wieder entfernt, nachdem eine energische Verteilung der reizenden Flüssigkeit in der Tasche vorgenommen war. Für ältere Fälle empfiehlt übrigens auch *Köhler* die *Lugolsche* Lösung.

Es kann aber auch vorkommen, daß dieses Verfahren im Stiche läßt. Dies ist namentlich der Fall, wenn die Tasche durch Verklebungen zu einer mehrkammerigen geworden ist. Dann erfolgt durch Punktion keine vollständige Entleerung und die reizende Flüssigkeit kann nicht alle Hohlräume bespülen. In solchen Fällen muß eine breite Inzision vorgenommen und alle trennenden Septen beseitigt werden. Schließt man daran noch eine Bepinselung der Taschenwände mit Jodtinktur und Tamponade mit Jodoformgaze, so kann man fast immer auf völlige Heilung rechnen. Falls größere Lymphgefäße eröffnet sind, so muß man dieselben ligieren.

Literatur.

- Fiebiger*, Ein Fall von subkutaner traumatischer Lymphorrhagie. Wiener klinische Wochenschrift. 1897, S. 396.
- Fikentscher*, Über traumatische Ablösung der Haut. Inaugural-Dissertation. Erlangen 1891.
- Fuchsig*, Ein Fall von *Décollement* traumatique. Demonstration. Wiener klinische Wochenschrift. 1902, S. 1147.
- Gussenbauer*, Die traumatischen Verletzungen. Deutsche Chirurgie. Lief. 15.
- Heusner*, Über traumatische Lymphzysten. Deutsche medizinische Wochenschrift. 1889, Nr. 19.
- Jens Schon*, Om Lymphextravasater. Nord. med. Arkiv. 1888.
- Koch*, Beitrag zur Kenntnis der traumatischen Losschälung der Haut und der tiefer liegenden Schichten. Münchener medizinische Wochenschrift. 1892, S. 247.

- König*, Lehrbuch der allgemeinen Chirurgie. 1889, S. 327.
- Köhler*, Über Morel-Lavallées Décollement traum. de la peau et des couch. sousjacent. Deutsche Zeitschrift für Chirurgie. 1888, Bd. XXIX.
- Langer*, Demonstration. Wiener klinische Wochenschrift. 1899, S. 1190.
- Möllers*, Über die Bedeutung von Morel-Lavallées Décollement traumatique in der Friedens- und Kriegschirurgie. Deutsche Zeitschrift für Chirurgie. Bd. LIX.
- Nordmann*, Zur Kasuistik der Lymphzysten des Oberschenkels. Deutsche Zeitschrift für Chirurgie. LX, S. 572.
- Schindler*, Ein Fall von Lymphextravasat nach subkutaner Kontusion des Oberschenkels. Deutsche medizinische Wochenschrift. 1903, S. 103.
- Wolter*, Über Myositis ossificans mit Bildung von Lymphzysten. Deutsche Zeitschrift für Chirurgie. Bd. LXIV.
- Zuckerkancl*, Demonstration. Wiener klinische Wochenschrift. 1898, S. 1035.

(Aus der I. chirurgischen Klinik in Wien [Vorstand: Hofrat Freiherr
v. Eiselsberg].)

Sarkom der langen Röhrenknochen.¹⁾

Von

Dr. Hans von Haberer,
Assistent der Klinik.

(Mit 1 Tabelle und Tafel I—III.)

Man unterscheidet bekanntlich zwei Hauptgruppen von Knochensarkomen, die periostalen und die zentralen Sarkome.

Der histologische Bau sowohl der periostalen als auch der zentralen Sarkome kann ein sehr verschiedener sein, und man hat, wie bei den malignen Geschwülsten überhaupt, auch bei den Knochensarkomen durch die Beobachtung des klinischen Verlaufes einerseits und durch die histologische Untersuchung der Tumoren andererseits die Erfahrung gewonnen, daß manche Formen von Knochensarkom einen besonders bösartigen Verlauf nehmen, während wieder andere einen relativ gutartigen Charakter zeigen.

Namentlich für eine bestimmte Form des zentralen Sarkomes ist es seit geraumer Zeit bekannt, daß es bezüglich seines Verlaufes, der sich über Jahre ausdehnen kann, als relativ benignen bezeichnet werden darf. Es ist dies das sogenannte myelogene Riesenzellensarkom. Bei demselben kommt es entweder überhaupt nicht, oder aber erst sehr spät zu Metastasierung.

Von dieser Erfahrung ausgehend, reifte bei einer Anzahl von Chirurgen der Entschluß, die bislang herrschenden verstümmelnden Operationen beim Knochensarkom, welche stets in Amputation oder Enukleation des betreffenden Gliedes — wenn es sich um Sarkome der langen Röhrenknochen handelte — bestanden, durch weniger, beziehungsweise nicht verstümmelnde Eingriffe zu ersetzen. Galt dieses Vorhaben zunächst für die, wie gesagt, weit gutartigen myelogenen

¹⁾ Auszugsweise vorgetragen in der chirurgischen Sektion der Versammlung deutscher Naturforscher und Ärzte in Meran 1905.

Riesenzellensarkome, so sind doch in neuerer Zeit Stimmen dafür laut geworden, auch bei den höchst malignen Formen von Knochensarkom die verstümmelnden Operationen zugunsten eines mehr konservativen Vorgehens einzuschränken.

F. Krause ¹⁾ berichtete im Jahre 1889 über die ersten günstigen Resultate, welche *v. Volkmann* mit der konservativen Behandlung schaliger Myeloide erzielte. Wenngleich die Mehrzahl der so behandelten Fälle Sarkome der Kieferknochen betraf, so findet sich darunter doch auch bereits ein Fall von Sarkom des Tibiakopfes, der durch Ausschälung geheilt wurde.

v. Bergmann ²⁾ war 1891 in der Lage, auf der Versammlung deutscher Naturforscher und Ärzte zu Halle einen Fall vorzustellen, bei dem er wegen eines periostalen Sarkomes der Tibia ein 15 cm langes Stück dieses Knochens und später ein ebenso langes Stück Fibula mit bestem Erfolge reseziert hatte.

Neumann ³⁾ stellte auf dem deutschen Chirurgenkongresse 1893 einen von *Bramann* operierten und geheilten Fall von Sarkom des Tibiakopfes vor, bei dem 10 cm Tibia reseziert worden waren. Die Kontinuität war in diesem Falle durch Verschieben des Fibulaköpfchens in ein Bohrloch des Oberschenkels wieder hergestellt worden. Diese Implantation der Fibula erfolgte, nachdem vom Oberschenkel eine dünne Scheibe abgesägt worden war und wurde so vorgenommen, daß sich danach die Wundflächen des Ober- und Unterschenkels berührten.

v. Mikulicz ⁴⁾ hat durch einen bemerkenswerten Vortrag auf dem deutschen Chirurgenkongresse 1895, schon damals auf ein namhaftes Material gestützt, die Frage nach der Zweckmäßigkeit der Einschränkung verstümmelnder Operationen bei den Sarkomen der langen Röhrenknochen wieder in Fluß gebracht und namentlich darauf hingewiesen, daß man auch bei den malignen Formen der Knochensarkome den Resektionen ein größeres Feld einräumen und das Indikationsgebiet der Amputationen und Exartikulationen im selben Ausmaße einschränken solle.

¹⁾ *F. Krause*, Über die Behandlung der schaligen myelogenen Sarkome etc. Verhandlungen der deutschen Gesellschaft für Chirurgie. 1889, II, S. 197.

²⁾ *v. Bergmann*, Zentralblatt für Chirurgie. 1891, S. 943.

³⁾ *Neumann*, Verhandlungen der deutschen Gesellschaft für Chirurgie. Berlin 1893.

⁴⁾ *v. Mikulicz*, Über ausgedehnte Resektionen der langen Röhrenknochen wegen maligner Geschwülste. Verhandlungen der deutschen Gesellschaft für Chirurgie. 1895, II, S. 350.

*v. Eiselsberg*¹⁾ berichtete in seiner Arbeit »Zur Heilung größerer Defekte der Tibia durch gestielte Haut-Periost-Knochenlappen« über einen Fall von großzelligem Rundzellensarkom der Tibia, das er im Mai 1895 in Utrecht durch Kontinuitätsresektion von 12 cm Tibia entfernte. Die definitive Heilung des Defektes wurde durch einen Haut-Periost-Knochenlappen aus der Tibia selbst herbeigeführt, welcher Lappen in toto fest einheilte und dem Patienten ein gangfähiges Bein gab. Zwei Jahre später starb der Kranke an Lungenblutung infolge Tumormetastase. Die Obduktion konnte an der Operationsstelle keinerlei Zeichen eines Rezidivs nachweisen.

*Wiesinger*²⁾ teilte drei Fälle von gelungener Resektion mit.

*Jenckel*³⁾ berichtete über Dauerheilungen von periostalen und myelogenen, nicht abgekapselten Sarkomen, und wengleich in seinem Material von 35 Fällen 33mal verstümmelnde Operationen vorgenommen worden waren, so findet sich darunter doch ein durch Exkochleation erzielter Dauererfolg bei einem myelogenen schaligen Sarkom. Bei einem periostalen Sarkome war die Exstirpation mit Abmeißelung versucht worden.

In der Sitzung der k. k. Gesellschaft der Ärzte in Wien vom 18. April 1902 stellte *Gersuny*⁴⁾ einen Patienten vor, dem er vor einem Jahre wegen Sarkomes den rechten Humerus in solcher Ausdehnung reseziert hatte, daß nur etwa 10 cm vom unteren Drittel erhalten geblieben waren. Um Gebrauchsfähigkeit des Armes zu erzielen, wurde von *Gersuny* der Musculus deltoideus mit dem Biceps brachii vernäht, dann wurden am Thorax und an der Innenseite des Oberarmes zwei lange, korrespondierende Hautschnitte angelegt, die in der Achselhöhle ineinander übergingen. Diese Schnitte wurden klaffend gemacht, der Trizeps wurde durch Nähte am Thorax angeheftet, dann wurden die vorderen und ebenso die hinteren Wundränder der beiden langen Schnittwunden miteinander vernäht. Die Gebrauchsfähigkeit der Extremität wurde eine sehr gute. Der Vorderarm konnte aktiv bis über die Horizontale erhoben werden, wobei sich der Humerusquerschnitt an die seitliche Thoraxwand anstemmte.

¹⁾ *v. Eiselsberg*, Zur Heilung größerer Defekte der Tibia durch gestielte Haut-Periost-Knochenlappen. Archiv für klinische Chirurgie. Berlin 1897, Bd. L, S. 435.

²⁾ *Wiesinger*, Zur Behandlung der bösartigen Neubildungen an den langen Röhrenknochen. Deutsche medizinische Wochenschrift. 1898.

³⁾ *Jenckel*, Beitrag zur Kenntnis der Knochensarkome des Oberschenkels. Deutsche Zeitschrift für Chirurgie. 1902, Bd. LXIV.

⁴⁾ *Gersuny*, Offizielles Protokoll der k. k. Gesellschaft der Ärzte in Wien, Sitzung vom 18. April 1902. Wiener klinische Wochenschrift. 1902, S. 457.

*Vogel*¹⁾ berichtet einen von *Schede* mit ausgezeichnetem Erfolge resezierten Fall von Chondromyxosarkom des Oberarmes, wobei mit der Resektion bis ganz nahe an das untere Humerusende herangegangen worden war. Der genannte Autor gibt in seiner Arbeit alle bisherigen Resektionsfälle wieder, wobei auch die schon von *v. Mikulicz* (l. c.) zitierten Fälle wieder Berücksichtigung finden.

*Borchard*²⁾ stellte auf dem 32. deutschen Chirurgenkongresse einen Fall von myelogenem Sarkom der Oberschenkeldiaphyse vor, bei welchem durch ausgedehnte Resektion Heilung erzielt worden war. Der klinisch-chronische Verlauf sowie die bei der Inzision sich ergebende gute Abkapselung des Tumors ließen auf gewisse Benignität schließen, und aus diesem Grunde entschloß sich *Borchard* zur Resektion. Aus den Ausführungen des Redners geht hervor, daß er die Resektion für jene Fälle reserviert wissen will, in denen aus dem makroskopischen Verhalten und dem klinischen Verlauf auf eine gewisse Gutartigkeit geschlossen werden kann, da es sonst nicht gerechtfertigt wäre, den Kranken auf Monate ans Bett zu fesseln, um dann doch amputieren zu müssen, oder um ein lokales Rezidiv oder Metastasen zu erleben.

In der Diskussion zu diesem Vortrage zeigte *Körte*³⁾ das Präparat einer wegen Spindelzellensarkom mit bestem Erfolge resezierten Oberschenkeldiaphyse und berichtet über einen in gleicher Weise operierten Fall von Osteosarkom des Femur, bei dem aber später wegen Verdachtes auf Rezidiv exartikuliert worden war. Dabei ergab die folgende Untersuchung, daß kein Rezidiv vorlag.

Auf Grund dieser Erfahrungen will *Körte* in Hinkunft doch wieder die Kontinuitätsresektion anwenden und sich nicht gleich zur Amputation beziehungsweise Exartikulation entschließen.

Auch *Goldmann*⁴⁾ berichtete im Anschlusse an *Körte* über gute Resultate, die er in drei Fällen von malignen Tibiatumoren, und zwar zweimal mittels Kontinuitätsresektion, einmal mittels partieller Resektion zeitigte.

*Burci*⁵⁾ teilte einen Fall mit, bei dem er wegen Spindelzellensarkomes der Skapula einen konservativen Eingriff ausführte, und hebt

¹⁾ *Vogel*, Zur Therapie der Sarkome der langen Röhrenknochen. Deutsche Zeitschrift für Chirurgie. 1903, Bd. LXX.

²⁾ *Borchard*, Zur Resektion der Oberschenkeldiaphyse bei malignen Tumoren. Verhandlungen der deutschen Gesellschaft für Chirurgie. 32. Kongreß 1903. Zweiter Teil, S. 335.

³⁾ *Körte*, Verhandlungen der deutschen Gesellschaft für Chirurgie. 32. Kongreß Berlin 1903. Erster Teil, S. 30.

⁴⁾ *Goldmann*, Ebenda.

⁵⁾ *Burci*, Delle operazioni economiche nella cura dei tumori maligni della scapola. (Zitiert nach Zentralblatt für Chirurgie. 1905, Nr. 46.)

das ausgezeichnete funktionelle Resultat, das dadurch dem Arme erhalten blieb, hervor.

*Blecher*¹⁾ hat wegen eines myelogenen Sarkomes das obere Gelenkende und ein Stück der angrenzenden Diaphyse des Humerus subperiostal reseziert. Durch das Röntgenbild wurde der Beweis erbracht, daß sich im Resektionsbereiche neuer Knochen gebildet hatte. Die Beweglichkeit des Armes war wohl eingeschränkt.

*Karewski*²⁾ erzielte in einem Falle von myelogenem Sarkom des linken Tibiakopfes durch partielle Resektion der Tibia und in einem Falle von Enchondrom des dritten rechten Metakarpus durch Entfernung der Geschwulst Heilung. Beide Fälle waren 1½ Jahre nach der Operation rezidivfrei. In einem Falle von Chondrosarkom des Femurs wurden zweimal konservative Eingriffe versucht. Jedesmal kam es zum Rezidiv, so daß schließlich die Enucleatio coxae ausgeführt werden mußte. Fünf Monate nach diesem letzten Eingriff war Patientin rezidivfrei.

*Kramer*³⁾ will bei aller Anerkennung der guten Resultate, welche die konservative Therapie bei den myelogenen, aber auch den übrigen bösartigen Sarkomen der langen Röhrenknochen aufzuweisen hat, die Resektion doch nur für kleine, langsam gewachsene, überall gut abgekapselte zentrale Rund- und Spindelzellensarkome reserviert wissen.

Einen ganz ähnlichen Standpunkt wie *Kramer* nimmt *Reering*⁴⁾ ein, wenn er sagt, daß die Freiburger Klinik für die Riesenzellensarkome der konservativen Therapie die weitesten Grenzen zieht, ein Standpunkt, der auch für die reinen Enchondrome Geltung haben kann. Alle anderen Abarten des Sarkomes sind suspekt. Handelt es sich dabei um rein mechanisches Vordringen dieser Geschwülste nach Durchbruch der Knochenschale, so wird man von Fall zu Fall entscheiden können. Die Tumoren aber mit infiltrativem Wachstum sind von Anfang an nach den eingreifendsten Methoden zu behandeln.

Am engsten werden in der neueren Zeit die Grenzen der konservativen Behandlung wohl von *Schuchardt*⁵⁾ gesteckt. Wenn er in günstigen

1) *Blecher*, Beitrag zur Behandlung der myelogenen Sarkome der langen Röhrenknochen. Deutsche Zeitschrift für Chirurgie. Bd. LXXVIII.

2) *Karewski*, Freie Vereinigung der Chirurgen Berlins. Sitzung vom 10. Juli 1905. Zentralblatt für Chirurgie. 1905.

3) *Kramer*, Beitrag zur chirurgischen Behandlung der bösartigen Sarkome der langen Röhrenknochen. Archiv für klinische Chirurgie. 1902, Bd. LXVI, S. 792.

4) *Reering*, Zur Resektion der langen Röhrenknochen wegen bösartiger Neubildungen. Verhandlungen der deutschen Gesellschaft für Chirurgie. 33. Kongreß Berlin 1904. Erster Teil. S. 281.

5) *Schuchardt*, Behandlung der Knochengeschwülste. Enzyklopädie der gesamten Chirurgie von Koehler und de Guervain. Leipzig 1901. Bd. I, S. 733.

Fällen von Riesenzellensarkomen die konservative Behandlung gelten läßt, so verwirft er sie bei allen übrigen bösartigen Knochengeschwülsten vollkommen. Dabei muß der ganze erkrankte Knochen mit seiner Umgebung durch Exartikulation im nächst höher gelegenen Gelenk oder durch Amputation des proximal gelegenen Gliedabschnittes vollständig entfernt werden.

Es ist dies derselbe Standpunkt, den *König*¹⁾ von jeher in der in Rede stehenden Frage eingenommen hat, und den er zu wiederholten Malen, so auch in der Diskussion zu dem oben zitierten Vortrage von v. *Mikulicz* präzisiert hat.

Aus diesen aus der Literatur angeführten Beispielen²⁾ geht hervor, daß die Chirurgen zurzeit weit weniger einig sind über die Art der bei den Sarkomen der langen Röhrenknochen einzuschlagenden operativen Therapie, als dies vor zwei Dezennien der Fall war. Damals war die Diagnose eines Sarkomes noch gleichbedeutend mit dem sicheren Verlust des betreffenden Extremitätenabschnittes, beziehungsweise der ganzen Extremität.

Es ist gewiß als ein höchst erfreulicher Fortschritt der modernen Chirurgie zu bezeichnen, daß sie auch auf diesem Gebiete Erfolge durch weit weniger eingreifende, vor allem die soziale Stellung dieser unglücklichen Kranken viel weniger tangierende Eingriffe aufzuweisen hat. Es hat gewiß so mancher Patient in früherer Zeit eine Extremität verloren, dem sie ceteris paribus heute erhalten bliebe.

Eine nicht unwesentliche Förderung erhielten die Bestrebungen nach weniger verstümmelnden Eingriffen auch durch die richtige Erkenntnis der unter dem Bilde von Knochentumoren verlaufenden Knochenzysten, die entweder ganz harmloser Natur sein können, oder aber in der Tat als Metamorphosen histologisch-anatomisch bösartiger, klinisch jedoch relativ benigner Knochensarkome (*Myeloidsarkome*) aufzufassen sind. Ich³⁾ konnte unter Berücksichtigung der einschlägigen Literatur über zwei Fälle von Knochenzysten aus der I. chirurgischen Klinik berichten, von welchen namentlich der eine bezüglich seines klinisch abnorm benignen Verlaufes im Gegensatz zu der ein Myeloidsarkom ergebenden histologischen Untersuchung merkwürdig erscheint.

¹⁾ *König*, Diskussion zu dem Vortrage v. *Mikulicz*: Über ausgedehnte Resektionen etc. Verhandlungen der deutschen Gesellschaft für Chirurgie, 1895.

²⁾ Das Literaturverzeichnis ist durchaus kein vollständiges. In vielen der oben zitierten Arbeiten finden sich eine Reihe von Literaturangaben, die ich nicht nochmals zitiert habe.

³⁾ *Haberer*, Zur Kasuistik der Knochenzysten. Langenbecks Archiv, Bd. LXXVI, 1. und 2. Heft, 1905.

Die vorliegende Mitteilung soll sich ausschließlich mit den soliden Sarkomen der langen Röhrenknochen beschäftigen. Ich habe zu diesem Zwecke sämtliche an der I. chirurgischen Klinik in Wien unter Hofrat v. *Eiselsbergs* Leitung beobachteten Sarkome der langen Röhrenknochen zusammengestellt und nach Tunlichkeit dabei das weitere Schicksal der Kranken zu ermitteln gesucht. Es handelt sich im ganzen um 18 Fälle, worunter sich noch ein Fall aus Königsberg findet. Einbezogen wurden dabei auch diejenigen Fälle, welche in der Klinik beobachtet wurden, einen operativen Eingriff aber ablehnten. Die Tabelle auf S. 108 soll einen Überblick über das zu behandelnde Material geben.

Die Tabelle enthebt mich der ausführlichen Wiedergabe der einzelnen Krankengeschichten, und ich will daher nur die Geschichte jener Fälle im Anhang auszugsweise bringen, bei welchen konservative Eingriffe vorgenommen wurden, gleichgiltig ob dieselben zum Ziel führten oder aber nur einen mißglückten Versuch vorstellten, dem die verstümmelnde Operation folgen mußte.

In dem vorliegenden Material handelte es sich viermal um Sarkom des Oberarmes, dreimal um Sarkom des Oberschenkels, zweimal um sarkomatöse Erkrankung beider Unterschenkelknochen, fünfmal um isolierte Erkrankung der Tibia und viermal um isolierte Erkrankung der Fibula, weil der Fall 18 der Tabelle, bei welchem ein Fibularsarkom gerade auf die Tibia übergegriffen hatte, doch noch als isolierte Fibulaerkrankung aufgefaßt werden darf.

Drei dieser Patienten verweigerten von vorneherein einen operativen Eingriff, und zwar handelte es sich dabei einmal um Erkrankung des Oberschenkels (6) und zweimal um Erkrankung der Tibia (11, 12).

Fünfmal wurde von vorneherein eine verstümmelnde Operation vorgenommen, die zweimal in *Enucleatio humeri* (1, 3), einmal in *Amputatio femoris* wegen Sarkom beider Unterschenkelknochen (9) und einmal in *Amputatio femoris* wegen eines ausgedehnten, mit den Gefäßen verwachsenen Sarkomes der Fibula (17) bestand. In dem fünften Falle endlich war der Patientin wegen eines ausgedehnten Sarkomes im unteren Drittel beider Unterschenkelknochen die hohe *Ablatio cruris* vorgeschlagen worden. Die Patientin ging darauf nicht ein, ließ aber einen Monat später wegen andauernder Schmerzen anderwärts den genannten Eingriff ausführen (8).

In den restierenden zehn Fällen wurde konservativ operiert, beziehungsweise eine konservative Operation versucht.

Was diese zehn mittels konservativer operativer Eingriffe behandelten Fälle anlangt, so ist hervorzuheben, daß bei vier Patienten später doch noch ein verstümmelnder Eingriff ausgeführt wurde (Fälle 2, 4, 5, 15 der Tabelle). Es drängt sich daher ohne weiteres die Frage auf, ob in diesen Fällen der Versuch einer konservativen Operation gerechtfertigt war, oder ob und inwieweit den Patienten daraus ein Nachteil erwachsen ist.

Wenn wir mit Bezug auf diese Frage die in Rede stehenden vier Fälle näher ansehen, so ist zunächst zu betonen, daß es sich in diesen Fällen zweimal um Lokalisation des Prozesses im oberen Drittel des Humerus handelte (2 und 4 der Tabelle). An Stelle des dabei in Betracht kommenden verstümmelnden Eingriffes, der in einer Enucleatio humeri hätte bestehen müssen, wurde in beiden Fällen die Resectio humeri ausgeführt. In beiden Fällen trat nach der Operation in relativ kurzer Zeit ein lokales Rezidiv auf, das in dem einen Falle (2) zur fast vollkommenen Entfernung des Schultergürtels führte. Dieser Eingriff wurde von dem an Fettherz leidenden Patienten nicht vertragen. Die Obduktion konnte nirgends Metastasen nachweisen, auch lokal war nichts von Tumorgewebe zu entdecken. In dem zweiten Falle (4) brachte die wegen des Rezidives ausgeführte Enucleatio humeri nur vorübergehende Heilung, das zweite, nunmehr inoperable Rezidiv stellte sich alsbald ein. Der Patient erlag seinem Leiden und die Obduktion zeigte neben dem lokalen Tumor Metastasen in der Lunge. Die Durchsicht der Krankengeschichte dieses Falles ergibt, daß schon zur Zeit des ersten Spitalsaufenthaltes unzweifelhafte Symptome eines Lungenprozesses bestanden hatten, die bis zum Tode des Patienten ständig progredient waren. Da nun die Obduktion außer den Tumorknoten in der Lunge weder einen frischen noch einen abgelaufenen Lungenprozeß nachweisen konnte, so ist der Schluß gerechtfertigt, daß schon zur Zeit der ersten Operation Lungenmetastasen bestanden haben. Aus dem Gesagten geht hervor, daß also der Versuch einer konservativen Operation gerechtfertigt war, zumal bei der unglücklichen Lokalisation eines Sarkomes im oberen Humerusdrittel die radikale Enukleation des Armes kaum einen größeren Schutz vor lokalem Rezidiv gewährt als die Resektion. Die primäre Entfernung des ganzen Schultergürtels aber muß, Intaktheit derselben vorausgesetzt, als zu eingreifend und deshalb nicht gerechtfertigt erscheinen.

Im dritten, hierhergehörigen Fall (5) hatte es sich um ein Sarkom in der Mitte der Diaphyse des Femurs gehandelt. Es wurde in diesem Falle der Versuch gemacht, durch Kontinuitätsresektion des Schenkelknochens und Implantation eines entsprechenden Stückes

Fortlaufende Zahl	Geschlecht	Alter in Jahren	Angewöhnliche Dauer des Leidens	Anatomische Beschaffenheit der Geschwulst	Sitz der Geschwulst	Art der Operation	Momentanes Resultat	Spätere Nachricht
1	Mann	43	2 ³ / ₄ Jahre	Rundzellensarkom	Linker Oberarm	Enucleatio humeri	Heilung	Bisher 4 Jahre vollkommen geheilt
2	Mann	49	1 Jahr	Osteoidsarkom	Linker Oberarmkopf Rezidiv in Schultergürtel 1 ¹ / ₂ Jahr später	Resectio humeri in Pest Exstirpatio scapulae et Resectio clavicularae	Heilung Gestorben im Chok. Fettherz	—
3	Mann	29	2 Jahre	Rundzellensarkom	Linker Oberarm	Enucleatio humeri	Heilung	3 Jahre nach der Operation inoperables Rezidiv, Drüsenmetastasen supraklavikulär
4	Mann	23	3 ¹ / ₂ Monate	Spindelzellensarkom (verknöchern)	Linker Oberarm Lokal. Rezidiv nach 2 Monat.	Resectio humeri Enucleatio humeri	Heilung Heilung	2 Monate nach der 2. Operation inoperables Rezidiv. Gestorben 1 Jahr nach der 1. Operation, Pleura- und Lungenmetastasen
5	Mann	34	5 Jahre	Peritheliales Sarkom	Linker Oberschenkel	Resektion der Oberschenkel-diaphyse, Implantation eines Stückes der Tibia (Autoplastik) 3 ¹ / ₂ Monate später Enukleation wegen Pseudarthrose, kein Rezidiv	Es tritt keine knöcherne Konsolidation ein Heilung	Mehr als 1 Jahr nach der 2. Operation vollkommen geheilt, hat sich sehr erholt
6	Frau	21	?	Spindelzellensarkom	Linker Oberschenkel	Probeexzision, Enukleation verweigert	—	Gestorben nach 1 Jahr an multiplen Metastasen
7	Mann	21	3 ¹ / ₄ Jahre	Osteoidsarkom	Linker Oberschenkel, Epicondylus med.	Resektion des Epicondylus medialis Operation verweigert	Heilung	8 Monate nach der Operation rezidivfrei
8	Frau	23	1 Jahr	?	Sarkom beider Unterschenkelknochen im unteren Drittel		—	Anderwärts später hohe Amputatio cruris, seither 3 ¹ / ₂ Jahre geheilt

9	Frau	50	1 1/2 Jahre	Rundzellen-sarkom	Sarkom beider Unterschenkelknochen	Amputatio femoris	Heilung	1 1/2 Jahre nach der Operation an inneren Metastasen gestorben. Kein lokales Rezidiv
10	Mann	18	1 1/2 Jahre	Myxochondrosarcoma giganteo-cellulare (Zyste?)	Oberes Drittel d. linken Tibia	Exkoehlektion	Heilung	4 Jahre nach der Operation rezidivfrei, vollkommen gesund
11	Mann	?	3 Wochen	?	Linke Tibia	Operation verweigert	—	Nach 4 Jahren: Die Geschwulst wächst langsam, Abmagerung, Schmerzen. Scheinbar keine Metastasen
12	Frau	35	6 Jahre	?	Linker Malleolus int. (tibiae)	Operation verweigert	—	Keine Nachricht mehr
13	Mann	15	1 Jahr	Enchondrom-fibrosarkom	Oberes Drittel d. linken Tibia	Lokale Exstirpation	Heilung	4 Monate nach der Operation geheilt
14	Mann	44	2 Jahre	Osteochondroma	Oberes Drittel d. rechten Tibia	Resektion des oberen Tibiadrittels, Implantation der Fibula in den Oberschenkel	Heilung	Nach 4 Monaten geheilt
15	Mann	16	?	Osteoidsarkom	Linke Fibula	Resektion der Fibula Wegen lokal. Rezid. nach 9 Monaten Ablatio femoris	Heilung Heilung	4 Monate nach der 2. Operation Reamputation wegen konischen Stumpfes, rezidivfrei. Später keine Nachricht mehr
16	Frau	24	7 Monate	Osteoidsarkom	Linke Fibula	Resektion der Fibula des Nervus peroneus und der Art. tib. ant.	Heilung	1/2 Jahr nach der Operation rezidivfrei an Hämoptoe gestorben. Keine Obduktion
17	Mann	8	2 Jahre	Kleinzelliges Rundzellen-sarkom	Rechte Fibula	Ablatio femoris	Heilung	Keine Nachricht
18	Mann	21	1 1/2 Jahre	Sarcoma fusio-cellulare	Linke Fibula im oberen Drittel, auf die Tibia übergreifend	Resektion der Fibula, Ausmeißeln der erkrankten Tibiapartie, Resektion d. Nerv. peron., der Aa. tib. ant und tib. postica	Heilung	5 Monate nach der Operation geheilt und rezidivfrei

der Tibia (Autoplastik) die entsetzliche Verstümmelung, welche eine Eucleatio coxae bedeutet, zu umgehen. Da es im Verlaufe der nächsten drei Monate zu keiner Konsolidation kam und im Bereiche der oberen Implantationsstelle der Tibia eine auf rauhen Knochen führende Fistel mit starker Schwellung der Weichteile in der Umgebung bestehen blieb, wurde ein Rezidiv befürchtet und dem Kranken die Eucleatio coxae vorgeschlagen, in die er auch einwilligte.

Wie aus der Krankengeschichte hervorgeht, konnte bei genauer Untersuchung der Extremität kein Rezidiv gefunden werden, die ungenügende Konsolidation war durch Nekrose des oberen Endes des implantierten Tibiastückes bedingt. Es handelt sich also in dem vorliegenden Falle wohl um einen mißglückten Versuch von Knochenimplantation, nicht aber um einen mißglückten Versuch, ein Sarkom durch Kontinuitätsresektion zu heilen. Der Kranke ist jetzt, also nach mehr als einem Jahre, vollkommen gesund und kräftiger als früher.

Bezüglich seines Verlaufes zeigt der eben besprochene Fall große Ähnlichkeit mit dem schon früher erwähnten Falle von *Körte* (l. c.), bei welchem, ebenfalls wegen Verdachtes auf Rezidiv, der Oberschenkel enukleiert wurde, während die nachfolgende Untersuchung des enukleierten Beines ergab, daß kein Rezidiv vorlag.

In dem vierten Falle endlich (15) war der Versuch gemacht worden, ein auf das obere Fibuladrittel beschränktes Knochensarkom, das die umgebenden Weichteile noch nicht ergriffen hatte, durch Resectio fibulae zu heilen. Ein alsbald sich einstellendes Rezidiv hatte die Amputatio femoris zur Folge, welche letzterer Eingriff Heilung brachte. Vier Monate nach dem zweiten Eingriff war Patient rezidivfrei.

Was die übrigen sechs mit Erhaltung der Extremität operierten Fälle anlangt, so wurde in einem dieser Fälle (7) ein auf den Epicondylus medialis femoris lokalisiertes Sarkom durch Resektion dieses Epikondyls geheilt. Der Kranke ist jetzt, acht Monate nach der Operation, rezidivfrei.

In einem zweiten, noch in Königsberg operierten Falle (10) wurde ein in der Markhöhle des oberen Tibiadrittels sitzendes, daselbst gut abgekapseltes Sarkom durch einfache Exkochleation geheilt. Der Kranke ist zurzeit, vier Jahre nach der Operation, vollkommen rezidivfrei, im Besitze seiner normal funktionierenden Extremität.

In ganz ähnlicher Weise konnte der folgende Fall (13), bei dem es sich ebenfalls um ein gut abgekapseltes Sarkom im oberen Tibiadrittel handelte, durch Resektion des Tumorbettes ohne Kon-

tinuitätsunterbrechung des Knochens geheilt werden. Von dem Kranken lief vier Monate nach der Operation die Nachricht ein, daß er rezidivfrei sei. In diesem Falle war an die Möglichkeit, das Bein zu erhalten, die Frage der Existenz des jungen Mannes geknüpft, da er sich dem Militärdienst bereits gewidmet hatte. In Analogie zu dem eben vorher mitgeteilten Falle aus Königsberg war auch für diesen Fall ein günstiger Ausgang zu erwarten. Abgesehen von der vollkommen gleichen Lokalisation des Tumors in beiden Fällen und der scharfen Umgrenzung desselben, hatte auch das Röntgenbild in beiden Fällen ergeben, daß der Tumor allenthalben von normalem Knochen umgeben war. In diesem letzteren Umstande möchte ich im Zusammenhalt mit dem Befunde bei der Operation, der in beiden Fällen eine vom Tumor erfüllte, gut abgegrenzte Knochenhöhle ergab, eine gewisse Benignität des Prozesses erblicken. Vielleicht handelte es sich dabei um eine Vorstufe von aus malignen Tumoren hervorgehenden Knochenzysten, welche unter Umständen von vorneherein eine bessere Prognose geben können.

In einem weiteren Falle (14), bei dem wegen eines großen Sarkoms des oberen Tibiadrittels das letztere reseziert und die Kontinuität durch Einpflanzen der normalen Fibula in den Femur erzielt wurde, kam es zu guter Konsolidation der Knochen, so daß Patient nach vier Monaten geheilt mit einer Blaubindenhülse die Klinik verließ. Der Fall hat große Ähnlichkeit mit dem schon zitierten, von *v. Bramann*¹⁾ operierten Fall, bei welchem ebenfalls nach Resektion des Tibiakopfes das zugespitzte Fibulaköpfchen in ein Bohrloch des angefrischten Oberschenkels implantiert worden war. Nur konnte *v. Bramann* eine Berührung der Wundflächen von Ober- und Unterschenkel erzielen, was in dem eben mitgeteilten Falle wegen der zu ausgedehnten Tibiaresektion nicht möglich war.

In einem anderen Falle (16) war wegen eines, bereits in die Weichteile infiltrativ vorgedrungenen Sarkoms des Fibulakopfes die Resektion des oberen Fibuladrittels mit ausgiebiger Entfernung der Weichteile im Gesunden vorgenommen worden. Nervus peroneus und Arteria tibialis antica konnten nicht geschont werden. Das Mädchen hatte eine gebrauchsfähige Extremität erhalten, und war bis zu ihrem, ein halbes Jahr nach der Operation an Hämoptoe erfolgenden Tode rezidivfrei geblieben.

In dem letzten hierher zu rechnenden Falle (18) hatte ein vom oberen Drittel der Fibula ausgehendes, dasselbe vollkommen sub-

¹⁾ *Neumann*, siehe oben.

stituierendes Sarkom auf eine schmale Zone der Tibia übergegriffen. Es bestand schon vor der Operation leichte Peroneusparesse und bei der lokalen Exstirpation des Tumors zeigte es sich, daß nicht bloß der genannte Nerv, sondern auch die Aa. tibialis antica und postica durch den Tumor zogen und daher reseziert werden mußten. Es mußte daher begründete Furcht vor Gangrän des Unterschenkels bestehen. In der Tat war nach der Operation die Extremität leichenblaß und in den peripheren Arterien war kein Puls zu tasten. Interessant ist es, daß schon wenige Stunden nachher, sowohl in der Art. dorsalis pedis als auch in der Art. tibialis postica nicht nur Puls vorhanden war, sondern daß sich derselbe bezüglich seiner Qualität nicht mehr vom Pulse in den analogen Arterien der gesunden Seite unterschied. Man muß, entsprechend dem Umstande, daß sowohl die Art. tibialis antica, als auch die Art. tibialis postica unterbunden worden war, annehmen, daß infolge andauernder Kompression dieser Arterien durch den Tumor bereits ein Kollateralkreislauf zur Zeit der Operation vorgebildet war, der dann rasch sich weiter entwickeln und die vollkommene Ernährung des Unterschenkels besorgen konnte. Der Patient wurde geheilt, erhielt wegen der Peroneuslähmung einen Gips Schuh, ist jetzt fünf Monate nach der Operation vollkommen rezidivfrei, hat sich sehr erholt und erfreut sich eines brauchbaren Beines.

Das Gesamtergebnis der konservativen Operationen wäre mithin dahin zusammenzufassen, daß von zehn Fällen drei (Fall 2, 4, 15) wegen Rezidiv einer sekundären, verstümmelnden Operation unterzogen werden mußten.

In einem vierten Falle (Fall 5), bei dem es ebenfalls sekundär zu einer verstümmelnden Operation kam, wurde durch die Untersuchung des enukleierten Beines der Verdacht eines Rezidives nicht bestätigt, wie dies bereits auseinandergesetzt worden ist.

Von diesen vier einer sekundären, verstümmelnden Operation unterzogenen Fällen ist einer metastasenfrei noch am Tage des Eingriffes an Fettherz gestorben (Fall 2), ein zweiter erlag seinem immer wieder rezidivierenden und in die Lungen metastasierenden Sarkom (Fall 4).

Von den zwei restierenden Fällen konnte ermittelt werden, daß sie vier Monate (Fall 15), beziehungsweise ein Jahr (Fall 5) nach dem zweiten Eingriffe geheilt waren.

In den übrigen sechs Fällen blieb es, wenigstens bisher, beim konservativen Eingriff. Sie sind seit der Operation vier (Fall 13, 14), fünf (Fall 18), acht (Fall 7) Monate, beziehungsweise vier Jahre

(Fall 10) geheilt und rezidivfrei. Ein Fall (Fall 16) kam ein halbes Jahr nach der Operation rezidivfrei ad exitum.

Wenn ich nun damit die Resultate vergleiche, welche die primär verstümmelnden Operationen zeitigten, so kommen fünf Fälle in Betracht.

Zweimal wurde wegen Sarkom des Oberarmes die Enucleatio humeri ausgeführt (1, 3). Der eine dieser beiden Fälle (Fall 1) ist seither vier Jahre geheilt, der zweite (Fall 3) drei Jahre nach der Operation mit einem inoperablen Rezidiv behaftet. Von zwei Fällen, bei welchen einmal wegen Sarkomes beider Unterschenkelknochen (9), das zweite Mal wegen eines ausgedehnten Fibularsarkoms (17) die Ablatio femoris im unteren Drittel ausgeführt wurde, ist der eine (9) 1½ Jahre nach der Operation an inneren Metastasen gestorben, von dem zweiten (17) konnte keine spätere Nachricht erhalten werden. Der fünfte Fall (8), bei welchem wegen Sarkom beider Unterschenkelknochen im unteren Drittel die hohe Ablatio cruris ausgeführt wurde, ist seither 3½ Jahre geheilt.

Der Vergleich der Resultate, wie sie die primär verstümmelnden Operationen und die konservativen Eingriffe lieferte, spricht weder für noch gegen einen der beiden Wege. Es sind die Resultate gleich gut, beziehungsweise gleich schlecht zu nennen. Betonen möchte ich noch, daß sich dabei die Art des Eingriffes nicht nach dem aus der eingangs gegebenen Tabelle ersichtlichen histologischen Bau des Tumors richtete, sondern daß dabei ausschließlich die Möglichkeit, trotz radikaler Entfernung des Tumors den Extremitätenabschnitt und seine Kontinuität erhalten, beziehungsweise letztere wiederherstellen zu können, das maßgebende Moment für die Ausführung einer konservativen Operation blieb. So wurde doch, um nur ein Beispiel anzuführen, in einem Falle (16) ein Fibularsarkom, das bereits die Muskulatur infiltrierte, und das nicht ohne Resektion von Art. tibialis antica und N. peroneus zu entfernen war, die konservative Operation mit gutem Erfolge ausgeführt, weil die Art. tibialis postica erfahrungsgemäß zur Ernährung des Unterschenkels hinreicht und die Peroneuslähmung durch einen zweckentsprechenden Apparat korrigiert werden kann.

In einem anderen Falle (18) wurde die lokale Exstirpation eines Sarkomes des oberen Fibuladrittels nur unter gleichzeitiger Resektion von Nervus peroneus, Art. tibialis antica und Art. tibialis postica möglich. Wäre Gangrän des Beines eingetreten, hätte man noch immer amputieren können. Die Furcht, den Patienten einer zweiten Narkose aussetzen zu müssen, fällt bei Erkrankungen der

unteren Extremität heute weg, weil wir die Narkose durch die gerade in solchen Fällen ausgezeichnet wirkende *Biersche* Lumbalanästhesie ersetzen können.

Wenn nun ein solcher Patient mit seiner Extremität auch nicht viel besser daran ist als ein anderer mit einem Kunstbein, so muß doch dabei auch dem psychischen Momente Rechnung getragen werden. Das Bewußtsein, die Extremität nicht verloren zu haben, ist für den Kranken viel wert. Das beste Kunstbein wird den Patienten darüber, daß er zum Krüppel geworden ist, nicht täuschen. Ich sehe dabei ganz von den Kosten einer künstlichen Extremität und ihrer häufig notwendigen Reparaturen ab.

Erwähnen möchte ich noch, daß von den drei Patienten, welche einen operativen Eingriff ablehnten (6, 11, 12), der eine nach Ablauf eines Jahres an inneren Metastasen gestorben ist (6), der zweite heute, vier Jahre nach dem Spitalsaufenthalte, noch lebt und uns mitteilte, daß die Geschwulst langsam wachse, daß er Schmerzen im Knochen habe und daß er abmagere (11). Leider kommt der Patient nicht an die Klinik, wiewohl es gerade in diesem Falle sehr wertvoll wäre, eine Nachuntersuchung auszuführen und vor allem ein neues Röntgenbild aufzunehmen. Bei der Untersuchung vor vier Jahren bestand nämlich der Verdacht auf eine Knochenzyste, und der langsame, über Jahre ausgedehnte Verlauf muß diesen Verdacht bestärken. Die Zunahme der Geschwulstgröße und die Abmagerung würden den Gedanken nahelegen, daß es sich dabei um eine aus einem Sarkom hervorgegangene Zyste handle.

Über den dritten Fall (12) endlich konnte ich nichts mehr ermitteln.

Wenn es sich nun herausstellt, daß wir durch primär verstümmelnde Operationen auch nicht in der Lage sind, das Rezidiv zu verhindern, und andernteils durch konservative Operationen doch annähernd die gleichen Erfolge erzielen, wie dies schon aus einer Reihe von Mitteilungen hervorgeht, so ist es begreiflich, wenn wir das Indikationsgebiet der verstümmelnden Operationen beim Knochen Sarkom immer mehr einengen. Auf Grund der hier mitgeteilten Erfahrungen steht auch Hofrat *v. Eiselsberg* auf diesem Standpunkte. Wie auch *v. Milulicz* (l. c.) hervorgehoben hat, handelt es sich dabei überhaupt nur um die Frage des lokalen Rezidives; denn die Metastasen können wir auch durch einen verstümmelnden Eingriff nicht beeinflussen.

Ich glaube, daß für die richtige Beurteilung, ob ein Fall noch konservativ operiert werden kann, die immer mehr aufstrebende

Röntgendiagnostik eine große Bedeutung hat. Wir werden mit Hilfe derselben gewiß eine Reihe von Knochensarkomen noch in ihrem Keime erkennen lernen, eine klarere Vorstellung über die Ausdehnung des Prozesses, namentlich mit Bezug auf Umschriebenheit, beziehungsweise infiltratives Wachstum bekommen, und das Röntgenverfahren erhält dann vor allem auch eine wesentliche Bedeutung für die Kontrolle bereits operierter Fälle.

Die Dauerresultate werden wohl bei rechtzeitig durch konservative Eingriffe entfernten, anatomisch bösartigen Tumoren nicht schlechter sein, als sie eben bei Knochensarkomen, selbst wenn sie durch verstümmelnde Operationen behandelt werden, überhaupt sind. Um ein abschließendes Urteil zu bekommen, müssen allerdings noch größere Statistiken abgewartet werden.

Ich habe keinen Anstand genommen, in die vorliegende Mitteilung auch jene Fälle einzubeziehen, welche erst kurze Zeit nach der Operation geheilt sind; denn einerseits handelt es sich doch um Zeiträume, nach welchen, selbst bei verstümmelnden Operationen, bereits Rezidive beobachtet werden, andererseits kann man beim Knochensarkom überhaupt nicht gut von Dauerheilung sprechen. Hat doch *Müller*¹⁾ noch nach 14 Jahren Rezidive gesehen.

Im Rahmen des Gesagten liegt es, daß die Art des Eingriffes ausschließlich von der Art und Weise der Begrenzung des Tumors abhängt. Es wird daher die Kontinuitätsresektion durch partielle Resektion ersetzt werden können, wenn eine zur Erhaltung der Kontinuität dienende Knochenpartie sicher gesund ist. Daß in Fällen der letzteren Art die partielle Resektion unter Umständen durch einfache, gründliche Exkochleation ersetzt werden kann, ist begreiflich. Es wird dieser Vorgang angängig sein, wenn es sich um einen allseits von gesundem Knochen begrenzten, ich möchte sagen, in einer gesunden Knochenlade liegenden Tumor handelt.

Krankengeschichten der konservativ operierten Fälle.

Fall 2 der Tabelle. 49jähriger Mann, stürzte vor einem Jahre auf die Außenseite seiner linken Schulter. Seither bestand Bewegungsbeschränkung im linken Schultergelenke. Langsames Auftreten einer Geschwulst daselbst, die jedoch größer wurde, so daß sich Patient auf Anraten der Ärzte drei Monate nach dem Unfälle einer Operation in Budapest unterzog, wobei ihm wegen eines Neugebildes der Kopf des linken Oberarmes reseziert wurde. Patient war hierauf angeblich 7 $\frac{1}{2}$ Monate gesund, nach welcher Zeit er das Auftreten einer nußgroßen, schmerzhaften

¹⁾ *Müller*, Zentralblatt für Chirurgie. 1904, Nr. 46, S. 1324.

Geschwulst auf der Höhe der linken Schulter bemerkte. Diese Geschwulst soll im Laufe der letzten sechs Wochen zu ihrer jetzigen Größe angewachsen sein.

Patient mittelgroß, abgemagert, anämisch. Über allen Ostien dumpfe Herztöne. Emphysem beider Lungen. Die linke Schulter eingenommen von einer kugeligen, ziemlich derben, mit normaler Haut bedeckten Geschwulst, welche kindskopfgroß erscheint. Der Tumor erstreckt sich medialwärts bis nahe an den linken Sternalrand, füllt zum Teil die Axilla aus, und ist sowohl mit der Klavikula als dem Schulterblatte innig verwachsen. Die linke obere Extremität hochgradig ödematös.

Operation am 28. Februar 1902 (Hofrat v. *Eiselsberg*): Nach Bildung eines äußeren, hufeisenförmigen Hautlappens und Durchtrennung des M. pectoral. major und minor zeigt es sich, daß sich der Tumor von der Thoraxwand abheben läßt, wobei Skapula und Klavikula den Bewegungen des Tumors folgen. Von den Gefäßen und Nerven der Axilla läßt sich der Tumor leicht lösen. Durchtrennung des Latissimus dorsi und des Subskapularis, wonach der Tumor samt dem fast ganz im Tumor aufgegangenen Schulterblatte mobil wird. Da sich der Sternalabschnitt der Klavikula als vollkommen normal erweist, wird die Klavikula daselbst durchsägt. Nach Entfernung des Tumors exakte Blutstillung. Der Oberarm bleibt erhalten. Histologische Untersuchung ergibt: Osteoidsarkom.

Der Patient erholt sich zunächst, stirbt aber sechs Stunden post operationem unter den Symptomen plötzlicher Herzschwäche.

Die Obduktion ergibt: Hochgradiges Fettherz, Anämie, Emphysem der Lungen. Im Operationsgebiete keine Tumorreste nachweisbar, nirgends Metastasen.

Fall 4 der Tabelle. 22jähriger Mann. Seit 3½ Monaten besteht entsprechend dem oberen Drittel des linken Oberarmes eine Geschwulst, die anfangs ganz klein war, und dem Patienten keinerlei Beschwerden verursachte. Seit sechs Wochen Schmerzen und rasches Wachsen der Geschwulst.

Über beiden Lungenspitzen gedämpfter Schall, daselbst feines Rasseln hörbar. Herzbefund normal. Harn ohne pathologische Bestandteile. Der linke Oberarm in seinem oberen Drittel mächtig verdickt. Die Verdickung gehört dem Knochen an. Keinerlei entzündliche Erscheinungen. Aktive und passive Bewegungen des Armes wegen Schmerzhaftigkeit unausführbar.

Operation 30. September 1903 (Hofrat v. *Eiselsberg*): Typische Resectio humeri, wobei sich ergibt, daß das obere Drittel des Humerus von einem zum Teil bereits in die Muskulatur durchgebrochenen Sarkom substituiert ist, das im Bereiche des Collum anatomicum zu einer Spontanfraktur geführt hat. Absetzen des Knochens weit im Gesunden. Exstirpation der vom Sarkom ergriffenen Muskelpartien.

Nach afebrilem Verlaufe Heilung in 16 Tagen.

Im Februar 1904 suchte Patient abermals die Klinik auf. Bereits zwei Monate nach der Spitalentlassung war ihm das Wachsen einer kleinen Geschwulst im Bereiche der Operationsnarbe aufgefallen. Die Geschwulst vergrößerte sich allmählich und führte in letzter Zeit zu einer Schwellung der ganzen Extremität. Es besteht jetzt ein apfelgroßes, lokales Rezidiv.

das den Weichteilen im Bereiche des resezierten Humerusschaftstückes angehört und das zu starkem Ödem der Extremität geführt hat. Befund an den inneren Organen so wie zur Zeit der ersten Operation.

Operation 25. Februar 1904 (Dr. *Haberer*): Enukektion im Schultergelenke mit ausgedehnter Exzision der Muskeln weit im Gesunden. Die Fossa glenoidalis erweist sich als normal. Heilung.

Zwei Monate später kommt Patient abermals an die Klinik. Es findet sich ein über mannsfaustgroßes Rezidiv im Bereiche der Operationsnarbe, das nicht nur mit dem Schultergürtel, sondern auch mit der lateralen Brustwand innig verwachsen erscheint.

Patient lehnt einen abermaligen Eingriff ab. Sechs Wochen später ist der Tumor auf die doppelte Größe angewachsen, exulzeriert. Patient anämisch, sehr abgemagert.

Über der ganzen linken Lunge Dämpfung und abgeschwächtes Atmen. Von da ab ständige Verschlechterung des Allgemeinzustandes, langsame Entwicklung eines allgemeinen Hydrops, Auftreten von Albumen im Harne.

Tod am 13. Oktober 1904.

Obduktionsbefund: Verjauchtes Sarkom im Bereiche des linken Schultergürtels, Metastasen in beiden Lungen in Form von teils verknöcherten Knoten. Fettige Degeneration der parenchymatösen Organe. Histologische Diagnose: Spindelzellensarkom (verknöchern).

Fall 5 der Tabelle. 34jähriger Mann. Das Leiden des Patienten entstand vor fünf Jahren im Anschlusse an einen Stoß, der seinen linken Oberschenkel traf. Seither litt er an, in Intervallen spontan auftretenden, heftigen, ziehenden Schmerzen an der Stelle des seinerzeitigen Traumas. Die Intervalle zwischen den Schmerz Anfällen wurden immer kürzer, die Schmerzen selbst strahlten ins Knie aus. Im Jänner 1903, also vor zehn Monaten, bemerkte der Patient zum ersten Male, daß sein linker Oberschenkel bedeutend dicker sei als sein rechter. Quecksilberkuren, innere Jodmedikation etc. brachten keine Besserung.

Mittelkräftiger Mann. Innere Organe ergeben vollkommen normale Befunde. Der linke Oberschenkel in seiner Mitte spindelförmig aufgetrieben, die Auftreibung gehört dem Knochen an. Fast keine Druckempfindlichkeit.

Operation am 20. Oktober 1903 (*Hofrat v. Eiselsberg*): Bildung eines hufeisenförmigen Hutmuskellappens, der mit der Basis nach oben sieht. Dadurch wird der allenthalben gut abgegrenzte, die Weichteile intakt lassende Knochentumor freigelegt. Der Tumor wird durch Resektion der Oberschenkeldiaphyse entfernt, wobei man sich proximal und distal zirka je 2 cm vom Tumor entfernt im gesunden Knochen hält. Der Markraum der restierenden Stümpfe des Oberschenkelschaftes völlig normal. Das den Tumor tragende entfernte Knochenstück ist 18 cm lang. Dementsprechend wird aus der nach vorne und medialwärts sehenden Fläche der linken Tibia ein ebenso langes, mit Periost überkleidetes Knochenstück teils mittels elektrischer Kreissäge, teils mittels *Gussenbauerscher* Säge und Hammer und Meißel entfernt. Dieses Knochenstück wird in den Defekt des Femurschaftes eingepflanzt. Je ein Gummidrain wird an den oberen und unteren Stumpf des Femurschaftes geleitet, die Wunde im übrigen verschlossen. Gipsverband.

Die histologische Untersuchung des Tumors ergab die Diagnose »peritheliales Sarkom«. Der Verlauf zunächst ganz reaktionslos. Am 12. und 13. November 1903 Abendtemperatur 38·5°.

Am 14. November Eröffnung eines Abszesses im Bereiche des oberen Stumpfes des Femurschaftes. Von da ab bleibt an dieser Stelle eine kleine Fistel.

Aus dem weiteren Verlaufe ist nur hervorzuheben, daß zwischen dem oberen Stumpfe des Femurschaftes und dem implantierten Tibiastücke keine Konsolidation eintritt, und daß im Bereiche dieser Implantationsstelle eine kleine Fistel bestehen bleibt, durch die die Sonde auf rauhen Knochen dringt. Die Weichteile in der Umgebung der Fistel stark geschwollen. Verdacht auf Rezidiv.

Am 14. Jänner 1904 Eukleation des Beines in der Hüfte in typischer Weise (Hofrat v. *Eiselsberg*): Reaktionsloser Verlauf. Heilung.

Die genauere Untersuchung der enukleierten Extremität ergibt nirgends auf Rezidiv verdächtige Stellen. Entsprechend der Implantation des Tibiastückes in den oberen Stumpf des Femurschaftes findet sich ein bindegewebiger Kallus, das entsprechende Ende des Tibiastückes vom Periost entblößt, nekrotisch, die äußere Fistel führt zu dieser Implantationsstelle. Zwischen dem unteren Stumpfe des Femurschaftes und dem implantierten Tibiastücke knöcherne Konsolidation.

Spätere Nachricht 20. Februar 1905: Patient vollkommen geheilt. gesünder und stärker als je.

Fall 7 der Tabelle. 21jähriger Mann. War vorher immer gesund. Sein jetziges Leiden besteht angeblich seit drei Vierteljahren. Damals soll ihm infolge einer Verkühlung das linke Kniegelenk unter Schmerzen angeschwollen sein. Bettruhe und Umschläge brachten zwar Linderung der Schmerzen, aber die Schwellung wollte nicht schwinden. Sie nahm im Gegenteil langsam, aber stetig zu. In der letzten Zeit wurden auch die Schmerzen unerträglich und deshalb kommt Patient an die Klinik.

Blasser, abgemagerter Mann, dessen innere Organe keine Besonderheiten darbieten. Das linke Kniegelenk stark geschwollen, die Haut darüber normal. Palpatorische Untersuchung wegen enormer Schmerzhaftigkeit unausführbar. Das Kniegelenk ist vollkommen gestreckt. Das Röntgenbild ergibt scharfe Gelenkskonturen, aber eine Aufhellung im Bereiche des Epicondylus medialis femoris, die zunächst als Knochendefekt imponiert. Bei genauerer Betrachtung zeigt es sich jedoch, daß der Knochen an genannter Stelle durch eine, sich im Röntgenogramme wenig markierende Aftermasse ersetzt erscheint, deren unscharfer, medialer Kontur, den Knochenkontur überragend, sich gegen den Weichteilschatten abhebt.

Operation 17. Jänner 1905 (Hofrat v. *Eiselsberg*): Längsschnitt über den Epicondylus medialis, im Bereiche des Gelenkspaltes bogenförmig gegen die Tuberositas tibiae verlaufend. Der den Epicondylus medialis einnehmende Tumor erscheint nach oben scharf begrenzt, nach unten erreicht er die Gelenkslinie nicht, so daß der Gelenksknorpel vollkommen normal erscheint. Teils mittels elektrischer Kreissäge, teils mittels Hammer und Meißel wird der Tumor weit im Gesunden entfernt, dabei fällt die mediale Hälfte des Gelenkskörpers vom Oberschenkel weg. Da sich die so eröffnete Markhöhle als gesund erweist, kann der laterale Epikondylus er-

halten bleiben. Ausbrühen der Knochenwunde mit siedendem Wasser. Drainage. Lockere Hautnaht.

Verlauf in den ersten Tagen unter Fiebersteigungen, weiterhin ganz normal.

Patient absolut schmerzfrei. Versteifung des Kniegelenkes. Am 15. März 1905 beschwerdefrei entlassen. Die histologische Untersuchung des faustgroßen Tumors ergibt die Diagnose: Osteoidsarkom. Anfangs September 1905 Patient rezidivfrei. Die Röntgenbilder Fig. 4 und 5. (Tafel II) ergeben den Befund vor und nach der Operation.

Fall 10 der Tabelle. 18jähriger Mann. Vor drei Jahren war Patient auf das linke Schienbein aufgefallen. Seit 1½ Jahren besteht an der Stelle des Traumas eine Anschwellung, die anfangs langsam an Größe zunahm, in den letzten Monaten aber rascheres Wachstum zeigt. In der letzten Zeit bei größeren Anstrengungen auch Schmerzen im linken Unterschenkel. Deshalb wird Patient am 19. Dezember 1900 an der Klinik in Königsberg aufgenommen.

Ziemlich kräftiger Mann, dessen innere Organe normale Verhältnisse aufweisen. Das obere Drittel der linken Tibia spindelförmig aufgetrieben. Die Anschwellung gehört dem Knochen an, ist knochenhart. Die Streckung des linken Kniegelenkes etwas eingeschränkt. Das Röntgenbild ergibt an der Stelle der Geschwulst eine deutliche Aufhellung im Knochen.

Operation 24. Dezember 1900 (Hofrat v. *Eiselsberg*): Es wird ein hufeisenförmiger Lappen nach oben geklappt, ein entsprechender Periostlappen ebenfalls nach oben geschlagen. Aus der Kuppe der Auftreibung wird teils mittels *Gussenbauerscher* Säge, teils mittels Hammer und Meißel ein längliches Knochenstück entfernt. Das Knochenstück erweist sich als auffallend dünn. Der Markraum der Tibia in einem ganseigroßen Bezirke mit einer weichen, speckigen Tumormasse völlig ausgefüllt. Sorgfältige Exkochleation der Aftermasse. Dieselbe läßt sich leicht entfernen, und da sich der angrenzende Knochen sowie auch die Markhöhle, nach oben und unten vom Tumor, vollkommen normal erweist, wird die Wundhöhle mit siedendem Wasser ausgebrüht, Periost- und Hautlappen werden in die Knochenhöhle eingedrückt und durch einen Nagel daselbst befestigt.

Während des Wundverlaufes trat bei dem Patienten, der schon vorher öfter an Erysipel gelitten hatte, zweimal Wundrotlauf auf, es erfolgte aber schließlich vollkommene Heilung. Die histologische Untersuchung der Geschwulst hatte die Diagnose: Myxochondrosarcoma gigantocellulare ergeben.

Spätere Nachricht: Herr Dozent Dr. *Bunge*, der die Liebenswürdigkeit hatte, jetzt, also nach vier Jahren, den Patienten einer genauen Nachuntersuchung zu unterziehen, berichtet über einen sehr schönen Dauererfolg. Patient ist vollkommen rezidivfrei, die Bewegungen im Kniegelenke sind vollkommen frei.

Fall 13 der Tabelle. 15jähriger, bulgarischer Kadettenschüler. Vor zirka einem Jahre traten stechende Schmerzen im oberen Drittel der linken Tibia auf, die kontinuierlich anhielten und nach körperlichen Anstrengungen exazerbierten. Der Gang soll dadurch nicht beeinträchtigt worden sein, es trat niemals Hinken auf. Niemals Fieber, überhaupt kein

Symptom, das auf entzündliche Art des Leidens hingewiesen hätte. Wohl aber will der Kranke etwas abgemagert und blässer geworden sein. Seebäder brachten nur ganz vorübergehende Besserung. Ganz langsam bildete sich eine knochenharte, aber etwas druckempfindliche Schwellung im oberen Drittel der linken Tibia aus, die vordere und mediale Partie der Tibia betreffend, so daß, über der höchsten Kuppe der Geschwulst gemessen, der linke Unterschenkel um 5 cm mehr Zirkumferenz aufwies, als der rechte Unterschenkel an adäquater Stelle.

Die von Herrn Dozenten Dr. *Kienboeck* in Wien vorgenommene Röntgenuntersuchung ergab entsprechend der durch die Palpation und den äußeren Aspektus festgestellten Veränderung im oberen Drittel der linken Tibia einen gut begrenzten Aufhellungs-herd, in seinem Inneren von unregelmäßigen Knochenzügen durchsetzt. Der Herd ist längsoval, die Kortikalis der medioposterioren Tibiakante ist in der Mitte des Herdes deutlich zu einem Buckel vorgewölbt. In der Umgebung des Herdes ist der Knochen normal. Diagnose: Gut abgekapseltes Osteosarkom der Tibia (Fig. 6 und 7, Tafel II).

Operation am 23. Dezember 1904 (Hofrat v. *Eiselsberg*): Durch einen hufeisenförmigen Schnitt wird ein mit der Basis gegen die obere Tibiaepiphyse gerichteter Hautlappen hochgeklappt. Nach Abschieben des mächtig verdickten Periostes lag die vordere und mediale Fläche des nicht veränderten, wohl aber stark vorgebuchteten Knochens vor. Diese Knochen-decke federte und erwies sich, als sie mittels *Gussenbauerscher* Säge entfernt wurde, als äußerst dünn. Nun zeigte sich eine unregelmäßige, buchtige, nach oben bis hart an die Epiphysengrenze reichende Knochenhöhle, ausgefüllt von einer braunroten, zum Teil infolge Nekrose käsige aussehenden Tumormasse, die von Knochenbälkchen durchsetzt erschien. Das Innere der Höhle war austapeziert durch einen glatten, dünnen, wie hyaliner Knorpel aussehenden Überzug. Der Herd wurde nun in toto teils mittels *Gussenbauerscher* Säge, teils mittels Hammer und Meißel entfernt, wobei nur an der lateralen Seite eine Spange der hier ganz normalen und sehr dicken Tibia stehen blieb. Die Epiphyse konnte dabei geschont werden. Ausbrühen der Knochenhöhle mit heißem Wasser, Einlegen eines Jodoformgazestreifens, sonst Verschluss der Weichteilwunde durch Naht. Die mikroskopische Untersuchung ergab die Diagnose Enchondrofibrosarkom mit ziemlich reichlichen Riesenzellen. Der Wundverlauf war ein reaktionsloser. Patient konnte mit vollkommen gebrauchsfähiger Extremität anfangs Februar 1905 nach Bulgarien reisen und war zwei Monate später sicher rezidivfrei. Das Bild Fig. 1 auf Tafel I zeigt das den Tumor tragende Tibiastück. Die Figur zeigt nicht die wahre untere Resektionsgrenze. Dasselbst wurden mit Hammer und Meißel noch sekundäre Teile vom Knochen — zirka 2 cm — entfernt.

Fall 14 der Tabelle. 44-jähriger Mann. Vor zwei Jahren trat bei dem Patienten eine nußgroße, nicht schmerzhaft Geschwulst unter dem rechten Kniegelenke auf. Seit einem, wenige Monate später erfolgten Sturz auf das rechte Knie wuchs diese Geschwulst rascher und nahm im Laufe von zwei Jahren die jetzige Größe an. Seit acht Monaten bestehen bei längerem Gehen Schmerzen im rechten Unterschenkel.

Mittelkräftiger Mann, dessen innere Organe nichts Pathologisches aufweisen. Im oberen Drittel der rechten Tibia besteht, dem Knochen an-

gehörend, ein kindskopfgroßer Tumor, über dem die Haut normal erscheint. Der Tumor im allgemeinen hart, nur im Zentrum von weicherer Konsistenz. Das Kniegelenk frei. Das Röntgenogramm ergibt entsprechend dem Tumor einen großen, von zarten Knochenzügen durchsetzten Aufhellungsherd im oberen Tibiadrittel.

Operation 4. März 1905 (Hofrat v. *Eiselsberg*): U-förmiger Lappenschnitt mit der Basis nach oben. Eröffnung des Kniegelenkes. Das Gelenk frei. Der Tumor reicht bis hart an die überknorpelte Gelenksfläche der Tibia heran, hat aber den Knorpel noch nicht zerstört. Absägen der Tibia am Übergange vom oberen in das mittlere Drittel, d. i. einige Zentimeter im Gesunden. Knochen und Markhöhle an der Sägefläche vollkommen normal. Extirpation des oberen Tibiadrittels. Nun wird das vollkommen normale Fibulaköpfchen bleistiftartig zugespitzt und in ein Bohrloch, das an der Verbindungsfläche der beiden Oberschenkelkondylen angelegt wird, eingepflanzt. Drainage, lockere Hautnaht, aseptischer und Gipsverband. Das durchsägte Präparat zeigt ein großes, von der Markhöhle ausgehendes, zum Teil verknöchernendes Sarkom, das die vordere Kortikalis der Tibia durchbrochen und das Periost sackartig abgehoben hat (Fig. 2, Tafel I). Der Tumor setzt sich nach unten gegen die Markhöhle scharf ab, nach oben reicht er bis hart an den Gelenksknorpel heran. Die hintere Kortikalis der Tibia im obersten Anteile ebenfalls zerstört. Die histologische Untersuchung ergibt: Osteochondrosarkom. Die Fig. 8, Tafel III zeigt in schematischer Weise die Verhältnisse vor, Fig. 9, Tafel III die nach der Operation. (Die Röntgenplatte wurde leider zerschlagen.)

Der Verlauf war ein vollkommen befriedigender. Beim ersten Verbandwechsel nach vier Wochen die Wunde per primam geheilt, bereits Konsolidation der Knochen nachweisbar. Ende Juli 1905 verläßt Patient vollkommen geheilt mit Blaubindenhülse die Klinik.

Fall 15 der Tabelle. 16jähriger Mann. Erster Spitalsaufenthalt vom 29. Jänner bis 20. Februar 1901 an der Klinik *Albert*. Dem Patienten wurde damals wegen eines Sarkomes des linken Fibulaköpfchens, das rasch zu Faustgröße angewachsen war, das obere Drittel der Fibula reseziert (Dr. v. *Friedländer*). Es hatte sich um ein auf den Knochen beschränktes, die Weichteile in keiner Weise tangierendes Osteoidsarkom mit Hämorrhagien und Zystenbildung gehandelt. Heilung.

Bereits sechs Wochen nach dem Spitalsaustritt merkte Patient ein-
nußgroße Geschwulst in der Narbe, die rapid wuchs. Im August 1901 hatte dieselbe Mannskopfgröße erreicht, brach auf und sezernierte viel. Der Patient kam in sehr entkräftetem Zustande neuerdings an die Klinik, innere Metastasen waren nicht nachweisbar. August 1901 Ablatio femoris (Dr. *Cristofaletti*) im unteren Drittel, wegen des elenden Zustandes des Patienten mit einzeitigem Zirkelschnitt ausgeführt. Heilung mit konischem Stumpf. Bei der aus diesem Grunde vier Monate später ausgeführten Reamputation kein Rezidiv nachweisbar, Patient sehr erholt. Spätere Nachricht war nicht zu erhalten.

Fall 16 der Tabelle. 24jähriges Mädchen. Vor sieben Monaten Auftreten eines harten, walnußgroßen Knotens am Köpfchen des linken Wadenbeines. Seit sechs Monaten heftige, den Schlaf der Patientin störende Schmerzen. Die Geschwulst wuchs allmählich bis zu ihrer jetzigen

Größe heran. Seit einigen Monaten tritt tagsüber, wenn Patientin geht, Ödem in der Knöchelgegend des linken Beines auf, welches über Nacht wieder schwindet. Patientin ist hereditär mit Tuberkulose belastet, leidet selbst viel an Katarrhen und Nachtschweißen.

Blasses Mädchen. Über beiden Lungenspitzen Dämpfung, bronchiales Atmen und feuchte Rasselgeräusche. Herz normal, Harn ohne pathologische Bestandteile. Im Bereiche des linken Fibulaköpfchens eine dem Knochen fest aufsitzende, mannsfaustgroße, derbe, elastische Geschwulst, über welcher die Haut verschieblich ist. Gegen die Tibia ist der Tumor abgegrenzt. Das Röntgenbild ergibt, daß das Fibulaköpfchen durch eine Geschwulst vollkommen ersetzt ist.

Operation 27. Juni 1902 (Hofrat v. *Eiselsberg*): U-förmiger Hautlappen mit der Basis nach oben. Der Tumor hat den Knochen durchbrochen und zum Teil die Muskulatur infiltriert. Der Nervus peroneus und die Arteria tibialis antica mit dem Tumor fest verwachsen. Durchtrennung der Fibula unterhalb des Tumors im Gesunden. Exstirpation der Geschwulst samt der Muskulatur, Resektion des Nervus peroneus und der Arteria tibialis antica.

Die mikroskopische Untersuchung des Tumors, in dem sich kein Rest des Knochens mehr nachweisen läßt, ergibt die Diagnose: Osteoid-sarkom. Heilung. Die Patientin erhält einen, die Varusstellung des Fußes (Peroneuslähmung!) korrigierenden, abnehmbaren Wasserglasverband.

Spätere Nachricht: 4. Jänner 1903 gestorben an Hämoptoe. Keine Sektion. Die Patientin war rezidivfrei geblieben.

Fall 18 der Tabelle. 21jähriger Mann, stammt aus gesunder Familie und war früher selbst stets gesund. Das gegenwärtige Leiden begann angeblich ohne dem Patienten bekannte Veranlassung vor 1½ Jahren mit Schmerzen unterhalb des linken Kniegelenkes, an der Außenseite des Unterschenkels. Diese steigerten sich so sehr, daß Patient vor 13 Monaten bettlägerig wurde und durch vier Monate gar nicht auf seinem Beine auftreten konnte. Zu derselben Zeit, also ungefähr vor Jahresfrist, begann sich entsprechend dem obersten Abschnitte des linken Wadenbeines eine Geschwulst zu entwickeln, die rasch an Größe zunahm. Mit der Entwicklung dieser Geschwulst sollen die Schmerzen geringer geworden sein.

Blasser, magerer Mensch. Die Untersuchung der inneren Organe ergibt normale Verhältnisse. An der Außen- und Hinterseite des linken Unterschenkels findet sich ein knochenharter, kindskopfgroßer Tumor im Bereiche des obersten Unterschenkeldrittels. Die Haut über dem Tumor normal und verschieblich, der Tumor selbst nicht druckempfindlich. Der Tumor geht von der Fibula aus, läßt sich jedoch vorne nicht deutlich von der Tibia abgrenzen, scheint vielmehr auf dieselbe überzugreifen. Kniegelenk in seinen Bewegungen frei, die Muskulatur des Unterschenkels gegenüber der gesunden Seite deutlich atrophisch, der Fuß steht in Varusstellung, es besteht leichte Parese der Peronealmuskulatur. Das Röntgenbild zeigt das obere Drittel der Fibula von einem Tumor ersetzt, der von Knochenbälkchen durchsetzt ist, überall gut begrenzt erscheint und der nach innen mit scharfer Grenze auf eine schmale Zone der Tibia übergreift. Fig. 10, Tafel III zeigt das Röntgenogramm vor der Operation.

Operation 22. April 1905 (Dr. *Haberer*): U-förmiger Lappenschnitt mit der Basis nach oben. Die Muskulatur läßt sich von dem Tumor abheben, wohl aber zieht der Nervus peroneus mitten durch die Geschwulst. Skelettierung der Fibula einige Zentimeter unterhalb der unteren Geschwulstgrenze. Durchmeißelung der Fibula daselbst. Während nun der Tumor stark nach außen gezogen wird, werden die Weichteile an der Innenseite desselben stumpf abgehoben. Dabei zeigt es sich, daß sowohl die Art. tibialis antica als postica im Tumor verschwinden und daher gleich dem Nervus peroneus reseziert werden müssen. Vollständige E nukleation der Geschwulst, Ausmeißeln des Stückes der Tibia an der Außenseite des obersten Abschnittes derselben, woselbst die Geschwulst auf die Tibia übergegriffen hat. Drainage der Wunde, Naht.

Die histologische Untersuchung der Geschwulst ergibt die Diagnose: Sarcoma fusicellulare.

Aus dem Wundverlaufe, der durch partielle Gangrän des großen Hautlappens etwas verzögert wurde, aber zu völliger Heilung führte, wäre nur zu erwähnen, daß unmittelbar nach der Operation die Extremität leichenblaß war und daß weder in der Dorsalis pedis noch in der Tibialis postica Puls nachgewiesen werden konnte. Schon nach einer Stunde glaubten wir in der Dorsalis pedis einen Puls angedeutet zu finden und nach fünf Stunden war das Bein normal gefärbt und der Puls in beiden Arterien so kräftig wie auf der gesunden Seite. Fig. 11 auf Tafel III gibt die Verhältnisse nach erfolgter Heilung in Röntgenogramm. Der Patient erhielt wegen seiner Peroneuslähmung einen Gipsschuh. Spätere Nachricht: Der Patient ist jetzt, fünf Monate nach der Operation, vollkommen hergestellt, rezidivfrei.

Fig. 3, Tafel I zeigt das bei der Operation gewonnene Präparat auf dem Durchschnitte.

(Aus der chirurgischen Abteilung des k. k. Erzherzogin Sophien-Spitals
in Wien [Vorstand: Primarius Doz. Dr. Karl Ewald].)

Ein Fall von isolierter traumatischer Luxation des Capitulum fibulae nach hinten.

Von

Dr. Robert Entz.

(Mit 2 Figuren im Texte.)

Isolierte traumatische Luxationen des Capitulum fibulae gehören zu den hervorragendsten chirurgischen Seltenheiten. Der Grund für diese Tatsache mag wohl, wie schon *Boyer* und *Malgaigne* hervorheben, in der eigentümlichen geschützten Lage der Fibula neben der mächtigen Tibia zu suchen sein.

Hirschberg, welcher als erster die bekannten Fälle von Luxationen der Fibula zusammenstellte (Langenbecks Archiv, 1888, Bd. XXXVII), teilte die isolierten traumatischen Luxationen des Capitulum fibulae in Luxationen nach vorn und Luxationen nach hinten ein.

Von Luxationen nach vorn sind bis jetzt erst neun Fälle beobachtet worden. Viel seltener noch sind die Luxationen nach hinten. Es sind bis jetzt erst drei Fälle dieser Art genau beobachtet und beschrieben worden (*Dubreuil*, *Parkinson*, *Richardson*).

Im Nachstehenden erlaube ich mir über einen vierten derartigen Fall von isolierter traumatischer Luxation des Capitulum fibulae nach hinten zu berichten, der auf der chirurgischen Abteilung des Sophien-Spitals in Wien beobachtet und behandelt wurde.

Am 2. September 1905 wurde der kräftig gebaute, sonst gesunde Kutscher K. Sch. in das Spital gebracht.

Er hatte kurz vorher versucht, auf einen fahrenden Streifwagen aufzuspringen. Dabei stürzte er und eines der Räder rollte über seinen rechten Unterschenkel. Vom Orte des Unfalles wurde der Patient sofort in das Spital überführt.

Die Untersuchung, die gleich nach der Aufnahme vorgenommen wurde, ergab folgenden Befund:

Das Kniegelenk ist durch ein mäßiges Extravasat allenthalben geschwollen. Vom inneren Knöchel zieht bis zum Kniegelenk hinauf ein etwa drei Querfinger breiter, mehr oder weniger exkoriierter und sugillierter Streifen, die unverkennbare Spur des Rades. Die Patella und die Gelenksanteile des Femur und der Tibia sind unverletzt. An

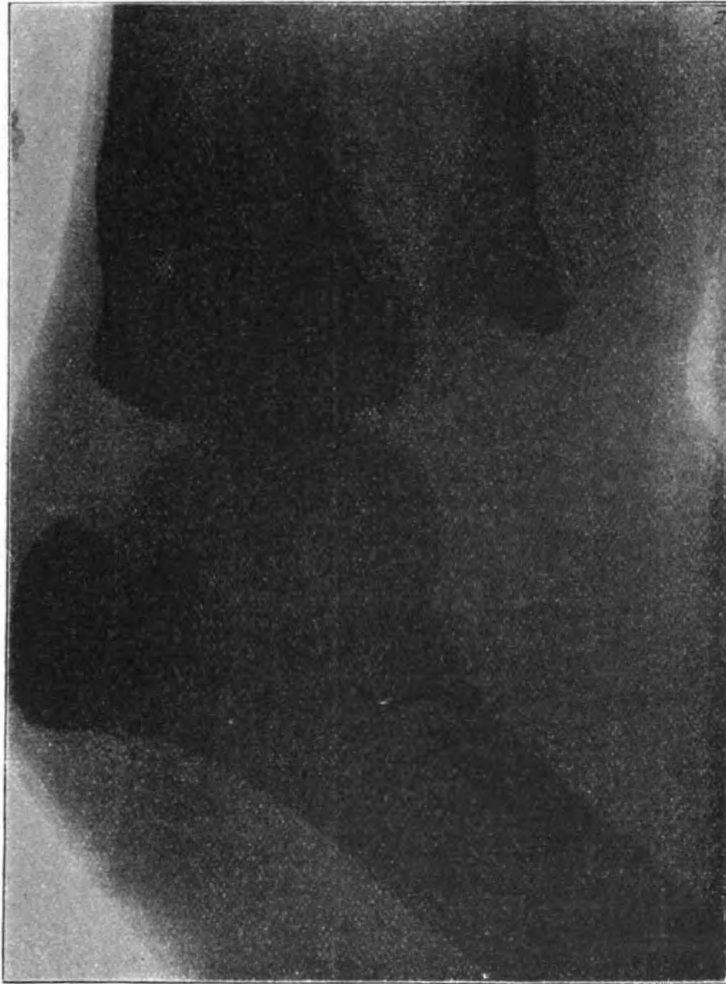

Fig. 1.

der Außenseite des Condylus lateralis der Tibia fehlt das Kapitulum an seiner normalen Stelle. Greift man in die Kniekehle, so tastet man leicht und deutlich das Capitulum fibulae. Es ist um zirka 5 cm nach hinten gewichen und ist leicht beweglich. Es gelingt verhältnismäßig leicht, es an seine normale Stelle zu bringen, doch gleitet es sofort wieder nach hinten. Die Beugung und Streckung im Kniegelenk ist fast bis zu den normalen Grenzen möglich, doch schmerzhaft. Das

Stehen und Gehen ist unmöglich. Andere Verletzungen sind, abgesehen von Bänderzerreißen im Bereiche der Sprunggelenke nicht nachweisbar.

Eine Röntgendurchleuchtung, die bei leicht gebeugtem Kniegelenk von der medialen Seite her vorgenommen wurde, bestätigte vollkommen die Richtigkeit unserer Diagnose: Isolierte traumatische Luxation des Capitulum fibulae nach hinten (Fig. 1).

Als die durch das Extravasat bedingte Schwellung des Kniegelenkes zurückgegangen war und die Gelenkskonturen wieder sichtbar wurden, konnte man bei leicht gebeugtem Kniegelenk diese Diagnose auf den ersten Blick machen. Das Kniegelenk war etwas verschmälert, das Capitulum fibulae sah man deutlich in seiner abnormalen Stellung (Fig. 2).

Was zunächst den Mechanismus der Verletzung betrifft, so möchte ich ganz besonders hervorheben, daß in unserem Falle die Luxation durch eine direkt wirkende Gewalt hervorgerufen wurde.

In den drei bis jetzt beschriebenen Fällen soll nämlich die Luxation hauptsächlich durch Muskelzug zustande gekommen sein. Dem Trauma wird eine nebensächliche Bedeutung beigelegt.

Hirschberg, der diesbezüglich auch Versuche an der Leiche anstellte, berichtet, daß es ihm bei unversehrtem Tibiofibulargelenke nicht gelungen sei, durch direkte Gewalt (Hammerschläge, Schraubenzwingen) eine Luxation herzustellen. Durchtrennte er dagegen das Verstärkungsband des Tibiofibulargelenkes, das Ligamentum capituli fibulae, so gelang es ihm leicht, sowohl durch direkte Gewalt als auch durch Zug an der Sehne des Musculus biceps femoris eine Luxation des Capitulum fibulae nach hinten zu erzeugen.

Dies sowohl als auch die vorhandenen klinischen Berichte über die beobachteten Luxationen nach hinten mögen ihn zu folgendem Schluß gebracht haben: »Für die Verrenkung nach hinten wird eine direkte, sichtbare Spuren hinterlassende Gewalt nicht erwähnt, und es läßt sich auch diese Verletzung durch starken Zug des Bizeps nach der einstimmigen Ansicht der Autoren und den Ergebnissen der Leichenversuche genügend erklären.«

In unserem Falle nun sind »sichtbare Spuren einer direkt wirkenden Gewalt« in Form von mehreren Exkorationen und Suffusionen nachweisbar gewesen.

Wie aus der Situation dieser Exkorationen sicher anzunehmen war, lag der Unterschenkel bei leicht gebeugtem Kniegelenk mit seiner lateralen Seite auf der Unterlage, dem Straßenpflaster, auf. Das Rad rollte zunächst über den Malleolus internus, dann über die ganze

Länge des Unterschenkels; unmittelbar ober dem Kniegelenk rutschte es wieder ab. Das Capitulum fibulae kam dabei unmittelbar auf die Unterlage zu liegen. Es bildete gewissermaßen das Fixum, um welches die Tibia durch die Gewalt des Rades nach vorne gedrängt wurde.

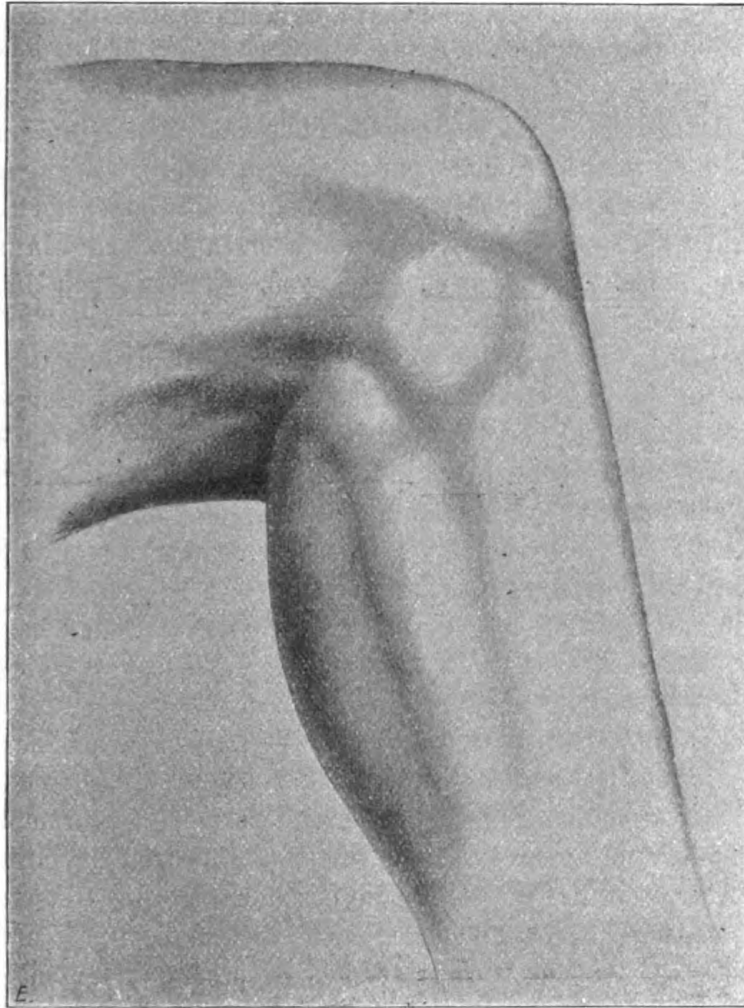


Fig. 2.

Es kann also kein Zweifel sein, daß auch bei unversehrtem Tibiofibulargelenk allein durch direkte Gewalt eine isolierte Luxation des Capitulum fibulae nach hinten hervorgebracht werden kann.

In bezug auf die Symptomatologie unseres Falles konnte nichts gefunden werden, was nicht schon bekannt wäre. Ich möchte nur hervorheben, daß irgendwelche Störungen in der Funktion des Nervus peroneus, die ja leicht möglich wären und auch gelegentlich erwähnt werden, vollkommen fehlten. Auffallend war, daß das Capi

tulum fibulae sehr weit nach rückwärts disloziert war und daß es sehr leicht beweglich war. Es schlotterte beinahe unter den Fingern. Offenbar war es zu ausgedehnten Bandzerreißen gekommen.

In bezug auf den weiteren Verlauf und die Therapie weicht unser Fall wesentlich von den bisher beobachteten ab. Während in den bis jetzt bekannten Fällen nach Reposition des Fibulaköpfchens ein Kontentivverband genügte, um das Capitulum fibulae an seiner normalen Stelle zu erhalten und auf diese Weise dauernde Heilung erzielt wurde, zeigte sich in unserem Falle bald, daß ein Kontentivverband allein nicht genügte, um zu diesem Ziele zu gelangen. Da vier Wochen nach der Verletzung das Stehen und Gehen noch immer unmöglich war, wurde beschlossen, durch einen blutigen Eingriff das Capitulum fibulae nicht nur zu reponieren, sondern auch in seiner normalen Lage zu fixieren.

In Chloroformnarkose wurde durch einen Längsschnitt an der lateralen Seite des Kniegelenkes zunächst die Facies articularis fibulae der Tibia bloßgelegt. Es gelang auch leicht, das nach hinten dislozierte Capitulum fibulae freizulegen. Mit einem Knochenhaken wurde es an seine normale Stelle gebracht und daselbst durch einen Eisennagel fixiert. Die Faszien wurden durch mehrere Katgutnähte, die Haut durch Seidennähte exakt vereinigt.

Um die Wirkung des Musculus biceps femoris möglichst auszuschalten, wurde bei ungefähr rechtwinkelig gebeugtem Kniegelenke ein steifer Verband angelegt.

Nach vier Wochen wurde dieser Verband abgenommen. Die Operationswunde war reaktionslos verheilt. Nach einer weiteren Woche wurde auch der Eisennagel, der durch die üppigen Granulationen schon beträchtlich gelockert war, entfernt. Die dadurch entstandene kleine Lücke war in wenigen Tagen geschlossen. Die Untersuchung ergab, daß das Capitulum fibulae sich wieder an seiner normalen Stelle befand. Nunmehr wurden vorsichtige passive Bewegungen ausgeführt und zugleich der Patient angewiesen, mit Hilfe eines Stockes und einer Krücke vorsichtige Gehversuche anzustellen. Es gelang dies in zufriedenstellender Weise. Nach weiteren drei Wochen konnte der Patient mit Hilfe eines Stockes, bald darauf ganz frei gehen, so daß er als geheilt betrachtet und aus dem Spital entlassen werden konnte.

* * *

Herrn Primarius *Ewald*, der mich aufforderte, den Fall zu veröffentlichen, und der die Publikation auf das Beste förderte, danke ich ergebenst.

(Aus dem Tierärztlichen Institut der k. k. deutschen Universität in Prag.)

Die Brachydaktylie durch Metakarpalverkürzung.

Von

Dr. Ludwig Freund,
Assistenten des Institutes.

(Hierzu Tafel IV und 2 Tabellen im Texte.)

Nachdem ich vor kurzem erst in der Lage war, über eine ziemlich seltene Mißbildung der menschlichen Extremitäten berichten zu können (*Freund*¹⁾, wurde mir in letzter Zeit eine nicht minder interessante und seltene Mißbildung zur Kenntnis gebracht, die im folgenden kurz beschrieben werden soll. Es ist dies im Laufe eines Jahres der vierte teratologische Fall, den ich untersuchen konnte, was ich aus dem Grunde besonders betone, weil die statistischen Angaben über diese Mißbildungen äußerst spärlich sind, von Prag selbst trotz des enormen Krankenmaterials noch keine derartigen existieren.

Die Mißbildung, um die es sich hier handelt, ist auffallenderweise auf den Metakarpus lokalisiert, besteht in einer bedeutenden Verkürzung eines oder mehrerer Metakarpalknochen, wogegen die anderen sowie die anschließenden Phalangen sich vollständig normal verhalten. Diese Verkürzung wird niemals durch ein entsprechendes Wachstum der Phalangen kompensiert, so daß wir dann an den betroffenen Fingern Brachydaktylie konstatieren können. Die Metakarpalverkürzung ist also neben der Brachyphalangie und Hypophalangie eine jener Erscheinungen, die Brachydaktylie bedingen. Insoferne kann die Metakarpalverkürzung nicht schlechthin unter dem Titel Brachydaktylie verzeichnet werden. Hierauf sei im Interesse der Genauigkeit gegen frühere Autoren hingewiesen. *Pfitzner*²⁾ (S. 646), hat die in Rede stehende Mißbildung auch als teratologische Brachyphalangie diagnostiziert, doch möchte ich mich diesem Verfahren aus dem gleichen vorgenannten Grunde nicht anschließen, wiewohl ich die Möglichkeit nicht bestreiten will, daß die beiden Erscheinungen durch die gleichen Ursachen hervorgerufen werden, wie ja auch beide Mißbildungen an derselben Extremität nebeneinander vorkommen können.

Zeitschr. f. Heilk. 1906. Abt. f. Chirurgie u. verw. Disziplinen.

9

Die Metakarpalverkürzung ist namentlich im letzten Jahrzehnt öfters, wenn auch nicht häufig, beobachtet worden und hat wegen der Schwierigkeit in der Auffindung der ätiologischen Momente immer ein lebhaftes Interesse erregt. Eine ziemlich ausführliche Zusammenfassung der ihnen bekannt gewordenen Fälle haben zwei der jüngeren Autoren auf diesem Gebiete, *Sternberg* und *Hochheim*, geliefert, so daß ich mich hier darauf beschränken kann, das gleiche in abgekürzter und ergänzter Weise in Form einer Tabelle (S. 131) zu tun, wodurch auch eine bessere Übersicht über die Fälle gewonnen werden kann.

Der Fall, der hier neu zu den bereits bekannten hinzukommt, stammt von einem jungen Manne, der wegen eines kleinen vorübergehenden Leidens eine hiesige Klinik aufsuchte und durch die auffallende Lage des Metakarpophalangealgelenkes der vierten Finger beider Hände beim Ballen derselben die Aufmerksamkeit des Arztes erregte. Ihm selbst war die Ursache dieser Erscheinung, die Verkürzung der bezüglichen Metakarpalien, nie wesentlich erschienen, da keinerlei Beeinträchtigung der Funktion seiner Hände zu verzeichnen war. Der Mann war im übrigen von vollständig gesunder Konstitution, aus ebensolcher Familie und zeigte keine sonstige Mißbildung an den Extremitäten, wie denn auch jedes derartige Vorkommnis in der Verwandtschaft in Abrede gestellt wurde. Der Mann verließ bald darauf die Klinik, vorher wurde aber von den ziemlich symmetrisch verbildeten Händen eine röntgenographische Aufnahme angefertigt, die der vorliegenden Besprechung zugrunde liegt. Die der rechten Hand ist in einer Reproduktion beigegeben (Tafel IV).

Wir ersehen aus dem Röntgenogramm eine bedeutende Verkürzung der beiden Metakarpalien IV. Das Metakarpophalangealgelenk liegt weit hinter dem des vorhergehenden dritten Fingers, etwas weniger weit hinter dem des fünften. Das erste Interphalangealgelenk kommt infolgedessen in gleiche Höhe mit dem des kleinen Fingers zu liegen, während die Fingerkuppe die des letztgenannten nur um etwa 1 cm überragt. Was die Form der verkürzten Metakarpalien anlangt, so ist den Schilderungen der bisher bekannt gewordenen Fälle wenig hinzuzufügen. Auch hier haben wir es mit einem Knochen zu tun, der gleich dick wie das Metakarpale V, etwas medialwärts gebogen, namentlich in der Diaphyse verkümmert ist. Das distale Kapitulum ist flach, geht stark in die Breite und ist von der Diaphysenseitenfläche durch prominente Leisten geschieden, was schon *Sternberg* besonders hervorgehoben hat. Dagegen kann ich nicht wie *Sternberg* finden, daß der Knochenschatten der beiden Metakarpalien schwächer wäre als

Metakarpalverkürzung.

Nr.	Beschrieben von	L					R					Am Metatarsale:					R											
		V	IV	III	II	I	V	IV	III	II	I	V	IV	III	II	I	V	IV	III	II	I							
1	Pfitzner ⁹⁾																											
2	Leboucq	×	×	×	×	×																						
3	Roughton																											
4	Hochheim																											
5	Goldmann																											
6	Kümmel																											
7	Sternberg																											
8	Wagner																											
9	Klaufner																											
10	Joachimsthal																											
11	Rieder																											
12	Pfitzner ¹⁰⁾																											
13	Joachimsthal																											
14	Joachimsthal																											
15	Sternberg																											

Maß t a b e l l e.

(In Millimeter; R = rechts; L = links; N = Durchschnittsmaße männlicher Hände nach Pfitzner.)

Finger:	I		II			III			IV			V			
	R	L	N	R	L	N	R	L	N	R	L	N	R	L	N
Metakarpus	46	46	44·5	65	67	65·5	64	64	62·8	38	·39	56·7	52	52	52·6
Differenz															
1. Phalanx	32	31	29·4	41·5	43	38·8	44	45	43·4	40	41	41	32	32	32·4
2. Phalanx	—	—	—	25	26	23·5	31	32	28·5	29	30	27·2	20	20	19·4
3. Phalanx	23	24	22·6	17	18	17·7	18	18	18·6	19	20	19·1	18	19	17·3
Strahl	101	101	96·5	148·5	151	145·6	157	159	153·4	126	·130	143·9	122	123	121·4
Differenz															

der der anderen; im Gegenteil, es ist gar kein Unterschied vorhanden. Der Markraum und die Wandung in der Diaphyse, sowie die Spongiosa in den Epiphysen ist genau so entwickelt wie in den übrigen Metakarpalien. Sonstige Verbildungen, namentlich an der Basis, wie anderwärts beobachtet, kann ich nicht wahrnehmen. Das bedeutendste Merkmal liefern natürlich die Maße der beiden Hände, welche in der Tabelle auf S. 131 zusammengestellt sind.

Aus den Maßen ersehen wir, daß wir es mit gut entwickelten Händen zu tun haben, bei denen allein in den Metakarpalien IV eine Verkürzung ohne Kompensation seitens der Phalangen eingetreten ist. Die Differenz gegenüber dem Normalen ist nicht so groß wie bei anderen Fällen (*Wagner* etc.), von denen Maße bekannt sind, wie denn überhaupt eine Regelmäßigkeit diesbezüglich nicht vorzuwalten scheint.

Fassen wir nun die bisher bekannten allgemeinen Qualitäten der Metakarpalverkürzung, abgesehen von den schon eingangs erwähnten, zusammen, so können wir bezüglich der Form hervorheben: daß die Verkümmerng sich auf Diaphyse und Köpfchen, kurz auf das ganze Metakarpale, wie schon *Wagner* betonte, erstreckt; daß die Köpfchen abgeflacht und breit sind; daß der Grad der Verkürzung verschieden ist. Bezüglich des Vorkommens wäre zu erwähnen, daß die Mißbildung selbst meistens symmetrisch, selten an den Füßen, in höheren Maße am ulnaren Rande und etwas einwärts, namentlich bei weiblichen Personen gefunden wurde. Sie ist höchst selten von der gleichen oder einer anderen Mißbildung unter den Geschwistern oder der Verwandtschaft begleitet. Eine Funktionsbeeinträchtigung der von der Mißbildung befallenen Extremität ist in der Regel nicht zu verzeichnen.

Gehen wir nun auf jene Momente näher ein, die als Ursachen für die Metakarpalverkürzung angesprochen wurden, so sind hier für die Richtigkeit der ausgesprochenen Hypothesen natürlich die oben hervorgehobenen allgemeinen Qualitäten beziehungsweise die Möglichkeit, dieselben auf die angegebenen Ursachen zurückführen zu können, maßgebend. Weiterhin dürfen wir dabei auch nicht an die verwandten Mißbildungen der Hände, sowie an die angeblich gleichen Ursprunges vergessen. Das sind die beiden Gesichtspunkte, die wir bei der Beurteilung nicht außer acht lassen dürfen, zumal dies bei den früheren Autoren öfters geschehen ist.

Klar ist es von vornherein, daß wir es mit einer Wachstumsstörung in der Länge, mit einem Wachstumshindernis zu tun haben. In Debatte steht nur die Frage, ob das besagte Hindernis exogener oder

endogener Natur ist. *Kümmel* gehört in erster Linie zu denjenigen, die für die exogene Natur der Störung eingetreten sind, indem er behauptete, daß in früher embryonaler Periode seitens der Hüllen des Fötus durch Amnionfalten und Fäden mechanische Insulte gesetzt wurden, die nachher zu den vorliegenden Mißbildungen, also zu einer abnormen Verteilung der Strahlsegmente führten. Es sind das die gleichen Ursachen, wie sie für die Hyperdaktylie, für die abnorme Spaltung der Extremitätenknospe in der Längsrichtung angenommen wurden (*Freund*²). Aber auch heute gelten noch die gleichen Einwände hier wie dort, nämlich die symmetrische Anlage und die Erbllichkeit der letztgenannten teratologischen Erscheinung. Freilich ist in neuerer Zeit durch *Ballowitz* die Annahme intrauteriner mechanischer Noxen, Einschnitt durch Amnionfalten, mächtig gestützt worden, so daß zur Erklärung der Vererbung der letzteren eine Vererbung der pathologische Amnionfalten erzeugenden Disposition angenommen werden müßte. Bei der Metakarpalverkürzung aber haben wir wieder keine Vererbung, denn die zwei Fälle von erblicher Belastung, auf die *Hochheim* hinweist, können doch kaum im Hinblick auf die überwiegende Zahl solitärer Fälle berücksichtigt werden. *Sternberg* ist geneigt, die *Kümmelsche* Erklärung »durch Raumbeschränkung« nur für jene Fälle zu akzeptieren, wo eine komplette Verkümmernng aller oder eine solche randständiger Fingerstrahlen vorliegt. Andere Fälle möchte er als embryonal veranlagt, aber erst im Kindesalter, möglicherweise nach einem Trauma, zur Ausbildung gelangte Deformitäten auffassen. Sein Fall machte auf ihn ganz den Eindruck, als ob er durch eine traumatische Epiphysenlösung verursacht worden wäre. Gegen ihn wie gegen *Kümmel* wendet sich entschieden *Wagner*, der überhaupt jede exogene Ursache verwirft, im Hinblick auf die Symmetrie und die geringe Lokalisation der Mißbildung.

Aber die Schwierigkeiten werden um so größer, wenn wir die Brachy-beziehungsweise Hypophalangie als nächststehende Mißbildungen für die Ätiologie mitberücksichtigen (*Freund*¹). Es gibt Entwicklungshemmungen irgendwelcher Art, denen zufolge es zu einer Verkleinerung der Knorpelgrundlage oder zu einem Stehenbleiben im Knochenwachstum, beziehungsweise zum Ausfall der Knorpelgrundlage einer Phalange kommt, für welche Störung namentlich die Mittelphalanx inkliniert. Diese Störungen sind erblich und an der Hand mit Ausnahme des Daumens wohl sicher teratologisch (ohne phylogenetische Bedeutung), die autogene Brachydaktylie *Pfitzners*. Warum kommt es bei einer Störung im Längenwachstum der Fingerstrahlen, also einer abnormen Verteilung der Strahlensegmente, einmal zur Metakarpalverkürzung,

ein anderes Mal zur Brachyphalangie oder Hypophalangie, ja im *Leboucq'schen* Falle sowohl zu Metakarpalverkürzung als auch zu Brachyphalangie? Sollten diese Prozesse, die prinzipiell gleich zu sein scheinen — alle bewirken Brachydaktylie — wirklich heterogener Natur sein? Das ist wohl kaum anzunehmen, ebensowenig, wie daß im ersteren Falle Amnionfäden oder irgend eine andere exogene mechanische Noxe die *Causa efficiens* gewesen ist — für die letzteren derartige Kräfte anzunehmen, hat man sich noch nicht getraut.

Für die Metakarpalverkürzung speziell nimmt *Hochheim* als direkte Ursache frühzeitige Verknöcherung der Epiphysennaht an, als letzte Ursache allerdings endogene Prozesse unbekannter Art. Für *Goldmann* wiederum ist die Mißbildung erklärt auf Grund der *Straßerschen* Befunde über die Entwicklung der Extremitätenknorpel bei Salamandern und Tritonen. Letzterer hat gefunden, daß die Gewebsentwicklung an verschiedenen Stellen der Extremitätenanlage verschieden rasch erfolge, wobei es zur Bildung gewisser Zentren komme, die aber der Zeit nach nicht streng ihrer proximo-distalen Reihenfolge entsprechen müsse. Diese Zentrierung könne auch schon prächondral sein.

So stehen wir denn auch heute meines Erachtens vor der Metakarpalverkürzung ebenso wie vor den übrigen Erscheinungen, unter denen die Brachydaktylie zur Beobachtung gelangt, ohne Erklärung, ohne eine Erklärung wenigstens, die allen unbedingt zu berücksichtigenden Gesichtspunkten und Einwänden genüge leisten und unser Kausalbedürfnis befriedigen könnte. Und ich glaube auch nicht, daß wir aus der Beobachtung ausgebildeter Formen überhaupt werden jene Direktiven schöpfen können, die uns den Weg zur Erklärung dieser Mißbildungen zeigen, wenngleich ich den Wert, der in der Sammlung und Verzeichnung derselben liegt, keineswegs herabsetzen will. Viel wertvoller und aufklärender in ätiologischer Beziehung dürften wohl derartige Hemmungsbildungen an Embryonen, Föten und Kindern wirken. Freilich muß die Seltenheit eines solchen *Materialies* die Erreichung des angestrebten Zieles auf diesem Wege weit in die Ferne rücken.

Literatur.

1. *Freund, L.*, Über Hypophalangie. Zeitschrift für Heilkunde. 1905, Bd. XXVI, Teil 6, 7, S. 333—341.
2. *Freund, L.*, Die Hyperdaktylie. Zeitschrift für Tiermedizin und vergleichende Pathologie. 1906, Bd. X, S. 110—117.
3. *Goldmann, E. E.*, Beiträge zur Lehre von den Mißbildungen der Extremitäten. Beiträge zur klinischen Chirurgie. 1891, Bd. VII, Tafel 6, 7, S. 239—256.

4. *Hochheim, K.*, Ein Fall von Brachydaktylie an allen Extremitäten. Fortschritte auf dem Gebiete der Röntgenstrahlen. 1904, Bd. VII, S. 273—276.
5. *Joachimsthal, G.*, Die angeborenen Verbildungen der oberen Extremitäten. Ergänzungsheft 2 der Fortschritte auf dem Gebiete der Röntgenstrahlen. Hamburg 1900.
6. *Klaufner*, Über Mißbildungen der menschlichen Gliedmaßen und ihre Entstehungsweise. Wiesbaden 1900.
7. *Kümmel, W.*, Die Mißbildungen der Extremitäten durch Defekte, Verwachsung und Überzahl. *Bibl. Med.* 1895, Heft 3.
8. *Leboucq, H.*, De la brachydactylie et de l'hyperphalangie chez l'homme. *Bull. de l'Ac. Roy. Méd. Belg.* 4. sér. 1896, vol. X, pag. 344—361.
9. *Pfitzner, W.*, Beiträge zur Kenntnis des menschlichen Extremitätenskelettes: 6. Die Variationen im Aufbau des Handskelettes. *Morphologische Arbeiten von G. Schwalbe.* 1895, Bd. IV, S. 347—570.
10. *Pfitzner, W.*, Beiträge zur Kenntnis des menschlichen Extremitätenskelettes: 8. Die morphologischen Elemente des menschlichen Handskelettes. *Zeitschrift für Morphologie und Anthropologie.* 1900, Bd. II, S. 77—157, 365—678.
11. *Rieder, H.*, Über gleichzeitiges Vorkommen von Brachy- und Hyperphalangie der Hand. *Deutsches Archiv für klinische Medizin.* 1899, Bd. LXVI, S. 330—349.
12. *Roughton, E. W.*, A case of congenital shortness of metacarpal and metatarsal bones. *The Lancet.* 1897, vol. I, pag. 19.
13. *Sternberg, J.*, Zur Kenntnis der Brachydaktylie. *Wiener klinische Wochenschrift.* 1902, 15. Jahrg., S. 1060—1065.
14. *Wagner, H.*, Ein Beitrag zur Kenntnis der Brachydaktylie. Fortschritte auf dem Gebiete der Röntgenstrahlen. 1903, Bd. VII, S. 94—98.

(Aus dem Institute für gerichtliche Medizin in Innsbruck.)

Ein Beitrag zur Deutung des Entstehungsmechanismus der Lochbrüche.*)

Von

Prof. Dr. Carl Ipsen.

(Mit 3 Figuren im Texte.)

Entgegen der früher allgemein geltenden Anschauung betreffs Zustandekommens von Brüchen des Schädelgrundes im Sinne der Vibrations- und Wellentheorie *Saucerottes* durch Contrecoup oder nach der Irradiationslehre *Arans* durch Ausstrahlen vom Orte der Gewalteinwirkung am Schädelgewölbe auf dem Wege des kürzesten Kreisbogens nach dem Schädelboden wies *Arnold Schwarz* an der Hand einer fleißigen Durchmusterung der an der *v. Wahlschen* Klinik in Dorpat beobachteten Fälle von Schädelbrüchen die Abhängigkeit der Verlaufsrichtung der Bruchlinien an dem Schädelgrund von der Richtung der das Schädelgewölbe treffenden Gewalt nach. *Schwarz* fand in regelmäßiger Wiederkehr der Befunde an der Leiche, daß bei Gewalteinwirkungen auf die seitlichen Gegenden des Schädels die Bruchspalten die mittlere Schädelgrube parallel zur Achse der Felsenbeinpyramide, also in frontaler Richtung, bei Gewalteinwirkungen auf das Hinterhaupt oder auf die Stirne den Schädelboden in sagittaler Richtung und bei Gewalteinwirkungen auf die Temporoparietalgegend in schräger, d. i. diagonaler Richtung durchsetzen.

Trotz dieser auf Grund einer reichen Kasuistik gewonnenen Anschauung *Schwarz'* behauptete sich die Irradiationslehre *Arans* noch einige Zeit, zumal ihr durch die klinische Untersuchung *G. Felizets* eine bestechende anatomisch-physikalische Grundlage geboten worden war. *Felizet* lehrte ein Ausstrahlen der Bruchlinien vom Schädelgewölbe zum Schädelgrund zwischen je zwei Verstärkungspfeilern, deren

*) Zuerst mitgeteilt gelegentlich der Versammlung deutscher Naturforscher und Ärzte zu Breslau in der Abteilung für gerichtliche Medizin. 1904.

er sechs als Strebe- und Stützsäulen (1 Crista frontalis, 2 Cristae sphenoidales, 2 Cristae temporales und 1 Crista occipitalis) zwischen dem Schädelgewölbe und dem Grundstock des Baues (Clivus Blumenbachi als centre de résistance) ausgespannt sein ließ. Diese durch die architektonische Gestalt des Schädels bedingten anatomischen Verstärkungssäulen sollten nach *Felizet* gegen Brüche gleichsam immun sein; die Bruchspalten sollten mit Umgehung derselben zu dem Schädelboden hinlaufen.

So sehr die von *Felizet* modifizierte und geistvoll ausgebaute Irradiationslehre gegenüber der Vibrationstheorie *Saucerottes* einen unverkennbaren Fortschritt bedeutete, so vermochte sie gleichwohl nicht allen Forderungen zu entsprechen. Die klinische und pathologisch-anatomische Beobachtung widersprach derselben in mehr als einem Falle.

Erst die grundlegenden experimentellen Untersuchungen *Otto Messerers*, *Nikolai Hermanns* und *Julius Schranz'* zeigten in überzeugender Weise und völlig übereinstimmend den ursächlichen Zusammenhang zwischen dem Auftreten der Spaltrichtung an dem Schädelboden und der Richtung der einwirkenden Gewalt bei Schädelbasisfrakturen, wie dieses schon die Beobachtungen von *Schwarz* an den Leichenpräparaten gelehrt hatten. Namentlich die exakten Experimente *Messerers* mit der *Werderschen* Festigkeitsmaschine haben den vollgültigen Beweis von der zuerst durch *v. Bruns* mittels Versuche festgestellten Elastizität des Schädels sowie der übrigen Skelettknochen geliefert und die Bedeutung derselben beim Zustandekommen von Knochenverletzungen dargetan.

Soweit die Festigkeitsverhältnisse des Schädels in seiner Gesamtheit in Betracht kommen, lauten im wesentlichen die Leitsätze der *Messererschen* Arbeit wie folgt:

1. »Der Schädel läßt sich durch Längs- oder Querdruck in der Druckrichtung bis zum Bruche nicht unbeträchtlich verkleinern (bis 5·4 mm bei sagittaler Kompression und bis 8·8 mm bei frontaler Belastung). Dabei erfahren die nicht direkt gedrückten Durchmesser, z. B. bei Längsdruck der quere (bis 0·7 mm) und senkrechte (bis 0·36 mm), bei Querdruck der sagittale (bis 0·54 mm) und senkrechte (bis 0·6 mm), in den meisten Fällen eine stetige, mit dem Drucke zunehmende Vergrößerung. Die letztere ist aber ungemein klein und kann nur durch sehr genaue und zugleich vergrößernde Meßinstrumente nachgewiesen werden.«

2. »Die Zusammendrückung in der Druckachse findet nicht gleichmäßig über den ganzen Schädel statt, sondern es werden nur die zunächst dem Drucke ausgesetzten Anlagepartien nach innen gebogen.«

3. »In den meisten Fällen brach als der schwächste und sprödeste Teil der Schädelkapsel die Basis cranii ein. Der Bruch erfolgte durch Bersten der am stärksten gedehnten Partie und war konstant parallel verlaufend mit der Druckrichtung, bei Querdruck ein Querriß, bei Längsdruck ein Längsbruch.«

4. »Bei Längsdruck war das Mittel der Bruchbelastung 650 *kg*, bei Querdruck das Mittel 520 *kg*.«

Auf Grund der Untersuchungen *Messerers*, mit denen sich die Ergebnisse der Arbeiten *Hermanns* und *Schranz'* vollkommen decken, konnte *v. Wahl* alle Verletzungen des knöchernen Schädelgehäuses auf zwei Typen zurückführen. Nach *v. Wahl* sind bei der Einwirkung stumpfer Gewalten auf den elastischen Schädel nur zwei Bruchformen denkbar, entweder infolge Gegeneinander- und Übereinanderschiebens der gedrückten Teile ein Zerdrückungs- oder Biegungsbruch, dessen Bruchlinien senkrecht zur Druckachse verlaufen, oder durch Bersten der am meisten gedehnten Teile ein Berstungsbruch parallel zur Druckrichtung, dessen Beginn im Sinne *Messerers* in irgendeinen Punkt des Äquators des Schädelhohlgebildes fällt.

In seinem ausgezeichneten Vortrage in der *Volkmannschen* Sammlung unterscheidet *Eduard v. Wahl* am Schädelsphäroid zwei Pole, deren einer der Angriffsstelle des Druckes oder Stoßes entspricht, der andere ihr diametral gegenüberliegt. Von einem Pole zum anderen laufen die meridianen oder vertikalen Kreisbögen, während die äquatorialen oder horizontalen die Pole umkreisen. Durch die Flachlegung des Schädels an einem Pole durch Kompression werden die Durchmesser der vertikalen Bögen verkürzt, jene der horizontalen stärker gedehnt, beziehungsweise verlängert. Mit dieser Gestaltsveränderung geht Hand in Hand ein Zusammendrücken der Teilchen des Schädels an der Angriffsstelle der Gewalt, also an einem Pole in der Richtung der vertikalen Kreisbögen und ein Auseinanderdrängen derselben in der Richtung der horizontalen Kreisbögen, oder, anders ausgedrückt, der Schädel wird in seinen Teilchen am Druckpole in erster Linie auf Druck oder rückwirkende Festigkeit und am Äquator auf absolute oder Zugfestigkeit beansprucht. In diesen mechanischen Vorgängen ist meiner Meinung nach der Grund dafür zu erblicken, daß bei Einwirkung stumpfer Gewalten mit größerer Angriffsfläche der Schädel an seinen weniger widerstandsfähigen Teilen, d. i. in der Grundfläche, wo er vornehmlich auf absolute beziehungsweise Zugfestigkeit beansprucht wird, in einem Meridian durch Berstung der äquatorialen oder horizontalen Kreisbögen auseinanderreißt. Nachdem durch die Untersuchungen *Raubers* die Zugfestigkeit des frischen

Knochens bei 38° C mit nur 9·25—12·41 *kg* auf ein Quadratmillimeter Querschnittsfläche, die Druckfestigkeit aber mit 12·56—16·8 *kg* auf ein Quadratmillimeter bestimmt worden ist, wird es ohneweiters einleuchten, daß der Schädel zunächst an jener Stelle den Zusammenhang seiner Teilchen einbüßen muß, an welcher die Beanspruchung auf Zugfestigkeit erfolgt. Es werden daher unter sonst gleichen Bedingungen stets zuerst jene Anteile des Schädelsphäroides auseinanderweichen, welche auf Zug- und nicht auf Druckfestigkeit belastet sind. So erklären sich die Spaltbrüche am Schädelgrunde ungezwungen und natürlich durch die Art der Beanspruchung im Sinne der Zugfestigkeit, welche hinter der Druckfestigkeit zurückbleibt. Das Schädelhohlgebilde gelangt daher am Schädelgrund parallel zur Druckrichtung und in einem meridianen Kreisbogen durch Bruch der horizontalen Kreisbögen zur Berstung, weil der Knochen am Schädelboden einerseits weniger widerstandsfähig ist, und weil er andererseits an dieser Stelle auf Zugfestigkeit beansprucht wird. Weil sich aber die Zugfestigkeit des Knochens zu der Druckfestigkeit wie die Zahlen 3 : 4 verhalten, ist es verständlich, daß die im Sinne der Zugfestigkeit belasteten Teile früher auseinanderweichen als die auf Druckfestigkeit beanspruchten Abschnitte an der Angriffsstelle der Gewalt.

Über die Mechanik des Entstehens der Schädelbasisbrüche herrscht gegenwärtig allgemeine Übereinstimmung, indem die *Messerer-v. Wahlschen* Erklärungen derselben von allen Seiten anerkannt werden.

Auch unsere Disziplin macht von diesen Erfahrungstatsachen bei Beurteilung verschiedener, gerichtsärztlich wichtiger Fragen betreffs Deutung der Art und Richtung etwaiger Spaltbrüche an der Schädelbasis und betreffs Entscheidung des Verletzungsvorganges auf Grund der Örtlichkeit der Spaltlinien am Schädelboden die weitgehendste Anwendung. Namentlich bei Feststellung der Identität von Verletzungen am knöchernen Schädelgehäuse in jenen Fällen, in welchen von verschiedenen Seiten Angriffe gegen den Schädel behauptet werden, ist eine genaue Kenntnis der mechanischen Vorgänge am Schädelsphäroid notwendige Voraussetzung.

Eine nochmalige Erörterung dieser im vollen Umfang durch die grundlegenden Arbeiten *Messerers* und der *v. Wahlschen* Schule erschöpfend klargelegten Verhältnisse steht nicht in meinem Plane. Bloß zur Erklärung der nachstehenden Auseinandersetzungen hinsichtlich des anatomischen Verhaltens der Unterschiede der Öffnung an der äußeren und inneren Knochentafel bei Lochbrüchen des Schädelgehäuses schien mir eine etwas ausführliche Darstellung der Vorgänge notwendig.

Beim Zustandekommen von Loch- und Impressionsbrüchen des Schädels wird durch die den Knochen treffende Gewalt mit verhältnismäßig kleinerer umschriebener Querschnittsfläche*) vornehmlich die Angriffsstelle, d. i. der Druckpol des Schädelsphäroids und seine unmittelbare Nachbarschaft verändert, während die Beanspruchung des gesamten Schädelhohlgebildes hinter jener der Druckstelle im Verhältnis zurückbleibt. Es können dadurch, ehe noch der Zusammenhang am Schädelgrund, als an der am wenigsten widerstandsfähigen Partie, durch Dehnung der horizontalen Kreisbögen in einem Meridian, d. i. parallel zur Druckrichtung gelöst wird, die vertikalen Kreisbögen an der Aufschlagsstelle der Gewalt durch Flachlegung und Streckung derselben in einem horizontalen oder äquatorialen Kreisbogen brechen. Auf diese Weise entstehen die örtlich mehr auf die Druckstelle beschränkten, diese konzentrisch umkreisenden Zusammenhangstrennungen der sogenannten Loch- oder Impressionsbrüche. Im Wesen weisen die feineren Vorgänge beim Entstehen der Spaltbrüche am Schädelgrund und der Lochfrakturen am Schädeldach auf dieselben Grundgesetze der Mechanik hin, wie dieses später noch besonders erörtert werden soll.

Hinsichtlich der Deutung der Größenunterschiede an der Tabula externa und interna bei Impressionsbrüchen im allgemeinen gehen die Meinungen der Autoren noch vielfach auseinander. Die gegenständliche Mitteilung bezweckt eine Prüfung der vorhandenen bezüglichen Erklärungsversuche und unternimmt es, an Stelle der nicht allgemein befriedigenden Deutungen dieses Befundes unter Beachtung der Gesetze über die Fortleitung der Stoßwirkung in elastischen Körpern eine neue Erklärungsform zu setzen. Inwieweit dieselbe der Wahrheit näher kommt, wage ich nicht zu entscheiden.

Es ist eine genügend bekannte Tatsache, daß bei Schußverletzungen des Schädelsgewölbes — nehmen wir z. B. diese spezifische Art der Lochbrüche zum Ausgangspunkt unserer Erörterung — an der Einschußstelle die mehr oder weniger kreisförmige, annähernd dem Querschnitt des Geschosses entsprechende, zuweilen auch größer als der Geschosßquerschnitt gestaltete Öffnung an der äußeren Knochen-*tafel* (Tabula externa) im allgemeinen kleiner ist als an der inneren Knochen-*tafel* (Tabula interna), daß sohin die Begrenzung der Lochfraktur an einer Stelle des Schädelsgewölbes mehr oder minder dem Mantel eines gegen das Schädelsinnere sich verbreiternden Kegelstutzes entspricht. An dem etwa vorhandenen Ausschuß sind erfahrungsgemäß die Verhält-

*) Der Flächeninhalt des größten umschriebenen Lochbruches (im Os parietale dextrum, unmittelbar hinter der Kranznaht), welchen unsere Anstalt besitzt, beträgt 20—22 *cm*².

nisse im Sinne der Flugrichtung des Geschosses gleich, d. h. die im Umfang kleinere Öffnung befindet sich an der inneren Knochentafel, während die äußere Knochentafel im weiteren Umfang abgebrochen erscheint.

Dieses Verhalten bei Lochbrüchen wird widerspruchslos allgemein anerkannt. Dagegen herrscht hinsichtlich der Erklärung dieser Größenunterschiede an der Tabula externa und interna bei den verschiedenen Forschern keine Einigung.

Die meisten Chirurgen, darunter *König*, *Hueter-Lossen* und andere, sowie *Messerer* und *Lesser* führen die Verschiedenheit der Größe in den einzelnen Schichten des Schädeldaches bei Impressionsfrakturen, dem Beispiele *v. Bergmanns* folgend, darauf zurück, daß der eindringende Fremdkörper (Geschoß z. B.) die äußere Knochentafel vor sich her treibe und somit die inneren Teile der Tabula interna in breiterer Fläche angreife als die äußeren. *E. v. Bergmann* widmet in seiner »Lehre von den Kopfverletzungen« (Deutsche Chirurgie, 30. Lieferung) diesem Verhalten der Lochbrüche eine ausführliche Besprechung, deren wesentlicher Inhalt allgemeine Anerkennung und unwidersprochene Aufnahme in die Lehrbücher gefunden hat. Die von *v. Bergmann* gegebene Deutung ist in folgenden Sätzen enthalten:

»Die Verschiedenheit in der Größe beider Defekte ist ausschließlich durch die gewöhnliche Schußrichtung von außen nach innen bedingt. Durch Schüsse gegen den Schädel einer Leiche kann man sich hiervon leicht überzeugen. Hängt man das in gewöhnlicher Sektionsweise abgesägte Schädeldach frei auf und schießt auf seine äußere konvexe Fläche, so ist die Schußöffnung in der Lamina interna größer als in der externa; ändert man aber die Schußrichtung und läßt die Kugel von der konkaven Seite durchgehen, so ist umgekehrt das Loch in der Externa größer als in der Interna. Die Erklärung hierfür ist dieselbe, welche für das analoge Größenverhältnis beider Mündungen jedes, irgend ein Brett durchsetzenden Schußkanals gilt. Hier ist die Austrittsöffnung immer größer als die Eintrittsöffnung. Die Eintrittsöffnung wird von der Kugel allein ausgeschlagen, die Austrittsöffnung aber nicht nur von der Kugel, sondern auch von den Holzpartikeln, welche bei ihrem Durchgange das Projektil mitgerissen hatte. Daß hierdurch und nicht durch die Abschwächung der Flugkraft die größeren Dimensionen der zweiten Öffnung erklärt werden, läßt sich leicht zeigen. Stellt man nämlich zwei Bretter hintereinander mit geringem Zwischenspaum auf und läßt sie beide von derselben Kugel mit einem Schusse durchbohrt werden, so ist in jedem Brette die Eingangsöffnung die kleinere. Am Schädel ist also das Loch in der zuerst getroffenen Tabula externa von dem fremden

Körper allein gebildet worden, das in der Tabula interna aber von der Kugel und den Trümmern der bereits durchschossenen Knochen-schichten, Tabula externa und Diploe. Nicht nur größer ist die innere Öffnung, sondern gewöhnlich auch unregelmäßiger gestaltet und durch Absplitterungen und Einkerbungen stärker gezahnt, weil sie nicht von einem einfach sphärischen Geschosse, sondern außer diesem noch von den vielerlei mitgerissenen Trümmern und Splittern erzeugt wurde. Ging die Kugel durch den ganzen Schädel, von einer Seite zur anderen, so ist aus dem eben angeführten Grunde an der Austrittsstelle der Substanzverlust in der Tabula externa größer als in der interna.«

Eduard v. Hofmanns Ansicht über den Gegenstand bezeugt folgende Stelle in seinem bekannten Lehrbuche: »Verhältnismäßig leicht läßt sich an Lochschußwunden der Knochen, insbesondere am Schädel erkennen, wo das Projektil ein und wo es ausgedrungen ist, und diese Frage läßt sich sogar beantworten, wenn nur eine der im Schädel entstandenen Öffnungen vorliegt. Jede dieser Öffnungen ist nämlich auf der Seite, wo die Kugel zuerst aufschlug, kleiner als auf der entgegengesetzten und besitzt auf ersterer vollkommen scharfe, auf letzterer stark abgeschrägte Ränder, weil durch das Projektil aus begreiflichen Gründen ein flach kegelförmiges Knochenstück herausgeschlagen wird.«

‘Auf eine nähere Bezeichnung der Ursachen für die Abschrägung der Ränder ist bei *v. Hofmann* nicht eingegangen.

Paltauf ist der Ansicht, daß *v. Hofmann* »hierbei ein in Kegelform erfolgendes Ausstrahlen des Projektilstoßes auf die harte Knochen-substanz als maßgebend für den kegelförmigen Knochenausbruch gehalten habe«. Ein solcher Hinweis fehlt aber bei *v. Hofmann*.

In seiner Arbeit über die Gestalt der Schädelverletzungen tritt *Paltauf* der oben ausführlich wiedergegebenen Anschauung *v. Bergmanns* über die Entstehung der Abschrägung an den Rändern des Lochkanales bei Impressionsbrüchen entgegen; er hält *v. Bergmanns* Erklärung nicht für ausreichend. *Paltauf* erblickt vielmehr in den spezifischen anatomischen Texturverhältnissen der drei Knochen-schichten, welche das Schädeldach von außen nach innen aufbauen, als Tabula externa, Diploe und Tabula interna, und in den darin begründeten Unterschieden zwischen der Kohäsion der Teilchen in den einzelnen Schichten und der Adhäsion der Teilchen zwischen der Tabula externa und der Diploe einerseits und der Diploe und der Tabula interna andererseits die Ursache für das Zustandekommen der Abschrägung an den Rändern des Lochbruches. *Paltauf* sagt in seiner Arbeit hierüber folgendes: »Ich bin vielmehr der Überzeugung, daß die

geschilderten Stichbrüche, sowie diese Art von Lochschüssen, einem ganz gleichartigen Mechanismus ihr Entstehen verdanken, bei dem die Beschaffenheit der Spongiosa und der Glastafeln eine hervorragende Rolle spielen. Trifft das Geschöß die äußere Glastafel, so bricht es diese gegen die Diploe ein, sodann diese und reißt sie ab, indem sie zugleich — beim Schusse auf den Schädel von außen — die Tabula interna gegen innen zu vorwölbt (abgesehen von der Ver- bildung, die der Gesamtschädel im Augenblick des Anpralles des Geschosses erleidet). Außer dem von *v. Bergmann* dafür angezogenen Befund, daß man an der dem Geschosse abgewendeten Glastafel mehr ausstrahlende Sprünge oft sehen könne als an der zugewendeten, muß der hierfür als beweisend angesehen werden, daß man an einem Schädel des Wiener Museums, wo die abgeplattete Kugel nicht in den Schädel einzudringen vermochte, in der Lamina externa eine kreis- förmige Fissur sieht, die Lamina interna dagegen an der entspre- chenden Stelle in größerem Umfange von mehreren Fissuren durch- zogen und gegen das Schädellinnere zu absteht. Ist die Lamina interna dünn, desgleichen auch die Spongiosa, so wird sie vom Ge- schosse in einem sehr wenig oder gar nicht in der Lichte zunehmenden Kanal durchsetzt; ist die innere Glastafel aber dick, somit widerstandsfähiger, so wird sie bei der erwähnten Vor- wölbung, bevor sie selbst einbricht, notwendig sich von der Spon- giosa, die vom Geschosse durchbrochen wird, losreißen, und dies in so weiterem Umfange, als dieses Abreißen leichter erfolgen kann. Es ist offenbar die Kohäsion der Teilchen der Glastafel untereinander größer als die Adhäsion derselben an der Diploe. So muß denn auch der Durchschnitt einer solchen Verletzung einen dem eines flachen Kegelstuzes oder einer Stufenpyramide ähnlichen ergeben. Es beginnt auch, wie man sich leicht überzeugen kann, die auffallendste Ab- schrägung in jener Schichte des Knochens, wo Glastafel und Diploe aneinanderstoßen, daher je nach Dicke und Dichte dieser Schichten verschieden hoch. In gleicher Weise erklärt sich, warum eine massiv gebaute Spongiosa in einem das Loch der Lamina externa über- treffenden Umfange abreißen kann, so daß diese ganz nackt stehen bleibt. Ich habe die bezüglichen Schädelpräparate des Wiener Museums in dieser Hinsicht geprüft und dabei das stete Zusammentreffen der genannten Faktoren beobachtet. Wie bei meinen Versuchen, habe ich auch an den Schädeln mit »Stichbrüchen« die Wiederkehr dieser Erscheinung gesehen. Man kann es daher als eine Tatsache hin- stellen, daß mit der Dicke und Zartheit der Spongiosa und der Stärke der Glastafel die Abschrägung wächst. Wie bei den geschil-

derten »Stichbrüchen« läßt sich diese Erscheinung an einer Schußverletzung beobachten, wenn eine passende Knochenstelle getroffen worden war. Bei diesen Lochbrüchen kann nun von einer Wirksamkeit der Splitter im Sinne *v. Bergmanns* wohl gar nicht die Rede sein. Es ist deshalb auch für die Schußverletzungen eine andere Möglichkeit in der Entstehungsweise zuzugeben, und diese scheint mir in den soeben erläuterten Verhältnissen des Knochens selbst zu liegen. Mit einem rasch sich verdickenden, spitzen, konischen Eisenbolzen gelang es, eine Verletzung des Schädeldaches zu erzeugen, die jeder Unbefangene gewiß für eine Schußverletzung halten muß. An ihr sieht man auch die geschilderten Verhältnisse sämtlich ausgeprägt: »Die als rundliches Scheibchen eingebrochene Tabula externa, die selbst von feinen Fissuren durchzogen ist, die komprimierte Spongiosa und die in weitem Umkreise losgebrochene, dicke, innere Glastafel.«

Puppe hat entgegen der ziemlich allgemein gültigen Erklärung *v. Bergmanns* in einem vor Medizinalbeamten am 21. Februar 1902 gehaltenen Vortrage über »Traumatische Todesarten« (Klinisches Jahrbuch, Bd. XI, Heft 1, S. 83) eine andere Deutung den Befunden an dem Lochschuß des Schädeldaches gegeben. *Puppe* führt darüber, wie folgt, aus:

»Wichtig ist aber, daß wir aus der Form der Knochenwunden am platten Knochen, z. B. an dem Schädelknochen, allein schon die Diagnose stellen können darauf, in welcher Richtung der Knochen geschossen wurde, d. h. welcher von zwei am Schädel vorhandenen Lochschüssen der Einschuß und welcher der Ausschuß ist. Ich habe hier einen Schädel mitgebracht, der diese Einschuß- und Ausschußöffnung zeigt, wie Sie sehen. Das Prinzip, auf Grund dessen wir die Diagnose des Ein- und Ausschusses vornehmen können, ist ein einfaches. Es ist das Prinzip des über das Knie gebogenen Stockes.«

Es soll gleich an dieser Stelle betont werden, daß nach dem »Prinzip des über das Knie gebogenen Stockes« wohl gegebenen Falles (bei von außen auf den Schädel einwirkenden stumpfen Gewalten) das Auftreten von Brüchen an der inneren Knochentafel, während die äußere Knochentafel vollständig unversehrt bleibt, erklärt werden kann (die früher so sehr gefürchteten isolierten Brüche der Tabula vitrea). Mit der Abschrägung der Ränder des Ein- und Ausschusses am Schädel in der Richtung des Geschosfluges kann jedoch dieses Prinzip nicht in Verbindung gebracht werden. Wird der Schädel von außen durch irgend eine stumpfe Gewalt komprimiert, so werden nach *Teevans* überzeugender Erklärung die Teilchen der äußeren Knochentafel zusammengepreßt, jene der inneren Knochentafel bogenförmig auseinandergezogen im Sinne eines

über das Knie gebogenen elastischen Stockes. Die äußere Knochen-
tafel wird auf Druckfestigkeit, die innere Knochen-
tafel auf Zugfestigkeit hin beansprucht. Nachdem sich nun das Verhältnis
der Zugfestigkeit zur Druckfestigkeit nach *Rauber* durch die Zahlen
9 : 12 oder 3 : 4 ausdrücken läßt, ist es begreiflich, daß die auf
Zugfestigkeit belasteten Teile der inneren Knochen-
tafel früher brechen werden als die auf Druckfestigkeit beeinflussten Abschnitte der äußeren
Knochen-
tafel. Erreicht somit die auf Druckfestigkeit beanspruchte
Gewalt an der äußeren Knochen-
tafel nicht die äußerste Grenze der
Elastizität des Knochens, so können nach dem früheren Aussetzen der
Gewalteinwirkung an dieser Stelle isolierte Brüche an der inneren
Knochen-
tafel zur Ausbildung gelangen, ohne daß an der *Tabula*
externa auch nur ein Zeichen der vorausgegangenen Gewaltäußerung
zurückzubleiben braucht.

Es ist somit klar, daß wohl die Entstehung von auf die innere
Knochen-
tafel beschränkten Fissuren infolge Einwirkens stumpfer Ge-
walten auf das Schädelhohlgebilde von außen nach diesem Prinzip
Teevans erklärt werden kann, nicht aber die spezifische Form des
Ein- und Ausschußkanales mit der charakteristischen Abschrägung
der Ränder in der Richtung des Geschößfluges.

Dieses eigentümliche Verhalten der Lochbrüche bei Schußver-
letzungen mit dem kegelstutzartigen Verbreitern der Öffnung an der
inneren Knochen-
tafel, wenn es sich um einen Einschuß handelt, und
der Verbreiterung an der äußeren Knochen-
tafel in Fällen des Aus-
schusses findet aber meiner Meinung nach weder im Sinne der Auf-
fassung *v. Bergmanns* noch in jener *Paltaufs* eine befriedigende
und zutreffende Erklärung.

Die Auslegung *v. Bergmanns*, welcher für die Erweiterung der
Öffnung an der *Tabula interna* beim Einschuß neben dem Geschosse
die Wirkung der mitgerissenen, zertrümmerten Teile der äußeren
Knochen-
tafel und der *Diploe* mitheranzieht, erweist sich als un-
zureichend für die Deutung jener Fälle, bei welchen an der äußeren
Tafel nur eine kreisförmige haarfeine Fissur mit leicht dellenförmiger
Vertiefung als Ausdruck der Aufschlagstelle des vom Knochen zurück-
geschleuderten Geschosses zurückbleibt, während an der inneren
Knochen-
tafel ein im weiteren Umfange bogenförmig umschriebenes,
gegen das Schädelinnere leicht vorgewölbtes Knochenblättchen ab-
gehoben ist. Ein solches, dem von *Paltauf* aus dem Wiener gericht-
lich-medizinischen Institute herangezogenen Falle ähnliches Präparat
besitzen wir in der Sammlung unseres Museums. Weiters können wohl
an der trichterförmigen Abschrägung der Ränder der inneren Knochen-

tafel bei Stichbrüchen des Schädels, welche man nach Einwirkung spitzer, messerartiger Werkzeuge gelegentlich beobachtet, die mitgerissenen Partikelchen der äußeren Knochenlage keinen Anteil haben.

Auch auf experimentellem Wege läßt sich die Unhaltbarkeit der *v. Bergmanns*chen Erklärung betreffs Abfallens der Begrenzungsränder bei Lochschüssen im Sinne der Flugrichtung des Geschosses dartun.

Statt einer Spitzkugel wurde ein schwerer, konisch zugespitzter Eisenstab verwendet. Zur Prüfung der Wirkung dieses konischen Werkzeuges gelangten zunächst Glasplatten von 8 mm Dicke und 10 bis 12 cm Seitenlänge zur Anwendung. Um ein Auseinandersplintern der durch die radiären Bruchlinien zerteilten quadratischen Glasplatten zu verhindern, wurde der Rand derselben beiderseits, in einer Breite von 2—2.5 cm auf die Fläche hinübergreifend, mit grauer Leinwand überklebt. Nach Antrocknen der Stofflage wurde der konisch zugespitzte Eisenstab in lotrechter Stellung in einem Abstand von 5, 10 und 15 cm auf die Mitte der flachliegenden Glasplatte zu Fall gebracht. Man erhielt an der Aufschlagsstelle des konisch zugespitzten Endes des Eisenstabes auf die Glasplatte eine Öffnung in derselben, je nach der Fallhöhe wechselnd von meist 2—5 mm Durchmesser. Wurde die Glasplatte nunmehr vorsichtig abgehoben, so zeigte sich auf der Unterlage ein fast regelmäßiger, beisammenliegender Glaskegel, der durch radiäre Sprünge in zahlreiche, mehr oder weniger dreieckig geformte Glasstückchen zerfiel. Diese dreieckig geformten Glasfragmente ließen sich nachträglich wieder auf einer festen, am besten gläsernen Unterlage zu einem Kegel vereinigen, dessen Stücke durch Glaskitt zu einem Ganzen verklebt wurden und Lehrzwecken dienen. Dieser auf die genannte Weise zusammengebaute Glaskegel füllt eine fast regelmäßige, kegelförmig nach außen abfallende Vertiefung in der Unterfläche der zu Versuchszwecken verwendeten Glasplatten aus. Die Grundfläche des aus der Glasplatte herausgeschlagenen Kegels hat einen Durchmesser von 4—4½ cm. Unter den zahlreichen Platten, welche man auf die geschilderte Art durch Fallenlassen des lotrecht gehaltenen, konisch zugespitzten Eisenstabes erhält, finden sich einzelne, an deren unteren Fläche nur in einem kleineren oder größeren Kreissektor der Kegel, als ½ oder ⅔, Kegelanteil, herausgebrochen ist, während der andere Teil erhalten und intakt erscheint. Wenn man hingegen in der Fortsetzung der äußersten Peripherie des herausgebrochenen Kegelteiles die Glasfläche in den anscheinend unversehrten Abschnitten untersucht, sieht man in fortlaufender Richtung des Kreisbogens durch alle Teile feinste

Sprünge, wodurch der ganze Umkreis der Grundfläche am Glaskegel vervollständig erscheint. An dieser Stelle sind somit die Glasteilchen nicht herausgesprengt worden; trotzdem ist die Bruchlinie in Vervollständigung der Peripherie des Kegels deutlich ausgebildet. Hier kann daher ein Vordrängen der Teilchen durch die oberen Schichten der Glasplatte im Sinne der *v. Bergmanns*chen Erklärung nicht stattgefunden haben, weil sonst infolge der Brüchigkeit des Glases die noch im Zusammenhange befindlichen Glasteilchen herausgedrückt worden wären.

Vollkommen übereinstimmend mit tatsächlichen Vorkommnissen am Schädel, wie sie nach der Angabe *Paltaufs* an einem Falle des Wiener gerichtlichen Institutes und an einem solchen unserer Sammlung zu beobachten sind, lassen sich also auch durch den Versuch an Glasplatten Verhältnisse schaffen, welche nach der Anschauung *v. Bergmanns* hinsichtlich der Entstehung der Abschrägung an den Rändern der Lochbrüche durch Einwirkung der mitgerissenen Partikeln der oberen Lagen neben dem Effekt des Geschosses eine ungezwungene Deutung nicht zulassen. Auch der weite, fast gleichmäßig kreisförmige Umfang des durch den spitzen Eisenstab herausgeschlagenen Kegelgrundes mit einem Durchmesser von 4—4.5 cm an dem Versuch mit der Glasplatte dürfte gegen die Auffassung *v. Bergmanns* sprechen.

Ganz besonders scheint mir aber mit der *v. Bergmanns*chen Erklärung das Verhalten der durch Eisenbolzen, welche in das Schädeldach eingetrieben wurden, bewirkten Lochöffnungen nicht vereinbar zu sein, wobei in der Regel ein im ganzen zusammenhängendes, die Lochöffnung ausfüllendes Knochenstück von kegelstutzartiger Gestalt aus dem Knochen herausgeschlagen wird. Von einer ursächlichen Beziehung der von der Gewalt mitgerissenen Trümmer und Partikeln der äußeren Knochentafel und der Diploe zu der Abschrägung der Lochbrücherränder kann mangels solcher mitgerissenen Teilchen in diesen Fällen wohl kaum die Rede sein.

Es ist daher die Annahme nicht ungerechtfertigt, daß für die eigenartige Abschrägung der Ränder auch bei Lochschußbrüchen im Sinne der Verlaufsrichtung der einwirkenden Gewalt andere Ursachen verantwortlich zu machen sind als die von *v. Bergmann* geltend gemachten durch Mitbeteiligung der durch das Geschöß vorgedrängten Teile der zunächst getroffenen Knochenschichten neben der Wirkung des Geschosses selbst.

So bestehend auch die von *Paltauf* vertretene Erklärung über das Zustandekommen der Abschrägung der Ränder am Lochschuß infolge stufenförmigen Abreißen der nach einwärts eingebogenen

10*

Diploe von der äußeren Knochentafel und der durch beide vorgeschobenen inneren Knochentafel von der Spongiosa durch das Geschoß bei Verschiedenartigkeit in der Kohäsion der Teilchen der Glastafel und der Adhäsion der Teilchen zwischen der inneren Knochentafel und der Diploe einerseits oder der Diploe und der äußeren Knochentafel andererseits sein mag, dieselbe deckt sich mit den natürlichen Vorkommnissen keineswegs. Es fällt nicht schwer, experimentell an Objekten mit vollkommen gleichmäßigen Texturverhältnissen und möglichst gleichartiger Kohäsion ihrer Teile, sei es nun infolge Einwirkung eines Eisenstabes oder durch Abfeuern eines Geschosses, annähernd gleiche Befunde zu erhalten wie bei Lochbrüchen am Schädel.

Dies beweisen schon die früher erwähnten Versuche mit den ganz homogenen, 8 mm dicken Glasplatten, bei welchen man nach Einwirkung eines spitzen, konischen Eisenstabes Durchlöcherungen mit flach kegelstutzartig abfallenden Rändern erhält; und ein ganz ähnliches Verhalten kann man jedesmal auch an Glasplatten wahrnehmen, durch welche ein Geschoß durchgejagt wurde. Auch hier findet man neben den durch das Geschoß bewirkten, radiär ausstrahlenden Fissuren, welche von der Aufschlagstelle des Geschosses ausgehen, eine mehr oder weniger kreisförmige, annähernd dem Querschnitte des Geschosses entsprechende Öffnung mit im Sinne der Flugrichtung des Geschosses sich kegelstutzartig verbreiternden Rändern.

Ähnliche Versuche wie mit den Glasplatten wurden in großer Zahl mit glatten, flachen, 6—8 mm dicken Platten aus Nuß-, Ahorn- und Birnbaumholz ausgeführt. Die Holzplatten waren quadratisch geschnitten und wiesen eine Seitenlänge von 7—8 cm auf. Um ein Spalten der Holzbrettchen parallel zur Faserverlaufsrichtung zu verhüten, wurden sie senkrecht zum Faserverlauf in Schraubenzwingen leicht zusammengepreßt. Es wurden nun abwechselnd Eisenbolzen mit kreisförmig, quadratisch oder dreiseitig geformtem Querschnitt lotrecht durch Schlag mit einem Hammer in eine Flachseite des Brettes hineingetrieben. Der zylindrische Eisenbolzen zeigte einen Durchmesser von 10 mm, der Eisenstab mit quadratischem Querschnitt war 11 mm dick, ebenso maß die eine Seite des Eisenbolzens mit dem dreiseitigen Querschnitt 11 mm. An allen Brettchen erhielt man an der Aufschlagstelle eine dem Querschnitt des jeweilig verwendeten Werkzeuges entsprechende, bald kreisförmige, bald quadratische und bald dreieckige Öffnung, deren äußerer Rand meistens leicht aufgeraut erschien. An der unteren Fläche des Brettchens fand sich hingegen ein mehr oder weniger kreisförmiger, 2—3 cm im Durch-

messer messender, vielfach unregelmäßig zackig begrenzter Defekt; durch die ganze Dicke des Brettchens fielen die Ränder, von der oberen zur unteren Öffnung kegelartig sich verbreiternd, ab. Die durch den Eisenbolzen herausgeschlagenen Holzstückchen waren meist, ihrer Höhe entsprechend, zusammengepreßt; der Unterschied im Vergleich zur Dicke des verwendeten Brettes beträgt 1—1.5 mm; wegen der geringeren Faserung des Holzes waren die Brettchen aus Ahorn- und Birnbaumholz zu den Versuchen besser geeignet als jene aus Nußholz.

An der Unterseite zeigte das aus dem Brettchen herausgeschlagene, kegelartig abfallende, den Defekt in den Holzplatten ausfüllende Stückchen meist kreuzweise verlaufende, von vier flach turmdachartig gegen die Mitte vorspringenden Segmenten begrenzte Spalten, wie man derartige, dachfirstförmig vorgetriebene Fragmente der herausgeschlagenen Knochenstückchen in der Tabula interna auch bei Einwirkung von Eisenstäben auf das Schädeldach fast regelmäßig beobachten kann. Solche Experimente, wobei die Eisenbolzen mit dem kreisförmigen, quadratischen oder dreieckigen Querschnitt mittels Schlages mit einem Hammer lotrecht in den Schädel getrieben wurden, haben wir auch an zahlreichen Objekten von menschlichen Leichen durchgeführt. Das Verhalten der Lochbrüche und der herausgeschlagenen Knochenstückchen war dabei kein anderes als bei den Versuchen an den Holzplatten. An beiden konnten die nach innen, beziehungsweise unten abfallenden Ränder wahrgenommen werden.

Bei den Schießversuchen mit diesen Brettchen erhält man ebenfalls, obwohl die Texturverhältnisse des Holzes durch die ganze Dicke des Brettchens gleichartige sind, ein gleichmäßiges Abfallen der Ränder an der durch das Geschöß bedingten Lochöffnung, und zwar im Sinne der Flugrichtung des Geschosses.

Um jedoch diese an Glas- und Holzplatten gewonnenen Versuchsergebnisse nicht ohne genauere Prüfung auf die Verhältnisse am Knochen zu übertragen, wurden in geeigneter Weise am Schädeldach Versuchsbedingungen geschaffen, welche eine endgültige Entscheidung der Frage hinsichtlich der Abhängigkeit der Form der Lochbrüche von der Verschiedenheit der Textur der einzelnen Knochenlamellen, die das Schädelgehäuse von außen nach innen aufbauen, im Sinne der Erklärung *Paltaufs* ermöglichen sollten.

Wir haben zu diesem Zwecke an mehreren Schädeln die innere Knochentafel (Tabula interna) und die schwammige Knochensubstanz (Diploe) von der äußeren Knochentafel ihrer ganzen Ausdehnung nach mit einem kleinen Meißel vorsichtig abgetragen. Von dem 8 mm am

Querschnitt dicken Schädeldach erübrigte nur die 1.5–2 mm dicke, äußere Knochentafel. Wurde nunmehr auf den derartig vorbereiteten Knochen von innen nach außen mit einem 7 mm kalibrigen Revolver ein Schuß abgefeuert, so erhielten wir an der Aufschlagstelle des Geschosses, hier also an der der Diploe zugekehrt gewesenen Fläche der Tabula externa eine kreisförmige, 8 mm im Durchmesser messende Durchlochung der äußeren Knochentafel mit nach außen kegelartig abfallenden Rändern, gerade so wie an jedem Schädeldach, auf welches in seiner natürlichen Zusammensetzung geschossen wurde. Die äußere Lichtung dieser Öffnung hatte einen Durchmesser von 14 mm. Wurde an einem anderen Schädeldach die äußere Knochentafel samt Diploe der ganzen Flächenausbreitung nach abgetragen und eine Spitzkugel von außen auf die nackte innere Knochentafel gejagt, so ergab sich ebenfalls eine Durchlochung der Tabula interna mit nach einwärts sich verbreiternden Rändern. Hier war also die Öffnung an der duralen Fläche der inneren Knochentafel größer als an der äußeren, welche mit der Diploe verbunden gewesen war.

Diese einwandfreien Versuche lehren danach ein gleichartiges Verhalten der Lochbrüche an dem Schädeldache hinsichtlich der Form und Größe der Ränder des Defektes. Es ist ganz gleichgültig, ob das Geschöß den Knochen in seiner natürlichen Zusammensetzung aus Tabula externa, Diploe und Tabula interna oder eine durch Präparation isolierte Einzellamelle (Tabula externa oder Tabula interna) trifft; das Verhalten des Lochbruches ist mit Rücksicht auf das kegelstutzartige Abfallen der Ränder immer von gleicher Art.

Die Verschiedenheit der Textur der den Knochen von außen nach innen aufbauenden Schichten (Tabula externa, Diploe und Tabula interna) kann sohin den typischen Befund der Lochbrüche mit dem Abfallen der Knochenränder nach Art eines Kegels nicht bedingen. Die Verhältnisse an jeder der einzelnen Knochenlamellen des Schädeldaches sind übrigens vollkommen gleich jenen an den Holz- oder Glasplatten, welche zu den obenerwähnten Versuchen zur Verwendung gelangten. Diese sowie jene zeigen fraglos durch alle Schichten in sich vollkommene Gleichartigkeit der Textur. Es war daher von vorneherein bei den Schießversuchen auf die eine oder die andere der herausgeschälten Knochenlamellen (Tabula externa oder Tabula interna) kein anderes Ergebnis zu erwarten wie bei der Einwirkung des Geschosses auf Holz- oder Glasplatten.

Ganz ähnliche Befunde beobachtet man auch, wenn man statt Platten aus Holz oder Glas solche aus Schiefer oder Marmor verwendet. Schlägt man durch eine 4–5 mm dicke Schiefer- oder 1 cm

dicke Marmorplatte ein zugespitztes Eisenstück von verschiedenem Querschnitt, so erhält man gegebenen Falles dem jeweiligen Querschnitt entsprechende Öffnungen an der Durchschlagsstelle mit in der Richtung des Stoßes nach außen abfallenden Rändern. Auch an den zu Schießversuchen mit modernen großen Feuerwaffen (Kanonen) verwendeten Stahlpanzerplatten von 7—35 *cm* Dicke, welche man in der Kruppschen Abteilung der Düsseldorfer Industrie-Ausstellung im Jahre 1902 zu sehen bekam, konnte ein ganz analoges Verhalten der durch die Geschößwirkung erzeugten Öffnungen beobachtet werden. Das durch das Geschöß herausgeschlagene, dem Defekt in der Panzerplatte entsprechende Metallstück hatte die Form eines Kegelstuzes mit in der Flugrichtung des Geschosses sich verbreiternder Basis und kreisförmiger oberer Begrenzungsfläche von der Ausdehnung des jeweilig verwendeten Geschosses. Es kann kaum zweifelhaft sein, daß für alle diese Befunde sowohl an den dicken Stahlpanzerplatten und an den für unsere Zwecke verwendeten Holz-, Glas-, Schiefer- und Marmorplatten, sowie an den flachen Knochen des Schädels ein und derselbe Mechanismus für die eigentümliche Abflachung der Ränder der Lochöffnungen nach Art eines Kegelstuzes im Sinne der Stoßwirkung verantwortlich zu machen ist.

Wie nun früher gezeigt wurde, gibt weder die *v. Bergmannsche* Erklärung, welche die Öffnung der Ränder bei Lochbrüchen in der Flugrichtung des Geschosses außer auf die Wirkung des Geschosses selbst noch auf die Mitbeteiligung der vom Geschöß vorgedrängten Trümmer der oberen Knochenschichten zurückführt, noch auch die Deutung *Paltaufs*, welcher in der spezifischen Form der Lochfraktur den Effekt des Geschosses auf die in ihrem anatomischen Aufbau und physikalischen Verhalten ungleichartigen drei Lamellen des Schädeldaches erblickt, eine befriedigende Lösung dieser Erscheinung.

Schon seit mehreren Jahren habe ich mich bemüht, in meinen Vorlesungen den Hörern eine Erklärung für das charakteristische Abfallen der Ränder bei Lochbrüchen in der Richtung der einwirkenden Gewalt zu geben, welche die Fortleitung des Stoßes in elastischen Körpern zur Deutung der Entstehungsvorgänge bei Impressionsfrakturen zugrunde zu legen versuchte.

Vergegenwärtigt man sich z. B. die Erscheinungen, welche elastische Körper durch die Beeinflussung von Gewalteinwirkungen darbieten, so muß jede elastische Kugel in der Richtung der einwirkenden Gewalt nach Maßgabe ihrer Elastizität eine Annäherung der Teilchen (Moleküle) erfahren; die Folge davon ist natürlicherweise eine Ver-

kürzung der Kugel im gedrückten Durchmesser. Diese Kompression in der Richtung der Druckwirkung ist gefolgt von einer Dehnung, beziehungsweise Verlängerung der Teilchen in einer darauf senkrechten Komponente. Mit Beziehung auf die ausgezeichneten Darlegungen *v. Wahls*, welche früher ausführlich erörtert wurden, werden die an der elastischen Kugel gedachten meridianen Bögen zunächst abgeflacht, gestreckt, die äquatorialen hingegen stärker ausgebogen, verlängert. Am bedeutendsten wird der Effekt dieser Beeinflussung naturgemäß im Äquator selbst, d. h. in den von den Druckpolen beiderseits gleichweit entfernten Abschnitten sein. An dem elastischen Hohlgebilde des Schädels sind diese Formveränderungen durch die übereinstimmenden Untersuchungen *Hermanns*, *Schranz*' und namentlich *Messerers* zweifellos festgestellt und von letzterem auch zahlenmäßig erhoben worden. Der Schädel im ganzen wird durch stumpfe Gewalten in der Richtung der Kompression auf Druck- und gleichzeitig in den darauf senkrechten Richtungen auf Zugfestigkeit beansprucht und berstet im Sinne der durch Zug wirkenden Komponente, weil die Zugfestigkeit der Knochenpartien geringer ist als die Druckfestigkeit. Diese auf das gesamte Schädelhohlgebilde sich äußernden Kräfte, deren Effekt das sichtbare Zeichen der Knochenfraktur darstellt, werden naturgemäß in jedem einzelnen, den Schädel in seiner Gesamtheit aufbauenden Teilchen zur Wirkung kommen müssen. Die Summe dieser Einzelwirkungen auf die Schädelmoleküle ist dann erst im gegebenen Falle der Schädelbruch.

Daß neben der Druckwirkung in der Richtung der einwirkenden Gewalt eine Zug-, d. i. Dehnwirkung in der darauf Senkrechten stattfindet, zeigen bekannte Beobachtungen mit weichen, formbaren Massen, an welchen letzteren die Veränderungen dauernd, somit kontrollierbar sind. Erinnert man sich z. B. an das in sogenannten Eisenwalzwerken und Eisenhämmern Gesehene, so wird man leicht die Veränderung, welche eine dem Schmelzofen entnommene, zunächst kubisch zugehämmerte, glühende Eisenmasse durch das Durchwalzen erfährt, auf die Beeinflussung der durch gleichmäßigen Druck von vier Seiten zur Wirkung kommenden Dehnung der Metallmassen in einer auf den Druck senkrechten Richtung zurückführen können. Wenn also aus einem glühenden, kubisch geformten Eisenstück schließlich eine langgedehnte Eisenstange infolge des Walzens erhalten wird, so ist dies auf die Zugwirkung der Teilchen in einer zum Druck senkrechten Richtung ursächlich zurückzubeziehen. Auch ein Stückchen Blei, welches gehämmert wird, oder Geldmünzen, über welche die Räder eines Eisenbahnzuges darübergelassen, erfahren eine allgemeine Verbreiterung im Sinne der zur Druckwirkung senkrechten Zugrichtung.

Nach diesem kurzen Hinweis auf die früher besprochenen, ganz allgemein bekannten Tatsachen über die Wirkung von stumpfen Gewalten auf feste elastische Körper und die durch diese bedingten Veränderungen dürfte eine Anwendung dieser Erscheinungen auf den Schädel bei Beeinflussung desselben durch umschriebene Gewalten nicht ganz ungerechtfertigt sein.

Nimmt man z. B. an, daß auf einen flachen Knochen in der untenstehenden Fig. 1 bei a eine Gewalt in der Richtung $a_1 a$ lotrecht aufschlägt, so wird dieselbe unter Beziehung auf das früher dargestellte Verhalten hinsichtlich der Beeinflussung elastischer Körper durch Stoßwirkung zunächst eine Kompression der Teilchen in der Richtung $a b$ herbeiführen. Nachdem aber gleichzeitig mit dieser Beanspruchung in der Druckrichtung eine Dehnung der Teilchen in einer auf die Kompression senkrechten Richtung erfolgt,

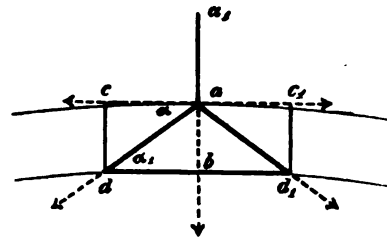


Fig. 1.

werden die zwischen a und b gedrückten Moleküle in der Richtung $a c$ und $a c_1$ auseinander zu weichen streben. Die bei a ansetzende Kraft läßt sich demnach in zwei Komponenten zerlegen, in eine, welche in der unmittelbaren Fortsetzung der ursprünglichen Kraft die Teilchen auf Druckfestigkeit beansprucht (in der untenstehenden Fig. 1 $a b$), und in eine auf die ursprüngliche Stoßrichtung der Kraft Senkrechte, welche die Teilchen bei $a c$ beziehungsweise $a c_1$ auf Zugfestigkeit hin belastet. Nach dem Gesetze von der Fortpflanzung des Stoßes in elastischen Körpern suchen die Teilchen einerseits in der Richtung der Kompression $a b$ zu entweichen, andererseits folgen sie aber gleichzeitig auch der Zugrichtung $a c$ und $a c_1$. Der Effekt dieser beiden Wirkungen wird weder lediglich in der Richtung $a b$ noch in der Richtung $a c$, beziehungsweise $a c_1$ sich bewegen, er wird vielmehr nach dem Parallelogramm der Kräfte der Resultierenden aus diesen beiden Komponenten, d. i. in der Richtung $a d$ beziehungsweise $a d_1$ folgen.

Wenn man also die Gesetze über die Fortleitung des Stoßes in elastischen Körpern auf die Vorgänge bei Impressions- und Lochbrüchen am Schädel überträgt, so kann man, wie ich glaube, ungezwungen das Verhalten des Abfallens der Ränder im Sinne der Stoßrichtung nach Art des Mantels eines Kegelstutzes auf die einfachen Grundsätze der Mechanik zurückführen.

Eine das Schädeldach bei a angreifende Gewalt $a a_1$ äußert sich in der Richtung $a d$ und $a d_1$, das ist in Form eines Kegelmantels,

dessen Spitze sich in a und dessen Basis sich in $d d_1$ befindet. Ein Blick auf die voranstehende Fig. 1 zeigt eine vollkommene Übereinstimmung mit den Verhältnissen bei Lochbrüchen. Wirkt die Gewalt von außen gegen das Schädeldach, so zeigt sich bei a ein dem Querschnitte entsprechender Defekt der äußeren Knochentafel; an der inneren Knochentafel ist die Öffnung weit größer und deckt sich mit dem Abstand $d d_1$. Es ist demnach naheliegend, diese Gesetze vom Parallelogramm der Kräfte auf die Vorgänge beim Mechanismus des Entstehens von Lochbrüchen anzuwenden und den Effekt einer das Schädeldach treffenden umschriebenen Gewalt als Ausdruck der gesetzmäßigen Fortleitung der Stoßwirkung in elastischen Körpern im Sinne des Gesetzes vom Parallelogramm der Kräfte anzusehen.

Der Winkel α , welcher von der Zugkomponente $a c$ und der Resultierenden $a d$ eingeschlossen wird, entspricht dem Neigungswinkel der abfallenden Ränder an dem Lochbruche. Werden zwei parallele Linien von einer dritten geschnitten, so sind die der letzteren wechselseitig gegenüberliegenden Winkel einander gleich. Der Winkel α muß dem Winkel α_1 gleich sein. Das Verhältnis der gegenüberliegenden Kathete zu der dem Winkel anliegenden Kathete nennt man Tangente dieses Winkels; es ist daher $\frac{a b}{d b} = \text{tg. } \alpha_1$, oder nachdem $\alpha_1 = \alpha$ ist, muß $\frac{a b}{d b}$ auch $= \text{tg. } \alpha$ sein. Die Linie $a b$ entspricht der Druckkomponente der supponierten Kraft, der Abstand $d b$ ist $= a c$, welcher der Zugkomponente gleichgesetzt werden kann. Es ist somit $\frac{a b}{d b} = \frac{a b}{a c}$ oder statt $a b = D$ und $a c = Z$ gesetzt, $\frac{D}{Z} = \text{tg. } \alpha$. Die Tangente α ist eine Konstante, welche durch das Verhältnis der Druckfestigkeit zu der Zugfestigkeit gegeben ist. Nachdem die Werte der Zugfestigkeit (9·25—12·41) und der Druckfestigkeit (12·56—16·8) nach *Rauber* annähernd konstant sind, so wird auch der Neigungswinkel des Kegelmantels, welchen die Ränder bei Lochbrüchen bilden, sich annähernd gleich bleiben müssen, insoweit wenigstens theoretische Grundlagen hierfür in Betracht kommen. Überhaupt muß der Neigungswinkel der Ränder bei Durchlochungen in ein und demselben Materiale sich stets gleich bleiben. In den bei den verschiedenen Versuchen verwendeten, wechselnden Holzarten, in den Glas-, Schiefer- und Marmorplatten wird daher die Neigung der Lochbrüchränder je nach dem Verhältnisse der Druck- und Zugfestigkeit des gebrauchten Versuchsobjektes eine verschiedene sein. Bei Anwendung des gleichen

Versuchsmateriales muß hingegen der Neigungswinkel an der durchlochten Stelle als ein spezifischer sich gleich bleiben.

Der Durchmesser der Basis des Kegelmantels wird aber außer von dem Neigungswinkel auch noch von der Länge des z. B. im Knochen, Holz, Glas u. dgl. durch die Gewalt zurückgelegten Weges beeinflußt. Mit der Dicke der durchlochten Platte (Knochen usw.) wächst unter sonst gleichen Bedingungen natürlicherweise auch die Lichtung des Kegelgrundes.

Fällt die auf den Schädel einwirkende Gewalt nicht lotrecht, sondern in einem mehr oder weniger spitzen Winkel in der Richtung a_1 a (Fig. 2) gegen die äußere Knochen tafel bei a auf, so wird im Falle des Durchschlagens der Gewalt durch den Knochen die Umrandung der entstandenen Lochöffnung den Mantel eines schiefen Kegels, beziehungsweise Kegelstutzes bilden, an dem die längere Seite $a d$ nach der Richtung z. B. des Geschößfluges gekehrt, die kürzere $a e$ hingegen jener Gegend zugewendet ist, aus welcher die Gewalt eingewirkt hat.

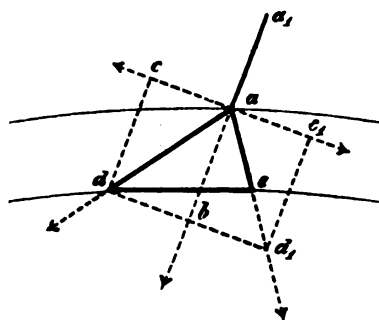


Fig. 2.

Bei Schußwunden des Schädelknochens, welche durch schräg aufschlagende Geschosse erzeugt wurden, kann man im Sinne des schiefen Kegels $a d e$ geformte Lochfrakturen beobachten. Ähnliche Objekte besitzt unsere Sammlung. Man wird daher gegebenen Falles ganz wohl aus der Form der Lochöffnung am Schädel entscheiden können, von welcher Seite der Schuß den Knochen durchdrungen hat. Der eine Rand des Kegels, der Seite $a e$ entsprechend, fällt steil ab, die andere Begrenzung, welche der Linie $a d$ entspricht, ist mehr flach. Die letztere zeigt die Richtung an, nach welcher das Geschöß die Knochenlage verlassen hat.

Nachdem aber am Knochen, z. B. am Schädeldach, die Texturverhältnisse des Gewebes nicht durch den ganzen Durchschnitt gleich sind, hier vielmehr Knochenschichten mit ungleichartiger Zusammensetzung abwechseln (Tabula externa, Diploe und Tabula interna), so sind die Bedingungen für die der einwirkenden Gewalt entgegen tretenden Widerstände nicht durch alle Schichten des Knochens vollkommen konstante. Zweifellos sind diese Widerstände in der äußeren und inneren kompakten Knochensubstanz unter sonst gleichen Voraussetzungen erheblich größer als in der schwammigen Zwischenlage. Schon diese Erwägungen rechtfertigen vollkommen die Annahme

eines möglicherweise verschiedenen Verhaltens der Neigung der abfallenden Ränder an Lochbrüchen in den verschiedenen, das Schädeldach aufbauenden Lamellen (äußere Knochentafel, schwammige Knochensubstanz und innere Glastafel).

Um diese Verhältnisse am Knochen selbst zu prüfen, wurde an einem, in gewöhnlicher Sektionsweise einer Leiche entnommenen, 11 mm dicken Schädeldach mit einem scharfen, kleinen Meißel zunächst die äußere, 2 mm dicke Knochentafel ihrem ganzen Umfange nach von der Diploe abgeschält und darauf auch in gleicher Art die 3 mm dicke, innere Glastafel abpräpariert. Die zurückbleibende, nackte, schwammige Knochensubstanz ist noch 5—6 mm dick. Wird nunmehr mit einem 7 mm kalibrigen Revolver ein Schuß auf die nackte Diploe abgefeuert, so zeigt der entstehende Lochbruch das gewohnte Verhalten seiner Ränder, welche in der Schußrichtung wie bei jedem Lochschuß an dem natürlich zusammengesetzten Schädeldache aus Tabula externa, Diploe und Tabula interna kegelstutzartig sich verbreiternd abfallen. So ist z. B. beim Schuß von innen nach außen die Lichtung der Lochöffnung an der der inneren Knochentafel zugekehrt gewesenen Fläche der schwammigen Knochensubstanz, entsprechend dem Querschnitte des durchjagten Geschosses, 7 mm im Durchmesser groß; an der mit der äußeren Knochentafel in Verbindung gestandenen Fläche der Diploe ist der Durchmesser der Lichtung 10·5 mm lang. Es ergibt sich aus dem Vergleiche dieser beiden Zahlen unzweideutig ein verhältnismäßig sehr steiles Abfallen der Ränder des Lochbruches; wird dieses Verhalten auf die gelegentlich der Erörterung des Parallelogrammes der Kräfte gemachten Ausführungen betreffend den Neigungswinkel übertragen, so ergibt sich, daß dieser Neigungswinkel an dem Lochschuß in der Diploe groß ist, wie sich das aus der geringen Differenz der beiden Durchmesser (10·5—7 mm) des Lochkanales in der Diploe von nur 3·5 mm trotz der verhältnismäßig erheblichen Dicke der Spongiosa von 6—7 mm ohne Schwierigkeit ableiten läßt. Der früher erwähnte Schießversuch auf die nackte äußere, 1·5—2·0 mm dicke Knochentafel allein ergab an der Aufschlagstelle des Geschosses am Knochen eine Lichtung von 8 mm im Durchmesser, an der Austrittsstelle eine solche von 14 mm im Durchmesser, also einen Lichtungsunterschied von 6 mm, trotzdem die durchlochte Tabula externa bloß 1·5—2·0 mm dick war.

Aus dieser Gegenüberstellung der Verhältnisse an Lochschüssen in einer der beiden Knochentafeln und in der Diploe erhellt, daß der Neigungswinkel am Kegelmantel bei Lochbrüchen abnimmt mit dem Anwachsen der Widerstände, d. h. die im Sinne der Schußrichtung

sich kegelartig verbreiternden Ränder bei Lochbrüchen fallen um so steiler ab, je geringer die Widerstände sind, welche die einwirkende Gewalt (Geschoß) zu durchbrechen hat; sie weichen hingegen mit dem Zunehmen der Widerstände um so mehr nach außen ab. Bei geringen Widerständen nähert sich sohin der Durchschnitt eines Lochbruches dem Durchschnitte eines Mantels durch einen Zylinder; bei großen Widerständen hingegen wächst der Durchmesser der Kegelbasis.

Nach den vorstehenden Erörterungen wird es verständlich, daß die abfallenden Ränder eines Lochbruches in ihrem Verlaufe durch die einzelnen Schichten der das Schädeldach aufbauenden Knochenlamellen (Tabula externa, Diploe und Tabula interna) nacheinander verschiedene Neigungswinkel aufweisen können.

So werden z. B., wie dies aus nachstehender Zeichnung Fig. 3 zu ersehen ist, die Ränder des Lochbruches in der kompakten äußeren

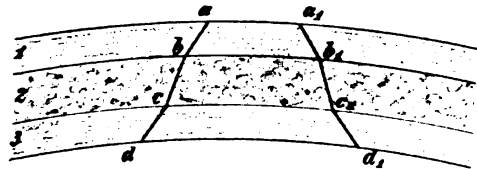


Fig. 3. 1 Tabula externa. 2 Diploe. 3 Tabula interna.

Knochentafel viel mehr abgeflacht sein als in der geringeren Widerstand darbietenden, schwammigen Knochensubstanz; in der unter der letzteren liegenden, festeren, inneren Knochentafel werden die Lochbruchränder wieder stärker sich abflachen. Daher kann der Durchschnitt durch eine derartige Lochfraktur tatsächlich dem Profile einer sogenannten Stufenpyramide ähnlich sehen, wie darauf besonders *Paltauf* aufmerksam gemacht hat.

Die Ursache für das Entstehen dieses Verhaltens ist aber im Sinne der obigen Darlegungen nicht in einem Abreißen der physikalisch und anatomisch verschiedenartigen einzelnen Knochenlamellen des Schädeldaches, wie dieses von *Paltauf* vermutet wird, sondern in der wechselnden Beeinflussung der kleinsten Knochenteilchen durch die Wirkung und Fortleitung des Stoßes in den, verschiedene Festigkeitsverhältnisse aufweisenden Knochenschichten des Schädels zu suchen. Durch die äußere Knochentafel ist daher auf der Strecke $a b$ $a_1 b_1$ wegen der erhöhten Widerstände der Knochenteilchen in derselben der abfallende Rand mehr flach, der Neigungswinkel kleiner; in der Strecke $b c$ $b_1 c_1$ durch die Diploe sind die Ränder wegen der geringeren Widerstände steiler, die Neigungswinkel größer; auf der

Strecke $c d$ $c_1 d_1$ durch die kompakte innere Knochentafel werden wegen des Ansteigens der Widerstände in derselben die Lochfraktur-ränder wieder flacher und die Neigungswinkel hingegen kleiner.

Mustert man eine Reihe von Schädelpräparaten mit Lochschüssen in dieser Richtung durch, so kann man tatsächlich namentlich an Objekten mit stärker und reichlicher entwickelter schwammiger Knochen-substanz diese Verschiedenartigkeit hinsichtlich des Abfallens der Lochbruchränder wahrnehmen. Dieselbe äußert sich bei genauem Zu-sehen insbesondere durch ein Vorspringen der Spongiosa und der angrenzenden Teile der Tabula vitrea über eine Verbindungslinie, welche man sich zwischen einer Stelle des Lochrandes an der Oberfläche der Tabula externa und einem unmittelbar daruntergelegenen Punkte an der inneren Knochentafel als Visierlinie zwischen a und d oder a^1 und d^1 , in Fig. 3 denken kann.

Die meist vielfach unregelmäßige und zackige Begrenzung der Ränder an der Lochöffnung in der Tabula interna bei von außen wirkenden Schüssen, welche *v. Bergmann* auf die Wirkung der durch das Geschöß vorgetriebenen Trümmer und Partikeln der äußeren Knochentafel und der Diploe zurückführt, möchte ich auf die Ungleichartigkeit der Texturverhältnisse namentlich der Tabula vitrea, auf die durch die Impressiones digitatae und Juga cerebralia bedingten Unebenheiten der inneren Knochentafel, auf die durch die Gefäßfurchen der Arteria meningea media zurückzuführenden Unterbrechungen und Vertiefungen des Knochens und schließlich auch auf Usuren infolge *Pacchionischer* Granulationen und auf die durch die Gefäß-Ein- und Austrittstellen (Foramina nutritia) veranlaßten Unterbrechungen der inneren Glastafel selbst beziehen. Daß für das Aussehen der Gestalt der Lochöffnung an der Austrittsstelle des Geschosses aus der Knochen-lage auch ganz wesentlich die Formveränderung, welche das Geschöß bei dem Durchtritt durch den harten Knochen (Tabula externa) und möglicherweise auch bei dem Überwinden etwaiger anderer Hinder-nisse auf seinem Wege bis zum Körper erfahren kann, mitbestimmend sein wird, ist ohne weiteres verständlich. Im allgemeinen erklären aber die früher erwähnten, nach der Örtlichkeit wechselnden, natür-lichen anatomischen Bedingungen die Unregelmäßigkeit in der Be-grenzung der Lochbrüche an der inneren Knochentafel in ganz un-gezwungener Weise. Man sieht daher auch an Lochbrüchen des Schädeldaches, welche von innen nach außen entstanden sind, viel häufiger namentlich an glatten Stellen der Tabula externa eine mehr gleichmäßig kreisförmige Umrandung des Defektes der äußeren Knochentafel.

Daß aber gegebenen Falles, und zwar gar nicht so selten auch die vom Geschosse losgerissenen größeren Knochenfragmente als sogenannte Sondergeschosse wirken und ein unregelmäßiges Begrenzen der Lochbruchränder bedingen können, ist zweifellos. Doch soll ganz besonders betont werden, daß man auch an der Tabula interna in den mehr glatten Anteilen derselben öfters ziemlich kreisförmige Begrenzungen der Lochöffnungen antreffen kann.

Ähnliche Knochenverletzungen wie am Schädeldach entstehen durch umschriebene Gewalten (Geschöß, Eisenstab u. dgl.) auch an anderen flachen Knochen, wie z. B. am Schulterblatt, Darmbeinteller, Brustbein, dann aber auch an den Rippen und an anderen langen Röhrenknochen. So erhielten wir bei Schuß auf das untere, sich verbreiternde Diaphysenende des Oberschenkelknochens vollkommen analoge Lochbrüche wie an den flachen Knochen des Schädels mit in der Richtung des einwirkenden Geschosses nach außen kegelartig abfallenden Rändern des Lochkanales. Man kann nicht selten an der Ausschußstelle eine den Ausschuß in größerem Kreisbogen mehr oder weniger konzentrisch umziehende Bruchspalte erhalten, welche ebenso wie die Ausschußstelle selbst nach außen abfallende Ränder aufweist. Ähnliche Befunde von konzentrischer Umkreisung des Lochbruches durch Bruchspalten sieht man gelegentlich auch an der Einschußstelle, namentlich bei Geschossen mit größerem Querschnitt.

Gleiche Vorgänge der Stoßwirkung kleinster Teilchen, welche das charakteristische Aussehen der Begrenzung von Lochbrüchen ursächlich veranlassen, treten auch in Erscheinung, wenn z. B. aus der Dampfpfeife einer Lokomotive plötzlich Dampf unter erhöhtem Drucke ausströmt oder aus dem Schlot einer Dampfmaschine bei ziemlich ruhiger Außenluft eine Rauchsäule entsteigt. Sowohl der Dampf als auch der Rauch treten in Form eines umgekehrten Kegels nach außen in die Luft. Die Gestalt des umgekehrten Dampf- oder Rauchkegels wird durch die gleiche Beeinflussung der Dampf-, so wie der Rauchteilchen im Sinne der Druck- und der Zugkomponente, beziehungsweise der aus diesen beiden sich ergebenden Resultante bedingt.

Gleichartige Befunde, wie sie hinsichtlich des Verhaltens der Ränder an Schußöffnungen oben näher geschildert wurden, finden sich naturgemäß bei allen Impressions- und Lochbrüchen, ganz unabhängig von der Art des in Anwendung gekommenen Werkzeuges. Jede Gewalt mit umschriebener Angriffsfläche, welche zu Impressions- und Lochbrüchen Veranlassung geben kann, erzeugt Bruchöffnungen, deren Ränder im Sinne der Druckrichtung kegelartig abfallen müssen. Daher

wird sich gegebenen Falles auch bei ausgedehnteren Frakturen des Knochens, namentlich aber der flachen Knochen, nach Rekonstruktion der Form aus allen etwa vorhandenen Knochenfragmenten die Richtung und möglicherweise auch die Art der einwirkenden Gewalt erkennen lassen.

Ob es gelungen ist, mit unserem bescheidenen Versuche kausalen Erkennens den Schlüssel zur genetischen Klärung des spezifischen Verhaltens der Ränder an Loch- und Impressionsbrüchen zu weisen möge die zukünftige Forschung entscheiden.

Literatur.

1. *Aran*, Recherches sur les fractures de la base du crâne. Archives générales de médecine. 1844, VI, 4^e série, pag. 207.
2. *Bergmann, E. v.*, Die Lehre von den Kopfverletzungen. Deutsche Chirurgie von Billroth und Luecke. 1880, 30. Lieferung, S. 98 und 99.
3. *Bergmann, E. v.*, Handbuch der praktischen Chirurgie von Bergmann, Bruns und Mikulicz. 1899, Bd. I, S. 120 und 121.
4. *Bruns, V. v.*, Die chirurgischen Krankheiten und Verletzungen des Gehirnes und seiner Umhüllungen. 1854, S. 203.
5. *Felizet, G.*, Recherches anatomiques et expérimentales sur les fractures du crâne. 1873, S. 68 u. ff.
6. *Hermann, Nikolai*, Experimentelle und kasuistische Studien über Frakturen der Schädelbasis. Inaugural-Dissertation. Dorpat 1881, S. 57—60.
7. *Hofmann v.*, Lehrbuch der gerichtlichen Medizin. 1895, S. 311.
8. *Hueter-Lossen*, Grundriß der Chirurgie. 1888, Bd. II, 1. Abt., S. 11.
9. *König, Franz*, Lehrbuch der speziellen Chirurgie. 7. Auflage. 1898, Bd. I, S. 21.
10. *Körber, B.*, Gerichtsärztliche Studien über Schädelfrakturen nach Einwirkung stumpfer Gewalten. Deutsche Zeitschrift für Chirurgie. 1889, Bd. XXIX, S. 545.
11. *Lesser, Adolf*, Atlas der gerichtlichen Medizin. 1890, 2. Abt., S. 52.
12. *Messerer, Otto*, Über Elastizität und Festigkeit der menschlichen Knochen. 1880, S. 89 und 90.
13. *Messerer, Otto*, Experimentelle Untersuchungen über Schädelbrüche. 1884, S. 17.
14. *Messerer, Otto*, Über die gerichtlich-medizinische Bedeutung verschiedener Knochenbruchformen. Friedreichs Blätter für gerichtliche Medizin und Sanitätspolizei, 36. Jahrg. 1885, S. 90.
15. *Paltauf, Arnold*, Über die Gestalt der Schädelverletzungen. Vierteljahrschrift für gerichtliche Medizin und öffentliches Sanitätswesen. 1888, Bd. XLVIII, S. 339 u. ff.
16. *Puppe*, Traumatische Todesarten. Klinisches Jahrbuch. 1903, Bd. XI, Heft 1, S. 83.
17. *Rauber, A.*, Elastizität und Festigkeit der Knochen. 1876.

18. *Saucerotte*, zitiert nach W. Baum, Beitrag zur Lehre von den indirekten Schädelfrakturen. Langenbecks Archiv für klinische Chirurgie. 1876, Bd. XIX, Seite 388.

19. *Schranz, Julius*, Untersuchungen über das Entstehen von Schädelbrüchen. Wiener medizinische Jahrbücher. 1881, S. 291.

20. *Schwarz, Arnold*, Zur Statistik der Frakturen der Schädelbasis. Inaugural-Dissertation. Dorpat 1872, S. 25.

21. *Teevan*, Transactions of the pathological society of London. Vol. XVI, pag. 213. Zitiert nach v. Bergmann, Die Lehre von den Kopfverletzungen. S. 144.

22. *Wahl, E. v.*, Über Frakturen der Schädelbasis. Richard Volkmanns Sammlung klinischer Vorträge. 1883, Nr. 228, S. 1950 (S. 6).

23. *Wahl, E. v.*, Bericht über die Verhandlungen der Deutschen Gesellschaft für Chirurgie vom 4. bis 7. April 1888. Beilage zum Zentralblatt für Chirurgie. 1888, Nr. 24, S. 23, 24 und 25.

(Aus der I. chirurgischen Klinik in Wien [Hofrat Prof. A. Freiherr von Eiselsberg].)

Zur Kasuistik und Therapie der Hämangiome.

Von

Dr. Erwin von Graff,
Operationszögling der Klinik.

(Mit 9 Figuren im Texte.)

Hansy hat in einer im Jahre 1893 erschienenen Arbeit über 93 an der *Billrothschen* Klinik beobachtete Fälle von Hämangiomen berichtet und dabei ein ausführliches Bild von den allgemeinen Anschauungen über das klinische Verhalten, die Genese und die Therapie dieser Geschwülste gegeben, die in mancherlei Hinsicht sowohl vom Standpunkt des Klinikers als auch des pathologischen Anatomen eine gewisse Sonderstellung unter den Neubildungen im allgemeinen einnehmen, indem sie im klinischen Verhalten und im histologischen Aufbau ein so außerordentlich wechselndes Bild bieten, wie sonst keine der bekannten Geschwulstformen.

Auf Anregung meines Chefs Professor *Freiherrn v. Eiselsberg*, der seinerzeit als Assistent *Billroths* an dem Entstehen der von *Hansy* veröffentlichten Arbeit regen Anteil genommen hat, soll im folgenden über sämtliche Hämangiome berichtet werden, die unter seiner Leitung seit dem Jahre 1901 an der hiesigen Klinik zur Beobachtung kamen.

Das vorliegende Material umfaßt 125 Fälle, von denen die meisten — 100 Patienten — ambulatorisch behandelt wurden, während die übrigen 25 wegen der Notwendigkeit größerer Eingriffe an der Klinik Aufnahme fanden, einschließlich eines Falles von rezidivierendem Angiom der Nase aus der Königsberger chirurgischen Klinik, der sowohl ätiologisch als auch klinisch außerordentlich interessant war.

Die Verteilung nach dem Geschlecht und dem Alter, in dem die Patienten zur Beobachtung kamen, ist aus dem nachstehenden Schema (S. 163) ersichtlich.

Es fällt vor allem das Überwiegen des weiblichen Geschlechtes auf, indem mehr als doppelt so viel Frauen als Männer zur Behandlung kamen. Der Grund für dieses immer wiederkehrende Verhalten

Alter	Männer	Frauen	Summe
1 Jahr	19	51	70
2 Jahre	4	9	13
Bis 5 Jahre	1	3	4
> 10 >	1	4	5
> 15 >	3	1	4
> 20 >	1	6	7
Über 20 Jahre	11	11	22
Summe	40	85	125

liegt lediglich darin, daß die meist im Gesicht auftretenden Angiome eine wesentliche Störung der Kosmetik bedingen, die bei den Frauen begreiflicherweise eine viel größere Rolle spielt, und sie häufiger und früher veranlaßt, ärztliche Hilfe in Anspruch zu nehmen, als dies bei Männern der Fall ist.

Während die Mütter weiblicher Kinder bloß mit der Bitte kamen, den kleinen Schönheitsfehler zu entfernen, war es bei den Eltern der Knaben oft die Angst vor dem Größerwerden der Geschwulst, die sie veranlaßte, ärztliche Hilfe in Anspruch zu nehmen. So kam beispielsweise ein Mann mit seinem 16jährigen Sohn, bei dem die Oberlippe an einer umschriebenen Stelle in ihrer ganzen Dicke von einem taubeneigroßen Kavernom durchsetzt war, nicht etwa wegen der sehr beträchtlichen Verunstaltung zu uns, sondern deshalb, weil die Geschwulst mit dem Eintritt der Pubertät rasch gewachsen war.

Für die erfolgreiche Therapie ist gerade dieser Umstand von größter Bedeutung. Die Patienten nehmen sehr frühzeitig die Hilfe des Arztes in Anspruch — von 125 Patienten entfallen auf das erste Lebensjahr 70, auf das erste Dezennium 92 — zu einer Zeit, wo die Angiome meist noch sehr klein sind und ohne Schwierigkeit entfernt werden können, während in vorgeschrittenen Stadien die ausgesprochene Neigung zu Rezidiven, in manchen Fällen die einfache Unmöglichkeit einer operativen Beseitigung die Prognose viel ungünstiger gestaltet.

Das mir zur Verfügung stehende Material habe ich mit Rücksicht auf die beiden bestbekanntesten Typen des Angioms in zwei Gruppen eingeteilt, von denen die erste die Teleangiektasien und die ihnen verwandten Formen, die zweite die Angiokavernome enthält. In einem dritten Abschnitt sollen zwei Fälle beschrieben werden, die durch die große Ausdehnung sowie das halbseitige Auftreten besonders auffielen.

Eine exakte Trennung war natürlich nicht immer möglich, da es einerseits zahlreiche Übergangsformen gibt, andererseits das gleich-

zeitige Bestehen von Teleangiektasien neben typischen Kavernomen öfter beobachtet werden kann. Die Fälle wurden zum Teil auf Grund histologischer Untersuchungen den einzelnen Gruppen zugeteilt, wo eine solche nicht möglich war, nach dem klinischen Verhalten, wobei als Hauptunterscheidungsmerkmal der tiefere Sitz und die leichte Kompressibilität zugunsten der Diagnose Kavernom verwertet wurde.

I. Teleangiektasien.

Diese unter den verschiedensten Namen, wie Naevus vasculosus, flammeus, vinosus und teleangiectodes, bekannte Form, die mikroskopisch als Angioma simplex durch ihre Zusammensetzung aus Gefäßen charakterisiert ist, die dem Typus der Kapillaren entsprechen, wurde bei 38 Fällen gefunden. Daß diese Form, die von allen Pathologen als die häufigste bezeichnet wird, nur in 31·2% unserer Fälle vertreten ist, kommt daher, daß sie oft sehr klein ist und stationär bleibt, so daß sie nur in einem Bruchteil der Fälle ihren Trägern Anlaß bietet, deswegen einen Arzt zu befragen. Bei 32 Patienten, die alle das erste Lebensjahr noch nicht überschritten hatten, war das Angiom angeboren oder bald nach der Geburt aufgetreten. Mit Ausnahme von zwei Fällen, in deren einem der Nävus auf der rechten Schulter, dem anderen am rechten Oberarm lokalisiert war, waren von der Teleangiektasie immer der Kopf, namentlich das Gesicht betroffen: Wange, Kinn, Nase, Glabella waren ziemlich gleichmäßig befallen. Relativ häufiger war die Lokalisation auf den Wangen in der Gegend des Jochbogens, der Supraorbitalgegend und der Glabella, Stellen, die während des Geburtsaktes Traumen mehr ausgesetzt sind. Ob sich dieses Verhalten in irgend einen Zusammenhang mit der traumatischen Ätiologie bringen ließe, woran eventuell zu denken wäre, will ich indes dahingestellt sein lassen. Auffallend durch die Lokalisation waren vier Fälle von Teleangiektasie des Augenlides, die ein außerordentlich charakteristisches Bild darboten (siehe Fig. 1).

Im großen Ganzen konnte man drei verschiedene, wohl charakterisierte Formen von Teleangiektasie unterscheiden:

1. Scharf umschriebene rote bis bläuliche Flecke in der sonst unveränderten Haut von Stecknadelkopfgröße bis zu 3—4 cm Durchmesser, die aus dem Niveau der Umgebung nicht hervorragen.

2. Diffuse scharlachrote bis violette Verfärbungen der Haut in größerem Umfange, meist eine Wange oder eine ganze Gesichtshälfte betreffend, wobei ebenfalls die verfärbten Partien mit der Umgebung in einer Ebene liegen.

3. Scharf umschriebene kleinere oder größere Hautpartien, die nicht nur die charakteristische Farbe zeigen, sondern auch deutlich gegen die Umgebung erhaben sind.

Allen drei Formen gemeinsam ist der Sitz an der Oberfläche und die Zusammensetzung aus kapillarähnlichen Gefäßen, während sie in ihrem klinischen Verhalten wesentlich verschieden sind. Die unter 1 und 2 zusammengefaßten Fälle zeigen geringe oder gar keine Tendenz zum Größerwerden, so daß man manchmal zweifeln könnte, sie überhaupt den Tumoren zuzurechnen. Dies gilt namentlich von den Fällen der zweiten Gruppe, deren Vergrößerung — bei relativem

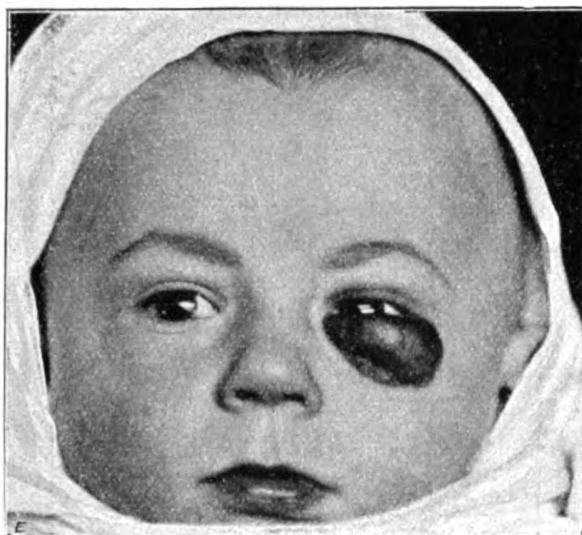

Fig. 1.

Stationärbleiben — immer nur Hand in Hand geht mit dem Größenzuwachstum des befallenen Individuums. Im Gegensatz hierzu haben die Fälle der dritten Gruppe eine ausgesprochene Tendenz größer zu werden und unumschränkt zu wachsen. Hierher gehören alle die Fälle, wo die Teleangiektasie den Vorläufer eines Kavernoms bildet.

Dieser Unterschied scheint sich auch in dem verschiedenen Erfolg der Therapie auszuprägen, indem bei gleicher Behandlung manche Teleangiektasien gleich nach dem ersten Eingriff dauernd geheilt bleiben, während andere eine ausgesprochene Neigung zu Rezidiven haben.

Bevor ich zur Besprechung der zweiten Gruppe, der Kavernome übergehe, möchte ich genauer über einen Fall berichten, der durch das Nebeneinandervorkommen von ausgedehnten, oberflächlichen Tele-

angiektasien und in die Tiefe vordringenden, die ganze Unterlippe diffus durchsetzenden Kavernombildungen charakterisiert war.

Fall 125 (Fig. 2). Mann, 28 Jahre alt. Aufnahme auf die Klinik am 5. Jänner 1905. Seit der Geburt am Halse und im Bereiche des Unterkiefers ein rotviolettes, ausgedehntes Muttermal und eine Vergrößerung der Unterlippe auf das Vierfache der Oberlippe. Im Alter von 13 Jahren wurde eine Keilexzision aus der Unterlippe gemacht, die Haut des Kinnes mit rauchender Salpetersäure geätzt. Jetzt kommt Patient wegen einer Geschwulst am Alveolarfortsatze des Unterkiefers, die vor neun Monaten auftrat und in der letzten Zeit rascher gewachsen ist. Seit 14 Tagen



Fig. 2.

treten spontan Blutungen aus der Geschwulst auf. Status praesens: Mittelgroßer, kräftiger Mann. Lungen und Abdomen ohne pathologischen Befund. Herzgrenzen nicht verändert, über der Herzspitze, über der Aorta und Trikuspidalklappe ein kurzes, schabendes Geräusch. An der rechten Halsseite deutliche Venenpulsation. Ebenso auf der rechten Thoraxseite einzelne erweiterte Venenstämme mit deutlicher Pulsation. Die Haut beider Wangen vom Mundwinkel bis zum äußeren Gehörgang sowie die des Unterkiefers und des Halses ist von einem fleckigen, rotvioletten, auf beiden Seiten nahezu symmetrischen Nävus eingenommen, in dessen Bereich die Haut keine Prominenz gegen die Umgebung zeigt, aber im ganzen verdickt ist. Der Bartwuchs ist durch den Nävus nicht beeinträchtigt. Die Unterlippe ist in die Verfärbung mit einbezogen, plump, verdickt, und hängt nach außen über. Durch längere Kompression läßt sich die Lippe auf die Hälfte verkleinern, wobei die bläuliche Verfärbung einem normalen Lippenrot Platz macht. Die Stellung der Lippe wird,

abgesehen von der Verdickung, dadurch bedingt, daß sie durch eine kirschgroße Epulis vorne und in der Mitte des Unterkiefers von diesem abgedrängt wird. Die Zähne des Unterkiefers stehen unregelmäßig und werden stellenweise bis an die Kaufläche, in die geschwellte und aufgeloockerte Gingiva eingehüllt, die ebenfalls teleangiektatisch verändert zu sein scheint.

Operation am 13. Jänner 1905 (Hofrat v. *Eiselsberg*): Keilexzision aus der Unterlippe nach vorheriger Abklemmung durch lange Pinzetten, wobei es aus den reichlichen erweiterten Gefäßen heftig blutet. Extirpation der Epulis mit Resektion des entsprechenden Teiles des Alveolarfortsatzes.¹⁾ Tamponade, Schleimhaut- und Hautnaht der Lippenwunde. Glatte Wundheilung. Entfernung der Nähte am zwölften Tage. Patient wird am 28. Jänner 1905 entlassen. Das kosmetische Resultat durch die Verkleinerung der Lippe ist sehr gut. Nach etwa einem Monat, am 20. Februar 1905, wird Patient wieder aufgenommen, um eine Unterkieferprothese zu erhalten. Wunde gut verheilt bis auf eine seichte sezernierende Fistel am unteren Ende der Operationsnarbe unter dem Kinn (*Burrow*). Am 14. März 1905 Extraktion einer Radix aus dem Unterkiefer, woran sich eine schmerzhaftige Schwellung der rechten Wange und der Gingiva anschließt, die aber bald schwindet.

Vom 28. März bis 20. Mai 1905 wird Patient achtmal mit Röntgenstrahlen bestrahlt, um eine Besserung der Teleangiektasien der Haut zu erzielen (mittelweiche Röhre, Distanz 10 cm, Dauer 15 Minuten). Da der Zustand sich nicht wesentlich besserte, wurde am 20. Mai 1905 eine ausgedehnte tiefe Stichelung der rechten Unterkieferhälfte vorgenommen. Am 26. Mai 1905 ödematöse Schwellung der rechten Gesichtshälfte, die sehr schmerzhaft ist, aber unter Abstoßung der Schorfe unter feuchtem Verband rasch zurückgeht. Bei der Entlassung am 24. Juni 1905 sind die Wundkanäle von der Stichelung noch nicht ganz verheilt.²⁾ Die Teleangiektasien haben infolge der Bestrahlungen einen bedeutend helleren Farbenton angenommen.

Die histologische Untersuchung bestätigte für die Epulis die schon makroskopisch gestellte Diagnose. Ein Schnitt durch ein Stück der Lippe zeigte oberflächlich typische Teleangiektasien, Querschnitte von Kapillaren. Weiter in der Tiefe der Kutis und Subkutis treten in dem Bindegewebe ohne direkt nachweisbaren Zusammenhang mit der Teleangiektasie kleinere und größere unregelmäßige Hohlräume auf, die durch ein Netz bindegewebiger Balken voneinander getrennt sind. Das Bindegewebe ist meist kernarm, nur an einzelnen Stellen, namentlich dort, wo Bälkchen spornartig gegen das Lumen vorragen, enthalten diese Anhäufungen von Kernen, was der Ausdruck eines lokalen stärkeren Wachstums zu sein scheint. Gegen das Lumen fehlt an vielen Stellen eine deutliche Endothelauskleidung. Die kavernösen Hohlräume durchsetzen die Lippe in ihrer ganzen Dicke bis nahe unter die Schleimhaut, in der die Gefäße zwar etwas vermehrt und erweitert sind, aber sonst nichts Pathologisches bieten.

¹⁾ Mit Hilfe der *Sudeckschen Fraise*.

²⁾ Dem Patienten wurde später durch eine vom Zahnarzte gefertigte Prothese der Defekt im Alveolarteil des Unterkiefers völlig ersetzt.

Das Eigentümliche an dem beschriebenen Falle ist das nahezu symmetrische Auftreten der Teleangiektasien in der Haut des Unterkiefers und des oberen Halsabschnittes, sowie das gleichzeitige Vorhandensein von diffuser Kavernombildung und Teleangiektasie nebeneinander. Eine Entwicklung des Kavernoms sekundär aus der Teleangiektasie kann nicht angenommen werden, weil beide Prozesse schon von Geburt an nebeneinander bestanden haben sollen und weiter auch die histologische Untersuchung keinen kontinuierlichen Übergang erkennen ließ.

Die Therapie, welche vor allem kosmetische Zwecke verfolgte, konnte natürlich nur in einem palliativen Eingriff bestehen, der immerhin eine wesentliche Besserung erzielte, indem das scheußliche Ektropium der Unterlippe beseitigt und wieder ein normaler Lippen-schluß ermöglicht wurde. Ebenso konnte durch die Röntgenbestrahlung eine deutliche Aufhellung der Teleangiektasie erzielt werden. Bemerkenswert ist, daß der Patient etwa 14 Tage nach der ersten Bestrahlung alle Barthaare verlor, die aber nach Aussetzen der Röntgenbehandlung wieder nachwuchsen.

II. Angiokavernome.

Die Kavernome, die durch den Bau ihrer Wandungen und Septa histogenetisch den Venen näher stehen, und als deren Paradigma unter den normalen Geweben von jeher das Corpus cavernosum penis gilt, sind im Gegensatz zu den oberflächlichen Teleangiektasien durch ihren Sitz in den tieferen Schichten der Haut und des Unterhautzellgewebes ausgezeichnet. Die Haut darüber ist mehr weniger vorgewölbt, bald von normaler Farbe und Dicke, bald stärker verdünnt und bläulich verfärbt. Weiter ist für die Kavernome das Auftreten in den Schleimhäuten, in der Muskulatur und im Knochen charakteristisch.

Von den inneren Organen ist die Leber bevorzugt, deren häufigste Geschwulst das Kavernom ist. Diese Lokalisation, die bei Sektionen häufig als Nebenbefund konstatiert wird, kommt klinisch recht selten zur Beobachtung und ist auch in unserem Material nicht vertreten.

In der Literatur fand ich einen einzigen derartigen Fall aus der *Billrothschen* Klinik, der von Professor *v. Eiselsberg*, der damals Assistent bei *Billroth* war, mit Erfolg operiert wurde. Es handelte sich um einen zweimannfaustgroßen Tumor des rechten Leberlappens, der sich bei der Exstirpation, die mit dem Paquelin vorgenommen wurde, als typisches Kavernom erwies.

Die Kavernome sind entweder gut abgegrenzte Tumoren oder zeigen eine diffuse Ausbreitung über größere Partien der Körperoberfläche, in welchem Fall sie meist mit Venektasien und Teleangiiek-

tasien kombiniert sind. Den höchsten Grad stellen die weiter unten angeführten Fälle von halbseitiger Angioelephantiasis dar.

Von unseren 125 Fällen waren 85 Kavernome. Die Verteilung nach Lokalisation und Geschlecht ist aus der vorstehenden Zusammenstellung ersichtlich.

Lokalisation	Männer	Frauen	Summe
Kopf und Hals	27	42	69
Extremitäten	4	9	13
Stamm	1	2	3
Summe	32	53	85

Im Gegensatz zu den Teleangiektasien, die durchwegs in den ersten Lebensjahren in unsere Beobachtung kamen, entfielen hier auf die ersten fünf Jahre nur 54 Fälle, die übrigen 31 auf höhere Altersstufen.

Nach der Ausbreitung und der sehr wechselnden Wachstumsenergie der einzelnen Kavernome können wir vom klinischen Standpunkt aus gutartige und bösartige Formen unterscheiden. Zu der ersten gehören die kleinen, gut abgegrenzten, langsam wachsenden Anfangsstadien der Kavernome, die wir meist bei Kindern antreffen und die leicht und radikal entfernt werden können, sowie auch große Tumoren, soferne sie nicht auf die Nachbargewebe übergegriffen haben, und in sich abgeschlossene Gebilde darstellen.

Unter klinisch bösartigen Formen verstehen wir die, welche, rasch und schrankenlos wachsend, ohne scharfe Grenzen die umliegenden Gewebe — sei es nun Schleimhaut, Konjunktiva, Muskulatur oder Knochen — durchwuchern, ersetzen und usurieren. Diesen Charakter zeigen meist die Tumoren, deren Träger erst in späteren Lebensjahren zu uns kommen, wenn die Kavernome schon sehr groß geworden sind. Die Aussicht auf eine dauernde Heilung ist hier wegen der meist bestehenden Unmöglichkeit eines radikalen Vorgehens sehr gering.

Die durch das Wuchern des Kavernomgewebes gesetzten Destruktionen können so eingreifend sein, wie wir sie sonst nur bei malignen Tumoren zu sehen gewohnt sind. Namentlich die Knochen können ausgedehnt zerstört werden, wie in den von *Billroth*, *Muthmann*, *Katholicky*, *Furllkröger*, *Gebhart* und anderen beschriebenen Fällen. Von einem besonders starken Befallensein der Nerven berichten *Riethus*, *Ritschl* und vor allem *Pilzer*, der einen Fall beschreibt, wo der Nervus cruralis in einen schwammigen, blauschwarzen Strang umgewandelt war.

Zwischen beiden Formen gibt es Übergänge, insoferne als häufig Kavernome, die geringe oder gar keine Tendenz zur Vergrößerung gezeigt hatten, plötzlich rascher wachsen und sich nach den Seiten und in die Tiefe ausbreiten. Warum dies manchmal geschieht, ist oft unklar und nie vorauszusehen.

Zwei Momente scheinen vor allem geeignet zu sein, eine solche Veränderung des ganzen Verhaltens und namentlich des Größenzwachstums herbeizuführen: das Trauma und der Eintritt der Pubertät. Ein klassisches Beispiel für die erste Möglichkeit ist der von *Wolff* beschriebene Fall von Angioelephantiasis des Armes, des Halses und der oberen Thoraxhälfte, die sich nach einer Verletzung im 50. Lebensjahr aus einem angeborenen kleinen Angiom des Unterarmes entwickelt hatte. Für die Bedeutung der Pubertät sprechen so wie der bereits erwähnte Fall von Kavernom der Lippe, das im 16. Lebensjahr plötzlich rasch zu wachsen anfang, unter anderen zwei von *Gleich* beschriebene Fälle: ein Kavernom der Zunge, das seiner Trägerin nicht die geringsten Beschwerden gemacht hatte, fing mit dem Eintritt der Menses an zu wachsen, so daß es in kurzer Zeit nicht nur Sprachstörungen, sondern sogar Behinderungen bei der Nahrungsaufnahme machte. Im anderen Fall verursachte bei einem 17jährigen jungen Mann ein bis dahin symptomloses Kavernom des Armes durch das schnelle Wachstum so heftige Schmerzen, daß eine partielle Exzision vorgenommen werden mußte. Interessant ist in dieser Hinsicht auch das von *Kopp* beschriebene Auftreten von multiplen Kavernomen im Anschluß an den Eintritt der Pubertät.

Da es zu weit führen würde, auf jeden Fall des vorliegenden Materials einzugehen, sollen im folgenden nur einzelne hervorgehoben werden, die von diesem oder jenem Standpunkt aus besonderes Interesse bieten.

Zunächst sei darauf hingewiesen, daß manchmal die Kavernome lediglich durch ihre Lokalisation zu schweren Störungen führen können, wie z. B. bei solchen der Konjunktiva mit Übergriff auf die Lider und den Bulbus. Das Sehvermögen ist meist ungeschwächt, aber die mechanische Behinderung, die vom Kavernomgewebe verdickten Lider zu öffnen, zwingt uns zu einem Eingriff, der wegen der Unmöglichkeit des radikalen Vorgehens, wenn bereits die Conjunctiva bulbi ergriffen ist, über die Bedeutung einer palliativen Maßnahme nicht hinauskommt. Gleichzeitig ist die Gefahr für das Auge bei der Schwierigkeit der exakten Blutstillung und Desinfektion des Operationsfeldes immer eine sehr große. Ich lasse die Beschreibung

eines solchen Falles folgen, wo im Anschluß an den Eingriff das Auge verloren ging:

Fall 10. Knabe, 16 Jahre alt (siehe Fig. 3). Aufnahme auf die Klinik am 18. Juli 1901. Seit der Geburt im linken inneren Augenwinkel ein kleiner roter Fleck, der sich langsam vergrößerte. Status praesens: Beide Lider des linken Auges, namentlich das obere, im ganzen verdickt und stark vorgewölbt, Lidspalte verkleinert. Nach Abziehen der Lider sieht man den Bulbus nach außen und unten verdrängt,

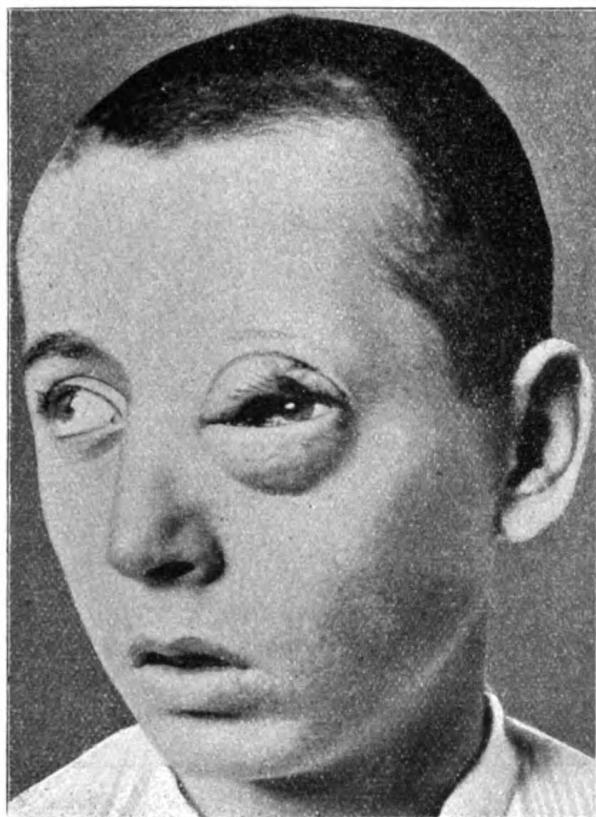

Fig. 3.

so daß seine Achse von rechts oben hinten nach links unten vorne verläuft. Der innere Augenwinkel ist von einem subkonjunktival gelegenen, dunkelblau-roten, höckerigen, gelappten Tumor eingenommen, der nach oben und unten bis in die Übergangsfalte und Conjunctiva palpebrarum reicht. Der Bulbus ist bis zum medialen Rand der Kornea von ihm bedeckt. Die Konjunktiva des unteren Lides ist verdickt und stark gerötet. Der Tumor ist weich und kompressibel.

Am 20. Juli 1901 Operation (Dr. *Gnesda*). Umschneidung der Konjunktiva längs des Kornealrandes und der Lidkanten. Konjunktiva samt Tumor werden teils stumpf, teils scharf entfernt. Am Bulbus reicht der Tumor bis hinter den Ansatz der Augenmuskeln. Blutstillung. Tam-

ponade mit Jodoformgaze. Fieberhafter Verlauf. Am 23. Juli 1901 Panophthalmitis mit spontanem Durchbruch des Eiters, worauf die heftigen Schmerzen nachlassen. 5. September 1901. Bei der Entlassung keine Sekretion mehr aus dem schrumpfenden Stumpf des Bulbus. Der Bindehautsack ist so stark geschrumpft, daß eine Prothese nicht anbringbar sein dürfte.

Nach der mir zugegangenen Mitteilung ist glücklicherweise auch nachträglich eine sympathische Erkrankung des gesunden Auges ausgeblieben. Der Patient ist dauernd beschwerdefrei, das Angiom hat nicht rezidiert.

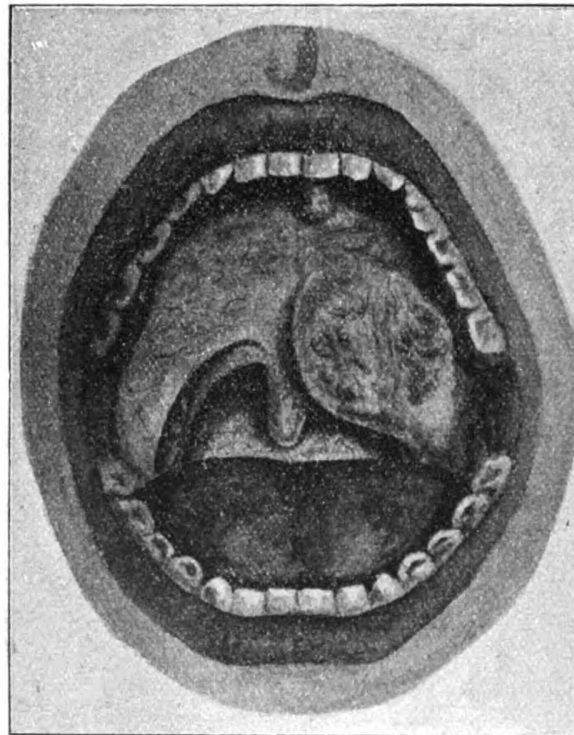


Fig. 4.

Einen ganz ähnlichen Fall, wo auch das Auge an einer postoperativen Panophthalmitis verloren ging, beschreibt *Hansy*.

Auffallend durch die Lokalisation war ein Fall von **Kavernomen** des harten und weichen Gaumens, die sich ohne äußeren Anlaß im Laufe von sechs Monaten entwickelt hatten.

Fall 86. Mann, 65 Jahre alt (Fig. 4). Aufnahme auf die Klinik am 8. Februar 1904. Die Anamnese ergibt nur, daß die Geschwülste spontan vor sechs Monaten aufgetreten sind. Status praesens: Der linke Anteil des weichen Gaumens ist tumorartig vorgewölbt. Die Schleimhaut darüber ist zum Teil normal, zum Teil uneben, höckerig und blau verfärbt. Auf Druck läßt sich die Geschwulst, die gänzlich unempfindlich ist, fast vollständig entleeren, um sich gleich nach Aufhören des Druckes

wieder langsam zu füllen. Getrennt von diesem größeren Tumor findet sich links von der Mittellinie ein in der Schleimhaut des harten Gaumens knapp hinter der Zahnreihe sitzendes erbsengroßes, blaurotes Kavernomknötchen. 15. Februar 1904 Operation (Dr. *Haerer*). Nach ausgiebiger Anästhesierung der Schleimhaut durch wiederholtes Bepinseln mit 20%iger Kokainlösung werden die Tumoren bei hängendem Kopf mit dem Spitzpaquelin verschorft, eine stärkere dabei auftretende Blutung ebenfalls durch die Glühhitze gestillt. Keine Nachblutung, geringe lokale Reaktion.

Patient wird mit der Weisung entlassen, nach einiger Zeit zur nochmaligen Paquelinisierung auf die Klinik zu kommen, was aber nicht geschieht.

Die nach einem Jahre vorgenommene Untersuchung ergibt eine flache, strahlige Narbe an Stelle der großen, eine ebensolche an Stelle der kleinen Geschwulst. Von dem größeren Tumor sind noch einzelne bläuliche und rötliche, nicht prominierende Flecke vorhanden, so daß der Erfolg des Eingriffes als gut bezeichnet werden kann.

Eine seltene Lokalisation hatte ein Hämangiom bei einer Frau (Fall 102), die wegen heftiger Schmerzen in der Endphalange des rechten Mittelfingers die Klinik aufsuchte. Die Untersuchung ergab ein subunguales Hämangiom von geringer Ausdehnung. Die Operation, die eventuell mit dem Verluste der Endphalange verbunden gewesen wäre, unterblieb auf Wunsch der Patientin. Es wurden heiße Bäder verordnet, die einige Erleichterung brachten. Nach den eingezogenen Erkundigungen hat sich der Zustand im Laufe des folgenden Jahres nicht verändert.

Zwei Kavernome der Zunge boten klinisch nichts Besonderes. Die Entfernung wurde beide Male durch Resektion des den Tumor enthaltenden Teiles der Zunge in ihrer ganzen Dicke bewerkstelligt. Über die interessante Ätiologie des einen Falles wird weiter unten berichtet werden.

Von Muskelangiomen wurden zwei primäre und ein sekundäres beobachtet. Nachdem erst kürzlich eine ausführliche Publikation von *Sutter* über diesen Gegenstand erschienen ist, will ich nur kurz über die vorliegenden Fälle berichten.

Das eine primäre Angiom befand sich als gänseeigroßer Tumor im Antithenar der rechten Hand. Bei der Exstirpation zeigte sich, daß es vom Abductor digiti V ausging, den es vollständig substituiert hatte. Die Ausschälung war leicht und gelang ohne nennenswerte Blutung, da das Kavernom vollkommen gegen die Haut und seine sonstige Umgebung abgegrenzt war.

Auffallend war das zweite Muskelangiom sowohl durch seinen Sitz im *Musculus pectoralis* sowie durch die im Verhältnis zu

seiner Größe geringen Symptome, die es hervorrief. Ich konnte in der Literatur nur einmal bei *Vincent* ein Angiom des Musculus pectoralis finden, das auch *Sutter* als einziges unter 46 Fällen von Muskelangiom anführt:

Fall 107. Knabe, 9 Jahre alt. Aufnahme auf die Klinik am 8. September 1904.

Anamnese: Vor vier Jahren bemerkte der Vater des Patienten zum ersten Male eine damals kaum haselnußgroße Geschwulst in der rechten Schlüsselbeingegend, die, ohne je Beschwerden zu machen, langsam etwas größer wurde, und deren Entfernung aus kosmetischen Rücksichten gewünscht wird.

Status praesens: Unter dem Sternalteile der rechten Klavikula befindet sich ein halbkugelig vorspringender, kinderfaustgroßer Tumor, in dessen Bereich durch die sonst normale Haut zahlreiche erweiterte Venen bläulich durchschimmern. Der Tumor ist anscheinend gut abgegrenzt, oberflächlich höckerig, von prallelastischer Konsistenz, und läßt sich auf Druck zum Teil entleeren, wobei man einzelne erbsengroße harte Knötchen in seinem Innern tasten kann. Auf seiner Unterlage ist der Tumor nur wenig verschieblich. Neben diesem Tumor, von ihm durch eine schräge Furche getrennt, findet sich eine ähnliche, weniger scharf begrenzte und kleinere Geschwulst, die sich, unter der Pars acromialis claviculae beginnend, bis gegen die Axilla ausbreitet und sich in der Tiefe unter die Muskulatur fortzusetzen scheint.

21. November 1904. Operation (Dr. *Clairmont*). Dauer der Narkose $2\frac{3}{4}$ Stunden. Hautschnitt vom Sternoklavikulargelenk bis zum Akromion über die Kuppe der zuerst beschriebenen Geschwulst. Nach Durchtrennung der Haut sieht man nahe dem Sternum ein gut abgegrenztes Konvolut von Venen, das sich akromialwärts diffus in die Muskulatur fortsetzt. Um die ergriffene Muskulatur freizulegen, wird ein auf den ersten senkrechter Hautschnitt nach unten geführt. Loslösung des Tumors vom Sternum und von der Klavikula, was nur unter Mitentfernung des Periost und Ligatur zahlreicher mit der Vena subclavia kommunizierender Venen gelingt. Die Knochensubstanz der Klavikula ist in der Mitte vom Tumor usuriert. Geringe Blutung. Blutstillung durch Klemmen und temporäre Kompression. Loslösung in der Axillargegend nach Ligatur der Vena cephalica. Isolierung des Tumors unter partieller Resektion der Mm. pectorales major et minor sowie der klavikularen Bündel des Musculus deltoideus. Hierbei wird die Vena subclavia in ganzer Ausdehnung freigelegt und durch fortschreitende Massenligaturen von dem Kavernom isoliert. Schwierig ist die Isolierung eines Tumorzipfels, der zwischen den Plexus brachialis hineinreicht, sowie die Isolierung von der Gelenkkapsel, wobei das Lig. coracoacromiale durchtrennt werden muß. Nachdem so die Ränder des Tumors frei sind, wird er samt den Muskeln vom Akromion gegen das Sternum fortschreitend teils stumpf, teils scharf von der Unterlage abgelöst. Zahlreiche Ligaturen. Blutstillung. Soweit dies möglich ist, werden die Muskelstümpfe mit Katgutnähten vereinigt und die Periostreste an die Klavikula fixiert. Hautnaht mit Seidenknopfnähten nach Einführung eines Streifens in den akromialen Wundwinkel. Aseptischer

Verband. Schrotbeutel. Am fünften Tage Entleerung eines Hämatoms. Kompressionsverband. Am elften Tag Entleerung eines Hämatoms von 150 cm^3 , Entfernung der Nähte. Wunde bis auf die zur Entleerung des Hämatoms gesetzte Öffnung reaktionslos verheilt. Perubalsam. Am 15. Tag wird Patient mit vollständig geheilter Operationswunde entlassen.

Antwort nach sieben Monaten: Lineare Hautnarbe. Kein Rezidiv. Abstoßung zweier Ligaturknoten.

Der Tumor besteht aus Kavernomgewebe und hat den *Musculus pectoralis minor* so vollständig ersetzt, daß man hier den primären Sitz annehmen muß.

Der Fall von sekundärem Muskelangiom betraf einen 24jährigen, sonst gesunden Mann, bei dem sich von einem kleinen, seit der Geburt bestehendem Kavernom in der Haut der linken Thoraxseite ein ausgedehntes diffuses Kavernom entwickelt hatte, das beim Wuchern in die Tiefe stellenweise die ganze Interkostalmuskulatur ersetzt hatte, so daß es bei der Operation zu einer glücklicherweise folgenlosen Eröffnung der Pleurahöhle kam.

Fall 110. Mann, 24 Jahre. Aufnahme auf die Klinik am 8. Oktober 1904. Patient kommt wegen einer bläulichen Geschwulst der linken Brustseite, die sich langsam aus seit der Geburt vorhandenen blauen Knötchen entwickelt hat.

Patient wurde vor sieben Jahren das erste Mal operiert in einem auswärtigen Spital, wobei von zwei Schnitten aus ein kleinapfelgroßer Tumor am linken Rippenbogen in der vorderen Axillarlinie extirpiert wurde, der sich bis gegen die hintere Axillarlinie als walzenförmiger Tumor fortsetzte, sowie in der Magengrube ein kleinerer, inmitten zahlreicher Venektasien gelegener Tumor. Da wiederholt durch Tumorgewebe gegangen werden mußte, stellte sich bald neben den alten Narben ein Rezidiv ein.

Status praesens: In der Mitte zwischen Nabel und *Processus xiphoides* beginnend, verläuft eine bis unter die *Mammilla* reichende Operationsnarbe, an deren unterem Ende sich ein haselnußgroßer, über deren Mitte sich ein walnußgroßer, bläulicher, kompressibler Tumor befindet. Nahe dem oberen Ende zwei bohngroße Knoten neben der Narbe. Unter dieser Narbe mit ihr parallel eine zweite, längs der ebenfalls mehrere bläuliche Knoten in der Haut sitzen.

18. Oktober 1904. Operation (Dr. *Clairmont*). Umschneidung der Tumoren bis auf die Rippen und Loslösung der Haut samt den Knoten, wobei es infolge mannigfacher Eröffnung der kavernösen Räume zu starken Blutungen kommt. Die Muskulatur, namentlich die Interkostales, sind von Kavernomgewebe durchsetzt, ihre Fasern auseinandergedrängt, mattrot und sehr brüchig. Beim weiteren Lospräparieren kommt es zu wiederholten Luftaspirationen in den Thorax, die ohne schwerere Erscheinungen ertragen werden. Kompression mit steriler Gaze. Nach ausgedehnter Mobilisierung der Haut gelingt es, die Ränder des großen Defektes in Form einer dreistrahligem Naht zu vereinigen. 19. Oktober 1904. Afebriler Verlauf, geringe Schmerzen in der linken Brustseite. 30. Oktober 1904.

Wunde reaktionslos verheilt. Entfernung der Nähte. 8. November 1904. Geheilt entlassen.

Bei der Nachuntersuchung nach sechs Monaten ist die Narbe zwar schön, doch finden sich an einzelnen Stellen Gruppen von feinen bläulichen Fleckchen in der Haut, der Beginn eines neuen Rezidivs, zu dessen Entfernung sich der Patient nicht mehr entschließen kann. Außerdem bestehen an den Stellen, wo die schwierig und narbig veränderte Haut direkt mit den Rippen fest verwachsen ist, bei der Arbeit zeitweise Schmerzen.

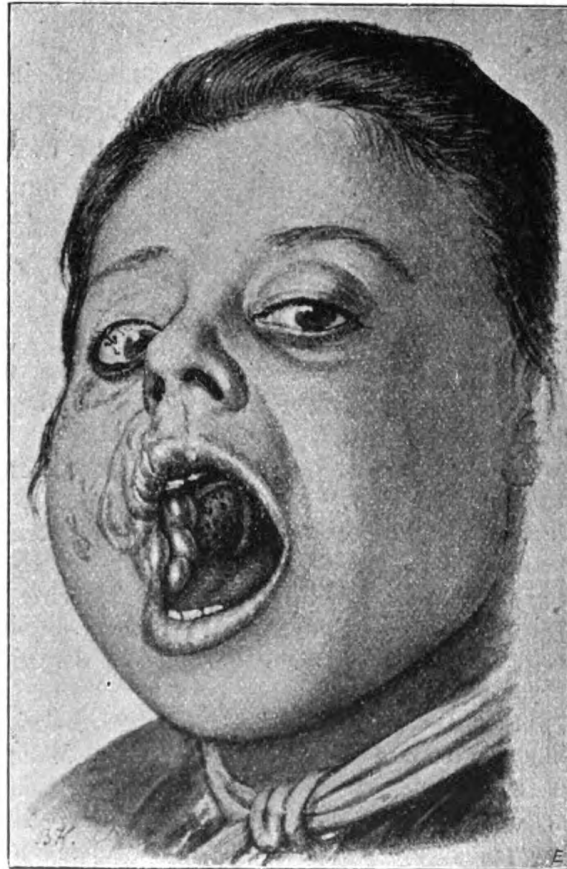


Fig. 5.

Anschließend an diesen prognostisch so ungünstigen Fall will ich noch über drei inoperable Kavernome berichten, die durch ihre besonders große Ausdehnung ein ebenso trauriges als charakteristisches Bild boten.

Fall 27. Mädchen, 9 $\frac{1}{2}$ Jahre (siehe Fig. 5). Wiederholte ambulante Behandlung. Seit Geburt besteht eine bläuliche Verfärbung der rechten Gesichtshälfte. Im Alter von zwei Monaten wurde das Kind zum ersten Male, und seitdem wiederholt von außen und von der Mundhöhle her mit dem Paquelin behandelt, was dem Wachstum des Kavernoms jedoch keinen Einhalt tat.

Status praesens: Die rechte Wange ist im ganzen vergrößert, die Haut von blaßblauen Flecken durchsetzt, in deren Bereich sie eigentümlich welk und eingefallen aussieht. Eben solche Stellen finden sich an der Oberlippe und der Nasenspitze. Außerdem finden sich mehrere vom Paquelinisieren herrührende Narben, von denen namentlich eine etwa 5 cm lange, der Nasolabialfalte entsprechende auffällt, sowie zwei, die die rechte Oberlippe quer umgreifen. Im rechten Mundwinkel sieht man einen blau-violetten, prallen Tumor von Bohnengröße. Beim Öffnen des Mundes sieht man die Schleimhaut der Wange diffus, namentlich aber durch drei über haselnußgroßen, blauroten, glatten Tumoren vorgewölbt. Ähnliche, mehr rot gefärbte, kleine Knötchen bedecken den harten und weichen Gaumen bis zur Mittellinie. An der rechten Seite der Uvula zieht eine mehrfach geschlängelte Vene herab. Die Tumoren haben eine flaumige Konsistenz und lassen sich durch Druck vollständig entleeren. Auf der Innenseite des rechten unteren Augenlides sitzt ein linsengroßer, scharlachroter Tumor. Im rechten oberen Quadranten der Sklera ziehen mehrere geschlängelte Gefäße herab, die an den Enden ein kleines Knötchen tragen. Dieses Knötchen wird nicht durch eine Ektasie an dieser Stelle bedingt, sondern läßt sich bei Lupenbetrachtung in ein Knäuel von vielfach verschlungenen Gefäßen auflösen. Es sind dies Anfangsstadien von Angiomen, und man sieht hier deutlich, daß das Wesen der Angiombildung in einer primären Wucherung der Gefäße (*Ribbert*) besteht, die Ektasie nur in zweiter Linie und sekundär in Betracht kommt.

In diesem Fall ist die halbseitige Ausbreitung und die Größe der Kavernome auffallend, vor allem aber der erste Beginn der Kavernombildungen im Bereiche der Sklera, die eine weitere Progredienz des Prozesses auf das Auge befürchten lassen. Ganz besonders ausgebildet fand sich dieses subkonjunktivale Übergreifen auf den Bulbus in dem nachstehend beschriebenen Fall.

Fall 31. Mann, 28 Jahre. Aufnahme auf die Klinik 28. April 1902. Anamnese: Im zweiten Lebensjahr Auftreten einer kleinen Geschwulst im linken Mundwinkel, die langsam wuchs, bis sie im zwölften Lebensjahre Kindskopfgröße erreichte. Damals Paquelinisierung ohne Erfolg. Durch eine Operation im 16. Lebensjahre wurde eine kurzdauernde bedeutende Verkleinerung des Tumors erreicht. Vor einem Jahre wurden Alkoholinjektionen versucht, die aber wegen heftiger Schmerzen nicht fortgesetzt werden konnten.

Status praesens: Linke Gesichtshälfte, namentlich Wange und Lippen von einer diffusen, weichen, ausdrückbaren Geschwulst eingenommen. Die Haut darüber bläulich verfärbt, nicht abhebbar. In der Haut der Augenlider kleine, weiche, blaue Geschwülste. In der Konjunktiva des linken Auges eine flache, violette Erhebung.

Operation am 5. Mai 1902 (Hofrat v. *Eiselsberg*): Schnitt vom Mundwinkel durch die ganze Dicke der linken Wange. Exzision einzelner Geschwulstpartien, die aus einem schwammigen, stark blutenden Gewebe bestehen. Exakte Blutstillung durch zahlreiche Umstechungen. Schleimhaut

und Hautnaht mit Seide. Kompression durch eine Stunde. Am 6. Mai 1902 Wechseln des stark von Blut durchtränkten Verbandes. 20. Mai 1902: Patient wird mit reaktionslos geheilter Wunde entlassen.

Bei der Nachuntersuchung nach drei Jahren (Mai 1905) (siehe Fig. 6) ist von dem Erfolg der letzten Operation nur mehr wenig zu sehen. Dafür ist eine Progredienz des Tumors auf die Schläfen und Stirngegend zu bemerken. Vor allem aber ist die Affektion der Lider und des Auges

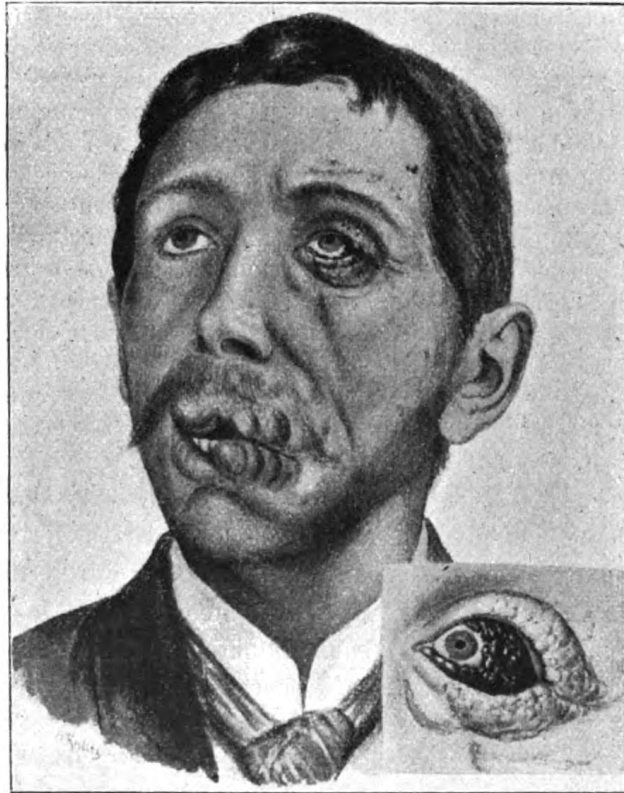


Fig. 6.

weitergeschritten. Die Lider sind in schwammige höckerige Wülste umgewandelt, die Conjunctiva bulbi bis nahe an die Kornea hin ist von einem wulstigen, blauroten, blumenkohlartigen Tumor emporgehoben. Dabei sind die Bewegungen und die Funktion des Auges in keiner Weise beeinträchtigt. Die Schleimhaut der Wange ist diffus und in Form wulstiger Buckeln vorgewölbt, die alle vollständig exprimierbar sind.

Im Gegensatz zu der Lokalisation des Prozesses in den vorstehenden Fällen war in dem folgenden fast ausschließlich die Nase ergriffen, die dadurch in einen plumpen, klobigen Rüssel umgewandelt war. Von einer radikalen Operation war selbstverständlich keine Rede, und es ist nur interessant, eine wie schwere Operation notwendig

war, um überhaupt eine, wenn auch nur geringe Verbesserung der Kosmetik zu erzielen.

Fall 113. Mann, 22 Jahre (Fig. 7). Aufnahme auf die Klinik am 14. Juni 1904.¹⁾ Anamnese: Im zweiten Lebensjahre fiel Patient aus der Wiege und schlug mit der Nasenwurzel auf eine Kante auf, was eine geringe dauernde Vergrößerung und Rotfärbung der Nase zur Folge hatte. Die Form der Nase war dabei bis zum achten Lebensjahr andauernd normal. Zu dieser Zeit trat eine erbsengroße Geschwulst an der Nasenwurzel auf, die sich langsam vergrößerte. Gleichzeitig nahm die ganze Nase längs des Nasenrückens und im Bereiche der rechten Hälfte der Nasenspitze sowie der Oberlippe an Größe zu, wozu sich noch eine

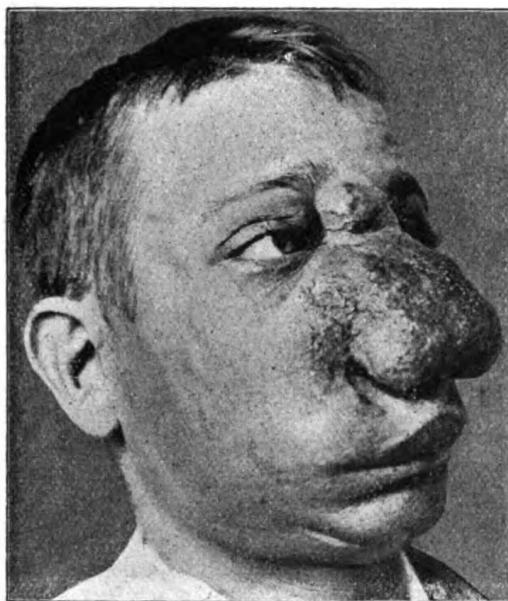


Fig. 7.

sichtbare Schlingelung der rechten Temporalgefäße gesellte. Die Schwellung erreichte langsam wachsend ihre jetzige Größe. Patient wünscht einen operativen Eingriff aus kosmetischen Gründen.

Status praesens: Die Nase ist etwa auf das Fünffache vergrößert, oberflächlich knollig, wulstig und sieht aus wie ein plumper Rüssel. Die Geschwulst, die diese Verunstaltung bedingt, beginnt an der Nasenwurzel und umfaßt die ganze Nase, mit Ausnahme des linken Nasenflügels und eines Teiles der linken Nasenseite. Nach rechts greift sie auf das Oberlid des Auges sowie ein Stück auf die Wange über. Ebenso ist die rechte Hälfte der Oberlippe plump und stark verdickt. Die Haut über der Geschwulst ist von erweiterten und geschlängelten Gefäßen durchzogen. Auf der rechten Wange und in der Schläfengegend zahlreiche erweiterte und geschlängelte Venen. Bei der Palpation des Tumors fühlt

¹⁾ Vorgestellt von Dr. *Wagner* in der k. k. Gesellschaft der Ärzte in Wien am 17. Juni 1904.

man deutlich schwirrende Pulsation. Die Geschwulst ist weich, elastisch und läßt sich durch Kompression leicht fast vollständig entleeren. Durch Kompression der großen Halsgefäße der rechten Seite schwindet die mit dem Radialpuls synchrone Pulsation vollständig. Beim Vorneigen des Oberkörpers und Kopfes wird die Geschwulst größer und härter. Im knorpeligen und knöchernen Gerüst der Nase finden sich kleine Ausbuchtungen und Vertiefungen, die durch den Druck des Tumors bedingt sind.

Operation am 23. Juni 1904 (Hofrat v. Eiselsberg). Um der voraussichtlich starken Blutung vorzubeugen, wird die Art. carotis externa aufgesucht und nach doppelter Ligatur knapp oberhalb ihres Abganges aus der Art. carotis communis durchschnitten. Nun wird ein am inneren oberen Orbitalrand beginnender, rechts vom Nasenrücken bis zur Oberlippe herabführender Schnitt durch Haut und Unterhautzellgewebe geführt, wobei es aus den eröffneten kavernösen Räumen sehr stark blutet. Blutstillung durch Péans und Schieber. Vertiefung des Schnittes bis auf das knöcherne Nasengerüst. Blutstillung. Nun wird ein keilförmiger Streifen, dessen 3 cm breite Basis in der Oberfläche der Haut liegt, dessen Kante am Grund der Wunde verläuft, mit raschen Schnitten exzidiert, wobei es zur Eröffnung der Nasenhöhle kommt. Die Stillung der Blutung ist trotz Anlegen zahlreicher Klemmen und Schieber nicht vollständig möglich, da es aus den kavernösen Räumen diffus blutet. Es wird eine Umstechungsligatur angelegt und von da werden durch eine fortlaufende Naht nach und nach alle Schieber umnäht, worauf die Blutung steht. Nach Exzision eines Keiles aus der rechten Hälfte der Oberlippe wird die Hautwunde nach Einlegen eines Vioformgazestreifens durch Aluminiumbronzedrahtnähte verschlossen. Abklemmen der Nase durch eine *Doyense* Klemme. Patient, der sehr anämisch ist, erhält im Laufe des Tages zwei subkutane Kochsalzinfusionen von je 1000 cm³. Tief Lagerung des Kopfes. Sechs Stunden nach der Operation wird die Klemme entfernt. Keine Nachblutung. Abendtemperatur 38·0°, am nächsten Tag 39·0°. Die Nasenwunde klafft infolge Durchschneidens einiger Nähte. Aus dieser Dehiszenz entleert sich stinkender Eiter. Auf tägliches Ausspülen mit 6%iger H₂O₂-Lösung schwindet der Fötor und die Temperatur kehrt zur Norm zurück. Die Wunde an der Nase heilt unter Perubalsam- und H₂O₂-Behandlung per granulationem, die Wunde am Halse ist reaktionslos verheilt, so daß Patient am 31. August 1904 entlassen werden kann.

Abermalige Aufnahme am 19. Oktober 1904. Keilexzision in zwei Sitzungen, worauf Patient am 14. Dezember 1904, kosmetisch bedeutend gebessert, entlassen wird (siehe Fig. 8).

Die histologische Untersuchung ergibt eine starke Bindegewebswucherung in allen Schichten der Haut mit Vermehrung und Vergrößerung der Schweiß- und Talgdrüsen. Die Bindegewebswucherung ist hauptsächlich perivaskulär und um die Lymphspalten herum am stärksten. In den tiefen Schichten und subkutan ist alles durchsetzt von kavernösen Hohlräumen, die stellenweise mit gut erhaltenem Endothel ausgekleidet sind.

Nach einer sechs Monate nach der letzten Operation eingeholten Erkundigung fühlt sich Patient wohl, es ist keine Vergrößerung der Nase

aufgetreten, sie hat sich im Gegenteil seit dem Verlassen des Spitals noch etwas verkleinert und Patient ist mit dem kosmetischen Erfolg sehr zufrieden. Auf wie lange diese Besserung anhalten wird, läßt sich natürlich nicht bestimmen, wengleich die noch nach Verlassen des Spitals erfolgte weitere Verkleinerung der Geschwulst dafür zu sprechen scheint, daß eine ausgiebige Narbenschumpfung im Gange ist.

Schließlich sei noch ein angeborenes Hämangiom des Schädels erwähnt, das besonders durch sein klinisches Verhalten auffiel.

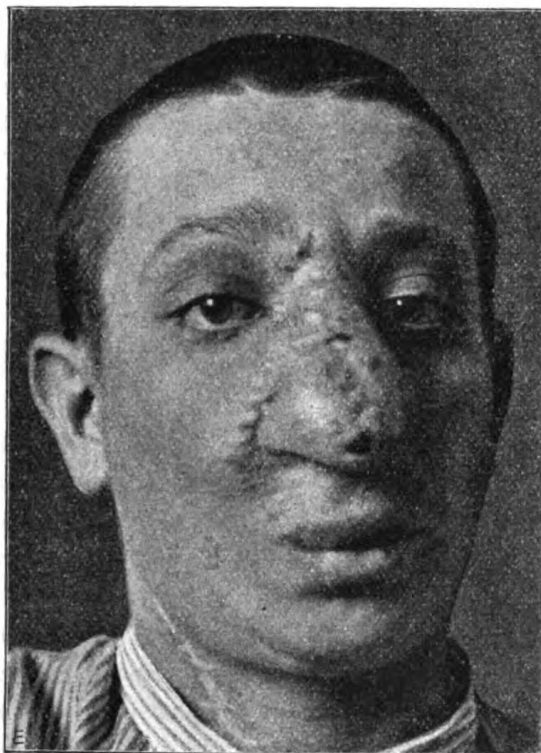

Fig. 8

Fall 120. ¹⁾ Mädchen, 17 Jahre alt.

Anamnese: Patientin lernte erst gegen Ende des zweiten Lebensjahres gehen und sprechen, war aber sonst stets gesund. Seit der Geburt bestehen am Schädeldache, nahe der Mittellinie, zwei weiche Stellen im Knochen, die aber bis vor zwei Jahren nie Anlaß zu Beschwerden gaben. Seit dieser Zeit tritt beim Bücken an der rückwärtigen Stelle eine nußgroße Geschwulst hervor, was jedesmal mit stechenden Schmerzen verbunden ist.

Status praesens: In der Mitte des rechten Scheitelbeines tastet man knapp neben der Sagittallinie eine fünfkronenstückgroße, weiche

¹⁾ Von Hofrat v. *Eiselsberg* vorgestellt in der k. k. Gesellschaft der Ärzte in Wien am 3. Februar 1905.

Stelle im Knochen, der hier usuriert zu sein scheint. Pulsation ist mit Sicherheit nicht zu fühlen. Bückt sich die Patientin, so tritt an dieser Stelle eine weichelastische, über taubeneigroße Geschwulst vor, die zwar keine Pulsation, aber deutliche respiratorische Schwankungen zeigt. Komprimiert man bei vorgeneigter Stellung die Venae jugulares, so bleibt die Geschwulst auch nach dem Aufrichten unverändert bestehen, bis der Druck aufhört. Etwas vor und lateral von der eben beschriebenen befindet sich eine halb so große, ähnliche Geschwulst.

Am 4. Februar 1905 Operation (Hofrat v. *Eiselsberg*): Bogenschnitt über dem rechten Scheitelbein. Abpräparieren eines gestielten Lappens mit 15 cm langer Basis, die sagittal etwas links von der Mittellinie liegt. Man sieht ein Konvolut bläulich schimmernder erweiterter Venen von Halbhandtellergröße. Das Periost wird an der Peripherie dieses Konvolutes umschnitten und teils mit dem Skalpell, teils mit dem Raspatorium von der knöchernen Schädeldecke entfernt. Das Schädeldach weist zwar keinen Defekt auf, ist aber nicht glatt, sondern grubig und furchig vertieft. In diesen Vertiefungen führen mehrere bis zu 3 mm weite Emissarien nach außen, aus denen es stark blutet. Blutstillung durch Betupfen mit dem Paquelin. Hierauf wird der Hautlappen zurückgeschlagen und unter beständiger Kompression durch zahlreiche Seidenknopfnähte fixiert. Druckverband. Heilung per primam intentionem. Bei der Entlassung am 15. Februar 1905 zeigt sich beim Bücken und Husten keine Vorwölbung mehr.

Das angeborene Auftreten, die fühlbare Knochenveränderung im Bereich der Geschwulst — man glaubte förmlich einen Defekt des Schädeldaches zu tasten — sowie vor allem die stärkere Füllung beim Vornüberbeugen, die auch beim Aufrichten standhielt, wenn man die Jugularvenen vorher komprimiert hatte, ließen eine Kommunikation mit dem Sinus longitudinalis vermuten, so daß man die Diagnose auf Sinus perieranii s. Sinusocoele (*Stromeyer*)¹⁾ stellen mußte. Durch die Operation wurde die Veränderung des Knochens sowie die Kommunikation mit dem Schädelinneren durch mehrere abnorm weite Emissarien bestätigt. Die Geschwulst war aber keine Zyste, wie sie von *Stromeyer* beschrieben wurde, sondern bestand aus einem Konvolut von Venen und konfluierenden kavernösen Räumen, so daß wir den Tumor den von *Lannelongue*¹⁾ beschriebenen, recht seltenen Kavernomen der Schädeloberfläche zurechnen müssen, die durch die Kommunikation mit dem Sinus longitudinalis eine Sonderstellung einnehmen.

Vor kurzer Zeit wurde von *Tauber* ein Haemangioma cavernosum venosum capitis beschrieben, das ähnlich wie in unserem Falle eine bestehende Kommunikation mit dem intrakraniellen Sinusgebiet vermuten ließ. Eine Bestätigung dieser Annahme konnte nicht erfolgen, weil eine Operation unterblieb.

¹⁾ Zitiert nach dem Handbuch der praktischen Chirurgie. Bd. I.

III. Halbseitige Angiome.

In diesem Abschnitt will ich vor allem über zwei Fälle von ausgedehnter Angioelephantiasis¹⁾ einer ganzen Körperhälfte berichten, die nach der nicht sehr reichlichen Literatur ziemlich selten zu sein scheinen.

Fall 16. Knabe, 6 Monate. Ambulatorische Beobachtung. Gleich bei der Geburt bemerkte der Vater des Kindes, daß die rechte Gesichtshälfte etwas dicker und plumper geformt war wie links, ebenso der rechte Fuß bis zur Hüfte. Gleichzeitig fiel ihm eine rote Verfärbung der Haut im Bereich dieser Verdickungen auf.

Status praesens: Für sein Alter gut entwickeltes Kind. Die ganze rechte untere Extremität, die etwas länger ist als die linke, ist stark verdickt und macht einen plumpen, gedunsenen Eindruck. Die Haut ist von zahlreichen, bläulich durchschimmernden Venen durchzogen und diffus bläulichrot verfärbt. Da und dort bläuliche, auf Druck verschwindende kleine Kavernomknoten. Der rechte Fuß wird etwas weniger und langsamer bewegt als der linke. Von einer analogen Mißbildung ist die rechte Seite des Kopfes und Gesichtes eingenommen. Am Röntgenbild ist der Schädel insoferne asymmetrisch, als die rechte Hälfte gegenüber der linken im allgemeinen verjüngt erscheint. Isolierte Knochenusuren sind nicht deutlich zu sehen. Diagnose: Angioelephantiasis unilateralis dextra. Keine Therapie.

Fall 55. Mädchen, 6 Jahre. Aufnahme auf die Klinik am 29. April 1903.

Anamnese: Vater des Kindes bekam angeblich nach schwerer Arbeit im 14. Lebensjahre bedeutende Gefäßerweiterungen in der Unterbauchgegend. Die Hautvenen waren bis zu Bleistift- und Fingerdicke ausgedehnt und blieben stationär in diesem Zustand, ohne irgendwelche Störung zu verursachen. Bei dem Kinde selbst bemerkten die Eltern seit der Geburt auf der ganzen linken Körperhälfte mehrfach bläulich gefärbte Erhabenheiten der Haut, die langsam an Größe zunahmen. Sonst war das Kind stets gesund und blieb in der Entwicklung hinter den Geschwistern nicht zurück. Immer bestand eine leichte Gehstörung des linken Fußes.

Status praesens (siehe Fig. 9): Die linke Körperhälfte des Kindes ist zum großen Teil von einer weichen, bläulich durchschimmernden Schwellung eingenommen, die durch zahlreiche, stark dilatierte und geschlängelte Venen und teils isolierte, teils konfluierende Kavernome bedingt ist. Die Geschwulstbildung betrifft in ihrer größten Ausdehnung das ganze linke Bein, namentlich den Fuß und den Unterschenkel. Die Extremität erhält dadurch ein gewulstetes, aufgetriebenes und runzeliges Aussehen, was namentlich bei aufrechter Stellung deutlicher hervortritt, wobei das Fußgewölbe stark einsinkt. Der Unterschenkel sieht aus wie ein Elefantfuß. Der Oberschenkel ist im allgemeinen nicht so stark ergriffen, dafür ist das linke Labium majus in einen apfelgroßen, herabhängenden, bläulichen Tumor umgewandelt, über dem die Haut gerunzelt und verdickt ist. Die Bauchhaut ist bis auf einzelne Venektasien frei. Nahezu die ganze

¹⁾ Diese sehr zutreffende Bezeichnung stammt von *Heller*.

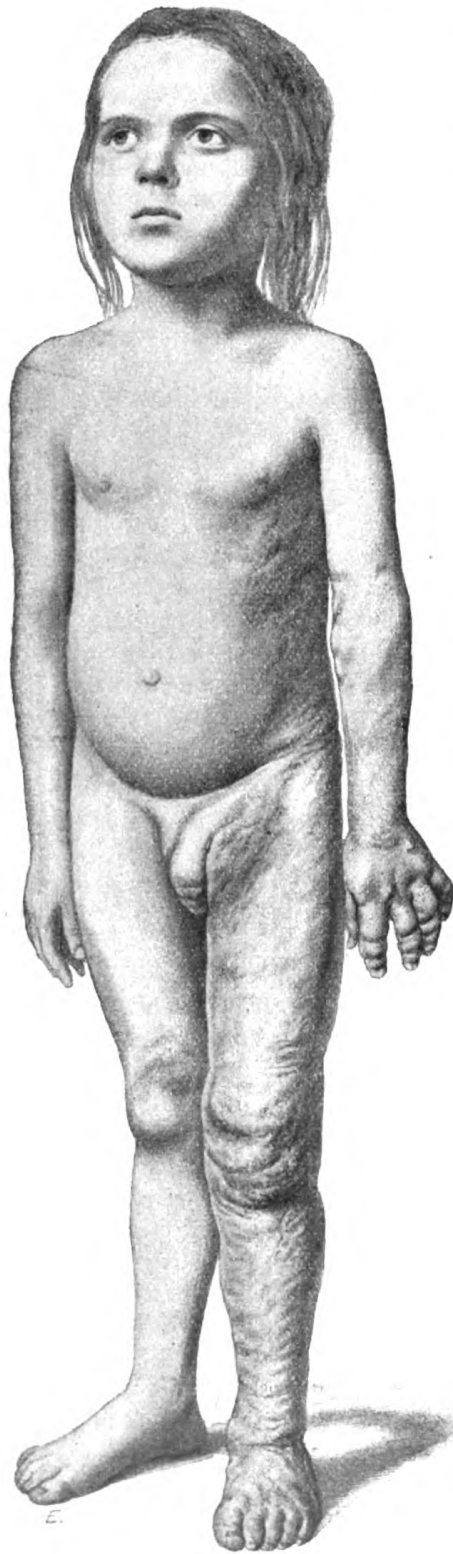


Fig. 9.

linke Thoraxwand ist von einem weichen, kavernösen Tumor eingenommen, der lateral und unter der Mammilla beginnt und nach hinten und oben bis in die hintere Axillarlinie reicht. Ein ähnlicher, kleinerer Tumor liegt über der Skapula und dem Musculus trapezius und reicht bis gegen den Nacken. Von der linken oberen Extremität ist namentlich die Hand betroffen. Sie ist in toto klobig verdickt und ebenso wie die plumpen, wurstförmigen Finger bläulich verfärbt. Der Vorderarm ist frei, in der Fossa cubiti findet sich wieder ein stärker prominenter, kavernöser Tumor. Die Tumoren sind an allen Stellen deutlich kompressibel und nehmen nach Aufhören des Druckes langsam die ursprüngliche Form und Größe an. An einzelnen Stellen, namentlich am Thorax, sind harte, reiskorngroße, bewegliche Körperchen (Phlebolithen) zu tasten. Auch fühlt man hier, entsprechend den Stellen der stärksten Entwicklung, deutlich eine Atrophie der darunterliegenden Knochen. Arm und Fuß sind fast vollkommen funktionsfähig. Der Schädel sowie die ganze rechte Körperhälfte sind frei von kavernösen Bildungen.

Therapie: Bindeneinwicklungen, durch die es ohne Schwierigkeit gelingt, den Fuß auf sein normales Volumen zu reduzieren.

Am 15. Mai 1903 Operation (Hofrat v. *Eiselsberg*): Spaltung der Palma manus durch einen Längsschnitt, der etwas gegen den dritten Finger verlängert wird. Zurückpräparieren eines Hautlappens, bis das schwärzliche, lockere, zarte Maschenwerk des Tumors zur Ansicht kommt, von dem soviel als möglich exzidiert wird. In den Maschenräumen finden

sich zahlreiche schwarze und braune Phlebolithen. Hautnaht. Druckverband. Hautschnitt am medialen Fußrande, von dem aus in gleicher Weise Tumormassen aus der Planta pedis entfernt werden. In der Fossa cubiti wird in den hier sitzenden Tumor mittels einer Hohlnadel an zwei Stellen eingestochen und ein Stück Magnesiumdraht (nach *Payr-Nicoladoni*) durchgezogen. Am Thorax wird an drei Stellen durch eine kleine Hautwunde je ein Stück Magnesiumdraht in den Tumor eingeführt, die Haut darüber vernäht. Operationen an den Extremitäten wurden in *Esmarch*-scher Blutleere ausgeführt. Am 23. Mai 1903 Verbandwechsel nach afebrilem Verlauf. Wunden reaktionslos. Beim Lösen des durchbluteten Verbandes an der Hand kommt es zu einer stärkeren Blutung, die auf Tamponade steht. Am 25. Mai 1903 Entfernung der Nähte an Brust und Fuß.

Am 26. Mai 1903 Verbandwechsel an der Hand: Starke Nachblutung, so daß im Ätherrausch die Unterbindung des spritzenden Arcus sublimis gemacht werden muß. Da es noch weiter heftig aus der Tiefe blutet, wird ein in Gelatinelösung getauchter Gazebausch in die Vola manus gepreßt und darüber ein Kompressionsverband gemacht. Am 7. Juni 1903 alle Wunden, bis auf die der Hand, aus der es beim Verbinden noch einige Male blutet, reaktionslos verheilt.

Am 10. Juni 1903 zweite Operation (*Hofrat v. Eiselsberg*): Hautschnitt längs des äußeren Randes des Labium majus. Es gelingt, im oberen Wundwinkel das Kavernomgewebe vollständig zu entfernen, während sich das weitmaschige Tumorgewebe gegen die Analgegend zu ohne sichtbare Grenze in die Tiefe fortsetzt, so daß eine vollständige Entfernung nicht möglich ist.

Die starke Blutung steht erst auf längere Digitalkompression. Anlegung von vier Bäuschchennähten. Sehr enge fortlaufende Hautnaht. Kompressionsverband. Auf der Brust und am Oberarm wird abermals an verschiedenen Stellen Magnesiumdraht eingeführt. Am 13. Juni 1903 Verbandwechsel. Die Nähte am Labium majus etwas gelblich belegt. Verbandwechsel jedesmal nach dem Urinlassen. Am 17. Juni 1903 Entfernung der Nähte und Bäuschchen. Einige Nähte haben dehisziert und durchgeschnitten. Lapisstift.

Am 2. Juli 1903 Entlassung. Sämtliche Wunden verheilt. Tumor an der Planta pedis verkleinert, an der Hand keine deutliche Besserung. Magnesiumdrähte sind nicht mehr zu tasten, eine Verkleinerung der Tumoren hat nicht stattgefunden. Der Tumor an der Vulva ist nicht mehr zu sehen, doch sind seit seiner Entfernung die Venen des ganzen Beines praller gefüllt, was auf eine Erschwerung des Blutabflusses infolge der Exzision abführender Gefäße bei der Exstirpation des Tumors zurückzuführen sein dürfte. Spannungsgefühl im Bein, leicht hinkender Gang.

Nach einer Mitteilung des behandelnden Arztes ist zwei Jahre nach der Entlassung im Labium majus keine Rezidive aufgetreten, die Hand stationär geblieben. Der Fuß ist dicker geworden, das Kavernom des Thorax hat bedeutend zugenommen, ebenso wie der Knochenschwund im Bereiche der Rippen. Die ganze linke Thoraxwand ist von einem ausgedehnten, 6 cm über die Umgebung vorragenden Tumor eingenommen.

Beide Fälle lassen sich kurz folgendermaßen charakterisieren: Angeborenes halbseitiges Auftreten elephantiasisartiger Verdickungen,

namentlich im Bereich der Extremitäten, bedingt durch atypische Wucherungen der Gefäße in Form der Teleangiektasie und Kavernombildung. *Wolff* hat vor einigen Jahren zwei Fälle von ähnlicher Ausdehnung beschrieben und in seiner Arbeit die bis dahin bekannt gewordenen Beobachtungen anderer zusammengestellt.

Wolff: Fall 1. Im Anschluß an einen Fall im 10. Lebensjahr starke Verdickung der rechten unteren Extremität, nachdem schon seit der Geburt im Bereiche der rechten Extremität und der rechten Beckenhälfte Varikositäten bestanden hatten. Die varikös-angiomatösen Veränderungen nehmen den Fuß und die entsprechende Seite des Abdomens bis zur Mittellinie ein. Obere Grenze Nabel und zwei Querfinger breit unter dem Rippenbogen. Rückwärts ebenso hoch. Penis und Präputium auch halbseitig betroffen. Tod an rechtsseitiger Lungenembolie von einer Thrombophlebitis venae fem. dextrae in Anschluß an Geschwüre und ekzematöse Prozesse des Unterschenkels. Keine Untersuchung des Gefäßsystems bei der Sektion.

Fall 2. Angiomatöse Veränderungen im Bereiche des rechten Armes, von einem angeborenen Nävus nach Trauma im 50. Lebensjahre entstanden. Ausdehnung der streng halbseitigen Veränderungen: der ganze Arm, die Haut des Rückens bis hinab zur Höhe der Achselfalte, die Haut des Nackens bis zur Haargrenze, vorne die des Halses und der Brust bis zur Höhe der Mammilla.

Gaston: Linkes Bein, Skrotum, Inguinal- und Analgegend bis zur Mittellinie. Aufgetreten nach Trauma im dritten Lebensjahre mit Gefäßdilatationen in der Kniegegend beginnend.

Heller: Ausgedehnte halbseitige Teleangiektasie und Kavernose des Halses, der Brust, der Schulter und des Rückens bis zur Höhe des Angulus, Scapulae und der oberen Extremität. Daneben Naevus teleangiectodes vom vierten Lendenwirbel nach abwärts, die ganze Extremität sowie Penis und Skrotum halbseitig bedeckend.

Duzéa: Dilatatio venae saphenae dextrae mit Teleangiektasien und Angioelephantiasis des rechten Fußes und der Beckenhälfte bis zum zweiten Lendenwirbel.

Rayer: Teleangiektasie des rechten Armes und Fußes sowie der rechten Seite des Stammes.

Schuh: Sehr große Teleangiectasia lipomatodes des linken Augenlides mit Atrophie, vielleicht Hypoplasie der entsprechenden Schädelhälfte. Arteria carotis dieser Seite verengt.

Hulke: Angeborene halbseitige Teleangiektasie mit Angioelephantiasis. Tod an Erysipel. Carotis und Art. iliaca sin. enger gegen rechts. Art. iliaca externa und femoralis in zahlreiche anastomosierende Äste aufgelöst.

Die Therapie ist diesen ätiologisch so interessanten und noch völlig ungeklärten Formen gegenüber vollkommen machtlos.

Die halbseitigen Angiomatosen können sowie alle anderen umschriebenen Formen von Teleangiektasie und Kavernom sowohl angeboren sein wie in unseren beiden Fällen, als auch im späteren

Leben erworben werden, wobei manchmal Verletzungen ein prädisponierendes Moment abzugeben scheinen.

Wohl vor allem auf Grund des hervorstechendsten Symptoms, der Halbseitigkeit, hat sich *Wolff* veranlaßt gesehen, nach Innervationsstörungen als Ursache für die atypischen Wucherungen im Bereich des Gefäßsystems zu suchen, was aber eine vergebliche Mühe zu sein scheint, denn die Angaben bei *Gaston*: verminderte faradische Erregbarkeit, herabgesetzte Temperatur, vermehrte Schweißsekretion; *Duzéa*: vermehrte Schweißproduktion, erhöhte Temperatur, geringe, dauernde Mydriasis; *Stilling*: Parese des Nervus facialis, Anästhesie der Haut, sind ebensowenig ausschlaggebend als das von *Moltschanoff* und anderen beobachtete Auftreten von Venendilatationen nach akuten neuritischen Prozessen, auf das *Wolff* ebenfalls hinweist. Namentlich der letztere Umstand scheint mir weniger bedeutsam, da ich die Anschauung *Wolffs*, »daß ja meist die Gefäßgeschwülste auf der Basis einfacher Gefäßerweiterungen sich erst entwickeln«, nicht teile.

Ich möchte vielmehr auf einen anderen Umstand hinweisen, der zwar auch noch keine Erklärung in sich schließt, mir aber ein Fingerzeig dafür zu sein scheint, daß es aussichtsvoller sein dürfte, nicht so sehr das Verhalten der Nerven, als vielmehr das der Gefäße in jedem kommenden Falle einer genauen Untersuchung zu unterziehen. Es ist das der in den Fällen von *Schuh* und *Hulke* bei der Sektion erhobene Befund der abnormen Enge der größeren, von der Aorta abgehenden Gefäße, die den befallenen Bezirk versorgen. Bei ersterem konnte eine abnorme Enge der Karotis konstatiert werden, bei letzterem traf dies für die Art. carotis und iliaca sinistra zu. Außerdem bestand noch eine Aufsplitterung der Arteria iliaca externa und Art. femoralis in zahlreiche anastomosierende Äste. Dieser an sich merkwürdige Befund gewinnt dadurch an Bedeutung, daß er in den einzigen Fällen, die überhaupt daraufhin untersucht wurden, vorhanden war. Von den anderen Fällen sind keine Sektionsergebnisse da, der eine Fall von *Wolff* wurde daraufhin leider nicht untersucht. Da die beiden bei uns beobachteten Patienten sich, abgesehen von ihrem beschriebenen Leiden, der besten Gesundheit erfreuen, kann ich die ausgesprochene Idee nicht durch Tatsachen erhärten.

Während ich für die Genese der halbseitigen Angioelephantiasis keine nervösen Einflüsse annehmen möchte, halte ich sie wieder für andere Formen von Gefäßveränderungen für bedeutungsvoll. So fanden sich in unserem Material zwei Fälle, wo einmal eine ganze Gesichtshälfte, das andere Mal die eine Wange von einer gleichmäßigen, ziemlich intensiven Verfärbung eingenommen waren, die durch die

große Ähnlichkeit aufwies, die die Hautverfärbung mit den bei gewissen Angioneurosen akut auftretenden fleckigen Rötungen hatte. Sowie man annimmt, daß diese durch vorübergehende vasomotorische Störungen zustande kommen, könnte man sich vorstellen, daß jene das Ergebnis definitiver Veränderungen der vasomotorischen Zentren im Sinne einer Gefäßlähmung sind. Als Stütze für diese Anschauung könnte das dauernde Stationärbleiben derartiger Teleangiektasien dienen, wodurch gerade diese Formen der Angiome einer der Haupteigenschaften der Tumoren, der »unbegrenzten Wachstumsfähigkeit«, zu entbehren scheinen.

Ätiologie.

Nach der Ätiologie haben wir zwei Hauptgruppen zu unterscheiden:

1. angeborene Formen,
2. erworbene Formen,

oder besser intrafötal und postfötal erworbene, womit ich andeuten will, daß wir berechtigt sind, für dasselbe Endresultat — die Tumorbildung — auch eine gleiche Ursache anzunehmen, ob sie nun in utero oder im extrauterinen Leben zur Wirkung gelangt sind. Bei den extrauterin erworbenen Formen haben wir wieder zwischen solchen zu unterscheiden, die ohne bekannte Ursache »von selbst« entstanden sind, und solchen, wo ein bestimmter Grund für die Entstehung angegeben wird.

Im ganzen konnten in 113 Fällen Angaben über die Zeit und die vermutliche Ursache des Auftretens erhoben werden. Die Verteilung in die einzelnen Kategorien ist aus der vorstehenden Tabelle ersichtlich:

	Angeboren	Erworben	Davon durch Trauma	Summe
Männer	23	7	4	34
Frauen	64	8	7	79
Summe	87	15	11	113

Für das angeborene Auftreten der Angiome, das in weitaus den meisten Fällen (77·6%) angegeben wurde, müssen wir die *Cohnheimsche* Theorie der fötalen Keimverlagerung annehmen, von der *Ribbert* annimmt, daß sie auch im extrauterinen Leben eintreten und den Ausgangspunkt für Geschwulstbildungen abgeben kann, was bei uns für die übrigen 26 Fälle in Frage käme.

Es sei kurz darauf hingewiesen, daß bei den im extrauterinen Leben auftretenden Hämangiomen und Tumoren überhaupt dem Trauma im weitesten Sinne als ätiologisches Moment eine gewisse Bedeutung zuzukommen scheint, ein Umstand, dem namentlich in letzter Zeit von Seite der Forschung wieder ein erhöhtes Interesse zugewendet wurde.

Eine der ältesten Beobachtungen dieser Art stammt von *Stilling*, der zwei Fälle von Angiom der rechten Wange beschreibt, von denen sich das eine nach einem Sturz vom Pferde, das andere nach einer Verletzung durch einen Steinwurf entwickelte. In seiner Arbeit »Klinische und anatomische Beiträge zur Geschwulstlehre« bringt *Fischer* mehrere Beispiele von traumatischer Geschwulstbildung für das Atherom (*Dupuytren*), das Lipom, die Exostosenbildung und das Sarkom. *Volkman* beschreibt ein Hämangiom der Schamlippe, das sich im Anschluß an mehrere rasch aufeinanderfolgende, zum Teil schwere Entbindungen entwickelte. Ganz besonders auffallend sind die von *Billroth* beobachteten Fälle, in deren einem sich nach einer Pulverexplosion an allen jenen Stellen Angiome entwickelten, wo Pulverkörner in die Haut eingesprengt waren, während bei einem anderen eine Fraktur des Vorderarmes den Ausgangspunkt für ein Kavernom bildete. In neuerer Zeit wandte vor allem *Schimmelbusch* in einer Arbeit seine Aufmerksamkeit der Frage der traumatischen Ätiologie der Tumoren zu, wobei er die bekannt gewordenen, dahin zielenden Beobachtungen einer scharfen Kritik unterzieht. Eine Arbeit aus der Königsberger Klinik, die damals Prof. v. *Eiselsberg* leitete, stammt von *Lengnick*. Der Verfasser kommt nach Anführung aller für und wider sprechenden Anschauungen, die sich im Laufe der Jahre gebildet haben, auf Grund seines eigenen Beobachtungsmaterials (Sarkome) zu der Ansicht, daß ein Zusammenhang zwischen Trauma und Tumorbildung besteht. Als Beweis dafür, daß diese Anschauung auch allgemein geteilt wird, möge eine vor zwei Jahren erschienene Arbeit von *Mohr* dienen, der darin den Standpunkt des Gutachters für solche Fälle genauer präzisiert. Die Frage, ob eine Entschädigungspflicht besteht, beantwortet er in bejahendem Sinne.

1. Erworbene Formen.

Untersuchen wir die 26 Fälle unseres Materials, die als post-fötal erworben in Betracht kommen, so ergibt sich, daß in 11 Fällen, also in 42·3%, eine Verletzung als Ursache der Geschwulstbildung angegeben wurde.

1. Fall 11. Frau, 32 Jahre, mit kariösen Zähnen, von denen namentlich einer auf der rechten Seite die Zunge wiederholt oberflächlich verletzte. Vor 14 Tagen traten Schmerzen an dieser Stelle auf und Patientin bemerkte daselbst eine kleine Geschwulst, die sich langsam vergrößerte. Da nach Extraktion des Zahnes das Wachstum nicht stillsteht, sucht Patientin die Klinik auf, wo ein haselnußgroßes Kavernom der rechten Zungenhälfte konstatiert wurde. Exstirpation. Heilung.

2. Fall 24. Mädchen, 7 Jahre. Nach heftigem Fall auf die Stirne im ersten Lebensjahre bildete sich zunächst ein Hämatom.

das bis auf eine kleine, weiche Anschwellung zurückging. Die Schwellung blieb stationär, bis sie vor zehn Tagen langsam zu wachsen begann. Walnußgroßes Kavernom der Stirne. Paquelin. Heilung.

3. Fall 34. Kind, 5 Monate. Seit dem vierten Monat eine erbsengroße, wachsende Schwellung in der Mitte des Alveolarfortsatzes des Unterkiefers. Typisches Kavernom der Gingiva. Paquelin. Vier Tage nach der Entfernung erscheint in der Operationswunde ein Zahn.

4. Fall 49. Mann, 30 Jahre. Im Anschluß an wiederholte Kratzeffekte bildete sich im Laufe eines Jahres eine haselnußgroße Geschwulst auf der rechten Stirnseite nahe der Haargrenze aus. Kavernom. Kein Eingriff.

5. Fall 66. Mädchen, 23 Jahre. Auftreten einer bläulichen, erst hanfkorngroßen, jetzt erbsengroßen Geschwulst in der Haut der Oberlippe im Anschluß an eine Bißverletzung im Alter von 15 Jahren beim Hinfallen. Kavernom. Paquelin.

6. Fall 77. Knabe, 2 Jahre. Weiche, flache, guldenstückgroße Schwellung auf dem behaarten Hinterhaupt nach Fall. Naevus cavernosus. Spontanheilung (siehe unten).

7. Fall 78. Mädchen, 9 Jahre. Stich mit der Schreibfeder in die Zunge, woran sich eine langsam zunehmende Schwellung von blauer Farbe anschloß. Zweimal geringe Blutung beim Essen einer Semmel. Über haselnußgroßes Kavernom der Zunge. Exstirpation. Stecknadelkopfgroßes Rezidiv in der Narbe nach zwei Jahren.

8. Fall 85. Mädchen, 31 Jahre. Im Alter von sechs Jahren Biß in die Wange beim Hinfallen. Heftige Blutung und Schwellung, die nicht mehr zurückgeht. Seit damals keine Vergrößerung. Cavernoma malae. Exstirpation. Heilung.

9. Fall 109. Mädchen, 2 Jahre. Seit einem Fall im dritten Monat, wobei die Patientin mit der Nasenwurzel auf die Bettkante aufschlug, eine langsam gegen das rechte Auge vordringende Schwellung. Haemangioma glabellae. Exstirpation. Heilung.

10. Fall 113. Mann, 22 Jahre. Fall auf eine Holzkante mit der Stirne im Alter von zwei Jahren. Seitdem Größerwerden der Nase. Cavernoma Nasi. Keilexzisionen.

11. Fall 115. Mädchen, 11 Jahre. Im Alter von zwei Jahren von einem Hund am rechten Oberarm durch die Kleider gefaßt worden. Außen und innen vom Bizeps in der Haut mehrere bogenförmig angeordnete, hirsekorngroße, flache Teleangiectasien, die den Zahnindrücken entsprechen. Keine Therapie.

Unter den angeführten scheinen mir vor allem die sieben Fälle in Betracht zu kommen, wo ein genauer beschriebenes Trauma stattfand, von dem man annehmen kann, daß es die Aufmerksamkeit der Patienten wirklich in erhöhtem Maße in Anspruch nahm, wodurch die Tatsache eines ätiologischen Zusammenhanges an Wahrscheinlichkeit gewinnt. Trotz dieser Absonderung würden die sieben Fälle noch immer 28% aller während des Lebens erworbenen Angiome, also einen ziemlich hohen Prozentsatz, bedeuten. Die vier Fälle, wo als

Trauma einfach ein Fall auf den Boden angegeben wurde, können nicht als sicher bezeichnet werden, weil dieses Ereignis in den ersten Lebensjahren ein zu gewöhnliches ist. Die Angabe der Eltern rührt wohl meist nur daher, daß sie die Kinder gelegentlich eines mit größerem Geschrei als sonst verbundenen Hinfallens genauer untersuchten, was zur Entdeckung eines schon angeboren vorhandenen kleinen Kavernoms führte, das ihnen bisher entgangen war. Dies wird noch wahrscheinlicher, wenn ich hinzufüge, daß es sich alle vier Male um tiefersitzende Kavernome handelte, über denen wenigstens vor der Zeit des angeblich ersten Erscheinens die Haut noch unverändert war.

In den übrigen 15 Fällen konnte keine Ursache für das Entstehen der Geschwülste gefunden werden, doch ist anzunehmen, daß es sich auch hier teilweise um angeborene, im Anfang unbemerkt gebliebene Angiome handelte, was namentlich für diejenigen gilt, die im ersten Lebensjahre oder gar in den ersten Monaten post partum »von selbst« aufgetreten sein sollen, was für sieben Fälle zutrifft. Für unsere Statistik würde diese Verminderung des »erworbenen Auftretens ohne Ursache« zugunsten der angeborenen Formen den 11 Fällen mit traumatischer Ätiologie eine erhöhte Bedeutung verleihen.

An dieser Stelle will ich noch einen sehr interessanten Fall anführen, den Hofrat *v. Eiselsberg* an der chirurgischen Klinik in Königsberg operiert hat und dessen ausführliche Mitteilung durch den eigentümlichen klinischen Verlauf gerechtfertigt erscheint.

A. B., 29 Jahre, Schneiderin. Anamnese: Patientin will in ihrer Kindheit stets gesund gewesen sein. Angeblich soll im siebenten Jahre infolge zahlreicher Mißhandlungen von seiten ihres Stiefvaters die Nase eine bläulichrote Verfärbung angenommen haben. Die Verfärbung soll immer stärker und dabei die gerötete Nase immer größer geworden sein, so daß schließlich an Stelle der Nase ein großer, schwammiger, blauroter, faustgroßer Klumpen im Gesicht saß, so daß sich Patientin schließlich gezwungen sah, die hiesige chirurgische Klinik aufzusuchen.

Erste Aufnahme auf die Klinik am 17. November 1881. Damals wurde die Geschwulst mit dem Thermokauter behandelt. Als diese Therapie keinen Erfolg hatte, wurde im Jänner 1882 das Kavernom exstirpiert. Der Nasenstumpf soll bis zum 30. April 1883 zwanzigmal mit dem Thermokauter behandelt worden sein.

Am 30. April 1883 wurde aus der Stirne ein Lappen heruntergeklappt und eine Nasenplastik ausgeführt, worauf Patientin im August 1883 geheilt entlassen wurde.

Im November 1883 wurde Patientin auf drei Monate aufgenommen und öfters Korrekturen an der Nase vorgenommen.

Trotz ärztlichen Anratens, nach sechs Monaten wieder zu kommen, erschien Patientin erst im Jahre 1888 wieder in der Klinik, weil auf der linken Seite der Nase wieder eine rote Geschwulst entstanden war. Damals

wurde Patientin zwei Monate lang mit dem Thermokauter behandelt. Darauf blieb Patientin bis zum Jahre 1892 aus, litt aber viel an starkem Nasenbluten. Die Nase wurde immer dicker und rötlicher, weshalb Patientin wieder in Behandlung trat. Besserung nach zweieinhalbmonatlicher Behandlung. Injektionen und Thermokauter. Nach drei Jahren neuerliches Auftreten von Nasenbluten und Anschwellung der Nase. Auftreten einer roten Geschwulst auf der linken Seite der Wange und der Oberlippe.

Status praesens: Sofort fällt die große, eigentümlich gefärbte Nase auf. Sie ist gegen die Wangen durch eine feine, lineare Narbe abgegrenzt. Die Nase selbst leicht bläulich, etwas plump, nach unten ziemlich breit und dick. Bei der Palpation fühlt sie sich leicht schwammig an. Das Septum ist breit und dick. An der linken Nasenseite, der Wange sowie der linken Oberlippe sieht man zahlreiche erweiterte Gefäße und linsengroße, weiße, strahlige Narben. Diese Partien sind gegen die Umgebung leicht vorgewölbt. Auf der Stirne eine dreieckige, weiße, glatte Narbe, deren Basis an der Haargrenze, deren Spitze zwischen den beiden Augenbrauen über dem Nasenrücken liegt.

Am 5. Februar Operation (Professor *Eiselsberg*) in Narkose: Schnitt vom inneren Augenwinkel des linken Auges entsprechend der Nasen-Wangengrenze nach unten und vom linken Nasenloch nach außen etwa parallel der Oberlippe. Aufklappung der Nase. Unter sehr starker Blutung wird alles deutliche Angiomgewebe exstirpiert. Anlegung zahlreicher Ligaturen, teilweise Blutstillung mit dem Thermokauter. Exakte Hautnaht der Wunde. Tamponade der Wunde mit Jodoformgaze. Kompressionsverband.

Am zweiten Tage leichte Temperatursteigerung. Am 12. Februar Entfernung der Nähte aus der nahezu reaktionslos verklebten Wunde.

Am 23. Februar. Patientin wird als geheilt entlassen.

Ätiologisch ist in diesem Falle die Angabe zu beachten, daß sich das Angiom im Anschluß an wiederholte Mißhandlungen entwickelt haben soll. Im weiteren Verlauf ist die unglaubliche Hartnäckigkeit auffallend, mit der die Geschwulst jeder Art von Therapie Widerstand leistete, sowie der Umstand, daß die noch vorhandenen Angiomreste die aus der vorher ganz gesunden Stirnhaut gebildete neue Nase in so ausgedehntem Maße durchwucherten. Den Anstoß zu dieser erneuten Wucherung scheint die Anfrischung des schon narbig veränderten Geschwulstbettes bei der Nasenplastik abgegeben zu haben.

2. Angeborene Formen.

Auf diese Gruppe entfallen 76·9% aller Fälle. Ob für das Zustandekommen der bei der Geburt schon vorhandenen Angiome spontan auftretende, intrauterine Entwicklungs- und Wachstumsstörungen maßgebend sind, oder ob bestimmte innere oder von außen wirkende Einflüsse geltend gemacht werden können, ist eine noch ungelöste Frage. Vielfach werden von den Müttern besondere Ereignisse während der

Gravidität für die Entstehung der Angiome, wie übrigens für alle angeborenen Anomalien geltend gemacht. Psychische Aufregungen, Blitzschläge, große Brände (diese Angabe ist elfmal verzeichnet), Verkühlungen, allerlei akute Krankheiten und Traumen werden in gleicher Weise als Ursache angegeben. Für uns sind diese Angaben, wenn wir sie auch nicht ganz vernachlässigen dürfen, alle bis auf das Trauma kaum verwertbar, dem wir noch am ehesten eine gewisse Bedeutung beimessen können. Unter den Forschern hat nur ein einziger, *Unna*, mit seiner »Drucktheorie« den Versuch gemacht, dem Trauma einen Einfluß auf die intrauterine Entwicklung der Naevi vasculosi einzuräumen. Doch ist für die Richtigkeit dieser Theorie ebensowenig ein exakter Nachweis erbracht, als für das fissurale Auftreten der Angiome nach *Virchow*, das übrigens nur für die Lokalisation am Kopf und am Halse in Betracht käme. Über die ätiologische Bedeutung nervöser Erkrankungen wurde bereits bei den halbseitigen Formen gesprochen. Nach einem von *Furkröger* beschriebenen kavernösen Angiom der Fußsohle, das sowohl Mutter wie Tochter in gleicher Weise befallen hatte, scheint in seltenen Fällen die hereditäre Belastung von Einfluß zu sein.

Therapie.

Bei jedem noch so kleinen Hämangiom ist die radikale Entfernung mit allen Mitteln anzustreben, da sich das spätere klinische Verhalten nie vorausbestimmen läßt und die Gefahr des progredienten Wachstums, sei es nun spontan oder aus inneren (Pubertät) und äußeren (Trauma) Ursachen, immer vorhanden ist.

Die Behandlung bestand in unseren Fällen bei größeren Tumoren fast ausschließlich in der Exstirpation, bei kleineren in der gründlichen Verschorfung mit dem Spitzpaquelin, die in einer oder mehreren Sitzungen öfter die endgültige Entfernung der Geschwulst zur Folge hatte.

Im allgemeinen stehen wir auf Grund unserer bisherigen Erfahrungen auf dem Standpunkte, den Paquelin nur dann anzuwenden, wenn äußere Umstände oder Lage und Ausdehnung des Kavernoms die Entfernung mit dem Messer unmöglich machen. Ist diese aber möglich, so bleibt die Exstirpation die Operation der Wahl.

Es war leider nicht möglich, bei allen Patienten über den weiteren Verlauf der Erkrankung Nachricht zu erhalten, so daß eine Zusammenstellung der Resultate keinen einwandfreien Überblick über den Wert der einzelnen Methoden gestattet. Der Vollständigkeit halber will ich kurz über das Ergebnis in 51 Fällen berichten, die entweder von den handelnden Ärzten oder auf der Klinik selbst nachträglich untersucht

werden konnten. Die Nachuntersuchungen fanden sechs Monate bis vier Jahre nach der Operation statt.

11 Fälle, in denen durch palliative Eingriffe kürzere oder andauernde Besserungen erzielt wurden, kommen für die Frage der Dauerheilung nicht in Betracht.

Von 24 mit dem Paquelin behandelten Angiomen traten sechsmal — meist wenige Monate, einmal erst nach 1½ Jahren — Rezidive auf, was eine Dauerheilung in 75% der Fälle bedeutet. Hier scheint mir ein Moment in der Nachbehandlung von Bedeutung zu sein: Jeder Salbenverband verringert die Aussicht der Dauerheilung, weil er den Schorf zu früh erweicht und dadurch der Druck der festhaftenden Borken, unter dem die noch vorhandenen Reste von Angiomgewebe endgültig veröden würden, aufhebt. Ich konnte wiederholt sehen, daß bei Paquelinisierungen in mehreren Sitzungen der Erfolg viel nachhaltiger war, wenn einfach ein trockener, etwas komprimierender Verband angelegt worden war.

Wesentlich günstiger als bei der Anwendung des Paquelin waren die Erfolge bei der Exstirpation. Unter 16 Fällen nur einmal das Auftreten eines Rezidivs bei einem Kavernom der Zunge, das vor einem Jahr exstirpiert worden war. Die Dauerheilung konnte somit in 94% der Fälle konstatiert werden.

Es muß allerdings zugegeben werden, daß namentlich in den Fällen, wo die Anwendung der *Esmarchschen* Blutleere nicht möglich ist, die Operation durch die oft starken Blutungen zu einem schweren Eingriff wird, dessen glückliche Durchführung hohe Anforderungen an die Technik des Operateurs stellt. Die prophylaktische Ligatur größerer, zuführender Gefäße, die namentlich vor der Exstirpation von *Aneurysma racemosum* vielfach ausgeführt wurde (siehe Literatur), genügt nicht immer die Blutung bei der Operation wesentlich herabzusetzen, wie der genauer beschriebene Fall 113 beweist. Immerhin ist das operative Vorgehen gewiß berechtigt, nachdem wir unter dem Schutze einer streng durchgeführten Asepsis auch größere Eingriffe nicht zu scheuen brauchen, die schneller zum Ziel führen und den Patienten eine langwierige, oft sehr schmerzhaft Behandlung ersparen, die noch dazu für die endgültige Heilung wesentlich schlechtere Aussichten bietet als die operative Entfernung.

Von diesem Standpunkte aus verlieren die zahlreichen unblutigen Behandlungsmethoden und Modifikationen bei der Operation, die immer den Zweck hatten, größere Schnitte und offene Wunden überhaupt zu vermeiden, an Bedeutung. *Hansy* konnte im Jahre 1893 über elf Gruppen von unblutigen und sechs verschiedene blutige Methoden berichten. Ihre Zahl ist heute beträchtlich kleiner geworden. Immerhin werden

auch jetzt noch eine Anzahl derselben geübt und sind unentbehrlich für die wegen ihrer Ausdehnung oder Lage inoperablen Angiome.

So berichtet *Videbeck* über einen Fall von inoperablem Angiosarkom, der durch Elektrolyse geheilt wurde, eine Methode, die seinerzeit viel geübt (*Maas, Mosengeil, Kaarsberg*), jetzt nur noch selten bei der Behandlung von Tumoren angewandt wird. *Honsell* ist neuerdings unter Hinweis auf die vollständige Heilung eines Kavernoms, das die eine Gesichtshälfte und die eine Seite des Halses einnahm, für die Behandlung mit Alkoholinjektionen eingetreten, die, von *Langenbeck* und *Schwalbe* eingeführt, meist bei Rankenangiomen angewendet wurde, aber auch zugunsten der operativen Behandlung — Ligatur der zuführenden Arterien (*Chalot, Beaumont*) und Exstirpation (*Berger*) — viel von ihrer früheren Bedeutung verloren hat.

Wir konnten bei drei mit Alkoholinjektionen behandelten Fällen keinen Erfolg sehen. Bei einem derselben mußte gleich nach der ersten Injektion wegen sehr heftiger und andauernder Kopfschmerzen die Behandlung abgebrochen werden.

In einer kürzlich erschienenen Mitteilung berichtet *Neumann* über die stattliche Zahl von 700 Angiomen, die er alle durch Verätzung mit Chlorzink zur Heilung brachte. *Behrmann* kommt durch Wiedereinführung der alten Kompressionsmethode den Wünschen der messerscheuen Patienten entgegen, indes *Beck* als »a simple method of treatment of hemangioma« die subkutane Abschnürung neu erfindet.

Neu ist die von *Holländer* auf dem XXIX. Chirurgenkongreß mitgeteilte Behandlung durch Heißluftkauterisation, die vor allem für die ausgedehnten flachen Hämangiome von Bedeutung sein dürfte.

Für die großen inoperablen Kavernome ist die allerdings schon vor einigen Jahren von *Payr* eingeführte Behandlung mit Magnesium von großer Bedeutung. Wir selbst haben Magnesium sowohl in Form von Blechpfeilen wie auch als Draht in einigen Fällen, einmal mit sehr gutem Erfolge, angewendet.

Fall 53. Mädchen, $\frac{3}{4}$ Jahre. Seit der Geburt ein walnußgroßes Angiom der linken Gesichtseite in der Gegend der Parotis, das sehr rasch wuchs. Nach wiederholter erfolgloser Paquelinisierung durch den behandelnden Arzt wurde das Kind auf die Klinik gebracht. Vor dem linken Ohre eine beinahe faustgroße, bläulich durchscheinende Geschwulst, in deren Bereich die Haut von zahlreichen weißen, derben, strichförmigen und fleckigen Narben bedeckt ist. Der Gedanke der Exstirpation wurde wegen der Gefahr, dabei den Fazialis und die Glandula parotis mit ihrem Ausführungsgang zu verletzen (*Hansy* beschreibt diese schwere Komplikation in einem Falle), fallen gelassen und man entschloß sich zur Behandlung mit Magnesium in der Weise, daß durch mehrere kleine Inzisionen eine Anzahl Magnesiumblechpfeile in den Tumor eingeführt wurden.

Als die Patientin jetzt nach mehr als zwei Jahren zur Nachuntersuchung erschien, war der Tumor vollständig abgeflacht und an Stelle

des ehemals kompressiblen Angioms eine derbe, etwa 1 cm dicke, bindegewebige Platte vorhanden, die einen Durchmesser von fast 10 cm besaß und nur an einzelnen Stellen ihres Umfanges etwas weichere kompressible Vorrangungen aufwies, in die nun neuerdings Magnesiumpfeile eingeführt wurden.

Eine Errungenschaft der letzten Jahre ist die Behandlung mit Röntgenstrahlen und Radium. Von ersteren konnten wir bei einem Fall (125) einen deutlichen Einfluß sehen. Über mehrere Teleangiektasien, die gegenwärtig in Behandlung stehen, ist ein abschließendes Urteil noch nicht möglich, jedenfalls aber wäre es sehr wertvoll, wenn sich die Röntgenbehandlung gegen die flachen, ausgedehnten Teleangiektasien als wirkungsvoll erweisen würde, weil wir gerade diesen gutartigsten, aber gleichzeitig entstellendsten Formen gegenüber vollkommen machtlos sind.

Radium hat sich in einem Falle¹⁾ sehr gut bewährt, indem es gelang, ein taubeneigroßes Kavernom in der Sternalgegend vollständig zum Verschwinden zu bringen. Sollten sich ähnliche Beobachtungen wiederholen, dann wäre diese Behandlungsmethode von höchster Bedeutung.

Im Anschluß an die Therapie sei noch daran erinnert, daß in seltenen Fällen Angiome ohne Eingriff spontan zur Ausheilung kommen können, worauf neuerdings *Swoboda* in einem Vortrag auf Grund eigener Beobachtungen hingewiesen hat. Auch wir konnten eine solche Spontanheilung in zwei Fällen feststellen: das eine Mal handelte es sich um ein bohngroßes, angeborenes Kavernom bei einem zwei Jahre alten Knaben, das im Laufe des dritten Lebensjahres ohne äußeren Anlaß vollkommen verschwand, das andere Mal war es ein taubeneigroßes Kavernom über dem rechten Scheitelbein, das sich beim Schreien praller füllte und deutlich kompressibel war, sich aber im Zeitraum von acht Monaten so vollständig zurückbildete, daß bei der Nachuntersuchung außer minimalen Teleangiektasien der Haut nichts Pathologisches zu konstatieren war.

NACHTRAG. Nach einer in Nr. 23 der Wiener klinischen Wochenschrift erschienenen Arbeit von *A. Exner*: »Zur Behandlung der flachen Teleangiektasien mit Radium«, wird über 6 Fälle von ausgedehnten Teleangiektasien des Gesichtes und Halses berichtet, in denen mit Radium befriedigende Erfolge erzielt wurden.

¹⁾ Die Radiumbestrahlung wurde auf unsere Veranlassung von Dr. *Holzknicht*, Vorstand des Röntgeninstitutes des Allgemeinen Krankenhauses, vorgenommen, der so liebenswürdig war, mir die Mitteilung des Resultates zu gestatten, wofür ich ihm an dieser Stelle bestens danke.

Verzeichnis der benützten Literatur.

- Alessandri*, Un caso di angioma cavernoso del muscolo trapezio. Policlinico ser. chir. 1904, Nr. 3. Ref. im Zentralblatt für Chirurgie. 1904, S. 823.
- Andry, J. et Ch.*, Angiome profond de la totalité du membre supérieur gauche. Examen de la pièce. Archives provinc. de chirurg. Tom. I, pag. 125. Ref. im Zentralblatt für Chirurgie. 1893, S. 751.
- Bayha*, Über Muskelangiome und ihre Exstirpation. Deutsche Zeitschrift für Chirurgie. Bd. LI, S. 200.
- Beaumont W. M.*, Cirroid aneurysm of the orbit, forehead and scalp. Brit. med. Journal. 31. Juli 1897. Ref. im Zentralblatt für Chirurgie. 1898, S. 32.
- Beck*, A simple method of treatment of hemangioma. Journ. of the amer. med. assoc. 26. Dezember 1903.
- Behr C.*, Über Angioma cavernosum und Mitteilung eines Falles von Angioma cavernosum permagnum regionis lumbalis dextrae. Inaugural-Dissertation. Kiel 1900.
- Behrmann S.*, Die Behandlung der Teleangiektasien und Angiome durch elastische, mit einer Ausdrückvorrichtung versehene Kissen. Deutsche Ärztezeitung. 1902, Nr. 14 und 15. Ref. im Zentralblatt für Chirurgie. 1903, S. 223.
- Berger*, Die Exstirpation des Angioma arteriale am Kopfe. Beiträge zur klinischen Chirurgie. Bd. XXII, S. 129.
- Bidone*, Angioma della glandola parotide. Arch. di ortoped. 1897, Nr. 6. Ref. im Zentralblatt für Chirurgie. 1898, S. 540.
- Borrmann*, Zum Wachstum und zur Nomenklatur der Blutgefäßgeschwülste. Virchows Archiv. Bd. CLVII, S. 297.
- Caselli*, VIII. Dal Congresso della società italiana di chirurgia tenutosi a Roma dal 25. al 27. Ottobre 1891. Ref. im Zentralblatt für Chirurgie. 1892, S. 67.
- Catterina*, Contribuzione allo studio dei tumori vascolari linfatici sanguigni. Bibliot. med. ital. Milano 1899.
- Catterina*, Studio clinico et anatomo patologico di un emangiosarcoma periteliale (cilindroma) del velo pendolo. Policlinico. 1901. Ref. im Zentralblatt für Chirurgie. 1902, S. 241.
- Chiari O.*, Über Angiome der Stimmbänder. Archiv für Laryngologie. Bd. V.
- Chalot*, Ligature simultanée des deux carotide etc. pour un aneurysme cirsoide etc. L'indépendance méd. 1896, pag. 129. Ref. im Zentralblatt für Chirurgie. 1897, S. 299.
- K. Dahlgren*, Fall von kavernösem Angiom in der Leber nebst einigen Worten über Leberresektion. Nord. med. Arkiv. Bd. XXXV, 3. Folge Bd. II, Abteilung 1, Nr. 14. Ref. im Zentralblatt für Chirurgie. 1904, S. 404.
- Dandois*, Großes Angiom durch Alkoholinjektionen geheilt. Annales de la société belge de chirurgie. Deuxième année. 15. Juni 1894, Nr. 3. Ref. im Zentralblatt für Chirurgie. 1894, S. 963.
- Duzéa*, Gaz. des hôpitaux. 1885, Nr. 90, pag. 715. Zitiert nach Wolff, l. c.
- Eisenreiter F.*, Über kavernöse Angiome am Halse. Münchener medizinische Abhandlungen. VIII. Reihe, 3. Heft.
- Eiselsberg, A. v.*, Abtragung eines Kavernoms der Leber. Wiener klinische Wochenschrift. 1893, Nr. 1, S. 1.
- Engelbrecht H.*, Angioma arteriale racemosum. Langenbecks Archiv. Bd. LV, Heft 2.

Fischer und Waldeyer, Klinische und anatomische Beiträge zur Geschwulstlehre. Archiv für klinische Chirurgie. Bd. XII, S. 836, respektive S. 855.

Furkröger, Über Angioma cavernosum und Mitteilung eines Falles von Angioma cavernosum der rechten Fußsohle und des Kalkaneus. Inaugural-Dissertation. Kiel 1903.

Gaston, Annales de dermat. 1894, pag 656. Zitiert nach Wolff, l. c.

Gebhart A., Zur Kasuistik der Blutzysten. Münchener medizinische Wochenschrift. 1911, Nr. 37.

Gleich, Demonstration in der k. k. Gesellschaft der Ärzte in Wien. Wiener klinische Wochenschrift. 1893, S. 404.

Goris, Double thyroéotomie, double trachéotomie pour angiome du larynx etc. Revue de laryngol. 1899, Nr. 22. Ref. im Zentralblatt für Chirurgie. 1899, S. 993.

Hansy, Zur Kasuistik und Therapie der Blutgeschwülste. Wien 1893.

Heller, Teleangiektasie der rechten Körperhälfte mit Angioelephantiasis. Berliner klinische Wochenschrift. 1898, S. 1002.

Henschel, Ein Fall von Angioma arteriale racemosum. Dissertation. Greifswald 1890.

Hildebrand, Über multiple kavernöse Angiome. Deutsche Zeitschrift für Chirurgie. Bd. XXX, S. 91.

Holländer E., Geheilte Blutschwämme des Gesichtes durch Heißluftkauterisation. Bericht über die Verhandlungen der Deutschen Gesellschaft für Chirurgie. 1900, Bd. XXIX.

Honsell, Über Alkoholinjektionen bei inoperablen Angiomen. Beiträge zur klinischen Chirurgie. Bd. XXXII, S. 251.

Hulke, British medical Journal. 1876. Zitiert nach Wolff, l. c.

Kaarsberg, Über Galvanochirurgie. Archiv für klinische Chirurgie. Bd. XLVIII, S. 519.

Katholicky, Lymphangioma cavernosum der oberen Extremität. Demonstration in der k. k. Gesellschaft der Ärzte in Wien. Wiener klinische Wochenschrift. 1903, Nr. 10, S. 291.

Keller, Zur Kasuistik und Histologie der kavernösen Muskelangiome. Deutsche Zeitschrift für Chirurgie. Bd. XLVII, S. 545.

Knips-Hasse, Das Angioma arteriale racemosum. Dissertation. Erlangen 1883.

Kopfstein W., Kasuistik seltener Geschwülste. Časopis lékařů českých. 1904, Nr. 36—41. Ref. im Zentralblatt für Chirurgie. 1905, S. 24.

Kopp C., Über einen Fall von multipler Angiombildung. Archiv für Dermatologie und Syphilis. Bd. XXXVIII, Heft 1.

Lambert, Das Rankenangiom und seine Behandlung. Dissertation. Berlin 1893.

Lengnick, Über den ätiologischen Zusammenhang zwischen Trauma und der Entwicklung von Geschwülsten. Deutsche Zeitschrift für Chirurgie. Bd. LII, S. 379.

Lieblein, Über einen durch Alkoholinjektionen vollständig geheilten Fall von Aneurysma arteriale racemosum des Kopfes. Beiträge zur klinischen Chirurgie. Bd. XX, Heft 1.

Mahar V., Note sur un cas d'angiome musculaire. Bull. et mém. de la soc. anat. de Paris. Ann. LXXIX, 6. sér., Nr. 1. Ref. im Zentralblatt für Chirurgie. 1905, S. 24.

Malapert P. et Morichau-Beauchant, Des angiomes du sein. Revue d. chir. Ann. XXIX, Nr. 2. Ref. im Zentralblatt für Chirurgie. 1904, S. 1200.

Margarucci O., Ossifizierendes Angioma cavernosum des M. gemellus surae. Rom, Società Editrice Dante Alighieri, 1898. Ref. im Zentralblatt für Chirurgie. 1899, S. 158.

Martens, Bericht über die Verhandlungen der Deutschen Gesellschaft für Chirurgie. XXVIII. Kongreß 1899.

Mohr, Geschwulstbildung und Trauma. Medizinische Woche. 1902, Heft 9 und 10. Ref. im Zentralblatt für Chirurgie. 1903, S. 526.

Morelli K., Zwei merkwürdige Krankheitsfälle aus der II. laryngologischen Abteilung des St. Rochus-Spitals. Pester medizinisch-chirurgische Presse. 1899, Nr. 47.

Mosengeil, Galvanische Zerstörung eines großen Kavernoms. Langenbecks Archiv. Bd. XVI, S. 692.

Muscatello, Über das primäre Angiom der willkürlichen Muskeln. Virchows Archiv. Bd. CXXXV, S. 277.

Muhmann, Über einen seltenen Fall von Gefäßgeschwulst der Wirbelsäule. Virchows Archiv. Bd. CLXXII, S. 324.

Narath, Über ein pulsierendes Angioendotheliom des Fußes. Verhandlungen der Deutschen Gesellschaft für Chirurgie. XXIV. Kongreß 1895.

Neumann, Operationslose Behandlung der Angiome. Deutsche medizinische Wochenschrift. 1905, S. 793.

Payr E., Über Verwendung von Magnesium zur Behandlung von Blutgefäßerkrankungen. Deutsche Zeitschrift für Chirurgie. Bd. LXIII, S. 503.

Pilzer, Zur Genese des Angioma cavernosum. Virchows Archiv. Bd. CLXV, S. 427.

Plessing, Heilung eines Aneurysma racemosum arteriale durch subkutane Alkoholinjektionen. Langenbecks Archiv. Bd. XXXIII, S. 251.

Pupovac, Ein Beitrag zur Kasuistik und Histologie der kavernösen Muskelgeschwülste. Langenbecks Archiv. Bd. LIV, S. 555.

Ranke, Über Geschwülste der Schleimbeutel. Langenbecks Archiv. Bd. XXXIII, S. 420.

Remedi V., Über das Haematolymphangioma mixtum. Atti della R. Accademia dei Fisiocritici. Ser. IV, vol. VIII. Ref. im Zentralblatt für Chirurgie. 1899, S. 835.

Riethus, Über primäre Muskelangiome. Beiträge zur klinischen Chirurgie. Bd. XLII, S. 454.

Ribbert, Über Bau, Wachstum und Genese der Angiome nebst Bemerkungen über Zystenbildungen. Virchows Archiv. Bd. CLI, S. 381.

Schimmelbusch, Zur Ätiologie der Geschwülste vom klinischen Standpunkte. In: Lubarsch-Ostertag, Ergebnisse etc. 1895.

Schmieden, Über den Bau und die Genese der Leberkavernome. Virchows Archiv. Bd. CLXI, S. 373.

Schuh, Pathologie und Therapie der Pseudoplasmen. Wien 1854, S. 180.

Schüller, Die chirurgische Klinik zu Greifswald im Jahre 1876. Deutsche Zeitschrift für Chirurgie. Bd. IX, S. 229.

Schwalbe, Die subkutane Injektion des Alkohols und ähnlich wirkender Stoffe bei Erkrankung der Blutgefäße. Virchows Archiv. Bd. LXXVI, S. 511.

Schwalbe, Über die narbenbildende, Zirrhose, Sklerose erzeugende Eigenschaft des Alkohols. Virchows Archiv. Bd. LXXXV, S. 172.

Siegmund, Zur Behandlung des Angioma racemosum, besonders des Kopfes. Deutsche Zeitschrift für Chirurgie. Bd. XXXVII, S. 236.

- Steele*, British medic. journ. 1898, pag. 432. Zitiert nach Sutter, l. c.
- Stilling*, Untersuchungen über Spinalirritation. Leipzig 1840, S. 337. Zitiert nach Wolff, l. c.
- Strauch C.*, Intramuskuläres kavernoöses Angiom mit eigenartigen Symptomen. Deutsche Zeitschrift für Chirurgie. Bd. LXII, S. 323.
- Sutter H.*, Beitrag zu der Frage von den primären Muskelangiomen. Deutsche Zeitschrift für Chirurgie. Bd. LXXVI, S. 368.
- Swoboda*, Über Selbstheilung von Angiomen. Vortrag, gehalten in der k. k. Gesellschaft der Ärzte in Wien. Wiener klinische Wochenschrift. 1905, S. 205.
- Tauber*, Haemangioma cavernosum venosum capitis. Wiener medizinische Wochenschrift. 1905, Nr. 19.
- Torri O.*, Angiomi et encondromi multipli nello stesso individuo. Clinica chirurg. 1902. Ref. im Zentralblatt für Chirurgie. 1902, S. 1329.
- Unna*, Angiom. Naevi. Histopathologie. 1894. Zitiert nach Jarisch, Die Hautkrankheiten, in Nothnagels spezieller Pathologie und Therapie. Bd. XXIV, 1.
- Videbeck*, Ein Fall von inoperativem Angiosarkom durch Elektrolyse geheilt. Zentralblatt für Chirurgie. 1898, S. 813.
- Vincent*, Lyon médical. 1877. Zitiert nach Sutter, l. c.
- Folkmann*, Beiträge zur Anatomie und Chirurgie der Geschwülste. Langenbecks Archiv. Bd. XV, S. 573.
- Wagner*, Das arterielle Rankenangiom der oberen Extremitäten. Beiträge zur klinischen Chirurgie. Bd. XI.
- Wagner A.*, Demonstration in der k. k. Gesellschaft der Ärzte in Wien. Wiener klinische Wochenschrift. 1904, S. 721.
- Warnek*, Ein Fall von Angioma hypertrophicum Musculi recti Abdominis. Zentralblatt für Chirurgie. 1896, S. 183.
- Wolff*, Zwei Fälle von sehr ausgedehnter halbseitiger Angioelephantiasis. Berliner klinische Wochenschrift. 1900, S. 210.
- Zajaczkowski A.*, Ein Fall von Angioma cavernosum des Stirnbeines. Przegląd chirurgiczny. Bd. IV, Heft 3. Ref. im Zentralblatt für Chirurgie. 1901. S. 507.

(Aus der deutschen chirurgischen Klinik des Prof. Dr. A. Wölfler und dem deutschen medizinisch-chemischen Institute des Prof. Dr. R. v. Zeynek in Prag.)

Über die Resorption von Peptonlösungen in verschiedenen Abschnitten des Dünndarmes.

Ein experimenteller Beitrag zur Frage der ausgedehnten Dünndarmresektion.

Von

Dr. Viktor Lieblein,

Privatdozent für Chirurgie und erster Assistent der Klinik.

(Mit 4 Tabellen im Texte.)

I. Einleitung und Literaturübersicht.

Beim Menschen sind ausgedehnte Dünndarmresektionen bereits in großer Zahl und mit Erfolg ausgeführt worden. Das weitere Schicksal dieser so Operierten hat uns gelehrt, daß der menschliche Organismus selbst bedeutende Kürzungen seines Dünndarmes vertragen kann, ohne in seiner Ernährung Störungen zu erleiden, da Verdauungsstörungen nach derartigen Operationen entweder gar nicht auftraten oder sich nur vorübergehend einstellten. Es haben auffallenderweise gerade die Fälle, bei denen die ausgedehntesten Dünndarmkürzungen ausgeführt worden sind, soweit über sie Nachuntersuchungen vorliegen, das Fehlen sämtlicher Verdauungsstörungen gezeigt. Wenn wir demnach die ausgedehnte Dünndarmresektion beim Menschen als eine Operation ansehen müssen, welche bereits das Heimatrecht in der Chirurgie erlangt hat, so ist die präzise Beantwortung folgender Fragen für den Chirurgen doch von Wichtigkeit: 1. Wieviel Dünndarm kann man wegnehmen, oder vielleicht richtiger gesagt, wieviel Dünndarm muß man zurücklassen, um den Lebenshaushalt des Kranken nicht zu gefährden? 2. Ist es für das Befinden nach der Operation gleichgültig, ob die Kürzung des Dünndarmes im Bereiche des Jejunum oder Ileum vorgenommen wurde, oder walten da vielleicht irgendwelche Unterschiede ob, welche in der anatomischen und physiologischen Ungleichwertigkeit dieser Dünndarmabschnitte begründet sind?

Gegenstandslos sind natürlich diese beiden Fragen in den Fällen, bei welchen die Dünndarmresektion einer *Indicatio vitalis* entspricht; ist jedoch die Dünndarmresektion nicht die Methode der Notwendigkeit, sondern bloß die Methode der Wahl, dann muß der Chirurg vor

der Ausführung des operativen Eingriffes darüber unterrichtet sein, wie er sich diesen beiden Fragen gegenüber zu stellen hat.

Da ich in den folgenden Zeilen zu der ersten aufgeworfenen Frage, welche ganz übereinstimmend jetzt dahin entschieden ist, daß man, normale Beschaffenheit des zurückbleibenden Darmes vorausgesetzt, getrost die Hälfte des Dünndarmes entfernen kann, keinen Beitrag beizubringen beabsichtige, so will ich gleich die zweite Frage hier zur nochmaligen Diskussion stellen.

Die klinischen Erfahrungen, welche wir ja, als am Menschen gewonnen, in erster Linie zur Beantwortung heranziehen müssen, geben uns diesbezüglich keinen genügenden Aufschluß. Überblickt man die in den Arbeiten von *Trzebicky*¹⁾, *Dreesmann*²⁾, *Kukula*³⁾, *Payr*⁴⁾ und *Nagano*⁵⁾ zusammengestellten Fälle von ausgedehnter Dünndarmresektion beim Menschen, so findet man, daß, soweit der Darmabschnitt, in dessen Bereiche die Resektion vorgenommen worden ist, überhaupt angegeben ist, die Zahl der Jejunumresektionen eine außerordentlich geringe ist und die hierbei entfernten Darmstücke verhältnismäßig kurze waren. Ihre Länge betrug im Falle *Helferich* 110 cm, im Falle *Studsgaard* 128 cm, in den zwei Fällen von *Kukula* 73, beziehungsweise 120 cm. Der letztere Fall erholte sich vollkommen und zeigte zwei Jahre nach der Operation keine Darmstörungen. Der andere Fall *Kukulas* ging an Rezidive zugrunde; der Fall *Studsgaards* starb fünf Tage nach der Operation an Peritonitis und im Falle *Helferich* ist der Dauererfolg nicht angegeben. Ein Fall von *Hinterstoßler* (Wiener klinische Wochenschrift, 1895, Nr. 6) ist auch nicht zu verwerthen, da bei demselben zwar 186 cm Jejunum und Ileum entfernt worden sind, aber der Anteil, welcher auf den oberen und unteren Dünndarmabschnitt entfiel, nicht bekannt ist. Im übrigen zeigte dieser Fall ein halbes Jahr nach der Operation ein beruhigendes Aussehen und war frei von Beschwerden.

Man hat deshalb versucht, diese Frage im Wege des Tierexperimentes einer Lösung zuzuführen; vergleichende Untersuchungen

¹⁾ *Trzebicky*, Über die Grenze der Zulässigkeit der Dünndarmresektion. Archiv für klinische Chirurgie. 1894, Bd. XLVIII, S. 64.

²⁾ *Dreesmann*, Über größere Dünndarmresektionen. Berliner klinische Wochenschrift. 1899, Nr. 16.

³⁾ *Kukula*, Über ausgedehnte Dünndarmresektionen. Archiv für klinische Chirurgie. 1900, Bd. LX, S. 887.

⁴⁾ *Payr*, Über ausgedehnte Dünndarmresektionen. Archiv für klinische Chirurgie. 1902, Bd. LXVII, S. 181.

⁵⁾ *Nagano*, Zur Frage ausgedehnter Dünndarmresektionen. Beiträge zur klinischen Chirurgie. 1903, Bd. XXXVIII, S. 431.

in dieser Richtung sind zuerst von *Trzebicky* (l. c.) ausgeführt worden. Derselbe hat bei Hunden verschieden lange Stücke Dünndarm, und zwar sowohl aus dem Anfangsteile als auch aus der Mitte desselben und aus dem untersten Ileum reseziert, die Tiere, soweit sie nach der Operation nicht zugrunde gingen, weiter beobachtet und ihr Gewicht genau kontrolliert. Die Versuchsergebnisse mit Rücksicht auf die uns hier interessierende Frage waren derartige, daß in der Mehrzahl der Fälle, wie sich *Trzebicky* ausdrückt, die Folgen der Dünndarmresektion im Jejunum schwerer ins Gewicht zu fallen pflegten als bei der Resektion gegen die Ileocökalklappe zu.

Wenn die Versuche *Trzebickys* an und für sich, wie schon *Kukula* des längeren auseinandergesetzt hat, in ihren Resultaten nicht ganz übereinstimmend ausfielen, so stimmen sie auch nicht überein mit den Versuchsergebnissen *Monaris*.¹⁾ *Monari* hatte z. B. einer Hündin das ganze Jejunum sowie einen großen Teil des Ileums reseziert. Nach einer vorübergehenden Periode der Unterernährung von beiläufig 15 Tagen erholte sich das Tier unter Fleischkost, und später blieb die Ernährung auch bei gewöhnlicher Hundekost eine gute. Eine Stoffwechseluntersuchung neun Monate nach der Operation zeigte nur eine mangelhafte Resorption der Fette, dagegen war der Stickstoffverlust kein höherer als bei einem gesunden, mit gleicher Kost genährten Tier. Und dabei zeigte sich, als das Tier ein Jahr nach der Operation getötet wurde, daß dasselbe neben dem Duodenum nur 25 cm unterstes Ileum übrig hatte.

Auch die Tierexperimente *Naganos* aus der allerjüngsten Zeit lassen sich nicht so ohne weiteres mit der von diesem Autor aufgestellten Behauptung, daß ausgedehnte Resektionen im Jejunum schwerer ins Gewicht fallen als solche im Ileum, vereinbaren. So fand z. B. *Nagano* bei zwei Hunden, bei welchen ein Drittel des Dünndarmes das eine Mal aus dem obersten, das zweite Mal aus dem untersten Abschnitt entfernt worden war, daß beide Tiere eine gleichmäßige Gewichtsabnahme nach der Operation zeigten, sowie daß beide Tiere nach derselben Zeit zum ursprünglichen Gewichte zurückkehrten. Wurde die Resektion auf die Hälfte des Dünndarmes, das eine Mal in seinem oberen, das andere Mal in seinem unteren Abschnitte ausgedehnt, so zeigten auch da die Tiere keinen durchgreifenden Unterschied in ihrem Verhalten nach der Operation. Erst in zwei Parallelversuchen, bei welchen der Autor bis zur Wegnahme von zwei Dritteln

¹⁾ *Monari*, Experimentelle Untersuchungen über die Abtragung des Magens und des Dünndarmes beim Hunde. Beiträge zur klinischen Chirurgie. 1896, Bd. XVI, S. 479.

des Dünndarmes schritt, zeigte sich, daß der Hund mit der Resektion im Bereiche des Jejunums überhaupt nicht mehr auf sein früheres Gewicht gebracht werden konnte, während der Hund mit der Ileumresektion dasselbe zwar erst spät, nämlich nach 64 Tagen, aber doch erreichte.¹⁾

Nach dem Gesagten müßten wir eigentlich der Anschauung *Kukulas* auch heute beipflichten, welcher bereits im Jahre 1900 seine Meinung folgendermaßen präzisiert hat: »Es läßt sich demnach weder aus den Tierexperimenten noch aus den an Menschen beobachteten Darmkürzungen die Frage beantworten, ob die Lokalisation der Darmkürzung einen nennenswerten Unterschied mit Rücksicht auf die Assimilationsvorgänge ausmacht. Nach dem heutigen Stande der Physiologie scheint sowohl das Jejunum wie das Ileum mit demselben Resorptionsvermögen ausgestattet zu sein. Es würde demnach die Lokalisation der Darmkürzung keinen Einfluß auf die nach der Operation sich entwickelnden Verdauungsvorgänge und die Resorption haben.«

Fast scheint es, als ob unsere Bestrebungen zur Lösung dieser Frage an einem toten Punkt angelangt wären. Gewiß können Tierexperimente, in der gleichen Richtung wie bisher angestellt, dieselbe nicht mehr klären, eher verwirren. Dagegen steht uns noch ein anderer Weg der experimentellen Forschung offen, ein Weg, der mir viel wichtiger erscheint und der merkwürdigerweise bis jetzt ganz vernachlässigt worden ist, ich meine nämlich den der vergleichweisen Bestimmung der Resorptionsgröße in den verschiedenen Dünndarmabschnitten.

Es wird noch später davon die Rede sein, daß die Resultate derartiger Untersuchungen bereits in einer Reihe von Arbeiten niedergelegt sind. Die einwandfreien und verlässlichen Untersuchungen beziehen sich aber fast ausschließlich auf die Resorption und Invertierung von verschiedenen Zuckerarten, während vergleichende Untersuchungen über die Resorption stickstoffhaltiger Substanzen (Pepton-, respektive Eiweißlösungen) in den verschiedenen Dünndarmabschnitten so wenig zahlreich und vorwiegend auch in so wenig einwandfreier Weise ausgeführt worden sind, daß sie zur Lösung unserer Frage nur bedingt herangezogen werden können. Und doch kommt, wenn es sich darum handelt zu entscheiden, ob der Ernährungszustand eines Individuums ein konstanter ist, das Resorptionsvermögen seines Darmes für die stickstoffhaltigen Nahrungsstoffe in erster Linie in Betracht. Denn der

¹⁾ Auch *Diliberti-Helbin* (Gaz. med. ital., 1903, Nr. 41, referiert im Zentralblatt für Chirurgie, 1904, Nr. 4) fand zwar, wenn er Hunden die Hälfte des Dünndarmes resezierte, höhere Werte für die N- und Fettausscheidung, aber keine wesentlichen Unterschiede zwischen den Versuchen, in welchen das eine Mal das Jejunum und das andere Mal das Ileum entfernt worden war.

Nachweis, ob Stickstoffgleichgewicht oder Stickstoffverlust besteht, ist ja für uns der Anhaltspunkt, um den Ernährungszustand des Individuums zu beurteilen.

Vergegenwärtigen wir uns die im Darne vor sich gehenden chemischen Vorgänge in ihren größten Umrissen, so lassen sich dieselben in zwei Gruppen einteilen; einmal in die, durch welche die in den Darm eingeführte Nahrung in eine für die Resorption geeignete Form überführt wird und dann schließlich in die Resorption selbst. Für die Digestion der Nahrungsstoffe, welche ja bereits im Magen eingeleitet wird, spielen die in den Darm sich ergießenden Verdauungssäfte eine Hauptrolle, während die von den einzelnen Drüsen des Darmes abgesonderten Sekrete mit Ausnahme des nur eine beschränkte spezifische Wirksamkeit entfaltenden Pepsins für die Eiweißverdauung eine ganz untergeordnete Bedeutung besitzen. Die Hauptaufgabe fällt der Darmschleimhaut erst bei der Resorption zu. Wenn deshalb der Dünndarm durch eine ausgedehnte Resektion gekürzt wurde, so ist es nicht der Wegfall der sezernierenden Schleimhautoberfläche, sondern der Ausfall der resorbierenden Fläche, welche zu Verdauungsstörungen Anlaß geben kann.

Nun lehrt uns ja die Anatomie und Histologie, daß die Schleimhaut des Jejunums sich wesentlich von der des Ileums unterscheidet; vor allem zeigt die Schleimhaut schon, was ihre Mächtigkeit anbelangt, in den verschiedenen Dünndarmabschnitten ein verschiedenes Verhalten. Während die Schleimhaut des Jejunums dick ist und mit hohen Zotten versehen, und die Schleimhautoberfläche selbst durch Faltung eine bedeutend größere ist, nimmt die Schleimhaut gegen das Ileum zu immer mehr an Mächtigkeit ab. Auch beim Hunde kann man sich davon überzeugen, daß bezüglich der Schleimhaut in den verschiedenen Dünndarmabschnitten große Unterschiede bestehen. So fand *Nagano* als Mittel von zwölf Wägungen in einer 30 cm langen Jejunumschlinge 22 g Schleimhaut und in einer gleich langen Ileumschlinge nur 11.1 g. Die Werte lagen beim Jejunum zwischen 13.5 und 31.5 g, beim Ileum zwischen 8 und 15.5 g. Ich kann diese seine Resultate auf Grund meiner Untersuchungen nur bestätigen.

Diese anatomischen Eigentümlichkeiten der Schleimhaut müssen eigentlich a priori dazu verleiten, auch bezüglich der Resorption den Dünndarm in seinen Abschnitten nicht als gleichwertig anzusehen und dem Jejunum in dieser Richtung eine bevorzugtere Stellung zuzusprechen als dem Ileum, was naturgemäß zu dem Schlusse führen müßte, daß der Verlust des Jejunums für das Individuum folgenschwerer ist als der des Ileums. In der Tat konnten auch

Röhm und *Nagano*¹⁾ eine den anatomischen Unterschieden entsprechende funktionelle Verschiedenheit des Jejunums und Ileums konstatieren. Sie fanden in Übereinstimmung mit den Resultaten früherer Untersuchungen, daß das Wasser im oberen Dünndarme zwar schlechter aufgesaugt wurde als im unteren, daß aber das Inversionsvermögen der Schleimhaut den Dissakhariden gegenüber im oberen Dünndarme ein besseres ist als im unteren, selbst dann, wenn man die Verhältniszahlen auf 1 g Schleimhaut berechnet. Sie fanden ferner, daß auch bei der Resorption der Mono- und Dissakharide das Jejunum der leistungsfähigere Darmabschnitt ist. Auch die vermehrte Resorption ist nicht nur bedingt durch die mächtigere Schleimhaut im oberen Dünndarm, sondern durch eine funktionelle Verschiedenheit der Darm-schleimhaut; denn gleich große Mengen Schleimhaut resorbieren im Jejunum mehr Zucker als im Ileum. Zu dem gleichen Resultate sind bezüglich der Glykose auch *Lannois* und *Lépine* in ihrer später zu erwähnenden Arbeit gelangt. Viel wichtiger für uns sind nun diejenigen Arbeiten, welche sich mit vergleichenden Untersuchungen der Resorptionskraft des Dünndarmes gegenüber stickstoffhaltigen Lösungen (Eiweiß und Peptonlösungen) befassen. Untersuchungen in dieser Richtung haben meines Wissens zuerst im Jahre 1882 zwei französische Forscher, *Lannois* und *R. Lépine*²⁾, angestellt. Sie experimentierten an Hunden, welche nicht narkotisiert waren. Sie eröffneten ihnen das Abdomen in der Linea alba, suchten eine obere und eine untere Dünndarmschlinge auf und banden nun zwei Schlingen von ungleicher Länge ab. Die Länge der Schlingen differierte in den drei Versuchen um 3, respektive 4, respektive 10 cm, wobei die untere Schlinge immer die längere war. Sie wollten auf diese Weise die ungleiche Entwicklung der Schleimhaut ausgleichen. Die Schlingen wurden mit warmer Kochsalzlösung zunächst durchgespült, und als die Spülflüssigkeit klar abfloß, die Untersuchungsflüssigkeit in dieselbe eingeführt. Als Versuchsflüssigkeit diente eine Peptonlösung, und zwar im ersten Falle eine im Laboratorium hergestellte Peptonlösung aus Hundefleisch; beim zweiten Versuche ein Peptonpräparat, das sie als Pepton Defresne bezeichnen, und im dritten Versuche ein Pepton, das aus Rindfleisch hergestellt war. Den Peptongehalt der eingebrachten Lösungen ermittelten sie in einer anderen Probe durch Bestimmung

¹⁾ *Röhm* und *Nagano*, Untersuchungen über die Resorption und fermentative Spaltung der Dissakharide im Dünndarm des ausgewachsenen Hundes. Pflügers Archiv. 1903, Bd. XCV, S. 533; ferner *Nagano*, ebenda. Bd. XC, S. 384.

²⁾ *Lannois* et *R. Lépine*, Sur la manière différente dont se comportent les parties supérieure et inférieure de l'intestin grêle ou point de vue de l'absorption et de la transsudation. Arch. de phys. norm. et pathol. III. Série, 1883, tome I, pag. 92.

des Trockenrückstandes. Nachdem die Schlingen mit der Untersuchungsflüssigkeit beschickt waren, wurden sie in die Bauchhöhle reponiert, die letztere geschlossen und die Tiere freigelassen. Am Ende der Versuchszeit wurde das Tier durch Verbluten getötet, die Darmschlingen wurden herausgenommen und ihr Inhalt in ein Glas ausgepreßt. Die schleimigen Bestandteile wurden durch Essigsäurefällung entfernt, vom Niederschlage abfiltriert, dieser mit heißem Wasser nachgewaschen, und Filtrat und Spülflüssigkeit wurden nun mit einer gewogenen Menge feinen Sandes versetzt, zur Trockene eingedampft und gewogen. Es wurde demnach auch der Peptongehalt der aus dem Darne am Ende des Versuches erhaltenen Peptonlösungen durch Bestimmung des Trockenrückstandes ermittelt. Solcher Versuche mit Peptonlösungen wurden von den Autoren im ganzen drei angestellt. Ich gebe die Resultate wieder, indem ich die entsprechende Tabelle aus ihrer Arbeit reproduziere:

Nummer des Experimentes	Dauer des Versuches	Injizierte Menge	Resorbierte Menge	
			obere Schlinge	untere Schlinge
I	45'	1·365g	0·895g	0·705g
II	60'	10·48g	3·86g	3·45g
III	70'	1·79g	1·085g	0·884g

Wie wir aus der Tabelle ersehen, haben *Lannois* und *Lépine* größere Differenzen in der Menge des resorbierten Peptons nur in den Versuchen I und III erhalten, während im Versuche II die resorbierten Mengen nahezu die gleichen waren. Rechnet man die resorbierte Peptonmenge in Prozenten der eingebrachten Mengen aus, wobei man letztere gleich 100 setzt, so erhält man folgende Werte:

Nummer des Experimentes	Resorbierte Menge in Prozenten	
	obere Schlinge	untere Schlinge
I	65·5%	51·7%
II	36·8%	32·9%
III	60·6%	49·4%

Wenn demnach *Lannois* und *Lépine* aus ihren Versuchen den Schluß ziehen, daß das Ileum nur die Hälfte, das Jejunum dagegen zwei Drittel des eingebrachten Peptons resorbiere, so sind sie zu diesem Schlusse nur bei Versuch I berechtigt. Versuch III gestattet nur den Schluß, daß das Resorptionsvermögen der oberen Schlinge ein größeres ist als das der unteren, aber nicht in dem Ausmaße von $\frac{1}{2}$ zu $\frac{2}{3}$, während im Versuche II das Resorptionsvermögen beider Schlingen sich als nahezu identisch herausgestellt hat.

Gegen die Untersuchungen von *Lannois* und *Lépine* lassen sich nun eine ganze Reihe von Einwänden geltend machen. Zunächst er-

scheint die Art und Weise des Durchspülens des Darmes von seitlich in seiner Wand angebrachten Öffnungen nicht genügend. Man kann sich überzeugen, daß, wenn man abgebundene Darmschlingen in dieser Weise durchspült und die Flüssigkeit bereits klar abfließt, man doch noch große Mengen Inhalt in den Schlingen vorfindet, wenn man sie aufschneidet. Ganz zu verwerfen ist ferner die Art und Weise, in der die beiden Autoren vorgegangen sind, um die Ungleichheit der resorbierenden Darmoberfläche zu paralisieren. Sie haben in ganz willkürlicher Weise die unteren Darmschlingen länger genommen als die oberen; aber den Beweis, daß sie dadurch die gleiche resorbierende Oberfläche in beiden Darmabschnitten gewonnen haben, sind sie unschuldig geblieben. Sie hätten ihn nur dann erbringen können, wenn sie das Gewicht der Schleimhaut in den einzelnen Schlingen bestimmt hätten. Es hätten aber wahrscheinlich dann die Versuchsergebnisse ein ganz anderes Gesicht bekommen, wenn die resorbierte Peptonmenge auf die Gewichtseinheit der Schleimhaut bezogen worden wäre. Ganz unbrauchbar wird aber das Resultat der *Lannois*- und *Lépine*schen Versuche noch durch den Umstand, daß die Autoren zur Bestimmung des Peptongehaltes der aus dem Darm entleerten Flüssigkeit sich ebenfalls der Methode der Trockenrückstandsermittlung bedient haben. Auf die Ungenauigkeiten, welche durch die Anwendung dieser Methode bedingt sind, hat bereits *Röhm* in seiner Arbeit: »Über die Sekretion und Resorption im Dünndarm«¹⁾ hingewiesen. Bei dieser Methode wird nämlich nicht dem Umstande Rechnung getragen, daß die im Darne vorhandene Flüssigkeit durch Sekretion von seiten des Darmes einen Zuwachs an Trockensubstanz erhält. Nun ist aber nach den Untersuchungen von *Röhm* dieser Zuwachs an Trockensubstanz im oberen Dünndarm erheblich geringer als im unteren. Wenn deshalb *Lannois* und *Lépine* in der aus dem unteren Dünndarm entleerten Flüssigkeit eine größere Menge Trockensubstanz finden konnten und daraus natürlich den Schluß zogen, daß hier weniger resorbiert worden ist als im oberen Dünndarme, so ist damit der Beweis, daß wirklich weniger Pepton resorbiert wurde, nicht erbracht. Denn man weiß nicht, wieviel der gefundenen Trockensubstanz auf die Sekretion von seiten des Darmes zu setzen ist. Wenn ich schließlich noch erwäge, daß die beiden Autoren ihre Schlüsse auf Grund von nur drei Versuchen gezogen haben, welche keineswegs übereinstimmend ausgefallen sind, so erscheint die uns beschäftigende Frage auf Grund dieser Versuche noch keineswegs erledigt.

Noch bevor mir die Arbeit von *Lannois* und *Lépine* zu Gesichte gekommen ist, habe auch ich eine Reihe von Versuchen in ähnlicher

¹⁾ Pflügers Archiv. 1887, Bd. XLI, S. 440.

Weise angestellt. Ich bin aber dabei zu wesentlich anderen Resultaten gelangt. Ich will diesen Versuchen, wie ich gleich vorweg bemerke, absolut keine Beweiskraft zusprechen, dieselben aber dennoch hier anführen, weil sie zeigen, welche Differenzen man in den Resultaten erhalten kann, wenn man nicht alle Fehlerquellen berücksichtigt. Ich habe allerdings im Gegensatze zu *Lannois* und *Lépine* an narkotisierten Tieren operiert. Ich habe nicht verschieden lange, sondern gleich lange Darmschlingen aus dem obersten und dem untersten Dünndarme zum Vergleiche herangezogen. Im übrigen bin ich in der gleichen Weise beim Durchspülen und Füllen der Darmschlingen vorgegangen und war meine Versuchslösung eine Auflösung von *Wittes* Pepton in halbprozentiger Kochsalzlösung, deren Stickstoffgehalt nach *Kjeldahl* bestimmt worden war. Nach Beendigung des Versuches wurde die Flüssigkeit aus dem Darne durch Ausstreichen entleert, in einem Meßzylinder aufgefangen und nun mit einem aliquoten Teile derselben wiederum eine Stickstoffbestimmung, allerdings ohne vorhergegangene Fällung mit Essigsäure ausgeführt. Der resorbierte Stickstoff wurde aus der Differenz zwischen dem eingeführten und wiedergefundenen berechnet.

Ein Blick auf die Tabelle I (S. 210) lehrt uns, daß unter fünf Versuchen nur zweimal die obere Schlinge ein größeres Resorptionsvermögen aufwies als die untere, während in den drei übrigen Versuchen das Resorptionsvermögen der unteren Schlinge ein zum Teil beträchtlich höheres gewesen ist als das der oberen. Allerdings kann man diesen Versuchen zum Vorwurfe machen, daß die aus dem Darne entleerte Flüssigkeit ohne weitere Vorbereitung zur Stickstoffbestimmung verwendet wurde, demnach auch die Stickstoffmenge mitbestimmt wurde, die eventuell aus der Darmschleimhaut in das Darmlumen hinein sezerniert worden war. Allein so große Differenzen zugunsten der unteren Schlinge, wie sie z. B. der Versuch 1 aufweist, lassen sich dadurch nicht erklären; und wenn wir auch diese Fehlerquellen ausschließlich zu ungunsten der resorbierenden Kraft der unteren Darmschlinge heranziehen wollten, so müssen wir trotzdem dieser sehr bedeutende resorbierende Fähigkeiten zusprechen. Auch der Umstand, daß der Darm nach Beendigung des Versuches nicht durchgespült worden ist, daß demnach stickstoffhaltige Flüssigkeit an der Darmwand noch haften geblieben sein konnte, kann wohl die absoluten Werte in nennenswerter Weise verändern, aber die Vergleichswerte, da die Darmschlingen gleich lang waren und in gleicher Weise behandelt worden sind, nur in viel geringerem Grade beeinflussen. Aber die Resultate von *Lannois* und *Lépine*, sowie auch die meinigen, die in

Table I.

Länge der oberen und unteren Schlinge je 45 cm. Im Versuche 3 war die untere Schlinge nur 25 cm lang. Das Durchspülen der Schlingen geschah durch zwei seitlich in die Darmwand eingefügte und wasserdicht befestigte Drainrohre, welche auch zum Einfüllen der Peptonlösung verwendet wurden. Nach Füllung wurden die Schlingen in die Bauchhöhle reponiert und diese geschlossen. Dauer des Versuches 30 Minuten. Die Entleerung der Schlinge am Ende des Versuches geschah durch Ausstreifen der Schlinge. Ein Nachspülen fand nicht statt. Ein aliquoter Teil der entleerten Flüssigkeit wurde nach dem Sedimentieren zur N-Bestimmung nach Kjeldahl verwendet und das Resultat auf die gesamte Menge umgerechnet. Sämtliche angegebenen Werte sind das Mittel aus Doppelbestimmungen, welche entweder ganz identisch ausfielen oder innerhalb geringer Grenzen schwanken.

Nummer des Versuches	Oberes Jejunum			Unteres Ileum					
	N in mg in 5 cm ³ Peptonlösung	Menge des eingeführten Peptons in cm ³ und mg N	N gefunden in mg	N resorbiert in mg und % des eingeführten N	Physikalische Eigenschaften der aus dem Darne entleerten Flüssigkeit	Menge des eingeführten Peptons in cm ³ und mg	N gefunden in mg	N resorbiert in mg und % des eingeführten N	Physikalische Eigenschaften der aus dem Darne entleerten Flüssigkeit
1	19.55	25 cm ³ = 97.77 mg	59.39	38.38 = 39.1%	13 cm ³ einer trüben Flüssigkeit mit zahlreichen Schleimflocken	19 cm ³ = 74.29 mg	27.27	47.02 mg = 63.2%	4.5 cm ³ einer ähnlich wie beim oberen Jejunum beschaffenen Flüssigkeit
2	17.78	25 cm ³ = 83.9 mg	73.75	15.15 = 17%	5.5 cm ³ einer trüben, leicht gelb gefärbten Flüssigkeit, reichliches Sediment	25 cm ³ = 88.9 mg	61.88	27.02 mg = 30.4%	7 cm ³ einer hellgelben Flüssigkeit; zahlreiche Flocken in derselben
3	21.12	25 cm ³ = 105.6 mg	52.14	52.16 = 49.1%	8.5 cm ³ einer rötlichgelben, trüben Flüssigkeit mit viel flockig-schlammigen Bodensätze	20 cm ³ = 84.48 mg	48.82	35.66 mg auf 40 cm Länge berechnet, 57.05 mg = 67.5%	9 cm einer hellgelben, ziemlich klaren Flüssigkeit mit wenig Sediment
4	wie bei 3	25 cm ³ = 105.6 mg	41.86	63.74 = 60.3%	6.5 cm ³ einer milchigtrüben Flüssigkeit mit Schleim und Blutgerinnseln	25 cm ³ = 105.6 mg	45.36	60.24 mg = 57.0%	6 cm ³ einer hellgelben, wenig Flocken enthaltenden Flüssigkeit. Einige Blutgerinnsel
5	wie bei 3	25 cm ³ = 105.6 mg	70.37	35.23 = 33.2%	1.5 cm ³ einer trüben, hellgelben Flüssigkeit mit viel Bodensatz (Sediment): weiße Blutkörperchen und Fett	25 cm ³ = 105.6 mg	83.80	21.8 mg = 20.6%	18.5 cm ³ einer hellgelben Flüssigkeit mit wenig Sediment. Sediment wie bei der oberen Schlinge

der Tabelle I zusammengestellt sind, stammen von Versuchen, denen gegenüber noch ein anderer Vorwurf erhoben werden kann. Es hat nämlich im Jahre 1896, also viel später, als die Untersuchungen von *Lannois* und *Lépine* ausgeführt worden sind, *E. W.-Reid* auf gewisse Fehlerquellen bei der Ausführung von Darmresorptionsversuchen aufmerksam gemacht, deren Nichtbeachtung zu ganz unzuverlässigen Resultaten führt.

Wenn man die Resorptionswerte verschiedener Darmschlingen bestimmen und miteinander vergleichen will, so muß man sich vor allem dessen versichern, daß die Versuche in einer Weise vorgenommen werden, welche die Garantie in sich schließt, daß nicht eventuell durch die Versuchsanordnung gewisse Differenzen bedingt werden, die mit der resorbierenden Kraft des Darmes nichts zu tun haben, sondern einfach Folgen von Versuchsfehlern sind; d. h. man muß sicher sein, daß, wenn man den Versuch an zwei unmittelbar einander folgenden, somit physiologisch gleichwertigen Schlingen vornimmt, man tatsächlich für die resorbierende Kraft dieser Schlingen übereinstimmende oder nur innerhalb kleiner Grenzen schwankende Resultate erhält. Mit der Ermittlung dieser Bedingungen hat sich in dankenswerter Weise *E. Waymouth-Reid*¹⁾ beschäftigt. Wenn man nämlich die Resorptionsversuche in der Weise anstellt, daß man die Darmschlingen abbindet, durchspült, mit der zu untersuchenden Flüssigkeit füllt und sodann wieder in die Bauchhöhle reponiert, so wie es *Lannois* und *Lépine* und auch ich in einer Reihe von Versuchen gemacht haben, so bekommt man bei zwei aufeinanderfolgenden Darmschlingen, bei denen man die gleiche Resorptionskraft voraussetzen muß, Differenzen der resorbierten Peptonmengen, die nach *Reid* zwischen 7·65 und 19·02% schwanken können, also Differenzen, welche die in den Versuchen von *Lannois* und *Lépine* und zum Teil auch in den meinigen erhaltenen noch übersteigen. Betrug doch die größte Differenz bei den Versuchen von *Lannois* und *Lépine* zwischen oberer und unterer Schlinge nur 17%. Läßt man dagegen die Darmschlingen während der ganzen Dauer des Versuches vor der Bauchhöhle liegen, natürlich eingehüllt in mit warmer Kochsalzlösung getränkte Kompressen, so sind diese Differenzen viel kleiner, und sie schwankten an sechs Versuchen *Reids* nur zwischen 0·8 und 3·62% bei einer resorbierten Menge von 40—70% der eingebrachten Lösung. *Waymouth-Reid* kommt deshalb zu dem Schlusse, daß, wenn gleichwertige Dünndarmschlingen unter gleichen Bedingungen zu Resorptionsversuchen herangezogen werden und die erhaltenen

¹⁾ *E. Waymouth-Reid*, A method for the study of the intestinal absorption of peptone. *Journal of physiolog.* 1895/96, vol. XIX, pag. 240.

Werte um mehr als 5% differieren, für diese Differenzen Versuchsfehler verantwortlich zu machen sind.

Die Resultate der *Reidschen* Untersuchungen haben fürs erste etwas Befremdendes, und erscheint die Tatsache, daß die Versuche an vor der Bauchhöhle gelagerten Darmschlingen verlässlicher sein sollten als wie an Schlingen, die sich in der Bauchhöhle befinden, zunächst auffällig. Aber ich glaube, daß dieser Widerspruch nur ein scheinbarer ist und die Berechtigung der *Reidschen* Technik sich folgendermaßen erklären läßt. Wenn ich eine Darmschlinge von bestimmter Länge abbinde, sie mit Flüssigkeit fülle und wieder in die Bauchhöhle reponiere, so befindet sich diese Schlinge zwar an ihrem natürlichen Orte, aber da nichts weniger als unter normalen Verhältnissen. Die abgebundene und gefüllte Schlinge wird gewiß in ihren normalen Bewegungen gehindert sein, sie wird im Bauchraume wahrscheinlich eine gezwungene Lage einnehmen und dadurch die Zirkulation in den Mesenterialgefäßen alterieren können. Ob nun für beide unter derartigen pathologischen Verhältnissen in der Bauchhöhle befindliche Darmschlingen die gleichen Bedingungen vorhanden sind, kann nur eine Sache des Zufalles sein. Wenn ich dagegen die beiden Darmschlingen in gleicher Weise vor die Bauchhöhle lagere, so befinden sich dieselben zwar auch unter pathologischen Verhältnissen, aber ich habe es in meiner Macht, wenigstens annähernd für beide Schlingen die gleichen pathologischen Verhältnisse zu schaffen, was das Resultat insoferne nicht beeinflußt, da es mir ja bei den Versuchen nicht auf die absoluten, sondern nur auf die Vergleichswerte ankommt. So habe ich mir wenigstens die von *Waymouth-Reid* gefundene Tatsache, über welche er sich selbst nur sehr unbestimmt ausdrückt, zurechtgelegt. Der Vollständigkeit halber muß ich noch erwähnen, daß auch *Friedländer*¹⁾ bei einer Reihe von Resorptionsversuchen im Dünndarme, die er in erster Linie zu dem Zwecke angestellt hat, um die Frage zu entscheiden, inwieweit Osmose und lebendige Tätigkeit der Zellen bei der Darmresorption in Betracht kommen, an einem Versuchstiere (Hund) eine obere und untere Dünndarmschlinge mit der gleichen Versuchslösung (Eiereiweißlösung) beschickt hatte. Er hat gefunden, daß am Ende des Versuches, der vier Stunden dauerte, die obere Schlinge, die 35 cm vom Pylorus entfernt war, 90·43% und die untere Schlinge (knapp an der *Bauhinischen* Klappe) 90·62% der eingeführten Eiweißlösung resorbiert hatte. Die Länge der oberen Schlinge betrug 30, die der unteren 45 cm. Es

¹⁾ *Friedländer*, Über die Resorption gelöster Eiweißstoffe im Dünndarme. Zeitschrift für Biologie. 1896, Bd. XXXIII, S. 268.

ist demnach auch dieser Versuch nicht im Sinne der Versuche von *Lannois* und *Lépine* ausgefallen. Die übrigen Versuche von *Friedländer*, bei denen obere und untere Dünndarmschlingen zur Verwendung kamen, sind an verschiedenen Versuchstieren ausgeführt und daher für eine vergleichende Beurteilung nicht geeignet.

Schließlich hat auch *Röhm* in seiner bereits zitierten Arbeit in Pflügers Archiv, Bd. XLI, die Resorption von Peptonlösungen an drei Hunden mit *Thiry-Vellaschen* Darmfisteln geprüft, welche in verschiedener Höhe des Dünndarmes angelegt waren. Er fand dabei, daß Hund II, bei welchem die Fistel am nächsten dem Pylorus lag, die größte Resorption zeigte. Er wagte es aber selbst nicht, auf Grund seiner Versuche die Frage zu entscheiden, ob die Peptonlösung im oberen Dünndarme besser resorbiert wird als im unteren, und läßt diese Frage sowohl auf Grund seiner eigenen Versuche, sowie auf Grund der Versuche von *Lannois* und *Lépine*, die er ebenfalls als nicht einwandfrei erklärt, offen. Ich kann diesen Anschauungen *Röhmanns* nur beipflichten; denn erstens sind diese Versuche an verschiedenen Hunden, also unter ungleichen Versuchsbedingungen ausgeführt, lassen sich demnach in ihren Resultaten nicht gut vergleichen, und ferner darf nicht übersehen werden, daß bei den drei Versuchstieren die Länge des Experimentierdarmes eine verschiedene war.

Wir müssen deshalb sagen, daß die Frage der Resorption von Peptonlösungen in verschiedenen Dünndarmabschnitten durch alle die genannten Untersuchungen noch nicht erledigt ist. Wir wissen experimentell noch nichts darüber, wie groß die resorbierende Kraft des oberen und unteren Dünndarmes gegenüber Peptonlösungen sich gestaltet; und wenn man behauptet, daß der untere Dünndarm Peptonlösungen schlechter resorbiert als der obere, so ist dies nicht mehr als ein Analogieschluß, zu welchem man sich nach den übrigen Erfahrungen berechtigt glaubt, für welchen aber der Beweis bislang noch nicht in einwandfreier Weise erbracht worden ist. Es schien mir daher wohl der Mühe wert, zum Zwecke der Lösung dieser Frage eine Reihe von eigenen Untersuchungen in möglichst einwandfreier Weise vorzunehmen, über deren Ergebnisse ich im folgenden berichten will.

II. Eigene Untersuchungen.

Es ist bekannt, daß die Resultate von Tierexperimenten nur mit einer gewissen Einschränkung auf den Menschen übertragen werden können. Bezüglich der Darmresorption kann man diese Bedenken, wenn

auch nicht ganz, so doch zum großen Teil fallen lassen. Die physiologischen Chemiker hatten in der letzten Zeit schon vielfach Gelegenheit gehabt, auch am Menschen die Sekretions- und Resorptionsverhältnisse des Darmes zu studieren und boten ihnen hierzu die Fälle von Anus praeternaturalis sowie von Darmausschaltung, also von künstlich angelegter *Thiry-Vellascher* Darmfistel das erwünschte Material. Auf Grund dieser Untersuchungen, die zuletzt wiederum von *Nagano*¹⁾ eine Bestätigung erfahren haben, wurde eine so weitgehende Übereinstimmung in den chemischen Funktionen des menschlichen und des Darmes des Hundes gefunden, daß es wohl keinem Bedenken unterliegt, auch die für die Resorption von Peptonlösungen beim Hunde gewonnenen Resultate auf den menschlichen Darm zu übertragen. Ich ging nun bei meinen Versuchen speziell folgendermaßen vor. Um den Darm der Versuchstiere möglichst frei von Speisen sowie von Verdauungssäften zu erhalten, fasteten die Tiere 24 Stunden lang vor dem Versuche. Unmittelbar vor demselben erhielten sie je nach der Größe eine subkutane Injektion von 1—2 *decg* Morphium, wurden am Bauche rasiert und desinfiziert und dann auf den Operationstisch aufgeschnallt. Die Narkose geschah mit *Schleichs* Siedemischung II und hat sich dieselbe bei Hunden, die ja bekanntlich gegen Chloroform sehr empfindlich sind, aufs beste bewährt. Waren die Tiere narkotisiert, so erfolgte die Eröffnung der Bauchhöhle in der Linea alba und wurde nun sofort eine obere und eine untere Dünndarmschlinge aufgesucht. Für die untere Schlinge diente als Anhaltspunkt das Cökum und wurde die untere Schlinge immer einige Zentimeter entfernt von diesem genommen. Bei der oberen Schlinge verfuhr ich folgendermaßen: Verfolgt man vom Pylorus abwärts das Duodenum und den Anfangsteil des Jejunums, so gelangt man zirka 30 *cm* unterhalb des Pylorus an eine Stelle, an welcher der Dünndarm an der hinteren Bauchwand fixiert ist und sich nicht extraperitoneal wälzen läßt, außer man trennt diese bandförmigen Serosaadhäsionen, wobei es jedoch immer zu Blutungen aus der Darmwand kommt. Es ist daher besser, auf diesen Anfangsteil des Jejunums beim Versuche ganz zu verzichten und lieber den unterhalb dieser Adhäsionen befindlichen Jejunumabschnitt zum Versuche zu benutzen. Man ist dabei auch sicher, daß man nicht mit einem Teile der Versuchsschlinge in das Duodenum hineingerät. Die für den Verdauungsversuch herausgesuchten Schlingen wurden nun rechts und links vom Bauchschnitte auf warme (42°) und mit physiologischer Kochsalzlösung getränkte Kompressen

¹⁾ *Nagano*, Beobachtungen an einer *Thiry'schen* Fistel am Menschen. Grenzgebiete. Bd. IX, S. 393.

gelegt und mit denselben bedeckt. Sodann markiert man sich an jeder Schlinge den einen Endpunkt durch Umschnüren mit einem Faden oder Abklemmen mit einer Arterienklemme. Hierauf folgt der etwas heikle Vorgang des Abmessens der Schlingen. Da wir die Resorption in beiden Schlingen miteinander vergleichen wollen, so ist es notwendig, daß wir auch gleich lange Schlingen zum Versuche heranziehen, denn nur dann findet der Versuch unter gleichen Bedingungen statt. Diese Forderung muß man auch dann aufrecht erhalten, wenn man die Schleimhautmengen nach dem Versuche abwägt; denn für die Resorption kommt ja auch die Spannung in Betracht, unter welcher die Schlinge steht (vgl. hierüber *Leubuscher*, *Jenaische Zeitschrift für Naturwissenschaft*, Bd. XVIII, S. 808; Referat *Malys Jahresbericht*, 1885, S. 295), und um bei beiden Schlingen eine möglichst gleiche Spannung zu erzeugen, muß ich gleich lange Schlingen mit der gleichen Flüssigkeitsmenge füllen. Allerdings habe ich es nicht in meiner Macht, die durch die Volumsdifferenz bedingten Unterschiede in beiden Schlingen auszuschalten, da eine derartige Ausschaltung nur eine ganz willkürliche sein könnte. Eine gewisse Aufmerksamkeit verdient der Vorgang des Abmessens deswegen, weil der Darm ein muskulöses Organ ist und sich seine Länge durch die Kontraktion oder Erschlaffung seiner Muskulatur innerhalb weiter Grenzen ändern kann. Nun treten häufig am Darne, wenn er vor die Bauchhöhle gelagert wird, auch wenn man ihn sofort mit feuchten Kompressen bedeckt und gegen Abkühlung schützt, leicht sehr starke Kontraktionen auf, welche seine Länge außerordentlich beeinflussen. Man darf daher während dieser Kontraktionen den Darm nicht messen; man muß die Schlingen dann mit warmen Kochsalzkompressen bedeckt halten, dann lösen sich diese Kontraktionen bald, der Darm erhält wieder sein normales Aussehen und ist jetzt erst zur Messung geeignet. Das Messen wird so vorgenommen, daß man von dem durch die Arterienklemme bezeichneten Punkte sowohl an der oberen als an der unteren Darmschlinge das Meßband an der dem Peritonealansatz entgegengesetzten Seite des Darmes anlegt und nun immer nur in kleinen Partien die Messung vornimmt, bis die gewünschte Länge erreicht ist. Dabei darf an dem Darm selbst kein Zug ausgeübt werden, sondern derselbe nur ganz locker gehalten werden. Sodann wird auch der zweite Endpunkt der Schlinge mit einer Arterienklemme abgeklemmt. Nimmt man die Messung in dieser Weise vor und schneidet dann die Darmstücke heraus und mißt sie wieder, so bekommt man Differenzen, die kaum 1—2 cm betragen. Aber ich möchte auf das nachträgliche Messen der herausgeschnittenen Schlingen

gleichsam als Kontrolle der intra vitam vorgenommenen Messung kein großes Gewicht legen; ich habe mich bei meinen Versuchen des öfteren überzeugen können, daß selbst die herausgeschnittene Schlinge noch kräftige Kontraktionen machte und sich um 1—2 *cm* verkürzte. Vollends unbrauchbar sind jedoch die in mortuo gemachten Messungen, wenn man die Darmschlingen am Ende des Versuches zur Entleerung ihres Inhaltes durch Streifen ausgepreßt hat. Es werden die Schlingen dadurch oft ganz bedeutend verlängert, und es ist nur ein Zufall, wenn diese künstliche Dehnung bei beiden Schlingen in gleicher Weise stattgefunden hat.

In 20 Versuchen, in denen ich auch die Länge des herausgeschnittenen Darmes gemessen habe, war dieselbe in drei Fällen bei beiden Schlingen vollständig gleich, in neun Fällen betrug die Differenz 2 *cm* oder war geringer als 2 *cm*, in den übrigen acht Fällen größer. Die größte Differenz zwischen oberer und unterer Schlinge betrug 7 *cm*. Für diese Differenzen war ausschließlich das Ausstreifen der Schlingen verantwortlich zu machen.

Hat man nun bei beiden Schlingen Anfangs- und Endpunkt markiert, so muß man die Schlingen durch Durchspülen von ihrem Inhalte reinigen. Ich habe schon früher erwähnt, daß ein einwandfreies Durchspülen der Schlinge nur dann möglich ist, wenn man dieselbe zirkulär durchtrennt und mit einer größeren Menge (1*l*) warmer physiologischer Kochsalzlösung durchspült. Ich bin nun in der Weise vorgegangen, daß ich nach Durchtrennung der Schlinge in das eine Ende ein ziemlich dickes Drainrohr wasserdicht eingenäht habe; in dieses Drainrohr wurde ein Trichter hineingesteckt und nun von hier aus die warme Kochsalzlösung durchgeleitet. Eingeweidewürmer, die in zahlreichen Fällen durch den Wasserstrom an das andere Lumen der Schlinge getrieben wurden, wurden von hier mechanisch mittels einer Pinzette entfernt. Auch die Fremdkörper, an denen der Hundedarm keineswegs arm ist, gelangten so ohne Schwierigkeiten nach außen. Trotzdem die Spülfüssigkeit bald nach Beginn der Spülung klar abfloß, wurde doch regelmäßig der ganze Liter zur Spülung verwendet, und es zeigte sich auch, als am Ende des Versuches der Darm aufgeschnitten wurde, seine Schleimhaut ganz rein und frei von fremden Beimengungen. War die Durchspülung beendet, so wurde das im Darne enthaltene Wasser durch Ausstreifen entfernt, so daß der Darm kollabierte, und das freie Ende mit einer Arterienklemme abgeklemmt. Nun war der Darm zur Aufnahme der Versuchsfüssigkeit geeignet. Die Versuchsfüssigkeit war eine ebenfalls vor dem Versuche erwärmte, zirka 3—4^o/₁₀₀ige Auflösung von

Wittes Pepton in 0·5%iger Kochsalzlösung. Ich habe eine Peptonlösung verwendet, weil dieselbe den natürlichen Verhältnissen am nächsten kommt, weil Peptonlösungen rascher resorbiert werden als wie z. B. Eieralbumin- oder Serumalbuminlösungen und weil nachgewiesenermaßen auch bei Peptonlösungen der Zusatz von Kochsalz die Resorption beschleunigt. (Siehe diesbezüglich *Reach*, Pflügers Archiv, Bd. LXXXVI, S. 247, und *Baldi*, Referat in *Malys Jahresbericht*, 1898, S. 338.) Die Peptonlösung, deren Stickstoffgehalt nach *Kjeldahl* ermittelt worden war, wurde in eine Bürette eingefüllt, das Ausflußröhrchen der Bürette in das Drainrohr hineingesteckt, welches in das eine Darmende zum Durchspülen eingeführt worden war und nach der Durchspülung kurz abgeschnitten worden ist; sodann wurde die gewünschte Menge Peptonlösung in den Darm eingelassen. Da der Darm kollabiert war und die Peptonlösung in der Bürette unter einem gewissen Drucke stand, so erfolgte das Einfließen der Lösung ohne Schwierigkeiten. Gewöhnlich wurden in die 30 cm lange Schlinge 20 cm³ Peptonlösung eingefüllt, was bei kleineren Tieren schon eine gewisse Spannung des Darmes zur Folge hatte. Bei den Versuchen, bei welchen 40, respektive 50 cm lange Schlingen verwendet worden waren, betrug die eingelassene Flüssigkeitsmenge 25, respektive 30 cm³. War die gewünschte Flüssigkeitsmenge in die Darmschlinge eingeflossen, so wurde das Drainrohr mittels einer Arterienklemme abgeklemmt, die Zeit notiert und sodann an die Füllung der zweiten Darmschlinge gegangen. Selbstverständlich wurden während der ganzen Dauer des Versuches die vor der Bauchhöhle liegenden Darmschlingen sowohl vor der Austrocknung als auch vor der Abkühlung sorgfältig geschützt. Nach abgelaufener Versuchszeit wurde das Mesenterium der Schlingen abgeklemmt, der Inhalt der Schlingen durch das Drainrohr in einen Meßzylinder entleert und die Schlingen selbst von ihrem anderen Ende aus mit Kochsalzlösung von 0·5% nachgespült. Streichende Bewegungen außen am Darme dienten dazu, um den Inhalt desselben möglichst vollständig zu entleeren. Auf diese Weise wurden aus dem Darme zirka 70—90 cm³ Flüssigkeit gewonnen, welche für die weitere Untersuchung verwendet wurden.

Was das chemische Verhalten der verwendeten Peptonlösungen betrifft, so ergaben die darauf gerichteten Untersuchungen, daß die Lösung mit Ferrocyanwasserstoff einen starken Niederschlag gab. Die Peptonlösung enthielt demnach, wie es ja bei *Wittes* Pepton bekannt ist, eine größere Menge Albumosen; dagegen zeigte die Lösung absolut keine Trübung beim Ansäuern mit verdünnter Essigsäure bis zur schwach-sauren Reaktion und nachträglichem Aufkochen. Es waren also in der

Lösung keinerlei in der Siedehitze mit Essigsäure fällbaren Eiweißkörper vorhanden.

Es kam nun darauf an, in den auf diese Weise erhaltenen Flüssigkeiten ihren Gehalt an Pepton zu bestimmen. Zu diesem Zwecke erschien mir wiederum eine Stickstoffbestimmung nach *Kjeldahl* das einfachste und genaueste Verfahren. Vorausgesetzt, daß man sicher war, nur den Stickstoffgehalt des Peptons und nicht den eventuell anderer während des Versuches von der Darmwand in das Darmlumen hineingelanger stickstoffhaltiger Substanzen auf diese Weise zu bestimmen. Dann mußte die Differenz zwischen der eingebrachten und der wiedergefundenen Stickstoffmenge dem resorbierten Stickstoffe entsprechen. Die aus dem Darne entleerte Flüssigkeit, über deren physiologische Eigenschaften noch später die Rede sein soll, enthielt nun immer ein mehr oder weniger reichliches Sediment, das sich bei der mikroskopischen Untersuchung als aus weißen Blutkörperchen, Schleim- und Fettkügelchen, zum Teil auch aus Darmepithelien bestehend erwies. Hätte man daher die Flüssigkeit, sowie man sie aus dem Darne entleert hatte, zur Stickstoffbestimmung benützt, so hätte man entschieden zu große Werte gefunden. Andererseits ist es ja naheliegend, daran zu denken, daß von der Darmschleimhaut aus stickstoffhaltige Sekrete in das Darmlumen entleert werden; enthält ja schon der Darmschleim Eiweißkörper in Lösung, also stickstoffhaltige Bestandteile. Es haben auch bereits mehrere Forscher die Größe dieses Versuchsfehlers bestimmt. So haben *Voit* und *Bauer*¹⁾ in dieser Richtung Kontrollversuche angestellt. Sie haben Darmschlingen abgebunden und leer gelassen. Beim Fleischfresser fanden sie nach Beendigung des mehrstündigen Versuches nie eine erhebliche Flüssigkeitsansammlung in denselben, trotzdem derartige Angaben von mehreren Forschern gemacht worden sind. Sie haben ferner einer Katze eine 37 cm lange Darmschlinge abgebunden und dieselbe dann nach drei Stunden mit Wasser durchspült. Sie fanden im Spülwasser eine Menge von 0.0208 g Eiweiß, was also zirka 3.5 mg Stickstoff entsprechen würde. Es hat ferner auch *Friedländer* in seiner schon erwähnten Arbeit untersucht, wieviel Eiweiß man erhält, wenn man eine vorher durchspülte Darmschlinge an beiden Enden abklemmt, nach einer gewissen Zeit mit heißem Wasser durchspült und diese Flüssigkeit auf Stickstoff untersucht. Er fand bei drei Versuchen 0.0288, 0.098 und 0.0914 g Eiweiß, im Mittel 0.0727 g, was beiläufig 0.012 g Stickstoff entsprechen würde. Es fand demnach *Friedländer* bedeutend höhere Werte als

¹⁾ *Voit* und *Bauer*, Über Aufsaugung im Dünn- und Dickdarme. Zeitschrift für Biologie. 1869, Bd. V, S. 536.

Voit und *Bauer*. Wenn *Voit* und *Bauer* sowie *Friedländer* diese Versuchsfehler nicht weiter berücksichtigt haben, so waren sie dazu aus dem Grunde berechtigt, weil sich ihre Resorptionsversuche über mehrere Stunden erstreckten und diese geringen Mengen Eiweiß bei der großen resorbierten Menge nicht weiter in Betracht kamen. Bei meinen Versuchen, welche, da die Schlingen vor der Bauchhöhle lagen, nicht so weit ausgedehnt werden konnten, bei welchen demnach auch die resorbierte Stickstoffmenge eine entsprechend geringere war, konnte dieser Versuchsfehler nicht so ohne weiteres außer acht gelassen werden. Ich mußte daher seine Größe für meine Versuche bestimmen. Zu diesem Behufe bin ich so vorgegangen, daß ich die in gleicher Weise vorbereiteten Darmschlingen statt mit Peptonlösung mit physiologischer Kochsalzlösung gefüllt und dann in der am Schlusse des Versuches durch Ausdrücken und Durchspülen gewonnenen Flüssigkeit den Stickstoffgehalt bestimmt habe, nachdem die Flüssigkeit zuvor durch Zentrifugieren von ihren korpuskulären Bestandteilen befreit worden war. Die Resultate waren folgende:

Tabelle II.

Zwei gleich lange (30 cm) Schlingen aus dem obersten und untersten Dünndarme werden so wie bei den Resorptionsversuchen behandelt, jedoch statt mit Peptonlösung mit 0.9%iger NaCl-Lösung gefüllt. Die Lösung wird nach 15 Minuten aus dem Darne entleert, nachgespült und in der Lösung samt Spülwasser nach dem Sedimentieren eine N-Bestimmung nach *Kjeldahl* gemacht.

Stickstoff, gefunden in der entleerten Kochsalzlösung	
der oberen Schlinge	der unteren Schlinge
8.2 mg	4.02 mg
4.97 mg	7.98 mg

Wird die aus dem Darne entleerte NaCl-Lösung bis zur schwachsauren Reaktion mit verdünnter Essigsäure angesäuert, aufgeköcht, filtriert und mit dem Filtrate die N-Bestimmung ausgeführt, so sinkt der N-Gehalt auf 2.45 mg.

Ich bekam daher Werte, welche in ihrem Minimum 4.02, im Maximum 8.2 mg Stickstoff betragen, was ungefähr 0.024—0.048 g Eiweiß entspricht, also Werte, die so ziemlich mit den von *Bauer* und *Voit* gefundenen übereinstimmen. Durch diese Versuche ist der Beweis erbracht, daß, wenn man indifferente, stickstofffreie Flüssigkeit in den Darm einführt, dieselbe einige Zeit darin beläßt und dann wieder entleert, der Vorgang des Sedimentierens nicht genügt, um

Nummer des Versuches	N-Gehalt der ein- geführten Pepton- lösung in mg	N gefunden in mg		N resorbiert in mg		Resorbierter N in % des ein- geführten		Gewicht der Schleim- haut in g		Resorptionsvermögen in mg von 1 g Schleim- haut	
		Schlinge A	Schlinge B	Schlinge A	Schlinge B	Schlinge A	Schlinge B	Schlinge A	Schlinge B	Schlinge A	Schlinge B
1	65.10	50.07	52.58	15.03	12.52	23.8 ⁰ / ₀	19.2 ⁰ / ₀	13.9	12.9	1.08	0.97
2	86.8	59.11	61.15	27.69	25.65	31.9 ⁰ / ₀	29.5 ⁰ / ₀	9.3	9.5	3.0	2.7

Kontrollversuche an zwei benachbarten, daher physiologisch gleichwertigen Schlingen (A und B). Schlingen vor der Bauchhöhle. Dauer des Versuches 15 Minuten. Vor der N-Bestimmung wird die aus dem Darmlumene entleerte Flüssigkeit sedimentiert.

Tabelle III.

stickstofffreie Flüssigkeiten zu erhalten. Es muß also gelöste stickstoffhaltige Substanz in wechselnder Menge sezerniert worden sein. Dieser Umstand erklärt es auch, warum sowohl ich als auch andere Untersucher bisweilen bei den Resorptionsversuchen in der aus dem Darmlumene entleerten Flüssigkeit mehr Stickstoff nachweisen konnten, als ursprünglich eingeführt worden war. Durch diesen Ausfall der Kontrollversuche wurde eine ganze Reihe von Versuchen wertlos, bei welchen ich in der gleichen Weise vorgegangen bin wie bei den Kochsalzversuchen, nämlich mich vor der Stickstoffbestimmung mit dem Sedimentieren der aus dem Darmlumene entleerten Flüssigkeit begnügt habe. Ich bin nun bei neuen Kontrollversuchen so vorgegangen, daß die aus dem Darmlumene entleerte Kochsalzlösung samt Spülwasser abgemessen, ein aliquoter Teil derselben (50 cm³) mit verdünnter Essigsäure bis zur schwach-sauren Reaktion versetzt und aufgeköcht wurde. Auf diese Weise mußte alles koaguable Eiweiß ausfallen. Nun wurde erst ein aliquoter Teil des Filtrates zur Stickstoffbestimmung benützt und wurden die erhaltenen Werte auf die ursprünglichen Mengen umgerechnet. Auf diese Weise erhält man für den Stickstoffgehalt der aus dem Darm entleerten Kochsalzlösung Werte, die zwischen 2 und 3 mg Stickstoff schwanken und demnach unsere Versuchsergebnisse nicht wesentlich alterieren.

Ich habe ferner, um mich selbst von der Genauigkeit meiner Versuche zu überzeugen, zwei Kontrollversuche in der gleichen Weise wie *Reid* ange-

stellt und die Resorptionskraft von zwei unmittelbar benachbarten, demnach physiologisch gleichwertigen Schlingen bestimmt. In vorstehender Tabelle III sind die Resultate ersichtlich.

Wir finden, daß die Differenz in den resorbierten Peptonmengen beim ersten Versuche 4·6% ausmacht, beim zweiten 2·4%. Es sind dies Differenzen, welche *Waymouth-Reid* als zulässig erklärt hat.

Durch diese Kontrollversuche glaube ich erstens den Beweis erbracht zu haben, daß die Versuche in einer Weise angestellt wurden, welche für beide Schlingen die gleichen Verhältnisse schufen, demnach Differenzen in den resorbierten Mengen nicht auf Versuchsfehler zurückzuführen sind, zweitens nach Möglichkeit die Fehlerquelle ausgeschaltet zu haben, welche darin besteht, daß in das Darmlumen selbst eine Sekretion von stickstoffhaltiger Substanz stattfindet, so daß wir wirklich berechtigt sind, den am Ende des Versuches ermittelten Stickstoff lediglich als der eingeführten Peptonmenge zugehörig zu betrachten und aus der Differenz zwischen eingeführtem und vorgefundem Stickstoff auf die Größe der Resorption zu schließen.

Versuchsergebnisse.

Was zunächst die physikalischen Eigenschaften der aus den Darmschlingen am Ende des Resorptionsversuches entleerten Peptonlösungen betrifft, so möchte ich mir hierüber folgende Bemerkungen erlauben. Die Lösungen zeigten in dieser Richtung ein verschiedenes Verhalten, je nachdem sie aus dem oberen oder unteren Dünndarme stammten. Die aus dem oberen Darne stammenden hatten gewöhnlich ein reichliches Sediment und waren ziemlich stark opaleszierend, die aus dem unteren weniger opaleszierend, bisweilen nahezu klar und mit geringem Sedimente versehen, gewöhnlich leicht gelb gefärbt. Es scheint demnach in dem oberen Dünndarme eine stärkere Sekretion in das Lumen hinein stattzufinden als im unteren. Sedimentierte man die Flüssigkeiten und untersuchte man das Sediment mikroskopisch, so konnte man immer denselben Befund erheben. Man sah vorwiegend weiße Blutkörperchen, Schleimklümpchen und Fettkügelchen, ab und zu einzelne rote Blutkörperchen und Darmepithelien. Uns nicht weiter interessierende Befunde waren das Vorhandensein von Bakterien sowie vereinzelter Nahrungsreste. Eine blutige Beimengung habe ich in den aus dem Darne entleerten Flüssigkeiten nur ausnahmsweise angetroffen. Eine derartige Beimengung ist der Ausdruck dessen, daß es bei dem Durchschneiden der Darmschlinge zu einer Blutung in den Darm gekommen ist. Denn die weiteren Manipulationen, denen die Schlingen unterworfen worden

sind, waren ja nicht derart, als daß sie hätten eine Beimengung von Blut zum Darminhalte bedingen können. Im übrigen alteriert eine derartige Beimengung das Resultat nicht, denn die Eiweißstoffe des Blutes sind ja durch die Art und Weise der Weiterbehandlung der Lösungen so wie so ausgeschaltet worden. Was die Menge der aus dem Darne entleerten Flüssigkeiten anlangt, so war dieselbe wechselnd, aber gewöhnlich bedeutend geringer als die Menge der eingeführten Flüssigkeit. Es kam jedoch nicht immer die Tatsache zum Ausdruck, daß das Ileum Wasser besser resorbiert als das Jejunum. In dieser Richtung waren die Versuchsergebnisse, denen ich übrigens diesbezüglich keine weitere Aufmerksamkeit geschenkt habe, ziemlich wechselnd. In zwei Fällen war die Menge der aus dem Darne entleerten Flüssigkeit sogar größer als die der hineingelassenen. Es muß also in diesen Versuchen aus nicht näher bekannten Gründen zu einer Transsudation in den Darm gekommen sein. Ich habe in diesen Versuchen auch am Ende der Resorption mehr Stickstoff gefunden, als ich zu Beginn des Versuches eingeführt hatte. In beiden Versuchen hatte es sich jedoch, wie sich später herausstellte, um kranke, respektive schon einmal operierte Tiere gehandelt. So nahm ich in dem einen Falle aus Versehen einen Hund zum Resorptionsversuche, dem ich früher aus einem anderen Grunde eine Gastroenterostomie angelegt hatte, ein Irrtum, den ich erst während des Versuches bemerkte. Der Hund war bis zum Skelette abgemagert, und es liegt nahe, anzunehmen, daß er infolge der Gastroenterostomie an enteritischen Prozessen gelitten hat, welche sowohl die Transsudation in den Darm als auch die große Stickstoffausscheidung in denselben sehr gut erklären können. Es ist selbstverständlich, daß ich diese an kranken Hunden gewonnenen Resultate nicht weiter verwendet habe und ausschließlich hier über die Resultate berichte, welche an gesunden (früher nicht operierten) Hunden gewonnen worden sind.

Die Reaktion der Flüssigkeit war stets alkalisch, aber nur in geringem Grade, für gewöhnlich genügte ein Zusatz von 3—5 Tropfen sehr verdünnter Essigsäure, um jenen geringen Grad von saurer Reaktion hervorzurufen, der nötig ist, um bei Siedehitze Eiweißkörper quantitativ zu fällen.

In denjenigen Fällen, in welchen die aus dem Darne entleerten Peptonlösungen durch Aufkochen bei schwachsaurer Reaktion ihres sonstigen Eiweißgehaltes entledigt worden sind, habe ich die Filtrate auch mit Ferrocyanwasserstoff untersucht. Daß die Reaktion in den meisten Fällen, wenn natürlicherweise auch schwach, positiv ausgefallen ist, kann uns nicht wunder nehmen, da ja die ursprüng-

liche Peptonlösung mit Ferrocyanwasserstoff einen mächtigen Niederschlag gab; dagegen bekam ich auch Filtrate, welche mit Ferrocyanwasserstoff auch nicht die Spur einer Reaktion zeigten. Es mußte demnach durch das Verweilen der *Witteschen* Peptonlösung im Darne ihr Albumosengehalt weiter verändert worden sein, so daß er nicht mehr mit Ferrocyanwasserstoff fällbar war. Wahrscheinlich handelt es sich hier um eine Wirkung des *Cohnheimschen* Erepsins.

Wie verhält es sich nun mit dem Peptongehalte der aus dem Darne entleerten Lösungen? Ich habe die diesbezüglichen Resultate übersichtlich in der Tabelle IV (S. 224 und 225) zusammengestellt.

Was die absoluten Mengen des resorbierten Peptons betrifft, so finden wir, daß dieselben in den Versuchen 1—7 relativ klein sind, für gewöhnlich 20% der eingeführten Menge nicht erreichen und nur selten überschreiten, viel größer sind jedoch die resorbierten Peptonmengen in den Versuchen 8, 9 und 10, bei welchen die Versuchsdauer bis 50 Minuten betrug, während dieselbe in den ersten Versuchen nur auf 15 Minuten ausgedehnt wurde. Die Ursache der geringen Resorption in diesen Versuchen ist zum Teil auch darin begründet, daß die Darmschlingen durch die eingelassene Lösung ziemlich prall gespannt waren und daher auch infolge dieser Spannung anfänglich schlecht resorbierten. Vergleichen wir nun die absoluten Mengen des von den oberen und unteren Schlingen resorbierten Peptons miteinander, so finden wir, daß in den Versuchen mit kurzer Resorptionsdauer die Resultate ziemlich wechselnd waren. Im Versuche 1 waren die resorbierten Mengen in beiden Schlingen gleich; in den Versuchen 4, 5, 6 und 7 hat die untere Schlinge mehr Stickstoff resorbiert als die obere, während in den Versuchen 2 und 3 das umgekehrte Verhältnis obwaltet. In den drei letzten Versuchen waren die absoluten Mengen des resorbierten Stickstoffes in der oberen Schlinge durchwegs größer als in der unteren, wenngleich sie z. B. in dem Versuche 9 nur in geringerem Maße differierten. Immerhin waren aber auch die von den unteren Schlingen resorbierten Stickstoffmengen ganz bedeutende.

Bis jetzt hatten wir lediglich die absoluten Mengen des resorbierten Stickstoffes in Betracht gezogen. Die Versuchsergebnisse bekommen jedoch ein ganz anderes Gesicht, wenn ich dem Umstand Rechnung trage, daß die resorbierende Schleimhautfläche im unteren Dünndarme bedeutend kleiner ist als die im oberen. Um nun darüber ein Urteil fällen zu können, inwieweit die Unterschiede in den resorbierten Stickstoffmengen durch die Unterschiede in der resorbierenden Schleimhautoberfläche bedingt sind, habe ich bei allen Versuchen die Schleimhaut der Versuchsschlinge abgeschabt und gewogen. Die Re-

Tabelle

Darmschlingen während des Versuches vor der Bauchhöhle. Ein aliquoter Teil und Nachspülen gewonnenen Flüssigkeit wird mit stark verdünnter Essigsäure bis schlage abfiltriert. Ein bestimmter Teil des Filtrates wird zur Stickstoffbestimmung auf das ursprüngliche Volumen berechneten Stickstoffmengen. Länge der Versuchs-40 cm, im Ver-

Nummer des Versuches und Gewicht des Hundes in kg	Eingeführte Peptonmenge in cm ³ und mg N	N wiedergefunden in mg		N resorbiert in mg		Gewicht der Schleimhaut in g	
		obere Schlinge	untere Schlinge	obere Schlinge	untere Schlinge	obere Schlinge	untere Schlinge
1 5 kg	20 cm ³ = 106.76 mg	100.56	100.00	6.2	6.76	10	5.5
2 6.5 kg	wie bei 1	89.36	91.87	17.4	14.89	9	6.4
3 8.5 kg	wie bei 1	93.78	100.49	12.98	6.27	15.7	11.9
4 7.5 kg	20 cm ³ = 111.36 mg	106.19	97.16	5.17	14.20	16	12
5 6.8 kg	22.1 cm ³ = 123.09 mg	109.48	108.43	13.61	14.66	13.9	12.7
6 5.2 kg	obere Schlinge 25 cm ³ = 139.2 mg untere Schlinge 20 cm ³ = 111.36 mg	135.82	91.91	3.38	19.45	14	11
7 7.5 kg	20 cm ³ = 121.6 mg	106.62	93.54	14.98	28.06	13.5	8.5
8 5 kg	25 cm ³ = 149.55 mg	48.67	73.98	100.88 = 67.4 ^{0/10}	75.57 = 50.5 ^{0/10}	26.7	15.7
9 5.5 kg	30 cm ³ = 179.46 mg	99.77	113.83	79.69 = 44.4 ^{0/10}	65.63 = 36.6 ^{0/10}	27.5	15.5
10 5 kg	25 cm ³ = 149.55 mg	83.77	100.88	65.78 = 43.9 ^{0/10}	48.67 = 32.5 ^{0/10}	29.2	14.7

IV.

(50 cm³) der am Ende des Resorptionsversuches aus der Schlinge durch Ausstreifen zur schwachsauren Reaktion versetzt, aufgeköcht und vom entstandenen Niederschlag nach *Kjeldahl* verwendet. Die in der Tabelle enthaltenen N-Werte sind bereits die Schlinge in den Versuchen 1 bis inklusive 7 30 cm, in den Versuchen 8 und 10 siehe 9 50 cm.

Resorptionsvermögen von 1 g Schleimhaut		Verhalten des Filtrates gegen Ferrocyano- wasserstoff		Dauer des Ver- suches in Minuten	Länge der heraus- geschnittenen	
obere Schlinge	untere Schlinge	obere Schlinge	untere Schlinge		oberen Schlinge in cm	unteren Schlinge in cm
0·62	1·2	deutliche Trübung	deutliche Trübung	15	21·5	20
1·9	2·3	negativ	negativ	15	22	20
0·8	0·5	Trübung	Trübung geringer als in der oberen Schlinge	15	20·5	26
0·32	1·18	Trübung	negativ	15	20	21·5
0·98	1·1	Trübung	Trübung	25	23	25
0·24	1·7	Trübung	geringe Trübung	30	18	18
1·1	3·3	Trübung	minimale Trübung	30	18·5	23·5
3·8	4·8	Opaleszens	Opaleszens	50	38	38
2·9	4·2	minimale Opaleszens	minimale Opaleszens	40	33·5	37
2·3	3·3	nicht untersucht	nicht untersucht	35	36	35

sultate dieser Wägungen sind in der entsprechenden Kolonne zusammengestellt. Man kann nämlich beim Hundedarm die Schleimhaut mit einem stumpfen Spatel ohne Schwierigkeiten und auch ohne Verluste von den übrigen Darmschichten abschaben. Da ich diese Wägungen nicht bloß bei den Versuchen der Tabelle IV, sondern auch bei einer Reihe anderer Versuche ausgeführt habe, so stehen mir im ganzen die Resultate der Wägungen in 18 Versuchen zur Verfügung. Auch ich konnte mich, ebenso wie *Nagano*, von dem großen Unterschiede überzeugen, welche die Entwicklung der Schleimhaut in der oberen und unteren Schlinge aufweist, sowie von den großen Unterschieden, die diesbezüglich zwischen den einzelnen Tieren obwalten, die aber keineswegs der Größe des Tieres proportional gehen. Als größten Wert für das Schleimhautgewicht einer 30 cm langen Schlinge habe ich beim oberen Dünndarme 23.2 g, beim unteren 13.6 g gefunden. Der geringste Wert betrug beim oberen Dünndarme 9 g, beim unteren 5.5 g. Dabei besteht aber keine Proportionalität in der Entwicklung der Schleimhaut in der oberen und unteren Schlinge bei demselben Tier. So hatten z. B. zwei obere Darmschlingen ein Schleimhautgewicht von 23.2 g und 22.7 g, während das Schleimhautgewicht der entsprechenden unteren Schlinge auffallend kleiner war und nur 11.7 g respektive 8.5 g betrug. In anderen Versuchen war der Unterschied zwischen dem Schleimhautgewicht der oberen und unteren Schlinge ein bedeutend geringerer und bekam man bisweilen direkt den Eindruck, daß, je geringer die Schleimhaut im oberen Dünndarme entwickelt war, destomehr sich die Schleimhaut des unteren Dünndarmes in ihrem Gewichte dem Gewichte der Schleimhaut des oberen nähern würde.

Berechnen wir nun die absolute Menge des resorbierten Stickstoffes auf 1 g der resorbierenden Schleimhaut, so lehrt ein Blick auf die Tabelle, daß nur im Versuche 3 auch die von der Gewichtseinheit der Schleimhaut resorbierte Peptonmenge geringer war in der unteren Schlinge als in der oberen. In allen übrigen Versuchen erwies sich das Resorptionsvermögen der Gewichtseinheit der Schleimhaut in beiden Schlingen entweder nahezu gleich groß, oder es war in der unteren Schlinge größer, bisweilen bedeutend größer als wie in der oberen. Im Falle 7 z. B. dreimal so groß.

Wir müssen daher auf Grund dieser Untersuchungen den Schluß ziehen, daß die bislang vielfach vertretene Anschauung von einer Minderwertigkeit des Ileums in bezug auf seine resorptiven Fähigkeiten eine irrige ist, daß im Gegenteil die Schleimhaut des Ileums in höherem Grade für die Resorption geeignet erscheint.

wenigstens was Peptonlösungen betrifft, als die Schleimhaut des Jejunums. Auch sind die absoluten Werte der vom Ileum resorbierten Stickstoffmengen so große, daß ohneweiters der Einwand hinfällig wird, daß die geringere Entwicklung der Schleimhaut des Ileums trotz seiner besseren Resorptionskraft dennoch zu einem Manko in der Stickstoffresorption und daher zum Stickstoffverlust führen kann, falls dieser Darmabschnitt allein für die Resorption aufzukommen hat. Diesem Einwand kann man folgendes entgegenhalten: Bei der Art unserer Ernährung kommt unser Darm eigentlich nur zweimal innerhalb 24 Stunden in die Lage, größere Mengen stickstoffhaltiger Nahrungsstoffe zu resorbieren, nämlich während der Verdauung nach den Hauptmahlzeiten. Damit hat ja der Darm das Maximum seiner resorptiven Fähigkeiten keineswegs erreicht. Ich kann durch eine größere Nahrungszufuhr, besonders durch eine häufigere Nahrungszufuhr dem Darne so viel Nahrungsstoffe zur Resorption zuführen, daß selbst bei starker Verkürzung des Dünndarmes, auch wenn dieselbe das Jejunum betrifft, noch genügend Stickstoff resorbiert werden kann, um das Stickstoffgleichgewicht zu erhalten, vorausgesetzt, daß ich bei der Verkürzung des Darmes nicht über die als zulässig anerkannte Grenze hinausgehe. Ich möchte noch eine Beobachtung nicht unerwähnt lassen, welche *Monari* (l. c.) bei Tieren gemacht hat: Er fand nämlich bei seinen Hunden mit ausgedehnter Dündarmresektion eine wirkliche Hypertrophie und Hyperplasie in der Schleimhaut des zurückgelassenen Dünndarmes. Es fragt sich nun, ob auch beim Menschen eine derartige Hypertrophie eintreten kann. Gewiß, wenngleich bis jetzt darüber nichts Positives bekannt ist, da das Material zu derartigen Untersuchungen naturgemäß sehr spärlich ist. Wenigstens konnte *Kukula* (l. c.) in einem seiner Fälle, in welchem ihm Gelegenheit zu einer solchen Untersuchung gegeben war, weder im Dünndarme noch im Dickdarme hypertrophische Veränderungen in der Schleimhaut nachweisen. Wenn aber derartige hypertrophische Veränderungen eintreten sollten, dann wird es dem Ileum um so leichter gemacht, den an dasselbe gestellten Forderungen bezüglich der Resorption zu entsprechen.

Wir sind daher nicht berechtigt, das Ileum, was seine Resorptionsfähigkeit gegenüber Peptonlösungen betrifft, als ein minderwertiges Darmstück anzusehen, dessen Resorptionskraft bei fehlendem Jejunum für die Erhaltung des Stickstoffgleichgewichtes nicht ausreichen sollte, im Gegenteil müssen wir sagen, daß die Tierexperimente dafür sprechen, daß das Ileum über genügende Resorptionskräfte verfügt, um auch bei fehlendem Jejunum für eine Konstanz des Ernährungszustandes auf-

15*

kommen zu können. Es wird daher bei ausgedehnten Dünndarmresektionen die Lokalisation der Resektion für den Erfolg nicht in Betracht kommen. Vorausgesetzt ist natürlich, daß ein normales Ileum vorhanden ist, das die Resorption besorgen soll, denn nur von einem solchen und nicht von einem kranken kann man eine gesteigerte Funktion erwarten, und eine solche hat ja der zurückbleibende Darmabschnitt — sei er nun Jejunum oder Ileum — auf alle Fälle zu leisten.

Zum Schlusse erfülle ich eine angenehme Pflicht, wenn ich meinem verehrten Chef Herrn Prof. Dr. *A. Wölfler*, sowie Herrn Prof. *R. v. Zeynek* für ihr freundliches Interesse an dieser Arbeit, letzterem auch für die bereitwillige Überlassung seines Institutes den verbindlichsten Dank ausspreche. Auch Herrn Dr. *Orgelmeister* und Herrn Med.-Stud. *Spitzer* sage ich besten Dank für ihre freundliche Unterstützung bei den Tierexperimenten und chemischen Untersuchungen.

(Aus der chirurgischen Abteilung des k. k. Kaiserin Elisabeth-Spitals
in Wien.)

Totalexstirpation des Magens.

Von

Primararzt Dr. Franz Schopf.

(Hierzu Tafel V.)

Schon im Jahre 1876 hat *Czerny* nachgewiesen, daß Hunde ohne Magen weiterleben können, indem von fünf Hunden, denen er den ganzen Magen extirpiert hatte, einer den Eingriff überstand und sogar nach zehn Monaten um 1150 g zugenommen hatte. Er wurde nach fünf Jahren getötet und dabei zeigte sich allerdings, daß an der Kardiaseite ein kleines Stück der Magenwand stehen geblieben war, das sich zu einer kugeligen Höhle umgeformt hatte. Es war also eine nicht ganz vollkommene Totalexstirpation.¹⁾

Im Jahre 1893 berichten *Pachon* und *Carvallo* über die Verdauung eines vor fünf Monaten gastroektomierten Hundes und im Jahre 1896 *Monari*, der einem Hunde den Magen extirpiert und das verengerte Duodenum in den stehengebliebenen Magenrest einpflanzte.

Bei der nach einem Jahre vorgenommenen Obduktion zeigte sich, daß die Vereinigungsstelle doch noch am Magen erfolgte, also dies auch keine Totalexstirpation sensu strictiori war.

Wohl war das zurückgelassene Magenstück so unbedeutend, daß es für die Verdauungsversuche, zu welchem Zwecke die Operation gemacht wurde, von keinem Einfluß war.

Auf andere Weise zeigten *Ludwig* und *Ogala*, daß Hunde mit Umgehung des Magens hinreichend ernährt werden können, indem sie eine Duodenalfistel anlegten und durch dieselbe gehacktes Fleisch und Hühnereier einspritzten.

Beim Menschen hatte man bei der Jejunostomie den Beweis, daß die direkt ins Jejunum eingebrachten Speisen ganz gut verdaut werden, sobald nur Galle, Pankreas- und Darmsaft vorhanden sind, so daß der Mensch auf diese Weise genügend ernährt werden kann.

¹⁾ *Schlatter*, Bruns Beiträge. Bd. XIX, Nr. 3.

Zeitschr. f. Heilk. 1906. Abt. f. Chirurgie u. verw. Disziplinen.

So berichtet *Maydl*¹⁾, daß ein Patient bei der Jejunostomie-ernährung 12 kg an Gewicht zugenommen habe.

Hatte man durch Versuche an Hunden und Operationen an Menschen festgestellt, daß der Magen nicht unbedingt zur Verdauung nötig sei und daß auch ohne Magen die Ernährung möglich sei, so ergab sich naturgemäß die weitere Folge, daß man den unheilbar erkrankten Magen zu extirpieren trachtete.

Wie weit man dabei die Indikationsgrenze zu setzen hat, hängt von den Schwierigkeiten ab, welche sich der Operation entgegensetzen.

Wäre die Operation leicht und ohne Gefahr, würde man sich bald entschließen, selbst bei gutartigen Magenleiden, die nicht medikamentös zu heilen sind und dem Patienten fortdauernde Beschwerden machen, den Magen zu entfernen.

Leider ist aber die Technik der totalen Magenextirpation eine schwierige und noch nicht feststehende und die Gefahren, welche bei der Operation und dem Wundverlauf drohen, sind bedeutende, so daß bis jetzt die Operation nur auf die Neubildungen des Magens beschränkt ist. Um nun die Technik zu vervollkommen und die Wundheilung und die Nachbehandlung zu sichern, ist es nötig, daß ein jeder Chirurg den bei einem solchen Falle beobachteten Vorgang und die gemachten Erfahrungen bekannt gibt, da kaum ein Chirurg Gelegenheit haben wird, eine Reihe von Fällen von totaler Magenextirpation auszuführen.

Aus diesem Grunde habe auch ich mich entschlossen, den von mir operierten, wenn auch schließlich ungünstig verlaufenen Fall zu veröffentlichen.

Zunächst möchte ich drei Punkte erörtern, die für jede Gastroektomie wichtig sind, bei denen aber von jedem Operateur ein anderer Vorgang eingehalten wurde. Wenn man dem Gang der Operation folgt, so wäre zuerst die Zugänglichmachung des Ösophagus unter dem Zwerchfell zu erwägen. Bei Beckenhochlagerung, wo man am besten sehen würde, sinken aber die Därme gegen das Zwerchfell und hindern. Bei Hochlagerung des Thorax, wobei der Bauchinhalt nach abwärts sinken würde, wird das Operationsfeld durch den Rippenbogen noch mehr verdeckt und das Operieren unbequem. Daher kann nur die horizontale Lage angewendet werden, wobei vorteilhaft durch ein unterschobenes Kissen oder Keil die Lenden- und untere Brustwirbelsäule überstreckt wird, so daß der Rippenbogen nach aufwärts, die Därme nach abwärts gegen das Becken gedrängt werden.

¹⁾ Mitteilungen aus den Grenzgebieten der Medizin und Chirurgie. Bd. III. Heft 3 und 4.

*Kelling*¹⁾, der diese Lage angegeben hat, verwendet dazu die *Königsche* Beckenstütze, welche am Operationstisch angebracht ist und durch eine Schraube höher und tiefer gestellt werden kann. In meinem Falle erleichterte ich mir die Operation wesentlich durch die temporäre Resektion und Aufklappung des linken Rippenbogens, wie sie *Mikulicz*²⁾ gemacht hatte. Vom oberen Ende der Laparotomie-wunde, nahe dem Processus xiphoideus, machte ich einen Querschnitt nach außen, durchschnitt den siebenten, achten, neunten Rippenknorpel und klappte dann den Rippenbogen nach aufwärts um, indem ich den hinteren Teil der Rippen einbrach. Da der linke M. rectus sich stark spannte und das Aufklappen des Rippenbogens hinderte, so machte ich noch unter dem Nabel einen zweiten Querschnitt nach außen links und hatte mir nun gute Übersichtlichkeit und Zugänglichkeit verschafft, was bei der sonst mühseligen Operation von großem Wert ist.

Würde man schon im vorhinein wissen, daß man an der Kardia operieren muß, so würde man die weniger eingreifende Methode der Aufklappung des Rippenbogens von *Marwedel*³⁾ mit Vorteil wählen. Er macht einen Schnitt parallel dem Rippenbogen, legt denselben frei, durchtrennt den Knorpel der siebenten Rippe am Schwertfortsatz, ferner den siebenten, achten, neunten Rippenknorpel an der Grenze gegen den Knochen und klappt den Rippenbogen auf. Gewöhnlich wird aber die Ausdehnung der Operation erst nach vorgenommener Laparotomie klar werden.

Die zweite und wichtigste Frage ist die Art der Vereinigung der Speiseröhre mit dem Darmtrakt.

Selten wird das Duodenum so mobil sein, daß es direkt mit der Speiseröhre vereinigt werden kann.

Allerdings wird manchmal bei einem freien, durch ausgebreitete Neubildung schweren Magen das Duodenum so in die Länge gezerrt, daß das Duodenum an die Speiseröhre herangebracht werden kann, wie in dem *Kochs*chen Falle und in einem Falle von *Kelling* und *Fedorow*.

Bei allen anderen Fällen, wo das Duodenum direkt mit dem Ösophagus vereinigt werden konnte, war immer noch ein mehr weniger breiter Saum vom Magen an der Kardia vorhanden, mit dem das Duodenum vereinigt wurde. So resezierte ich am 14. Juni 1898 einen Magen wegen Lymphosarkom, welches zwei Drittel des Magens eingenommen hatte und durch seine Schwere eine Gastropiose erzeugte,

¹⁾ Zentralblatt für Chirurgie. 1904, Nr. 4.

²⁾ Archiv für klinische Chirurgie. Bd. LVII, Heft 3.

³⁾ Zentralblatt für Chirurgie. 1903, Nr. 35.

welche das Duodenum so in die Länge zerrte, daß es ohne Zug mit der Kardia, an der noch ein zweiquerfingerbreites Stück des Magens stehen geblieben war, nach der ersten *Billrothschen* Methode vereinigt werden konnte. Die Kranke genäß und befindet sich noch jetzt, 7 $\frac{1}{2}$ Jahre nach der Operation, ganz wohl. Nur machen ihr voluminöse, blähende Speisen, wie Linsen, Bohnen etc., Beschwerden.¹⁾

Diese Fälle sind aber nicht Fälle von wirklicher Totalexzision des Magens, obwohl sie meist als solche hingestellt werden. Man sollte sie als *Resectio ventriculi fere totius* bezeichnen zum Unterschied von der Totalexstirpation oder Totalexzision des Magens.

Auch *Bökel*²⁾ vereinigte bei einem Fall von ihm sogenannter Totalresektion eines krebsigen Magens das Duodenum mit der Kardiämündung, nicht mit dem Ösophagus, denn er sagt bei Besprechung der Naht: »*grace a une faible portion de la grande courbure, qui a pu être conservé affrontement et la suture seront possible*«. Es war also ein kleiner Rest des Magens an der Kardiämündung stehen geblieben. Seitdem sind viele sogenannte Totalresektionen des Magens veröffentlicht worden, aber bei den meisten stellt sich heraus, daß nicht das Duodenum oder Jejunum mit der Speiseröhre, sondern mit einem übriggebliebenen Kardiarest vereinigt worden war.

Von wirklich totaler Magenexstirpation, wo auch die Kardia und Pylorus mit entfernt wurden, sind mir zehn Fälle bekannt, von denen nur zwei, die Patientinnen von *Schlatter*³⁾ und *Bardeleben*⁴⁾, den Eingriff überstanden, während acht, und zwar eine Kranke von *Moynihan*⁵⁾ sechs Stunden, eine Kranke von *Kelling*⁶⁾ einen Tag, drei Männer von *Kelling* drei Tage, eine Kranke von *Kocher*⁷⁾ vier Tage, ein Mann von *Kelling* und eine Patientin von *Fedorow*⁸⁾ sechs Tage die Operation überlebten.

Von weiteren 13 Fällen konnte ich aus der mir im Original nicht zugänglichen Literatur nicht konstatieren, ob sie wirklich totale oder fast totale Exstirpationen des Magens sind. Es sind die Fälle von *Conner*⁹⁾ aus dem Jahre 1893, der somit eigentlich die erste

¹⁾ Wiener klinische Wochenschrift. 1899, Nr. 24, S. 676.

²⁾ *Resection totale de l'estomac*. Bulletin de l'Académie de médecine à Paris. Vol. XLV, pag. 17.

³⁾ Beiträge zur klinischen Chirurgie. Bd. XIX, Heft 3.

⁴⁾ Deutsche medizinische Wochenschrift. 1901, Nr. 15.

⁵⁾ British med. journal. 5. Dezember 1903.

⁶⁾ Archiv für klinische Chirurgie. Bd. LXXV, Heft 2.

⁷⁾ Deutsche medizinische Wochenschrift. 1899, Nr. 37.

⁸⁾ Russisches Archiv für Chirurgie. 1903, Heft 2 und 3.

⁹⁾ *Herczel*, Beiträge zur klinischen Chirurgie. Bd. XXXIV.

Totalexstirpation noch vor *Schlatter* gemacht hätte, nachdem schon im Jahre 1880 *Albert* nach gelungenen Experimenten bei Hunden die Ausführung beim Menschen angeregt hatte und *Nicoladoni* den Ersatz des Magens durch einen Teil des resezierten Querkolon vorgeschlagen hatte, ferner die Fälle von *Summer Bernays*¹⁾, *Baldi*²⁾, *Ghilds Macdonald*³⁾, *Brigham*⁴⁾, *Hemmeter*⁵⁾, *Nolle*⁶⁾, *Ricard*⁷⁾, *Leersum* und *Rotgans*⁸⁾, *Pauchet*⁹⁾, *de Carvallo*¹⁰⁾, *Harvie*¹¹⁾, *Rovsing*¹²⁾.

Für die Verdauung hat wohl dieser kleine Saum vom Magen, welcher stehen bleibt, keine Bedeutung, aber für die Technik der Operation und Wundheilung ist er von eminenter Wichtigkeit.

Ich möchte sagen, jeder Millimeter, um den man höher am Ösophagus abtragen muß, erschwert die Operation bedeutend, ja macht sie endlich unmöglich, wenn man nicht den Ösophagus durch Umschneiden freipräpariert, wo er dann allerdings bei seiner Dehnbarkeit durch Zug herabgebracht werden kann. *Levy*¹³⁾ isolierte den unteren Abschnitt der Speiseröhre bei Hunden behufs Resektion der Kardialia und sagt darüber folgendes: Ein unvorsichtiger Schnitt kann leicht die Pleurahöhlen eröffnen. Denn ihre beiden Blätter legen sich, wenn man die Kardialia nach unten zieht, so dicht aneinander, daß sie von dem die Speiseröhre einhüllenden Bindegewebe nur schwer zu unterscheiden sind. Läßt man aber mit dem Zuge nach, dann sieht man, wie sie sich bei den Atemzügen segelartig aufblähen und dann wird ihre Umschlagstelle recht deutlich. Ist diese Stelle erst genau gefunden, dann bietet die Isolierung der Speiseröhre mit zwei anatomischen Pinzetten, welche das lockere Bindegewebe ihrer Umgebung auseinanderlegen, keine Schwierigkeiten mehr; nur an ihrem hinteren Umfang muß die Schere nachhelfen.

¹⁾ The journal of the Amer. med. Association. 12. Februar 1898.

²⁾ The journal of the Amer. med. Association. 5. März 1898.

³⁾ The journal of the Amer. med. Association. 3. September 1898.

⁴⁾ Boston med. and surg. journal. 1898, CXXXVIII, 18, pag. 415.

⁵⁾ New York med. record. 1898, LIII, 12, pag. 409.

⁶⁾ New York med. journal. 23. Juli 1898.

⁷⁾ Bull. et mém. de la société de chirurgie de Paris. 1898, tome XXIV, Nr. 9, pag. 269.

⁸⁾ Nederland Weekblad. 18. November 1899.

⁹⁾ Semaine méd. 1900, pag. 221.

¹⁰⁾ The Lancet. 15. September 1900.

¹¹⁾ Annals of surgery. März, pag. 334.

¹²⁾ Hospitals tidende. Kopenhagen 1901, 16.

¹³⁾ Zentralblatt für Chirurgie. 1894, XXXI.

Anders ging *Heidenhain*¹⁾ vor. Er hat bei zwei Hunden das untere Ende der Speiseröhre freipräpariert, wobei er beide Pleurahöhlen eröffnete. Den Eintritt der Luft verhinderte er durch feuchte Tamponade. Ein Hund überlebte den Eingriff.

Beim Menschen ist die Isolierung der Speiseröhre noch schwieriger, weil die Speiseröhre schwerer zugänglich ist und die Rippen starrer sind, weshalb dieselbe kaum ohne Pleuraverletzung gelingen wird, die Pleuraeröffnung ist aber gewiß eine den Erfolg der Operation schwer beeinträchtigende Komplikation. Vielleicht wird einstens durch das Operieren in der pneumatischen Kammer von *Sauerbruch* diese Gefahr vermindert. Zum Glück läßt sich der Ösophagus ohne Isolierung aus dem Zwerchfellschlitz ziemlich weit hervorziehen. Er muß aber durch Klemmen oder Bindenzügel ganz energisch heruntergezogen werden, denn bei jeder Brech- und Schluckbewegung zieht er sich in das Foramen oesophageum des Zwerchfelles zurück. Daher war es auch in meinem Falle nicht möglich, das Jejunum (das Duodenum konnte nicht an die Speiseröhre herangebracht werden) an den Ösophagus anzunähen wegen Mangel an Raum. Dagegen gelang es, den einen Teil des Murphyknopfes mit der Zunge in den Ösophagus einzuführen, den Rand des Ösophagus mit der Schnürringnaht an den Murphyknopf zu befestigen und dann den Murphyknopf mit der Speiseröhre herunterzuziehen und unter dem Zwerchfell zu halten.

Nach Einpflanzung des zweiten Teiles des Murphyknopfes in das Jejunum wurden dann beide Teile des Murphyknopfes vereinigt. Sobald der Murphyknopf ausgelassen wurde, zog er sich bis knapp an das Foramen oesophageum des Zwerchfelles zurück, so daß keine weiteren Sicherungsnähte angebracht werden konnten. In einem künftigen Falle würde ich versuchen, das Jejunum durch ein paar Fixationsnähte an das Zwerchfell zu befestigen, wie es *Herczel*²⁾ getan hat.

Ich halte in solchen Fällen, wo kein hinreichender Stumpf der Speiseröhre übrig bleibt, um den Darm vernähen zu können, den Murphyknopf als das einzige Auskunftsmittel, um noch eine Vereinigung mit dem Darm zu ermöglichen, weil man mit dem Murphyknopf die Speiseröhre verhältnismäßig leicht herabziehen kann, während die Nähte am Ösophagus keinen Zug vertragen. da daselbst die Serosa fehlt und die Muskularis und Mukosa wenig Halt bietet.

Das Zurückziehen der Speiseröhre in das Loch des Zwerchfelles erfuhr auch *Levy* bei seinen Versuchen am Hunde und er half sich dagegen, indem er an der Kardie den Ösophagus herabzog und die

¹⁾ Deutsche Zeitschrift für Chirurgie. Bd. LXXVI, Heft 4—6.

²⁾ Beiträge zur klinischen Chirurgie. Bd. XXXIV.

Speiseröhre nur schrittweise abschnitt und sogleich den jedesmal durchtrennten Teil der Speiseröhre mit dem Magen (er resezierte nur die Kardia) wieder vereinigte, so daß er nach vollendeter Resektion bereits wieder an dem vernähten Stück die Speiseröhre herabziehen konnte. Er sagt: Läßt man dies außer acht, dann verschwindet die Schnittfläche der Speiseröhre im Foramen oesophagum; eine Naht ist dann kaum möglich. Die Nähte an der Speiseröhre legte er nicht parallel zu ihrer Längsachse, sondern schräg, weil sie so in der längsgefaserter Muskulatur weniger leicht ausreißen.

Diese Dehnbarkeit der Speiseröhre erweist sich auch in der Folge bei exstirpiertem Magen vorteilhaft, da später allmählich durch den Zug des Darmes und das Schlucken der Speisen der Ösophagus sich dehnt und herunterrückt, wie es der Fall *Schlatter* zeigt, wo bei der Sektion der nach 14 Monaten gestorbenen Patientin der subdiaphragmatische Teil des Ösophagus 8 cm lang gefunden wurde.

Ist einerseits die Vereinigung des Darmes mit der Speiseröhre schwierig, so ist andererseits die Wundheilung auch dadurch beeinträchtigt, daß nicht Serosa mit Serosa in Kontakt kommt, sondern die Serosa des Darmes mit der Muskularis der Speiseröhre zusammenheilen muß, daher auch nicht auf so rasche Verklebung wie bei der Serosa gerechnet werden kann. Deshalb halte ich auch den Murphyknopf für diese Vereinigung vorteilhaft, weil das zwischen den Hälften des Murphyknopfes liegende Gewebe, selbst wenn es teilweise nekrotisch wird, doch für einige Tage abschließt, und wenn dann nach mehreren Tagen eine Fistel entsteht, doch schon der Drainkanal, der zur Sicherheit wohl angelegt werden muß, gegen die Bauchhöhle abgeschlossen ist und das Sekret nach außen leitet.

Ich wenigstens verfuhr bei meinem Fall auf diese Weise und führte in die Nähe der Nahtstelle einen Jodoformgazestreifen, weil während der Operation Schleim aus der Speiseröhre in die Wundhöhle geflossen war. Dies wäre auch in der Folge von Vorteil gewesen.

Nach neun Tagen starb die Patientin an zirkumskripter Peritonitis an der Operationsstelle und Pneumonie und bei der Sektion erwies sich an der Konvexität des Murphyknopfes eine linsengroße Stelle der Speiseröhre nekrotisch. Allerdings waren keine Speisen (die Patientin bekam bereits Milch, welche man in der Wundhöhle hätte erkennen müssen) durch diese Lücke durchgetreten, da der Murphyknopf dieselbe verschloß. Wenn aber der Murphyknopf nach etwa 14 Tagen abgegangen wäre und ein Teil der Speisen durch die Lücke ausgetreten wäre, so hätten dieselben einen vorgebildeten, rings abgeschlossenen Kanal vorgefunden, durch welchen sie ihren

Weg nach außen hätten nehmen können, was in einem solchen Falle um so weniger gefährlich ist, da kein Magensaft, sondern höchstens Schleim vom Ösophagus den Speisen beigemischt worden wäre. Deshalb bin ich auch nicht so pessimistisch gesinnt wie *Kelling*¹⁾, der sagt: Nach diesen Resultaten müssen wir die Hoffnung, eine brauchbare Methode der Totalresektion des Magens schaffen zu können, wohl aufgeben, sondern glaube, daß, wenn auch die Vereinigung der Speiseröhre mit dem Darm später insuffizient wird, durch Tamponade dies unschädlich gemacht werden kann und durch eine spätere seitliche Fistel nur ein geringer Teil der Speisen und des Ösophagus- und Mundsekretes abfließen wird, da ja das meiste in gerader Richtung und dem Gesetze der Schwere folgend direkt in den Darm übergehen wird.

Ich komme nun zur Besprechung des dritten Punktes, der nur für die Ösophago-Jejunostomie in Betracht kommt. *Schlatter* lagerte die Jejunumschlinge, welche er zur Anastomose benützte, über das Colon transversum; ich zog dieselbe durch einen Schlitz im Mesokolon nach aufwärts und vereinigte die durchgezogene Schlinge mit der Speiseröhre.

Ich halte letzteren Vorgang für vorteilhafter, weil andernfalls das über das Kolon gelagerte Jejunum bei Auftreibung des Kolon gezerzt und komprimiert wird; während das hinter dem Kolon gelagerte Jejunum von demselben nichts zu leiden hat und dies mehr der natürlichen Lage entspricht. Einer Knickung kann man durch genügende Größe des Schlitzes vorbeugen.

Nachdem nun diese noch strittigen Punkte bei der Totalexstirpation des Magens besprochen sind, will ich die Krankengeschichte meines Falles geben und dann noch einige Bemerkungen anknüpfen.

Katharina N., 59 Jahre alt, verheiratet, Bedienerin, aufgenommen am 20. Jänner 1906.

Vor drei Monaten erkrankte Patientin, die bis dahin immer gesund war, an Schmerzen in der Magengegend und im Kreuz, die anfangs nur anfallsweise waren, jetzt aber beständig sind. Seit drei Monaten bricht sie auch nach Nahrungseinnahme und magerte ab. Das Erbrochene ist meistens von grünlicher Farbe, oft auch kaffeesatzähnlich. Stuhl obstruiert. Keine Urinbeschwerden. Elf normale Partus, letzter vor zwanzig Jahren.

Status praesens: Herztöne etwas dumpf, Radialis rigid, sonst normaler innerer Organbefund.

Im linken Hypochondrium, zwei Finger breit unter dem Rippenbogen, eine wurstförmige, quergestellte, druckschmerzhaft, derbe Resistenz, die deutlich respiratorische Verschieblichkeit zeigt.

¹⁾ Archiv für klinische Chirurgie. Bd. LXXV, Heft 2, S. 272.

Die qualitative Untersuchung des Mageninhaltes nach einem Probefrühstück, bestehend aus einer halben Semmel und einer Schale Tee, ergibt nach einer Stunde die Semmel nahezu unverdaut und das Fehlen freier Salzsäure und auch von Milchsäure.¹⁾

Diagnose: Carcinoma ventriculi.

23. Jänner. Operation nach vorhergegangener Magenausspülung in allgemeiner, besonders bei der Operation am Magen und Darm ganz oberflächlicher Inhalationsnarkose mit *Schleichscher* Mischung. Medianer Laparotomieschnitt vom Processus xiphoideus bis zum Nabel. Nach Eröffnung der Peritonealhöhle zeigt sich der ganze Magen, auf Mannesfaustgröße geschrumpft, von einem infiltrierenden Karzinom eingenommen, das hauptsächlich die kleine Krümmung, von der Kardie bis zum Pylorus reichend, betrifft und auf die vordere, mehr noch aber auf die hintere Magenwand übergreift. Da aber stärkere Verwachsungen des Magens mit den Nachbarorganen nicht bestehen, wird beschlossen, die totale Exstirpation zu versuchen, wozu man um so mehr gedrängt wurde, da die gewöhnliche palliative Hilfe, die Gastrostomie, nicht ausführbar war, da weder an der vorderen noch an der hinteren Magenwand so viel vom Karzinom freigeblieben war, um eine Anastomose im Gesunden etablieren zu können. Die zweite mögliche palliative Operation, die Jejunostomie, wurde nicht gewählt, weil es, abgesehen von der Schwierigkeit der hinreichenden Ernährung durch die Jejunumfistel, für den Patienten deprimierend ist, wenn er nicht mehr per vias naturalis ernährt werden kann. Um sich mehr Zugänglichkeit zur Kardie in der Zwerchfellkuppe zu verschaffen, wurde vom Schwertfortsatz ein Querschnitt nach links gemacht, der siebente, achte, neunte Rippenknorpel mit dem Messer durchtrennt und dann der Rippenbogen nach aufwärts geklappt, wobei die hinteren Anteile der Rippen einbrachen. Dies geschah natürlich alles, ohne die Pleura zu verletzen. Da beim Aufklappen des Rippenbogens der linke M. rectus sich stark spannte und teilweise das Aufklappen hinderte, wurde noch unter dem Nabel ein Querschnitt links gemacht und die innere Hälfte des linken M. rectus durchtrennt.

Nachdem so hinlängliche Zugänglichkeit geschaffen, wurde an die Mobilisierung des Magens geschritten, und zwar wurde mit der Ablösung des Netzes an der großen Krümmung durch sukzessives Abbinden begonnen und dann das kleine Netz nach vorhergehenden

¹⁾ Nach *Kelling* geben diese Fälle die schlechteste Prognose der Operation, weil die freie Salzsäure und in geringerem Grade auch die Milchsäure desinfizierende Eigenschaften haben, daher ein Herausfließen des Magensaftes, der viel freie Salzsäure enthält, bei der Operation weniger gefährlich ist.

Massenligaturen abgetrennt. Nachdem einerseits der Pylorus und der angrenzende Teil des Duodenums, anderseits die Kardia freigemacht worden war, wird die Kardia und damit der Ösophagus herabgezogen und an dessen unterem Ende eine Klemme angelegt. Eine zweite Klemme schließt das Duodenum ab. Hierauf wird der Magen an seinem Kardiaeende knapp unter der Klemme abgetrennt, die hintere Wand von den Verbindungen mit dem Pankreas losgelöst und der Magen duodenalwärts zurückgeschlagen.

Am Duodenum wird mit dem Enterotrib eine Quetschfurche gebildet und in dieser Quetschfurche das Duodenum mit einem starken Seidenfaden abgebunden. Über der Abbindung wird dann das Duodenum abgeschnitten und der Magen entfernt. Da das Duodenum nicht an den Magen herangebracht werden kann, wird der Duodenalstumpf eingestülpt und durch Serosanähte in dieser Lage fixiert.

Dann wird an die Vereinigung der Speiseröhre mit der obersten Jejunumschlinge geschritten. Dabei erwies sich das Hervorziehen und die Fixierung der Speiseröhre unterhalb dem Zwerchfell schwierig. Als die Klemme vom Ösophagus abgenommen war und derselbe nur durch zwei Fadenzügel fixiert gehalten wurde, zog er sich bei jeder Brech- und Schluckbewegung in den Zwerchfellschlitz nach oben zurück.

Die Vereinigung der Speiseröhre mit dem Jejunum durch die Naht war unter so bewandten Umständen nicht möglich, weshalb die Vereinigung mit dem Murphyknopf vorgenommen wurde. Die männliche Hälfte des Murphyknopfes wurde in die Speiseröhre eingeführt und durch eine Ringnaht befestigt; so daß nun die Speiseröhre mittels des Murphyknopfes herabgezogen werden konnte. Die zweite Hälfte des Murphyknopfes wurde in die oberste Jejunumschlinge seitlich eingeführt und hierauf die betreffende Jejunumschlinge durch einen Schlitz des Mesocolon transversum, also hinter dem Colon transversum, nach aufwärts gezogen und die beiden Hälften des Murphyknopfes vereinigt. Sobald der Murphyknopf freigelassen wurde, zog er sich sofort bis knapp unter das Foramen oesophageum des Zwerchfelles zurück, so daß keine weiteren Sicherheitsnähte angebracht werden konnten. Stärkere Blutung war nur bei der Freimachung des Magens von der Milz, wo an dem Ligamentum gastrolineale einige Massenligaturen angelegt werden mußten. Hierauf wurde der Rippenbogen reponiert, die Rippenknorpel durch Naht fixiert, ein Jodoformgazestreifen in die Nähe des Murphyknopfes gelegt, der unterhalb des Nabels herausgeleitet wurde und die Bauchwunde zweischichtig vernäht.

Aseptischer Heftpflasterverband. Wegen schlechten Puls sofort nach der Operation eine subkutane Kochsalzinfusion von 2000 g, Kognak-klysmen, Eispillen per os. Abendtemperatur 36·4.

24. Jänner. Puls besser, Temperatur früh 36·6, abends 36·5. Patientin bekommt drei Klysmen mit Kognak und Zucker. Nachmittags Puls wieder schlechter, deshalb abermals subkutane Kochsalzinfusion von 2000 g. Abdomen mäßig aufgetrieben.

25. Jänner. Erster Stuhl, gelblich, dünnflüssig, Abdomen weniger aufgetrieben, etwas druckschmerzhaft.

Patientin bekommt Nährklysmen, die jedoch größtenteils wieder abgehen, gegen Hustenreiz: Aq. laurocerasi c. Morph. Eisbeutel auf das Herz. Digalen subkutan. Temperatur morgens 36·7, abends 36·5.

26. Jänner. Abermals Stuhl und Winde. Der Stuhl mit Nährklysmeninhalt vermischt. Hustenreiz besteht fort. Per os nimmt Patientin nur kalten Tee mit Zucker und Milch. Puls frequent, kräftig, Temperatur morgens 36·7, abends 37·2.

27. Jänner. Verband von bräunlichem Sekret durchtränkt, daher erster Verbandwechsel, wobei sich die Wunde ohne entzündliche Reaktion zeigt. Verband mit Laparotomietuch. Puls früh 120, abends 130. Digalen subkutan. Temperatur früh 36·2, abends 38.

28. Jänner. Starke Dyspnoe, Schmerzen im Bauch und an der Stelle der Rippenfraktur. Patientin verfallen, leichte Cyanose. Nährklysmen gehen fast ganz ab. Etwas Stuhl. Injektion von 50 cm³ einer 2%igen Phagozytinlösung. Temperatur morgens 38·3, abends 38·2.

29. Jänner. Etwas Rasseln über beiden Lungen. Apomorphin. mur. 0·01 subkutan. Puls sehr frequent. Digalen 1 g subkutan. Temperatur 37·8. Patientin sehr hinfällig. Verbandwechsel, Lockerung des Drainagestreifens. 1/2 1 Uhr mittags Exitus letalis.

Obduktionsbefund (Professor *Schlagenhauser*): Zirkumskripte Peritonitis zwischen dem linken Leberlappen und der Vereinigungsstelle des Ösophagus mit der obersten Dünndarmschlinge nach partieller Gangrän der mittels Murphyknopf ausgeführten Vereinigungsstelle nach Totalexstirpation des Magens wegen ausgebreitetem Karzinom desselben, gemacht vor sieben Tagen.

Zirkumskripte Peritonitis und eiterige Phlegmone der Bauchwunde nach temporärer Resektion des siebenten, achten und neunten Rippenknorpels und Umklappung des Knorpelmuskellappens. Diffuse eiterige Bronchitis. Konfluente Lobulärpneumonie im linken Unterlappen.

Der exstirpierte Magen (siehe Tafel V, Fig. 1) erweist sich größtenteils zu einer dicken, harten, höckerigen Masse zusammengeschrumpft mit nur geringem Rauminhalt, welche von der kleinen Krümmung auf

die vordere Wand sich erstreckt und ebenso auf die hintere Wand, wo sie sich noch mehr ausbreitet. Die mikroskopische Untersuchung ergab Adenokarzinom. An der Abbildung sieht man dann die Abtrennungsstelle am Duodenum etwa 2 cm vom Karzinom entfernt, weit, während die Abtrennungsstelle von der Speiseröhre, 1 cm entfernt vom Karzinom, eng, nur daumenweit erscheint.

An diesem Ende hat Professor *Schlagenhauser* Ösophagus-schleimhaut mit Plattenepithel nachgewiesen, so daß also der Magen an der Speiseröhre abgetrennt ist und die Operation eine wirklich totale Exstirpation des Magens ist.

Im kleinen Netz finden sich noch einige vergrößerte Drüsen, die mitexstirpiert wurden.

An der zweiten Abbildung (Tafel V, Fig. 2) sieht man den längsgefalteten Ösophagus mit dem quergefalteten Jejunum durch den Murphyknopf vereinigt. Derselbe haftet noch fest. Nur an einer Stelle ist eine linsengroße nekrotische Lücke, welche vorläufig noch durch den Murphyknopf verschlossen erscheint. Die Speiseröhre erscheint in ihrer oberen Hälfte in Falten kontrahiert, in der unteren Hälfte bis zur Durchtrittsstelle durch das Zwerchfell erweitert, die Falten ausgeglichen. Dies rührt offenbar von der erschwerten Passage der Speisen im Magen her, wodurch die Speisen im unteren Teil des Ösophagus sich gestaut und denselben erweitert haben.

Nach den Schwierigkeiten, die sich einer solchen Operation entgegenstellen, drängt sich die Frage auf, ob eine solche Operation berechtigt ist. Die Berechtigung muß man wohl anerkennen, denn einerseits wurde sie bereits zweimal mit Erfolg ausgeführt, und zwar von *Schlatter*, dessen Patientin noch 14 Monate lebte und dann an allgemeiner Karzinomatose starb, und von *Bardeleben*, dessen Patientin auch geheilt wurde. Andererseits sind alle anderen hier in Betracht kommenden Operationen nur Palliativoperationen und dienen nur zur Erleichterung der Beschwerden und Verlängerung des Lebens, bringen aber keine radikale Hilfe. Nach einer Zusammenstellung aus der *Krönleinschen Klinik*¹⁾ lebten 19 Patienten nach der bei der Probeparotomie erkannten Inoperabilität des Magenkarzinoms im Durchschnitt noch 139 Tage. *Schlatters* Patientin, die sonst auch als inoperabel gegolten hätte, lebte nach der Totalexstirpation des Magens noch 418 Tage, also doch bedeutend länger als die Inoperablen im Durchschnitt.

Aber selbst die sonst so segensreiche Gastroenterostomie wird in den Fällen, welche eine Totalexstirpation erfordern, wegen Mangel

¹⁾ Bruns Beiträge zur klinischen Chirurgie. Bd. XV, Heft 2.

einer gesunden Magenwand nicht ausführbar sein, und so bleibt für die Fälle nur die Jejunostomie oder Duodenostomie mit oder ohne Exstirpation des Magens übrig. Zu dem ersteren Verfahren sahen sich *Charasse*¹⁾ und *Ito*²⁾ nach einer ausgeführten Magenexstirpation gezwungen, weil sie den Ösophagus mit dem Darm nicht vereinigen konnten. Sie verschlossen den Ösophagus und legten eine Duodenalfistel an. Beide Patienten starben bald nach der Operation.

Diese Operation wird nur ein Notbehelf bleiben, wenn man es nicht bei der Probelaparotomie, dem Eingeständnis des Nichtkönnens, bewenden lassen will.

Die Medizin soll aber in erster Linie die Krankheiten verhüten, und wenn sie das nicht imstande ist, soll sie wenigstens die Krankheiten zu heilen trachten, sich mit aller Energie an die Wiederherstellung der Gesundheit setzen, denn nur die Beschwerden womöglich zu erleichtern, ohne die Krankheit zu beheben, ist wohl oft eine sehr segensvolle, aber armselige und unvollkommene Leistung der Medizin, welche das schwache Können dokumentiert und den Arzt nicht befriedigt. Darum ist auch das Streben des Arztes nach radikaler Hilfe gerichtet und wird auch diese Operation nicht mehr von der Tagesordnung verschwinden, sondern immer mehr vervollkommnet werden, so daß sie von ihrer Schwierigkeit und Gefährlichkeit immer mehr einbüßen und dann allgemein als berechtigt gelten wird.

Daß die Vervollkommnung der Operation sehr langsam vorschreiten wird, viel langsamer als bei partieller Resektion des Magens, ist nicht nur durch die größere Schwierigkeit bedingt, sondern vielmehr durch die Seltenheit der geeigneten Fälle. Denn ein Karzinom, welches den ganzen Magen ergriffen hat, hat gewöhnlich auch schon auf die Umgebung übergreifen und solche Verwachsungen geschaffen, die untrennbar sind, daher eine Exstirpation im Gesunden nicht mehr möglich ist. Die Schwierigkeiten einer Operation hängen ja zum geringsten Teil von der Ausdehnung und Größe der Geschwulst, sondern von der mehr oder weniger festen Verbindung mit der Umgebung ab. Ein ganz kleines Magenkarzinom, welches auf das Pankreas, die Gallengänge etc. übergreifen hat, ist viel schwieriger zu operieren als ein zehnmal so großes, wo der Magen noch frei beweglich geblieben ist.

So ist in meinem früher zitierten Falle von Lymphosarkom des Magens, welches den ganzen Magen bis zur Kardia eingenommen hatte, die Exstirpation verhältnismäßig leicht gewesen, weil keine Ver-

¹⁾ The British Medical Journal. 22. April 1899.

²⁾ Deutsche Zeitschrift für Chirurgie. Bd. LXXX, Heft 1 und 2.

wachsungen mit der Umgebung bestanden und auch das Duodenum ließ sich leicht zur Kardia heranbringen und mit derselben vereinigen, weil es durch die große, schwere Geschwulst in die Länge gezerrt und auch nicht mit der Umgebung fixiert war.

Wenn man nun das Resümee aus diesen Betrachtungen über die Operation der Totalexstirpation des Magens zieht, so ergibt sich folgendes:

1. Oft wird es notwendig sein, um sich Zugang zum Foramen oesophageum diaphragmatis zu verschaffen, den linken Rippenbogen temporär zu resezieren, und zwar beim faßförmigen Thorax des Weibes häufiger als bei dem tonnenförmigen des Mannes.

2. Immer soll die Vereinigung der Speiseröhre mit dem abgeschnittenen Duodenum angestrebt werden, weil dann kein blind-endigender Duodenumstumpf übrigbleibt, wo sich Galle, Pankreassekret, Darmsekret, unter Umständen auch Speisen stauen können.

3. Ist die Verbindung mit dem Duodenum nicht möglich, dann erst soll die oberste Jejunumschlinge zur Anastomose gewählt werden.

4. Die Vereinigung der Speiseröhre mit dem Duodenum oder Jejunum durch die Naht ist wohl vorzuziehen, weil alle bei einem Fremdkörper im Darm, wie es der Murphyknopf ist, möglichen üblen Zufälle von vornherein ausgeschlossen sind; aber in vielen Fällen, wo die Naht nicht mehr gut anwendbar ist, wird man vorteilhaft zum Murphyknopf greifen, weil mit diesem der Ösophagus herabgezogen und zugänglich gemacht werden kann.

5. Bei der Ösophago-Jejunoanastomose soll, wenn möglich, das Jejunum hinter dem Colon transversum durch einen Schlitz des Mesokolon zur Speiseröhre heraufgeführt werden, weil dann die Passage nicht durch den verschiedenen Füllungsgrad des Kolon beeinflusst wird.

(Aus der k. k. deutschen dermatologischen Universitäts-Klinik in Prag
[Vorstand: Hofrat Professor F. J. Pick].)

Beiträge zur Histologie und Klinik der Erkrankungen des Unterhautfettgewebes.

Von

Dr. Alfred Kraus,
I. Assistent der Klinik.

Die Art der klinischen Erforschung der Hautkrankheiten macht es an und für sich erklärlich, daß nicht alle die Haut in ihrer Gänze zusammensetzenden Bestandteile jedesmal in ihrer vollen Bedeutung gewürdigt werden. Der Umstand, daß die Dermatologen eben in der günstigen Lage sich befinden, pathologische, an der Haut sich abspielende Prozesse an der für die Untersuchung so günstig gelegenen Oberfläche derselben in mehr minder einwandfreier Weise abzulesen, hat es mit sich gebracht, daß diesen Veränderungen an den oberen Hautschichten von seiten der Dermatologen seit jeher das größere Interesse, wenn nicht sogar ausschließliche Beachtung geschenkt wurde.

Ist dies nun auch infolge des gewöhnlichen Ganges der klinischen Untersuchung sehr naheliegend und leicht erklärlich, so kann es doch andererseits ebensowenig geleugnet werden, daß auch die anatomischen, respektive histologischen Explorationen von Hauterkrankungen bisher zumeist unter demselben Fehler, das heißt, der nichtentsprechenden Beobachtung und Würdigung der an den tieferen Gewebsteilen der Haut einhergehenden Veränderungen neben einer fast ausschließlichen einseitigen Berücksichtigung der oberen Hautpartien gelitten haben. Jedenfalls finden sich hierhergehörige Befunde in der einschlägigen Literatur zum mindesten nur äußerst spärlich niedergelegt und scheint mir die Beachtung, welche denselben bisher zuteil wurde, in keinem Verhältnisse zu ihrer tatsächlichen Bedeutung für die Pathologie gewisser Prozesse zu stehen.

Es schien mir daher angebracht, mich mit der eingehenden Untersuchung solcher, im Verlaufe verschiedener entzündlicher Hautaffektionen eintretender, in den tieferen Schichten der Haut, speziell

im Unterhautfettgewebe sich abspielender Veränderungen an geeignetem Materiale zu beschäftigen. Die Gesichtspunkte, die mich bei diesen Untersuchungen leiteten, waren mehrfache. Zunächst wollte ich auf die Gegenwart, Verbreitung und Bedeutung derselben aufmerksam machen; ferner ihren histologischen Charakter gegenüber anderen, ähnlichen und daher irrtümlicherweise davon nicht scharf getrennten Erscheinungen genau feststellen; endlich gleichzeitig einen Beitrag zur Klinik der mit solchen Veränderungen an den tieferen Hautschichten einhergehenden Prozesse liefern.

Was die Veränderungen anlangt, mit denen sich die folgenden Auseinandersetzungen eingehend beschäftigen sollen, so werden es der Hauptsache nach jene im Verlaufe von Entzündungsprozessen zu beobachtende Prozesse der Rückbildung des Fettgewebes sein. Bevor ich zum Gegenstande meiner eigenen diesbezüglichen Beobachtungen übergehe, sei es mir gestattet, zunächst auf die grundlegenden Ergebnisse früherer Autoren in Kürze zurückzukommen.

Die ersten hierhergehörigen Befunde verdanken wir *Czajewicz*¹⁾, der in seinen »Mikroskopischen Untersuchungen über die Textur, Entwicklung, Rückbildung und Lebensfähigkeit des Fettgewebes« (1866) zuerst eine klassische Beschreibung der Erscheinungen des Fettschwundes lieferte. Er war es auch, welcher zuerst durch eigens zu diesem Zwecke angestellte Experimente sich bemühte, die Lebensfähigkeit der Fettzellen durch direkte Versuche darzutun. Dabei handelte es sich ihm hauptsächlich darum, zu entscheiden, »ob die vollkommen entwickelten Fettzellen noch fähig sind zur Proliferation oder Erzeugung junger Zellen, oder ob sie ihre formative Lebenstätigkeit bereits vollkommen eingebüßt haben und gewissermaßen nur noch als Niederlagen dienen zur Aufspeicherung von Fett, ähnlich wie die roten Blutkörperchen, welche, unfähig, sich selbständig zu vermehren, wesentlich nur noch als Sauerstoffträger bei Vermittlung des Gasaustausches im Organismus eine wichtige Rolle spielen«. Er suchte diese Frage dadurch zu entscheiden, daß er vermittels reizender Substanzen sowohl im Fettgewebe selbst als auch im umgebenden Bindegewebe eine intensive Entzündung hervorrief. In die Leistengegend von Kaninchen brachte er irritierende Substanzen, einerseits fremde Körper (Hirsekörner, Senfkörner, Sägespäne), andererseits arzneiliche Reizmittel (wässrige Jod-Jodkaliumlösung, Kantharidentinktur, Krotonöl, Brechweinstein und andere), von denen übrigens die Jodlösung am leichtesten die beabsichtigten Veränderungen erzeugte. Schon am nächsten Tage konnte er bei der Untersuchung im frischen

Zustände die Fettzellen mit noch deutlich sichtbaren Membranen, getrübttem körnigen Inhalt, einem, häufig auch mehreren Fetttropfen und mit zwei, drei und selbst mehreren Kernen beobachten. Die Anwesenheit bereits fertiger junger Zellen ließ sich dabei mit Sicherheit noch nicht wahrnehmen. Es fand sich also das Bild einer beginnenden Entzündung, welche in den Fettzellen sich hauptsächlich durch eine Vermehrung der Kerne manifestierte. Viel größere Veränderungen zeigte das Bild am zweiten Tage. Abgesehen von jenen im umgebenden Bindegewebe hervortretenden Erscheinungen, boten die Fettzellen sehr auffallende Bilder, indem »der ganze innere Raum der Zelle zwischen dem Tropfen und der Membran ausgefüllt war mit jungen Zellen, welche in ihrer Gestalt ganz übereinstimmten mit jungen Bindegewebs- oder Eiterzellen. Die letzteren waren nach Art eines Epithels nebeneinandergelagert, jede derselben war deutlich von einer zarten Linie begrenzt und enthielt einen von deutlichen Konturen umschriebenen Kern, welcher in einem feinkörnigen Zellinhalt eingebettet war«. Aus den beschriebenen Beobachtungen, welche *Czajewicz* öfter zu wiederholen Gelegenheit hatte, folgerte er, daß die Fettzellen nicht allein fähig seien zu erhöhter Lebensfähigkeit, zu größerer Lebensenergie, sondern daß dieselben unter der Einwirkung gewisser reizender Substanzen sogar befähigt werden könnten zur Erzeugung neuer, den jungen Elementen des Bindegewebes ähnlicher Zellen innerhalb ihres Protoplasmas, eine Tatsache, die vor *Czajewicz* noch von niemandem beobachtet worden war. Es unterliegt nach ihm keinem Zweifel mehr, daß man es hier mit einer endogenen Neubildung von Zellen zu tun habe, die *Czajewicz* mit dem Furchungsprozesse der Eizelle vergleicht.

*Toldt*²⁾ konnte gleichfalls beobachten, »daß die Fettgewebszelle durch die Anhäufung von Fett in ihr keineswegs ihre Lebensfähigkeit einbüßt, sondern nach wie vor die Eigenschaften eines mit selbständigem Leben begabten Formelementes besitzt«. Doch war er bei Wiederholung von Versuchen, die gleichfalls in Erzeugung von Entzündung im Fettgewebe bestanden, niemals in der Lage, wie jener, eine endogene Zellbildung in den Fettgewebszellen zu beobachten, stellt jedoch die Möglichkeit einer solchen nicht in Abrede.

Auch *Flemming*³⁾, der sich mit der Nachprüfung dieser Versuche beschäftigte, bestätigte, wenn auch anfänglich nur teilweise, die Angaben von *Czajewicz*. Er sah nach Entzündung des subkutanen Fettes bei jungen Kaninchen durch eingelegte Holundermarkstückchen

oder durch Jodinjektion wie jener vielfach Fettzellen mit mehreren Kernen. Dagegen gelang es ihm nicht, wuchernde Zellen oder gar epithelartig geordnete in den Fettzellen zu konstatieren; dies wenigstens so lange nicht, als seine Prüfungen sich nicht über den zweiten Tag nach der Operation erstreckten.

Auf Grund späterer Untersuchungen aber, die sich auf das eingehendste mit den Formen des Fettzellenschwundes befassen, gelangte *Flemming*⁴⁾ zu Resultaten, die mit jenen von *Czajewicz* völlig identisch sind.

Er stellte zunächst in Experimenten, die sich mit den Erscheinungen des Fettschwundes bei hungernden Tieren beschäftigten, drei Arten des Fettzellenschwundes fest. Erstens die »einfache Atrophie«, darin bestehend, daß die Zelle ihren Inhalt einbüßt, einem Schrumpfungsprozesse anheimfällt und schließlich der Form der fixen Bindegewebszelle sich nähert. Zweitens die »seröse Atrophie«, bei welcher der Fetttropfen in der Zelle verkleinert erscheint, einige kleine Tröpfchen neben und um ihn sich finden und die Kapsel, welche den Fetttropfen früher fest umschloß, durch einen Flüssigkeit haltenden Hohlraum von ihm getrennt ist, während im Inneren der Zelle um den Kern etwas körniges Protoplasma sich findet. Endlich hält er diese Form einem Zustand gegenüber, welchen er als den der »Wucheratrophie« oder »atrophische Wucherung« bezeichnet. Er beschreibt ihn durch folgende Charaktere: »In einzelnen der einfach atrophischen Fettzellen zeigen sich um den verkleinerten Fetttropfen statt des einen, alten, mehrere Kerne: in einzelnen dann so viele, daß der ganze Zwischenraum zwischen Fett und Zellenkapsel von ihnen erfüllt wird: in wieder anderen ist der schon sehr viel geringere Fettinhalt wie erdrückt von der Masse der umgebenden Kerne — oder wie man schon sagen muß, Zellen, denn die Kerne zeigen sich, wo man sie noch isoliert betrachtet, umgeben von einer Schicht feinkörniger Masse; und endlich bei anderen Formen ist das Fett ganz verschwunden, man hat einen rundlichen Klumpen jener feinkörnigen Masse ganz mit Kernen durchsetzt, oder, wie man ebensogut sagen kann, einen Haufen, ein Nest dicht gedrängter, junger Zellen — das Ganze ebenso groß, oder auch etwas größer oder kleiner, wie eine volle Fettzelle desselben Ortes war.«

Was den genaueren Habitus des Wucherungsvorganges, zunächst die Entstehung der Kerne betrifft, glaubt *Flemming* die Ausgangsstadien in den mehrkernigen serös-atrophischen Fettzellen suchen zu sollen. Die Weiterentwicklung des Vorganges besteht dann darin, daß die durch die Wucherung entstandenen, endogen neugebildeten, in-

differenten Zellen später durch die Zellmembran die Mutterzellen verlassen und man findet dann zwischen den wuchernden und serös-atrophischen Fettzellen im Gewebe Massen von ganz ebensolchen kleineren oder größeren körnigen Elementen, grobkörnigen Wanderzellen ganz ähnlich. Betreffs des weiteren Schicksales dieser Produkte der Wucherung nimmt *Flemming* an, daß sie wie andere freie lymphoide Zellen des Bindegewebes weiter durch das Gewebe wandern, seine Lymphräume bevölkern, vielleicht in die Blutbahnen eindringen mögen. Doch schließt er auch die Möglichkeit, daß sie teilweise oder alle dem Zerfalle unterliegen, nicht aus. Endlich ist ein Übergang dieser Keimprodukte zu fixen Bindegewebszellen möglich. Was das Verhalten des Fettinhaltes der atrophischen — serösen wie wuchernden — Zellen betrifft, so treten neben dem verkleinerten oder an Stelle des geschwundenen, alten Fetttropfens eine Anzahl kleiner Tröpfchen auf, sogenannte »Nebentropfen«, die in dem Maße, als der »Haupttropfen« sich verkleinert, an Größe zunehmen. Bei anhaltender Atrophie, wo sehr viele Fettzellen im Zustande der Wucherung sich befinden, konnte *Flemming* Fettkörnchen auch in den endogen entstandenen jungen Zellen, in den protoplasmatischen Teilen der gewucherten, zum Teil schon durch Auswanderung der Tochterzellen entleerten Fettzellen und ferner in zahlreichen der umgebenden fixen Bindegewebszellen nachweisen. Alle diese Veränderungen fand *Flemming* bei seinen Untersuchungen des Fettschwundes an hungernden Tieren.

In einem weiteren Teile seiner Forschung aber beschäftigt er sich wiederum mit den Beziehungen zwischen atrophischen und entzündlichen Veränderungen der Fettzelle. Nachdem er wiederum durch subkutane Injektion von Jod-Jodkaliumlösung oder durch Einbringen von mit der gleichen Lösung getränkten Holundermarkstückchen in eine Schnittwunde in der Inguinalfalte von Kaninchen eine Entzündung im Fettgewebe hervorgerufen, untersuchte er nunmehr zwei Tage oder noch später nach der Operation. Er konnte zu seiner Verwunderung wahrnehmen, daß die nach solchem Verfahren resultierenden Bilder völlig mit jenen der atrophischen Wucherung übereinstimmten. Er bezeichnet sie als mit jenen, ohne jegliche Entzündung von der bloßen Atrophie erhaltenen zur Verwechslung gleich und hält es für so viel wie sicher, daß der Prozeß mit dem vollständigen Schwunde des Fettes und dem Zerfallen des Zellnestes sein Ende findet. Dadurch ist er nun zur völligen Übereinstimmung mit den Angaben von *Czajewicz* gelangt, welcher diese Proliferationsbilder ohne weiteres auf die künstlich hervorgerufene Entzündung zurückgeführt hatte. *Flemming* betont eben ganz besonders, daß ganz übereinstimmende Bilder auch durch reine

Atrophie, ohne jede Entzündung entstehen können, welche Tatsache, wie er sagt, uns über die »entzündeten Fettzellen« zu denken geben muß.

Über analoge Veränderungen bei der Entzündung des Fettgewebes berichten ferner *Cornil* und *Ranvier* ⁵⁾. Auch sie beschreiben ein Deutlichwerden des Protoplasmas, Teilung des Kernes, Verschwinden des Fettes und durch fortschreitende Proliferation Umwandlung jeder Fettzelle in ein Nest »embryonaler« Zellen, während andere Fettzellen dazwischen noch lange erhalten bleiben.

Einen isolierten Standpunkt bezüglich der Deutung der bei der Entzündung im Fettgewebe auftretenden Veränderungen nimmt *Schmidt* ⁶⁾ ein, welcher wohl mit den geschilderten völlig übereinstimmende Bilder fand, dieselben jedoch vom Standpunkte der *Grawitzschen* Schlummerzellenlehre deutet. Er sieht in den Kernvermehrungen an den atrophischen und entzündeten Fettgewebspartien wiedererwachte Kerne der Zellmembran und faßt die jungen Zellen als erwachte Schlummerzellen in der Membran der als Zellverband bezeichneten Fettzellen auf. Aus diesen zu Zellen gewordenen Membranen kann sich nach seiner Ansicht Granulationsgewebe bilden, es kommt fernerhin zur Umbildung des Fettgewebes zu derbem oder elastischem Bindegewebe und zu Schleimgewebe. Seine Anschauung blieb, wie gesagt, vereinzelt, indem die *Grawitzsche* Schlummerzellentheorie von den verschiedensten Seiten, u. a. auch von *Weigert* ⁷⁾ aufs schärfste abgelehnt wurde.

Fragen wir uns nun, inwieweit für diese Befunde die Untersuchungen von Atrophie und Entzündung des Fettgewebes betreffend, Belege auch in der menschlichen Pathologie zu finden sind, so liegen diesbezüglich noch sehr spärliche Beobachtungen vor und gehen die Ansichten der verschiedenen Untersucher ziemlich weit auseinander, was wohl nicht zuletzt eben auf unsere noch recht unvollständige Kenntnis der hierhergehörigen Prozesse zurückzuführen ist. Ich will mich nun bemühen, an der Hand der einschlägigen Literatur meine eigenen Erfahrungen über das vorliegende Thema zum Ausdruck zu bringen. Sie werden sich in ihrer Gänze mühelos in drei größere Gruppen unterbringen lassen, und zwar:

1. Beobachtungen über Prozesse, die sich als herdweise auftretende »Atrophie« des subkutanen Fettgewebes von bisher unbekannter Ursache darstellen,

2. Untersuchungen über Atrophie des subkutanen Fettgewebes als Begleiterscheinung der verschiedenartigsten Entzündungsprozesse desselben, und endlich

3. über hierhergehörige Befunde bei einer bisher im nosologischen Systeme noch nicht allseitig fixierten Krankheitsform, des Erythema induratum (*Bazin*).

Vorher sei noch erwähnt, daß *Flemming* und *Schmidt*⁸⁾ bei atrophischen Zuständen des Fettgewebes von Phthisikern — wenn auch nicht konstant — Zellveränderungen gefunden haben, die mit den oben beschriebenen identisch waren. Dagegen konnte *Flemming* bei akuten Krankheiten, so Typhus und Pneumonie, derartige Veränderungen des Fettgewebes nicht finden, wie auch bei Phthisikern der Befund durchaus kein konstanter war. Ebensowenig fand sie *Unna*⁹⁾ bei der Untersuchung der abgemagerten Haut von an fieberhaften Krankheiten Verstorbenen vor. Auch *Rothmanns* Untersuchungen bei hochgradigen Atrophien an Tuberkulose oder Karzinom gestorbener Menschen waren in bezug auf die erwähnten Formen des Fettzellenschwundes vollkommen ergebnislos; er fand die Fettzellen selbst bei stärkerem Schwunde des Fettgewebes von normaler Form, höchstens etwas verkleinert.

Was nun die erste der oben angeführten Gruppen, nämlich die herdwweise »Atrophie« des Fettgewebes betrifft, so wurde diese zuerst von *Pfeifer*¹⁰⁾ beschrieben. Dieser Autor hebt den Umstand hervor, daß man selten Gelegenheit hat, wenn man von den Geschwulstbildungen absieht, anscheinend primäre Erkrankungen des Panniculus adiposus zu sehen, während akute, von den angrenzenden Geweben fortgeleitete Erkrankungen des Unterhautzellgewebes zu den häufigsten Befunden zählen und chronische Erkrankungen desselben regelmäßige Begleiter von zahlreichen chronischen Hautaffektionen sind.

Seine Beobachtung betraf eine 23jährige, früher gesunde Frau, bei welcher sich unter allmählichem Kräfteverfall an verschiedenen Körperstellen, zunächst in der Haut der rechten, später der linken Wange, dann der Mammae-, Ober-, Vorderarme und unteren Extremitäten flache, deutlich fühlbare Verhärtungen bei anfänglich unveränderter Hautoberfläche bildeten. Während eines Jahres nahmen die ursprünglich kleinen, harten Stellen bis zu Haselnußgröße zu und wurden etwas druckempfindlich, während die Haut an ihrer Stelle gleichzeitig eine leichte livide Verfärbung erhielt und etwas von ihrer normalen Verschieblichkeit einbüßte. Nach einiger Zeit war am Orte der früheren Verhärtungen eine durch den völligen Fettschwund verursachte Vertiefung nachweisbar. Antiluetische Behandlung sowohl, wie Arsen-

darreichung hatten sich als erfolglos erwiesen: während einer kaum drei Wochen dauernden Beobachtungszeit blieben alle Infiltrate stationär.

Zur histologischen Untersuchung war ein frisches, umschriebenes Infiltrat entnommen worden. An dem Gewebstück konnte man schon makroskopisch das Unterhautfettgewebe durch ein derbes, bis an das Korium reichendes Gewebe ersetzt sehen. Die mikroskopische Untersuchung bestätigte die Lokalisation der Erkrankung. Man fand einen von dem bindegewebigen Gerüstwerk aus gegen die Mitte einzelner Fettläppchen fortschreitenden, sklerosierenden Entzündungsprozeß, und zwar waren die verschiedensten Phasen einer chronischen Entzündung vorhanden. Vielfach war es zu Neubildung von Bindegewebe gekommen, doch wog das neugebildete Bindegewebe an Masse lange nicht die Menge des zugrundegegangenen Fettes auf. Die frisch entzündlichen Partien lagen meist herdweise zerstreut und am häufigsten in der Nähe der kleinen Arterien, von wo aus sich Ausläufer gleich kleinzellige Infiltrate längs der feinen Septen bis ins Innerste der Fettläppchen erstreckten. Das Korium war der Hauptsache nach frei von pathologischen Veränderungen. Das mikroskopische Bild der vorerwähnten herdweisen Infiltrate erinnerte in Größe, Form und Bau sehr an miliare Tuberkel. Sehr bemerkenswerte Befunde fanden sich an den im Gefolge der Entzündung atrophierten Fettzellen, indem sich an diesen nicht nur die verschiedensten Arten, sondern auch die verschiedensten Phasen der Atrophie nebeneinander wahrnehmen ließen. Was speziell den Befund der Wucheratrophie anlangt, schildert ihn Pfeifer wie folgt: »Bei vielen serös-atrophierenden Fettzellen hatte man Gelegenheit, noch folgende interessante Beobachtung zu machen. Es kam entweder zu der Zeit, wo das Fett noch nicht ganz geschwunden war und sich als größere oder kleinere Tropfen noch vorfand, oder aber auch erst später, wenn das Fett schon ganz geschwunden war, zur Proliferation des Zellkernes, zur Bildung von Riesenzellen mit bis zu zehn und mehr Kernen. Diese Gebilde hatten wiederum verschiedenes Aussehen: das eine Mal präsentierten sie sich als wirkliche Riesenzellen, d. h. versehen mit einem ganz scharfen Kontur, der auf eine Zellmembran schließen ließ, das andere Mal hingegen fand man an Stelle einer Fettzelle einen mit zahlreichen Kernen versehenen Protoplasmaklumpen, dessen Peripherie keine scharfe Abgrenzung zeigte, dessen Kontur vielmehr ein unregelmäßiger, oft gefranster war und nur undeutlich sichtbar wurde. An einzelnen dieser Klumpen konnte man wieder die Wahrnehmung machen, daß die Kerne in ihnen sehr zerstreut lagen und jeglicher von ihnen um

sich eine dichte Anhäufung von Protoplasma konzentrierte, so daß man den Eindruck bekam, daß es sich hier um eine Auflösung dieses Klumpens in einzelne Zellen handeln dürfte. Es hatte den Anschein, als ob der Zellkern mit einer entsprechenden Menge Protoplasma als selbständiges Individuum frei werden sollte.« Bezüglich der Frage, ob sich die Fettzellen zu gewöhnlichen, fixen Bindegewebszellen zurückbilden können, konnte *Pfeifer* der Anschauung *Flemmings*, der obige Frage im bejahenden Sinne beantwortet. beipflichten. Charakteristische Gefäßveränderungen waren bis auf eine geringe Wandverdickung nicht auffindbar. Eine Untersuchung auf Mikroorganismen ergab ein völlig negatives Resultat. Er gelangte zu dem Schlusse, daß ein im Unterhautfettgewebe lokalisierter, entzündlicher Prozeß mit den entsprechenden, regressiven Veränderungen innerhalb desselben Gewebes als Ursache für alle klinisch wahrgenommenen Veränderungen heranzuziehen sei. Die Entzündung des Fettgewebes ist weder als infektiöse im gewöhnlichen Wortsinne, noch als spezifische (syphilitische, tuberkulöse) zu definieren. Mit Rücksicht auf mehrfache, bei der Sklerodermie erhobene Befunde einer primären Muskelerkrankung kann *Pfeifer* die Annahme nicht ganz von der Hand weisen, daß in bestimmten Fällen, die sich später als Sklerodermien präsentieren können, die Erkrankung nicht in der Kutis, sondern im Unterhautfettgewebe einzusetzen vermag. Dieser Umstand sei vielleicht in der Lage, die Stellung der vorläufig isolierten Beobachtung im nosologischen System zu fixieren, doch seien weitere Beobachtungen nötig, um solchen Überlegungen eine nur halbwegs sichere Unterlage zu schaffen.

Die zweite hierhergehörige Beobachtung stammt von *Rothmann*¹¹⁾, der ähnliche histologische Befunde in einem Falle erhob, welcher sich in Einzelheiten des klinischen Verlaufes dem *Pfeiferschen* gegenüber etwas verschieden verhielt. Es handelte sich um einen 52jährigen Mann, der seit acht Jahren an häufig rezidivierendem Rheumatismus litt; während einer neuerlichen Attacke desselben traten auf der Haut der Beine, des Bauches, des Rückens und der Brust in unregelmäßiger Anordnung linsen- bis haselnußgroße Knoten auf, die, auf Druck deutlich schmerzhaft, in den tieferen Schichten der Haut ihren Sitz hatten. Eine Symmetrie in der Anordnung einzelner Knoten (wie in dem ersten Falle) war hier nicht vorhanden, die meisten Knoten zeigten schon nach 14tägigem Bestande Rückbildung, waren zunächst undeutlicher fühlbar und schwanden bald darauf vollständig. Dagegen entwickelte sich in der rechten Achselhöhle ein rasch wachsender, ziemlich harter Knoten, der leicht druckschmerzhaft und von geröteter Haut bedeckt war, in kurzer Zeit bis zu Faustgröße und

bildete sich erst nach einem halbjährigen Bestande von selbst zurück, ohne eine Spur zu hinterlassen. Auch die früher erwähnten multiplen Knoten der Haut hatten bei ihrem Schwunde keinerlei bemerkbare Veränderungen zurückgelassen. Zu Untersuchungszwecken war ein haselnußgroßer Knoten unter der rechten Axilla entfernt worden; die Wunde heilte per primam.

Die mikroskopische Untersuchung zeigte in den peripheren Teilen des exstirpierten Gewebes normales Fettgewebe, während sich im Zentrum eine starke Kernwucherung im interzellularen Bindegewebe zeigte. Die ganze Geschwulst war von breiten Bindegewebssepten durchzogen. Die Fettzellen selbst zeigten deutliche Atrophie, und zwar ließen sich wiederum alle von *Flemming* zusammengestellten Formen derselben beobachten. An zahlreichen Stellen fand sich die seröse Atrophie mit der Wucheratrophie kombiniert; vor allem aber war auch die endogene Zellenneubildung vielfach in typischer Weise nachweisbar. Die am meisten veränderten Stellen der Geschwulst zeigten ein kernarmes Bindegewebe mit nur noch vereinzelt Fettszellen. *Rothmann* läßt es dahingestellt, ob diese multiple Entzündung des Fettgewebes auf bakterieller Ursache beruht. Eine Färbung der Schnitte nach der *Weigertschen* Bakterienfärbung hatte ein negatives Resultat.

Diesen beiden Beobachtungen bin ich nun in der Lage eine neue beizufügen, auf die ich, da mir auch die Gelegenheit einer histologischen Untersuchung gegeben war und diese der eigentliche Ausgangspunkt meiner Beschäftigung mit den Fettgewebprozessen geworden ist, nun etwas ausführlicher zu sprechen kommen möchte. Ich habe über dieselbe im Archiv für Dermatologie und Syphilis, 1903, Bd. LXVI, berichtet.¹²⁾

Sie bezieht sich auf ein 15jähriges Mädchen, das wegen einer mit ausgedehnter Blasenbildung einhergehenden Affektion die Klinik aufsuchte. Patientin war früher bis auf seit der Kindheit bestehende Drüsenschwellungen in der Halsgegend angeblich immer gesund. Seit dem 14. Lebensjahre regelmäßig menstruiert. Mutter starb 42 Jahre alt an Lungentuberkulose. Vater starb im 37. Lebensjahre an Rückenmarksschwindsucht.

Bei der Aufnahme (28. Dezember 1900) wurde folgender Befund erhoben: Patientin ihrem Alter entsprechend groß, kräftig gebaut, allgemeine Decke blaß, sichtbare Schleimhäute normal. An der Haut der Stirne einzelne stecknadelkopf- bis erbsengroße, prall gefüllte Blasen mit gelblichem Inhalt und hellrötlich gefärbtem Hof. Daneben in unregelmäßiger Anordnung etwa ebensgroße, oberflächliche Substanzverluste, die teils von Resten der geborstenen Epidermisdecke, teils schon von serös imbibierten gelblichen Krustenauflagerungen bedeckt sind. Gleichartige Veränderungen an der Haut der linken Wange, des Halses, der Innenseite

des linken Oberschenkels und Fußes. Die Halslymphdrüsen mehrfach bis zu Nußgröße angeschwollen. Der perkussorische und auskultatorische Befund an den inneren Thorax- und Abdominalorganen völlig der Norm entsprechend.

Die Diagnose, die durch den weiteren Verlauf bestätigt wurde, lautete auf Pemphigus. Patientin verblieb ununterbrochen bis zum 10. Juli 1901 in Beobachtung der Klinik. Der Verlauf der Erkrankung wies zunächst keine Besonderheiten auf, indem es bis auf kurze Intervalle zu fortwährenden Blaseneruptionen am ganzen Körper kam, die sich zu meist auf dem Boden eines Erythema annulare und gyratum entwickelten. Von den Schleimhäuten beteiligte sich die der Nase und kam es sehr häufig zu heftigen Blutungen aus dem Naseninnern. Das Allgemeinbefinden war zu dieser Zeit nur selten gestört und die Therapie bestand in der Applikation indifferenter Deckmittel sowie Solutio arsenicalis Fowleri innerlich.

Zweiter Spitalsaufenthalt (19. Juli bis 8. Oktober 1901). Bei dieser Aufnahme gab Patientin an, seit vier Tagen das Auftreten gehäufter blauroter Flecken und Fleckchen, zum Teil auch derber Knoten in der Haut zu bemerken. Die ersten Flecken seien im Gesichte aufgetreten, dann folgten sie am Halse, den unteren Extremitäten und am Stamme; gleichzeitig klagte Patientin über Kopf- und Gliederschmerzen, allgemeine Abgeschlagenheit und Unwohlsein. Die Blasen, die auch jetzt noch auftraten, zeigten nach etwa 24stündigem Bestande eine blutige Verfärbung ihres Inhaltes. Seit fünf Tagen heftiger, zeitweise krampfartiger Husten; seit zwei Tagen intensive Blutung aus der Mundschleimhaut, Schmerzen in den Unterschenkeln und Füßen, namentlich den beiderseitigen Sprunggelenken. Menses bis vor drei Wochen regelmäßig, die letzteren dauerten acht Tage, waren sehr reichlich und im Gegensatze zu allen früheren Menstruationen sehr schmerzhaft.

Der objektive Befund — von den durch den Pemphigus gesetzten Veränderungen frischeren und älteren Datums abgesehen — war folgender: Im Bereiche der beiden oberen Augenlider, der angrenzenden Wangenpartien und des Nasenrückens dicht gestellte kleinste oder strichförmige, helle bis livid rote fleckige Verfärbungen. An der Schleimhaut der Unterlippe zahlreiche, bis stecknadelkopfgroße, blutig imbibierte Oberflächenläsionen. Die Zähne selbst zum großen Teil von teils noch flüssigem, teils schon geronnenem, dunkelgefärbtem Blut bedeckt. Zahnfleisch des Unterkiefers normal. An der Wangenschleimhaut beiderseits feinste Blutaustritte. Tonsillen beiderseits stark vergrößert, mit großen lakunären Krypten, die zum Teil blutig erfüllt sind. Nuchale und kollare Drüsen bedeutend vergrößert, die letzteren rechterseits bis über Taubeneigröße. An der Haut des Halses und des Rückens von rötlichbraunen bis vollends schwarzen Krusten bedeckte Exkorationen von rundlicher Form. An der Haut der vorderen Achselfalten petechiale Fleckchen, größere, schwarzblaue Verfärbungen an der Haut der Thoraxvorderfläche. Am Abdomen stellenweise bis erbsengroße Blasen mit noch intakter Decke und schwärzlich-blauem Inhalt, stellenweise mit geborstener Blasendecke unter dunkel-farbiger Krustenbildung im Eintrocknen begriffen. Die gleichen Effloreszenzen allenthalben an der Haut der Extremitäten.

An beiden Vorderarmen, rechts etwas weniger deutlich als links, fühlt man beim Abtasten des Sulcus bicipitalis externus einen derben, etwa bleistiftdicken Strang, der sich von der Schulterhöhe bis in die Gegend des Ellbogengelenkes verfolgen läßt und nach Art einer Perlenschnur aneinandergereihte Verdickungen wahrnehmen läßt. Der Lage nach scheint er den tieferen Schichten der Haut selbst anzugehören, da er mit dieser über der Unterlage verschieblich und abhebbar ist. An der Außenfläche des linken Vorderarmes, etwa handbreit unterhalb des Ellbogengelenkes tastet man einen, gleichfalls in der Tiefe der Haut gelegenen, nahezu kreuzergroßen, derben, flachen Knoten, der nicht druckschmerzhaft ist und über welchem die Haut — ebenso wie über der erwähnten Strangbildung — keinerlei Veränderungen aufweist. An der Innenseite des rechten Oberschenkels zeigt die Haut in größerem Umfange eine blauschwarze Verfärbung, gleichzeitig tastet man hier einen erbsengroßen, derben Knoten von den beschriebenen Charakteren. In der Gegend des linken Malleolus externus eine etwa fünfkronenstückgroße, blaugrünlich verfärbte Hautpartie. Allgemeinbefinden sehr gestört, Appetit völlig darniederliegend. Blutuntersuchung (Hämoglobinometer *Fleischl*) ergibt einen Hämoglobingehalt von 50%.

Während des Spitalsaufenthaltes schwanden einzelne dieser Erscheinungen vollständig, andere zum Teil. Das Allgemeinbefinden besserte sich bald, die Blutungen in die Haut und Schleimhäute hielten nur noch kurze Zeit an. Eine Zeitlang waren auch die Stühle durch Blutbeimengung dunkel gefärbt. Am längsten hielten die Blutungen aus der Nase an, an deren Schleimhaut sich ebenso wie an den allgemeinen Decken noch immer schubweise auftretende Blasenruptionen lokalisierten. Die in den Unterschenkeln und besonders den Sprunggelenken vorhandenen Schmerzen waren sehr bald behoben. Nach einem kurzen, von jeglichen Krankheits-symptomen freien Intervall verließ Patientin scheinbar geheilt die Klinik, um sich einem chirurgischen Eingriffe an den hochgradig vergrößerten Halslymphdrüsen zu unterziehen. An den beschriebenen Strang- und Knotenbildungen in der Haut war bis dahin keinerlei Veränderung zu konstatieren.

Dritter Spitalsaufenthalt (30. Oktober bis 23. Dezember 1901). Drei Tage nach ihrer Entlassung bemerkt Patientin bereits wieder das Auftreten frischer Blasen, die seitdem kontinuierlich sich bildeten und zurückbildeten, ohne daß damit eine schwerere Gesundheitsstörung verbunden gewesen wäre. Dagegen besteht seit zwei Tagen wiederum starke Zahnfleischblutung mit üblem Geruch aus dem Munde. Magen- und Kopfschmerzen. Gleichzeitig Auftreten hämorrhagisch gefüllter Blasen und fleckiger Verfärbung an den Extremitäten. Schmerzen in den Unterschenkeln bis zu den Fußgelenken. Appetit gestört, Stuhl seit vier Tagen dunkel gefärbt.

Befund: Auf der Haut der rechten Halsseite zahlreiche, hämorrhagisch erfüllte Blasen und mit tiefschwarzen, lackartig glänzenden, festen hämorrhagischen Krusten bedeckte Exkorationen. Gleichartige Veränderungen an der Haut des Gesichtes, des Thorax und Abdomens. Die zur Zeit des zweiten Spitalsaufenthaltes vorhanden gewesenen strangartigen Verdickungen an beiden Oberarmen bestehen noch unverändert. Außerdem findet sich in der Mitte der Innenfläche des rechten Vorderarmes ein etwa kreuzergroßer,

derber Knoten, an dessen Oberfläche die Haut nur eine leichte Verfärbung zeigt. Die Haut der unteren Extremitäten, namentlich der Unterschenkel, weist zahlreiche punktförmige Blutaustritte auf. Die Unterschenkelknochen sehr schmerzhaft. Das linke untere Augenlid in seiner inneren Hälfte bläulichschwarz verfärbt; ebenso die Conjunctiva tarsi an der entsprechenden Stelle. Nasenschleimhaut von dünnen, hämorrhagischen Krusten bedeckt. Lippen rot, von hämorrhagisch imbibierte Blasenresten eingenommen, Zahnfleisch stark aufgelockert, schwammig, von Blutgerinnsel bedeckt. Zahlreiche kleinste oberflächliche Blutungsherde am vorderen Teile der Zunge. Allgemeinbefinden sehr gestört. Starke Magenbeschwerden.

Sämtliche Erscheinungen gingen in der Folgezeit wieder allmählich zurück. Gleichzeitig war ein neuer, etwa bohnen großer, resistenter Knoten in der Haut des linken Oberarmes an der ulnarvularen Seite, etwa zwei Querfinger oberhalb des Ellbogengelenkes, aufgetreten.

Der an der Innenseite des rechten Vorderarmes sitzende Knoten wurde mit der ihn deckenden Hautspindel unter Kokainanästhesie herausgenommen (29. November 1901). In den letzten Tagen hatte die Haut an seiner Oberfläche eine ganz ausgesprochene suffusionsartige Verfärbung angenommen, wie eine solche etwa als letztes Residuum nach einer Kontusion zurückbleibt. Bei der Exzision entleerte sich aus der Schnittstelle der einen Seite eine verhältnismäßig reichliche Menge einer klaren, gelben, öligen Flüssigkeit. Wie sich an dem exzidierten Stück schon makroskopisch feststellen ließ, entstammte dieselbe einer kleinen Zyste, deren Inhalt sie gebildet hatte und die bei der Schnittführung in ihrer Wandung verletzt worden war. Darauf wies auch der Umstand hin, daß nach der Exzision in dem entfernten Hautstückchen der zirkumskripte, rundliche, derbe Tumor nicht mehr tastbar war. Da wir infolge der derben Resistenz des durch die Haut getasteten Knotens eine solide Gewebsveränderung als anatomisches Substrat desselben vorausgesetzt hatten und auf den Austritt der erwähnten Flüssigkeit nicht vorbereitet waren, über deren Provenienz wir uns zunächst auch völlig unklar waren, ging dieselbe diesmal der Untersuchung verloren. Die Exzisionswunde heilte per granulationem, obzwar bei dem Eingriff unter den strengsten antiseptischen und aseptischen Kautelen vorgegangen worden war.

Vierter Spitalsaufenthalt (17. Februar bis 22. Mai 1902). Patientin bemerkte schon 14 Tage nach ihrer Entlassung das abermalige Auftreten starker Zahnfleischblutungen. Schon zwei Tage vor dem Erscheinen dieser soll der Urin eine tiefdunkelrote Färbung aufgewiesen haben. Bald darauf kam es auch wieder zur fortgesetzten Blasenbildung. Auch gibt Patientin an, an sehr starkem Husten mit zeitweise blutigem Auswurf in der Zwischenzeit gelitten und gleichzeitig das wiederholte Auftreten punkt- und fleckenförmiger Blutungen an den Extremitäten und der Gesichtshaut bemerkt zu haben.

Etwa in der Mitte der Streckseite des linken Vorderarmes hat sich angeblich in der letzten Nacht ein neuer schmerzhafter Knoten entwickelt.

Nachtragsstatus: An der Außenseite des linken Oberarmes tastet man unter der Haut zwei derbe rundliche Knoten, die nicht druckschmerzhaft sind: der vordere ist etwa erbsengroß, der hintere erreicht kaum ein

Drittel der Größe des ersteren. Etwa an der Mitte der Streckseite des linken Vorderarmes findet sich in die Tiefe der Haut eingelagert gleichfalls ein kleinerbsengroßer, sich derb anführender Knoten, welcher druckschmerzhaft ist und von normaler Haut bedeckt ist.

21. Februar. Der Knoten am linken Vorderarme wird mit der ihn bedeckenden Hautspindel unter lokaler Anästhesie exzidiert. Die Schnittführung erfolgte diesmal in etwas weiterer Entfernung von der Stelle des Knotens. Es kam nun nicht zum Ausfließen der öligen Flüssigkeit, man konnte vielmehr in dem exzidierten Stück ganz deutlich die kugelförmige, derbe Resistenz im Unterhautfettgewebe tasten. Nachträglich wurde auf der Höhe derselben ein kleiner Einschnitt gemacht, wobei sich wieder scheinbar aus einer eröffneten Zyste einige Tropfen einer Flüssigkeit entleerten, welche diesmal sorgfältig aufgefangen wurde. Gleichzeitig mit der Eröffnung verschwand wiederum der Knoten in dem exzidierten Gewebstück für den tastenden Finger. Die Flüssigkeit war bis auf einige kleinste, milchigweiße Bröckel, die sie enthielt, wasserklar, von leicht gelblicher Farbe, öliger Konsistenz und erwies sich unter dem Mikroskop als Fett. Mit Rücksicht auf diesen Befund wurde das Hautstück in *Flemmingscher* Mischung fixiert. Erwähnen will ich, daß die Exzision bis auf die Faszie vorgenommen wurde und daß in der Nachbarschaft des Knotens keinerlei erweiterte Lymph- oder venöse Gefäße wahrzunehmen waren. Auch diesmal heilte die gesetzte Wunde per granulationem.

Nachdem sich die beim letzten Spitalseintritt der Patientin vorhandenen Beschwerden bis auf die, wenn auch spärlicher, so doch noch immer erfolgenden Blaseneruptionen allmählich unter symptomatischer Behandlung gebessert hatten, wurden am:

17. März die beiden, an der Außenseite des linken Oberarmes tastbaren Knoten exzidiert. Man tastete an dem entnommenen Hautstück abermals die derben Einlagerungen in der Tiefe. Eine Inzision in dieselben wurde nicht vorgenommen, sondern das ganze Gewebstück in Alkohol fixiert. Die Exzisionswunde heilte trotz Beobachtung aller Vorsichtsmaßregeln abermals per granulationem.

Eine schmerzhaftige Schwellung des rechten Kniegelenkes, die bald darauf auftrat, ging auf innerliche Darreichung von *Natr. salicyl.* binnen wenigen Tagen zurück.

Am 16. April bemerkte Patientin an der Ulnarseite des linken Vorderarmes, etwa zwei Querfinger unterhalb des *Condylus internus* das Auftreten eines braunroten Fleckens. Gleichzeitig fühlte man an derselben Stelle einen etwa erbsengroßen, derben, druckschmerzhaften Knoten im Unterhautzellgewebe. Nach oben zu konnte man eine strangförmige Fortsetzung gegen den schon früher am linken Oberarm konstatierten, im *Sulcus bicipitalis* verlaufenden Strang tasten. Im Gegensatze zu den bisher aufgetretenen Knoten klagte Patientin diesmal über spontane Schmerzhaftigkeit des zuletzt erwähnten.

Dann trat noch ein Knoten am 26. April an der Außenseite des rechten Oberarmes, etwa handbreit über dem *Epicondylus externus* auf. Er war etwa haselnußgroß, derb, in der Tiefe der Haut gelagert. Dieselbe nicht über ihm, wohl aber mit ihm verschieblich. Starke Druckschmerzhaftigkeit. Nach unten zu ließ er sich in einen, bis in die Höhe des Ell-

bogengelenkes verlaufenden und sich in derselben Richtung allmählich verjüngenden, derb durch die Haut tastbaren, drehrunden Strang verfolgen, welcher gleichfalls einige bis erbsengroße Verdickungen aufwies. Nach oben von diesem Knoten war kein Strang zu tasten. Schon zwei Tage, nachdem dieser Knoten konstatiert worden war, wies die Haut über ihm sowohl als der nach unten verfolgten Strangbildung eine leicht gelbliche Verfärbung auf.

Bemerkenswerte Veränderungen traten im weiteren Verlaufe nicht mehr auf. Zu frischen Knotenbildungen kam es nicht mehr, an den beschriebenen dagegen änderte sich nichts Wesentliches, nur verschwand an den zuletzt erschienenen die spontane Schmerzhaftigkeit, sowie die über ihnen vorhandene Hautverfärbung, die letztere unter den für den Verlauf von Suffusionen gewöhnlichen Änderungen des Farbtones.

Als Patientin sich nach drei Monaten im Ambulatorium der Klinik vorstellte, wies sie einen sehr guten Ernährungszustand auf und gab an, daß sich nur noch zeitweise und sehr wenige Blasen bilden. Die Blutungen an der Haut und den Schleimhäuten hatten sich nicht mehr wiederholt.

An den Stellen der einzelnen Exzisionen fanden sich leicht keloide Narben, in deren Umgebung keine frischen Knoten in der Haut. Die während der Erkrankung vorhanden gewesenen Knoten und Stränge waren gleichfalls verschwunden, bis auf zwei an der Außenseite des rechten Oberarmes zwei Querfinger über dem Ellbogengelenk in der Tiefe der Haut tastbare, kugelige, sich derb anfühlende Knoten, über welchen die Haut keinerlei Veränderungen zeigte. Merkbare Atrophien waren an den Stellen der verschwundenen Knoten, respektive Stränge nirgends nachweisbar.

Die mikroskopische Untersuchung der exzidierten Hautstücke wurde an den zum Teil in Alkohol, zum Teil in *Flemmingscher* Chrom-Osmium-Essigsäure fixierten Präparaten vorgenommen, die nach Paraffineinbettung in Serien geschnitten wurden. Färbungen wurden mit Hämatoxylin, Hämatoxylin-Eosin, Hämatoxylin-Pikrinsäure, *van Gieson*, auf elastische Fasern nach *Weigert*, *Unna-Taenzer* etc. vorgenommen. Auch die von *Marschalkó* empfohlene Dreifachfärbung mit Hämatein-Pikrorubin nach *Apáthy* — (bezüglich der Details der Ausführung verweise ich auf die Arbeit *Marschalkós*, »Zur Histologie des Rhinoskleroms«, Archiv für Dermatologie und Syphilis, 1900, Bd. LIII, S. 163) — wurde verwendet, und möchte auch ich dieselbe mit Rücksicht auf die erhaltenen instruktiven und gleichzeitig farbenprächtigen Bilder zur allgemeineren Verwendung empfehlen. Endlich wurden verschiedene Bakterienfärbungen — wie dies gleich vorweggenommen werden mag, stets mit negativem Resultate — zur Ausführung gebracht.

Der Befund war nun folgender: Schon makroskopisch konnte man sehen, daß an Stelle des Unterhautfettgewebes sich ein Gewebe befand, das eine viel dichtere Struktur aufwies, als es für das erstere die Regel ist. In demselben sah man ferner, gleichfalls schon ohne

jede Vergrößerung, einen größeren, sowie in dessen Umgebung mehrere kleinere Defekte, die den Eindruck von durchschnittenen Hohlräumen machten. Gleich von vorneherein bildete ich mir die Anschauung, daß der größere dieser Defekte wohl jener zystenartigen Bildung entspräche, bei deren Verletzung gelegentlich der Exzision der Ausfluß der öligen, als Fett erkannten Flüssigkeit erfolgt war. An einer gewissen Partie der Serienschritte zeigte dieser lochförmige Defekt denn auch an der entsprechenden Stelle der Wandung eine Unterbrechung in der Kontinuität derselben, was nur bei dem zuletzt exzidierten Knoten nicht der Fall war, wo diese im subkutanen Fettgewebe befindlichen Hohlräume weder zufällig noch absichtlich eröffnet worden waren. Endlich konnte man bei bloßer Betrachtung noch feststellen, daß jenes festgefügte Gewebe, das an Stelle des subkutanen Fettgewebes vorhanden war, mit scharfer Grenze sich gegen das Korium absetzte.

Das Mikroskop konnte diese Wahrnehmungen durchwegs bestätigen und über dieselben einen ursächlichen Aufschluß geben.

Die Epidermis und das Korium erwiesen sich an allen untersuchten Stellen als völlig normal, dagegen konnten auf den ersten Blick hochgradige pathologische Veränderungen im Panniculus adiposus konstatiert werden, die, nahezu völlig auf diesen beschränkt, das Stratum reticulare corii fast gar nicht in Mitleidenschaft gezogen hatten. Das subkutane Fettgewebe zeigte nur an einzelnen, mehr an der Peripherie der Erkrankungsherde gelegenen Läppchen noch seinen normalen Bau; an den weitaus größten Partien dagegen zeigte es sich als Sitz hochgradiger, chronisch-entzündlicher Veränderungen. Es fanden sich sowohl kleinzellige Infiltrate als auch Übergänge zu Bindegewebsneubildung. Die die einzelnen Fettläppchen normalerweise trennenden feinen Bindegewebssepta erschienen zumeist vielfach verbreitert, so daß das zwischen ihnen liegende eigentliche Fettgewebe, gewissermaßen in einem Schrumpfungsprozesse befindlich, erdrückt erschien. Auch die Umgebung der das Fettgewebe durchsetzenden Gefäße war vorzüglich Sitz kleinzelliger Infiltration, wobei namentlich die kleineren und kleinsten unter ihnen vielfach ein durch Wucherung der Intima obliteriertes Lumen aufwiesen.

Die Fettzellen selbst zeigten ins Auge fallende Veränderungen, indem sie alle von *Flemming* aufgestellten Arten der Atrophie und diese wieder in allen ihren Phasen aufwiesen. Dabei waren die atrophischen Veränderungen stets etwa in einem dem Grade der entzündlichen Erscheinungen an derselben Stelle entsprechendem Maße vorhanden. Man sah zunächst Fettzellen im Zustande der einfachen Atrophie, deren geschrumpfter Körper nur noch sehr wenig oder gar

nichts mehr von dem früheren Fettgehalte enthielt, bereits mehr der Gestalt einer Bindegewebszelle sich näherte und hie und da etwas bräunliches Pigment beinhalten, wie dies in atrophierenden Fettzellen überhaupt oft zu konstatieren ist. Ferner serös-atrophische Fettzellen, deren gleichfalls verkleinerter Zellkörper an Stelle des geschwundenen Fettes ein trübes, feinkörniges Protoplasma aufwies. Endlich sah man zahlreiche Übergänge von serös-atrophischen zu atrophisch wuchernden Fettzellen mit endogener Zellneubildung. Die Kernwucherung in den letzteren bot die verschiedensten Grade dar. Es kam zur Bildung von Riesenzellen, die manchmal eine Unmasse, etwa bis 30 Kerne, enthielten. Die Verhältnisse entsprachen vollständig den von *Flemming* bereits in klassischer Weise beschriebenen Bildern. Auch hier schienen die massenhaften Kerne entweder in einem gemeinsamen Plasma ohne jede gegenseitige Abgrenzung zu liegen, wodurch das Bild eigentlicher Riesenzellen entstand, oder aber es konzentrierte sich das die Kerne umgebende Plasma um diese, und zwar um einzelne oder mehrere derselben gleichzeitig, so daß es zur Bildung von Zellen kam, die ein- oder mehrkernig, ein förmliches Zellnest zusammensetzten. Die auf diese Weise endogen neugebildeten Zellen enthielten zumeist kleine Fettröpfchen in verschiedener Zahl. Die Zellmembran bot dabei einen verschiedenen Zustand dar, indem sie entweder in ihrer Gänze erhalten oder aber an einzelnen Stellen in ihrer Kontinuität unterbrochen erschien, wobei dann die neugebildeten Zellen einzeln oder zu mehreren in Zellkomplexen von verschiedenster Form und Größe vereinigt aus dem früheren Verbands austraten. Diese einzelnen Zellen und Zellvereinigungen sah man dann regelmäßig in der Umgebung der vorher beschriebenen Zellnester, wobei man ihre Abkunft von diesen deutlich aus den in ihnen vorhandenen Fettröpfchen ersehen konnte. Man sah auch viele der ausgetretenen neugebildeten Zellen in späteren Stadien, wo ihr Plasmaleib spindelförmige Ausläufer zeigte und sie in ihrem Bau sich ausgesprochen dem Bau der fixen Bindegewebszellen näherten.

Endlich konnte das Mikroskop in dem derartig pathologisch veränderten subkutanen Fettgewebe jene zystischen Hohlräume nachweisen, deren größter bereits einige Male Erwähnung geschehen ist, und die in gefülltem Zustande durch die Haut als derbe Knoten tastbar waren. Solcher großer zystischer Bildungen fanden sich in den beiden zuerst exzidierten Hautstücken je eine, in dem zuletzt exzidierten zwei und in allen eine verschieden große Anzahl mittelgroßer bis kleinster. Die Wandungen derselben bestanden aus einem je nach der Größe des betreffenden Hohlraumes sehr verschieden starken Bindegewebslager, das die Gewebselemente der chronischen Entzündung,

wenige Leukocyten, hauptsächlich Lymphocyten und Fibroblasten aufwies. Enthielt die Wandung der großen Zysten stellenweise sogar frisch gebildete elastische Fasern, so war die der kleineren dagegen ganz dünn und zum Teil ausschließlich von Septen retikulären Bindegewebes gebildet. Der Inhalt der Zysten bestand, wie dies an den in *Flemmingscher* Mischung konservierten Präparaten nachgewiesen werden konnte, aus Fett, das — namentlich in den kleineren derselben — in feine und feinste Bröckel zerfallen vorhanden war. An den in Alkohol fixierten Präparaten war dementsprechend auch der Inhalt der Hohlräume ausgefallen und erschienen ihre Wandungen — die der größten unter mehrfacher Faltenbildung — kollabiert. Daß der Inhalt der Zysten seinen Ursprung von dem im Fettgewebe sich abspielenden und zu dessen Atrophie führenden Prozesse herleitet, scheint mir auch aus dem Umstande hervorzugehen, daß sich an den Wandungen der einzelnen Zysten einerseits zahllose, in atrophischer Kernwucherung befindliche Fettzellen, anderseits zahlreiche, feinste Fettkügelchen enthaltende Leukocyten fanden. Ist es doch der gewöhnliche Vorgang, daß die Leukocyten bei derartigen Prozessen, die mit dem Zugrundegehen des Fettgewebes einhergehen, Fett in sich aufnehmen, die Rolle von Phagocyten spielen.

Überblicken wir die histologischen Befunde, so gleichen dieselben im großen ganzen einerseits den von *Czajewicz* und *Flemming* bei Atrophie und künstlich hervorgerufener Entzündung beobachteten, anderseits den von *Pfeifer* und *Rothmann* beschriebenen Veränderungen, weshalb wir zu dem Schlusse gelangten, daß es sich auch in unserem Falle um multiple Knotenbildung auf Grund zirkumskripter entzündlicher Atrophie des Fettgewebes gehandelt habe.

Rothmann bemerkt, daß in seinem Falle die Bilder der atrophisierenden und wuchernden Fettzellen im allgemeinen denen *Pfeifers* entsprachen, nur sei die endogene Zellneubildung weit entwickelter gewesen, da sie bei *Pfeifer* nur an wenigen Stellen eben angedeutet war. Demgegenüber müssen wir hervorheben, daß in dem Falle unserer Beobachtung die Erscheinungen nach jeder Richtung ausgebildeter gewesen sind, sowohl was die endogene Zellneubildung betrifft, als auch ganz besonders im Hinblick auf die erhobene hochgradige Zystenbildung, die doch, zweifelsohne dem Prozesse direkt zugehörig, einem bedeutend weiter gediehenen Fortschritte desselben entspricht.

Gehen wir nun daran, die klinische Seite der Beobachtung ins Auge zu fassen, so weist der eingehend geschilderte Verlauf einerseits zunächst vielfache Analogien mit den von *Pfeifer* und *Rothmann*

mitgeteilten Fällen auf. Hier wie dort handelte es sich klinisch um das scheinbar völlig unvermittelte Auftreten multipler Knotenbildungen in der Haut, die, zwar von verschiedener Größe und Anordnung, sonst gleiche Charaktere aufwiesen, was ihre Form, Konsistenz und Lage anbetrifft. Auch die von uns erwähnte livide Verfärbung der sie bedeckenden Haut findet sich bei beiden Autoren vermerkt. *Pfeifer* fand die einzelnen Knoten in symmetrischer Anordnung, was bei *Rothmann* und mir nicht der Fall war, dagegen hat *Pfeifer* gleich uns einzelne Infiltrate in Form von Strängen konstatieren können. So beschreibt er z. B. ein an der Außenfläche der rechten oberen Extremität über dem Sulcus bicipitalis im Unterhautzellgewebe tastbares Infiltrat in Form eines ungefähr 6 cm langen, 1 cm breiten, nur auf stärkeren Druck schmerzhaften Wulstes, und an der symmetrischen Stelle der Gegenseite mehrere, teils rundliche, teils längsgestreckte, teils diffuse, nicht gut abgrenzbare Infiltrate unter der Kutis. Diesen Befund möchte ich — da er mit dem von mir beschriebenen eine auffallende Übereinstimmung zeigt und die Annahme der Gleichartigkeit beider Prozesse zum mindesten sehr wahrscheinlich macht — ganz besonders hervorheben.

Dagegen besteht eine, allerdings vielleicht nur scheinbare Verschiedenheit der einzelnen Beobachtungen darin, daß *Pfeifer* als Endausgang des Prozesses eine durch den erfolgten Schwund des Fettgewebes erzeugte sicht- und tastbare, grubige Vertiefung der Haut resultieren sah, welche Wahrnehmung *Rothmann* und ich nicht machten. Dieser Unterschied dürfte — wie schon erwähnt — wohl nur ein scheinbarer sein und möchte ich mich diesbezüglich der Ansicht *Rothmanns* anschließen, daß sich auch hier an den Entzündungsherden wohl Atrophien entwickelt haben (siehe histologischen Befund), die aber später durch das normale Fettgewebe der Umgebung verdeckt wurden. Auch ich hatte wenigstens Gelegenheit wahrzunehmen, daß nach längerer Beobachtungszeit einzelne Knoten sowohl wie Stränge verschwunden waren, ohne eine irgendwie deutlichere Atrophie an den Stellen ihres früheren Sitzes zurückgelassen zu haben. Bemerken muß ich dagegen, daß an allen Stellen, an welchen nach den Exzisionen der Knoten es zur Heilung der Operationswunde per secundam intentionem gekommen war, die Narben regelmäßig mit der Zeit einen mehr minder atrophischen Charakter annahmen. Ich möchte diesem Umstande nur eine nebensächliche Bedeutung beimessen und mich nicht für berechtigt halten, denselben in einen ursächlichen Zusammenhang mit den übrigen Veränderungen zu bringen.

Bevor ich daran gehe, mich mit der Deutung der mitgeteilten Befunde zu beschäftigen, möchte ich mir noch erlauben, in Kürze über eine zweite, wie ich mit Sicherheit sagen zu können glaube, hierhergehörige Beobachtung zu berichten. Die Gelegenheit zu derselben verdanke ich der Freundlichkeit des Vorstandes der deutschen Kinderklinik der hiesigen Landesfindelanstalt, Herrn Professor *Epstein*, dem ich mich hierdurch zu großem Danke verpflichtet fühle.

Der Fall betraf einen drei Wochen alten kräftigen Säugling, der am 8. Juli 1902 in die Findelanstalt aufgenommen wurde. Er erkrankte, nachdem er bereits einige Tage vorher leichte dyspeptische Erscheinungen dargeboten hatte, am 20. Juli an Bronchitis. Unter Zunahme der dyspeptischen Störungen trat am 22. Juli an der Haut der rechten Schulter ein etwa kreuzergroßer bräunlicher Fleck auf, in dessen Bereiche eine leichte Schwellung der Haut vorhanden war. Schon am nächsten Tage wies der Fleck einen mehr grünlichen Farbenton auf. Gleichzeitig waren aber auch frische Veränderungen aufgetreten: so ad nates rechts ein sonst dem ersten gleichartiger Fleck, der sich jedoch knotig anfühlte und etwa halberbsengroß war. Ein ebensolcher an der Haut des Rückens, in der Höhe des sechsten Brustwirbels; ein dritter in der vorderen Axillarlinie rechts in der Höhe der achten Rippe. Am nächstfolgenden Tage einer am Rücken in der Höhe des zweiten Lendenwirbels, ein zweiter, mehr flacher Knoten über dem Olekranon der rechten Ulna. Die Haut, die über allen diesen frischen Knoten eine bläuliche Verfärbung zeigte, ließ überall die Einlagerungen in der Tiefe deutlich durchfühlen, war nirgends über den Knoten, wohl aber mit diesen über der Unterlage deutlich verschieblich, so daß man den Eindruck erhielt, daß die Infiltrate den tiefen Teilen der Haut selbst angehörten. Am 25. Juli war noch ein Knoten von nur Hanfkorngröße oberhalb des rechten Malleolus internus und einer an der Haut der hinteren rechten Axillarfalte aufgetreten. Während der Tage, an welchen das Auftreten der Knotenbildungen bemerkt wurde, litt das Kind an einer sehr ausgesprochenen, schweren Dyspepsie. Unter Erbrechen blutiger Massen, schlechten schleimigen Stühlen kam es in kürzester Zeit zu einer bedeutenden Gewichtsabnahme. Es wurden Magen- und Darmausspülungen vorgenommen, das Kind von der Brust abgesetzt. Nach wenigen Tagen war der Zustand bedeutend gebessert, Erbrechen und Diarrhöen sistierten, es bekam wieder Brust und zeigte seit dem 27. Juli eine beständige Gewichtszunahme. Seitdem traten auch keinerlei neue Knoten auf. Gleichzeitig schwanden auch die alten mehr und mehr, wobei einige das für den Ablauf von Kontusionen gewöhnliche Farbenspiel darboten, während die meisten ohne diesen Farbenwechsel sich verloren. Eine Atrophie war an der Stelle der früheren Knotenbildungen zu dieser Zeit nicht wahrzunehmen. Ebenso wenig fanden sich gelegentlich einer nach etwa acht Wochen stattgefundenen Besichtigung irgendwelche frische Veränderungen der beschriebenen Art, noch Residuen nach solchen.

Wiewohl eine histologische Untersuchung in diesem Falle nicht vorgenommen wurde, so spricht doch alles dafür, daß es sich auch hier um jenen Prozeß gehandelt haben dürfte, den wir bei unserer

ersten Kranken erheben konnten. Die Analogie im klinischen Bilde war eine äußerst auffallende. Hätten wir nicht bereits über die mitgeteilte Beobachtung des anderen Falles verfügt, so wäre uns eine richtige Auffassung der Veränderungen ebenso unmöglich gewesen als in jenem vor der histologischen Untersuchung. Jedenfalls war eine Verwechslung mit einem der häufiger zur Beobachtung gelangenden Symptomenkomplexe ähnlicher Art vollständig ausgeschlossen.

Was nun die klinische Würdigung der beschriebenen lokalen Veränderungen im Bereiche der Haut betrifft, so möchte ich zunächst nochmals auf die von *Pfeifer* am Schlusse seiner Arbeit, wenn auch mit größter Reserve ausgesprochene Ansicht zurückkommen, es könnte sich um einen im Unterhautfettgewebe einsetzenden und der Sklerodermie zugehörigen Prozeß handeln. *Pfeifer* war diese Annahme wohl hauptsächlich infolge der exquisiten Symmetrie in der Anordnung und Ausbreitung des Prozesses in seinem Falle, sowie ferner durch das Vorhandensein gleichzeitig bestehender anderweitiger nervöser Symptome und endlich ganz besonders durch den von ihm wahrgenommenen Endausgang in Atrophie nahegelegt worden. Der Umstand aber, daß sich weder im Falle *Rothmanns* noch bei den unserigen nach gleicher Richtung verwertbare Momente erheben ließen, spricht wohl für sich allein genug gegen die Verwertbarkeit seiner Auffassung. Auch ließen sich die klinischen Bilder — ich erwähne nur die Entwicklung eines über faustgroßen Tumors in der Achselhöhle (*Rothmann*) — wohl äußerst schwerlich in dem sonst gut umschriebenen Krankheitsbegriff der Sklerodermie unterbringen.

Rothmann ist an eine ätiologische Deutung der Veränderungen überhaupt nicht herangetreten, indem er es einfach dahingestellt läßt, ob diese multiple Entzündung des Fettgewebes auf bakterieller Ursache beruht.

Unsere eigene Auffassung geht dahin, daß wir dieselbe nicht als einen *Morbus sui generis*, als ein einheitliches und in sich abgeschlossenes Krankheitsbild aufzufassen haben, sondern daß ihr vielmehr die Bedeutung eines Symptomes zuzuschreiben sei, das sich gelegentlich bei den verschiedensten, zu schwerer Konsumtion der Kräfte des Organismus führenden Erkrankungen einstellen könne. Im Falle *Pfeifers* finden wir gleichzeitig mit dem zerstreuten Auftreten der knotenartigen Bildungen Appetitlosigkeit, sichtliche Abmagerung und allmählich zunehmende Schwäche sich einstellen; die Publikation *Rothmanns* betrifft wohl einen kräftig gebauten Mann, der jedoch seit acht Jahren an sich häufig wiederholenden Gelenksrheumatismen litt und auch zur Zeit des Auftretens der Knoten-

bildungen von einer neuerlichen Attacke befallen war; in dem von uns ausführlich mitgeteilten Falle endlich handelte es sich um eine durch den chronischen und zeitweise fieberhaften Verlauf eines Pemphigus und eine gleichzeitige hämorrhagische Diathese sehr geschwächte Patientin. Bei dem in der hiesigen Landesfindelanstalt beobachteten Kinde um eine Erscheinung, die sich gerade zu einer Zeit einstellte, als dasselbe vermöge schwerer intestinaler Störungen einen sehr gestörten Ernährungszustand darbot und die gleichzeitig mit der Besserung des letzteren verschwand, eine Art des Verlaufes, wie sie nicht selten bei den symptomatischen Ausbrüchen allgemeiner Furunkulose und Ekzeme schwer dyspeptischer Kinder zur Beobachtung gelangt.

In der dermatologischen Literatur im speziellen scheint unser Fall der erste zu sein, in welchem die herdweise im subkutanen Fettgewebe sich abspielenden Prozesse für sich allein erhoben werden konnten.

Viel häufiger aber als im Gefolge allgemeiner konsumierender Erkrankungen kommen ganz ähnliche, wenn nicht gleichartige Veränderungen gewiß bei lokalen Erkrankungsprozessen im Bereiche der Haut vor. Während sie dort anscheinend als primär aufzufassen sind, erscheinen sie hier sekundär in Begleitung andersartiger, zumeist wohl entzündlicher Erkrankungen. In den folgenden Abschnitten wollen wir uns nun mit diesen letzteren ausführlicher beschäftigen.

Gelegentlich seiner eingehenden Untersuchungen über die Neubildung des Fettgewebes hebt *Marchand*¹³⁾ hervor, daß dieses immer an der Wucherung des Bindegewebes in der Umgebung von Nekrosen und Entzündungsherden Anteil nimmt. Er bildet Wucherungserscheinungen des Fettgewebes aus der nächsten Nachbarschaft der Demarkationszone bei einer Frostgangrän des Fußes von elftägiger Dauer ab und beschreibt den Prozeß in folgender Weise: »Die Fetttropfen sind infolge der Aufhellung der Schnitte als solche nicht mehr erkennbar: an ihrer Stelle sind wie gewöhnlich helle, kreisförmig begrenzte Hohlräume zurückgeblieben. In der Umgebung eines solchen Raumes ist eine größere Anzahl rundlicher, länglicher, polyedrischer Zellen angehäuft, darunter eine mit zwei Kernen, ferner eine große, halbmondförmige mit vier Kernen. Das Protoplasma dieser Zellen ist fein granuliert. bei stärkerer Vergrößerung löst sich die Granulierung indes in feine Vakuolen auf, wodurch der Zellkörper netzförmig erscheint. Der Raum einer anderen Fettzelle ist durch eine große, fein vakuoläre Riesenzelle mit fünf Kernen eingenommen. Die rundlichen oder durch gegenseitigen Druck polyedrischen, ein- oder mehrkernigen Zellen entstehen

durch fortschreitende Teilung aus dem ursprünglichen einfachen Zellkörper (Protoplasmarest mit Kern) der Fettzellen. Und zwar deutet das gelegentliche Vorkommen von Mitosen auf die Art der Kernteilung hin, wenn auch vielleicht direkte Abschnürung nicht ausgeschlossen ist.*

Eine zweite Abbildung zeigt eine weiter vorgeschrittene Wucherung des Fettgewebes im Unterhautfett unter einer Granulationsschicht von längerer mehrwöchentlicher Dauer, gleichfalls nach Frostgangrän: »Die Membran der Fettzellen ist zum Teil noch erhalten, so daß die jungen Zellen noch darin eingeschlossen sind; an anderen Stellen ist sie bereits zerstört, so daß die Zellen ziemlich regellos gelagert sind, hie und da von feinen Bindegewebsfasern und Gefäßen durchzogen. Die jungen Zellen haben im allgemeinen dieselbe Beschaffenheit wie die oben beschriebenen, sie sind fein vakuolär, nach der Extraktion oder Aufhellung des Fettes sehr durchsichtig, mit einer feinen Membran versehen und nicht selten mehrkernig. Oft sind sie durch gegenseitigen Druck polyedrisch, so daß sie in der Tat sehr epithelähnlich aussehen können, wie *Czajewicz* angab Man sieht inmitten der in dem Raume der ursprünglichen Fettzelle angehäuften Zellen eine unregelmäßig begrenzte, helle Lücke, die im frischen Zustande mit einem Reste des Fetttropfens ausgefüllt ist. An Präparaten, die mit Osmiumgemischen behandelt wurden, verdecken die Fetttropfen durch ihre schwarze Färbung viele Einzelheiten; die jungen Zellen sind ebenfalls tiefschwarz oder schwarz punktiert; nach Lösung des osmierten Fettes treten die kleinen Lücken im Zellkörper deutlich hervor. In der Nachbarschaft der Fettläppchen liegen zahlreiche fett-haltige Zellen von dem Aussehen der jungen, durch Wucherung entstandenen Abkömmlinge des Fettgewebes.*

Marchand kommt zu dem Schlusse, daß es sich bei dem beschriebenen Vorgange augenscheinlich um eine Neubildung von Zellen innerhalb der die ursprünglichen Fettzellen umgebenden Membran, von dem darin enthaltenen Protoplasmarest aus, handle; man könne also mit einem gewissen Rechte tatsächlich von einer endogenen Zellbildung sprechen.

Hier ist übrigens der Ort, der Untersuchungen zweier jüngster Autoren zu gedenken, welche in der Auffassung der bei der Entzündung zu beobachtenden Veränderungen des Fettgewebes von allen übrigen, speziell *Marchand*, sehr divergieren.

Der erste derselben, *Maximow*¹¹⁾, gelangte zu abweichenden Resultaten bei der Untersuchung der bei der entzündlichen Bindegewebsbildung bei der weißen Ratte auftretenden Veränderungen der Fett-

zellen. Er konnte sich auf Grund seiner Beobachtungen der üblichen Anschauung von den Veränderungen der Fettzellen bei der Entzündung nicht anschließen. »Eine Neubildung von Zellen innerhalb der die ursprünglichen Fettzellen umgebenden Membran, von dem darin enthaltenen Protoplasma aus (*Marchand*, l. c. S. 139), eine 'endogene Zellbildung', kommt seiner Meinung nach gar nicht vor. Die Bilder, welche als endogene Zellbildung von vielen Autoren beschrieben und abgebildet worden sind, kommen nicht durch Wucherung der Fettzellen zustande, sondern hängen von der Resorption des Fettes durch hämatogene Zellen ab. Die jungen, in den leeren, vom Fett übrig gebliebenen Räumen liegenden Elemente sind nicht Tochterzellen der gewucherten Fettzellen, sondern Polyblasten. — Auch die Riesenzellen, die man an Stelle der ehemaligen Fettzellen gelegentlich beobachtet hat, entstehen wahrscheinlich ebenfalls aus den Polyblasten, durch Verschmelzung derselben miteinander.«

Einen sehr ähnlichen Standpunkt nimmt *Ziegler*¹⁵⁾ auf Grund seiner histologischen Untersuchungen über das Ödem der Haut und des Unterhautzellgewebes ein. Er beschreibt dabei eigenartige runde oder mehr polygonale große Zellen mit intensiv gefärbtem, rundlichem oder ovalem Kern und enorm großem, aus feinsten Körnchen bestehenden Protoplasma, die sich nur im Fettgewebe, d. h. in nächster Umgebung von fetthaltigen Zellen finden. Sie lagern sich einzeln oder oft zu mehreren den Fettzellen an. Einzelne Fettzellen sind von einem förmlichen Ring solcher Zellen umgeben, welche, sich gegenseitig abplattend, mehr polygonale Form besitzen. In späteren Stadien sollen diese freien Zellen in das Innere der in ihrer Kontinuität unterbrochenen Fettkugel eindringen und scheinbar das Fett derselben aufnehmen.

Ziegler gibt zu, daß man dieses Bild im Sinne einer endogenen Zellbildung (*Marchand*) deuten könnte, indem dann die großen, runden Zellen durch Teilung der Fettzellen und ihrer Kerne entstanden wären. Doch spricht ihm die Anwesenheit wohl charakterisierter Fettzellkerne, die sich sehr deutlich von den fremden Zellkernen unterscheiden, mit Entschiedenheit gegen das Statthaben derartiger Vorgänge. Es handle sich hier zweifellos um fremde Zellen, die sich auf Kosten der Fettzelle vergrößert haben und infolge des Verlustes der abschließenden Membran der Fettkugel in das Innere der Fettzelle eingedrungen seien. Er hält dieselben bestimmt für Abkömmlinge von Lymphocyten, die sich infolge der Aufsaugung von Fett aus dem Protoplasmafett der Fettzellen vergrößert haben. Sie gehören zu den polymorphen Lymphocyten.

Wenn ich oben die Befunde *Marchands* der Genauigkeit ihrer Schilderung halber so ausführlich wiedergegeben habe, so sei darauf hingewiesen, daß die Angaben hierüber in der dermatologischen Literatur, wo man sie doch zunächst erwarten sollte, äußerst spärliche sind.

In seiner Arbeit über normale und pathologische Histologie des Unterhautfettgewebes weist *Heitzmann* ¹⁶⁾ darauf hin, daß schon nach den Erfahrungen von *Czajewicz* sich analoge Bilder von Fettgewebsveränderungen beim Studium des Fettgewebes von Individuen, bei welchen eine allmähliche Abzehrung erfolgt ist, sowie an Präparaten der Haut aus der Umgebung chronischer Entzündungsprozesse vorfinden. Er selbst bildet ein Präparat von der Brusthaut aus der Nähe eines eiternden Hohlweges ab, welcher zu einer durch Aktinomykose hervorgerufenen Rippennekrose führte; an demselben sind sehr gut die von *Flemming* als »Wucheratrophie« beschriebenen Fettgewebsveränderungen zu sehen. Daß *Heitzmann* in denselben weder einen Wucherungs- noch einen atrophischen Prozeß, sondern lediglich eine Rückkehr zum embryonalen Zustand der Fettkugel nach Schwund des Fettes sieht, sei nebenbei erwähnt.

Hierher gehören wohl auch die Befunde von Riesenzellen, die beim Erythema nodosum von *Philippson* und *Jadassohn* beschrieben wurden.

Philippson ¹⁷⁾ beobachtete in vier Fällen Riesenzellen, welche hier und da im Gewebe isoliert oder mitten in der akuten Infiltration gelegen waren.

Jadassohn ¹⁸⁾ fand in zwei Fällen sehr hochgradige entzündliche Veränderungen der tieferen Schichten der Kutis und Subkutis. Die Zellmassen, welche speziell die Maschen des Fettgewebes sehr dicht ausfüllen, bestanden aus mono- und polynukleären Leukozyten und aus in großen Massen beieinanderliegenden roten Blutkörperchen. Er hebt speziell hervor, daß sich in den Präparaten des einen Falles Riesenzellen in nicht unbeträchtlicher Zahl gefunden haben. Sie lagen in den Fettläppchen, hatten zum größeren Teil wandständige Kerne in beträchtlicher Anzahl und ein ziemlich regelmäßig vakuolisiertes Protoplasma.

Weitere, die Befunde hierhergehöriger Fettgewebsveränderungen betreffende Angaben finden sich in der dermatologischen Literatur der letzten Jahre bei verschiedenen Untersuchern des Erythema induratum Bazin.

Ogleich ich beabsichtige, mich mit dem letzteren und speziell mit seinen Beziehungen zur entzündlichen Atrophie des subkutanen Fettgewebes erst weiter unten zu beschäftigen, mögen dieselben doch zum Teil wenigstens vorsehend hier Erwähnung finden.

So heißt es bei *Andry* ¹⁹⁾: »Die eigentlichen Veränderungen beginnen in der Subkutis, unmittelbar in der Gegend, in welcher die Schweißdrüsenknäuel liegen. Sie bestehen in einer Art von Ödem, das aus einem feinkörnigen Exsudat besteht und sich wie das Bindegewebe färben läßt. Am Rande dieser ödematösen Partien findet man große Zellen von runder oder ovaler Form, die ein helles, wenig gefärbtes Protoplasma und einen kleinen, wandständig gelagerten Kern besitzen, welcher durchwegs gefärbt ist. Diese Zellen stehen, inmitten des Exsudates getrennt, am Rande zusammengelagert. Ich halte sie für große, einkernige Leukocyten, die eine ähnliche Umwandlung durchgemacht haben wie bei der Aktinomykose. Das umgebende Bindegewebe weist keine Reaktionserscheinungen auf, es begrenzt die ödematösen Partien und das elastische Gewebe hört an der Stelle auf, wo das Ödem beginnt, als ob dieses Ödem eine arrozierende Wirkung auf das anliegende Gewebe ausüben würde. Mehr in der Tiefe zeigt das Gewebe eine schwammige Beschaffenheit, es besitzt zahlreiche, runde Höhlungen, die wie mit einem Locheisen ausgeschlagen erscheinen und eine gelbe, ölige Flüssigkeit enthalten, welche auf makroskopischen Schnitten leicht zu konstatieren ist und wahrscheinlich durch eine Umwandlung des Fettgewebes bedingt ist.«

Thibierge und *Ravaut* ²⁰⁾ fanden beim Erythema induratum Tumoren von gelblicher Farbe, hart, im Unterhautfettgewebe sitzend, deutlich von der Umgebung abgegrenzt. Auf dem Durchschnitte entleeren sie eine ölige Flüssigkeit und sind durch »Bandes scléreuses« in mehrere, makroskopisch schon sichtbare Lämpchen zerlegt. Diese Bänder bestehen aus Bindegewebe, in dem sich zahlreiche, von entzündlichen Infiltraten umgebene Gefäße finden, welche teils eine sehr starke, teils mäßige Endothelwucherung, zum Teil auch eine Entzündung ihrer Wände aufweisen. An einzelnen Stellen findet man in unmittelbarem Zusammenhang mit den Gefäßen oder auch in perivaskulären Infiltraten epitheloide und Riesenzellen. Das von den beschriebenen sklerotischen Bändern umgebene Bindegewebe enthält teils normales oder entzündlich gewuchertes, teils nekrotisches Fettgewebe. Alle diese Veränderungen sitzen in den tieferen Partien der Haut, während die oberen Teile kein Zeichen von Entzündung aufweisen.

Harttung und *Alexander* ²¹⁾ fanden inmitten des Fettgewebes große und kleine, scharfrandig begrenzte Hohlräume von verschiedener Gestalt, bald polygonal, bald rund, je stärker die umgebende Infiltration ist, destomehr sich der Kreisform nähernd. Ihr Inhalt sind große, runde oder vielkernige Zellen mit bläschenförmigen Kernen und mehreren Kernkörperchen. Das Protoplasma derselben ist teils normal,

teils ist es von Vakuolen durchsetzt und in eine schaumige, amorphe Masse verwandelt. Überwiegt nun die Zahl dieser letzteren, schon der Verfettung anheimgefallenen Zellen die der normalen, so erscheinen bei Alkoholhärtung die Hohlräume leer, überwiegen die gut erhaltenen, so sind die Hohlräume ganz mit ihnen angefüllt. . . . »Wir glauben nunmehr diese Räume für Fettgewebsbezirke ansehen zu müssen, welche durch die dichte, sie zuweilen völlig schalen- und wallartig umgebende und von dem Nachbargewebe abschließende Randinfiltration in ihrer Ernährung gestört wurden und der Atrophie verfielen. Allmählich trat eine völlige Resorption des Fettes ein und an dessen Stelle trat dann eine kompensatorische Wucherung der Kerne der Fettzellen, eine Wucherung, die nun ebenfalls ihrerseits nicht von langer Dauer sein konnte und der Verfettung anheimfallen mußte. Das mehrfach erwähnte, die Hauptmasse unserer Tumoren bildende und deren Härte hervorrufende Infiltrat durchzieht in großer Mächtigkeit das gesamte untere Korium und Fettgewebe und reicht zuweilen ziemlich hoch hinauf. Es besteht teils aus mononukleären Leukocyten und gewucherten fixen Zellen, teils — wenn auch seltener — aus typischen Riesenzellentuberkeln, und bildet im Verein mit dem normalen und entzündeten Fettgewebe, den erweiterten Hohlräumen und den größeren oder kleineren fibrösen Strängen ein ganz eigenartiges und charakteristisches Bild.

*Sack*²²⁾ fand bei der histologischen Untersuchung einer eigentümlichen Knotenerkrankung der unteren Extremitäten neben schweren Arterienwandveränderungen primärer Art Schmelzungszysten im Fettgewebe, vorgeschrittene Nekrose und versprengte Riesenzellen.

Aus dieser Zusammenstellung von Befunden geht zweifellos hervor, daß der Fettatrophie als einer Begleiterscheinung entzündlicher Prozesse des subkutanen Fettgewebes eine weitgehende Bedeutung zukomme. So ist z. B. aus den Darstellungen von *Hartung* und *Alexander* zu ersehen gewesen, daß sie recht wohl neben echt tuberkulösen Veränderungen im subkutanen Fettgewebe auftreten könne.

Indem ich es mir für die späteren Auseinandersetzungen vorbehalten will, gerade auf diese Koinzidenz noch eingehender zu sprechen zu kommen, will ich nunmehr über eine Beobachtung berichten, die als eine Bestätigung des Vorausgehenden dienen zu können scheint.²³⁾

Sie betraf eine 32jährige Dienersfrau, die zum ersten Male am 22. November 1902 das Ambulatorium unserer Klinik aufsuchte.

Die Anamnese ergab Folgendes: Patientin, seit zwölf Jahren verheiratet, gebar zunächst ein Kind, das im vierten Lebensjahre an Hirnhautent-

zündung starb. Zwei Jahre später erster Abortus im vierten Monate; einige Zeit später trat ein über den ganzen Körper ausgebreiteter Ausschlag auf, der unter einer vom Arzte vorgeschriebenen Medizin in wenigen Tagen abgelaufen sein soll, seit dieser Zeit bis vor etwa drei Jahren zeitweise heftige Kopfschmerzen. Vor sieben Jahren starke Hämorrhoidalblutungen mit konsekutiver schwerer Anämie. Operation auf einer chirurgischen Klinik. Vor etwa drei Jahren zweiter Abortus im vierten Monate, wieder ohne nachweisbare Ursache. — Die Affektion derentwegen Patientin unsere Hilfe in Anspruch nimmt, besteht seit etwa drei Monaten. Es trat zunächst ohne schwerere Störung des Allgemeinbefindens, doch unter Schmerzen, allmählich eine starke Schwellung über der linken Patella auf. Auf einer internen Klinik, an die sich Patientin zunächst wandte, wurden Einreibungen mit Chloroformöl verordnet. Unter diesen ließen die Schmerzen wohl nach, doch bildete sich in der Mitte der Anschwellung, wo sich mittlerweile die Haut stark gerötet hatte, eine Erweichung aus. Nach zwei Monaten, während welcher Zeit unter Schmerzen und Schwellung neue derartige Krankheitsherde am rechten und linken Oberschenkel, am rechten Unterschenkel und in der Kreuzbeingegend entstanden waren, erfolgte an dem zuerst erwähnten — am linken Knie — der Durchbruch unter Entleerung eiteriger Massen. Nunmehr suchte Patientin unsere Klinik auf.

Hier wurde folgender Status praesens erhoben:

Patientin mittelgroß. Allgemeine Decken etwas blaß, gut entwickelter Pannikulus. An einzelnen Stellen der Haut beider Oberschenkel, der Rückseite des rechten Unterschenkels, des linken Oberarmes und der linken Glutäalgegend tastet man in der Tiefe der Haut gelegene, zum Teil mit ihr verlötete, dieselbe wenig vorwölbende, derbe, undeutlich begrenzte, knotige Infiltrate von Erbsen- bis über Haselnußgröße. Am linken Knie und an einer Stelle der Haut des äußeren oberen Drittels des linken Oberschenkels ist dieselbe etwa im Umfange eines Guldenstückes braunrot verfärbt, stark infiltriert und weist eine zentral gelegene, erbsengroße, scharf-randige Wundhöhle auf, deren Boden leicht belegt ist. Unterhalb der rechten Wade befindet sich eine gleichfalls braunrot verfärbte, oberflächlich schuppige Stelle, an der zentral bereits Heilung erfolgt ist. — Der somatische Befund entspricht der Norm. An Lymphdrüsen-, Knochensystem und Schleimhäuten keine Besonderheiten.

Am 24. Dezember 1902 wird ein erbsengroßer, nicht spontan — wohl auf Druck schmerzhafter Knoten an der Vorderfläche des linken Oberschenkels, über dem die Haut nicht wesentlich verändert ist, exziiert. — Die Heilung erfolgte per primam.

Dekursus: 5. Jänner 1903. Trotz andauernden As-Gebrauches und innerlicher Verabreichung eines Polyjodates sind neuerdings an verschiedenen Stellen Knoten aufgetreten.

2. März. Ulzeration am linken Knie hat Kronengröße erreicht. Therapie: Jodkalium, lokal graues Pflaster.

6. März. Ulzeration am linken Knie bedeutend verkleinert. Die Knoten sämtlich geschwunden.

15. März. Wundhöhle am linken Knie kaum erbsengroß. Ein neuer Knoten am linken Knie aufgetreten.

30. März. Patientin hat aus äußeren Gründen die verordnete Therapie nicht durchgeführt. Der Knoten am linken Knie nußgroß, im Zentrum Fluktuation, die Haut darüber sehr stark entzündlich verändert.

15. April. Unter Jodkalium und grauem Pflaster auffallend rascher Rückgang der Entzündungserscheinungen.

15. Juni. Unter antiluetischer Therapie seit zwei Monaten keine frischen Knoten.

8. August. Der zuletzt entstandene Knoten am linken Knie nur noch als erbsengroße derbe Resistenz in der Tiefe der Haut fühlbar. Entzündungserscheinungen der bedeckenden Haut völlig abgelaufen. — Der Knoten wird in Form einer ihn umgreifenden Hautspindel mit dem subkutanen Fettgewebe bis tief auf die Faszie exzidiert.

Die Diagnose war unter Berücksichtigung des klinischen Befundes namentlich an den beiden exulzerierten Knoten, der ziemlich positiven Anamnese und später ganz besonders der auffallend günstigen Beeinflussung durch die eingeleitete antiluetische Behandlung auf *Lues gummosa* gestellt worden.

Was nun die histologische Untersuchung der beiden exzidierten Knoten betrifft, so wurden diese zum Teil in Alkohol fixiert, zum Teil in *Flemmingscher* Lösung konserviert und in Alkohol nachgehärtet, sodann teils in Paraffinserien, teils nach Zelloidineinbettung geschnitten und den gebräuchlichen Methoden der Kern-, Bindegewebs- und elastischen Faserfärbungen unterzogen.

Makroskopisch betrachtet zeigte das Präparat an einem durch die größte Breite der Hautspindel gelegten Querschnitt, der den durch die deckende Haut als derbe Resistenz tastbaren Knoten traf, an einer Stelle des subkutanen Fettgewebes ein in sehr dichten zirkulären Zügen angeordnetes Bindegewebe, das einen — etwa 1 mm im Durchmesser messenden — rundlichen Hohlraum begrenzte, dessen Lumen von einer Masse ausgefüllt erschien, die nur an einer Stelle der Wandung diese nicht ganz erreichte, so daß man das Bild eines thrombosierten Lumens vor sich zu haben glauben konnte. Von der dichten bindegewebigen Umrandung dieses Gebildes sah man dann stärkere und schwächere Bindegewebszüge nach verschiedenen Richtungen hin abzweigen, verschieden große Partien eines auffallend stark gelb gefärbten Fettgewebes zwischen sich fassend, in dem man hie und da kleine, rundliche, lochförmige Hohlräume bemerken konnte.

Der histologische Befund beider exzidierter Partien ergänzte sich zu einem einheitlichen Bilde, weshalb ich der Kürze halber in einem darüber berichten will.

Epidermis und Korium zeigen keine wesentlichen Veränderungen, abgesehen von einem mäßigen Ödem und geringer, kleinzelliger In-

filtration, die, zum größten Teil den Gefäßen folgend, hie und da in kleinen, isolierten Herden verstreut anzutreffen ist. Der Beteiligung der tieferen Schichten des Korium will ich später Erwähnung tun.

Sehr auffallende Veränderungen aber weist das Unterhautfettgewebe auf, das sich als Hauptsitz der Affektion erweist. Während einzelne Läppchen derselben sich — von geringen Entzündungserscheinungen abgesehen — ziemlich unverändert erweisen, sind andere Teile desselben mehr oder minder vollständig dem Krankheitsprozesse zum Opfer gefallen, der sich der Hauptsache nach als ein typisches, subkutanen, in den zentralen Partien deutlich verkästes Gumma darstellt, das, an der unteren Grenze des Koriums beginnend, nach außen hin von einer sehr mächtigen Schicht konzentrisch angeordneter Bindegewebsmassen umgeben ist. Diesen folgt nach innen zu eine breite Zone zelligen Infiltrates, das sich aus mononukleären Leukocyten, Fibroblasten, Plasmazellen und stellenweise Riesenzellen zusammensetzt, welche mit ihrer oft polygonalen Form sehr an jene erinnern, wie sie bei der Wucheratrophie des subkutanen Fettes beschrieben worden sind und wie ich sie selbst noch zu erwähnen haben werde. Das Zentrum der Bildung endlich ist von einer zum Teil in die randständige Infiltrationszone allmählich übergehenden, stellenweise von derselben durch einen schmalen Zwischenraum völlig abgesetzten homogenen Masse gebildet, die nur noch an den peripheren Teilen einzelne Zellkonturen und deutlicher gefärbte Kerne aufweist, während ihr völlig strukturloses Zentrum, mit basischen Farbstoffen nicht mehr färbbar, saure begierig aufnimmt. Hie und da sieht man in der ganzen Bildung Reste elastischer Fasern versprengt.

Von dem eben geschilderten Gebilde setzen sich nach den benachbarten Partien des Fettgewebes Züge des randständigen Bindegewebes fort und umfassen in lebhafter Entzündung begriffene Teile desselben. Während an einzelnen dieser im wesentlichen kleinzellige Infiltration mit Übergang in Bindegewebsneubildung zu konstatieren ist, weisen andere Partien des Fettgewebes in der unmittelbaren Nachbarschaft des großen Entzündungsherdens deutlich die Charaktere der Wucheratrophie des Fettgewebes auf. Die Bindegewebsmaschen des Fettgewebnetzes zeigen sich von einer großen Zahl rundlicher, polyedrischer oder länglicher Zellen erfüllt. Die einzelnen derselben haben einen großen Protoplasmakörper, der ein fein granuliertes Aussehen hat und bei starker Vergrößerung zahlreiche Vakuolen erkennen läßt. Neben diesen einzelnen Zellgebilden sieht man vielfach Übergänge zu mehrkernigen und endlich zu ausgesprochenen Riesenzellen mit sehr zahlreichen Kernen, deren zumeist sehr gut färbbarer Zelleib bald eine

der Kugelform sich nähernde, rundliche Kontur aufweist, bald einen sehr unscharf und unregelmäßig begrenzten Protoplasmaklumpen aufweist, der zwar zahlreiche Kerne besitzt, in der Form aber viel weniger sich der wirklichen Riesenzelle nähert. Man sieht an vielen Stellen die Übergänge von den einzelnen Zellen zu diesen Zellkomplexen, indem an den erwähnten, vielgestaltigen Protoplasmaklumpen noch vielfach die ineinander übergehenden Konturen der einzelnen Zellen wahrzunehmen sind. In der weiteren Umgebung des großen Entzündungsherdens verlieren sich diese Veränderungen allmählich und die kleinzellige Infiltration setzt sich längs der die Fettläppchen trennenden Bindegewebssepten verschieden weit in diese fort, nur stellenweise zusammenhängendere Bezirke desselben in Gänze einnehmend. Diese herdweisen Infiltrate, die sich stellenweise auch noch in der Nähe der untersten Grenze des Koriums finden, enthalten vielfach epitheloide und Riesenzellen, welche letztere vollkommen identisch mit jenen, im atrophisch wuchernden Fettgewebe erwähnten sind und zur Gestaltung eines an miliare Tuberkel ungemein erinnernden Bildes beitragen. Endlich fanden sich für die Natur des Prozesses äußerst wichtige Gefäßveränderungen. Dieselben betrafen in erster Linie die arteriellen Gefäße des Hypoderms, welche allenthalben sehr starke endarteriitische Prozesse aufwiesen. Das Lumen der kleineren Arterien war durch die Wucherungsvorgänge fast vollständig verschlossen.

Resümieren wir das Gesagte, so erbrachte die histologische Untersuchung den Beweis, daß es auch im Gefolge des spezifischenluetischen Entzündungsprozesses im subkutanen Fettgewebe sekundär zu atrophischen Veränderungen desselben kommen könne. Erwähnen will ich, daß unsere Ansicht, gleichartige Veränderungen könnten ebenso bei den verschiedensten anderen, mit primärer oder sekundärer Beteiligung des subkutanen Fettgewebes einhergehenden pathologischen Prozessen eine Rolle spielen, sich durch eine ähnliche Wahrnehmung bestätigte, die ich bei der histologischen Untersuchung eines eigenartigen, von mir unter dem Titel »Multiple, primäre, in Knotenform auftretende Zellgewebstuberkulose der Haut« publizierten Falles erheben konnte. Bei demselben fand sich neben dem ausgesprochensten Bild verkäster Tuberkel des Unterhautfettgewebes eine typische entzündliche Atrophie des Panniculus adiposus.²⁴⁾ Auch *Jadassohn*²⁵⁾ hebt in der Beschreibung der Histologie der Tuberculosis colliquativa (gummosa) cutanea et subcutanea hervor, daß sich in der Umgebung der erweichten Herde eine einfache Kernvermehrung (atrophische Kernwucherung) eventuell mit nicht spezifischen Riesenzellen vorfindet.

* * *

Ist aus dem Vorhergesagten zur Genüge hervorgegangen, wie verbreitet und wichtig in bezug auf die verschiedensten pathologischen Prozesse des Unterhautfettgewebes die der entzündlichen Atrophie desselben zugehörigen Veränderungen sind, so sei es mir im folgenden gestattet, im besonderen auf die Bedeutung derselben für eine bisher selten beschriebene Affektion, über deren Wesen eine völlige Übereinstimmung bis heute noch nicht besteht, einzugehen, nämlich das Erythema induratum Bazin. Meine Untersuchungen erstrecken sich auf vier hierhergehörige Fälle.

Der Umstand, daß wir bei Affektionen, deren Krankheitsbild noch nicht nach allen Richtungen wohl fundiert ist, wenigstens anfänglich nur auf dem Wege einer ausgiebigen Kasuistik in unseren Kenntnissen fortschreiten können, bot uns um so mehr Veranlassung, die erhobenen Resultate mitzuteilen, als wir Gelegenheit hatten, die betreffenden Fälle auch anatomisch zu untersuchen und dadurch in die Lage gekommen sind, unsere Beobachtungen über den dem Krankheitsbilde zugrunde liegenden pathologisch-anatomischen Prozeß jenen äußerst spärlichen Mitteilungen anzugliedern, welche bisher darüber in der Literatur niedergelegt sind.²⁶⁾

Der Übersichtlichkeit halber sei es mir gestattet, an der Hand unserer ersten Beobachtung mich ausführlich mit dem eigentlichen Gegenstande dieser Untersuchungen zu befassen und im Anschlusse an diesen über die weiteren Beobachtungen gleicher Art zu berichten.

Es sei daher zunächst die Krankengeschichte dieses Falles wiedergegeben.

Die 40jährige Arbeiterfrau S. Th. hatte im Alter von neun Jahren Scharlach durchgemacht, nach dessen Ablauf sie wieder vollständig hergestellt gewesen sein soll. Später habe sie an Blutarmut und dadurch bedingtem Schwächegefühle gelitten. Vor vier Jahren lag sie mit Nephritis im hiesigen Krankenhause. Sie ist zehn Jahre verheiratet, nach dreijähriger Ehe hatte sie ein sieben Monate altes Kind zur Welt gebracht, das nach einer Woche an Lebensschwäche zugrunde ging. Nach weiteren drei Jahren kam abermals ein frühzeitig geborenes, lebendes Kind zur Welt, das nach einem halben Tage starb. Drei Jahre später gebar Patientin ein ebenfalls nicht ausgetragenes, aber totes Kind. Im Verlaufe der ersten Schwangerschaft, d. i. vor sieben Jahren, litt Patientin an starken ödematösen Anschwellungen der unteren Körperhälfte. Gleichzeitig traten im Bereiche beider Unterschenkel unter Wadenschmerzen eine größere Anzahl verschieden großer, auf Druck schmerzhafter, derber Knoten in der Haut auf. Dieselben waren nicht viel über erbsengroß und an ihrer Oberfläche bläulich verfärbt. Im Laufe der ganzen Jahre sollen sich die Knoten nicht wesentlich verändert, nur zur Sommerszeit eine etwas blässere Farbe ihrer Oberfläche dargeboten haben. Zerfall und Geschwürsbildung war niemals an ihnen eingetreten. Erst in diesem Jahre, einen Monat vor dem

Eintritte der Patientin in die hiesige Klinik, traten in größerer Anzahl Knoten auch an den oberen Extremitäten, und zwar an deren Streckseiten, sowie auch in der Umgebung beider Kniegelenke auf. Begleiterscheinungen irgendwelcher Art fehlten vollständig. Die gegenwärtige Blässe der Patientin datiert angeblich seit ihrer Jugend. An Gelenksaffektionen litt sie nie, ebensowenig an Geschlechtskrankheiten und Hautausschlägen. Patientin hustet nicht, schwitzt nicht bei Nacht. Stuhl und Appetit in Ordnung. Klagen über häufig, besonders im Sommer eintretende Kopfschmerzen und über starkes Schwächegefühl, das sie zu anhaltender — auch leichter — Arbeit unfähig macht. Es besteht in höherem Grade seit einem Monat und wird von der Patientin auch mit der bestehenden Gravidität in Zusammenhang gebracht. Menses traten im 15. Lebensjahre auf, in früheren Jahren unregelmäßig, von längerer Dauer, wenig schmerzhaft und spärlich. Gegenwärtig besteht Schwangerschaft im sechsten Monate.

Blutuntersuchung: Zahl der roten Blutzellen 3,330.000, der weißen 9200. — Hämoglobingehalt (*Fleischl*): 15—20%.

Status praesens: Patientin mittelgroß, von kräftigem Knochenbau, gut entwickeltem Pannikulus. Conjunctivae, wie die sichtbaren Schleimhäute überhaupt, auffallend anämisch. Allgemeine Decke sehr blaß, mit einem Stiche ins Gelbliche. Untersuchung der Lungen ergibt normale Verhältnisse. An der Herzspitze ein erstes leises Geräusch, zweiter Ton klappend, an den übrigen Ostien sehr leise Töne. Fundus uteri in Nabelhöhe. Kindliche Herztöne rechts über der Symphyse deutlich hörbar. Die unteren Extremitäten, namentlich in der Knöchelgegend, stark ödematös; Tibien rhachitisch verkrümmt. Im Bereiche sämtlicher Extremitäten eine Hautaffektion, die sich darstellt als in die Tiefe der Haut eingelagerte, über der Unterlage wohl verschiebliche, in ihre tiefen Schichten eingebettete Knoten. Sie haben Kleinerbsen- bis Kleinhaselnußgröße, sind weder auf Druck noch spontan schmerzhaft. Die Oberfläche der Haut ist an diesen Stellen entweder gar nicht verändert oder so, daß man die Knoten nur beim Betasten als solche wahrnimmt, über anderen wieder zeigt die Haut eine ziemlich scharf begrenzte, ins Livide gehende Verfärbung, stellenweise gleichzeitig eine leichte Erhabenheit gegenüber der Umgebung. An manchen Stellen tastet man nicht viel über stecknadelkopfgroße Knötchen unter einer vollständig unveränderten Haut. Die Knötchen und Knoten sind überall ziemlich scharf umschrieben. Es läßt sich nirgends eine Fortsetzung derselben in ein strangförmiges Gebilde tasten. Während sich die erwähnten Knoten ziemlich zerstreut an den Streckseiten der oberen Extremitäten finden, sind dieselben viel zahlreicher an den unteren Extremitäten anzutreffen, hier in gewissem Grade die Beugeseiten bevorzugend. An der Wade finden sich beiderseits zahlreiche derartige Infiltrate nebeneinander, die, bis zu Heller- und Kreuzergröße tastbar, hier eine viel weniger scharfe Begrenzung aufweisen und mehr in die Fläche ausgegossen erscheinen. Über den größeren und größten derselben ist die Haut deutlich rotbraun gefärbt, schuppt an ihrer Oberfläche lamellös oder weist an der Grenze des tastbaren Infiltrates einen zarten epidermoidalen Fransensaum auf. Neben solchen, offenbar auch schon die obersten Schichten der Haut in Mitleidenschaft ziehenden Prozessen finden sich auch hier

flächenförmige, den tieferen Hautpartien angehörige Veränderungen, über denen die bedeckende Haut normal erscheint.

Während eines dreiwöchentlichen Spitalsaufenthaltes standen neben den Veränderungen an der Haut besonders Erscheinungen nephritischer Natur im Mittelpunkte des Krankheitsbildes. Die anfänglich 860 cm^3 messende Harnmenge stieg nach kurzer Zeit unter Theobromindarreichung bis über 1200 und verblieb dann anhaltend auf dieser Höhe. Eiweiß war stets in großer Menge (*Eßbach* $\frac{3}{4}$ — $2\frac{1}{4}\%$) im Harn nachweisbar. An den Hautveränderungen hatte sich während dieser Beobachtungsdauer nichts Wesentliches geändert.

Der Vollständigkeit halber sei beigefügt, daß die Schwangerschaft im achten Monate durch die Geburt eines lebenden, aber sehr schwächlichen Kindes beendet wurde, und daß sich Patientin eine Woche nach erfolgter Entbindung abermals auf unsere Klinik aufnehmen ließ. Sie gab damals an, daß sich während der letzten, der Entbindung vorausgehenden Wochen eine neuerliche Eruption sehr schmerzhafter Knoten an der Rückseite der Oberschenkel, der Gesäßgegend, sowie der Gegend beider Sprunggelenke eingestellt hätte. Nach stattgehabter Geburt hätten die Schmerzen an den Knoten bedeutend nachgelassen, ebenso sei die früher viel stärkere Rötung der die Knoten bedeckenden Haut stark zurückgegangen. Auch die älteren Knoten sollen gleichzeitig etwas abgeblaßt sein. Nach 14tägigem Aufenthalte verließ Patientin diesmal die Klinik.

Die Erscheinungen von seiten der Nieren hatten während dieser Zeit unverändert angehalten. Auch die Hauterscheinungen blieben in derselben Weise bestehen.

Überblicken wir nun das Gesagte und legen uns die Frage nach der Wesenheit der beschriebenen Hautveränderungen vor, so ist es von allem Anfange an einleuchtend, daß es sich hier um keines der gewöhnlichen Krankheitsbilder, sondern um äußerst seltene, uns zum mindesten in ihrer klinischen Form noch recht rätselhafte Erscheinungen handelte. Wir konnten dementsprechend aus diesen allein eine auch nur halbwegs sichere Diagnose keineswegs stellen. Es neigte dieselbe übrigens hauptsächlich nach der Richtung einer luetischen Affektion hin, die allerdings ausschließlich durch die auf wiederholte Frühgeburten bezüglichen anamnestischen Angaben, dagegen durch keinerlei objektive Befunde gestützt wurde.

Gerade der Umstand aber, daß es sich um äußerst merkwürdige, in keines der geläufigen Krankheitsbilder passende, multiple, im Bereiche der Haut entstandene Knotenbildungen entzündlicher Natur handelte, legte uns den Gedanken nahe, es könnten hier vielleicht

jene Prozesse vorliegen, wie wir sie in dem von uns mitgeteilten Falle von entzündlicher Knotenbildung in der Haut mit umschriebener Atrophie des Fettgewebes angetroffen hatten, oder aber es könnte sich um ein Erythema induratum Bazin handeln, dessen Verwandtschaft mit Prozessen dieser Art schon im vorausgehenden Erwähnung gesehen ist.

Was die erste Möglichkeit betrifft, so war die Übereinstimmung des klinischen Bildes mit jenem der herdweisen Atrophie sehr auffallend. Die erwähnten Schwierigkeiten für die Diagnose hatten auch dort anfänglich bestanden; hier wie dort handelte es sich klinisch um dasselbe, nämlich um unregelmäßig über die Haut des Körpers zerstreute Knotenbildungen zunächst ganz unklarer Herkunft und Charakters. Und noch ein weiteres sehr wichtiges Moment war vorhanden, das sehr für die Zugehörigkeit zu jenem Prozesse sprechen konnte. Wir haben oben unserer Ansicht dahin Ausdruck gegeben, daß die der herdweisen Atrophie des subkutanen Fettgewebes im Bereiche der Haut entsprechenden Veränderungen wohl als ein Symptom aufzufassen seien, das gelegentlich bei den verschiedensten, zu schwerer Konsumtion der Kräfte des Organismus führenden Erkrankungen sich einstellen könne, während es sich wohl anderseits im Zusammenhange mit lokalen Krankheitsprozessen verschiedener Natur finde (Lues, Tuberkulose etc.). Und unsere jetzige Patientin war durch die bestehende schwere, chronische Nephritis in ihrer Gesamternährung im höchsten Grade alteriert.

Anderseits nun dachten wir bei der Abschätzung der Symptome an das uns bisher nur aus der Literatur bekannte Krankheitsbild des Erythema induratum Bazin, in das unsere Beobachtung recht wohl zu passen schien. Die theoretische Erwägung der von verschiedenen Seiten behaupteten tuberkulösen Natur dieser Affektion und die schon hervorgehobene mögliche Kombination der Tuberkulose als lokalen Erkrankungsprozesses mit dem der entzündlichen Atrophie des Fettgewebes, ganz besonders aber die schon im vorausgehenden erwähnten, auf die Fettatrophie Bezug nehmenden Befunde verschiedener Untersucher des Erythema induratum (*Andry, Thibierge-Ravaud, Harttung und Alexander*) bestärkten uns übrigens in der vorgefaßten Ansicht um so mehr, als, wie gesagt, das klinische Bild in diesem Sinne verwertet werden konnte.

Hier ist der Ort zu bemerken, daß zu diagnostischen Zwecken eine Injektion von 3 mg Tuberculinum vetus Koch vorgenommen wurde. Zur Zeit der Verabreichung derselben befand sich die Körpertemperatur auf normaler Höhe. Das Resultat war nach jeder Richtung negativ.

Die Temperatur blieb in den zwei folgenden Tagen normal, es stellte sich auch keinerlei andere Störung des Allgemeinbefindens ein und es blieb ebenso jede lokale Reaktionserscheinung an den Herden selbst aus. Die Knoten erwiesen sich an Größe und Farbe vollkommen unverändert und waren durchaus nicht empfindlicher als sonst. So wertvoll dieses Ergebnis der Tuberkulininjektion war, suchten wir doch durch eine histologische Exploration der richtigen Auffassung des vorliegenden Krankheitsbildes näher zu kommen.

Zu diesem Zwecke wurde ein ungefähr erbsengroßer Herd an der Außenseite des linken Unterschenkels, direkt unterhalb des Kniegelenkes bis auf die Faszie exzidiert. Er war als rundlicher, dem Unterhautzellgewebe angehöriger, ziemlich scharf begrenzter Tumor, als derbe Resistenz durch die Oberhaut tastbar. Diese erschien nicht entzündlich verändert und über dem Knoten etwas verschieblich.

Histologische Untersuchung.

Das in Alkohol fixierte Gewebe wurde in Zelloidin eingebettet und die Schnitte desselben den verschiedenen Kern-, Bindegewebs- und elastischen Faserfärbungen unterworfen.

Bei Betrachtung mit schwacher Vergrößerung ließ sich ohne weiteres feststellen, daß als der Hauptsitz und somit auch als Ausgangspunkt der pathologischen Erscheinungen lediglich das Unterhautfettgewebe in Betracht kam. Bei Durchmusterung mit stärkeren Systemen zeigte sich denn auch die Epidermis ohne jegliche Besonderheit; auch die Kutis war in ihrer Gänze, abgesehen von einem leichten diffusen Ödem und geringem, die Gefäße und Drüsen einschließendem Infiltrate bis auf die untersten Schichten des Stratum reticulare frei von pathologischen Veränderungen. In dieser Gegend waren speziell im Bereiche der hier eingelagerten Fettgewebsbezirke die letzten Ausläufer der von der Tiefe der darunterliegenden Schichten ausgehenden Gewebsveränderungen wahrzunehmen, auf die nun zunächst des Genaueren eingegangen werden möge. Das Unterhautfettgewebe ist in mächtiger Ausdehnung von einem Erkrankungsprozesse entzündlicher Natur eingenommen, welcher an den Randbezirken fast nur nach oben hin eine allerdings ziemlich scharfe, durch die Kutis-Hypodermagrenze gegebene Abgrenzung aufweist, während er anderseits eine allenthalben recht unscharfe Absetzung gegen unveränderte Bezirke seiner Nachbarschaft erkennen läßt. Dabei ist das mikroskopische Bild, das der ausgebreitete Herd darbietet, in verschiedenen untersuchten Teilen ein nicht nur in zahlreichen Details, sondern auch in ganz wesentlichen und schon bei oberflächlicherer Betrachtung auffallenden groben

Unterschieden wechselndes. Das eine Mal ist ein ausgedehnter Teil des Fettgewebes von einem dichten Infiltrate eingenommen, das sich der Hauptsache nach aus mononukleären Leukoeyten und Fibroblasten zusammensetzt. Dasselbe weist zahlreiche — zumeist aber sehr kleine — den Raum einer normalen Fettzelle kaum übersteigende Lücken auf, welche, der Art ihrer Entstehung durch den Ausfall des extrahierten Fettes entsprechend, zumeist eine rundliche oder polygonale Begrenzung haben. Die erwähnten Lücken zeigen entweder nur am Rande miteinander zu einem kontinuierlichen Ringe zusammenfließende Zellen epitheloiden Charakters von oblonger Form, sehr schwach tingiblem Plasma und bald mehr rundlich, bald mehr länglich gestaltetem Kerne, oder aber solche Zellen finden sich nur in einzelnen Exemplaren, der den Hohlraum begrenzenden bindegewebigen Membran anliegend, oder füllen anderseits diesen in seiner Gänze aus, wobei man vielfach mit zwei oder mehreren Kernen versehene, dann zumeist mehr polygonale oder rundliche Form aufweisende Zellelemente wahrnimmt. Besonders an der Peripherie des beschriebenen großen Herdes findet sich dann die Struktur des Fettgewebes durch das Infiltrat und offenbar an demselben erfolgte regressive Prozesse bis zur Unkenntlichkeit verändert. Während die Randbezirke dieser Stelle wiederum von dem erwähnten dichten Infiltrate eingenommen erscheinen, ist das Fettgewebe in deren zentralen Partien fast oder vollständig zum Schwunde gelangt und lassen sich daselbst sehr verschieden große und von den Resten des in entzündlicher Atrophie verschiedenen Grades befindlichen Fettgewebes der Nachbarschaft äußerst unregelmäßig begrenzte und vielgestaltig geformte, völlig gewebefreie Lücken erkennen. In der Umgebung dieser Veränderungen spielen sich des weiteren solche Prozesse ab, welche das Bild von chronischer Bindegewebssklerosierung, sowie einer an die histologischen Kriterien der Tuberkulose ungemein erinnernden Veränderung darbieten. Es findet sich nämlich gegen das frisch entzündliche Infiltrat im Fettgewebe allenthalben nur unscharf abgesetzt und mit allen möglichen Übergängen des einen Prozesses in den anderen eine mehr weniger starke Verdichtung des Bindegewebes, welches zum Teil bereits in großen zusammenhängenden Herden das Fettgewebe vollständig substituiert und die ihre Entstehung — wie überall noch deutlich nachweisbar — einem chronischen Granulationsprozesse verdankt, welcher sich auf Grund der vorher bestandenen, entzündlich-atrophischen Veränderungen des Fettgewebes und in direktem Anschlusse an diese entwickelt hat, was aus den bereits erwähnten, ungemein zahlreichen Übergängen dieser Prozesse ineinander zur Evidenz hervorgeht.

An einzelnen Stellen ist es nun innerhalb dieses Gewebes chronisch-entzündlichen Charakters im Fettgewebe zu einer deutlichen Gewebsnekrose gekommen. Innerhalb verschieden großer, unscharf begrenzter und an den Randpartien bald von frisch-entzündlich infiltriertem Fettgewebe, bald von dem erwähnten Granulationsgewebe chronisch-entzündlicher Natur oder dem nahezu vollständig sklerosierten Bindegewebe umgebenen Herden die lediglich im Bereiche des subkutanen Fettgewebes liegen, sind äußerst schwach färbare Partien wahrzunehmen, in deren zentralen Teilen nur noch zerfallene Kernfragmente nachweisbar sind, die in einer scheinbar der Verkäsung anheimgefallenen Grundsubstanz liegen. Bei stärkerer Vergrößerung läßt diese scheinbar verkäste Granulationsmasse zum größten Teil noch die Andeutung der zugrunde liegenden faserigen Struktur erkennen, sowie man auch noch zahlreiche, wenn auch ziemlich schlecht färbare oblonge Bindegewebskerne nachzuweisen in der Lage ist. Gefäße lassen sich in dieser Partie nicht vorfinden; an den Randpartien der derartig veränderten Gewebsterritorien aber findet sich an einzelnen kleinen Gefäßchen das Lumen derselben durch Wucherung der Intima mehr weniger zum Verschlusse gebracht. Eigentliche epitheloide Zellen finden sich nicht, ebensowenig Riesenzellen in den derart veränderten Partien; nur äußerst selten findet sich hier eine Andeutung von solchen. Dagegen finden sich in dem noch frischer infiltrierten Gewebe der Nachbarschaft hie und da Riesenzellenbildungen, welche schon durch ihre Einlagerung in die durch entzündliche Atrophie veränderten Fettgewebsbezirke die Art ihrer Entstehung deutlich erkennen lassen und ihre Zugehörigkeit zu jener Art von Riesenzellgebilden erweisen, die durch die Wucheratrophie des Fettgewebes entstehen. Ich werde auf diesen Prozeß weiter unten wiederholt einzugehen haben. Zumeist von rundlicher oder polygonaler Gestaltung, nehmen diese Riesenzellen gewöhnlich den Raum einer normalen Fettzelle ein, enthalten in der Regel eine Unmasse von Kernen, die, besonders an der Peripherie intensiv gefärbt, fast stets eine sehr unregelmäßige, manchmal jedoch auch — wie bei den *Langhansschen* in der Regel — eine den Radien der Zelle entsprechende Anordnung aufweisen. Gegen das Zentrum der Zellen hin läßt die Färbbarkeit der oblongen epitheloiden Kerne zumeist stark nach und färben sich nur mehr die Kernkörperchen intensiver, bis schließlich nur eine homogene, mehr oder weniger retikulär strukturierte, manchmal mit kleinsten Vakuolen versehene Partie sich nachweisen läßt.

Der Vollständigkeit halber sei hier bereits hinzugefügt, daß die elastischen Fasern, die im Bereiche der ganzen Kutis eine vollständig

normale Beschaffenheit aufweisen, innerhalb der erkrankten Fettgewebspartie wesentliche Veränderungen darbieten. Innerhalb der von frisch-entzündlichem Infiltrate eingenommenen Teile fehlen dieselben vollständig, während an jenen Stellen, an denen bereits eine Bindegewebssklerosierung an Stelle des Granulationsgewebes getreten ist, sich zahlreiche dünne, junge, elastische Fasern vorfinden. Solche lassen sich, wenn auch in spärlicher Zahl, noch an der Peripherie, doch selbst auch innerhalb der bereits als scheinbar verkäste Teile imponierenden Gewebsmassen erkennen.

Endlich ist noch einer anderen Art von Gewebsveränderungen zu gedenken, die sich gleichfalls wiederum ausschließlich im Bereiche des subkutanen Fettgewebes abspielen. Und zwar handelt es sich um Prozesse, welche an den verschiedensten Partien des untersuchten Hautmaterials unter äußerst verschiedenen Bildern in die Erscheinung treten, nichtsdestoweniger aber bei aufmerksamer Beobachtung nirgends schroffe, vielmehr überall allmählich sich abspielende Übergänge darstellen, die sich deutlich als Abstufungen eines und desselben pathologischen Prozesses erkennen lassen. Auf der Höhe der Entwicklung stellt sich derselbe als eine Loch-, respektive Zystenbildung im Bereiche des subkutanen Fettgewebes dar, die an manchen Stellen schon makroskopisch am Präparate wahrgenommen werden kann. Unter dem Mikroskope zeigt es sich dann, daß die Zystenbildung im Bereiche eines Fettläppchens sich findet, welches ganz oder teilweise Sitz eines entzündlichen Infiltrates ist. Die Form der Hohlräume nähert sich zumeist der Kreisform, das Lumen ist vollständig frei. Die Begrenzung wird von einer verschieden mächtigen Schicht von Zellen epitheloiden Charakters gebildet, denen nach außen hin gleichfalls mehrere Schichten vom Charakter der Bindegewebszellen angelagert sind. So scharf die Begrenzung gegen das Innere der zyklischen Hohlräume zu sich erweist, so wenig scharf gestaltet sich dieselbe nach außen hin. Hier zweigen vielmehr ganz unregelmäßig in der Anordnung, bald hier, bald dort, größere und kleinere Züge der äußeren Zellenlagen in die benachbarte Partie des Fettgewebes aus, kleinere und größere Strecken desselben vollständig einnehmend oder besonders längs der bindegewebigen Septen sich verschieden weit erstreckend, dabei das gewöhnliche Bild der chronischen Infiltration nachahmend. Von diesem höchsten Grade derartiger Veränderungen gibt es — wie erwähnt — alle denkbaren Übergänge zu solchen geringer Intensität. Allenthalben nämlich finden sich im diffus infiltrierten Fettgewebe kleinste, wohl aus dem Zusammenflusse weniger benachbarter Fettzellen entstehende Hohlräume, neben anderen verschiedener Größe, die dann eine im Ver-

hältnisse zu der der letzteren an Mächtigkeit sehr verschieden ausgebildete Wandung von den oben dargelegten Charakteren aufweisen.

Was die Gefäße in den untersuchten Hautpartien betrifft, so sind an denselben — abgesehen von den bereits beschriebenen Veränderungen der kleineren und kleinsten in unmittelbarer Nähe der pathologischen Prozesse gelegenen — eingreifende Veränderungen nicht wahrzunehmen. Soweit solche überhaupt vorhanden sind, beschränken sie sich auf geringe entzündliche Infiltration der Gefäßwände und -Scheiden. Prozesse endarteriitischer Natur fehlen vollständig, wie sich auch irgendwelche Thrombosen nirgends nachweisen lassen.

Endlich sei erwähnt, daß sich trotz eifrigen Suchens Tuberkelbazillen innerhalb der kranken Partien und speziell der Riesenzellen nicht nachweisen ließen. Das Tierexperiment wurde, da anfänglich vor der Exzision der Verdacht des Zusammenhanges mit Tuberkulose nicht bestand, zunächst unterlassen und konnte später leider nicht mehr vorgenommen werden, weil Patientin jede weitere Exzision verweigerte.

Das Ergebnis der histologischen Untersuchung war demnach, daß es sich um einen pathologischen Prozeß handelte, welcher entzündlicher Natur war und durch seinen Ausgang vom subkutanen Fettgewebe, sowie durch das nahezu ausschließliche Beschränktbleiben auf dieses charakterisiert war. An den erkrankten Partien des Fettgewebes waren deutlich alle Charaktere der entzündlichen Atrophie vorhanden. Daneben bestanden gleichfalls innerhalb des erkrankten Fettgewebes scheinbar in Verkäsung begriffene Partien, welche auf den ersten Blick wohl tuberkuloseverdächtig aussahen, bei genauerer Untersuchung aber sich als nicht der Tuberkulose zugehörig erwiesen. Ich habe auf die hier in Betracht kommenden Punkte im Vergleiche zum tuberkulösen Gewebe bei der Beschreibung aufmerksam gemacht.

Nichtsdestoweniger sei es mir gestattet, mich mit diesen Veränderungen an der Hand der einschlägigen Literatur zunächst etwas eingehender zu beschäftigen.

Schon *Pfeifer* erwähnt in seinem Falle von herdweiser Atrophie des subkutanen Fettgewebes ähnliche Veränderungen. Er fand herdweise Infiltrate, die in Größe, Form und Bau sehr an miliare Tuberkel erinnerten. »Besonders da — heißt es an der betreffenden Stelle — wurde die Ähnlichkeit eine auffallende, wo einzelne Fettzellen in einem bestimmten Stadium der Wucheratrophie mit eingeschlossen waren. In diesem Stadium nämlich sehen dieselben den Riesenzellen des Tuberkelknötchens sehr ähnlich.«

Ich habe im vorausgehenden bei der Schilderung der im Gefolge von primär luetischen Prozessen entstandenen, entzündlich atrophischen Fettgewebsveränderungen darauf hingewiesen, wie auch hier auf Kosten der entzündlichen Fettatrophie der Tuberkulose zum Verwechseln ähnliche Bilder entstehen können.

Sehr wichtig ist, daß über ganz gleichartige Wahrnehmungen andere Untersucher speziell des Erythema induratum Bazin berichten. So sagen *Hartung* und *Alexander* bei der Wiedergabe des mikroskopischen Befundes in einem der Fälle (l. c. S. 391) wörtlich:

»Einzelne Stellen sind bei flüchtiger Betrachtung sehr tuberkuloseähnlich. Es sind das diejenigen Schnittpartien, in denen die Riesenzellen enthaltenden Fetträume nicht besonders deutlich von ihrer Umgebung abgegrenzt sind und mehr diffus zerstreut in einem Gewebe liegen, welches sich infolge seines Reichtums an gewucherten, den epitheloiden sehr ähnlichen Fettzellen und seines Leukocytengehaltes in seiner Struktur der des tuberkulösen Gewebes sehr nähert. Bei einigem Durcharbeiten wird es aber doch sicher, daß diese Riesenzellen in präformierten Hohlräumen liegen und das wesentlichste: sie sind eben in ihrem ganzen Aufbau von den *Langhansschen* Zellen grundverschieden« . . .

*Walther Pick*²⁷⁾, auf dessen Untersuchungen ich noch zurückkomme, teilt die histologischen Befunde beim Erythema induratum in zwei Kategorien: »in eine, wo tuberkulöse Veränderungen vorhanden sind, und in eine solche, bei welcher zwar auch Zellen von der Gestalt epitheloider und Riesenzellen nachweisbar sind, wo dieselben aber rein auf atrophische Veränderungen im Fettgewebe zurückgeführt werden müssen«.

Auf diesbezügliche Befunde von *Hirsch*²⁸⁾ werde ich später zurückkommen.

In einer Arbeit mit dem Titel: »Über einen atypischen Fall von Erythema induratum Bazin, ein Beitrag zum Studium der regressiv-atrophischen Veränderungen des Fettgewebes« beschäftigt sich *Truffi*²⁹⁾ mit einschlägigen Untersuchungen.

Es handelte sich um eine 19jährige, hysterische Patientin, bei welcher es im Anschlusse an Injektionen eines Eisenarsenpräparates, und zwar mit einer früher von einem tuberkulösen Individuum verwendeten Spritze, später jedoch auch unabhängig von diesen Injektionen, im subkutanen Fettgewebe zur Entwicklung multipler Knoten kam, welche, zum Teil druckschmerzhaft, allmählich die Haut in sich einbezogen, zur Einschmelzung gelangten und auf Inzision eine seröse Flüssigkeit von öligter Konsistenz entleerten, dann unter Granulation heilten, während sich in ihrer Umgebung neue

Knoten mit demselben Entwicklungsgange bildeten. Eine Jod- oder Brommedikation war nicht vorausgegangen. Eine eingeleitete Quecksilberbehandlung erwies sich ohne jeden Erfolg. Die Hautveränderungen der Patientin, deren innere Organe bis auf Reste nach einer abgelaufenen Pleuritis, keine Besonderheiten aufwiesen, fanden sich an der Seiten- und Vorderfläche des linken Oberschenkels. Hier bestanden 26 rundliche Narben, welche den Ausgang der Knotenherde, die inzidiert worden waren, darstellten; daneben waren unter der Haut Knoten von Bohnen- bis kleine Nußgröße zu tasten, von ovaler Form, über der Aponeurose verschieblich. Die kleinsten hatten eine derbe, die größten eine elastische Konsistenz. Einzelne waren reihenartig angeordnet. Die Haut zeigte über ihnen keine Alteration, nur stellenweise livide Verfärbung und Adhärenz mit dem unterliegenden Gewebe. Zwei zu diagnostischen Zwecken vorgenommene Tuberkulininjektionen (2 und 4 mg) führten zu geringer allgemeiner Reaktion, während eine lokale Reaktion nicht eintrat. Die Punktion von zwei scheinbar fluktuierenden Knoten führte zur Aspiration einer öligen Flüssigkeit, in welcher kleine, opake Flöckchen suspendiert waren. Dieses Material wurde auf Nährböden übertragen und in die Peritonealhöhle von Meer-schweinchen geimpft. Die Kulturen blieben steril, der Tierversuch war nach dem Ablauf von zwei Monaten noch ohne Resultat.

Die histologische Untersuchung ergab zur Evidenz das Vorhandensein ausgesprochenster entzündlich atrophischer Veränderungen des subkutanen Fettgewebes, die Verfasser der sorgfältigsten Beschreibung würdigt. »Es gelang nicht, eine granulomatöse Veränderung nachzuweisen. Es fanden sich keine epitheloiden, noch auch wahre Riesenzellen, noch war eine käsige Degeneration anzutreffen. Nur an zwei Stellen ist es gelungen, die Existenz von umschriebenen Herden eines alterierten Gewebes anzutreffen, welches von einer homogenen Grundsubstanz gebildet war, inmitten welcher zahlreiche Kerne von polinukleären Leukocyten erschienen, und wo man nur hin und wieder, und zwar gegen die Peripherie zu, die Grenzen der proliferierenden Zellen sah. Der Befund von Tuberkelbazillen in einer beträchtlichen Anzahl von Schnitten negativ. Es gelang auch nicht, einen anderen Mikroorganismus nachzuweisen.«

Der Autor schließt nun verschiedene, in differentialdiagnostischer Beziehung in Betracht kommende Affektionen (Tuberkulose, Lues, Aktinomykose, hysterische Neurose, Tumoren) aus, und hebt hervor, daß der histologische Befund keinerlei für einen bestimmten Krankheitsprozeß charakteristische Veränderungen ergeben habe. Mit Rücksicht auf denselben kämen vielmehr nur zwei Prozesse in Betracht, nämlich das Erythema induratum und Veränderungen, die in den Fällen multipler Knotenbildung in der Haut durch zirkumskripte entzündliche Atrophie des subkutanen Fettgewebes (*Pfeifer, Rothmann, Kraus*) beschrieben worden sind.

Nach den klinischen Erscheinungen steht *Truffi* nicht an, den Fall als — wenn auch »atypisches« Erythema induratum aufzufassen; was aber die histologischen Veränderungen betrifft, so hebt er nicht als trennendes, sondern als wichtigstes, beiden Gruppen gemeinsames und die Zusammengehörigkeit deutlich manifestierendes Bindeglied die atrophisch entzündliche Wucherung des Fettgewebes hervor. Bezüglich der Deutung derselben ist er der Ansicht, »daß den atrophischen Alterationen des Fettgewebes jegliche Spezifität abgehe«.

*Whitfield*³⁰⁾ erwähnt beim Erythema induratum Bazin unter anderem folgenden Befund: An den Randpartien des Entzündungsprozesses erscheinen die Fettzellen geschwollen und gefüllt, so daß sie sich außerordentlich gewöhnlichen Endothelzellen näherten, wobei einige Lappchen mit großen, proliferierten Zellen vollgepackt waren, die leicht zu den ursprünglichen Fettzellen zurückgeführt werden konnten. In einigen von den umschriebenen Haufen waren große Riesenzellen gebildet, aber ihre Charaktere entsprachen nicht ganz denen von Tuberkulose.

Endlich konnte *Löwy*³¹⁾ darauf aufmerksam machen, daß es sich bei den Untersuchungen *Suzuki's*: »Über die lokalen Veränderungen nach hypodermatischen Jodölinjektionen«, welche von *Suzuki* als »auffällig ähnlich mit miliaren Gummen oder Tuberkeln« bezeichnet wurden, ausschließlich um solche durch die entzündliche Atrophie des Fettgewebes hervorgerufene, in ihrem histologischen Bild aber den spezifischen Infektionsprozessen ungemein ähnliche Veränderungen gehandelt habe.

Kehren wir nach dieser — wie ich glaube — wohl angebrachten Abschweifung wiederum zu unseren Befunden zurück, so sei zusammenfassend nur nochmals hervorgehoben, daß auch bei uns das histologische Bild der Affektion tatsächlich ungemein an das der Tuberkulose erinnerte. Zurückzuführen war dieser Umstand auf die Kombination der beiden zuletzt genannten Erscheinungen, die Riesenzellbildungen einerseits und die bis zur scheinbaren Verkäsung fortgeschrittenen nekrotischen Prozesse andererseits, die — wie nun nachgewiesen — nur den Endeffekt der entzündlichen Fettgewebsveränderungen darstellten. Abgesehen aber von diesen ungemein täuschenden Erscheinungen, fanden sich de facto keinerlei für wirkliche Tuberkulose zu deutende Kriterien. Wahre Tuberkel, wahre Verkäsung, richtige tuberkulöse Riesenzellen fehlten. Bazillen ließen sich trotz eifrigen Suchens nicht nachweisen. Ebenso wenig fanden sich irgendwelche pathologische Prozesse an den Gefäßen, die man als Ausgangspunkt der Veränderungen hätte annehmen können.

So hatte denn die histologische Untersuchung erwiesen, daß als anatomisches Substrat des beobachteten Krankheitsfalles ein im subkutanen Fettgewebe lokalisierter, auf dem Wege der Entzündung zur zirkumskripten Nekrose führender Prozeß, der jeglichen spezifischen Charakters vollständig entbehrt, wahrzunehmen sei. Dieses Resultat stimmte denn auch vollständig mit dem der von uns zu diagnostischen Zwecken vorgenommenen Tuberkulininjektion überein, welches — wie erwähnt — vollständig negativ war.

Nun ist aber die weitere wichtige Frage zu entscheiden, ob die klinische Diagnose »Erythema induratum Bazin« in dem geschilderten histologischen Befunde eine Unterstützung findet, respektive ob derselbe geeignet ist, nach dieser oder jener Richtung über die Pathogenese des Prozesses Aufschluß zu geben.

Nach der letzten das Erythema induratum Bazin behandelnden gründlichen Arbeit von *Hirsch*, die eine vollständige Übersicht über alle bisher in der Literatur niedergelegten Befunde bringt, will ich, an dieselbe anknüpfend, nur nach zwei Richtungen hin der oben aufgeworfenen Frage näher treten, nämlich der des Zusammenhanges der Affektion mit der Tuberkulose und der der Wesenheit des Krankheitsbildes überhaupt.

Was das erstere betrifft, so will ich speziell ins Auge fassen, inwieweit der histologische Befund gerade es ist, der einen Zusammenhang mit Tuberkulose anzunehmen rechtfertigt. Gerade hier ist die Frage nichts weniger als geklärt, weil die verschiedenen Untersucher in ihren Ergebnissen sehr gewaltig divergieren.

Hirsch sagt diesbezüglich zusammenfassend: »Aus diesen ganz verschiedenen histologischen Befunden können wir entnehmen, daß das histologische Bild unserer Affektion keineswegs feststehend ist. Typisch für unsere Erkrankung ist ein in der unteren Kutis und Subkutis befindliches, teils diffuses, teils herdförmiges Infiltrat, das in einigen Fällen eine an Tuberkulose erinnernde, in anderen eine wirklich tuberkulöse Beschaffenheit aufweist, während in anderen Fällen jeder Anhaltspunkt dafür fehlt. Auch die Gefäßveränderungen sind nicht konstant.«

Darauf nun, daß eine Zahl von Autoren beim Erythema induratum Bazin histologisch wohl an Tuberkulose erinnernde, nichtsdestoweniger aber nicht wirklich tuberkulöse Veränderungen nachweisen konnte, möchte ich ganz besonderes Gewicht legen. Der Zahl nach stehen diese Autoren jenen gegenüber, die auf Grund ihrer histologischen Befunde die Natur des Erythema induratum Bazin als echte Hauttuberkulose annehmen, durchaus nicht zurück, befinden sich viel-

mehr in der Überzahl, ja einzelne Untersucher, die wie *Harttung* und *Alexander* in der Lage waren, ihre Resultate an einem größeren Materiale zu sammeln, konnten in dem einen Falle eine reine Tuberkulose, in einem anderen neben den spezifischen Prozessen auch rein entzündliche finden, wie diese denn in anderen Fällen den einzigen Befund bildeten. Und bei dieser »exquisit chronisch verlaufenden und auf das Unterhautfettgewebe lokalisierten Entzündung, deren primäre Angriffspunkte offenbar die Fettzellen selbst sind«, ließ sich eine tuberkulöse Natur nicht mit Sicherheit statuieren, »wenn auch von pathologisch-anatomisch berufenster Seite (*Lubarsch*) diese Fälle für wahrscheinlich tuberkulös angesprochen wurden, eben wegen der wunderbaren Veränderungen des Fettgewebes«. So lassen sich auch nach *Harttung* und *Alexander*, welche andererseits am allerentschiedensten für die tuberkulöse Natur der Erkrankung eintreten, die histologischen Befunde in die zwei erwähnten Gruppen zusammenfassen.

Walther Pick scheidet die histologischen Veränderungen in zwei auch durch die klinischen Erscheinungen wohl zu trennende Gruppen, nämlich eine Form, die durch die Symptome, Lokalisation, als auch durch die Anatomie der Herde die größte Analogie mit dem akuten Erythema nodosum zeigt, als dessen persistente Form sie der anderen, dem Erythema induratum auf tuberkulöser Grundlage, gegenüberzustellen wäre.

Auch *Whitfield* unterscheidet vom histologischen Standpunkte zwei Arten von Erythema induratum, tuberkulöse und nichttuberkulöse.

Hirsch selbst beschreibt bei der Wiedergabe seines eingehend untersuchten Falles als Hauptveränderung den entzündlichen Prozeß in den tieferen Kutisschichten und im subkutanen Fettgewebe — die entzündliche Atrophie — und sagt wieder bemerkenswerterweise, was die Frage nach tuberkulösem Gewebe anlangt: »Auf den ersten Blick sieht man vielfach tuberkelähnliche Bilder. Man sieht öfters mehrere Kerne innerhalb eines Raumes, die teilweise konzentrisch, teilweise radial gestellt sind und zwischen denen sich hohle Räume befinden. Nirgends ist aber Nekrose zu sehen. Beim Verstellen der Mikrometerschraube sieht man, daß der Hohlraum ein scheinbarer war und daß er sich ebenfalls mit Kernen füllt, so daß das einer Riesenzelle ähnliche Bild durch eine Ungleichheit oder überhaupt zu große Dicke der Schnitte bedingt war. Wirkliche, einwandfreie *Langhanssche* Riesenzellen habe ich in etwa 50 durchforschten Schnitten im ganzen etwa 20 gefunden. Größere Riesenzellenkonglomerate, wahre Tuberkel mit ausgedehnter Nekrose habe ich nirgends gefunden.« Er kommt

zu dem Schlusse, daß er nicht in der Lage sei, aus seinen Untersuchungen zu folgern, daß es sich in diesem Falle um eine tuberkulöse Erkrankung handelte.

Was endlich die von uns erhobenen Veränderungen betrifft, so genügt ein einfacher Hinweis auf die vorausgegangenen Darlegungen, die ausführlich den im Fettgewebe sich abspielenden Prozeß der entzündlichen Atrophie desselben, jeglichen spezifischen Charakters entbehrend, wiedergegeben und auf die täuschende Ähnlichkeit mit dem histologischen Bilde der Tuberkulose entsprechend hingewiesen haben.

Überblicken wir also die histologischen Befunde beim Erythema induratum Bazin, so ist seit seiner ersten histologischen Beschreibung durch *Andry* (1898) bis zu denen der allerletzten Zeit nur einer, dieser aber ausnahmslos konstant geblieben, nämlich der im subkutanen Fettgewebe sich abspielende Entzündungsprozeß. Dieser spielt seit jeher die Hauptrolle in allen Beschreibungen, deren übriger Inhalt neben ihm nach allen Richtungen variiert.

Neben echt tuberkulösen Veränderungen sind aber nunmehr bereits von einer stattlichen Zahl von Untersuchern jene »tuberkulose-ähnlichen« Veränderungen beschrieben worden, die einzig und allein auf Rechnung der entzündlichen Atrophie des subkutanen Fettgewebes zu setzen sind, und auf die ich, seit ich die Veränderungen des Fettgewebes bei Entzündungsprozessen überhaupt genauer zu studieren begonnen habe, zuerst und wiederholt hinweisen konnte. Diesen »tuberkuloseähnlichen« Bildern aber, die mittlerweile gerade beim Erythema induratum auch von anderen Autoren (*Hartung* und *Alexander*, *Walther Pick*) und im Vorliegenden auch von uns selbst wieder beschrieben wurden, kommt, wie nunmehr wohl mit Sicherheit anzunehmen ist, gewiß eine große Bedeutung zu.

Nicht etwa, als ob wir damit sagen wollten, daß die tuberkulöse Natur der Erkrankung überhaupt ausgeschlossen sei. Uns scheinen ganz besonders die von einzelnen Untersuchern mitgeteilten positiven lokalen Reaktionen auf Injektionen von Alttuberkulin (*Mantegazza*, *Sölner*, *Jadassohn*, *Hartung* und *Alexander*) gar keinen Zweifel darüber aufkommen zu lassen, daß es Fälle von Erythema induratum echt tuberkulöser Natur tatsächlich gibt. Als weitere stützende Momente hierfür führt *Jadassohn*²⁵⁾ die in manchen Fällen vorhandene, mehr oder weniger typisch tuberkulöse Struktur, die Kombination mit anderen, speziell chronischen Tuberkulosen, speziell die lokale Kombination mit Lichen scrophulosorum, mit papulo-nekrotischen Tuberkuliden und endlich auch die positiven Inokulationsresultate mit Recht an.

Aber so viel scheint uns sicher, daß die erwähnten Veränderungen recht wohl geeignet gewesen sind, in der Frage der Zugehörigkeit des Krankheitsbildes zur Tuberkulose manchem Irrtum Vorschub zu leisten, der aus der Verwechslung tuberkuloseähnlicher, entzündlicher, fettatrophischer Vorgänge mit echt tuberkulösen entstand. So möchte ich nur darauf hinweisen, daß z. B. *Truffi* die in den Abbildungen von *Thibierge* und *Ravaut* wiedergegebenen Riesenzellen nicht wie diese Autoren als echte tuberkulöse, sondern als durch die Wucheratrophie des Fettgewebes entstandene deutet, eine Auffassung, in der ich mich ihm vollständig anschließen möchte.

Was nun unsere Anschauung über das Wesen des Krankheitsbildes betrifft, so geht dieselbe folgerichtig gleichfalls bereits aus dem Vorgehenden hervor. So strittig die Histologie des Erythema induratum ist, so vielfach die Kombination des einzigen dabei immer vorhandenen Prozesses, der entzündlichen Atrophie, mit pathologischen Prozessen anderer spezifischer (Tuberkulose, Lues etc.) oder uns als spezifisch bisher nicht bekannter Art sein kann, so wenig einheitlich begrenzt ist das klinische Bild. Von graduellen Intensitätsschwankungen des vorliegenden Krankheitsprozesses abgesehen, ist dieses nur durch ein Moment charakterisiert, durch den Ausgang von den tiefen Schichten der Haut und durch das Auftreten in Knotenform. Das Wesen der Erkrankung hängt dabei in letzter Linie nur von den wohl primären Prozessen ab, welche die Fettgewebsveränderungen komplizieren, seien es solche spezifischer Art (so stellt *Finger* in unserem Sinne dem Erythema nodosum (*Bazin*) sive tuberculosum als Pendant das Erythema nodosum syphiliticum gegenüber) oder nicht. Zu den letzteren dürfte auch jene von *Walther Pick* als persistierende Form des Erythema nodosum vom Erythema induratum auf tuberkulöser Grundlage abgegrenzte Form gehören, bei welcher dieser Autor neben klinischen Besonderheiten anatomisch gleichzeitig neben Fettgewebsprozessen entzündlich atrophischer Art primäre Gefäßveränderungen (Mesarteriitis mit bis zum Verschuß führender Verengung des Lumens) fand, und bei der es sich nach seiner Ansicht um einen symptomatischen Prozeß handeln dürfte, der den verschiedensten Ursachen (Rheumatismus etc.) seine Entstehung verdanken kann.

Die Existenz einer anderen, gleichfalls »symptomatischen« Erythema induratum-Art auch ohne solche primäre Gefäßveränderungen geht aus unserer Arbeit hervor. Eine lokale Störung hat sich hier überhaupt nicht als Ausgangspunkt der Fettgewebsveränderungen konstatieren lassen, und ist die Ursache für dieselben — wie wir seit langem schon hypothetisch für gewisse Fälle angenommen haben —

vielleicht in der durch die chronische Nephritis bedingten Kachexie und Konsumtion der Kräfte des Gesamtorganismus zu suchen.

Wir gelangen zu dem Schlusse, daß wir im Erythema induratum ein weder klinisch noch histologisch begrenztes Krankheitsbild, sondern einen Sammelbegriff für verschiedene Arten von Veränderungen haben, denen allen gemeinsam die begleitende entzündliche Atrophie des subkutanen Fettgewebes ist, deren genaue Scheidung aber eine Aufgabe künftiger Forschung bleibt.

* * *

Habe ich in dem Vorausgehenden die Untersuchungsergebnisse unserer ersten, das Erythema induratum betreffenden Beobachtung ausführlicher erörtert, so sei es mir nunmehr gestattet, über drei weitere Beobachtungen dieser Art zu berichten, die wir, dank einem glücklichen Zufalle, in der verhältnismäßig auffallend kurzen Zeit von kaum zwei Monaten (April—Mai 1905) nahezu gleichzeitig mit einander zu verfolgen in der Lage waren. *Hartung* und *Alexander* scheinen eben mit Recht zu sagen, »daß doch eine große Anzahl von Fällen vorhanden und daß doch eine große Anzahl von Menschen herumläuft mit dieser Krankheit behaftet, nur daß sie nicht aufgefunden und vielleicht auch beobachtet, nicht diagnostiziert wird«. Bezüglich der Befunde kann ich mich nun sehr kurz fassen, da die klinische, histologische und bakteriologische Untersuchung die vollste Übereinstimmung mit jenen Resultaten aufwies, die in dem Vorausgehenden des näheren mitgeteilt sind.

I.

T. J., 15jährige Tagelöhnerin. Vor zwei Monaten traten an den Streck- und Beugeseiten beider Unterschenkel Knoten auf, die lebhaft schmerzhaft waren. Früher stets gesund bis auf eine vor dem Beginne der Hauterkrankung eingetretene linksseitige Halslymphdrüsenanschwellung.

Patientin bietet einen guten Ernährungszustand dar. Untersuchung der Lungen ergibt normale Verhältnisse. Als Sitz der Hautaffektion stellen sich ausschließlich die Unterschenkel dar. Es finden sich hier stecknadelkopf- bis erbsengroße, knötchenförmige Einlagerungen, die, ohne die Haut vorzuwölben, sich dem tastenden Finger als ziemlich derbe, bis an die oberen Hautschichten heranreichende, scharf gegen die Umgebung begrenzte Resistenz darstellen. Mit der bedeckenden Haut über der Unterlage verschieblich, sind sie nicht druckschmerzhaft und bieten an ihrer Oberfläche einen livid blaßrötlichen Farbenton dar, welcher sich allmählich gegen die Umgebung verliert. Außerdem aber finden sich, namentlich in der Wadengegend, die in ihrem unteren Drittel überhaupt den Hauptsitz der Affektion darstellt, neben den beschriebenen knötchenförmigen Einlagerungen verschieden große, offenbar durch Konfluenz entstandene.

flächenförmig ausgegossene, derbe Infiltrate, über welchen die Haut, in den zentralen Partien etwas deprimiert, eine livid gelblichrote Farbe, glänzende Oberfläche und an der Peripherie einen bräunlichen, etwas abschilfernden Saum erkennen läßt.

Eine zu diagnostischen Zwecken vorgenommene Injektion von 3 mg Tubercul. vetus Koch führte zu einer mäßigen allgemeinen Reaktion mit gleichzeitig deutlicherer Schwellung der linksseitigen Halslymphdrüsengeschwulst, sowie Auftreten geringer Erscheinungen über der rechten Lungenspitze, dagegen war an der Hautaffektion keinerlei lokale Reaktion zu bemerken.

Die histologische Untersuchung eines Knotens aus der linken Wadengegend ergab: Epidermis und Korium ohne Besonderheiten. Ausgesprochenste entzündliche Atrophie des subkutanen Fettgewebes mit vielfach größeren und kleineren Zystenbildungen. Verdichtung der Bindegewebszüge. Nirgends wahre Tuberkulose, dagegen zahlreiche sehr tuberkuloseähnliche Veränderungen, die aber durch das reichliche Vorhandensein von Fettriesenzellen keinerlei Irrtum zuließen. Die Gefäße zum Teil völlig normal, nur in der Nähe des größten Erkrankungsherdes im Fettgewebe. und zwar von außen her im Sinne einer akut entzündlichen Infiltration in Mitleidenschaft gezogen.

II.

D. A., 17jährige Arbeiterin. Vor zwei Monaten traten Knoten in der Wadengegend beider Unterschenkel und an beiden oberen Extremitäten, hier an Beuge- und Streckseiten, auf. Gleichzeitig Schmerzen in den betroffenen Partien. Im vorigen Frühjahr waren angeblich durch etwa eine Woche die Fußgelenke geschwollen. Sonst sei Patientin stets gesund gewesen. Im Harn keine abnormen Bestandteile.

Patientin grazil gebaut, mäßig gut genährt. Schleimhäute anämisch. Innuere Organe, speziell Lungen, ohne Besonderheit. An der Haut besonders der unteren Extremitäten und hier wiederum namentlich der Wadengegenden teils einzeln stehende, teils konfluierende Infiltrate, die ersteren etwa kronengroß, ziemlich scharf umschrieben, bilden derbe knotige Einlagerungen, welche — bis in die tiefsten Schichten der Haut reichend — dieser selbst angehören. Sie weisen eine sehr verschiedene Oberfläche auf, die bald außer einer leichten Anspannung unverändert ist, bald ein frischeres Entzündungsrot, bald einen mehr lividen Farbenton oder schließlich mehr weniger Pigmentation und Atrophie darbietet. Neben diesen einzeln stehenden finden sich speziell an beiden Waden wiederum Infiltrate von bedeutender Ausdehnung von den schon oben beschriebenen Charakteren. Mitten in diesen plattenförmigen Herden finden sich stellenweise bis etwa kreuzergroße Inseln normal gefärbter Haut, an welchen der tastende Finger förmlich einsinkt. An einzelnen, besonders der isoliert stehenden Herde finden sich außer einer leicht bräunlichen Pigmentierung ausgesprochen atrophische Veränderungen der Oberfläche. Auch

hier erscheint die Haut glatt, glänzend, eingesunken, in allen Teilen verdünnt.

Eine Injektion von 5 mg Tubercul. vetus Koch führte weder zu allgemeiner noch zu lokaler Reaktion.

Materiale eines in der rechten Wadengegend exzidierten Knotens wurde zur histologischen Untersuchung und zu Impfversuchen an zwei Meerschweinchen verwendet. Das Resultat der subkutan mit reichlichem Materiale ausgeführten Impfung ist ein völlig negatives geblieben.

Das Ergebnis der histologischen Untersuchung war: Entzündliche Atrophie des subkutanen Fettgewebes, beginnende Zystenbildung, Bindegewebsverdichtung, scheinbare Tuberkelbildung auf dem Boden der Fettatrophie. Keinerlei Zeichen echter Tuberkulose. Gefäße normal.

III.

K. B., 26jährige Schmiedsgattin. Drei Vierteljahre vor Spitalseintritt waren an den Streckseiten beider Unterschenkel harte Knoten aufgetreten, über welchen die Haut gerötet war und die beim Gehen schmerzten. Zuweilen schwollen die Beine an. Später traten Knoten an den Fußrücken, Plantae, Glutäalgegenden auf. Gleichzeitig hätten die älteren Knoten einen mehr bräunlichen Ton angenommen. Nach Angabe der Patientin seien die Knoten früher reichlicher gewesen, ein Teil derselben sei ohne nachweisbare Veränderungen abgeheilt. Früher war Patientin stets gesund. Harnbefund normal.

Patientin mittelgroß, gut genährt, kräftig gebaut. Innere Organe, speziell Lungen, ohne Besonderheit. An den Oberschenkeln sowie den oberen Extremitäten eine größere Anzahl isoliert stehender derber Knoten von Hanfkorn- bis Erbsengröße. Als Hauptsitz der Affektion treten die unteren Hälften beider Unterschenkel hervor. Hier finden sich auch bedeutend größere, mehr plattenförmige, derbe Verdickungen, die schon durch deutliche Veränderungen ihrer Oberfläche, sowie zum Teil leichte Vorwölbung derselben dem Auge deutlich sichtbar sind. Sie lassen verschiedene Entwicklungs-, beziehungsweise Rückbildungsstadien bis zum nahezu vollständigen Schwunde des Infiltrates mit restierender, deutlich bräunlich-gelber Verfärbung erkennen, wobei die sonst über den Knoten an ihrer Oberfläche normal erscheinende Epidermis hier auch leicht dellenförmig — besonders deutlich für den tastenden Finger. — eingesunken erscheint. Bis zu diesen restierenden Pigmentationen finden sich alle möglichen Übergänge: je frischer scheinbar der Prozeß, desto intensiver violett ist der Farbenton der deckenden Haut. Die Wadengegend erscheint beiderseits hochgradig und ziemlich gleichmäßig befallen.

Eine Injektion von 5 mg Tubercul. vetus Koch führte zu einer geringgradigen allgemeinen Reaktion, während an den Krankheitsherden im Bereiche der Haut nicht die mindeste Beeinflussung im Sinne einer lokalen Reaktion wahrzunehmen war. Mit reichlichem, aus der rechten Wadengegend stammendem Material wurde eine sub-

kutane Impfung eines Meerschweinchens vorgenommen. Das Resultat blieb jedoch völlig negativ.

Die histologische Untersuchung ergab ausgesprochene entzündliche Atrophie des subkutanen Fettgewebes, das sich als der wesentlichste und ausschließliche Sitz des Erkrankungsprozesses erwies. Auch hier fanden sich wiederum die Zystenbildungen im Fettgewebe, gleichzeitig Bindegewebsvermehrung, die zu einer schon makroskopisch an den Gewebsschnitten leicht sichtbaren, mehr minder ausgesprochenen Verdichtung desselben führte. Wo es sich um mehr zirkumskripte Erkrankungsherde handelte, entstanden abermals der Tuberkulose sehr täuschend ähnliche Bilder; doch konnte an Gefriermikrotomschnitten, die nach Formolfixation mit Sudan und Scharlach gefärbt waren, in den Riesenzellen sowohl als in den meisten übrigen zelligen Elementen des Infiltrates das in denselben eingeschlossene Fett prächtig zur Darstellung gebracht werden, so daß über die Natur der vorliegenden Veränderungen, als ausschließlich durch die entzündliche Atrophie des subkutanen Fettgewebes bedingt, kein Zweifel obwalten konnte. Die Gefäße erwiesen sich durchwegs als normal.

Klinisch möchte ich endlich noch zusammenfassend hervorheben, daß sämtliche unsere vier Beobachtungen Frauen betrafen, und zwar im Alter von 15, 17, 26 und 40 Jahren. Daß ferner in dem einen Falle (I.) die Affektion durch eine hinzutretende Gravidität in ihrer Intensität wesentlich gesteigert wurde und nach deren Ablauf einen auffallenden Rückgang zeigte; daß sie in einem anderen Falle (III.) kurz vor dem Eintritte der Gravidität begann. Angaben über tuberkulöse Erkrankungen in der Familie waren in keinem der Fälle, tuberkulöse, respektive skrofulöse Prozesse bei den Patientinnen selbst nur in einem Falle (II. Lymphdrüsenanschwellung am Halse. geringe Reaktionserscheinungen über der rechten Lungenspitze im Gefolge der Tuberkulinreaktion) vorhanden gewesen. In einem Falle (I.) bestand eine schwere, chronische Nephritis. Gegenüber diesen beiden letzten Fällen betrafen die beiden anderen (III. und IV.) anscheinend völlig gesunde Personen von kräftigem Körperbaue und gutem Ernährungszustande.

Nun am Schlusse meiner Untersuchungen angelangt, möchte ich nur noch einmal in Kürze die von verschiedenen Autoren ja bekanntlich verschieden beantwortete Frage nach der Natur der bei den entzündlichen Fettgewebsprozessen auftretenden Veränderungen streifen, um

endlich auch meiner eigenen Auffassung Ausdruck zu geben. Ich muß dabei nochmals ein wenig zurückgreifen.

Czajewicz, der ja als erster die Wucherung von Zellen innerhalb der früheren Fettzellen, die endogene Zellneubildung beobachtete, hebt in der Beschreibung seiner Befunde hervor, daß er die Veränderungen an dünnen Präparaten mit einer einfachen Lage von Fettzellen gesehen habe und daß jede dieser Fettzellen, deren ganzer innerer Raum mit jungen Zellen erfüllt war, eine deutlich doppelt konturierte Membran besaß. Bemerkenswert ist auch, daß nach seiner Beschreibung diese jungen Zellen ganz mit jungen Bindegewebs- oder Eiterzellen übereinstimmten. Endlich, daß er an den Fettzellen eine reichliche endogene Entwicklung von jungen zelligen Elementen nur dann beobachten konnte, wenn der Binnenraum der Zellen anfänglich vom Fetttropfen nicht gänzlich ausgefüllt war, wogegen er eine Neubildung von jungen Elementen innerhalb der Fettzellen durchaus nicht mit Sicherheit konstatieren konnte, wenn er mit gut genährten Versuchstieren arbeitete, wo der Binnenraum der Fettzellen fast vollständig vom Fetttropfen eingenommen war. Es ist demnach wohl keine Frage, daß die bei der Entzündung auftretenden Veränderungen des Fettgewebes von dessen vorher bestehendem, ursprünglichem Zustande zunächst im wesentlichen abhängig sind.

Und ebenso wie *Czajewicz* ist bekanntlich auch *Flemming* zu der Annahme einer endogenen Zellneubildung bei der Atrophie des Fettgewebes gelangt. Schon in seinen anfänglichen Untersuchungen konnte er die Angabe von *Czajewicz* über Tochterzellenbildung in entzündeten Fettzellen insoweit bestätigen, als er in manchen derselben zwei, drei oder mehrere Kerne vorfand. Schon damals hielt er es auf Grund der entschieden beobachteten Kernteilungsformen und aus dem Umstande, daß um die Kerne keine besondere, durch Karmin sich stärker färbende Substanz zu sehen war, zum mindesten für sehr unwahrscheinlich, daß man es hier mit nur in die Fettzellen eingewanderten Eiterzellen zu tun habe, eine Ansicht, der wohl ein besonderer Wert beigemessen werden muß. Später schloß er sich der Beschreibung von *Czajewicz* bekanntlich vollinhaltlich an und beschrieb in klassischer Weise die von ihm so benannte Wucheratrophie des Fettgewebes. Er unterließ dabei nicht, auf das besonders Frappierende der Tatsache hinzuweisen, daß der Zustand der Atrophie eine Zelle zur Kernwucherung und Brutbildung veranlassen könne, während man doch sonst gewohnt sei, solche Vorgänge auf Rechnung überschüssiger Ernährung zu schieben. Was aber seine Untersuchungsergebnisse prinzipiell von jenen *Czajewicz*s scheidet, ist, daß er zeigte,

daß jene bekannten Proliferationsbilder der Fettzelle, die *Czajewicz* ohne weiteres auf die künstlich hervorgerufene Entzündung zurückgeführt hatte, ebensogut auch bei reiner Atrophie ohne jede Entzündung entstehen könnten. »Nachdem wir jetzt diese Tatsache kennen gelernt haben, muß sie uns über die entzündeten Fettzellen zu denken geben«, so heißt es wörtlich.

Und wenn nun von späteren Untersuchern *Marchand* wiederum auf dem Standpunkte der endogenen Zellneubildung in der entzündlich atrophischen Fettzelle steht, andere aber, wie *Maximow* und *Ziegler*, einen abweichenden Standpunkt einnehmen, so scheint mir der eben erwähnte Befund gleicher Veränderungen bei einer einfachen Hungeratrophie und bei der durch die Entzündung hervorgerufenen sehr gewichtig für den von den erstgenannten Autoren eingenommenen Standpunkt zu sprechen. Die Ableitung der bei der Hungeratrophie in den Fettzellen auftretenden jungen Zellen von solchen hämatogenen Ursprunges dürfte sich wohl in demselben Grade als schwierig erweisen, als sie bei den durch entzündliche Atrophie neugebildeten Zellen dank eben der bei den Entzündungsprozessen sich abspielenden Emigrationserscheinungen nahegelegt ist.

Meine eigenen Wahrnehmungen betreffend, muß schon aus dem Vorausgehenden mit Deutlichkeit hervorgehen, daß ich mich der von *Marchand* vertretenen Auffassung anschließen möchte. Ich muß bemerken, daß ich an großem Materiale von entzündlich verändertem Fettgewebe mir niemals eine andere Ansicht über die Entstehung der betreffenden Zellen hätte bilden können, und daß ich überhaupt erst bei gründlicher Durchsicht der Literatur auf den Widerspruch der Meinungen aufmerksam gemacht wurde.

Eines Umstandes möchte ich nun noch Erwähnung tun, der mir eines allgemeineren Interesses nicht zu entbehren scheint.

*Sack*³²⁾ hat bekanntlich ausgedehnte Untersuchungen über vakuolisierte Kerne der Fettzellen angestellt und die Kernvakuolisierung als eine typisch generelle Erscheinung der reifen Fettzellen beschreiben können. Bei der Untersuchung des marastischen oder atrophischen Fettgewebes fand er unabhängig vom Lebensalter und übereinstimmend mit Untersuchungen an senilem Pannikulus, daß dort, wo die Atrophie des Fettgewebes ihre höchste Stufe erreichte, so gut wie gar nichts von der Vakuolisierung der Kerne zu bemerken war. Dem gegenüber muß bemerkt werden, daß *Ziegler* vakuolisierte Kerne sowohl bei Greisen als auch bei hochgradig marantischen Individuen, sofern überhaupt noch Fettzellen vorhanden waren, antraf. Nach *Sack*, dessen Untersuchungen sich nicht auf ausgesprochene Wucherungserschei-

20*

nungen der Fettzellen innerhalb des atrophierenden Fettes erstrecken, wäre es namentlich interessant, das Verhalten der mehrkernigen Zellen in bezug auf Vakuolen zu erfahren.

Ich kann nach meinen Beobachtungen feststellen, daß ich an sehr reichlichem Materiale von in entzündlicher Wucheratrophie befindlichem Fettgewebe niemals Vakuolisierung an den Kernen der durch die Wucherungserscheinungen aufgetretenen Zellen wahrnehmen konnte. Dabei bin ich mir sehr wohl bewußt, daß diesem Momente — weil einem negativen — keinerlei Beweiskraft in dem Sinne des Nachweises der direkten Zugehörigkeit der durch die Wucherung entstandenen Zellen zu den Fettzellen zukommen könne.

Meinem hochverehrten Chef und Lehrer, Herrn Hofrat Professor *Pick*, unter dessen Anleitung die vorliegende Arbeit ausgeführt wurde, fühle ich mich gleichzeitig für die wohlwollende Förderung meiner Untersuchungen zu ergebenstem Danke verpflichtet.

Literatur.

- 1) *Czajewicz, F.*, Mikroskopische Untersuchungen über die Textur, Entwicklung, Rückbildung und Lebensfähigkeit des Fettgewebes. Archiv für Anatomie und Physiologie. 1866.
- 2) *Toldt, C.*, Beiträge zur Histologie und Physiologie des Fettgewebes. Sitzungsberichte der kaiserlichen Akademie der Wissenschaften. 1870, Bd. LXII, II. Abt.
- 3) *Flemming, W.*, Über Bildung und Rückbildung der Fettzelle im Bindegewebe. Archiv für mikroskopische Anatomie. 1871, Bd. VII, S. 32.
- 4) *Flemming, W.*, Weitere Mitteilungen zur Physiologie der Fettzelle. Archiv für mikroskopische Anatomie. 1871, Bd. VII, S. 328.
- 5) *Cornil et Ranvier*, Manuel d'histologie pathologique. 1. Ed. 1869, pag. 80 (zitiert nach Marchand).
- 6) *Schmidt, M.*, Schlummernde Zellen im normalen und pathologisch veränderten Fettgewebe. Virchows Archiv. 1892, Bd. CXXXVIII.
- 7) *Weigert*, Die vermeintlichen Schlummerzellen und ihre Beziehung zu den Eiterkörperchen. Zellulärpathologische Bemerkungen. Deutsche medizinische Wochenschrift. 1892 (zitiert nach Rothmann).
- 8) *Flemming* und *Schmidt*, zitiert bei Rothmann. Virchows Archiv. Bd. CXXXVI, S. 163.
- 9) *Unna, P. G.*, Histopathologie der Hautkrankheiten. 1894.
- 10) *Pfeifer, V.*, Über einen Fall von herdweiser Atrophie des subkutanen Fettgewebes. Deutsches Archiv für klinische Medizin. 1892, Bd. L.
- 11) *Rothmann, M.*, Über Entzündung und Atrophie des subkutanen Fettgewebes. Virchows Archiv. 1894, Bd. CXXXVI.
- 12) *Kraus, A.*, Über entzündliche Knotenbildung in der Haut mit umschriebener Atrophie des Fettgewebes. Archiv für Dermatologie und Syphilis. 1903, Bd. LXVI.

- ¹³⁾ *Marchand, F.*, Neubildung des Fettgewebes, in »Der Prozeß der Wundheilung mit Einschluß der Transplantation«. Deutsche Chirurgie. 1901, 16. Lieferung.
- ¹⁴⁾ *Maximow, A.*, Über entzündliche Bindegewebsneubildung bei der weißen Ratte und die dabei auftretenden Veränderungen der Mastzellen und Fettzellen. Beiträge zur pathologischen Anatomie und allgemeinen Pathologie. 1904, Bd. XXXV.
- ¹⁵⁾ *Ziegler, K.*, Histologische Untersuchungen über das Ödem der Haut und des Unterhautzellgewebes. Beiträge zur pathologischen Anatomie und allgemeinen Pathologie. 1904, Bd. XXXVI.
- ¹⁶⁾ *Heitzmann, Louis*, Normale und pathologische Histologie des Unterhautfettgewebes. Archiv für Dermatologie und Syphilis. 1895, Bd. XXXII.
- ¹⁷⁾ *Philippson*, Contributo allo studio dell' eritema nodoso. Giorn. ital. 1894 (zitiert bei Jadassohn in Lubarsch-Ostertag, Ergebnisse. 1897, IV. Jahrgang).
- ¹⁸⁾ *Jadassohn*, Erythema exsudativum multiforme und nodosum, in Lubarsch-Ostertag, Ergebnisse. 1897, IV. Jahrgang.
- ¹⁹⁾ *Andry*, De l'érythème induré de Bazin. Annales. 1898.
- ²⁰⁾ *Thibierge et Ravaut*, Les lésions et la nature de l'érythème induré. Annales. 1899.
- ²¹⁾ *Harttung und Alexander*, Weitere Beiträge zur Klinik und Histologie des Erythème induré Bazin. Archiv für Dermatologie und Syphilis. 1904, Bd. LXXI.
- ²²⁾ *Sack, A.*, Über eine eigentümliche Knotenerkrankung der Haut der unteren Extremitäten. Verhandlungen des VIII. Kongresses der Deutschen Dermatologischen Gesellschaft. Sarajevo 1903.
- ²³⁾ *Kraus, A.*, Weitere Untersuchungen über die entzündliche Atrophie des subkutanen Fettgewebes. Verhandlungen des VIII. Kongresses der Deutschen Dermatologischen Gesellschaft. Sarajevo 1903, und Archiv für Dermatologie und Syphilis. 1904, Bd. LXXII.
- ²⁴⁾ *Kraus, A.*, Multiple, primäre, in Knotenform auftretende Zellgewebstuberkulose der Haut. Prager medizinische Wochenschrift. 1904, Nr. 28.
- ²⁵⁾ *Jadassohn*, Die Tuberkulose der Haut, in Mraček, Handbuch der Hautkrankheiten. 1906, Bd. IV, S. 230.
- ²⁶⁾ *Kraus, A.*, Zur Kenntnis des Erythema induratum (Bazin). Dritte Mitteilung über die entzündliche Atrophie des subkutanen Fettgewebes. Archiv für Dermatologie und Syphilis. 1905, Bd. LXXVI.
- ²⁷⁾ *Pick, Walther*, Über die persistierende Form des Erythema nodosum. Archiv für Dermatologie und Syphilis. 1904, Bd. LXXII.
- ²⁸⁾ *Hirsch*, Über Erythema induratum (Bazin). Archiv für Dermatologie und Syphilis. 1905, Bd. LXXV.
- ²⁹⁾ *Truffi*, Über einen atypischen Fall von Erythema induratum Bazin, ein Beitrag zum Studium der regressiv-atrophischen Veränderungen des Fettgewebes. Giorn. ital. 1905, vol. LXVI.
- ³⁰⁾ *Whitfield, A.*, A Further Contribution to our Knowledge of Erythema Induratum. Brit. Journ. of Dermat. 1905, vol. XVII.
- ³¹⁾ *Löwy Karl*, Zur Kenntnis der entzündlichen Atrophie des subkutanen Fettgewebes. Archiv für Dermatologie und Syphilis. 1905, Bd. LXXVI.
- ³²⁾ *Sack, A.*, Über vakuolisierte Kerne der Fettzellen mit besonderer Berücksichtigung des Unterhautfettgewebes des Menschen. Archiv für mikroskopische Anatomie und Entwicklungsgeschichte. 1895, Bd. XLVI.

(Aus der k. k. Universitätsklinik des Prof. O. Chiari in Wien.)

Über die Behandlung des Larynxskleroms.

Von

Dr. Hermann Marschik,

Assistent der Klinik.

Seit durch die Entdeckung des *Frischschen* Bazillus die chronisch infektiöse Natur des Rhinoskleroms festgestellt, durch vielseitige Untersuchungen der Zusammenhang, beziehungsweise die Identität der meisten Fälle von Chorditis vocalis inferior hypertrophica mit dem Rhinosklerom erkannt worden war, war auch die therapeutische Frage sozusagen in ein neues Stadium getreten. Denn nun hatte auch der Ruf nach Radikalbehandlung, wie sie bei chronisch infektiösen Prozessen, vor allem den malignen Neoplasmen, geübt wird, d. h. Entfernung alles infizierten Gewebes, seine Berechtigung. Man konnte hoffen, wenigstens per analogiam, durch diese Therapie Radikalheilung zu erzielen.

Nun sehen wir aber, daß die Therapie, wie sie vor der Entdeckung der Infektiosität des Prozesses ausgebildet worden war, auch jetzt noch dieselbe Wertschätzung genießt, nämlich was die Larynxaffektion anbelangt. Und wenn auch bezüglich der Erkrankung der Nase und des Rachens neue Bahnen eingeschlagen wurden, behauptete die vordem geübte Behandlungsmethode, d. i. die chirurgische, ungeschwächt ihren Platz. Noch mehr gilt dies, wie gesagt, von der Erkrankung des Kehlkopfes. Lange vor der bazillären Epoche gelangte die ingeniose, seit den siebziger Jahren durch *Schrötter* eingeführte mechanische Dilatation beim Larynxsklerom zu den bekannten glänzenden Resultaten. Aber auch die Radikaloperation (Laryngofissur) kam schon frühzeitig zur Anwendung. Nur waren die Gesichtspunkte, von denen aus man an die Operation ging, andere. Sie wurde eben hie und da von gewiegten Chirurgen geübt, wie sie auch heute ausgeführt wird — um ein Analogon anzuführen — bei hartnäckigen Narbenstenosen, nachdem alle anderen Methoden versagt haben. Man trachtete vor allem dem Patienten endlich Luft zu verschaffen, ohne auf den Prozeß und

seine Natur Rücksicht zu nehmen. Nun aber, wo die Laryngofissur Radikaloperation war, mußte man an die Entfernung aller als krankhaft erkannten Teile schreiten, auch derjenigen, die noch keine Symptome machten: also eventuell im Gesunden operieren, um dem Rezidiv möglichst vorzubeugen.

Nun war aber die chirurgische Entfernung durchaus nicht die einzige Methode, mit der man in der neuen Epoche das Sklerom zu bekämpfen suchte. Daß sie aber beim Larynxsklerom fast allein in Frage kam, liegt an eben dieser Lokalisation des Prozesses. Von den anderen antiparasitären Methoden kamen beim Rhinosklerom zur Anwendung: Injektionen von Desinfizientien, Einreibungen oder Ätzungen, Skarifikationen mit anschließender Einreibung. Es ist klar, daß beim Kehlkopf vor allem von den intraparenchymatösen Injektionen abgesehen werden mußte, da man ja dadurch eine Stenose komplett gemacht, einen nicht stenosierten Kehlkopf bedenklich verengt hätte. Höchstens hätte man es bei schon tracheotomierten Kranken versuchen können, doch sind darüber keinerlei Berichte zu finden. Auch über Einreibungen, z. B. mit Sublimatpaste, wie sie *Lang* mit teilweisem Erfolg beim äußeren Sklerom versucht hat, sind in der Literatur keine Angaben zu finden; gewiß wäre auch diese Methode bei der empfindlichen Kehlkopfschleimhaut gefährlich genug. Dagegen finden wir einige Berichte über Versuche mit Ätzungen und Skarifikationen, eine Methode, die schon längst geübt wurde, als man das Sklerom noch unter »chronische Blennorrhöe«, beziehungsweise »Chorditis vocalis inferior hypertrophica« einreichte. Die Erfolge waren fast ausnahmslos negativ.

Alle diese antiparasitären Behandlungsarten können kaum auf eine nähere Beachtung rechnen, angesichts sowohl ihrer eigenen geringen, als auch der vergleichsweise glänzenden Resultate der mechanischen Methoden. Bei diesen dürfte eine Teilung in zwei Gruppen unerläßliche Bedingung für die fernere Untersuchung sein, und zwar deshalb, weil jede dieser beiden Gruppen eine verschiedene Tendenz hat. Die eine Gruppe nämlich enthält die Radikaloperation des Larynxskleroms, id est Laryngofissur, die andere umfaßt die konservativen und palliativen Methoden, d. i. die Dilatation einschließlich der auf endolaryngealem Wege ausgeführten Operationen. Die Laryngofissur strebt durch Entfernung des infizierten Gewebes, also auch des Erregers, Heilung der Larynxaffektion ein- für allemal an, die anderen Methoden bekämpfen die das Leben des Kranken bedrohenden Symptome. So die allgemein gültige Ansicht über die Dilatation; wir werden im weiteren Verlauf unserer Untersuchungen sehen, inwieweit diese Ansicht eine Modifikation verträgt. Diese Zweiteilung soll auch fernerhin sowohl in der

Literaturübersicht als auch in der eigentlichen Abhandlung beibehalten werden. Zweck derselben ist nämlich, die Einschätzung eben dieser beiden Gruppen anzubahnen auf Grund der Erfahrungen an der Wiener laryngologischen Klinik, gesammelt aus dem Material der Jahre 1891 bis zur Gegenwart.

Es zeigt sich nun, daß die umfassenden Arbeiten der Hauptautoritäten auf dem Gebiete des Skleroms eben diese Zweiteilung vermissen lassen; denn entweder verurteilen sie die Laryngofissur als Radikaloperation, da sie das Rezidiv nicht verhindere, aber auch die endolaryngealen Operationen und bezeichnen die Dilatation als Palliativbehandlung, einzig dazu da, um dem Kranken momentane Erleichterung zu verschaffen und das Leben zu fristen (*Juffinger*¹⁾), oder Laryngofissur, endolaryngeale Operationen und Dilatation werden mehr weniger gleichmäßig bewertet, dem Geschmack des einzelnen überlassen (*Pienidzek*²⁾).

Es wird also die Laryngofissur als Radikaloperation beim Larynxsklerom den ersten Teil der Abhandlung bilden, besprochen nach Literatur und Erfahrungen der Wiener Klinik. Diese Operation ist lange vor Entdeckung des Erregers bei dieser Erkrankung ausgeführt worden. Wiewohl nun eigentlich die früheren Laryngofissuren für unsere Untersuchung weniger Wert besitzen — sie wurden auch nur bei bedeutender Stenosierung des Kehlkopfes vollzogen, entweder bei Atemnot oder nach Tracheotomie — so dürfte es doch von Interesse sein, auch sie hier anzuführen, einerseits weil überhaupt über die Laryngofissur bei Sklerom nicht viele Berichte und ausgiebige Beobachtungen existieren, andererseits, weil die damaligen Operateure praktisch ein Ziel verfolgten, welches sich mit dem — damals noch unbekanntem — theoretischen einigermaßen deckte: Entfernung eines Gewebes, an welchem eine Tendenz zur Wucherung erkannt worden war.

Bereits im Jahre 1871 veröffentlichte *Scheff*³⁾ einen Fall von Laryngofissur bei Sklerom — damals noch »Chorditis vocal. hypertrophica«. — An dem Kranken, 43jährigen Mann, war schon vor mehr als drei Jahren die Laryngofissur gemacht worden. *Stwerk* nahm an ihm 1868 endolaryngeale Operationen vor. Jetzt war neuerlich Atemnot eingetreten. Die Stimmbänder waren vorne miteinander verwachsen; da aber die Larynxstenose mit der bestehenden Atemnot nicht proportional war, mußte eine tiefer, in der Trachea sitzende Stenose angenommen werden. Die Behandlung bestand — Abteilung des Professor *Fieber* — in Inhalationen und methodischer Dilatation. Obwohl *Scheff* die Veröffentlichung

¹⁾ *Juffinger*, Das Sklerom der Schleimhaut. 1892.

²⁾ *Pienidzek*, Chronisch-infektiöse Infiltrationszustände in Kehlkopf und Trachea. Heymanns Handbuch. 1898.

³⁾ Wiener medizinische Wochenschrift. 1871, Nr. 50.

der weiteren Beobachtungen verspricht, konnte davon nichts mehr gefunden werden. Wir sehen aber hier schon, daß nach drei Jahren das Rezidiv sich eingestellt hatte.

Pienidzek berichtet 1881 über drei Fälle von Chord. voc. inf. hyp.⁴⁾, unter denen es bei einem Kranken, nachdem zuerst mit gutem Erfolg auf die gewöhnliche Weise bougiert worden war, wegen plötzlicher Dyspnoe zur Tracheotomie kam. Da der Patient schon tracheotomiert war, entschloß man sich zur Laryngofissur. *Pienidzek* berichtet nun weiter, daß eine nachträgliche Bougierung innerhalb mehrerer Monate nicht zu erfolgen brauchte. Von großem Interesse ist der von

Salzer 1885 publizierte Fall⁵⁾. Der Kehlkopf war durch tumorartige Wucherungen stark verengt, außerdem Rhinosklerom der Nase und des Rachens vorhanden. Tracheotomie, darauf Laryngofissur. Es wurde die ganze innere Auskleidung des Kehlkopfes zugleich mit dem Perichondrium exstirpiert und der ganze erkrankte weiche Gaumen abgeschnitten. Später wurde ein künstlicher Kehlkopf eingefügt. Der Erfolg war nach *Salzer* ein guter. Der Kranke konnte sehr gut sprechen. Die weitere Beobachtung dieses Falles stammt von *Juffinger*¹⁾; der Kranke fühlte sich bis zum Jahre 1887 wohl, wo abermals Atembeschwerden auftraten. Die Veränderungen zwischen dem Befund von 1884 und 1888 bestanden in Miterkrankung des harten Gaumens, narbiger Veränderung des Kieferwinkels, neuerlicher Ausfüllung des Kehlkopfes mit Tumoren, Erkrankung der Trachea.

*Juffinger*⁶⁾ bringt in einer Abhandlung über Stenosen des Larynx 1889 einen Fall, der wohl bezüglich der Diagnose auf Sklerom nicht ganz klar ist. Tracheotomie. Dilatationsversuche zuerst vergeblich, weshalb man zur Laryngofissur schritt. Der Erfolg war sehr unvollkommen, die Luftdurchgängigkeit blieb gering. Bald stellte sich der frühere Status wieder her. Von *Schrötter* wurde dann eine methodische Dilatationsbehandlung eingeleitet, angefangen vom durchgezogenen Seidenfaden bis zum *Schrötterschen* Hartgummirohr Nr. XII, wodurch eine vollkommene Heilung erzielt wurde, wie auch eine monatelange Beobachtung zeigte.

*A. v. Bergmann*⁷⁾ stellte 1885 einen Knaben vor, bei dem vor einem Jahre die subglottischen Wülste bei der Laryngofissur mit dem Paquelin zerstört wurden (Originalbericht nicht zugänglich).

*Sokolowski*⁸⁾ berichtet 1889 von einem Fall von Laryngitis hypoglottica, wo durch Laryngofissur mit anschließender Exzision der verdickten Trachealschleimhautpartie bedeutende Besserung erzielt wurde. Eine Dissertation von

*Göhlmann*⁹⁾ hat einen Fall von Kehlkopfsklerom zum Gegenstande, bei dem wegen Atemnot die Laryngofissur mit Exzision der vorgewulsteten Schleimhautpartien und Paquelinisierung der hinteren und seitlichen Kehlkopf-

⁴⁾ Wiener medizinische Blätter. 1881, Nr. 1—18, Fall 5.

⁵⁾ Larynxoperationen an der Klinik Billroth 1870—1884. Archiv für klinische Chirurgie. 1885.

⁶⁾ Wiener klinische Wochenschrift. 1889, Nr. 22, 44.

⁷⁾ Petersburger medizinische Wochenschrift. 1895, Nr. 32.

⁸⁾ Gazeta lekarska. 1889, Nr. 29.

⁹⁾ Laryngitis chron. submuc. diff. Greifswald 1890.

kopfwand vorgenommen wurde. Decanulement nach vier Wochen, Besserung von Stimme und Atmung.

Die Ausbeute aus der Zeit der Chord. inf. hypertr. ist mithin für die Laryngofissur gering genug. Wir haben schon oben die Bedeutung dieser Laryngofissuren für die therapeutische Frage erörtert. Sie waren symptomatisch, palliativ, nicht radikal, die Beobachtungsdauer zählt meist nur nach Monaten. Der einzige auch für die neuere Indikation des Laryngofissur vollwertige Fall ist der *Salzersche*. Diese Operation wurde jedenfalls radikal ausgeführt. Auch wurde die nächste Lokalisation, der weiche Gaumen, radikal entfernt. Hier ließ denn auch das Rezidiv vier Jahre auf sich warten. Die angeführten Publikationen sind aber auch deshalb für unsere Untersuchung nicht sehr maßgebend, weil sie ganz vereinzelt Fälle darstellen. Der jeweilige Operateur hatte nicht einmal die Möglichkeit, zu einer gewissen Wertschätzung der Laryngofissur beim Sklerom zu gelangen.

Bedeutsamer in dieser Hinsicht ist schon die Arbeit *Sokolowski's* aus dem Jahre 1891, unter »Laryngitis subglottica« veröffentlicht¹⁰⁾, besonders interessant dadurch, weil der Vergleich der darin enthaltenen Ansichten mit den im Jahre 1894 ausgesprochenen¹¹⁾ zeigte, wie sich in dieser Zeit die Anschauungen über den Prozeß veränderten und demgemäß auch der Gesichtspunkt, von dem aus die Laryngofissur bei dieser Erkrankung beurteilt wurde, sich verschob. Der Verfasser publiziert darin unter anderen zwei Fälle von Laryngofissur bei Sklerom. Bei dem einen wurde zuerst mit Erfolg dilatiert, da sich aber wieder Atemnot eingestellt hatte, wurde die Laryngofissur ausgeführt. Der Erfolg war aber wenig befriedigend; es mußte wieder mit der Dilatation begonnen werden, diesmal hatte sie aber vollen Erfolg (nach mehr als sechs Monaten). Bei dem anderen wurde die Laryngofissur wegen erschwerter endolaryngealer Untersuchung ausgeführt, daran wurde mit gutem Erfolg die Dilatation angeschlossen. *Sokolowski* kommt nun dabei zu folgendem Ergebnis: »Zur Dilatationsbehandlung ist viel Geduld und Zeit von Seite des Arztes wie des Patienten, von Seite des letzteren auch ein gewisser höherer Grad von Intelligenz und starkem Willen erforderlich, sonst führt diese Behandlung nicht zum Ziel: die Kranken verlassen zu früh das Spital.« Aus diesem Grunde ist *Sokolowski* auch für die Laryngofissur mit nachfolgender Dilatation, welche Behandlung viel rascher und besser zum Ziele führe als die Methode der allmählichen Dilatation für sich allein. *Sokolowski* faßt hier also die Laryngofissur gleich der Dilatation noch symptomatisch auf, gewissermaßen als abgekürztes Verfahren, dem Kranken zur ungehinderten Kehlkopfatumung zu verhelfen. Auf dem XI. Internationalen Kongreß zu Rom 1894 aber stellte er schon den Satz auf: »Als die einzig richtige Therapie des Larynxskleroms ist die so früh wie möglich ausgeführte Laryngofissur mit tiefer Exzision der gewucherten Kehlkopf-

¹⁰⁾ Internationale klinische Rundschau. 1891, Nr. 19, 20.

¹¹⁾ Gazeta lekarska. 1894, Nr. 5; Archiv für Laryngologie. 1894, Bd. II, H. 1.

kopfabschnitte zu betrachten. Die Laryngofissur ist ihm also jetzt bereits Radikaloperation geworden. Während bisher die Laryngofissur das ultimum refugium bildete und nur beim Fehlschlagen aller anderen Methoden indiziert war, daher auch selten in Anwendung kam, und wenn, naturgemäß geringe Erfolge aufwies, wurde jetzt ihre Indikation bei jedem Fall gestellt, und gerade bei den frischesten am allerehesten. Es ist daraus auch erklärlich, warum die Erfolge jetzt bedeutend sich besserten; abgesehen davon, daß *Sokolowski* wie der gleich zur Besprechung gelangende *Pieniązek* in der Nähe von Skleromzentren wirkte, wir also zum ersten Male auf wirkliche Statistiken stoßen.

Pieniązek ließ 1893 eine größere Arbeit über Laryngofissur erscheinen¹²⁾, die für uns von größtem Interesse ist, weil sie die einzige Veröffentlichung ist, welche eine genaue Schilderung und Darstellung der Erfolge und Ergebnisse der Laryngofissur bei einer größeren Anzahl von Skleromfällen enthält. Jedenfalls waren diese Ergebnisse für die Ansichten maßgebend, die er in seinem in *Heymanns* Handbuch erschienenen Artikel über Larynxsklerom niedergelegt hat; die Epikrise deckt sich auch so ziemlich mit dem, was er 1898 im Handbuche schreibt. *Pieniązek* berichtet in dieser Arbeit über 16 Fälle von Larynxsklerom, bei denen die Laryngofissur zur Anwendung kam. Die Arbeit ist abgesehen von den Vorzügen der größeren Statistik und der ausführlichen Darstellung auch deshalb höchst bedeutsam, weil darin zum ersten Male eine größere Anzahl von Fällen zu längerer Beobachtung kam, von einem erfahrenen Laryngologen verfolgt, der gewiß auch in der Operationstechnik so vorgeschritten war, daß ihm bei den Laryngofissuren die Exstirpation alles Erkrankten gelang. Leider können wir auch von dieser Statistik nicht alle für unsere Zwecke heranziehen; von den vorhandenen 16 Fällen müssen wir neun ausschalten, die keine längere Beobachtungsdauer aufweisen. Überblicken wir die restlichen Fälle, von denen einige 5—6jährige Beobachtungsdauer aufweisen, so gelangen wir zu dem merkwürdigen Ergebnis, daß kein einzigesmal das Rezidiv ausblieb. Eine kurze Skizze der Fälle dürfte einiges Interesse beanspruchen:

Fall 8: 1887 erste Laryngofissur, 1888 Hyperplasie der Schleimhaut um die Trachealfistel. Nach vergeblich versuchter Dilatation Exkochleation von der Trachealfistel aus. Ein halbes Jahr darauf wieder Stenose, durch Dilatation beseitigt. 1889 wieder Stenose: hypertrophischer Wulst unter dem linken Stimmband. Dilatation. 1891 Rezidiv. Zweite Laryngofissur. 1892 Rezidiv. Endolaryngeale Operation. Exitus durch Unfall.

Fall 13: 1889 erste Laryngofissur. 1891 Rezidiv, zweite Laryngofissur, Dezember 1893 Rezidiv, dritte Laryngofissur.

Fall 29: 1891 erste Laryngofissur. 1892 mußte wegen Rezidiv wieder mit Dilatation begonnen werden, welche in zwei Wochen genügenden Erfolg hatte.

Fall 30: 1891 erste Laryngofissur, 1893 Rezidiv, zweite Laryngofissur, da die Stenose so hochgradig war, daß an Dilatation nicht gedacht werden konnte.

¹²⁾ Deutsche Zeitschrift für Chirurgie. 1893.

Fall 34: 1891 erste Laryngofissur. Nach einem Monat schon Rezidiv, zweite Laryngofissur. Nach einiger Zeit wieder Rezidiv, so daß die Kanüle nicht entfernt werden konnte. Endolaryngeale Operation, dann Zinnbolzenbehandlung. 1893 Rezidiv, dritte Laryngofissur. Nach einer Woche fing der Atem an immer schwerer zu werden, so daß *Pieniázek* genötigt war, mit der mechanischen Dilatation zu beginnen. Außerdem bestand noch eine Abknickung der Trachea. *Pieniázek* schließt den Bericht über diesen Fall: Somit ist der Kranke trotz dreimaliger Laryngofissur noch nicht als geheilt zu betrachten und verbleibt weiter in Behandlung.

Fall 46: 1893 Laryngofissur. Es zeigte sich bald Rezidiv des Prozesses, das *Pieniázek* endolaryngeal entfernte.

Fall 50: 1893 Laryngofissur. Bald nach der Operation Rezidiv, welches zur Dilatation nötigte.

Bei den soeben angeführten Fällen blieb somit das Rezidiv nie länger als ein Jahr aus. Wir müssen nun annehmen, daß die hier nicht erwähnten Fälle, die alle in der Originalarbeit den Vermerk: »Decanulament, nach drei Wochen geheilt entlassen« tragen, auf längere Zeit hin rezidivfrei geblieben sind; es ist die kleinere Hälfte der Statistik. Die rezidivfreie Zeit wäre aber nur bis höchstens fünf Jahre sichergestellt, da die älteren Fälle vom Jahre 1888 an laufen. Es war uns nicht möglich, eine zweite Beobachtungsreihe über dieses Material zu entdecken; wir müssen uns daher mit dem begnügen, was *Pieniázek* in diesem Berichte, sowie in dem Artikel über Larynxsklerom in *Heymanns* Handbuch sagt. 1893 ist der Autor für die Laryngofissur sehr günstig eingonnenen, in seiner Epikrise der obigen Kasuistik führt er unter anderem aus: »Namentlich bei der sogenannten Chorditis vocalis inferior hypertrophica kann die Laryngofissur ihre größten Triumphe feiern, weil man in zwei Wochen das erreicht, wozu man sonst wenigstens einige Monate braucht. Besonders aber ist die Laryngofissur indiziert bei Infiltraten in der Interarytaenoidealgegend, weil die Zinnbolzen die nachgiebigen Stimmbänder auseinanderdrängen, ohne auf das Infiltrat einzuwirken. Auch 1898 hat sich — in *Heymanns* Handbuch — diese günstige Meinung nicht wesentlich geändert. Er hält die Laryngofissur hauptsächlich bei den subglottischen Wülsten indiziert. Die Operation ist nach seinen Erfahrungen — die Zahl seiner Laryngofissuren war mittlerweile bis auf 130 (meist bei Sklerom) gestiegen — weder schwer noch gefährlich und sie befreit, wie er sagt, den Kranken gewöhnlich auf mehrere Jahre hinaus von seinem Leiden. Neben einem Fall, der sich im Laufe von 11 Jahren bereits fünfmal der Laryngofissur unterziehen mußte, stellt er einen anderen, der bereits nach einem Jahre Rezidiv an derselben Stelle bekam, nach der zweiten Laryngofissur aber durch vier Jahre rezidivfrei blieb, und erwähnt endlich Fälle, die auch nach mehreren Jahren nicht rezidivierten. Trotzdem macht er im Eingang des Abschnittes »Therapie« das Zugeständnis: »Wir besitzen kein Mittel, welches das Sklerom heilen oder auch in seinem Fortschreiten aufhalten könnte. Auch die operative Entfernung der Erkrankungsherde schützt weder vor deren Rezidiven an Ort und Stelle, noch vor deren Auftreten an anderen Orten. Dennoch bleibt sie es allein, welche dem Kranken einen Nutzen bringen kann.

Analog der Statistik *Pieniázeks* existiert eine solche von *Baurowicz*, der schon auf der Naturforscherversammlung zu Wien 1894 einen Fall von skleromatösem Infiltrat der Interarytaenoidealgegend vorstellte. Jene Arbeit datiert aus dem Jahre 1900 und umfaßt die Beobachtungen von 100 Fällen. ¹³⁾ *Baurowicz* gibt uns eigentlich keine eindeutige Kritik der verschiedenen Behandlungsmethoden. »Bei Verengerungen im Kehlkopf«, sagt er, »erhalten wir oft schon auf natürlichem Wege mit den Dilatationsmethoden, bei welchen die scharfe Kürette und der Elektrokauter Hilfe leisten können, gute Resultate, obwohl die Behandlung oft sehr lange Zeit in Anspruch nimmt und manchmal wiederholt werden muß, da die Verengung leicht zurückkehrt. Es werden mit dieser Methode aber auch bleibende Resultate erzielt. — Die Laryngofissur lieferte sehr gute Erfolge, namentlich in Fällen, wo die Veränderungen im Kehlkopfe sich ausschließlich oder hauptsächlich auf den subchordalen Raum beschränkten. Der Erfolg war desto dauerhafter, je älter die subchordalen Verdickungen waren, was von vorneherein aus der Farbe und dem Aussehen der Infiltrate zu sagen ist.« *Baurowicz* ist also weniger radikal als *Pieniázek* und noch weniger radikal als *Sokolowski*. Und doch ist seine Statistik die größte! Nicht weniger als 29 Laryngofissuren sind unter den 100 Fällen. Seine Resultate sind ähnlich denen *Pieniázeks*, und wir glauben daher, auf ein genaueres Eingehen verzichten zu können; angeführt sei hier nur Folgendes: Unter diesen Fällen befindet sich gleichfalls eine Reihe solcher, die nur den Vermerk tragen: Decanulement, Heilung, nach drei Wochen entlassen. Sie müssen eigentlich als rezidivfreie Fälle betrachtet werden, also Radikalheilungen, aber wo sind die Beobachtungen, die ihre radikale Heilung verbürgen? Die anderen, hier ist es die kleinere Hälfte, zeigen die Rezidive in der Zeit von wenigen Monaten bis zu drei Jahren. Ein einziger Fall (86) weist eine rezidivfreie Zeit von sieben Jahren auf, ist also unter den beobachteten Laryngofissuren eigentlich ein Unikum.

Semon ¹⁴⁾ befürchtet die Thyreotomie bei Sklerom 1900; sie sei eine verhältnismäßig ungefährliche Operation.

Aus den letzten Jahren existieren noch zwei Publikationen über Laryngofissur bei Sklerom, die der Vollständigkeit halber hier angeführt werden sollen. Die eine ist von *Navratil* ¹⁵⁾ aus dem Jahre 1901. Es war das ein Fall von sehr derbem, jedenfalls veraltetem skleromatösem Infiltrat, welches allen Dilatationsversuchen, sowohl vor als nach der inzwischen nötig gewordenen Tracheotomie, trotzte. Die Operation war hier von relativ sehr günstigem Erfolge begleitet. Worauf aber hier Gewicht zu legen ist: diese Laryngofissur war nicht Radikal-, sondern Palliativoperation, sie wurde unternommen, nicht um den Kranken von dem Leiden zu befreien, sondern per vias naturales Luft zu verschaffen.

Die andere Veröffentlichung ist von *Sokolowski* ¹⁶⁾ aus dem Jahre 1903. Sie bespricht einen Fall von Verdickung und diaphragmaartiger

¹³⁾ Das Sklerom auf Grund der Beobachtungen von 100 Fällen. Archiv für Laryngologie. 1900.

¹⁴⁾ Internationaler medizinischer Kongreß. Paris 1900.

¹⁵⁾ Gesellschaft der ungarischen Ohren- und Kehlkopffärzte. 1901.

¹⁶⁾ Medycyna. 1903, Nr. 35.

Verwachsung der Stimmbänder, wo bei der Laryngofissur diese Verwachsung gelöst wurde. Die Diagnose ist aber hier, wie *Sokolowski* meint, nicht ganz klar, weil eine Lungentuberkulose die Krankheit komplizierte, der der Kranke auch erlag.

Wenn wir nun hier, gemäß unserem Versprechen, die Erfahrungen der Wiener Klinik über die Laryngofissur bei Sklerom einfügen, können wir leider nicht die Erwartungen erfüllen, die etwa durch die reichhaltigen Statistiken der soeben angeführten Autoren entstanden sind. Unsere Statistik ist trotz der großen Zahl von an der Klinik behandelten Larynxskleromen gegen jene verschwindend klein. Und doch, was ihr als Mangel gedeutet wird, soll sich im Laufe der weiteren Untersuchung als zureichender Grund aufklären. Bis zum Jahre 1900 war auf unserer Klinik das Dilatationsverfahren ausgebildet und geübt worden; es wurden überhaupt keine Laryngofissuren gemacht. Erst als Prof. *Chiari* an die Klinik kam, wurde einige Male die Laryngofissur geübt — mit welchem Erfolge, wird die unmittelbar folgende Skizze jener Fälle lehren. Bei diesen Laryngofissuren, kann man jetzt schon sagen, war die Operation Radikalmethode mit dem Ziele endgültiger Heilung. Nur Fall 5 kam zur palliativen Laryngofissur, indem an eine radikale Operation nicht zu denken war, der Patient aber anderseits die Dilatation nicht mehr abwartete und zur Abkürzung des Verfahrens drängte. Die Bedingungen für einen günstigen Verlauf waren meist nicht vorhanden: der Prozeß war weit vorgeschritten und hatte die Schleimhaut über und unter der Glottis ergriffen. Auch wäre die Beobachtungsdauer von jetzt 3—4 Jahren eine zu geringe, wenn überhaupt einer der Fälle bis jetzt kein Rezidiv zeigte. Doch auch das ist nicht der Fall, und die Ergebnisse der Wiener Klinik wären minderwertige zu nennen, wenn die Laryngofissur für uns jene Bedeutung hätte, die sie für andere Autoren hat. Doch, dies klarzulegen, ist Aufgabe des nächsten Abschnittes. Nachstehend also die Krankheitskizzen unserer Radikaloperationen.

Fall 1: S. Hersch, 22 Jahre, Bukowina. Erster Aufenthalt 1900. Knoten am rechten Taschenband, beiderseitiges subchordales Infiltrat, welches die Stimmbänder vorn stets aneinandergereßt hält. Beweglichkeit sehr gering. Glottis 2 mm weit. Wegen Dyspnoe Tracheotomie, nach einer Woche Laryngofissur. Dabei zeigte sich Infiltration der Hinterwand und des subchordalen Gewebes. Exkochleation. Endolaryngeale Entfernung der Reste. Nach zwei Wochen Beginn der Tubage mit *Schrötters* Hartgummrohr Nr. VI. Ambulatorische Weiterbehandlung bis Nr. IX. Decanulement. Mit Selbsttubage entlassen. Behandlungsdauer acht Wochen. Befund beim Abgang: Glottis 5 mm weit. Beweglichkeit sehr eingeschränkt. Stimme heiser. Patient erschien 1902 wieder auf wenige Tage an der Klinik. Kehlkopf geräumig.

Fall 2: W. Karl, 27 Jahre, Ungarn. Erster Aufenthalt 1900. Wurde schon ein Jahr bei *Schrötter* mit Dilatation behandelt. Verdickung und Fixation der Epiglottis und Aryknorpel. Infiltration der Taschenbänder und des linken Stimmbandes. Glottis 3 mm weit. Anscheinend auch subglottische Wülste. Tracheotomie. Laryngofissur. Entfernung beider Stimm- und Taschenbänder. Wundverlauf wegen Tuberkulose gestört. Auf eigenen Wunsch entlassen. Atmung ohne Kanüle nicht möglich. Behandlungsdauer fünf Wochen.

Fall 3: Ch. Barbara, 35 Jahre, Mähren. Erster Aufenthalt 1900. Verengerung des Kehlkopfeinganges durch Verdickung der Aryknorpel, aryepiglottische Falten und der Hinterwand bis auf Linsengröße verengt. Endolaryngeale Operation. Sodann Dilatation mit Hartgummirohr bis Nr. IX. Wegen akuten Larynxödems Tracheotomie. Nach zwei Wochen Laryngofissur. Ausschneidung des Skleroms mit Schonung der Stimmbänder. Endolaryngeale Entfernung der Reste. Nach zwei Wochen zweite Laryngofissur notwendig. Endolaryngeale Fortsetzung. Nach zwei Wochen dritte Laryngofissur. Operation an der Epiglottis. Abgang: Larynxinneres ziemlich geräumig, uneben. Patientin kann mit verstopfter Kanüle gut atmen (mußte wegen Gravidität vorzeitig entlassen werden).

Fall 4: R. Nachama, 22 Jahre, Rußland. Erster Aufenthalt 1901. War zwei Jahre hindurch mit Dilatation behandelt worden (bis Nr. V). Vor fünf Jahren bei *Schrötter* Tracheotomie. Bei der Laryngofissur zeigt sich der Kehlkopf fast vollständig durch ein derbfaseriges Infiltrat ausgefüllt. Exzision der Seitenwand, der Hinterwand und der Epiglottis. Decanulement. Dilatation mit *Schrötters* Rohr Nr. IX steigend. Abgang: Das Larynxlumen entspricht ungefähr dem Normalen. 1903 Wiederaufnahme. Plötzliche Tracheotomie notwendig. Starke Schwellung der Stimmbänder. Dilatation innerhalb acht Wochen mit *Schrötters* Rohr Nr. I—IX. Decanulement. Patient wurde noch mehrere Male aufgenommen, um das verlernte Selbstbougieieren sich wieder anzueignen.

Fall 5: H. Ignaz, 22 Jahre. Erster Aufenthalt 1902. Beobachtung seit vier Jahren. Bisher Dilatation bis Nr. VIII (Hartgummirohr). Thiosinamin. Tracheotomie. Da Patient die Dilatation nicht mehr abwarten will, Laryngofissur. Kehlkopf mit Sklerommassen ausgefüllt. Anschließend Dilatation mit Kathetern und *Schrötters* Röhren Nr. IV—V. Nach neun Wochen zweite Laryngofissur. Exkochleation der mit Sklerommassen ausgefüllten linken Larynxhälfte. Drei Wochen danach ist eine neuerliche Exkochleation von der Laryngofissurwunde aus nötig. Langsame Dilatation von Nr. III—V. Geht nur mit Mühe vor sich. Behandlungsdauer von der ersten Laryngofissur an acht Monate.

Fall 6: T. Emma, 20 Jahre, Galizien. Erster Aufenthalt 1902. Infiltrat der Stimmbänder. Subglottische Wülste. Dilatation von *Schrötters* Rohr Nr. V an. Tracheotomia subita. Nr. VII. Thiosinamin. Laryngofissur mit Exzision der Wülste. Mit Kanüle entlassen. Behandlungsdauer vier Wochen.

Hiemit sind wir am Ende der Übersicht über die Laryngofissuren angelangt, soweit sie uns zugänglich waren. Wir sahen die

Wandlung, die die Laryngofissur durchgemacht hat; vordem als Palliativoperation in einzelnen Fällen geübt, wo die anderen Methoden sämtlich versagt hatten, ohne eine Dauerheilung schaffen zu wollen, lediglich zum Zwecke, dem Kranken das Leben erträglicher zu machen, die Tendenz nicht auf den Prozeß selbst, sondern die Symptome gerichtet, war die Laryngofissur mit der Erkenntnis der Natur des Prozesses als Radikaloperation in den Vordergrund gerückt worden. Die Kliniker der Skleromzentren in Galizien und Polen stellten umfangreiche Statistiken auf und entschieden sich auf Grund derselben für die Laryngofissur als Radikaloperation. Aber sehen wir schon in der Indikationsstellung der einzelnen Autoren eine merkwürdige Verschiedenheit obwalten, indem die einen nur die Laryngofissur, möglichst früh und radikal ausgeführt, gelten lassen wollen, die anderen sie mit den übrigen Methoden ungefähr gleichstellen, wieder andere sie mit ihnen verbinden, so finden wir auch eine gewisse Inkongruenz zwischen jenen Anschauungen und den Ergebnissen. Mit der Inauguration der Laryngofissur als Radikaloperation waren nämlich folgende Forderungen zu erfüllen: Gelang die Exzision alles Erkrankten, so mußte der Kranke für immer von seinem Leiden befreit sein, andererseits mußte die Radikaloperation naturgemäß auch auf das Symptomenbild ihre Wirkung ausüben; da die Verengerung, respektive das verengernde Gewebe entfernt wurde, mußten die anderen Methoden, die nicht die Radikalheilung, sondern nur die Beseitigung der Verengerung bezweckten, entbehrlich werden. Wurden nun jene Forderungen und Erwartungen von der Laryngofissur erfüllt? Diese Frage muß mit Nein beantwortet werden. *Pieniązek*, einer der eifrigsten Verfechter der Laryngofissur, der die Technik gewiss noch weiter ausgebildet hat, sagt selbst, auch sie vermöge nicht das Rezidiv hintanzuhalten. Wahrscheinlich hat er also auch bei den Fällen, die wir aus seiner Statistik mangelnder Beobachtungsdauer halber ausscheiden mußten, im Laufe der Zeit Rezidive bemerkt. Andererseits sehen wir in der Mehrzahl der Fälle die Laryngofissur unzulänglich in der Bewältigung der durch die Krankheit gesetzten Symptome; die endolaryngealen Operationen, vor allem aber die Dilatation müssen meistens in die Bresche treten und den Erfolg der Radikaloperation zu einem vollständigen machen. Es entsteht nun die Frage: Sind die Vorteile der Thyreotomie mitsamt den unangenehmen Folgen, oder trotz ihrer, gegenüber den anderen Methoden, also hauptsächlich der Dilatation, wirklich so überragend, daß sie an erster Stelle rangiert und bei jedem Falle indiziert ist? Dies zu untersuchen, soll Gegenstand des zweiten Teiles dieser Arbeit sein.

Wenn *Semon* — auf dem Kongreß zu Paris, 1900 — sagt, die Laryngofissur sei eine verhältnismäßig ungefährliche Operation, so kann man mit nahezu gleicher Berechtigung behaupten, sie sei eine verhältnismäßig gefährliche Operation. Sie bietet vielleicht weniger Gefahren als eine Magenresektion oder eine Schädeltrepanation, aber ungleich mehr als die Einführung eines Hartgummirohres in den Larynx. Sie ist jedenfalls kein für den Kranken gleichgültiger Eingriff in dem Sinne, wie etwa die Entfernung eines Nasenpolypen ein »gleichgültiger Eingriff« ist. Enthält sie vielleicht keine großen Gefahren, so hat sie der Unannehmlichkeiten, unter welchem Titel sich die kleinen Gefahren gern verbergen, mehr als genug. Wir erinnern vor allem an die unvermeidliche Narkose, welche wegen des deszendierenden Katarrhs der Luftwege nie sehr glatt verlaufen wird, an die schwierige Blutstillung, an die mangelhafte Asepsis. Ja auch ein Shock des Nervus vagus wäre immerhin im Bereiche der Möglichkeit gelegen. Ist nun die Operation glücklich vorüber und keine Infektion oder sonst eine der möglichen unmittelbaren, üblen Folgen eingetreten, so können noch mancherlei spätere Folgeerscheinungen in lästiger Weise den Erfolg beeinträchtigen, seien es nun stehen gebliebene, das Lufrrohr einengende Schleimhautreste, oder Granulationswucherungen, oder postoperative Narbenstrikturen, die ja bei Laryngofissuren, unter anderem auch bei Karzinom nicht gerade zu den Seltenheiten gehören.

Ferner kommt es gelegentlich vor, daß der Schildknorpel nach der Thyreotomie nicht mehr in normaler Weise zusammenheilt, daß das Kehlkopflumen enger als vorher wird. Man wird nun einwenden, daß die großen Gefahren fast nie eingetroffen sind. Allerdings sind in der Literatur solcherlei Publikationen nicht vorhanden, es ist trotz der großen Zahl der Laryngofissuren (bei Sklerom) niemals zu einem Shock des Vagus gekommen; was aber gewiß öfters eintritt, das sind die eben erwähnten kleinen Unannehmlichkeiten und Folgeerscheinungen. Und auch die großen Gefahren bleiben bestehen und drohen bei jeder Thyreotomie von neuem. Sind nun alle diese Gefahren überstanden und ist der Kranke geheilt nach Hause entlassen, so droht noch immer das unvermeidliche Rezidiv. Und daß die Rezidive nach Laryngofissur bedeutend unangenehmere Erkrankungsformen darstellen als die primäre, wissen wir aus den detaillierten Krankheits schilderungen *Pienidzeks*. Die Thyreotomie ist zwar durch die vorgezeichnete Narbe erleichtert, aber die eigentliche Operation um so schwieriger, was die radikale Exzision des Skleromgewebes anbelangt. Die Unterscheidung zwischen nichtspezifischem Narbengewebe, das nach der ersten

Exzision entstanden ist, und altem, schwierigem Sklerom dürfte nicht so leicht fallen wie bei der ersten Operation der Unterschied zwischen normaler Schleimhaut und Sklerom. Weiters ist zu bedenken, daß das Rezidiv, wie die angeführten Fälle zeigen, meist zur Beobachtung kommt, wenn der Prozeß weit vorgeschritten, Atemnot vorhanden und die Dilatation sehr schwierig, wenn nicht unmöglich geworden ist.

Stellen wir nun die anderen Methoden gegenüber. Aus den eingangs dieser Abhandlung angeführten Gründen kommen davon wohl nur die mechanische Dilatation mit den endolaryngealen Operationen als die Dilatation unterstützenden Eingriffen in Betracht. Die Dilatation war, in ihrer heutigen Form von *Schrötter* in den siebziger Jahren begründet, in der Behandlung des Skleroms, wie überhaupt aller Stenosen, die auf chronischer Hypertrophie oder auf Schrumpfung beruhen, bald zu allgemeiner Bedeutung gelangt. Die Zahl der darüber erschienenen Publikationen ist natürlich viel größer als die über Laryngofissur, es sind die meisten auf dem Gebiete der Laryngologie bekannten Namen hier vertreten, die Mehrzahl natürlich aus den Ländern, die der Hauptsitz dieser Erkrankung sind. Die universelle Bedeutung der Dilatationsmethode an sich ist leicht erklärbar: denn, blieben die endolaryngealen Operationen Eigentum des Spezialisten, die Radikaloperation Eigentum des Chirurgen oder des Vorstandes einer laryngologischen Abteilung, die über einen Operationsaal verfügt, so kann die Dilatation unschwer jeder praktische Arzt sich aneignen. Dieser Umstand ist um so bedeutsamer, als ja die Skleromkranken sich fast ausnahmslos aus den ärmeren und ärmsten Schichten der Bevölkerung rekrutieren. Dem Kranken kann somit eine kostspielige und mühevollere Reise nach der Hauptstadt erspart bleiben. Schon jetzt ist die Zahl der praktischen Ärzte, die die Dilatation üben, eine bemerkenswerte und wird mit der Einführung der Laryngologie in den obligaten Studienplan Österreichs noch mehr ansteigen. Eine Sammlung von *Schrötterschen* Hartgummiröhren wird einst ebenso zu dem üblichen Instrumentarium des Praktikers, speziell in den Skleromländern, gehören wie die Schlundsonden, die Katheter oder die *Hegarschen* Stifte. Die Einführung eines *Schrötterschen* Rohres ist gewiß nicht schwieriger als die Intubation, die ja jeder praktische Arzt beherrschen soll und zudem meist bei Kindern ausführen muß.

Indem wir uns nun vorher der hierher gehörigen Literatur zuwenden, werden wir auf einige bemerkenswerte Umstände aufmerksam. Wir nennen aus der großen Zahl der Veröffentlichungen die Namen *L. v. Schrötter*, *Gerhardt*, *Ganghofer*, *Marian*, *O. Chiari*, *Pieniázek*,



Schmiegelow, Sokolowski, Bandler, Juffinger, Lunin, Baurowicz, Welkowitzsch, Stoerk, Secretan, v. Eiselsberg, Gerber und verweisen bezüglich ihrer und der anderen auf das sorgfältige Literaturverzeichnis des noch an anderer Stelle seine Würdigung findenden Aufsatzes *H. v. Schrötters* in dem preußischen klinischen Jahrbuch 1901.¹⁷⁾ Die Art, wie in fast allen Publikationen die Therapie des Larynxskleroms behandelt wird, rechtfertigt nur zu sehr die besondere Fragestellung dieser Arbeit. Denn entweder wird die Therapie ganz kurz abgetan, da die betreffende Arbeit hauptsächlich der Ätiologie und Pathologie gewidmet ist. oder die einzelnen Behandlungsarten werden als mehr weniger gleichwertig betrachtet und verschiedene Methoden aufgezählt, unter denen man nun eine Auswahl treffen mag. Dies gilt wie bei der Frage der Radikaloperation — siehe oben — so auch hier. Es ist uns das ein Zeichen dessen, daß allenthalben die Skleromstenosen, wenn sie auch eine getrennte Bearbeitung erfahren, doch mit den Narbenstenosen bezüglich der Therapie in eine Linie gestellt werden. Die ganze Rüstkammer der Narbenstenosentherapie wird auch für das Sklerom in Anspruch genommen, und zwar nicht nur für einzelne besondere, sondern für alle Fälle.

Die Eigentümlichkeit der Narbenstenosen ist ja, nach jeder Dilatation sich wieder zu verengern, oft noch mehr als vorher. Tendenz der Behandlung ist also, die Stenose so lange offen oder weich zu halten, bis der Tonus der durch das Dilatationsinstrument gedehnten Bindegewebsfasern geschwunden ist, diese in der gedehnten Lage verharren und durch Einlagerung neuer Bindegewebs-elemente diese veränderte Lage festgehalten wird. Dies beansprucht immer längere Zeit, und je länger ein Dilatationsinstrument ununterbrochen auf die Verengung einwirken kann, desto besser sind die Aussichten auf Erfolg. Es haben daher die *Schrötterschen* Zinnbolzen und die *O'Dwoyerschen* Tuben etc. eine größere Bedeutung als die Hartgummiröhren, weil die Beschwerden des Kranken, welche das längere Verweilen des Katheters hier bald unmöglich machen, dort wegfallen. Beim Skleromprozeß handelt es sich aber immer neben narbiger Schrumpfung auch, wir möchten sagen hauptsächlich, um Infiltration. »Der Widerstand, den das Skleromgewebe der Dilatation entgegengesetzt, ist also ein ganz anderer und viel leichter zu überwindender als der bei den echten fibrösen Stenosen« (*Kahler*¹⁸⁾). Demgemäß

¹⁷⁾ Bemerkungen über die Bedeutung eines systematischen Studiums des Skleroms. Jena 1901, G. Fischer.

¹⁸⁾ *Kahler*, Behandlung der Narbenstenosen des Larynx. Klinische Rundschau. 1903, Nr. 21, 22.

scheint also auch das therapeutische Problem ein anderes zu sein. Wir kommen hier auf zwei bedeutsame Publikationen zu sprechen, die in den Jahren 1870 und 1894 erschienen sind. Die eine¹⁹⁾ enthält die Schilderung eines Falles, bei dem man einen Abdruck der skleromatösen Stenose herstellen wollte. *Schrötter* berichtet nun, daß bloß durch Manipulation mit verschiedenen Instrumenten zur Gewinnung des Abdruckes die Stenose zusehends weiter wurde, so daß der Kranke entlassen werden konnte. Bloß durch den kurz dauernden, nicht einmal sehr energischen, aber wiederholten Druck auf das Sklerominfiltrat wurde der Erfolg erzielt, den wir mit der Dilatation anstreben. Dies gibt uns einen Fingerzeig, wie wir uns den Heileffekt hier vorzustellen haben, und worauf es, zum Unterschied von den Narbenstenosen, ankommt.

Auf den durch den mechanischen Druck des dilatierenden Instrumentes ausgeübten Reiz reagiert das Skleromgewebe wahrscheinlich hauptsächlich durch Atrophie, vielleicht auch durch Umwandlung in Bindegewebe. Verfasser ist nun durch jene beiden Publikationen, sowie durch die Beobachtung der Skleromfälle an der laryngologischen Klinik zur folgenden Ansicht gekommen. Der Effekt der Dilatation, beziehungsweise die Reaktion des Skleromgewebes ist nicht so sehr abhängig von einem ununterbrochenen Druck, sondern eher von einer wiederholten Massage des Infiltrates, die ja am kräftigsten bei der Einführung des Instrumentes ausgeübt wird, weit weniger aber in der Folgezeit einwirkt, wenn durch das Dilatationsinstrument die geänderten Verhältnisse unbeweglich festgehalten werden. Reagiert ferner das straffe Narbengewebe durch Dehnung seiner Fasermassen, aber nur solange das Instrument einwirkt, so dauert die Reaktion des Skleromgewebes auf die Dilatation auch nach Entfernung des Instrumentes noch an. Kommt es uns bei der Narbenstenose darauf an, das Instrument möglichst lange im Kehlkopfe liegen zu lassen, so können wir dieser Forderung beim Sklerom entraten, viel wertvoller ist uns hier die oftmalige Wiederholung der Einführung. Wir kommen also hier, auch bei Tracheotomierten, mit den *Schrötterschen* Hartgummiröhren (eventuell die *Thostschen* Dilatatoren mitgenommen) aus. Die Bedeutung dieses Ergebnisses liegt auf der Hand, da ja die Zinnbolzen-therapie immer Anstaltsbehandlung erfordert; der Patient muß ununterbrochen überwacht werden, auch ist die Manipulation mit diesem Apparate schon einigermaßen schwieriger als die gewöhnliche Tubage.

Aber noch eine zweite wichtige Erfahrung ergibt sich aus jener Beobachtung. Wir haben im Eingange unserer Abhandlung die Dila-

¹⁹⁾ *Schrötter*, L. v., Wochenblatt der Gesellschaft der Ärzte. 1870, Nr. 50.

tation als konservative, aber auch als symptomatische Therapie — entsprechend der allgemein gültigen Ansicht — bezeichnet. In diesem Sinne sagt auch *Juffinger* in seiner Arbeit aus dem Jahre 1892²⁰⁾: »Da eine operative Entfernung des Skleroms, auch die möglichst radikale Ausräumung des Kehlkopfes (Laryngofissur) vor dem Rezidiv nicht schützen, müsse man sich darauf beschränken, durch Bekämpfung der Atemnot dem Kranken das Leben zu fristen.« Wenn wir nun im Laufe der Dilatationsbehandlung an Stelle eines weichen, höckerigen Tumors eine glatte, harte Schwiele treten sehen, wenn die mikroskopische Untersuchung eines solchen Stückes straffes, kernarmes Bindegewebe ohne *Mikulicz*sche Zellen zeigt, müssen wir dann nicht jener Therapie neben der symptomatischen auch eine kurative Bedeutung zuerkennen? Sprechen wir doch auch von der Tendenz des ursprünglichen weichen Infiltrates zur Metamorphose in Schwielenewebe als von einer Selbstheilung des Skleroms, wie sie stellenweise stets neben neuen Lokalisationen eines frischen Prozesses zu konstatieren ist. Und diese Anschauung wird auch durch die Tatsache gestützt, daß in der Literatur mehrere Fälle von wirklicher Dauerheilung zu finden sind. Ein Fall von *Pieniázek*, der nach 17 Jahren im Kehlkopfe rezidivfrei geblieben war, und ein anderer Fall *Schrötters*²¹⁾, bei dem vor 14 Jahren die subglottischen Wülste zum Schwinden gebracht worden und nicht wieder rezidiert waren, beweisen uns hinlänglich, daß das Zurückgehen der subglottischen Wülste infolge von methodischer Dilatation nicht nur als einfache Dehnungswirkung, sondern als wirklicher Heileffekt aufzufassen ist. In diesem Sinne schreibt 1894 *Secretan*²²⁾, dem wir die zweite der vorhin angekündigten Publikationen verdanken (nach ausführlicher Schilderung der Krankheitsgeschichte zweier Fälle von Larynxsklerom): »Es ist wirklich bemerkenswert, wie rasch durch die Tubage des Kehlkopfes die subglottische Verengerung, und zwar dauernd beseitigt wurde. Bei dem einen Fall blieb nach einmonatlicher Behandlung die Atmung durch drei Jahre frei. Der Befund nach dieser Zeit ergab, daß die subglottischen Wülste abgeplattet geblieben waren und die wiedereingetretene Atemnot durch Sklerom der Trachea bedingt war. Bei dem zweiten Falle war der Erfolg noch glänzender; fünf Sitzungen hatten genügt, um die Stenose auf vorderhand ein und ein halbes Jahr dauernd zu beseitigen. Der mechanische Effekt war hier wahrhaft merkwürdig.

²⁰⁾ *Juffinger*, Das Sklerom der Schleimhaut.

²¹⁾ *Schrötter*, Monatschrift für Ohrenheilkunde, 1878, Nr. 12.

²²⁾ *Secretan*, Le rhinosclérome en Suisse. Ann. des mal. de l'oreille etc. 1894.

Ein guter Teil davon ist wohl auch dem Umstande zuzuschreiben, daß die Erkrankung noch frisch war; aber, hier liegt nicht noch etwas anderes vor als eine einfache Erscheinung der Dehnung und ist es gewagt, die Vermutung aufzustellen, die Massage des skleromatösen Infiltrates, wie sie durch die *Schrötterschen* Hartgummiröhren ausgeübt wird, habe die Rückbildung des Prozesses bewirkt? Es wäre das vielleicht ein Fingerzeig, die methodische Massage in den frischen Fällen zu versuchen. Denn die operativ entfernten Infiltrate haben sich in kürzerer oder längerer Zeit alle wieder gebildet. Dagegen ist die durch die Dilatation beseitigte Stenose nicht wiedergekehrt. Wahrscheinlich ist den meisten Laryngologen, denen eine größere Anzahl von Skleromfällen untergekommen ist, dieser merkwürdige Effekt der Dilatation beim Sklerom aufgefallen; aber nur *Secretan* sprach es aus, bei *Schrötter* ist es angedeutet. Die Dilatation wurde nach wie vor als symptomatische Methode angesehen, und trotz der Erfahrungen der Wiener Klinik wollte man nur der operativen Methode eine eigentliche kurative Bedeutung zuerkennen.

Es dürfte doch von Interesse sein, hier zu vernehmen, was Altmeister *Schrötter* selbst von seiner Methode sagt. Schon in der klassischen Broschüre vom Jahre 1876²³⁾, die als die Gründungsurkunde dieser Methode betrachtet werden kann, erscheinen neben luetischen, posttyphösen, postvariolösen Strikturen des Kehlkopfes Fälle von Stenosen unbekannter Ätiologie, deren laryngoskopisches Bild uns mit großer Wahrscheinlichkeit die Diagnose Sklerom stellen läßt. *Schrötter* scheint damals schon eine bestimmte Vorstellung von dieser Erkrankung gehabt zu haben, wenn er auch die diagnostische Seite, da er hauptsächlich über Therapie und speziell Technik der Therapie sich verbreitert, nur flüchtig streift. Aber schon in den Krankengeschichten dieser Arbeit blickt die Bedeutung durch, die seine Methode in Verbindung mit und gegenüber den operativen Methoden bei jedem einzelnen Fall gewann. Zwei Jahre darauf erscheint *Schrötter* bereits mit der Schilderung eines genau begrenzten Krankheitsbildes, der sogenannten Chorditis vocalis inferior hypertrophica.²⁴⁾ Er kommt am Schlusse dieser Arbeit zu dem Resultate: »Unstreitig können verschiedene Methoden zum Ziele führen, doch soll man, bevor man zur Laryngofissur schreitet, andere versuchen, wie Skarifikationen, Ätzungen.« *Schrötter* selbst ist dazu gekommen, seine eigene, nämlich die Bougierung, für die zweckmäßigste zu halten. Die dritte Abhandlung²⁵⁾ fällt bereits in die moderne Epoche; sie beschäftigt sich mit dem bekannten Fall *Stojan* und einem zweiten, dem vorhin erwähnten und schließt, fast zwanzig Jahre nach der vorigen Arbeit, mit

²³⁾ Beitrag zur Behandlung der Larynxstenosen. 1876, Braumüller.

²⁴⁾ *Schrötter*, Über Chorditis vocalis inferior hypertrophica. Monatsschrift für Ohrenheilkunde. 1878, Nr. 12.

²⁵⁾ *Schrötter*, Beitrag zur Kenntnis des Verlaufes des Skleroms der Luftwege. Monatsschrift für Ohrenheilkunde. 1895, Nr. 5.

demselben, eines Kommentars nicht bedürftigen Resultate: »Allen übrigen Versuchen gegenüber erweist sich immer noch der mechanische Druck auf das, sklerosierende Verengerungen herbeiführende Gewebe als das zweckmäßigste Heilverfahren.«

Auch von *Pieniázek* besitzen wir schon seit dem Jahre 1878 Publikationen; dieser Autor muß wohl als Hauptautorität auf dem Gebiete des Skleroms betrachtet werden, und in dem schon öfters erwähnten Artikel *Pieniázeks* über Larynxsklerom in *Heymanns* Handbuch besitzen wir eine umfassende und erschöpfende Besprechung der für diese Krankheit in Betracht kommenden therapeutischen Methoden. *Pieniázek* tritt für die Dilatation bei der sogenannten Chorditis vocalis inferior hypertrophica ein, und zwar Hartgummiröhren bei Nichttracheotomierten, Zinnbolzen bei Tracheotomierten, da diese viel energischer dilatieren, und meint, bei schwierig entarteten Wülsten erfordere die Dilatation noch mehr Zeit oder bleibe ganz wirkungslos; hier habe also die Laryngofissur an die Stelle der Dilatation zu treten. *Pieniázek* läßt sich nicht eigentlich in eine kritische Abschätzung der Methoden gegeneinander ein, er begnügt sich vielmehr damit, diverse Lokalisationen und Stadien des Prozesses anzugeben, bei denen die jeweilige Methode die besten Resultate liefert. So scheint er auch die endolaryngealen Operationen und die Dilatation so ziemlich auf die gleiche Stufe zu stellen. Als souveräne Methode aber gilt ihm jedenfalls die Laryngofissur, welche wohl bei den einfachen subglottischen Wülsten die glänzendsten Resultate liefere, welche aber auch Erfolg bei jenen Zuständen bringe, die sich auf dem dilatativen Wege gar nicht beheben lassen, wie es die schwierige Entartung der Hinterwand zwischen den Aryknorpeln und die schwierig entarteten Wülste überhaupt seien.

Sehr bemerkenswert ist eine Veröffentlichung *Hermann v. Schrötters*²⁶⁾ aus dem Jahre 1901, in deren Verlaufe der Verfasser die für unsere Untersuchung wichtigsten Punkte des therapeutischen Problems bespricht. Wir können uns die Wiedergabe der Ergebnisse, zu denen *H. v. Schrötter* kommt, ersparen, da sie sich nahezu vollständig mit den unseren decken. Er behauptet in dieser Schrift, nicht bloß jedem Kranken ohne Laryngofissur zum Schwinden der Stenose verholfen zu haben, der in seine Behandlung kam, sondern auch bei solchen, die nach Laryngofissur ein Rezidiv zeigten, wo erfahrungsgemäß die Tubage bedeutend schwieriger ist, endgültiges Decanulment und Verschuß der Trachealfistel erreicht zu haben.

Abgesehen von *Baurowicz*, dessen Statistik aus dem Jahre 1900 schon früher Würdigung fand, berichten die übrigen Publikationen nur über vereinzelte Fälle, können sich also an Bedeutung nicht entfernt mit der Statistik *Pieniázeks* und *Baurowicz*', aber auch nicht mit jener der Wiener Klinik messen, zu deren Material wir nunmehr übergehen wollen.

Die Wiener laryngologische Klinik hat seit 1891 weit über 100 Fälle von Sklerom zu verzeichnen. Wenn man berücksichtigt,

²⁶⁾ *H. v. Schrötter*, Contribution à l'étude du sclérome de la trachée avec remarques sur la valeur de l'étude systématique de cette maladie en général. Ann. des mal. de l'oreille etc. März 1901.

daß die Arbeit *Juffingers* aus dem Jahre 1892 nur über zirka 40 Fälle, zumeist aus *Schrötters* Abteilung, berichtet, daß *Schrötter* selbst noch 1895 vom Sklerom als von einer seltenen Erkrankung spricht, so kann sich diese Statistik denen *Pieniázeks* und *Baurowicz* an die Seite stellen, und dürfen anderseits die aus der Wiener Klinik hervorgegangenen Erfahrungen wohl allgemeine Geltung beanspruchen.

Von diesen hundert Fällen kommen aber für uns nur 75 in Betracht, welche die Lokalisation des Prozesses im Kehlkopf zeigten.*)

Die Diagnose aller dieser Larynxsklerome kann als vollkommen gesichert gelten. Einerseits ist in der Mehrzahl der Fälle tatsächlich eine histologische und bakteriologische Untersuchung ausgeführt worden, namentlich anfangs, anderseits ist das klinische Bild der Krankheit nach und nach so begrenzt und eindeutig geworden, daß, wie in den letzteren Fällen, die histologische und bakterielle Untersuchung nur in den zweifelhaften Fällen zur Diagnose herangezogen wurde.

Erwähnt sei noch, daß die ersten Fälle unserer Serie bereits zweimal publiziert sind, nämlich 1892 von *Juffinger* l. c. und 1895 von *Stoerk* in *Nothnagels* Handbuch; was uns aber nicht hindern kann, diese Fälle unserer Statistik einzuverleiben, einerseits weil ja hier eine umfassende Darstellung der Erfahrungen über Sklerombehandlung an der Wiener Klinik beabsichtigt ist, anderseits weil die genannten Autoren die therapeutische Seite der Skleromfrage, namentlich die Bedeutung der Dilatation gegenüber der operativen Methode, für unsere Zwecke zu wenig eingehend behandelt haben; war ja doch auch die Laryngofissurfrage damals noch kaum spruchreif.

Von den 75 Fällen von Larynxsklerom an der Wiener Klinik interessieren uns natürlich vor allem diejenigen, welche eine mehrjährige Beobachtungsdauer haben. Wenn unsere Serie auch keine fünfzehn- und zwanzigjährigen Beobachtungen aufweist, dürften wohl die Erfahrungen genügen, die eine fünfjährige Beobachtung und darüber ergeben hat.

Die Reihe dieser Fälle eröffnet eine Patientin, deren Krankheitsgeschichte uns gleich Gelegenheit gibt, ein weiteres, wichtiges Moment bei der Dilatationsbehandlung zu besprechen. Wir erwähnten vorhin, daß ein großer Vorteil der dilatativen gegenüber der operativen Methode darin bestehe, daß die Kranken von der Anstaltsbehandlung und vom Spezialisten unabhängig gemacht sind, da die Dilatation als eine durchaus im Bereiche der therapeutischen Methoden des praktischen Arztes gelegene Behandlung bezeichnet werden kann. Dem Kranken wird also dadurch die Reise an die spezialistische Klinik in der Hauptstadt erspart. Nun ist aber durch die schon von

*) Während der Verzögerung von einem Jahre, die die Veröffentlichung dieser Arbeit erlitt, hat die Anzahl der Fälle die Ziffer 100 fast erreicht.

Schrötter eingeführte Selbsttubage die Möglichkeit gegeben, den Kranken von der ärztlichen Behandlung überhaupt unabhängig zu machen. Seit Bestand der Klinik wurde die Selbsttubage geübt. Natürlich ist sie nicht bei jedem Kranken zur Durchführung zu bringen, sie erfordert noch ungleich mehr »Intelligenz und Energie von Seite des Patienten ebenso wie Geduld und Ausdauer von Seite des Arztes« als die durch den Arzt ausgeführte Dilatation. Und doch scheint die hierzu nötige Intelligenz und Energie, wenn sie einem geduldigen und ausdauernden Arzt begegnet, nicht gar so selten zu den gewünschten Erfolgen zu führen; wenigstens kann man von den Kranken der Wiener Klinik, die ja doch fast ausschließlich dem niederen Volke angehören, nur behaupten, daß die Versuche der Selbsttubage fast durchwegs geglückt sind.

Unsere Patientin, J. Fanny, 20 Jahre, aus Mähren, war schon längere Zeit bei *Schrötter* dilatativ behandelt worden. Auf die Klinik kam sie im August 1893. Sie zeigte Infiltration und Verdickung der Epiglottis, der aryepiglottischen Falten, der Kehlkopfhinterwand und der Taschenbänder, so daß der Kehlkopfeingang stark verengt war. Es bestand auch mäßige Dyspnoe. Durch eine vier Wochen dauernde Dilatationsbehandlung gelang es, den Kehlkopfeingang zu erweitern und die Patientin von ihren Beschwerden zu befreien. Zugleich wurde sie dazu gebracht, das Rohr sich selbst einzuführen und damit entlassen. Sie suchte im Laufe der nächsten Jahre noch mehrmals die Klinik auf, um sich das verlernte Selbstbougie wieder anzueignen, was auch immer in kurzer Zeit gelang. Bei ihrem letzten Aufenthalt (1896) zeigte ihr Kehlkopf bereits tiefe, narbige Veränderungen, die Epiglottis war in den Kehlkopf hineingezogen. Trotzdem konnte sie nach dreiwöchentlicher Dilatationsbehandlung wesentlich gebessert entlassen werden. Von da an entschwindet sie unserer Beobachtung.

Die vorliegende Krankheitsgeschichte kann zugleich als Schema für alle übrigen von dieser relativ günstigen Form des Larynxskleroms betrachtet werden. Stets finden wir mehr weniger vorgeschrittene Ausbreitungen eines meist frischen Prozesses, der seit ungefähr einem Jahr Beschwerden macht. Meist hat die Krankheit ihren Anfang in der Nase genommen. Einer mehrwöchentlichen Dilatation gelingt es, die Kranken beschwerdefrei zu machen, oft erlernen sie auch das Selbstbougie und verlassen damit die Klinik, um später nur wieder zu kommen, wenn sie das Selbstbougie verlernt haben. Durch diese methodische Tubage, je nach der Vorgeschrithenheit des Prozesses täglich oder mit mehrtägigen Intervallen ausgeführt, wird der Kehlkopf weit erhalten und die für die ungehinderte Atmung nötige Weite auch gewährleistet: denn so wie ein wachsendes Infiltrat die dem Hartgummirohr entsprechende Form

des Kehlkopflumens beeinträchtigt, trifft es die Massage des Rohres, worauf es hinwiederum mit der besprochenen regressiven Metamorphose reagiert.

Ein ähnliches Beispiel ist Fall 4. B. Marianne, 34 Jahre, Mähren, Oktober 1891 Tracheotomie (subglottische Wülste). Dilatation durch drei Monate. Decanulement. Selbsttubage. Die Wülste geschwunden. Linkes Stimmband gut beweglich, rechtes infiltriert, weniger beweglich. Patientin befindet sich April 1904 noch ganz wohl.

Obwohl nun die Selbsttubage der idealste Erfolg der Dilatationsbehandlung ist, da ja der Skleromprozeß unter der steten Kontrolle, möchte man sagen, und Ingerenz der *Schrötterschen* Tube steht, so sehen wir die nachwirkende Kraft der Dilatation auch an Kranken, die nur die einmalige Kur an der Klinik durchmachten, wie der folgende Fall zeigt.

Fall 9: Kr. Johann, 33 Jahre, aus Mähren, kam im Jahre 1893 mit einem betderseitigen subglottischen Infiltrat und Verwachsung beider Taschenbänder am vorderen Winkel an die Klinik. Dilatation durch acht Wochen. Die Wülste blieben darauf abgeplattet, nach drei Jahren erst kam es wieder zu einem frischen Infiltrat der seitlichen und hinteren Larynxwand nebst einer frischen Wucherung an der verdickten Epiglottis. Eine vierwöchentliche Dilatation brachte auch diese Schwellung wieder zum Schwinden.

Der Übersichtlichkeit halber mögen an dieser Stelle mehrere Krankheitsgeschichten folgen, die für unsere weitere Untersuchung von Wert sind.

Fall 11: G. Nessim, 43 Jahre, Galizien, war schon vorher bei *Schrötter* ambulatorisch mit Hartgummiröhren behandelt worden. Verdickung des Kehlkopfeinganges samt Taschen- und Stimmbändern. Vierwöchentliche Tubage 1894 und 1896. Dritter Aufenthalt 1899. Sehr weiches Infiltrat der aryepiglottischen Falten und des linken Taschenbandes, welches letzteres in das Lumen hineinhängt und inspiratorisch eingezogen wird. Zunehmende Dyspnoe. Mehrwöchentliche Tubage, gebessert entlassen.

Fall 24: M. Scheir, 43 Jahre, Rußland. Erster Aufenthalt 1892, 1894 zweimonatliche ambulatorische Dilatation mit *Schrötterschen* Röhren (= SR) Nr. V. 1895 Stimme aphonisch. Epiglottis und aryepiglottische Falten verdickt, Exkreszenzen an der Larynxhinterwand. Nach viermonatlicher Dilatation an Sprache und Atem gebessert entlassen.

Fall 25: G. Mathilde, 25 Jahre, Galizien. Erster Aufenthalt 1895. Infiltrat am Petiolus und im Larynx, aber nicht subglottisch, links stärker. Mehrwöchentliche Dilatation, gebessert entlassen. Zweiter Aufenthalt 1898. Tracheotomie. Ambulatorische Tubage, steigend bis SR XII. Dritter Aufenthalt 1904. Decanulement. Selbsttubage. Patient atmet vollkommen frei. Stimme heiser, aber deutlich. Die Kehlkopfschleimhaut verdickt. Das Infiltrat bedeutend abgeflacht.

Fall 26. St. Marie, 20 Jahre, Mähren. Erster Aufenthalt im Jahre 1895. Subglottisches Infiltrat an der Hinterwand. Nach dem ersten Dilatationsversuch mit *Schrötterschen* Zinnbolzen sofortige Tracheotomie nötig. Danach progressive Dilatation mit Zinnbolzen Nr. 6—13. Nach sechs Monaten bedeutend gebessert mit verschlossener Kanüle entlassen. Zweiter Aufenthalt 1898. Kehlkopflumen auf Erbsengröße reduziert, zackig umrandet. Nach unten ein nur millimeterbreiter, von der Trachealwunde aus sichtbarer Glottisspalt. Dilatation mit SR V—VIII. Auf eigenen Wunsch etwas gebessert (fast derselbe Larynxbefund) entlassen. Dritter Aufenthalt 1901. Aryepiglottische Falten und Aryknorpel infiltriert, wurstförmig, Kehlkopflumen stark verengt, durch einen Granulationspfropf verschlossen. Ebenfalls gebessert entlassen.

Fall 27: K. Anna, 48 Jahre, Mähren, war schon vor sieben Jahren bei *Schrötter* bereits dilatativ behandelt worden, verließ die Abteilung nach sechs Wochen in bedeutend gebessertem Zustand. Erster Aufenthalt 1896. Subglottisches und tracheales Infiltrat. Tracheotomie. Zweiter Aufenthalt Ende 1896. Nach achtwöchentlicher Dilatation bedeutend gebessert entlassen. Patient trägt die Kanüle geschlossen. Das Infiltrat ist so weit geschwunden, daß man das Netz der Trachealkanüle sieht. Dritter Aufenthalt 1897. Dreiwöchentliche Dilatation. Gebessert entlassen. Vierter Aufenthalt 1899. Neuerliche Atembeschwerden. Links in der Gegend des fünften Trachealringes ein kirschgroßes Infiltrat. Nach sieben Wochen sehr gebessert entlassen. Fünfter Aufenthalt 1902. Das Infiltrat in der Trachea ist noch zu sehen, bedeutend kleiner. Keine Atembeschwerden. Vierter Aufenthalt 1903. Atembeschwerden haben zugenommen. Kein subglottisches Infiltrat sichtbar. Infiltrat der Trachea gewachsen. Katheterismus der Trachea mit aufsteigenden Nummern. Sodann *Schröttersche* Röhren. Nach vier Wochen beschwerdefrei entlassen. Schlußbefund: Die Glottis von normaler Weite. Ein leicht blutender Wulst an der Trachealhinterwand.

Fall 55: B. Rosa, 16 Jahre, Galizien. Erster Aufenthalt 1901. Beiderseitig subglottische Infiltrate, die nach hinten zunehmen, so daß die Glottis bis auf einen schmalen Spalt verengt ist, ein hirsekorngroßes Infiltrat über dem rechten Stimmband, von der Vorderfläche des rechten Aryknorpels ausgehend. Wegen Dyspnoe Tracheotomie notwendig. Sodann progressive Tubage mit SR IV, ambulatorische Fortsetzung bis Nr. VII, Selbsttubage. Stellte sich im Frühjahr 1905 wieder vor; der Kehlkopf ist vollkommen frei, Patientin führt sich noch selbst das Rohr ein.

Fall 61: M. Fanny, 44 Jahre, Brodek. Erster Aufenthalt 1902. Infiltrat des rechten Taschenbandes, bis über die Mittellinie reichend. Endolaryngeale Entfernung des Tumors, dann Dilatation mit SR bis Nr. VI (drei Wochen). Zweiter Aufenthalt 1903. Infiltration und Fixation der rechten Larynxseite, bei der Probeexzision knorpelhart. Patient hat keine Atembeschwerden.

Fall 66: R. Josef, 22 Jahre, Mähren. Erster Aufenthalt 1903. Subglottische Wülste beiderseits, acht Wochen Dilatation von VII—VIII. Selbsttubage. Zweiter Aufenthalt 1904. Subglottische Wülste sind noch vorhanden. Selbsttubage mit SR VII (vier Wochen). Dritter Aufenthalt 1905.

Wegen erschwerter Tubage wieder aufgenommen. Subglottisches Infiltrat rechts etwas abgenommen. Selbsttubage mit SR VII. Gebessert entlassen.

Als Schulbeispiel für das oft überraschende Verschwinden eines Infiltrates durch die Dilatation möge hier noch die Krankheitsgeschichte der folgenden Fälle angefügt werden.

Fall 72. J. Nelko, 14 Jahre, Schüler, Galizien. Erster Aufenthalt 1904. Atemnot seit mehreren Monaten, Glottis 2 mm weit, Stimmbänder fixiert. Nach dem ersten Dilatationsversuch plötzliche Tracheotomie notwendig. Danach progressive Dilatation von SR I—VI durch drei Monate. Entlassung. Patient kann drei Stunden bei geschlossener Kanüle atmen. Die subglottischen Wülste bedeutend reduziert, das linke Stimmband bereits etwas beweglich. Ambulatorische Dilatation mit SR VI—VII. Zweiter Aufenthalt 1905. Leichte Verdickung und Rötung des linken Stimmbandes und des rechten Taschenbandes. Subglottischer Raum vollkommen frei. Stimmbänder gut beweglich. Decanulement. Atmung frei. Selbsttubage. Mit SR VII entlassen.

Fall 74: Z. Anna, 17 Jahre, Ungarn. Aufnahme 1904. Starke Schwellung der Hinterwand und der Aryknorpel. Subglottische Wülste. Dilatation durch sechs Wochen mit SR III—VII. Die früher tonlose Stimme ist gut vernehmlich geworden. Die verdickten Stimmbänder fast normal zart, die Schwellung der subglottischen Schleimhaut ist geschwunden.

Fall 75: T. Sarah, 20 Jahre, Galizien. Aufenthalt 1904. Infiltrat der aryepiglottischen Falten und der Hinterwand, dort selbst ein höckeriges Infiltrat, welches durch die Stimmbänder beiderseits abgeflacht erscheint. Fixation der Stimmbänder, subglottische Wülste. Dilatation durch acht Wochen vom weichen Katheter Nr. 16 bis SR IX. Mit Selbsttubage von SR IX entlassen. Das Infiltrat ist allenthalben fast ganz zurückgegangen.

Die übrigen Fälle bieten ähnliche Krankheitsgeschichten, deren detaillierte Reproduktion wir uns wohl ersparen können. Nicht immer ist der Erfolg der Dilatation so befriedigend; aber wenn wir den Verlauf der weniger glänzenden Fälle nachsehen, finden wir meist äußere Umstände, die den gewollten Erfolg gestört haben. Entweder mangelt es an dem gehörigen guten Willen, der Geduld und Ausdauer der Patienten, oder der Prozeß war schon zu vorgeschritten, hatte vor allem schon zu ausgedehnter schwieliger Entartung geführt. Aber auch in solchen Fällen sehen wir eine konsequent durchgeführte Dilatation zu dem Erfolge gelangen, daß die Kranken wenigstens von der Atemnot befreit entlassen werden konnten. Im allgemeinen wurden von den sämtlichen Larynxfällen zirka $\frac{6}{7}$ der Dilatationsbehandlung unterworfen. Die übrigen wurden entweder operativ auf endolaryngealem Wege, wo hauptsächlich zirkumskripte Tumorbildung vorhanden war, oder überhaupt nicht behandelt, dies wegen Weigerung des Patienten, oder weil Zwischenfälle wie Blutung u. dgl. die Dilatation verhinderten. Unter den dilatativ Behandelten befinden sich auch

die Kranken, bei denen endolaryngeale Operationen ausgeführt wurden, namentlich aber die Fälle von Laryngofissur. Bei ihnen feierte die Dilatation ihre schönsten Triumphe. Wir erinnern noch einmal an den Fall 4 unserer Reihe von Laryngofissuren, der trotz eines weit vorgeschrittenen Prozesses, eben des Rezidives nach Laryngofissur, jetzt dank der Dilatation jahrelang schon sich die freie Atmung ohne Kanüle erhält. Auch Lokalisationen des Skleroms, die *Pieniázek* als ungünstig für die Dilatation bezeichnet, wie die Infiltrate an den aryepiglottischen Falten und an der Hinterwand, sind gar wohl einer Behandlung nach dieser Methode zugänglich, wie Fall 75 zeigt. Vor allem muß aber betont werden, daß ja die große Mehrzahl unserer Larynxskleromkranken nur mit Dilatation behandelt worden ist und trotzdem, was den Dauereffekt betrifft, nicht nennenswert schlechtere Resultate zeigt als die operativ behandelten, auch wenn wir die Ergebnisse der *Pieniázek*schen Laryngofissuren in Rechnung ziehen. Es ward nicht erhört, daß ein Kranker trotz konsequent durchgeführter Dilatation nicht die geringste Besserung gezeigt hätte und etwa mit Kanüle die Klinik verlassen hätte. Die meisten unserer Kranken haben also die Vorteile einer für sie relativ nicht sehr beschwerlichen Therapie genossen und verließen wesentlich gebessert die Klinik, ohne je den Unannehmlichkeiten und Gefahren, die jede Operation mit sich bringt, ausgesetzt gewesen zu sein.

Das Instrument, das für die Dilatationstherapie hauptsächlich, ja fast ausschließlich in Betracht kommt, ist das *Schröttersche* Hartgummirohr. Weiter oben wurde bereits entwickelt, wie man an der Wiener Klinik dazu gelangte, bei der Behandlung des Larynxskleroms der diversen anderen Dilatationsinstrumente, wie sie für Narbenstenosen in Betracht kommen, sich nach und nach zu begeben. *O'Dwyersche* und *Stoerksche* Tuben, Zinnbolzen etc., welche in den ersteren Skleromfällen noch gelegentlich angewendet wurden, sind jetzt bei dieser Krankheit endgültig eliminiert. Nur für Stenosen, welche für die kleinste Nummer der Hartgummiröhren noch nicht passierbar sind, kommen elastische Katheter, nach Art der Hartgummiröhren gebogen und mit einem Mandrin versehen, in Anwendung. (Siehe auch Fall 75.) Es mag hier auch auf die von *Eiselsberg* bei der Behandlung der Ösophagusstenosen eingeführte Bougierung ohne Ende besonders hingewiesen werden. Auch bei Tracheotomierten verwenden wir nur mehr die Hartgummiröhren; die Geschichte der Fälle 25 und 72 vermag wohl die Berechtigung dieser Methode darzutun.

Es ist nun nicht zu leugnen, daß es, wenn auch selten, besondere Formen, namentlich aber veraltete Prozesse geben kann, welche

der Dilatation enormen Widerstand entgegensetzen; bekanntlich zeichnet sich das durch die sogenannte Selbstheilung des Skleroms entstehende Gewebe durch ganz außerordentliche, manchmal knorpelharte Derbheit aus (Fall 61). Der folgende Fall diene als Beispiel einer erfolglosen Dilatationsbehandlung.

Fall 16: R. Salomon, 64 Jahre, Ungarn, subglottische Infiltrate. Erster Aufenthalt 1894. Dreiwöchentliche Dilatation, darauf tägliche ambulatorische Intubation, trotzdem zunehmende Verengerung. 1895 Tracheotomie. Dritter Aufenthalt 1896, das Infiltrat links bedeutend gewachsen, Dilatation mit Drainageröhren von der Tracheotomiewunde aus; auf eigenen Wunsch nach einigen Tagen ungebessert entlassen.

Wir müssen annehmen, daß es in diesem Falle hauptsächlich um Bindegewebsneubildung und narbige Schrumpfung sich gehandelt hat. Es wäre also denkbar, daß ein oder das andere Mal bei gänzlichem Versagen der Dilatation — eigentlich gehören die Fälle mit narbiger Schrumpfung nicht mehr zu den reinen Skleromfällen! — zur chirurgischen Behandlung geschritten werden muß. Nach den Erfahrungen an der Wiener Klinik müssen wir jedoch in die Möglichkeit eines solchen Versagens berechnete Zweifel setzen. Betrachten wir die Krankheitsgeschichten von Fällen, welche 10 Jahre an dem Prozesse leiden, wie Fall 25, wo es trotz Fortschreitens des Prozesses, zeitweiser Verschlechterung nach 10 Jahren gelingt, eine fast vollständige Rückbildung des Infiltrates herbeizuführen, so werden wir auch in den verzweifeltsten Fällen lieber monatelange Dilatation versuchen, bevor wir uns zur operativen Therapie entschließen. Außerdem bietet sich uns in dem Thiosinamin noch immer ein Mittel, die Dilatation günstig zu beeinflussen. Nach den in der Laryngologie gemachten Erfahrungen — wir zitieren die Arbeit von *Glas* ^{25a)} über Thiosinaminapplikation eben bei einigen Skleromfällen der Wiener Klinik — dürfte die tatsächliche Wirksamkeit des Präparates nicht mehr anzuzweifeln sein.

Die Krankheitsgeschichte eines dieser Fälle sei hier angefügt, zur Illustration der Wirkungsweise des Thiosinamins sowie der Eventualitäten, worauf bei seiner Anwendung zu achten wäre, wie sie auch *Glas* in dem Schlußworte seiner Arbeit anführt.

Fall 59: M. Anton, 21 Jahre, Mähren. Erster Aufenthalt 1902. Mäßige Dyspnoe in den letzten Monaten. Stimmbänder grauweiß, das rechte weniger beweglich als das linke. Unter beiden rötliche, sich ziemlich tief hinüberstreckende Wülste, welche bei tiefen Atemzügen die Stimmbänder ein wenig überragen. Therapie: Inhalationen. Thiosinamininjektionen.

^{25a)} *Glas*, Über Thiosinamin bei Rhinosklerom. Wiener klinische Wochenschrift. 1903, Nr. 11.

Nach acht Tagen zunehmende Dyspnoe, welche schließlich Tracheotomie nötig macht. Danach progressive Dilatation, welche flott von statten geht von SR VII—IX. Nach acht Tagen darauf Decanulment. Andauerndes Wohlbefinden.

Es scheint auch, daß nur einer möglichst sorgfältig durchgeführten Dilatationsbehandlung der rechte Erfolg winkt. Die schönsten Resultate sehen wir bei Fällen, welche lange Zeit regelmäßig, d. h. täglich ein- bis zweimal intubiert werden. Die weniger befriedigenden Fälle zeigen zumeist kürzere oder längere Unterbrechungen der Tubage, meist von den Kranken selbst ausgehend, die die Klinik verließen, nachdem sie von den Atembeschwerden befreit waren. Wir haben bereits weiter oben ausgeführt, daß die Selbsttubage die vorzüglichste Methode ist, den Patienten den Spitalsaufenthalt zu ersparen und gleichwohl die Tubage nicht zu unterbrechen. Es führen uns diese Erfahrungen auch zu der Erklärung des Heileffektes der Dilatation. Nur durch diese ununterbrochene Massage der skleromatösen Infiltrate wird nämlich eine wirkliche Heilung der Krankheit ermöglicht. Wir können sagen, die Tubage sei nichts anderes als eine ununterbrochene Reihe von kleinen, unblutigen Operationen. Die Infiltrate gehen nämlich nicht nur eine regressive Metamorphose ein, sie verschwinden geradezu, so daß im idealen Falle — eine normale, nicht etwa bindegewebig — narbig verdickte Schleimhaut resultiert. Der jeweilige geringere Erfolg der Dilatation wird also damit zu erklären sein, daß — in älteren Fällen — das skleromatöse Infiltrat bereits teilweise schwierig metamorphosiert war und der Widerstand dieses Teiles gegenüber der Dilatation sich immer mehr dem der Narbenstenosen näherte.

So gelangen wir also geradezu zu der Forderung, jeder an Larynxsklerom Erkrankte müsse ununterbrochen, allerdings in immer größeren Pausen, dilatativ behandelt werden, so lange ein Infiltrat nachweisbar ist: eine ideale Forderung, die leider nur selten erfüllt wird.

An dieser Stelle möge die Stellung *Chiari's*, des Chefs der Klinik, aus der die Arbeit hervorgegangen ist, zur Frage der Skleromtherapie beleuchtet werden. Hatte *Chiari* schon 1881²⁷⁾ die Bedeutung der damals noch ziemlich jungen *Schrötterschen* Dilatationsmethode namentlich bei den chronisch-entzündlichen Stenosen gegenüber den akuten Prozessen hervorgehoben, so können wir den Wert dieser Publikation für unsere Zwecke mit Rücksicht darauf,

²⁷⁾ *Chiari*, Über die Therapie der Larynxstenosen. Monatschrift für Ohrenheilkunde. 1881, 6, 7.

daß zu dieser Zeit die Ätiologie des Skleroms noch nicht geklärt, ja noch nicht einmal ein eindeutiges Krankheitsbild dieses Prozesses präzisiert war, nicht allzu hoch an schlagen. Um so mehr muß auf die Ausführungen hingewiesen werden, die *Chiari*, der sich auch im Jahre 1901 in einer Sitzung der Wiener laryngologischen Gesellschaft (10. Jänner; siehe *H. v. Schrötter*²⁵⁾ mit *Koschier* anläßlich einer Diskussion über die Skleromtherapie, als eifriger Anhänger der Dilatation bekannt hat, in dem Abschnitte über Therapie des Larynxskleroms seines Lehrbuches bringt.²⁵⁾ Es ist klar, daß sie unter dem Eindrucke derselben Erfahrungen stehen, die auch für unsere Arbeit maßgebend waren. Die Überzeugung von der Souveränität der dilatativen Methode leuchtet allenthalben durch. Er sagt wörtlich: »Die weicheren oder auch etwas härteren subglottischen Wülste werden am besten durch die methodische Dilatation mit den *Schrötterschen* Röhren zur allmählichen Rückbildung gebracht. Man kann dadurch oft die Glottis in mehreren Wochen oder Monaten genügend erweitern. Natürlich muß diese Bougierung noch später fortgesetzt werden, damit die Wülste sich nicht wieder vordrängen. Die *Schröttersche* Methode erzielt hier ihre schönsten Erfolge und wird auch von den Patienten gewöhnlich gut vertragen.« Er bespricht weiterhin die verschiedenen operativen Methoden, endlich auch die Laryngofissur, welche er nur bei bedeutender Ausbreitung der umschriebenen oder diffusen Wülste und Knoten, wo die Dilatation erfolglos bleibt, angewendet wissen will, kommt aber immer wieder zu dem Schluß: »Nach Verheilung der Wunden muß wieder methodische Dilatation folgen.«

Wir sind damit am Ende unserer Untersuchungen angelangt und fassen ihre Ergebnisse in folgende Punkte zusammen:

1. Die Skleromstenosen des Larynx sind nicht nur ätiologisch, sondern insbesondere therapeutisch von den anderen, vor allem den Narbenstenosen scharf zu trennen. Im Vergleiche zu den Narbenstenosen besteht nicht nur eine Verschiedenheit des zu behandelnden Gewebes, es scheint nach Ansicht des Verfassers auch der Mechanismus und Heileffekt beim Sklerom ein anderer zu sein; andererseits gibt jede Stenose, der ein noch bestehender Krankheitsprozeß zugrunde liegt, wie z. B. akute entzündliche Schwellungen, Tuberkulose, rezente Syphilis, eine Kontraindikation gegen die Dilatation, während gerade beim Sklerom der frische Prozeß sich am besten dafür eignet.

2. Die Laryngofissur beim Larynxsklerom ist nicht imstande, die Forderungen einer Radikaloperation zu erfüllen, denn sie verhindert weder das Rezidiv, noch macht sie andere Methoden, insbesondere die Dilatation entbehrlich.

²⁵⁾ *Chiari*, Die Krankheiten des Kehlkopfes und der Trachea. Wien 1905.

Sie kann also nur als Analogon der endolaryngealen Operation, gewissermaßen als abgekürztes Verfahren betrachtet werden.

3. Der Laryngofissur, einer bedeutenden, nur von geübten Chirurgen ausführbaren Operation, die den Kranken mancherlei Gefahren und Unannehmlichkeiten aussetzt, falls sie aber gelingt, ihn vor dem Rezidiv nicht schützt und nur den einen Vorteil für sich hat, daß sie in günstigen Fällen die Behandlung abkürzt, steht die Dilatation gegenüber, eine Methode, die wohl etwas länger dauert, nach der idealen Forderung eigentlich unbegrenzt läng, die aber verhältnismäßig ungefährlich und ungleich weniger beschwerlich für den Kranken ist, ein einfaches und einheitliches Instrumentarium erfordert und von jedem praktischen Arzt leicht erlernt und ausgeführt werden kann, dem Kranken somit auch eine kostspielige Reise an eine chirurgische oder spezialistische Abteilung und eine längere Anstaltsbehandlung erspart, ja ihn, wenn er die Selbsttubage erlernt, vom Arzte überhaupt unabhängig macht. Im Gegensatz zu den operativen Methoden führt sie sehr wohl ohne ihre Mithilfe zu demselben Erfolge wie sie.

4. Die Dilatation ist aber nicht bloß palliative und symptomatische Methode, sie erzielt einen wirklichen Heileffekt, ja sie kann auch Dauerheilungen zustande bringen, soweit man nach den bisherigen Erfahrungen von Dauerheilung bei Sklerom sprechen kann.

Es ist also nach den Erfahrungen an der Wiener Klinik die Dilatation als die souveräne Methode bei der Behandlung des Larynxskleroms anzusehen.

Die endolaryngealen Operationen und die Laryngofissur können in hartnäckigen Fällen als die Dilatation unterstützend und fördernd herangezogen werden; immer aber bleibt letztere es allein, die dem Kranken zu helfen vermag. In dieser Hinsicht weichen wir von der Ansicht der bedeutendsten Autoren auf dem Gebiete des Skleroms ab.

Bezüglich des Rhinoskleroms sei hier, ohne auf das Gebiet näher eingehen zu wollen, angedeutet, daß nach den Erfahrungen an der Wiener Klinik die operative Methode mehr Erfolg versprechend zu sein scheint als die dilatative, welche hier vorzugsweise angewandt wird.

Obwohl wir nun in der Dilatation eine Methode besitzen, die weitgehenden Ansprüchen genügt, die den skleromatösen Prozeß im Larynx oft zum Stillstand bringt, sicher aber längere Zeit aufzuhalten vermag, erscheint es geboten, Umschau zu halten nach den therapeutischen Bestrebungen der neuesten Zeit. Bekanntlich haben die Anschauungen über die Ätiologie der Krankheit seit *Frisch'* Entdeckung noch manche Wandlung durchgemacht. Während bald nach der Entdeckung des Rhinosklerombazillus eine Anzahl von Forschern seine große Ähnlichkeit mit dem *Friedländerschen* Diplokokkus und dem *Ozaenabazillus* nachwiesen (*Paltauf* und *Eiselsberg*, *Köbner*, *Kranzfeld*, *Welkowitzsch*, *Makowsky*²⁾), namentlich seit die Kapsel gefunden war (*Cornil* und *Alvarez*), und es auch heute noch Autoren gibt, die die kausalen Beziehungen der *Frischschen* Bazillen zum Sklerom leugnen

(*Klemperer* und *Scheier*²⁹), *Lanzi*³⁰), fand *Paltauf* schon 1890³¹) wichtige Differenzierungspunkte dieser drei Bakterienarten, später *Pasini*³²) und *Pawlowsky*³³). In letzter Zeit scheint man ein Kompromiß geschlossen zu haben, denn *Clairmont* sagt 1902³⁴): Die vorläufigen Ergebnisse der Versuche *Löwenbergs*, *Paltaufs*, *Kraus'*, *Donaths* würden dafür sprechen, daß der Sklerombazillus als eine in allen Energien dauernd herabgesetzte Form des *Friedländerschen* Bazillus zu betrachten sei. Höchst bedeutungsvoll allen Versuchen gegenüber ist jedoch die allbekannte Tatsache, daß das Sklerom unzweifelhaft in dem ehemaligen Königreich Polen seinen Ausgang nahm und sich von da aus langsam in Form einer zwar nicht sehr gefährlichen, aber immerhin, wie durch neueste Erfahrungen bewiesen wurde (*Gerber*, *H. v. Schrötter*), kontagiösen Seuche nach allen Richtungen verbreitet. Wir sind also wohl berechtigt, den *Frischschen* Bazillus als einen spezifischen Krankheitserreger, jedenfalls aber als die Ursache des Skleroms anzusehen. Von der Annahme ausgehend, daß also das Sklerom eine chronisch infektiöse Erkrankung sei, werden wir naturgemäß zu den Bahnen geführt, die die Wissenschaft der neuesten Zeit in der Bekämpfung der chronisch infektiösen und überhaupt infektiösen Krankheiten eingeschlagen hat. Diese sind: die Prophylaxe, die Serologie und die Radiologie. Wir sind jetzt, seit einigen Jahren, in der Lage, über jede dieser Hauptquellen der neueren Therapie mit Tatsachen bezüglich des Skleroms aufzuwarten.

Hinsichtlich der Prophylaxe existieren bereits mehrere Publikationen, die diese Forderung bei der Behandlung des Skleroms enthalten (*Gerber*³⁵) und *H. v. Schrötter*³⁶). Der letztere Autor gibt uns in einer früheren Arbeit¹⁷) eine geradezu erschöpfende Darstellung der Aufgaben, die sich die Therapie des Skleroms noch zu stellen habe. In dem Abschnitt, der die Aufklärung über die ätiologischen und dispositionellen Eigentümlichkeiten der Krankheit zum Gegenstand hat, bemerkt er: »Man wird sein Augenmerk zu richten haben auf

²⁹) Zeitschrift für klinische Medizin. XLV, 1—2.

³⁰) Clinica dermatosifilopatica della R. Università di Roma. XXI.

³¹) Wiener klinische Wochenschrift. 1890, Nr. 52, 53.

³²) Über die Morphologie des Rhinosklerombazillus. Assoz. Med. Chir. di Parma. 1902, II, 14.

³³) Über die Rhinosklerompolypen etc. Zentralblatt für Chirurgie. 1903, Nr. 18.

³⁴) Differentialdiagnostische Untersuchungen über Kapselbakterien. Zeitschrift für Hygiene. 1902, 39.

³⁵) Ein Skleromherd in Ostpreußen. Archiv für Laryngologie. XVI, H. 1.

³⁶) Beitrag zur Kenntnis des Skleroms. Verhandlungen der Deutschen Pathologischen Gesellschaft zu Kassel. 21.—25. September 1903, Nr. XXX.

die geographischen und statistischen Verhältnisse, auf die geologische und klimatologische Beschaffenheit der befallenen Gegenden, auf Nationalität, Alter und Geschlecht der Kranken, auf etwaigen Einfluß des Grundwasserstandes, des Trinkwassers, der Nahrungs-, Wohn- und Bekleidungsverhältnisse, der Beschäftigung, dem Umgang mit Tieren. « Dann weiter: »Wir müssen unsere Aufmerksamkeit der Prophylaxe zuwenden, eine sanitätspolizeiliche Überwachung der Kranken fordern und sie unter genauer Kontrolle halten.« Interessant sind, was den von *H. v. Schrötter* erwähnten Umgang mit Tieren betrifft, mehrere Publikationen von verschiedenen Franzosen (*Dor, Leblanc, Grenier*), die die sogenannte Schnüffelkrankheit beim Schwein als in symptomatologischer, anatomisch-pathologischer und bakteriologischer Hinsicht mit dem Rhinosklerom verwandt hinstellen. *Maurice Grenier*³⁷⁾ bemerkt: »Es würde sich daraus (aus dieser Verwandtschaft) ergeben, daß Rhinosklerom häufiger in den Ländern angetroffen wird, in denen Schweinezucht getrieben wird, und in denen ein engerer Kontakt zwischen Menschen und Tieren stattfindet.« Durch die fortschreitende Kenntnis von der Kontagiosität und dem Fortschreiten des Skleroms wurde man mehr und mehr aufmerksam auf die noch vor 15 Jahren kaum anders als in der wissenschaftlichen Welt bekannte Krankheit, und es sind vor fünf Jahren *H. v. Schrötter*³⁸⁾, dann *Gerber*³⁸⁾, in letzter Zeit *Hermann Streit*³⁹⁾ mit der Forderung nach energischer Prophylaxe hervorgetreten. Letzterer schreibt: »Die Invasion des Skleroms in Deutschland ist also eine nicht geringe, und es ist ersichtlich, daß die bisher getroffenen Maßregeln zur Bekämpfung des Skleroms nicht genügen.« *Streit* fordert die Anzeigepflicht und die Isolierung der sicher konstatierten Fälle.

Bezüglich der Serumtherapie scheinen zwar vorderhand noch keine Grundlagen vorhanden zu sein, da die bisherigen Impfversuche (*Paltauf* und *Eiselsberg, Clairmont*, l. c.) erfolglos blieben. Nach der Ansicht *Clairmonts* ist die Tatsache damit zu erklären, daß der Sklerombazillus, durch die Kapsel gehindert, keine Schutzkörper im tierischen Organismus erzeuge. Indes ist die Möglichkeit nicht auszuschließen, dennoch, vielleicht auf anderem Wege, zu positiven Resultaten zu gelangen. Wir verweisen auch diesbezüglich auf die eben erwähnte Arbeit *H. v. Schrötters*, der an einer Stelle bemerkt: »Es wird sich empfehlen, Eitererreger mit dem Sklerombazillus gemeinsam zu kultivieren und mit dem so modifizierten Sklerombazillus Impfversuche

³⁷⁾ Thèse de Lyon. 1901.

³⁸⁾ Archiv für Laryngologie. XVI, H. 1.

³⁹⁾ Archiv für Laryngologie. 1903, H. 2.

vorzunehmen, Studien, die Erzeugung immunisierender Sera betreffend, aufzunehmen und die Beziehungen des Skleroms zur Ozaena und anderen Krankheitsprozessen zu klären. Findet sich ja neben Sklerom Tuberkulose oder eine wahre Kombination beider Erkrankungen. Auf dem Boden einer skleromatösen Veränderung kann sich auch einmal ein Karzinom entwickeln. « Vielleicht könnte hier eine Veröffentlichung *Hanszels*⁴⁰⁾ Platz finden: Die Evolution eines Rhinoskleroms im Verlaufe eines Erysipels ist gewiß ein Fingerzeig für derartige Untersuchungen, wenn auch *Hanszel* die Erscheinung durch die allgemeine Reaktion des Körpers, das hohe Fieber, zu erklären sucht. Einer persönlichen Mitteilung *H. v. Schrötters* verdankt Verfasser die Daten über einen Fall, an dem *H. v. Schrötter* auch anderweitige therapeutische Versuche angestellt hat. Es handelt sich um ein Sklerom der äußeren Nase und des Nasen- und Rachenraumes. Bei dem Kranken sind im Verlaufe des Skleromprozesses sechs Erysipelanfälle aufgetreten; doch sah *H. v. Schrötter* nie eine Rückbildung oder auch nur Erweichung der Infiltrate. Auch waren immer prompt Kulturen von Sklerombazillen von den Knoten zu erhalten, die in das Erysipel einbezogen waren.

Während der Drucklegung der Arbeit erschien eine Publikation *Erbens*⁴¹⁾ (Prag), worin derselbe über sehr interessante, die Clairmontschen Versuche ergänzende Ergebnisse berichtet. Es gelang ihm einerseits, für den Friedländerschen und für den Sklerombazillus eine Verwandtschaft nachzuweisen, wie sie zwischen Typhus und Koli-bazillen besteht, anderseits wirkliche, aktive Immunität gegen diese Bazillen, wenn auch vorderhand nur gegen solche, die aus Kulturen, nicht aber gegen jene, die aus Exsudaten gewonnen waren, zu erzeugen.

Was nun endlich die Radiotherapie anbelangt, so scheint uns diese in allerletzter Zeit mächtig aufgeblühte und immer mehr Gebiete der Pathologie an sich ziehende Zweigwissenschaft auch für das Sklerom von eminenter Bedeutung werden zu wollen. Und in der Tat wären die Voraussetzungen für eine erfolgreiche Entwicklung dieser Behandlungsart sehr wohl gegeben. Immer weiter dringt die Kenntnis der überraschenden Erfolge der Radiotherapie bei den verschiedensten, hauptsächlich chronischen infektiösen Krankheiten, wie es die Tuberkulose, der Lupus, die malignen Neoplasmen sind. Anderseits existieren bereits Berichte von ganz unzweifelhaften positiven Resultaten bei Rhinosklerom. *Fittig*⁴²⁾ in Breslau, *Ranzi* in Wien⁴³⁾ (aus der

⁴⁰⁾ Monatsschrift für Ohrenheilkunde. 1902, Nr. 7.

⁴¹⁾ Zentralblatt für Bakterien- und Parasitenkunde. 1906, S. 370.

⁴²⁾ Wiener klinische Wochenschrift. 1904, S. 1274.

⁴³⁾ Wiener klinische Wochenschrift. 1904, S. 1331.

*Eiselsberg*schen Klinik) berichten über Rückbildung skleromatöser Infiltrate der äußeren Nase durch Behandlung mit Röntgenstrahlen, in letzter Zeit *Navratil*⁴⁴⁾, *M. Schein*⁴⁵⁾, *Freund*⁴⁶⁾. Hervorgehoben sei hier gleich, daß die tieferen Lokalisationen des Prozesses, wie innere Nase, Gaumen, Kehlkopf, durch die äußere Bestrahlung in keiner Weise beeinflußt wurden. Uns interessieren natürlich die Bedingungen für eine erfolgverheißende Anwendung dieser Heilmethoden beim Larynxsklerom. Nun hat *Fittig* in einer anderen Arbeit (über Karzinombehandlung mit Röntgenstrahlen) nachgewiesen, daß die gesunde Haut den Röntgenstrahlen (wahrscheinlich auch den Radiumstrahlen) einen zu großen Widerstand entgegensetzt. Er hat nämlich seine glänzenden Erfolge nur bei exulzerierten Tumoren zustande gebracht, und stellt daher für die Röntgentherapie von Neoplasmen, die nicht der Haut angehören, geradezu die Forderung auf, sie vorerst von der gesunden Haut zu entblößen. Er gibt daher auch bezüglich des Skleroms der inneren Nase, des Rachens und Kehlkopfes als Bedingung an, nur auf direktem Wege, mittels gerader Röhren zu bestrahlen.

Eine zweite Serie von radiologischen, vielversprechenden Versuchen wurde mit dem Radium angestellt. Wir zitieren davon *H. v. Schrötter*⁴⁷⁾ und *O. Kahler*⁴⁸⁾. *H. v. Schrötter* hat schon vor drei Jahren Tuben für Radiumbehandlung von Kehlkopferkrankungen angegeben, welche mit Exkavationen zur Aufnahme des Radiums versehen und mit einer dünnen Hartgummibekleidung ausgerüstet sind, um einerseits die Strahlen an den gewünschten Stellen einwirken zu lassen und andererseits ein Hinabfallen des Präparates in den Kehlkopf zu verhindern. Seine Erfahrungen betreffen die therapeutischen Versuche an zwei äußeren Rhinoskleromen. Er konnte Erweichung und Rückbildung der Knoten beobachten, doch gelang es ihm stets, aus den mit Erfolg bestrahlten Stellen noch Reinkulturen von Bazillen zu gewinnen. *Kahler* gelang die Erweichung, teilweise Rückbildung und Überhäutung von exulzerierten, ausgedehnten Infiltraten an äußerer Nase und Oberlippe bei einer Patientin der laryngologischen Klinik, die in unserer Statistik nicht figuriert, da ihr Kehlkopf skleromfrei ist. *Kahler* schlägt für die Behandlung des Kehlkopfprozesses die Auskleidung der *Schrötter*-

44) Gesellschaft ungarischer Kehlkopf- und Ohrenärzte in Budapest. 27. April 1905. Zentralblatt für Laryngologie.

45) Orvosi Hetilap. 1905, Nr. 9.

46) Wiener klinische Wochenschrift. 1905, Nr. 24.

47) Wiener klinische Wochenschrift. 1904, S. 1331, und persönliche Mitteilung.

48) Wiener klinische Wochenschrift. 1905, Nr. 32.

sehen Röhren mit radioaktiver Substanz vor, um so die Dilatationswirkung mit der radiologischen zu verbinden.

Wenn nun auch eine Verwirklichung der Hoffnungen, die man nach den erwähnten Erfahrungen zu hegen berechtigt wäre, die ganze jetzige Skleromtherapie entbehrlich machen könnte, so ist doch eine solche Revolution in allernächster Zeit nicht zu erwarten, auch nicht im Rahmen unserer Untersuchungen gelegen, auf jenes Gebiet näher einzugehen. Beabsichtigt war hauptsächlich eine erfahrungsgemäße Wertschätzung der Dilatations- gegenüber der Operationsmethode. Vorderhand muß noch zugestanden werden, daß die Radiotherapie beim Sklerom noch zu wenig ausgebildet, für den Larynx überhaupt schwer anwendbar ist, schon wegen der Schwierigkeiten der perkutanen Applikation, und schließlich wird die Radiotherapie kaum imstande sein, eine Stenose allein in einer kürzeren Zeit zur Rückbildung zu bringen, so daß man doch noch immer Hartgummiröhren zur Hand wird halten müssen.

Schließlich muß noch auf eine Methode hingewiesen werden, die in letzter Zeit ein ganz unvergleichliches Aufsehen hervorgerufen hat, und das ist die Methode der venösen Hyperämie oder der Bier-schen Stauung. Es ist nicht ohneweiters von der Hand zu weisen, daß nicht auch sie berufen wäre, in der Frage der Skleromtherapie einen Umschwung hervorzurufen, wie sie es auf anderen Gebieten getan, wenn auch einige Momente gegen die Aussicht auf Erfolg zu sprechen scheinen, und das sind die Schwierigkeiten der Applikation der Stauung überhaupt, und die Frage, ob die Gefäßversorgung des Kehlkopfes derart gestaltet ist, daß der Larynx in den Stauungsbezirk einzubeziehen ist.

* * *

Zum Schlusse erlaubt sich der Verfasser, seinem ehemaligen Chef, Hofrat *v. Eiselsberg*, sowie seinem jetztigen Chef, Professor *Chiari*, für die Förderung der Arbeit, Herrn Dozent *Harmer* für die wesentlichen Direktiven derselben seinen ergebensten Dank auszusprechen.

(Aus dem pathologisch-anatomischen Institut [Vorstand: Hofrat Professor Weichselbaum] und der Ohrenklinik [Vorstand: Hofrat Professor Politzer] der k. k. Universität in Wien.)

Über lymphomatöse Ohrerkrankungen.

Die Erkrankungen des Gehörorganes bei Leukämie, Chlorom und den verwandten Krankheiten.

Von

Privatdozent Dr. G. Alexander,
klinischer Assistent.

(Mit Tafel VI—VIII und 6 Figuren im Texte.)

Einleitung.

Im Februar 1901 hatte ich Gelegenheit, einen klassisch verlaufenen Fall von akuter Leukämie mit Erkrankung beider Gehörorgane klinisch und anatomisch genau zu untersuchen. Als diesem Falle nach kurzer Zeit zwei weitere hinzugefügt werden konnten, stand ich von meinem ursprünglichen Plane, die Fälle als kasuistischen Beitrag mitzuteilen, ab und begann für die Erkrankungen des Ohres bei den Lymphomatosen klinisches und anatomisches Material zu sammeln, um die Frage der Miterkrankung des Gehörorganes bei den Erkrankungen des lymphatischen Systemes an einem größeren, durchaus von mir selbst untersuchten Materiale monographisch zu behandeln.

Bis April 1905 habe ich 15 Fälle erlangt, welche das Material der im folgenden mitgeteilten Untersuchungen darstellen: Die meisten Fälle der Literatur stammen, soweit mir bekannt, von verschiedenen Beobachtern (fünf Fälle hat nur *Schwabach* publiziert, die anderen Autoren nicht mehr als je einen). Weiters sind unter den in der Literatur bekannten Fällen die wenigsten vollständig untersucht, d. h. klinisch und anatomisch, beide Gehörorgane und der Hirnstamm, bei einigen Fällen (*Schwabach*, *Gellé*) ist überhaupt nur das Ohr einer Seite zur Untersuchung gelangt.

Die Basis meiner Arbeit bildet die Nebeneinanderhaltung der klinischen und anatomischen Untersuchungsergebnisse, die hauptsächlich

lichste Arbeitsrichtung, von welcher derzeit eine Verfeinerung der klinischen Diagnostik der Erkrankungen des schallperzipierenden Apparates und des Vestibularapparates zu gewärtigen ist. Dabei kommt in Betracht, daß die Ohrerkrankungen bei den Lymphomatosen fallweise akut unter Auftreten überaus klarer und sinnfälliger Symptome beginnen, so daß die besondere Erkrankungsform Schlüsse auf die Reiz- und Ausfallserscheinungen des Sinnesorganes in allgemein pathologischer Hinsicht erlaubt.

Die mikroskopische Untersuchung liefert Beiträge zur pathologischen Histologie des Ohres, besonders des Labyrinthes, des peripheren und zentralen Nervus octavus. Sodann ergaben sich entsprechend dem Stande der Literatur der leukämischen Erkrankungen sowie des *Ménière'schen* Symptomenkomplexes eine Reihe von Fragen, deren Diskussion ein größeres Material gut möglich macht. Diese Fragen sind im folgenden in Form einzelner Abschnitte behandelt.

In der Gruppierung des von mir untersuchten Materiales habe ich die Nomenklatur beibehalten, welche in den einzelnen Fällen die verschiedenen Kliniker benützt haben. Danach und, wie es scheint, auch den Erkrankungsformen des Gehörorganes gut entsprechend, resultiert vor allem die Gruppierung in akute und chronische Lymphomatosen, welchen letzteren Ausdruck *Türk* als Sammelnamen für die verschiedenen Formen der Erkrankungen des lymphatischen Systemes vorgeschlagen hat.

Die Ätiologie der Ohrerkrankungen bei den akuten Lymphomatosen anlangend, ist vor allem auf die hämorrhagische Diathese zu rekurrieren, durch welche die akute Leukämie charakterisiert wird. Das Fieber, welches zumeist pyämischen Charakter zeigt, ist im wesentlichen bedingt durch die sonstigen schweren, nekrotisierenden und ulzerösen Prozesse (*Grawitz*). Das Krankheitsbild der akuten Leukämie ähnelt ungemein dem einer septiko-pyämischen Infektion mit rasch fortschreitendem Verfall.

In den Arbeiten von *Grawitz*, *Pinkus* und *Lazarus* ist auch kurz der Leukämie des Gehörorganes auf Grundlage der *Schwabach'schen* Arbeit gedacht. *Grawitz* hält gerade die akute Leukämie für die seltenere Erkrankung. Daß in meinem Materiale die größere Anzahl der Fälle akute Leukämien betrifft, ist Zufall. Es mag dies darauf zurückzuführen sein, daß die chronischen Fälle kaum einen langen Spitalsaufenthalt durchmachen, so daß das klinisch-anatomische Material sich in der Mehrzahl aus akuten Fällen zusammensetzen muß.

Literatur.

Auf das Vorkommen von Hörstörungen im Verlaufe von Leukämie haben bereits ältere Autoren, als erster *Vidal* im Jahre 1856, sodann *Isambert* und *Perin* hingewiesen, wovon letzterer in einem Falle lienaler Leukämie eine auffallende Hörstörung verzeichnet. Ähnliche Beobachtungen liegen von *Pepper*, *Gottstein*, *Blau* und *Gellé* vor.

Politzer hat im Jahre 1884 als erster den Sektionsbefund eines im Leben untersuchten Falles von Ohrerkrankung bei Leukämie mitgeteilt. Der Fall betrifft einen vor einem Jahre plötzlich taub gewordenen, an der *v. Bambergerschen* medizinischen Klinik an Leukämie verstorbenen 32jährigen Mann, bei welchem intra vitam die Diagnose auf leukämische Erkrankung des inneren Ohres gestellt worden war. Die Obduktion bestätigte diese Annahme vollkommen: es fand sich nämlich die Paukentreppe der Schnecke mit einer von massenhaften Lymphzellen durchsetzten bindegewebigen Wucherung ausgefüllt, in welcher es an einzelnen Stellen von der Schneckenwand aus zur Verknocherung gekommen war. Die Lamina spiralis war durch die Neubildung gegen die Scala vestibularis hin ausgebaucht und von einer mächtigen Lage leukämischer, aus einem Konglomerat von durcheinandergedrängten weißen Blutzellen bestehender Plaques bedeckt. Die häutigen Bogengänge sind von Lymphzellen komplett ausgefüllt. In den knöchernen Bogengängen fand sich eine der oben beschriebenen ganz analoge Bindegewebswucherung. Der Hörnerv und die Ganglienzellen waren atrophisch.

Der *Politzerschen* Publikation folgten die Mitteilungen von *Gradenigo* (ein Fall), *Steinbrügge* (drei Fälle), *Lannois* (ein Fall), *Wagenhäuser* (ein Fall), *Kast* (ein Fall), *Alt* und *Pineles* (ein Fall), *Kümmel* (ein Fall).

Schwabach hat diesen zehn Fällen, über welche er in seiner Arbeit eingehend referiert, fünf von ihm selbst untersuchte hinzugefügt.

Der Fall *Gradenigos* betrifft eine gemischte, vorwiegend lienale Leukämie mit hämorrhagischer Diathese. Es stellten sich plötzlich beiderseitige, bedeutende Hörstörungen ein, mit Symptomen, welche auf eine Erkrankung des Mittelohres hindeuteten. Patient war vorher nie ohrenkrank. Bei der anatomischen Untersuchung ergab sich gegenüber dem negativen Befunde des Innenohres eine ausgebreitete Wucherung in der Trommelhöhle mit parenchymatösen Blutungen und Resten von Blutergüssen. *Gradenigo* kommt zum Schlusse, daß 1. als prädisponierender Faktor der Ohrkomplikation bei Leukämie voraus-

gegangene oder bestehende entzündliche Ohrprozesse anzusehen sind, und daß die Physiopathologie der leukämischen Erkrankungen des Ohres ganz verschieden sei von den leukämischen Erkrankungen der Augen.

Der Fall *Wagenhäuser* betrifft eine lienale Leukämie, intra vitam nicht untersucht. Es ergaben sich im Labyrinth ausgedehnte alte und frische Blutextravasate, neugebildetes Bindegewebe und Knochen. Er hält die Blutungen für das Primäre und neigt der Ansicht zu, daß durch wiederholte Hämorrhagien eine Entzündung des Labyrinthes, die zur Neubildung von Bindegewebe und Knochen führt, entstanden ist.

Kümmels Fall betrifft eine Hörstörung bei Pseudoleukämie (multiple Lymphosarkomatose).

Bei einem von *Schwabach* mitgeteilten, anatomisch weiter nicht untersuchten Fall war eine doppelseitige eiterige Otitis media aufgetreten: In ätiologischer Hinsicht zieht *Schwabach* in diesem Falle die durch Nasenblutung notwendig gewordene hintere Nasentamponade heran und sagt: Zweifelhaft bleibt es jedoch, ob die in den letzten Tagen der Erkrankung zugleich mit der Schwerhörigkeit aufgetretenen Schwindelerscheinungen ebenfalls auf besondere Ursachen zurückzuführen sind oder ob sie nicht als Zeichen der wirklichen leukämischen Affektion des Ohres anzusehen sind.

Von den fünf anatomisch untersuchten Fällen *Schwabachs* sind vier auch intra vitam untersucht worden. *Schwabach* findet keine sicheren Anhaltspunkte für die Richtigkeit der Ansicht von *Gradenigo* über die Prädisposition zu leukämischen Ohrerkrankungen.

Lannois (Fall von lienaler Leukämie) kommt unter anderem zur Ansicht, daß die wirklichen leukämischen Neubildungen, wie sie sich im Falle *Politzer* gefunden haben, Seltenheiten darstellen und will dies damit erklären, daß sie sich nur in Fällen finden, in welchen schon früher Störungen des Gehörorganes bestanden haben.

Der Fall von *Finlayson* betrifft eine 29jährige, an Leukämie leidende Person, die im Anschlusse an einen Anfall von heftigem Schwindel und Übelkeit beiderseits hochgradig schwerhörig wurde. Im Labyrinth fanden sich Hämorrhagien.

Barr diagnostizierte beiderseitige Exsudate im Labyrinth, wahrscheinlich hämorrhagischen Charakters. Bei der Autopsie fanden sich Hämorrhagien im Vorhofe und in beiden Schneckenwindungen, sonst war der Ohrbefund normal.

Im Falle von *Weber*, *Parke*s und *Lake* wurden beiderseits die Bogengänge, jedoch nur die eine Schnecke untersucht. Der Fall be-

trifft eine lienale Leukämie. Zirka sechs Monate vor dem Tode bekam der Patient Schwindel und Erbrechen und wurde nach kurzer Zeit taub. Im Labyrinth fanden sich an verschiedenen Stellen Bindegewebs- und Knochenneubildung, die von den Autoren ätiologisch auf vorhergegangene Hämorrhagien zurückgeführt werden.

Der Befund im *Mottschen* Falle (lienale Leukämie) ist in dem Titel der Arbeit ausgedrückt. (»Haemorrhage into the cochlea and semicircular canals, associated with deafness and loss of balance.«) Auch hier fehlen eingehende histologische Daten über das membranöse Gehörorgan, dessen Erhaltungszustand nach den beigegebenen Schnittbildern kein guter gewesen zu sein scheint. Im Gehirne und in der Retina fand sich venöse und arterielle Stase, sowie einige Hämorrhagien. Am Hirnstamme nach *Nissl* oder mit Markscheidenfärbung keine Veränderungen.

Im Fall von *Alt* und *Pineles* liegt eine myelo-lienale Leukämie vor mit vereiterten leukämischen Hämatomen und *Menièreschem* Symptomenkomplexe, bedingt durch leukämische Erkrankung des Nervus acusticus. Es findet sich im intramedullaren Verlaufe des Akustikus in der medialen und lateralen Wurzel desselben ein zellreiches, stellenweise kleinzelliges Infiltrat. Rundzellen durchsetzen die Wurzel namentlich dort, wo beide Wurzeln zusammenstoßen. Die Pia ist verdickt und kleinzellig infiltriert. Die Rundzellen sind gewöhnliche Lymphocyten mit großen, sukkulenten, ovalen, stark tingierten Kernen und schmalem Protoplasmasaum. Auch viele eosinophile Zellen finden sich. Rechts sind die Veränderungen schwächer als links. Leichte Atrophie der Akustikusfasern. Die Akustikuskerne, die hintere Vierhügelgegend, Kleinhirn und Schläfenlappen zeigen, abgesehen von spärlichen Infiltraten, keine pathologischen Veränderungen. Auch die übrigen Hirnnerven erweisen sich intakt. Beide Labyrinth hatten durch die Entkalkung stark gelitten, so daß darüber nichts Sicheres ausgesagt wird.

Im Falle *Steinbrüggens* und im Falle *Kasts* ist nur das rechte Ohr untersucht worden, im Falle *Motts* nur das linke. *Schwabach* hat in seinen fünf Fällen stets nur ein Felsenbein untersucht. Der zentrale Akustikus ist mituntersucht in den Fällen von *Kast* und *Alt* und *Pineles*, in einem Falle von *Schwabach* und im Falle *Motts*. Im Falle *Kasts* ist, wie im Falle von *Weber*, *Parkes* und *Lake*, der periphere anatomische Ohrbefund unvollständig, im Falle von *Alt* und *Pineles* war der Labyrinthbefund negativ, in den zwei übrigen Fällen (*Schwabach*, *Mott*), in welchen der Hirnstamm untersucht worden ist, ist nur das Gehörorgan einer Seite untersucht worden. Wir ver-

fügen somit in der Literatur über keinen einzigen vollständig verarbeiteten Fall.

Heyden hat auf Veranlassung *Körners* die in der Literatur vorhandenen Daten über die Mitbeteiligung des Ohres beim Chlorom gesammelt.¹⁾ *Heyden* weist auf die häufige Miterkrankung des Schläfebeines in Fällen von Chlorom hin (in 23 unter 37 Fällen) und stellt aus der Literatur fünf intra vitam und post mortem untersuchte Fälle zusammen. Im Falle von *Behring-Wicherkiewicz* sowie in den Fällen von *Dunlop* und *Hichens* handelt es sich einfach um die Durchwucherung des Gehörorganes durch Chloromteile. Im Falle von *Körner-Lubarsch* waren die Paukenhöhlen frei, dagegen fand sich Chlorom in den Warzenzellen, in beiden inneren Gehörgängen und in den Sinus sigmoidei. Im Fall von *Ayres* waren die Hohlräume des Keilbeines und des Schläfebeines von Chlorom erfüllt. Ein eingehender histologischer Befund des Labyrinthes liegt von diesen Fällen nicht vor.

Die Gehörorgane des *Weinbergerschen* Chloromfalles sind histologisch von mir untersucht worden und der Befund ist im folgenden (S. 356, Fall VI) mitgeteilt.

Anmerkung bei der Korrektur: Der Fall von *Aage Kock*, dessen Arbeit nach Abschluß meiner Untersuchungen erschienen ist, betrifft einen 32jährigen Mann mit akuter medullo-lienaler Leukämie. Nach viermonatlicher Dauer der Leukämie trat zehn Tage a. m. unter Schwindel und Ohrensausen beiderseitige Taubheit ein. Beide Trommelfelle retrahiert und sklerosiert (?). In beiden inneren Ohren ergab die anatomische Untersuchung frische Blutungen. *Kock* schließt sich in der Auffassung der leukämischen Ohrprozesse der im übrigen unbewiesenen *Wagenhäuserschen* Ansicht an, daß in allen Fällen die Blutungen die primären Veränderungen darstellen, aus welchen entzündliche Vorgänge entspringen. Diese letzteren führen später zur Organisation des Koagulum und seinem schließlichen Ersatz durch Bindegewebe oder Knochen. *Kock* streift auch eine sehr wichtige Seite der Frage, wenn er sagt: je mehr Akuität im Eintreten der Ohrsymptome besteht, desto größer ist die Wahrscheinlichkeit, daß wir es mit einer Hämorrhagie zu tun haben, mit der häufig eine lymphoide Exsudation — vielleicht nur im Mittelohr oder nur im Labyrinthe, vielleicht an beiden Stellen, aber in geringem Umfange — auftritt. Daß im Falle *Kocks* der Schwindel nicht besonders heftig war, erklärt er mit dem relativ geringen Mitergriffensein der Bogengänge.

¹⁾ Über die Beziehungen des Chloroms zu den Lymphomatosen siehe die Arbeiten von *Gümbel*, *Lubarsch*, *Paltauf*, *Rosenbluth* und *Riesel*, *Sternberg*, *Türk*, *Weinberger* u. a.

Material und Untersuchungsmethoden.

Mein klinisch-anatomisches Material umfaßt 15 Fälle, und zwar:

I. Akute Lymphomatosen.

1. Akute lymphoide Leukämie 5 Fälle
2. Chlorom 2 »
3. Akute lymphoide Leukämie mit Lymphosarkom 3 »
4. Akute myelogene Leukämie 1 Fall
5. Akute myelogen-lymphoide Leukämie 1 »

II. Chronische Lymphomatosen.

6. Chronische lymphoide Leukämie 3 Fälle

Das anatomische Material wurde möglichst frisch in 10%igem Formalin oder Formalin *Müller* 1 : 10 nach tunlicher Verkleinerung des Schläfenbeines und Ablösung des Felsenbeines fixiert. Das Labyrinth blieb uneröffnet mit Ausnahme der Fälle, in welchen dies besonders bemerkt ist. Nach 2—3 Tagen Übertragen in 95%igen Alkohol, sodann in absoluten Alkohol-Aether sulf. aa. und Aether sulf. auf je 24 Stunden; Einbettung in Zelloidin, Entkalkung der eingebetteten Stücke in 8%iger wässriger Salpetersäure, Auswaschen durch 24 Stunden in fließendem Wasser, 48 Stunden in 95%igem Alkohol, Umbetten der Stücke in Zelloidin, Aufbewahrung der schnittfähigen Präparate in 80%igem Alkohol. Der Hirnstamm wurde in Formalin fixiert, senkrecht zur Rautengrubenfläche in 5 mm dicke Scheiben zerlegt und sodann nach Übertragung in *Müllersche* Flüssigkeit nach den Vorschriften der *Marchischen* Methode behandelt.

Färbung des Gehörorganes reihenweise mit Hämalaun-Eosin nach *van Gieson*, *Kulschitzky*, *Weigert* (Markscheidenfärbung), *Gram-Weigert*, Metylenblau, des Hirnstammes nach *Marchi*, mit Hämalaun-Eosin, *Pal-Weigert* (Markscheidenfärbung, Nachfärbung mit Cochenillealaun) und nach *Kulschitzky*.

A. Klinisch-anatomische Fälle.**I. Akute Lymphomatosen.****1. Akute lymphoide Leukämie.**

Fall I.

Julie K., 26 Jahre alt, ledig, geboren in Bennisch, Schlesien, Private aus St. Florian; aufgenommen am 19. Februar 1901 (Journ.-Nr. 4348) auf die I. medizinische Abteilung (Vorstand: Professor Dr. *Pal*) des k. k. Allgemeinen Krankenhauses in Wien.

Klinische Diagnose: Leukämie, akute lymphatische Haemorrhagia cerebri.

Anamnese (nach einem vom Arzt ihres Heimatsortes übersandten Brief und den Angaben der Begleitpersonen der Patientin):

Mutter 63 Jahre, Vater 64 Jahre alt, beide gesund (auch ohrgesund), desgleichen fünf Geschwister. Zwei starben im Kindesalter (an Tuberkulose?). Patientin hatte als 3jähriges Kind Masern. Vor acht Jahren eine Baucherkrankung, wegen welcher Patientin längere Zeit massiert wurde. Patientin war stets ohrgesund. Nach Neujahr 1901 bekam sie »einen dicken Leib«. Ende Jänner durch eine Woche heftiges Erbrechen, Kopfschmerzen, wiederholte Ohnmachtsanfälle; am 27. Jänner »stieg es ihr in den Kopf« und sie verlor das Hörvermögen auf dem linken Ohr, dabei starkes Nasenbluten, heftiger Schwindel und Ohrensausen. Nach dem 27. Jänner ließen diese Erscheinungen etwas nach, auch ließ sich jetzt ein topisch der Milz entsprechender Tumor nachweisen. Mitte Februar neuerlich tägliches Erbrechen, Schwindel, Nasenbluten, Ohrensausen; Patientin verliert ihr Hörvermögen auf dem rechten Ohr am 17. Februar, 5 Uhr nachmittags, und wird damit beiderseits vollständig taub.

Status praesens: Mittelgroße, schlecht genährte Patientin. Ängstlicher Gesichtsausdruck. Kontinuierlicher Kopfschmerz. Quälende subjektive Geräusche (Schwirren und Sausen) in beiden Ohren. Pulsweite niedrig, Frequenz 108, Respiration 24, Temperatur 36.5.

Leberdämpfung reicht in der Mammillarlinie bis vier Finger über den Rippenbogen. Abdomen über dem Niveau des Thorax, aufgetrieben, gespannt. Bedeutender Milztumor.

Multiple Drüsentumoren. Im Harn Indikan in Spuren.

Augenbefund: Beiderseits Neuroretinitis mit Blutungen. Kein Nystagmus.

Ohrbefund vom 20. Februar 1901:

Im rechten Gehörgang eine mäßige Zerumenmenge, die mit der Pinzette entfernt wird. Beide Trommelfelle am peripheren Rand und entlang dem Hammergriff injiziert, sonst blaß, glatt, glänzend und normal gewölbt.

Keine Spontan- oder Druckschmerzen in der Ohrregion. C_1 wird bei starkem Anschlag durch die Kopfknochen angeblich perzipiert (vom Scheitel nicht lateralisiert), sonst ist die Perzeption aller Stimmgabeln und Pfeifen durch Luft- und Knochenleitung vollständig aufgehoben. Lautes Schreien (Worte) wird als undeutliches Geräusch vernommen, eine Besserung der Perzeption durch den Hörschlauch tritt nicht ein. Mit der Patientin kann nur schriftlich verkehrt werden.

Die Diagnose lautet auf beiderseitige Hämorrhagien im inneren Ohr, beziehungsweise den Hörnerven.

21. Februar. Nachts unruhig. Starkes, lautes Schreien. Gegen $1/2$ 5 Uhr früh fortschreitende Lähmung der Extremitäten bei gesteigerten Reflexen. Pupillenstarre, Nasenbluten, $1/2$ 7 Uhr morgens Exitus letalis.

Obduktionsdiagnose: Leukämie mit enormer Intumescenz der Milz und Leber, mit fettiger Degeneration der Nieren und leukämischen Infiltrationen in denselben. Größere Blutung in der linken Kleinhirnhemisphäre, multiple subkutane Blutungen.

Gehörorgan.

Makroskopischer Befund¹⁾: Rechtes Ohr: Dura leicht abziehbar, gerötet, bindegewebig verdickt, die regionären Sinus von schmutziggelbroten Gerinnseln erfüllt. Gehörgang unverändert. Paukenschleimhaut, Insertionsrand des Trommelfelles und Tubenschleimhaut diffus injiziert. Die Eröffnung des oberen Bogenganges und die Entfernung des Steigbügels ergibt eine das Labyrinth füllende tiefrote, dickliche Flüssigkeit.

Linkes Ohr: Dura, Sinus, Befund des äußeren und Mittelohres wie rechts. Das innere Ohr makroskopisch wie rechts.

Gehirn: An der linken Seite der Brücke und der Medulla oblongata ein guldengroßes, sich nach links auf die Basis des Kleinhirnes erstreckendes und den Kleinhirn-Brückenwinkel erfüllendes, flaches, dunkelrot gefärbtes Blutkoagulum.

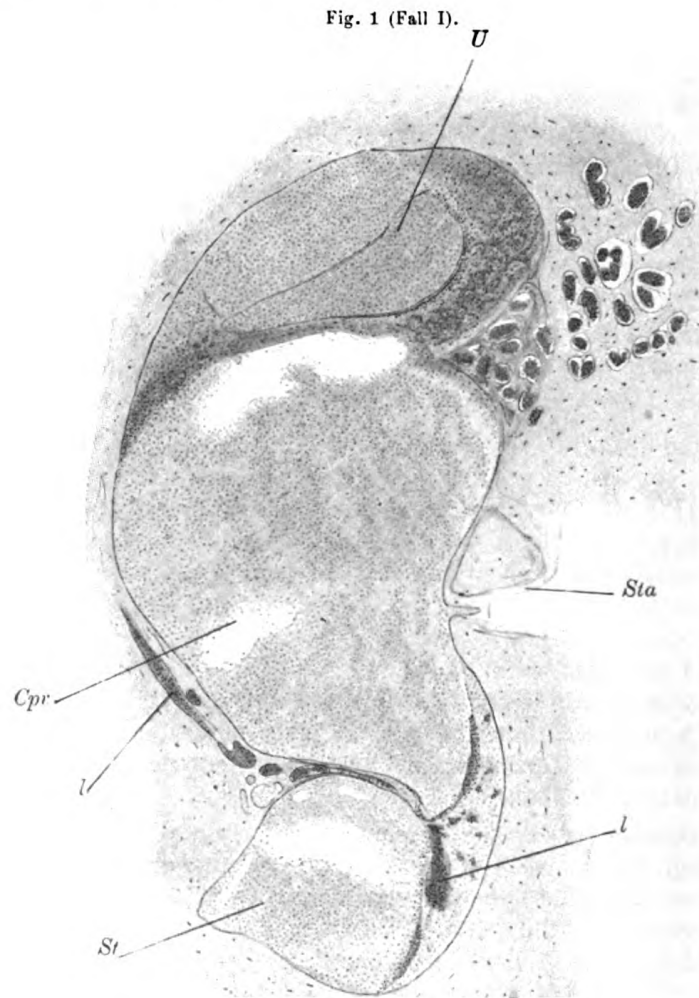
Die Objekte wurden 6 Stunden p. m. in *Müller-Formalinlösung* (10:1) fixiert. Über die weitere technische Behandlung siehe S. 337.

Mikroskopischer Befund: Linke Seite: Die peri- und endolymphatischen Räume der Bogengänge und des Vorhofes sind vollständig mit Blut gefüllt (Fig. 1), die Bogengänge durchaus von der Kanalwand abgehoben und durch die Blutmasse komprimiert, größtenteils bis zur Aufhebung des endolymphatischen Lumens. Auch die Ampullen sind durchblutet und zum Teil komprimiert (Tafel VI, Fig. 1). Sinus utricularis superior und inferior und Utriculus gestaltlich normal, jedoch von frischem Blut umgeben und mit Blut gefüllt (Fig. 1). Die Nervenendstellen der Pars superior komprimiert, die Nervenzellen blaß gefärbt, zum Teil die Zellgrenzen verwaschen, keine Kernfärbung. An der Kupula in den Ampullen, an der Statolithenmembran im Utrikulus lymphoide Auflagerungen (Fig. 4). Statolithen sind nicht auffindbar.

Der Sakkulus von Blut erfüllt, von normaler Gestalt. Ductus reuniens und Vorhofsteil der Schnecke durch die Blutung komprimiert. Die ganze Schnecke nach der Länge und Ausdehnung der beiden Skalen und des Ductus cochlearis mit Blut gefüllt (Tafel VI, Fig. 2, 3; Textfig. 3). Der häutige Kanal hat zum Teil die normale Form behalten, zum Teil ist er durch Herabsinken der Membrana vestibularis infolge ihrer vollständigen Anlagerung an die Basalwand und die Außenwand verödet (Fig. 2) oder durch Einreißen der Basalmembran oder Vestibularmembran verengt. Die Papilla basilaris ist überall erhalten, anscheinend durch die Blutmassen gegen die normal gestreckte Basalmembran angedrückt, so daß im Vertikalschnitt ein vollkommen solider Zellhaufen resultiert (Fig. 2). Der stark lichtbrechende Saum der Papille fehlt (Tafel VI, Fig. 2). Die Membrana tectoria ist der Papille überall angelagert, stellenweise reicht sie auch in den Sulcus spiralis internus (Tafel VI, Fig. 3). Haarfortsätze sind nur noch hie und da mit Sicherheit zu erkennen. Auf größeren Strecken ist die Kernfärbung der Zellen der Papille mangelhaft, der Zelleib gequollen.

¹⁾ In dieser und den folgenden Beschreibungen sind der Kürze des Berichtes zuliebe nur die pathologisch veränderten Regionen beschrieben. Die nicht erwähnten Abschnitte des Gehörorgans ergaben makroskopisch nichts Abnormes.

Die Substantia propria der Basilarmembran ist verdickt und zeigt keine Streifung (Tafel VI, Fig. 3).



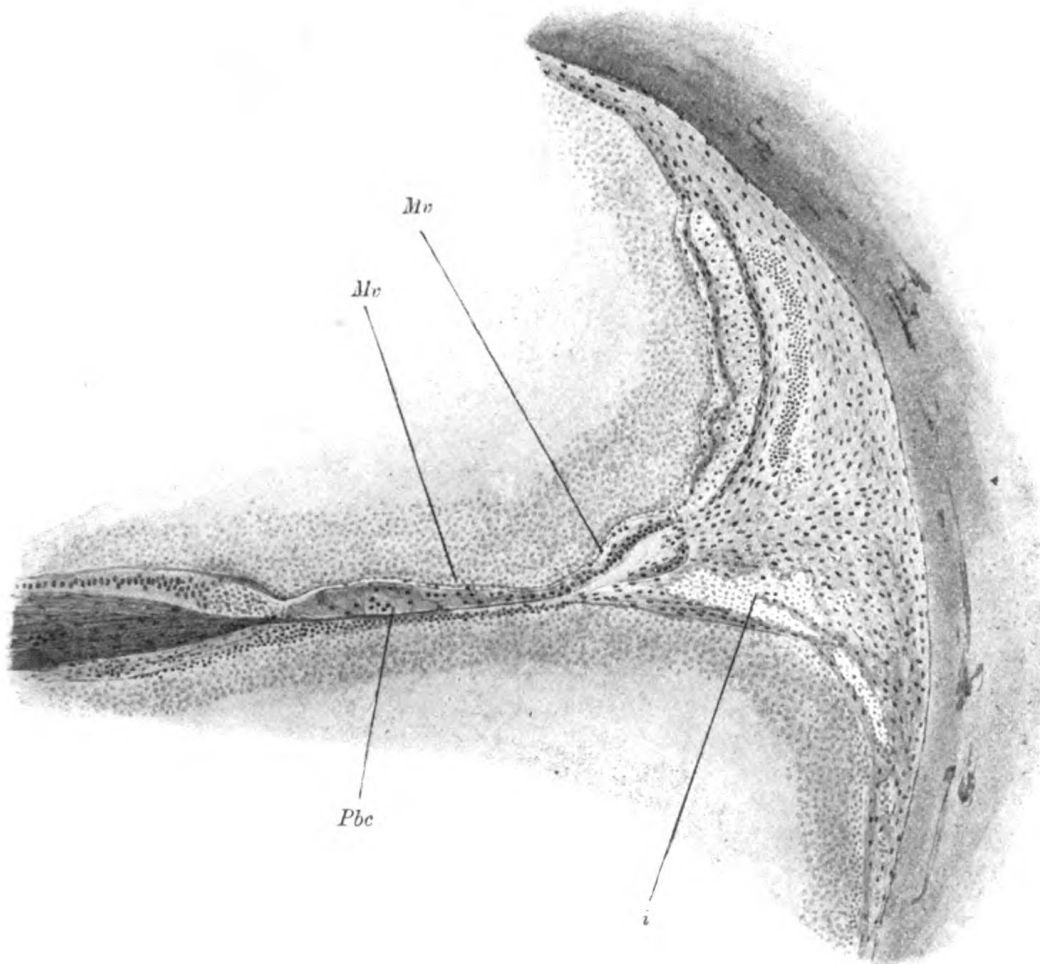
Rechte Seite: Vertikalschnitt durch den Vorhof, Blutung in die Cysterna perilymphatica (*Cpr*) und den Utrikulus (*U*); lymphoide Infiltrate (*l*) im Ligamentum spirale und im Vestibulumboden. Hämalaun-Eosin. *St* Scala tympani, *Sta* Steigbügel.

Ligamentum spirale und Stria vascularis sind stellenweise unverändert oder durchblutet oder kleinzellig, fast durchaus mononukleär, infiltriert (vgl. Tafel VI, Fig. 4). In umschriebenen Partien der Stria vascularis anscheinend nekrotische Herde. Die Blutgefäße des Ligamentes und der Stria strotzend gefüllt.

Die beiden Aquädukte und der Saccus endolymphaticus vollständig von Blut erfüllt, der Ductus endolymphaticus zum Teil komprimiert, zum Teil von Blut erfüllt.

Schläfebein: Alle Hohlräume des Felsenbeines von Blut erfüllt, so besonders die großen Zellen an der Basis der Pyramide, sowie die Spatien

Fig. 2 (Fall D).



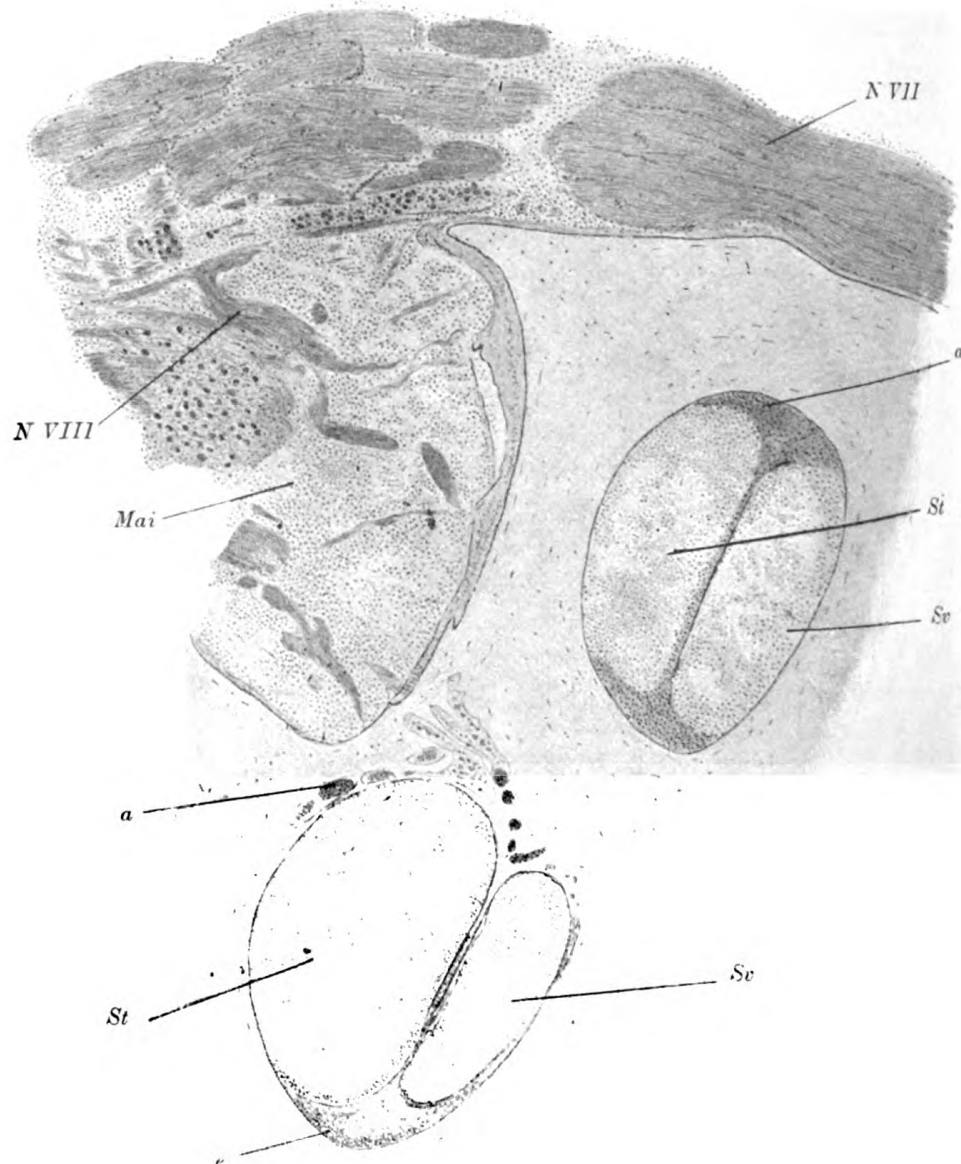
Radialschnitt durch die Basalwindung. Kompression des häutigen Schneckenkanales durch Blutung in die Skalen. Degeneration der Papilla basilaris cochleae (*Pbc*) und der Stria vascularis. Lymphoide Infiltrate im Ligamentum spirale (*i*). *Me* Membrana vestibularis. Hämalaun-Eosin. Zeich.-Okular, Objektiv 1, Tub. 15 cm.

an der axialen Ursprungslinie der Lamina spiralis. Die Markräume des Knochens sind dagegen wenig verändert, nicht infiltriert.

Nerven: Die Nervenstämmen im inneren Gehörgang, Ganglion vestibulare, spirale und geniculi, durchblutet (Fig. 3), die bindegewebigen Hüllen der Nervenbündel leukämisch infiltriert. In die von den Nervenästen

durchzogenen, peripheren Knochenkanäle reicht die Blutung kaum, dagegen setzt sich die leukämische Infiltration der bindegewebigen Hüllen

Fig. 3 (Fall I).



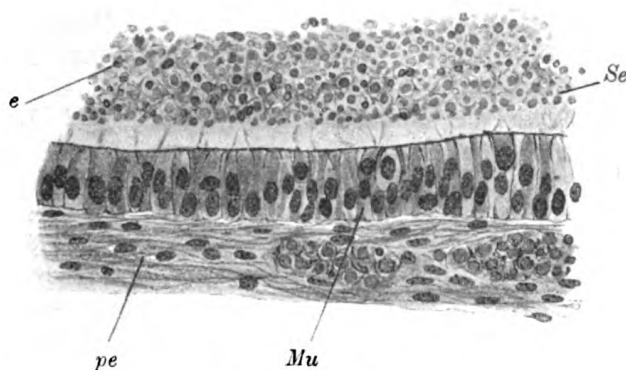
Linke Seite: Seitlicher Vertikalschnitt durch die Schnecke und den inneren Gehörgang. Nervus facialis längsgetroffen. Hämalaun-Eosin.

durch die Kanäle bis an die Nervenendstellen und entlang dem Fazialis bis an das Foramen stylomastoideum fort. Die Markscheidenfärbung nach *Kulschitzky* ergibt Markscheidenzerfall in einem Teile des peripheren Aku-

stikus (vestibularis und cochlearis). Das perilymphatische Gewebe ist besonders entlang den Nervenbündeln und den Nervenendstellen kleinzellig (mononukleär) infiltriert und von Blut durchsetzt. Besonderer Pigmentreichtum findet sich nur in der Stria vascularis und im Ligamentum spirale in Form eines gelbbraunen, scholligen, in und zwischen den Zellen gelagerten Pigmentes (Tafel VI, Fig. 3).

Rechte Seite: Das innere Ohr wie das der anderen Seite vollständig von Blut erfüllt, die Bogengänge komprimiert und zumeist an die periphere Knochenwand angedrückt. An Vorhof und Schnecke der Befund wie an der Gegenseite, lediglich mit dem Unterschiede, daß die Kompressionserscheinungen im häutigen Labyrinth der linken Seite nicht so stark ausgeprägt sind wie an der rechten und daß frische Blutgerinnsel im Utrikulus vorhanden sind. Der Nervenganglienapparat ist nicht so

Fig. 4 (Fall I).



Linke Seite: Vertikalschnitt durch die Macula utriculi. Lymphoide Auflagerungen auf der Statolithenmembran. Hämalaun-Eosin. Objektiv 8, Tub. 15 cm.

stark leukämisch verändert wie an der linken Seite, es fehlt jede zellige Infiltration der Fazialisscheiden; dagegen sind die Nervenstämmе im inneren Gehörgang vollständig in Blutmassen eingebettet. Ausgedehnte leukämische Infiltration des Ganglion spirale und der Stria vascularis (Tafel VI, Fig. 4), sowie Blutung in denselben, ein Teil der Ganglienzellen gibt keine Kernfärbung. Markscheidenzerfall wie links. Der knöcherne Schneckenkanal durchblutet und besonders in der Schneckenachse leukämisch infiltriert. Pigmentgehalt wie links.

Zusammenfassung: Beiderseits frische Labyrinthblutung mit teilweiser Kompression des häutigen Labyrinths. Leukämische Infiltration des Nervenbindegewebes, der Nervenscheiden des Akustikus beiderseits, des rechten Fazialis, leukämische Infiltration aller Labyrinth-Nervenendstellen mit Kompression des Nervenepithels und regionärer, zirkumskripter Zellnekrose. Partieller degenerativer Markscheidenzerfall am Nervus acusticus. Durchblutung aller Knochenhölräume des Felsenbeines, Infiltration der Paukenschleimhaut. Durchblutung und Infiltration der peripheren Akustikusganglien beiderseits.

Paukenschleimhaut kleinzellig infiltriert, mäßig geschwollen.

Hirnstamm: Ausgedehnte subpiale Blutextravasate am ganzen Hirnstamm mit massiger Ansammlung leukämischen Blutes an der Eintrittsstelle des rechten Oktavus und ihrer direkten Umgebung. Blutgefäße strotzend gefüllt, zum Teil Blutaustritte entlang den Blutgefäßen. Einige zellige Infiltrate mit reichlichen, großen, ein- oder mehrkernigen Lymphocyten in der Region der Akustikuskerne (Tafel VII, Fig. 11). Ähnliche Infiltrate in der Medulla spinalis.

Nach *Marchi* partielle Degeneration beider Oktavi. Die Ganglienzellen des großzelligen Kernes beiderseits von ungefärbten Körnchen (Fett?) strotzend gefüllt. Striae acusticae und Fibrae arcuatae unverändert.

Nach *Kulschitzky* partieller Markscheidenzerfall in beiden peripheren Hörnerven.

Fall II.

Rudolf St., 24 Jahre alt, ledig; geboren in Gernsberg, wohnhaft in Wien. Aufgenommen auf die medizinische Klinik (Hofrat *Neusser*) im k. k. Allgemeinen Krankenhause in Wien, gestorben ebenda 28. Juli 1902.

Klinische Diagnose: Akute lymphoide Leukämie.

Aus der Krankengeschichte: Zu Ostern 1903 Zahnextraktion mit nachfolgender starker Blutung. Bald darauf Schmerzen im Halse. Auf einen chirurgischen Eingriff daselbst gleichfalls starke Blutung. Mattigkeit. Blässe. In der ersten Juliwoche akute Periostitis und neuerliche Zahnextraktion. Nasenbluten. Fieber bis zu 40°. Der vorher stets ohrgesunde Patient hört seit einiger Zeit schlecht.

Aus dem Status praesens (26. Juli 1902): Schleimhaut der Mundhöhle blaß. Beide Tonsillen stark vergrößert, zerklüftet, Venen am Halse etwas erweitert. Mäßige Schwellung der Drüsen in den Axillen und Ellenbeugen. Milztumor. — Nasen- und Rachenbefund (Dr. *Hanszel*): Am Septum narium Exkoriationen, namentlich links. Sonst nichts Abnormes.

Blutbefund (27. Juli 1902): Erythrocyten 970.000, Leucocyten 80.000, Hämoglobin 36%, Färbeindex fast 1.
Temperatur 36·9—39·9.

Patient ist bei klarem Bewußtsein.

Ohrbefund vom 27. Juli 1902: Trommelfell rechts matt, trüb; links grauweiß. retrahiert.

Weber am Kopf. Uhr von Stirn und Warzenfortsätzen negativ, Rinne beiderseits negativ mit beiderseitig verkürzter Luftleitung und rechts normaler, links verkürzter Kopfknochenleitung. Perzeption tiefer und hoher Töne beiderseits herabgesetzt.

Hörweite; Konversationsprache: rechts $\frac{1}{2}$ —1 m, links 4 m; Flüstersprache: rechts 0, links 1 m.

Diagnose: Beiderseits Residuen eines chronischen, sekretorischen Mittelohrkatarrhes, beiderseitige Erkrankung des schallperzipierenden Apparates.

Exitus letalis am 28. Juli 1902.

Aus dem Obduktionsbefund: Hirnoberfläche ein wenig abgeplattet. Leptomeningen mit kleinen, meist linsengroßen Blutungen versehen. Auf der Schnittfläche erscheint das weiße Marklager besät mit kleinsten, nicht

über stecknadelkopfgroßen, über dem Dache der Seitenventrikel besonders dicht stehenden Blutungen. Ebensolche im Mark des Kleinbirnes, sowie in der inneren Kapsel, und zwar besonders in dem hinteren Schenkel, sowie auch auf dem Ponsquerschnitt.

Die Tonsillen auf etwa Haselnußgröße vergrößert, sehr stark zerklüftet, Pharynxtonsille mächtig vergrößert. Am Zungengrund stark hypertrophische Follikel. Das Knochenmark stellenweise fettgelb, stellenweise rötlich, besonders aber in den oberen Hälften der Röhrenknochen von der Färbung eines Milchkaffees.

Gehörorgan.

Makroskopischer Befund: Rechtes Ohr: Der markhaltige Teil des Felsenbeins von einer gelbroten, stellenweise mißfärbigen Sulze durchtränkt, Schläfenbein auffallend groß, Antrum und Paukenhöhle von dickem, gelblichen Eiter erfüllt. Trommelfell und Paukenschleimhaut stark geschwollen, gelbrötlich gefärbt, spärliche punktförmige Hämorrhagien in der Paukenschleimhaut. Das Trommelfell ist nicht perforiert. Die an ihrem vorderen Kontur angefeilte Schnecke ergibt eine dunkelrot gefärbte, sulzige Masse als Skaleninhalt. Der obere Bogengang, der an seinem Scheitel eröffnet ist, zeigt nichts Abnormes.

Linkes Ohr: Paukenhöhle und Antrum von einer serösschleimigen, klaren, schwach gelb gefärbten Flüssigkeit erfüllt. Die Paukenschleimhaut geschwollen, nicht injiziert Labyrinth und innerer Gehörgang makroskopisch normal.

Hirnstamm und Kleinhirn von punktförmigen Hämorrhagien durchsetzt.

Die Objekte wurden 23 Stunden p. m. in *Müller-Formalin* (10:1) fixiert.

Mikroskopischer Befund: Rechte Seite: Paukenschleimhaut hochgradig geschwollen, zum Teil exulzeriert, leukämisch infiltriert. Ausgedehnte frische Labyrinthblutung, die sich größtenteils durch die perilymphatischen Räume erstreckt und fast durchaus zur totalen Kompression und Abhebung der häutigen Bogengänge vom Knochen und zur Zerreißung der perilymphatischen Bänder geführt hat. Das restierende spaltartige Lumen der Bogengänge, die von leukämischem Blut umgeben sind, ist von reichlichem, frischen Blut durchsetzt. Ausgedehnte leukämische Infiltrate in den Nervenendstellen der Ampullen und der Macula utriculi. Fensterregion unverändert. Peri- und endolymphatische Blutung am Sacculus, Ductus cochlearis und den Skalen. Degenerative Veränderungen an der Schnecke und in der Macula sacculi. Ausgedehnte leukämische Infiltration, besonders in den perilymphatischen Abschnitten des Labyrinths.

Linke Seite: Nirgends Blutungen. Die vestibularen Nervenendstellen zeigen Defekte der Sinneszellen, die an den Cristae ampullares und Macula utriculi und sacculi fast vollständig fehlen. Im Nervenepithel sind meist nur Stützzellen zu finden. Entsprechende atrophische Verdünnung der regionären Nervenäste. Gestalt der häutigen Teile und sonstige histologische Beschaffenheit des häutigen Labyrinths unverändert. Statolithenmembran und Statolithen größtenteils erhalten. Im Schneckenkanal bei zumeist normal erhaltener Form des Ductus cochlearis Defekt der Sinneszellen in der

Papille mit entsprechender Atrophie des peripheren Sinnesnerven. Der periphere Rand der Lamina spiralis ossea ist durch kernarmes, dicht gefügtes Bindegewebe verdickt, das Ganglion spirale atrophisch. Die atrophischen Bezirke zum Teil durch ein dem Knochenmark ähnliches Gewebe ausgefüllt, zum Teil durch dichtes Bindegewebe

Die Markscheidenfärbung ergibt Markscheidenzerfall in sämtlichen peripheren Akustikusästen. Am meisten sind die vestibularen, weniger die kochlearen Anteile des Nerven betroffen.

Zentraler Oktavus: Pia verdickt. Rechte Seite: Leukämische Infiltrate im dreieckigen Kern. In den Ganglienzellen des großzelligen Kernes reichliche Fettröpfchen. Blutgefäße des Gehirnes strotzend gefüllt, und zwar von Blut mit reichlichen Lymphocyten oder von homogenen Koagula.

Linke Seite: Leukämisches Infiltrat im Nebenkern des *Deiterschen* Kernes

Nach *Kulschitzky* partieller Markscheidenzerfall im peripheren Oktavus beiderseits; Striae acusticae unverändert. Nach *Marchi* beiderseits aufsteigende Degeneration des Oktavus bis in die Nähe der ersten Kerne (des akzessorischen und ventralen Kernes). Die höheren Abschnitte sowie die Schleifenregion unverändert.

Fall III.

Der Fall ist von *E. Hirschmann* und *H. Lehdorff* unter dem Titel: Ein Fall von leukämieartiger Erkrankung mit schwerer megaloblastischer Anämie und eigentümlichem Exanthem (aus der I. medizinischen Abteilung des k. k. Allgemeinen Krankenhauses in Wien [Vorstand: Prof. *Pal*]) ausführlich publiziert worden (Zeitschrift für Heilkunde, 1903, XXIV, Abteilung für interne Medizin etc.). Die im folgenden mitgeteilte Krankengeschichte ist der Publikation entnommen.

Johanna F., 34 Jahre alte, ledige Magd. Aufgenommen auf die dermatologische Klinik des k. k. Allgemeinen Krankenhauses in Wien am 15. Juli 1902 wegen Purpura h., später auf die I. medizinische Abteilung transferiert.

Anamnese: Im Alter von vier Jahren Blattern. Wiederholte »Augenentzündungen«

Die jetzige Erkrankung seit vier Monaten. Patientin wurde blaß, appetitlos, bekam Kopfschmerz, Schwindel, wiederholte Blutungen aus dem Zahnfleisch. Fortschreitende Abmagerung unter Anschwellung des Abdomens.

Aus dem Status praesens: Hautdecken blaß. Bis linsengroße Hämorrhagien an Extremitäten und Stamm. An der Vorderseite der Brust ein bräunlichrotes, roseolaartiges Exanthem. Multiple Drüsenumoren. Weichteile des Unterkiefers und Zahnfleisch stark geschwollen, empfindlich. Im Augenhintergrunde multiple Hämorrhagien.

Klinischer Ohrbefund vom 30. Juli 1902: Beiderseitiger akuter exsudativer Mittelohrkatarrh. Keine Anhaltspunkte für eine Erkrankung des schallperzipierenden Apparates.

Aus dem Dekursus: 1. August: Ulzeration der Wangenschleimhaut.
2. August: Abgang von Blut durch den Stuhl.

4. August: Kopfschmerz und Schwindel. Wiederholte Temperatursteigerungen bis 38.9. Zunehmende Schwäche.

Exitus letalis am 12. August 1902.

Blutbefund: Rote Blutkörperchen 2,100.000, weiße 10.500, R:W = 200:1, polynukleäre neutrophile = 4%, polynukleäre eosinophile = 5.7%, kleine Lymphocyten = 44.4%, große mononukleäre ungranulierte = 45.9%.

Aus dem Obduktionsbefund (Prof. Ghon):

Kleine Blutungen an der Innenseite der Dura, in den Leptomeningen an verschiedenen Stellen. Blutungen an der hinteren Pharynx- und Larynxwand, Tonsillen bis über bohngroß, Knochenmark (rechtes Femur und linker Humerus) gleichmäßig schmutzigrötlichgrau. Abstrichpräparate aus dem Knochenmark ergeben fast ausschließlich größere und kleinere Leukocyten, spärliche Megaloblasten, nur wenige polynukleäre und Markzellen.

Gehörorgan.

Makroskopischer Befund: Rechtes Ohr: Knochen von mittlerer Härte. Knochenmark der Pyramide dunkelgelbrot. Die Paukenhöhle ist von einem fadenziehenden, gelbgefärbten, klaren Sekret erfüllt. Ein derartiger Sekretpfropf erfüllt auch das Antrum. Die Paukenschleimhaut ist gering geschwollen.

Linkes Ohr: Paukenhöhle wie rechts.

Hirnstamm und Kleinhirn makroskopisch normal.

Fixation in Müller-Formalin (10:1) 16 Stunden p. m.

Mikroskopischer Befund: Rechte Seite: Die Schleimhaut der Paukenhöhle geschwollen, durchfeuchtet. Der Knochen der Paukenhöhle und die Hohlräume des Knochens an der Basis des Felsenbeins, die in diesem Falle sehr groß, anscheinend ursprünglich pneumatisch waren, sind von Exsudat erfüllt (Tafel VI, Fig. 6). Dieses läßt größtenteils keine weitere Struktur, hie und da eine zarte Streifung erkennen (entsprechend der verschieden starken Lichtbrechung der einzelnen Exsudatteile). Die Exsudatmasse wird durch Eosin intensiv rot gefärbt. Derselben sind aber stellenweise mehr minder zahlreiche Zellen beigemischt, welche kleine, runde Kerne und ein geblähtes, ganz homogenes Protoplasma besitzen, so daß die Zellen wie hydropisch degeneriert aussehen. Die Schleimhaut selbst ist stark zellig infiltriert, man findet darin Zellen verschiedener Größe: runde Zellen und Zellen, die sich gegenseitig abplatten. An wenigen Stellen sind in dem Exsudat feine Fibrinnetze enthalten. Die Paukenschleimhaut ist von Lymphzellen durchsetzt, desgleichen die über die Norm weit vermehrten Schleimhautbrücken der Paukenhöhle. Von einem mit dem oben erwähnten übereinstimmenden Exsudat ist auch die Nische des runden Fensters, sowie der größte Teil der freien Paukenhöhle und die Warzenzellen erfüllt. Die Markräume, besonders an der Felsenbeinspitze, sind von zirkumskripten frischen Blutungen und leukämischem Knochenmark durchsetzt. Es besteht eine mittelgradige Atrophie des Schneckenerven und des Ganglion spirale.

Linke Seite: Mittelohr wie rechts, doch reichlichere Gerinnsel. Die Stria vascularis des oberen Endes der Basalwindung ist durch neugebildetes Bindegewebe und durch frische leukämische Infiltrate in den

endolymphatischen Kanal tumorähnlich vorgebaucht. Starke Erweiterung der Gefäße des Ligamentum spirale und des Vorhofes. Der Inhalt derselben besteht fast nur aus mononukleären Lymphocyten. Das Vas prominens ist weit und gleichfalls von mononukleären Lymphocyten erfüllt. Der Knochen des Felsenbeins wie rechts.

Im Labyrinth zirkumskripte leukämische Infiltrate (Lymphome) in geringer Anzahl in der Membrana vestibularis mit Bildung kleiner, kugelliger Tumoren. Frische Blutung in das Nervenepithel des Utrikulus mit Entwicklung kugelliger Koagula, die zumeist nur die Epitheldecke durchsetzen. Macula sacculi degeneriert (Tafel VII, Fig. 12), Membr. tymp. sec. unverändert, die Schleimhaut der Labyrinthfensterregion geschwollen, wenig infiltriert. Umschriebene, subepitheliale, aus Bindegewebe zusammengesetzte Knötchen in der Membrana vestibularis am Vorhofblindsack (Tafel VII, Fig. 13).

Frische zirkumskripte Blutungen in den N. facialis, knapp unterhalb des Ganglion geniculi, desgleichen in den den Vorhofsabschnitt versorgenden Teil des N. cochlearis. Die Nervenstämmе des inneren Gehörganges sowie die beiden Vestibularganglien von einer mäßigen Menge frischen Blutes umgeben. N. cochlearis und Ganglion spirale mittelgradig atrophisch, der erhaltene Teil der Nervenfasern nach *Kulschitzky* normal.

Am Hirnstamm mikroskopisch keine nachweisbaren Veränderungen.

Fall IV.

Klinische Diagnose: Akute lymphoide Leukämie mit Bildung multipler Drüsenumoren am Halse, in der Axilla, Leiste, im vorderen und hinteren Mediastinum mit Kompression des N. vagus und der großen Venen. Tumor der Leber und Milz. Multiple Blutungen am Integument und an den Schleimhäuten. Dilatatio cordis. Insuffizienz der Bi- und Trikuspidalis.

Josef K., 50 Jahre alt, ledig, Buchhalter, geboren und wohnhaft in Wien, aufgenommen in das k. k. Allgemeine Krankenhaus (Klinik v. *Schrötter*) am 19. Mai 1904, gestorben ebenda am 9. Juni 1904.

Aus der Krankengeschichte:

Anamnese: Vater 1883 an Lungentuberkulose gestorben. Mutter lebt und ist gesund. Von 17 Geschwistern 10 an skrofulösen Erkrankungen gestorben. Patient hat als Kind Masern, Keuchhusten, angeblich auch Cholera durchgemacht. Ein weiches Geschwür am Penis 1874. 1880 linksseitige Lungenentzündung mit Ausgang in vollkommene Heilung. Wegen Bubonen 1879 und 1880 in Spitalsbehandlung. Angeblich Ulcera cruris an beiden unteren Extremitäten 1882. 1887 Gonorrhöe.

1889 bemerkt Patient, angeblich nach einer Erkältung eine plötzliche Anschwellung beider Unterschenkel bis oberhalb des Kniegelenkes. Keine Schmerzen, doch Unvermögen zu gehen. Rückgang der Schwellung nach 4—5 Monaten unter Gebrauch von *Prießnitz*-Umschlägen.

Die gegenwärtige Erkrankung begann vor sechs Wochen: ziemlich plötzlich und ohne bekannte Ursache trat leichte Ermüdbarkeit und zunehmende Mattigkeit auf. Dabei Atemnot, Herzklopfen, Kopfschmerzen, leichter Husten mit spärlichem Auswurf, Schwindel und Drüsenschwellungen. Seit einem Jahre seröser Ausfluß und Schmerzen in der Nase. Vor acht Tagen Nasen-

bluten. Patient leidet seit $\frac{3}{4}$ Jahren an starker Vergeßlichkeit, die er mit seiner leichten Ermüdbarkeit in Zusammenhang bringt. Er ist seit frühester Jugend schwerhörig. Die Schwerhörigkeit hat in letzter Zeit zugenommen.

Aus dem Status praesens: Mittelgroßer, schwächlicher Patient. Hautdecken blaß. Stecknadel- bis hanfkorngroße Hämorrhagien am Oberarm und infraklavikular rechts. Multiple, indolente Lymphdrüsenschwellungen. Mäßige Struma parenchymatosa. Sternum druckempfindlich. Lunge, Herz und Abdomen siehe: klinische Diagnose. Keine Ödeme.

Blut: Rote Blutkörperchen 1,000.000, weiße 108.000, W:R=1:08:10, Hämoglobin *Fleischl* 15%, Hämoglobinindex 0·75%, unter den weißen überwiegend Lymphocyten.

Harn: 1019, Eiweiß positiv, im spärlichen Sediment vereinzelte granulirte Zylinder, rote Blutkörperchen, spärliche Leukocyten.

Temperatur: 36·6—37·2, Puls: 96—100.

Aus dem Dekursus: Zunehmende Atemnot, Trachealrasseln, schleimig-eiteriger Auswurf. Keine Tuberkelbazillen.

Ohrbefund vom 22. Mai 1904:

Beiderseits herzförmige Perforation im vorderen unteren Quadranten, Trommelfellrest grauweiß, verdickt, matt. Paukenschleimhaut tiefrot. Beiderseits mäßige, fötide Eitersekretion. *Weber* nach rechts, *Schwabach* verkürzt, *Rinne* beiderseits negativ mit stark verkürzter Luft- und gering verkürzter Kopfknochenleitung. Uhr von Stirn und rechtem Warzenfortsatz positiv, links negativ. Perception hoher Töne beiderseits herabgesetzt. Hörweite: rechts: Konversationsprache: 10 m, Flüstersprache: $\frac{1}{2}$ m, links: Konversationsprache: 3·5 m, Flüstersprache: 0.

Diagnose: Otitis media suppurativa chronica und Laesio auris internae dextrae et sinistrae.

4. Juni: Nasenbluten, rechte Wangenhaut rotblau geschwollen.

7. Juni: Zunehmende Schwellung von Milz und Leber. In Anfällen gesteigerte Dyspnoe. Temperatur: 36·5—38. Zunehmender Verfall. Exitus letalis am 9. Juni.

Aus dem Obduktionsbefund: Weiche Schädeldecken blaß, die Schädeldecke dünn, Dura dick, innen glänzend und blaß, an der linken Seite an der Innenfläche kleine Blutungen. An der Spitze des linken Stirnlappens basal einige Blutungen. Meningen und Gehirn blutleer. Die basalen Arterien zart, Hirnsubstanz hochgradig anämisch, stark durchfeuchtet. Beide Sinus sigmoidei und cavernosi von gelblichweißen Gerinnseln und einem klaren Serum erfüllt.

Muskulatur blaß. Multiple Lymphdrüsenschwellungen. Die einzelnen Drüsen bis auf die Länge von 3 cm geschwollen, auf dem Durchschnitte vollkommen glatt, Farbe weiß oder rötlich oder dunkelrot. Rachentonsille beträchtlich geschwollen. Auch die Gaumentonsillen vergrößert, im Durchschnitt gleichmäßig weiß, von feuchtglänzendem Gefüge wie die Lymphdrüsen. Hochgradige Schwellung der lymphatischen Apparate des Zungengrundes. Schleimhaut der Trachea verdickt. Der linke Vagus durch Schwielenewebe mit den indurierten Lymphdrüsen verbunden. Durchschnitt des Sternums zeigt, abgesehen von einer 1 mm dicken Kompakta eine Spongiosa, deren Maschenräume von hellgrauem bis rötlichem Mark erfüllt sind. Der Durchschnitt des rechten Femur ergibt im proximalen Spongiosa-

24*

anteil graues und hyperplastisches Mark, in den distalen Abschnitten zeigt das Mark bald gallertiges, bald hämorrhagisches Aussehen, bald das Aussehen von Fettmark.

Anatomische Diagnose: Akute lymphatische Leukämie, lymphatische Schwellung der Lymphdrüsen, der Schleimhaut der Nase, des Pharynx, Larynx und der Trachea der Tonsillen, der Zungenlymphdrüsen, der Leber und Milz.

Gehörorgan.

Makroskopischer Befund: Knochen weich, Knochenmark an der Felsenbeinspitze graurot gefärbt. Herzförmige Perforation im Ausmaß der beiden unteren Quadranten, Paukenhöhle und Antrum, sowie die benachbarten Zellen des pneumatischen, diploetischen Warzenfortsatzes von einem gelblichgrünen, fadenziehenden, sulzigen Eiter erfüllt, der den Wänden überall fest anhaftet. Der Nerv anscheinend atrophisch. Am eröffneten oberen Bogengangscheitel keine Veränderungen.

Fixation der Gehörorgane und des Hirnstammes in 10%igem Formalin 12 Stunden p. m.

Mikroskopischer Befund: Rechte Seite: Geschichtete, dunkelblaue Körper an der Grenze zwischen Ligamentum spirale und Stria (Tafel VI, Fig. 8, a), sowie im axialen Winkel des Schneckenkanales (Tafel VII, Fig. 22). Sie bestehen zum Teil aus Schleim, zum Teil aus Kalk oder verkalktem Bindegewebe. Kerne und Zellgrenzen sind nur spärlich darin nachweisbar. Das Ligamentum spirale ist ausgedehnt schleimig degeneriert. Streckenweise ist das Ligament und die Stria von frischen Blutextravasaten durchsetzt. Frische Blutextravasate im inneren Gehörgang und im Ganglion spirale. Diese letzteren im Bereiche des Vorhofabschnittes und der Basalwindung samt dem Nervus cochlearis hochgradig atrophiert. Das Ganglion spirale besonders im Vorhofteile von Blut durchsetzt. Die axialen Hohlräume der Schnecke durchblutet. Die Blutgefäße des ganzen Labyrinthes stark gefüllt. Frische Blutung in das Nervenbindegewebe der Macula utriculi. Sämtliche Neuroepithelstellen histologisch unverändert. Pigmentgehalt der Labyrinthes vermehrt, und zwar neben dem körnigen braunen auch gelbbraunes scholliges Pigment in- und außerhalb von Zellen.

Linke Seite: N. cochlearis und Ganglion spir. gering atrophiert. Frische Blutung im inneren Gehörgang und entlang den Nervenfasern in der Schneckenachse, besonders im Gangl. spirale. Stria vascularis von mononukleären Leukocyten infiltrierte. Geringe frische Blutungen entlang dem N. facialis. Ältere und frische Blutextravasate im Vorhof mit bedeutender Vermehrung des Pigmentgehaltes wie rechts. Neuroepithelstellen wie rechts. Knochenmark leukämisch verändert. Cisterna perilymphatica leer und frei. Paukenschleimhaut hochgradig geschwollen (ähnlich der Fig. 15, Tafel VII) und von Lymphocyten durchsetzt, besonders in der Stapes- und Schneckenfensterregion. Die Schleimhautseite der Membr. tym. secundaria wie rechts geschwollen, dagegen die Membr. propria und der endostale Belag normal.

Zirkumskripte Blutungen an der Leptomeninx, im Hirnstamm keine pathologischen Veränderungen.

Fall V.

Klinische Diagnose: Perakut verlaufene lymphatische Leukämie mit großem Milztumor, mit nekrotisch-ulzeröser (erysipelatöser) Entzündung der Gesichtshaut und der Schleimhäute der oberen Luftwege. Ausgedehnte Varizenbildung an der rechten unteren Extremität.

Leopold K., 52 Jahre alt, ledig, Ziegeldeckergehilfe, zuletzt Straßenkehrer, geboren und wohnhaft in Wien, aufgenommen in das k. k. allgemeine Krankenhaus (Klinik v. *Schrötter*) am 21. Oktober 1903, gestorben am 25. Oktober 1903.

Aus der Krankengeschichte:

Anamnese: Eltern im Greisenalter gestorben, sechs Geschwister in höherem Alter. Patient hat keine Kinderkrankheiten durchgemacht. Vor 20 Jahren durch Sturz vom Dache eines vier Stock hohen Hauses Bruch des linken Unterschenkels und rechtsseitiger Leistenbruch. Heilung nach vier Monaten; seither ist Patient bis 14 Tage vor der Aufnahme stets gesund gewesen.

Seit 14 Tagen kontinuierlich heftige Kopfschmerzen, besonders rechts, Schwellung der Submaxillardrüsen, seit gestern Schwellung der äußeren Nase. Vor sieben Tagen war das ganze Gesicht stark angeschwollen. Von Seite des Respirations- und Digestionstraktes keine Beschwerden, geschlechtliche Affektion negiert, Potator. Eine Ursache für die Erkrankung weiß Patient nicht anzugeben. Patient ist wortkarg und unwirsch, seine Antworten zuerst zumeist unzureichend, an ein Ohrleiden weiß sich Patient nicht zu erinnern.

Status praesens (Assistent Dr. *Weinberger*): Untermittelgroßer Patient von grazilem Knochenbau, dürrtiger Muskulatur und geringem Panniculus adiposus.

Schädel dolichocephal. Temporalarterien stark geschlängelt, A. radialis leicht geschlängelt, Wand verdickt, gut gefüllt, Pulsweite mäßig hoch, Spannung unter der Norm. Gesicht geschwollen, Ödem der linken Lider, Gesichtshaut über Nase und Wangen stark gerötet. Im Zentrum der Rötung die Haut blasenförmig abgehoben, rechts die Blase im Zentrum geöffnet, wodurch eine granulierende Wundfläche sichtbar wird, welche von serösem Sekret bedeckt ist. Die linke Blase ist guldengroß, an zwei Stellen perforiert, Grund der Öffnungen wie rechts. Schnurrbarthaare durch eingetrocknetes Sekret und Krusten verklebt. Haarboden der Oberlippe gerötet, geschwollen, von serösem Sekret und Krusten bedeckt. Beiderseits Schleimhaut der Nase geschwollen, mit Krusten und Borken bedeckt. Aktive und passive Bewegungen des Kopfes schmerzhaft. Beim Versuche aufzustehen, Schmerzen im Hinterhaupt, besonders in der Region der Warzenfortsätze und des Nackens. Keine Perkussionsempfindlichkeit des Schädels und der Halswirbelsäule. Multiple schmerzhaft Drüsentumoren am Vorderhals, Haut daselbst gerötet. Achsel- und Leistendrüsen bedeutend vergrößert und druckschmerzhaft.

Das Skelett ist nicht perkussionsschmerzhaft.

Die unteren Extremitäten blaß, am rechten Unterschenkel chronisches Ekzem und Hautpigmentierungen nach Ulzerationen. An beiden Ober- und Unterschenkeln ausgedehnte Varizes. Vergrößerte Lymphdrüsen in beiden Leisten.

Abdomen stark ausgedehnt, Hautvenen daselbst stark injiziert, Leber und Milz perkutorisch und palpatorisch stark vergrößert. Am Herzen keine nachweisbaren pathologischen Veränderungen. Chronische Bronchitis. Patient ist sehr unruhig, klagt über keinerlei Schmerzen, spricht zeitweilig und erkennt ihm von früher her bekannte Personen. Zumeist befindet er sich aber in einem halb soporösen Zustand.

Ohrbefund: Rechtes Trommelfell unverändert, linkes gelb gefärbt. Diagnose: Akuter sekretorischer Mittelohrkatarrh links. Funktionelle Prüfung nicht durchführbar, da Patient keine verlässlichen Angaben macht.

Blut: 4,200.000 rote, 1,100.000 weiße Blutkörperchen. Im gefärbten Präparate überwiegend mononukleäre Lymphocyten, sowie einzelne polynukleäre, neutrophile Leukocyten.

Harn (22. Oktober 1903) stark sauer, trüb, spezifisches Gewicht = 1021 g, reichliche Niederschläge von Uraten. Serumalbumin in geringer Menge.

Temperatur 37·7—39, Puls 108, Respiration 30.

Dekursus: Nekrotischer Zerfall der beiden Ulzera an den Wangen. Starke Zunahme der Sekretion in der Umgebung. Oberlippe von Krusten bedeckt, desgleichen des linke Oberlid. Es besteht starker Durst. Patient nimmt flüssige Nahrung und bekommt Solutio Arsenic. Fowl. Temperatur 37·5—39·2, Puls 108—126, Respiration 28—30.

Plötzlicher Exitus letalis am 25. Oktober, 1/27 Uhr früh.

Obduktionsbefund (Prof. Ghon): 166 cm lange männliche Leiche, schwächlich und stark abgemagert. Die Haut des Stammes grauweiß, die des Gesichtes, Halses und der Vorderarme bräunlichgrau. Die sichtbaren Schleimhäute blutarm. Die Pupillen ziemlich eng, beiderseits gleich. Das linke obere Augenlid zeigt einen 3 cm langen und bis fast 1 1/2 cm breiten, unregelmäßig begrenzten Substanzverlust, dessen Ränder weit unterminiert sind, rötlichgrau erscheinen und dessen Basis gleichmäßig schmutziggrau ist, ziemlich reichlich ebenso beschaffenes Sekret abstreifen läßt und in seinem inneren Winkel von gelblichbraunen Borken bedeckt erscheint. An beiden Wangen zeigt die Haut symmetrisch länglichovale, etwas unregelmäßig begrenzte, zirka 4 cm im Längendurchmesser und 3 cm im Queren messende Exkorationen, die hellrot gefleckt sind und an ihren Rändern bräunliche Krusten zeigen. An der linken Wange zeigt sich neben der genannten Exkoration ein zirka kleinnußgroßer flacherer Tumor, über den die Haut intakt hinwegzieht und der sich weicher anfühlt. Die Haut im Bereiche beider Unterkieferwinkel wie gedunsen. Der Hals kurz, dick; der Thorax kurz, schmal, unten breiter, ziemlich tief. Das Abdomen eingezogen. Die Hautvenen im Bereiche beider Inguinalgegenden deutlich hervortretend, ebenso die an der Innenfläche des rechten Oberschenkels, daselbst die Venen geschlängelt und verdickt. Dasselbe Verhalten zeigen die Venen an der Innenfläche des rechten Unterschenkels. Daselbst die Haut dünn, bräunlich gefleckt und an einzelnen Stellen von geschichteten vertrockneten Epidermisschuppen bedeckt.

Das Schädeldach 19 1/2 : 17 cm, bis 6 mm dick. Die Diploe größtenteils erhalten, die Innenfläche glatt und glänzend, die Gefäßfurchen ziemlich tief.

Die Dura mater gespannt, nicht verdickt, mäßig blutreich. Im oberen Sichelblutleiter ein zirka federkiel dickes, graugelbes Gerinnsel.

Die Innenfläche der Dura glatt und glänzend. Die inneren Hirnhäute an der Konvexität wenig gespannt, stark durchfeuchtet, entlang den Gefäßen leicht verdickt und weißlich gefärbt. An der Basis die inneren Hirnhäute weniger durchfeuchtet. Die Gefäße leicht verdickt und von gelblichgrauen Grinnseln erfüllt. Die Hirnrinde gleichmäßig breit, blaßrötlichgrau; die Marksubstanz teigig, sehr feucht und von zahlreichen Blutpunkten durchsetzt. Die Ventrikel nicht erweitert, in ihnen spärlich klare, helle Flüssigkeit. Das Kleinhirn feuchter, ebenso die Stammganglien und die Brücke. In den Sinus der Hirnbasis zum Teil Blutgerinnsel, zum Teil gelblichgraue Gerinnsel.

In der Bauchhöhle in mäßiger Menge dunkelgelbe, klare Flüssigkeit. Zwerchfellstand beiderseits am unteren Rand der fünften Rippe. Die Muskulatur des Thorax sehr dünn, braunrot. Die rechte Pleurahöhle frei, in der linken spärlich gelbe, klare Flüssigkeit. Die vorderen Lungenränder bis auf Fingerbreite einander genähert. Die Schilddrüse entsprechend groß, gelbbraun, gleichmäßig gekörnt und ziemlich derb. Die Lymphdrüsen am Halse beiderseits stark geschwollen, bis über nußgroß, voneinander abgegrenzt, weich, teils gleichmäßig grauweiß oder weißlich, teils von mehr minder zahlreichen, hellroten, unregelmäßigen Blutungen durchsetzt. Im Rachen und Nasenrachenraum reichlich schleimiges, gelblichgraues Sekret. Die Schleimhaut verdickt, schmutzigbläulichrot; die Follikel am Zungenrund groß, blaßrötlichgrau. Die Tonsillen fast pfaumenkerngroß, höckerig, auf der Schnittfläche grauweiß mit hellroten Flecken.

Beide Lungen an ihren medialen Flächen durch zartere Bindegewebsstränge an den Herzbeutel leicht fixiert. Im Herzbeutel spärlich klare, gelbe Flüssigkeit; das Herz etwas größer, der rechte Ventrikel und Vorhof ausgedehnt. Das Epikard wenig fettreich, leicht sulzig. Sowohl an der vorderen Fläche des rechten Ventrikels als auch an den hinteren Flächen beider Ventrikel verschieden große, unregelmäßig begrenzte, weißliche, leicht erhabene Flecken. Im linken Vorhof neben dunklem flüssigem Blut ein größeres gelbliches Gerinnsel. Kleinere derartige Gerinnsel im linken Ventrikel.

Im rechten Vorhof und rechten Ventrikel, sowie in Art. pulmonalis, in der Vena cav. sup. und Vena anonyma reichlich hellgelbliche Gerinnsel. desgleichen auch in der Aorta ascendens. Der Klappenapparat des Herzens zart und schlußfähig; der rechte Ventrikel leicht erweitert, bis 4 mm dick und zum Teil von Fett durchwachsen; die Wand des linken Ventrikels bis 15 mm dick. Der Herzmuskel gelblichbraun. Die Intima der Aorta von leicht erhabenen, hellgelben Plaques durchsetzt. Die linke Lunge an der Spitze des Oberlappens und der des Unterlappens durch zarte Bindegewebsstränge fixiert, Pleura daselbst verdickt. Der Oberlappen lufthaltig, gebläht und etwas blutarm, die Spitze desselben luftarm, schwierig induriert und von einem zirka haselnußgroßen, käsig-bröckeligen Herd durchsetzt. Der Unterlappen luftärmer, blutreicher, in den hinteren Partien von kleinsengroßen, leicht prominenten, rötlichgrauen, gekörnten, luftleeren Herden durchsetzt. An der Spitze des Unterlappens das Gewebe in geringem Umkreise schwierig induriert, die Bronchien daselbst stark erweitert. In den Bronchien graues, glasiges Sekret.

Die Lymphdrüsen am Lungenhilus größer, weicher, auf der Schnittfläche leicht vorquellend, rötlichgrau und schwarz gefleckt.

Die rechte Lunge an der Spitze fixiert, von einem schwierigen Herd durchsetzt, in dessen Mitte ein zirka haselnußgroßer käsiger Knoten. Der Oberlappen sonst lufthaltig, etwas gebläht und blutarm, desgleichen Mittellappen. Unterlappen etwas weniger lufthaltig, feuchter und blutreicher; die hintersten, untersten Partien kollabiert, dunkel, in ihnen kleine, gekörnte Herde. In den Bronchien glasiges, graues Sekret.

Die Lymphdrüsen am rechten Lungenhilus in ähnlicher Weise verändert wie links, desgleichen auch die Lymphdrüsen an der Bifurkation. Die Schleimhaut des Ösophagus blutarm, die der Trachea und der größeren Bronchien blaßrötlich.

Die Milz durch bindegewebige Stränge und Membranen an das Zwerchfell, stellenweise schwer lösbar, fixiert. Das große Netz an die stark verdickte, stellenweise porzellanartig aussehende Milzkapsel zum Teil fixiert. Die Milz 1570 *g* schwer; 27 : 17 : 9 *cm*; auf der Schnittfläche die Pulpa nicht vorquellend, wenig abstreifbar, graurot, mit undeutlichen grauen, unregelmäßig begrenzten Einlagerungen und dunkelroten, kleinen Blutungen im oberen Pol.

In der Gallenblase spärlich braungelbe, leicht zähe Galle. Die Leber groß, 2600 *g* schwer, ihre Ränder plump, Kapsel gespannt, durch dieselbe verwaschene, grauweiße bis linsengroße Flecke sichtbar. Auf der Schnittfläche die Zeichnung undeutlich. Die Azini komprimiert, unregelmäßig gestaltet, rötlichgraubraun, an ihrer Peripherie graue, feucht glänzende, verschieden große Flecken. Parenchym brüchig. Die Nebennieren flach, ihre Rinde hellgelb, ihr Marklager dunkelbraun. Kapsel der Nieren zart und leicht abziehbar. Die Oberfläche graurot, fast gleichmäßig fein granuliert, die Venensterne deutlich. Die Marksubstanz von derselben Farbe wie die auf der Schnittfläche unregelmäßig verschmälerte Rinde. Die Papillen blaßgrau bis gelb. Die Gefäße auf der Schnittfläche klaffend und verdickt. Die rechte Niere 220 *g*, die linke 198 *g*. In der Harnblase gelber klarer Harn, die Schleimhaut rötlichgrau, die Prostata klein und derb. Hoden und Nebenhoden klein und weich. Im Rektum braungelbe, geformte Fäces. Die Schleimhaut rötlichgrau. Im Dünndarm gelblichbrauner, dünner Inhalt, die Schleimhaut des Duodenum und oberen Jejunum dunkelrotbraun, zum Teil gallig imbibiert, ebenso die des unteren Jejunum, etwas heller die des Ileum, namentlich des unteren. Der Wurmfortsatz dünn und frei; im Dickdarm dünner, gelbbrauner Inhalt, die Schleimhaut rötlichgrau. Im Magen spärlich schleimiger, gallig gefärbter Inhalt. Die Schleimhaut rötlichgrau. Das Pankreas derb, graugelb.

Die retroperitonealen Lymphdrüsen sowie die Lymphdrüsen an der Radix mesenterica und speziell die in der Umgebung der Cysterna chyli vergrößert und selbst auf der Schnittfläche die meisten dieser Drüsen zum Teil gleichmäßig verkäst und stellenweise verkreidet. Diese veränderten Partien der Lymphdrüsen wie von einer derben, grauen, bindegewebigen Kapsel umsäumt. Zwischen den so veränderten Lymphdrüsen dieser Regionen finden sich nicht verkäste geschwollene Lymphdrüsen, die auf der Schnittfläche weich und grauweiß sind. Die mesenterialen Lymphdrüsen bis bohngroß und darüber, meist gleichmäßig rötlichgrau und etwas weicher.

Die rechten inguinalen Lymphdrüsen vergrößert bis über dattelkerngroß, abgegrenzt, gleichmäßig grau oder graurot gefleckt, einzelne sehr weich. Ähnlich verändert die linken Inguinaldrüsen. Die axillaren Lymphdrüsen rechts bis nußgroß, weich, voneinander abgegrenzt, auf der Schnittfläche rötlichgrau gefleckt. Das Knochenmark des rechten Oberschenkels fast gleichmäßig dunkelgraurot, mit noch dunkleren Flecken, nur das unterste Drittel zeigt zum Teil erhaltenes Fettmark. Das Sternum zeigt auf seiner Schnittfläche eine gleichmäßige, etwas heller rotgraue Farbe. Die eingangs beschriebenen geschlängelten Stränge an der Innenseite der rechten Extremität sind erweiterte, von Blut und Fibringerinnsel erfüllte, geschlängelte Gefäße.

Diagnose: Akute lymphoide Leukämie mit akuter Hyperplasie fast aller Lymphdrüsen, besonders der peripheren. Milztumor, Lymphome der Leber mit starker Vergrößerung derselben. Chronische Tuberkulose der retroperitonealen Lymphdrüsen mit teilweiser Verkreidung der Lymphdrüsen an der Radix mesenterica und der Cysterna chyli. Chronische Tuberkulose beider Lungenspitzen, Bronchiektasien in der Spitze des linken Unterlappens. Geschwür am linken Augendeckel, Exkoriationen beider Wangen. Katarhalische Bronchitis, Atelektasen im Unterlappen der rechten Lunge und kleine pneumonische Herde in beiden Unterlappen.

Deckglaspräparate vom Sekret des Geschwüres am linken Augendeckel zeigen neben ein- und mehrkernigen Leukoeyten reichlichst *Gram*-positive Kokken zu zweit und in kurzen Ketten.

Gehörorgan.

Makroskopischer Befund: Rechtes Ohr normal. Linkes Ohr: Schleimiges Exsudat in der Trommelhöhle und im Labyrinth. Felsenbeinknochen durchfeuchtet, weich, Knochenmark in der Felsenbeinspitze gelblichrot gefärbt. Knochen daselbst stark durchfeuchtet. Am Gehirn makroskopisch nichts Abnormes.

Fixation in 10%igem Formalin 3 Stunden p. m.

In dem schleimigen Exsudat reichlich *Gram*-positive Kokken vom Typus der Staphylo- und Streptokokken.

Mikroskopischer Befund: Beiderseits die Markräume und pneumatischen Räume des Schläfebeines leukämisch infiltriert. Leukämische Infiltrate im Oktavus, im inneren Gehörgang und frische Blutung (postmortal?) daselbst. Stria abgeflacht. Linke Seite: Paukenschleimhaut geschwollen, von Leukoeyten durchsetzt.

Hirnstamm. Blutgefäße strotzend gefüllt. Pia zirkumskript verdünnt, ein kleines Lymphocytinfiltrat im Pons. Subpiale Blutungen an der Eintrittsstelle des Akustiko-Fazialis beiderseits. Nach *Marchi* und *Kulschützky* keine Veränderungen.

Anschließend berichte ich noch über einen von *Politzer* untersuchten, bisher nicht publizierten Fall von perakuter lymphatischer Leukämie (III. medizinische Klinik) mit intra vitam konstaterter beiderseitiger Erkrankung des schallperzipierenden Apparates bei normalem Trommelfellbefund. Die histologische Ohruntersuchung ergab umschriebene, klein-

zellige lymphoide Infiltrate in beiden Nervi acustici. Am Labyrinth und am Hirnstamme fanden sich keine Veränderungen.

2. Chlorom.

Fall VI.

Karl K., 15 Jahre, Schlosserlehrling, geboren und wohnhaft in Wien, aufgenommen in das k. k. Allgemeine Krankenhaus in Wien am 21. Jänner 1903, gestorben ebenda am 14. Februar 1903.

Der Fall ist von Assistent Dr. *M. Weinberger* in der Gesellschaft für interne Medizin (Sitzung vom 26. Februar 1903) unter Demonstration der Präparate ausführlich besprochen worden. In der Wiedergabe der Krankengeschichte und des autoptischen Befundes folge ich dem offiziellen Sitzungsprotokoll:

Assistent Dr. *M. Weinberger* demonstriert die mikroskopischen Präparate des Blutes und die Moulagen von anatomischen Präparaten eines Chloroms aus der III. medizinischen Klinik des Herrn Hofrates *v. Schrötter*. Der Vater brachte den 15jährigen Knaben, um den es sich handelt, ins Ambulatorium mit der Klage, daß der früher kräftige Junge sich seit einem im Juli 1902 überstandenen leichten Scharlach nicht mehr erhole und letzter Zeit auffallend schwächer werde. Es zeigten sich anfangs Steifigkeit in den Beinen und bedeutende Blässe, weiterhin Drüenschwellungen am Halse, später auch in der Leiste, Blutungen aus der Schleimhaut der Nase und Wangen, Blutaustritte an der Hautdecke, Vergrößerung des Herzens und ein systolisches Geräusch; die Milz 1½ Querfinger unter dem Rippenbogen als weicher Tumor zu tasten, Fieber zwischen 38 und 39°. Da die bakteriologische Untersuchung des Blutes ein negatives Resultat ergab, so konnte eine Endokarditis ausgeschlossen werden; ebenso eine Nephritis, da der Harn frei von Eiweiß war; die Koinzidenz der genannten Erscheinungen machte es auch unwahrscheinlich, daß es sich um Morbus maculosus Werlhofii handle, und legte vielmehr nahe, an akute Leukämie zu denken. Die Untersuchung des Blutes bestätigte diese Vermutung; es gerann sehr rasch bei der Entnahme und zeigte eine hochgradige Klebrigkeit beim Streichen; *Fleischl* 45%, Erythrocyten 4.500.000, Leukocyten 13.000, Verhältnis 1 : 346. In dem *Ehrlichschen* Präparat fast ausschließlich (86%) große Lymphocyten mit vielfach gelapptem Kern; daneben 8% kleine Lymphocyten, nur vereinzelte polynukleäre neutrophile und eosinophile, keine Mastzellen, keine Veränderungen der roten Blutkörperchen; also eine Pseudoleukämie, wenn man mit *Wunderlich* und *Cohnheim* diese Gruppe dadurch abgrenzt, daß sie nicht »notwendig von einer Zunahme der weißen Blutkörperchen begleitet wird«. Jedoch war die Äußerlichkeit einer solchen Einreihung klar, die auffällige Vermehrung der großen Lymphocyten ließ eine Hyperplasie der lymphatischen Apparate vermuten. Im Harn traten primäre Albumosen auf, so daß eine Affektion des Knochenmarkes diagnostiziert wurde, welche analog dem allerdings vereinzelt Befunde von *Askanazy* sehr wohl einer lymphatischen Hyperplasie desselben entsprechen konnte. Weiterhin fortschreitend schwere Erscheinungen: unwillkürlicher Abgang von Harn und Stuhl, Schwindelgefühle bei Bewegungen, Steifigkeit der Wirbelsäule, Schmerzhaftigkeit

der Knochen, Blutung aus dem rechten Ohr, hochgradige Schwerhörigkeit beiderseits durch Labyrinthaffektion, ausgedehnte retinale Blutungen, blutiges Erbrechen, schwarze Stühle, blutiger Harn. Die Zahl der Leukoeyten stieg langsam bis 20.000 (5. Februar) und schnellte plötzlich (7. Februar) auf 72.000 hinauf. Erythrocyten 3,200.000, *Fleischl* 25%. Verhältnis der weißen zu den roten 1:44. Die großen Lymphocyten blieben stets in gleicher Weise vorherrschend. Der Blutbefund war nunmehr in jeder Beziehung jenem gleich, welcher für die akute, lymphatische Leukämie charakteristisch angenommen wird. Ein Chlorom, an welches mit Rücksicht auf das jugendliche Alter und die Taubheit gedacht wurde, konnte klinisch nicht diagnostiziert werden, da die als charakteristisch angegebenen Symptome des Exophthalmus, der Schwellung in der Okzipital- und Temporalgegend fehlten.

Bezüglich des Gehörorganes ist noch folgendes nachzutragen:

Vorher stets ohrgesund, hört Patient kurz nach Beginn seiner ganzen Erkrankung seit dem 19. Jänner schlecht, bei wiederholtem heftigem Nasenbluten.

24. Jänner. Schmerzen im rechten Ohr und am rechten Warzenfortsatz, rechtes Trommelfell in beiden oberen Quadranten geschwollen, gerötet, matt (Therapie: essigsaurer Tonerde).

25. Jänner. Serös-blutiger Ausfluß aus dem rechten Ohr, Trommelfell vorne unten perforiert. (Hydrogen. hyperox., essigsaurer Tonerde.) Nachlaß der Schmerzen.

27. Jänner. Rechter Gehörgang verengt, von hämorrhagischen Massen gefüllt. Vormittags eine größere Blutung aus dem rechten Ohr, eine geringere nachmittags. Rechtsseitige Fazialisparese: Mundwinkel rechts tieferstehend als links, rechte Nasolabialfalte flach. Wiederholtes heftiges Nasenbluten. Ekchymosen am Septum nar. beiderseits, an der Konjunktiva und den Lippen. Wangenschleimhaut ulzeriert.

Ohrbefund.

Heute (29. Jänner) fast vollständiger Rückgang der Erscheinungen am Warzenfortsatze, stark hämorrhagische Sekretion vom Gehörgang aus; sonst Befund unverändert, bis auf starke Zunahme der Schwerhörigkeit. Es ergibt sich beiderseits hochgradige Herabsetzung der Luft- und Knochenleitung ($R > L$). Für C_2 beiderseits *Rinne* positiv, *Weber* nach links, hohe Töne stark verkürzt, tiefe bei mäßigem Anschlagen gar nicht gehört. Uhr weder von Luft noch Knochen. Hörweite: Akzentuierte Konversationsprache in unmittelbarer Nähe..

Diagnose: Otit. med. supp. ac. haemorrh. dextr., Affect. labyrinth. bilat.

Therapie: Kühlapparat kann ausgesetzt werden; dafür rechts nach dem Ausspülen Instillation von 10—15 Tropfen Hydrogen. hyperox. (6%) 20·0.

Im Pharynx flüssiges Blut. Larynx normal.

1. Februar. Starker Schwindel beim Aufsetzen oder dem Versuch aufzustehen. Hände zittern, komplette, periphere, rechtsseitige Fazialisparalyse.

2. Februar. Starker Schwindel, Erbrechen. Hämorrhagischer Ausfluß aus dem rechten Ohre unverändert.

7. Februar. Rechter Warzenfortsatz druckschmerzhaft.

8. Februar. Zunehmende Benommenheit.

10. Februar. Patient hört schlechter, ist benommen. Bei Berührung des Kopfes schreit Patient, verzieht das Gesicht schmerzhaft und macht Abwehrbewegungen. Blutungen aus dem Zahnfleisch.

11. Februar. Blutung aus dem rechten Ohr. Schwindel. Erbrechen.

13. Februar. Starke Blutung aus dem rechten Ohr. Patient ist vollkommen bewußtlos.

14. Februar. 4 Uhr nachmittags Exitus.

Augenbefund.

Spiegelbefund: Rechtes Auge: Die Medien sind klar. Papille deutlich sichtbar, hell, nicht abgeblaßt. Arterien und Venen auffallend hell, die ersteren gelblich. Die Gefäße weisen starke Reflexe auf. An der Papille, ihren Rand bereits deckend, eine in den vorderen Schichten der Retina befindliche Blutung. Unten und nasal in der Retina kleinere Hämorrhagien. Subretinale Hämorrhagien. In der Makula keine Blutung.

Linkes Auge: Papille wie rechts. Nach außen von ihr eine spindel-förmige Hämorrhagie. Innen und oben Hämorrhagien. Makula frei. In der Peripherie kleine Blutungen.

Nervenbefund (24. Jänner).

Patient kann beide Hände und Beine bewegen. Mitunter fällt ihm der gehaltene Gegenstand aus der Hand.

Fazialis, rechter Stirn- und Mundteil gelähmt.

Rechtes Auge steht weiter offen.

Pupillen gleichweit. Reaktion prompt. Zunge normal.

Abmagerung der Muskulatur. Keine Atrophien. Keine Ataxie, kein Tremor. Mitunter leichte Krämpfe und Gefühllosigkeit, Pamstigsein in den oberen Extremitäten. Reflexerregbarkeit: Reflex am Knie und der Achillessehne lebhaft, gesteigert. Sehr leicht Klonus auszulösen. Reflex an den oberen Extremitäten sehr gesteigert. Klonus. Keine spastischen Phänomene in den Gelenken. Hautreflex der Fußsohle sehr lebhaft, gesteigert. *Babinski* positiv. Korneal- und Konjunktivalreflex sehr lebhaft. Bauchdeckenreflex beiderseits sehr lebhaft, ebenso Gaumenreflex.

Allenthalben Hyperästhesie gegen Nadelstiche.

Temperaturkurve.

Datum	Maximum	Minimum	Datum	Maximum	Minimum
21. Jänner . . .	38·2°	37·4°	28. Jänner . . .	38·6°	36·9° (Venae sect.)
22. » . . .	37·7°	37·2°	29. » . . .	36·9°	38·6° (Venae punct.)
23. » . . .	38·3°	37·4°	30. » . . .	39·6°	37·6°
24. » . . .	39·2°	38·7°	31. » . . .	39·4°	37·0°
25. » . . .	39·6°	37·0°	1. Februar . .	38·8°	36·9°
26. » . . .	38·6°	37·7°	2. » . .	37·6°	37·2°
27. » . . .	38·9°	38·0°			

Von da an kein Fieber mehr; die Temperatur sinkt allmählich mit abendlicher Steigerung bis auf (12. Februar) 36·4° Minimum.

Die Obduktion (Hofrat Prof. *Weichselbaum*) ergab das Vorhandensein eines Chloroms. Die Lymphdrüsen am Halse, unter dem Schlüsselbein, in der Leiste mäßig vergrößert, die Pulpa hellbraun. Follikel nicht sichtbar, die Tonsillen vergrößert, graugrün. Thymus erhalten, graugrün; im Magen, zumeist auf der Höhe von Falten, teils kleine, flache, teils bis kirschengroße, kugelige Knoten, die größeren gelbgrün; auf der Schleimhaut der Harnblase graugrüne Knoten; auf der Innenfläche der Dura flache Knötchen, deren eines fast halbkugelig und graugrün, ein ähnliches an der Grenze der mittleren und hinteren linken Schädelgrube. An der Außenfläche des Herzbeutels mehrere flache, graugrüne Tumoren; mehrere ähnlich beschaffene auch am Epikard; die Leber mäßig vergrößert, die Azini sehr klein, gelblich, ihre nächste Umgebung eingesunken und blaßbraun. Die größeren und mittelgroßen Pfortaderäste von graugrünem, fast $\frac{1}{2}$ cm dicken Gewebe eingeschleitet; in der Niere oberflächlich und ins Parenchym eingesprengt grüne Knoten.

Am Hilus der Milz und Niere grüne, die hier eindringenden Blutgefäße umscheidende Infiltrate, ähnliche an der Pleura, an der Basis der linken Lunge, in das Lungengewebe eindringend.

Es sei ausdrücklich hervorgehoben, daß ein Teil der lymphatischen Wucherungen nicht grün gefärbt war, so an der Außenfläche der Dura, desgleichen an der Innenfläche viele kleinere und größere flache, rötlich-graue und blaßgraue Knoten; die Zungenbalgdrüsen vergrößert, nicht verfärbt; zahlreiche Lymphdrüsen am Hals, infraklavikular, in der Leiste, bronchiale und mesenteriale Drüsen vergrößert, grauweiß oder rötlich; ebenso zahlreiche Follikel der Magenschleimhaut; sämtliche follikulären Apparate des Darmes vergrößert, geschwollen, schiefergrau.

Das Knochenmark in den langen Röhren- und Wirbelknochen rot, nirgends grün; mikroskopisch zum überwiegenden Teile gleiche, einkernige, nicht granulierten Zellen wie im Blut. Dagegen fanden sich ausgedehnte grüne Wucherungen des Periosts, an der Innenfläche des Brustbeines, an den Rippen, ebenso auf der vorderen und seitlichen Fläche der Wirbelsäule graugrüne Knoten, welche sämtlich im Periost sitzen, im Bereich des Dorsalmarkes an der hinteren Peripherie des Wirbelkanales 1 cm dick konfluierend und das Rückenmark komprimierend.

Die anatomische Diagnose lautete: Zahlreiche Chlorome der Dura mater, der Außenfläche des Herzbeutels, des Epikards, des Magens, der Harnblase, des Periosts der Wirbelsäule, beziehungsweise des Wirbelkanales mit Kompression des Dorsalmarkes, in den Nieren, chloromatöse Infiltration am Hilus und an der Basis der Lungen, am Hilus der Milz und Nieren und in der *Glisson*schen Kapsel der Leber. Zahlreiche kleinere und größere Hämorrhagien der Dura mater, der inneren Hirnhäute, des Kleinhirnes, der Pleura und der Lungen, des Epi- und Endokards, hochgradige allgemeine Anämie.

Gehörorgan.

Anatomischer Befund.

Makroskopischer Befund: Dura bis zum dreifachen Durchmesser der Norm verdickt, grauweiß gefärbt, leicht abziehbar, beiderseits totale

Thrombose der Sinus laterales. Am Querschnitt des Sinus quillt, entsprechend dem Sinusinhalt, ein sulziger, gelblichgrün gefärbter Thrombus vor. Derselbe erstreckt sich nach abwärts bis in den Bulbus, nach aufwärts bis an das Knie des Sinus. Sinuswand stark verdickt. Ähnliche Veränderungen finden sich an beiden Karotiden. Das periarterielle Gewebe und die Adventitia sind von einer gelatinösen, gelbgrünen Masse durchsetzt, durch welche das Arterienlumen, das keinerlei Blut enthält, fast vollständig komprimiert erscheint.

Beide Pyramiden im markhaltigen Teile gelbgrün gefärbt, das Knochenmark schmierig.

Rechtes Ohr: Trommelfell destruiert, Hammergriff frei vorragend, Paukenhöhle und Antrum von rotgrünem, nicht fötiden Eiter erfüllt. Paukenschleimhaut sulzig geschwollen, so daß das Relief der medialen Paukenwand vollkommen verwischt ist. Auch der pneumatische Warzenfortsatz ist im ganzen Ausmaß der pneumatischen Räume von hämorrhagischem Eiter erfüllt, desgleichen die tiefer gelegenen pneumatischen Zellen, die sich in diesem Falle bis an den Aquäduktus vestibuli erstrecken. Tubenschleimhaut stark geschwollen, eiterähnliche Flüssigkeit darin wie in der Paukenhöhle. Das Nervenpaket des inneren Gehörganges ist von einem tiefroten Koagulum umschlossen, im oberen Bogengang, der an seinem Scheitel eröffnet wird, findet sich eine hämorrhagisch gefärbte Flüssigkeit.

Linkes Ohr: Trommelfell intakt, die Mittelohrräume wie rechts durchaus von einem gelbgrünen, nicht hämorrhagischen, sulzigen Exsudat ausgefüllt.

Kleinhirn und Hirnstamm von stecknadelkopfgroßen Blutungen durchsetzt. Eine fast hellergroße, flache, subarachnoideale Blutung an der Oberfläche der rechten Kleinhirnhemisphäre.

Fixation in 10%igem Formalin. 18 Stunden p. m.

Abstreifpräparate des Ohreiters ergeben: Kokken vom Typus der Streptokokken.

Mikroskopischer Befund: Rechte Seite: Die perilymphatischen Räume im Bereiche der Bogengänge von Blut erfüllt (Tafel VIII, Fig. 24). Die Blutung erstreckt sich zum Teil zwischen Endost und Knochen, zum Teil zwischen die Epithelwand der häutigen Kanäle und die subepitheliale Schichte. Die endolymphatischen Kanäle selbst sind frei von Blut, dagegen finden sich in den Kanälen, zum Teil dem Epithel angelagert, zum Teil frei flottierend, kugelförmige, aus 20—70 Zellen bestehende Verbände (Chloromteile, Tafel VIII, Fig. 25). Die Zellen selbst sind polygonal oder ovoid, zeigen 7—15 μ Durchmesser, helles Protoplasma, bläschenförmigen, ovoiden oder gelappten Kern, manche besitzen mehrere Kerne. Die Zellen sind eng aneinandergereiht, ein Stroma ist nicht mit Sicherheit zu konstatieren. Verstreut finden sich im Labyrinth, zumeist der Epithelwand angelagert, einzelne derartige Zellen. Streckenweise ist der perilymphatische Raum von Fibrinfäden und Bindegewebe durchzogen (Tafel VIII, Fig. 27). Das Bindegewebe ist an diesen Stellen viel reichlicher angehäuft als das gewöhnliche, perilymphatische Bindegewebe und ist wohl aus der Organisation alter Blutgerinnsel hervorgegangen. Darauf weist das Nebeneinandervorkommen von Bindegewebe, Fibringerinnseln und frischen Blutungen, sowie das zerstreute Auftreten von Blutpigment hin. Die Räume

der Bindegewebsnetze sind zum Teil von frischem Blut ausgefüllt. Bei Weigert'scher Fibrinfärbung sind daselbst massenhafte Kokken vom Typus der Streptokokken nachweisbar.

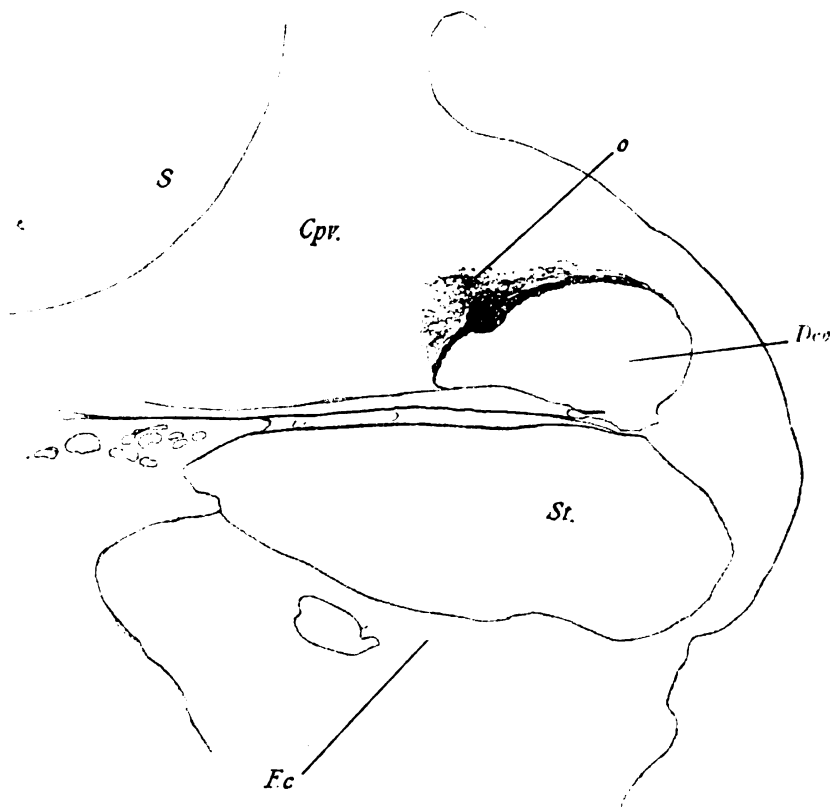
Der Utrikulus zeigt normale Gestalt und ist von reichlichem Bindegewebe und Fibrinfäden umgeben. Das Bindegewebe ist viel dichter angeordnet als das normale perilymphatische Bindegewebe. In dem Bindegewebsnetze finden sich große Plasmazellen vom Typus der oben besprochenen und aus diesen Zellen zusammengesetzte Zellverbände, Tumorpartikel. Frisches Blut ist besonders über der oberen Wand des Utrikulus angehäuft.

Sehr interessant gestalten sich die Veränderungen im Sakkulus, Duct. reuniens und Duct. endolymphaticus. Diese drei Abschnitte sind samt dem Vorhofteil des häutigen Schneckenkanales auffallend stark erweitert und von einem dichten Bindegewebsnetz vollständig umgeben (Tafel VIII, Fig. 26, 27). Der Sakkulus ist so groß, daß er fast die ganze Cysterna perilymphatica füllt (Tafel VIII, Fig. 26, 27). Der restierende kleine Spalt zwischen der konvexen, weit nach außen reichenden Sakkuluswand und der Steigbügelregion wird durch Bindegewebe und frisches Blut ausgefüllt. Im ganzen zeigt der Sakkulus die 4—6fache Größe der Norm und nach dem histologischen Bilde gewinnt man den Eindruck, daß sowohl der Sakkulus als der Duct. reuniens und der Vorhofblindsack ausgedehnt worden sind. Die Dehnung ist möglicherweise durch die Verlegung des oberen Teiles des Ductus und des Saccus endolymphaticus infolge des erschwerten oder unmöglich gewordenen Abflusses der Endolymphe eingetreten und würde ungefähr einem Ödem entsprechen. Einer Dehnung der häutigen Wände des Sakkulus entspricht auch das auffallend flache Wandepithel des Säckchens. Weniger befriedigend ist es, die Ektasie folgendermaßen zu erklären: Ursprünglich hat es sich in den perilymphatischen Räumen um fibrinöse Gerinnsel gehandelt und Fibrinfäden sind ja auch im Präparat noch reichlich zu sehen. Später wurden durch Bindegewebsnetze die genannten häutigen Teile mit der Knochenwand vollständig verbunden. Es ist nicht ausgeschlossen, daß bei der Organisation der Fibringerinnsel eine Schrumpfung des Netzes eintrat und nun, da die Adhäsionsflächen an der Knochenwand als Puncta fixa unnachgiebig blieben, demgemäß eine Dehnung der häutigen Wände erfolgen mußte: Reichliches Fibrin findet sich im Präparat noch im Vorhof hinter dem Steigbügel angehäuft (Tafel VIII, Fig. 27, *Sta*). Die Ektasie des Ductus endolymphaticus erstreckt sich vom oberen Sakkulusende bis an die Stelle, an welcher der Ductus endolymphaticus die Kommissur kreuzt. Der Ductus endolymphaticus zeigt sich im unteren Teile, wo er noch nicht allseits von Knochen umgeben ist, besonders stark erweitert (Tafel VIII, Fig. 26, 27 *De*), doch ist auch in den höher darübergelegenen Teilen der Kanal so stark erweitert, als es das Knochenrohr des Aquäduktes erlaubt. Endlich ist auch der Ductus reuniens in seinem ganzen Verlauf gedehnt. Die Weite des unteren Teiles des Ductus endolymphaticus und des ganzen Ductus reuniens (Tafel VIII, Fig. 26, 27) beträgt mindestens das 12fache der Norm. In den Fibrin- und Bindegewebsnetzen sind reichliche Chloromteile nachweisbar (Tafel VIII, Fig. 26). Der obere Teil des Ductus endolymphaticus sowie der Saccus endolymphaticus sind vollständig von einem frischen Blutkoagulum ausgefüllt.

Die Nervenendstellen an den Bogengängen und den Vorhofsäcken lassen Verlust der Haarzellen erkennen. Im Neuroepithel sind nur die Stützzellen zurückgeblieben. Die Statolithenmembran und die Cupulae sind von Chloromanteilen durchsetzt.

Schnecke: Der häutige Kanal ist im Vorhofteil durch eine konvexe Vorbauchung der Membrana vestibularis stark erweitert (Tafel VIII, Fig. 26—28). Frische Blutungen in der Scala tympani und vestibuli, geringe frische Blutungen im Ductus cochlearis des Vorhofteiles und im

Fig. 5 (Fall VI).



Vertikalschnitt durch den Vorhofteil der Schnecke. Chlorom in der Membrana vestibularis *o*. *Cpv* Cysterna perilymphatica vestibuli, *Dev* Ductus cochlearis (Vorhofabschnitt), *S* Sacculus, *St* Scala tympani. Hämalaun-Eosin. Zeich.-Okular, Objektiv 1, Tub. 15 cm.

angrenzenden Bezirk der ersten Windung. Das frische Blut ist von einem fädigen Gerüst von Bindegewebe und Fibrinfäden umgeben. Bindegewebige Schwarten in der Nische des runden Fensters, die Membr. tympani selbst ist unverändert (Tafel VIII, Fig. 26, 27, *Fc*). Chlorom in der Membrana vestibularis des Vorhofteiles (Textfig. 5). In den höhergelegenen Teilen der Schnecke findet sich kein Blut, doch sind die Skalen und der Ductus cochlearis vollständig von einem feinfädigen, ziemlich dichten Fibrinnetz erfüllt (Tafel VIII, Fig. 28, 29). Im Ductus cochlearis ist das Netz dichter, die Fäden färben sich daselbst mit Hämalaun intensiver als in den beiden

Skalen (Tafel VIII, Fig. 29). Das *Cortische Organ* des Vorhofsteiles zeigt Defekt der Haarzellen bei erhaltenen Pfeilern (Tafel VIII, Fig. 28). Im oberen Teile der Schnecke ist die Papille unverändert, jedoch durchaus von Fibrinfäden durchzogen (Tafel VIII, Fig. 29). Bei dem sonstigen vorzüglichen Erhaltungszustande der Papille kann man sehr schön die Füllung der Hohlräume der Papille (Tunnelraum, *Nuëlscher Raum*) mit Fibrin erkennen. Die *Cortische Membran* steht allenthalben mit der Papille im typischen Zusammenhang (Tafel VIII, Fig. 29).

Sehr geringe, frische Blutmengen im Nerven- und Ganglienapparat, dagegen zeigen die Nerven und Ganglien im Bereich des Akustikus und des Fazialis ausgedehnten degenerativen Zerfall. Im Ganglion vestibulare, mehr noch im Ganglion spirale ist ein Teil der Ganglienzellen zugrunde gegangen, sie stellen in der erhaltenen, gut gefärbten bindegewebigen Hülle eine hell gefärbte Scholle mit blassem, schattenhaftem Kern oder ohne Kern dar (Tafel VIII, Fig. 30). Mit der Markscheidenfärbung läßt sich der Untergang der Markscheiden in einem großen Teil der Vestibular- und Kochlearfasern nachweisen. Der Fazialis und sein Ganglion sind zum größeren Teile degeneriert (Markscheidenzerfall); die Ganglienzellen im Ganglion geniculi wie die der Akustikusganglien verändert. Der Kanal enthält ältere und frische Blutkoagula, besonders im absteigenden Teile. Die großen Markräume an der Pyramidenspitze und Pyramidenbasis, besonders in der Richtung gegen den Warzenfortsatz und den Paukenboden sind von reichlichen, großen Lymphocyten und Chloromzellen erfüllt. Die Blutgefäße des Labyrinths sind zum Teil unverändert, teilweise stark gefüllt und umblutet, zum Teil verödet, und zwar entweder von Chlorom und pigmentierten Rundzellen oder von Fibrinfäden erfüllt oder durch Bindegewebe vollständig abgeschlossen. Diese Veränderungen finden sich verstreut an allen Blutgefäßen des Labyrinths, besonders aber im Schneckenanteil. Die Sinusveränderungen sind aus Fig. 20 (Tafel VII) zu ersehen.

Die Mittelohrschleimhaut ist hochgradig geschwollen, zum Teil ulzeriert. Leukämisch infitrierte Schleimhautbrücken erstrecken sich durch die Trommelhöhle. Stellenweise eiterige Einschmelzung (mikroskopisch reichliche Kokken vom Typus der Streptokokken). Narbenähnliches neugebildetes Bindegewebe am Promontorium, am runden Fenster und am Stapes.

Linke Seite: In den perilymphatischen Räumen der Bogengänge frisches Blut, desgleichen peri- und endolymphatisch im Vorhof. Nervenendstellen und Form der Ampullen und Vorhofssäcke unverändert. Der ganze Schneckenkanal von der Basis bis an die Spitzenwindung verödet, durch Absinken der Membr. vestib. auf die Außen- und die Basilarwand. Der restierende spaltartige, endolymphatische Hohlraum ist von Fibrinfäden vollständig ausgefüllt, so daß die herabgesunkene Membr. vestib. an die Außen- und die Basilarwand fixiert erscheint (Tafel VI, Fig. 7). Die Papille ist komprimiert.

Kleinzellige, mononukleäre Infiltration der Stria, deren Blutgefäße wie die des Ligamentum spirale stark kontrahiert sind (Tafel VI, Fig. 7). In den Skalen geringe Blutmengen. Der Ductus endolymphaticus ist vollständig durchblutet, und zwar ist er selbst von frischem Blut vollständig ausgefüllt und auch der Spaltraum zwischen ihm und dem Aquaeductus

vestibuli von frischem Blut erfüllt. Der Sacculus endolymphaticus ist gleichfalls vollständig von Blut erfüllt. Der normale Lymphstrom durch den Ductus endolymphaticus erscheint dadurch aufgehoben. Der Nerven-Ganglienapparat zeigt keine Veränderungen. Chlorom in Form von Zellverbänden ist nirgends anzutreffen, doch werden große, einkernige Zellen vom Typus der an der rechten Seite gefundenen Zellen verstreut, zumeist in den perilymphatischen Räumen getroffen. Bei Färbung nach *Kulschitzky* zeigen diese Zellen ein helles Protoplasma, im Kerne lassen sich deutlich braunschwarz gefärbte Kernkörperchen nachweisen. Der Zellkörper ist rundlich, polygonal oder zeigt kurze Fortsätze.

Am Hirnstamm zirkumskripte frische kleine Hämorrhagien, keine degenerativen Veränderungen.

Fall VII.

Klinische Diagnose: Chlorom mit ausgebreiteten grünen Hautinfiltraten. Der Fall ist von Dr. *Eduard Hirschmann* am 18. Dezember 1903 in der k. k. Gesellschaft der Ärzte in Wien demonstriert worden. Das offizielle Protokoll enthält über die Krankengeschichte u. a. folgende Daten:

Method F., 26 Jahre alt, Schlosser. Als Kind litt Patient an »skrofulöser« Bindehautentzündung. Er fühlte sich sonst bis vor einem Jahre wohl. Er erkrankte an Bronchitis und bronchopneumonischen Herden, später wiederholt an Schluckbeschwerden. Als er im Februar d. J. an die Abteilung des Primarius *Bamberger* aufgenommen wurde, bestand schon längere Zeit Schwellung der rechtsseitigen Unterkiefer- und Halsdrüsen, sowie ein chronischer Milztumor. Von diesen Drüsen kam später eine zur spontanen Vereiterung; die Inzisionswunde heilte nicht mehr, zeigte bläuliche Ränder und produzierte serösen Eiter. An der rechten Tonsille, welche vorübergehend das Bild einer Angina necrotica geboten hatte, konnte Mitte Februar Dr. *Heindl* eine geschwürige Neubildung feststellen; die histologische Untersuchung eines exzidierten Randstückchens (Dozent Dr. *Sternberg*) ergab einen »für Lymphosarkom sehr suspekten Befund«. Die umgebenden Schleimhautbezirke wurden sehr rasch diffus feinhöckerig infiltriert und Mitte April waren die Tonsillen, die Rachenmandel und Tubenwülste so gewuchert, daß Nasenrachenraum und Isthmus faucium, auch die Choanen durch höckerartige Wände verengt erschienen. Es schollen nun beiderseits die Halsdrüsen, der Patient fieberte hoch, Leber und Milz erwiesen sich vergrößert; die wiederholte Blutuntersuchung ergab morphologisch stets normalen Befund.

Mitte April wurde der Kranke mit der Diagnose »Lymphosarcoma colli« entlassen.

Im Juni in unsere Abteilung aufgenommen — die Zwischenzeit hatte er in Bad Hall verbracht — zeigte der Kranke höchst auffallende Hautveränderungen. Neben dunklerer, blaßbräunlicher, an den Wangen intensivster Pigmentation fanden sich auf der Brust zahlreiche disseminierte, zirka linsengroße, resedagrüne, das Hautniveau zum Teil leicht überragende, auf Druck unveränderliche Effloreszenzen. Erst im weiteren Verlaufe traten solche auch im Gesicht und spärlich an den Extremitäten auf.

Die Bindehaut der Lider zeigte ausgesprochen graugrüne Verfärbung, auch die Skleren hatten einen Stich ins Grüne. Die übrigen Schleimhäute waren sehr blaß, die des Zahnfleisches war diffus verdickt, blaßrot durchscheinend und feinhöckerig an der Oberfläche.

Ähnlich starr infiltriert erwiesen sich der weiche Gaumen, Zungenrund, die Gegend der Aryknorpel, Kehldeckel und Nasenschleimhaut; beide Tonsillen waren in höckerige Tumoren verwandelt.

Aus dem Krankheitsbilde seien sonst nur hervorgehoben die zahlreichen derben bis faustgroßen, kaum verschieblichen Drüsenpakete an beiden Halsseiten kleinere in Achselgruben und Leistenbeugen; ferner Leber- und Milztumor, Knochendruckempfindlichkeit und remittierendes Fieber. Im Harn war nichts Abnormes, speziell kein für Chlorom charakteristischer Farbstoff. Wiederholte Blutuntersuchungen ergaben anfangs nur relativ zahlreiches Vorkommen der großen Lymphocyten, später beträchtliche Lymphämie von gleichem Charakter, schwere Anämie mit Poikilocytose, Polychromatophilie und Normoblasten.

An lobulärer Pneumonie ging der Kranke Mitte Juli zugrunde.

Aus der Krankengeschichte sind noch folgende Tatsachen binzu- zufügen:

Der vorher ohrgesunde Patient ist erst seit kurzer Zeit schwerhörig. Wiederholt Schwindel, Erbrechen.

Ohrbefund (Juni 1903, Assistent Dr. *Neumann*): Trommelfell beiderseits gering getrübt und eingezogen. *Weber* unentschieden, *Rinne* rechts negativ mit stark verkürzter Luft- und Knochenleitung, links positiv-negativ mit normaler Perzeptionsdauer durch den Knochen und gering verkürzter Luftleitung. Perzeption für A bei Luftleitung und für mittelstarken Anschlag aufgehoben.

Hörweite: Konversationsprache rechts 1 m, links + 8 m; Flüstersprache rechts 15 cm, links 5—6 m.

Diagnose: Beiderseits chronischer Tubenmittelohrkatarrh, rechts Erkrankung des schallperzipierenden Apparates.

Augenhintergrund (Dr. *Meller*) normal.

Ohrbefund vom 10. Juli (Dr. *Frey*) ergibt:

Hörweite: Konversationsprache rechts 2 $\frac{1}{2}$ m, links ungefähr normal.

Der funktionelle Befund in Anbetracht des Allgemeinzustandes des Patienten nicht einwandfrei erhebbar. Sicher beiderseits verkürzte Kopfknochenleitung.

Die Obduktion (Dozent Dr. *Landsteiner*) ergab eine von den Tonsillen ausgehende, die Schleimhäute des Rachens, des Gaumens, der Nase, des Kehlkopfes, der Bronchien und des Zahnfleisches infiltrierende Aftermasse, die jetzt grasgrün verfärbt war. Die Hals- und Mediastinaldrüsen waren auf dem Durchschnitte größtenteils grün, einzelne zeigten kleine hellgelbe, trockene nekrotische Herde. Das Mark der langen Röhrenknochen war größtenteils blaßgrün verfärbt, ebenso die Spongiosa der Halswirbelsäule. Die Diagnose lautete auf Chlorom.

Das Schädeldach ist hydrokephal, bis zu 6 mm dick, fast kompakt, seine Nähte sind erhalten. An der Innenfläche zeigt der Schädel flache fingerförmige Impressionen, namentlich an der Hinterfläche des Schädeldaches, sonst ist die Vitrea intakt. Die Diploe, soweit von ihr Reste vor-

handen sind, sehr blaß, leicht lichtgrün gefärbt. Im Längsblutleiter ist locker geronnenes Blut, der nicht verdickten Dura haften an der inneren Fläche frische zarte Blutgerinnsel, sowie sehr dünne fibrinöse Membranen locker an.

Die Arterien an der Basis des Gehirnes zart, die Meningen im allgemeinen wenig blutreich, ebenso blutarm die weiße und graue Hirnsubstanz, Stammganglien blaß.

*Gehörorgan.*¹⁾

Anatomischer Befund.

Makroskopischer Befund: Trommelfell beiderseits gering getrübt. Paukenhöhlen beiderseits von einer klaren, farblosen, fadenziehenden, schleimigen Flüssigkeit erfüllt. Mittelohrschleimhaut aufgelockert, geschwollen. Das Labyrinth wird nicht eröffnet. Akustiko-Fazialis im inneren Gehörgang unverändert. Beide pharyngealen Tubenenden (besonders das rechte) stark infiltriert und geschwollen. In den Blutsinus und beiden Karotiden dunkelrote Gerinnsel, Gefäßwand infiltriert und geschwollen. Saccus endolymphaticus beiderseits unverändert.

Mikroskopischer Befund: Rechte Seite: Bogengänge und Vorhofinhalt samt den Nervenendstellen unverändert. Der häutige Schneckenkanal im Vorhofteil und in der Basalwindung vollständig von fädigen Fibringerinnseln ausgefüllt. Ligamentum spirale zum Teil degeneriert, Stria aufgelockert oder verschmälert, Papille komprimiert, abgeflacht, stellenweise atrophisch bis zum gänzlichen Schwunde.

N. acusticus und seine peripheren Ganglien zum Teil von frischem Blut, leukämischen Infiltraten und Chlorom durchsetzt. Ganglion spirale im Vorhofteil und der ersten Windung hochgradig atrophiert. Die daraus resultierenden Hohlräume von fädigem, kernarmem Bindegewebe erfüllt. Frische Blutung in die knöchernen Hohlräume der Schneckenwindung. Frische leukämische Infiltrate im Ganglion geniculi und im Nervus petrosus. Fibringerinnsel in der Scala tympani und an der Membrana tympani secundaria.

Mononukleäre große Lymphocyten in den pneumatischen Räumen des Felsenbeines. Im übrigen der Knochen unverändert. Labyrinth sehr pigmentreich.

Linke Seite: Frische Blutung im inneren Gehörgang. Schöne, streifenförmige Infiltrate im Ligamentum spirale und in der Stria vascularis. Die Knochenhöhlräume des Felsenbeines von Lymphocyten durchsetzt. Frische Blutung in der Schneckenachse und in der Wand der Karotis. Das Neuroepithel des Vorhofes und der Bogengänge unverändert. Schöne Infiltrate im Ganglion spirale, das im übrigen dieselben Veränderungen aufweist wie jenes der rechten Seite.

Das lymphadenoide Gewebe der beiden Tuben stark vermehrt, so daß besonders der pharyngeale Anteil der Tube durch Einlagerung von Tumormassen (Chlorom) stark vergrößert ist. Das Tubenlumen spaltförmig. Tubendrüsen unverändert. Das Tumorgewebe besteht aus großen, mononukleären Lymphocyten, die sehr dicht und zahlreich in ein zartes

¹⁾ Für die Überlassung der Präparate bin ich meinem Kollegen Dr. Neumann zu bestem Dank verpflichtet.

bindegewebiges Retikulum eingetragen sind, in den Geschwulstzellen sind auch reichlich stark lichtbrechende, gelbe bis braune Körnchen nachweisbar.

3. Akute lymphoide Leukämie mit Lymphosarkom.

Fall VIII.

Akute Leukämie mit eigenartigem, an Chlorom erinnerndem Obduktionsbefund.

Demonstriert von Primarius Dr. *Drozda* in der Gesellschaft für innere Medizin in Wien (Sitzung vom 23. Oktober 1902).

Aus der Krankengeschichte (Mitteilungen der Gesellschaft für innere Medizin in Wien, 1902, 1, Nr. 17):

Adolf M., 12 Jahre alt, aus Wien, aufgenommen am 12. Oktober 1902 in das k. k. Franz Josefs-Spital, gestorben ebenda am 21. Oktober 1902.

Patient blaß, seit vier Wochen starke Kopfschmerzen, seit drei Wochen Schmerzen in beiden Unterschenkeln, in jüngster Zeit allgemeine Schwäche. Fieber seit zwei Tagen. Petechienartige Extravasate an den Extremitäten und am Stamm. Bei der Aufnahme fanden sich mäßige Schwellung beider Tonsillen, Schwellung der rechtsseitigen Halsdrüsen, Schmerzhaftigkeit bei Druck auf das Sternum und die beiden Tibiae vor, neben den früher erwähnten peripheren Blutaustritten auch vereinzelte Ekchymosen am Zahnfleisch. Leber sehr groß, über handbreit über den Rippenbogen vorstehend, Milz von der VI. bis XI. Rippe, den Rippenbogen um etwa 2 Querfinger überragend, ziemlich plump und derb sich anfühlend. Im übrigen normale Verhältnisse.

Die Untersuchung des Blutes ergab im nativen Präparate bedeutende Vermehrung der Leukocyten, auf 25—30 Erythrocyten je eine farblose Zelle; im gefärbten Präparat ziemlich große, in der überwiegenden Mehrzahl einkernige Leukocyten mit spärlichem, fast durchscheinendem Protoplasma, 3—4 eosinophile Zellen im Gesichtsfeld; keine Poikilocytose, vereinzelt kernhaltige Blutzellen. Das Blut selbst himbeergeleeartig, dünnflüssig, nicht koagulierend. Auf Grund dieses Befundes wurde die klinische Diagnose auf »akute Leukämie« gestellt. Patient zeigte am Aufnahmestage Schwankungen der Körpertemperatur zwischen 38.2—38.8. Puls schwach, undulierend, 96, daneben markante Dyspnoe. Gegen Mittag des 20. Oktobers stellte sich starke Somnolenz ein. Exitus letalis 21. Oktober, 1/2 5 Uhr früh.

Aus dem Obduktionsbefund: Das Schädeldach dünnwandig, Innenfläche insbesondere im Verlauf der Gefäßfurchen von zahllosen, teilweise konfluierenden grubigen Vertiefungen (Usuren) besetzt. Galea von kleinen Blutaustritten durchsetzt, die Dura an der Außenfläche bedeckt mit mächtigen Zügen von Knötchen einer weichen, weißen, adenoiden Substanz; die Innenfläche glatt, Gehirn blutarm. Zunge blaß, etwas belegt. Follikel leicht geschwellt, Tonsillen ziemlich geschwellt, die Schleimhaut der hinteren Rachenwand geschwellt und mit mehreren opaken Schorfen besetzt. Keine Blutungen im orbitalen Zellgewebe. Knochenmark des rechten Oberschenkels in der Diaphyse gallertig, grau bis graugelb mit ausgedehnten, dunkelroten Flecken.

»Der Fall zeichnet sich durch die enorme Hyperplasie des adenoiden Gewebes, besonders im Digestionstrakte aus, daneben ist auch die analoge Wucherung an der Außenfläche der Dura, die sogar zur partiellen Usur des Schädeldaches geführt hatte, als besonders seltenes Vorkommnis hervorzuheben. Wir konnten nur in einem Falle von Chlorom (*Osterwald*) analoge Auflagerungen, allerdings mit der charakteristischen Grünfärbung des Chloroms, an der Außenfläche der Dura angeführt finden. Im Gegensatz zu der mächtigen Hyperplasie nahezu des gesamten Lymphapparates erscheint die Milz nur in verhältnismäßig geringer Weise in Mitleidenschaft gezogen und nehmen die adenoiden Wucherungen im Bereiche des Intestinaltraktes absteigend in allmählicher Weise markant ab. Die Leber erscheint allerdings stark vergrößert. Das Knochenmark zeigte keinerlei besonders hochgradige Veränderungen. An dem Blutbefund wäre noch zu bemerken, daß die überwiegende Mehrzahl von ausnehmend großen Leukocyten der früher geschilderten Art auffiel. Es könnte deshalb auch der Fall als Übergangsstufe zwischen echter »akuter Leukämie« und »Lymphosarkomatose« als »Sarcomatosis leucaemica« bezeichnet werden.«

Gehörorgan.

Makroskopischer Befund: (Zur Untersuchung gelangte das in Formalin konservierte Gehörorgan.)

Trommelfell getrübt. Steigbügel wenig beweglich. Antrum von Schleimhautbrücken durchsetzt. Paukenschleimhaut aufgelockert, blaß. Am Gehirn makroskopisch nichts Abnormes.

Mikroskopischer Befund (beiderseits gleich): Paukenschleimhaut geschwollen, kleinzellig (mononukleär) infiltriert, desgleichen die den Stapes umziehenden Schleimhautbrücken und die Schleimhautbekleidung der Gehörknöchelchen. Zirkumskripte Infiltrate und kleine Blutungen an den Nervenbündeln im inneren Gehörgang, besonders entlang den Blutgefäßen, umschriebene leukämische Infiltrate im Ganglion spirale.

In der direkten Umgebung des Vorhoffensters zeigt der Knochen weite Markräume, die von großen Blutgefäßen durchsetzt sind. In der unmittelbaren Umgebung der Markräume ist die Knochengrundsubstanz tiefblau gefärbt, der Knochen ist zellreicher als in der Umgebung (Tafel VI, Fig. 10). Steigbügelplatte und Ligam. spirale sind unverändert.

Geringe Blutungen in der Scala tympani. Das Knochenmark des Felsenbeines ist leukämisch verändert. Der Aquaeductus vestibuli ist normal.

Die Medulla zeigt starke Leichenveränderungen. Am zentralen Oktavus nichts Abnormes.

Fall IX.

Akute lymphoide Leukämie mit dem anatomischen Befund einer Lymphosarkomatose. Demonstriert von Dozent Dr. *Wilhelm Türk* in der Gesellschaft für innere Medizin (Sitzung vom 19. Mai 1903). Dem Sitzungsprotokoll, in welchem die Krankengeschichte ausführlich publiziert ist, entnehme ich folgende Daten:

Franz F., 41 Jahre alt, hat vor zwölf Jahren eine mehrmonatliche Lungenerkrankung durchgemacht, sodann war er bis 1902 gesund. Seit dieser Zeit Schmerzen entlang der rechten Tibia, die in der letzten Zeit sich steigern. Später Blasenbeschwerden, Doppelsehen, Appetitlosigkeit, Abmagerung.

Bei der am 7. Mai erfolgten Aufnahme auf die Klinik *Neusser* mäßige Parese der Innen- und Auswärtswender des rechten Auges, horizontaler Nystagmus. Fundus normal. Zunehmende Schmerzen in der Tibia. Leber- und Milztumor. Kein Fieber.

Blutbefund: Erythrocyten 6,680.000, Leukocyten 65.800, Hämoglobin *Fleischl* 90—95%. Von den Leukocyten sind etwa 55% große einkernige, ungranulierte Elemente mit großen, blassen Kernen, ungefähr 9% kleine Lymphocyten, daneben Myelocyten, polynukleäre neutrophile, 1% Mastzellen. Es muß demnach neben der lymphoiden Wucherung mindestens eine Reizung des leukoblastischen und erythroblastischen Apparates des myeloiden Gewebes angenommen werden.

Im Urin Eiweiß in Spuren. Massenhaft Urate.

»Klinisch wurde nach dem physikalischen und dem Blutbefund naturgemäß »akute lymphoide Leukämie« diagnostiziert. Mit Bezug auf die mehrfachen Erfahrungen der letzten Zeit wurde jedoch die Möglichkeit eines Chloroms oder teilweise lymphosarkomatösen Befundes offen gelassen, insbesondere mit Rücksicht auf die Symptome von seiten des Nervensystemes, weil diese sich am leichtesten durch die periostalen Infiltrate, besonders entlang dem unteren und vorderen Teile der Wirbelsäule, erklären lassen und diese Lokalisation, wie es scheint, besonders häufig mit lokaler Aggressivität verbunden ist.«

Exitus letalis am 13. Mai.

Klinische Diagnose (Dr. *Türk*): Akute Leukämie, vielleicht »Chlorom« oder »Lymphosarkom« mit besonders ausgebreiteter lymphoider Umwandlung des Knochenmarkes und periostalen Infiltraten. Lymphoidhyperplasie in Milz und Leber, wenig in den Lymphdrüsen. Geringgradige hämorrhagische Diathese.

Anatomische Diagnose: Akute Leukämie mit lymphosarkomatösen Tumoren, besonders im Darm vom Magen ausgehend, und Periost.

Aus dem Sektionsbefund (Hofrat Prof. *Weichselbaum*): Schädeldach leicht asymmetrisch, $\frac{1}{2}$ cm dick, größtenteils spongiös, Dura gut gespannt, dünn, Innenfläche glatt, glänzend, die inneren Hirnhäute auf der Konvexität deutlich getrübt und von klarer Flüssigkeit ziemlich reichlich durchtränkt. Die Arterien der Hirnbasis zartwandig, Hirnsubstanz teigig weich, stark durchfeuchtet, die Hirnventrikel enthalten geringe Mengen dünnen, klaren Serums, Knochenmark der Wirbelsäule und des Sternums durchwegs gleichmäßig rot, makroskopisch wie normales Mark. Im rechten Femur und im linken Humerus proximal rotes, distal Fettmark. Das ganze Knochenmark erweist sich mikroskopisch als lymphoid umgewandelt. Fetttropfen enthaltende Zellen und massenhafte Erythrocyten erfüllen das Knochenmark.

Der Fall ist nach *Türk* ein besonders prägnantes Beispiel für die innige Zusammengehörigkeit von lymphosarkomatöser und lymphoider Leukämie.

Hierzu ist noch zu bemerken: Doppelsehen bestand seit dem 3. Mai, auch Schmerzen in der rechten Augengegend.

Ohrbefund vom 13. Mai 1903: Trommelfell beiderseits ein wenig getrübt, matt. Rinne beiderseits positiv mit gering verkürzter Kopfknochenleitung. Uhr von Stirn und Warzenfortsatz negativ. Hörweite gering verkürzt.

Diagnose: Am Trommelfell Residuen einer abgelaufenen leichtgradigen katarrhalischen Mittelohraffektion. Erkrankung des schallempfindenden Apparates.

Gehörorgan.

Makroskopischer Befund: Dura festhaftend. Zwischen Dura und Knochen, besonders über dem Tegmentum punktförmige bis hirsekorngroße Hämorrhagien. Die regionären Sinus enthalten flüssiges Blut. Sinus lateralis und Bulbus venae jugularis rechts bedeutend größer als links. Tube beiderseits normal. Paukenschleimhaut rotgelb, von punktförmigen Hämorrhagien durchsetzt, gering geschwollen. Durchscheinende, sternförmig verästelte, zarte Ligamente im Antrum. Warzenfortsatz pneumatisch. Der rechte Bulbus venae jugularis reicht bis an die Schneckenbasis. Ebenso erstrecken sich die pneumatischen Zellen des Warzenfortsatzes weit in das Felsenbein. Die knöcherne Labyrinthkapsel hat anatomisch ihre Selbständigkeit dadurch bewahrt, daß zwischen der Kortikalis des Felsenbeines und der Labyrinthkapsel große Hohlräume bestehen (Tafel VI, Fig. 9). Das Knochenmark an der Felsenbeinspitze ist gelb gefärbt, reichlich, in beiden inneren Gehörgängen flüssiges Blut. Die Labyrinthne bleiben uneröffnet. Medulla makroskopisch normal.

Fixation in 10%igem Formalin 14 Stunden p. m.

Mikroskopischer Befund.

Rechte Seite: Bogengänge unverändert. Ausgedehnte, aus großen mononukleären Plasmazellen bestehende Infiltrate im peripheren N. cochlearis zwischen dem Cortischen Organ und dem Spiralganglion. Schneckenerv und Schneckenganglion gering atrophiert, bei mäßiger perilymphatischer und endolymphatischer Blutung. Die Stria vascularis zum Teil kleinzellig infiltriert, an manchen Stellen teilweise oder ganz fehlend. Das Ganglion spirale schleimig degeneriert. Eine breite Zone von schleimigem Bindegewebe umgibt auch die atrophierten Partien des Ganglion spirale. Das perilymphatische Bindegewebe um Utrikulus und Sakkulus ist hydropisch (schleimig?) degeneriert. Der Vorhofnerv und seine beiden Ganglien etwas atrophisch. Duktus und Saccus endolymphaticus unverändert. Blutgefäße im Bereiche des Stapes von einem eosinroten Koagulum erfüllt, das reichliche mononukleäre große Lymphocyten einschließt. Die Blutgefäße der Paukenschleimhaut strotzend gefüllt, zum Teil von ähnlichen Koagulis, zum Teil von leukämisch verändertem Blut. Auf die eigentliche Labyrinthkapsel folgt in diesem Falle ein System ausgedehnter pneumatischer Räume, welches das ganze Felsenbein durchzieht. Diese Räumlichkeiten sind partiell von Blut erfüllt (Tafel VI, Fig. 9, a, b). Lymphosarkommassen in den Blutgefäßen.

Linke Seite: Der knöcherner Kanal des N. facialis im absteigenden Teile dehiszent. Nerv daselbst leukämisch infiltriert, ältere und frische Blutextravasate und Blutpigment entlang den Nerven im inneren Gehörgang. Ganglion und Nervus cochlearis gering atrophiert, Stria zum Teil durchblutet, aufgelockert, Blutgefäße des Labyrinthes und des Felsenbeines stark gefüllt. Das Ganglion spirale im Vorhofabschnitte von mononukleären Lymphocyten durchsetzt, zum Teil darin frisches Blut.

Atypischer Weise erstreckt sich von der tympanalen Fläche des Ligam. spirale der Basalwindung eine Bindegewebsplatte an die tympanale Fläche der Basilmembran, so daß unterhalb des Ductus cochlearis noch ein Kanal abgegrenzt erscheint, der gegen den Vorhof und die Mittelwindung durch Ausschleifen der abnormalen Membran in das Ligam. spirale blind endigt. Diese Membran ist vielleicht durch die degenerative Verflüssigung eines Teiles des Labyrinthes entstanden. Schleimhautblutungen und subperiostale Blutextravasate in der Paukenhöhle und der runden Fensternische.

Hirnstamm: Vereinzelt umschriebene Blutaustritte entlang den stark gefüllten Blutgefäßen. Ganglienzellen der Augenmuskelkerne stark pigmentiert.

Fall X.

Akute Lymphomatose mit lymphatischem Tumor der Orbita. Akute Lymphämie. Der Fall ist vom Assistenten Dr. *Hans Lauber* in der Gesellschaft für innere Medizin (Sitzung vom 4. Juni 1903) demonstriert worden. *Meller* hat den Fall eingehend bearbeitet.

Aus der Krankengeschichte:

Die 26jährige Patientin hat seit Oktober 1902 eine Schwellung des Oberlides des rechten Auges. Allmähliche Zunahme der Geschwulst, multiple Drüsentumoren. Aufgenommen auf die Augenklinik des Hofrates Prof. *Fuchs* am 2. Juni 1903.

Status praesens: Keine Schmerzhaftigkeit am Schädel. Zwischen Orbitaldach und rechtem Bulbus ein aus mehreren kleinen, rundlichen Teilen zusammengesetzter Tumor tastbar. Abdomen aufgetrieben, Leber- und Milztumor.

Blutbefund: Rote 2,600.000, weiße 11.200, Verhältnis 1:232, Hämoglobin 40—45%. Viele einkernige Leukocyten. 90% große Lymphocyten, 8% kleine Lymphocyten, 2% polynukleäre Leukocyten.

Patientin ist früher angeblich normalhörend gewesen.

Exitus am 13. Juni 1903.

Obduktionsbefund: Ausgebreitete lymphatische Wucherungen an der Innenseite der Dura, am harten Gaumen, im roten Knochenmark. Akute Leukämie, nur kleine Lymphocyten, keine Poikilocyten. Chlorom?

An der Dura, besonders entsprechend der Konvexität der Hemisphären, Hämorrhagien.

Gehörorgan.

Makroskopischer Befund:

Rechtes Ohr: Knochenmark der Felsenbeinspitze graurot, Knochen daselbst auffallend weich.

Linkes Ohr: Frische Blutungen an der medialen Paukenwand, besonders in der Gegend beider Fenster, desgleichen flache Blutgerinnsel an der lateralen Attikwand. Felsenbein härter als rechts. Sonst beiderseits normale Verhältnisse.

Am Gehirn ist makroskopisch nichts Abnormes.

Fixation in 10%igem Formalin 11 Stunden p. m.

Mikroskopischer Befund:

Rechte Seite: Bogengänge normal. Zwei zirkumskripte, blutgefäßreiche Knochenherde in der Labyrinthkapsel, und zwar in der Steigbügelgegend und an der inneren Wand des Promontoriums. Die Papille im Vorhofabschnitt ist total abgeflacht. Haarzellen und Pfeiler daselbst vollständig fehlend. Die Papille wird durch ein kubisches oder plattes Epithel repräsentiert. Auch die entsprechende Region des Nerven und des Ganglion spirale hochgradig atrophisch. Ganglion vestibulare und spirale stellenweise von Lymphocyten durchsetzt. Geringe frische Blutungen entlang den Nervenästen des Vestibularis. An den vorhandenen Nervenfasern nach *Kulschitzky* keine Veränderungen nachweisbar. Pigmentgehalt des Labyrinthes vermehrt.

Linke Seite: Hochgradige und dichte mononukleäre, leukämische Infiltration des Ganglion spirale der peripheren Schneckenervenfasern der Basalmembran mit der Papille und der Stria vascularis. Lymphosarkommassen im Modiolus. Knochenmark im ganzen Felsenbein leukämisch verändert. Zirkumskripte leukämische Infiltrate in den perilymphatischen Räumen, in der Macula sacculi und utriculi und den Cristae ampullares. Das Neuroepithel selbst ist unverändert. Die Aquädukte sind ganz normal.

Hirnstamm ohne krankhafte Veränderungen.

4. Akute myeloide Leukämie.

Fall XI.

Akute myeloide Leukämie mit grüner Färbung des Knochenmarkes und sonstigen leukämischen Infiltraten.

Der Fall ist von Assistent Dr. *Wilhelm Türk* in der Gesellschaft für innere Medizin in Wien (Sitzung vom 17. Februar 1903) unter Demonstration anatomischer und mikroskopischer Präparate besprochen worden.

Die folgenden Daten der Krankengeschichte sind dem Sitzungsprotokoll entnommen:

Der 38jährige Kranke kam am 3. Februar 1903 im Zustande schwerster Anämie an der II. medizinischen Klinik zur Aufnahme. Der früher stets gesunde Mann soll seit November 1902 nach den Aussagen seiner Umgebung blässer geworden sein, ohne sich selbst irgendwie krank zu fühlen. Seit Weihnachten merkte er geringe Zahnfleischblutungen; seit Mitte Jänner 1903 steigerten sich diese zugleich mit rapider Verschlimmerung des Allgemeinbefindens und unter plötzlichem Kräfteverfall derart, daß er sich gezwungen sah, Spitalshilfe aufzusuchen.

Der Befund ergab bei der Aufnahme außer den Erscheinungen der Anämie nur starke Zahnfleischblutungen, einzelne Ekchymosen der Konjunktiva und der Haut, eine hämorrhagische Neuroretinitis, sowie einen ganz geringen, eben unter dem Rippenbogen tastbaren Milztumor. Unter dem Kieferwinkel je ein bis zwei etwas über erbsengroße Drüsen, sonst nirgends Drüsenschwellungen; keine Hyperplasie der adenoiden Apparate in der Mund-Rachenhöhle. Im Harn Spuren von Eiweiß und Urobilin, keine Albumosen. Im Stuhl keine Parasiten und keine Parasiteneier, Ohren- und Kehlkopfbefund negativ.¹⁾

Nach dem klinischen Befunde hätte man an perniziöse Anämie denken müssen. Doch die sogleich vorgenommene Blutuntersuchung ergab einen ganz außergewöhnlichen Befund. Schwerste Anämie, deren Zahlenwerte allerdings dem perniziösen Typus entsprachen; 1,060.000 Erythrocyten und 19% Hämoglobin. Aber die extremen Veränderungen der roten Blutkörperchen fehlten, kernhaltige waren überhaupt nicht zu finden. Dabei eine Leukocytenzahl von 42.200, unter diesen etwa 47% Myelocyten einschließlich einer mäßigen Zahl anderer großer, einkerniger Elemente, die im Zählpräparat nicht eine Andeutung neutrophiler Körnelung in dem basophilen Protoplasma erkennen lassen; sodann mindestens 32% Polynukleäre, fast ausschließlich neutrophil granuliert, und 14³/₄% Lymphocyten gewöhnlicher Art. Vereinzelt eosinophile Myelocyten, die Eosinophilen jedoch im ganzen äußerst spärlich, Mastzellen überhaupt nicht zu sehen.

Der Verlauf war dauernd fieberlos und zunächst scheinbar nicht progredient. Die Zahnfleischblutung stand auf lokale Eisenchloridbehandlung, das Sensorium blieb ziemlich frei, keine sonstigen Blutungen.

Unter zunehmendem Koma erfolgte am Abend des 10. Februar der Tod.

Die klinische Diagnose lautete: Akute hyperplastische Erkrankung des leukoblastischen Myeloidgewebes mit Ausschwemmung vorwiegend der neutrophilen Gewebs-elemente im Blut und mit schwerer (Verdrängungs-) Anämie. (→ Akute myeloide Leukämie? ←)

Die von Prof. Ghon am 11. Februar vorgenommene Sektion ergab außer Anämie und vielfachen kapillaren Blutungen eine geringe Schwellung der Zungengrundfollikel und vereinzelter Lymphdrüsen, mehrere kleine, grasgrün gefärbte Herde in den Nieren, spärlich flache, grüne Auflagerungen auf dem Periost der Lendenwirbelkörper, einen minimalen Milztumor mit Follikelschwellung und als wesentlichsten Befund ein diffus ganz gleichmäßig grasgrün gefärbtes Mark in Wirbelsäule, Rippen, Brustbein und dem proximalen Teile beider Oberschenkelknochen. Im oberen Teil der Humerusdiaphyse rotgraues Mark, sonst Fettmark mit einzelnen roten Inseln.

Die Diagnose mußte zunächst auf Chlorom lauten; ein Abstrichpräparat aus dem grasgrünen Fettmark zeigte jedoch sofort, daß das ganze Mark fast ausschließlich aus neutrophilen Myelocyten und deren Umwandlungsprodukten bestand. Daneben noch ziemlich viele eosinophile Myelocyten, die Erythrocyten ganz beiseite gedrängt, äußerst spärlich. In der Milz neben den vorwiegend lymphoiden Elementen mäßig zahlreiche

¹⁾ Eine genaue funktionelle Prüfung des Ohres wurde nicht vorgenommen.

Myelocyten, ebenso in einigen grünlich schillernden Retroperitonealdrüsen. In den Halsdrüsen nur vereinzelte Myelocyten. Überall *Charcotsche* Kristalle.

Die endgültige anatomische Diagnose lautet dementsprechend konform der klinischen auf myelogene Leukämie.

Gehörorgan.

Anatomischer Befund:

Makroskopischer Befund: Dura von punktförmigen bis linsengroßen Hämorrhagien durchsetzt, die ganze Pyramide leukämisch infiltriert. Knochenmark sulzig grüngelb. Beiderseits mediale Paukenwand hyperämisch, besonders die Decke des Fazialis in der Nähe des Steigbügels. Labyrinth unverändert. An den beiden, sonst normalen Trommelfellen und der mäßig geschwollenen Paukenschleimhaut, sowie an dem Schleimhautüberzug der Gehörknöchelchen punktförmige Hämorrhagien.

Hirnstamm und Kleinhirn zeigen gleichfalls an der Oberfläche zahlreiche punktförmige bis linsengroße Hämorrhagien.

Fixation in 10%igem Formalin 20 Stunden p. m.

Mikroskopischer Befund:

Geringe leukämische Infiltration der Paukenschleimhaut, in beiden Labyrinth nichts Abnormes.

Hirnstamm: Rechte Seite: Leukämische Infiltrate in der grauen Substanz der oberen Olive, mehrere großzellige Lymphocyteninfiltrate in der oberen Schneckenregion. Spärliche Hämorrhagien zumeist in der Nähe größerer Blutgefäße. Viele kleine leukämische Infiltrate mit älteren Koagulis und reichlichem Blutpigment im Pons beiderseits, vielfach mit zentraler Nekrose der Gehirnssubstanz. Die zelligen Infiltrate liegen größtenteils in den Faserbündeln, während die Brückenkerne frei erscheinen. Der Akustikus kern selbst ist unverändert, die Blutgefäße sind von Lymphocyten erfüllt. Nach *Marchi* sichere Degeneration in dem Akustikus der rechten Seite bis an die ersten Wurzelkerne und zum Teil weit in die Striae acusticae. An dem Akustikus derselben Seite ergibt sich nach *Kulschitzky* Markscheidenzerfall, desgleichen zeigt sich nach derselben Färbung degenerativer Zerfall des Marklagers der Brücke an den Stellen der leukämischen Infiltrate.

5. Akute myelogene lymphoide Leukämie.

Fall XII.

Josef P., 28 Jahre alt, ledig, Schankgehilfe aus Marchring, aufgenommen auf die I. medizinische Abteilung des k. k. Allgemeinen Krankenhauses in Wien am 30. Jänner 1901, gestorben ebenda am 27. Februar 1901.

Aus der Krankengeschichte:

Anamnese: Mutter an unbekannter Krankheit gestorben. Vater und acht Geschwister gesund.

Patient hat als Kind Morbillen, mit 16 Jahren Diphtherie durchgemacht.

Vor acht Wochen plötzliche Schmerzen im Bauche und in der Brust. Allmähliches Anschwellen des Bauches. Seit acht Tagen wiederholt Erbrechen grünlicher Massen. Zeitweilig Schwindel, Abnahme des vorher normalen Gehörvermögens in letzter Zeit.

Status praesens: 30. Jänner 1901. Mittelgroßes, muskelkräftiges Individuum von grazilem Knochenbau. Patient nimmt aktive, ruhige Rückenlage ein, Sensorium frei, keine Kopfschmerzen. Puls 96, Temperatur 37·8, Respiration 32. Leidender Gesichtsausdruck. Ekchymosen an beiden Konjunktiven. Chronische Bronchitis. Bedeutender Milz- und Lebertumor. Multiple Drüsentumoren. Tibien druckschmerzhaft.

Im Urin Nukleo- und Serumalbumin in Spuren.

Blut: Rote 3,000.000, weiße 1,250.000. Verhältnis der großen mononukleären zu den polynukleären und Lymphocyten 7:8:1.

Aus dem Dekursus: 1. Februar. Ohrbefund: Beiderseits Zerumen. Nach Entfernung desselben Hörweite rechts annähernd normal, links Flüstersprache 1 m, Konversationssprache 8 m. Patient klagt über Sausen beiderseits und Schmerzen in beiden Schläfen, Ohrensausen. Perzeption von c durch die Knochen beiderseits verkürzt. Trommelfell beiderseits normal.

2. Februar. Abends Temperatur 38·1. Sonst durchaus fieberloser Verlauf.

5. Februar. Die Milz überragt in der Mammillarlinie um 10 cm den Rippenbogen. Abdomen stark druckempfindlich. Viermal täglich 0·3 Chinin. sulf. Beiderseits Neuritis optica mit Hämorrhagien in der Papille und im ganzen Fundus. Weiße Plaques in der Peripherie des Fundus.

11. Februar. Einmal Erbrechen. Schwindel.

13. bis 24. Februar. Wiederholtes heftiges Erbrechen. Hochgradige Dyspnoe, Mattigkeit. Intramuskuläre Blutungen. Wiederholtes Nasenbluten. Blutungen ins Periost.

22. Februar. Hörschärfe hat bedeutend abgenommen.

Otoskopischer Befund: Beiderseits unverändertes Trommelfell. Funktionelle Untersuchung beim schweren Allgemeinzustande des Patienten nicht möglich. 27. Februar. 9 Uhr abends Exitus letalis.

Obduktionsdiagnose (Dr. *Stoerle*): Myelogen-lymphatische Leukämie mit mächtiger Vergrößerung der Leber und Milz. Leukämische Beschaffenheit der Lungen. Hypertrophie und Dilatation des Herzens, Schwellung der Nieren, beträchtliche Vergrößerung der Lymphdrüsen.

Gehörorgan.

Anatomischer Befund.

Makroskopischer Befund: Knochen weich. Knochenmark schmutziggrünrot, breiig, Blut und Koagula lehmfarbig, nur in beiden Sinus laterales rotbraune Koagula.

Rechte Seite: Im Gehörgang wandständig eine geringe Zerumenmenge. Die Schleimhaut der medialen Wand der Paukenhöhle gelbrot injiziert und stark geschwollen, die Oberfläche der geschwollenen Paukenschleimhaut chagriniert. Der Stapes bis auf seine Artikulationsfläche mit dem Amboß von der geschwollenen Schleimhaut eingehüllt. Tubenschleimhaut injiziert. Der obere und der laterale Bogengang, die eröffnet werden, sind von einer gelbrötlichen, dicklichen Flüssigkeit gefüllt. Die an ihrem vorderen

Kontur angefeilte Schnecke ergibt an der eröffneten Stelle makroskopisch nichts Abnormes.

Linke Seite: Paukenschleimhaut wie rechts, Tube unverändert. Im inneren Ohre keine makroskopischen Veränderungen. Am Hirnstamm und Kleinhirn makroskopisch nichts Abnormes.

Fixation aller Stücke in *Müller-Formalin* (10:1), Entkalkung in Salpetersäure-Kochsalz.

Die Präparate eingelegt eine Stunde p. m.

Mikroskopischer Befund: Linke Seite: Die häutigen Bogengänge zum Teil komprimiert (Tafel VII, Fig. 14) oder von einer homogenen eosinroten Substanz erfüllt (Tafel VII, Fig. 21). Die perilymphatischen Räume von frischem Blut durchsetzt. Die endostale, perilymphatische Schicht ist zum Teil durch zirkumskripte Blutungen abgehoben und in den Labyrinthraum vorgebaucht. Vereinzelt leukämische Lymphome (Tafel VII, Fig. 14, a) Die Ampullen sind ähnlich verändert wie die Bogengänge. Ausgedehnte leukämische Infiltrate in den Cristae ampullares und in dem sie umgebenden Bindegewebe. Cupulae nicht erhalten. Neuroepithel an manchen Stellen gut erhalten, an anderen sind die Haarzellen untergegangen, nur die Stützzellen vorhanden.

Der Utrikulus hat die normale Form behalten, ist gleichfalls von einer eosinroten, homogenen Substanz ausgefüllt, die Macula utriculi zeigt die gleichen Veränderungen wie die Crista ampullaris.

An den beiden vorderen Ampullen in dem die Nerven begleitenden Bindegewebe anscheinend entzündliche Infiltrate mit zirkumskripter Zellnekrose.

Die leukämischen Infiltrate zeigen häufig Kugelform (Lymphome), so daß das Schnittbild an die lymphadenoiden Follikel anderer Regionen erinnert (Tafel VII, Fig. 14, a).

Sakkulus teilweise verödet, geringe Blutmenge in der Cysterna perilymphatica.

Schnecke: Basalwand verdickt, Vas spirale stark gefüllt, tympanale Belegschicht verbreitert, das *Corti*sche Organ größtenteils unverändert (Tafel VII, Fig. 16), nur an wenigen Stellen komprimiert (Tafel VII, Fig. 17 und 19), durch Abwärtssinken der *Corti*schen und der Vestibularmembran.

An einzelnen Stellen eine den Sulcus spiralis internus erfüllende, mit Hämalan blaufärbte, strahlige Masse (Tafel VII, Fig. 19, a).

Ligamentum spirale größtenteils unverändert, Stria aufgelockert, gegen die endolymphatischen Hohlräume uneben begrenzt, an einzelnen Regionen leukämisch infiltriert (Tafel VII, Fig. 17). Gefäße der Stria und des Ligamentes stark gefüllt. Besonders im oberen Teil der Schnecke follikelähnliche, zirkumskripte, leukämische Infiltrate (Lymphome) in der Stria und im Ligamentum spirale (Tafel VII, Fig. 18, a), auch in und unter der Basilmembran (Tafel VII, Fig. 16, b). Crista spiralis unverändert (Tafel VII, Fig. 16—18). Stellenweise ist das Ligamentum spirale vollständig durchblutet, mono- und polynuklear infiltriert (Tafel VII, Fig. 17, a, b).

Labyrinthkapsel: Knochen in weitem Umkreise um die Labyrinthkapsel unverändert. Nur die Markräume, besonders an der unteren Pyramidenfläche und an der Pyramiden Spitze enthalten leukämisch verändertes Knochenmark. Geringe Knorpelinseln in der Labyrinthkapsel. Im Vorhof

über dem Utrikulus gelbbraunes, scholliges Pigment, sonst findet sich im ganzen Labyrinth nur das typische tiefbraune, aus kugeligen Körnchen bestehende Pigment in einer gegenüber der Norm nicht erhöhten Menge.

Nerven: Blutungen in die Nervenbündel im inneren Gehörgang. Zirkumskripte leukämische Infiltrate, besonders im Ganglion spirale und an den vestibularen Nervenendstellen. Die Bindegewebsscheiden des N. petr. superf. major kleinzellig infiltriert. Fazialis unverändert.

Paukenschleimhaut geschwollen, Epithel abgeplattet, in allen Schichten leukämische Infiltrate (Tafel VII, Fig. 15), Membrana tympani secundaria unverändert, Nische des runden Fensters enthält geringe Blutmengen. Auch in der Nische des Vorhoffensters und am Stapes selbst (Tafel VIII, Fig. 23) ist die Paukenschleimhaut geschwollen und leukämisch infiltriert. Stellenweise follikelähnliche Infiltrate im Vorhof.

Rechte Seite: Paukenschleimhaut wie links, Blutgefäße des Labyrinthes strotzend gefüllt, spärliche Blutungen in den perilymphatischen Räumen, deutlich leukämische Infiltrate an den labyrinthären Nervenendstellen, im Ligamentum spirale und in der Stria, nicht selten in follikelähnlicher Gestalt. Neuroepithel unverändert, umschriebene Blutungen in die Stria, in das Ligamentum spirale und zwischen die beiden Zellagen der Vestibularmembran. Ductus und Sacculus endolymphaticus und Aquaeductus cochleae beiderseits unverändert.

Nerven: Am Akustiko-Fazialis im inneren Gehörgang nichts Abnormes, vereinzelte leukämische Infiltrate im Ganglion spirale.

Labyrinthkapsel wie links.

Hirnstamm: Im Hirnstamm kleine, frische, stellenweise ältere pigmentierte Extravasate. Blutgefäße stark gefüllt, ihnen entlang manchmal Blutaustritte. Zum Teil sind die Blutgefäße thrombosiert. Pia verdickt, von Blut und Pigment durchsetzt, subpial ältere und frische Extravasate. Blutgefäße stellenweise vollkommen von Pigment erfüllt neben homogenen, den ganzen Querschnitt einnehmenden Gerinnseln. Zirkumskripte zellige Infiltrate im Hirnstamm. Frische Blutungen entlang dem Akustikus der linken Seite.

Nach *Marchi* geringe Osmiumschwärzung einiger Faseranteile des Akustikus beiderseits. Die Kerne und die Gegend zentralwärts darüber hinaus unverändert. Nach *Kulschitzky* deutlicher Markscheidenzerfall im Hörnervstamm und auch noch zentralwärts, soweit Vestibularis und Kochlearis voneinander isoliert, aber außerhalb des Hirnstammes verlaufen. Striae acusticae unverändert. Variköser Zerfall der Achsenzylinder und und bläschenartige Markscheidenreste in beiden peripheren Hörnerven.

II. Chronische Lymphomatosen.

6. Chronische lymphoide Leukämie.

Fall XIII.

Klinische Diagnose: Chronische lymphoide Leukämie. Diffuse chronische Bronchitis. Emphysema pulmonum. Arteriosklerose. Myodegeneratio cordis.

Juliane R., 56 Jahre alt, Pfründnerin aus Klein-Hadersdorf (Niederösterreich), aufgenommen auf die IV. medizinische Abteilung des k. k. Allgemeinen Krankenhauses (Prof. Kovacs) am 2. Dezember 1902.

Aus der Krankengeschichte: Mutter war brustkrank. Verdauungsbeschwerden seit 3 Jahren. Allmähliche Anschwellung des Bauches. Herzklopfen, Husten. Seit 3—4 Jahren bestehen links Drüenschwellungen vor dem Ohr. Patient fiel mit zwei Jahren ins Wasser, von diesem Trauma datiert angeblich eine Hörstörung am linken Ohr. Doch soll das Hörvermögen beiderseits während der letzten 7 Jahre allmählich abgenommen haben.

Aus dem Status praesens (6. Dezember 1902): Untermittelgroßes, stark abgemagertes Individuum. Ekchymosen an der rechten Wangenschleimhaut. Sternum druckschmerzhaft. Keine Kopfschmerzen. Keine subjektiven Sehstörungen. Sensorium frei. Über dem Kiefergelenk beiderseits weiche, bohnen große Lymphdrüsen. Multiple Drüsenumoren. Dyspnoe, Aszites.

Im Urin Nukleoalbumin deutlich. Reichlich Urate.

Blutbefund: Erythrocyten: 3,800.000, Leukocyten: 500.000, Verhältnis: 7:1, *Fleischl* 45—50%, Färbeindex: 0.66.

Aus dem Dekursus: Zunehmende Dyspnoe, Aszites, Herzschwäche.

Augenbefund (18. März 1903): Rechts zarte Fäden im Glaskörper. Papillen scharf begrenzt und wie der übrige Fundus weniger rot und mehr gelblich gefärbt. Links ist die Papille noch heller gefärbt als rechts. In der Makula zart pigmentierte Punkte. Keine Blutungen, Peripherie normal, Kaliber der Arterien gegenüber dem der Venen kaum unterschieden.

Temperatur 36.5—37.9, Puls 76—130, Respiration 24—45.

Ohrbefund vom 12. Dezember 1902:

Trommelfell beiderseits normal. *Weber* am Kopfe, *Schwabach* verkürzt, *Rinne* beiderseits negativ mit hochgradig verkürzter Luftleitung, rechts normaler, links verkürzter Kopfknochenleitung. Uhr von beiden Warzenfortsätzen und von der Stirn negativ. Perzeption tiefer Töne beiderseits, hoher links herabgesetzt. Hörweite rechts: Konversationssprache 1 m, Flüstersprache ad concham, links Konversationssprache 20 cm, Flüstersprache 0.

Diagnose: Beiderseits Otosklerose. Erkrankung des schallempfindenden Apparates links.

Ohrbefund vom 6. März 1903.

Otoskopischer Befund ungeändert. Perzeption durch die Knochen beiderseits verkürzt. Luftleitung wie früher hochgradig verkürzt. Perzeption hoher Töne beiderseits herabgesetzt. Hörweite rechts Flüstersprache ad concham, links Konversationssprache ad concham.

Diagnose: Beiderseitige Otosklerose mit beiderseitiger Erkrankung des schallempfindenden Apparates.

Zunehmende Herzschwäche. Exitus letalis am 8. März 1903.

Anatomische Diagnose: Chronische lymphoide Leukämie. Schwellung namentlich der retroperitonealen und mesenterialen Drüsen, in geringem Grade der Axillar-, Inguinal- und Zervikaldrüsen. Milztumor, lymphoide Infiltration der Niere und Leber. Leukämische Infiltration der Schleimhaut des Larynx, der Trachea und der Bronchien. Schwellung

der Tonsillen, der Zungenbalgdrüsen, der Schleimhautfollikel des Magens und Darmes.

Aus dem Obduktionsbefund: Am Gehirn keine auffallenden Abweichungen. Knochenmark im proximalen Teil des Femur graurot, im distalen Fettmark.

Gehörorgan.

Anatomischer Befund.

Makroskopischer Befund: Knochen dick, hart, Knochenmark zum Teil rot, zum Teil grünlichgelb gefärbt, Dura etwas verdickt, stark adhärent.

Trommelfell beiderseits gering getrübt. Blutgefäße im Promontorium stark gefüllt, Steigbügel fixiert, Nische des runden Fensters knöchern geschlossen.

Der Nervus acusticus im inneren Gehörgang beiderseits atrophisch und ungefähr auf die Hälfte der gewöhnlichen Querschnittsgröße verdünnt. Am Hirnstamm und Kleinhirn makroskopisch nichts Abnormes, bis auf die makroskopisch sichtbare, beiderseitige Akustikusatrophie.

Fixation in 10%igem Formalin 5½ Stunden p. m.

Mikroskopischer Befund: Linke Seite: Gestalt des häutigen Labyrinthes normal. Die vestibulären Nervenendstellen zum Teil unverändert, zum größeren Teil dagegen verändert durch Bildung epithelialer Duplikaturen aus kubischem Epithel und Zystenbildung im Nervenbindegewebe der Cristae, am meisten in der hinteren Ampulla. Die Zysten sind von einem kolloiden Inhalt erfüllt.

Stria vascularis abgeflacht, streckenweise verschmälert, gefäßarm. Ligamentum spirale und Papilla basilaris degeneriert bei normal erhaltener Gestalt des häutigen Schneckenkanales. Der ganze Oktavus und seine Ganglien sind hochgradig atrophisch, auch in ihm kleine Zysten, so besonders schön im Ganglion spirale. Die laterale Wand des Labyrinthes nach dem Typus der Veränderungen bei Otosklerose verändert mit vollkommener Fixation des Stapes und knöchernem Verschuß der Fenster-nischen. Membrana tympani secundaria von Knochen durchwachsen, der reichlich von Bindegewebe und Blutgefäßen durchsetzt ist, die herdweise leukämische Infiltrate erkennen lassen. Nirgends Blutungen.

Aquaeductus vestibuli, Ductus und Saccus endolymphaticus besonders im oberen Teile von schleimig degeneriertem Bindegewebe erfüllt. Knochenmark unverändert.

Rechte Seite: Verödung des endolymphatischen Schneckenkanales in der Basalwindung. Stellenweise leukämische Infiltrate in der Stria vascularis. Saccus endolymphaticus und oberes Duktusende sind in kleinere Kanälchen geteilt (wie an einem von mir beschriebenen Taubstummen¹⁾). Sonstiger Befund, besonders die Labyrinthkapsel, wie rechts. Osteophytenähnliche Knochenneubildung in der Scala tympani des Vorhofteiles.

Frische und ältere leukämische Infiltrate im Gehirnstamme, besonders in der Gegend des Akustikuseintrittes. Der Akustikus (Nerv und Wurzel) beiderseits atrophisch verdünnt, Ganglienzellen der Wurzelkerne stark pigmentiert.

¹⁾ Die Anatomie der Taubstummheit. Herausgegeben von der deutschen otologischen Gesellschaft. 2. Lfg. 1905.

Pia verdickt, stellenweise durchblutet, frische Infiltrate in Pons und Haube. Nach *Marchi* und *Kulschitzky* ergeben sich keine Veränderungen.

7. Chronische lymphoide Leukämie.

Fall XIV.

Johann P., 54 Jahre alter Tischler, geboren in Trahenitz (Böhmen), wohnhaft in Wien. Aufgenommen auf die Klinik *Neusser* im Mai 1903, gestorben ebenda am 26. Juni 1903.

Aus der Krankengeschichte: Im Juni 1902 Beginn der Erkrankung mit Drüsenschwellungen oberhalb des linken Schlüsselbeines. Seit November 1902 Härterwerden des Bauches. Geschwulstbildung daselbst. Gewichtsabnahme, Mattigkeit, Übelkeiten, einmaliges Erbrechen. 1899 Akne.

Besserung auf Arsen. Patient wird am 26. Jänner 1903 gebessert entlassen.

Wegen Anschwellung des Beines und zunehmender Schwäche wieder aufgenommen im Mai 1903.

Aus dem Status praesens: Abgemagerter Patient. Multiple, umfangreiche Drüsentumoren. Abdomen aufgetrieben. Lebertumor.

Augenbefund normal.

Blutbefund: Erythrocyten 3,600.000, Leukoeyten 187.600, Färbeindex 0·9, *Fleischl* 65%.

Zunehmender Verfall. Exitus letalis am 26. Juli 1903.

Ohrbefund vom 5. Juni:

Trommelfell beiderseits normal. Weber am Kopf, Schwabach bedeutend verkürzt, *Rinne* (c) beiderseits positiv. Perzeption hoher Töne bedeutend herabgesetzt. Uhr durch die Knochen negativ. Hörweite beiderseits Konversationssprache 5—7 m, Flüstersprache 30 cm. Diagnose: Beiderseitige chronische(?) Erkrankung des schallempfindenden Apparates.

Anatomische Diagnose: Lymphosarkomatose der retroperitonealen und mesenterialen Lymphdrüsen, Hyperplasie der übrigen Lymphdrüsen des Körpers. Milztumor. Lymphome der Leber und Vergrößerung derselben, akute Tuberkulose des Peritoneums, chronische Tuberkulose der linken Lunge und der bronchialen Lymphdrüsen.

Aus dem Obduktionsbefund (Professor *Ghon*):

Dura gespannt, nicht verdickt, der obere Sichelblutleiter leer, die inneren Hirnhäute an der Konvexität gespannt, feucht und blutreich, ebenso an der Basis. Hirnrinde gleichmäßig breit, rötlichgrau, Marksubstanz feucht, wenig blutreich, Stammganglien feuchter.

Das Knochenmark des rechten Oberschenkels dunkelrotgrau. im unteren Teil Fett- und Gallertmark, Knochenmark der Wirbelkörper und des Sternums gleichmäßig rotgrau.

Beide Gehörorgane makroskopisch unverändert.

Mikroskopischer Befund: Rechte Seite: Nervus octavus besonders im Schneckenanteil atrophiert. Der häutige Schneckenkanal gestaltlich unverändert. Das *Corti*sche Organ atrophisch mit totalem Defekt der Haarzellen, größtenteils fehlenden Pfeilerzellen und verschiedengradigem Defekt der Stützzellen bis zum vollständigen Schwund der Papille. Stellenweise Schleimtropfen

zwischen *Cortischer* Membran, Vestibularmembran und Basilarmembran. Ligamentum spirale ausgedehnt schleimig degeneriert, an den gleichen Stellen kleinzellig infiltriert. Die Stria normal oder in verschiedenen Graden bis zum völligen Defekt atrophiert oder durch mononukleäre Infiltrate tumorähnlich geschwollen und von vereinzelt Schleimtropfen durchsetzt, Frische Blutung in die Scala tympani mit reichlicher Ausschwemmung von Lymphocyten. Mononukleäre leukämische Infiltrate in der Schneckenachse und im Ganglion spirale. Pigment in Körnchen und Schollen, gegenüber der Norm stark vermehrt. Kleine, von Schleim erfüllte Zysten in den Hohlräumen der Schneckenachse und in der Stria. Das Nervenbindegewebe der Macula utriculi durch große Lymphocyten infiltriert. Reichliches Pigment in Vorhof und Bogengängen.

Linke Seite: Keinerlei Blutung im inneren Ohr. Vorhofinhalt und Bogengänge unverändert. Im übrigen die Veränderung an der Schnecke wie rechts. Zirkumskripte leukämische Infiltrate im Ganglion spirale.

Fall XV.

Klinische Diagnose: Chronische lymphoide Leukämie. Johann F., 51 Jahre alt, verheiratet, Speditionsaufleger, geboren in Kammersdorf (Niederösterreich), wohnhaft in Wien. Aufgenommen in das k. k. Allgemeine Krankenhaus (Klinik von *Schrötter*) am 21. Mai 1904, gestorben ebenda am 11. Juni 1904.

Aus der Krankengeschichte:

Anamnese: Mutter und ein Bruder starben an Cholera, Vater an Altersschwäche, die übrigen Geschwister und sechs Kinder des Patienten gesund. Keine Kinderkrankheiten.

Vor sechs Jahren hat Patient durch einen Monat gefiebert und war bettlägerig. Täglich durch $\frac{1}{2}$ — $\frac{3}{4}$ Stunden ein Schüttelfrost, danach Kopfschmerzen und Mattigkeit. Sodann gesund bis vor zwei Jahren, zu welcher Zeit sich Atembeschwerden, Husten und eine Schwellung des Abdomens einstellten. In letzter Zeit Schwerhörigkeit und Schwindel, Patient wurde arbeitsunfähig. Seit fünf Tagen heftiges Stechen linkerseits beim Husten. Kein Ikterus, kein Erbrechen. Potator. Angeblich seit langer Zeit Lymphdrüsentumoren.

Status praesens: Mittelgroßes, mäßig gut genährtes Individuum mit gut entwickelter Muskulatur. A. rad. rechts geschlängelt. Wand verdickt, stark pigmentierte Haut, Nasenspitze, Ohren, Zahnfleisch, Vorderarm und Hände cyanotisch.

Lungenränder nicht verschieblich. Atmen vesikulär mit reichlichem Giemen, Pfeifen und klingenden Rasselgeräuschen. Links verlängertes Expirium. Herzdämpfung nach links und aufwärts vergrößert. Bedeutender Tumor der Leber und Milz. Beide Tumoren derb, ihre Oberfläche glatt. Die Milz druckschmerzhaft. Multiple Drüsentumoren.

Puls 76—94, Temperatur 36.1—37.3. Respiration 20.

Blut: Hämoglobin *Fleischl* 50%, rote Blutkörperchen 2,500.000, weiße 73.600, im *Ehrlichschen* Präparat sehr zahlreiche große, einkernige neutrophile Lymphocyten, spärlich eosinophile und wenig Erythroblasten.

Dekursus: 3. Juni. Auftreten blutiger Belege an der Gingiva. Multiple Drüsentumoren. Wiederholtes Nasenbluten.

7. Juni. Patient ist sehr hinfällig. An der Hand zahlreiche blaurote Hämorrhagien, insbesondere an den Extremitäten, Unterleib stark aufgetrieben. Unbesinnlichkeit seit zwei Tagen. Seit vier Tagen wiederholt Blutungen aus Nase, Zahnfleisch und dem linken Ohr.

7. Juni. Abends hat die Schwerhörigkeit bedeutend zugenommen.

8. Juni. Patient ist fast taub und reagiert nur auf lautes Schreien. Gesicht und Extremitäten cyanotisch, Sklera leicht ikterisch.

8. Juni. Zunahme der Hautblutungen und der Drüenschwellungen an Leiste und Hals. Borken und Blutkrusten in der Nase. Gaumenschleimhaut stark pigmentiert. Zunehmende Cyanose. Urindrang. (Im Urin keine pathologischen Bestandteile.)

Ohrdiagnose: Akute Erkrankung des inneren Ohres beiderseits. Hämorrhagisch-eiterige Mittelohrentzündung links.

11. Juni. Das Gehör hat sich etwas gebessert. Patient ist apathisch. Ödem der linken Extremität. Furunkel an der linken Hand. Zunehmender Verfall. Exitus letalis $\frac{1}{2}$ 10 Uhr abends.

Aus dem Obduktionsbefund: Schädeldach $19:15\frac{1}{2}$ cm, bis zu 5 mm dick. Dura gespannt, verdickt. Im oberen Sichelblutleiter spärliche Mengen locker geronnenen Blutes. Die Innenfläche der Dura ist entsprechend der Konvexität allenthalben von einer membranähnlichen, 2—3 mm dicken Auflagerung bedeckt, welche aus einem sehr weichen, im allgemeinen rötlichgrauen und von einzelnen Hämorrhagien durchsetzten Gewebe besteht. Die gleiche Gewebswucherung findet sich an der Dura der vorderen und mittleren Schädelgrube, nur daß daselbst noch ausgedehntere Blutungen vorhanden sind als an der Konvexität. Die inneren Hirnhäute zart und blutarm, Hirnsubstanz anämisch, hie und da in der Marksubstanz punktförmige Hämorrhagien.

An der Schleimhaut des harten Gaumens punktförmige Hämorrhagien, überdies ein fast erbsengroßes, derbes, grauweißes Knötchen. Das Knochenmark der Oberschenkel diaphyse erweist sich makroskopisch als Fettmark, in den Epiphysen größtenteils rotes Mark.

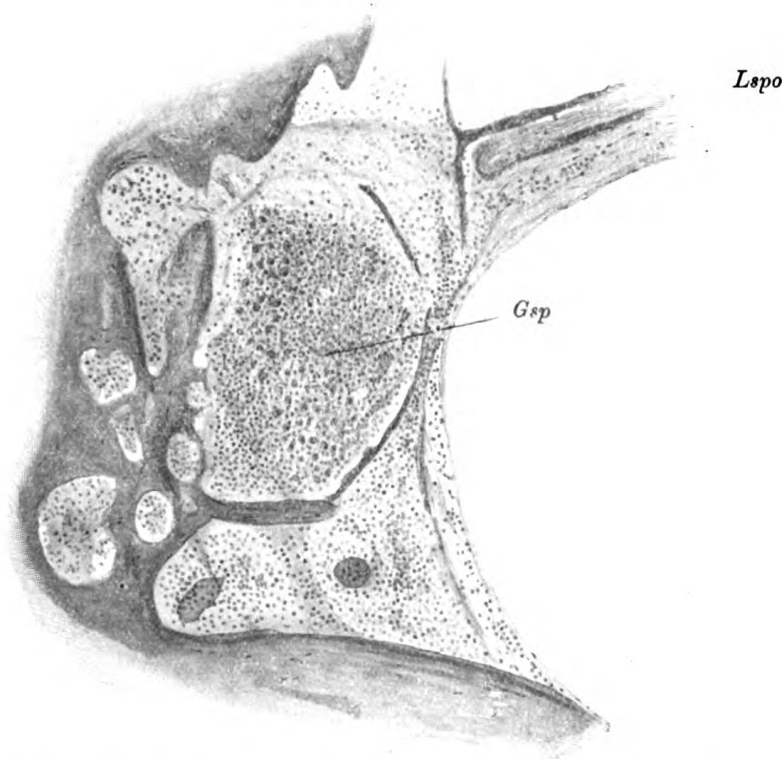
Anatomische Diagnose: Chronische lymphoide und lienale Leukämie mit akuter Exazerbation, zahlreiche Petechien der Haut. Ekchymosen der Schleimhäute der Mundhöhle. Punktförmige Hämorrhagien des Gehirnes, des Nierenbeckens, der Harnblase, des Epi- und Perikards. Leukämische Infiltration der Dura mater mit Hämorrhagien. Hochgradige leukämische Infiltration der Nieren mit Hämorrhagien. Milztumor mit Infiltratbildung, Pigmentierung der Leber, diphtheritische Entzündung des Isthmus faucium und des Pharynx, frische Perikarditis. Anwachsung der Leber und Milz. Chronischer Magenkatarrh mit einem kleinen Polypen. Polyp am harten Gaumen. Anwachsung der linken Lunge mit partieller Induration derselben. Chronisches Emphysem der rechten Lunge.

Anatomischer Ohrbefund: Rechte Seite: Die ganze Labyrinthkapsel und die Hohlräume des Felsenbeines von leukämischem Blut durchsetzt. Die häutigen Teile normal, jedoch im ganzen Labyrinth peri- und endolymphatisch eine mäßige Menge frischen Blutes. Starke Durchblutung des Nervus octavus und seiner Ganglien, die auch von Lymphocyten

durchsetzt sind. Geringe Blutung in den Nervus facialis im inneren Gehörgang. Die knöchernen Hohlräume der Schneckenachse von Blutextravasaten durchsetzt. Das Ligamentum spirale leukämisch infiltriert (Textfig. 6), im oberen Teile der Schnecke durchblutet. Ältere Gerinnsel in der Nische des runden Fensters. Pigmentgehalt des Labyrinthes unverändert.

Linke Seite: Im inneren Gehörgang frisches Blut, desgleichen in den Skalen und im Ductus cochlearis. Starke Pigmentierung und ältere und frische Blutextravasate in der Stria vascularis und im Ganglion spirale.

Fig. 6 (Fall XV).



Radialschnitt durch das Ganglion spirale der Basalwindung, lymphoide Infiltration daselbst *Gsp*, *Lspo* Lamina spiralis ossea. Hämalaun-Eosin. Objektiv 2, Tub. 20 cm.

Stellenweise ist die Stria verschmälert, aufgelockert, oder sie zeigt verwachsene Zellgrenzen, mangelnde Zellfärbung, somit entzündliche Veränderungen. Ausgedehnte frische Blutextravasate entlang den Blutgefäßen des Modiolus. Im Vorhofteil ist das ganze Ganglion spirale reichlich von Lymphocyten durchsetzt, an einzelnen Stellen entzündlich verändert mit Untergang der Ganglienzellen (keine Kernfärbung, schattenhafte Zellkonturen). Ältere und frische zirkumskripte Blutungen im Ganglion vestibulare. Pigmentgehalt des Labyrinthes bedeutend vermehrt. Die mit dem Warzenfortsatz kommunizierenden pneumatischen Räume strotzend mit frischem Blut gefüllt. Leukämische Infiltrate und frisches Blut im Nervus ampullaris inf. Tumorähnliche Anhäufung großer Lymphocyten

im Vorhof mit Kompression des Sakkulus. Die Lymphocytenhaufen sind von einem zarten Fibrinnetz, das sich durch die ganze Cysterna perilymphatica vestib. spannt, durchsetzt. Große mononukleäre Lymphocyten an der endolymphatischen Fläche des Neuroepithels der Ampullen und der Vorhofsäcke. Ductus und Sacculus endolymph. von gleichen Lymphocytenmassen durchsetzt, die sein Lumen nahezu verlegen, die Wände des Ductus stark verdickt, so daß zwischen Knochenwand und häutiger Wand kein Zwischenraum vorhanden ist. In den Bogengängen verstreut endo- und perilymphatisch eine mäßige Menge von Lymphocyten. Ältere und frische Extravasate entlang dem N. facialis bis an das Foramen styomastoideum.

Paukenschleimhaut entzündlich geschwollen, leukämisch infiltriert, reichliche frische und ältere Extravasate besonders am Paukenboden, ausgedehnte Ulzerationen und entzündliche Veränderungen der Paukenschleimhaut und der in der Paukenhöhle vorhandenen Schleimhautbrücken. Die Haut des äußeren Gehörganges kleinzellig, zum Teil polynukleär infiltriert, durchblutet, stellenweise ulzeriert. Die pneumatischen Hohlräume von Blut durchsetzt. Die Markräume leukämisch infiltriert.

B. Klinische Fälle.

Den klinisch-anatomischen Ohrbefunden kann ich noch die Daten von zehn lediglich klinisch untersuchten Fällen anschließen, deren weiterer Verlauf mir nicht bekannt geworden ist. Es handelt sich durchaus um chronische Leukämien:

- 3 chronische myelogene Leukämien ergaben normales Ohr;
- 1 Leucaemia cutis: chronischen beiderseitigen Mittelohrkatarrh;
- 2 chronische lymphoide Leukämien: chronischen beiderseitigen Mittelohrkatarrh;
- 2 chronische lymphoide Leukämien: beiderseitige Erkrankung des schallempfindenden Apparates;
- 1 chronische myelogene Leukämie: rechts normal, links Erkrankung des schallempfindenden Apparates;
- 1 chronische myelogene Leukämie: rechts chronische Mittelohr-eiterung, links chronischen Mittelohrkatarrh.

Zusammenstellung der klinischen und anatomischen Befunde.

Durch die anamnestischen Daten sind Dauer und Art der Ertaubung im Falle I einwandfrei festgestellt. Beiderseits trat die Taubheit plötzlich und mit den Hauptsymptomen einer akuten Labyrinth-erkrankung (Schwindel und Erbrechen) ein. Zur selben Zeit erfolgten starke Blutungen aus der Nase. Die Diagnose: akute Labyrinth-erkrankung (Blutung), war für das linke Ohr klar zu stellen, da ja eine einseitige totale Taubheit ohne Erkrankung des peripheren Nervenendorganes nicht möglich ist. Eine nebenhergehende Erkrankung des N. octavus-Stammes und seiner zentralen Teile ist dabei allerdings nicht auszuschließen. Für die rechte, später ertaubte Seite bestanden diagnostische Schwierigkeiten, da hier totale Taubheit sowohl

durch eine rein zentrale als auch durch eine periphere Erkrankung (da ja das linke Ohr zu dieser Zeit bereits taub war) oder eine Kombination der beiden Erkrankungen vorliegen konnte. Die plötzliche Ertaubung legte diagnostisch die Blutung nahe. Einem abnormen Blutreichtum zumindest des Mittellobes entsprach endlich auch der Trommelfellbefund in der Blutgefäßinjektion der peripheren Trommelfellpartie. Was die Funktion anlangt, so ist kaum anzunehmen, daß noch ein tatsächlicher Rest von Perzeption bestand, durch welchen lautes Schreien als undeutliches Geräusch vernommen wurde, und ein Rest von Kopfknochenleitung übrig war. Doch behauptete die Patientin mit Sicherheit, C₁ durch die Kopfknochen als Ton zu perzipieren.

Die anatomische Untersuchung ergab:

1. Beiderseitige Labyrinthblutung mit partieller Kompression des häutigen Labyrinthes und fast vollständiger Füllung der Hohlräume des Labyrinthes mit Blut (Tafel VI, Fig. 1—3).

2. Leukämische Infiltration des Nervenbindegewebes (Tafel VI, Fig. 1, a), der Nervenscheiden des Akustikus beiderseits, des Fazialis¹⁾ rechts.

3. Leukämische Infiltration aller Nervenendstellen mit Kompression des Nervenepithels und regionärer zirkumskripter Zellnekrose (Tafel VI, Fig. 1, 3).

4. Umschriebenen degenerativen Markscheidenzerfall am Nervus acusticus.

5. Durchblutung aller Knochenhöhlräume des Felsenbeines.

6. Leukämische Infiltration der Paukenschleimhaut, der peripheren Trommelfellpartie und der Tubenschleimhaut.

7. Durchblutung und Infiltration der peripheren Akustikusganglien beiderseits, besonders rechts.

8. Ein guldengroßes, flaches, rotgefärbtes, zum Teil bis in die Kleinhirnsubstanz sich erstreckendes Blutkoagulum im linken Kleinhirnbrückenwinkel.

9. Ausgedehnte subpiale Blutungen am ganzen Hirnstamme, ausgehend von einer vom Kleinhirnbrückenwinkel zum Teil in das Kleinhirn ziehenden Blutung.

10. Durchblutung des proximalen Teiles und der Wurzeln des rechten Akustikus.

11. Zirkumskripte leukämische Infiltration im Hirnstamme (Tafel VII, Fig. 11).

12. Partielle Degeneration des Nervus acusticus nach *Marchi*.

¹⁾ *Intra vitam* hat der rechte Fazialis tadellos funktioniert; ähnlicher Befund im Fall III und XV.

Die klinischen Erscheinungen sind durch den anatomischen Befund vollkommen erklärt. Auch nach dem mikroskopischen Befunde sind die Veränderungen im linken Labyrinth etwas älteren Datums als die des rechten. Als aus der Blutung folgende Veränderungen sind wohl vor allem die zirkumskripten Nekrosen am häutigen Labyrinth anzusehen. Damit soll aber nicht geleugnet werden, daß sich auch von vorneherein im Labyrinth entzündliche Veränderungen entwickelt haben konnten. Nach dem mikroskopischen Befunde hat in beiden Labyrinth nur je eine ausgedehnte Blutung stattgefunden, welche zur Ertaubung führte und sich auf das ganze Labyrinth erstreckte. Der Ausgangspunkt der Blutungen selbst läßt sich am anatomischen Präparat nicht feststellen. Nach dem Mittelohrbefund und nach dem Blutbefund am Gehirn läßt sich annehmen, daß (abgesehen von der hämorrhagischen Diathese) in den beiden Labyrinth eine Blutüberfüllung bestanden hat, die der Blutung vorausging und ihren Eintritt begünstigte. Der Beginn der Erkrankung ist gerade in diesem Falle durch die Anamnese genau festgestellt: die plötzlich eingetretene Taubheit, die bis zum Tode unverändert blieb, hat danach links durch 2½, rechts durch 5 Tage bestanden. Beide Male trat die Taubheit unter heftigen Reizerscheinungen des Vestibularapparates (Schwindel, Erbrechen, Nystagmus) ein, auch erfolgte gerade zu dieser Zeit häufiges und starkes Nasenbluten. Zur Zeit ihrer Spitalaufnahme zeigte die Patientin weder Nystagmus noch Schwindel mehr.

Im Falle II waren klinisch die im Ohr gefundenen Veränderungen, nur soweit sie das äußere Ohr betrafen, mit einiger Wahrscheinlichkeit als leukämische Erkrankung anzusprechen. Die Mittelohrveränderungen erscheinen nach dem Trommelfellbefund sicher in ihren Anfängen von der Leukämie unabhängig.

Der anatomische Befund dieses Falles ist:

1. Beiderseitige, rechts serös-eiterige, links serös-schleimige Mittelohrentzündung mit starker Schleimhautschwellung und Blutung in die Schleimhaut bei intaktem, nur wenig injiziertem Trommelfell.
2. Rechts frische Labyrinthblutung mit teilweiser Kompression des häutigen Labyrinthes im Bereich der Bogengänge und Bildung zirkumskripten Infiltrate im perilymphatischen Gewebe.
3. Beiderseits ausgedehnte Degeneration aller Nervenendstellen des inneren Ohres mit Schwund der Sinneszellen.
4. Degenerative Atrophie der Papilla basilaris und aller Äste des peripheren N. octavus.
5. Atrophie des Ganglion spirale und der beiden Vestibularganglien.

6. Ausgedehnter Markscheidenzerfall in sämtlichen peripheren Akustikusästen.

7. Leukämische Infiltrate am Hirnstamme, speziell in den Akustikuskernen, nach *Marchi* aufsteigende Degeneration des Akustikus bis in die Nähe des akzessorischen und des ventralen Kernes.

Die anatomische Untersuchung brachte hier, dem klinischen Befund gegenübergestellt, einige Überraschungen. Danach müssen nämlich die Mittelohrveränderungen, wenn sie sich vielleicht auch auf dem Boden eines chronischen Mittelohrkatarrhes eingestellt haben, als akut bezeichnet werden. Die Schwere der Mittelohrveränderungen ließ sich nach dem Trommelfellbefund, der lediglich einen sekretorischen Katarrh verriet, nicht voraussehen. Auffallend ist auch der Labyrinthbefund: Die Labyrinthblutung rechterseits ist außer Zweifel leukämischer Natur. Die übrigen degenerativen Veränderungen im Hörnerven und im häutigen Labyrinth sind jedoch in ätiologischer Beziehung unklar. Stützt man sich auf die anamnestiche Angabe, daß der vorher ohrgesunde Patient seit kurzer Zeit schlecht hört, so ist gewiß auch für diese Veränderungen die Leukämie ursächlich heranzuziehen. Man müßte dann annehmen, daß es unter dem Bestand der übrigen leukämischen Veränderungen des Gehörorganes, besonders der entzündlichen Erkrankung des Mittelohres zu der Degeneration im inneren Ohr gekommen ist. Für diese Ansicht spricht auch, daß sich beiderseits frische degenerative Veränderungen im Labyrinth vorfanden und die gewöhnlichen begleitenden Veränderungen chronischer Labyrinth-erkrankungen (Neubildung von Bindegewebe und Knochen, Gestaltänderungen des häutigen Labyrinthes) fehlten. Nicht auszuschließen ist aber immerhin, daß der Patient, schon bevor er an Leukämie erkrankte, nicht normal hörte, ohne daß er sich seiner Schwerhörigkeit bewußt war. Er datiert eben den Beginn des Ohrleidens von dem Momente, in dem er durch das Auftreten der akuten, sicher leukämischen Erscheinungen im Mittelohr beiderseits und im Labyrinth rechterseits bedeutend schlechter hörte als vorher. Durch die rechtsseitige Labyrinthblutung wird auch die hochgradige Herabsetzung der Hörfähigkeit des rechten Ohres erklärt.

Daß die neuerliche Hörverschlechterung, welche zweifelsohne durch die Labyrinthblutung herbeigeführt wurde, dem Patienten nicht aufgefallen ist, erscheint nicht überraschend. Denn es ist ja sicher, daß er schon vorher infolge seiner beiderseitigen, sekretorischen Entzündungen im Mittelohre eine hochgradig herabgesetzte Hörweite hatte. Sehr bemerkenswert ist aber, daß bei der sicher akut einsetzenden Labyrinthblutung weder Schwindel noch Erbrechen auf-

getreten ist. Wir werden über diese Tatsache, die reichliche Analogien in der Klinik der eiterigen Labyrinthkrankungen findet, noch besonders zu sprechen haben. Ob bei der Herabsetzung der Hörfähigkeit den leukämischen Veränderungen in der Knochensubstanz der Felsenbeinpyramide selbst eine Bedeutung zukommt, ist fraglich.

Im Falle III sind anamnestische Daten nicht vorhanden, die klinische Untersuchung ergab einen beiderseitigen exsudativen Mittelohrkatarrh. Das Resultat der anatomischen Untersuchung war:

1. Beiderseitiger, akuter, exsudativer Mittelohrkatarrh mit leukämischer Infiltration und starker Durchfeuchtung der Paukenschleimhaut. Die Paukenhöhle ist von pathologischen Schleimhautbrücken durchzogen.

2. Beiderseitige mittelgradige Atrophie des Schneckenerven und des Ganglion spirale.

3. Leukämische Infiltration des Ligamentum spirale und des perilymphatischen Gewebes des Vorhofes linkerseits.

4. Frische Blutung in die Macula utriculi und den Nervus facialis links.

5. Frische Blutung und Infiltration des Felsenbeines.

Als sichere leukämische Erkrankung ergeben sich in diesem Falle die Mittelohrveränderungen beiderseits, sowie die Blutungen und Infiltrate im linken Labyrinth. Die beiderseitige Atrophie des Schneckenerven ist wohl als unabhängig von der Leukämie entstanden aufzufassen. Nirgends eiterig-entzündliche Veränderung.

Patient Josef K. (Fall IV) war seit frühester Jugend schwerhörig. Die Schwerhörigkeit hat im Laufe der Lymphomatose zugenommen. Die klinische Untersuchung ergab beiderseitige chronische Mittelohreiterung und Erkrankung des schallempfindenden Apparates.

Anatomischer Befund:

1. Beiderseitige, auf Paukenhöhle, Antrum und Warzenfortsatz ausgedehnte chronische Mittelohreiterung.

2. Beiderseitige zirkumskripte, frische Labyrinthblutung.

3. Beiderseitige Atrophie des Schneckenerven und des Ganglion spirale.

4. Leukämische Infiltration der Paukenschleimhaut.

In diesem Falle sind nur die Labyrinthblutung und die Infiltration der Paukenschleimhaut als leukämische Erkrankung zu deuten.

Die Nervenatrophie sowie die nicht bedeutenden degenerativen Veränderungen am linken inneren Ohre gehen ätiologisch wohl auf die seit der Kindheit bestehende Mittelohreiterung zurück.

Im Falle VIII fand sich:

1. Leukämische Infiltration des inneren Ohres und des Felsenbeines beiderseits.
 2. Zirkumskripte Hämorrhagien im inneren Ohre und Hörnerven rechterseits.
 3. Pathologische Knochenherde in der rechten Labyrinthkapsel.
- Ursächlich sind selbstverständlich nur die unter 1. und 2. genannten Veränderungen mit der Lymphomatose in direkten Zusammenhang zu bringen.

Im Falle V ist der Befund von Eitererregern in dem Paukenhöhlenexsudate linkerseits von Interesse. Ob den umschriebenen Blutungen im Nerven und am Hirnstamme pathologische Bedeutung zukommt, muß dahingestellt bleiben. Immerhin wären diese Veränderungen als agonale denkbar.

Zu erwähnen wäre endlich noch, daß sich in diesem Falle nur Infiltrate am Nerven zeigten, das Labyrinth dagegen vollständig unverändert war.

In der Anamnese des Patienten Josef P. (Fall XII) ist Schwindel, Erbrechen und allmähliche Abnahme des vorher normalen Hörvermögens in der letzten Zeit angegeben. Bei normalem Trommelfellbefund nahm auch noch während des Spitalsaufenthaltes die Hörfähigkeit zuerst links, später auch rechts ab, und zwar unter wiederholtem Erbrechen und Blutungen. Die Diagnose mußte auf beiderseitige leukämische Erkrankung des schallperzipierenden Apparates gestellt werden.

Anatomischer Befund:

1. Frische und ältere linksseitige Labyrinthblutung mit teilweiser Kompression des häutigen Labyrinthes und leukämischer Infiltration besonders des perilymphatischen Gewebes und des Ganglion spirale und konsekutiven degenerativen Veränderungen an den peripheren Nervenendstellen
2. Rechtsseitige frische Labyrinthblutung in geringer Ausdehnung. Geringe leukämische Infiltration des Ganglion spirale.
3. Zirkumskripte leukämische Infiltration und Blutung an Stamm und Ästen des Nervus acusticus linkerseits.
4. Mäßige leukämische Infiltration der Paukenschleimhaut.

Aus dem anatomischen Befunde erklärt sich vollständig das Überwiegen der klinischen Krankheitserscheinungen auf dem linken

Ohre, die auch älteren Datums sind als die Veränderungen rechts, die kaum lange vor Eintritt des Exitus bestanden haben dürften. Die sämtlichen im Ohre gefundenen Veränderungen sind ungezwungen ursächlich auf die Leukämie zu beziehen. In Analogie mit den übrigen Fällen der Beobachtung ist es wahrscheinlich, daß die degenerativen Veränderungen im linken Ohre als Folgeerscheinungen der Blutung und der leukämischen Infiltration aufgetreten sind, man müßte denn annehmen, daß unabhängig von der Leukämie schon früher das Ohr des Patienten nicht normal war. Dagegen spricht aber die Anamnese, in welcher ausdrücklich gesagt wird, daß der Patient vor seiner Spitalsaufnahme, also jedenfalls schon zur Zeit seiner leukämischen Erkrankung noch normal gehört hat.

Von Fall XI liegen klinische Daten nicht vor. Anatomisch ist er der einzige unter den beobachteten Fällen, bei welchen die hauptsächlich leukämischen Veränderungen nur den Hirnstamm betreffen. Sie bestanden in oberflächlichen und tiefen zirkumskripten, mehr weniger frischen Blutungen und leukämischen Infiltraten in der Hirnsubstanz verstreut durch den ganzen Hirnstamm, zum Teil auch in den Wurzelkernen des Akustikus und in der Umgebung derselben. Der zentrale Akustikus zeigt Degeneration nach *Marchi* bis an die Wurzelkanäle und ziemlich weit in die *Striae acusticae*. Punktförmige Hämorrhagien in der Dura.

Welche Hörschädigung aus der leukämischen Infiltration der beiden Felsenbeine folgt, ist fraglich. Die geringe Hyperämie der Paukenschleimhaut könnte als agonale Veränderung gedeutet werden, so daß im Mittelohre lediglich die punktförmigen Schleimhaut-hämorrhagien auf die Leukämie zu beziehen sind.

Der Chloromfall Karl K. (Fall VI) gehört zu den bestbeobachteten unter den je mitgeteilten Fällen. Die Ohrerkrankung ist nach der Anamnese sicher auf die letzte Erkrankung (Chlorom) des Patienten zu beziehen. 26 Tage a. m. trat unter häufigem, wiederholten Nasenbluten, unter Schwindel und Erbrechen beiderseitige Schwerhörigkeit auf. Unter dem Bilde einer akuten eiterigen Mittelohrentzündung kam es wenige Tage später rechterseits zur Sekretion aus dem äußeren Gehörgange, das Sekret war zuerst serös-blutig, später stellten sich wiederholt größere Ohrblutungen ein und seit Anfang Februar blieb der Ausfluß stets rein hämorrhagisch. Dazu gesellten sich eine Woche ante mortem Komplikationserscheinungen am rechten Warzenfortsatze. Die klinische Diagnose lautete auf beiderseitige Erkrankung des inneren Ohres (Labyrinthblutung und perakute Labyrinthentzündung) und hämorrhagisch-eiterige Mittelohrentzündung.

Anatomischer Befund:

1. Rechtsseitige eiterige hämorrhagische Mittelohrentzündung, akute hämorrhagische Mastoiditis.
2. Hämorrhagien und akute Ulzeration der Haut des äußeren Gehörganges.
3. Gelbgrünes Exsudat in der linken Paukenhöhle.
4. Ältere, zum Teil organisierte und frische Labyrinthblutung rechts. Stellenweise Chlorom im Labyrinth. Ausgedehnte Degeneration der peripheren Nervenendstellen rechts und des Nervus acusticus.
5. Frische, nicht so weit wie rechts ausgedehnte Labyrinthblutung linkerseits.
6. Beiderseits reichliche Mikroorganismen (Streptokokken) im Mittel- und Innenohr.
7. Der intrazerebrale Akustikus unverändert.
8. Degeneration des rechten Fazialis und des rechten Ganglion genic.

Durch die anatomischen Veränderungen ist der klinische Befund vollkommen klargelegt, ja, es zeigt sich, daß die in Nachschüben erfolgten Blutungen aus dem äußeren Gehörgange nicht allein mit Mittelohrblutungen, sondern auch mit neuerlichen Blutungen in das rechte Labyrinth verbunden waren. Von besonderem Interesse ist hier der Befund von Chlorom im Labyrinth selbst, sowie die durch die Hämorrhagien hervorgerufenen gestaltlichen Veränderungen des häutigen Labyrinthes rechterseits, die an einem anderen Orte Erörterung finden. Zu den regionären Veränderungen sind endlich auch noch die tumorähnlichen Verdickungen der regionären Blutgefäße, besonders an Karotis und Sinus lateralis, zu zählen. Durch die Degeneration des rechten Fazialis wird die intra vitam bestandene Lähmung erklärt. Patient hat trotz seiner diffusen entzündlichen Labyrinthkrankung noch gehört.

In dem zweiten Falle von Chlorom (Fall VII) ergaben sich bei der ersten Untersuchung des inneren Ohres klinisch keine sicheren Anhaltspunkte für eine leukämische Ohrerkrankung; jedoch beiderseitiger chronischer Mittelohrkatarrh und rechtsseitige Erkrankung des inneren Ohres. Eine kurze Zeit a. m. vorgenommene zweite Untersuchung ergab bei unverändert gebliebener Hörweite auch eine Verkürzung der Kopfknochenleitung linkerseits.

Der anatomische Befund ist charakterisiert durch die leukämische Infiltration und hochgradige Verdickung (Chlorom) der beiden pharyngealen Tubenenden (besonders rechts).

Es fanden sich:

1. Spärliche Blutungen und leukämische Infiltrate im Nervenganglienapparate des Nervus acusticus und des Labyrinthes beiderseits.
2. Fibringerinnsel in den perilymphatischen Räumen rechts.
3. Sekundäre, geringgradige Nervenatrophie und Degeneration des peripheren Nerven rechts.
4. Chlorom der Tube.

Der Hirnstamm dieses Falles wurde nicht untersucht. Nach dem Resultate der beiden klinischen Befunde sind die Veränderungen im linken Ohre jüngeren Datums als die im rechten. Sie sind auch die geringergradigen. Die hochgradige Herabsetzung der Hörweite auf dem rechten Ohre war durch das Chlorom der Tube bedingt und durch den dadurch herbeigeführten schweren Mittelohrkatarrh.

Im Falle X hat eine Untersuchung i. v. nicht stattgefunden. Auf die Leukämie wären nur die umschriebenen Infiltrate an den Nervenbündeln zu beziehen. Die spärlichen Blutaustritte können auch kurz a. m. agonal entstanden sein. Die pathologischen Blutgefäße im Knochen in der Nähe des Vorhoffensters deuten möglicherweise eine beginnende Kapsulitis (nicht sicheren leukämischen Ursprunges) an. Bemerkenswert ist der Befund von Lymphosarkom im Modiolus neben lymphoiden Infiltraten in der übrigen Schnecke linkerseits.

In einem Falle von akuter lymphoide Leukämie mit Lymphosarkom (Fall IX) ergab sich klinisch neben einem Mittelohrkatarrh eine beiderseitige Erkrankung des schallempfindenden Apparates. Horizontaler Nystagmus. Das anatomische Substrat dieser Befunde besteht in leukämischer Infiltration des Nervenganglienapparates des Nervus acusticus beiderseits mit mäßiger Nervenatrophie und degenerativen Veränderungen im perilymphatischen Gewebe. Die Nervenatrophie und die Degeneration deuten als Folgeerscheinungen der Veränderungen im Nervenganglienapparate wohl darauf hin, daß die Veränderungen an diesem schon ziemlich lange a. m. bestanden haben. Dem geringen Blutaustritte im Bereiche des Hirnstammes kann kaum eine Bedeutung für die Funktion des Ohres zuerkannt werden.

In dem Falle (XIII) Juliane R. ließ sich nach wiederholter genauer Untersuchung intra vitam eine beiderseitige Otosklerose diagnostizieren mit Miterkrankung des schallempfindenden Apparates.

Während der Spitalsbeobachtung hat die Hörweite entschieden abgenommen. Die anatomische Untersuchung ergibt:

1. Typische beiderseitige Otosklerose mit degenerativer Atrophie des Nervenganglienapparates und des Labyrinthes beiderseits;
2. zystische Degeneration des Bindegewebes an den Nervenendstellen;

3. spärliche leukämische Infiltrate im Felsenbein, im Labyrinth und im Hirnstamm.

Nach diesem anatomischen Befunde sind in der Hauptsache die Symptome der Erkrankung des inneren Ohres aus den Labyrinthveränderungen abzuleiten, die sich als Folgezustände der Otosklerose präsentieren. Die Verschlechterung des Hörvermögens in der letzten Zeit könnte in dem Fortschreiten der Otosklerose bedingt sein, der Anteil, welcher den leukämischen Labyrinthinfiltraten jedenfalls zukommt, läßt sich nicht mit Sicherheit feststellen.

Ganz ähnlich sind die Veränderungen des Falles (XIV) Johann P. zu beurteilen. Außer der beiderseitigen Atrophie des Schneckenerven und des Cortischen Organes ergaben sich beiderseits leukämische Infiltrate im inneren Ohr und rechts eine umschriebene frische Blutung in die Scala tympani.

Der chronische Fall Johann F. (XV) ist klinisch durch den akuten Endverlauf des Leidens, durch die in letzter Zeit zunehmende Schwerhörigkeit und den Schwindel charakterisiert.

Ungefähr zwölf Tage ante mortem sind neben anderen Blutungen auch solche aus dem linken Ohr aufgetreten. Die Schwerhörigkeit nahm beiderseits rasch zu, vier Tage ante exitum wird der Patient beiderseits fast taub.

Die anatomische Untersuchung ergab:

1. Beiderseits ältere und frische Blutungen und leukämische Lymphome im Labyrinth und Felsenbein. entzündliche Veränderungen in der linken Schnecke.

2. Beiderseits frische Blutung im inneren Gehörgang und peripheren N. octavus.

3. Beiderseitige, akute, hämorrhagisch-eiterige, perforative Mittelohrentzündung mit Blutungen und lymphoiden Infiltraten (lymphoiden Tumoren) in der Paukenschleimhaut.

4. Hirnbefund negativ.

Erwähnenswert ist die Blutung entlang den beiden Fazialnerven, die, wie in Fall I und III, klinisch keinerlei Symptome ergeben hat.

Pathologie und Klinik der Ohrerkrankungen bei Leukämie, Chlorom und den verwandten Krankheiten.

Unser Material zeigt deutliches Überwiegen des männlichen Geschlechtes. Von den 16 Fällen waren zwölf männliche, vier weibliche. Nach akuten und chronischen Fällen:

akut: 10 männlich, 3 weiblich

chronisch: 2 » 1 »

Nach dem Alter geordnet ergibt sich:

10—20 Jahre, 2 akut

21—30 » 5 »

31—40 » 2 »

41—50 » 2 »

51—60 » 1 akut, 3 chronisch.

Hier zeigt sich somit ein Überwiegen des jugendlichen Alters, besonders des Alters zwischen 21 und 30 Jahren bei den akuten, gegenüber dem durchaus höheren Alter der chronischen Fälle.

In mehreren Fällen ist als ätiologisches Moment des Erkrankungsbeginnes ein Trauma angegeben. Derartige Angaben finden sich auch in der Literatur nicht selten, so in den klinischen Fällen von *Chiari* (Zahnextraktion) und *Rosenblath* (Sturz).

Nach der Dauer der Erkrankung variieren die Fälle mit akutem Verlauf von drei Wochen (Fall V) bis 1½ Jahre. Ein Zusammenhang der Ohrerkrankung mit der Akuität des Falles überhaupt läßt sich nicht feststellen, so finden sich gerade in dem perakut verlaufenen Falle V nur geringe lymphoide Veränderungen im Gehörorgan, dagegen in manchen Fällen von längerer Dauer ausgedehnte Blutungen.

Desgleichen zeigt sich, daß die Ohrerkrankung unabhängig von den übrigen Komplikationserscheinungen vor sich geht. So können Veränderungen im Felsenbein (leukämische Veränderungen des Knochenmarkes) fehlen bei anderweitiger ausgedehnter Erkrankung des Markes. Allerdings decken sich meist die Markveränderungen am Felsenbein mit denjenigen des übrigen Skelettes. Auch im übrigen scheint die Ohrerkrankung in keiner Weise für die spezielle Form des Falles, soweit sie sich durch den besonderen Blutbefund präsentiert, charakteristisch zu sein.

Die hämorrhagische Diathese beeinflusst zweifellos als Hauptmoment das Entstehen der lymphomatösen Ohrerkrankungen. So weisen alle Fälle mit Schleimhaut- (Nase, Zahnfleisch) und Hautblutungen auch Ohrblutungen auf. In einem Falle (VI) von Chlorom sind sogar einigemale gleichzeitig Ohr- und Nasenblutungen eingetreten, wie sich auch im Falle I die Nasenblutungen als Begleiterscheinungen beziehungsweise als Vorläufer der apoplektisch einsetzenden, durch Labyrinthblutung bedingten Taubheit zeigen. Daneben kommen, wie einleitend erwähnt wurde, in ätiologischer Beziehung hauptsächlich die leukämischen oder von früher bestehenden Nasenrachenerkrankungen in Betracht.

Was die Häufigkeit der Ohrerkrankungen anlangt, so war in den zehn klinischen Fällen (S. 384) siebenmal eine Ohrerkrankung festzustellen. Ich kann jedoch nur für einen einzigen dieser Fälle den strikten Beweis erbringen, daß es sich um eine leukämische Erkrankung gehandelt hat. Es ist dies ein Fall von chronischer lymphoide Leukämie mit beiderseitiger und, wie mehrmalige Untersuchungen ergaben, progredienter Erkrankung des schallperzipierenden Apparates. In allen anderen klinisch untersuchten Fällen konnte, entsprechend dem mehr weniger kurz dauernden Verweilen der Patienten im Krankenhaus, nur ein- bis zweimal untersucht werden, so daß über den weiteren Verlauf der Ohrerkrankung nichts Sicheres ausgesagt werden kann. In den zweimal untersuchten Fällen ergab sich, abgesehen von dem eben erwähnten Fall, beidemale der gleiche Befund. Die beiden Untersuchungen lagen 2—6 Wochen auseinander. Ich möchte daher vor allem die leukämische Natur der gefundenen Ohrerkrankung in den vier Fällen bezweifeln, bei welchen chronischer Mittelohrkatarrh (1 Fall von akuter Leukämie und zwei Fälle von chronischer lymphoide Leukämie) oder chronische Mittelohreiterung (Fall von chronischer myelogener Leukämie) gefunden worden sind. In zwei weiteren Fällen ergab sich beiderseitige (chronische lymphoide Leukämie) oder einseitige (chronische myelogene Leukämie) Erkrankung des schallperzipierenden Apparates. Diese Erkrankung erwies sich für die Zeit, durch welche diese Patienten beobachtet werden konnten (6 Wochen), stationär. Die Anamnese beider Fälle war durchaus unsicher, so daß es nicht ausgeschlossen erscheint, daß es sich in beiden Fällen um Ohraffektionen handelt, die in keinem ursächlichen Zusammenhang mit der Leukämie stehen. Andererseits ist doch nicht auszuschließen, daß leukämische Ohrprozesse vorliegen, besonders wenn ich meine klinisch-anatomischen Fälle, in welchen sich gleichfalls die katarrhalischen und entzündlichen Mittelohrveränderungen anatomisch zweifellos als leukämische Erkrankungen herausstellen, zum Vergleiche heranziehe. Sicher ist aber, daß die Verfolgung des klinischen Verlaufes der bei Leukämie auftretenden Ohrerkrankungen besonders bei der chronischen Leukämie nur in der Minderzahl der Fälle einen sicheren Aufschluß über die Natur der Ohrerkrankung gewährt. Viel wertvoller ist selbstverständlich das klinisch-anatomische Material. Dieses zeigt zunächst die Häufigkeit des Leidens bei den akuten Prozessen. Bei allen letal verlaufenen akuten Fällen haben sich lymphomatöse Veränderungen im Gehörorgane gefunden und von den drei letal verlaufenen chronischen Lymphomatosen sind sicher bei zweien lymphomatöse Ohrerkrankungen zu konstatieren. Bei einigen

akuten und chronischen Fällen zeigten sich Kombinationen früher bestandener Ohrprozesse mit leukämischen Ohrerkrankungen, doch ist daraus für die Anschauung, daß eine vorherige Ohrerkrankung eine Prädisposition für die leukämische Erkrankung dieses Ohres schaffe, keine Stütze zu gewinnen.

Die Anamnese ergab den wertvollsten Aufschluß in den Fällen von schweren Ohrveränderungen mit akutem Einsetzen der Ohrsymptome. Es sind dies durchaus Fälle, welche durch Hämorrhagien im Mittel- oder Innenohr charakterisiert sind. So ist z. B. im Falle I der Beginn der Ohrerkrankung für das rechte und das linke Ohr (beide erkrankten zu verschiedenen Zeiten und es stellte sich in kurzer Zeit komplette Taubheit ein) auf Tag und Stunde genau bekannt. In anderen Fällen wird der Beginn des Ohrenleidens mit Sicherheit in die Zeit des Bestandes der Leukämie verlegt; in wieder anderen Fällen lagen chronische Ohrerkrankungen vor, die in ihrem Beginn auf frühe Kindheit zurückgehen, in den übrigen endlich verursachte das Ohrleiden dem Patienten so geringe Störungen, daß nur unbestimmte Angaben (allmähliches Schlechterhören in der letzten Zeit oder subjektive Geräusche) in der Anamnese enthalten sind. Immerhin ist die Häufigkeit der Gehörorganveränderung von Bedeutung, und wenn hierin unser Material von den Fällen anderer Autoren sich unterscheidet, so ist das meiner Ansicht nach darauf zurückzuführen, daß in der großen Mehrzahl der von den internen Klinikern publizierten Fälle dem Ohre klinisch keine Beachtung geschenkt, die Ohruntersuchung unterblieben ist und daher auch keine anamnestischen Daten erhoben worden sind. Daß aber prinzipiell genaue Ohruntersuchungen bei Leukämie nötig sind, zeigen mehrere meiner Fälle, bei welchen der Kranke zunächst ein Ohrleiden negierte. Erst die funktionelle Prüfung stellte eine beiderseitige Erkrankung fest und es konnte später durch wiederholte Untersuchungen die Gehörorganerkrankung als progrediente Erkrankung des schallperzipierenden Apparates nachgewiesen werden.

Die Krankheitserscheinungen variieren sehr. Sicher ist es merkwürdig, daß in mehreren Fällen, bei welchen durch die anatomische Untersuchung eine Labyrinthblutung aufgedeckt wurde, die typische Erscheinung der Labyrinthblutung, der *Menièresche* Symptomenkomplex, gefehlt hat¹⁾, und danach ist die Angabe von *Schwabach* bezüglich des häufigen Auftretens des *Menièreschen* Symptomenkomplexes bei leukämischen Labyrinthblutungen zu korrigieren. Immerhin enthält aber unser Material auch eine Reihe klassisch verlaufener

¹⁾ Vgl. v. *Frankl-Hochwart*, der diese Fragen eingehend erörtert.

Fälle. So ist im Falle I in einem Intervall von drei Wochen apoplektiform zuerst links, dann rechts vollkommene Taubheit aufgetreten unter wiederholtem heftigen Erbrechen und Schwindel, daneben heftiges Nasenbluten und Ohnmachtsanfälle. Bis auf eine periphere Rötung blieb das Trommelfell normal, und es ließ sich bei kompletter Taubheit beiderseits keine Blutung aus dem Gehörgang oder Mittelohr konstatieren. Im Falle VI (Chlorom) trat unter wiederholtem Nasenbluten schon zu Beginn der Allgemeinerkrankung (19. Jänner) schlechtes Hören auf. Es kam zu beiderseitiger Mittelohrentzündung (mit Erscheinungen von Warzenfortsatzentzündung rechterseits) mit reichlichen wiederholten Blutungen aus Mittelohr und Gehörgang und bis zur Taubheit zunehmender Schwerhörigkeit unter wiederholtem Erbrechen und Schwindel. Im Falle Josef P. (Fall XII) hat sich gleichfalls die beiderseitige hochgradige Labyrinth Schwerhörigkeit unter Schwindel und Erbrechen unter unseren Augen eingestellt. Auch in dem chronischen Falle XV trat die Schwerhörigkeit akut und unter Schwindel auf. Daß in den sonstigen Fällen, in welchen anatomisch eine Labyrinthblutung festgestellt wurde, Schwindel und Erbrechen fehlten, ist nicht überraschend. Verfügen wir doch derzeit in der Literatur über eine genügend große Anzahl von Fällen von sicheren Labyrinthkrankungen ohne diese Symptome. Es handelt sich hierbei entweder um nicht hochgradige, wenn auch das ganze Labyrinth betreffende Veränderungen (in unseren Fällen sind es zerstreute, aber nur spärliche, vorwiegend perilymphatische Blutungen unter Freibleiben des endolymphatischen Raumes), oder es sind hochgradige Veränderungen vorhanden, die aber nicht das ganze Labyrinth betreffen und gerade den einen Teil, durch dessen Läsion Schwindel ausgelöst wird, den Vestibularapparat, freilassen. Jedenfalls zeigt dies, daß in allen Fällen die klinische Untersuchung auf eine genaue Funktionsprüfung des Vestibularapparates und die Auffindung von Gleichgewichtsstörungen gerichtet sein muß. Endlich könnte auch ein Fall, in welchem beiderseits die Blutung so heftig einsetzt, daß der Vestibularapparat beider Seiten sofort gänzlich funktionslos wird, ohne subjektiven Schwindel verlaufen.

Ich möchte hier eine anatomische Tatsache erwähnen, die ich nirgends genannt finde und die mir für das Zustandekommen umschriebener Labyrinthkrankungen, so vor allem partieller Blutungen (Blutungen in die Schnecke und den Vorhof ohne Ausdehnung der Blutung auf die Ampullen oder Bogengänge) von Bedeutung zu sein scheint. Es handelt sich um den mechanischen Schutz der Bogengangröhren und der Ampullen mit ihren Nervenendstellen vom Vestibulum aus. Die obere und die laterale Ampulle sind durch

27*

das perilymphatische Gewebe gegen den Vorhof gedeckt, überdies legt sich gegen die Cysterna perilymphatica vestibuli noch der ganze Recessus utriculi mit seiner Nervenendausbreitung vor. Besonders schön ist die Deckung an der hinteren Ampulle und dem Sinus utricularis inferior. Hier kann man an mikroskopischen Schnitten und auch an Lupenpräparaten nachweisen, daß sich normalerweise stets ein dickes, geschlossenes, perilymphatisches Septum von der lateralen Wand der knöchernen, unteren Ampulle nach aufwärts an den Utrikulus erstreckt und sich kontinuierlich in das perilymphatische Gewebe des Utrikulus fortsetzt. Im Insertionsrande des Septums am Knochen verlaufen typisch größere Blutgefäße. Durch dieses Septum ist auch die untere Ampulle und damit das ganze Bogengang-Ampullensystem gegen die Cysterna perilymphatica des Vorhofes verschlossen. So wird es erklärlich, daß beispielsweise eine in der Vorhofzisterne oder in der Schnecke entstandene Blutung auf diesen Teil beschränkt und die Bogengänge und Ampullen vollständig frei davon geblieben sind¹⁾, und diese Form der Veränderungen würde auch das anatomische Substrat für die Mehrzahl der Fälle bilden, in welchen eine plötzlich einsetzende Labyrinthtaubheit ohne Bogengangssymptome einhergegangen ist (siehe oben). Ich ziehe übrigens noch den Fall unserer Beobachtung heran, bei welchem tatsächlich bei Durchblutung der Schnecke und des Vorhofes die Bogengänge und die Ampullen freigeblieben sind und sich an den oben beschriebenen perilymphatischen Membranen die Blutung begrenzt hat.

In anderen Fällen kann der *Menièresche* Symptomenkomplex ausbleiben, wenn die Labyrinthveränderungen sehr langsam und allmählich sich einstellen, so daß keine Reizerscheinungen auftreten und die kleinen funktionellen Ausfälle zunächst von den intakt gebliebenen Teilen gedeckt werden, und wenn endlich der ganze Apparat zugrunde gegangen ist, d. h. nach Jahren die fehlende Äquilibration und Orientierung im Raume von den übrigen Sinnesorganen, den Haut-, Muskel- und Gelenkempfindungen u. s. f., übernommen worden sind. Es zeigt sich somit, daß, wenn durch eine Labyrinthblutung der *Menièresche* Symptomenkomplex (Taubheit, Schwindel, Erbrechen) ausgelöst werden soll, gewisse Bedingungen erfüllt sein müssen. Die Blutung muß in ziemlicher Ausdehnung und Heftigkeit einsetzen und sie muß den Bogengangteil des Labyrinthes einbeziehen.

Ob auch durch Blutungen in den Nervus acusticus der *Menièresche* Symptomenkomplex ausgelöst werden kann, ist nach dem vor-

¹⁾ Dasselbe gilt auch für die eiterige Entzündung, und danach ist es nicht zweifelhaft, daß auch Labyrintheiterungen zirkumskript bleiben können.

liegenden Material nicht sicher.¹⁾ In meinen Fällen, in welchen bei Blutungen in den Nerven der *Menièresche* Symptomenkomplex bestand, ist stets auch Labyrinthblutung vorhanden gewesen. Im Falle von *Alt* und *Pineles* konnte über die Labyrinth, die durch die Entkalkung zu stark gelitten hatten, nichts ausgesagt werden. In dem einen Falle meines Materiales dagegen, in welchem sich lediglich Veränderungen des Nerven fanden, desgleichen in dem ähnlichen Falle von *Politzer* bestanden keine *Menièreschen* Symptome.

In den übrigen Fällen ergab die Ohrerkrankung nur unbestimmte Symptome (in letzterer Zeit zunehmende Schwerhörigkeit und subjektive Geräusche), in einigen endlich war ein chronisches Ohrenleiden vorhanden.

Diagnostisch bieten die Fälle kaum Schwierigkeiten. Nur in einem leider erst spät untersuchten Falle waren bei dem nicht klar bewußten Kranken keine eingehende Funktionsprüfung anzustellen. Im übrigen wurde die Prüfung des Gehörorganes nach dem an unserer Klinik üblichen Vorgang vorgenommen: Otoskopischer Befund, Stimmgabelversuche (*Weber, Rinne, Schwabach, Politzer, Gellé*), Prüfung der Kopfknochenleitung für Geräusche (Uhr, *Politzers* Akumeter), obere und untere Tongrenze, beziehungsweise in einzelnen Fällen Prüfung mit der kontinuierlichen Tonreihe *Bezolds*. Bei hochgradiger Schwerhörigkeit, und zur eventuellen Konstatierung kompletter Taubheit, wurden starke Schallquellen verwendet (Trompete, Pfeife, Schnarre). Die Prüfungsmethoden des statischen Organes konnten leider keine vollständige Verwendung finden (Prüfung auf dem Drehstuhl, Prüfung der Statik, Aufnahme der Gangspuren, Untersuchung der Gegenrollung der Augen, der statischen Äquilibration, der Orientierung, kalorische und galvanische Vestibularreaktion).²⁾ Handelt es sich ja gerade bei unseren Patienten um bettlägerige Schwerkranke, welchen jede unbequeme Untersuchung unbedingt zu ersparen war.

Die Prüfung auf Nystagmus ergab kein eindeutiges Resultat. Zumeist war bei bestehender Erkrankung des schallempfindenden Apparates auch rotatorischer Nystagmus zu konstatieren, der jedoch an Intensität und Charakter ohne besondere Ursache wechselte, nicht selten vorübergehend

¹⁾ Durch experimentelle Reizung (Durchschneidung) des N. vestibularis an Tieren wird allerdings die typische Vestibularreaktion ausgelöst.

²⁾ *Bárdny*, Untersuchungen über den vom Vestibularapparat des Ohres reflektorisch ausgelösten Nystagmus. Monatschrift für Ohrenheilkunde. 1906, Heft 4. — *Alexander*, Probleme in der klinischen Pathologie des statischen Organes. Sammlung zwangloser Abhandlungen aus dem Gebiete der Nasen- und Ohrenkrankheiten. 1905, Bd. VIII, Heft 3.

oder ganz ausblieb. Die Möglichkeit, die leukämische Erkrankung als solche sicher zu diagnostizieren, war nur in den Fällen gegeben, in welchen die Anamnese und Symptome sofort den ätiologischen Zusammenhang der Totalerkrankung mit dem Ohrenleiden anzeigten. In den anderen Fällen war dieser Zusammenhang nach der ersten klinischen Untersuchung überhaupt nicht festzustellen und nur die in einzelnen Intervallen wiederholten Untersuchungen zeigten den mehr weniger akut progredienten Charakter der Ohrerkrankung und damit den Zusammenhang derselben mit der Lymphomatose an. Der genaue Vergleich der Protokolle ergab in solchen Fällen bei späterer Prüfung Vorhandensein einer Erkrankung des inneren Ohres, wo früher keine bestand, oder eine Zunahme der Erscheinungen im Mittel- oder Innenohr gegenüber den früheren Untersuchungen. Derartige Untersuchungsergebnisse ermöglichten es in allen diesen Fällen, auf die leukämische Natur der Ohrerkrankung zu schließen. Sie ermöglichten auch die klinische Differenzierung eines früher bestandenen Ohrenleidens von dem durch die Lymphomatose bedingten oder von der durch letztere hervorgerufenen Verschlechterung. So ließ sich in Fall IV das Hinzutreten einer komplizierenden leukämischen Erkrankung des inneren Ohres zur Mittelohreiterung konstatieren; im Fall XIII die Komplikation einer Otosklerose durch eine Erkrankung des schallempfindenden Apparates usf.

Ein diagnostisches Auseinanderhalten von Labyrinthkrankung und Ergriffensein des peripheren und intrazerebralen Nervus acusticus war wie in sonstigen klinischen Fällen nicht möglich. Nur im Falle I hätte nach den Symptomen die Diagnose auf Blutung in den Kleinhirnbrückenwinkel und das linke Kleinhirn gestellt werden können. In allen anderen Fällen bestand keine Möglichkeit, die Veränderungen des intrazerebralen Akustikus klinisch zu erkennen. Desgleichen gestatten die klinischen Symptome keinen Aufschluß auf die spezielle Form der lymphoiden Ohrerkrankung (Blutung, lymphoide Infiltration, Tumor u. s. f.).

Auf entzündliche Vorgänge könnte der Eintritt heftiger Schmerzen hindeuten. Erhöhte Temperatur, ja pyämisches Fieber stellen dagegen bei den Lymphomatosen ganz gewöhnliche Vorkommnisse dar, die nicht erst an den Bestand spezieller eiteriger Veränderungen geknüpft sein müssen. Das Auftreten des *Menièreschen* Symptomenkomplexes mit plötzlich einsetzender oder rasch sich herstellender kompletter Taubheit wird stets für Labyrinthblutung sprechen. Die Labyrinthblutung ist aber für die anderen Fälle (allmählich zunehmende Schwerhörigkeit ohne *Menièresche* Symptome) nicht auszuschließen. Ein klinisches Auseinanderhalten der differenten anatomischen Formen

ist aber schon deshalb unmöglich, weil sich im einzelnen Falle zu-
meist verschiedene Veränderungen zeigen und der Fall höchstens durch
das Vorherrschen der einen oder der anderen charakterisiert wird.
So zeigt z. B. der Fall I Blutung und Infiltration, der Fall VI, Chlorom,
Blutungen und entzündliche Veränderungen, u. s. f.

Über den Zusammenhang der leukämischen Ohrerkrankung mit
früheren Ohrerkrankungen, derart, daß ein vordem schon krankes
Ohr bei Lymphomatosen leichter erkrankt, liegen verschiedene An-
sichten vor. *Gradenigo* gibt an, daß durch die vorausgegangene Ohr-
erkrankung eine Prädisposition für die leukämische Ohrerkrankung ge-
schaffen sei, was *Schwabach* bestreitet. Das Material, welches *Gradenigo*
für die eine, *Schwabach* für die andere Ansicht anführt, halte ich
nicht für ausreichend, denn bei der Häufigkeit der Veränderungen im
Ohre überhaupt ist es von vorneherein gegeben, daß bei einer Anzahl
von Lymphomatosen sich Patienten mit vorhergegangener Ohrerkrankung
finden. Aber auch sonst erscheint mir *Gradenigos* Ansicht kaum haltbar.
Ebensowenig wie ja für die leukämischen Erkrankungen der Haut,
der Nase und des Rachens, kann für die Ohrerkrankungen eine Prä-
disposition in einer vorherigen Erkrankung dieser Region gefunden
werden. Andererseits erscheint es gewiß auffallend, daß in mehreren
Fällen unseres Materiales und in einigen der Literatur die zuerst
leukämisch erkrankten Teile traumatisch (Sturz von der Höhe, Operation)
oder durch andere Prozesse geschädigt waren. Ebenso scheinen sekun-
däre Veränderungen (siehe S. 411) durch vorausgegangene Störungen
begünstigt zu werden. In Analogie mit den leukämischen Erkrankungen
des Auges müßte allerdings ein Zusammenhang geleugnet werden.

Versuchen wir eine Einteilung der verschiedenen klinischen
Formen der lymphomatösen Ohrerkrankungen nach dem Verlaufe des
Grundleidens, so ergibt sich, daß die Blutungen, die lymphoiden In-
filtrate, im großen Ganzen die funktionell schwer schädigenden
Ohrveränderungen, in den Fällen von akuter Lymphomatose beobachtet
werden gegenüber den geringergradigen Veränderungen bei den
chronischen Lymphomatosen. In dieser Hinsicht ist allerdings der
chronische Fall XV, bei dem während einer akuten Exazerbation der
Lymphomatose eine schwere Ohrkomplikation eingetreten ist, den
akuten Fällen zuzurechnen. Eine Verschiedenheit der Ohrerkrankung
je nach Vorliegen einer bestimmten Form der Lymphomatose läßt
sich jedoch nicht konstatieren, davon abgesehen, daß bei leukämischem
Lymphosarkom oder Chlorom neben den anderen Veränderungen
(Blutungen, Infiltraten usf.) auch wirkliche lymphoide Tumoren im

Ohre sich finden können (lediglich ein anatomischer Unterschied, der im klinischen Bilde gewiß nicht sichtbar wird).

Danach ergibt sich der Satz, daß die lymphomatöse Ohrerkrankung eine häufige und typische Komplikationsform der Lymphomatosen darstellt, daß sie je nach vorliegenden akuten oder chronischen Lymphomatosen klinische Verschiedenheiten zeigt, aber keine weitere Differenzierung entsprechend den verschiedenen Formen der Lymphomatose zuläßt. In den meisten Fällen zeigen sich bilaterale und gleichartige, wenn auch nicht gleichgradige Veränderungen.

Der Verlauf in den akuten Fällen ist stets ein ungünstiger. Länger dauernder Stillstand, auch scheinbar vorübergehende Besserung kommen vor, sind aber stets von Nachschüben und Verschlechterung gefolgt. Der Endausgang ist hochgradige Schwerhörigkeit, Taubheit, es sei denn, daß der tödliche Ausgang infolge der Lymphomatose selbst schon früher eintritt. Bei den chronischen Lymphomatosen scheint es sich gleichfalls stets um progrediente Ohrerkrankungen zu handeln, doch kann der Verlauf ein derart langsamer sein, daß sich in nicht durch lange Zeit kontrollierten Fällen der progrediente Charakter der Beobachtung entzieht.

Selbstverständlich kann nur von einer symptomatischen Behandlung die Rede sein. Blutungen aus dem äußeren Gehörgange sind am besten nach gründlichem Abspülen durch Einblasen von Jodoformpulver und Einlegen von Jodoformgaze zu beherrschen. Desgleichen wird sich bei den hämorrhagischen Otitiden die Verwendung des Jodoformpulvers und der Jodoformgaze empfehlen. Die Behandlung der entzündlichen Paukenhöhlen- und Warzenfortsatzveränderungen deckt sich vollständig mit der bei den nicht lymphoiden Formen. Manchmal tritt spontane Besserung ein. Bei Warzenfortsatzkrankungen wäre die Möglichkeit eines chirurgischen Eingriffes im Auge zu behalten. Die Prognose der lymphoiden Erkrankung des inneren Ohres, besonders der apoplektiformen, durch Blutung hervorgerufenen Taubheit, ist vollkommen ungünstig.

Die Indikation zu einem chirurgischen Eingriffe wurde nur in einem Falle von Chlorom (*Körner-Lubarsch*) gefunden. Die klinischen Erscheinungen, die eine otogene Phlebitis der Sinus cavernosi vorgetauscht hatten, waren, wie die Sektion zeigte, durch Chloromwuche-

rungen in beiden Ohren und Schläfenbeinen, in beiden Sinus transversi und in beiden Orbitae hervorgerufen worden. Bei sekretorischem Mittelohrkatarrh werden gleichfalls die gewöhnlichen Maßnahmen am Platze sein, doch ist bei dem möglicherweise infektiösen Charakter (Fall V) dieser Erkrankungsform von einer eingreifenderen Behandlung, z. B. von der Entleerung des Exsudates durch Parazentese, gewiß abzuraten, da bei Lymphomatösen auch kleine Eingriffe von schweren Blutungen und bedrohlichen Allgemeinerscheinungen gefolgt sein können. Die Innenohrerkrankungen können eine vorübergehende Besserung (welche auf zeitweiligen Rückgang der lymphoiden Infiltration, Resorption der Blutkoagula zurückzuführen ist) aufweisen, doch stellen sich, wie oben erwähnt, stets Nachschübe ein. Eine Therapie ist daher hier, wie bei den Lymphomatosen überhaupt, aussichtslos. Ist es einmal zu hochgradiger Schwerhörigkeit oder Taubheit gekommen, so persistiert sie. Die apoplektiforme, leukämische Taubheit ist übrigens auch quoad vitam ein Zeichen schlechter Vorbedeutung.

Die verschiedenen Formen der Ohrerkrankung können ineinandergreifen. Gewiß sind exsudative Mittelohrprozesse mit infektiös-schleimigem Exsudate bisweilen Vorläufer lymphoid-hämorrhagischer Mittelohrentzündungen, diese wieder die Vorgänger der Labyrinthentzündung oder Labyrinthblutung. Andererseits kann aber die Labyrinthkrankung isoliert sein oder später zu Mittelohrveränderungen führen. Endlich kann bei einer Lymphomatose eine Mittelohrentzündung alle die Komplikationen im Warzenfortsatz oder Endokranium nach sich ziehen, welche auch sonst bei Mittelohrentzündung vorkommen.

Nach unserem Materiale lassen sich folgende Formen lymphoider Ohrerkrankungen unterscheiden:

1. Der akute, exsudative Mittelohrkatarrh.
2. Der akute und subakute Tubenkatarrh mit eventuellem Auftreten lymphoider Tumoren (bei Lymphosarkom oder Chlorom).
3. Die akute, hämorrhagische (eiterige) Mittelohrentzündung.
4. Die akute hämorrhagische Mastoiditis.
5. Die akute hämorrhagische Panotitis (*Politzer*).
6. Die akute Labyrinthitis.
7. Die akute Neuritis acustica leucaemica.
8. Die Gehörgangsblutung.
9. Die Mittelohrblutung.
10. Die Labyrinthblutung.

Die Formen 1—4 und 8—10 werden kaum diagnostischen Schwierigkeiten unterliegen, die Aufstellung der übrigen Formen ist

durch tatsächliche Beobachtungen gerechtfertigt, sie aber klinisch voneinander zu differenzieren, wird nur in Ausnahmefällen möglich sein. Die Blutungen in der Oktavusregion des Hirnstammes (Kleinhirnbrückenwinkel) geben wohl dieselben Symptome, die wir auch bei den Akustikustumoren finden, die ja gleichfalls gar nicht selten, ohne vorher Erscheinungen gemacht zu haben, mit akuten Symptomen einsetzen (*v. Frankl-Hochwart*).

Kompliziert wird immerhin die Einteilung dadurch, daß alle diese Krankheitsformen an einem vorher normalen Ohre oder einem schon vorher chronisch oder wenigstens nicht leukämisch erkrankten Gehörorgane sich einstellen können. Auch hier wird, wie oben gezeigt wurde, das Auseinanderhalten beider Prozesse manchmal sehr leicht, manchmal aber (namentlich wenn der lymphoiden Erkrankung akute eiterige Ohrerkrankungen vorangegangen sind) nicht möglich sein. Dazwischen liegen diejenigen Fälle, bei welchen erst eingehende und wiederholte Untersuchungen des Patienten zum Ziele führen.

Pathologische Anatomie.

Die anatomischen Veränderungen des Gehörorganes bei den Lymphomatosen lassen nach ihrem Hauptcharakter folgende Gruppierung zu:

I. Blutungen.

Sie folgen aus der hämorrhagischen Diathese und, wie sich in mehreren Fällen zeigte, aus einer Hyperämie der ganzen Ohrregion, wahrscheinlich der ganzen Schädelbasis, oder des ganzen Kopfes. Im ganzen fanden sich Ohrblutungen an unserem Materiale in zwölf Fällen, in den Fällen der Literatur in 18 Fällen. Auch erscheint danach unzweifelhaft, daß das Gehörorgan für die Blutungen bei den Lymphomatosen eine Prädilektionsstelle darstellt, ähnlich wie dies für die Schleimhaut des Mundes und des Nasenrachenraumes, den Larynx und die Haut gilt. Die Blutungen im äußeren und mittleren Ohrtrakte waren mehrmals mit entzündlichen Veränderungen kombiniert, die in Eiterung ausgingen, so daß sich klinisch später der ganze Prozeß als hämorrhagische Eiterung präsentierte. Der Ausgangsort für die Blutung besteht im äußeren Gehörgange in ohne besondere Ursache auftretenden Ulzerationen. Im Mittelohre kommt es zu Blutungen aus der Paukenschleimhaut. In einem Falle hatte sich diese Blutung auch auf den Warzenfortsatz ausgedehnt; Blutung der Tubenschleimhaut wurde einmal beobachtet. Selten findet nur eine einzige Blutung

statt, in der Mehrzahl der Fälle ist es zu wiederholten Blutungen gekommen.

Die Blutungen im Labyrinth können in ausgedehnten, massigen Hämorrhagien bestehen, durch welche die perilymphatischen Räume mehr weniger vollständig gefüllt werden (Tafel VI, Fig. 2, 3; Textfig. 1), und desgleichen die endolymphatischen Räume, sofern nicht die häutigen Teile durch die perilymphatische Blutung komprimiert worden sind (Tafel VII, Fig. 14, Textfig. 2, 3). Diese Blutungen treten in Form ausgesprochener Attaken (apoplektiform) unter schweren, klinischen Symptomen ein.

Die endolymphatischen Blutungen führen nur zu Blutaustritten innerhalb des häutigen Labyrinthes. Sie dürften nach der Verlaufsart der Gefäße vornehmlich venöse Blutungen darstellen, doch läßt sich der Ausgangsort der Blutung im Labyrinth bei dem Blutgefäßreichtum desselben und bei der enormen Füllung seiner Blutgefäße niemals mit Sicherheit bestimmen. Geringe, endo- oder perilymphatische Blutungen können ohne schwere Erscheinungen, sogar symptomlos verlaufen. Da die Blutaustritte mechanisch zur Kompression oder Zerreißen der häutigen Teile führen können, so ist schon darum die Schädigung geringer, je weniger umfangreich die Blutung ist und je langsamer sie sich eingestellt hat. Manchmal scheint der Vorhof zuerst von der Blutung betroffen zu werden, die sich erst durch spätere Nachschübe auf die Schnecke und die Bogengänge ausdehnt, ja die Bogengänge können (siehe S. 397) durch die normalen, perilymphatischen Septen durchaus frei bleiben bei vollständig durch den Vorhof und die Schnecke ausgedehnter Blutung. Durch flächenhafte Blutungen zwischen der endolymphatischen Auskleidung des knöchernen Labyrinthes und dem Knochen, subendostale Blutungen, kann es bei völligem Freibleiben der endo- und perilymphatischen Räume selbst zu einer ausgedehnten Kompression des häutigen Labyrinthes kommen.

Blutungen in die Nervenscheiden oder zwischen die Nervenbündel des Akustikus sind sehr häufig. Sie finden sich zumeist im inneren Gehörgange und können sich sehr weit peripherwärts erstrecken. Auch Blutungen in und entlang dem Nervus facialis finden sich, die in Fall VI (Chlorom) zu totaler Paralyse geführt haben, während in anderen Fällen der Fazialis trotz der Blutung oder der Infiltrate seine Funktionen vollständig beibehielt (Fall I, III, XV). Entsprechend dem größeren Reichtume an Blutgefäßen scheint es besonders leicht an den Nervenendstellen des inneren Ohres zu Blut-

austritten zu kommen, und zwar eher an den Cristae ampullares als an den Maculae der Vorhofsäcke (Tafel VI, Fig. 1).

In der Schnecke finden sich häufig Blutungen in der Stria vascularis.

Schließlich können sämtliche Ohrabschnitte, neben dem Labyrinth der ganze Mittelohrtrakt und das äußere Ohr, von der Blutung befallen werden, wobei sich dann alle Hohlräume des Schläfenbeines, somit auch die Hohlräume des Felsenbeines und die Knochenräumlichkeiten im Modiolus mit Blut füllen.

Die Blutungen im Hirnstamm präsentieren sich häufig als subpiale Blutaustritte. Sonst finden sich Blutungen im Marklager zumeist entlang oder in der Umgebung der strotzend gefüllten Blutgefäße. Die Blutungen an der Hirnoberfläche können eine beträchtliche Flächenausdehnung erlangen, wogegen die Blutungen im Mark stets zirkumskript gefunden worden sind. Sie zeigen sich gewöhnlich als punktförmige, selten als stecknadel- bis hanfkorngroße Blutaustritte. Von den subpialen Blutungen aus kann es zu Blutungen entlang dem Akustiko-Fazialis in den Gehörgang kommen oder die Blutung setzt sich in umgekehrter Richtung vom Nerv und seinen Scheiden auf den Hirnstamm fort (Fall I).

Die Blutungen gelangten in keinem Falle als einzige Veränderung zur Beobachtung. Sie sind stets mit lymphoiden Infiltraten des Gehörorganes kombiniert. Ebenso waren in allen Fällen, in welchen es in der Ohrregion zu einer Blutung gekommen war, auch in anderen Körperregionen, vor allem in den oben angeführten Schleimhautregionen Blutungen und lymphoide Veränderungen zu konstatieren. Ja gerade in den Fällen massiger Blutaustritte ist die Blutung im Gehörorgan synchron mit Blutungen in die Nasenschleimhaut, die Mundschleimhaut, die Haut oder mit Darmblutungen eingetreten.

II. Die lymphoiden Infiltrate.

Der histologische Charakter der lymphoiden Infiltrate folgt aus dem jeweiligen Blutbefund, doch herrschen durchaus einkernige, kleine Lymphocyten vor. Besonders im Zentrum der Infiltrate finden sich manchmal größere Zellen, die als Mastzellen zu erkennen sind. Die Infiltrate sind entweder scharf begrenzt, zeigen manchmal kreisrunden Querschnitt (Tafel VII, Fig. 14, 16, 18) und erinnern an Follikel, oder sie erstrecken sich mehr weniger diffus durch das Gewebe. Prädilektionsstellen für die Infiltrate sind im Bereich des Ohres die Haut des äußeren Gehörganges, die knorpelige Tube, das Knochenmark und besonders der

vordere Teil des Felsenbeines, die Nervenendstellen des Labyrinthes, die Ganglien des N. acusticus, das Ligamentum spirale, die Stria vascularis und die Nervenscheiden. Dann finden sich aber fallweise im Endost, im Vorhof und hie und da an allen möglichen Stellen des Gehörorganes lymphoide Infiltrate. Im Hirnstamm bevorzugen die Infiltrate das Marklager. In einem Falle (I) fanden sich unter dem Boden der Rautengrube und in der direkten Umgebung des Aquaeductus Sylvii Infiltrate und auch in der Umgebung des Zentralkanales des Rückenmarkes, in welchem sie sich durch seine ganze Länge bis ins Lendenmark verfolgen ließen. Die Ausdehnung der einzelnen Herde variiert von 20—50 μ bis 1 mm.

Die lymphoiden Infiltrate kommen vereinigt mit anderen lymphoiden Veränderungen vor, finden sich aber auch isoliert und stellen sodann die einzige lymphoide Veränderung des Gehörorganes dar.

III. Entzündliche Veränderungen.

Sie bestehen in kleinzelligen, anscheinend lymphoiden Infiltraten mit massenhaften Eiterkörperchen, nämlich mit mehrkernigen und gelapptkernigen Leukocyten. Im Zentrum zeigt sich gewöhnlich Zellnekrose (Fall XV, l. S. u. a) und Eiterung. Bakterienfärbungen ergaben nur in zwei Fällen ein positives Resultat, d. h. es waren in diesen Fällen die Mikroorganismen noch nachweisbar. Dies spricht aber nicht gegen die bakterielle Natur der Entzündung in den anderen Fällen, da ja die Mikroorganismen tatsächlich schon zur Zeit der Eiterung zugrunde gegangen sein oder ihre Färbbarkeit eingebüßt haben können. Die entzündlichen Veränderungen finden sich diffus nur im äußeren Gehörgang, in der Mittelohrschleimhaut und im Warzenfortsatz, sonst stets zirkumskript und auch da nur vereinzelt und relativ selten im Labyrinth, und zwar in der Stria vascularis oder im Ligamentum spirale. In einem Falle findet sich die Mittelohrschleimhaut, und zwar sowohl der bindegewebige Anteil als das Epithel von kleineren und größeren Rundzellen durchsetzt, die zwar größtenteils mononukleär sind. Man findet aber neben diesen auch deutlich polymorphkernige Rundzellen. Auch ist die Oberfläche der Schleimhaut stellenweise von Schleim bedeckt, welchem sowohl mono- als polynukleäre Rundzellen beigemischt sind. Im ganzen stellen vor allem eiterig-entzündliche Veränderungen einen relativ seltenen Ohrbefund bei den Lymphomatosen dar.

Bakterielle Erreger der Entzündung ließen sich wie erwähnt in zwei Fällen feststellen: so fanden sich Grampositive Kokken vom Typus

der Staphylo- und Streptokokken im Mittelohr in Fall V. In Fall VI (Chlorom) ergaben sich bei *Weigert*scher Fibrinfärbung, die trotz der Entkalkung der Objekte gut gelang. massenhafte Bakterien. Die Bakterienrasen bestehen aus sehr langen, meist vielfach gewundenen Ketten von Kokken, die mitunter selbst förmliche Knäuel bilden; wo sie in sehr dünner Schicht liegen, kann man auch kurze Ketten und einzelne Kokken sehen. Nach der Morphologie liegt ein Streptokokkus vor und es handelt sich hier um eine wohl vom Mittelohr ausgegangene Infektion des Labyrinthes (siehe auch die Krankengeschichte S. 357). Solche sekundäre, mit Blutungen einhergehende infektiöse Lokalerkrankungen an anderen Körperregionen bilden bei den akuten Lymphomatosen keineswegs Seltenheiten, und es ist nicht ausgeschlossen, daß sich die hämorrhagische Diathese bisweilen in der Disposition einer Region, leichter einer Infektion zu unterliegen, äußert.

In keinem der Fälle wurde der Nervus acusticus oder der intrazerebrale Octavus eiterig-entzündlich verändert gefunden. Die eiterig-entzündlichen Veränderungen finden sich nie selbständig, sondern sind stets kombiniert mit lymphoiden Infiltraten, aus welchen sie hervorzugehen scheinen.

IV. Traumatische Läsionen

in Form von Zerreißen wurden nur am häutigen Labyrinth beobachtet. Dagegen fanden sich in allen Ohrregionen fallweise Kompression der Weichteile durch Koagula oder ausgedehnte lymphoide Infiltrate. Die Kontinuitätstrennungen des häutigen Labyrinthes werden am häufigsten durch massige, plötzlich einsetzende Blutungen verursacht, bestehen vor allem in der Zerreißen der dünnsten epithelialen Wände (*Membrana vestibularis*) und der Epithelwände der Vorhofsäcke. Seltener kommt es zur Kontinuitätstrennung in der *Membrana basilaris*, die dann gewöhnlich in der Gegend des *Corti*schen Organes durchtrennt gefunden wird. Die gerissenen Teile können zueinander in normaler Topik verbleiben oder sie werden verlagert oder durch die Blutung vollkommen verschleppt.

V. Kompression der Weichteile des Gehörorganes.

Hochgradige Kompression kann die Mittelohrschleimhaut und die zarten Schleimhautfalten der Paukenhöhle durch massiges Exsudat oder durch Blutkoagula erleiden. Interessanter ist jedoch die Kompression des häutigen Labyrinthes, die zumeist durch apoplektiform einsetzende Labyrinthblutungen hervorgerufen wird. Eine Prädispo-

tionsstelle hierfür bieten die Bogengänge und Ampullen bei perilymphatischer Blutung (Tafel VII, Fig. 14). Bei ausgedehnten Blutungen zwischen Knochen und endostaler perilymphatischer Schicht kann es zu einer Kompression des ganzen Weichteilinhalt, z. B. des häutigen und des perilymphatischen Bogenganges kommen, die dann maximal zusammengedrückt im mikroskopischen Querschnitt ganz der Knochenwand angelagert gefunden werden. Auch der häutige Schneckenkanal kann durch Blutergüsse in den Skalen sein endolymphatisches Lumen dadurch verlieren, daß die Membrana vestibularis an die Außenwand und die Basilarwand vollkommen angepreßt wird. Besser gegen eine Kompression geschützt ist der Vorhofinhalt infolge der dicken und straff gespannten perilymphatischen Ligamente. Bei Kompression des häutigen Schneckenkanales kommt es gewöhnlich auch zu Totalkompression der Basilarpapille, die dann sämtliche Hohlräume (Tunnelraum, Nuelscher Raum) verliert. Kompression des Sakkulus durch ein Lymphocyteninfiltrat fand sich in Fall XV.

VI. Obliteration des häutigen Labyrinthes.

Diese folgt stets aus exsudativen Prozessen im Labyrinth. Nach dem Resultate der Färbung muß das Exsudat als hyalines oder kolloides angesprochen werden. In dem einen beobachteten Fall, der merkwürdigerweise ein Chlorom betrifft, waren die endolymphatischen Räume am Ductus reuniens, im Vorhofblindsack, in der Basal- und Mittelwindung verloren gegangen, während die Spitzenwindung und der Kuppelblindsack ihre Lumina beibehalten (Fall VI, Tafel VI, Fig. 7) hatten. Partielle Verödung des Sakkulus fand sich in Fall XII.

VII. Ektasie des häutigen Labyrinthes.

An unserem Material wurde in Fall VI am Gehörorgan der rechten Seite eine einwandfreie Ektasie der Pars inferior, umfassend den Saekulus, Ductus reuniens, Vorhofblindsack und den größten Teil der Schneckenbasis, beobachtet, die auch noch den Ductus endolymphaticus einbezog (Tafel VIII, Fig. 26, 27, 28). Diese auffallende und bisher nicht beobachtete Veränderung könnte zunächst dadurch erklärt werden, daß, nachdem schon eine ältere perilymphatische Blutung die Cysterna perilymphatica vestibuli fast vollständig füllte, zuletzt auch noch eine frische Blutung in den Sacculus endolymphaticus aufgetreten war. Man könnte die Ansicht vertreten, daß der Abfluß der Endolymph durch diese Blutung unmöglich wurde und nun die endolymphatische Stauung in dem zunächst

gelegenen Gebiet der Pars inferior zu einer Erweiterung der häutigen Teile führte. Der zweite Erklärungsmodus, der wohl nur geringe Wahrscheinlichkeit für sich hat, wäre der, daß bei der im histologischen Präparat gefundenen partiellen Organisation der Blutkoagula in der Cysterna perilymphatica durch bindegewebige Schrumpfung die frei in das Zysternenlumen vorragenden Wände der häutigen Pars inferior mitwanderten und dadurch die Vergrößerung der häutigen Teile hervorgerufen wurde. Ich möchte den ersten Erklärungsmodus vorziehen. Denn im Präparat zeigen sich die ektatischen Teile aufgetrieben, aufgeblasen. Man muß danach annehmen, daß die Vergrößerung durch einen vom endolymphatischen Lumen her und ziemlich gleichmäßig auf die Wand wirkenden zentropipheren Druck veranlaßt worden ist. Dieser Druck könnte nun ganz gut durch Endolymphstauung aufgebracht worden sein. Bei der Annahme, daß die bindegewebige Schrumpfung in der Zyste eine aktive Rolle spielt, bliebe es vor allem unerklärt, warum nur der Sakkulus und nicht auch der Utrikulus an der Veränderung teilnimmt, und zweitens wäre bei einem von außen wirkenden Zug von Ligamenten nicht bloß eine Vergrößerung des endolymphatischen Lumens, sondern auch eine Verzerrung der Wände zu erwarten gewesen. Eine solche ist aber an den vorzüglich erhaltenen Präparaten nirgends zu erkennen.

Immerhin bringt uns der Befund die in einzelnen Fällen von Taubheit beobachteten Ektasien, die bisher stets als kongenitale Veränderungen gedeutet worden sind, unserem Verständnis näher und zeigt vor allem, daß eine Ektasie des häutigen Labyrinthes auch als erworbene Veränderung auftreten kann.

VIII. Akute exsudative Prozesse des Labyrinthes.

Sie zeigen sich im Präparat darin, daß die endo- und perilymphatischen Räume von einem homogenen Exsudat erfüllt sind, das stellenweise Streifen oder feine Netze (Fibrin) erkennen läßt (Fall VII. rechts). In einem Falle (XII) ließ sich eine schöne Streifenstruktur im axialen Winkel zwischen Basilar membran und Cortischer Membran feststellen (Tafel VII, Fig. 19, a). Die Exsudate stellen nur selten die einzigen lymphoiden Veränderungen des Gehörorgans dar, zu meist finden sie sich in der Umgebung durchbluteter oder lymphoid infiltrierter Gewebe. Darauf kann es auch zurückgeführt werden, daß sich in dem Exsudat selbst verstreut lymphoide Zellen nachweisen lassen.

Im Ductus cochlearis ist eine homogene Masse zu finden, die aber bei starker Vergrößerung eine außerordentlich feine Körnung erkennen läßt. Die endo- und perilymphatischen Räume sind (Fall VI) von

einem anscheinend homogenen Exsudat erfüllt, das aber bei starker Vergrößerung eine sehr feine Körnung noch erkennen läßt. Stellenweise sieht man in den genannten Räumen feinste, in Streifen oder Netzen angeordnete Fäden, welche sich, nach der Fibrinfärbungsmethode von *Weigert* behandelt, zwar nicht deutlich violett färben, aber nach ihrem sonstigen Aussehen wohl als Fibrinnetze angesehen werden müssen. Dazwischen mehr minder reichliche mono- und polynukleäre Leukozyten. Die eine Form stellt ein seröses Exsudat dar, während die andere schon als ein fibrinöses (stellenweise fibrinös-hämorrhagisches) Exsudat angesehen werden muß. In den Skalen finden sich auch Chloromen entsprechende, vollkommen isolierte oder wandständige Konglomerate von Lymphzellen.

IX. Sekundäre Veränderungen

sind im Labyrinth häufig, bestehen im Auftreten von Bindegewebsnetzen (durch Organisation der Exsudate oder der Blutmassen) und später in neugebildetem Knochen, sie führen eventuell zur totalen Füllung der Labyrinthräume durch Knochen. Die wichtigste Voraussetzung für diese Form der Veränderungen bilden 1. der chronische Verlauf der Lymphomatose, 2. eine vorausgegangene Hörstörung, 3. Hämorrhagien.

Wir wissen auch von anderen Erkrankungsformen, daß besonders im Labyrinth jede pathologische Veränderung mit Neubildung von Bindegewebe und schließlich mit pathologischen Knochenwucherungen verbunden sein kann. Der neugebildete Knochen ist stark vaskularisiert. Handelt es sich um Umformung des kompakten, normalen Knochens, so läßt sich zuerst das Auftreten größerer Hohlräume im Knochen beobachten, die aber nur zum geringsten Teile Markräume darstellen und größtenteils von starken Blutgefäßen durchzogen werden. Später kennzeichnet sich der ganze Knochen vor allem durch die starke Tinktion seiner Grundsubstanz und den abnormalen Blutgefäßreichtum als junger Knochen und stimmt mit den bei der Otoklerose gefundenen, zuerst von *Politzer* beschriebenen Knochenherden überein. Im Verlaufe der Lymphomatose kann es dann in den Knochenherden selbst zu lymphoider Anschoppung der Hohlräume kommen.

Ein ätiologischer direkter Zusammenhang der Knochenveränderungen mit der Lymphomatose ist wohl denkbar, zumal es sich in den Knochenveränderungen sicher um das Resultat einer chronisch verlaufenden, von den Markräumen ausgehenden Entzündung handelt. Als Prädilektionsstelle für neugebildeten Knochen muß die laterale Labyrinth-

wand bezeichnet werden, an der sich sowohl an der tympanalen als an der labyrinthären Fläche fallweise neugebildeter Knochen findet, sodann die Region der Skalen (so insbesondere in dem ersten von *Politzer* publizierten Fall).

X. Neugebildetes Bindegewebe

im Mittel- und inneren Ohr tritt in den akuten Fällen zumeist im Anschluß an Blutungen auf. Es folgt aus der allmählichen Organisation der Koagula. In den chronischen Fällen kommt es ohne nachweisbare anatomische Ursache zur Bildung von Bindegewebe, vornehmlich in den Skalen. Das Wachstum des Bindegewebes nimmt hierbei häufig (wie in anderen, nicht lymphomatösen Fällen) seinen Ausgang vom basalen Ende der Scala tympani an der Membran des runden Fensters.

XI. Degenerative Veränderungen an den Nervenendstellen.

Diese Veränderungen lassen sich als direkte und indirekte unterscheiden. Die direkten Veränderungen sind vornehmlich als traumatische aufzufassen und folgen aus der traumatischen Schädigung des Nervenepithels durch Blutung. Die Blutung erstreckt sich seltener in das Epithel selbst, zumeist kommt es über und unter den Neuroepithelstellen zur Blutung, wodurch das Sinnesepithel oder die ganzen Nervenendstellen von beiden Seiten durch Blutmassen komprimiert werden. Abgesehen von Kontinuitätstrennungen und groben Veränderungen des Sinnesepithels kommt es kurze Zeit nach Eintritt der Blutung (auch schon bei wenig ausgedehnter Blutung) zum Schwund der spezifischen Sinneszellen (Haarzellen), später zur totalen Degeneration der Nervenendstellen mit Untergehen des ganzen Neuroepithels. Die Rückbildung kann eine so vollständige werden, daß an Stelle des 20—50 μ hohen Sinnesepithels ein Plattenepithel getroffen und beispielsweise in der Schnecke die Basilarpapille vollständig vermißt wird.

Die indirekten Ursachen degenerativer Veränderungen sind aus den Folgeerscheinungen der im Labyrinth aufgetretenen lymphoiden Infiltrate oder der daselbst ablaufenden entzündlichen Prozesse abzuleiten, oder sie folgen aus lymphoiden Erkrankungen des N. acusticus und seiner Ganglien. Die eigentliche Ursache des Degenerationsprozesses scheint in der gestörten Blutversorgung der Nervenendstelle oder in degenerativen Veränderungen des zugehörigen Nerven-Ganglienapparates zu liegen. Wie bei vielen anderen Labyrinthkrankungen reagiert das Nervenepithel sehr bald und schon auf verhältnismäßig

geringe Reize mit Zelldegeneration und Schwund der Sinneszellen. So fanden sich ausgedehnte Degenerationen in einem Falle von lymphomatöser Erkrankung des Akustikus und in einigen Fällen Degeneration des *Corti*schen Organs bei lymphoider Infiltration des Ganglion spirale oder des Nervus cochleae.

Bemerkenswert ist, daß lymphoide Infiltrate in den Nervenendstellen selbst nirgends gefunden werden. Es erklärt sich dies aus dem Blutgefäßmangel des Neuroepithels und kann zugleich mit als Beweis dafür angesehen werden, daß die lymphoide Infiltration vor allem den Blutgefäßen folgt. Ganz ähnliche Tatsachen ergeben sich aus der vorliegenden Literatur über die aus den lymphoiden Erkrankungen folgenden degenerativen Veränderungen des Neuroepithels der Retina.

XII. Die degenerativen Veränderungen im übrigen häutigen Labyrinth

bestehen in Degeneration des perilymphatischen Gewebepolsters der Pars inferior, besonders des Ligamentum spirale, sowie in der Degeneration der Stria vascularis. Es kommt zur herdförmigen oder diffusen Verflüssigung der Grundsubstanz und zu ausgedehntem Untergang der Zellen. Nach dem histologischen Bilde könnte man diese Degeneration am ehesten als hydropische bezeichnen. Diese Degenerationsform findet sich bei den verschiedensten lymphoiden Veränderungen im Ohr, wie sie auch bei den sonstigen Labyrinthkrankungen einen ungemein häufigen Befund darstellt. Sie treten später auf als die degenerativen Veränderungen im Neuroepithel. Die Degeneration der Stria vascularis prägt sich in Abflachung der Stria, Verschwinden der scharfen Abgrenzung der Stria gegen das Ligament und Untergang des spezifischen Epithels aus. Hierbei kann es zu Blutergüssen in die Stria kommen, und es scheint, daß tatsächlich in manchen Fällen die Degeneration durch das Trauma der Blutung herbeigeführt wird. Der Endausgang der Degeneration der Stria besteht in vollständigem Schwund und Ersatz des hochzylindrischen Epithels durch ein Plattenepithel. Manchmal bleiben noch die Blutgefäße des Striagebietes übrig.

XIII. Pathologische Pigmentation des Gehörorgans.

Schon normalerweise trifft man im Mittelohr und inneren Ohr Pigment. Dasselbe ist durch die sehr kleinen, kugeligen, stark lichtbrechenden, zumeist dunkelbraunen Elementarkörnchen charakterisiert. Das Pigment findet sich nur selten frei, größtenteils in spindelförmigen Bindegewebszellen, welche oft durch die Anschoppung mit Pigment eine beträchtliche Vergrößerung erfahren. Ich habe die topographische

28*

Lagerung besonders des labyrinthären Pigmentes vor einigen Jahren eingehend untersucht¹⁾ und am Menschen die Regionen der Nervenendstellen und der Schneckenwindel als Prädilektionsstellen des Pigmentes gefunden. Die vielen Varietäten in der Menge des beim Menschen normalerweise sich findenden labyrinthären Pigmentes lassen selbst seine beträchtliche Vermehrung nicht krankhaft erscheinen. Die pathologische Pigmentierung des Gehörorganes bei den Lymphomatosen folgt dagegen stets aus den Blutungen, indem während der sekundären Veränderungen des ausgetretenen Blutes Blutpigment gebildet wird. Dieses hellbraune, in verschieden großen Schollen und fast durchaus außerhalb der Zellen vorkommende Pigment trifft sich in den Falten der Paukenschleimhaut, in den Blutkoagulis im Labyrinth, vor allem im Ligamentum spirale und in der Stria vascularis (Tafel VI, Fig. 3, *p*).

XIV. Tumorbildung.

Tumoren lassen sich im Gehörorgan bei denjenigen Lymphomatosen feststellen, die auch im übrigen Körper mit Tumorbildung einhergehen, somit in Fällen von Leukämie mit Lymphosarkom und beim Chlorom. Die Tumoren folgen aus der Vergrößerung der lymphatischen Apparate und bestehen durchaus aus lymphoiden Zellen, die in ein mehr weniger zartes und bei hohem Zellgehalt nur an sehr dünnen Schnitten nachweisbares Retikulum eingetragen sind. Die beim Chlorom auftretenden lymphoiden Tumoren unterscheiden sich von dem gewöhnlichen Lymphosarkom nur noch durch den Gehalt an dem für das Chlorom charakteristischen Farbstoff (Pigment, Fett. [*Lubarsch*]).

Lymphoide Tumoren finden sich in meinem Material im Mittelohre in ziemlichem Umfange an der Tube, offenbar ausgehend vom lymphadenoiden Gewebe der Weichteiltube. Im Fall VII (Chlorom) hatte diese Tumorbildung zu einer mächtigen Vergrößerung beider Tuben, besonders der rechten, geführt. Daneben kann es in der Gehörgangshaut und in der Paukenschleimhaut zur Entwicklung echter lymphoider Tumoren kommen. Ausgedehntes Chlorom findet sich im Falle VI in der Tunica media der Karotis und in der Wand des Sinus lateralis (Tafel VII, Fig. 20). Für beide Gefäße folgte aus dem Auftreten des Tumors eine bedeutende Einschränkung des Blutgefäßlumens. Im Labyrinth fanden sich lymphoide Tumoren (Lymphosarkom und Chlorom) im Ligamentum spirale (Tafel VII, Fig. 18), daneben Chloromteile im Chloromfall VI frei in den endo- und perilymphatischen

¹⁾ Archiv für mikroskopische Anatomie. 1901, Bd. LVIII.

Räumen (Tafel VIII, Fig. 25). Die Tumorteile scheinen durch den Lymphstrom des Labyrinthes von den Hauptherden im Ligamentum spirale und im Vorhofe losgerissen worden zu sein. An einer Stelle finden sich auch flächenhaft die Skalenwände von einer dünnen Chloromschicht überzogen. Ein umschriebenes Chlorom war an einer Stelle auch in der Membrana vestibularis (Textfig. 5, S. 362) festzustellen. Es scheint, daß die bei den Lymphomatosen auftretenden Tumoren des Gehörorganes von dem bestehenden lymphoiden Gewebe desselben (in der Auskleidung des Paukenhöhlenbodens, in der Weichteiltube) und der Rachenschleimhaut ihren Ausgang nehmen und sich dann in den Blut- und Lymphgefäßen entsprechend ausbreiten.

Welche Rolle das Endothel des Labyrinthes und das perilymphatische Gewebe bei der Entwicklung lymphoider Tumoren im Labyrinth spielt, läßt sich nicht mit Sicherheit feststellen.

In dem massenhaften Auftreten von Chlorom in der Tube erinnert der Chloromfall VII an den von *Körner-Lubarsch* publizierten Chloromfall. Sowohl in den Chloromfällen als beim Lymphosarkom wurden viele kleinere Blutgefäße von Tumormassen erfüllt gefunden.

XV. Die Anämie des Gehörorganes,

vornehmlich des Labyrinthes, folgt aus der bindegewebigen Verödung der Blutgefäße nach Blutungen oder einer ausgedehnten Organisation und bindegewebigen Schrumpfung der Koagula oder aus der Verödung der regionären kleinen Arterien, beziehungsweise deren Verlegung durch lymphoide Tumoren. Außerdem fanden sich Thrombosen kleinerer Blutgefäße des Labyrinthes bei lymphoider Infiltration des Labyrinthes oder entzündlichen Veränderungen.

XVI. Degeneration des peripheren Akustikus.

Frühe Stadien der Degeneration waren am besten mittels der *Marchischen* Methode nachweisbar, die in einigen der akut verlaufenen Fälle deutliche Degenerationen feststellen ließ. Die degenerativen Veränderungen an den peripheren Akustikusästen und ihren Ganglien folgen entweder aus einer längerdauernden Schädigung des Labyrinthes oder aus lokalen lymphoiden Veränderungen im anatomischen Verlaufe des Nervus acusticus und seiner Ganglien, besonders aus der Infiltration der Ganglien oder Durchblutung des Nerven und seiner Äste (Tafel VIII, Fig. 30; Textfiguren 3, 6). In einem Chloromfalle fand sich Chlorom in beiden Akusticis und im Ganglion geniculi. Die degenerativen Veränderungen am Nervenstamme ließen sich fallweise bis an die Wurzeln und bis

an die Wurzelkerne verfolgen, nur in einem Falle konnten degenerative Veränderungen an den Striae acusticae festgestellt werden. Sonst wurden im intrazerebralen Akustikus jenseits von den Wurzelkernen nach den verwendeten histologischen Methoden keine Veränderungen gefunden. Es muß dahingestellt bleiben, ob tatsächlich keine Veränderungen bestanden oder uns nur ihr Nachweis nicht gelungen ist. Jedenfalls stimmt dieses Resultat mit dem vieler experimenteller Untersuchungen am zentralen Akustikus überein, aus welchen gleichfalls die Schwierigkeit zu erkennen ist, degenerative Veränderungen am intrazerebralen Akustikus anatomisch von den Wurzelkernen nach aufwärts zu verfolgen.

XVII. Hyperämie des Gehörorganes

findet sich sehr häufig. Sie erhält ihren anatomischen Ausdruck in der enormen Blutfüllung der Gefäße und stellt sicher oft eine agonale oder postmortale Veränderung dar. In Fällen von Labyrinthblutungen mag hierbei noch der durch die Blutextravasate gestörte venöse Abfluß eine Rolle spielen.

* * *

Je ausgedehnter die lymphoiden Veränderungen sind, je länger sie bestehen, desto ausgedehnter und stärker sind in den akuten Fällen auch die anatomischen Veränderungen des Gehörorganes. Eine Unterscheidung der Anatomie der Ohrveränderungen nach den verschiedenen Formen der Lymphomatosen läßt sich nicht treffen, wenn auch im ganzen und großen die weitergehenden Veränderungen bei den akuten Fällen durch die Blutungen repräsentiert oder wenigstens mit Blutung verbunden waren. Zur Entscheidung dieser Frage für die chronischen Fälle ist leider das vorliegende Material zahlenmäßig nicht ausreichend. In der Mehrzahl der Fälle finden sich, wenn überhaupt eine Erkrankung besteht, beide Gehörorgane gleichartig, wenn auch keineswegs gleichgradig verändert. Daß in einzelnen Fällen die Ohrveränderungen in akuten und chronischen Fällen übereinstimmen, zeigt uns der chronische Fall XV, in welchem die Veränderungen im wesentlichen den Veränderungen im akuten Falle XII entsprechen. Hier kommt aber in Betracht, daß diese chronische Lymphomatose (XV) mit einer akuten Exazerbation endete, wodurch für das Gehörorgan sich wohl die gleichen Vorbedingungen ergaben wie in den von vornherein akut verlaufenden Fällen.

Die Topographie und die Häufigkeit der Gehörorganveränderungen betreffend, ergibt sich an meinem Material folgendes:

Am häufigsten war der Nerven-Ganglienapparat des Akustikus von leukämischen Veränderungen betroffen: fünfzehnmal in sechzehn Fällen, darauf folgt das Labyrinth, das in elf Fällen verändert gefunden wurde, sodann fanden sich Veränderungen im Mittelohre neunmal (davon einmal nur in der Tube, zweimal verbunden mit akuter Eiterung, einmal war der ganze Mittelohrtrakt [Warzenfortsatz, Paukenhöhle, Tube] betroffen), fünfmal zeigten sich Labyrinthkapsel und Felsenbein lymphomatös erkrankt; fünfmal der Hirnstamm (darunter allerdings eine nicht sicher leukämische Blutung), einmal fanden sich lymphoide Ulzerationen im Gehörgange.

Danach ergibt sich, nach der Häufigkeit der Erkrankungen geordnet, für die 16 Fälle folgende Reihe:

Nerven-Ganglienapparat des Nervus octavus verändert in 15 Fällen,
Labyrinth verändert in 11 Fällen,
Mittelohr verändert in 9 Fällen,
Labyrinthkapsel verändert in 5 Fällen,
Hirnstamm verändert in 5 Fällen,
äußeres Ohr verändert in 1 Fall.

Auf eine Region beschränkt waren die Veränderungen nur im Falle XI, in welchem wesentlich nur der Hirnstamm lymphomatös verändert war. In zwei Fällen war nur der Nerven-Ganglienapparat des Akustikus betroffen (IX und X); in einem Falle (V) Mittelohr und Nerven-Ganglienapparat; in einem Falle (XIII) der ganze schallperzipierende Apparat.

Es ist merkwürdig, daß in allen Fällen, in welchen nur zirkumskripte Veränderungen in einer kleinen anatomischen Region bestanden, nirgends Blutungen gefunden worden sind, sondern sich die Veränderungen im wesentlichen als lymphoide Infiltration dokumentierten.

In allen übrigen Fällen betrafen die Veränderungen:

Labyrinth und Nerven-Ganglienapparat (Fall XIV);

Mittelohr, Labyrinth und Nerven-Ganglienapparat (Fälle IV, VII und XII):

Labyrinth, Labyrinthkapsel und Nerven-Ganglienapparat (Fall VIII);

Mittelohr, Labyrinth, Labyrinthkapsel und Nerven-Ganglienapparat (Fälle III und XV);

Mittelohr, Labyrinth, Nerven-Ganglienapparat und Hirnstamm mit oder ohne Beteiligung der Labyrinthkapsel (Fälle I und II); endlich:

Gehörgang, Mittelohr, Labyrinth und Nerven-Ganglienapparat (Fall VI).

Die Möglichkeit, die einzelnen Veränderungen schon klinisch zu erkennen und voneinander zu differenzieren, wurde bereits oben erörtert.

Zeichenerklärung.

<i>Al</i>	Ampulla lateralis	<i>Ms</i>	Macula sacculi
<i>Ai</i>	Ampulla inferior	<i>Mu</i>	Macula utriculi
<i>Co</i>	Kommissur der Bogengänge	<i>Mv</i>	Membrana vestibularis
<i>Cpv</i>	Cysterna perilymphatica vestibuli	<i>Nc</i>	Nervus cochleae
<i>Csi</i>	Canalis semicircularis inf.	<i>NVII</i>	Nervus facialis
<i>Csl</i>	Canalis semicircularis lat.	<i>NVIII</i>	Nervus acusticus
<i>Css</i>	Canalis semicircularis sup.	<i>P</i>	Promontorium
<i>Dco</i>	Ductus cochlearis (Vorhofteil)	<i>Pbc</i>	Papilla basilaris cochleae
<i>Dc₁</i>	Ductus cochlearis (Basalwindung)	<i>pe</i>	perilymphatisches Gewebe
<i>Dc₂</i>	Ductus cochlearis (Mittelwindung)	<i>Se</i>	Sacculus
<i>De</i>	Ductus endolymphaticus	<i>Sl</i>	Saccus endolymphaticus
<i>Dr</i>	Ductus reuniens	<i>Sla</i>	Sinus lateralis
<i>E</i>	Epithel der Paukenschleimhaut	<i>St</i>	Scala tympani
<i>Fc</i>	Fenestra cochleae	<i>Sta</i>	Stapes
<i>Gsp</i>	Ganglion spirale	<i>Stv</i>	Stria vascularis
<i>Lsp</i>	Ligamentum spirale	<i>Sus</i>	Sinus utricularis sup.
<i>Lspo</i>	Lamina spiralis ossea	<i>Sv</i>	Scala vestibuli
<i>M</i>	Paukenschleimhaut	<i>U</i>	Utriculus
<i>Mai</i>	Meatus auditorius internus	<i>V</i>	Vestibulum
<i>Mc</i>	Membrana tectoria Corti		

Figurenerklärung.

Tafel VI.¹⁾

Fig. 1, Fall I. Linke Seite: Querschnitt durch die hintere Ampulle, perilymphatische Blutung und Infiltration (*a*) der Crista ampullaris. Degeneration des Neuroepithels (*n*) der Krista. Hämalaun-Eosin. Obj. 3, Tubl. 15 *cm*.

Fig. 2, Fall I. Linke Seite: Radialschnitt durch die Basalwindung. *van Gieson*. Obj. 3, Tubl. 15 *cm*.

Fig. 3, Fall I. Linke Seite: Radialschnitt durch die Basalwindung. Totale Degeneration der Papilla basilaris (*Pbc*) und der Stria vascularis. In der Striaregion massenhaft Blutpigment (*p*). Lymphoide Infiltrate (*a*) im Ligamentum spirale. Hämalaun-Eosin. Obj. 3, Tubl. 20 *cm*.

Fig. 4, Fall I. Rechte Seite: Radialschnitt durch den oberen Teil der Basalwindung. Lymphoide Infiltrate im Ligamentum spirale (*a*) und in der degenerierten Stria vascularis (*b*), Blutpigment (*p*) in der Striaregion. Skalenblutung. Hämalaun-Eosin. Obj. 3, Tubl. 17¹/₂ *cm*.

Fig. 5, Fall I. Rechte Seite: Vertikaler Radialschnitt durch das Cortische Organ der Mittelwindung. Totaldefekt der Sinneszellen in der Papille (*Pbc*). *van Gieson*. Obj. 6, Tubl. 15 *cm*.

¹⁾ Alle Zeichnungen sind mit dem Leitzschen Zeichenokular hergestellt.

Fig. 6, Fall III. Rechte Seite: Vertikalschnitt durch den Bogengangteil des Felsenbeines. Lymphoide Füllung (*a*) der Knochenhöhlräume. Hämalaun-Eosin. Obj. 1, Tubl. 17 $\frac{1}{2}$ cm.

Fig. 7, Fall VI. Linke Seite: Radialschnitt durch den veröderten Schneckenkanal (Basalwindung). Degeneration der Papilla basilaris (*Pbc*). Hämalaun-Eosin. Obj. 3, Tubl. 15 cm.

Fig. 8, Fall IV. Rechte Seite: Mittelwindung. Pathologische Anschwellung, der Stria vascularis (*Stv*). Einlagerung von Schleim (?) (*a*). Hämalaun. Vergr. wie Fig. 22.

Fig. 9, Fall IX. Linke Seite: Querschnitt durch das Felsenbein und den Vorhof (*V*). Pneumatische Hohlräume in der Umgebung der ganzen Labyrinthkapsel. Hämalaun-Eosin. Nat. Gr.

Fig. 10, Fall VIII. Rechte Seite: Pathologischer, von lymphoiden Zellen und jungen Blutgefäßen durchsetzter Knochenherd am Promontorium (*P*). Hämalaun-Eosin. Obj. 6, Tubl. 17 cm.

Tafel VII.

Fig. 11, Fall I. Querschnitt durch den Hirnstamm im Niveau des Oktavus-eintrittes. Die dunklen Punkte entsprechen den leukämisch veränderten Stellen. Vergr. 1 : 1. Hämalaun-Eosin.

Fig. 12, Fall III. Linke Seite: Degeneration des Neuroepithels der Macula sacculi (*Ms*). Hämalaun-Eosin. Obj. 6, Tubl. 15 cm.

Fig. 13, Fall III. Linke Seite: Zirkumskripte, aus Epithel und lymphoidem Gewebe bestehende knötchenförmige Verdickung (*a*) der Membrana vestibularis im Bereiche des Vorhofsteiles. Hämalaun-Eosin. Obj. 6, Tubl. 17 cm.

Fig. 14, Fall XII. Linke Seite: Querschnitt durch den komprimierten oberen häutigen Bogengang (*Css*). *a* = Follikelförmige Anhäufung von Lymphocyten. Hämalaun-Eosin. Obj. 4, Tubl. 17 cm.

Fig. 15, Fall XII. Rechte Seite: Lymphoide Infiltration der Paukenschleimhaut (*M*). Epithel (*E*) stark abgeflacht, gedehnt. Hämalaun-Eosin. Obj. 5, Tubl. 17 cm.

Fig. 16, Fall XII. Linke Seite: Radialschnitt durch die Mittelwindung. Blutung und lymphfollikelförmige Infiltrate (*l*) in der Scala tympani. Blutung zum Teil organisiert. *a* = Diffuses lymphoides Infiltrat in der Lamina spiralis, an minder dicht infiltrierten Stellen sind auch polynukleäre Leukoeyten nachweisbar. Hämalaun-Eosin. Obj. 3, Tubl. 20 cm.

Fig. 17, Fall XII. Linke Seite: Radialschnitt durch die Mittelwindung. Frisches Blutkoagulum in der Scala tympani (*b*); durch die Blutung zum Teil zerstörtes Ligamentum spirale (*a*). Degeneration des Sinnesepithels am Cortischen Organ (*Pbc*). Der häutige Kanal durch die Blutung komprimiert. Hämalaun-Eosin. Obj. 3, Tubl. 20 cm.

Fig. 18, Fall XII. Linke Seite: Radialschnitt durch den oberen Teil der Mittelwindung. Leukämische Lymphome (*a*) und Blutung (*b*) im Ligamentum spirale; Stria vascularis (*Stv*) degeneriert. Hämalaun-Eosin. Obj. 3, Tubl. 20 cm.

Fig. 19, Fall XII. Rechte Seite: Radialschnitt durch den unteren Teil der Mittelwindung. Lymphoide Infiltrate und Blutung am häutigen Schneckenkanal. Defekt der Haar- und Pfeilerzellen in der Papille (*Pbc*). Der Sulcus spiralis int. von einem streifigen, feinfädigen Gerinnsel (*a*) ausgefüllt. Hämalaun-Eosin. Obj. 6, Tubl. 15 cm.

Fig. 20, Fall VI. Seite: Querschnitt durch die Dura mit dem Sinus lateralis. Chlorom der Sinuswand. Hämalaun-Eosin. Vergr. 12 : 1 cm.

Fig. 21, Fall XII. Rechte Seite: Vertikalschnitt durch den Bogengangteil des Felsenbeines. Hämalaun-Eosin. Obj. 2, Tubl. 15 cm.

Fig. 22, Fall IV. Rechte Seite: Homogene Schleim(?)-Tropfen an der Crista spiralis und der Cortischen Membran (a) der Basalwindung. Hämalaun. Obj. 6, Tubl. 15 cm.

Tafel VIII.

Fig. 23, Fall XII. Linke Seite: Querschnitt durch den Stapeschenkel (Sta). Kulschitzky. Obj. 6, Tubl. 15 cm.

Fig. 24, Fall VI. Rechte Seite: Querschnitt durch den oberen Bogengang, perilymphatische Blutung, häutiger Bogengang unverändert. van Gieson. Obj. 3, Tub. 15 cm.

Fig. 25, Fall VI. Chlorom. Rechte Seite: Chlorom (a) im Sinus utricularis superior. Hämalaun-Eosin. Obj. 4, Tubl. 15 cm.

Fig. 26, Fall VI. Chlorom. Rechte Seite: Vertikalschnitt durch den Vorhof und die Nische des Schneckfensters (Fc). Hämalaun-Eosin. Obj. 1, Tubl. 15 cm.

Fig. 27, Fall VI. Chlorom. Rechte Seite: Querschnitt durch den Vorhof mit dem ektatischen Sakkulus (S), Ductus endolymphaticus (De) und Ductus reuniens (Dr). Hämalaun-Eosin. Obj. 1, Tubl. 15 cm.

Fig. 28, Fall VI. Rechte Seite: Chlorom (a), organisierte und frische Koagula in den Skalen des Vorhofabschnittes. Hämalaun-Eosin. Obj. 1, Tubl. 15 cm.

Fig. 29, Fall VI. Rechte Seite: Radialschnitt durch die Basalwindung. Skalen und Ductus cochlearis von fädigen Gerinnseln erfüllt. Chloromteile an der oberen Fläche der Membrana vestibularis (die Gerinnsel in der Scala vestibularis nicht gezeichnet). Hämalaun-Eosin. Obj. 1, Tubl. 17¹/₂ cm.

Fig. 30, Fig. VI. Linke Seite: Degenerativer Zerfall der Ganglienzellen im Spiralganglion (Gsp). Kulschitzky. Obj. 6, Tubl. 17 cm.

Literaturverzeichnis.

A. f. O. = Archiv für Ohrenheilkunde. — Z. f. O. = Zeitschrift für Ohrenheilkunde. — M. d. G. f. i. M. Wien = Mitteilungen der Gesellschaft für innere Medizin zu Wien.

Alexander, Zur Pathologie und pathologischen Histologie der leukämischen Ohrerkrankungen. Versammlung deutscher Naturforscher und Ärzte in Kassel. 1904. — Klinik und Anatomie des Ohres bei Erkrankungen des Blutgefäßsystemes. Verhandlungen der deutschen otologischen Gesellschaft. Homburg 1905.

Alt und Pineles, Ein Fall von Morbus Menieri, bedingt durch leukämische Erkrankung des Nervus octavus. Wiener klinische Wochenschrift. 1896, Nr. 38.

Ayres J. C., A case of Chloroma with additional microscopical examination and photographs by A. Alt. Americ. Journ. of Ophthalmol. March 1897.

Behring und Wicherkievicz, Berliner klinische Wochenschrift. 1882, S. 5:9.

Blau, Verein für innere Medizin in Berlin. Sitzung vom 4. Mai 1885.

Chiari, Zeitschrift für Heilkunde. 1883, Bd. IV, S. 177.

Cirincione, La clinica oculistica. November 1903, pag. 1491.

Drozda, M. d. G. f. i. M. Wien, Sitzung vom 23. Oktober 1902, Nr. 17.

- Dunlop*, British med. Journal. Mai 1902, pag. 1072.
- Ehrlich-Lazarus-Pinkus*, Leukämie, Pseudoleukämie und Hämoglobinämie. Notnagels Spezielle Pathologie und Therapie. 1901, Bd. VIII.
- Finlayson James*, Die Diagnose retinaler und labyrinthärer Hämorrhagie während des Lebens bei einem Fall von renaler (?) Leukämie. British med. Journal. Dezember 1898.
- v. Frankl-Hochwart*, Der Menièresche Symptomenkomplex. 2. Aufl. Wien 1906.
- v. Frankl-Hochwart* und *Alexander*, Ein Fall von Akustikustumor. Arbeiten aus dem Neurologischen Institut in Wien. 1904, Bd. XI.
- Friedländer*, Virchows Archiv. 1879, Bd. LXXVIII.
- Gellé*, Leucocythémie debut par la surdité et de la paralysie de la face. Mém. de la soc. franç. d'otol. et de laryng. Vol. I, pag. 46.
- Gottstein*, Z. f. O. Bd. IX.
- Gradenigo*, Das Gehörorgan bei Leukämie. A. f. O. 1886, Bd. XXIII.
- Gravitz*, Klinische Pathologie des Blutes. 2. Aufl. Berlin 1902.
- Gümbel*, Über das Chlorom und seine Beziehungen zur Leukämie. Virchows Archiv. Bd. CLXXI.
- Hayden*, Das Chlorom. Inaugural-Dissertation. Wiesbaden, Bergmann, 1904.
- Aichens*, British med. Journal. Dezember 1903, pag. 1632.
- Hitschmann*, Chlorom mit ausgebreiteten grünen Hautinfiltraten. Demonstration in der k. k. Gesellschaft der Ärzte. Wiener klinische Wochenschrift. Dezember 1903.
- Hitschmann* und *Lehndorff*, Ein Fall von leukämieartiger Erkrankung mit schwerer megaloblastischer Anämie und eigentümlichem Exanthem. Zeitschrift für Heilkunde. Abteilung für interne Medizin etc. 1903, Bd. XXIV.
- Höring*, Ein Beitrag zur Kenntnis des Chloroms. Inaugural-Dissertation. Tübingen 1891.
- Isambert*, Art. Leucocythémie des Dictionnaire Dechambre.
- Kast*, Über Bulbärnervenlähmung bei Leukämie. Zeitschrift für klinische Medizin. 1895, Bd. XXVIII.
- Kock Aage*, Ein Fall von leukämischen Blutungen im inneren Ohr mit besonderer Berücksichtigung der pathologisch-anatomischen Untersuchung der Schläfebeine. Z. f. O. 1905, Bd. L.
- Körner*, Z. f. O. 1896, Bd. XXIX; 1897, Bd. XXX; 1900, Bd. XXXII. — Chlorom. Z. f. O. 1903, Bd. XLV.
- Kümmel*, Ohrerkrankung bei Pseudoleukämie (multiple Lymphosarkomatose). Verhandlungen der deutschen otologischen Gesellschaft. 1896.
- Lannois*, Complications auriculaires au cours de la leucocythémie. Ann. de mal. de l'oreille. 1892.
- Lauber*, M. d. G. f. i. M. Wien, Sitzung vom 4. Juni 1903.
- v. Leube*, Über Leukämie. Die deutsche Klinik. 1903, Bd. III.
- Lubarsch*, Zur Kenntnis der Chlorome des Schläfebeines. Z. f. O. 1898, Bd. XXXII.
- Meller*, Die lymphomatösen Geschwulstbildungen in der Orbita und im Auge. Gräfes Archiv. 1906, Bd. LVII.
- Mott F. M.*, A case of spleno-medullary leucaemia with haemorrhage into the cochlea and semicircular canals, associated with deafness and loss of balance. Med. chirurg. Transactions. London 1900, vol. LXXXIII.
- Nekam L. A.*, Über die leukämischen Erkrankungen der Haut. 1899.
- Paltauf*, Lubarsch und Ostertags Ergebnisse. III. Jahrg., S. 679.

Pepper, Philadelphia med. and surg. reporter. 1883.

Perrui, Gazette des Hôpitaux. 1870.

Politzer, Baseler internationaler otologischer Kongreß. 1884. Comptes rendus du III. Congrès internat. d'otologie. Bâle 1885, pag. 139. — Lehrbuch der Ohrenheilkunde. 4. Aufl. 1901.

Riehl, Leucaemia cutis. 1893.

Rohrbach, Brunssche Beiträge. Bd. XVII.

Rosenblath und *Risel*, Deutsches Archiv für klinische Medizin. Bd. LXXII.

Schwabach, Z. f. O. Bd. XXXI; Bd. XXXV.

Steinbrügge, Pathologische Anatomie des Gehörorganes. S. 115. — Z. f. O. Bd. XVI, S. 238.

Sternberg, Zur Kenntnis des Chloroms (Chloromyelosarkome). Beiträge zur pathologischen Anatomie. Jena 1905, Bd. XXXII.

Türk, M. d. G. f. i. M. Wien. Sitzung vom 17. Februar 1903. — Ebenda. Sitzung vom 19. Mai 1903. — Münchener medizinische Wochenschrift. 1902, Nr. 3. — Ein System von Lymphomatosen. Wiener klinische Wochenschrift. 1903.

Fidal, Gazette hebdomadaire. 1856.

Wagenhäuser, Labyrinthbefund eines Falles von Taubheit bei Leukämie. A. f. O. 1893, Bd. XXXIV.

Weber H., *Parkes* und *R. Lake*, Akute Menièresche Erscheinungen bei lienal-medullärer Leukämie mit besonderer Beziehung zu den anatomischen Veränderungen bei akuten leukämischen Erkrankungen des Ohres. Proceedings of the royal med. and chirug. soc. 27. Februar 1900.

Weinberger, M. d. G. f. i. M. Wien. 1903, Nr. 5; Wiener klinische Wochenschrift Nr. 12. — Über lymphoides und myeloides Chlorom, sowie dessen Beziehungen zur Leukämie. Zeitschrift für Heilkunde. Abteilung für innere Medizin. 1907.

(Aus der Erziehungsanstalt für Schwachsinnige »Ernestinum« in Prag.)

Die Ohrmuschel bei Schwachsinnigen.

Von

MUDr. R. Imhofer,
Prag.

(Hierzu Tafel IX und X, 1 Figur und 1 Tabelle im Texte.)

Der angeborene Schwachsinn, die Idiotie oder, wie die Bezeichnung für geringere Grade derselben lautet, die Imbezillität und Debilität, haben seit jeher in der Psychiatrie eine Art Sonderstellung eingenommen. Das Angeborensein, das relativ greifbarere anatomische Substrat und die große soziale Bedeutung derselben haben ein besonderes Interesse für diese Psychose wachgerufen. Aber auch vom anthropologischen Standpunkte zeigte sich für die Idioten lebhaftes Interesse, welches sich hauptsächlich den sogenannten Degenerationszeichen zuwendete. Unter Degenerationszeichen verstehen wir nach *Wildermuth*¹⁾ anatomische und funktionelle Abweichungen von der Norm, welche an und für sich für die Existenz des Organismus unerheblich, aber für offene oder latente neuropathische Anlage charakteristisch sind. Unter diesen Zeichen, deren diagnostischer Wert aber durchaus kein unbestrittener ist, haben die an der Ohrmuschel sich findenden ebenfalls ein gesondertes Studium gefunden: allerdings wurde hier von vielen (*Binder*²⁾, *Lombroso*³⁾, *Eyle*⁴⁾) der Fehler begangen, die Idioten nicht von den übrigen Geisteskranken zu trennen; speziell Idioten betreffende Untersuchungen liegen vor von seiten *Wildermuths*¹⁾, *Vális*⁵⁾, *Navratzki* und *Brühls*⁶⁾, *Gradenigos*¹⁰⁾; letzterer hat allerdings nur 17 Kretins der Untersuchung unterzogen.

Meine Untersuchungen erstrecken sich auf 100 Individuen, und zwar 65 männliche, 35 weibliche, mithin 200 Ohren; ich habe mir folgende Fragen vorgelegt:

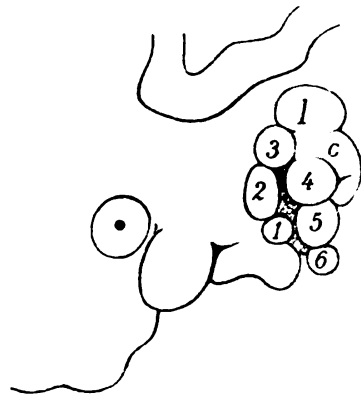
1. Gibt es eine bestimmte, für den Idioten charakteristische Form der Ohrmuschel oder eine charakteristische Kombination von Abnormitäten im Sinne des sogenannten *Morelschen* ⁸⁾ Ohres?

2. Wie verhalten sich die wichtigsten Abnormitäten der Ohrmuschel bezüglich ihrer Häufigkeit beim Normalen und beim Schwachsinnigen?

3. Zeigt die Idiotenohrmuschel Abnormitäten, welche auf ein geringeres Entwicklungsstadium in phylogenetischer oder ontogenetischer Hinsicht hinweisen?

Mit Rücksicht auf diese letztere Frage kann ich nicht umhin, einige Bemerkungen über die Entwicklung der Ohrmuschel, ihre anthropologische Betrachtung und Messung vorzuschicken.

Es sind hauptsächlich drei Anschauungen über die Entwicklung der Ohrmuschel, denen wir in der Literatur begegnen, nämlich die von *His* ⁹⁾, *Gradenigo* ¹⁰⁾ und *Schwalbe* ¹¹⁾.



Die Aurikularhöcker nach *Schwalbe-His* (schematisiert).

Nach *His* entsteht die Ohrmuschel aus sechs Höckerchen, von denen zwei vor, drei hinter der ersten Kiemenfurche gelegen sind, der sechste Höcker*) liegt zwischen und über den beiden obersten Höckerchen und wird von *His* als *Tuberculum intermedium* bezeichnet. Hinter diesen Höckerchen, durch eine Furche getrennt, bildet sich nun ein Wulst aus, der als *Cauda helieis*

bezeichnet wird. Aus dem ersten ventralsten Hügel des Mandibularbogens soll der Tragus entstehen, der ihm gegenüberliegende Höcker soll sich an der Bildung des Ohrläppchens beteiligen. Der über diesem befindliche Hügel bildet den Antitragus, diesem gegenüber entwickelt sich das *Crus helieis*, während der Rest der *Helix* aus dem *Tuberculum intermedium* und der *Cauda helieis* entsteht. Der letzte Höcker endlich (der dorsalste des Hyoidbogens 4) schiebt sich innerhalb der *Helix* nach vorne und bildet die *Anthelix*. Etwa zu Beginn des dritten Monates legt sich der aus der *Cauda helieis* hervorgegangene Teil des hinteren Ohrrandes klappenartig nach vorne um, so daß der nach vorne gerichtete Rand mit dem *Crus helieis* in

*) Er trägt im *Hisschen* Schema die Ziffer 3.

der ganzen Ausdehnung zur Berührung kommt und die Anthelix verdeckt. Es entspricht dieses Stadium einem Zustand in der Entwicklung des Säugetierohres, wo der freie Rand der Ohrmuschel nach vorne übergeklappt wird und sogar zeitweise mit dem vorderen Teile der Ohrmuschel epithelial verklebt erscheint. Noch im Verlaufe des dritten Monates klappt sich der Ohrrand wieder auf und legt sich wieder nach hinten, so daß nunmehr die Anthelix offen zutage liegt, bald darauf wird die Gliederung des Anthelixsystemes bemerkbar.

*Gradenigo*⁷⁾ Ansicht widerspricht dieser ursprünglichen *Hiss*schen Annahme wesentlich. Nach *Gradenigo* sind die von *His* beschriebenen Aurikularhöckerchen vorhanden, haben aber nur für die Bildung des Gehörganges, nicht aber der Ohrmuschel eine Bedeutung. Die Ohrmuschel selbst wird durch zwei hinter, respektive vor diesen Höckerchen gelegene, von diesen durch eine zarte Furche getrennte Erhebungen gebildet, die er als *Helix hyoidea* und *Helix mandibularis* bezeichnet. Diese verwachsen am dorsalen und ventralen Ende der ersten Kiemenfurche miteinander und drängen die *Hiss*schen Hügel in die Tiefe. Die Anthelix entsteht sekundär aus der *Helix hyoidea*, ebenso entsteht aus derselben der Antitragus, während der Tragus aus der *Helix mandibularis* hervorgeht. Mit diesen beiden Falten verschmelzen dann die *Hiss*schen Höckerchen und werden in diesem Stadium von *Gradenigo* als *Processus mandibulares*, respektive *hyoidei* bezeichnet. Auf ihr weiteres Schicksal will ich hier nicht näher eingehen, sondern nur noch erwähnen, daß aus dem *Processus hyoideus superior*, also dem obersten der drei ventralen *Hiss*schen Höckerchen, das *Crus inferius Anthelicis* (*Crus furcatum inferius*) wird. Das Ohr läppchen wird nach *Gradenigo* erst später durch Wachstum des unteren Endes der *Helix hyoidea* gebildet.

Schwalbe schließt sich *Gradenigo* insofern an, als er der hinteren Ohrfalte eine große Bedeutung für die Entwicklung der Ohrmuschel beimißt, indem aus ihr *Helix descendens*, *Anthelix* und *Crus superius anthelicis* entstehen; dagegen kann er keine selbständige vordere Ohrfalte finden, sondern die aufsteigende *Helix* entspricht dem Intermediärhügel von *His* plus einer Fortsetzung der hinteren Ohrfalte auf die Vorderseite der Kiemenfurche. Die Verbindungsstelle von *Helix ascendens* mit der hinteren Ohrfalte bildet den noch zu besprechenden Scheitel oder Satyrwinkel. Was die Entstehung des Tragus betrifft, schließt sich *Schwalbe* *His* an, nach welchem der Tragus aus dem untersten mandibulären Hügel (erster) entsteht; der Antitragus entwickelt sich aus dem gegenüberliegenden Hügel (*His*' Ohrläppchen). Das Ohrläppchen ist, wie *Schwalbe* mit *Gradenigo* übereinstimmend bemerkt,

eine relativ späte sekundäre Bildung; aus dem obersten dorsalen Hügel entsteht das *Crus anthelicis inferius*. Bei vielen Säugetieren schließt sich an den Antitragus eine bald in der Ohrmuschel verstreichende Leiste (*Crista anthelic. inferior*) an; dieses Gebilde bezieht *Schwalbe* auf den fünften Hügel *His'*. Im weiteren Verlaufe der Entwicklung macht *Schwalbe* auf drei Winkel aufmerksam, den oberen oder Scheitelwinkel, den *Darwinschen* und den hinteren unteren Winkel; ferner auf ein Faltensystem zwischen *Helix ascendens* und hinterem Ohrtrand. und zwar sind fünf durch seichte Furchen getrennte Wülste vorhanden, die eine phylogenetische Bedeutung haben, weil sie den Longitudinalleisten mancher Säugetierohren (Schwein, Rind etc.) entsprechen.

Meine eigenen Untersuchungen, die ich an 25 menschlichen Embryonen verschiedener Altersstufen angestellt habe, lassen mich zu folgenden, im wesentlichen mit *Schwalbe* übereinstimmenden Resultaten kommen. Es ist kein Zweifel, daß *Tragus* und *Antitragus* selbständig entstehen, und zwar sehr früh noch vor Ende des zweiten Monates, der *Antitragus* wird etwas früher sichtbar als der *Tragus*. Nach kurzer Zeit vereinigen sich die beiden Höckerchen durch eine ventrale kurze Leiste. Gegen Ende des zweiten Monates bis Anfang des dritten Monates verschwinden aber *Tragus* und *Antitragus* scheinbar, indem sie durch die *Helixfalte* (*Helix hyoidea Gradenigos*), die sich nach vorne schlägt, verdeckt werden. Die Umklappung dieser Falte, die nur kurze Zeit dauert und deshalb ziemlich selten zur Untersuchung gelangt, zeigt die nach der Natur gezeichnete (Fig. 2, Tafel IX). Im dritten Monate klappt die Falte wieder zurück, oder besser gesagt, sie krepelt sich um, so daß ihre innere Fläche zur lateralen wird; zur selben Zeit beginnt die *Knorpel*einlagerung und damit erscheint eine, dem Rande parallel verlaufende, erst seichte, dann tiefere Furche, die spätere *Kahnfurche*; in dieser Weise, also lediglich durch *Knorpel*einlagerung differenziert sich die *Anthelix*, die entsprechend den Anschauungen von *Gradenigo* und *Schwalbe* aus der *Helix hyoidea* sekundär gebildet wird. Diese Differenzierung tritt manchmal sehr spät ein (bis 5 Monate). Selbständig bildet sich auch, wie *Schwalbe* und *Gradenigo* übereinstimmend finden, das *Crus furcatum inferius*; dasselbe verwächst dann von rückwärts nach vorne (gegen die *Helix ascendens*) fortschreitend mit der *Anthelix*. Im siebenten Monate kann man bisweilen noch ein selbständiges *Crus furcatum inferius* beobachten. Eine sekundäre Bildung ist das *Ohr*läppchen; dasselbe entwickelt sich sehr spät, in vielen Fällen sogar erst im extrauterinen Leben und ist in seiner Entwicklung sehr variabel. Die oben erwähnte Furche zwischen *Helix* und *Anthelix* (*Kahnfurche*)

geht beim embryonalen Ohre bis zum Ende der Helix durch und erst später tritt mit der Ausbildung des Läppchens eine Abflachung der der Wange nächstgelegenen Partien ein, die bis zum vollständigen Verstreichen gedeihen kann. Was als »angewachsenes Läppchen« bezeichnet wird, ist sehr oft ein Defekt des Läppchens, wobei der untere Rand der Ohrmuschel dem des Knorpels entspricht, während das Läppchen bekanntlich nur ein aus Haut und Fettgewebe bestehender Anhang ist.

Zwischen dem fünften und sechsten Monat findet sich an der Außenfläche der Ohrmuschel ein auch von *Schwalbe* beobachtetes System von Wülsten und Furchen (in Tafel IX, Fig. 1, sind nur einzelne derselben ausgeprägt, welche vom Rande der Concha zum freien Rande der Ohrmuschel über Anthelix und Helix verlaufen, und zwar zählt man vier Wülste und fünf Furchen). Diese sind bisweilen beim Erwachsenen als flache Einschnitte an der Anthelix bemerkbar, eine Varietät, die ich als Rosenkranzform der Anthelix bezeichnen möchte und auf die ich in einer anderen Publikation näher eingehen werde. Deutlicher sind diese Furchen beim Säugetierembryo, besonders schön ausgeprägt habe ich sie bei einem Rehembryo gesehen.

Jenseits des fünften Monates treten die von *Schwalbe* als Satyrspitze und *Darwinsche* Spitze bezeichneten Abknickungen des freien Helixrandes auf, denen drei Winkel, der Satyrwinkel, der *Darwinsche* Winkel und der hintere untere Winkel entsprechen. Nach sechs Monaten beginnt die Einrollung der Helix. Schon früher zeigt sich dieselbe scheinbar, besteht aber nur in einer Verdickung des Helixrandes, unter der man eine Sonde nicht durchführen kann, die Einrollung beginnt erst am Crus helicis und reicht bis zur *Darwinschen* Spitze, erst später, knapp vor der Geburt tritt noch die Einrollung der absteigenden Helix hinzu; diese letztere bleibt auch am häufigsten aus und führt dann zum Übertreten der Anthelix (sogenanntes *Wildermuthsches* Ohr).

In phylogenetischer Hinsicht können wir von einer eigentlichen Ohrmuschel erst bei den Säugetieren reden, wenn wir auch bei einigen Reptilien eine Hautfalte über dem äußeren Gehörgang und bei einigen Vögeln (Eulen) eine aufrichtbare Klappe finden. Wenn wir die Ohrmuschel der Säugetiere mit der menschlichen in Vergleich ziehen, so müssen wir zwei Abschnitte derselben unterscheiden (*Schwalbe*), nämlich die Ohrhügelzone und die Ohrfalte, welche durch eine schräge, vom oberen Ansatz der Muschel zum Sulcus auricularis posterior verlaufende Furche begrenzt erscheint. Die erste Region ist bis auf geringe Abweichungen gleich, die verschiedene Größe des Ohres bei den einzelnen Säugetieren und beim Menschen ist lediglich auf Rechnung

der verschiedenen Entwicklung der Ohrfaltenregion zu setzen. Bei den höheren Säugetieren und beim Menschen geht diese Ohrfaltenregion einen Involutionsprozeß in der Weise ein, daß sie erstens an und für sich an Größe abnimmt, zweitens eine Einrollung des freien Randes erfährt. Über den Grad der Involution gibt *Schwalbes* morphologischer Index (siehe unten) ungefähre Anhaltspunkte. Diese Einrollung ist aber beim Menschen nicht zur höchsten Vollendung gelangt, denn bei *Pithecus satyrus* finden wir einen viel stärker eingerollten Ohrrand als beim Menschen. Es ist übrigens auch beim weiblichen Geschlechte die Einrollung in der Regel viel fortgeschrittener als beim Manne. In phylogenetischer Hinsicht beginnt die Einrollung der Helix genau so wie in der ontogenetischen Entwicklung am *Crus ascendens helicis*, sie reicht bei *Macacus rhesus* und bei *Cercopithecus* bis etwa in die Mitte der horizontalen Helix. Bei *Troglodytes niger* besteht die Einrollung, wie ich mich an einem im hiesigen anatomischen Institute befindlichen Präparate sowie an der ausgezeichneten Zeichnung von *Meyerheim* in *Brehms* Tierleben überzeugen konnte, etwa in derselben Ausdehnung, wie sie regulär beim Menschen vorkommt, d. h. bis zur Höhe des Tragus.

Die zweite Methode anthropologischer Untersuchung der Ohrmuschel ist die Messung. Ihre Methodik wurde von *Schwalbe*¹²⁾ genau präzisiert, doch darf nicht vergessen werden, daß eine exakte einheitliche Messung derselben äußerst schwierig ist, da wir es hier lediglich mit weichen, elastischen, also nachgiebigen Gebilden zu tun haben, die dem Meßinstrumente mangels einer festen Knochengrundlage nicht den für eine genaue Messung notwendigen unverrückbaren Halt bieten. Auch Variationen der Blutfüllung, Faltenbildungen können schon kleine Unterschiede bedingen. Es ist meiner Ansicht nach nicht gleichgültig, ob man am Lebenden oder an der Leiche mißt; es wird ferner die Persönlichkeit des Messenden einen Unterschied bedingen, je nachdem derselbe das Meßinstrument fester oder leichter ansetzt. So habe ich an einer Anzahl von Verbrechern die Messungen der Ohrlänge ausgeführt, während gleich nach mir der Anthropometer unserer Kriminalpolizei die Maße abnahm, und gar nicht selten waren dabei Differenzen von $\frac{1}{2}$ —1 mm wahrnehmbar. Das ist auch der Grund, weshalb *Bertillon*¹³⁾ nur zwei Maße der Ohrmuschel nimmt, nämlich die Länge (*Schwalbes* »größte Länge«) und die Breite (*Schwalbes* »größte Breite«). Zu bemerken wäre noch, daß die größte Breite bisweilen außerhalb der Insertionslinie des Ohres fällt (z. B. beim *Macacus*-ohre), so daß man sie dann nach den Angaben *Schwalbes* (s. u.) überhaupt nicht messen könnte.

Zum Messen bediene ich mich ebenso wie *Bertillon* einer bei den Handwerkern allgemein in Gebrauch stehenden sogenannten Schieblehre zweier parallel laufender gegeneinander verschieblicher Arme, deren Entfernung an einem zwischen ihnen gelegenen Maßstabe abgelesen wird. Die anthropometrische Karte der Polizei, die für alle Kulturstaaten dieselbe ist, läßt übrigens von den zwei ursprünglichen Maßen *Bertillons* auch noch die Breite weg, da diese nicht genug einheitlich definiert erscheint, und verzeichnet nur die Länge, verlegt sich im übrigen auf eine genaue Beschreibung der einzelnen Teile des Ohres, ihrer Größe, ihrer besonderen Kennzeichen und ihrer Lageverhältnisse zu einander.

Schwalbe selbst nimmt 16 Maße bei jedem Ohre, also 32 Maße bei jedem Individuum, hebt aber 4 Maße als besonders wichtig hervor, deren Feststellung für praktische Zwecke genügt und mit denen ich mich auch begnügt habe. Es sind das folgende:

1. Die größte Länge des Ohres (L), der Abstand des höchsten Punktes der Ohrmuschel vom tiefsten Punkte des Läppchens.

2. Die größte Breite (B), die auf die größte Länge senkrecht gemessene größte Entfernung des äußeren Ohrrandes von der Ohrbasis, das ist die Insertionslinie der Ohrmuschel an dem Kopfe.

3. Die sogenannte wahre Länge (WL), die Entfernung der *Darwinschen* Spitze von der Incisura tragicohelicina.

4. Die Ohrbasis (Ba), die Länge der Insertionslinie der Ohrmuschel selbst.

Aus diesen Maßen berechnet *Schwalbe* folgende Werte: A. Den Ohrmodul $\frac{L \times B}{2}$; derselbe gibt lediglich einen ungefähren Anhaltspunkt für die Ausdehnung der Ohrmuschel, indem er dieselbe als Rechteck ansieht und ihren Flächeninhalt ausdrückt.

B. Den physiognomischen Index *Topinards*¹⁴⁾, Verhältnis der Länge des Ohres zur Breite desselben, er lautet $\frac{100 B}{L}$.

C. Den morphologischen Index, dem *Schwalbe* eine besondere Wichtigkeit beimißt, indem er ihn als Maß für die Involution der Ohrmuschel ansieht. Derselbe wird nach der Formel $\frac{Ba \ 100}{WL}$ bestimmt.

Schwalbe gibt dann eine Tabelle dieses letzteren Index bei verschiedenen Säugetieren, aus der ich hier die wichtigsten Daten reproduziere; die morphologischen Indices einiger Affenohren nach einigen Messungen, von denen einige von den von *Schwalbe* gefundenen etwas abweichen, lasse ich ebenfalls folgen.

Gattung	Morphologischer Index (<i>Schwalbe</i>)	Morphologischer Index (eigene Messung)
<i>Lepus timidus</i>	21·3	—
<i>Sus scropha</i>	35·4	—
<i>Felis catus</i>	53·8	—
<i>Macacus</i>	93	97
<i>Troglodytes niger</i>	105—107	120
<i>Pithecus Satyrus</i>	122	108
<i>Gorilla</i>	125	—

Für den Menschen variiert der morphologische Index zwischen 130 und 180.

Nach meinen Messungen wäre also der Schimpanse nach dem Gorilla am weitesten in der Involution des Ohres fortgeschritten, während nach *Schwalbe* diese Stelle dem Orang gebührt.

Meine Messungen sind an Spirituspräparaten im hiesigen anatomischen Institute, die mir von Herrn Professor *R. Fick* in freundlichster Weise zur Verfügung gestellt wurden, durchgeführt worden.

Die Schrumpfung im Alkohol wird wohl auf die einzelnen Maße reduzierend wirken, kommt aber für die Berechnung der Indices, die ja Verhältniszahlen darstellen, nicht so sehr in Betracht.

In manchen Fällen erweist es sich als wünschenswert, den Abstandswinkel der Ohrmuschel vom Kopfe zu bestimmen, zu welchem Behufe *Frigerio*¹⁵⁾ ein eigenes Meßinstrument — Otometer — konstruiert hat. Für praktische Zwecke glaube ich mit folgendem einfachen Verfahren auskommen zu können. Ein nicht zu dünner, biegsamer Kupferdraht wird den Konturen der Hinterfläche der Ohrmuschel entsprechend geformt und an diese angelegt, hierauf winkelig umgebogen und der zweite Schenkel ebenso genau der Regio mastoidea angepaßt. Nun biegt man den vorderen Schenkel samt der ihm aufliegenden Ohrmuschel nach vorne und läßt nun die Ohrmuschel durch ihre eigene Elastizität ihre normale Position annehmen, während man mit dem Kupferdrahte ihrer Bewegung genau, ohne Widerstand zu leisten, folgt, bis sie ihre gewöhnliche Lage erreicht hat, was man bei einiger Übung leicht erkennen wird. Den nun winkelig gebogenen Draht nimmt man ab, verbindet die Krümmungen durch Gerade und überträgt ihn auf einen Transporteur, wo man dann den Winkel ablesen kann.

Wollen wir uns nun der Schilderung der bei Schwachsinnigen vorkommenden Abnormitäten zuwenden, so begegnen wir der Schwierigkeit, festzustellen, was als eine Abnormität der Ohrmuschel zu bezeichnen ist, oder, was auf dasselbe herauskommt. an-

zugeben, wie eine vollkommen normale Ohrmuschel aussieht. Darüber herrscht durchaus keine Übereinstimmung und wir finden bisweilen Ohrformen als abnormal bezeichnet, die sicher wenn nicht als normal, so doch als eine mit der Normalform an Häufigkeit kaum differierende Varietät aufzufassen sind. Z. B. bildet *C. Langer* unter den abnormen Formen eine ab, bei welcher die Concha vollständig durch die durchgehende Helixwurzel geteilt erscheint. Nach meinen Beobachtungen kommt diese »durchgehende Helixwurzel« unter 100 Ohrmuscheln zirka 40mal vor, also fast in der Hälfte der Fälle; das als Abnormität zu bezeichnen, wäre also nicht gerechtfertigt. Ebenso kommen kleine Zacken am Helix, besonders am aufsteigenden und horizontalen Teile fast bei jedem zweiten oder dritten Ohre vor, auch ein mehr oder minder gewölbter Bau der Ohrmuschel und dadurch bedingte Aufwärtsdrehung des Läppchens ist ein ungemein häufiger Befund. So zieht *Vali* 10 Abnormitäten in den Bereich seiner Betrachtungen, *Gradenigo* verzeichnet 7 Anomalien der Ohrmuschel als Ganzes und 16 Anomalien der einzelnen Teile der Ohrmuschel, *Stetter*¹⁸⁾ betrachtet eigentlich nur 7 Anomalien genauer, *Binder* kennt 22 Anomalien, *Lombroso* ungefähr 15 Hauptgruppen, bei denen sich aber noch Unterabteilungen finden. *Schwalbe*¹⁹⁾ unterscheidet 12 Variationsgruppen der Ohrmuschel mit Ausnahme des Läppchens, 6 Variationsgruppen des Läppchens im Relief, 3 Variationsgruppen desselben als Ganzes, 2 Variationsgruppen der Ohrmuschel als Ganzes, und zwar a) Stellung und Größe, b) Symmetrie, endlich noch einige teratologische und pathologische Verhältnisse (Fisteln, Aurikularanhänge).

Ich habe unter mehr als 2500 genau ausgeführten Photographien des hiesigen Verbrecheralbums bis jetzt eine einzige vollkommen normale Ohrmuschel gefunden, die ich wenigstens als Paradigma herstellen möchte und aus diesem Grunde reproduzieren ließ (Tafel X, Fig. 1).

Auch ich will es nicht unternehmen, eine bestimmte Klassifikation der Abnormitäten der Ohrmuschel vorzunehmen, sondern nur folgende Punkte einer Erörterung unterziehen. 1. Die Größenverhältnisse der Ohrmuschel bei Schwachsinnigen. 2. Befunde, die auf ein Zurückbleiben des Ohres auf einer früheren phylogenetischen oder ontogenetischen Entwicklungsstufe hindeuten. 3. Stellung der Ohrmuschel, Exzeß und Defektbildungen etc. Ich bin mir wohl bewußt, daß diese Einteilung durchaus kein Ideal systematischer Zusammenfassung ist, und gerade Rubrik 3 zeigt, daß man durchaus nicht alle abnormen Befunde phylogenetisch oder ontogenetisch erklären und einreihen kann; mit Rücksicht auf die mir eingangs gestellte Auf-

gabe aber möchte ich gerade diesen Standpunkt bei meinen Betrachtungen nicht missen.

Größenverhältnisse der Ohrmuschel.

Nach *Schwalbes* Angaben¹⁹⁾*) finde ich die Länge des Ohres am Ende des 1. Lebensjahres mit 48·7 mm, am Ende des 3. Jahres mit 53 mm, für das 10. Jahr mit 56·3 mm berechnet; im 15. Lebensjahre hat nach *Schwalbe* das Ohr seine definitive Länge erreicht, deren Wert für das männliche Geschlecht mit 65·9 mm, für das weibliche mit 62·3 mm zu fixieren ist. Meine Messungen ergaben folgende Durchschnittswerte:

	Männlich	Weiblich
bis zum 10. Lebensjahre	56·25	54·23
vom 10.—15. Lebensjahre	57·53	54·37
vom 15.—20. Lebensjahre	60·73	56·40
über 20 Jahre	63·78	60·25

Dies würde für den Schwachsinnigen ein etwas kleineres Durchschnittsmaß ergeben wie für den Normalen und gleichzeitig zeigen, daß wenigstens für denselben das Wachstum der Ohrmuschel mit dem 15. Lebensjahre nicht abgeschlossen erscheint.**)

Als Merkwürdigkeit erwähne ich eine exzessive Größe der Ohrmuschel in allen Dimensionen bei einem 11jährigen Knaben von 1·18 m Körperlänge, deren Maße sich folgenderweise verhielten:

	Rechts	Links
L	70	70
B	34	35
WL	32	33
Ba	51	52
Ohrmodul	52	52·5
Physiognomischer Index	48·57	50
Morphologischer Index	159·37	157·57

Es übertrifft das Ohr weit die Durchschnittsmaße für Erwachsene.

Über die Breite sind, wie *Schwalbe* angibt, wenige Angaben zu finden; ich habe dieselbe zwar bei jedem Ohre gemessen, muß aber aus den oben angeführten Gründen die Angaben über die Breite als

*) Die ausführlichen Messungen desselben Autors¹²⁾ in der Festschrift für *Virchow* konnte ich leider nicht verwenden, da sie das Alter unter 20 Jahren unberücksichtigt lassen.

**) Von älteren Individuen standen mir zu wenige zur Verfügung, um daraus irgendwelche Schlußfolgerungen ableiten zu können.

bei weitem unzuverlässiger bezeichnen als die Längenmaße, weshalb ja, wie schon erwähnt, sich die Kriminalanthropologie derselben begeben hat. Ich bemerke also nur, daß die von mir gefundenen Breitemaße um 35 mm schwankten, die geringste Breite fand ich bei einem 10jährigen Mädchen mit 25 mm, die größte bei einem 14jährigen Knaben mit 44 mm.*)

Ebensowenig Berücksichtigung findet der physiognomische Index. *Wilhelm*²¹⁾ gibt den physiognomischen Index bei Gesunden mit 57·5, bei Degenerierten etwas höher, mit 60·5 an. Ich fand im Durchschnitte bei männlichen Schwachsinnigen 55·39, bei weiblichen 57·19, also durchschnittlich 56·29. Er ist also bei den von mir untersuchten Schwachsinnigen sogar niedriger, als er nach *Wilhelm* bei Gesunden sich ergibt. Ich kann zur Erklärung dieser Differenzen nur nochmals darauf hinweisen, daß der schwache Punkt des physiognomischen Index eben die mangelhafte Breitenbestimmung ist. Ich glaube dieselben genau nach *Schwalbes* Angaben bestimmt zu haben, bin aber überzeugt, daß ein anderer, der die von mir gemessenen Ohrmuscheln nachmessen würde, sicher kleine Differenzen erzielen würde, die, bei einer größeren Anzahl sich summierend, schon Schwankungen der Werte des physiognomischen Indexes bedingen müßten.

Der morphologische Index, dessen Bedeutung ich bereits auseinandergesetzt habe, hat beim Menschen nach *Schwalbe* den Wert zwischen 130—180. *Wilhelm* (l. c.) gibt den morphologischen Index für Gesunde mit 175·3, für Degenerierte mit 158·7 an. Für meine Messungen ergibt sich ein durchschnittlicher morphologischer Index von 157·28 beim weiblichen, 152·59 beim männlichen Geschlecht, im Durchschnitte also 154·93, was eine geringe Abweichung von *Wilhelms* Resultat bedeutet. Auch beim Schwachsinnigen ist die von *Schwalbe* für Gesunde gefundene Tatsache zu konstatieren, daß die Reduktion beim weiblichen Geschlechte eine fortgeschrittenere ist als beim männlichen. Gegenüber dem von *Wilhelm* aufgestellten und so ziemlich mit den übrigen Autoren übereinstimmenden morphologischen Index für Gesunde (175·3) ist beim Schwachsinnigen in Übereinstimmung mit genanntem Autor auch für mein Material eine beträchtlich geringere Reduktion konstatierbar. Mit *Schwalbes* Aufstellung verglichen, hält der morphologische Index der Schwachsinnigen etwa die Mitte zwischen Maximal- und Minimalwert der Reduktion.

Über die Verteilung der Maße auf die einzelnen Indices gibt folgende Zusammenstellung Aufschluß.

*) Entschieden zu niedrig sind die Angaben *Vierordts*²⁰⁾ (56 mm Durchschnittslänge, 30 mm Breite).

Es zeigten morphologische Indices

	Ohrmuscheln
110—120	5
120—130	9
130—140	24
140—150	46
150—160	46
160—170	40
170—180	20
180—190	6
190—200	4

Es blieben somit 14 Ohren unter *Schwalbes* Minimalgrenze, 10 überschritten die Maximalgrenze. Den von *Wilhelm* als normal angesehenen Index von 170—180 zeigten nur 20 = 10% der untersuchten Ohren. Zusammenfassend kann also gesagt werden, daß ein wenn auch nicht beträchtliches Zurückbleiben des Schwachsinnigenohres in der Reduktion anzunehmen ist.

Darwinsche Spitze.

Eine große Bedeutung bei der anthropologischen Betrachtung der Ohrmuschel gebührt der *Darwinschen* Spitze, deren phylogenetisches und ontogenetisches Verhältnis ich bereits erörtert habe. Nach dem Verhalten derselben teilt *Schwalbe*¹²⁾ die Ohrmuscheln in fünf Gruppen ein.

I. Die *Macacus*form: Der Ohrrand ist im Gebiete der Ohrspitze nicht umgeschlagen, die Spitze an der Grenze des oberen und hinteren Ohrrandes.

II. Die *Cercopithecus*form: Hier tritt noch eine Spitze an der größten Konvexität der *Helix horizontalis* hinzu.

III. Der Ohrrand im Gebiete der Spitze umgeklappt, die Ohrspitze scharf ausgeprägt.

IV. Der Ohrrand im Gebiete der Spitze umgeklappt, die Ohrspitze abgerundet.

V. Ohrspitze angedeutet.

VI. Ohrspitze nicht nachzuweisen.

*Gradenigo*¹⁰⁾ plädiert dafür, die beiden ersten Gruppen als »Affenohr« zusammenzuziehen. Nach meiner Ansicht ist das Verhalten der *Darwinschen* Spitze wohl ein wichtiges Kennzeichen des Affenohres, macht aber nicht das Wesen desselben aus. Wir haben hier noch den Abstand des Ohres vom Schädel, das Verhalten des Crus

furcatum inferius, Faltenbildung zwischen Helix und Anthelix und noch andere Details mit in Betracht zu ziehen (siehe Tafel IX, Fig. 3 und 4). Ich unterscheide folgende Formen der *Darwinschen* Spitze:

I. Die *Darwinsche* Spitze erscheint an der nicht umgeklappten Helix als Winkel.

II. Die *Darwinsche* Spitze ist als größerer oder kleinerer Höcker sichtbar.

III. Die *Darwinsche* Spitze ist als eine spindelförmige Auftreibung der Helix im Profil oder bei Betrachtung von rückwärts nachzuweisen.

IV. Die *Darwinsche* Spitze ist nicht sichtbar, wohl aber tastbar.

V. Die *Darwinsche* Spitze nur angedeutet.

VI. Die *Darwinsche* Spitze nicht nachweisbar.

Als Abnormitäten:

1. Abnorm hohe,
2. abnorm tiefe Lage,
3. Verdoppelung und Verdreifachung.

Zwar nicht zur *Darwinschen* Spitze gehörig, aber doch ontogenetisch mit ihr in Zusammenhang ist die Andeutung des beim Embryo konstant vorhandenen hinteren unteren Winkels.

Mit *Schwalbes* Einteilung verglichen, entsprechen

<i>Schwalbes</i> Rubriken	I + II	meiner Rubrik	I
»	»	III	»
»	»	IV	»
»	»	IV + V	»
»	»	VI	»

Zum Vergleiche mit dem Schwachsinnigenohre habe ich 200 Ohren von Normalmenschen (soweit man überhaupt von Normalmenschen reden kann) an den Kliniken der Herren k. k. Hofräte *Prüßram* und *Ph. J. Pick*, die mir das Materiale freundlichst zur Verfügung stellten, untersucht, und zwar ebenfalls 70 weibliche und 130 männliche Ohren. Ich habe selbstverständlich zum Vergleich womöglich die gleichen Altersstufen wie bei meinen Schwachsinnigen herangezogen, möchte aber gerade darauf kein besonderes Gewicht legen, da die Ohrmuschel mit Ausnahme des Läppchens ihre charakteristische Form bereits im ersten Lebensjahre annimmt und beibehält, nur die Größenverhältnisse ändern sich. Unbrauchbar zu Vergleichszwecken sind dagegen die Ohren von Individuen über 60 Jahren, da durch die Faltung der Haut und den Elastizitätsverlust des Knorpels Formunterschiede zu-

stande kommen, ein Verhalten, auf welches ich in einer späteren Arbeit noch hinzuweisen gedenke.

Gruppe	Männer		Weiber		Summa	
	normale	schwachsinnige	normale	schwachsinnige	normale	schwachsinnige
I	4	5	2	3	6	8
II	40	39	12	8	52	47
III	21	8	3	6	24	14
IV	29	20	7	14	36	34
V	3	11	14	10	17	21
VI	27	40	30	24	57	64
Abnorm hohe <i>Darwinsche Spitze</i> .	1	2	—	—	1	2
Abnorm tiefe <i>Darwinsche Spitze</i> .	1	3	2	2	3	5
Verdoppelung u. Verdreifachung der <i>Darwinschen Spitze</i>	4	2	—	3	4	5
	130	130	70	70	200	200
Hinterer unterer Winkel	—	3	—	2	—	5

Wir sehen aus dieser Tabelle, daß eine eigentliche Differenz zwischen Normalen und Schwachsinnigen sich nicht feststellen läßt; nur ist bei meinem Materiale der Prozentsatz der Ohren (bei Normalen), denen die *Darwinsche Spitze* fehlt, ein unvergleichlich höherer als bei *Schwalbe* (28·5% gegen 15·6%).

Auch bei meinen Untersuchungen zeigt sich das viel häufigere Fehlen der *Darwinschen Spitze*, also fortgeschrittenere Involution beim weiblichen Geschlechte, und zwar gilt dies sowohl für Normale (42·7% Weiber gegen 20·76% Männer) als auch für Schwachsinnige (34·28% Weiber gegen 30·77% Männer). Bei Schwachsinnigen männlichen Geschlechtes ist ein Fehlen der *Darwinschen Spitze* häufiger als bei Normalen, während beim weiblichen Geschlechte das umgekehrte Verhalten zu konstatieren ist. Etwas häufiger scheint beim Schwachsinnigen die abnorme Lage oder abnorme Zahl der *Darwinschen Spitze* vorzukommen, und zwar gegenüber dem Normalen im Verhältnisse von 12 : 8.

Eine besondere Bedeutung für Schwachsinnige mißt *Gradenigo* dem *Macacusohr* bei, welches er unter 17 Kretinen nicht weniger als viermal fand, während er seine sonstige Häufigkeit auf $\frac{1}{2}$ —1% angibt. Ich fand unter den von mir untersuchten Normalmenschchen zwei

Macacusohre, d. h. Macacusohr beiderseits bei einem Individuum, und ebenso fand ich einmal diese Abnormität beiderseitig bei einem Schwachsinnigen entwickelt. Ein zweites Macacusohr fand ich außerhalb des hier bearbeiteten Materiales in einer Hilfsschule für minder befähigte Kinder in einem Vororte Prags*) (Tafel X, Fig. 2). Ich muß also *Gradenigos* Resultat als ein bei einem so kleinen Materiale leicht mögliches zufälliges Zusammentreffen bezeichnen. Häufiger scheint dagegen der hintere untere Winkel, ein konstanter Befund beim Embryo, vorzukommen; fünfmal gegen keinen bei Normalen.

Einmal sah ich beim Normalen die von *Bertillon* als selten bezeichnete Varietät, nämlich, daß die *Darwinsche* Spitze einem normal eingerollten Helix als ein erbsengroßer, einem Neugebilde ähnlicher Knoten aufsaß. Von der zweiten von *Schwalbe* angeführten Gruppe vom Affenohr (*Cercopithecusohr*) habe ich bei Schwachsinnigen ein, bei Normalen kein Exemplar gesehen.

Satyrspitze.

Was die beim Embryo, wie schon erwähnt, nicht konstant vorkommende Satyrspitze anbelangt (Tafel X, Fig. 3), so ist dieselbe beim Erwachsenen ein ziemlich seltener Befund.

Meine Untersuchungen darüber hatten folgendes Resultat:

	Normale		Schwachsinnige	
	Männer	Weiber	Männer	Weiber
Deutlich ausgeprägte Satyrspitze . . .	1	3	8	3
Höckerchen an der Helix in der Gegend der Satyrspitze	4	—	—	1
Einkniff an der Konkavität der Helix in der Gegend der Satyrspitze . . .	1	—	2	1
Summe	6	3	10	5

Zweimal fand sich neben der Satyrspitze auch der dem Satyr-ohr, wie es *Langer*¹⁷⁾ abbildet, zukommende, besonders den oberen Teil betreffende schmale Bau, so daß das Ohr wie im Breitendurchmesser zusammengedrückt erschien.

Die Satyrspitze, besonders in ihrer ausgeprägten Form, ist also beim Schwachsinnigen ein um zwei Fünftel häufigerer Befund als beim Normalen und hat mithin als Degenerationszeichen Bedeutung.**)

*) Durch die Freundlichkeit des Schularztes Herrn Dr. *W. Hüttel* wurde mir die photographische Aufnahme dieses Ohres ermöglicht.

***) Merkwürdigerweise fand *Sakaki*²²⁾ gerade bei den niedrigstehenden Ainu niemals eine Satyrspitze.

Löffelohr.

Als eine besonders niedrige Entwicklungsstufe der Ohrmuschel möchte ich die Tafel X, Fig. 4 dargestellte bezeichnen und für dieselbe die Benennung Löffelohr vorschlagen. Wir finden hier von der Anthelix nur das Crus furcatum inferius und den Antitragus, die Innenseite der Ohrmuschel erscheint sonst ganz glatt. Dabei ist ein das Gewöhnliche weit überschreitender Grad von Henkelohr vorhanden (siehe unten). Wir haben hier einen Zustand vor uns, ähnlich dem etwa im dritten Embryonalmonat vorhandenen, wo die Helix hyoidea eben aus der vorgeklappten Stellung in die definitive, zurückgeschlagene sich begibt.

Die Maße dieses Ohres sind:

	Rechts	Links
L	52	52
B	28	28
WL	27	27
Ba	45	47
Abstand des Winkels . .	130°	120°

In der Tierreihe entspricht diese Ohrform etwa der der Flattertiere.

Involution der Helix.

Was den Grad der Involution des Helixteiles betrifft, so ist dieser lediglich als Varietät aufzufassen, bei mehr als der Hälfte der Individuen findet man die Cauda heliceis nicht eingerollt, sondern nur walzenförmig verdickt, so daß diese Konfiguration als normale zu bezeichnen ist; in dieser Hinsicht besteht kein Unterschied zwischen Normalen und Schwachsinnigen. Seltener ist eine mangelhafte Involution der horizontalen Helix, am seltensten der Helix ascendens. Eine besondere Differenz zwischen Normalen und Schwachsinnigen war ebenfalls nicht wahrnehmbar, so daß ich mir die Reproduktion der Tabelle ersparen kann.

Ebensowenig Bedeutung hat das Gegenteil, eine bandförmige Verbreiterung der Helix, die ebenfalls als Varietät aufzufassen ist. Die Kriminalanthropologie nimmt diese Daten zwar in ihre Beschreibung auf, für unsere Zwecke haben sie wenig Wichtigkeit. Die größte Breite einer solchen bandförmigen Helix, die ich gefunden habe, war 15 mm.

Anthelix.

Hier haben wir vor allem die Crura furcata in Berücksichtigung zu ziehen; im Bereiche derselben können Exzeß- oder Defektbildungen

vorliegen, d. h. es können sich mehr als zwei *Crura furcata* ausgebildet haben oder es kann nur ein *Crus furcatum* vorhanden sein.

Die Ausbildung einer dreiarmigen Anthelix kommt gewöhnlich in der Form zur Beobachtung, daß von der der *Darwinschen* Spitze gegenüberliegenden Stelle der Anthelix eine Falte zu der *Darwinschen* Spitze verläuft, meist erreicht sie dieselbe, in seltenen Fällen aber bleibt es bei der Bildung eines Höckers an der Anthelix gegenüber der *Darwinschen* Spitze (Tafel X, Fig. 5). Es ist diese Faltenbildung ein Rest der beim Embryo vorhandenen Querfalten. Weniger häufig ist eine direkte Dreigabelung der Anthelix, so daß das *Crus tertium* von der Teilungsstelle der Anthelix in die Krura abgeht. Eine Viertelung der Anthelix habe ich nur einmal bei einem Säuglinge an der Klinik des Herrn Prof. *Epstein* gesehen, und zwar in der Weise, daß ein *Crus tertium* anthelicis von der Teilungsstelle abging, welches sich wieder in zwei Äste gabelte.

Dreiteilung der Anthelix.

	Normale		Schwachsinnige	
	Männer	Weiber	Männer	Weiber
<i>Crus tertium</i> vollständig entwickelt .	3	1	4	1
<i>Crus tertium</i> als Höcker gegenüber der <i>Darwinschen</i> Spitze	1	—	1	1
Höcker am <i>Crus furcatum inferius</i> .	—	—	1	—
Eine zweite rudimentäre Anthelix als parallel zur Anthelix in der <i>Cymba</i> <i>conchae</i> verlaufende Knorpelplatte .	—	—	—	1
Summe .	4	1	6	3

Wenn man also die geringeren Grade der Abnormität mit einrechnet, so ergibt sich ein Plus von 4 zugunsten der Schwachsinnigen. Das Gegenteil, Fehlen eines *Crus anthelicis**), ist viel seltener; wenn ein *Crus anthelicis* fehlt, so betrifft der Defekt stets das *Crus superius*. Man würde erwarten, daß das *Crus inferius*, welches selbständig angelegt wird (*Schwalbe, Gradenigo*), eher einen Spielraum für Defektbildungen bieten sollte, doch ist dies nicht der Fall. Man kann sich leicht davon überzeugen, da Übergangsstufen existieren in Gestalt einer minderen Entwicklung des Krus, so daß dasselbe nur mittels des Tastgefühles nachgewiesen werden kann. Diese betreffen ausnahmslos das *Crus superius*. Natürlich darf man sich nicht verleiten lassen, ein *Crus superius*, welches durch eine besonders breite *Helix ascendens* gedeckt wird, als fehlend zu registrieren.

*) Einen Defekt beider Krura habe ich noch nie beobachtet.

	Normale		Schwachsinnige	
	Männer	Weiber	Männer	Weiber
Fehlendes Crus furcatum superius	—	—	2	—
Mangelhafte Entwicklung, jedoch nicht völliger Defekt	7	—	2	—

Hier überwiegen also die Normalen.

Gehen wir nun zur absteigenden Anthelix über, so habe ich einen vollkommenen Defekt derselben einmal beobachtet (bei dem oben beschriebenen Löffelohr). Beim Normalen habe ich diesen Defekt niemals zu sehen Gelegenheit gehabt.*)

Ein große Bedeutung für Schwachsinnige legt *Wildermuth*¹⁾ der Größe der Anthelix gegenüber der Helix bei und schildert einen Typus, der für Schwachsinnige besonders charakteristisch sein soll und nach ihm als *Wildermuthsches* Ohr bezeichnet wurde.

Wildermuth beschreibt die Abnormität folgendermaßen: »Eine in ihren ausgeprägten Formen ebenfalls recht charakteristische Mißbildung entsteht dadurch, daß die Anthelix bedeutend über die Helix prominert, so daß sie den höchsten Kamm der Ohrmuschel bildet, während die Helix nach hinten und abwärts geklappt ist.« Dieses *Wildermuthsche* Ohr wurde in alle folgenden, die Abnormitäten der Ohrmuschel behandelnden Publikationen herübergenommen und findet sich bei *Schwalbe*, *Gradenigo*, *Binder*, *Väli*, auch im neuesten Atlas von *Pollitzer-Brühl* wird unter den Anomalien der Ohrmuschel das *Wildermuthsche* Ohr mit abgebildet. Wie aus dem folgenden hervorgeht, ist das *Wildermuthsche* Ohr eine ganz bedeutungslose Varietät, ja genau beobachtet, ist es bei nicht viel weniger als der Hälfte aller Ohren vorhanden.

*Bertillon*¹³⁾ äußert sich über diese Verhältnisse (§ 363—366): »Der untere Teil (der Anthelix): Hier soll die Wölbung bezeichnet werden. Wenn wir zu diesem Behufe einen dünnen geraden Gegenstand, z. B. eine Stricknadel, wagerecht so gegen das Ohr halten, daß sie ganz leicht den Tragus und den hinteren Ohrrand berührt, so ist diese Aufgabe leicht zu lösen, denn

a) reicht der untere Teil der Anthelix nicht bis an die Stecknadel, d. h. ist die Erhabenheit des Wellenrückens nicht hoch genug, um diese Berührung herbeizuführen, so liegt die ausgehöhlte Form (cave = c.) vor;

b) berührt er die Stricknadel, so ist die Angabe mittlere Form (= m.) zu machen;

*) Ich bemerke hier, daß ich außer den erwähnten Kontrolluntersuchungen an den Kliniken nach dem Vorgange *Binders*²⁾ noch eine große Anzahl von Menschen (zirka 1500) auf diese oder jene Eigentümlichkeit des Ohres hin beobachtet habe.

c) ist die Anthelix so vorstehend, daß die Stricknadel die hintere Ohrleiste nicht mehr berühren kann, so wird diese Form als vorgewölbt (konvexe, abgekürzt vexe = v.) bezeichnet.◀

Bertillon schildert noch ein eigenes, zu diesen Messungen bei der Pariser Polizei verwendetes Instrument, das er aber nicht für unbedingt nötig erklärt.

Ich habe mich einer gewöhnlichen Sonde bedient.

Diese Art der Messung gibt meines Erachtens exakte Resultate, besonders wenn man beachtet, daß die Sonde genau in der Mitte des Tragus angelegt und strikte in der Horizontalebene des Schädels geführt wird.

Die Resultate der vom Kollegen *Herfort* und mir vorgenommenen Bestimmungen sind:

	Normale		Schwachsinnige	
	männlich	weiblich	männlich	weiblich
c.	34	15	23	15
m.	37	24	47	24
v.	59	31	60	31

Wir sehen, daß die Zahlen für Normale und Schwachsinnige wenig voneinander abweichen. Beim weiblichen Geschlechte stimmen sie sogar zufällig ganz überein. Das einzige, was eventuell bemerkt werden konnte, ist der Umstand, daß bei Schwachsinnigen männlichen Geschlechtes die als cave zu bezeichnende Anthelixform in wesentlich geringerer Zahl vorkommt. Ich glaube also nach diesen Resultaten wohl mit Recht dem *Wildermuths*chen Ohr jede Bedeutung als Degenerationszeichen absprechen zu können. Wenn jemand gerade Lust hat, die von *Bertillon* als konvexe bezeichnete Anthelixform als *Wildermuths*ches Ohr zu bezeichnen, so mag ihm das unbenommen bleiben, eine Bedeutung als Abnormität kommt aber dieser Bildung auf keinen Fall zu.

Die zweite von *Wildermuth* geschilderte Form, das Aztekenohr, habe ich bei meinem Materiale nicht beobachtet, kann mir also ein Urteil über ihre Bedeutung nicht erlauben.

Eine Abnormität der Ohrmuschel, die nach *Gad* (zitiert bei *Stetter*¹⁸⁾ eine gewisse pathologische Bedeutung haben kann, ist die teilweise Ausfüllung der Cavitas conchae durch eine vom Antitragus ausgehende, von demselben nicht scharf zu trennende Knorpelmasse, wodurch der Zugang zum äußeren Gehörgange mehr oder weniger verengert wird. *Wildermuth* hält diese Knorpelmassen für zystische Bildungen im Knorpel. *Gad* (siehe oben) fand Herabsetzung des Gehörs, wenn er die Cavitas conchae durch Brotteig ausfüllte (der

Gehörgang muß selbstverständlich freibleiben). Ich fand diese Anomalie nur zweimal bei Schwachsinnigen, gegenüber fünf Fällen bei Normalen. Von den beiden bei Schwachsinnigen beobachteten Fällen hatte der eine ein vollkommen normales Gehör auf dem betreffenden Ohre, der andere eine geringe Herabsetzung (5 m Flüstersprache), die aber in gleicher Weise das andere normal gebaute Ohr betraf.

Eine große Bedeutung wird in der Literatur auch dem Ohrläppchen, respektive seiner Entwicklung und Art des Auswuchses beigelegt. Wie schon erwähnt, ist nach *Schwalbes*, *Gradenigos* und auch meiner Ansicht das Läppchen ein sekundäres Gebilde, ein Hautanhang an der größten Konvexität des unteren Endes der knorpeligen Ohrmuschel. Nach *Hartmann*²³⁾ findet es sich unter den anthropoiden Affen nur beim Gorilla. Es ist beim Neugeborenen bisweilen auch noch in den ersten Lebensmonaten mangelhaft entwickelt. Darauf ist die relativ große Anzahl gering entwickelter Läppchen bei Normalen, die ich verzeichne, zurückzuführen, da sich unter denselben auch einige Kinder aus dem ersten Lebensjahr befanden. Erst mit dem Wachstum der Ohrmuschel entwickelt sich das Läppchen deutlich, auf dessen Form übrigens beim weiblichen Geschlechte das Ohrgehänge einen großen Einfluß hat. Bei Japanern fehlt das Läppchen in der Hälfte der Fälle, auch bei den Eskimos ist es schwach entwickelt (*Ranke*²⁴⁾). Die beiden wichtigsten und auffälligsten Varietäten betreffen den Anwuchs des Läppchens. Während das normale Läppchen durch eine mehr oder minder tief einschneidende Furche von der Wange getrennt ist, geht das angewachsene Läppchen entweder ohne scharfe Grenze in die Wange über, oder dieselbe ist durch eine seichte, nicht durch die ganze Dicke des Läppchens durchschneidende Rinne markiert. Beim spitzwinkelig angewachsenen Läppchen ist eine faltenförmige Verlängerung des unteren Ohrrandes zu bemerken. Ich halte den Anwuchs des Läppchens ebenfalls für eine belanglose Varietät. Eine spitzwinkelige Verlängerung des unteren Randes der Ohrmuschel kann man auch schon beim sechsmonatlichen Embryo zuweilen sehen.

Stark angewachsene Läppchen zeigen die Feuerländer, die Chippeway-Indianer, die Eskimos etc. (*Ranke*²⁴⁾).

	Normale		Schwachsinnige	
	Männer	Weiber	Männer	Weiber
Wenig entwickeltes Läppchen . . .	7	8	4	3
Plumpes, großes Läppchen	8	1	—	2
Einfach angewachsenes Läppchen . .	21	10	21	15
Spitzwinkelig angewachsenes Läppchen	2	2	3	—

Das spitzwinkelig angewachsene Läppchen zeigt ein kleines Plus für die Normalen gegenüber den Schwachsinnigen.*) Endlich hat noch das Verhalten der Furche zwischen Helix und Anthelix zum Läppchen der Kahnfurche eine große Bedeutung, auf die ich besonders für das Verbrecherohr Gewicht lege und schon hier hinweisen möchte. Die Kahnfurche kann vor dem Läppchen scharf mit einer mehr oder minder tiefen Grube abgesetzt sein, sie kann quer über das ganze Läppchen verlaufen, wo sie dann gewöhnlich viel seichter als in ihrem oberen Teile ist (Lobe traversé *Bertillon*), sie kann endlich bis in die Mitte des Läppchens verlaufen und hier enden oder, nach oben umbiegend, in die Incisura intertragica münden.

Natürlich hat dieses Verhältnis keine phylogenetische Bedeutung, da ja das Läppchen überhaupt eine sekundäre Bildung ist.

	Normale		Schwachsinnige	
	Männer	Weiber	Männer	Weiber
Kahnfurche hoch endend	97	56	117	64
» bis zur Mitte des Läppchens reichend	8	2	5	2
» in die Inzisura mündend	25	12	8	4
	130	70	130	70

Danach wäre die durchgehende Kahnfurche beim Schwachsinnigen erheblich seltener als beim Normalen, und zwar für das männliche wie für das weibliche Geschlecht gleichmäßig im Verhältnisse 3:1.

Abstand.

Ein sehr charakteristisches Aussehen verleiht ein stark abstehendes, sogenanntes Henkelohr dem Gesichte. Das Henkelohr hat scheinbar eine ontogenetische Bedeutung, insoferne als sich beim Embryo gegen Ende des zweiten und Anfang des dritten Monats eine starke Vorwärtsdrehung der Ohrmuschel bis zur Berührung ihres freien Randes mit der Ansatzstelle findet (bei Säugetieren hat *Gradenigo* [l. c.] sogar eine zeitweilige epitheliale Verklebung konstatiert); ein solches angeborenes Henkelohr ist sicher das bereits erwähnte Löffelohr, dessen starker Abstand auch aus der Abbildung ersichtlich ist und bei dem es sich sicher um eine angeborene Anomalie handelt. Das gewöhnlich zu Gesicht kommende Henkelohr dagegen ist meist durch unzuweckmäßige Kopfbekleidung in den ersten Lebensmonaten

*) Bei einer zweiten Serie von 200 Ohren fand ich sogar zehn spitzwinkelig angewachsene Läppchen.

entstanden und auch in dieser Zeit korrigierbar. Bei den Eskimos, welche eine die Ohrmuschel fest an den Kopf drückende Haube tragen, erscheint das Ohr fest an den Kopf gepreßt (*Ranke*²⁴). Der normale Abstandswinkel der Ohrmuschel soll 20—40° bilden (*Eyle*¹); immerhin ist auch ein weit höherer Grad von Abstand des Ohres nicht störend, und ich bin mit *Gradenigo* der Ansicht, daß man von einem »Henkelohr« dann sprechen kann, wenn der Abstandswinkel der Ohrmuschel von der Warzenfortsatzgegend des Schädels mindestens ein rechter ist. Ich habe bei allen Ohren, die mir den rechtwinkligen Abstand zu erreichen oder gar zu überschreiten schienen, den Winkel gemessen. Der größte Abstandswinkel, den ich gemessen habe, betrug 130°, sonst habe ich einen Abstand über 90° gefunden bei:

Normalen		Schwachsinnigen	
Männer	Weiber	Männer	Weiber
8	1	16	2

Hier sehen wir also genau die doppelte Zahl von Schwachsinnigen mit Henkelohren ausgestattet wie von Normalen.

Ähnliche Resultate verzeichnet *Valli*⁵); er fand abstehende Ohren bei normalen Männern in 16·8, bei Idioten in 34·4%, beim weiblichen Geschlechte bei Normalen in 10·4, bei Schwachsinnigen in 25%.

Fisteln und Aurikularanhänge.

Die *Fistula auris congenita*, über deren Bedeutung eine einheitliche Auffassung noch nicht herrscht, vgl. *Stetter*¹⁸), zeigt sich als ein feiner Kanal vor dem Tragus oder *Helix ascendens*, viel häufiger aber findet man an der genannten Stelle eine feine, ganz charakteristische Narbe, die länglich erscheint und nach aufwärts von zwei ganz flachen Falten begrenzt wird, so daß sie ein Dreieck bildet, dem eine Seite fehlt. Sie hat sowohl eine entwicklungsgeschichtliche Bedeutung (Rest der ersten Kiemenfurche), kann aber auch eine pathologisch-anatomische Dignität gewinnen, indem sich in ihr Zysten oder Abszesse bilden.

Die Aurikularanhänge sind als verkümmertes Rudiment einer überzähligen Ohrmuschel aufzufassen, sie finden sich, ohne an einen bestimmten Ort gebunden zu sein, gewöhnlich in unmittelbarer Nähe des Ansatzes der Ohrmuschel in der Jochbeingegend und bestehen mikroskopisch aus Haut, Unterhautfettgewebe und Netzknorpel (*Virchow*²⁵).

Eine wesentliche Differenz in der Häufigkeit des Vorkommens bei Normalen und Schwachsinnigen konnte ich nicht konstatieren, wenigstens sind die beobachteten Fälle an Zahl zu gering, um irgendwelche Schlüsse in dieser oder jener Hinsicht zu gestatten.

	Normale		Schwachsinnige	
	männliche	weibliche	männliche	weibliche
Fisteln	3	—	3	—
Aurikularanhänge	4	—	1	1

Auf eine ganze Reihe von anderen Autoren beschriebener abnormer Befunde gehe ich hier nicht ein, teils weil ich dieselben bei dem mir zur Verfügung stehenden Materiale nicht beobachtet habe (z. B. das Kolobom des Läppchens), teils weil ich sie nicht als Abnormitäten ansehen kann. So sind, wie erwähnt, kleine Zacken an der Helix ascendens und horizontalis fast bei jedem zweiten und dritten Menschen vorhanden; ebenso variabel ist die Modellierung des Läppchens (*His*^{2a}), die sich ebenfalls in keinem bestimmten Schema unterbringen läßt. Partielle Verwachsungen von Helix und Anthelix respektive stellenweise Aufhebung der Kahnfurche sind sicher in vielen Fällen durch Residuen eines chronischen Ekzems, das sich bei Kindern mit Vorliebe gerade in dieser Furche lokalisiert, herbeigeführt.

Fasse ich die Resultate meiner Untersuchungen zusammen, so muß ich die Schlüsse daraus mit Vorsicht ziehen, schon deshalb, weil der Begriff des Schwachsinnigen kein scharf umgrenzter ist. Zwischen dem Schwachsinnigen und dem normalen, nur geistig etwas minder veranlagten Menschen gibt es eine ganze Reihe fließender Übergänge, die gerade bei den niederen Volksschichten, aus denen sich mein Vergleichsmaterial zusammensetzt, bei den geringen Ansprüchen an die geistige Kapazität, welche bei diesen Individuen gestellt werden, sehr leicht übersehen werden können und gar mancher von den von mir als »normal« Untersuchten würde von einem geschulten Psychiater vielleicht in die Kategorie der Schwachsinnigen verwiesen werden.

Ich registriere also kurz folgendes:

1. Das Schwachsinnigenohr ist im Durchschnitte etwas in der Größenentwicklung zurückgeblieben (geringeres Längenmaß).

2. Sein morphologischer Index ist gegenüber dem des normalen relativ niedriger.

3. Der hintere untere Winkel des Embryonenhohres findet sich beim Schwachsinnigen häufiger als beim Normalen.

4. Die Satyrspitze, besonders in ihren ausgeprägteren Formen, findet sich beim Idioten häufiger als beim Normalen.

5. Exzeßbildungen im Bereiche der Anthelix sind bei Schwachsinnigen etwas häufiger als bei Normalen.

6. Das Henkelohr findet sich bei Schwachsinnigen in der doppelten Anzahl wie bei Normalen.

30*

7. Keine Bedeutung als Degenerationszeichen hat das *Wildermuths*che Ohr und das angewachsene Läppchen.

Und so möchte ich die drei eingangs aufgeworfenen Fragen in folgendem Sinne beantworten:

1. Eine für Idioten charakteristische Ohrform gibt es nicht (das geschilderte Löffelohr allerdings haben weder ein anderer Autor noch ich jemals bei Normalen gefunden).

2. Bei Idioten kommt eine Anzahl Abnormitäten oder besser gesagt Varietäten in größerer Anzahl vor als bei Normalen.

3. Von diesen sind die unter den Schlußsätzen 2, 3, 4, 6 erwähnten als solche anzusehen, die in phylogenetischer respektive ontogenetischer Hinsicht eine mindere Fortentwicklung andeuten.

Ich kann nicht umhin, am Schlusse meiner Ausführungen Herrn Dr. *Karl Herfort*, Direktor des »Ernestinum« in Prag, für die Überlassung des Materiales sowie Unterstützung bei der Durchführung der Messungen meinen besten Dank auszusprechen. Ebenso habe ich für Überlassung einschlägigen Untersuchungsmateriales den Herren Hofräten Prof. *Příbram* und *Ph. J. Pick* sowie den Herren Professoren *R. Fick* und *A. Fischel* bestens zu danken.

Literatur.

¹⁾ Dr. *H. A. Wildermuth*, Über Degenerationszeichen bei Epileptischen und Idioten. Medizinisches Korrespondenzblatt des Württembergischen ärztlichen Landesvereines. 1886, Nr. 40.

²⁾ Dr. *Binder*, Das Morelsehe Ohr. Archiv für Psychiatrie und Nervenkrankheiten. Bd. XX.

³⁾ *C. Lombroso*, Neue Fortschritte in den Verbrecherstudien. 1899.

⁴⁾ Frä. *P. Eyle*, Über Bildungsanomalien der Ohrmuschel. Inaugural-Dissertation. Zürich. 1891.

⁵⁾ Dr. *E. Váli*, Die morphologischen Veränderungen der Ohrmuschel bei Gesunden, Geisteskranken und Idioten. Allgemeine Wiener medizinische Zeitung. 1891.

⁶⁾ *G. Brühl* und *E. Navratzki*, Rachenmandel und Gehörorgan der Idioten. Zeitschrift für Ohrenheilkunde. Bd. XLV.

⁷⁾ *G. Gradenigo*, Die Formentwicklung der Ohrmuschel mit Rücksicht auf die Morphologie und Teratologie derselben. Zentralblatt für die medizinischen Wissenschaften. 1888, 5 und 6.

⁸⁾ *J. Morel*, zitiert bei *Binder* (?).

⁹⁾ *His*, Mitteilungen zur Embryologie der Säugetiere und Menschen. Archiv für Anatomie und Entwicklungsgeschichte, 1881, und Anatomie menschlicher Embryonen, ibidem 1883, 1882, 1885.

¹⁰⁾ *G. Gradenigo*, Über die Formanomalien der Ohrmuschel. Archiv für Ohrenheilkunde. Bd. XXXII und XXXIII.

- 11) *Schwalbe*, Das Darwinsche Spitzohr beim menschlichen Embryo. Anatomischer Anzeiger. 1889.
- 12) *Schwalbe*, Beiträge zur Anthropologie des Ohres. Internationale Beiträge zur wissenschaftlichen Medizin. Festschrift für R. Virchow. 1891, Bd. I.
- 13) *A. Bertillon*, Das anthropometrische Signalement. Deutsch v. Dr. v. *Sury*. 1895.
- 14) *Topinard*, Eléments d'anthropologie générale. 1885.
- 15) *L. Frigerio*, L'oreille externe. Archives d'anthropologie criminelle. 1888.
- 17) Prof. *C. Langer*, Über Form und Lageverhältnisse des Ohres. Mitteilungen der anthropologischen Gesellschaft in Wien. 1882.
- 15) Prof. *Stetter*, Königsberg. Die angeborenen und erworbenen Mißbildungen des Ohres. Haugs Sammlung klinischer Vorträge. Bd. II.
- 19) *Schwalbe*, Das äußere Ohr. Bardelebens Handbuch der Anatomie des Menschen. 6. Lief.
- 20) *H. Vierordt*, Daten und Tabellen für Mediziner. Leipzig, Verlag G. Fischer 1888.
- 21) *E. Wilhelm*, Matériaux pour servir à l'étude anthropologique du pavillon de l'oreille. Revue biologique du Nord de La France. 1891/92.
- 22) Dr. *Y. Sakaki*, Über die Ohrmuschel der Ainu. Mitteilungen aus der medizinischen Fakultät der kaiserlichen japanischen Universität zu Tokio. Bd. VI, S. 25.
- 23) *Rob. Hartmann*, Die menschenähnlichen Affen. Berlin 1876.
- 24) Prof. *J. Ranke*, Der Mensch. 1894, Bd. II.
- 25) *Virchow*, Archiv für pathologische Anatomie. Bd. XXX.
- 26) *His*, Über das menschliche Ohrläppchen und den aus einer Verbildung desselben entnommenen Schmidtschen Beweis für die Übertragbarkeit erworbener Eigenschaften. Korrespondenzblatt der Deutschen Gesellschaft für Anthropologie. 1889, Nr. 23.

Erklärung zu den Tafeln IX und X.

Tafel IX.

Fig. 1. Ohrmuschel eines Embryos im sechsten Monate. *S* = Scheitelspitze
D = Darwinsche Spitze, *h u* = hinterer unterer Winkel, *F* = Längsfalten.

Fig. 2. Kopf und Ohrmuschel eines Embryos im dritten Monate. *Tr* = Tragus,
H h = Helix hyoidea.

Fig. 3. Kopf und Ohrmuschel von *Macacus rhesus*.¹⁾

Fig. 4. Kopf und Ohrmuschel von *Cercopithecus*.

Tafel X.

Fig. 1. Normalohr²⁾, 30jähriges Weib.

Fig. 2. Macacusohr, 10jähriger schwachsinniger Knabe.

Fig. 3. Satyrspitze, 11jähriger schwachsinniger Knabe.

Fig. 4. Löffelohr, 11jähriger schwachsinniger Knabe.

Fig. 5. Crus tertium anthelicis, 47jähriges Weib.

¹⁾ Photographien nach Spirituspräparaten des Prager k. k. anatomischen Institutes.

²⁾ Fig. 1 und 5 Reproduktion aus dem Verbrecheralbum der Prager Kriminalpolizei.

Tabelle betreffend das prozentuale Häufigkeitsverhältnis der Abnormitäten bei Normalen und Schwachsinnigen.

Schwachsinnige	Normale		Kategorie
	Weiber	Männer	
4:28 11:42	3:84 30:0	2:85 17:4	Gruppe I
			3:07 30:76
8:57 20:00	6:15 15:38	4:28 10:0	Gruppe III
			16:15 22:30
14:28 34:28	8:46 30:76	20:0 42:85	Gruppe V
			2:3 20:76
—	1:53 2:30	—	abnorm hoch
			0:76 0:76
2:85 4:28	1:53 2:30	—	mehrfach
			2:30 7:69
2:85 7:14	2:30 7:69	4:28 0:76	Satyrspitze
			8:57 3:07
—	3:07 17:69	—	Defekte
			3:07 17:69
21:42 34:28	36:15 46:15	44:28 11:42	mittel
			44:28 11:42
14:28 11:42	46:15 3:07	11:42 1:42	wenig entwickelt
			3:07 —
1:42 21:42	16:15 2:30	14:28 2:85	einfach angewachsen
			2:30 90:00
—	90:00 3:84	80:00 2:85	hoch endend
			3:84 6:15
91:43 2:85	3:84 6:15	17:14 1:42	durchgehend
			6:15 12:30
5:71 2:85	6:15 12:30	1:42 —	Fisteln
			2:30 0:76
—	2:30 0:76	—	

Fig. 2.

Fig. 1.

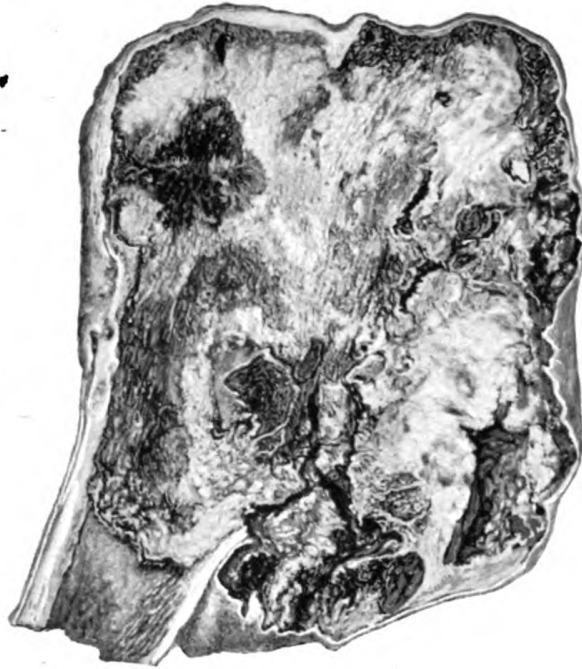
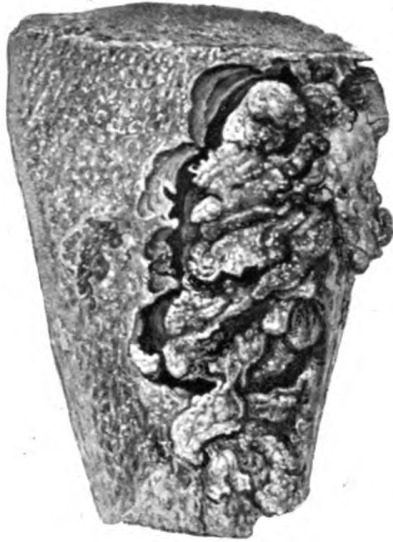
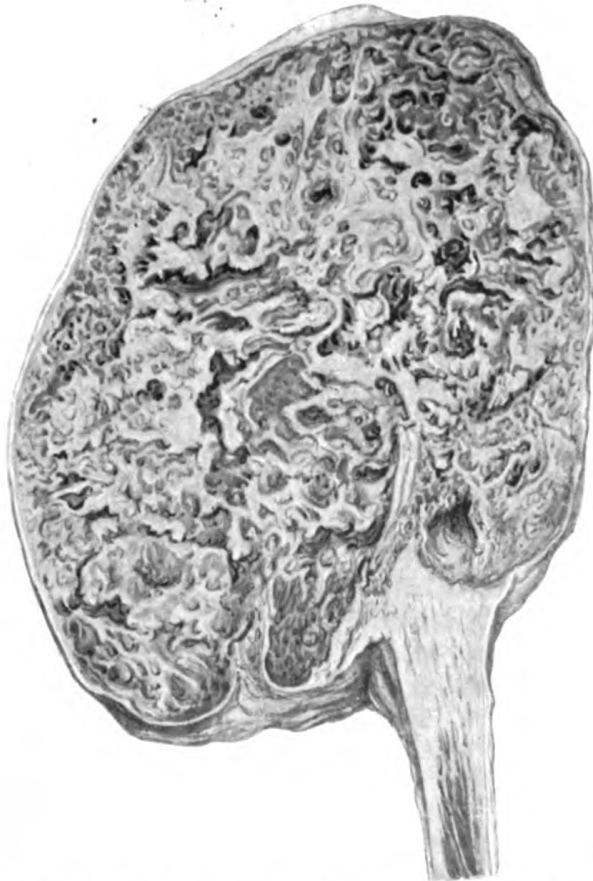Fig. 3.



v. Haberer: Sarkom der langen Röhrenknochen.

Autotypie von C. Angerer & Göschl, Wien.

Druck von Friedrich Jasper, Wien.

Verlag von Wilhelm Braumüller, Wien und Leipzig.

Fig. 1.

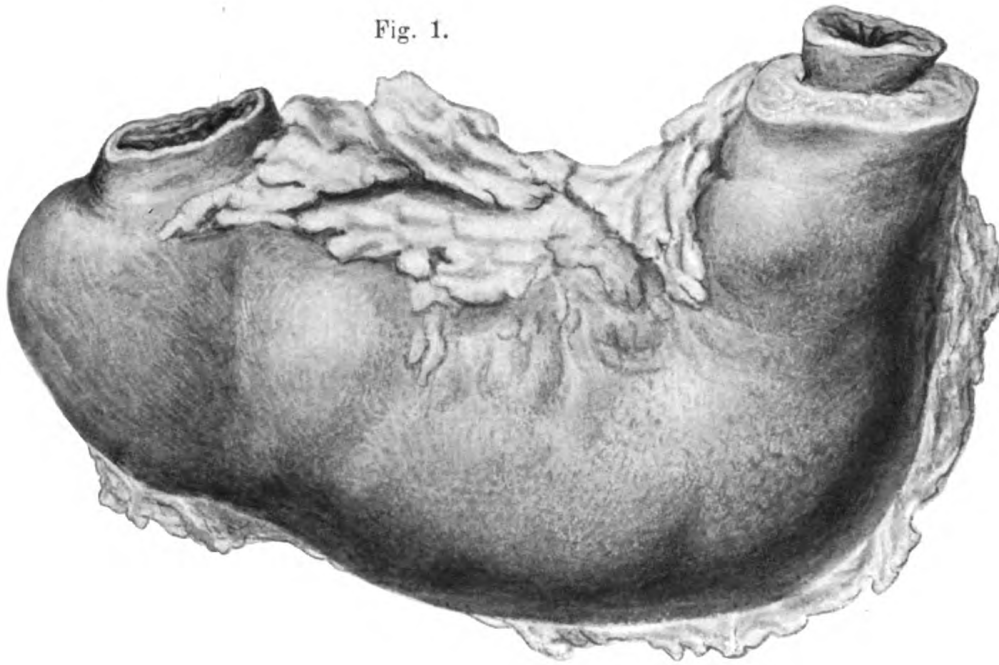
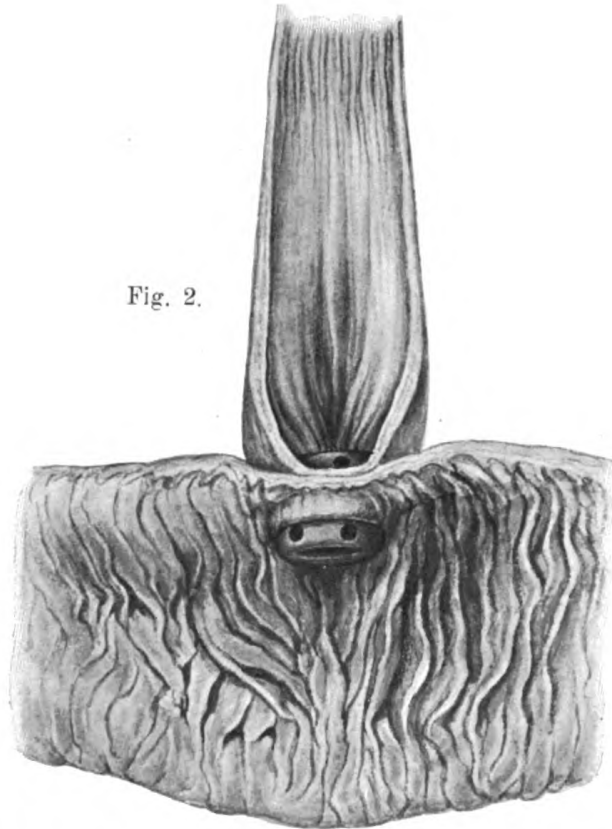


Fig. 2.

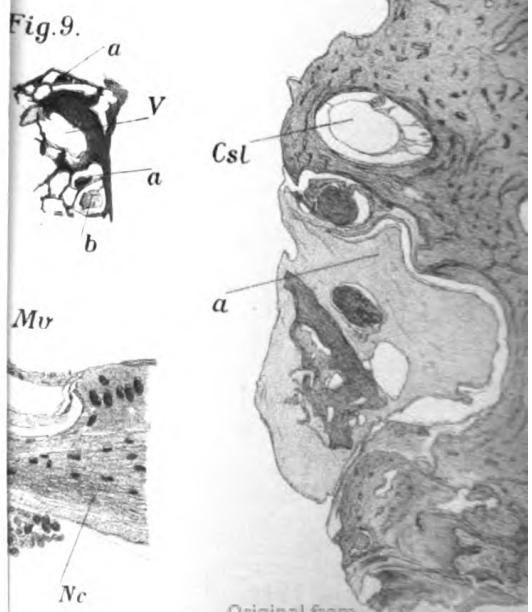
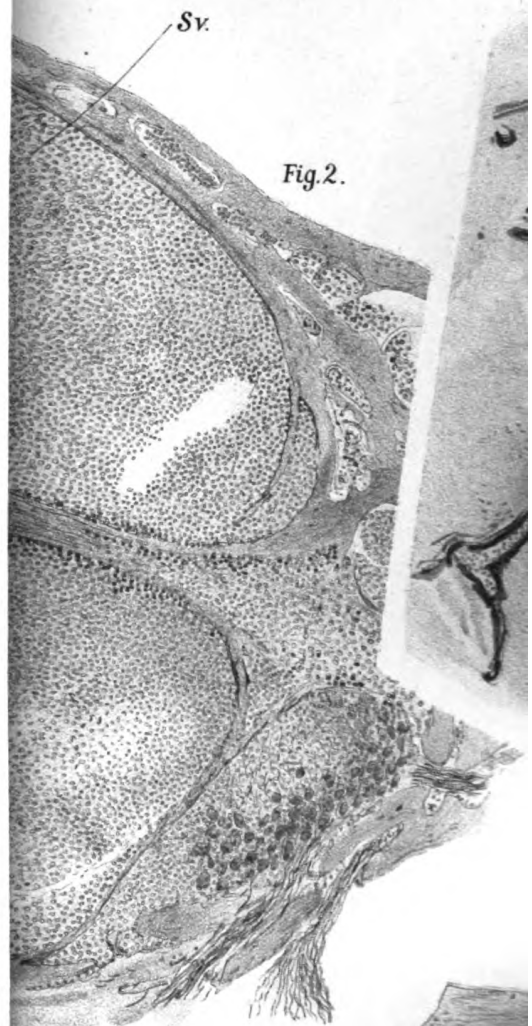

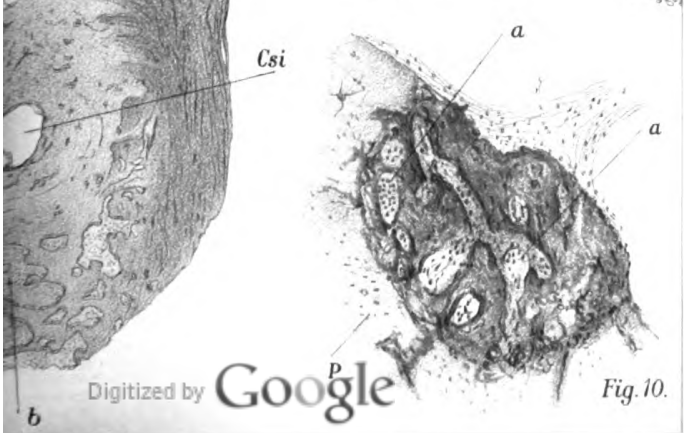
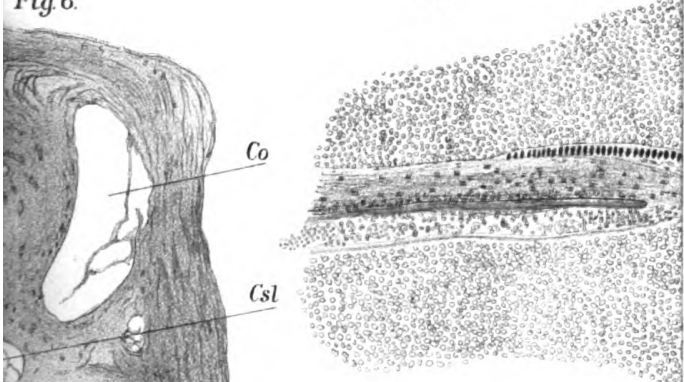
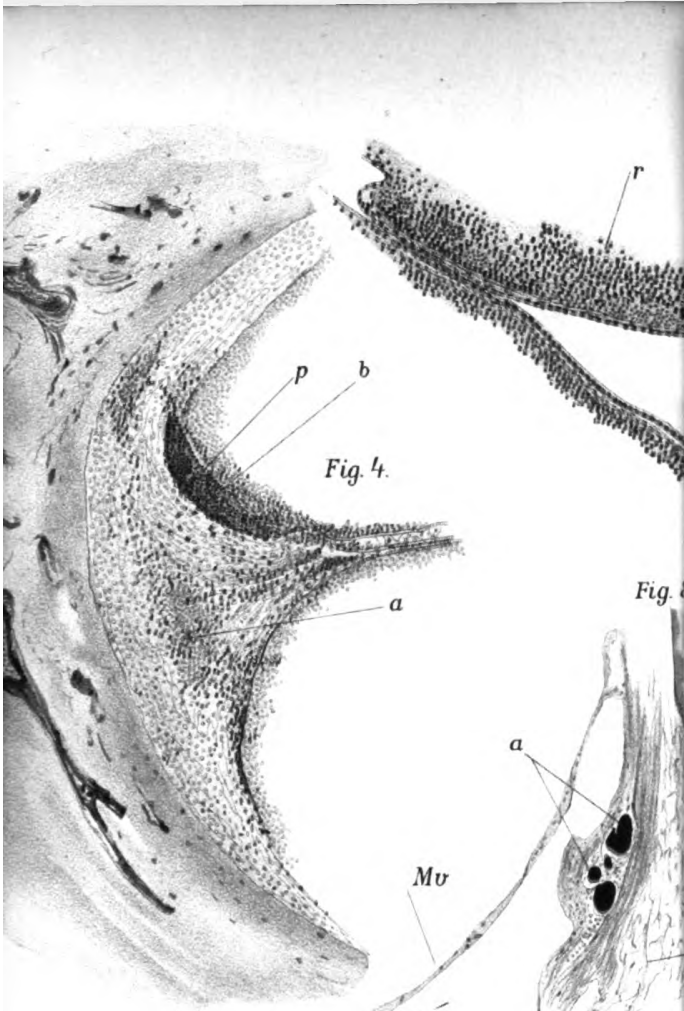
Schopf: Totalexstirpation des Magens.

Aufotypie von C. Angerer & Göschl, Wien.

Druck von Friedrich Jasper, Wien.

Verlag von Wilhelm Braumüller, Wien und Leipzig.





VII. Bd.)

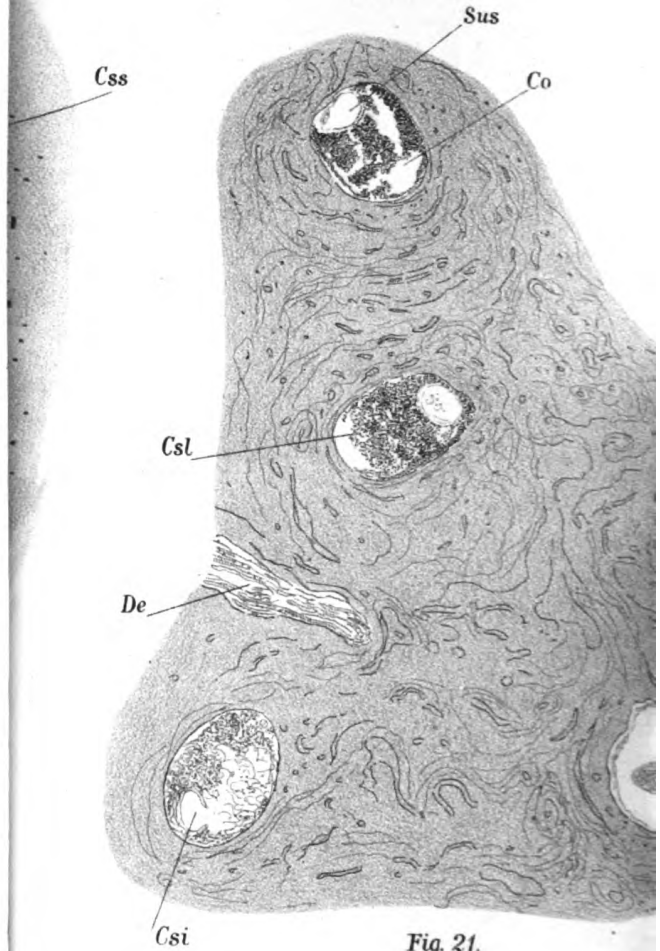


Fig. 21.

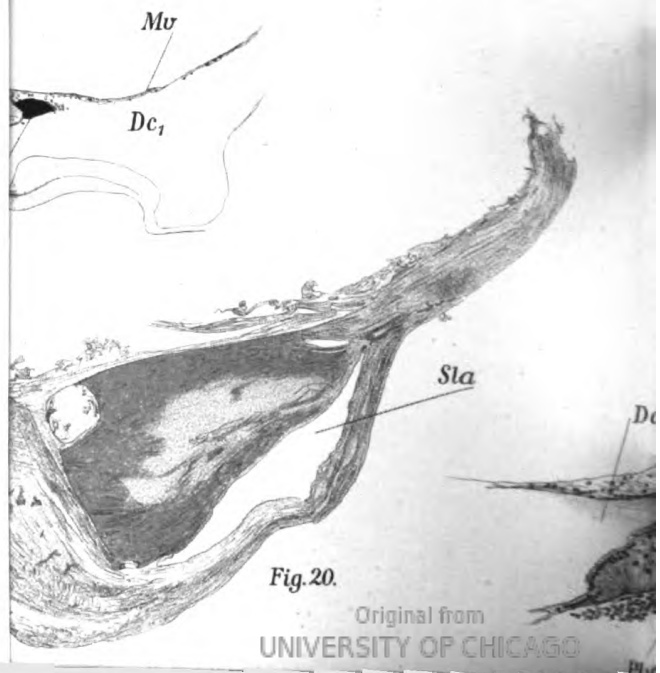
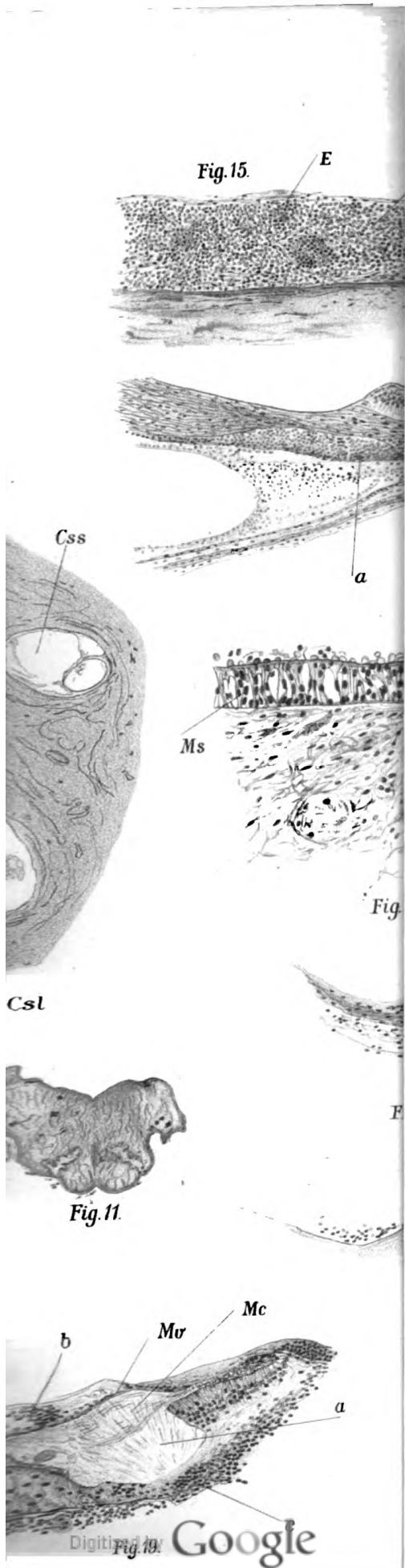


Fig. 20.

Original from
UNIVERSITY OF CHICAGO



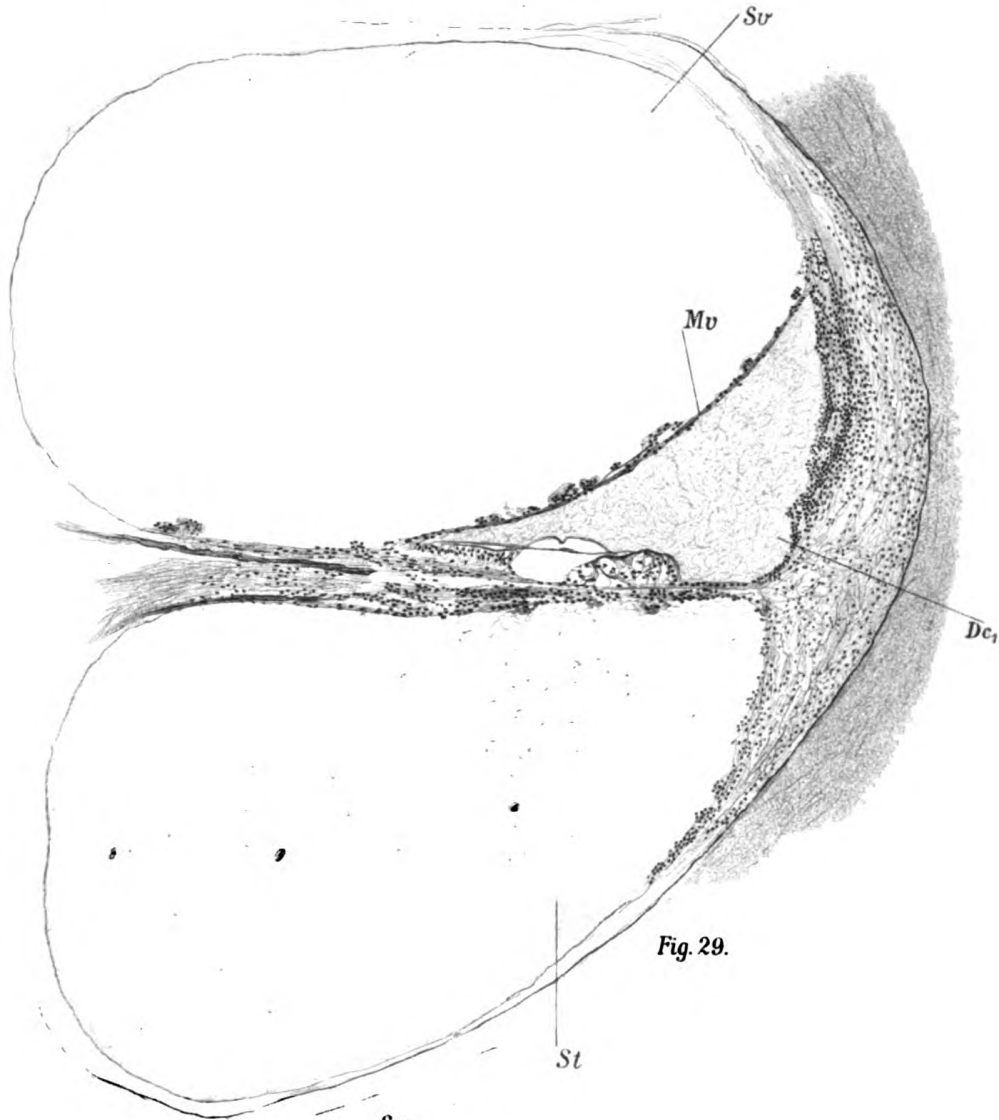



Fig. 29.



Dr



Dr

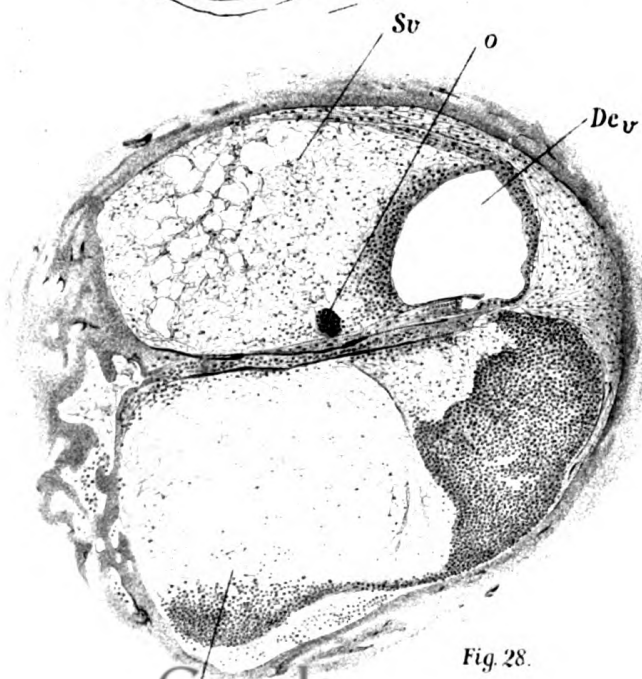
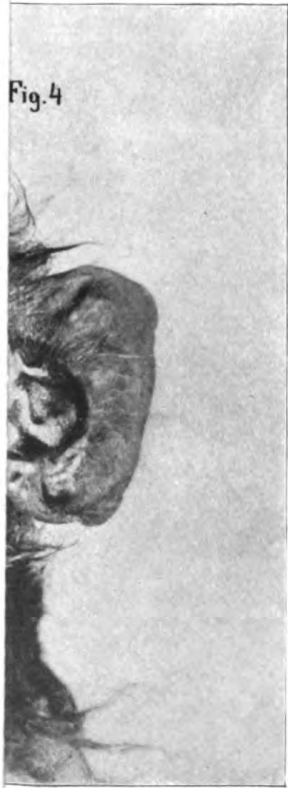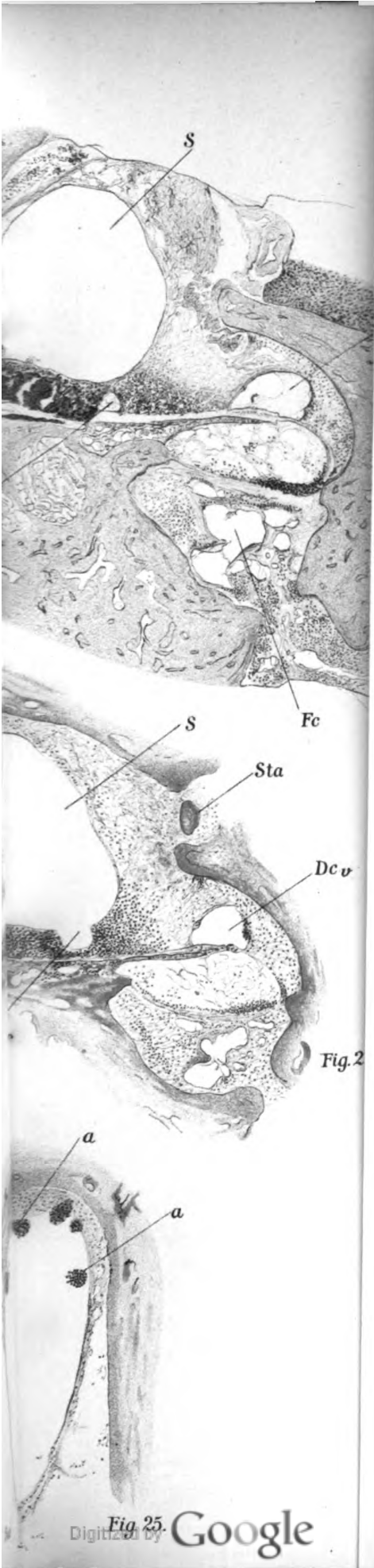



Fig. 28.

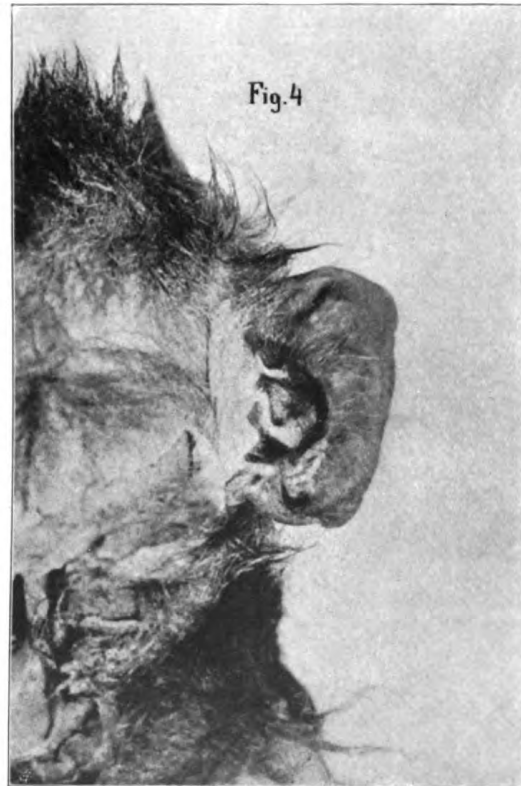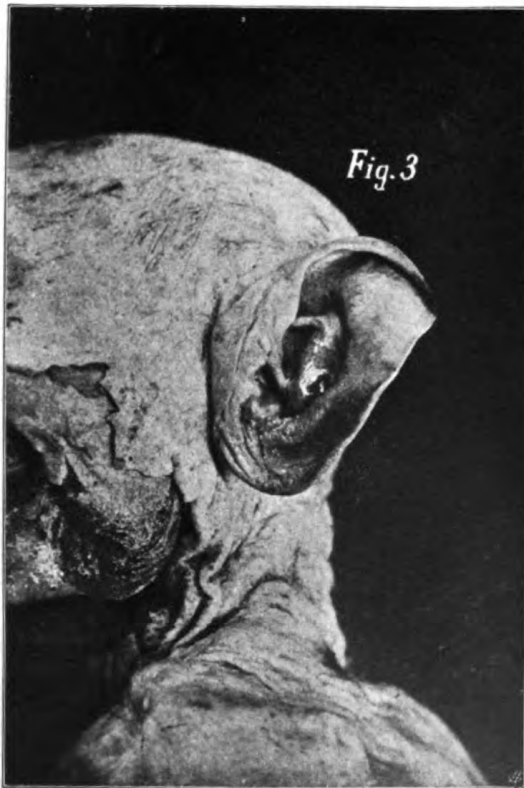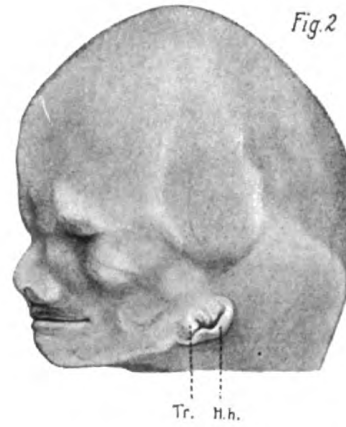
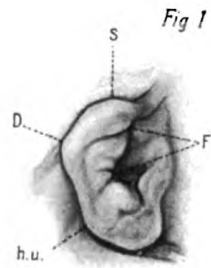


Sus

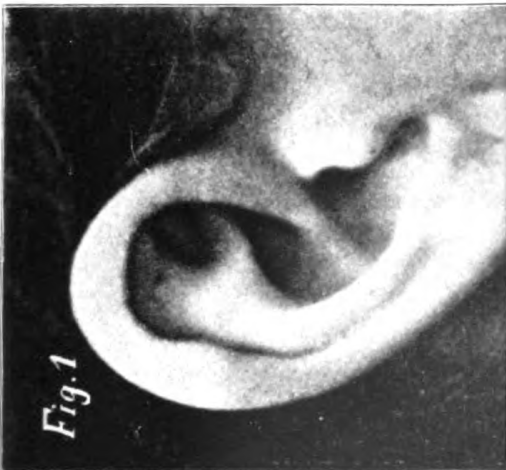
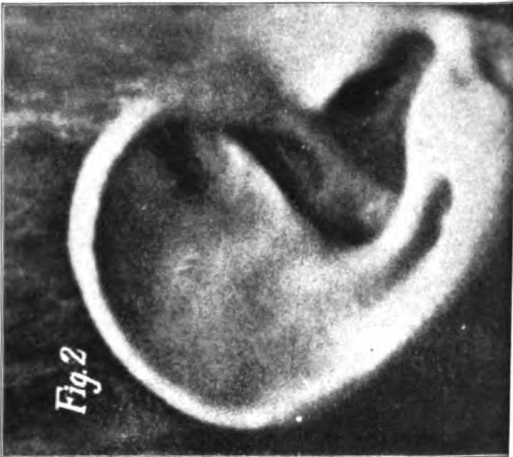
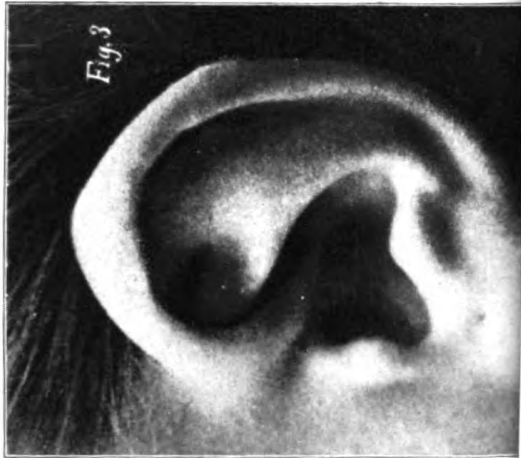


innigen.





Imhofer: Die Ohrmuschel bei Schwachsinnigen.



Imhofer: Die O

Autotypie von C. Angerer & Göschl, Wien.

Digitized by Google Verlag von

E.

CKER,
DWIG,
ROST-
LBAUM

FT III.

ersuchungen
nnen. (Mit

o im Texte.)
Mit 1 Tabelle

es Capitulum

Original from
UNIVERSITY OF CHICAGO

Pathol.

ZEITSCHRIFT
FÜR
HEILKUNDE.

HERAUSGEGEBEN VON

PROF. H. CHIARI, PROF. A. V. EISELSBERG,
PROF. A. FRAENKEL, PROF. E. FUCHS, PROF. V. V. HACKER,
PROF. R. V. JAKSCH, PROF. M. LÖWIT, PROF. E. LUDWIG,
PROF. E. V. NEUSSER, PROF. R. PALTAUF, PROF. A. V. ROST-
HORN, PROF. L. V. SCHRÖTTER, PROF. A. WEICHSELBAUM
UND PROF. A. WÖFLER.

(REDAKTION: PROF. H. CHIARI IN PRAG.)

XXVII. BAND (NEUE FOLGE, VII. BAND), JAHRG. 1906, HEFT III.

ABT. F. CHIRURGIE U. VERW. DISZIPLINEN, I. HEFT.

INHALT:

- SCHENK**, Privatdozent Dr. F., und **SCHEIB**, Dr. A. (Prag). — Neuere Untersuchungen über Vorkommen, Art und Herkunft der Keime im Lochialsekret normaler Wöchnerinnen. (Mit 8 Tabellen im Texte.)
- FRANK**, Dr. KURT (Wien). — Über das Décollement traumatique. (Mit 6 Figuren im Texte.)
- HABERER**, Dr. HANS von (Wien). — Sarkom der langen Röhrenknochen. (Mit 1 Tabelle im Texte und Tafel I—III.)
- ENTZ**, Dr. ROBERT (Wien). — Ein Fall von isolierter traumatischer Luxation des Capitulum fibulae nach hinten. (Mit 2 Figuren im Texte.)



WIEN UND LEIPZIG.
WILHELM BRAUMÜLLER
K. U. K. HOF- UND UNIVERSITÄTS-BUCHHÄNDLER
1906.

Ausgegeben März 1906.

Verzeichnis der Mitarbeiter:

Prof. H. Albrecht, Wien. — Prof. G. Anton, Halle. — Prim. E. v. Bamberger, Wien. — Prof. K. Bayer, Prag. — Prof. O. Bergmeister, Wien. — Prof. St. Bernheimer, Innsbruck. — Prof. A. Birnbacher, Graz. — Prim. E. Bock, Laibach. Prof. R. v. Braun-Fernwald, Wien. — Pros. A. Brosch, Wien. — Prim. K. Büdinger, Wien. — Prof. O. Chiari, Wien. — Prof. R. Chrobak, Wien. — Prof. F. Chvostek, Wien. — Prof. V. Czerny, Heidelberg. — Prof. H. Dexler, Prag. — Prof. P. Dittrich, Prag. — Prof. L. Ebner, Graz. — Prof. E. Ehrendorfer, Innsbruck. — Prof. S. Ehrmann, Wien. — Prof. A. Elschmig, Wien. — Prof. J. Englisch, Wien. — Prof. H. Eppinger, Graz. — Prof. A. Epstein, Prag. — Prim. H. v. Erlach, Wien. — Prim. Th. Escher, Triest. — Prof. Th. Escherich, Wien. — Prim. C. Ewald, Wien. — Prof. E. Finger, Wien. — Priv.-Doz. W. Fischel, Prag. — Prof. R. Fischl, Prag. — Prim. O. Förderl, Wien. — Prof. L. Frankl v. Hochwart, Wien. — Prof. O. v. Franqué, Prag. — Prof. F. Ganghofner, Prag. — Dir. R. Gersuny, Wien. — Prof. A. Ghon, Wien. — Prof. A. Haberd, Wien. — Prof. J. Habermann, Graz. — Prof. M. Heitler, Wien. — Prof. E. Hering, Leipzig. — Prof. E. Hering, Prag. — Prof. C. Herzfeld, Wien. — Prof. J. Hochenegg, Wien. — Prof. K. B. Hofmann, Graz. — Prof. F. Hueppe, Prag. — Prof. C. Ipsen, Innsbruck. — Prof. H. E. Kisch, Prag. — Prof. F. Kleinhans, Prag. — Prof. R. Klemensiewicz, Graz. — Prof. L. Knapp, Prag. — Prof. E. Knauer, Graz. — Prim. W. Knöpfelmacher, Wien. — Prof. A. Kolisko, Wien. — Prof. F. Kovács, Wien. — Prof. F. Kraus, Berlin. — Priv.-Doz. R. Kraus, Wien. — Prof. R. Kretz, Wien. — Prof. E. Lang, Wien. — Prof. A. Lode, Innsbruck. — Prof. F. Loebisch, Innsbruck. — Prof. J. Loos, Innsbruck. — Prof. A. Lorenz, Wien. — Prof. H. Lorenz, Graz. — Prim. G. Lotheissen, Wien. — Prof. G. Lott, Wien. — Pros. F. Lucksch, Czernowitz. — Prim. J. Mader, Wien. — Prof. J. Mannaberg, Wien. — Prof. C. Mayer, Innsbruck. — Prof. S. Mayer, Prag. — Prof. L. Merck, Innsbruck. — Prof. A. Monti, Wien. — Prof. F. Mraček, Wien. — Prof. F. Obermayer, Wien. — Prof. H. Obersteiner, Wien. — Prof. N. Ortner, Wien. — Prof. L. Oser, Wien. — Prof. A. Ott, Prag. — Prof. J. Pal, Wien. — Prof. E. Payr, Graz. — Prof. T. Petrina, Prag. — Prim. C. Pichler, Klagenfurt. — Prof. A. Pick, Prag. — Prim. F. J. Pick, Prag. — Prof. E. Pietrzikowski, Prag. — Prof. G. Pommer, Innsbruck. — Priv.-Doz. A. Posselt, Innsbruck. — Prof. W. Prausnitz, Graz. — Prim. J. Preindsberger, Sarajevo. — Prof. A. Pribram, Prag. — Prim. O. Purtscher, Klagenfurt. — Prof. E. Redlich, Wien. — Prof. A. v. Reuß, Wien. — Priv.-Doz. M. Richter, Wien. — Prof. H. Riedinger, Brünn. — Prof. G. Riehl, Wien. — Prof. A. Schattenfroh, Wien. — Prof. F. Schauta, Wien. — Prof. E. Schiff, Wien. — Prof. F. Schlagenhauer, Wien. — Prof. H. Schlesinger, Wien. — Prof. H. Schloffer, Innsbruck. — Prim. J. Schnitzler, Wien. — Prim. F. Schnopfhagen, Linz. — Prim. F. Schopf, Wien. — Prim. R. Freih. Steiner v. Pfungen, Wien. — Priv.-Doz. C. Sternberg, Wien. — Prof. E. v. Stoffella, d'alta Rupe, Wien. — Dir. W. Svetlin, Wien. — Prof. F. Torggler, Klagenfurt. — Prim. W. Türk, Wien. — Prof. V. Urbantschitsch, Wien. — Prof. K. Weil, Prag. — Priv.-Doz. A. v. Weismayr, Wien. — Prim. L. Winternitz, Wien. — Prof. W. Winternitz, Wien. — Prof. E. Zaufal, Prag. — Pros. A. Zemann, Wien. — Prof. M. v. Zeißl, Wien. — Prof. R. v. Zeynek, Prag.

Die „ZEITSCHRIFT FÜR HEILKUNDE“ erscheint jährlich in 12 Heften von je zirka 5 Druckbogen Umfang.

Der Abonnementspreis für den Jahrgang (12 Hefte) beträgt **36 K = 30 M.**

Der Abonnementspreis für die **einzelnen Abteilungen**, und zwar:

Interne Medizin u. verw. Disziplinen (4 Hefte),
Chirurgie u. verw. Disziplinen (4 Hefte) und
Patholog. Anatomie u. verw. Disziplinen (4 Hefte),

ist **12 K = 10 M.** für jede Abteilung.

Zuschriften für die Redaktion sind zu richten an
Herrn Professor **H. Chiari, Prag, II. Krankenhausgasse 4.**



VERLAG VON
WILHELM BRAUMÜLLER

K. U. K. HOF- UND UNIVERSITÄTS-BUCHHÄNDLER
WIEN UND LEIPZIG.

Abonnements-Einladung für 1907.

Im Jänner 1907 beginnt der XX. Jahrgang meiner

Wiener klinischen Wochenschrift

unter ständiger Mitwirkung der Herren Professoren Drs.

G. Braun, O. Chiari, Rudolf Chrobak, V. R. v. Ebner, S. Exner,
E. Finger, M. Gruber, A. Kolisko, H. Meyer, K. v. Noorden, H. Ober-
steiner, R. Paltauf, Adam Politzer, G. Riehl, Artur Schattenfroh,
F. Schauta, J. Schnabel, C. Toldt, A. v. Vogl, J. v. Wagner, Emil
Zuckerkindl

Begründet von weiland Hofrat Professor

H. v. BAMBERGER

Herausgegeben von

Anton Freih. v. Eiselsberg, Theodor Escherich, Ernst
Fuchs, Julius Hocheneegg, Ernst Ludwig, Ed. v. Neusser,
L. R. v. Schrötter und Anton Weichselbaum

Organ der k. k. Gesellschaft der Ärzte in Wien

Redigiert von

Prof. Dr. ALEXANDER FRAENKEL

zu erscheinen.

Auf Wunsch liefert die Verlagshandlung Interessenten
das Blatt zur genaueren Information während der Dauer
eines Monats (4 Nummern hintereinander) probeweise und
kostenfrei ohne irgendwelche Verpflichtung.

Die „**Wiener klinische Wochenschrift**“ erscheint
jeden Donnerstag im Umfange von drei bis vier Bogen Groß-Quart.

Abonnementspreis jährlich 20 K = 20 Mk. Abonne-
ments-Aufträge des In- und Auslandes werden von allen Buchhand-
lungen und Postämtern, sowie von der Verlagsbuchhandlung über-
nommen.

Probenummern sind von letzterer jederzeit gratis und
franko zu beziehen.

Biliner Sauerbrunn!

hervorragender Repräsentant der alkalischen Sauerlinge

in 10.000 Teilen kohlen-saures Natron 33·1951, schwefel-saures Natron 6·6679, schwefel-saures Kalium 2·4194, kohlen-saurer Kalk 3·6312, Chlornatrium 3·9842, kohlen-saure Magnesia 1·7478, kohlen-saures Lithion 0·1904, kohlen-saures Eisen 0·0282, kohlen-saures Mangan 0·0012, phosphor-saure Tonerde 0·0071, Kieselsäure 0·6226, feste Bestandteile 52·5011, Gesamtkohlensäure 55·1737, davon frei und halb gebunden 38·7660. — Temperatur der Quellen 10·1—11° C.

Altbewährte Heilquelle für Nieren-, Blasen-, Harn-, Darm- und Magenleiden, Gicht, Bronchialkatarrh, Hämorrhoiden, Diabetes etc. Vortrefflichstes diätetisches Getränk.

Pastilles de Bilin

(Verdauungszeltchen).

Vorzügliches Mittel bei Sodbrennen, Magenkatarrhen, Verdauungsstörungen überhaupt.

Saidschitzer Bitterwasser!

Reinste Bittersalzquelle, wirkt abführend, belästigt den Magen nicht und ist wegen der milden, nicht stürmischen Wirkung allen anderen Bitterwässern vorzuziehen.

Gleich günstige Erfolge werden durch das aus Abdampfrückständen des Saidschitzer Wassers gewonnene

Saidschitzer Brunnensalz

durch Auflösen eines Kaffeelöffels des Salzes in gewöhnlichem Trinkwasser (je nach beabsichtigter Wirkung mehr oder weniger Wasser) erzielt.

Depôts in allen Mineralwasser-Handlungen, Apotheken und Drogen-Handlungen.

Kuranstalt Sauerbrunn

mit allem Komfort ausgestattet.

Wannen-, Dampf-, elektrische Wasser- und Lichtbäder, Kaltwasser-Heilanstalt vollständig eingerichtet.

Inhalatorium: Einzelzellen. Zerstäuben von Flüssigkeiten mittels Luftdruck (System Clar). Pneumatische Kammern. Massagen.

Brunnenarzt: **Med. Dr. Wilhelm von Reuß.**

Brunnen-Direktion in Bilin (Böhmen).


Verantwortlicher Redakteur: Ludwig Werner. — Druck von Friedrich Jasper in Wien.

R	
51	
.24	
v. 67	
AP 4 '38 M	Zeitschrift für heil-
AP 12 '34	kunde 1906
APR 1953	Tab 5673
APR 1953	D. B. Phemis
	R. Morse
	Ent
	Hemenway

R51
.24
v. 67

265673

FIFTH LEVEL



UNIVERSITY OF CHICAGO

79 181 214

Generated on 2019-07-10 18:33 GMT / <http://hdl.handle.net/2027/chi.79181214>
Public Domain in the United States; Google-digitized / http://www.hathitrust.org/access_use#pd-us-google

Digitized by 

Original from
UNIVERSITY OF CHICAGO