



Über dieses Buch

Dies ist ein digitales Exemplar eines Buches, das seit Generationen in den Regalen der Bibliotheken aufbewahrt wurde, bevor es von Google im Rahmen eines Projekts, mit dem die Bücher dieser Welt online verfügbar gemacht werden sollen, sorgfältig gescannt wurde.

Das Buch hat das Urheberrecht überdauert und kann nun öffentlich zugänglich gemacht werden. Ein öffentlich zugängliches Buch ist ein Buch, das niemals Urheberrechten unterlag oder bei dem die Schutzfrist des Urheberrechts abgelaufen ist. Ob ein Buch öffentlich zugänglich ist, kann von Land zu Land unterschiedlich sein. Öffentlich zugängliche Bücher sind unser Tor zur Vergangenheit und stellen ein geschichtliches, kulturelles und wissenschaftliches Vermögen dar, das häufig nur schwierig zu entdecken ist.

Gebrauchsspuren, Anmerkungen und andere Randbemerkungen, die im Originalband enthalten sind, finden sich auch in dieser Datei – eine Erinnerung an die lange Reise, die das Buch vom Verleger zu einer Bibliothek und weiter zu Ihnen hinter sich gebracht hat.

Nutzungsrichtlinien

Google ist stolz, mit Bibliotheken in partnerschaftlicher Zusammenarbeit öffentlich zugängliches Material zu digitalisieren und einer breiten Masse zugänglich zu machen. Öffentlich zugängliche Bücher gehören der Öffentlichkeit, und wir sind nur ihre Hüter. Nichtsdestotrotz ist diese Arbeit kostspielig. Um diese Ressource weiterhin zur Verfügung stellen zu können, haben wir Schritte unternommen, um den Missbrauch durch kommerzielle Parteien zu verhindern. Dazu gehören technische Einschränkungen für automatisierte Abfragen.

Wir bitten Sie um Einhaltung folgender Richtlinien:

- + *Nutzung der Dateien zu nichtkommerziellen Zwecken* Wir haben Google Buchsuche für Endanwender konzipiert und möchten, dass Sie diese Dateien nur für persönliche, nichtkommerzielle Zwecke verwenden.
- + *Keine automatisierten Abfragen* Senden Sie keine automatisierten Abfragen irgendwelcher Art an das Google-System. Wenn Sie Recherchen über maschinelle Übersetzung, optische Zeichenerkennung oder andere Bereiche durchführen, in denen der Zugang zu Text in großen Mengen nützlich ist, wenden Sie sich bitte an uns. Wir fördern die Nutzung des öffentlich zugänglichen Materials für diese Zwecke und können Ihnen unter Umständen helfen.
- + *Beibehaltung von Google-Markenelementen* Das "Wasserzeichen" von Google, das Sie in jeder Datei finden, ist wichtig zur Information über dieses Projekt und hilft den Anwendern weiteres Material über Google Buchsuche zu finden. Bitte entfernen Sie das Wasserzeichen nicht.
- + *Bewegen Sie sich innerhalb der Legalität* Unabhängig von Ihrem Verwendungszweck müssen Sie sich Ihrer Verantwortung bewusst sein, sicherzustellen, dass Ihre Nutzung legal ist. Gehen Sie nicht davon aus, dass ein Buch, das nach unserem Dafürhalten für Nutzer in den USA öffentlich zugänglich ist, auch für Nutzer in anderen Ländern öffentlich zugänglich ist. Ob ein Buch noch dem Urheberrecht unterliegt, ist von Land zu Land verschieden. Wir können keine Beratung leisten, ob eine bestimmte Nutzung eines bestimmten Buches gesetzlich zulässig ist. Gehen Sie nicht davon aus, dass das Erscheinen eines Buchs in Google Buchsuche bedeutet, dass es in jeder Form und überall auf der Welt verwendet werden kann. Eine Urheberrechtsverletzung kann schwerwiegende Folgen haben.


Über Google Buchsuche

Das Ziel von Google besteht darin, die weltweiten Informationen zu organisieren und allgemein nutzbar und zugänglich zu machen. Google Buchsuche hilft Lesern dabei, die Bücher dieser Welt zu entdecken, und unterstützt Autoren und Verleger dabei, neue Zielgruppen zu erreichen. Den gesamten Buchtext können Sie im Internet unter <http://books.google.com> durchsuchen.



*Zeitschrift für orthopädische Chirurgie
einschliesslich der Heilgymnastik und ...*

Deutsche Orthopädische Gesellschaft



J. A. O'G.

S.



Karl Hoffmann

ZEITSCHRIFT
FÜR
ORTHOPÄDISCHE CHIRURGIE

EINSCHLIESSLICH DER
HEILGYMNASTIK UND MASSAGE.

BEGRÜNDET VON
ALBERT HOFFA.

UNTER MITWIRKUNG VON

Dr. G. DREHMANN in Breslau, Prof. Dr. L. HEUSNER in Barmen,
Dr. H. KBUKENBERG in Elberfeld, Prof. Dr. F. LANGE in München,
Prof. Dr. A. LORENZ in Wien, Sanitätsrat Dr. A. SCHANZ in Dresden,
Privatdoz. Dr. W. SCHULTHESS in Zürich, Privatdoz. Dr. H. SPITZY
in Graz, Prof. Dr. O. VULPIUS in Heidelberg, Privatdoz. Dr. G. A.
WOLLENBERG in Berlin

HERAUSGEGEBEN VON
DR. G. JOACHIMSTHAL,
UNIVERSITÄTS-PROFESSOR IN BERLIN.

XX. BAND.

**MIT EINEM BILDNIS ALBERT HOFFAS, EINER STEREOSKOPISCHEN TAFEL
UND 335 IN DEN TEXT GEDRUCKTEN ABBILDUNGEN.**



STUTTGART.
VERLAG VON FERDINAND ENKE.
1908.



Druck der Union Deutsche Verlagsgesellschaft in Stuttgart.

DEM ANDENKEN

ALBERT HOFFA_s

GEWIDMET

VON SEINEN SCHÜLERN.

Inhalt.

	Seite
A. Blencke, Albert Hoffa †	VII
I. C. Aderholdt und A. Silberstein, Hernien als Unfallfolgen	1
II. A. Hiller, Ueber den „schnellenden Finger“	48
III. G. Drehmann, Weitere Beiträge zur unblutigen Behandlung der angeborenen Hüftverrenkung. Mit 41 Abbildungen	61
IV. K. Cramer, Ueber kongenitale Supinationsstörungen. Mit 12 Abbildungen	127
V. G. Graetzer, Zur Aetiologie der angeborenen Hüftgelenksverrenkung. Mit 1 Abbildung	148
VI. H. Lehr, Ueber eine Verdickung des Taluskörpers als Ursache von Klumpfußrezidiven. Mit 3 Abbildungen	155
VII. R. Zuelzer, Betrachtungen über die Behandlung des Genu varum infantile, mit besonderer Berücksichtigung des O-Beinkorrektionsapparates. Mit 5 Abbildungen	160
VIII. R. Pfeiffer, Aus der orthopädischen Werkstatt. Mit 4 Abbildungen	168
IX. Becher, Ueber kompensatorische Hüftgelenksverrenkung. Mit 3 Abbildungen	171
X. G. Eckstein, Anatomische Untersuchungen über den Zusammenhang zwischen Halsrippen und Skoliosen. Mit 2 Abbildungen	176
XI. C. Deutschländer, Die blutige Reposition der angeborenen Hüftverrenkungen. Mit 13 Abbildungen	189
XII. P. Zander, Ein Fall von kongenitaler Luxation des Humerus. Mit einer stereoskopischen Tafel	237
XIII. P. Möhring, Der tragbare Heilapparat bei der Skoliose. Mit 7 Abbildungen	240
XIV. H. Ebbinghaus, Der Bruch des Stiedaschen Fortsatzes des Sprungbeines. Mit 4 Abbildungen	251
XV. Ernst Mayer, Beiträge zur Entstehung und Symptomatologie der Plattfußbeschwerden. Mit 1 Abbildung	259
XVI. H. Gocht, Einige technische Neuerungen. Mit 8 Abbildungen	266
XVII. K. Lengfellner, Die wissenschaftlichen Prinzipien bei Herstellung von Schuhwerk mit Berücksichtigung von Jugend- und Militärschuhwerk. Mit 4 Abbildungen	278
XVIII. H. Hornung, Eine neue unblutige Methode zur Behandlung der Syndaktylie beim Neugeborenen. Mit 3 Abbildungen	292
XIX. A. Alsberg, Isolierte Fraktur des Erbsenbeines. Mit 1 Abbildung	299
XX. A. Alsberg, Beitrag und kritische Bemerkungen zur Apophysitis tibialis adolescentium. Mit 4 Abbildungen	302
XXI. J. F. Gottstein, Zur Redressement- und Verbandtechnik bei schweren Skoliosen. Mit 11 Abbildungen	315

	Seite
XXII. W. Böcker, Zur Beurteilung von Unfallverletzungen im Bereiche des kindlichen Ellbogengelenks. Mit 5 Abbildungen	328
XXIII. P. Guradze, Erfolge der Oberschenkelosteotomie. Mit 35 Abbildungen	339
XXIV. A. Blencke, Bemerkungen über den Calcaneussporn. Mit 47 Abbildungen	363
XXV. Joh. G. Chrysospathes, Beitrag zu den hyperplastischen Osteopathien, resp. Osteoarthropathien. (Ein noch nicht klassifizierter Typus derselben.) Mit 3 Abbildungen	406
XXVI. A. Lilienfeld, Ueber die Erzeugung der typischen Verletzungen der Handwurzelknochen und des Radiusbruches auf indirektem Wege an der Leiche und ihre Entstehungsart, erläutert durch den Mechanismus der Handgelenksbewegungen. Mit 11 Abbildungen	437
XXVII. L. Rosenfeld, Prophylaxe der Verkrüppelung	455
XXVIII. K. Gerson, Skoliosenbehandlung im Hause. Mit 4 Abbildungen	476
XXIX. M. Haudek, Zur operativen Behandlung des muskulären Schiefhalses. Mit 2 Abbildungen	482
XXX. J. D. Ghiulamila, Ueber einige einfache und praktische Gipsextensionsverbände. Mit 3 Abbildungen	486
XXXI. R. Ehebald, Unsere Erfahrungen mit der angeborenen Hüftgelenksverrenkung. Mit 9 Abbildungen	498
XXXII. K. Niemy, Studien über das Schuhwerk der Plattfüßigen. Mit 5 Abbildungen	520
XXXIII. M. Böhm, Ueber die Ursache und das Wesen der idiopathischen Deformitäten des jugendlichen Alters. Mit 23 Abbildungen . .	535
XXXIV. H. Spitzzy, Die neurologische Stellung der spastischen Lähmung und ihre Behandlung mit Nervenplastik. Mit 12 Abbildungen .	571
XXXV. P. Bade, Mitteilungen aus dem Gebiete der angeborenen Hüftverrenkung. Mit 11 Abbildungen	592
XXXVI. James Fränkel, Kinematographische Untersuchung des normalen Ganges und einiger Gangstörungen. Mit 38 Abbildungen	617
Autorenregister	647
Sachregister	647

10697

Albert Hoffa †

Von

Dr. A. Blencke in Magdeburg.

Eine Festschrift sollte der vorliegende Band werden, eine Festschrift zu dem 25jährigen Doktorjubiläum unseres Hoffa, das im Februar d. J. stattgefunden hätte, und auf das er sich schon so lange gefreut hatte. Hoffte er doch zu diesem Feste alle seine früheren und jetzigen Assistenten und Schüler, alle seine Mitarbeiter und alle seine Freunde von nah und fern bei sich zu sehen und mit ihnen zu feiern und fröhlich zu sein, eingedenk der gemeinsamen Arbeit, eingedenk aber auch der gemeinsam verlebten frohen Stunden.

Es ist anders gekommen, als er und wir gedacht haben. Aus der Festschrift ist eine Gedenkschrift geworden. Die, die sich zu einem Freudenfeste in Berlin zu treffen gedachten, sie trafen sich am Sarge ihres verehrten Lehrers wieder. Der stumme Händedruck, den sie bei diesem Wiedersehen gegenseitig austauschten, sagte mehr als viele Worte.

Hoffa weilt nicht mehr unter uns; wir werden sein stets freundliches und sonniges Antlitz nicht mehr schauen, wir werden seine köstlichen, seine witzigen Worte nicht mehr hören, wir werden von unserem großen Meister nicht mehr lernen können.

Albert Hoffa wurde am 31. März 1859 zu Richmond in Südafrika als der Sohn eines dort praktizierenden Arztes geboren. Schon als Knabe von 7 Jahren kam er nach Deutschland und besuchte hier das Gymnasium in Kassel, wo er auch sein Abiturientenexamen im Herbst des Jahres 1878 bestand. Er ging darauf nach Marburg, um Medizin zu studieren, trat daselbst dem Korps der Hessen-Nassauer bei, für das er bis zu seinem Tode ein reges Interesse zeigte, und setzte dann seine Studien in Freiburg fort. Im Jahre 1880 bestand er das Tentamen physicum und im Jahre 1882

das medizinische Staatsexamen, beide mit der ersten Note. Er promovierte daselbst im Februar 1883, als er schon Assistent an der chirurgischen Universitätsklinik bei Professor Maas war. Mit diesem siedelte er dann auch nach Würzburg über, wo er 4 Jahre als Assistenzarzt an der chirurgischen Abteilung des königlichen Juliusspitals auch nach dem Tode von Professor Maas noch unter Professor Schönborn tätig war. Im Mai 1886 habilitierte sich Hoffa als Privatdozent für Chirurgie an der Universität Würzburg, errichtete nach seinem Austritt aus dem Juliusspital eine chirurgisch-orthopädische Privatklinik, wurde 1895 außerordentlicher Professor an der Universität und 1897 Stabsarzt à la suite des königlich bayerischen Sanitätskorps. Als dann sein Freund Julius Wolff im Jahre 1902 starb, wurde Hoffa nach Berlin als dessen Nachfolger berufen, wo er dann auch 5 Jahre lang eifrig schaffen und arbeiten durfte, bis ihn der unerbittliche und unerwartete Tod nur allzufrüh in der Vollkraft seiner Jahre und auf der Höhe seines Schaffens abrief, ihn, der selbst gar nicht daran gedacht hatte und auch gar nicht daran denken konnte, daß es so schnell mit ihm zu Ende gehen würde, fern von der Heimat, aber doch umgeben von den Seinen, in Köln, als er von einer Konsultation von Antwerpen zurückkehrend, auf einige Tage zur Erholung nach dem schönen Oberhof reisen wollte. Eine Verkalkung der Herzerterien hatte dem immerhin noch jungen Leben ein Ende gesetzt, zu früh für die Seinen, zu früh für seine Schüler, zu früh für unsere Wissenschaft, zu früh auch für die leidende und kranke Menschheit, die nicht nur aus unserem engeren Vaterlande, nein aus der ganzen Welt zu ihm strömte.

Was er der orthopädischen Chirurgie gewesen ist, das dürfte ja hinreichend bekannt sein, und ich glaube, daß es gewiß nicht zu viel gesagt ist, wenn ich ausspreche, daß die orthopädische Chirurgie in Albert Hoffa einen ihrer besten Führer verloren hat, der schwer zu ersetzen sein wird und dem in erster Linie das Verdienst gebührt, unser Spezialfach auf die Höhe gebracht zu haben, auf der es heute steht.

Literarisch hat Hoffa eine außerordentlich fruchtbringende Tätigkeit entfaltet. Seine ersten Arbeiten behandeln wesentlich chirurgische Fragen, wie die operative Behandlung des Brustkrebses und die Kniegelenksoperationen an Kindern. Weiter folgten dann bakteriologisch-chemische Arbeiten, und erst die späteren Veröffent-

lichungen wenden sich dann dem Gebiete der orthopädischen Chirurgie zu. Hier sind in erster Linie zahlreiche Arbeiten zu nennen, welche die Behandlung der angeborenen Hüftgelenksverrenkung betreffen, ein Gebiet, auf dem Hoffa bahnbrechend gewirkt hat, indem er eine Operationsmethode ersann, mittels der es gelang, die bisher für unheilbar gehaltene Verunstaltung des Körpers in unzähligen Fällen völlig zu heilen. Die Anerkennung für das, was er gerade auf diesem Gebiet geleistet hatte, erhielt Hoffa durch wiederholte Zuerkennung von Auszeichnungen seitens gelehrter Körperschaften, sowie durch seine Ernennung zum korrespondierenden Mitgliede der Amerikanischen Orthopädischen Gesellschaft, sowie der Société de Pédiatrie zu Paris. Hoffa war meines Wissens der erste deutsche Chirurg, der nach dem Feldzuge auf eine Aufforderung seitens der Académie de Médecine in Paris in dieser Gesellschaft einen mit großem Beifall aufgenommenen Vortrag über seine Behandlungsmethode der angeborenen Hüftgelenksverrenkung hielt. Als dann die unblutige Behandlung dieses Leidens mehr in den Vordergrund trat, hat er sich auch nach dieser Richtung eifrig an der Ausbesserung dieser Methode in Wort und Schrift mitbetheiligt. Fast fertig liegt ein Werk da, in dem er seine Erfahrungen, die er an weit über 1000 Fällen machen durfte, niedergelegt hat; es sollte im Februar dieses Jahres an seinem Doktorjubiläum erscheinen.

Weitere Arbeiten beziehen sich dann auf die Behandlung der Skoliosen, der tuberkulösen Knochen- und Gelenkerkrankungen, weitere auf die Sehnenüberpflanzungen, auf die Behandlung des Klumpfußes, des Plattfußes u. dergl. m., kurzum es gibt wohl kein Gebiet der orthopädischen Chirurgie, auf dem Hoffa nicht literarisch tätig gewesen wäre. Es würde viel zu weit führen, wollte man nur die Namen seiner Veröffentlichungen anführen, die seiner Feder entstammen, da sie die Zahl „hundert“ weit überschritten haben.

Ein wesentliches Verdienst hat sich dann auch Hoffa um die Apparathherapie erworben. Er war wohl der erste unter den deutschen Aerzten, der Hessings Verdienste vollauf anerkannte, dann aber auch energisch darauf drang, daß die Aerzte selbst sich in der Technik der Apparatherstellung vervollkommen müßten und daß jede orthopädische Heilanstalt eine eigene Werkstätte haben müßte, wenn anders der Arzt von dem Bandagisten unabhängig sein wollte.

Sein Lehrbuch der Frakturen und Luxationen, das die weiteste

Verbreitung in ärztlichen Kreisen gefunden hat, sein Lehrbuch der orthopädischen Chirurgie, das grundlegend für die Ausbildung dieses Spezialfaches geworden und nunmehr schon in fünf Auflagen erschienen und in die meisten fremden Sprachen übersetzt ist, seine Technik der Massage, seine Kinesiotherapie, sein Atlas der Verbandlehre, seine Orthopädie im Dienste der Nervenheilkunde u. a. m. werden immer Marksteine in der Chirurgie und in der orthopädischen Chirurgie sein und bleiben.

Hoffa hat die Zeitschrift für orthopädische Chirurgie begründet, er war Mitarbeiter des Handbuches für Chirurgie, des Handbuches für orthopädische Chirurgie und ungezählter anderer medizinischer Zeitschriften und Zeitungen.

Die Verdienste, die er der Deutschen Gesellschaft für orthopädische Chirurgie, deren Mitbegründer er war, geleistet hat, werden unvergeßlich bleiben.

Hoffa war ein Arbeiter, wie man ihn wohl selten findet; in aller Frühe fand man ihn schon bei der Arbeit und trotzdem fand er noch immer Zeit genug, sich seiner Familie voll und ganz zu widmen. Er war ein treuer und guter Sohn seiner hochbetagten Mutter, ein liebender Gatte, ein zärtlicher Vater seinen fünf Töchtern, die ihn über alles liebten. Mochte er noch so viel Aerger und Verdruß im alltäglichen Leben gehabt haben, mochte ihn seine angestrengte Tätigkeit noch so sehr mitgenommen haben, sobald er die Türe seines trauten und gastlichen Heims öffnete und ihm seine Töchter jubelnd entgegensprangen, dann hellten sich seine Züge auf, und er, der stets frohe und fröhliche Mensch, wollte dann aber auch nur frohe und fröhliche Gesichter sehen.

Aber auch seine weitere Familie, seine Assistenten von einst und jetzt, seine Mitarbeiter schätzte er sehr. Er war uns nicht nur der Lehrer und Meister, nein, er war uns viel, viel mehr, er war uns stets ein Freund und Berater in allen schwierigen Angelegenheiten, und manches launige, witzige, manches derbe Wort auch mitunter half ihn und uns über Schwierigkeiten hinweg, die sich uns am fernen Horizont aufzutürmen schienen. Schon das vertrauliche „Du“, das er allen seinen Assistenten, die längere Zeit mit ihm gearbeitet und die sich gegenseitig kennen und schätzen gelernt hatten, anbot, brachte uns in ein Verhältnis, wie man es wohl selten unter Lehrern und Schülern zu finden pflegt. Und wer nun erst in den bayrischen und später dann in den pommerschen Wäldern mit

ihm zusammen jagen, wer sein Jagdassistent, wie er uns scherzweise nannte, sein durfte, nun dem werden die köstlichen Stunden unvergeßlich bleiben. Die Jagd war ja Hoffas einzige Erholung, und wie groß war seine Freude, ja wie kindlich möchte ich fast sagen, wenn er, der passionierte Jäger, einen „kapitalen Sechserbock“ oder sonst ein seltenes Stück Wild zur Strecke gebracht hatte.

Was er uns Assistenten gewesen ist, das sagen am besten die Abschiedsworte, die Herr Kollege Schanz-Dresden im Namen seiner ehemaligen Assistenten an Albert Hoffas Sarge gesprochen hat und die es wert sind, daß sie auch der Nachwelt erhalten bleiben, damit auch diese es erfahre, was uns unser Albert Hoffa gewesen ist und was wir an ihm, der Besten einem, verloren haben:

„Bei festlichen Gelegenheiten im Hause Hoffas habe ich wiederholt als Sprecher für die ehemaligen Assistenten das Wort an unseren heimgegangenen Lehrer richten dürfen.

Ich habe ihm gesagt Worte des Dankes, des Dankes dafür, daß er uns eingeweiht hat in die Geheimnisse seiner Kunst, daß er uns die Wege der wissenschaftlichen Forschung zeigte, auf denen er zu so großen Erfolgen geschritten ist, des Dankes dafür, daß er uns die Hand reichte, wenn wir versuchten, ihm auf diesen Pfaden zu folgen.

Ich habe ihm gesagt Worte der Verehrung, der Verehrung, welche in uns entstehen mußte, wenn wir die hohe, ideale Auffassung erkannten, welche ihn für seinen ärztlichen Beruf beseelte, wenn wir die hohen, idealen Ziele sahen, welche er als Mensch verfolgte.

Ich habe ihm gesagt Worte der Liebe.

Wahrhaftig. Liebe hat uns mit unserem Lehrer verbunden. Und dieses Band war von allen das festeste. Wer zu Hoffa kam, um sein Schüler zu werden, dem gab er nicht nur seine Kunst, dem zeigte er nicht nur die Wege wissenschaftlicher Forschung, den lehrte er nicht nur durch sein Beispiel, wie ein Mann aus sich heraus, aus eigener Kraft zu den Gipfeln des Lebens gelangen könne — nein; neben allen diesen bot Hoffa seinen Schülern auch sein Herz. Und für den, welcher dieses Herz zu nehmen verstand, dem war dies von allen den köstlichen Gaben, welche der Lehrer bot, die allerköstlichste. Hier ist die Stelle, an der uns — den engen Kreis der Hoffa-Schüler — der Schlag, welchen uns der Tod des Lehrers versetzt, am schmerzlichsten trifft.

Was uns Hoffa gelehrt hat für unseren Beruf, was er uns gelehrt hat für unser Leben, das ist ein lebendiger Besitz, den uns der Tod des Meisters nicht raubt, es ist ein Besitz, den wir wahren und erhalten werden, bis der eigenen Brust der letzte Atemzug entflieht.

Aber der Teil seines Herzens, welchen wir besaßen, der war für immer und ewig verloren in dem Augenblick, da dieses Herz den letzten Schlag tat. Niemand ist und niemand wird kommen, der uns dafür Ersatz bieten könnte.

Tiefe und herzliche Trauer ist darum in unserer Brust.

Albert Hoffa — großer Lehrer — habe Dank!

Albert Hoffa — lieber Freund — ruhe sanft!“



I.

(Aus der medikomechanisch-orthopädischen Heilanstalt von
Dr. C. Aderholdt, Stabsarzt a. D. und Dr. Adolf Silberstein
Berlin-Charlottenburg.)

Hernien als Unfallfolgen.

Von

Dr. C. Aderholdt, Stabsarzt a. D. und Dr. Adolf Silberstein.

Hernia is disease and not an accident, a pathological condition and not merely an mechanical laesion.
Kingdon.

Die Bruchfrage hat, abgesehen von der medizinischen Seite, eine eminent praktisch wirtschaftliche Bedeutung, wenn man an die außerordentliche Verbreitung der Hernien denkt, von denen ein beträchtlicher Teil der schwer arbeitenden Bevölkerung angehört. Einige statistische Angaben mögen das erläutern. Liniger [1] fand unter 1000 Arbeitern jeglichen Berufes, die er auf Bruch untersuchte, 400 = 40% völlig intakt, 339 = 33,9% mit leichter, 164 = 16,4% mit starker Bruchanlage. Goertz hat festgestellt, daß im Alter von 50 Jahren jeder sechste, im Alter von 40 Jahren jeder vierte und im Alter von 70 Jahren jeder dritte Mensch bruchkrank ist. Im Jahre 1895 (Januar—Juni) wurden von 400 Bruchunfällen, die den Instanzenzug erschöpften, 368 definitiv abgelehnt. Nach den Angaben des Reichsversicherungsamtes haben von 15970 Verletzten eines Berichtsjahres 266 = 1,66% für Bruchschäden Renten erhalten. Daß Berger [2] unter 10000 von ihm beobachteten Bruchfällen, die sämtlich nichtversicherte Personen betrafen, in 4621 Fällen in der Anamnese Ueberanstrengung bezw. Unfall als causa efficiens fand, beweist nur, wie sehr die Auffassung im Volke verbreitet ist, ein Bruch entstehe immer traumatisch.

Ein Vierteljahrhundert ist nach dem Inkrafttreten der sozialen Fürsorgegesetzgebung verflossen; das ist ein Zeitraum, der Erfahrungen zu sammeln gestattet, die zur kritischen Einsicht auffordern.

Zeitschrift für orthopädische Chirurgie. XX. Bd.

Es haben sich im Laufe der Zeit bei einem großen Teil der arbeitenden Bevölkerung Anschauungen geltend gemacht, die durchaus nicht im Einklang stehen mit dem klaren Willen des Gesetzes, soweit dieses Entschädigungsansprüche nach Betriebsunfällen voraussetzt. Es ist ferner nicht zu leugnen, daß ein erheblicher Teil der Gutachter, die nur hier und da einmal Gelegenheit haben, Unfallakten in die Hand zu bekommen, eine unklare Vorstellung vom Zweck und Wesen der Unfallgesetzgebung besitzt. Dem demokratischen Zug, der durch die gesamte soziale Gesetzgebung geht, entspricht es, daß jeder approbierte Arzt als Gutachter für einen Unfall, der sich im Betriebe ereignet, in Anspruch genommen werden kann. Der Sache ist damit nicht immer gedient. Gerade das erste Gutachten, besonders wenn es Hernien betrifft, ist oft genug ausschlaggebend für die gesamte Beurteilung des Falles. Falsche Humanität, die manchem Gelegenheitsgutachter die Feder führt, stärkt das Bewußtsein der arbeitenden Bevölkerung in dem Glauben, ein Unfall erwerbe, gleichgültig, ob eine Beschränkung der Arbeitsfähigkeit vorliegt oder nicht, berechtigten Anspruch auf dauernde Rente. Sehr richtig äußert sich gelegentlich Blasius [3] in einem Referate über die Bruchfrage: „Das Unfallversicherungsgesetz ist eine Gefahr für das öffentliche Leben, so lange es nicht ärztlich-wissenschaftlich in allen Instanzen durchgeführt wird. Und solange als man es leider auch in ärztlichen Kreisen als einen Verein gegen Verarmung mit exekutiv einziehbaren Beiträgen betrachtet, solange wird es einen demoralisierenden Einfluß auf das Volksleben ausüben müssen.“

Gerade bei der Beurteilung der Hernien als Unfallfolgen existieren keine strengen Normen; es ist dem subjektiven Ermessen des Gutachters hier ein weiter Spielraum gelassen. Jedes Urteil erfordert daher, wenn man Hernien als traumatische bezeichnet, eine besonders eingehende Begründung, und der juristische Grundsatz: in dubio pro reo auf unsere Betrachtung übertragen: in zweifelhaften Fällen ohne weiteres die Berufsgenossenschaften zu belasten ist durchaus unangebracht. Daß das aber oft genug geschieht, geht zur Genüge aus den Akten hervor. So hält Graser [4] es für gerechtfertigt, den für den Verletzten günstigen Standpunkt als den maßgebenden in allen zweifelhaften Fällen anzunehmen, da in der Mehrzahl der Fälle nur ein Wahrscheinlichkeitsbeweis zu erbringen sei.

Außerst praktisch erscheint der von Goertz [5] vorgeschlagene Fragebogen, der speziell dem ersten Gutachter von Bruchschäden die

Beantwortung einer Reihe wichtiger Fragen in objektiverer Weise ermöglicht, als es bisher geschieht. Mit guter Absicht ist hierbei die Frage nach dem ursächlichen Zusammenhang mit dem qualifizierten Unfall, die Frage, die den Kern der Sache träge, fortgelassen, so daß nur der kompetente, in der Unfallpraxis sachverständige Gutachter (Vertrauensarzt der Berufsgenossenschaft etc.) aus den objektiven Befunden die Schlüsse zieht. So wird die Präjudiz entfernt, auf die Schiedsgericht und Reichsversicherungsamt in ihren Erkenntnissen so gern zurückgreifen.

Verliert ein Arbeiter infolge eines Betriebsunfalles den Zeigefinger der rechten Hand, so ist unschwer die Einbuße an Erwerbsfähigkeit abzuschätzen; da lassen sich leicht Normen aufstellen, ein Schema etablieren, nach dem jeder Gutachter sich richten kann. Anders liegen die Dinge bei den Hernien. Der Arbeiter, der den Verlust des Zeigefingers zu beklagen hat, hat die erwerbsfähige Hand in den Betrieb mitgebracht. Der Arbeiter jedoch, der während des Betriebes eine Hernie an seinem Körper entdeckt, kann nicht den strikten Nachweis führen, intakt in Bezug auf Hernien die Arbeit begonnen zu haben. Bei dem Verlust des Zeigefingers wird in der Mehrzahl der Fälle der Nachweis eines Betriebsunfalles, d. h. eines zeitlich genau abgegrenzten Betriebsereignisses, zu erbringen sein. Es wird unschwer zu folgern sein, daß ein Zusammenhang der Erwerbsbeschränkung, die durch den Verlust des rechten Zeigefingers de facto entsteht, mit dem Unfall vorliegt. Diese Voraussetzungen für den Rentenanspruch aus einem Unfall werden jedoch bei Hernien schwerer zu prüfen sein, da der ursächliche Zusammenhang zwischen einem Bruchschaden und der Arbeitstätigkeit, die sich als „Unfall“ charakterisiert, sich objektiv nicht mit absoluter Sicherheit nachweisen läßt.

Besondere Schwierigkeiten erwachsen aus dem Begriff der Bruchanlage, ein Begriff, über den man sich in ärztlichen und richterlichen Kreisen augenscheinlich noch nicht einig ist. Nach der geltenden Auffassung des Reichsversicherungsamtes ist unter einer Bruchanlage derjenige körperliche Zustand zu verstehen, bei dem „das Austreten der Eingeweide leicht geschehen kann und schon in gewissem Grade (durch merkliche Weite des Leistenrings, Ausstülpung des Bruchsackes u. dergl.) vorbereitet, jedoch noch nicht erfolgt ist“. Aerztlicherseits wird von der Voraussetzung ausgegangen, daß in jedem Falle, in dem es zur Entstehung eines Bruches infolge

eines sogenannten Unfalles kommt, eine solche Bruchanlage vorhanden war, daß ein präformierter Bruchsack bereits bestand, der sich mit Eingeweide etc. füllte in dem Moment, in dem die Schädlichkeit einwirkte, auf die die Entstehung des Bruches zurückgeführt wird. Damit sprächen wir aber den Hernien als Unfallfolgen das Todesurteil. Es gibt nach der Auffassung des überwiegenden Teiles der Sachverständigen sensu strictiori keine Hernien, die plötzlich, das ist traumatisch, in allen ihren Teilen entstehen. Helferich [6] hat mit Recht darauf hingewiesen, daß bisher nie Hernienbildung nach Mißhandlungen beobachtet wurde; das müßte aber der Fall sein, wenn es Brüche ohne präformierte Bruchsäcke als Folgen eines Betriebsunfalles gäbe.

Soll sich ein Bruch aus einer bereits vorhandenen Anlage entwickeln infolge eines Betriebsereignisses, also plötzlich, so muß mit Recht der Nachweis gefordert werden, einmal daß kein Bruch vor der Einwirkung dieser Schädlichkeit bestand, dann aber, daß die Schädlichkeit hinreichend war, die plötzliche Füllung des in der Anlage bereits vorhandenen Bruchsackes zu bewirken, der Nachweis also, daß ein greifbares Trauma vorlag. Das könnte ein Stoß oder Schlag sein, der die Bauchwand träfe; es genügt aber nicht eine übermäßige Inanspruchnahme der Bauchpresse, wie sie beim Heben schwerer Lasten etc. angewandt wird. Gehen wir von der Voraussetzung aus, daß traumatisch überhaupt kein Bruch entsteht, der nicht bereits in der Anlage vorhanden ist, dann stellt sich die Entschädigungspflicht als eine Anerkennung des Ereignisses dar, bei dem die Verschlimmerung eines bereits vorhandenen krankhaften Zustandes durch einen Betriebsunfall hervorgerufen wurde, und es ist ohne Bedeutung, daß dieser krankhafte Zustand (Vorhandensein eines präformierten Bruchsackes) dem „Geschädigten“ nicht zum Bewußtsein gekommen ist. In diesem Sinne spricht sich auch eine Entscheidung des Reichsversicherungsamtes aus dem Jahre 1887 aus, die wir ihrer prinzipiellen Bedeutung halber hier wiedergeben.

„Nicht die bestehende Anlage zu einem Leistenbruche, sondern das sogenannte Austreten des Bruches (d. h. eines Teiles der Eingeweide durch die Bruchpforte des Leistenkanals) ist die die Gewährung einer Entschädigung nach dem Unfallversicherungsgesetz bedingende Tatsache. Das Auftreten eines Leistenbruches in diesem Sinne enthält nicht nur gegenüber dem Zustande eines bis dahin schon mit Bruchanlage behafteten Menschen eine Verschlimmerung

seines körperlichen Gesamtbefindens, welche bei einem Arbeiter, der auf die Ausnutzung seiner Muskelkräfte angewiesen ist, regelmäßig auf die Erwerbsfähigkeit beschränkend einwirkt. Denn die durch das Leiden verursachten Beschwerden, sowie der Umstand, daß der Bruch sich einklemmen und dadurch für Gesundheit und Leben gefährlich werden kann, nötigen den bruchleidenden Arbeiter zum Tragen eines gut passenden Bruchbandes und zur sorgsamsten Obacht darauf, daß dasselbe den Bruch auch dauernd zurückhalte; wenn aber der Arbeiter dieser Beschränkung bei der körperlichen Arbeit und deren Auswahl stets eingedenk sein muß, ist er in der Ausnutzung der sich auf dem Arbeitsmarkte bietenden Erwerbsgelegenheit behindert, seine Erwerbsfähigkeit mithin gegen früher gemindert. Auch das Reichsgericht hat gelegentlich in einem Haftpflichtfalle eine Entschädigungsverbindlichkeit anerkannt, deren Gegenstand die Differenz bildete, welche in den Vermögensverhältnissen des klagenden Arbeiters dadurch eingetreten war, daß aus seiner Disposition zu einem Leistenbruche ein Leistenbruch geworden war. Die Schädigung, welche ein Arbeiter durch einen austretenden Leistenbruch in seinen Erwerbsverhältnissen erleidet, führt aber nach der jetzigen wie nach der früheren Gesetzgebung nur dann zu einer Schadloshaltung durch die gesetzlich dazu Berufenen, wenn sie als Folge eines bei dem in Frage kommenden Betriebe eingetretenen Unfalls erscheint. Demnach ist weiterhin zu prüfen, ob das Hervortreten eines Bruches auf Grund vorhandener Bruchanlage einen Unfall nach seiner geltenden Begriffsbestimmung überhaupt darstellen kann. Das ist aber in der Tat anzuerkennen. Das wesentliche Kriterium des Betriebsunfalles im Gegensatz zu den sogenannten gewerblichen Krankheiten liegt in der Möglichkeit, den Eintritt der eine Minderung der Erwerbslosigkeit in sich schließenden Störung der Unversehrtheit des Körpers nach einem gewissen, zeitlich nachweisbaren Ereignis zu bestimmen, welche Möglichkeit bei jenem vorliegen muß, bei diesen aber fehlt. Daß aber ein Leistenbruch, d. h. das Auftreten der wesentlichen Brucherscheinung — Hervortreten eines Teiles der Eingeweide durch den Leistenkanal aus der Unterleibshöhle — bei vorhandener Bruchanlage ebensowohl plötzlich im Anschluß an ungewöhnliche Anstrengung, schwere körperliche Arbeit entstehen kann, wie er häufig sich durch eine Kette kleinerer und größerer Anstrengungen allmählich entwickeln mag, wird von ärztlicher Seite aus zugegeben. Es kann sonach füglich dahingestellt

bleiben, ob ein plötzliches Entstehen auf traumatischem Wege, d. h. ohne vorgängliche Bruchanlage denkbar ist oder aus dem Gebiete der pathologischen Möglichkeiten herausfällt.

Im einzelnen Falle ist daher stets der Nachweis zu bringen, daß in der Tat der Austritt des Bruches einen Unfall in der hervorgehobenen Bedeutung, und zwar einen Unfall beim Betriebe darstelle. Dieser Nachweis wird zwar selten in ganz zwingender Weise geführt werden können. Es wird auch hier der Zusammenhang zwischen Unfall und Betrieb häufig aus Wahrscheinlichkeitsmomenten entnommen werden müssen. Gegenüber einem etwaigen Versuche, einen längst vorhandenen, ausgebildeten Bruchschaden auf eine an und für sich zur Hervortreibung des Bruches bei bestehender Anlage geeignete anstrengende Tätigkeit im Betriebe zur Erlangung der nach dem Unfallversicherungsgesetz zu gewährenden Entschädigung zurückzuführen, erscheint es geboten, gerade in Leistenbruchfällen die Beweispflicht der Arbeiter für die Grundlage ihrer Entschädigungsansprüche streng zu betonen und unter allen Umständen hier für den den angeblichen Unfall ergebenden Hergang und Zusammenhang eine dem vollen, zwingenden Nachweise sich möglichst nähernde Häufung von Wahrscheinlichkeitsumständen zu verlangen.“

Das Reichsversicherungsamt verlangt nicht, daß ein jeder traumatisch entstandene Bruch (traumatisch im Sinne der Spruchpraxis des Reichsversicherungsamtes) entweder sichtbare Zeichen äußerer Gewalteinwirkungen (Rötung, Sugillation der Haut etc.) über dem Bruche zeige, oder daß eine Zerreiung der Bruchpforten nachweislich stattgefunden habe. In der Praxis verlangt das Reichsversicherungsamt im allgemeinen den Nachweis folgenden Hergangs: Der angeblich Verletzte nimmt plötzlich das Auftreten eines Bruches wahr, er hat dabei eine besonders anstrengende Verrichtung ausgeführt, er legt sofort die Arbeit nieder, teilt einem Arbeitsgenossen den Tatbestand mit und begibt sich sofort zu einem Arzt. Der Arzt soll nun begutachten, daß der Bruch, der unter heftigen Schmerzen und unter stürmischen Erscheinungen aufgetreten sein muß, ein „plötzlicher, frisch entstandener“ gewesen sei, daß also mit einem Betriebsereignis ein zeitlicher und ursächlicher Zusammenhang glaubhaft sei. Das ist zu viel verlangt. Es gibt keine objektiven Zeichen für den plötzlich entstandenen frischen Bruch, die sich in jedem Falle sicher nachweisen lieen. Ein Bruch kann bereits lange Zeit bestanden haben, ohne daß es dem Träger des

Bruches zum Bewußtsein gekommen ist. Infolge einer ungeschickten, unzweckmäßigen Bewegung machen sich Schmerzen geltend, die zu der Entdeckung des Bruches führen. So sagt Malgaigne [7] in seinen „Leçons sur les hernies“: „Ich habe an Hunderten von Kranken gezeigt, daß sie Brüche hatten, von denen sie nichts wußten. Solche Kranke fühlen oft ihren Bruch erst bei einer Anstrengung, wenn er dabei heftig ausgedehnt worden ist, und nun schreiben sie die Entstehung des Bruches einem Umstande zu, der nur zur Vergrößerung desselben beigetragen hat.“

Der Gutachter müßte sich unseres Erachtens nach darauf beschränken, festzustellen, ob ein Bruch vorhanden ist, welcher Art der Bruch ist, er müßte die Größe des Bruches prüfen, das Verhalten der Bruchpforte, die Beschaffenheit des Bruchsackes, die Reponibilität. Nun wird vom Reichsversicherungsamt als Kriterium des traumatischen Bruches verlangt, daß er ein eingeklemmter sei, d. h. daß er in horizontaler Lage nicht zurückgehe. Darauf hat sich demnach die erste Untersuchung zu erstrecken. Ferner soll sich der Gutachter darüber äußern, ob das geschilderte Betriebsereignis, das für die Entstehung des Bruches herangezogen wird, geeignet ist, plötzlich Eingeweide in den Bruchsack zu treiben, aus der Bruchanlage den Bruch zu erzeugen. Unter den stürmischen Erscheinungen, die das Auftreten von Bruchunfällen begleiten, versteht das Reichsversicherungsamt Erbrechen, Schwindelanfälle, enorme Schmerzhaftigkeit. Gerade die Schmerzhaftigkeit gewährt, dem Grade nach beurteilt, keinen objektiven Anhaltspunkt. Bei der Unempfindlichkeit, dem Stumpsinn eines Teiles der schwer arbeitenden Bevölkerung (wir denken dabei vornehmlich an ausländische Erdarbeiter, wie sie z. B. die Tiefbauberufsgenossenschaft oft genug zu entschädigen hat) läßt es sich sogar denken, daß die Leute wochenlang mit „frischen“ Brüchen Arbeit verrichten, ohne viel Gewicht darauf zu legen.

Der Bruchaustritt soll „ein zeitlich bestimmtes, in plötzlicher Entwicklung sich vollziehendes Ereignis“ darstellen. Der ursächliche Zusammenhang wird in der Regel durch den Nachweis einer übermäßig schweren körperlichen Anstrengung konstruiert. Dabei wird meist ärztlicherseits der Begriff des übermäßigen Kraftaufwandes mißverstanden. Einem Erdarbeiter z. B., der Steine karrt, sind Anstrengungen wie das Anschieben eines beladenen Karrens gewohnte Arbeit, die er am Tage zu wiederholten Malen verrichtet und un-

zählige Male zuvor verrichtet hat. So ist in einem Erkenntnis des Königl. Bayerischen Landesversicherungsamtes selbst das Tragen eines 7—8 Ztr. schweren Granitblockes nicht als eine das betriebsübliche Maß überschreitende Anstrengung bezeichnet worden. Es ist unzulänglich, wenn, wie das wiederholt geschieht, in einem ärztlichen Gutachten berichtet wird, das Anschieben eines beladenen Karrens stelle eine Tätigkeit dar, die über den Rahmen des Betriebsüblichen erheblich hinausgehe. Wir Aerzte sind darin nicht kompetente Beurteiler und sollten uns hüten, derartiges zu bescheinigen. Erfahren wir jedoch von sachverständiger Seite, daß die qualifizierte Arbeitsverrichtung das Maß der gewöhnlichen Anstrengung erheblich überschritt, so kann uns diese Tatsache als Unterlage zur Beurteilung dienen; wir sind dann auf Grund der uns an Hand gegebenen Voraussetzungen im stande, zu beurteilen, ob die vorhandene Beeinträchtigung des Gesundheitszustandes, in unserem Falle das Vorhandensein eines Bruches, auf die betreffende Schädigung mit Recht oder zum mindesten mit einem hohen Grad von Wahrscheinlichkeit im Sinne der Ueberanstrengungstheorie des Reichsversicherungsamtes zurückzuführen ist. Zweifelhaft bleibt dabei doch für den gewissenhaften Gutachter immer, ob gerade diese Anstrengung den Austritt des Bruches verschuldet habe, ob er nicht bereits kurz zuvor bei der gewohnten Beschäftigung sich vorwölbe, und die Entdeckung erst bei nachträglicher Ueberlegung jenen bedeutsamen Kraftaufwand zur ursächlichen Erklärung heranzog.

Wir halten daran fest, daß alle Hernien „aus Ueberanstrengung“ in das Gebiet der Fabel zu verweisen sind. Wir befinden uns damit in voller Uebereinstimmung mit einem auf dem Gebiete der Bruchfrage so außerordentlich erfahrenen Gutachter wie Goertz, der als Ursache eines Unfallbruches nur einen tatsächlichen Unfall, eine „Ueberanstrengung“ im Betriebe jedoch überhaupt nicht mehr gelten lassen will.

Socin [8] hat im Jahre 1887 als erster die Bruchfrage mit Bezug auf die Unfallgesetzgebung zum Gegenstand kritischer Besprechungen gemacht. Ein Bruch ist nach ihm keine Verletzung im eigentlichen Sinne. Spricht man von der plötzlichen Entstehung eines Bruches durch Ueberanstrengung, so handelt es sich in fast allen Fällen um das Hervortreten eines Bruches, dessen Bildung durch das Vorhandensein eines offenen Peritonealfortsatzes vorbereitet

war. Die eigentliche Ursache zur Bruchbildung ist demnach der präformierte Bruchsack, die plötzliche Hervortreibung der Bruchgeschwulst kann in einzelnen Fällen durch ein Trauma bewirkt werden, das unter heftigen Schmerzen eine Darmschlinge hervortreten läßt. Ein Trauma kann ferner den beginnenden Leistenbruch vergrößern und Einklemmungserscheinungen am äußeren Leistenring bewirken.

Roser [9] ist gleichfalls der Meinung, die Bildung eines Bruches erfolge nur bei präformiertem Bruchsack. Er resümiert sich dahin:

„1. Die plötzliche Entstehung eines Bruchsackes durch äußere Gewalt oder durch Anstrengung kommt nicht vor.

2. Wenn jemand plötzlich einen Bruch bekommen zu haben meint, so beruht das auf einem Irrtum. Der Bruchsack war schon vorhanden, und der Kranke verwechselt das Eindringen eines Eingeweideteils in den schon vorhandenen Bruchsack mit der Entstehung des Bruches.

3. Die langsame Dehnung oder Verschiebung des Bauchfells, wie sie bei der Formation der im späteren Leben entstehenden Bruchsäcke vorauszusetzen ist, kann nicht als ein Unfall bezeichnet werden.

4. Das Eindringen eines Eingeweideteiles in den schon vorhandenen Bruchsack ist nur ausnahmsweise durch Anstrengung veranlaßt, und in einem solchen Ausnahmefall würde demnach der Bruch als ein bei der Arbeit entstandener Unfall aufzufassen sein, als ein Unfall aber, welcher sich nur ereignen konnte, weil schon vorher ein Bruchsack vorhanden war.

5. Die Einklemmung eines Eingeweideteils in einen Bruchsack wird unter besonderen Umständen als Unfall betrachtet werden müssen.“

1894 hat dann Blasius [10] in einem ausführlichen Referat die Frage der Hernien als Unfallfolgen eingehend besprochen. Blasius steht auf dem Standpunkt, daß mit der Anerkennung traumatischer Hernien geradezu Unfug getrieben werde. Er hält daran fest, daß sich eine Hernie nicht plötzlich entwickeln könne, daß sich ein Bruch nicht ohne Einklemmungserscheinungen füllen, daß ferner ein Bruch die Erwerbsfähigkeit nicht behindere, solange der Bruchinhalt in der Bauchhöhle durch ein gutes Bruchband zurückgehalten werde. Ja, er geht so weit, zu behaupten, daß Leistenbrüche nicht „entschädigungswürdig“ seien.

Baehr [11] ist gleichfalls der Meinung, ein Bruch schädige nicht eo ipso den Träger in seiner Erwerbsfähigkeit. Ein Arbeiter mit einem gut sitzenden Bruchbände sei „unter Umständen besser dran als derjenige, der nur die sogenannte Bruchanlage habe“.

Kaufmann [12] erkennt die Möglichkeit der unfallweisen Entstehung der Hernien an. Nach ihm kann ein Bruch als Unfallfolge nicht besser und nicht schlechter bewiesen werden, als irgend ein anderes traumatisches Leiden. Allerdings fordert er den Nachweis folgender Voraussetzungen, die sich zum Teil mit den Anforderungen des Reichsversicherungsamtes decken, und zwar müssen vorhanden sein:

„1. eigentliche Unfallereignisse, entweder direkte Gewalteinwirkungen auf die Leistengegend oder den Unterleib, oder Ausgleiten oder Fallen beim Heben und Werfen von schweren Gegenständen und Lasten;

2. außergewöhnliche Anstrengungen, schwere, jedoch geläufige Arbeit, die unter ausnahmsweise ungünstigen Umständen verrichtet werden muß. Dann ungewohnte Anstrengungen und endlich über den Rahmen der gewöhnlichen Betriebsarbeit hinausgehende Anstrengungen, also außergewöhnliche Anstrengungen in Hinsicht auf Alter und Körperstärke.“

Den durch Ueberanstrengung hervorgerufenen Leistenbruch schildert Kaufmann als eine „pflaumen-, höchstens hühnereigroße, meist ganz interstitielle oder doch den äußeren Leistenring wenig überragende, im Liegen nicht spontan, sondern erst auf Druck reponierbare“ Bauchgeschwulst. Nicht zu entschädigen sind nach Kaufmann Brüche, die diesen Anforderungen nicht entsprechen, also vor allem Brüche, die über zitronengroß sind und tief ins Skrotum hinabreichen, ferner die nicht eingeklemmten irreponiblen Brüche, sowie diejenigen, deren Leistenring und Leistenkanal für den Daumen oder zwei andere Finger durchgängig ist.

Helferich und Tillmanns [13] stehen auf dem Standpunkt Rosers. Auch für Kroenlein [14] steht es fest, daß der Bruchaustritt nur ein Glied in der Reihe der Ereignisse darstellt, ein Stadium in der Pathologie der Hernie. Er ist der Meinung, daß auf den Bruchaustritt in der Spruchpraxis der oberen Instanzen viel zu großes Gewicht gelegt werde, daß dabei die Interessen des bruchkranken Arbeiters mehr als die des entschädigungspflichtigen Arbeitgebers in Betracht gezogen würden.

In einer neueren ausführlichen Arbeit hat sich Haegler [15] ganz auf den Standpunkt Koenigs [16] gestellt, „daß das plötzliche Entstehen einer Hernie in allen ihren Teilen undenkbar ist, besonders wenn es sich um typische Brüche (Leisten- und Schenkelbrüche) handelt“. Für die atypischen gibt er die Möglichkeit traumatischer Entstehung zu, verlangt jedoch zu ihrer Anerkennung den exakten Nachweis bestimmter Voraussetzungen. Dahin gehört der Beweis, den der Verletzte zu erbringen hat, daß er vor dem angeblichen Unfall bruchfrei war, daß ein Betriebsunfall, der sich einwandfrei als solcher charakterisiert, vorlag, daß die plötzlich einsetzenden Schmerzen sofortige Arbeitsunfähigkeit herbeiführten und bei der alsbald vorzunehmenden Radikaloperation der Befund deutlich zu erkennen gibt, daß ein Trauma Ursache des Bruchaustritts war.

Kocher [17] hat in einer eingehenden Arbeit über Hernien-disposition das für die Beurteilung der Bruchfrage wichtigste Kapitel, das der Bruchanlage, behandelt. Er unterscheidet zwei Formen der Bruchdisposition bei Leistenbrüchen:

1. die Anlage in Form eines vorgebildeten Bruchsackes, mangelhaften Verschuß des Processus vaginalis (kongenitale Anlage);

2. die Form der Bruchanlage, die der *Pointe de hernie* der Franzosen entspricht: charakterisiert durch einen breitbasigen Bruchsackkegel, eine Ausweitung der beiden Leistenringe und verminderte Resistenz der vorderen Wand des Leistenkanals (erworbene Anlage).

Waldeyer (Berl. med. Ges. Sitzung vom 16. März 1904) hat sich in einem Vortrage über die Entstehung von Hernien und deren Bedeutung für die gerichtsärztliche Begutachtung dahin ausgesprochen, daß bei allen Hernien die anatomische Disposition angeboren sei. In der Diskussion hat dann v. Bergmann auf die Bedeutung hingewiesen, die der angeborenen Bruchanlage bei Begutachtung von Unfällen zukäme, indem er ausdrücklich hervorhebt, Brüche entwickeln sich nicht plötzlich, wie die Unfallpatienten behaupten, sondern nur allmählich; nur ein einziges Mal beobachtete v. Bergmann eine traumatische Entstehung bei einem Jungen, der eine doppelte Leistenhernie akquiriert hatte, nachdem ihm ein schwerer Wagen über den Leib gefahren und so den Inguinalring zerrissen hatte.

Auf dem letzten internationalen Unfallkongreß in Lüttich 1905 stand die Bruchfrage zur Diskussion. Liniger [1], der das Referat übernommen hatte, unterscheidet zwei Arten von Bruchanlage, eine schwache und eine starke. Unter einer starken Bruchanlage ver-

steht er den Zustand, bei dem es sich um ein „für mehrere Finger eingängiges Leistenloch handelt“, während er als leichte Bruchanlage die Anlage bezeichnet „mit geringerer Weite und noch leicht schrägem Verlauf des Kanals, wo indes die Verhältnisse doch schon derartig sind, wie wir sie gelegentlich bei voll ausgetretenen Brüchen gesehen haben“.

Hannecart [19] unterscheidet vier Formen:

1. Hernies de faiblesse, Brüche, die sich aus angeborener Anlage allmählich entwickeln;

2. Hernies de force, d. h. die Brüche ad 1; die sich infolge eines Traumas akut verschlimmern;

3. Hernies de violence, d. h. Brüche, die an typischer Stelle (Leistenkanal, Schenkelkanal) infolge von Bauchmuskelzerreißen entstehen, und

4. die an atypischer Stelle entstehen, einen Zustand, den er als *Eventeratio traumatica* bezeichnet.

Von besonderem Interesse ist der Bericht van Hassels [20], der unter 1000 operierten Fällen vier plötzlich entstandene Hernien fand, bei denen es sich um nachgewiesene Zerreißen der Leistenkanalwand handelte, Fälle, die Thiem [21] in der Diskussion mit Recht als *Aves rarissimae* bezeichnete.

Einen der wenigen Fälle, bei denen der Nachweis traumatischer Entstehung einer Leistenhernie gelungen ist, hat Goertz [22] ausführlich beschrieben. Es handelte sich um eine Hufschlagverletzung, die die Leistengegend betraf, die eine tiefe Ohnmacht, darauf unerträgliche Schmerzen hervorrief. Hautabschürfungen, Blutunterlaufungen, die hochgradige Schmerzhaftigkeit der kleinen, kaum walnußgroßen Bruchgeschwulst bei sehr enger Bruchpforte ließen darauf schließen, daß das Trauma eine Sprengung und Zerstörung der Leistenpforte hervorgerufen hatte.

Interessant sind ferner Galins [23] Befunde, die mit der Beweiskraft eines Experimentes uns den pathologisch-anatomischen Vorgang der gewaltsamen Entstehung der Leistenbrüche klarlegen. Russische Juden erzeugen, wie Galin beobachtete, Leistenhernien, um sich der Militärflicht zu entziehen, indem sie mit einem Instrument, das einem Handschuhweiser ähnelt, eine gewaltsame Ruptur des Leistenringes herbeiführen. Galin stellte in gleicher Weise Leichenversuche an und konnte stets einen inneren direkten Bruch erzielen. Aus den Ergebnissen der Galinschen Versuche schließt

Liniger, daß direkte Verletzungen, Schlag, Stoß etc. „schon sehr tiefgehender und komplizierter Art sein müssen, wenn sie wirklich einen Bruch zur Folge haben sollen“.

Endlich mögen noch die Thesen Grasers [4] hier Erwähnung finden.

„1. Die Mehrzahl der Leistenbrüche bei Erwachsenen entsteht infolge einer ganz allmählichen Ausstülpung des Bauchfells unter Mitwirkung der Eingeweide.

2. Eine plötzliche gewaltsame Entstehung eines Leistenbruches in allen seinen Bestandteilen ist theoretisch sehr unwahrscheinlich, durch die praktische Erfahrung nicht sicher erwiesen.

3. Eine plötzliche Vergrößerung eines in der Entwicklung begriffenen Leistenbruches ist sehr wohl möglich und muß unter besonderen Umständen als Unfall im Sinne des Gesetzes betrachtet und entschädigt werden.

4. Die Diagnostik eines Unfallbruches kann sich nicht auf ein bestimmtes Symptomenbild stützen und kann in den meisten Fällen nur die Möglichkeit oder Wahrscheinlichkeit feststellen.

5. Es gibt eine Reihe von Zuständen, welche man als Bruchanlage, d. h. eine Entstehung von Leistenbrüchen erleichternde besondere Leibesbeschaffenheit annehmen muß.“

Wir wenden uns nunmehr der Besprechung einiger Fälle zu, die in ihrer Art als typische Beispiele gelten dürften.

Für unsere Betrachtungen kommen im wesentlichen die drei Hauptgruppen in Betracht:

1. Leistenbrüche,
2. Bauchbrüche,
3. Schenkelbrüche.

Das größte Kontingent stellen, wie zu erwarten, die Leistenbrüche. Wir bringen zunächst einige Fälle, die als Paradigmen für den gewöhnlichen Verlauf der Unfalleistenbrüche gelten dürften.

Fall I. H. will sich beim Tragen von Baumstämmen einen rechtseitigen Leistenbruch zugezogen haben. Er hat eine Stunde nach dem angeblichen Unfall die Arbeit niedergelegt und am nächstfolgenden Tage ärztliche Hilfe aufgesucht. Aerztlicherseits wird ein walnußgroßer rechtseitiger Leistenbruch festgestellt. Die Haut über dem Bruch war nicht gerötet, nicht geschwollen; der Bruch war nicht eingeklemmt. Der Arzt hält den Bruch für einen frisch ent-

standenen und beantragt 10 % Rente, die auch bei einer Nachuntersuchung nach 2 Jahren aufrecht erhalten wird.

Fall II. D. war mit dem Sortieren und Aufstapeln alter Bordsteine beschäftigt. Beim Anheben eines besonders schweren Steines hat er plötzlich an seiner rechten Seite Schmerzen gespürt, so daß er die Arbeit aufgeben mußte. Die ärztliche Untersuchung erfolgte 8 Stunden nach dem Unfall. In dem Gutachten wird hervorgehoben, daß die Angaben über Schmerzen nicht der Wahrheit entsprechen könnten, da D. nicht bettlägerig wurde, sondern verschiedene Wege unternahm, bevor er ärztliche Hilfe aufsuchte. Der Gutachter nimmt an, daß eine Bruchanlage schon vor dem angeblichen Unfall bestanden habe, daß infolge der Arbeit jedoch der Bruch durch gewaltsame Erweiterung der vorher engen Bruchpforte entstanden sei, und daß es sich um einen frischen Bruch handle. Der Unfall wird seitens der Berufsgenossenschaft anerkannt. Eine Nachuntersuchung ergibt nach 3 Jahren keine Änderung des Befundes. Auch nach weiteren 3 Jahren Status idem.

Fall III. A. will sich beim Schienenaufladen einen rechteitigen äußeren Leistenbruch zugezogen haben. Der untersuchende Arzt bestätigte das Vorhandensein eines Bruches und hält einen Zusammenhang mit dem Unfall für zweifellos, mit Rücksicht darauf, daß er den A. seit Jahren kenne. Die Berufsgenossenschaft lehnt ab, da sich A. erst 2 Tage nach dem Unfall an den Arzt gewendet hat. Darauf folgt ein erneutes Gutachten desselben Arztes, das er unaufgefordert der Berufsgenossenschaft einreicht, ein Gutachten, das sich nicht mit ärztlichen Dingen befaßt, sondern über Tatsachen rein formeller Natur Auskunft gibt, in denen ein Arzt kein Sachverständiger ist. Darauf gewährt die Berufsgenossenschaft 10 % Rente.

Fall IV. Der Verletzte ist auf einer 2 m tiefen, abgesteiften Rohrleitungsbaugrube fehlgetreten und rittlings auf die Steife gefallen. Er verspürte große Schmerzen in der linken Leistenbeuge und konnte nicht gehen. Ein Arzt bescheinigt ihm einen linksseitigen Leistenbruch, der durch den Unfall verursacht sei, und beantragt 15 % Rente. Die Berufsgenossenschaft setzt nach der üblichen Entscheidung des Reichsversicherungsamts 10 % fest. Nach 2 Jahren wird eine Nachuntersuchung vorgenommen und das weitere Bestehen des linksseitigen Leistenbruches festgestellt, so daß die Rente von 10 % weiter gezahlt wird.

Ein Fall, der kein besonderes Interesse bietet, wenn man von seiner Aetiologie absieht. Nimmt man überhaupt ein Trauma als Ursache an, so hat ein Verletzungsmodus wie der geschilderte noch die größte Wahrscheinlichkeit für sich.

In den folgenden Aktenbefunden fehlt durchweg der exakte Nachweis eines Betriebsunfalles, der das plötzliche Entstehen der Hernie ausreichend erklären würde. Es handelt sich stets um die gewohnten, im Betriebe tausendfach vorkommenden Anstrengungen, geringfügige Abweichungen von der gewohnten Beschäftigung, Ausgleiten etc., Veranlassungen, die nie das Hervortreten eines Bruches bedingen würden, wenn nicht der Bruchsack bereits bis nahe an den äußeren Leistenring vorgedrungen wäre.

Fall V. L. warf mit einem Spaten Erde aus einem Graben. Dabei glitt er aus, fühlte sogleich starke Schmerzen in der linken Unterbauchgegend, die seine Aufnahme in ein Krankenhaus erforderlich machten, aus dem er nach 7 Tagen mit einem Bruchband entlassen wurde. Bemerkenswert ist die Tatsache, daß L. unmittelbar nach dem angeblichen Unfall von der Unfallstelle nach einem benachbarten Dorfe gegangen ist.

Die Nachforschung in den militärischen Musterungslisten ergibt keine Anhaltspunkte für etwaige Bruchanlage. Die Berufsgenossenschaft lehnt zunächst Entschädigungsansprüche ab, eine Erschwerung der Arbeit durch außergewöhnliche Umstände habe nicht vorgelegen. Der Unfall an sich sei unerheblich gewesen, so daß das Ausgleiten Gelegenheit für den Bruchaustritt bzw. für die Einklemmung, nicht jedoch die Ursache des Leidens selbst sei. Wenn auch die Militärpapiere keinen Anhalt für eine bereits vorhandene Bruchanlage ergäben, so sei mit der Möglichkeit einer Bruchbildung in der Zwischenzeit zu rechnen; ferner spreche die Tatsache, daß L. nach der angeblich plötzlichen Entstehung des Bruches noch einen erheblichen Weg zurückgelegt habe, entschieden gegen das plötzliche Auftreten eines Bruches. Die gegen diesen Bescheid eingelegte Berufung hat die schiedsgerichtliche Gewährung einer 10%igen Rente im Gefolge. Das Schiedsgericht geht von der Ansicht aus, es habe sich zwar um eine betriebsübliche Tätigkeit gehandelt, „jedoch bedingte das bei dieser Tätigkeit erfolgte Ausgleiten des L. gleichzeitig eine außergewöhnliche Anstrengung und schuf so für den stattfindenden Bruchaustritt die Vermutung plötzlicher und ursäch-

licher Entstehung“ (sic!). Auch sprächen für traumatische Entstehung des Bruches die heftigen Schmerzen. L. bezieht zur Zeit noch 10 % Rente.

Das Reichsversicherungsamt hat nicht immer den gleichen Standpunkt wie hier das Schiedsgericht vertreten, vielmehr in einem Falle die Ansprüche abgewiesen mit Rücksicht auf das offensichtliche Vorhandensein der Anlage zur Bruchbildung. Die Entscheidung lautet:

„Das Reichsversicherungsamt ist mit dem Schiedsgericht der Ansicht, daß der Leistenbruch des V. nicht die Folge eines Betriebsunfalles ist. Leistenbrüche entstehen erfahrungsgemäß in der Regel allmählich. Bei Leuten, die von Natur, infolge einer fehlerhaften Bildung des Leistenkanals, eine Anlage zur Bruchbildung haben, tritt im Laufe der Zeit unter Wirkung der größeren und kleineren Anstrengungen innerhalb und außerhalb des Berufslebens der Bruch allmählich heraus. Die Gelegenheit, bei welcher er äußerlich sichtbar und durch eine gewisse Schmerzhaftigkeit zuerst fühlbar wird, ist alsdann nicht die Ursache seiner Entstehung, wie eine noch immer verbreitete irrige Auffassung annimmt, sondern nur der Anlaß seiner Entdeckung. Die Fälle, in denen Leistenbrüche plötzlich, infolge einer gewaltigen Oeffnung oder Weiterung des Leistenkanals, entstehen, sind so selten, daß für die Annahme, daß ein Ausnahmefall vorliegt, es stets eines besonders strengen Beweises bedarf. Dieser Beweis ist nicht erbracht . . .“

Fall VI. C. will beim Aufladen von Steinen auf einen Handkarren plötzlich Schmerzen in der linken Unterbauchgegend verspürt haben, die ihn veranlaßten, die Arbeit sofort aufzugeben. Ein Zeuge ist vorhanden, den C. unmittelbar nach dem Vorfall hiervon in Kenntnis gesetzt hat. Die ärztliche Untersuchung, die nach 5 Stunden erfolgt, wiewohl der Arzt kaum $\frac{1}{4}$ Stunde entfernt wohnt, ergibt das Vorhandensein eines inneren eingeklemmten linkseitigen Leistenbruches von der Größe eines kleinen Hühnereies mit verhältnismäßig enger Bruchpforte, der sich leicht reponieren läßt. In diesem Gutachten steht ohne nähere Begründung:

„Es handelte sich um einen frischen Bruch, der durch die gewaltsame Erweiterung der vorher normalen Bruchpforte entstanden war.“

Wenn man nicht annehmen will, daß das folgende Argument

ausreicht, um diesen Bruch als frischen zu bezeichnen, ist man auf den guten Glauben angewiesen. „Auf der anderen Seite bestand kein Bruch oder Bruchanlage.“

Mit Recht weist die Berufsgenossenschaft die Entschädigungsansprüche ab mit dem Hinweis darauf, daß ein Betriebsereignis, das den Austritt des Bruches plötzlich veranlaßt habe, nicht vorläge. Es ist keine Anstrengung, die das betriebsübliche Maß überschritt, festzustellen — das Heben von Steinen auf einen Handkarren ist an sich keine mit übermäßigem Kraftaufwand verbundene Tätigkeit.

Dieser Vorbescheid hat nun die Wirkung, daß C. neue Umstände entdeckt, die die Berufsgenossenschaft als fehlend gekennzeichnet: Die Last habe einen besonderen Kraftaufwand erfordert, zwei Arbeiter hätten den Stein tragen sollen, der Mitarbeiter sei plötzlich ausgeglitten, ihm sei die Last allein zugefallen. Die Angaben finden jedoch durch Zeugenaussagen keine Bestätigung.

Trotzdem erkennt das Schiedsgericht die Ansprüche an und verurteilt die Berufsgenossenschaft zur Gewährung der üblichen 10%igen Rente auf das Gutachten des erstbehandelnden Arztes hin, der den Austritt des Leistenbruches als ein plötzlich eingetretenes Ereignis darstellte, das örtlich, zeitlich und ursächlich mit dem Unfall und der erschwerten Arbeitsleistung in Zusammenhang stehe. Darauf erklärt sich C. mit einer Abfindung von 1000 M. — die 10% betragen monatlich M. 5,40 — „sofort“ bereit. Ein Kapitel von der Begehrlichkeit! Die Abfindung durch den dreifachen Jahresbetrag (Abfindungssumme für Ausländer), sobald er seinen Wohnsitz im Deutschen Reiche aufgegeben habe, lehnt er stolz ab, begnügt sich eventuell mit 600 M. mit dem Schlußsatz: „Eventuell bitte ich um Bescheiderteilung, damit ich alsdann nach Italien abreisen und dasselbst meine Rente verzehren werde!“

Nach dem Bundesratsbeschluß vom 29. Juni 1901, durch den die Bestimmungen über das Ruhen der Renten für die Angehörigen des Königreiches Italien außer Kraft gesetzt sind, würde in diesem Falle der Rentenbezug in der Tat dem C. fernerhin zustehen — der angebliche Unfall ereignete sich jedoch bereits 1899, also vor dem Inkrafttreten dieser Bestimmung; er begnügt sich mit M. 194,—, die ihm ausbezahlt werden, sobald er das Reichsgebiet verlassen.

Hier ist auch nicht ein einziges Moment vorhanden, das nur annähernd den Betriebs„unfall“ illustrieren könnte!

Fall VII. H. hat mit anderen Arbeitern Steine fortzuschaffen. Während der Arbeit fühlt er plötzlich Schmerzen in der Leisten-
gend und wirft den Stein fort mit den Worten: „Der ist mir zu
schwer, da könnte ich mir ja einen Bruch holen!“ Er hat dann
weitergearbeitet und hat ärztliche Hilfe erst am anderen Tage in
Anspruch genommen. Die Berufsgenossenschaft lehnt ab. Das Schieds-
gericht erkennt eine Rente von 10 % an mit folgender Begründung:
„Aus dem Gutachten geht hervor, daß H. vor der Aufnahme als
Arbeiter bei fraglichen Bauten untersucht und gesund befunden, und
daß insbesondere ein Leibscha- den oder eine Anlage hierzu nicht
nachgewiesen werden konnte; ferner, daß der Bruch, an dem H. jetzt
leidet, kein vollkommener ist, und daß hieraus geschlossen werden
muß, daß vorher keine nennenswerte Anlage zu einem Bruch vor-
handen war, weil sich sonst rasch eine viel größere Hernie ent-
wickelt hätte. Der genannte Arzt folgert hieraus, daß es sich bei
dem Berufungskläger um einen plötzlich durch einen Betriebsunfall
entstandenen Bruch handelt. Demgegenüber kann die Tatsache, daß
Berufungskläger nach dem Unfall noch weitergearbeitet und erst am
folgenden Tage ärztliche Hilfe in Anspruch genommen hat, nicht
entscheidend ins Gewicht fallen; denn der Unfall ereignete sich
Abends um 5 Uhr, und es war sehr naheliegend, daß H. sich noch
die eine Stunde bis zur Beendigung der Arbeit weiterbeschäftigte.
Den Arzt konnte er unter diesen Umständen ohnehin nicht leicht
früher als am folgenden Tage beiziehen.“ Das Schiedsgericht kam
hiernach im Gegensatze zur Genossenschaft zu der Ueberzeugung,
daß es sich hier um einen die Entschädigungspflicht begründenden
Betriebsunfall handelt. Da nach den erwähnten ärztlichen Gutachten
nur ein verhältnismäßig unbedeutender Schaden in Frage stehe,
nimmt das Schiedsgericht nicht mehr als eine 10%ige Erwerbs-
beschränkung an und erkennt auch auf eine dieser Annahme ent-
sprechende Rente. Rekurs der Berufsgenossenschaft. Das Heben
von Steinen sei keine über das Maß des Betriebsüblichen hinaus-
gehende Anstrengung gewesen, wie der Unternehmer und Zeugen
bestätigen. Aertzliche Hilfe hat er erst 2 Tage nach dem ange-
blichen Unfall in Anspruch genommen. Das Reichsversicherungsamt
weist den Rekurs zurück.

„Mit Rücksicht auf die besonderen Umstände des Falles hat
das Reichsversicherungsamt in Uebereinstimmung mit dem Schieds-
gericht angenommen, daß der Leistenbruch in diesem Falle durch

einen Betriebsunfall herbeigeführt worden ist. Dafür spricht das Gutachten des Bahnarztes, der deshalb zu diesem Ergebnis kommt, weil er den Kläger bei seiner Aufnahme zur Arbeit untersucht und gesund befunden, namentlich eine Bruchanlage nicht entdeckt hatte, und weil der jetzt vorhandene rechtseitige Bruch kein vollkommener ist, während sich bei einer Bruchanlage (sic!) ein viel größerer Bruch gebildet haben würde. Für den ursächlichen Zusammenhang sprechen auch die näheren Umstände des Vorfalles. Nach der eidlichen Aussage der beiden Zeugen verrichtete der Kläger eine zwar betriebsübliche, aber immerhin an sich schwere Arbeit, indem er mit den drei Gehilfen einen Stein von 1 m Länge und 38 cm Breite und Höhe eine Strecke weit trug. Der Kläger klagte gleich darauf über Schmerzen im Unterleib und äußerte, daß er sich verletzt haben müsse. Der Zeuge untersuchte ihn und fand am Unterleib eine kleine Vorwölbung. Der Kläger hat dann das Steintragen eingestellt und sich während der kurzen Zeit bis zum Feierabend nur mit dem Wegschaufeln von Erdreich beschäftigt, vermochte sich auch nur hinkend und mühsam von der Arbeitsstätte zu entfernen. Er hatte dann auch bald — ob schon am nächsten Tage, einem Sonntage, oder am übernächsten Tage, mag dahingestellt bleiben — ärztliche Hilfe in Anspruch genommen. Bei der schweren Arbeit erscheint die Angabe des Klägers, die er dem Sachverständigen gegenüber gemacht hat, glaubhaft, daß er die größere Last zu tragen gehabt hat, daß seine Gehilfen den Stein nicht mehr haben halten können, und daß er mit allen Kräften den plötzlichen Fall des Steins zu verhüten gesucht und dabei einen plötzlichen heftigen Schmerz im Unterleibe verspürt habe. Es ist daraus zu folgern, daß die Arbeit infolge ausnahmsweise ungünstiger Umstände, unter denen sie sich vollzog, außergewöhnliche Anstrengung des Klägers bedingt hat. Es ist sonach für den Bruchaustritt nach der Lage des Falles die hohe Wahrscheinlichkeit einer plötzlichen, durch ein zeitlich bestimmtes Betriebsereignis, d. h. einen Betriebsunfall, verursachten Entstehung gegeben.“

Fall VIII. Beim Wegräumen mehrerer großen Buchen- und Fichtenbäume mittels eines Hebebaumes empfand B. plötzlich einen heftigen Schmerz, der ihn jedoch erst am folgenden Tage veranlaßte, einen Arzt aufzusuchen. Von dem Vorgang selbst machte er unmittelbar Arbeitsgenossen Mitteilung. Die Berufsgenossenschaft lehnt

Entschädigungsansprüche ab mit der Begründung, B. habe zunächst weitergearbeitet, er habe erst 24 Stunden nachher ärztliche Hilfe in Anspruch genommen, was beim plötzlichen Entstehen eines Bruches nicht geschehen wäre. Demgegenüber behauptet B., er sei als Vorarbeiter gezwungen, auf der Arbeitsstätte zu verbleiben, auch wenn er nicht weiter hätte arbeiten können. Der Arzt sei am Abend des Unfalls nicht erreichbar gewesen, so daß er ihn erst am nächsten Tage habe aufsuchen können. Das Wegwälzen eines Baumstammes habe einen ungewöhnlichen Kraftaufwand erfordert, der das plötzliche Entstehen eines Bruches erkläre. Das Schiedsgericht erkennt die Einwände des B. an und verurteilt die Berufsgenossenschaft zur Gewährung von 10 % Rente, das Wegwälzen eines schweren Baumstammes sei an sich geeignet, als außergewöhnliche Anstrengung das gewaltsame Hervorpressen eines Bruches zu veranlassen. Aus dem ärztlichen Gutachten, auf das sich das Schiedsgericht stützt, hebe ich wörtlich folgendes hervor:

„B. hat mich an dem auf den angegebenen Unfall folgenden Morgen zuerst konsultiert. Er gab an, daß er früher von einem Bruche nichts verspürt habe, am Tage vorher habe er bei einer anstrengenden Arbeit durch Heben einer schweren Last plötzlich einen heftigen Schmerz in der rechten Leistengegend verspürt. Ich fühlte in der rechten Leistengegend eine kleine schmerzhaft Anschwellung, die ich als rechtseitigen Leistenbruch erkannte, worauf ich ein Bruchband bestellte. Ich bezweifle hiernach nicht, namentlich auch wegen der noch engen Bruchpforte, daß der Bruch auf die angegebene Weise entstanden ist und vorher kein Bruch, wohl auch keine Bruchanlage vorhanden war.“

Dieses Gutachten kann als Prototyp für „Bruchgutachten“ gelten. Die enge Bruchpforte genügt, um die Entstehungsweise (sic!) zu erklären, und gibt die ausreichende Unterlage für die Behauptung, es sei vorher kein Bruch, „auch wohl keine Bruchanlage“ vorhanden gewesen. Oberflächlicher kann kein Gutachten abgegeben werden. Leider ist dann oft genug eine solche autoritativ erhobene Schlußfolgerung für die Beurteilung vor dem Schiedsgericht ausschließlich maßgebend.

Gegen die Entscheidung des Schiedsgerichts erhebt die Berufsgenossenschaft das Rechtsmittel des Rekurses. Mit Recht behauptet die Berufsgenossenschaft die völlige Wertlosigkeit des angeführten ärztlichen Gutachtens, das nicht einmal beweise, daß der Bruch während der

Arbeit ausgetreten sei. Das Reichsversicherungsamt tritt jedoch der Auffassung des Schiedsgerichts bei, es sei mit überwiegender Wahrscheinlichkeit anzunehmen, daß der rechtseitige Leistenbruch des Klägers plötzlich durch die von ihm hierfür verantwortlich gemachte Tätigkeit zur Entstehung gekommen ist; die Arbeit, die der Kläger zu leisten hatte, war eine ungewöhnlich schwere, da die fortzuschaffenden Baumstämme ein besonders starkes Gewicht hatten. Der Kläger hat alsbald über heftige Schmerzen geklagt; wenn er nicht zugleich die Arbeitsstätte verlassen hat, so findet das seine Begründung darin, daß er eine gewisse Aufsichtsstellung ausübte und nicht gut weggehen durfte, und daß er sich überdies von körperlicher Betätigung zurückhalten konnte. Dies wird ferner gerechtfertigt durch die Schilderung des ärztlichen Befundes und besonders durch den Hinweis auf die Enge der Bruchpforte und die Kleinheit des Bruches.

Eines der wichtigsten Argumente ist hier, wie in so vielen Bruchgutachten, die enge Bruchpforte. Blasius [3] hat in einem ausführlichen Gutachten darauf hingewiesen, daß zwar eine weite Bruchpforte als ein direkter Beweis für eine lange bestehende starke Bruchfüllung zu gelten habe, daß man aber aus dem Vorhandensein einer engen Bruchpforte nicht ohne weiteres auf einen „frischen“ Bruch schließen dürfe. Blasius stützt sich auf Erfahrungen bei Hernien, die sich nie stark füllten, nie demnach eine Erweiterung der Bruchpforte bewirkten.

Fall IX. Der Verletzte war als Maschinist auf einem Bagger beschäftigt und wollte eine schadhafte Antriebsschnecke auswechseln. Beim Abnehmen der davorsitzenden Riemenscheibe, die etwa 35 kg schwer war, will er plötzlich einen Stich und Schmerzen in der linken Leistengegend verspürt haben. Einem Mitarbeiter gegenüber macht er unverzüglich von dem Vorfall Mitteilung; auch zeigt er demselben sofort den entstandenen Bruch.

Die unmittelbar darauf vorgenommene ärztliche Untersuchung stellt einen linkseitigen Leistenbruch fest. Das Gutachten des erstuntersuchenden Arztes bezeichnet den Bruch als einen „frischen“, mit Rücksicht auf den leicht tympanitischen Schall, den die Perkussion des Bruches ergab, und schlägt eine Rente von 15 % vor. Die Berufsgenossenschaft stellt sich jedoch zunächst auf den Standpunkt, ein Betriebsunfall läge nicht vor, eine über das Maß des betriebs-

üblichen hinausgehende Anstrengung, die plötzlich und gewaltsam den Bruch verursachte, sei nicht nachgewiesen, der Bruch könne allmählich entstanden sein.

Auf die bei der Oberersatzkommission des Aushebungsbezirks, dem St. angehörte, angestellten Nachforschungen erfolgte die Mitteilung, daß St. seinerzeit wegen Steifheit des rechten Zeigefingers ausgemustert wurde, daß jedoch ein Vermerk über das Vorhandensein eines Leistenbruchs sich nicht in den Listen fände. Darauf weist ihn die Berufsgenossenschaft mit folgender Begründung ab: Nach den Entscheidungen des Reichsversicherungsamts ist der Austritt eines Leistenbruches nur dann als Betriebsunfall anzusehen und als solcher zu entschädigen, wenn der Bruch plötzlich durch die gewaltsame Erweiterung bzw. Zerreiung der Bruchpforte entsteht. Eine Schwellung oder Rtung, die fr die traumatische Entstehung eines Bruches als charakteristisch angesehen wird, ist in dem ersten rztlichen Gutachten nicht erwhnt, somit war die geringfgige Anstrengung der Abnahme einer Riemenscheibe das Endglied einer Kette von Anlssen, die allmhlich das Austreten des Bruches bewirkten. In der Vorstandssitzung entschliet man sich trotzdem fr Entschdigung und gewhrt dem St. 10 % Rente. Da jedoch St. eine Abfindung durch entsprechende Kapitalzahlung erbittet, wird er mit dem Fnfachen der Jahresrente abgefunden.

In dem rztlichen Gutachten fehlt jeder Beweis fr die Behauptung, es handle sich um einen „frischen“ Bruch; der tympanitische Schall, den die Perkussion ergab, drfte nicht als ausreichender Beweis anzusehen sein. In dem Bescheide der Berufsgenossenschaft findet sich eine Berufung auf eine Entscheidung des Reichsversicherungsamts, nach der ein traumatischer Bruch eine gewaltsame Erweiterung und Zerreiung der Bruchpforte zur Voraussetzung hat. Das ist aber durchaus nicht erforderlich, einmal gengen theoretisch selbst kleinere Einrisse, um das Hineinschlpfen von Bauchinhalt in den prformierten Bruchsack zu ermglichen, ja es kann unter dem Drucke der Bauchpresse auch ohne mechanische Lsion der Bruchsack sich fllen. Gnzlich verfehlt ist der zwingende Nachweis der Schwellung und Rtung, die ebensogut vorhanden sein wie fehlen knnen. Die geforderten pathologisch-anatomischen Merkmale charakterisieren den idealen Bruch, der durch ein Trauma entstehen mute, wenn man theoretisch die Mglichkeit traumatischer Entstehung nicht in Abrede stellen will.

Fall X. D. mußte einen mit nasser Erde beladenen Karren — etwa 50 kg schwer — aus einem Graben auf einer Bohle an die Erdoberfläche schieben. Dabei verspürte er plötzlich einen heftigen Schmerz in der rechten Seite, so daß er nicht im stande war, die Arbeit fortzusetzen. Augenzeugen — Arbeitsgenossen — bestätigen den Vorgang. Wenige Stunden darauf begab er sich zu einem Arzt, der einen „frischentstandenen“ rechtseitigen Leistenbruch feststellte. Die Berufsgenossenschaft lehnt ab, es sei der Beweis nicht erbracht, daß die gewaltsame Erweiterung der Bruchpforte durch die Arbeit plötzlich entstanden sei, ein besonderer Unfall, wie Schlag, Stoß, Fall mit der Karre, sei von dem Verletzten selbst nicht behauptet, die Tätigkeit als solche gehe über den Rahmen der gewohnheitsmäßigen Verrichtungen nicht hinaus. Darauf erfolgt Berufung beim Schiedsgericht, das dem Kläger 10 % Rente zuspricht und besonders im erkennenden Urteil hervorhebt, daß das Anschieben der Karre unter Umständen eine sehr erhebliche Kraftanstrengung erfordern könne. Gegen diesen Bescheid legt die Berufsgenossenschaft das Rechtsmittel des Rekurses beim Reichsversicherungsamt ein, das wie folgt entscheidet:

„Das Reichsversicherungsamt hat auf Grund des gesamten Sachverhaltes in Uebereinstimmung mit dem Schiedsgericht angenommen, daß im vorliegenden Falle der beginnende rechtseitige Leistenbruch des Klägers traumatisch plötzlich und gewaltsam infolge der Betriebsarbeit entstanden und sonach als Betriebsunfall zu erachten ist. Es kam dabei in Betracht, daß das Schieben einer 1 Zentner schweren Karre aus losem Boden auf eine steigende Laufplanke für den noch jugendlichen Kläger eine besonders schwere Arbeit darstellte. Dazu kommt, daß der Kläger sofort mit seiner Arbeit aufgehört und über heftigen Schmerz geklagt hat, auch unmittelbar nach dem Unfall zum Arzte gegangen ist. Auch der von diesem festgestellte objektive Befund spricht, wenn man namentlich noch die Jugend des Klägers berücksichtigt, dafür, daß der beginnende, kaum vogeleigroße Leistenbruch plötzlich entstanden ist. Da sonach die angefochtene Entscheidung zu wesentlichen Bedenken keinen Anlaß gab, so mußte der Rekurs als unbegründet zurückgewiesen werden.“

Fall XI. P. war beim Ausheben eines Rohrgrabens beschäftigt. Dabei ist es erforderlich, schwere Steine, sogenannte Findlinge (20 bis 40 kg) zu heben. Beim Heben eines solchen Feldsteines will er

plötzlich einen Schmerz in der Unterbauchgegend empfunden haben. Aertzlicherseits wurden die Symptome eines eingeklemmten linkseitigen Leistenbruches festgestellt, die zur sofortigen Operation nötigten. Im Gutachten wird hervorgehoben, daß eine Anlage zu einem Bruchleiden bei P. bereits bestanden habe. Das Heben eines schweren Feldsteines bei unsicherem Halt auf schlüpfrigem Boden habe die letzte Veranlassung zum plötzlichen Entstehen des Bruches gegeben. Daß jedoch dem P. zuvor von einem Leistenbruch nichts bekannt war, gehe daraus hervor, daß der Arzt lediglich durch schwere allgemeine Symptome und nicht durch die Angaben des Patienten zu der Diagnose eines eingeklemmten Bruches gekommen ist. Das über das Maß des Betriebüblichen Hinausgehende sei nicht in der Schwere der Last zu suchen, sondern darin, daß P. sich auf einem schlüpfrigen Boden befand, der eine vermehrte Anstrengung erforderlich machte.

Die Berufsgenossenschaft bewilligte darauf 10 % Rente. Gegen die Festsetzung der Rente in dieser Höhe erhebt P. Einspruch, so daß sich das Schiedsgericht mit der Festsetzung der Höhe der Rente zu befassen hat. Dasselbe hält die Zubilligung einer 10%igen Rente jedoch für ausreichend. Bei einer Nachuntersuchung, 2 Jahre nach dem Unfall, wird ärztlich eine Verschlimmerung festgestellt. Daher wird ein Obergutachten erforderlich. In diesem Obergutachten wird festgestellt, daß es sich um einen Bruch in der Narbe (Bauchbruch), nicht um einen Leistenbruch, handelt. Der Bruch als solcher ist durch Bruchband zurückzuhalten. Der Bauchbruch als indirekte Folge des Unfalls müßte mit 25 % entschädigt werden, die nach Anschaffung eines Bruchbandes auf 10 % ermäßigt werden könnten.

Dieser Fall ist nach den geltenden Rechtsnormen des Reichsversicherungsamts entschädigungspflichtig. Die Höhe der Rente gab Anlaß zur Berufungsentscheidung. Es ist durchaus unrichtig, an der üblichen Rentenfestsetzung (10 %) für alle Fälle rein schematisch festzuhalten. Es wird dabei lediglich nach dem Vorhandensein eines Bruches gefragt und nicht nach dem Grade der Erwerbsbeschränkung, die der Bruch in jedem konkreten Falle verursacht. Entschädigt man überhaupt Brüche, dann muß man diejenigen, die die Arbeitsfähigkeit de facto herabsetzen, ausreichend entschädigen, da genügen nicht 10 %, die oft nur einen monatlichen Zuschuß von 5—6 Mark darstellen; alle anderen, die sich durch ein Bruchband gut reponieren lassen, dürfen überhaupt nicht entschädigt werden, da der Zustand der Bruchanlage, der ja bereits vor dem angeblichen Unfall bestand,

die gleichen Verhältnisse bot, die beim gut reponierten Bruch vorliegen.

Falsch ist jedenfalls der radikale Standpunkt, den Blasius einnimmt, wenn er behauptet, man müsse entweder alle Brüche entschädigen, oder gar keinen. Das Reichsversicherungsamt geht bei der Bemessung der 10%igen Rente von der Erwägung aus, die Beeinträchtigung bestehe darin, daß der „Verletzte“ gezwungen sei,

1. ein gutes Bruchband zu tragen,
2. darauf zu achten, daß dasselbe den Bruch dauernd zurückhält,
3. dieser Beschränkung bei der körperlichen Arbeit in deren Auswahl stets eingedenk zu bleiben.

Wie liegen die Dinge nun in praxi? Der Arbeiter mag im Anfang im Tragen eines Bruchbandes etwas Störendes erblicken, er wird vielleicht mit Interesse seinen Bruch beobachten, das Interesse verliert sich, er vergißt nach kurzer Zeit die Unbequemlichkeit, die ihm der Bruch im Beginne verursachte, er nimmt auch seine gewohnte Beschäftigung wieder auf, ohne sich besonders zu schonen. Es tritt eine Gewöhnung ein, die zum mindesten den Rentenfortfall in gleicher Weise rechtfertigt, wie bei dem Verlust zweier Phalangen des Zeigefingers der rechten Hand nach Ablauf bestimmter Frist.

Tatsächlich finden wir denn auch, daß die vertraulichen Ermittlungen der Berufsgenossenschaften, die von Jahr zu Jahr angestellt werden, stets ergeben, daß die „Geschädigten“ den Verdienst des Vollarbeiters erwerben, und daß sie sich als Extravergütung ihrer Bruchprämie erfreuen. Das wirkt aber, wie Thiem sehr richtig hervorhebt, demoralisierend auf die gesunden Arbeiter.

Fall XII. P. war dabei beschäftigt, den sogenannten Rammklotz am Schlaggeschirr zu heben. Da einer der Arbeitskollegen auf einem mit Eis überzogenen Schwellenholz ausglitt, so mußte P. die ganze Schwere des etwa 8 Zentner schweren Rammklotzes allein halten. Er will dabei plötzlich Schmerzen in der Nierengegend verspürt haben. Erst am Tage darauf fühlte er sich zur Arbeit unfähig; begab sich zum Arzt, der einen Leistenbruch feststellte. Er wird mit seinen Ansprüchen abgewiesen, mit Rücksicht darauf, daß er am Unfalltage den Leistenbruch nicht wahrgenommen habe, auch keine Zeugen anführen könne, die den Hergang des Unfalls bestätigen. Gegen den ablehnenden Bescheid ruft P. das Schiedsgericht an. Das Schiedsgericht stützt sich auf ein ärztliches Gutachten, in dem hervor-

gehoben wird, daß es sich bei P. nicht nur um einen Leistenbruch, sondern um eine Muskelzerreißung und eine Nierenverletzung handelt. Das Schiedsgericht spricht P. daher eine Rente zu. Die Berufsgenossenschaft erhebt Rekurs mit Rücksicht darauf, daß der Kläger dem Unternehmer den angeblichen Unfall erst 2 Monate nach dem Eintritt gemeldet hat, daß er sich ferner erst am Tage nach dem Unfall zum Arzte begeben habe. Sodann wird er noch einmal ärztlich untersucht und einer Heilanstalt überwiesen. Hier wird festgestellt, daß beim Eintritt in die Anstalt ein Bruch nicht vorhanden war. Aus der Entscheidung des Reichsversicherungsamts heben wir folgendes hervor:

„Während des Rekursverfahrens hat die Beklagte, welche durch das hier angefochtene Schiedsgerichtsurteil nur dem Grunde nach zur Entschädigung des Klägers verurteilt worden ist, über das Maß der aus dem Unfall hervorgegangenen Beeinträchtigung weitere Erhebungen angestellt. Sie hat den Kläger untersuchen und beobachten lassen. Auf Grund des Gutachtens vom 12. April 1900 hat die Beklagte dem Kläger am 11. Mai 1900 einen weiteren berufungsfähigen Bescheid dahin erteilen lassen, daß sie die Erwerbsfähigkeit des Klägers durch Unfallfolgen überhaupt nicht als beeinträchtigt erachte und deshalb die Gewährung einer Rente ablehne.“

Auf die Berufung des Klägers gegen den letzterwähnten Bescheid erging seitens des Schiedsgerichts für Arbeiterversicherung am 26. September 1901 das Urteil, daß dem Kläger vom 15. April bis 15. Juni 1899 die Vollrente, und von da ab bis zum 10. Februar 1900 eine Teilrente von 50 % zu zahlen sei. Eine weitere Unfallrente über den 10. Februar 1900 hinaus spricht auch dieses Urteil dem Kläger nicht zu. Dieses Urteil ist rechtskräftig geworden. Da sonach die Erwerbsunfähigkeit, um welche es sich in dem jetzigen Rekursverfahren handelt, nicht eine dauernde ist, sondern zufolge rechtskräftig gewordener Entscheidung nur bis zum 10. Februar 1900 bestanden hat, so ist das anhängige Rekursverfahren unzulässig geworden. Denn nach der Spruchübung des Reichsversicherungsamts ist der Rekurs unzulässig, wenn zur Zeit der Urteilsfällung rechtskräftig feststeht, daß Unfallfolgen nicht mehr vorhanden sind, mithin der Streit nur noch eine vorübergegangene Erwerbsunfähigkeit betrifft. Diese Rechtsprechung ist auch unter der Herrschaft der neuen Unfallversicherungsgesetze aufrecht zu erhalten, da die Bestimmungen die §§ 80 und 69 Absatz 1 des Gewerbeunfallversiche-

runngsgesetzes vom 30. Juni 1900 die bisherigen gesetzlichen Vorschriften in dieser Beziehung unverändert gelassen haben.

In den folgenden 3 Fällen handelt es sich um die durch einen Betriebsunfall angeblich hervorgerufene Einklemmung bereits bestehender Brüche.

Fall XIII. Der Verletzte hat mit der Handkarre Steine gefahren. Die Karre ist von der Fahrdiele abgerutscht, und durch die Erschütterung will sich P. den rechtseitigen Leistenbruch zugezogen haben. Zeugen des Vorfalles besitzt er nicht. Da er der deutschen Sprache nicht mächtig ist, hat er stillschweigend die Arbeit verlassen und angeblich den Arzt aufgesucht. Der nähere Vorgang der Verletzung wird so geschildert, daß P. den vollständig beladenen Karren, der von der schlüpfrig gewordenen Fahrdiele herabglitt, mit beiden Händen halten wollte. Durch den stärkeren Ruck verspürte er plötzlich Schmerzen in der rechten Unterbauchgegend und sah einen Bruch faustgroß heraustreten. Die ärztliche Untersuchung, die unmittelbar darauf erfolgte, ergab folgendes: In der rechten Leistengegend fand sich eine pflaumengroße, harte, schmerzhafte Geschwulst, die sich nach mehrfachen vergeblichen Versuchen schließlich wieder in die Bauchhöhle zurückbringen ließ, und es zeigte sich alsdann eine offene, für den Zeigefinger durchgängige Bruchpforte. Der linke Leistenring war ebenfalls erweitert. Das Gutachten schließt nun mit Recht aus der Tatsache, daß auch links ein erweiterter Leistenring besteht, daß wahrscheinlich bereits früher rechts ein Bruch vorhanden war, der durch den erwähnten Unfall eine leichte Einklemmung erfahren hat. Der Gutachter beantragt 10 % Entschädigung. Ich führe den Schluß des Gutachtens an: „Ich glaube nicht, daß durch die vom Patienten ausgeführte Arbeit allein der Bruch entstanden ist. Patient wurde vielmehr erst durch die am 19. März 1901 entstandene leichte Einklemmung auf einen Bruch aufmerksam. In einer Entscheidung vom 21. März 1887 findet sich ausdrücklich der Passus: Wenn durch Ueberanstrengung bei der Arbeit eine Brucheinklemmung stattfindet, so ist dies als ein Unfall im Betriebe anzusehen.“

Darauf lehnt die Berufsgenossenschaft die Entschädigung ab mit der Begründung, daß der linke Bruch sich allmählich infolge einer Kette unerheblicher und nicht nachweisbarer Anstrengungen entwickelt habe, unter die vielleicht auch die beim Abrutschen der mit Steinen beladenen Karre von der Fahrdiele erfolgte Anstrengung

falle, während der erforderliche Nachweis dafür nicht erbracht sei, daß lediglich das Abrutschen der Karre von der Fahrdiele für sich allein den unmittelbaren Bruchaustritt verursacht habe. Da sich P. bei der ablehnenden Entscheidung nicht begnügt, so wendet er sich an das Schiedsgericht, das ihm eine Rente von 10 % zuspricht. Die Berufsgenossenschaft legt dagegen Rekurs ein, der jedoch vom Reichsversicherungsamt zurückgewiesen wird, indem es gleichfalls an der Auffassung festhält, der Leistenbruch des Klägers sei infolge der außergewöhnlichen Anstrengung beim Abrutschen der Karre entstanden. Hiernach sei derselbe als Folge eines Betriebsunfalls anzusehen und der Kläger für die dadurch verminderte Erwerbsfähigkeit zu entschädigen.

Fall XIV. G. hob mit Arbeitsgenossen eine Kippmulde im Gleis. Plötzlich trat er, ohne seinen Arbeitsgenossen Näheres mitzuteilen, ab; nach 10 Minuten wurde er im Stalle eines benachbarten Hauses in sitzender Stellung, unfähig sich fortzubewegen, gefunden, worauf seine Ueberführung in ein Krankenhaus erfolgte. Bemerkenswert ist nun, daß G. wegen Bruchanlage militärisch als dienstuntauglich bezeichnet wurde; er behauptet jedoch, nie Beschwerden von dieser Veranlagung gehabt zu haben. In dem ärztlichen Gutachten kommt zum Ausdruck, daß ein rechtseitiger Leistenbruch von G. längere Zeit bereits bemerkt worden sei. Der Aufnahmebefund ergab einen ca. zweifautgroßen Leistenbruch, der bei Betastung und dem Versuch, ihn in die Bauchhöhle hineinzubringen, sehr schmerzhaft war. Es war eine Einklemmung vorhanden, die eine sofortige Operation erforderlich machte (Radikalooperation nach Bassini). „Die enge Bruchpforte, die akuten Einklemmungserscheinungen am Darm sprachen für traumatische Entstehung der Einklemmung, die trotz erfolgreicher Operation eine Entschädigung von $33\frac{1}{3}$ % rechtfertige, wiewohl der rechte Leistenkanal sich zur Zeit in besserer Lage befände als vor dem Unfall.“ Die Berufsgenossenschaft erkennt $33\frac{1}{3}$ % an als Gewöhnungsrente für 2 Monate, darauf wird die Rente nicht mehr gewährt, da keine Erwerbsbeschränkung mehr besteht.

Dieser Fall ist ein Beweis dafür, daß erfolgreiche Operation die beste Lösung der Bruchfrage in der Unfallpraxis darstellt. Der Vorschlag, lediglich die Kosten des Operationsverfahrens und der Nachbehandlung von der Berufsgenossenschaft tragen zu lassen und

im übrigen alle Ansprüche aus Bruchschäden strikte abzuweisen, erinnert an die Weisheit Salomos.

Das Gesagte trifft allerdings nur unter der Voraussetzung zu, daß in der Tat absolute Heilung durch die Operation erfolgt; abgesehen von Bauchbrüchen, die als Folgen der durch den „Unfall“ bedingten Operation entschädigt werden müssen, kommt es in einer Reihe von Fällen, wie Liniger berichtet, vor, daß die erfolgreich Operierten fortgesetzt über Schmerzen in der Narbe klagen, denen somit eine höhere Rente als die Bruchrente (10 %) zugebilligt werden müßte, da der Beweis der Richtigkeit solcher Beschwerden ärztlich schwer zu erbringen ist.

Fall XV. Die Witwe des im Krankenhaus an den Folgen einer Hernienoperation verstorbenen Arbeiters K. macht Ansprüche geltend, indem sie einen ursächlichen Zusammenhang des Todes ihres Mannes mit einem 3 Monate voraufgegangenen angeblichen Unfall behauptet. Die Nachfragen ergaben, daß K. „wegen eines übermannskopfgroßen linkseitigen Hodensackeingeweidebruches, der bis fast an die Kniee reichte und seit Jahrzehnten bestand“ und nach den eigenen Angaben des K. nie völlig zu reponieren war, das Krankenhaus aufgesucht hatte, augenscheinlich, weil Einklemmungserscheinungen voraufgegangen waren. Ein Kotabszeß, der sich an der Bruchpforte entwickelte, veranlaßte den K., die Zustimmung zur Operation zu geben, die in Eröffnung des Kotabszesses bestand. An dieser Stelle entwickelte sich bald ein Anus praeternaturalis; dem Versuch, diesen zu schließen, erlag K.

Der Gutachter gibt sein Urteil dahin ab: K. ist an den Folgen der Einklemmung eines Leistenbruches verstorben. Die Einklemmung ist 1—2 Tage vor der Einlieferung ins Krankenhaus erfolgt. Der Unfall, der im Abrutschen während einer Grubenarbeit bestanden haben soll, ist durchaus im stande, die Einklemmung jenes Bruches herbeizuführen, und demgemäß auch als Ursache des Todes anzusehen. Eine Anfrage bei dem Arzt, der die Ueberführung in das Krankenhaus veranlaßte, ergab, daß es sich seines Erachtens um einen „länger bestehenden Bruch“ handelte, der K. habe den Eindruck eines Schwerkranken gemacht, den er für moribund hielt.

Nunmehr erfolgt ein ausführliches Gutachten auf Grund der Akten, das Bezug nimmt auf die Zeugenaussagen. Danach hat ein Bauaufseher beobachtet, daß K. etwa $\frac{1}{2}$ m an dem fraglichen Abend herabgerutscht sei und sofort über Schmerzen im Leibe geklagt habe.

Er habe darauf weitergearbeitet, sei aber an dem darauffolgenden Tage nicht zur Arbeit erschienen. Der Gutachter kommt zu dem Schluß, es läge kein Unfall vor. Die Angaben des Arbeitsgenossen rechtfertigten die Annahme des Unfalls durchaus nicht. Auch K. selbst habe von einem Unfall im Krankenhause nicht gesprochen. Die Einklemmung des Bruchsackes, die vorübergehend für K. keine Seltenheit war, sei in diesem Falle eine schwerere gewesen. Bei so alten Brüchen, wie der vorliegende, käme eine Ueberfüllung des Bruchsackes und damit eine Einklemmung ungemein häufig vor, die geringsten Anlässe seien dafür ausreichend. Die Höchstwahrscheinlichkeit spräche dafür, daß ein Zusammenhang mit dem Unfall nicht vorläge. Darauf weist die Berufsgenossenschaft die Ansprüche zurück mit der Begründung, der Bruch sei im gewöhnlichen Lauf der Dinge bei Verrichtung der gewohnten Betriebstätigkeit entstanden. Trotz der Ablehnung entscheidet sich der Vorstand der Berufsgenossenschaft nach Anhörung eines technischen Sachverständigen für Entschädigung. Wenn K. auch außerhalb des Betriebes eine Verschlimmerung des bestehenden Bruchschadens hätte zustoßen können, so sei ein Anlaß zur Einklemmung des Bruches im Abgleiten zu suchen. Wenn K. nicht sofort den Unfall als solchen meldete, so sei dies mit der Gewöhnung in Einklang zu bringen, die bei K. infolge des jahrelangen Bestehens vorhanden sei. Darauf erfolgt Anerkennung des Anspruchs für die Witwe.

Wir sind der Meinung, daß die freiwillige Anerkennung der Ansprüche nicht gerechtfertigt ist und lediglich aus Besorgnis vor der überaus milden Spruchpraxis des Reichsversicherungsamts in Hernienfragen erfolgt ist. Bei einem Manne, der seit Jahren, ohne daß Betriebsunfälle die Einklemmung veranlaßten, den Zustand der Inkarzeration seines alten Leistenbruches kennt, ereignet sich wieder einmal eine Einklemmung. Der Vorfall, der nach Monaten als *Causa movens* herangezogen wird, erscheint ihm so wesenlos, daß er während der ganzen Behandlungszeit niemals seiner Erwähnung tut. Daß diese Einklemmung, die letzte von zahlreichen, auf einen „bestimmt abgrenzbaren Zeitpunkt und ursächlich auf ein einzelnes greifbares Ereignis“, wie es in einer Entscheidung des Reichsversicherungsamts vom 30. Januar 1888 gefordert wird, zurückzuführen sei, ist zum mindesten höchst unwahrscheinlich.

In dem Obergutachten, das die Berufsgenossenschaft über den folgenden Fall einforderte, war die Doppelseitigkeit als Argument

für nichttraumatische Hernien ins Treffen geführt, und in der Tat hat nach Kries [24] das Reichsversicherungsamt sich im allgemeinen stets auf den Standpunkt gestellt, daß die Erwerbung eines Doppelbruches durch Unfall sehr unwahrscheinlich sei.

Fall XVI. R., der angeblich nie zuvor einen Leistenbruch besaß, empfand beim Hochheben eines großen Feldsteines (angeblich $2\frac{1}{2}$ Zentner schwer), mit dem er Kopfsteine zu schlagen hatte, plötzlich so heftige Unterleibsschmerzen, daß er die Arbeit einstellen mußte. Die ärztliche Untersuchung, die 24 Stunden nach dem Vorfall stattfand, ergab folgenden Befund: Beiderseits offene enge Bruchpforten, in der rechten Leistenbeuge nach heftigen Hustenstößen eine etwa hühnereigroße Anschwellung. Die Haut der „Bruchgegenden“ nicht gerötet und nicht geschwollen. Der Gutachter glaubt aus rein äußeren Momenten — sofortige Einstellung der Arbeit, große Schmerzhaftigkeit bei der Palpation, guter Leumund des angeblich Verletzten — auf eine traumatische Entstehung schließen zu dürfen und spricht sich für die Gewährung von 20 % Rente aus. Dem widerspricht ein Obergutachten. Fraglos habe eine Bruchanlage bestanden, eine traumatische Erweiterung der Bruchpforte könne nur durch Zersprengung, Zerreißen derselben entstehen, die eine intensive Gewalt, wie Ueberfahrenwerden, Verschüttetwerden, Hufschlag u. dergl., voraussetze, bei der sich regelmäßig ein Bluterguß in die Umgebung fände. Der Rand traumatisch erweiterter Bruchpforten sei unregelmäßig zerrissen. Außerdem sei der traumatische Bruch mit Einklemmungen verbunden. Vor allem spräche die Doppelseitigkeit für nichttraumatische Hernie. Darauf erfolgt abweisender Bescheid, gegen den R. Berufung einlegt. Nunmehr erstattet der Gutachter des Schiedsgerichts Bericht. Er schließt sich dem Obergutachten nicht an, hält den doppelten Leistenbruch für traumatisch entstanden, und zwar aus folgenden Gründen: Der R. hat unmittelbar nach dem als Unfall angesprochenen Vorgang die Arbeit eingestellt und seinen Mitarbeitern von seinem angeblichen Unfall Kenntnis gegeben, am nächsten Tage die Hilfe eines Arztes aufgesucht, der den Bruch für einen frischen hielt. Auch sei das Heben eines $2\frac{1}{2}$ Zentner schweren Steines eine das betriebsübliche Maß überschreitende Anstrengung. Da der Bruch durch ein Bruchband gut zu reponieren ist, genüge eine Rente von 15 %.

Der Auffassung schließt sich auch das Schiedsgericht an, da im

vorliegenden Falle alle vom Reichsversicherungsamt geforderten tatsächlichen Voraussetzungen für die Annahme eines plötzlichen Bruchaustritts zuträfen. Darauf legt die Berufsgenossenschaft gegen dieses Erkenntnis Rekurs ein und bezieht sich dabei direkt auf das Gutachten des schiedsgerichtlichen Sachverständigen, der eine angeborene Bruchanlage als gegeben annahm; auch erhebt die Berufsgenossenschaft den Einwand, daß sich der R. bei plötzlichem Auftreten eines Bruches sofort zum Arzt begeben hätte, ferner hätten wohl bei der Größe des Bruches — Hühnereigröße — Einklemmungserscheinungen vorhanden sein müssen. Das Reichsversicherungsamt weist jedoch den Rekurs zurück mit folgender Begründung:

„Das Reichsversicherungsamt hat mit dem Schiedsgericht die Ueberzeugung gewonnen, daß es im vorliegenden Falle in hohem Grade wahrscheinlich ist, daß der Doppelbruch des Klägers plötzlich bei der Betriebsarbeit unter wesentlicher Mitwirkung eines als Unfall zu bezeichnenden besonderen Ereignisses entstanden und nicht, wie es nach ärztlicher Erfahrung allerdings der Regel entspricht, aus angeborener oder unmerklich entstandener Anlage allmählich sich entwickelt hat und lediglich infolge des weiteren Fortschreitens dieser Anlage ohne Unfall ausgetreten ist. Für diese plötzliche Bruchentstehung sprechen nicht nur die Gutachten der beiden ärztlichen Sachverständigen, sondern auch die obwaltenden Umstände, deren Zusammentreffen nach ständiger Rechtsprechung des Reichsversicherungsamts den plötzlichen Bruchaustritt wahrscheinlich erscheinen läßt. Denn der Kläger hat unmittelbar vor der Wahrnehmung des Bruches eine außergewöhnlich schwere Betriebsarbeit, das Heben eines etwa $2\frac{1}{2}$ Zentner schweren Steines vom Erdboden, um denselben zum Zerschlagen zurechtzulegen — verrichtet, eine Tätigkeit, die an sich geeignet ist, einen Bruch plötzlich zum Austritt zu bringen, da sie die Bauchmuskelpresse in ungewöhnlicher Weise in Anspruch nimmt. Er hat bei dieser Arbeit plötzlich große Schmerzen verspürt, die ihn zur sofortigen Einstellung seiner Betriebsarbeit nötigten und ihm Veranlassung gaben, seinen als Zeugen vernommenen Mitarbeitern hierüber Klage zu führen. Der Kläger hat sich auch am nächsten Morgen zum Arzte begeben, der auf beiden Seiten der Leistengegend die Bauchpforten offen, aber zunächst noch eng und erst später erweitert gefunden, auch nach Hustenstößen rechts eine ziemlich große, etwa hühnereigröße Anschwellung und links nur ein leichtes Entgegenstülpen der Eingeweide festgestellt hat. Auch dem Arzte gegen-

über hat der Kläger sowohl bei seinem ersten Besuche, wie später über sehr große Schmerzen und Beschwerden geklagt, die ihn verhinderten, gerade zu gehen und zu arbeiten. Auch das Anlegen eines passenden Bruchbandes linderte diese Schmerzen nicht merklich. Diese schwanden vielmehr erst nach längerer Ruhe und entsprechender Behandlung. Hierzu kommt noch, daß der Kläger nach dem Zeugnis seines Dienstvorgesetzten ein besonders fleißiger und zuverlässiger Mann ist, von dem nicht anzunehmen ist, daß er ohne zwingenden Grund seine Arbeit einstellen würde, und daß er nachweislich bis zum Unfall die schwersten Berufsarbeiten ohne Schonung seiner Person verrichtet hat, die er, wenn ein Bruch, insbesondere ein doppelseitiger, schon vorher bestanden hätte, in dieser Weise nicht hätte leisten können. Hiernach hatte das Reichsversicherungsamt keine ausreichende Veranlassung, dem gegen die plötzliche Bruchentstehung sich aussprechenden Gutachten vor denjenigen der vorgenannten beiden Sachverständigen den Vorzug zu geben. Dem Rekurse des Beklagten war daher der Erfolg zu versagen.“

In der Begründung des abweisenden Bescheides seitens der Berufsgenossenschaft wird zu Unrecht lediglich eine äußere Gewaltwirkung als Voraussetzung für die Entstehung eines Bruches als Unfallfolge angesehen. Nach der Spruchpraxis des Reichsversicherungsamts genügt der über den Rahmen des Betriebsüblichen hinausgehende Kraftaufwand, um einen „Unfallbruch“ entstehen zu lassen. Aus der Entscheidung des Reichsversicherungsamts sei hervorgehoben, daß R. als Erdarbeiter die schwersten Berufsarbeiten ohne Schonung verrichtete; wir glauben uns berechtigt, anzunehmen, daß die ständige schwere Berufsarbeit für die Entstehung des Bruches mindestens in dem gleichen Maße heranzuziehen ist, wie die einmalige Anstrengung, die das Heben eines 2½ Zentner schweren Steines für den kräftigen Mann bedeutete.

Dann aber handelt es sich um eine Gewerbekrankheit, und man kann Brüche, die bei Berufen entstehen, die zu schwerer körperlicher Arbeit zwingen, als Gewerbekrankheiten auffassen.

In diesem Sinne äußert sich auch eine Entscheidung des Reichsversicherungsamts vom 20. Januar 1888 wie folgt:

„Es kann sein, daß ein Arbeiter sich im Betriebe ein Bruchleiden zugezogen hat; dies genügt aber noch nicht zur Gewährung einer Rente, denn ein Leistenbruch kann nur dann als Betriebsunfall erachtet werden, wenn er als Folge eines beim Betriebe eingetretenen

Unfalles erscheint, d. h. wenn der Eintritt der Störung der Körperintegrität im Gegensatz zu den sogenannten Gewerbekrankheiten nach einem gewissen zeitlich merkbaren Ereignisse sich bestimmen läßt. Wenn die Arbeiter jahrelang schwere Arbeiten, das Tragen schwerer Lasten verrichten und zu Bruchleiden prädisponiert sind, so begünstigt dies das allmähliche Eintreten eines Leistenbruches.“

Fall XVII. F. will beim Kieskarren plötzlich Schmerzen in beiden Leistengegenden verspürt haben. Es war dies seine letzte Arbeit vor Feierabend. Er will sofort Arbeitsgenossen benachrichtigt und ärztliche Hilfe in Anspruch genommen haben. Er wurde dem Hospital überwiesen; folgendes Gutachten wurde abgegeben: Es besteht eine linkseitige Leistenhernie, bei enger Bruchpforte, ohne Einklemmungserscheinungen. Der Gutachter nimmt an, daß die Bruchpforte und der Bruchsack vor dem Unfall vorhanden gewesen seien, daß durch die Anstrengung beim Heben das Netz durchgetreten und sich eingeklemmt habe.

Die Berufsgenossenschaft lehnt Entschädigung ab. Die Arbeit, bei der der Bruchaustritt erfolgt sei, sei keine Anstrengung gewesen. Bruchanlage sei ärztlich festgestellt. Das Schiedsgericht, an das sich F. wandte, holte ein weiteres Gutachten ein, aus dem wir folgendes hervorheben: „... diese Ausführungen machen das plötzliche Austreten des Bruches in den präformierten Bruchsack als Folge einer größeren Anstrengung nicht unwahrscheinlich, zudem sind in diesem Falle die Kriterien vorhanden, die das Reichsversicherungsamt verlangt, um einen Bruch als Folge eines Unfalls anzuerkennen: das plötzliche Austreten des Bruches bei angestrenzter Arbeit, plötzliche heftige Schmerzen, die den F. veranlassen, sofort seine Tätigkeit einzustellen und ärztliche Hilfe in Anspruch zu nehmen. Fraglich ist nur, ob die Arbeit, bei der F. zuerst das Austreten des Bruches bemerkte, eine über den Rahmen des Betriebes hinausgehende gewesen ist, wie F. in seiner Berufungsschrift behauptet. Dies angenommen, ist eine Entschädigungspflicht für die Folgen des Bruchleidens nicht von der Hand zu weisen; eine Entschädigungspflicht besteht aber auch deshalb, weil selbst bei der Annahme des längeren unbemerkten Bestehens des Schenkelbruches infolge der großen Anstrengung Netz in den Bruch eingetreten ist und sich eingeklemmt hat, also eine Verschlimmerung eines schon bestehenden Leidens eingetreten ist. Durch die Operation sind die direkten Folgen des Bruchaustrittes

beseitigt, was daraus hervorgeht, daß F. keine Unfallansprüche aus etwa bestehenden direkten nachteiligen Folgen des Bruches herleitet. — Daß F. ein Bruchband zu tragen genötigt ist, liegt in der durch die schlechte Ernährung bedingten Schläffheit der Bauchdecken begründet.“

Dagegen führt F. in seiner Berufungsschrift eine bestehende Steifigkeit im linken Schultergelenk auf die durch den Bruchaustritt bedingten Operationen zurück. Nach seiner Berufungsschrift war schon nach der ersten Operation der linke Arm teilweise, nach der zweiten Operation, die durch eine Eiterung in den alten Narben bedingt war, ganz gelähmt. Einen Zusammenhang zwischen dieser allmählich sich ausbildenden Gelenksteifigkeit und den Operationen zu konstruieren, ist völlig unmöglich. Bei F. handelt es sich um eine chronische, sich hauptsächlich in der Gelenkkapsel abspielende und allmählich zu Gelenkversteifung führende Schultergelenkentzündung, eine Entzündung, die sich bei Personen dieses Alters, die in unhygienischen Verhältnissen leben und bei ihren Arbeiten allen Witterungseinflüssen ausgesetzt sind, sehr häufig findet. Daß F. eine gleich im Beginne der Entzündung eintretende, sicherlich schon vor der ersten Operation bestanden habende Bewegungshemmung nicht eher bemerkt hat, beruht darauf, daß die Beweglichkeit des Schulterblattes einen Teil der mangelnden Bewegung, vor allem die frühzeitig gestörte Abduktion des Armes, ersetzt. Hiernach ist also die bei F. bestehende Schultersteifigkeit keine Folge der durch den Schenkelbruch bedingten Operation, sondern eine Folge destruierender, sich hauptsächlich in der Schultergelenkkapsel abspielender Veränderungen, die in den schlechten sanitären Verhältnissen, in denen F. lebt, in den Witterungseinflüssen, denen F. als Erdarbeiter ausgesetzt ist, und dem Alter „des jetzt völlig verschlissenen und jetzt völlig arbeitsunfähigen Mannes“ ihre Ursache haben. Andererseits steht es außer allem Zweifel, daß der schon früher schlechte allgemeine Kräfte- und Ernährungszustand des F. infolge der durch den Bruchaustritt notwendig gewordenen Operationen, durch die Eiterung in den alten Narben und die lange Bettlägerigkeit ganz entschieden ungünstig beeinflußt worden ist, und zwar in dem Maße, daß der vor dem Bruchaustritt noch zum großen Teile arbeitsfähige Mann jetzt kaum noch für erwerbsfähig zu erachten ist. Daraufhin spricht das Schiedsgericht dem Verletzten 50 % Rente zu. Darauf Rekurs der Berufsgenossenschaft. Mit Recht behauptet die Berufsgenossenschaft: Ist

schon der gewaltsame Austritt eines Leistenbruches, d. h. ein Einreißen der natürlichen Bruchpforte und ein Vordringen vom Eingeweide etc. durch die eingerissene Bruchpforte, nur äußerst selten gegeben und dann auch nur im Anschluß an übermäßige Anstrengung möglich, so kann im vorliegenden Falle, wo es sich um einen doppelseitigen Leistenbruch handelt, der vom Schiedsgericht als Ursache des Bruchaustrittes angenommene Betriebsvorgang in keiner Weise geeignet erscheinen, einen doppelseitigen Leistenbruch gewaltsam hervorzubringen. Die Arbeitstätigkeit ist nicht über das Maß der gewöhnlichen Arbeitsleistungen hinausgehend gewesen, und die dabei vorgenommenen Manipulationen des Verletzten, welche übermäßige Kraftanstrengungen bedingen sollen, sind ganz unwahrscheinlich. Soll es sich dagegen nur um eine Einklemmung von Bruchinhalt bei schon längst vorhanden gewesenen ausgebildeten Brüchen handeln, so kann auch in diesem Falle von einem Betriebsunfall keine Rede sein, denn diejenigen Arbeiter, welche mit Brüchen behaftet sind und, ohne das Bruchband anzulegen, ihre Arbeiten verrichten, sind jederzeit der Gefahr des Einklemmens des Bruches ausgesetzt. Es ist dazu keineswegs eine besonders anstrengende Arbeitstätigkeit notwendig, eine ungeschickte Bewegung allein genügt schon, um eine Einklemmung hervorzurufen. Die Folgen des unterlassenen Tragens eines Bruchbandes haben diese Arbeiter selbst zu tragen, keinesfalls steht ihnen ein Recht auf Unfallentschädigung zur Seite, wenn die Einklemmung gelegentlich der Arbeitszeit in die Erscheinung tritt. Das Reichsversicherungsamt weist den Rekurs zurück mit folgender Begründung:

„Der Kläger hat keinen Antrag gestellt, aber in der durch seinen Bevollmächtigten eingereichten Gegenschrift geltend gemacht, daß die von ihm am Unfalltage verrichtete Arbeit für ihn eine außergewöhnlich schwere gewesen sei, und daß auch alle anderen Momente vorlägen, bei deren Vorhandensein die plötzliche Entstehung eines Bruchschadens angenommen zu werden pflegt. Das Rekursgericht hat auf Grund des überzeugenden Gutachtens vom 1. Mai 1900 angenommen, daß es sich um einen plötzlichen Austritt des Bruches als Folge einer größeren Anstrengung des Klägers handelt. Hierfür spricht die enge Bruchpforte, die große Schmerzhaftigkeit, welche ihn zwang, die Arbeit sofort einzustellen und einen Arzt herbeizuholen, endlich das Austreten und Einklemmen des Netzes. Da der Kläger bereits eine Anlage zum Bruch hatte, so bedurfte es keiner

besonderen Anstrengung, um denselben zum Austritt zu bringen. Es war vielmehr für den durch die tagsüber verrichtete Arbeit ermüdeten, an sich schwächlichen Körper des Klägers die mit dem Ausschütten des Karrens verbundene Anstrengung eine so erhebliche, daß der Austritt des Netzinhalts erfolgte. Die Arbeit desselben erforderte mithin an sich zwar nicht eine über den Rahmen der gewöhnlichen Betriebstätigkeit hinausgehende Anstrengung, aber die erwähnten Umstände lassen erkennen, daß sie für den Kläger eine besonders anstrengende war und nicht bloß die Gelegenheit, sondern die Ursache für den Bruchaustritt war. Aus diesen Erwägungen ist die Beeinträchtigung des Klägers an seiner Erwerbsfähigkeit, welche nach den ärztlichen Gutachten unzweifelhaft besteht, auf den von ihm erlittenen Betriebsunfall zurückzuführen. Die Beklagte wird von ihrer Verpflichtung, den Kläger hierfür zu entschädigen, nicht dadurch befreit, weil derselbe, trotzdem er, wie er wußte, ein Bruchleiden hatte, kein Bruchband getragen hat. Denn dem Verletzten geht dadurch, daß er durch eine Fahrlässigkeit den Unfall verschuldet, sein Rentenanspruch nicht verloren.“

Das ist ein Fall, der den Unfug, der mit Brüchen getrieben wird, in das hellste Licht stellt. Der Träger eines Bruches, der, ohne ein Bruchband zu tragen, gewohnte schwere Arbeiten verrichtet, wird notgedrungen früher oder später eine Einklemmung seines Bruches erfahren, für die dann die Berufsgenossenschaft entschädigungspflichtig einzutreten hat. Das einfachste Mittel, dem vorzubeugen, wäre, einen Passus in die Betriebsvorschriften aufzunehmen, laut dessen jeder wissentlich Bruchkranke zum Tragen eines Bruchbandes verpflichtet ist. Die Prophylaxe dieser Art „Betriebsunfälle“ deckt sich mit der Vorbeugungsmaßregel, die das Tragen unzweckmäßiger Betriebskleidung verbietet.

Die Arbeitsleistung war keine ungewöhnlich schwere, wie seitens des Reichsversicherungsamts zugestanden ist, die Müdigkeit des an sich schwächlichen Körpers erfüllt hier die Bedingungen, die den „Unfall“ als solchen glaubhaft machen. Verständlicher erscheint uns, was Wöldke in seinem Kommentar zum Unfallversicherungsgesetz vom 6. Januar 1884, IV. Auflage 1889, hervorhebt:

„Das Wiederhervortreten eines Bruches während einer nicht ungewöhnlich schweren Arbeit, bei welcher ein Bruchband nicht getragen wurde, hat das Reichsversicherungsamt demgemäß nicht als Folge eines bestimmten, zeitlich nachweisbaren Ereignisses, sondern

als allmähliche Körperbeschädigung infolge Nichttragens des Bruchbandes angesehen und demgemäß eine Unfallrente abgelehnt.“

Zu welchen Konsequenzen jedoch die entgegengesetzte Auffassung führt, zeigt eine Entscheidung des Kgl. Bayerischen Landesversicherungsamtes vom 16. Februar 1897, in welcher es sich zu einer äußerst milden Auffassung bekennt, indem es die durch eine Betriebstätigkeit verursachte Einklemmung eines, wenn auch schon zuvor bestehenden Bruches als Betriebsunfall gelten ließ:

„Steht fest, daß durch die Betriebsarbeit eine Schädigung eingetreten ist, so liegt ein Unfall vor, mag auch die Arbeit betriebsüblich und leicht, und der Arbeiter zur Schädigung infolge seines körperlichen Zustandes besonders disponiert gewesen sein.“

Mehrfache Brüche machen das unfallweise Entstehen von Brüchen, wie schon erwähnt, in hohem Grade unwahrscheinlich. Der folgende Fall liefert ein Beispiel hierfür.

Fall XVIII. S. verspürte beim Niederdrücken eines Hebebaumes plötzlich Schmerzen im Unterleib, arbeitete aber weiter, trat auch am folgenden Tage zur Arbeit an, mußte dieselbe aber, da sich die Schmerzen steigerten, Nachmittags niederlegen. Die Berufsgenossenschaft lehnt ab mit Rücksicht darauf, daß S. bis zum Abend weitergearbeitet habe. Aerztlicherseits wird ein Leistenbruch links von der Größe eines kleinen Apfels festgestellt. Vor dem Schiedsgericht kommt es zu einem Vergleich. Die Berufsgenossenschaft gewährt 15 %. Nach Jahren beantragt S. eine Erhöhung der Rente, da sich der Bruch verschlimmert habe. Die Berufsgenossenschaft lehnt weitere Ansprüche ab, da es sich nicht um eine Verschlimmerung der Folgen des genannten Unfalls, der 7 Jahre zurückliege, handle, sondern um die Folgen eines zweiten Unfalls, der kürzlich sich ereignet und für den die Berufsgenossenschaft nicht einzustehen habe. Aus dem nunmehr eingeforderten ärztlichen Gutachten geht hervor, daß der zweite Unfall durch Ausgleiten im Walde entstanden sei und einen rechtseitigen Leistenbruch zur Folge gehabt habe. Der bereits früher vorhandene linke Leistenbruch habe sich beträchtlich verschlimmert. Der rechtseitige Leistenbruch habe sich allmählich herausgestellt, so daß eine Erhöhung der Rente auf 30 % angemessen erscheint. Dem tritt das Schiedsgericht bei.

Die Entscheidung ist unseres Erachtens nicht begründet. Die Anerkennung des Leistenbruches als Unfallsfolge ist seinerzeit über-

haupt zu Unrecht erfolgt. Denn daß der Bruch nicht plötzlich entstanden ist, sondern sich allmählich entwickelt hat, wird nunmehr durch die Tatsache zur Gewißheit, daß rechterseits im Laufe der Zeit gleichfalls ein Leistenbruch entstanden ist, und daß der linkseitige Leistenbruch sich allmählich vergrößert hat. Als letzte Ursache der Verschlimmerung dieses Bruches aber dürfte der Umstand anzusehen sein, daß der Verletzte im Februar d. J. bei seiner Beschäftigung im Walde ausgerutscht ist; seit dieser Zeit sind die Beschwerden anscheinend in höherem Grade aufgetreten. Hierfür den angeblichen Unfall vom 27. März 1900 verantwortlich zu machen und dem Verletzten eine Rente von 30 % der Vollrente zuzusprechen, erscheint unseres Erachtens jedoch umsoweniger berechtigt, als der linkseitige Leistenbruch auch jetzt durch das vorhandene Bruchband, wie ärztlich bestätigt wird, zurückgehalten wird, und der Verletzte für die Erwerbsbehinderung aus dem Bruchleiden bereits die Rente von 15 % bezieht, also eine Entschädigung, welche die nach der Rechtsprechung des Reichsversicherungsamtes für einen einseitigen Leistenbruch zu gewährende Rente (10 %) um die Hälfte übersteigt. Eine Rente von 15 % muß auch gegenüber jetzigen Verhältnissen als angemessen und ausreichend angesehen werden; bei Annahme von 30 % nimmt der Gutachter offenbar Rücksicht auf das rechtseitige Bruchleiden und auf andere Umstände äußerer Art, die bei der Bemessung des Grades der Erwerbsbeschränkung und der Höhe der zu gewährenden Rente außer Betracht bleiben müssen.

Der Bauchbruch ist mehrfach Gegenstand obergutachtlicher Beurteilung gewesen. Das Herzogl. Braunschweigische Obersanitätskollegium hat in einem Falle, bei dem es darauf ankam, festzustellen, ob ein Trauma (Stoß mit einer Bohle gegen den Magen) eine Hernia epigastrica hervorgerufen habe, die Frage nach dem ursächlichen Zusammenhang in bejahendem Sinne beantwortet, indem es sich auf die Beobachtungen Witzels stützt, der die Zahl der durch Traumen entstandenen Bauchbrüche auf 50 % aller Fälle schätzt. Im Gegensatz hierzu bestreitet Koenig die traumatische Entstehung der Hernien in der Linea alba; er äußert sich hierüber in einem durch das Reichsversicherungsamt veröffentlichten Obergutachten: „Ich habe auch nicht den geringsten Grund für die Annahme, daß dieser Spalt, die Bruchpforte und das kleine Bruchsäckchen, an dem ein Stück des hier immer sehr reichlichen sub-

serösen Fettes hängt, auch nur einmal auf traumatischem Wege entstanden ist. Ich suche vergeblich nach einem Anhaltspunkt, um zu begründen, daß an einer oder mehreren kleinen Stellen in der weißen Bauchlinie durch ein äußeres Trauma oder durch ein inneres in Gestalt sehr erhöhten Abdominaldruckes ein derartig kleiner Defekt entstehen könnte. Das hat niemand bewiesen und kann mechanisch niemand beweisen.“

Auf den gleichen Standpunkt stellt sich Rinne in einem Obergutachten, das sich gleichfalls in der Sammlung ärztlicher Obergutachten des Reichsversicherungsamtes aus dem Jahre 1903 veröffentlicht findet.

Nach Liniger entsteht der Bauchbruch nur selten durch Unfall, der dann gewöhnlich eine direkte Verletzung des Bauches zur Voraussetzung hat. Interessant ist die Mitteilung Linigers, daß Witzel den im Braunschweiger Gutachten erwähnten Standpunkt längst verlassen habe. Das Reichsversicherungsamt hat jedoch wiederholt darauf Bezug genommen, indem es in seinen Rekursentscheidungen mehrfach hervorhebt:

„Allerdings unterliegen die Magenbrüche in ihrer Entstehung etwas anderen Gesetzen als die Nabel- und Leistenbrüche, insofern als sie in mindestens der Hälfte der Fälle auf Traumen zurückzuführen sind.“

Der einzige Fall einer Hernia epigastrica, der sich in den Akten fand, ist der folgende:

Fall XIX. S. mußte am 9. Juni 1901 beim schnellen Heraussteigen aus dem Schacht den Körper stark dehnen, um die Leitersprosse zu erfassen. Hierbei hat er einen Stich in der Magengegend empfunden und das Gefühl gehabt, wie wenn dort etwas zerrisse. Er will auch am Abend des Unfalltages einem Mitarbeiter den Vorgang mitgeteilt haben. Am anderen Tage sei an dieser Stelle ein roter Fleck entstanden und allmählich habe sich dort eine kleine Geschwulst gebildet. Steigernde Beschwerden, vor allem Atemnot, veranlaßten ihn, am 5. Januar 1902 ärztliche Hilfe aufzusuchen. Der behandelnde Arzt stellt nunmehr das Vorhandensein einer Geschwulst von etwa Talergröße in der Magengegend fest und entscheidet sich nach 2monatlicher Behandlung für eine Entschädigung von „etwa 10—15 % Rente“. S. nimmt zunächst wieder die Arbeit auf (Heizer beim Tiefbau), muß aber bald die Arbeit wieder ein-

stellen, da zunehmende Schmerzen in der Geschwulstgegend ihn bei der Atmung hindern. Nunmehr erneute ärztliche Untersuchung. Diese ergibt 5 cm oberhalb des Nabels gerade in der Mitte des Leibes eine kleine Geschwulst von der Größe einer Haselnuß. In den geraden Bauchmuskeln ist an der Stelle der Geschwulst eine schwielige Verdickung zu fühlen und mitten in dieser Verdickung ein Spalt; die Geschwulst stellt sich als ein Bauchbruch dar, der reponibel ist. Der Gutachter nimmt einen Zusammenhang der Entstehung des Bauchbruches mit dem angeblichen Unfall an.

Es sei zunächst ein Riß in der Bauchmuskulatur beim Unfall entstanden, und allmählich sei durch den Druck des Bauchinhaltes der Bruch in die Erscheinung getreten. Eine Einbuße der Erwerbsfähigkeit von 10 % erscheine ausreichend, die Anlegung eines Bruchbandes wird beantragt.

Gegen diese Rentenfestsetzung legt S. Berufung auf schiedsrichterliche Entscheidung ein.

Kurz nachdem er den Antrag gestellt, findet er sich bei dem letzten Gutachter ein und erklärt seine Bereitwilligkeit zur Vornahme einer operativen Entfernung des Bauchbruches, er erscheint jedoch nicht zur Operation. Aus diesem Umstande schließt der Gutachter eine Besserung der geklagten Beschwerden und empfiehlt, die Rente von 10 % dem S. weiter zu belassen. Die Berufsgenossenschaft erhöht die Rente auf 25 % (Verschlechterung des Zustandes) bis zum Tage des Eintritts in eine Klinik zur Vornahme der Operation, wenn solche innerhalb von 4 Wochen erfolgt, nachdem ein Gutachten der Sachverständigen des Schiedsgerichts eine Verschlimmerung (Vergrößerung der Hernie) festgestellt hat. Daraufhin zieht S. die Berufung zurück. Am letzten Tage verzichtet S. auf die Operation mit Hinweis auf die zu gering bemessene Familienunterstützung. Da jedoch der Vergleich vor dem Schiedsgericht inzwischen rechtskräftig geworden, verbleibt es bis auf weiteres bei der Festsetzung von 10 % Rente. Eine vertrauliche Feststellung im Juni 1903 ergibt, daß S. den gleichen Verdienst wie die Vollarbeiter bezieht; daher wird eine erneute ärztliche Untersuchung veranlaßt, die das Vorhandensein der Bauchhernie in dem bisherigen Umfange ergibt. Eine weitere Untersuchung erfolgt August 1906. Auch jetzt ist keine Aenderung des Zustandes zu verzeichnen. Die 10%ige Rente wird fortgewährt.

Was die traumatische Entstehung von Schenkelbrüchen anlangt, so fordern wir hier besonders skeptische Beurteilung. Während Goertz (M. f. U. 3, 398) jede Schenkelhernie a priori als Unfallsfolge ablehnt, und Koerte in einem Obergutachten wie Thiem nur die theoretische Möglichkeit zugibt, behauptet Kaufmann das gelegentliche Vorkommen von traumatischen Schenkelbrüchen auf Grund eigener Erfahrungen ohne Einschränkung.

Der folgende Fall besitzt nicht allzuviel Beweiskraft.

Fall XX. K. glitt, während er einen Schiebkarren auf feuchten Bohlen schob, aus. Er fiel auf den Schiebkarrenbaum und zog sich dabei einen rechtseitigen Leistenbruch zu. Aerztlicherseits wird der Leistenbruch als direkte Folge des Unfalls angesehen und 20 % Rente in Vorschlag gebracht. Allmählich entwickelt sich auch links ein Bruch, nicht traumatisch. Die Berufsgenossenschaft gewährt 10 % Rente und weist die Ansprüche, den linkseitigen Bruch gleichfalls zu entschädigen, zurück. Das Schiedsgericht fordert ein weiteres ärztliches Gutachten, das einen doppelseitigen Schenkelbruch (sic!) neben Bruchanlage für doppelseitigen Leistenbruch feststellt. In vier verschiedenen Gutachten war vom erstuntersuchenden Arzt stets ein Leistenbruch rechts als unmittelbare sowie ein Leistenbruch links als „spätere“ Unfallfolge angegeben. Der gewissenhafte Gutachter, der mit großer Energie die traumatische Entstehung beider Leistenbrüche verfocht, war nicht einmal im stande, Leisten- und Schenkelbrüche zu unterscheiden. Der Vertrauensarzt des Schiedsgerichts sagt in seinem Gutachten nicht allzu überzeugend: „Es ist für den Sachverständigen eine sehr schwierige Aufgabe, nachträglich festzustellen, ob die beiden Schenkelbrüche in Zusammenhang mit dem Unfall vom 24. September 1900 zu bringen sind. Derselbe kann sich lediglich auf die Atteste des behandelnden Arztes sowie auf die Zeugenaussagen stützen. Die beiden Atteste scheinen ganz bestimmt die plötzliche Entstehung beider Brüche annehmen zu müssen, wenn auch nur linkseitig eine Bruchanlage dem Unfall zugeschrieben wird. Wenn sich aber in der Folge ein Bruch an eine Bruchanlage, die selbst mit einem Unfall in Zusammenhang steht, entwickelt, so ist meiner Ansicht der Bruch, wenn er auch erst nach einigen Tagen zum Vorschein kommt, als eine direkte Folge des Unfalls zu betrachten. Der Umstand, daß gerade bei Fall auf den Bauch sehr leicht Brüche entstehen, stärkt mich in der Annahme, daß die Entstehung

beider Brüche als ein Betriebsunfall zu betrachten ist, und schätze ich infolgedessen die Erwerbsbeschränkung des K. auf mindestens 50 %, halte demnach die Klage desselben für gerechtfertigt.“

Das Schiedsgericht bewilligt 20 % Rente. Rekurs der Berufsgenossenschaft, der sich auf folgende interessante Einzelheiten stützt: Nach dem seitens des Schiedsgerichts eingeforderten ärztlichen Gutachten ist beim Kläger außer einem doppelseitigen Schenkelbruch eine Anlage zu einem doppelseitigen Leistenbruch vorhanden. Es muß hiernach fraglich erscheinen, ob überhaupt der hier als Unfallfolge anerkannte rechtseitige Leistenbruch (Schenkelbruch) tatsächlich eine unmittelbare Folge des Unfalls ist, oder ob nicht vielmehr auch zu diesem Leiden bereits vor dem Unfall eine Anlage bestanden hat, und der in Rede stehende Betriebsvorgang nur die Gelegenheit der Entstehung des Bruches, nicht aber die Ursache desselben gewesen ist. Bezüglich des linkseitigen Schenkelbruches jedoch kann es nach unserem Dafürhalten keinem begründeten Zweifel mehr unterliegen, daß es sich nicht um eine traumatische Bruchentstehung handelt. Die ärztlicherseits bald nach dem Unfälle festgestellte Anlage zu diesem Bruch hatte mit dem Unfälle jedenfalls ebensowenig zu tun, wie die Anlage zu einem doppelseitigen Leistenbruch. Wenn dann einige Zeit später sich linkerseits der Schenkelbruch entwickelte und austrat, so liegt allein in dieser Tatsache der Beweis für die allmähliche Entstehung des Leidens. Der ärztliche Gutachter und mit ihm das Schiedsgericht befinden sich nach der Spruchpraxis des Reichsversicherungsamts in offenbarem Irrtum bei der Annahme, daß auch dann, wenn der Bruch erst mehrere Tage nach einem angeblichen Geschehnis hervorgetreten ist, das Geschehnis doch einen Unfall im Sinne des Gesetzes darstelle.

Den Ausführungen schließt sich das Reichsversicherungsamt an.

Das Rekursgericht hat in die Angabe des Klägers, daß er durch die beiderseitigen Schenkelbrüche in nicht unerheblichem Maße in seiner Erwerbsfähigkeit beschränkt werde und einen geringeren Lohn wie früher erziele, keinen Zweifel gesetzt. Da aber der linkseitige Bruch erst einige Zeit nach dem Vorfall vom 24. September 1900 bemerkbar geworden ist, so kann nach der ständigen Rechtsprechung des Reichsversicherungsamts in Bruchsachen von einer traumatischen Entstehung wenigstens dieses Bruches keine Rede sein. Ob für den rechtseitigen Bruch diese Entstehungsart anzunehmen ist, kann dahingestellt bleiben, da die Beklagte hier ihre Entschädi-

gungspflicht anerkennt und dem Kläger die in Fällen dieser Art übliche Rente, zu deren Erhöhung kein Anlaß vorliegt, gewährt hat. Keinenfalls aber ist sie verpflichtet, auch noch den anderen Bruch zu entschädigen.

An dem Gutachten des schiedsgerichtlichen Sachverständigen ist folgendes auszusetzen: Der Gutachter behauptet, die Bruchanlage linkerseits sei eine Folge des Unfalls. Das Reichsversicherungsamt hat in einer Entscheidung vom 8. Juni 1888 deutlich zum Ausdruck gebracht: „Bruchanlage begründet keinen Anspruch auf Entschädigung, selbst wenn dieselbe durch Betriebsunfall entstanden.“

Geradezu unbegreiflich ist aber der Ausspruch: „Der Umstand, daß gerade bei Fall auf den Bauch sehr leicht (!) Brüche entstehen, stärkt mich in der Annahme, daß die Entstehung beider Brüche als ein Betriebsunfall zu betrachten ist!“ ganz abgesehen davon, daß nach allen Entscheidungen des Reichsversicherungsamtes nur der Bruch, der sofort in Erscheinung tritt, als „Unfallbruch“ gilt; was dem Sachverständigen des Schiedsgerichts bekannt sein mußte.

Wir haben an der Hand von 20 Fällen die Spruchpraxis der Schiedsgerichte und des Reichsversicherungsamtes in Bezug auf Hernien einer Besprechung unterzogen. Wir wollten keine statistische Arbeit liefern und haben uns daher auf die Kritik dieser wenigen wahllos zusammengestellten Aktenbefunde beschränkt, in der Annahme, daß die Statistik nirgends so wenig Beweiskraft besitzt wie bei der Beurteilung der Hernien als Unfallfolgen.

Da die Definition des Begriffes „Unfall“ gesetzlich nicht festgelegt ist, so sind wir auf die Auslegung der Schiedsgerichte und des Reichsversicherungsamtes angewiesen, und es will uns scheinen, daß bei der Beurteilung der Hernien als Unfallfolgen allzuviel Gewicht auf rein äußerliche Begleitumstände gelegt wird, von deren striktem Nachweis die Entscheidung des Falles abhängig gemacht wird. Es herrscht dabei ein Formalismus, unter dem die objektive Beurteilung vom ärztlichen Standpunkt aus notgedrungen leidet. Die formalen Bedingungen, die nach den Entscheidungen der oberen In-

stanzen eine Hernie als Betriebsunfall kennzeichnen, können vollzählig vorhanden sein, und es handelt sich doch nicht um einen Unfall, der Entschädigungsansprüche rechtfertigt. Ja, wir gehen so weit, zu behaupten, daß ein einigermaßen intelligenter Arbeiter, der auf Betrug ausgeht, einen jahrelang bestehenden Bruch als Folge eines Unfalls darstellen kann und so Anspruch auf ständige Rente erwirbt, wenn er es versteht, die durch die Spruchpraxis vorgeschriebenen Formalitäten zu befolgen.

Wir erheben keinen Anspruch auf Vollständigkeit des Materials — es ist das Hernienmaterial dreier Jahrgänge einer Berufsgenossenschaft —, wir wollen daher auch die Resultate nicht statistisch verwerten. Dennoch drängt sich uns unwillkürlich die Ueberzeugung auf, daß in allen zitierten Fällen die Spruchpraxis der Schiedsgerichte und des Reichsversicherungsamtes eine für den bruchkranken Arbeiter überaus milde genannt werden muß. Fast stets haben sich, wie wir sahen, die oberen Instanzen auf die Seite des angeblich Geschädigten gestellt und die Berufsgenossenschaften zur Rentenzahlung verurteilt. Wiederholt findet sich in zahlreichen Entscheidungen des Reichsversicherungsamtes die Forderung, der Nachweis der unfallweisen Entstehung der Hernien müsse mit besonderer Strenge geführt werden. Wiederholt ist darauf hingewiesen, die Mehrzahl der Hernien entstehe allmählich, die Arbeit sei nur die Gelegenheit zum Bruchaustritt, nicht die Ursache. Und dennoch finden wir die zahlreiche Bestätigung der Bruchrenten, ohne daß man behaupten könnte, der erforderliche Nachweis sei mit aller Strenge erbracht. Und wenn es wahr ist, was alle Autoren behaupten (soweit sie überhaupt die Existenz traumatischer Hernien zugestehen), daß die Unfallbrüche überaus seltene Verletzungen darstellen, dann darf man erstaunt fragen, wie ist es möglich, daß eine einzige Berufsgenossenschaft im Verlauf von 3 Jahren in ihren Akten eine stattliche Anzahl so überaus seltener Fälle anhäufen konnte, und wo sind die Akten, die uns von der Abweisung der Un-

gezählten berichten, die den strengen Nachweis nicht erbringen konnten? Das Reichsversicherungsamt müßte — mehr als das bisher geschieht — auch in praxi der Auffassung Rechnung tragen, daß ein Bruch fast stets durch die Wirkung immer und immer wiederkehrender Anstrengungen, wie sie zahlreiche Berufe dauernd erfordern, vorgetrieben wird. Es sollte der Tatsache eingedenk sein, daß zur Ausbildung eines Bruches immer langdauernde Minierarbeit erforderlich ist.

Die leidige Bruchfrage wird nicht von uns Aerzten gelöst, sie ist gelöst, wenn die Schiedsgerichte und das Reichsversicherungsamt jedem Bruchunfall mit gebührendem Mißtrauen begegnen und die Anerkennung eines Bruchunfalles zu einem Ereignis gestalten: „In 90 Fällen von 100 geht die Ausstülpung ganz allmählich vor sich, in 9 von 100 geht es ruckweise, und 1mal ist es ein besonders kräftiger Ruck, der vorwärts gemacht wird“ (Graser).

L i t e r a t u r .

1. Liniger, Bericht über den internationalen med. Unfallkongreß in Lüttich 1905. Monatschr. f. Unfallheilkunde 1905.
2. Berger, Paul, Die Unterleibsbrüche. (Uebersetzt von Steiner.)
3. Blasius, Gutachten über Leistenhernien. Monatschr. f. Unfallheilkunde 1894 und 1896, sowie Referate.
4. Graser, Die Entstehung der Leistenbrüche. Naturforschervers. München 1899.
5. Görtz, Zur Begutachtung der Bruchunfälle. M. f. U. 1898.
6. Helferich, Kann ein Bruch durch Unfall entstehen? Korrespondenzbl. des Aerztereins des Regierungsbez. Stralsund 1888.
7. Malgaigne, Leçons sur les hernies. Paris 1841.
8. Socin, Hernien als Unfall. Korrespondenzbl. f. Schweizer Aerzte 1887 und 1898.
9. Roser, Wie entstehen die Brüche? etc. 1889.
10. Blasius, Bruchschäden und Unfallgesetz. Naturforschervers. Wien 1894.
11. Baehr, Bruchschaden und Unfall. M. f. U. 1895.
12. Kaufmann, Die Bruchfrage. M. f. U. 1898.
13. Tillmanns, Lehrbuch der Chirurgie.
14. Kroenlein, Aerztl. Sachverständigen-Zeitung Bd. 6.
15. Haegler, Zur Beurteilung der accidentell traumat. Hernien. Arch. f. klin. Chir. Bd. 66.

16. König, Lehrbuch der Chirurgie.
 17. Kocher, Korrespondenzbl. f. Schweizer Aerzte 1898.
 18. Liniger, Bauchbrüche und Unfall. M. f. U. 1902.
 19. Hannecart, Bericht über d. internat. med. Unfallkongreß Lüttich 1905.
 20. van Hassels, ibidem.
 21. Thiem, ibidem.
 22. Görtz, Kommen traum. Leistenbrüche in Wirklichkeit vor und von welchen Erscheinungen sind sie eventuell begleitet? M. f. U. 1902.
 23. Galin, Arch. f. klin. Chirurgie Bd. 60.
 24. Kries, Aerztl. Sachverständigen-Zeitung 1895.
-

II.

Ueber den „schnellenden Finger“.

Von

Dr. Arthur Hiller,

Spezialarzt für orthopädische Chirurgie in Königsberg i. Pr.

Der „schnellende Finger“ ist eine Affektion, welche vermöge der merkwürdigen Symptome, welche sie macht, seit langer Zeit das Interesse der Chirurgen erregt hat, und angeregt durch einen von mir kürzlich behandelten Fall, will ich dieses immerhin nicht gerade häufige Krankheitsbild zu beschreiben versuchen.

Doch bevor ich auf meine eigene Beobachtung eingehe, will ich die Symptome und einiges andere über diese Krankheit mitteilen.

Die Symptome des „schnellenden Fingers“ bestehen darin, daß ein oder mehrere Finger einer oder beider Hände in ihren Endgliedern nicht völlig gebeugt oder gestreckt werden können, oft ist Beugung und Streckung gehindert. Geschieht nämlich die eine oder die andere dieser Bewegungen über einen bestimmten, sich im Einzelfalle stets gleichbleibenden Winkel hinaus, so erfolgt unter einem mehr oder minder knackenden Geräusche ein Einschnappen des Fingers; dieses ist mit einem ziemlich lebhaften Schmerzempfinden verbunden. Ist das Glied gebeugt, d. h. eingeschnappt, so kann die Korrektur dieser Stellung aktiv, nur unter starker Anstrengung von seiten des Patienten erfolgen, indem er mit dem kranken Finger eine Stütze an den anderen Fingern der Hand zu finden sucht, oder passiv unter Zuhilfenahme der anderen Hand, wobei das Knacken hörbar wird und der Schmerz wieder auftritt. Bei mehrfacher Wiederholung der Beuge- und Streckbewegungen spielt sich der Bewegungsmechanismus ein und die Bewegungen erfolgen leichter, aber stets unter dem Symptom des Schnappens und Knackens. Oft kommt es vor, daß das Knacken, das Morgens stark ist, gegen Ende des Tages an Intensität einbüßt.

Dieser Symptomenkomplex wurde zum ersten Male von Notta

und Nélaton in einer klassischen Arbeit im Jahre 1850 beschrieben; die Autoren stellten sieben einschlägige Beobachtungen zusammen, stellten zwei Theorien der Entstehung des Leidens auf und brachten bereits Vorschläge zu einer operativen Therapie. Diese Arbeit der beiden Franzosen wurde jedoch nicht beachtet, sie geriet in Vergessenheit und erst vom Jahre 1870 ab erfolgten weitere Veröffentlichungen über den Gegenstand, die bis heute eine stattliche Zahl ausmachen.

Während die Zahl der beobachteten Fälle im Jahre 1882 nach Blum 19 betrug, konnte Schmitt 1887 bereits über 69, Carlier 1889 über 105, Necker 1893 über 121, Bégonne 1898 über 151 Fälle berichten, die sich seitdem noch wesentlich vermehrten. Röbel, der unter Friedrichs Leitung 161 Fälle zusammenstellte, beobachtete, wie ich hier beiläufig bemerken möchte, auch das Schnellen an anderen Gelenken, als an denen der Finger, z. B. an den Zehen, den Knien, den Hüften.

Nach den vorher gegebenen Zahlen ist das Leiden nicht zu den häufigen zu rechnen, jedenfalls ist es enorm viel seltener als andere Deformitäten der Gelenke; so beobachtete Fieber unter 8000 poliklinischen Patienten der chirurgischen Station des Wiener Maria-Hilf-Hospitals nur 3 derartige Fälle, ich habe unter ca. 4000 poliklinischen Patienten die Affektion nicht einmal beobachtet, anderseits beschreibt Astegiano 4 Fälle bei 130 Soldaten und Schulte 14 Fälle bei einer größeren Anzahl von Soldaten.

Heilborn hält das Leiden nicht für selten, aber für so belanglos in seinen Wirkungen für den Patienten, daß derselbe selten damit zum Arzte kommt.

Charpentier glaubt die Seltenheit derartiger Beobachtungen auf einen Mangel in der Stellung der Diagnose zurückführen zu müssen; Berger, Eulenburg, Bernhardt, Rosen u. a. halten die Affektion für selten, haben sie zum Teil nie gesehen.

Das Leiden lokalisiert sich nun nicht gleichmäßig an beiden Händen oder den einzelnen Fingern, sondern es finden sich hier bemerkenswerte Unterschiede.

Von den 161 Fällen Röbels betrafen 41 den Daumen, und zwar 28mal den rechten, 2mal davon beide Daumen, 11mal den linken, 47 den Mittelfinger, 34 davon den rechten, 12 den Zeigefinger, davon 11mal den rechten, 44 den Ringfinger, davon 21mal den rechten.

Ueber die Art dieser Verteilung gibt eine Zusammenstellung Bégonne's, welche ich hier folgen lasse, gute Uebersicht.

Es war befallen:

92mal die rechte Hand,	38mal die linke	(Carlier)
100mal " " "	50mal " " "	(Necker)
147mal " " "	62mal " " "	(Bégonne).

Die einzelnen Finger waren in folgendem Verhältnis betroffen:

Der Mittelfinger	41mal,	32mal davon rechts	(Carlier)
	52mal,	36mal " "	(Necker)
	61mal,	41mal " "	(Bégonne)
Der Ringfinger	38mal,	20mal " "	(Carlier)
	42mal,	22mal " "	(Necker)
	52mal,	27mal " "	(Bégonne)
Der Daumen	33mal,	26mal " "	(Carlier)
	34mal,	26mal " "	(Necker)
	43mal,	41mal " "	(Bégonne)
Der Zeigefinger	9mal,	8mal " "	(Carlier)
	11mal,	10mal " "	(Necker)
	13mal,	11mal " "	(Bégonne)
Der kleine Finger	9mal,	6mal " "	(Carlier)
	11mal,	6mal " "	(Necker)
	14mal,	7mal " "	(Bégonne).

Von den beiden Geschlechtern wird das weibliche öfter betroffen als das männliche; Necker stellte ein Verhältnis von 63 : 51 zusammen. Unter ferneren nach Necker veröffentlichten 24 Fällen fanden sich 15 weibliche, 9 männliche.

In einer größeren Anzahl von Fällen waren mehrere Finger einer oder beider Hände gleichzeitig erkrankt, öfter auch symmetrische beider Hände, z. B. beide Daumen.

Der Namen des Leidens wird in der heute gebräuchlichen Weise zuerst von Nélaton angewandt. Er gab ihm 1855 den Namen „doigt à ressort“. Von deutschen Autoren nannte Mentzel es „federnden Finger“, Hahn „schnellenden Finger“, Berger und Kurz „schnappenden Finger“.

Wenn wir nun einen derartig erkrankten Finger auf die wahrnehmbaren Veränderungen untersuchen, so finden wir außer den eingangs geschilderten Phänomenen und Beschwerden des Patienten noch folgendes:

Das Nagelglied des betreffenden Fingers wird meist in rechtwinkliger Beugung gehalten und manchmal erscheint dasselbe gegen die Mittelphalanx hin etwas seitlich verschoben und in geringem Grade subluxiert. Die Konturen des Gelenks zeigen keine Verdickung, bei der Palpation zeigt sich ebenfalls nichts Abnormales. Der Streckapparat arbeitet tadellos. Bei der Inspektion der Beugefläche des Fingers fällt in vielen Fällen zunächst keine Veränderung auf. Erst bei genauerem Hinsehen findet man in der großen Mehrzahl der Fälle eine knotenförmige Verdickung in der Gegend des Metakarpophalangealgelenkes und bei der Palpation fühlt man einen etwa erbsen- bis bohnen großen Knoten, der bei Bewegungen des Gliedes dem Gleiten der Sehne mehr weniger folgt, bei extremster Beugung und unmittelbar nach dem Einschnappen am meisten vorspringt, bei der Streckung etwas verschwindet. Dieser Knoten sitzt fest und unverschieblich der Sehne auf, die Haut über ihm ist abhebbar, meist besteht eine leichte Druckempfindlichkeit dieser Stelle. (Die Gelenkbewegungen an sich sind völlig frei.)

Bevor ich in der Schilderung des Leidens weitergehe, möchte ich einen Fall beschreiben, den ich vor einiger Zeit zu behandeln Gelegenheit hatte.

Am 24. August 1907 kam in die Sprechstunde das 14jährige Mädchen G. J., deren Mutter mir folgende Angaben machte:

Das Kind sei bei der Geburt völlig gesund und normal gebildet gewesen, speziell an den Händen wäre Abnormes nicht bemerkt worden. Im Alter von $1\frac{1}{2}$ Jahren soll das Kind beim Anziehen des Mäntelchens die Daumen gezerrt haben, indem es in das Aermelloch sich verbakte, und seit jener Zeit häufig geschrieen haben. Im Laufe der nächsten Monate stellten sich beide Daumen in den Endphalangen in Beugung ein und wurden nicht mehr gestreckt. Erfolgte die Streckung passiv, so äußerte das Kind starke Schmerzen. Wo die Schmerzen recht eigentlich saßen, war nicht zu eruieren, jedenfalls nicht in den Vorderarmen. Bei Streckung und Beugung hörten die Eltern nun bald ein mehr oder weniger lautes Knacken, das sie in die Gegend des Gelenks zwischen Nagel- und Grundglied verlegten.

Als das Kind 3 Jahre alt war und das Leiden sich noch nicht gebessert hatte, gingen die Eltern zu einem Orthopäden, der jeden therapeutischen Eingriff vorläufig widerriet. Ebenso griff derselbe Arzt 5 Jahre später nicht ein, unter der Motivierung, das Gelenk

würde steif werden, wenn man operierte, und empfahl Bäder und passive Bewegungen. Infolge solcher Aussichten auf Erfolg unterließen die Eltern jede Therapie. Der linke Daumen wurde allmählich von selbst insoweit gebessert, als wenigstens Bewegungen im Gelenk möglich wurden, wenn auch mit Schmerzen, Knacken und unter größeren Anstrengungen.

Der rechte Daumen wurde allmählich im Endgelenke „schief“ und konnte nicht mehr gestreckt werden.

Im Laufe der Zeit verdickte sich das ganze Glied beträchtlich.

Status: Bei der Untersuchung fand ich folgendes: Der linke Daumen wird im Endgelenk in rechtwinkliger Stellung gehalten, jedoch sind die Bewegungen frei, wenn auch mit einem gewissen Aufwande von Kraft, möglich. Bei einem sich stets gleichbleibenden Winkel der Beugung (30°) und Streckung erfolgt ein lautes Knacken in der Gelenkgegend. Das Gelenk selbst ist völlig normal, ebenso der Streckapparat. Schmerzen irgendwelcher Art fehlen, speziell solche im Vorderarm. Bei der Betrachtung der Beugefläche des Daumens fällt sogleich ein etwa erbsengroßer Knoten in der Höhe des Metakarpophalangealgelenkes auf, der bei Streckung des Nagelgliedes fast verschwindet. Die Palpation ergibt einen etwa erbsengroßen Tumor, fest der Unterlage aufliegend, die Haut darüber ist verschieblich, die Prominenz folgt den Bewegungen der Sehne.

Der ganze rechte Daumen ist geschwollen; das Endglied wird in rechtwinkliger Stellung gehalten und kann nicht gestreckt werden. Die beiden Gelenkenden erscheinen seitlich gegeneinander verschoben und etwas subluxiert. An der Beugefläche fühlt man an der Sehne des Flexor profundus einen Knoten derselben Beschaffenheit wie links. Im Gelenk sind Wackelbewegungen möglich. Das Röntgenbild ergibt normale Verhältnisse.

Da die Eltern auf meinen Vorschlag, den rechten Daumen sogleich operieren zu lassen, nicht eingingen, wurde derselbe von mir täglich elektrisiert und massiert, sowie mit aktiven und passiven Bewegungen behandelt. Am 3. Tage ließ sich das Glied unter lauten Knacken plötzlich strecken, die Beugung wurde frei; jedoch erfolgte unter einem Winkel von 30° unter einem lauten Knacken ein abermaliges Einschnappen.

Allmählich gelang es mir, die Beweglichkeit zu bessern, so daß der Beuge- und Streckapparat ohne viel größere Anstrengung von seiten des Kindes arbeitete als links. Da jedoch nach Verlauf einiger

Wochen eine Heilung nicht eingetreten war, so drangen jetzt die Eltern selbst auf die Operation.

Operation: Am 3. Oktober wurde unter Kokain-Adrenalinanästhesie ein ca. 4 cm langer Hautschnitt über dem fühlbaren Knoten gemacht, der alsbald sichtbar wird. Die Sehnenscheide erscheint spindelförmig aufgetrieben, in einer Ausdehnung von ca. 2 cm etwas gelblich verfärbt. Die Sehnenscheide wird eröffnet und es zeigt dieselbe an den Enden der Spindel ringförmige Schnürrungen, während die Scheide selbst auf das ca. 3—4fache der normalen Dicke verdickt ist.

Die Sehne selbst hat eine normale Farbe und zeigt ebenfalls eine spindelförmige Verdickung. An den Stellen der Sehnenscheidenschnürringe finden sich zirkuläre Ringe, in die Sehne tief eindringend. Die Sehnenscheide wird ausgiebig eröffnet, im ganzen Bereich der Spindel extirpiert. Nun erfolgen alle Bewegungen frei und leicht und ohne hörbares Phänomen.

Hautnaht, kleiner Tampon. Schiene.

Der Wundverlauf wurde durch die Eiterung eines Seidenfadens gestört. Nach dessen Entfernung am 8. Oktober normaler Verlauf.

10. Oktober. Entfernung der übrigen Fäden. Lineäre Narbe. Beginn aktiver Bewegungen. Der Daumen noch etwas geschwollen, ohne Reizerscheinungen. Im Endgelenke sind aktive Bewegungen in einem Winkel von 10° möglich.

Vom 13. Oktober ab Massage, aktive und passive Bewegungen, Heißluftbäder.

18. Oktober. Schwellung verschwunden.

9. November. Das Endglied besitzt die Hälfte der möglichen Beweglichkeit, die Narbe noch etwas empfindlich, der Daumen steht völlig gerade, das Phänomen des Schnellens ist verschwunden.

Der histologische Befund¹⁾ lieferte folgendes Ergebnis:

„Die Gewebestückchen enthalten Knorpelgewebe mit hyaliner Grundsubstanz, Sehnengewebe und quergestreifte Muskelfasern. Dem derben fibrösen Gewebe, das zum Teil die sehnigen Elemente ausmacht, aufgelagert ist ein Granulationsgewebe, das sehr zell- und

¹⁾ Die Untersuchung der Gewebstücke verdanke ich Herrn Dr. Carl, I. Assistenten am patholog. Institut, dem ich auch an dieser Stelle hierfür bestens danke.

gefäßreich ist, ohne einen spezifischen Charakter zu tragen. Einen Verdacht auf Tuberkulose oder maligne Neubildung ergibt der histologische Befund nicht.“

Dieses merkwürdige Leiden wurde von allen Autoren, die darüber berichten, genauestens auf seine Aetiologie hin untersucht und bei allen finden wir drei sich stets wiederholende ätiologische Momente: Rheumatismus, übermäßige Anstrengung und Trauma.

Rheumatische Disposition der befallenen Patienten hat Carlier unter seinen 105 Fällen 50mal festgestellt, Necker 52mal unter 126 Fällen, und zwar handelte es sich um akuten, subakuten und chronischen Rheumatismus.

Uebermüdung im Beruf führt Carlier 39mal als Ursache für den „schnellenden Finger“ auf, Necker 47mal, Bégonne 61mal unter 145 Fällen.

Das Leiden trat bei Leuten auf, die ihre Hände einer wenn auch nur leichteren, sich aber oft wiederholenden schädlichen Einwirkung unterzogen, sowie bei solchen, die Arbeiten ausführten, denen sie nicht gewachsen oder an die sie nicht gewöhnt waren.

Man findet demgemäß die Krankheit bei Trikotarbeiterinnen, Kleiderarbeitern, Näherinnen und Gärtnern, bei Rekruten, die ihre Hände durch die Gewehrübungen übermäßig anstrengen, bei Musikern, besonders Klavierspielern u. dgl. mehr. Diejenige Hand, welche am meisten geschädigt wird, ist am öftesten ergriffen, da die meisten Menschen rechtshändig sind, die rechte. Eine Ausnahme machen die Soldaten.

Das Trauma findet man als Aetiologie für das Leiden bei 20% aller Fälle (Bégonne), besonders bei Luxation, Distorsion, Sehnenzerrung, Schnitt- und Stichverletzung (Sick, Haegler) u. dgl. In diese Kategorie rückt ätiologisch auch der von mir beobachtete Fall ein, bei dem es sich wohl um eine Distorsion oder Sehnenzerrung handeln durfte.

Von anderen ätiologischen Momenten ist die Tuberkulose 3mal angegeben von Roux, Poirier und Blum (zitiert von Bégonne).

In einigen wenigen Fällen war das Leiden kongenital.

Das bevorzugte Alter für die Entstehung der Krankheit ist dasjenige zwischen dem 30. und 40. Lebensjahre, jedoch findet es sich auch bei ganz jungen und ganz alten Leuten. Es ist der Fall eines 90jährigen Greises beschrieben worden.

In vielen Fällen tritt das Leiden an symmetrischen Fingern auf, am häufigsten am Ringfinger beider Hände (Bégonne), mehrmals waren mehrere Finger beider Hände gleichzeitig befallen.

Ueber die pathologisch-anatomischen Befunde hat man Aufschluß durch Autopsie und Operation gefunden, ohne indessen viel mehr als Tatsachen anführen zu können. Zwar läßt sich das Phänomen des Schnellens aus diesen Befunden erklären, jedoch herrscht über das Zustandekommen der Veränderungen keine Uebereinstimmung.

Die wichtigeren pathologisch-anatomischen Veränderungen lasse ich hier kurz zusammengestellt folgen.

Leisrink fand eine „hernienartige Ausstülpung“ der Synovialmembran, eine „Sehnduplikatur“ täuschte ein beim Beugen verschwindendes Knötchen vor.

Wiesinger beobachtete an der durch Operation freigelegten Stelle eine $1\frac{1}{2}$ cm lange, gelblich verfärbte Sehnenverdickung; diese stieß an die Sehnhaut und verursachte so das Schnellen.

Schönborn fand einen über beide Beugesehen des Mittelfingers sich legenden 3 mm breiten Querstrang; Sick traf das Leiden bei einem $2\frac{1}{2}$ Jahre alten Knaben als Folge einer Stichverletzung. Ein Zipfel des Flexor sublimis hatte sich infolge der Verletzung losgetrennt, umgeschlagen und einen kleinen Buckel gebildet.

Duplay fand eine ringförmige Verdickung der Sehnhaut. Einen dem meinigen sehr ähnlichen Fall beschrieb Necker aus der Tübinger Klinik.

Einen sehr interessanten Fall veröffentlichte Sudeck. Es handelte sich um einen Einjährig-Freiwilligen, der wohl infolge der Gewehrgriffübungen einen „schnellenden Finger“ akquirierte. Er wurde operiert. Bei der Operation fand Sudeck eine Verdünnung der Sehne des Flexor profundus, dort wo sie in der Gabel des Musculus sublimis hin und her gleitet. Im Bereiche der Verdünnung war die Sehne grau verfärbt, glasig und durchscheinend, wahrscheinlich infolge Atrophie der Sehnenfasern in diesem Bezirke. Vier völlig analoge Daumenfälle finden sich bei Wiesinger und Blum (zitiert von Jeannin). Ueber dem Metakarpophalangealgelenk findet sich ein ringförmiges Verstärkungsband der Sehnhaut, welches die beiden Sesambeine umfaßt. Dieses Band entspricht einer Sehnhautverengung. An dem betreffenden Teil der Flexorensehne befindet sich eine knotenförmige Verdickung.

Um nun das Zustandekommen des Schnellens zu erklären, sind eine Reihe von Theorien aufgestellt. Wir können im ganzen drei große Gruppen aufstellen; nämlich:

1. Der Sitz des Hindernisses sitzt in dem Sehnenapparat.
2. In der Muskulatur.
3. In den Gelenkteilen.

Den Sehnenapparat und die Gelenkweichteile, Kappe und Bänder, als Sitz des Hindernisses nahmen als die ersten Notta und Nélaton an und sagten, es handle sich darum, daß entweder die Synovia in gewissen Teilen verdickt oder der Blindsack mit einem entzündlichen fibrinösen Exsudat vollgestopft sei, dieser Vorgang führe zur Knötchenbildung. Der Knoten stoße bei den Gelenkbewegungen an die transversalen Fasern der Hohlhandaponeurose und erzeuge das Schnellen. Da am Daumen die Sehnnenscheiden der Beuger in diejenigen der Handwurzelsehnen übergehen, so mußten sie, um ihre Theorie aufrecht zu erhalten, annehmen, daß sich hier entzündliche Niederschläge in der Sehne selbst bilden und die Knötchenbildung verursachen. Der Knoten stößt nach Notta-Nélaton an die transversalen Fasern, die zwischen den Sesambeinen ausgespannt sind, und verursacht so das Schnellen.

Hyrtil nahm an, daß die Nottasche Sehnenverdickung am Daumen stets und bei allen schnellenden Fingern vorhanden sein müsse und forderte, damit das Schnellen zu stande kommen könne, eine dem Knoten entsprechende Sehnnenscheidenverengung.

Während nun Billroth und Pitha das Phänomen des Schnellens auf freie Sehnenkörper zurückführten, suchte Mentzel die Theorie Hyrtls auch experimentell zu stützen und zu begründen, indem er durch Ligatur von Sehnen künstliche Schwellungen hervorrief und durch künstlich hervorgerufene Sehnnenscheidendefekte Sehnnenscheidenverengungen erzeugte. Hierbei gelangte er zu dem Resultat, daß das Phänomen des Schnellens nur bei gleichzeitigem Vorhandensein von Sehnentumor und Sehnnenscheidenverengung erzeugt werden könne. Andererseits genügt nach Blum und Markano das Vorhandensein eines Sehnentumors, der sich in den von ihnen zum ersten Male nachgewiesenen dünnen Stellen der Sehnnenscheide verfängt und das Schnellen verursacht.

Diese Theorie der genannten Autoren scheint ein Fall zu bestätigen, der von Sudeck veröffentlicht wurde, und den ich bereits oben erwähnte bei Beschreibung der pathologisch-anatomischen Befunde.

Das Schnellen läßt sich hier so erklären:

Bei der gestreckten Stellung des Fingers liegen völlig normale Verhältnisse vor, es ist kein Tumor zu finden. Die Beugung geschieht vollkommen ohne hörbaren oder fühlbaren Ruck. Beim Uebergang in die Streckstellung aber stemmt sich der normal dicke Abschnitt der Sehne des Flexor profundus gegen die Gabel des Flexor sublimis und erfährt so einen starken Widerstand. In diesem interessanten Falle ist die normale Sehne wie eine Verdickung wirkend zu denken. Es handelt sich hier um eine relative Verdickung der Profundussehne. Hier kann man auch nach Sudeck eine Analogie zu den Mentzelschen Experimenten finden.

Die zweite Gruppe der Theorien beschuldigt an dem Zustandekommen des Schnellens den Muskelapparat. Carlier stellte 1889 in seiner Arbeit auf Grund von drei Operationen bei Fällen, die ein völlig negatives Resultat ergaben, die Behauptung auf, daß das hauptsächlichste Postulat ein Muskelkrampf sei, der bei der Streckbewegung im entsprechenden Antagonisten auftrate. Auf ihn folge eine stärkere Anstrengung des Beugers. Bei dieser verliere er bei einem gewissen Grade der Beugung seine Kontraktionsfähigkeit, während eine starke Kontraktion die Bewegung im nächsten Momente beendet. Es ist diese Theorie, wie auch Heilborn bemerkt, aber nicht haltbar gegenüber der Tatsache, daß das Schnellen auch bei passiver Beugung und stets unter demselben Winkel stattfindet. Eine gewisse Unterstützung erhält die Carliersche Hypothese durch Schillings Behauptung, daß ein dem Schnellen ähnlicher Vorgang durch „Muskelkrämpfe“ ausgelöst werden kann.

Das Hindernis im Gelenke selbst suchte zum ersten Male Vogt, der auf im Gelenk befindliche kleine Erhabenheiten des Knorpels hinwies. Beobachtungen Königs und Poiriers, von denen der erstere bei einer schnellenden großen Zehe im Knorpel der Grundphalange eine kleine Erhabenheit konstatierte, führten zur Aufstellung dieser Theorie, jedoch sind im ganzen nur vier derartige Fälle bekannt, und nur einer bezieht sich auf Beobachtungen am Lebenden. Carlier hält das durch diese Veränderungen erzeugte Phänomen nicht für ein Schnellen, sondern für ein „Umkippen“ (doigt à ressaut).

Man sieht aus all diesem, daß wir in Betreff der Erklärung des Schnellens noch lange keine Klarheit haben, und es ist fraglich, ob, um für alle Fälle Erklärungen zu geben, nicht mehrere dieser Hypothesen gemeinsam zu gelten haben.

Auch die histologischen Befunde, die bisher vorliegen, gestatten nicht, exakte und absolut gültige Schlüsse zu ziehen. Baumgarten glaubt, daß es sich um eine hypertrophische Wucherung des Bindegewebes bei der Knötchenbildung handle; zu demselben Resultat kommt Röbel nach dem Befunde eines von Friedrich operierten Falles.

Friedrich selbst hält das Schnellen für die Folge einer „Tendinitis callosa circumscripta sive nodosa hyperplastica (oft traumatica)*“.

Der histologische Befund meines Falles läßt jedenfalls auch auf entzündliche Vorgänge schließen.

Die Prognose des Leidens ist im allgemeinen günstig. Fälle, welche der Therapie überhaupt getrotzt hätten, werden nur sehr wenig beschrieben. Viele, besonders leichtere Fälle heilen von selbst oder unter indifferenter Behandlung; so beschreibt Sudeck 4 Fälle bei Radfahrern, welche leicht und spontan heilten. Auch der linke Daumen des von mir operierten Kindes hat ja ohne Therapie eine zweifellose Tendenz zur Besserung gehabt.

Andererseits gibt es Fälle, welche hartnäckig jeder nichtoperativen Therapie trotzen, ja solche, welche rezidivieren.

Die Therapie hat zunächst in Massage, Gymnastik des Fingers (aktiven und passiven Bewegungen, Handbädern u. dgl.) zu bestehen. Eventuell wäre mit der Anwendung des Fibrolynsins oder Thiosinamins ein Versuch zu wagen. Aber je länger diese Behandlung ohne Erfolg bleibt, desto schlechter wird die Prognose, und desto eher wird man auf die Operation hingewiesen.

Büding er will spätestens nach dem zweiten Monat der mechanischen Therapie operieren.

Die Operation ist einfach, gefahrlos und läßt sich ohne Allgemeinnarkose unter Kokain-Adrenalinanästhesie gut ausführen. Der Operationsplan kann erst während der Ausführung selbst sicher gemacht werden, da die Untersuchung oft keine genauen Schlüsse auf die sich findenden Veränderungen zuläßt.

Die ersten Vorschläge zur Operation stammen von Nélaton, der gemäß der von ihm aufgestellten Theorie den betreffenden Zipfel der Palmaraponeurose subkutan durchtrennen will. Er hat aber selbst nie operiert, sondern das Verdienst, den ersten schnellenden Finger operiert zu haben, gebührt Schönborn. Nach ihm ist diese Operation dann häufiger mit bestem Gelingen ausgeführt worden, stets offen, von einem 2—4 cm langen Schnitt, der Profundussehne entsprechend.

Handelt es sich z. B. um eine knotige Verdickung der Sehnenscheide, so wird man dieselbe exstirpieren, ebenso einen Knoten der Sehne selbst. Exkreszenzen der Knorpelflächen wird man abtragen etc.

In manchen Fällen wird es nicht gut sein, falls Sehnenscheide und Sehne erkrankt ist, an beiden zu operieren. Da genügt es, die Sehnenscheide anzugreifen, die Sehne intakt zu lassen, denn das Hindernis der Scheide ist die Hauptsache und die Sehne kann frei gleiten, wenn nur dieses beseitigt ist.

So hat z. B. Blum die Sehnennoten nicht entfernt, sondern der Sehne durch Spaltung der Sehnenscheide freies Spiel geschaffen. Auch ich habe in meinem Fall so operiert, daß ich die Sehne intakt ließ.

In manchen Fällen, so in dem von Schönborn, wurde die Sehnenscheide genäht. Dieses ist nicht notwendig. Es genügt einfache Hautnaht.

Als Nachbehandlung kommen Massage und aktive und passive Bewegungen in Betracht, in Verbindung mit Handbädern. Gegen die oft zurückbleibenden Schwellungen hat mir das Heißluftbad gute Dienste geleistet.

Sehr wichtig ist es, bereits am 5. Tage nach der Operation den Patienten aktiv das Glied bewegen zu lassen. Vom 10. Tage ab folgen dann energischere Manipulationen.

Die Erfolge der Operation sind nach allen Autoren sehr gute. Das Schnellen hört auf, der Finger steht gerade im Endglied, die Beweglichkeit findet sich im Verlauf einiger Monate völlig wieder, gewiß eine Mahnung, die Operation der sonstigen Behandlung dieses merkwürdigen Leidens vorzuziehen.

Anmerkung bei der Korrektur. Bei der am 18. Dezember vorgenommenen Nachuntersuchung wies das Gelenk eine Beweglichkeit von 80° aktiv auf, ohne jede sonstige Nebenerscheinungen.

L i t e r a t u r.

1. Hoffa, Lehrbuch der orthopädischen Chirurgie.
2. Handbuch der orthopädischen Chirurgie Bd. 2.
3. Handbuch der praktischen Chirurgie Bd. 8.
4. Beyer, Ueber schnellende Finger. Deutsche Zeitschr. f. prakt. Medizin 1875, Nr. 7 u. 8.

5. Büdinger, Ueber die Behandlung des schnellenden Fingers. Wiener klin. Wochenschr. 1896, Nr. 21.
6. Féré, Contribution à l'étude des doigts à ressort. Revue de Chirurgie 1899, Nr. 1.
7. Fieber, Ueber den sogenannten schnellenden Finger. Wiener med. Blätter 1880.
8. Haegler, C. S., Ueber Pathologie und Therapie des schnellenden Fingers. Korrespondenzbl. f. Schweizer Aerzte 1904, Nr. 24.
9. Hahn, Ein Fall von federndem Finger. Allgem. med. Zentralzeitung 1874, Nr. 12.
10. Jeannin, Étude sur le doigt à ressort. Archives générales de Méd. 1895, Dezember.
11. Lisfrank, Ueber die Knoten der Sehnen. Ann. de Chir. 1842, Nov.
12. Mentzel, Sulla dita a scatto. Riv. clinic. di Bologna 1874, Okt.
13. Müller, R. F., Ueber die schnelle Hand. Freie Vereinigung der Chirurgen Berlins, 139. Sitzung am 9. Mai 1904.
14. Nélaton und Notta, Nodosités des tendons fléchisseurs des doigts. Arch. génér. de Méd. 1850, Sér. IV T. 24.
15. Payr, Zur Aetiologie des schnellenden Fingers. Wiener klin. Wochenschr. 1903, Nr. 25.
16. Schilling, Ueber den schnellenden Finger. Bruns' Beitr. z. klin. Chir. 1901, Bd. 30.
17. Schmitt, Zur Frage der Entstehung des schnellenden Fingers. Münchener med. Wochenschr. 1895, Nr. 22.
18. Tillnau, Der schnelle Finger. Berl. klin. Wochenschr. 1900, Nr. 48.
19. Duplay, Doigt à ressort. Gaz. des hôpitaux 1896, Nr. 44.
20. Schulte, Federnde Finger in der deutschen Armee. Deutsche militärärztl. Zeitschr. 1897.
21. Bégonne, Contribution à l'étude du doigt à ressort. Thèse. 1889.
22. Carlier, Le doigt à ressort. Thèse de Paris 1889.
23. Sudeck, Ueber den schnellenden Finger. Bruns' Beitr. zur klin. Chir. Bd. 26 S. 311.
24. König, Lehrbuch der Chirurgie.

III.

Weitere Beiträge zur unblutigen Behandlung der angeborenen Hüftverrenkung.

Von

Dr. Gustav Drehmann in Breslau.

Mit 41 Abbildungen.

Es sind jetzt genau 15 Jahre her, daß es mir vergönnt war, nach Beendigung meines Staatsexamens und kurzer Probe einer allgemeinen ärztlichen Praxis in die Privatklinik des damaligen Privatdozenten Dr. Hoffa in Würzburg als Assistent einzutreten. Es war damals gerade der Zeitpunkt, als Hoffa die ersten 25 Fälle seiner kühnen Operationsmethode der angeborenen Hüftluxation, der blutigen Reposition des Schenkelkopfes in die operativ vertiefte Pfanne, veröffentlicht hatte. Ich kam so mitten in die akut gewordene Frage hinein, während ich noch kurz vorher im Kolleg von der Ohnmacht unserer Therapie gegen dieses Leiden gehört hatte. In meinem Kollegheft vom Sommersemester 1891, welches vor mir liegt, sehe ich eine doppelseitige Luxatio femoris congenita verzeichnet. Prof. Schoenborn, dessen ausgesprochenem Lehrtalent ich viel verdanke, verbreitete sich mit bekannter Exaktheit über die anatomischen Fragen und die Diagnostik dieser anscheinend seltenen Gelenkaffektion. Die Therapie bestand in der Anlegung orthopädischer Apparate.

In der Hoffaschen Klinik sah ich nun bald nach dem Chirurgenkongreß 1893 eine große Reihe von Luxationsfällen, welche meistens der blutigen Behandlung unterworfen wurden. Ich habe so während meiner 2 $\frac{1}{2}$ -jährigen Assistentenzeit annähernd 100 Fälle mit ein- und doppelseitiger Verrenkung operieren sehen, also weit über 100 blutige Einrenkungen erlebt. Ich danke noch heute der Liebenswürdigkeit meines verehrten damaligen Chefs, daß er mich jedesmal besonders auf die Frage des Vorhandenseins der Pfanne

aufmerksam machte. In allen Fällen fand sich eine Pfanne vor, wenn sie auch oft genug schwierig aufzufinden war. Sehr häufig habe ich die Pfanne vor und nach der künstlichen Vertiefung anfühlen dürfen. Ich habe stets wieder bewundert, mit welchem künstlerischen Geschick Hoffa den scharfen Bajonettlöffel führte und nicht eher ruhte, als bis die neue Pfanne eine glatte, gleichmäßige Rundung und Vertiefung zeigte. Oft waren es geringe Rauigkeiten, welche seinem tastenden Finger auffielen. Mit dem zuerst angewendeten Langenbeckschen Resektionsschnitt, welcher damals die Technik der Hüftgelenkeröffnung beherrschte, war es oft recht schwierig, im Dunkeln die Pfannenbildung vorzunehmen.

Bald gelang es mir durch Studien an Leichen, welchen Hoffa zur praktischen Übung in seinem Frakturen- und Luxationskurse nach Tenotomie der Kapselbänder Luxationen beigebracht hatte, einen anderen Weg zur Eröffnung des Gelenkes ohne jede Muskelverletzung zu finden, und ich hatte die Freude, daß dieser Schnitt am Außenrande des Tensor fasciae in verbesserter Form von meinem Chef angenommen wurde.

Die Behandlung war, wenn auch recht mühevoll, da nach Vollendung der schwierigen Operation und Wundheilung eine energische Nachbehandlung mit Gymnastik und Massage notwendig war, eine recht erfolgreiche. Die Endresultate waren, namentlich bei jungen Kindern, glänzende. Daneben sahen wir aber auch die Schattenseiten: ein plötzlicher Todesfall nach bestgelungener Operation, in der Nacht nach der Operation, an Shockwirkung zeigte uns, daß der Eingriff nicht gefahrlos war. Glücklicherweise waren derartige Fälle die Ausnahme, welche die Regel bestätigen. Aber leichtere oder schwerere Infektionen ließen sich bei den kleinen noch nicht sauberen Kindern nicht immer vermeiden. Die Folge waren mehr oder weniger schwere Versteifungen, welche manches gute Operationsresultat verschlechterten. Neben der blutigen Behandlung sah ich auch geeignete Fälle mit der Schedeschen Abduktionsmaschine und dem Mikuliczschen Lagerungsapparat behandeln. Als ich die gastliche Stätte der Hoffaschen Privatklinik verließ, an welche die Assistenten nicht nur die schönen Errungenschaften der Orthopädie, sondern auch die freundschaftliche Gesinnung des Chefs fesselte, konnte ich schon auf eine Erfahrung in der Behandlung der angeborenen Hüftluxation zurückblicken.

Ich hatte bald Gelegenheit, an der Kgl. chirurgischen Klinik

des Geheimrat Mikulicz, an welcher ich vom Mai 1895 bis Ende 1902 wirken durfte, diese Erfahrungen zu vermehren und zu vertiefen. Wenn Mikulicz auch die Erfolge der blutigen Behandlung voll und ganz anerkannte und auch sofort, nachdem er die Ausführung der Operation nach Hoffa sich an der Leiche hatte zeigen lassen, die Schnittführung annahm, so wurden doch bedeutend mehr Fälle der unblutigen Behandlung unterworfen. Die Methode brauche ich nicht zu schildern, sie ist bekannt. Mikulicz hatte das Rosersche Abduktionsbrett genial verbessert, indem er es in seine einzelnen Komponenten, die Abduktion und Außenrotation, zerlegte. Der neue Apparat, dessen allmähliche Entstehung ich an alten Modellen der Klinik verfolgen konnte, ließ diese Stellungen allmählich zu dosieren zu und verband noch die permanente Extension damit. Eine große Reihe von Besserungen, die fast an Heilungen grenzten, habe ich gesehen, doch muß ich zugeben, daß ich später in meiner Privatpraxis manche der damalig guten Resultate später nachoperieren mußte. Die blutigen Resultate waren dagegen nicht in allen Fällen glänzende. Während wir bei jüngeren Kindern etwa bis zu 4 Jahren bis auf einen Todesfall an akutester Sepsis am 2. Tage nach der Operation sehr gute Erfolge mit beweglichen Gelenken und normalem Gange sahen, erlebten wir bei älteren schon vom 6. Jahre ab, trotz tadelloser aseptischer Wundheilung, recht häufig Versteifungen und besonders Neigung zu Kontrakturstellung, welche das Endresultat in Frage stellten.

Bald nach der ersten Veröffentlichung von Lorenz, welcher damit die gesamte Welt in Erstaunen setzte, da kaum ein Jahr vorher seine ausführliche Monographie auf Grund von 100 blutig operativ behandelten Fällen erschienen war, in welcher Lorenz aber bereits einen Plan zur unblutigen Behandlung entworfen hatte, hatte ich Gelegenheit, im November 1896 den ersten Fall von einseitiger Verrenkung nach der neuen Methode unblutig zu operieren. Nach den früheren Anschauungen ging ich sehr skeptisch an die Einrenkung heran und war sehr erstaunt, als es leicht gelang, genau nach den damaligen Lorenzschen Vorschriften den Schenkelkopf mit deutlichem Einrenkungsgeräusch in die alte Pfanne zu bringen. Der Fall eines 3jährigen Knaben ist glänzend gelungen. Erst vor kurzem schrieb mir die Mutter, daß der Gang völlig normal ist, und sie selbst nicht mehr wisse, welche Seite die verrenkte war. Bereits im Jahre darauf konnte ich in der Schlesischen Gesellschaft

für vaterländische Kultur in Breslau über völlige Heilungen berichten, ebenso im Jahre 1899 und im Zentralblatt für Chirurgie im Jahre 1900. Schon damals betonte ich die Notwendigkeit der absoluten Muskelschonung, deren Spannung zu einer sicheren Retention in der verkümmerten Pfanne durchaus notwendig ist. Besonders war es mein Bestreben, den Ursachen der Mißerfolge nachzugehen, und ich hatte an dem reichlichen Material der Kgl. Klinik und der Privatklinik des Geheimrat v. Mikulicz, welcher mich stets bei der Einrenkung und weiteren Behandlung der privaten Fälle in sehr entgegenkommender Weise zuzog, genug Gelegenheit, diese Studien zu machen. Auf dem ersten Kongreß der Deutschen Gesellschaft für orthopädische Chirurgie habe ich bereits über 106 Fälle, von denen in 87 die Endresultate vorlagen, berichten können. Die Prozentzahl der Heilungen war so günstig, daß ich schon damals den Satz aufstellen konnte, daß wir mit der unblutigen Behandlung der angeborenen Hüftverrenkung im frühen Kindesalter bei richtig angewandter Technik fast alle Fälle heilen können. Deutschländer¹⁾ versuchte diese von den damaligen Veröffentlichungen abweichenden günstigen Resultate darauf zurückzuführen, daß ich ebenso wie auch Lorenz und Lexer den Heilungsbegriff anders auffasse. Ich habe aber bei meiner damaligen Demonstration auf dem Kongresse die Röntgenbilder sämtlicher 87 Fälle demonstriert und meinen Standpunkt der Heilungsauffassung mit folgenden Worten präzisiert: Der Kopf steht nach dem Röntgenbilde in einer gut entwickelten Pfanne, deren Boden der Epiphysenlinie entspricht, der obere Pfannenrand ist gut ausgebildet. Bei vielen konnte eine richtige Knochenneubildung am oberen Pfannenrande bei zeitlich aufeinander folgenden Untersuchungen nachgewiesen werden. Der Gang ist völlig normal, meist ist nur eine Atrophie der Muskulatur und eine leichte Prominenz des Kopfes in der Schenkelbeuge und eine Steilstellung des Schenkelhalses das einzige Zeichen der früher bestehenden Luxation. Ich habe also stets betont, daß ich nicht jede Besserung des Ganges als Heilung hinstelle, sondern eine anatomische Einstellung verlange. Die damals als weniger günstig geschilderten Fälle waren meistens Fälle, welche Narath später exzentrische Einstellung nannte, bei welchen der Kopf aber in Pfannenhöhe fixiert war. Ich habe also

¹⁾ Deutschländer, Zur Beurteilung der unblutigen Reposition der angeborenen Hüftverrenkungen. Deutsche Zeitschr. f. Chir. 1904, Bd. 73.

diese damals schon von den anatomischen Heilungen getrennt, wenn auch der funktionelle Erfolg ein guter war und später noch besser wurde.

Ich habe bis Ende des Jahres 1902, als ich die Leitung der orthopädischen Abteilung der Kgl. chirurgischen Klinik niederlegte, mit den Fällen der Mikuliczschen Privatpraxis Gelegenheit gehabt, die Behandlung von etwa 400 kongenital verrenkten Hüften zum größten Teil selbständig, zum anderen Teil gemeinschaftlich mit meinem leider zu früh verstorbenen Chef durchzuführen. Wenn mir auch diese Fälle nicht mehr zur Verfügung stehen, so sind die Erfahrungen doch geblieben und mir in meiner späteren eigenen Praxis zu gute gekommen. Die Zahl der in der Privatpraxis behandelten Hüftgelenke beträgt über 200, so daß ich infolge der Behandlung von ca. 600 Fällen immerhin ein Urteil über die Zweckmäßigkeit der unblutigen Behandlung habe. Wenn ich auch bei der Demonstration auf dem ersten Orthopädenkongreß fast alles zur Technik der Behandlung Wichtige, wenn auch nur kurz skizziert, mitgeteilt habe, so halte ich es jetzt für angebracht, nochmals über meine eigenen Fälle zu berichten und einige Punkte, welche mir in den sehr zahlreich erschienenen größeren und kleineren Abhandlungen über dies Gebiet aufklärungswert erschienen, zu berühren.

Ich will, bevor ich an die Schilderung des Materials meiner Privatpraxis, welches seit 1899 datiert, gehe, nur nochmals betonen, was ich von Heilung verlange: konzentrische Einstellung in die alte Pfanne, deren Mitte die Epiphysenlinie bildet, Bildung des oberen Pfannenrandes. Gerade dieses letztere muß ich betonen. Wie ich schon im Jahre 1899 nachweisen konnte, ist die Ausbildung des oberen Pfannenrandes an den Röntgenbildern deutlich nachweisbar. So ist der von Deutschländer mitgeteilte Fall (Fig. 11 seiner Arbeit) noch nicht beweiskräftig für gute Heilung und dauernd gute Funktion, da der obere Pfannenrand noch völlig abschüssig ist. Ich habe bei meinen Röntgenuntersuchungen bereits 2—3 Monate nach der Einrenkung diese Pfannenregeneration verfolgen können. Erst, wenn diese vorhanden ist, so ist sicher zu erwarten, daß die Kinder später normal gehen. Der in einer erweiterten Pfanne stehende Kopf, wie es Deutschländer in Fig. 14 mitteilt, entspricht dem „Unglück“ einer Trochantereinstellung, welche nach meiner jetzigen Auffassung eine vordere Relaxation darstellt. Ferner ist selbstredend völliges Verschwinden des Trendelenburgschen Symptoms und

ausdauernd guter Gang nötig, welcher nicht zu der „Demonstration in der Sprechstunde und Kongressen“ eingeübt wird, worauf ich niemals Wert gelegt habe; ich begnügte mich damit, meine Patienten zu heilen. Die Fälle werden in meiner Privatklinik stets durch Röntgenuntersuchungen kontrolliert, besonders der Erfolg der Einrenkung sofort nach der Narkose durch eine Blendenaufnahme nach der Albers-Schönbergschen Methode, welche ich mir nach jahrelanger Uebung in der Röntgentechnik nochmals an dem Institut des letzteren angeeignet habe.

Kritik der unblutigen Methoden.

Bevor ich das eigentliche Thema angreife, möchte ich mit kurzen kritischen Worten auf die verschiedenen Methoden der unblutigen Behandlung eingehen. Sie sind in zwei streng voneinander verschiedene Arten getrennt, in die Methoden, welche durch langsame, oft über Jahre hinaus anzuwendende Zug- oder Druckwirkung arbeiten und durch allmähliches Dehnen der Kapsel und der sonstigen Weichteile eine Einstellung des Kopfes in Pfannenhöhe erzielen sollen, und ferner in die gewissermaßen aktiven gewaltsamen Methoden der Reposition. In die erste Gruppe fallen alle die früheren Bestrebungen der orthopädischen Streckmethoden und Bandagen, namentlich die Methode von Mikulicz und die rein unblutige von Schede, schließlich auch die Behandlung mit Hessingschen Schienenhülsenapparaten. Die andere Gruppe wird von Paci und Lorenz vertreten. In einer Sitzung soll gewaltsam die Dehnung und zugleich die Einrenkung erzielt werden. Während die erstgenannten Methoden eine langsame Erschlaffung der Bänder bewirken, wird hier eine Traumatisierung derselben hervorgerufen. Die Wirkung ist eine völlig verschiedene. Die allmähliche Dehnung bewirkt eine dauernde Erschlaffung, während die zweite traumatische Methode einen energischen Anlaß zur nachfolgenden Schrumpfung der Bänder gibt. Der Unterschied ist für die definitiven Erfolge ausschlaggebend. Hessing hat sicher durch seine ambulanten Extensionsapparate den Kopf in Pfannenhöhe gebracht, aber eine Fixation trat nicht ein. An der Hoffaschen Klinik hatte ich einige Male Gelegenheit, derartig behandelte Patienten zu sehen. Schon kurze Zeit nach dem Weglassen der Apparate trat die Verschiebung nach oben wieder ein. Ebenso konnten wir mit der v. Mikulicz-

schen Lagerungsmethode ganz überraschende Erfolge erhalten. Wir mußten jedoch erleben, daß einige Jahre später ein Mißerfolg eintrat. Mikulicz hat dies auch selbst später richtig erkannt und eine ganze Reihe seiner früher Behandelten der gewaltsamen Methode unterworfen; ebenso habe ich später in meiner Privatpraxis noch mehrere derartig vorbehandelte Fälle einrenken müssen. Ueber die Schedesche Methode habe ich keine Erfahrungen, ebensowenig über die mit der Annagelung und Osteotomie kombinierten. Ich glaube aber, daß diese Fälle unter dieselbe Kategorie gehören. Ebensowenig werden wir bei mangelhaft gewaltsam Reponierten mit nachfolgender orthopädischer Behandlung (Langescher Gürtel u. dgl.) ein gutes Endresultat erzielen. Ich habe alle diese Versuche eine Zeitlang durchgeführt, aber jetzt völlig verlassen. Ist eine mehr oder weniger ausgeprägte vordere Reluxation oder ein sonst wenig befriedigendes Resultat eingetreten, so empfiehlt es sich, wie es Lexer schon früher betonte, die Kinder einige Monate frei umhergehen zu lassen und dann in einer zweiten Sitzung eine erneute gewaltsame Einrenkung auszuführen. Es ist auch dann wieder das Trauma und die Muskelspannung, deren Wichtigkeit nicht genug betont werden kann, welche den Pfannenboden zur Regeneration und die Weichteile zur Schrumpfung anregen soll. Durch einfache Näherung der Insertionspunkte erreicht man nur unbedeutende, nicht in Betracht kommende Verkürzungen. Dies beweist am besten der Umstand, daß ich stets das Knie in rechtwinkliger Beugung eingipse und die primäre Dehnung der Kniebeuger, wie es Hoffa einmal, leider zu Ungunsten des Peroneus, angegeben hatte, nur in wenig Fällen durchgeführt habe, und trotzdem in keinem der fast 600 Fälle eine Kniekontraktur zu bekämpfen hatte.

Es ist demnach der unendliche Vorteil der gewaltsamen Methode, die als einzige Schwierigkeit dem Kinde eine kurze Narkose bringt, welche aber als Aethertropfnarkose so gut wie ungefährlich ist, vor den rein orthopädischen, d. h. an die alten Methoden der orthopädischen Streckbetten erinnernden Behandlungsarten, erwiesen. Sehen wir uns die beiden gewaltsamen Methoden von Paci und Lorenz an, so müssen wir zugeben, daß Paci wohl auf dem richtigen Wege war, aber nie eine völlige Reposition erreicht hat; sonst würde er nicht als letztes Tempo die Streckung des Beines in außenrotierter Stellung angegeben haben. Erst Lorenz war es beschieden, die Reposition in die alte Pfanne zu erreichen, und wir können es

jetzt begreifen, wenn er dieses in enthusiastischen Worten als eine ihm gewordene Offenbarung schildert.

Statistik und Aetiologie.

Das in meiner Privatpraxis mit gewaltsamen Methoden behandelte Material umfaßt bis September 1907 166 Patienten, darunter betrafen 139 das weibliche und nur 27 das männliche Geschlecht, es kommen also auf 84 % des weiblichen 16 % des männlichen Geschlechts. Diese Zahlen haben sich gegenüber den Statistiken von Lorenz und Narath nur gering zu Gunsten des männlichen Geschlechts verschoben; den 125 einseitigen Fällen stehen nur 41 doppelseitige gegenüber. Es besteht demnach ein Verhältnis wie 3:1. Von einseitigen ist die linke Seite in meinen Fällen ungleich die häufigere, 98 gegen 27. Die letzten beiden Zahlen weichen von den Befunden der obigen beiden Autoren ab. Das Verhältnis der einseitigen zu den doppelseitigen ist bei meinen Fällen wohl deshalb zu Gunsten der einseitigen verschoben, weil ich eine große Anzahl älterer einseitiger über das gewöhnliche Einrenkungsalter weit hinausragender Fälle in Behandlung genommen habe, während ältere doppelseitige selten mit unblutigen Redressionen behandelt wurden. Was die Heredität anlangt, so war nur in wenigen Fällen eine direkte Vererbung von seiten der Mutter nachzuweisen. Ich habe nur in 4 Fällen bei der Mutter ebenfalls eine angeborene Verrenkung notiert. Eine Mutter mit linksseitiger Verrenkung hatte 2 Kinder mit derselben Hüftverrenkung. Geschwister mit Hüftverrenkungen habe ich in 5 Fällen und zwar 4mal je 2 Schwestern und 1 Bruder mit 2 Schwestern. 2mal war Zwillingengeburt angegeben, wobei das eine Kind normal war, von diesen hatte eins eine ältere Schwester, ebenfalls mit Verrenkung. In einem Falle hatten Vater und Großvater Klumpfüße und eine Cousine Hüftverrenkung. Relativ häufig dagegen sind mir Fälle vorgekommen, in denen durch den gesunden Vater, dessen Schwester an angeborener Hüftverrenkung litt, das Leiden vererbt wurde. Forscht man weiter, so findet sich sehr häufig die Angabe, daß in der entfernteren Verwandtschaft (Tanten des gesunden Vaters oder der gesunden Mutter) Verrenkungen vorgekommen sind. Es ist demnach die direkte Heredität weniger häufig als das familiäre Vorkommen. Wir finden also, wie wir auch sonst besondere charakteristische Familienzüge bei späteren Nachkommen wieder finden, so den Hüftgelenksdefekt wiederkehren.

Komplikationen sind bei der großen Anzahl der vorkommenden Verrenkungen immerhin große Seltenheiten. Abgesehen von früher beobachteten 2 Fällen von Kombinationen der angeborenen Hüftverrenkung mit doppelseitiger Knieverrenkung und einem Falle von angeborenem Femurdefekt mit Luxation der anderen Seite, habe ich von schwereren angeborenen Deformitäten nur in einem Falle einer doppelseitigen Luxation ein Caput obstipum gefunden. Relativ häufig beobachtete ich Diastase der Recti, Schlaffheit der Bauchdecken, faßförmige Erweiterung der unteren Thoraxapertur, ohne daß eine Rhachitis bestanden hätte, ferner kleine, meistens irreponible Hernien oberhalb des Nabels (Hernia epigastrica). Nabelbrüche sind ebenfalls recht häufig und verheilen gewöhnlich während der Fixationsperiode. Ferner sind sehr häufig Erschlaffungen des Fußgelenkes mit hochgradigem Knickfuß. Genu valgum des gesunden Beins verschwand nach gelungener Reposition in kurzer Zeit. Bei den Knaben beobachtete ich 1mal Hypospadie zweiten Grades, ferner Kryptorchismus in 2 Fällen. In einem Falle bestand Idiotie. Ein Knabe mit doppelseitiger Verrenkung, welcher erst mit fast 3 Jahren lief, zeigte eine schwere Form der Rhachitis, die wahrscheinlich auf kongenitale Entwicklungstörung zurückzuführen war. In einem Falle zeigte nach der Erzählung der Mutter das vorher geborene Kind einen völligen Defekt der Bauchwände. Die Gedärme sollen nur unter einer durchscheinenden Haut gelegen haben und waren deutlich zu sehen. Das Kind starb kurz nach der Geburt. Eine allgemeine Erschlaffung aller Gelenke leichteren und schwereren Grades wird ebenfalls häufig gefunden. Schließlich findet sich sehr häufig Defektbildung an der Pfanne der nicht verrenkten Seite.

Die Aetiologie will ich nur kurz streifen. Es ist jedenfalls wichtig, daß familiäres Vorkommen und Vererbung durch gesunde Väter ziemlich häufig ist. Es ist demnach die Theorie einer primären Entwicklungsstörung nicht von der Hand zu weisen, aber mit der Einschränkung, daß es sich nicht um eine völlig fehlerhafte Anlage, sondern nur um eine regenerationsfähige mangelhafte Entwicklung handelt. Die Komplikationen, welche allerdings nur in einigen Fällen vorhanden sind, würden mit dafür sprechen. Merkwürdig ist die Angabe, daß bei doppelseitigen Fällen fast durchgehend Steißlage vorhanden war, und die Geburt meist künstlich beendet werden mußte. Oefter soll ein hörbares Krachen vorhanden gewesen sein.

Ferner sind zur Deutung der Aetiologie die Fälle heranzuziehen, welche ich früher als Komplikationen der *Luxatio genu congenita*¹⁾ beschrieben habe. Hier war stets das im Knie gestreckte Bein am Körper emporgeschlagen, so daß die Füße gegen das Kinn oder in der Achselhöhle fixiert wurden. Es bestand somit seit dem frühesten intrauterinen Leben eine forcierte Beugstellung der Hüftgelenke in Zwangshaltung. Die Annahme, daß diese Stellung schon sehr früh im embryonalen Leben bei der Knieverrenkung ätiologisch in Betracht kommt, habe ich in der damaligen Arbeit ausführlich auseinandergesetzt.

Alle unsere Bestrebungen, die Ursachen der Verrenkung klarzulegen, werden wohl kaum zu einem sicheren Resultat führen können und bleiben theoretische Erwägungen. Wir müssen uns an die exakten Beobachtungen halten und versuchen, diese richtig zu deuten. Ich komme damit auf die Theorie von Le Damany²⁾ und Bade³⁾. Was die Erklärungsversuche Le Damany's betrifft, von welchen Bade meint, daß sie unseren deutschen Autoren unbekannt ist, so habe ich sie im Jahre 1906 bei der Besprechung der *Coxa valga* bereits kritisiert. Ich will kurz wiederholen, was gegen diese, allerdings sehr geistvolle Theorien anzuführen ist. Die nach Le Damany als Fehler nur dem Menschengeschlechte anhaftende Anteversion des Schenkelhalses habe ich auch bei dem Oberschenkel wenige Wochen alter Vierfüßler nachweisen können. Nur verschwindet sie hier rascher als beim Menschen, wohl deshalb, weil der Laufakt sofort einsetzt. Die Anteversion verschwindet beim Menschen auch im späteren Alter, und ebenso geht die bei der angeborenen Verrenkung bestehende Anteversion nach meinen Beobachtungen nach der Einrenkung, wenigstens bei jungen Kindern, allmählich auch ohne Behandlung zurück. Ich komme später noch darauf zurück.

Den Schlußsätzen Le Damany's kann ich mich durchaus nicht anschließen. Er sieht in der verstärkten Anteversion gewissermaßen eine höhere menschliche Entwicklung und hält die angeborene Hüftverrenkung für eine Errungenschaft einer höheren

¹⁾ Drehmann, Die kongenitalen Luxationen des Kniegelenks. Zeitschr. f. orth. Chir. Bd. 7.

²⁾ Le Damany, Une nouvelle théorie pathogénique de la luxation congénitale de la hanche. Rev. de chir. 1904.

³⁾ Bade, Die angeborene Hüftgelenksverrenkung. Stuttgart, Enke, 1907.

Humanisation. Das widerspricht absolut der Zweckmäßigkeitstheorie der Deszendenzlehre. Ich kann in einer Luxation keine höhere Entwicklung sehen, welche die weiße Rasse vor der angeblich tiefer stehenden Negerrasse haben soll, sondern fasse sie stets als einen pathologischen Zustand auf, den ich mit allen Mitteln so gut wie möglich zum Verschwinden zu bringen trachte. Die Gegenüberstellung von Zahlen einer kleinen Anzahl Weißer, gegenüber einer eben solchen Anzahl von Malaien ist noch nicht beweiskräftig, daß das Vorkommen der Luxation der weißen Rasse eigentümlich ist. Es gibt überall Gegenden, in welchen die Fälle infolge Verwandtschaftsheirat ins Unendliche wachsen, ich habe selbst in einer solchen Gegend Deutschlands gelegentlich des Besuchs eines Studienfreundes in einem kleinen Ort an einem Tage 3 Fälle operiert und mehrere andere ältere Fälle untersucht. Ebenso berichtet Narath über das ungemein häufige Vorkommen der Luxation in dem kleinen Lande Holland, wo Verwandtschaftsehen wohl häufiger sind; dagegen finden sich in manchen Mittelstädten von etwa 20000 Einwohnern, eine Zahl, welche Le Damany durch Untersuchung von Negern zu Gebote steht, nur vereinzelte Fälle. Ich bin so wenig von der „humanisation excessive“ Le Damany's überzeugt, daß ich die darauf aufgebaute Theorie zwar für sehr gelehrt, aber wenig wahrscheinlich erklären muß. Im anderen Falle müßten unsere Bestrebungen nicht darauf gerichtet sein, diese erhöhte Menschenentwicklung durch unsere Therapie wieder herabzudrücken, sondern unseren Säuglingen möglichst Hüftverrenkungen zuzufügen, damit sie nicht auf dem niederen Standpunkte, welchen ihre Eltern mit den tiefer stehenden Hovanegern teilen, bleiben müssen. Eine anthropologische Theorie will ich aber gern gelten lassen. Es sind die mit dem aufrechten Gange zusammenhängenden Schädigungen. Das Tier benutzt zur Belastung den hinteren, gut entwickelten Pfannenrand, der Mensch den schlechteren vorderen. Solange nun die Anteversion besteht, ist in Streckstellung ein Abrutschen über den vorderen Pfannenrand leicht möglich. Wir sollten deshalb, solange die Anteversion besteht, bei unseren Säuglingen darauf achten, daß die anfängliche Beugstellung der Hüftgelenke nicht zu früh durch Wickeln in Streckstellung gewaltsam beseitigt wird.

Bade faßt die anatomischen Verhältnisse als primäre Ursache der Luxation auf. Gegen diese Annahme spricht, daß sämtliche von ihm aufgeführten Befunde ab und zu spontan, wie ich später aus-

führe, meistens nach der einfachen unblutigen Einrenkung, ohne jede Nachhilfe in kürzester Zeit bei jungen Kindern verschwinden können. Ich fasse die anatomischen Veränderungen als ein Zurückbleiben der Entwicklung auf, wie wir es auch bei anderen der Funktion beraubten Gliedern finden. Sobald die normale Funktion ermöglicht ist, sehen wir auch durch Tieferwerden der Pfanne die anscheinende Hypertrophie des Pfannenbodens, die Hypoplasie des oberen Pfannenquadranten, die Hypoplasie des Kopfes, Halses und Schaftes und sogar die Anteversion verschwinden. Ob eine stärkere als normale Vorwärtslagerung der Pfannengegend besteht, kann ich nicht entscheiden, da an Röntgenbildern sichere Schlüsse nicht zu ziehen sind.

Am langsamsten bilden sich die Anteversion und die Steilstellung des Schenkelhalses, die angeborene Coxa valga zurück. Die Coxa vara kommt bei der angeborenen Luxation nach meinen Erfahrungen nur sekundär vor. Diese Coxa valga fasse ich als direktes Vorstadium der Luxation auf. Ich verweise auf meine diesbezügliche Arbeit ¹⁾. Inwieweit Störungen der Gefäß- oder Nervenversorgung ätiologisch in Betracht kommen, ist nach unseren jetzigen Befunden auch noch nicht klar erwiesen.

Selbstheilungsfälle.

Im allgemeinen bin ich der Meinung, daß wir völlige Klarheit über die Entstehungsursachen, so daß wir prophylaktisch eingreifen könnten, nie erhalten werden, und daß wir uns auf Theorien beschränken müssen. Wichtiger ist aber auf unserem Gebiete die exakte Forschung und exakte Beobachtung. Ich will deshalb einige Fälle schildern, welche mir ätiologisch sehr wichtig erscheinen, in welchen eine deutlich diagnostizierte Luxation ohne auch nur die geringste Behandlung geheilt ist. Einen Fall von spontan geheilter Subluxation habe ich schon früher erwähnt ²⁾. Ich bilde hier die genaue Umrißzeichnung der damals aufgenommenen Röntgenbilder, welche leider eine Reproduktion nicht zulassen, ab (Fig. 1). Ein 2 Jahre altes Mädchen zeigte typischen Luxationsgang, jedoch kaum meßbare Verkürzung. Der Schenkelhals erscheint kürzer und steiler

¹⁾ Drehmann, Beiträge zur Lehre der Coxa valga. Zeitschr. f. orth. Chir. Bd. 17.

²⁾ Verhandlungen d. Deutsch. Gesellsch. f. orthopäd. Chir. 1902, II, S. 204.

infolge der starken Anteversion. Die Pfanne ist mangelhaft entwickelt. Nach 2 Jahren hat sich der Gang ohne jede Behandlung zum völlig normalen gestaltet. Das Röntgenbild (Fig. 2) zeigt eine gut ausgebildete Pfanne, nur der Schenkelhals ist sehr steil gestellt. Zum Teil ist dies wohl eine scheinbare Stellung, infolge der Ante-

Fig. 1.

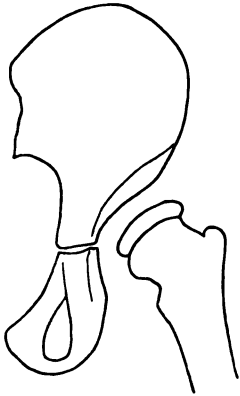
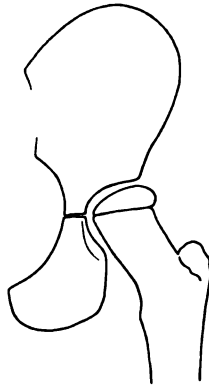

Fig. 2.



version, doch glaube ich eine Coxa valga nicht völlig ausschließen zu können.

Interessant sind die Fälle, in welchen eine deutliche Verschiebung nach oben bestand. In der Literatur finden sich nur einige Fälle von Selbstheilung der einen Seite bei doppelseitigen Verrenkungen von Froehlich (Rev. d'orth. 1906) beschrieben.

Meine Beobachtungen sind folgende:

Fall I: $\frac{3}{4}$ jähriges Mädchen K. mit deutlicher linkseitiger Verrenkung. Das Röntgenbild (Fig. 3) zeigt deutlich die seitliche und höhere Einstellung des Kopfes. Das Kind lief mit $1\frac{1}{4}$ Jahren, aber ohne jede Spur des Hinken. Ein Röntgenbild, mit 2 Jahren aufgenommen, zeigt schon fast normale Verhältnisse. Jetzt mit $3\frac{1}{2}$ Jahren (Fig. 4) weist nur eine geringe Rauhnigkeit am oberen Pfannenrande noch auf die frühere Luxation hin. Es besteht aber eine erhebliche Steilstellung der Schenkelhäse beiderseits. Außerdem zeigt das Kind eine Erschlaffung des gesamten fibrösen Apparates und eine welke, weiche Haut, die schon einen erheblichen Grad von Cutis laxa vorstellt. Das Kind fällt sehr oft, wie auch die früher von mir beschriebenen mit Coxa valga behafteten Fälle. Hautwunden heilen mit enormer Keloidbildung.

Fig. 3.

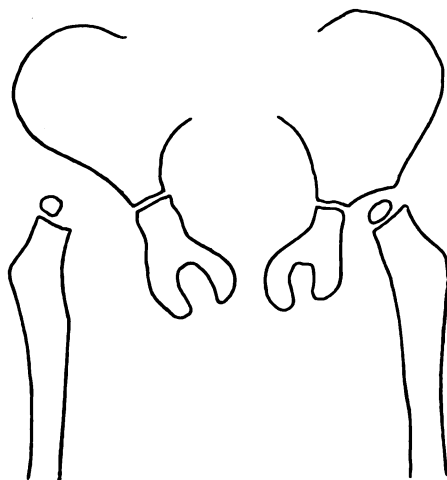
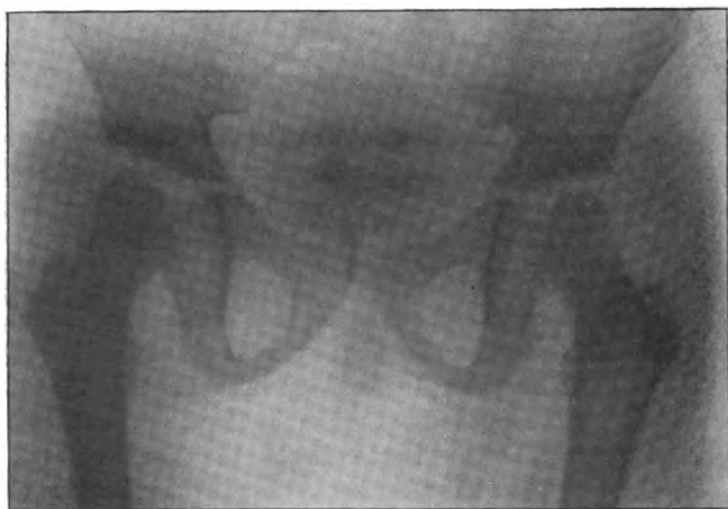

Fig. 4.



Fall II: Mädchen N. kommt mit 7 Monaten zur Untersuchung, deutliche linkseitige Luxation. Bein verkürzt, Kopf oberhalb der Pfanne deutlich fühlbar, läßt sich bei der Untersuchung durch Einrenkungsmanöver bis an die Pfanne bringen, wird aber durch Muskelzug wieder reluxiert. Das Röntgenbild (Fig. 5) zeigt deutliche Luxation. Das Kind lief schon mit 1 Jahre, erst etwas unsicher, dann

Fig. 5.

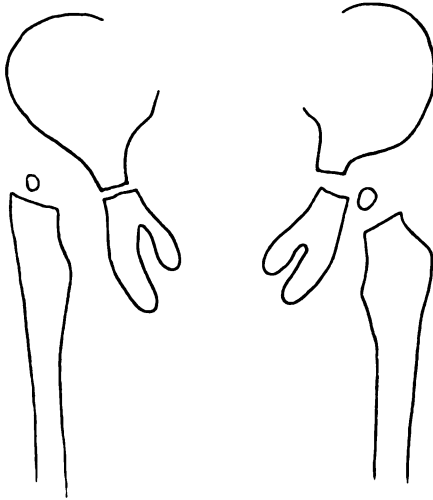
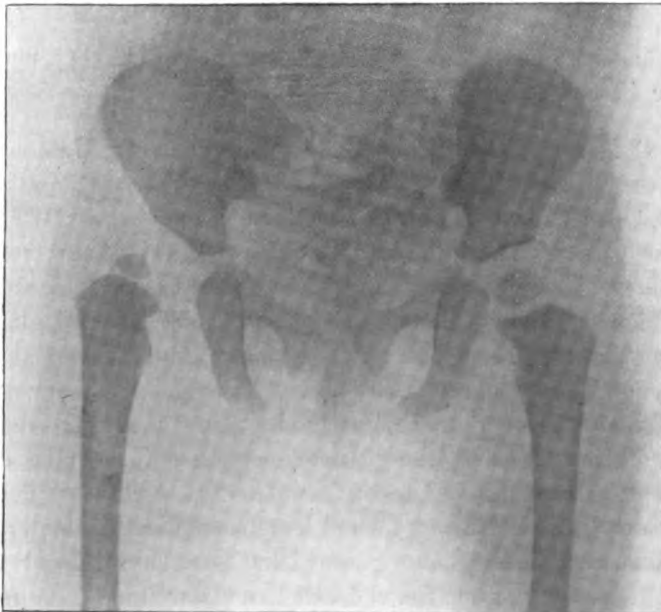
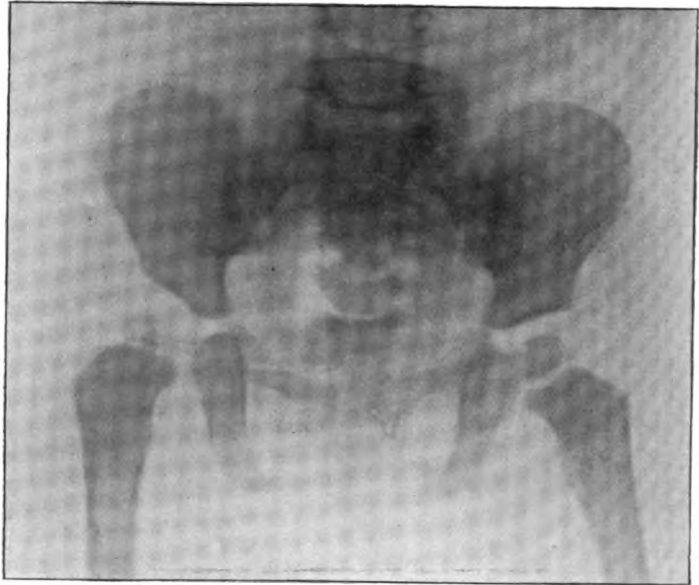
Fig. 6.



bald aber ohne zu hinken. In vierteljährlichen Abständen genomene Röntgenbilder zeigen die Art der Selbstheilung (Fig. 6 u. 7).

Fig. 7.



Der anfänglich sehr kleine Kopf vergrößert sich allmählich und neigt sich der Pfanne zu.

Fall III: Knabe W. kommt mit 6 Monaten zur Untersuchung. Die Geburt erfolgte in Steißlage. Zur Beendigung der Geburt wurde vom Arzt der Haken in die Schenkelbeuge angelegt. Es entstand eine starke Verletzung an der Inguinalgegend, welche vereiterte und mehrere Inzisionen vorn und hinten erforderte. Außerdem war eine völlige Ischiadikuslähmung eingetreten. Die letztere ging nach und nach zurück. Nach der Wundheilung zeigte das Bein aber eine zunehmende Verkürzung und Adduktionsstellung. Ich diagnostizierte eine traumatische oder pathologische Luxation und war sehr überrascht, als ich bei der Röntgenuntersuchung (Fig. 8) eine doppel-seitige Hüftverrenkung feststellen konnte. Auf der linken Seite war mir bei der Untersuchung wohl ein Vorstehen der Trochantergegend aufgefallen, aber die Verrenkung hatte ich nicht erkannt. Das Röntgenbild zeigt an der rechten Seite deutlich die durch die Infektion zerstörte obere Pfannengegend.

Das Kind wurde mir 1 Jahr später mit noch nicht vollendetem 2. Jahre, nachdem in der Zwischenzeit keinerlei Behandlung einge-

Fig. 8.

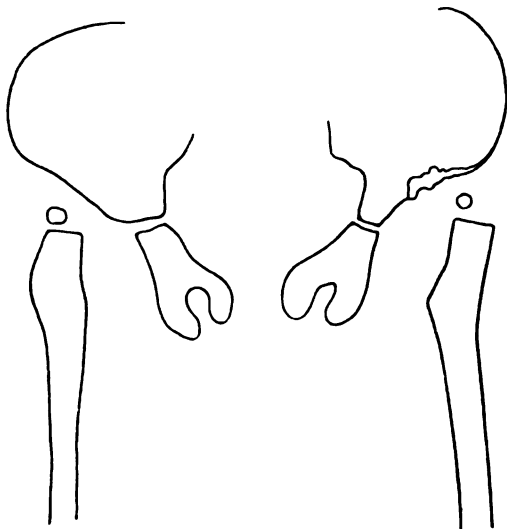
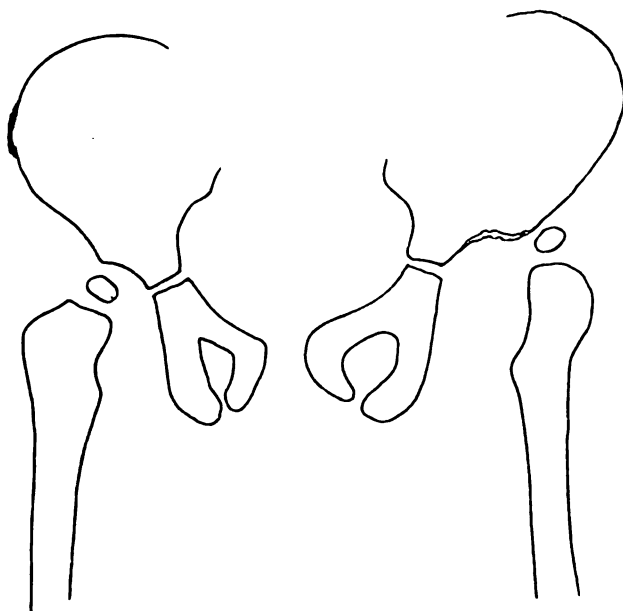


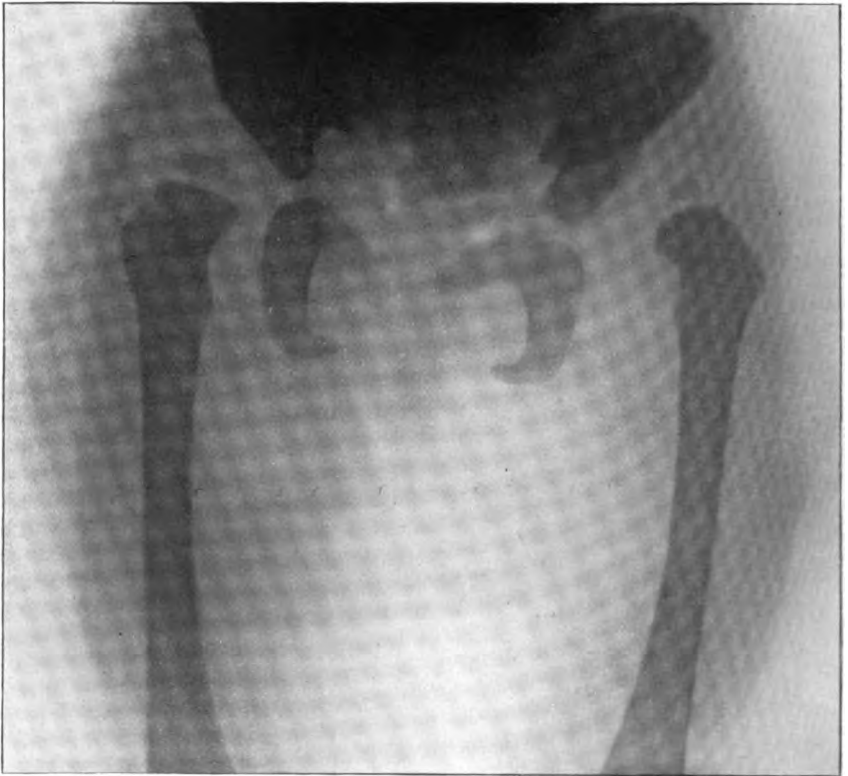Fig. 9.



treten war, zur Vornahme der unblutigen Einrenkung wieder zugeführt. Der überraschende Röntgenbefund (Fig. 9) zeigte die link-

seitige Luxation fast völlig geheilt. Die Einrenkung der infiziert
gewesenen rechten Seite machte gar keine Schwierigkeiten, ebenso
war der weitere Verlauf genau wie bei angeborenen Verrenkungen.
Das Kind geht jetzt 1 Jahr nach der Einrenkung schon völlig nor-
mal. Es bestehen nur sehr hochgradige angeborene Knickfüße, die
nahelegen, daß auch die Luxation eine angeborene und nicht trau-

Fig. 10.

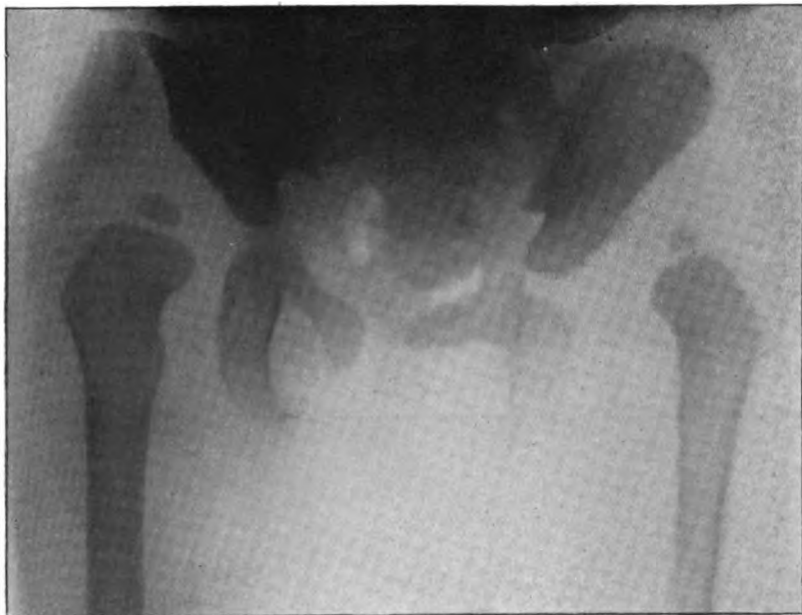

matische war. Die Infektion der Pfannengegend spricht allerdings
eher zu Gunsten eines traumatischen Prozesses, da wir annehmen
können, daß eine Infektion des Hämatoms vorlag. Dagegen spricht
wiederum die Selbstheilung der anderen Seite.

Lagen in diesen Fällen wirkliche Verrenkungen mit Höherentreten
des Trochanters vor, so will ich die Fälle noch erwähnen, in welchen
nur ein Pfannendefekt, oder eine Erweiterung der Pfanne nach oben
als zufälliger Röntgenbefund erhoben wurde, ohne daß auf der Seite

Symptome der Luxationen auch nur angedeutet waren. Derartige Fälle habe ich, wie es auch Hoffa und Bade beschrieben haben, eine ganze Anzahl gefunden. Wenn keine nachweisbare Spur des Trendelenburgschen Hinkens vorhanden war, so habe ich nur die wirklich luxierte Seite eingerenkt. Die andere Seite, welche nur die angeborene Anlage zur Verrenkung darbot, wurde auch gar nicht

Fig. 10a.



mit in den Gipsverband einbezogen. Trotzdem nun beim Gehen eine Adduktionsstellung dieses Gelenks eintrat, sind sie doch ohne jede Behandlung im Laufe des nächsten Jahres geheilt. Einen typischen Fall dieser Art bilde ich ab (Fig. 10). Vor der Einrenkung bestand Luxation links, rechts Pfannenmißbildung. Nach der Einrenkung finden sich nach 2 Jahren völlig normale Verhältnisse auf beiden Seiten (Fig. 11).

Einen besonderen Fall will ich noch hier erwähnen, in welchem die Ausbildung des oberen Pfannenrandes ausgeblieben ist, sowohl auf der eingerenkten, wie der äußerlich normalen uneingerenkten Seite (Fig. 12). Die Einrenkung ist vor $4\frac{1}{2}$ Jahren vorgenommen worden; trotz Fehlens des oberen Pfannendaches geht das Kind völlig normal, die Pfannenverhältnisse der eingerenkten Seite entsprechen

Fig. 11.

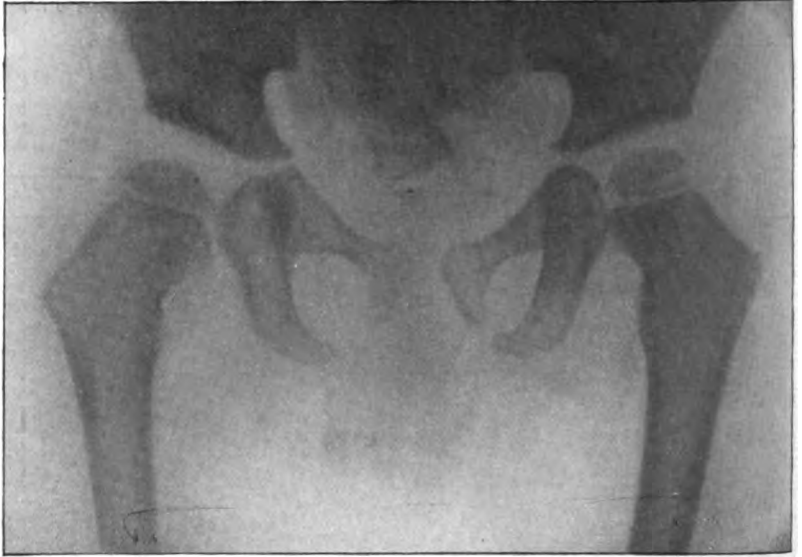
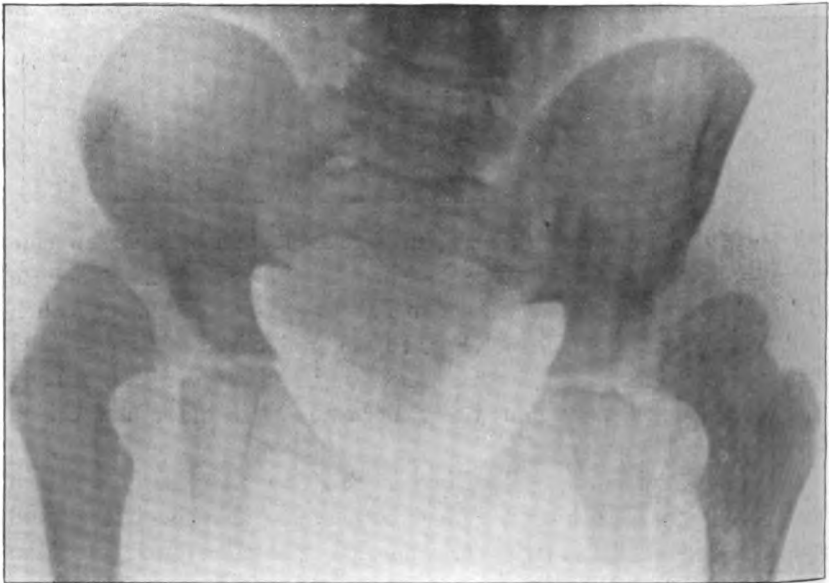
Fig. 12.



genau der luxationsfreien, aber mit Pfannendefekt behafteten. Es besteht keine Lordose. Das Kind ist äußerlich von einem normalen

nicht zu unterscheiden. Das Röntgenbild dieses Falles zeigt außerdem noch eine interessante asymmetrische Variation des ersten Sakralwirbels. Dieser zeigt auf der Seite der früheren Luxation den Charakter eines Lumbalwirbels. Eine diagnostizierbare Skoliose besteht jedoch noch nicht. Einen ähnlichen Befund, aber nur angedeutet, bietet ein 2. Fall. Dieser geht jetzt völlig normal, doch dauerte es länger als bei gleichaltrig eingerenkten.

Die Selbstheilung kommt durch Verminderung der Anteversion und der Steilstellung zu stande, wie man deutlich an den Bildern sehen kann.

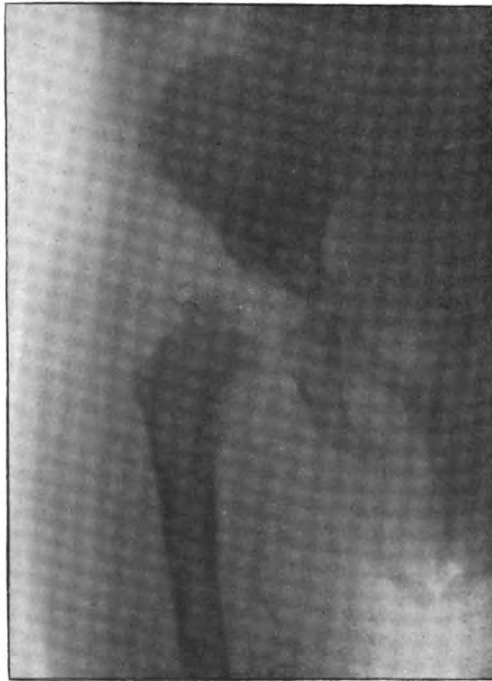Erster Nachweis und bestes Alter zur Einrenkung.

In den meisten Fällen wird das Bestehen einer Hüftluxation in der zweiten Hälfte des 2. Lebensjahres von den Eltern bemerkt. Nur wenige Fälle wurden mir früher gebracht. Abgesehen von den eben aufgeführten Fällen von Selbstheilung, bei welchen die sichere Diagnose schon mit einem halben Jahre gestellt wurde, habe ich 2 Fälle mit $\frac{3}{4}$ Jahren diagnostiziert. Hier bestand schon zu der Zeit eine hochgradige Verschiebung des Kopfes auf das Darmbein, ähnlich einer traumatischen, in einem Falle sogar mit Spitzfußstellung. Die Luxation ist aber in diesem letzteren Falle sicher eine kongenitale, da deutliche Heredität vorhanden war. Ein anderer Fall wurde mit einem Jahre, ein doppelseitiger mit $1\frac{1}{4}$ zu mir gebracht, während Fälle, die mit $1\frac{1}{2}$ Jahren kamen, gar nicht so selten sind. Leider finden sich dagegen viele Fälle, die trotz ärztlicher Untersuchung nicht erkannt werden, und in denen so der günstigste Zeitpunkt zur Einrenkung versäumt wird. Dies gilt besonders von doppelseitigen Fällen. Ein solcher kam erst mit $4\frac{1}{2}$ Jahren zur Einrenkung, da er im 3. Jahre trotz Röntgenuntersuchung in einem chirurgischen Krankenhause nicht erkannt wurde. Es liegt dieses sicher nicht allein an der mangelhaften Untersuchung, sondern wir wissen, daß die wirkliche Luxation in manchen Fällen erst allmählich zu stande kommt. So habe ich 2 Fälle in den letzten Jahren beobachtet, welche von den sorgsamem Eltern und tüchtigen Hausärzten genau beobachtet waren. Diese Kinder liefen eine Zeitlang normal, erst am Ende des 2. Lebensjahres trat häufig unterbrochen von Tagen, an denen der Gang wieder besser war, das Hinken auf. Die Verrenkung ist im Entstehen. Das Röntgenbild (Fig. 13) zeigt den Kopf

etwas von der Pfanne abstehend. In diesem Falle bestand seit 14 Tagen leichtes Einknicken. Ein anderer Fall zeigt das weitere Abrutschen, und zwar infolge Adduktionsstellung (Fig. 14). Die höheren Grade der Verschiebung im Laufe des späteren Lebens sind durch zahlreiche Abbildungen in der Literatur bekannt genug, so daß ich auf die Wiedergabe hier verzichten kann.

Das untrüglichsste und erste Symptom, abgesehen von den seltenen Fällen, in welchen es gelingt, die Diagnose, bevor die Kinder

Fig. 13.



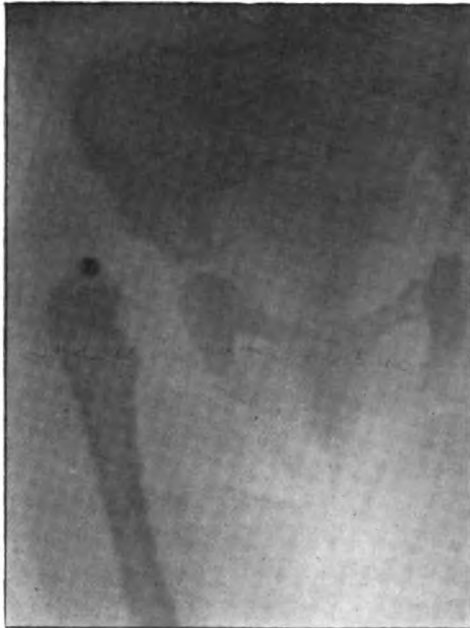gehen, zu stellen, ist nach meinen Erfahrungen das Trendelenburgsche Symptom, die Senkung der gesunden Beckenhälfte bei Belastung des verrenkten Beins. Besteht dieses, wenn auch nur eben angedeutet, so ist eine Selbstheilung des luxationsdisponierten Gelenkes in keinem Falle zu erwarten.

Die Frage, ob man versuchen soll, derartige, noch nicht völlig verrenkte Gelenke durch orthopädische Apparate oder Lagerung zu behandeln, habe ich stets verneint in Anbetracht der Erfahrung mit den früheren unblutigen Methoden, wie ich oben auseinandersetze.

Ich halte eine unsichere orthopädische Behandlung, die lange durchgeführt werden muß, für qualvoller als eine gewaltsame Einrenkung mit kurzdauernder Fixation, welche ich bei ganz jungen Kindern schon oft auf 2 Monate beschränken konnte.

Wichtiger ist die Frage, in welchem Alter die Einrenkung vorgenommen werden soll. Ich habe die ganz jungen Kinder bis zum 2. Jahre zurückgestellt und hierbei die merkwürdigen Fälle von Selbstheilung beobachtet. Auf der anderen Seite behandelte ich

Fig. 14.



einen Fall, welcher im 1. Lebensjahre wegen angeblicher Hüftverrenkung in rechtwinkliger Abduktion eingegipst war, in welchem eine sehr hochgradige Skoliose der Lendenwirbelsäule eingetreten ist. Auch halte ich es für günstiger für den späteren Erfolg, wenn die Muskulatur durch den Gehakt erst etwas ausgebildet wird. Ich bestelle deshalb Kinder, welche mir sehr frühzeitig gebracht werden, gewöhnlich gegen das Ende des 2. Lebensjahres zur Behandlung. Vorher lasse ich nur durch Regelung der Ernährung und allgemeine Behandlung die Kinder möglichst kräftigen.

Ursachen der Mißerfolge.

An dem reichen Material der Kgl. chirurgischen Klinik hatte ich vom November 1896, da ich meine erste Einrenkung selbständig vornahm, bis zu meinem Austritt im November 1902 genügend Gelegenheit den Ursachen der eigenen, wie anderer Mißerfolge nachzugehen. Da meine jetzige Einrenkungs- und Behandlungsart auf diesen Mißerfolgen aufgebaut ist, so will ich mit kurzen übersichtlichen Worten die verschiedenen Gründe darlegen.

Die Ursachen der Mißerfolge sind:

A. Primäre, d. h. sofort oder kurze Zeit nach der Einrenkung auftretende. Hier ist zu nennen:

1. Mangelhafte Fixation oder mangelhafte Verbandtechnik hat sicher in der ersten Zeit eine Rolle gespielt.
2. Uebermäßige Dehnung der Weichteile war eine sehr häufige Ursache der Mißerfolge in der ersten Zeit; dies beweist mir ein andererseits mit Tenotomie der Adduktoren behandelter und reluxierter Fall. Dieser bot mir erhebliche Schwierigkeiten, die sichere Retention zu erhalten.
3. Unvollständige Einrenkungen, die als vollständige imponierten. Der Kopf ist aber hinter der Pfanne fixiert oder unter die Spina ant. inf. transponiert.
4. Einklemmung von Kapselteilen.
5. Falsche Primärstellung.

B. Sekundäre, d. h. in der Korrekturperiode auftretende.

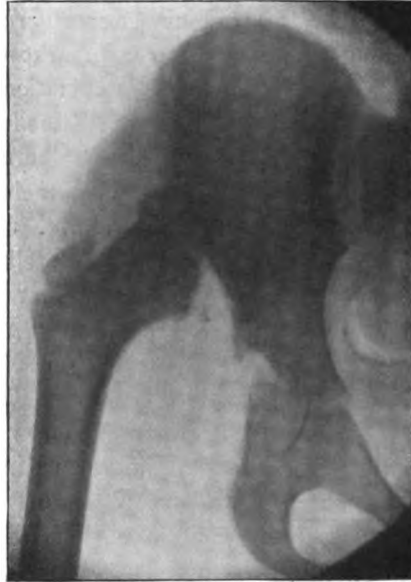1. Korrektur durch einfache Verringerung der rechtwinkligen Flexionsabduktion durch Herunterziehen ohne gleichzeitige Korrektur der Auswärtsrichtung des Knies und des Fußes (nach persönlicher Rücksprache mit erfahrenen Chirurgen eine sehr häufige Ursache).
2. Falsche Verbandtechnik, welche ein Wiedereintreten der Außenrotation im Verbands zuläßt.
3. Zu frühzeitige Korrektur der Primärstellung.
4. Zu frühe Korrektur, besonders verhängnisvoll bei doppel-seitigen Luxationen.
5. Anatomische Verhältnisse: Unwegsamkeit der Pfanne, zu starke Anteversion und Coxa valga (Seltenheiten).

Diese sämtlichen Ursachen der Mißerfolge lassen sich im einrenkungsfähigen Alter mehr oder weniger vermeiden bis auf die

letztenannten. Bei schweren anatomischen Veränderungen, die allerdings im gewöhnlichen Einrenkungsalter äußerst selten sind, läßt sich eine völlige Heilung mit der unblutigen Behandlung nicht erzielen. Ich habe unter meinen sämtlichen Fällen einen einzigen derartigen, bei welchem eine blutige Pfannenbildung am Platze gewesen wäre, aber von den Eltern nicht zugegeben wurde. Ich habe den Röntgenbefund bereits früher ¹⁾ mitgeteilt.

Ein Mädchen K. trat mit 6 Jahren in Behandlung. 3 Jahre vorher war von anderer Seite eine Einrenkung vorgenommen worden. Der Enderfolg war ein völliges Mißlingen. Der Schenkelhals (Fig. 15) ist sehr steil. Die Kopfepiphyse scheinbar nach oben verschoben. Das Röntgenbild ist in starker Innenrotation des Schenkels aufgenommen, so daß eine Täuschung infolge der Anteversion nicht besonders in Betracht kommen kann. Die Pfanne zeigt eine Knochen-
spanne, welche sich vom oberen Pfannenrande nach unten zieht und den Pfanneneingang verlegt. Die Einrenkung wurde in der üblichen Weise vorgenommen. Der Kopf trat unter dem bekannten Einrenkungsgeräusch in die Pfanne, doch zeigen spätere Röntgenbilder, daß der Kopf nicht völlig in die Pfanne eingetreten ist. Der Enderfolg ist aber trotzdem ein ziemlich günstiger.

Fig. 15.



Unglücksfälle und Vermeidung derselben.

Frakturen habe ich bis vor kurzem nicht erlebt, selbst nicht bei forcierten Redressionsmanövern bei älteren Kindern. Da passierte

¹⁾ Drehmann, Beitr. z. Lehre der Coxa valga Zeitschr. f. orth. Chir. Bd. 17 (Fig. 5).

mir bei der Einrenkung einer doppelseitigen Verrenkung eines 3jährigen Knaben, welcher eine schwere Form der Rhachitis durchgemacht hatte, als der Kopf den Pfannenrand überschreiten wollte, eine Infraktion im mittleren Drittel des Oberschenkels. Es gelang trotzdem, die Reposition gut zu Ende zu führen und die Behandlung wurde dadurch nicht irritiert.

Hernien habe ich nie nach der Einrenkung auftreten sehen, wohl aber habe ich eine Kruralhernie, welche ich vor der Einrenkung während der Einleitung zur Narkose bei dem schreienden Kinde feststellen konnte, nach der Fixationsperiode nicht mehr nachweisen können. Ein Kind mit Selbstheilung (Fall 1) zeigt auf der früher verrenkten Seite eine Inguinalhernie. Die sogenannte Trochanter-einstellung, welche ich bei meinem Vortrage auf dem I. Orthopädenkongresse 2mal erwähnte, und die Deutschländer mit auf die Liste der Unglücksfälle stellt, ist nach meinen jetzigen Anschauungen der Ausdruck einer vorderen Reluxation und stellt immer noch eine Verbesserung gegenüber dem früheren Zustande dar. Unter meinem jetzigen Material findet sich kein solcher Fall mehr.

Größere Hämatoeme habe ich nie gehabt. Bei meinen letzten Einrenkungen ist bei jüngeren Kindern überhaupt kaum eine äußere Verfärbung zu finden. Versteifungen finden sich nur bei Fällen, die über das gewöhnliche Alter hinaus sind, und sind nie knöcherne Ankylosen, wie bei der blutigen Einrenkung in demselben Alter. Dauernde Versteifung habe ich nur in einem Falle im 10. Jahre beobachtet.

Anders verhält es sich mit den Lähmungen. Hier habe ich leider einige schlimme Erfahrungen machen müssen, wenn ich auch in den gewöhnlichen Altersgrenzen, welche ich bei einseitigen bis zum vollendeten 10., bei doppelseitigen bis zum vollendeten 7. Lebensjahre setze, nur in einem einzigen Falle von doppelseitiger Luxation bei einem 3½jährigen Kinde eine nach 2 Monaten innerhalb der ersten Fixationsperiode wieder zurückgehende einseitige Peroneuslähmung hatte. Bei einem fast 8jährigen Kinde mit doppelseitiger Luxation trat bei einem nicht völlig gelungenen Versuche der Einrenkung eine doppelseitige Ischiadicuslähmung auf. Der Verband wurde am anderen Tage entfernt, und die Lähmung ging nach wenigen Tagen schon etwas zurück, doch traten am 8. Tage Symptome einer Meningitis tuberculosa auf, welcher das Kind 2 Wochen nach dem

Eingriff erlag. Ich lasse die ausführliche Krankengeschichte von damals hier folgen:

Toni B., 7 Jahre 11 Monate, Rechtsanwaltskind aus F.

Das Kind lernte mit 2 Jahren laufen. Die Eltern merkten bald, daß es auf beiden Seiten hinkte. Mit 3½ Jahren trat das Kind in ärztliche Behandlung und wurde mit dem Mikuliczschen Lagerungsapparat und Filzkorsetts behandelt. Diese Behandlung wurde bis jetzt fortgesetzt. Im Winter 1901 erkrankte das Kind an Keuchhusten. Seit etwa 8 Wochen ist das Kind hustenfrei. Eine 9jährige Schwester des Kindes ist gesund. Vater und Mutter leben und sind gesund. Die Mutter des Vaters ist, wie nachträglich zugegeben wurde, an Schwindsucht gestorben, ebenso eine Verwandte der Mutter. Der Vater und ein Bruder der Mutter starben im Irrenhause.

Status am 16. Juni 1902: Für sein Alter kleines Kind mit blasser Gesichtsfarbe, rhachitischem Habitus des Kopfes. An den inneren Organen nichts Besonderes nachzuweisen. Das Kind zeigt beim Stehen eine starke Lordose. Gang ist beiderseits stark einknickend. Es besteht eine leichte Beugstellung des Knies und Adduktionskontraktur des Knies und der Hüften beiderseits. Trochanter auf beiden Seiten in der Höhe der Spina ant. sup. Die Köpfe auf dem Darmbein stehend, gut entwickelt.

17. Juni 1902: Narkose. 100 g Aether, ohne Zwischenfall. Dehnung der Weichteile auf der rechten Seite mit Pumpenschwengelmanövern. Der Kopf tritt nach unten hinter die Pfanne, läßt sich aber nicht über den Pfannenrand hinüberheben. Links tritt der Kopf, ohne stärkere Dehnung, leicht nach unten und schnappt in eine Art Pfanne ein. Rechts wird nochmals ein Versuch gemacht. Auch hier tritt der Kopf tiefer und fixiert sich in der Nähe der Pfanne. Die Köpfe stehen in dieser Stellung fest, sind aber von vorn nicht deutlich fühlbar. Gipsverband in rechtwinkliger Abduktion.

Nachmittags klagt das Kind über Schmerzen in beiden Hüften, hat nicht gebrochen und nur flüssige Nahrung zu sich genommen. Das Kind ist außer stande die Füße zu bewegen. Der Gipsverband wird bis über die Knie aufgeschnitten und gelockert, Bewegungen im Kniegelenk normal.

18. Juni 8 Uhr früh: Zustand unverändert. Kind hat nur wenig geschlafen. Der Gipsverband wird vorn über dem Becken aufgeschnitten und die Abduktionsstellung verringert.

10 Uhr: Beweglichkeit der Füße noch nicht vorhanden, da der Verdacht besteht, daß die Köpfe in das Foramen ischiad. getreten sind, wird ein Röntgenbild aufgenommen. Dasselbe zeigt, daß beide Köpfe hinter den Pfannen stehen. Fixation in leichter Abduktion und Transposition der Köpfe beiderseits unter die Spina ant. sup.

6 Uhr Abends: Temperatur 37,0. Befinden besser. Kind hat etwas flüssige Nahrung zu sich genommen. Schmerzen nachgelassen. Leichte Plantarflexion der Füße möglich. Sensibilität an der Fußsohle etwas undeutlich, aber nicht völlig aufgehoben. (Nadelstiche werden deutlich lokalisiert.)

19. Juni: Kind hat in der Nacht etwas geschlafen, doch ist es immer nach kurzer Zeit aufgewacht. Puls und Temperatur normal. Appetit gering. Keine Veränderung. Abends Status idem.

20. Juni: Das Kind klagt über starke Parästhesien in beiden Füßen. Beweglichkeit der Füße hat sich gebessert. Appetit gering. Winde sind abgegangen, aber Stuhl bis jetzt seit der Operation noch nicht erfolgt. Ein Löffel Kurella'sches Brustpulver.

Abends Stuhl noch nicht erfolgt. Deshalb Einlauf und ein Löffel Rizinus. Der Einlauf wurde sofort wieder entleert. Das Kind ist unruhig, zu Ungezogenheiten neigend, was vorher nicht der Fall war (reißt die Watte aus dem Verbands und bewirft die Umstehenden damit).

21. Juni: Kind hat Nachts wegen der Parästhesien der Füße wenig geschlafen. Die Parästhesien wurden auf Massage der Füße erträglicher. Stuhl noch nicht erfolgt. Erneuter Einlauf, der ebenso wieder sofort entleert wird. Einlauf von 15 ccm. Glycerin mit Gummischlauch und Spritze wird behalten. Entleerung einiger harter bohngroßer Kotballen.

Abends 7 Uhr: Weiterer Stuhl nicht erfolgt. Befinden sonst normal. Leib nicht aufgetrieben, schmerzlos, leicht eindrückbar.

22. Juni: Kind hat mehr geschlafen. Abends Glycerinsuppositorium, da noch kein Stuhl erfolgt ist. Der ins Rectum eingeführte Finger fühlt noch keine Kotballen.

23. Juni früh 8 Uhr: Kind sieht verfallen aus. Wachsartige Blässe des Gesichts und der Hände. Puls und Temperatur normal. Antwortet auf Fragen normal. Verfällt dann in einen leicht dämmernden Zustand und gibt unartikulierte Laute von sich, ist aber auf Befragen sofort wieder normal.

Abends 6 Uhr: Kind schreit, wirft mit den Armen um sich; verdreht die Worte (pruvat, pravat, privat, Klunik, Klanik, Klinik, sterben, starben, stirben, straben).

Hohe Einläufe entleeren große Mengen dunkelbraunen, stark stinkenden Kotes. Verdacht auf Blutstuhl. Der nachfolgende Stuhl war jedoch hellbraun bis zu schließlich normaler Farbe. Leib nicht aufgetrieben, völlig schmerzlos. Der ins Rectum eingeführte Finger findet nichts Abnormes. Urin geht spontan ab. Konsultation mit Prof. H. (Chirurg), der am Abdomen und sonst nichts Abnormes feststellen kann. Prof. B. (Neurologe) sieht in dem Zustande eine Art Delirium, das eventuell auf den Eingriff oder die Resorption vom Darne aus zurückgeführt werden könnte. Trional 0,5. Kind schläft bis 1 Uhr Nachts, und dann mit leichten Unterbrechungen bis zum Morgen.

24. Juni: Befinden früh besser. Kind antwortet auf Befragen normal, doch hält der delirierende Zustand noch an. Das Kind verlangt spontan Nahrung.

Abends 6 Uhr Konsultation mit dem Hausarzte. Das Kind erkennt die Umstehenden und erkundigt sich lebhaft nach der Tochter des Hausarztes, verfällt aber dann wieder in leichte Delirien. Urinentleerung auf Verlangen des Kindes. Urin frei von Eiweiß und Zucker.

25. Juni: Das Kind hat mit Unterbrechungen etwas geschlafen. Befinden wie am Tage vorher.

26. Juni: Appetit etwas besser. Puls erhöht. Abends wiederholter Einlauf, da spontan kein Stuhl entleert wurde. Entleerung reichlicher Mengen normal gefärbten Stuhles. Sensorium anscheinend völlig frei.

27. Juni: Befinden gut. Gipsverband ist durch die Einläufe und den Urin völlig durchnäßt und übelriechend, wird in derselben Stellung erneut. Kind verhält sich dabei ruhig und antwortet auf Fragen normal; jedoch Zähneknirschen.

Abends Befinden gut. Die Blässe der Haut und der Schleimhäute nicht verändert. Leib schmerzlos und nicht aufgetrieben. Temperatur 38,0. Puls frequent, aber kräftig.

28. Juni früh 6 Uhr: Befinden sehr schlecht. Das Kind hat bis 12 Uhr gut geschlafen, dann laut geschrien, angeblich Krämpfe im rechten Arm gehabt und hat Backe und Lippe links stark eingebissen. Abnorme Blässe der Haut und leichte Cyanose der Lippen. Atmung sehr beschleunigt. Puls 160. Temperatur 37,3. Lungen und Herz völlig normal. Pupillen maximal erweitert. Auf Lichteinfall jedoch prompt reagierend. Kind antwortet auf Anrufen in normaler Weise. Spricht heiser.

10 Uhr: Verschlimmerung.

11 Uhr: Konsultation mit Prof. Cz. (Pädiater). Stuhl spontan entleert, deutlich Blutfarbstoff enthaltend. Rapide Anschwellung der Lippen und der linken Backe. Rechts Fazialisparese und spastische Kontraktur des rechten Armes. Verdacht auf Embolie und embolische Darmblutung. Injektion von 20 ccm 2%iger Gelatinelösung. Puls kräftig, aber sehr frequent.

Nachmittags 4 Uhr: Linker Arm ebenfalls spastisch kontrahiert. Links ebenfalls Fazialisparese. Rechts hat dieselbe zugenommen. Die Atmung zeigt leichten Cheyne-Stokesschen Typus, der in den nächsten Stunden sich ganz ausgesprochen zeigt. Kind antwortet um 4 Uhr noch auf Fragen, dann bewusstlos und nicht reagierend. Die Schwellung der linken Gesichtseite hat beträchtlich zugenommen. Auffallend ist eine immer mehr zunehmende Protrusio bulborum. Pupille erweitert, weniger als Vormittags, aber nicht reagierend. Puls aussetzend und nach und nach kleiner werdend. Die Diagnose wird auf tuberkulöse Meningitis gestellt. Exitus im tiefen Collaps 7½ Uhr Abends. Autopsie wird von den Angehörigen verweigert.

Ich habe diese Krankengeschichte ausführlich mitgeteilt, weil ich kurze Zeit vorher bei einem von anderer Seite eingerenkten Falle mit einseitiger völliger Ischiadicuslähmung einen ähnlichen Symptomenkomplex beobachten konnte, welcher von pädiatrischer Seite als Meningitis tub. aufgefaßt wurde. Die Erscheinungen gingen nach mehreren Tagen zurück, ebenso die Lähmung nach ca. 6 Monaten. Mehr oder weniger beängstigende meningitische Reizzustände, wie nächtliches Aufschreien und vorübergehende Delirien, habe ich gar nicht so selten bei doppelseitigen Einrenkungen älterer Kinder, etwa vom 4. Jahre ab, gesehen, während ich bei einseitig Eingerenkten nur seltener Gelegenheit hatte, dies zu beobachten.

Außer diesem Falle mit nachfolgendem Exitus, welcher allerdings ein in jeder Beziehung sowohl tuberkulös, wie nervös sehr

belastetes Kind betraf, und welcher der Operationsmethode nicht zur Last zu legen ist, habe ich noch 3 Fälle von vorübergehender Ischiadicuslähmung erlebt. Ein 16jähriges Mädchen mit linkseitiger Verrenkung wurde operiert, ohne vorhergehende Extension, die Einrenkung gelang fast spielend, da die Verkürzung nur $3\frac{1}{2}$ cm betrug. Die primäre Stabilität war so gut, daß eine mäßige Abduktion in Streckstellung des Knies gewählt wurde. Das Röntgenbild zeigt den Kopf deutlich in der Pfanne stehend. Die Einrenkung wurde vor 3 Monaten vorgenommen. Die Patientin geht ohne Verband mit einem einfachen Spitzfußschuh sehr gut. Aktive Beweglichkeit im Fuße ist noch nicht vorhanden, doch bestehen Parästhesien. Galvanisch reagieren sämtliche Muskeln des Unterschenkels ziemlich gut.

Bei einer 18jährigen trat bei den Mobilisierungsversuchen der Kopf bei forcierter Flexion nach unten, wahrscheinlich ins Foramen isch. Nach den früheren Erfahrungen hörte ich sofort auf und begnügte mich mit der Lorenzschen Inversion. Beim Erwachen aus der Narkose bestand eine Peroneuslähmung, die bereits nach 14 Tagen wieder verschwand.

Bei einem 12jährigen mit hochgradiger Verkürzung und Unnachgiebigkeit der sehnenartigen Muskeln trat nach Pumpenschwengelmanövern eine Lähmung mit starken Neuralgien auf, die nach 6 Monaten im Gipsverband verschwand.

Die Prognose der Lähmung scheint im allgemeinen eine gute zu sein, da ich stets eine völlige Wiederherstellung sah, — abgesehen von dem ersterwähnten Falle mit Meningitis, in welchem aber auch in den ersten Tagen schon eine Besserung eingetreten war. Ich habe sogar in einem Falle von doppelseitiger völliger Ischiadicuslähmung, zu welchem ich in einem hiesigen Krankenhaus konsultiert wurde, bei einem 9jährigen Kinde nicht nur eine ziemlich gute funktionelle Heilung der Hüftverrenkung, sondern auch völlige Heilung der Lähmung beobachten können. Trotzdem ist die Lähmung möglichst zu vermeiden. Um dieses sicher erreichen zu können, muß man die Ursachen der Ischiadicuslähmung aufzufinden suchen.

Nach meinen Erfahrungen ist die Ischiadicuslähmung entweder eine Zerrungs- oder eine Drucklähmung. Die Entstehungsursachen der Zerrungslähmung, welche sich hauptsächlich auf den Peroneus beschränkt, hat v. Aberle aus der Lorenzschen Klinik schon ausführlich beschrieben. Diese Art Lähmung läßt sich innerhalb der Altersgrenzen stets vermeiden, wenn eine forcierte Schrauben- oder

Flaschenzugextension vermieden wird, und bei der Einrenkung das Knie stets rechtwinklig gebeugt bleibt. Verhängnisvoll war in dieser Beziehung die von Hoffa angegebene Methode der sofortigen methodischen Streckung des Kniegelenks.

Die totale Ischiadicuslähmung entsteht durch direkte Quetschung des Nerven am Foramen isch. Bei der Einrenkung über den unteren Pfannenrand, besonders infolge der allerdings sehr mobilisierenden Pumpenschwengelbewegungen, tritt der Kopf hinter die Pfanne, oder auch direkt ins Foramen isch., und erzeugt so durch direkte Läsion die Lähmung. Noch verhängnisvoller ist die Fixation in forcierter Abduktionsstellung, ohne sicher gelungene Reposition, wie es auch bei schweren Fällen als etappenweise Korrektur empfohlen wurde.

In dem oben erwähnten Krankenhausfalle doppelseitiger Ischiadicuslähmung war etappenweise die forcierte Abduktion und Herunterholung des Kopfes bewerkstelligt, die definitive Einrenkung soll ohne Schwierigkeit erfolgt sein. Zu welcher Zeit die Ischiadicuslähmung eintrat, war leider mit Sicherheit nicht zu eruieren, da das Kind ständig im Gipsverbande lag, und niemand daran gedacht hatte, die Motilität zu prüfen.

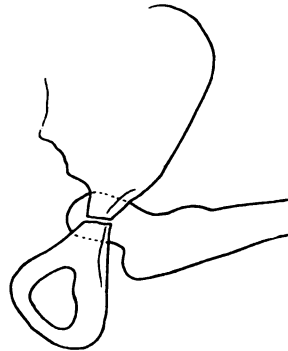


Fig. 16.

Bei dem Durchsehen der Röntgenbilder fand ich nun bei einem vor der definitiven Einrenkung angefertigten Bilde deutlich den Kopf durch das Foramen isch. ins Becken hineinragend (Fig. 16). Ich nahm an, daß die Lähmung schon von dieser Zeit stammte.

Ebenso kann infolge der Torsion des oberen Femurendes bei Fixation in rechtwinkliger Abduktion, ohne völlige Einrenkung, der Trochanter direkt den Nerven gegen das Tuber ischii anpressen, wie man sich leicht an einem Skelettmodell, dessen oberem Femurende eine Torsion von etwa 50° gegeben ist, überzeugen kann.

Die Ischiadicuslähmung ist demnach nur eine Zugabe forcierter Einrenkungsversuche bei alten Patienten und kann auch hier bei genauer Kenntnis der Entstehungsart zum größten Teil vermieden werden. Bei dem normalen Einrenkungsalter brauchen wir keine Komplikationen zu befürchten.

Methode der Einrenkung.

Die unblutige Einrenkung nehme ich bei einseitigen Fällen bis zu 10, und bei doppelseitigen bis zu 6 Jahren ohne jede vorhergehende Dehnung vor. In Aethertropfnarkose, welche ich seit etwa 6 Jahren in jedem Alter durchführen lasse, wird zunächst ohne Adduktorendehnung die Einrenkung versucht. Ich bringe das im Kniegelenk gebeugte Bein in genau rechtwinklige Flexion im Hüftgelenk; darauf erfolgt in dieser Stellung eine Innenrotation, die nach dem Grade der Anteversion variiert und oft so stark sein muß, daß die Kniekehle direkt nach außen sieht, und die Vorderfläche des Oberschenkels parallel zur medialen Ebene des Körpers steht. In dieser Stellung bringt ein Druck auf den Trochanter den Kopf mit Leichtigkeit über den Pfannenrand. Bei 2—3jährigen Kindern komme ich fast stets mit diesem Manöver aus, ohne erst forcierte Dehnung der Adduktoren vorzunehmen. Bei etwas älteren Kindern überzeuge ich mich erst von der Beweglichkeit des Kopfes und der Möglichkeit die Reposition auf die geschilderte Weise vorzunehmen. Gelingt diese nicht, so werden zunächst die Weichteile vorsichtig gedehnt. Ich lege dabei aber besonderen Wert darauf, daß die Muskelspannung zum gewissen Teile bestehen bleibt, da gerade die Anspannung der Adduktoren den Kopf am besten gegen die Pfanne preßt und die Retention am sichersten unterstützt. Hierauf scheint mir noch nicht genügend Wert gelegt zu werden, da in einer Veröffentlichung von Klapp (Zentralbl. für Chirurg. 1906) direkt von Zerreißen gesprochen wird. Ich habe einen Fall eines 5jährigen Kindes mit einseitiger Verrenkung operiert, welcher im Jahre vorher von anderer Seite nach Tenotomie der Adduktoren eingerenkt war und zum völligen Mißerfolg geführt hatte. Die erneute Reposition gelang sehr leicht. Aber die Primärstellung war sehr labil und erforderte ein Eingipsen in übertriebener Abduktionsstellung.

Die Dehnung wird so vorgenommen, daß das Kind mit dem Becken auf einem viereckigen festen Kissen liegt, die gegenseitige Beckenhälfte wird durch einen Gehilfen fixiert. Es werden nun zunächst, immer bei gebeugtem Knie, während der Operateur den Oberschenkel in der Mitte faßt, um mit kurzem Hebelarm zur Vermeidung von Frakturen zu arbeiten, aus der rechtwinkligen Flexion des Hüftgelenkes in der Mittellinie abduzierende Dehnungsbewegungen ausgeführt. Spitzwinklige Beugung oder Pumpenschwengelbewegungen

sind wegen der Ischiadicusgefährdung zu vermeiden. Die Adduktoren lassen sich ganz gut dehnen, forciertes Walken oder Zerreißen der einzelnen Muskelfasern vermeide ich stets. Wichtig ist außerdem die Dehnung der an der Spina ant. sup. entspringenden Weichteile und der vorderen Kapselbänder. Bei stärkster Innenrotation in Streckstellung wird der Oberschenkel nach und nach in Hyperextension gegen das Becken gebracht. Durch die Innenrotation tritt der Kopf unter die genannten Weichteile und dehnt diese. Darauf wird der oben geschilderte Einrenkungsgriff angewendet. Durch die in rechtwinkliger Beugung ausgeführte Innenrotation wird der Kapselschlauch geöffnet, und der Kopf gleitet direkt in die Pfanne. Ich glaube, daß hierdurch die Einklemmung von Kapselteilen auf das möglichste vermieden wird. Gelingt die Einrenkung noch nicht, so wird die vorsichtige Dehnung wiederholt. Häufig lasse ich von dem Assistenten das Bein in rechtwinkliger Beugung und Innenrotation halten und umfasse die Beckenhälfte von oben nach unten mit beiden Händen, um mit beiden Daumen einen kräftigen Druck auf den Trochanter auszuüben und den Kopf in die Pfanne zu hebeln.

Ist die Einrenkung erfolgt, so wird der Schenkel langsam aus der rechtwinkligen Beugung in rechtwinklige Abduktion unter vorsichtigem Dehnen der Adduktoren gebracht. In dieser Primärstellung wird der Gipsverband angelegt. Die Notwendigkeit der rechtwinkligen Flexionsabduktion kann man sich am besten am Skelett deutlich machen. Bei normalem Gelenke führt die genannte Stellung zur Heraushebelung des Kopfes aus der Pfanne, wie Calot ganz richtig bemerkt. Bei dem kongenital Verrenkten liegen aber ganz andere Verhältnisse vor, so daß die theoretischen Erwägungen Calots, so bestechend sie auch dem unbefangenen Leser erscheinen, absolut hinfällig sind. Bei dem Schenkel der angeborenen Verrenkung besteht stets eine ganz beträchtliche Anteversion. Le Damany bringt in seiner schon zitierten Arbeit Torsionswinkel von 45—90°; durchschnittlich dürfte er 50—60° betragen. Wir müssen daher bei theoretischen Erwägungen stets mit diesem Torsionswinkel rechnen. Ich habe mir deshalb ein Skelettmodell konstruiert, bei welchem ich dem oberen Femurende jede beliebige Drehung geben kann. Bringe ich den normalen Oberschenkel in die fragliche Stellung, so geschieht eine Abhebelung der vorderen Gelenkbänder (Fig. 17). Diese Stellung bildet Calot in seinem Lehrbuche in Fig. 73 ab, auch Bade hält diese Erwägungen für wichtig genug, daß er sie in seinem Buche

auch einem weiteren deutschen Publikum mitteilen zu müssen glaubt. Bei einer Torsion von ca. 50° (Fig. 18) sehen wir den Kopf fest in der Pfanne. Wir sehen auch ferner, daß er bei verstärkter Ab-

Fig. 17.



duktion noch tiefer in diese treten muß. Calot hat auch diese Stellung „position de nécessité“ nötig. Zugeben will ich, daß die von Calot gewählte „gute Stellung“ bei besonders günstigen Fällen auch

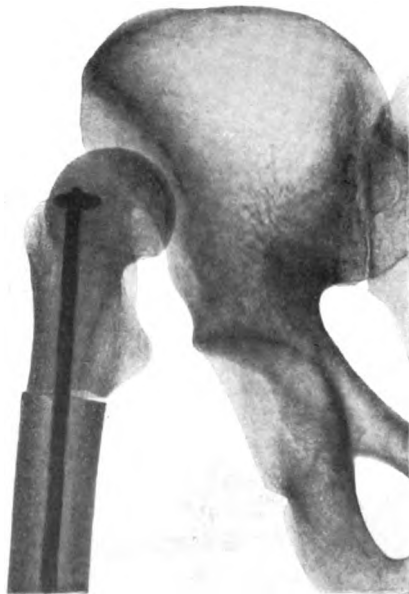Fig. 18.



zum Ziele führen kann (ich gebe im 2. Verbande dem Schenkel eine ähnliche Stellung), aber die Calotsche „mauvaise position“ ist für mich die sicherste. Hier sehen wir wieder, wie die Praxis den theoretischen Erwägungen voraus war, und wie leicht Täuschungen durch ungenaue theoretische Schlüsse plausibel gemacht werden können.

An dem genannten Modell läßt sich die Einrenkungsmethode, wie ich sie geschildert habe, bequem demonstrieren. Am deutlichsten sind Röntgenstudien, welche ich mit dem Modell vorgenommen habe. In Fig. 19 sehen wir, wie eine Verkürzung und Steilstellung des Schenkelhalses durch die Anteversion vorgetäuscht werden kann. Eine zweite Studie (Fig. 20) zeigt, wie der Kopf in nicht ganz rechtwinkliger Abduktion gut in der Pfanne steht. Wir sehen ferner, daß bei vermehrter Abduktion der Kopf noch besser eintreten würde. Weitere Studien zeigen, bei einfacher Korrektur der Abduktion, ohne gleichzeitige Korrektur der Auswärtsstellung des Knies, das Zustandekommen der exzentrischen Einstellung (Fig. 21) oder, weiter getrieben, das Auftreten der vorderen Luxation (Fig. 22).

Fig. 19.

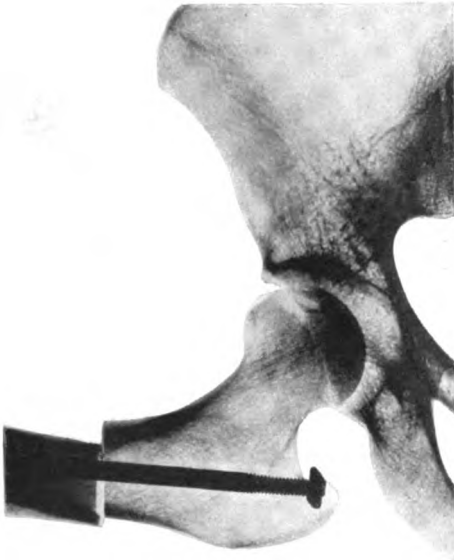


Eine Hyperextension des abduzierten Beines, d. h. ein Verlegen der durch das gebeugte Knie gelegten Ebene hinter die Frontalebene des Körpers, wie es Lorenz empfahl, ist nur bei sehr hochgradiger Anteversion von Nutzen, wird aber besser durch Vermehrung der Abduktion ersetzt, wenn auch eine so hochgradige Abduktion, wie sie Werndorff als axillare vorschlägt, nicht erforderlich ist.

Gegen die von Hoeftman mathematisch sehr richtig kombinierte Primärstellung habe ich das Bedenken, daß der Kopf durch den Muskelzug nicht fest gegen den Pfannenboden gepreßt wird und so eine Regeneration der Pfanne nur geringgradig erfolgen kann. Das Lig. Bertini wird auf die Dauer den Kopf nicht zurückhalten und eine Einstellung unter die Spina inf. die Folge sein. Einen Fall, welcher so behandelt war, habe ich später in Behandlung bekommen und eine erneute Reposition vornehmen müssen. In früheren Jahren habe ich mich oft verleiten lassen, bei guter primärer Stabilität, bei welcher man das Bein in völlige Streck- und Mittelstellung

bringen konnte, ohne daß eine Reluxation auftrat, die forcierte Abduktion wegen der für die Patienten günstigeren Verhältnisse zu unterlassen und in leichter Abduktion und Mittelstellung zu verbinden. Anfangs blieb der Kopf auch fest in der Pfanne und auch bei der Entlassung war er noch gut fixiert. Umso überraschter war ich, als ich bei späteren Untersuchungen eine vordere Reluxation antraf. Das Ligamentum Bertini hat eine Zeitlang standgehalten, aber dann hat es doch nachgegeben, und es trat eine Verschiebung

Fig. 20.



ein, da der obere Pfannenrand sich nicht genügend entwickelt hatte. Ich rate deshalb, so günstig auch die primäre Stabilität ist, stets die absolut sichere rechtwinklige oder bei schlechteren Pfannenverhältnissen überrechtwinklige Flexionsabduktion zu wählen.

Schwierigkeiten hat die anatomische Bezeichnung dieser Primärstellung gemacht. Die Endstellung entsteht dadurch, daß man, ohne eine Rotation auszuführen, das gebeugte Bein in Abduktion bringt; dieselbe Endstellung kann durch überforcierte

Außenrotation und Abduktion entstehen. Nach dem alten Grundsatz, wenn zwei Größen einer dritten gleich sind, so sind sie untereinander gleich, müßte Abduktion und Außenrotation gleich Flexion plus Abduktion ohne Rotation sein. Am besten ist es, der Primärstellung eine besondere Bezeichnung zu geben. Ich schlage vor rechtwinklige Flexionsabduktion.

Doppelseitige Hüftverrenkungen habe ich stets in einer Sitzung eingerenkt und beide Seiten gleichmäßig zu Ende behandelt.

Die Primärstellung ist durch einen exakten Gipsverband zu fixieren. Bei einseitigen Fällen habe ich es nie nötig gehabt, das gesunde Bein mit einzugipsen. Wir haben es bei der ambulanten Coxitisbehandlung gelernt, eine gute Fixation des Hüftgelenks zu

erreichen, ohne auf die alte Billrothsche Vorschrift, welche Narath auf die Fixation des Einrenkungsergebnisses bei der angeborenen Hüftverrenkung überträgt, nämlich 'das gesunde Bein' mit zu fixieren, zurückzugreifen. Die Technik des Verbandes will ich nicht beschreiben. Diese, wie auch unsere sonstigen orthopädischen Manipulationen müssen durch Übung erlernt werden. Die Beherrschung dieser Technik ist selbstverständlich eine Grundbedingung, ehe man

Fig. 21.

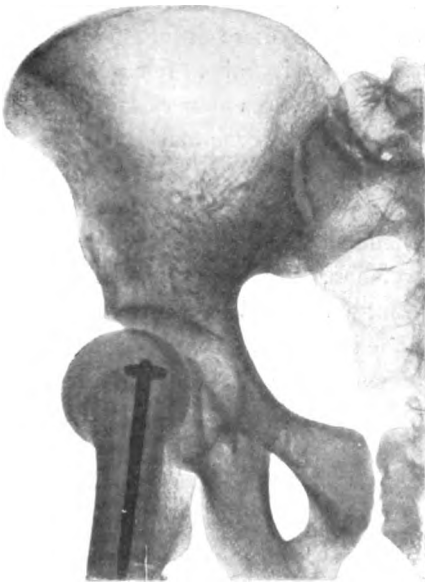
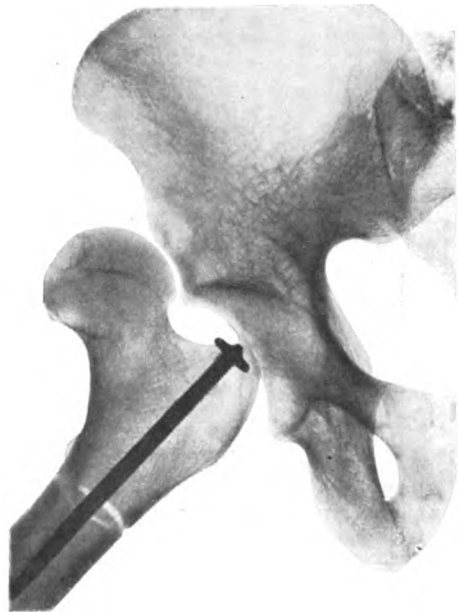


Fig. 22.

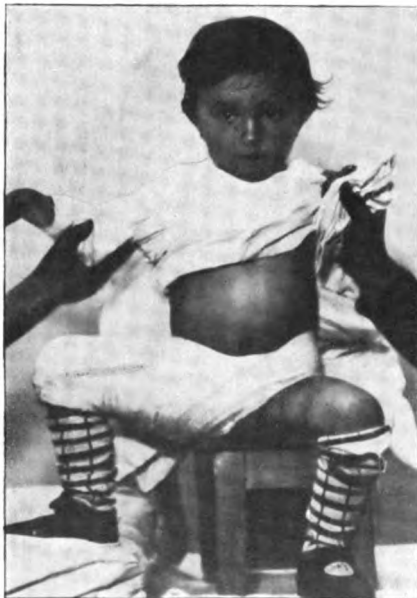

an die Behandlung orthopädischer Leiden herangeht. Ich will nur erwähnen, daß ich zur Herstellung der Gipsbinden statt der sonst gebräuchlichen, stark appetierten Organtibinden Musselin zur Bindengrundlage verwende. Es ist dies ein feinerer Stoff, wie ihn Damenschneider benutzen. Er ist fest, hat aber weniger Stärkekleister. Diese Binden mit bestem Alabastergips geben einen sofort fest werdenden Verband, welcher vor allem die Röntgenstrahlen gut durchläßt, ohne daß es nötig ist, die Festigkeit des Verbandes durch Ausschneiden der Hüftgelenksgegend oder durch Eingipsen von Holzdeckeln, wie es Klapp im Zentralblatt als Methode veröffentlicht, in Frage zu stellen. Der Verband umfaßt das Gelenk von vorn und hinten ganz gleichmäßig, bedeckt aber nur das Becken, den Ober-

schenkel und eben noch die obersten Partien des Unterschenkels, er läßt leichte Bewegungen im Knie zu, verhindert aber jede Rotationsmöglichkeit (Fig. 23—25, Verbandtypen bei einseitiger und doppelseitiger Verrenkung).

Die Kontrolle der primären Stellung wird sofort durch das Röntgenbild vorgenommen. Bemerken will ich allerdings, daß ich

Fig. 23.



in den ersten Jahren, als unsere Röntgentechnik noch weniger entwickelt war, eine ganze Reihe anatomischer Heilungen auch ohne diese Röntgenkontrolle erzielt habe. Ich mache jetzt stets, um den Erfolg zu garantieren, durch den Gipsverband am Tage der Einrenkung oder den darauffolgenden eine Blendenaufnahme mit mittelweicher, gut auszeichnender Röntgenröhre. Zu diesem Zwecke habe ich mir mehr oder weniger abgeschrägte, niedrige Holzzylinder, ähnlich, wie es auch später Grashey beschrieben hat, anfertigen lassen. Diese passen auf den Zylinder der Albers-Schönbergschen

Blende genau und ermöglichen eine sehr gute Fixation des Gipsverbandes auf der darunter liegenden Platte. Es gibt ganz exakte Bilder, welche sogar die Struktur erkennen lassen (Fig. 26).

Den ersten Verband lasse ich durchschnittlich 3 Monate liegen; nach dieser Zeit finden sich schon Veränderungen am oberen Pfannenrande, welche die Heilung einleiten. Finden sich diese ausnahmsweise nicht, so ist lieber die extreme Abduktion noch beizubehalten, denn nur diese ist es, wie auch Springer¹⁾ bemerkt, welche die Pfannenregeneration anregt. Bei der Korrekturperiode ist der wichtigste Grundsatz, welchen ich bereits auf dem I. Orthopädenkongresse im Jahre 1902 aufstellte: In dem Grade, als die extreme Abduktion

¹⁾ Springer, Beitr. z. unblutigen Operation der angeb. Hüftgelenkverrenkungen. Arch. f. Orth. Bd. 5.

korrigiert wird, ist auch die Außenrotation oder sagen wir jetzt lieber die Außenrichtung des Knies und Fußes zu korrigieren. Mit diesem einen Satze ist nach meiner Ansicht die ganze Schwierigkeit der zweiten Periode bezeichnet.

Bei jüngeren Kindern, bis zu 2 Jahren, komme ich jetzt stets, wie es auch Joachimsthal vorschlug und von mir auch früher schon

Fig. 24.

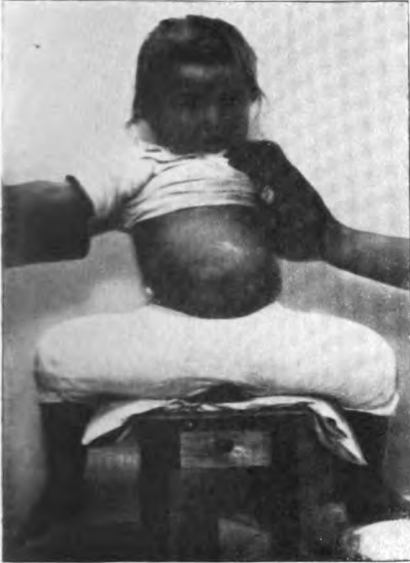
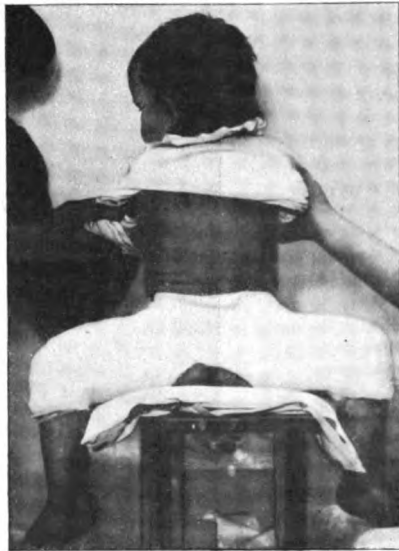
Fig. 25.

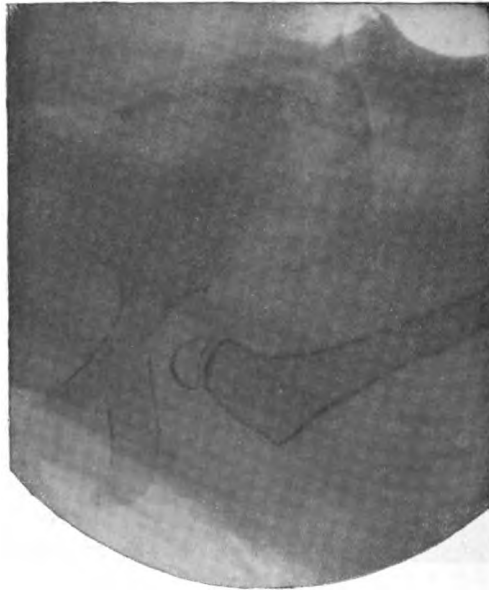


in einigen Fällen aus äußeren Gründen durchgeführt wurde, mit der ersten Verbandperiode aus, auch bei doppelseitig gleichzeitig Eingelenkten. Die Kinder, sich selbst überlassen, strecken bald ihre Beinchen und in wenigen Wochen (6—8) sind diese so weit gerade, daß Gehversuche, eventuell erst mit Unterstützung eines Laufstuhles, ausgeführt werden können. Wird ein zweiter Verband in korrigierter Stellung angelegt, was ich bei älteren Kindern oder auch bei jüngeren mit schlechten Pfannenverhältnissen durchführe, so ist auch hier nach der Korrektur durch Röntgenaufnahme die konzentrische Einstellung zu kontrollieren (Fig. 27). Den zweiten Verband lasse ich durchschnittlich 2 Monate liegen. Hiermit ist in fast allen Fällen die Behandlung, welche ich nach Möglichkeit ambulant durchführe, beendet. Ich sehe von jeder Nachbehandlung mit orthopädischen Apparaten, Massage und Gymnastik ab. Ein schlechtes Resultat

wird nach meinen Erfahrungen durch derartige Nachbehandlung nur vorübergehend gebessert.

Bei älteren doppelseitigen Fällen ist es manchmal erforderlich, eine zu lang andauernde und das Gehen behindernde Flexions- und Abduktionsstellung zu korrigieren. In 3 Fällen habe ich 6 Monate nach der ersten Einrenkung in kurzer Aethernarkose die vorsichtige

Fig. 26.



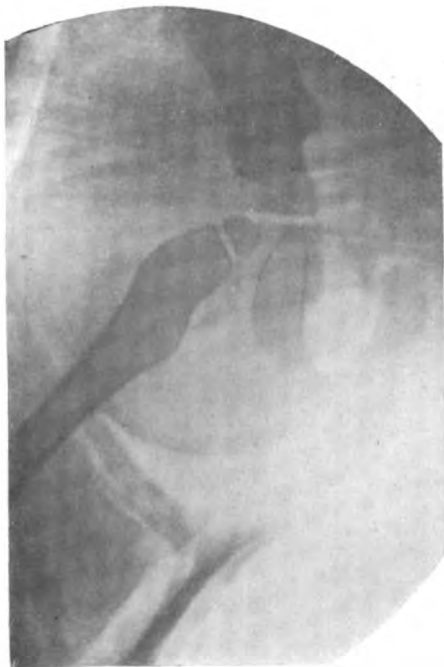
Dehnung der Weichteile vorgenommen und nach 6wöchentlicher Fixation die gerade Stellung definitiv erreicht.

Anders sind die Verhältnisse bei Fällen, welche das gewöhnliche Alter überschritten haben oder es nahezu erreichen. Hier ist die Korrektur in den meisten Fällen nötig. Ich nehme aber sie auch hier erst vor, nachdem die Eingerenkten etwa 6—8 Wochen nach der ersten Fixationsperiode ohne Verband herumgelaufen sind. Diese Fälle erfordern überhaupt eine individuelle Behandlung und stellen an die Technik und orthopädische Erfahrung höhere Anforderungen. Die übertriebene Vorsicht, mit welcher B a d e den Uebergang der ersten Verbandperiode zur zweiten schildert (Transport auf einem Brett mit exakter Fixation), ist bei einem guten Resultate nach 3 Monaten nicht mehr notwendig. Wenn das Gelenk dann noch

sehr labil ist, wird auch die längere Fixation dann nicht mehr viel erreichen.

Erwähnen will ich noch das auf rationelle Theorien aufgebaute Verfahren von Le Damany ¹⁾, welches B a d e uns leider vorenthält, obwohl er über die sonstigen Anschauungen des genannten Autors als in der deutschen Literatur unbekannt berichtet. Nachdem Le

Fig. 27.



Damany auf 2—3 Monate in der üblichen Weise in rechtwinkliger Flexionsabduktion fixiert hat, erfolgt die Korrektur mit orthopädischen Apparaten durch elastischen Zug. Ein Gipskorsett und eine Gips-hülse, welche den Oberschenkel umfaßt, sind durch Hebel und elastische Züge miteinander verbunden. Das Bein wird nach und nach in leichte Beugstellung und Innenrotation gebracht. Nachts wird später bei leicht gebeugter Hüfte ein Streckverband angelegt. Le Damany will so die Anteversion beeinflussen. Ich habe diese auch ohne Behandlung verschwinden sehen

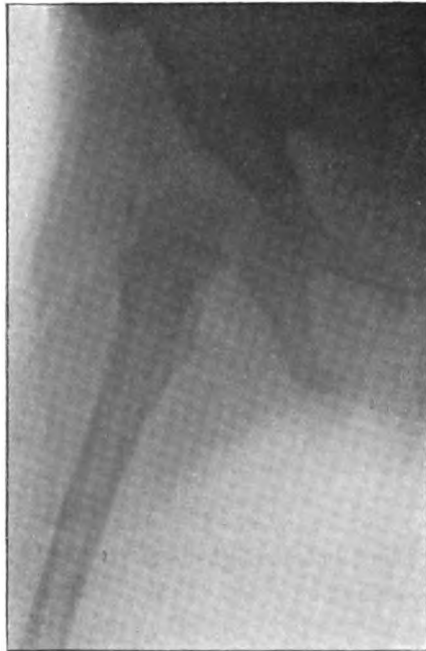¹⁾ Le Damany, Le traitement rationel de luxation congénitale de la hanche. Rev. de chir. Bd. 33.

Was die Frage der funktionellen Belastung betrifft, so habe ich darauf nie besonderen Wert gelegt. Ich lasse die Kinder, wenn sie wollen und dazu im stande sind, ruhig umhergehen, weniger um damit eine Heilwirkung zu bezwecken, als die äußeren Verhältnisse der Kleinen zu bessern. Schuherhöhung auf der gesunden Seite nach Abschluß der Fixationsbehandlung habe ich nie tragen lassen.

Heilungsvorgänge.

Die Heilung kommt nach Befunden bei Autopsien hauptsächlich durch Schrumpfung der Kapsel zu stande. Wichtig erscheinen mir aber Vorgänge am oberen Pfannenrande, welche ich schon in meiner

Fig. 28.



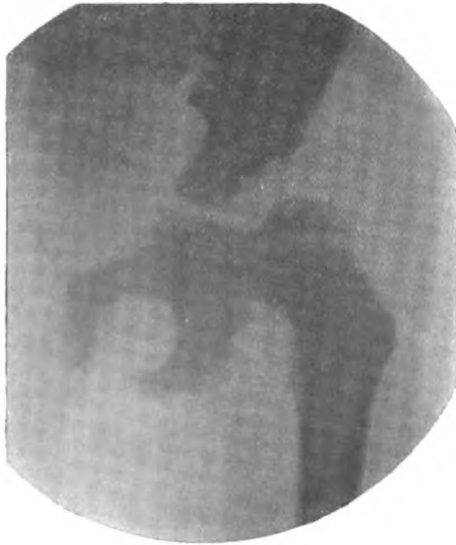ersten Veröffentlichung im Jahre 1899 erwähnt habe. An Röntgenbildern läßt sich verfolgen, wie der vorher abschüssige obere Pfannenrand, welcher ohne besondere Erhebung in das Darmbein übergeht, den Kopf knöchern umschließt. Es bildet sich eine Knochenspange (Fig. 28 einseitig, 29 doppelseitig), bald wächst ein mehr oder weniger ausgebildetes Pfannendach aus (Fig. 30 und 31). Auch bei älteren

Kindern, 6—10jährigen, kann man dieses noch beobachten (Fig. 32 und 33). Ist diese Regeneration nachzuweisen, so ist der Enderfolg gesichert. Die weitere Heilung geht dann auch ohne jede Behandlung vor sich. (Fig. 34 Endresultat einer eins. Lux., doppels. siehe Fig. 37.)

Außerordentlich wichtig ist der Nachweis der Besserung der Anteversion. So verschwindet die exzentrische Einstellung, wenn sie nur im Bereich der Pfanne ist und nicht in einer nach oben erweiterten (Fig. 35, früher exzentrisch eingestellt). Nach einigen Jahren tritt gewöhnlich eine spontane Besserung ein.

Die Heilungsvorgänge seitens der Pfanne und des Schenkelhalses werden mit zunehmendem Alter geringer, aber auch bei ge-

Fig. 28a.



lungenen Repositionen älterer Fälle lassen sich noch Bestrebungen der Regeneration finden (Fig. 36).

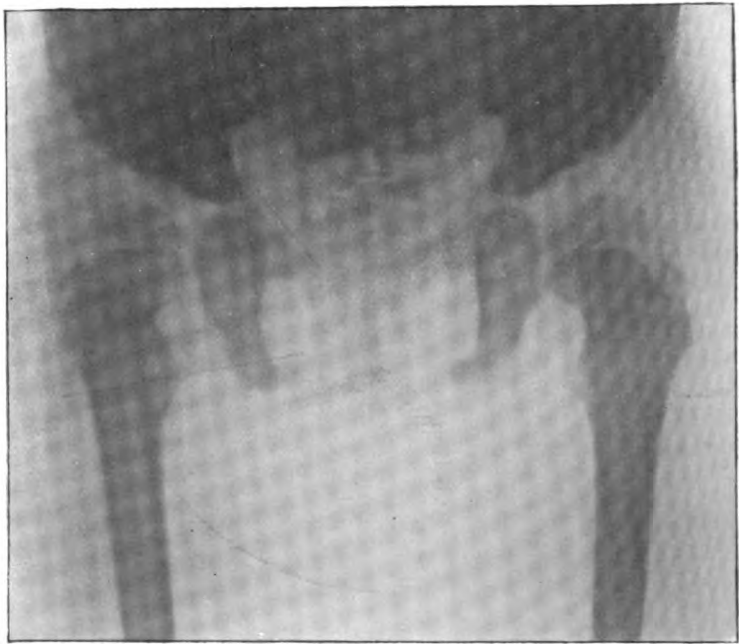In wenigen Fällen habe ich später arthritische Symptome vorübergehender Natur gesehen. In 4 Fällen trat 1—2 Jahre nach der Reposition eine leichte Schmerzhaftigkeit mit Flexionsstellung auf, während die Kinder in der Zwischenzeit völlig normal gelaufen waren. Im ersten derartigen Falle habe ich einen abnehmbaren fixierenden Verband tragen lassen, die drei übrigen sind nur mit vor-

sichtiger Massage behandelt. Nach wenigen Wochen waren meistens die Symptome wieder spurlos verschwunden. Der erste derartige Fall ist sogar später als körperlich völlig normal in das Kadettenschulhaus aufgenommen worden. Es handelt sich hier offenbar um statische Entzündungserscheinungen, analog wie wir sie beim Plattfuß sehen.

Behandlung der primär schlecht geheilten Fälle.

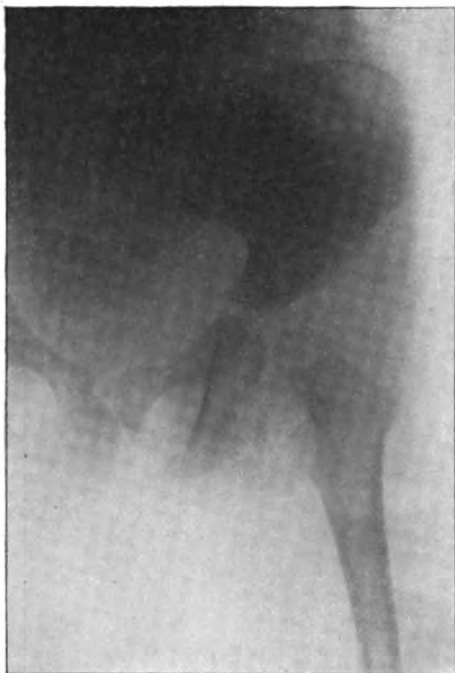Hauptsächlich kommen die Reluxationen nach vorn bei primären Mißerfolgen in Betracht. Das völlige Rezidiv, eine Luxation auf die

Fig. 29.



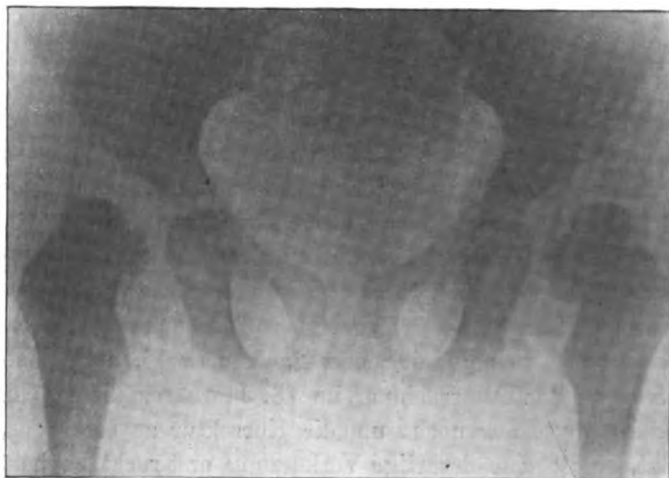Darmbeinschaukel, läßt sich wohl stets vermeiden. Die Korrektur dieser vorderen Luxation durch Abduktion und stärkste Innenrotation, wie es Calot vorschlägt, ist nach meinen Erfahrungen weniger zu empfehlen. Es fehlt der Reiz, welchen der extrem abduzierte Schenkel auf den Pfannenboden und die Kapselbänder ausübt. In einigen Fällen ist es mir wohl gelungen, auf die genannte Art eine Dauerheilung zu erzielen, in anderen aber mißlungen. Außerdem erfordert

Fig. 30.



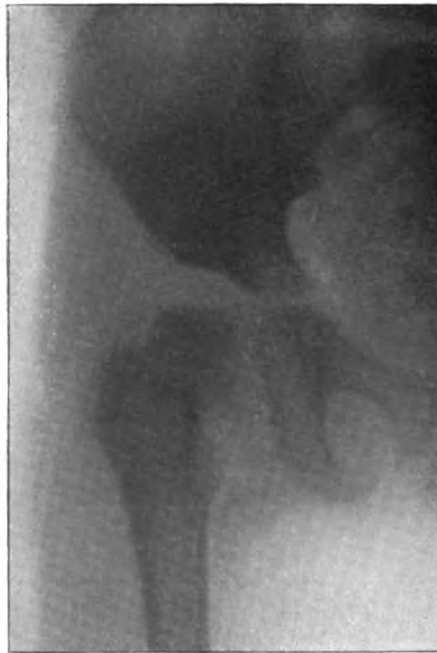die notwendige starke Innenrotation eine operative Korrektur, wenn nicht wieder ein Rezidiv eintreten soll. Häufig genug erhält man

Fig. 31.



die Erlaubnis zur blutigen Behandlung nicht. Die Abdrehung in der unteren Femurepiphyse, welche Calot in solchen Fällen vorschlägt, halte ich für höchst verwerflich, da spätere Wachstumsstörungen sicher zu befürchten sind. Es sind wohl zahlreiche Fälle von Epiphysenverletzungen beschrieben, die ohne Verkürzung geheilt sind, wenn eine genaue Adaption erfolgt war. Dagegen gibt es aber wieder Fälle, in welchen später erst am Ende der Pubertätszeit Ver-

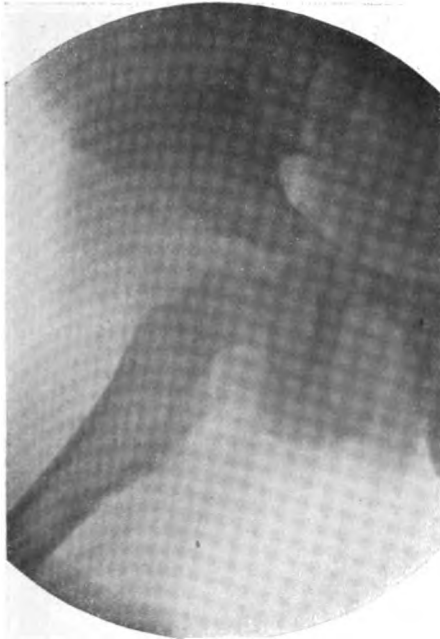Fig. 32.



kürzung eintrat. So hatte ich Gelegenheit, vor kurzem einen 18jährigen jungen Menschen zu sehen, welchen ich vor 10 Jahren wegen einer Epiphysenfraktur beider Vorderarmknochen über dem Handgelenk behandelt hatte. Die Reposition der Epiphysen, die dorsal luxiert waren, so daß die Verletzung erst als wahre Luxation imponierte und erst durch das Röntgenbild, durch das Vorhandensein von drei Knochenreihen an der Handwurzel klar gelegt wurde, war ganz exakt erfolgt. Die Verkürzung machte sich erst nach dem 15. Jahre bemerkbar und betrug bei der Untersuchung im 18. Jahre reichlich 3 cm. Wird nun die Epiphyse gar noch, um die Korrektur zu erreichen, falsch angesetzt, so ist eine derartige Verkürzung erst recht zu befürchten.

Ich rate in Fällen einer vorderen Relaxation ruhig die Kinder etwa ein halbes Jahr ohne Behandlung gehen zu lassen, um dann eine erneute Reposition mit überrechtwinkliger Abduktion als Primärstellung auszuführen. Die axillare Abduktion Werndorffs ist sicher empfehlenswert, aber in ihrem höchsten Grade nach meinen Erfahrungen entbehrlich, während eine einfach rechtwinklige Abduktion leicht wieder zu einer vorderen Relaxation führt. Fig. 37 zeigt einen

Fig. 33.



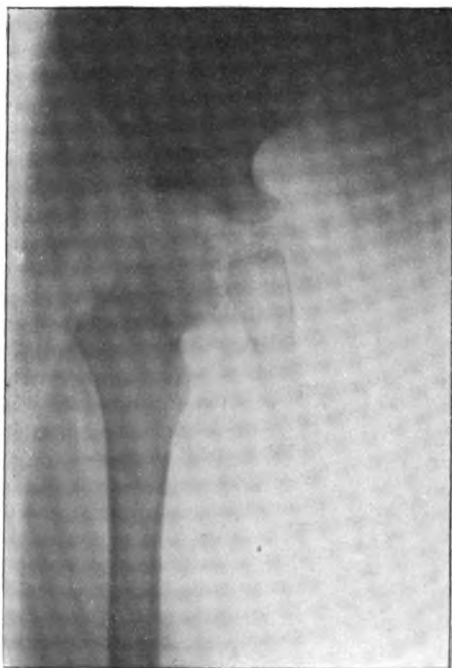Fall, welcher nach 2maliger Wiederholung der Einrenkung auf einer Seite definitiv anatomisch geheilt ist. Ich verfüge über mehrere derartige Resultate. Sie betreffen meistens doppelseitige Hüften, bei welchen eine Seite nicht ideal geheilt war.

Endresultate.

Bereits unter den früher von mir in den Jahren 1898, 1899 und 1902 veröffentlichten Fällen hatte ich eine sehr große Anzahl anatomisch geheilter Fälle. Ich habe damals den Satz aufgestellt, daß wir mit der unblutigen Behandlung die angeborene Hüftluxation bei

Kindern mit einseitiger Deformität bis zu 7 Jahren, mit doppelseitiger Verrenkung bis zu 4 Jahren bei richtig angewandter Technik und fortwährender Kontrolle durch das Röntgenbild in weitaus der Mehrzahl der Fälle zur Heilung bringen können. Die damals angegebenen Altersgrenzen kann ich jetzt bei einseitigen auf 10, bei doppelseitigen etwa auf 6 Jahre angeben. Wie ich bei der Besprechung der Fälle, welche dieses Alter überschritten haben, später

Fig. 34.

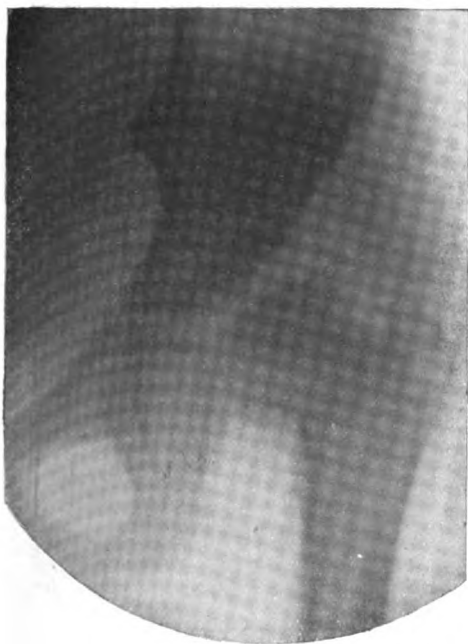

zeigen werde, können diese Grenzen ab und zu noch verschoben werden.

Die Fälle meiner Privatpraxis haben die damals gestellte Aussicht verwirklicht. Von 164 Fällen, welche unblutig behandelt wurden, betreffen 23 ältere Fälle, welche später besprochen werden, 141 sind in den oben genannten Altersgrenzen unblutig reponiert. 9 von diesen letzteren (3 ein- und 5 doppelseitige) sind noch im fixierenden Gipsverband und nach der Röntgenuntersuchung konzentrisch genau in die Pfanne eingestellt. Von 132 Fällen liegen die Endresultate vor und zwar von 104 einseitigen und 28 doppelseitigen.

Von den 104 einseitigen sind 94 völlig anatomisch reponiert, 3 sind exzentrisch in normaler Pfannenhöhe eingestellt. Es sind demnach 97 gute Resultate. 7 Fälle sind mit guter Funktion transponiert. Es handelt sich hier bis auf 2, welche in den Anfang der Praxis fallen und ohne Röntgenkontrolle zu früh korrigiert wurden, um ältere Fälle, bei welchen ich infolge günstiger Pfannenverhältnisse primär die Mittelstellung wählte. Die Funktion ist auch bei diesen

Fig. 35.

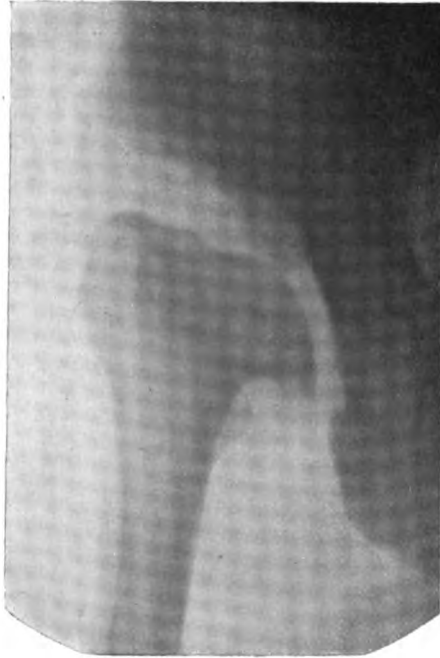

Fällen eine günstige, so daß die meisten Eltern eine erneute Einkerbung später nicht wünschten. Es sind demnach 93,26 % funktionell normal und 90,38 % anatomisch normal.

Von den 28 doppelseitigen sind 20 Fälle normal anatomisch geheilt auf beiden Seiten. Unter diesen wurden 3 Fälle auf einer Seite mehrfach reponiert. 3 sind exzentrisch eingestellt mit normaler Funktion. 3 sind beiderseits mit gutem funktionellen und kosmetischen Erfolg seit mehreren Jahren transponiert. 2 sind auf einer Seite anatomisch reponiert, auf der anderen in einer Nearthrose vorn fixiert. Der Prozentsatz der guten Heilungen beträgt 82 %, der beiderseits anatomisch normal Geheilten 71,4 %.

Fasse ich alle Gelenke, die reponiert wurden, zusammen, so handelt es sich um 160 Gelenke mit angeborener Verrenkung; von diesen sind 136 anatomisch geheilt, 9 exzentrisch in der Pfanne eingestellt, demnach 145 gute Erfolge, 15 zeigen eine vordere Transposition. Ich habe demnach 85 % anatomische Heilungen und 91 % funktionelle Heilungen mit Einstellung in normaler Pfannenhöhe.

Fig. 36.



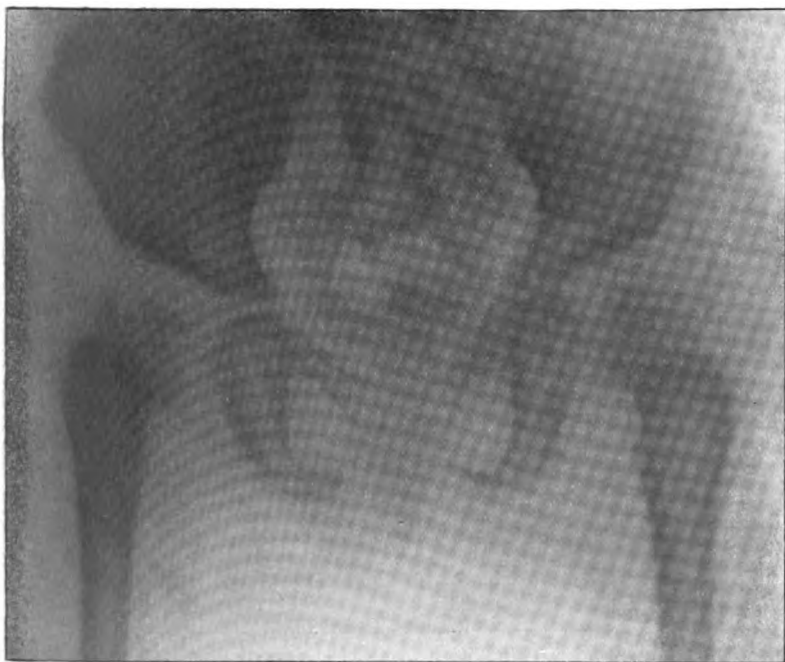Behandlung älterer Fälle.

Die Behandlung einseitiger Fälle über das 10. Jahr hinaus kann mit der unblutigen Reposition etwa bis zum 15. Jahre versucht werden. Schon unter den früheren Fällen habe ich über gelungene Repositionen und gute Endresultate berichtet. Ich lege hier meistens auf kurze Zeit eine permanente Extension an und lasse in den letzten Tagen vor der Einrenkung eine forcierte Schraubenextension 2mal am Tage je eine halbe Stunde wirken. Die Extension in Strecklage des Oberschenkels ist in vielen Fällen ganz unwirksam; so würde eine fixierte Extension in Narkose, wie sie Calot mit Flaschenzug

vorschlägt, in der abgebildeten Anwendung eher zum Beckenbruch führen, als zum Heruntertreten des Kopfes. Die Gefahren der forcierten Extension sind in der letzten Zeit in Vergessenheit geraten. Ich habe diese vor vielen Jahren in einer Arbeit aus der Mikuliczschen Klinik geschildert¹⁾.

Ich habe unter 11 Fällen von 12—16 Jahren in 7 Fällen eine richtige Reposition erreicht. Die Endresultate sind meistens sehr

Fig. 37.

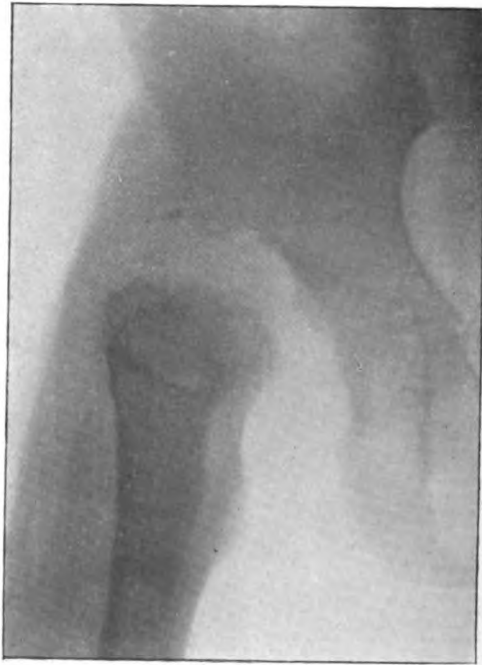

gute, wenn auch eine anfängliche Versteifung länger besteht. Ich bringe das Röntgenbild eines Falles eines 13jährigen Knaben, welcher mit einer Verkürzung von 7 cm vor 6 Jahren eingerenkt wurde, und jetzt ausgezeichnet geht (Fig. 38 nach 2 Jahren, Fig. 39 nach 6 Jahren). Ein Fall, welcher vor 7 Jahren mit nicht völlig gelungener Einrenkung behandelt wurde (Fig. 40), zeigt eine fest fixierte Transposition, welche das betreffende Fräulein in ihrem Beruf, der Anforderungen an ihre Gehfähigkeit stellt, gar nicht be-

¹⁾ Drehmann, Zur operativen Behandlung irreponibler traumatischer Hüftgelenksluxation. Beitr. z. klin. Chir. Bd. 17 Heft 3.

hindert. 2 andere Fälle sind vor 1½ Jahren eingerenkt und gehen schon längere Zeit ohne Gipsverband. Es besteht noch eine leichte Abduktionsstellung und Steifigkeit, doch ist der Kopf in der Pfanne geblieben. 4 sind in diesem Jahre eingerenkt und noch zum Teil im Verband. In 3 von diesen Fällen bestand allerdings nur eine leichte Verkürzung von 3 cm. Im 4. besteht eine Ischiadicuslähmung,

Fig. 38.



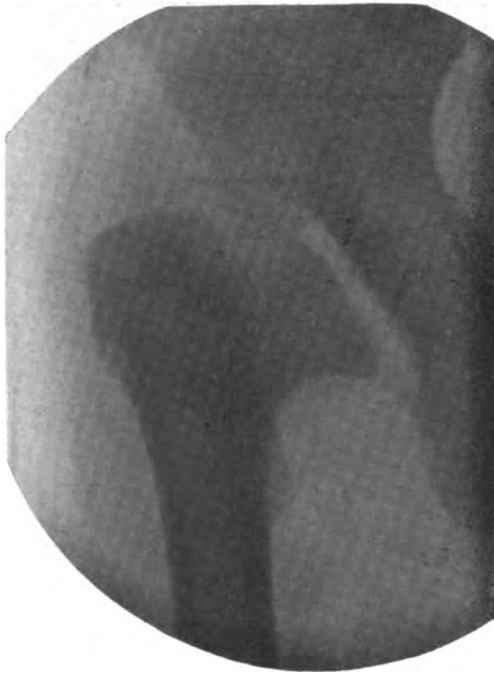die allerdings schon gebessert ist. Die Patientin läuft ohne Verband mit einem einfachen Schienenschuh umher, das Bein war in Streckstellung fixiert.

In 9 Fällen wurde primär von der Einrenkung abgesehen und die Lorenzsche Inversion ausgeführt. Es handelte sich meistens um ältere Frauen, die wegen unerträglicher Schmerzen zur Behandlung kamen. Ein Fall betraf ein 12jähriges Mädchen mit hochgradiger Skoliose und starker Anämie; hier wurde von einer eingreifenden Operation abgesehen und die Inversion vorgenommen, hauptsächlich um die Skoliose zu beeinflussen, die früher bei jedem Schritt sich infolge des Hinkens im Sinne der Verstärkung der Krümmung aus-

bog. Die Inversion besteht in diesem Falle jetzt 5 Jahre. Der Gang ist so gut, daß die Patientin das Hinken ganz verbergen kann. Auch die Skoliose hat sich wesentlich gebessert. Das Röntgenbild (Fig. 41) zeigt, wie der Trochanter sich gegen das Becken anstemmt und der Oberschenkel in Abduktionsstellung fixiert ist.

Ein weiterer Fall, betreffend eine 36jährige Frau, geht seit 2 Jahren ohne jeden Schmerz und ohne zu hinken. Ein 30jähriges

Fig. 39.



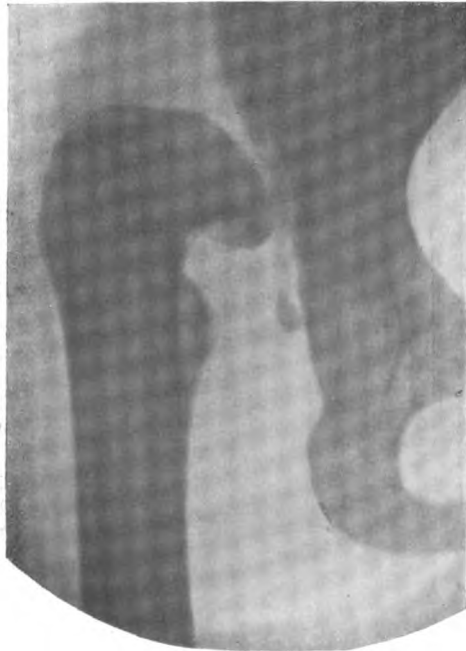
Fräulein, welches vorher infolge der Schmerzhaftigkeit häufig bettlägerig war, geht seit 4 Jahren völlig beschwerdefrei, und kann sogar Berge steigen. Die übrigen sind noch frischeren Datums. 4 gehen schon seit über einem Jahre ohne Verband oder den Langeschen Gürtel, welchen ich in diesen Fällen in etwas modifizierter Art tragen lasse. Ein Fall ist noch im Verband.

Die Ausführung dieser Inversion ist leicht. Ich verweise auf die Lorenzschen Ausführungen auf dem I. Orthopädenkongresse.

Bei älteren doppelseitigen Fällen ist die Behandlung eine sehr mühselige. Bei einem 12jährigen Kinde wurde beiderseits die In-

version mit gutem kosmetischem Erfolge ausgeführt. Der Gang ist wesentlich besser und ausdauernder als vorher, doch immer noch schlecht aussehend. Ein Fall von 9 Jahren wurde beiderseits reponiert und gut reponiert entlassen. Eine Mitteilung des Vaters aus dem Auslande sagt, daß die äußere Gestalt eine sehr gute ist, der Gang aber noch steif ist. Die Patientin ist zur weiteren Behandlung wieder bestellt. In einem Falle eines 13jährigen Mädchens wurde

Fig. 40.

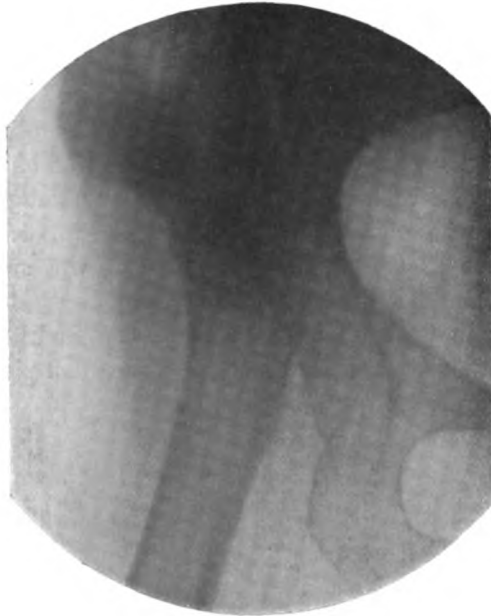

zunächst auf einer Seite die Reposition ausgeführt. Sie kommt erst im Frühjahr zur weiteren Behandlung aus dem Inneren Rußlands zurück.

Ein sehr günstiges Endresultat zeigt ein Fall, in welchem ich im 8. Jahre wegen Beuge- und Adduktionskontrakturen auf beiden Seiten die intertrochantere Osteotomie ausgeführt habe. Nach der Osteotomie wurde die Redression der Lordose auf den Dollingerschen Stangen vorgenommen und wurden die Beine in leichte Abduktion gestellt. Der Verband wurde nach 8 Wochen abgenommen und ein Korsett angelegt. Die Lordose ist ganz beseitigt und der Gang

recht gut. Ich habe einen 2. Fall in einem hiesigen Krankenhause ebenso operiert. Auch bei diesem soll der Gang sehr gut sein. Ein 3. ähnlicher Fall betraf eine doppelseitige pathologische Hüftluxation nach Scharlach. Auch hier ist eine wesentliche Besserung eingetreten, aber das Kind hinkt auf einer Seite noch infolge mangelhafter Muskelfunktion. Jedenfalls ermutigen die beiden Resultate von kongenitaler Luxation, diese Behandlung in alten Fällen zu empfehlen.

Fig. 41.



Schlußbemerkungen.

Ich bin mir wohl bewußt, keine erschöpfende Darstellung gegeben zu haben. Es ist dies auch nicht möglich, da jeder Fall wieder Neues bringt, und ein genaues Schema für die Behandlung nicht aufgestellt werden kann. Jeder Fall erfordert wieder eine gewisse Vertrautheit mit der Methode und Erfahrung in orthopädischen Behandlungsmethoden. Um die Methode dem praktischen Arzte zugänglich zu machen, wie es Calot erstreben will, müssen wir noch viel mehr Erfahrungen sammeln. Wir können aber so viel sagen, daß die unblutige Einrenkungsmethode die vorherrschende bleiben wird. Alle

Fälle, die frühzeitig in Behandlung kommen, einseitige wie doppel-seitige, sind zu heilen. Wichtig ist es aber, daß die Diagnose rechtzeitig gestellt wird und die Patienten früh, möglichst im 2. Lebens-jahre, zur Behandlung kommen. Besonders gilt dies von doppelseitigen. Hier bringt schon jeder Monat über das vollendete 2. Jahr hinaus Schwierigkeiten. Leider finden sich immer gerade noch doppelseitige Fälle, welche nicht erkannt werden und meistens als rhachitische De-formitäten mit Vertröstungen hingehalten werden.

Die blutige Methode wird für einige ganz seltene Fälle reser-viert werden müssen, in welchen so hochgradige anatomische Ver-änderungen vorliegen, wie ich sie in einem Falle geschildert habe. Sie ist auch mit dem seitlichen Hoffaschen Schnitt, welcher absolute Muskelschonung zuläßt, und der Vertiefung der Pfanne mit dem idealen Doyenschen Instrument ein leichter Eingriff. Der blutigen Methode bleibt jedenfalls der Ruhm, erst die rationelle unblutige Methode er-möglicht zu haben; ohne die kühne Tat Hoffas, den Kopf in die operativ vertiefte Pfanne zu bringen, würden wir sicher nicht zur unblutigen Behandlung gekommen sein.

Wir können jetzt auf über 12 Jahre alte Endresultate bei der unblutigen Methode zurückblicken und sagen, daß sie mehr leistet, als erwartet wurde.

Tabellarische Uebersicht über alle Fälle.

Nr.	Name	Einseitig		Doppelseitig	Geschl.		Alter bei Beg. d. Beh.	Behandlungsart	Primäre Stellung	Resultat nach Abschl. d. Behandl.	Endresultat, Bemerkungen
		r.	l.		m.	w.					
1899											
1	St.	—	1	—	1	—	3 1/2	Einr.	R. Abd.	Anat. rep.	Gang dauernd gut
2	Th.	—	1	—	—	1	4	Einr.	R. Abd.	Anat. rep.	Gang dauernd gut
3	De.	—	1	—	—	1	4	Einr.	R. Abd.	Anat. rep.	Gang erst nach 4 Jahren normal, hochgradige Coxa valga
4	Do.	—	1	—	1	—	3	Einr.	R. Abd.	Anat. rep.	Leichte Arthritis, nach 2 Jahren normal. Jetzt ins Kadettenkorps aufgenommen
5	Ka.	1	—	—	—	1	4 1/2	Einr.	R. Abd.	Vordere Relux.	Gang gut, bei Ermüdung leicht hinkend
6	Ka.	—	1	—	—	1	3	Einr.	R. Abd.	Vordere Relux.	Skoliose, geht besser, aber nicht ganz normal
1900											
7	Ta.	1	—	—	1	—	12	Einr.	R. Abd.	Transpos.	Gang ausdauernd
8	Re.	—	1	—	1	—	3	Einr.	R. Abd.	Anatom.	Gang dauernd gut
9	Py.	—	1	—	—	1	11	Einr.	R. Abd.	Transpos.	Gang ohne Ermüdung, kaum hinkend (Fig.40)
10	Br.	—	1	—	—	1	5 1/2	Einr.	R. Abd.	Exzentr.	Leichte Coxa vara
11	Me.	—	1	—	1	—	2	Einr.	R. Abd.	Anat. rep.	Gang normal
12	Ga.	—	1	—	—	1	2	Einr.	R. Abd.	Anat. rep.	Gang normal
13	Re.	—	1	—	—	1	10	Einr.	R. Abd.	Leicht exzentr.	Gang gut, Kopfrudimentär in Pfanne (Fig. 36)
14	Ma.	—	1	—	—	1	3 1/2	Einr.	R. Abd.	Anat. rep.	Ohne Nachricht
15	Ti.	—	—	1	—	1	3 1/2	Einr.	R. Abd.	Exzentr.	Gang gut, keine Lordose
16	La. I	—	1	—	—	1	2	Einr.	R. Abd.	Anat. rep.	Gang gut, jüngere Schwester doppelseitige Luxat. (Nr. 163)

Nr.	Name	Einseitig		Doppelseitig	Geschl.		Alter bei Beg. d. Beh.	Behandlungsart	Primäre Stellung	Resultat nach Abschl. d. Behandl.	Endresultat, Bemerkungen
		r.	l.		m.	w.					
1901											
17	Wi.	—	1	—	—	1	2	Einr.	R. Abd.	Anat. rep.	Tante hat Lux., leichte Arthr., Gang normal
18	Sch.	—	—	1	—	1	3	Einr.	R. Abd.	Anat. rep.	Normal
19	Ra.	—	1	—	—	1	1 1/2	Einr.	R. Abd.	Anat. rep.	Normal, nur 2 Monate fixiert
20	Sch. I	1	—	—	—	1	4	Einr.	R. Abd.	Anat. rep.	Normal, Tante, Schwester (Nr. 52) u. Vetter (Nr. 21) mit Luxat.
21	Gr.	1	—	—	1	—	5	Einr.	Mittelstellung	Anat. rep.	Nach vorn re-luxiert
22	So.	—	1	—	—	1	4	Einr.	R. Abd.	Anat. rep.	Normal, vorher von anderer Seite 2mal ohne Erfolg reponiert
23	Le.	1	—	—	—	1	2	Einr.	R. Abd.	Anat. rep.	Normal
24	Sch.	—	1	—	—	1	7	Einr.	R. Abd.	Anat. rep.	Normal, vorher von anderer Seite ohne Erfolg reponiert
25	Ma.	1	—	—	—	1	6	Einr.	Mittelstellung	Transpos.	Gang besser
26	Me.	1	—	—	—	1	2	Einr.	R. Abd.	Anat. rep.	Normal
27	Bl.	—	1	—	—	1	3	Einr.	R. Abd.	Anat. rep.	Normal
28	Pe.	1	—	—	—	1	9	Einr.	R. Abd.	Anat. rep.	Normal
29	Sch.	—	—	1	1	—	5	Einr.	R. Abd.	Köpfe vorn und etwas höher stehend	Köpfe in vorderer Nearthrose, Gang gut, aber leicht schwan-kend
30	Bi.	—	1	—	—	1	2	Einr.	R. Abd.	Anat. rep.	Normal (Fig. 34)
31	Fu.	1	—	—	—	1	2	Einr.	R. Abd.	Anat. rep.	Normal
1902											
32	Jü.	—	1	—	—	1	2	Einr.	R. Abd.	Anat. rep.	Normal, leichte Arthritis
33	Wi.	—	1	—	—	1	2	Einr.	R. Abd.	Anat. rep.	Normal
34	Kl.	—	1	—	—	1	4	Einr.	R. Abd.	Anat. rep.	Normal
35	Sch.	1	—	—	—	1	6	Einr.	Mittelstellung	Anat. rep.	Normal, Pfanne flacher
36	Pu.	—	—	1	—	1	2	Einr.	R. Abd.	Anat. rep.	Beiderseits normal

Nr.	Name	Einseitig		Doppelseitig	Geschl.		Alter bei Beg. d. Beh.	Behandlungsart	Primäre Stellung	Resultat nach Abschl. d. Behandl.	Endresultat, Bemerkungen
		r.	l.		m.	w.					
37	Ha.	—	1	—	1	—	12	Einr.	R. Abd.	Anat. rep.	Gang fast normal (Röntgenb. Fig. 39)
38	Bl.	—	—	1	—	1	7½	Einr.	R. Abd.	Nicht völlig einger.	Ischiadicuslähmung, Exitus an Meningitis
39	Ba.	—	1	—	—	1	2	Einr.	R. Abd.	Anat. rep.	Normal
40	Gr.	1	—	—	—	1	2	Einr.	R. Abd.	Anat. rep.	Normal
41	Da.	—	1	—	—	1	3	Einr.	R. Abd.	Anat. rep.	Normal
42	St.	—	1	—	—	1	6	Einr.	R. Abd.	Anat. rep.	Normal
43	v. K.	—	—	1	—	1	2	Einr.	R. Abd.	Anat. rep.	Normal, linke einmal reluxiert, in überrechwinkl. Abd. fixiert
44	Se.	—	—	1	—	1	3	Einr.	R. Abd.	Exzentr. rep.	Gang gut. Nach 4 Jahren an Meningitis gestorben.
45	La.	—	1	—	—	1	3	Einr.	R. Abd.	Anat. rep.	Normal, Mutter hat Luxation
46	Ge.	—	—	1	—	1	2½	Einr.	R. Abd.	Anat. rep.	Normal (links reluxiert, nochm. Einr. in überrechw. Abd.)
47	Bi.	—	1	—	—	1	28	Invers.	R. Abd.	Kopf gut fixiert	Gang ausd., schmerzlos
48	Al.	1	—	—	—	1	12	Transpos. Einr. gel. nicht	R. Abd.	Kopf gut fixiert	Gang zieml. gut. (Ischiadicuslähmung)
1903											
49	Th.	—	1	—	—	1	12	Invers.	Fast r. Abd.	Kopf gut fixiert	Geht ohne Hinken (wegen Skoliose operiert)
50	Kö.	—	—	1	—	1	5	Einr.	R. Abd.	Exzentr. rep.	Gang nach 3 J. normal. Spontane Besserung d. exz. Einst. (Cap. obst.)
51	Pr.	—	—	1	—	1	3½	Einr.	R. Abd.	Exzentr. rep.	Gang zieml. gut
52	Sch. II	—	—	1	—	1	2½	Einr.	R. Abd.	Exzentr. rep.	Transpos. Lord. verschwunden, geht mit Korsett gut
53	Sch.	—	1	—	—	1	3	Einr.	R. Abd.	Exzentr. rep.	Gang etwas steif
54	Fr.	—	1	—	1	—	3	Einr.	R. Abd.	Anat. rep.	Normal

Nr.	Name	Einseitig		Doppelseitig	Geschl.		Alter bei Beg. d. Beh.	Behandlungsart	Primäre Stellung	Resultat nach Abschl. d. Behandl.	Endresultat, Bemerkungen
		r.	l.		m.	w.					
55	Bl.	—	1	—	—	1	2	Einr.	R. Abd.	Anat. rep.	Normal
56	Ma.	—	—	1	—	1	2	Einr.	R. Abd.	Exz. rep.	Rechts spontane konzent. Einst. l. noch exz. Lordose geschwunden. Gang links noch steif. Cutis-laxa pedes valg.
57	We.	—	1	—	—	1	4	Einr.	R. Abd.	Exz. rep.	Nach 2 Jahren konzent. Einst. Gang jetzt normal
58	Re.	—	1	—	1	—	2	Einr.	R. Abd.	Anat. rep.	Normal (von anderer Seite transp.)
59	He.	1	—	—	1	—	2½	Einr.	R. Abd.	Anat. rep.	Normal
60	Si.	—	1	—	—	1	5	Einr.	R. Abd.	Anat. rep.	Normal
61	Ne.	—	—	1	—	1	3½	Einr.	R. Abd.	Anat. rep.	Normal (leichte Arthr. ca. 2 Wochen)
62	Mü.	—	1	—	—	1	3	Einr.	R. Abd.	Konzent. gegen Epiphysenfuge eingest.	Gang norm. Defekt des Pfannend. beiders. (Fig. 12)
63	Zi.	—	—	1	—	1	5	Einr.	R. Abd.	R. anat., l. transp.	Links hink., ern. Einr. abgelehnt. Geht mit Abd.-Schiene gut
64	Kü.	1	—	—	—	1	2	Einr.	R. Abd.	Anat. rep.	Normal, Pfannendef. auf d. ges. Seite ohne Behandlg. geheilt (Fig. 10 u. 11)
65	Br.	—	1	—	—	1	5	Einr.	Mittelstellung	Anat. rep.	Normal
66	Ul.	—	1	—	—	1	10	Einr.	R. Abd.	Exz. rep.	Spontane Bess. d. exz. Einst., nach 2 Jahren normal. Früher nach Mikulicz beh.
67	Fr.	1	—	—	1	—	5	Einr.	R. Abd.	Anat. rep.	Normal
68	Wr.	—	—	1	—	1	12	Invers.	—	Köpfe gut fixiert	Lord. verschwunden, Gang steif

Nr.	Name	Einseitig		Doppelseitig	Geschl.		Alter bei Beg. d. Beh.	Behandlungsart	Primäre Stellung	Resultat nach Abschl. d. Behandl.	Endresultat, Bemerkungen
		r.	l.		m.	w.					
1904											
69	We.	—	1	—	—	1	2	Einr.	R. Abd.	Anat. rep.	Normal, Pfannen-def. r., ohne Behandl. geheilt
70	Wo.	—	1	—	—	1	10	Einr.	R. Abd.	Leicht ex-zentr. rep.	Gang be-schwerdefrei, etwas steif. Mit 1 1/4 Jahr mit Mikulicz-schen Lag.-App. beh. Einr. wegen starken Schmerzen. Von Hoffa u. Lorenz Prognose schlecht gestellt
71	Pa.	—	1	—	—	1	4	Einr.	R. Abd.	Anat. rep.	Soll völlig normal gehen. Nicht nachuntersucht
72	Wi.	1	—	—	—	1	2	Einr.	R. Abd.	Anat. rep.	Normal, mit 3/4 J. diagnost.
73	v. S.	—	—	1	—	1	2 1/2	Einr.	R. Abd.	Rechts anat., links exzentr.	Gang gut. Links 3mal rep.
74	Ba.	—	—	1	1	—	2	Einr.	R. Abd.	Beiders. anat.	Normal
75	Ma.	—	1	—	—	1	10	Einr.	R. Abd.	Anat. rep.	Gang gut, fast völl. Ankylose
76	Sch.	—	1	—	1	—	2	Einr.	R. Abd.	Anat. rep.	Normal
77	Kü.	1	—	—	—	1	2	Einr.	R. Abd.	Anat. rep.	Normal
78	Kr.	—	—	1	—	1	2	Einr.	R. Abd.	Anat. rep.	Normal, 3 Monate fixiert
79	Bu.	—	—	1	—	1	2 1/2	Einr.	R. Abd.	Anat. rep.	Normal, l. Arthr. ca. 6 Woch.
80	Le.	1	—	—	1	—	2	Einr.	R. Abd.	Anat. rep.	Normal
81	Kr.	1	—	—	1	—	2	Einr.	R. Abd.	Anat. rep.	Normal
82	Ha.	—	1	—	—	1	6 1/2	Einr.	R. Abd.	Anat. rep.	Normal, v. and. Seite mit Streck-stellg. ohne Erfolg reponiert
83	Bo.	1	—	—	—	1	18	Invers.	—	Kopf fest fixiert	Gang ausdauernd
84	Tö.	—	—	1	—	1	6 1/2	Einr.	R. Abd.	Rechts anat., links vordere Einst.	Gang zieml. gut. Links subtroc. spontane Infraktion

Nr.	Name	Einseitig		Doppelseitig	Geschl.		Alter bei Beg. d. Beh.	Behandlungsart	Primäre Stellung	Resultat nach Abschl. d. Behandl.	Endresultat, Bemerkungen
		r.	l.		m.	w.					
85	We.	—	—	1	—	1	2	Einr.	R. Abd.	Anat. rep.	Normal
86	Sch.	—	—	1	—	1	9	Einr.	R. Abd.	Exzentr. rep.	Gang noch steif
87	He.	—	1	—	—	1	2	Einr.	R. Abd.	Anat. rep.	Normal
88	Go.	—	1	—	—	1	2 ¹ / ₂	Einr.	R. Abd.	Anat. rep.	Normal
89	He.	—	1	—	—	1	15	Invers.	—	Kopf gut fixiert	Gang ausd., beschwerdefrei. Mit Mikulicz-schem Lag.-App. behandelt
90	La.	—	1	—	—	1	2	Einr.	R. Abd.	Anat. rep.	Normal
91	Sch.	—	1	—	—	1	3	Einr.	R. Abd.	Anat. rep.	Normal
92	Ho.	—	—	1	—	1	3	Einr.	R. Abd.	Anat. rep.	Normal, 3 Monate fixiert, nach 8 Monaten Korrektur d. Beugestellung in 6-wöchentl. Fixation
93	Sch.	—	1	—	1	—	3	Einr.	R. Abd.	Anat. rep.	Normal, ältere Schwester hat dopp. Luxation
94	We.	—	—	1	—	1	4	Einr.	R. Abd.	Exz. rep.	Gang gut
95	Lu.	—	1	—	—	1	5	Einr.	Mittelstellung	Anat. rep.	Gang gut
1905											
96	Be.	—	1	—	—	1	2	Einr.	R. Abd.	Anat. rep.	Normal
97	Se.	—	1	—	—	1	2 ¹ / ₂	Einr.	R. Abd.	Anat. rep.	Normal
98	Kl.	—	1	—	—	1	6	Einr.	R. Abd.	Anat. rep.	Gang noch steif, vorher mit Tenotomie d. Add., anderseits ohne Erfolg eingelenkt. Fixation erschwert
99	Ts.	1	—	—	—	1	1 ³ / ₄	Einr.	R. Abd.	Anat. rep.	Normal
100	Wi.	—	1	—	—	1	1 ¹ / ₂	Einr.	R. Abd.	Anat. rep.	Normal
101	Br.	—	1	—	—	1	4	Einr.	R. Abd.	Anat. rep.	Normal
102	Th.	—	1	—	—	1	3	Einr.	R. Abd.	Anat. rep.	Normal

Nr.	Name	Einseitig		Doppelseitig	Geschl.		Alter bei Beg. d. Beh.	Behandlungsart	Primäre Stellung	Resultat nach Abschl. d. Behandl.	Endresultat, Bemerkungen
		r.	l.		m.	w.					
103	v. L. I	—	1	—	—	1	2	Einr.	R. Abd.	Anat. rep.	Normal, Mutter u. jüng. Schwester (Nr. 166) gl. Luxation
104	Ho.	—	—	1	—	1	2	Einr.	R. Abd.	Anat. rep.	Normal
105	Sch.	1	—	—	1	—	2	Einr.	R. Abd.	Anat. rep.	Normal
106	Ri.	—	1	—	—	1	5	Einr.	Mittelstellung	Anat. rep.	Später exz. Einst. Gang fast normal
107	Ro.	—	1	—	—	1	6	Einr.	Mittelstellung	Exzentrische Einst.	Spontane Besserung. Gang normal
108	Ko.	—	1	—	—	1	6	Einr.	R. Abd.	Kopf konz. gegen Pfanne eingest.	Leichte vordere Transp. wegen knöchern. Anom. (Fig. 15)
109	Sch.	—	—	1	—	1	2	Einr.	R. Abd.	Anat. rep.	Normal
110	We.	—	1	—	—	1	9	Einr.	R. Abd.	Transpos.	Gang sehr gut, vorher Verkürz. von 7 cm. Spitzfuß d. Tenotomie beseitigt. Typus einer traumatischen Luxation
111	Fö.	—	—	1	—	1	5	Einr.	R. Abd.	Anat. rep.	Gang völlig normal, trotz leichter spontan. Infrakt. unter dem Trochant. rechts
112	La.	—	1	—	—	1	12	Einr.	R. Abd.	Anat. rep.	Geht noch leicht abduz.
113	Pe.	—	1	—	—	1	2	Einr.	R. Abd.	Anat. rep.	Normal
114	Se.	—	1	—	—	1	4	Einr.	R. Abd.	Anat. rep.	Normal, aber erst nach 2 Jahren, Pfannendefekt beiderseits
115	Gö.	—	—	1	—	1	2	Einr.	R. Abd.	Anat. rep.	Normal
1906											
116	Ho.	—	1	—	—	1	5	Einr.	R. Abd.	Anat. rep.	Normal
117	No.	—	1	—	—	1	36	Invers.	—	Kopf fest fixiert	Geht ohne Ermüd. und kaum hinkend, wegen unerträglichen Schmerzen oper.

Nr.	Name	Einseitig		Doppelseitig	Geschl.		Alter bei Beg. d. Beh.	Behandlungsart	Primäre Stellung	Resultat nach Abschl. d. Behandl.	Endresultat, Bemerkungen
		r.	l.		m.	w.					
118	Wi.	1	—	—	1	—	2	Einr.	R. Abd.	Anat. rep.	Normal, links Selbath. (Fall 3)
119	Fi.	—	1	—	—	1	2½	Einr.	R. Abd.	Anat. rep.	Normal
120	Re.	—	1	—	—	1	30	Invers.	—	Kopf fest fixiert	Gang gut, aber noch ermüdend
121	Ku.	—	1	—	—	1	3	Einr.	R. Abd.	Anat. rep.	Normal
122	Ha.	—	1	—	—	1	2	Einr.	R. Abd.	Anat. rep.	Normal, rechts Gen. valg. spon- tan geheilt
123	Ma.	—	1	—	—	1	14	Einr.	R. Abd.	Leicht exzent.	Kopf fest in der Pfanne, geht noch abduziert
124	Se.	1	—	—	—	1	16	Invers.	—	Kopf fest fixiert	Trägt noch Fix- Gürtel
125	Lu.	—	—	1	—	1	7	Osteotom.	—	—	Lordose völlig be- seitigt, geht mit Kors. zieml. gut
126	Bi.	—	1	—	1	—	3	Einr.	R. Abd.	Anat. rep.	Normal
127	Sp.	—	—	1	—	1	2	Einr.	R. Abd.	Anat. rep.	Normal
128	La.	—	—	1	—	1	3	Einr.	R. Abd.	Anat. rep.	Normal, Korr. d. Flex.-Stellungn. 7 Monaten
129	Ha.	—	1	—	—	1	8	Einr.	R. Abd.	Anat. rep.	Normal, Röntgen- bild (Fig. 33)
130	Fr.	—	1	—	1	—	2	Einr.	R. Abd.	Anat. rep.	Normal
131	Ho.	—	1	—	—	1	14	Einr.	R. Abd.	Kopf stark antevertiert unt. d. oberen Pfannenrand	Geht noch abdu- ziert. Vor 6 Jah- ren v. and. Seite repon.
132	Comt. K.	—	1	—	—	1	2	Einr.	R. Abd.	Anat. rep.	Normal, in Fam. d. Mutter Lux.
1907											
133	De.	—	1	—	—	1	11	Einr.	R. Abd.	Anat. rep.	Kopfind. Pfanne. Korr. d. Beuge- stellung, nach 8 Mon. noch im Gipsverband
134	Bo.	1	—	—	—	1	2	Einr.	R. Abd.	Anat. rep.	Normal
135	Pi.	—	—	1	—	1	2	Einr.	R. Abd.	Anat. rep.	Geht noch etwas steif

Nr.	Name	Einseitig		Doppelseitig		Geschl.		Alter bei Beg. d. Beh.	Behand- lungsart	Primäre Stellung	Resultat nach Abschl. d. Behandl.	Endresultat, Bemerkungen
		r.	l.	m.	w.							
136	Ap.	—	1	—	—	1	6	Einr.	R. Abd.	Anat. rep.	Korrekt. nach 7 Monaten	
137	St.	—	1	—	—	1	2	Einr.	R. Abd.	Anat. rep.	Geht schon nor- mal	
138	Wi.	—	1	—	—	1	2	Einr.	R. Abd.	Anat. rep.	Normal	
139	St.	—	1	—	—	1	5	Einr.	R. Abd.	Anat. rep.	Normal, Röntgen- bild (Fig. 32)	
140	Go.	—	—	1	1	—	2	Einr.	R. Abd.	Anat. rep.	Gang schon sehr gut	
141	Ri.	1	—	—	—	1	4	Einr.	R. Abd.	Anat. rep.	Normal	
142	Ki.	—	1	—	—	1	2	Einr.	R. Abd.	Anat. rep.	Normal	
143	Mu. I	—	—	1	1	—	2	Einr.	R. Abd.	Anat. rep.	Gang noch etwas steif	
144	Mu. II	—	1	—	—	1	2½	Einr.	R. Abd.	Anat. rep.	Geht fast normal (Cousine der vor- rigen)	
145	Na.	—	1	—	—	1	7	Einr.	R. Abd.	Anat. rep.	Korrekt. nach 5 Monaten, noch in Gips	
146	Gü.	—	1	—	—	1	2	Einr.	R. Abd.	Anat. rep.	Geht 2 Monate ohne Gips schon zieml. gut	
147	Sch.	—	1	—	—	1	4	Einr.	R. Abd.	Anat. rep.	Geht noch abduz. Kopf konz. eingest., vor 2 J. von and. Seite vergebl. behan- delt	
148	Ul.	—	—	1	—	1	14	Einr. links	R. Abd.	Konz. rep.	Noch im Verband	
149	Bu.	—	1	—	—	1	16	Einr.	Mittel- stellung	Anat. rep.	Ischiadicuslähm., geht ohne Verb.	
150	He.	1	—	—	—	1	3	Einr.	R. Abd.	Anat. rep.	Geht schon völlig normal	
151	Ol.	—	1	—	—	1	2½	Einr.	R. Abd.	Anat. rep.	Noch im Gipsver- band	
152	Er.	—	1	—	—	1	13	Invers. Rep. gel. trotz vor- herg. Ex- tens. in 2mal. Nar- kose nicht	—	—	Noch im Gips- verband	

Nr.	Name	Einseitig		Doppelseitig	Geschl.		Alter bei Beg. d. Beh.	Behandlungsart	Primäre Stellung	Resultat nach Abschl. d. Behandl.	Endresultat, Bemerkungen
		r.	l.		m.	w.					
153	Ri.	—	1	—	—	1	9	Einr.	R. Abd.	—	Noch im Gips konzentr. einge- stellt
154	Nü.	—	1	—	—	1	2 1/2	Einr.	R. Abd.	Anat. rep.	Geht schon ohne Verband
155	Um.	—	1	—	1	—	15	Einr.	R. Abd.	—	Noch im zweiten Gipsverband. Konzentr. einge- stellt
156	We.	—	1	—	—	1	8	Einr.	R. Abd.	Konzentr. ein- gestellt	Geht ohne Ver- band, noch ab- duziert
157	Kl.	—	1	—	—	1	18	Invers.	—	—	Noch im Gipsver- band
158	Th.	—	—	1	1	—	3 1/2	Einr.	R. Abd.	—	Köpfe konz. i. d. Pfannen. Infrak- tion d. Femur rechts
159	Ja.	—	—	1	1	—	3	Einr.	R. Abd.	—	Köpfe konzentr. eingest., schon ohne Verband
160	Wa.	—	—	1	—	1	2	Einr.	R. Abd.	—	Köpfe konzentr. eingest., noch im Verband
161	Fi.	—	1	—	—	1	3	Einr.	R. Abd.	—	Konzentr. Ein- stellung
162	Me.	—	—	1	—	1	5	Einr.	R. Abd.	—	Konzentr. Ein- stellung
163	La.	—	1	—	—	1	4	Einr.	R. Abd.	—	Konzentr. Ein- stellung (Schwe- ster von Nr. 16). rechts Pfannen- def.
164	Gr.	—	—	1	—	1	4 1/2	Einr.	R. Abd.	—	Köpfe konzentr. eingestellt. Nach Einr. vorüber- geh. mening. Reizersch.
165	Jo.	—	—	1	1	—	4 1/2	Einr.	R. Abd.	—	Köpfe konzentr. eingestellt
166	v. L. II	1	—	—	—	1	2	Einr.	R. Abd.	—	Schwester v. 103

IV.

(Akademie für praktische Medizin zu Köln a. Rh., orthopädisch-chirurgische Abteilung.)

Ueber kongenitale Supinationsstörungen.

Von

Dozent Dr. K. Cramer, dirig. Arzt.

Mit 12 Abbildungen.

Die Supination des Vorderarmes kann beeinträchtigt oder aufgehoben sein durch Abnormitäten von seiten der Muskulatur und der Nerven, sowie durch Veränderungen an den Knochen des Vorderarmes und Oberarmes, oder nach anderen Gesichtspunkten kann diese Bewegungsstörung entstanden sein intrauterin und postfötal. Als Beispiele für die Muskel- resp. Nervenkrankheiten, welche die Supinationsmöglichkeit schädigen, nenne ich traumatische periphere oder zentrale Beschädigung des Nervensystems und kongenitale oder postfötale, cerebrale oder spinale Krankheiten. Auf diese gehe ich jetzt nicht näher ein. Die Supinationshemmungen auf knöcherner Grundlage kann man ebenfalls einteilen in kongenitale und postfötal erworbene. Von den letzteren möchte ich die traumatischen hier ebenfalls nicht näher besprechen. Sie sind ja allgemein bekannt und kommen häufig vor im Gefolge von Vorderarmbrüchen mit Splitterung oder Dislokation der Bruchstücke. Zu den erworbenen Formen rechne ich noch die auf rhachitischer Verkrümmung der Vorderarmknochen basierenden. Meinen Erfahrungen nach sind sie beim Erwachsenen sehr selten. Ich kann mich nur auf eine einzige derartige Beobachtung entsinnen. — Ein ganz verschwindend kleiner Prozentsatz im Vergleich zu der großen Anzahl von Patienten, die ich im Laufe der Jahre gutachtlich untersuchte, also die Beweglichkeit des Vorderarmes sehr häufig prüfen mußte, abgesehen von denjenigen, die auf der Abteilung ambulant oder stationär behandelt worden sind. Auf diesen Fall komme ich noch zurück, im Verein

mit einem anderen, wo die Supination aufgehoben war durch kartilaginäre Exostosen.

Kongenitale Rollstörungen der Vorderarmknochen kommen nicht sehr häufig zur Beobachtung. Man kann sie anatomisch nach der Hemmungsursache einteilen in vier Klassen.

1. Einer der Vorderarmknochen fehlt ganz oder zum größten Teil.
2. Der Radius ist proximal verlängert und luxiert, Radius und Ulna in ihrem proximalen Teile manchmal miteinander verwachsen.
2. Die Vorderarmknochen sind mit dem unteren Humerusende ankylotisch verbunden.
4. Radius und Ulna sind am oberen Ende fest miteinander verwachsen bei Pronationsstellung der Hand. Andere größere Abnormitäten der oberen Extremität und speziell der Ellbogengegend fehlen. Die Supination ist aufgehoben.

Partielle oder totale Defekte des Radius und auch der Ulna sind bekannte Mißbildungen. Die partiellen sind seltener als die totalen; die Defektbildung befindet sich am oberen oder am unteren Teile des Vorderarmes und ist ohne weiteres augenfällig. Daß hierbei Rollungen im Vorderarm aufgehoben oder stark reduziert sein müssen, braucht kaum erwähnt zu werden; es sei denn, daß nur ein ganz kleines Stück fehlt und die Unterarme im übrigen keine Verbildungen zeigen. Einen derartigen seltenen Fall eigener Beobachtung führe ich hier an.

4jähriger Junge: Die rechte Hand war von Geburt an verkrüppelt, andere Abnormitäten fehlen. Ueber Mißbildungen in der Familie ist dem Vater nichts bekannt. Die rechte Hand ist im Handgelenk stark radialwärts adduziert, der Daumen verkümmert, hängt unbeweglich an der Mittelhand. Die übrigen Finger sind normal gebildet, nur im ganzen kleiner als die linkseitigen. Finger 3 und 4 sind gleich lang. Die Bewegungen der Hand sind leicht behindert, Ulna und Radius um 2 cm verkürzt. Rollungen des Armes sind frei. Aus dem beigegebenen Röntgenbild gehen die Abnormitäten der Knochen ohne weiteres hervor. Ich betone hierbei, daß das vordere Radiusende leicht verkürzt ist.

Operation: Längsschnitt auf dem Dorsum der Hand und des Vorderarmes. Freilegung der karpalen Teile der Unterarmknochen und der anstoßenden Karpalknochen. Entfernung der ulnaren Handwurzelknochen (Triquetrum und Lunatum), Abtragen eines Teiles der vorstehenden Epiphyse. Ein größerer Teil des Wachstumsknorpels

bleibt. Raffung der Extensorensehnen; Hautnaht, Gipsverband in leichter Dorsalflexion. Die Handstellung war eine gute. Er wurde mit Gipsschiene entlassen, ist aber leider nicht wiedergekommen. Ich kann deshalb über das Schlußresultat nichts berichten.

Bei totalen oder größeren partiellen Defekten eines Vorderarmknochens befindet sich die Hand fast immer in seitlicher Abbiegung und Pronation. Das vorhandene Rudiment kann dabei mit dem in toto vorhandenen meistens verkürzten, verbogenen und verdickten anderen Vorderarmknochen verwachsen sein. Schmid beschreibt 2 derartige Fälle: Es handelt sich um einen Defekt am oberen Teil des Radius. Das vorhandene Stück war eine Strecke weit mit der Ulna verwachsen, trotzdem aber deutlich von dieser zu unterscheiden. Bei beiden Fällen fünf normale Finger und gute Formierung und Lage der Hand. Letztere Eigenschaften finden sich selten. Sehr häufig dagegen beobachtet man noch andere Verbildungen im speziellen auch an der Hand der Defektseite, so werden angeführt bei Radiusdefekt neben anderen Mißbildungen: Klumpfüße, Klumpfüße, Hufeisennieren, Luxation des vorhandenen Vorderarmknochens, Luxation der Hüfte, Verkürzung des Humerus, Verdoppelung der Clavicula u. s. w. Ferner kann auf der einen Seite vollkommenes Fehlen z. B. des Radius vorhanden sein, auf der anderen Seite ist er vollständig ausgebildet, aber schwächer als normal, oder der vorhandene Knochen ist abgeknickt und verdreht.

Bei der angeborenen Verrenkung der obersten Radiuspartie können Radius und Ulna in Pronationsstellung der Hand miteinander verwachsen sein, oder sie zeigen im übrigen normale Verhältnisse und befinden sich in Supination, wie bei der Bonnenbergschen Beobachtung. Hier war das Radiusköpfchen nach vorn luxiert mit einer fibrösen Kapsel überzogen. Der Vorderarm konnte nicht völlig gestreckt werden. Die Luxatio capituli radii congenitalis wird beobachtet doppelseitig und einseitig. Der proximale Speichenteil kann sich dabei befinden auf der vorderen, hinteren und äußeren Seite des distalen Humerusgelenkes. Ich lasse hier einige Beispiele folgen: Im Allenschen Falle kreuzte der linke Radius die Vorderseite der Ulna an ihrem oberen Ende und war dort in einer Ausdehnung von drei Zoll durch knöcherne Verwachsung mit ihr verbunden. Unterhalb dieser Stelle war der Radius sehr dick, der Hals $1\frac{1}{2}$ Zoll lang. Das Radiusköpfchen stand nach oben hinter dem Humerus, der Condylus ext. humeri war außerdem in abnormer

Weise nach abwärts und auswärts gewachsen. Das distale Ende der Ulna zeigte keinerlei Abnormitäten, auch nicht in seinem Verhältnis zum Radius. Der Schaft der Ulna war dünn. Bei der Herskovitzschen Beobachtung waren beiderseits die Radiusköpfchen nach hinten über den Condylus ext. luxiert, die Supination vollkommen behemmt, die Pronation zur Hälfte möglich. Beide Vorderarme befanden sich in Abduktion, die Hände in mittlerer Pronation. Mitscherlich beschreibt eine derartige Verbildung, bei der das Capitulum vor der äußeren Hälfte des Processus coronoideus stand. Die Hände befanden sich in Supination, konnten nur eine Spur proniert werden. Von einer Verwachsung zwischen den beiden Vorderarmknochen ist nichts bemerkt. Leisrink fand die linke Ulna am Oberarm nach hinten verrenkt. Das Radiusköpfchen stand vorn zwischen Biceps und Supinator longus, auch die Einwärtsrollungen waren um die Hälfte beeinträchtigt. Im Machenhauerschen Falle war das Radiusköpfchen nach vorn luxiert. Pronation und Supination waren nicht gestört. Eine ziemlich genaue Schilderung gibt Adams: Der Radiushals war doppelt so lang als es der Norm entspricht; er streckte sich weit nach oben. Das Capitulum lag hinter dem Condylus ext. humeri. Zwischen Radius und Ulna war kaum ein Zwischenraum vorhanden, so nahe lagen sie nebeneinander. Die vorderen Enden der Unterarmknochen befanden sich in gleicher Höhe. Man kann annehmen, daß der Vorderarm stark proniert war und kaum supiniert werden konnte. Cruveilhier beschreibt zwei Beobachtungen von Verlängerung des Collum radii mit Verlagerung desselben hinter das untere Humerusende. Der Arm stand in halber Pronation, konnte nicht supiniert werden. Im Falle von Malgaigne war das Capitulum höher als die Rotula, mißgestaltet und geschwunden. Radius und Ulna waren in ihrem oberen Drittel, da wo sie sich berühren, miteinander verwachsen. Bei Bessel-Hagen war das Capitulum nach hinten luxiert. „Die Dislokation des Radiusköpfchens zusammen mit der ziemlich festen Anheftung an die benachbarten Knochenteile war ebenso einer vollständigen Streckung des Ellenbogengelenks, wie einer vollständigen Beugung und fast im gleichen Grade einer vollständigen Pronation und Supination hinderlich.“ Voigt fand kompliziertere Verhältnisse. Neben Klump Händen, Klumpfüßen und anderen Verbildungen fehlte linkerseits der Radius. Rechterseits war er nach oben und außen luxiert. Ueber die Drehfähigkeit des Vorderarmes ist nichts berichtet. Im Atlas

von Hoffa und Rauenbusch ist ein Arm kurz erwähnt, dessen oberes Radiusende nach vorn luxiert ist. Der Radius ist gleichsam an der Ulna vorbei gewachsen. Die oberste Radiuspartie war zylindrisch geformt. Am Humerus und Ulna nichts Besonderes. Ueber die Bewegungsfähigkeit finden sich keine Notizen. In dem bekannten Werke von Kummel ist der Arm eines 6jährigen Kindes beschrieben. „Beide Vorderarme stehen in extremster Pronationsstellung, so daß der Handrücken auf der Seite der Ellenbeuge steht. Der Processus styloideus ulnae tritt etwas stärker als gewöhnlich hervor. Beide Unterarmknochen artikulieren mit den Gelenkenden des Humerus, die Ulna in völlig normaler Weise; dagegen ragt das Radiusköpfchen mit seinem Rande etwas über die Eminentia capitata humeri hervor. Die Vorderarmknochen stehen entsprechend der Pronation überkreuzt. Supination ist absolut unmöglich. Durch Palpation läßt sich nichts von Exostosenbildung oder Verdickung an beiden Vorderarmknochen nachweisen. Bei der Operation findet man eine breite knöcherne Verwachsung zwischen den oberen Gelenkenden beider Vorderarmknochen, die etwa an der Stelle der Tuberositas radii beginnt und sich bis ins Gelenk hinein erstreckt. Es wird der unterste Teil dieser Knochenbrücke mit dem Meißel getrennt, dann am oberen Ende der Trennungslinie der Radius quer abgemeißelt und der Knochenrand abgerundet. Auch jetzt ist die Supination noch nicht frei, da infolge der Krümmung des Radiuschaftes das obere Ende dieses Knochens sich an die Ulna anstemmt und die weitere Rotation unmöglich macht. Es wird deshalb etwa 3 cm unterhalb der queren Trennung der Radius eingebrochen und seine Krümmung ausgeglichen, worauf sich die völlige Supinationsstellung erzielen läßt.“

Derartige Verbindungen des Radius mit Verlängerung des proximalen Radiusendes und Luxation oder Subluxation desselben sind nicht allzu selten beobachtet worden. Bonnenberg konnte im Jahre 1893 bereits 31 Fälle zusammenstellen. Hierzu kommen noch 9 Fälle von Abbott. Er beobachtete unter anderem diese Mißbildungen an vier aufeinander folgenden Generationen bei Mitgliedern derselben Familie. Auch Pye Smith erwähnt zwei Geschwister mit kongenitalen Luxationen. In dieser Familie fanden sich noch 7 Mitglieder mit anderweitigen Mißbildungen. Im ganzen mögen bis jetzt 45—50 Fälle beschrieben worden sein. Die Vorderarmknochen sind, wie aus den genannten Beispielen hervorgeht, bald in Prona-

tion verwachsen, bald frei und separiert. Ein Beweis dafür, daß sowohl die einfachen Luxationen und Subluxationen als auch die Verwachsungen wahrscheinlich eine gemeinsame Ursache haben; doch gehören die Verwachsungen immerhin zu den Seltenheiten. Auch ist die Stellung der Hand, ob in Pro- oder Supination, nicht immer genau angegeben. Jedenfalls kann man annehmen, daß die Vorderarmrollung auch bei nicht verwachsenen Vorderarmknochen meistens stark behemmt war.

Viel spärlicher finden sich Fälle von Aufgehobensein der Pro- und Supination infolge von Verwachsung eines oder beider Vorderarmknochen mit dem Humerus. Ich erwähne zunächst den Fall Steffal nach Kümmel „an der Scapula ein Gelenkkopf, am Humerus die Pfanne, des letzteren proximale Epiphyse ist gelockert, Tubercula nicht einmal angedeutet. Am unteren Ende sind die Condyli ausgebildet, aber keine Trochlea oder Rotula. Der Radius ist mit dem plattenförmigen Humerusende fest verwachsen; in einem Winkel von 120 Grad von breiter, flacher, gar nicht charakteristischer Form.“ Außer mehreren Defekten an den Handwurzelknochen fehlte der Daumen mit seinem Metacarpus. Am linken Arme sind ähnliche Verhältnisse. Hier ist aber die Ulna knorpelig gebildet, ihr oberes Ende mit dem Radius fest verwachsen, beide Knochen leierförmig auseinandergebogen. Außerdem bestehen noch andere Mißbildungen. Pringlé (Referat) beschreibt eine Mißbildung, bei der beide Ellenbogen in einem Winkel von 150 Grad ankylotisch waren. Rechts fehlte der Finger 1—4, links 4—5 mit den zugehörigen Mittelhandknochen. Auch in der Dissertation von Birmbacher (Referat) werden neben Ellenbogenankylose kongenitale Fingeranomalien erwähnt. Diese Arbeit konnte ich nicht bekommen. Eine genauere Beschreibung fand ich von dem Plückerschen Fall. Rechterseits war die Ulna verkümmert, der Radius nach vorn konvex verbogen, im Ellenbogengelenk im stumpfen Winkel ankylosiert. Diese Mißbildungen kommen dem Kümmelschen Typus II sehr nahe, welcher charakterisiert ist durch Defekte der Ulna und Verwachsung des Radius mit dem Humerus.

Zur vierten Gruppe der kongenitalen Rotationsstörungen des Vorderarmes sind nur wenig Fälle bisher beschrieben worden. Die Hand steht hierbei einseitig oder doppelseitig in Pronation. Die Supination ist aufgehoben. Andere augenfällige Mißbildungen fehlen. Sie sind erst nach Einführung der Röntgenstrahlen erkannt worden.

Ausführlich schildert Blumenthal einen hierher gehörigen Fall. Es handelt sich um einen 3½ Jahre alten Knaben; Schwester, Vater und Großmutter väterlicherseits zeigten dieselbe Verbildung. Beide Vorderarme standen in Pronation. Die Supination war unmöglich. Linkerseits war die Beugung und Streckung frei. Rechterseits Streckung nur bis 140 Grad. Der rechte Vorderarm war um 1 cm verkürzt, der rechte Condylus ext. flacher und weniger prominent wie links. „Die Röntgenplatte läßt deutlich erkennen, daß rechts die Elle an ihrem oberen Ende verdickt und verbogen ist. Die Speiche derselben Seite ist ellenwärts abgebogen, leicht verlängert. An einer Stelle läßt sich die Kontur des Radius nicht von der Ulna trennen, so daß die Knochen hier offenbar verschmolzen sind. Links war die Ulna normal formiert. Auch der Radius war in seiner Form nicht verändert, abgesehen von einer leichten proximalen Verlängerung. Radius und Ulna waren proximal miteinander fest vereinigt. Jede andere Mißbildung fehlte.“

Weiter findet sich ein Röntgenbild mit kurzer Beschreibung in dem Atlas von Hoffa und Rauenbusch. Die proximalen Enden von Radius und Ulna waren verwachsen, die Gelenkteile der Ulna gut ausgebildet, der Radius proximal kolbig verdickt. Spongiosabälkchen verbinden beide Vorderarmknochen. Es handelt sich demnach um eine Ankylosis vera. Morestin erwähnt ebenfalls einen hierher gehörigen Patienten. Auch bei diesem waren die Vorderarmknochen an ihrem oberen Ende durch eine Knochenverbindung vereinigt. Pro- und Supination kamen nicht zu stande. Durch operative Lösung wurde ein gutes funktionelles Resultat erzielt. Im Falle Joachimsthal waren bei einem 12jährigen Jungen links ebenfalls die beiden Vorderarmknochen in ihrem oberen Abschnitte verwachsen, der Daumen fehlte. Ich lasse hier die Worte Joachimsthals folgen. „Die ganze linke Extremität mitsamt dem Schultergürtel ist in der Entwicklung zurückgeblieben. Ebenso die Muskulatur, namentlich diejenige des Oberarmes, und zwar in höherem Grade, als es dem geringen Gebrauche des Gliedes entspricht, atrophisch. Der äußerst dünne Humerus endet nach unten zu in zwei wohlgebildeten Condylen, zu denen das Olekranon in normalen Beziehungen steht. Unterhalb des Condylus ext. humeri fühlt man eine Lücke im Ellenbogengelenk. Pronation und Supination ist aufgehoben. Der Vorderarm steht in stärkster Pronationsstellung; auch Flexion und Extension sind wesentlich eingeschränkt.“ Auf dem Skiagramm sieht man,

daß der Radius in seiner proximalsten Partie auf eine Strecke von 3 cm knöchern mit der Ulna verwachsen ist. Die Handwurzel hatte nur sechs Knochen. Weiter hat Mikulicz ein 20jähriges Mädchen beschrieben, bei dem die oberste Partie des Radius mit der Ulna verschmolzen war. Die Hand stand in Pronation. Die Supination war aufgehoben, wahrscheinlich befand sich am oberen Radiusende auch ein kleiner Defekt. Roskoschny schildert ausführlich die Krankengeschichte einer vererbten angeborenen Verbildung beider Knie- und Ellenbogengelenke. Ich erwähne sie hier kurz. Außer Abnormitäten an den Knien waren bei dem einen Patienten, dem Vater, beide Vorderarme verkürzt, die Vorderarmmuskelpartien beide atrophiert. Beugungen und Streckungen im Ellenbogengelenk waren frei, Supination und Pronation fast ganz aufgehoben. Der Radius war grazil, schlank, die Ulna mäßig plump. Beide Vorderarmknochen waren stark gekrümmt, mit der Konkavität einander zugewandt. Das periphere Radioulnargelenk war intakt, das proximale Radiusende dünn, der lateralen Ulnafläche angelagert. Die Ulna bildet einen Knochenwall um das Köpfchen des Radius herum. Beim Sohne schienen beide Vorderarmknochen normal ausgebildet zu sein, doch war Pro- und Supination bedeutend eingeschränkt, Röntgenbilder konnten leider nicht angefertigt werden. Weiter nenne ich die Beobachtung von Drenkhahn. „Bei einem erwachsenen Menschen waren beide Vorderarmknochen in Pronationsstellung fixiert, der rechte Handteller steht gewöhnlich wagerecht, der linke noch etwas mehr proniert. Die Handgelenksgegend erscheint beiderseits auffallend schmal, während der dorsovolare Durchmesser hier größer ist als gewöhnlich. Das karpale Ende der Ulna springt beiderseits stark dorsalwärts vor, an der linken Hand auch das des Radius und zwar dem Gefühle nach mehr als dem Augenscheine nach. Die Supinationsdrehung der Vorderarme gelingt rechts bis zu einem Winkel von 45 Grad bis zur Wagerechten, links noch nicht einmal völlig so weit; die gewöhnliche Pronationshaltung kann nur um wenige Grade vermehrt werden. Die Beweglichkeit ist für aktive und passive Einwirkungen gleich stark eingeschränkt. Die Vorderarme können im Ellenbogengelenk völlig gebeugt, aber nur bis zu einem Winkel von etwa 160 Grad gestreckt werden. Dem Versuche weiterer passiver Streckungen, sowie Pro- und Supination tritt ein bedeutender, dem Gefühle nach knöcherner Widerstand entgegen. Die Bewegungen in den Hand- und Fingergelenken sind ausgiebig

und kräftig. Die Palpation ergibt am Ellenbogen nichts Besonderes. An den Handgelenken die schon erwähnten Subluxationen der Hände volarwärts. Ulna und Radius sind in der Handgelenksgegend nicht merklich gegeneinander verschieblich. Die Sehnen des Biceps und des Pronator teres sind bei Streckung der Ellenbogengelenke etwas stärker als gewöhnlich gespannt. Der Verlauf der Ulna und des Radius ist nicht genau abzutasten. Die Muskulatur der Vorderarme ist gut ausgebildet, ihre Innenrotation ungestört. Die Untersuchung mit Röntgenstrahlen ergibt eine knöcherne Verbindung der Vorderarmknochen an ihren Kreuzungsstellen.

Mehr Publikationen über diese typische Verbildung konnte ich nicht finden. Ich kann ihnen eine eigene Beobachtung angliedern. 4 Jahre alter Junge. Er hat zwei gesunde Geschwister. Sein Vater ist tot, seine Mutter gesund. Von irgend welchen Mißbildungen in der Familie weiß die Mutter nichts zu berichten. Status: Gesund und frisch aussehendes Kind vom Lande. An den Organen des Brustkorbes und Bauches keine nachweisbaren Besonderheiten. Keine Zeichen überstandener Rhachitis. Die unteren Extremitäten funktionieren in üblicher Weise. Linker Arm: Der Vorderarm ist überstreckbar, in abnormer Weise seitlich im Ellenbogengelenk beweglich, steht in X-Stellung von 15—20 Grad, in der Mitte zwischen Pronation und Supination. Keine abnorme Verdickung der Epiphysen. Rechter Arm: Der Vorderarm steht gerade, in der Mitte zwischen Pronation und Supination. Die Beugung und Streckung ist nahezu frei. Beide Vorderarme sind gleich lang. Pronation und Supination ist völlig aufgehoben. Im übrigen an dem Körper und im speziellen an den Armen keine sicht- oder fühlbaren Abnormitäten oder Verbildungen. Die Röntgenplatten ergeben nachstehenden Befund. An den Epiphysenlinien sind rhachitische Veränderungen nicht vorhanden.

Linker Arm (Fig. 1 mit anliegendem Olekranon): Der Epiphysenkern der Eminentia capitata ist dem Alter entsprechend entwickelt. Bei der seitlichen Aufnahme (Fig. 2 mit aufgelegtem Epicondylus) sieht man, daß das proximale Ende des Radiuschaftes an einer Stelle mit der Ulna in einer gelenkartigen Verbindung steht. Der Epiphysenkern des Radiusköpfchens ist bei 4 Jahren noch nicht vorhanden. Auffallend ist die pilzförmige Auftreibung des proximalen Schaftendes des Radius (nicht Köpfchen). Die supinationshemmenden Abnormitäten lassen sich an der distalen Gelenkverbindung zwischen Radius und Ulna nicht erkennen. Der Radiuschaft

ist in seiner ganzen Länge verbogen, mit der Konvexität nach der radialen Seite, so daß das Spatium interosseum im Vergleich zu einem gleichalterigen gesunden Vorderarm erheblich verbreitert erscheint. Ob sich zwischen dem proximalen Radiusende und der Ulna eine gelenkartige Verbindung befindet, wage ich nicht positiv anzu-

Fig. 1.

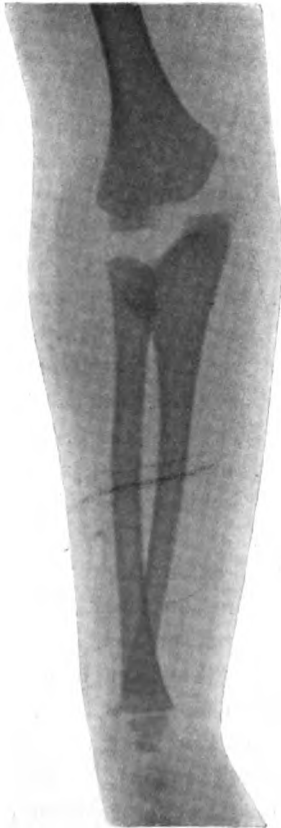
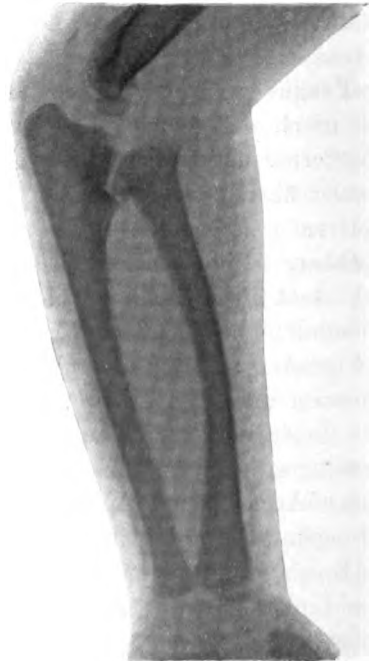

Fig. 2.



geben. Die Ulna zeigt hier Knochenverhältnisse, wie man sie ähnlich sonst nur nach Abschluß des Knochenwachstums findet.

Rechter Arm (Fig. 3 und 4): Der Kern der Eminentia capitata ist dem Alter entsprechend entwickelt. Radius und Ulna sind in ihrer proximalen Partie, soweit sich dies aus den Röntgenplatten erkennen läßt, knöchern ankylotisch miteinander verbunden. Die obersten Teile von Radius und Ulna sind mißgestaltet und zeigen

andere Formen, als es der Norm entspricht (Fig. 3 mit aufgelegtem Epicondylus internus, Fig. 4 ventrodorsal).

Ueber die Genese derartiger Verbildungen sind im Laufe der Jahre viele Theorien aufgestellt worden. Hierzu gehören eingehende teratologische Studien, die mir fehlen. Irgend welche positive An-

Fig. 4.

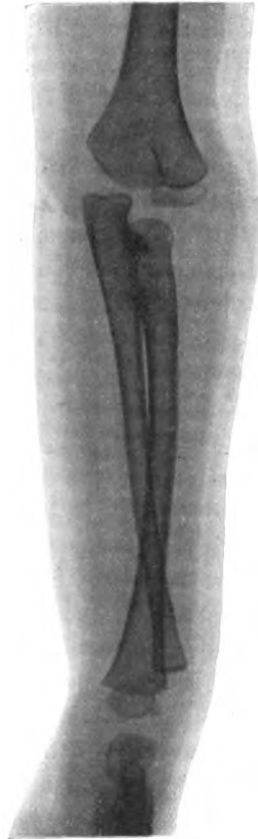
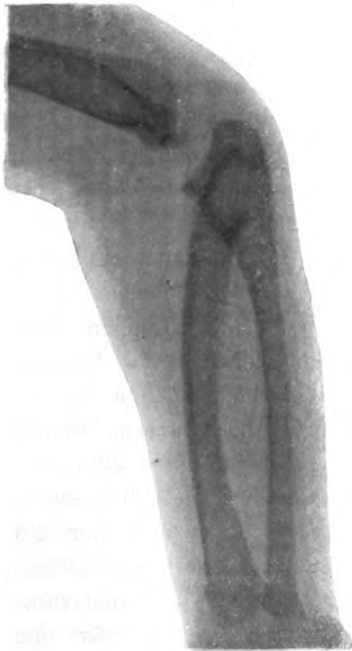
Fig. 3.



gaben zu machen, ist mir deshalb nicht möglich. Doch möchte ich im Kümmeischen Sinne an eine exogene Ursache denken, das heißt an eine anomale Wirkung von Kräften, die sehr zahlreich sind, z. B. Ernährung des mütterlichen Organismus, räumliche Hindernisse etc. oder mit anderen Worten, an pathologische Prozesse, sei es des Fötus, sei es seiner Hüllen, oder an Traumen; also mehr an eine Bildungsschädigung infolge mechanischer Einwirkungen, z. B.

durch Verwachsungen der Frucht in frühester Zeit oder durch Druck von Amnionsträngen und Falten, wie sie ja bei Erkrankung des Amnions nicht selten sind, oder durch Einwirkung der Nabelschnur, oder durch Enge der Häute und wenig Fruchtwasser. Auch muß man berücksichtigen krankhafte Veränderungen der Gebärmutter (Myome) und die Druckwirkung mehrerer Föten. Kompression nach der Theorie von Dareste besonders in frühester Zeit der Schwangerschaft kann bekanntlich sehr leicht bestimmte anatomische Elemente zum Schwinden bringen. Das Amnion wird dabei in seiner Entwicklung geschädigt und liegt dem Fötus eng an, einen Widerstand ausübend. Hlawacek sagt deshalb ganz deutlich, daß durch das Aneinanderdrücken von Knochen, infolge derartiger räumlicher Mißverhältnisse, zwischen Fötus und Amnionhöhle Verwachsungen der gedrückten Knochen sich ausbilden können. „Die Druckwirkung ist im stande, Koaleszenzen hervorzurufen, wodurch totale, partielle Radiusdefekte vorgetäuscht werden.“ Auch können durch Zug jene Teile des Fötus aus ihrer Lage gebracht werden (Verkrümmung, Knickung, Luxation), während Druck schon entwickelte Teile in ihrer Ernährung stören kann. Die Vorderarmknochen und speziell der Ellenbogen sind ihrer Lage wegen besonders exponiert für Druckwirkung.

Bekanntlich tritt die Entwicklung der Gliedmaßen Ende der dritten oder anfangs der vierten Woche zuerst in die Erscheinung. Der Vorderarm steht, sowie er deutlich zu erkennen ist, in Pronation. Nach Joachimsthal liegt die spätere Streckseite zunächst dorsal, die Beugeseite ventral. „Im weiteren Fortgange der Entwicklung drehen sich die beiden Gliedmaßen im entgegengesetzten Sinne um ihre Längsachse, und zwar die obere in höherem Grade als die untere, so daß im Oberarm die Streckseite nach hinten sieht.“ Ich erinnere hier an diese Verhältnisse, um auf die leicht vulnerable Lage des Ellenbogens aufmerksam zu machen. Dies wäre die eine Entstehungsmöglichkeit: durch Druck werden die Vorderarmknochen zur Verwachsung gebracht.

Eine andere mir ebenfalls plausible Theorie wäre die der mangelhaften Differenzierung der Vorderarmknochen. Zu ihrer Erläuterung möchte ich mit zwei Worten die Entstehung des Extremitätenskeletts berühren. Bekanntlich ist über die in den ersten Wochen sich abspielenden Vorgänge im Innern der Anlage etwas Positives nicht bekannt. Man rechnet hier mit Wahrscheinlichkeiten, die

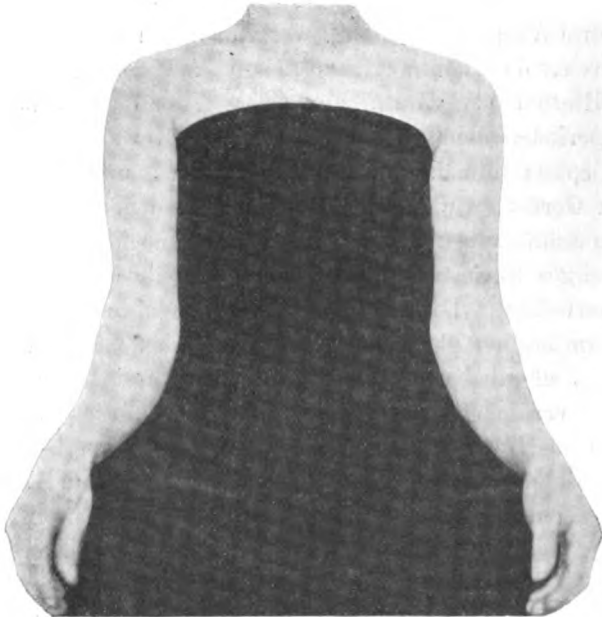
hauptsächlich auf Beobachtungen an niederen Tieren sich gründen; von welchen man Schlüsse auf höhere zieht. Als Grundlage der Extremitäten entsteht eine lockere gleichartige Zellenanhäufung, die sich später mehr konzentriert. In ihr entstehen „Zentren“ dichter Zellordnung, die den späteren Knorpeln resp. Knochen entsprechen, und in denen in komplizierter Weise die Umwandlung in diese Gewebsarten erfolgt. „Woher diese Skeletteile stammen und wie sie in der ersten Anlage angeordnet sind, hierüber haben wir auch nur von niederen Tieren Aufschluß“ (Kümmel). Jedenfalls machen die Knochen drei Anlagenstadien mit verschiedenem histologischen Charakter durch, das häutige, knorpelige und schließlich das knöcherne. Hierbei sei darauf hingewiesen, daß in frühesten Entwicklungsperioden die Gelenke kaum angedeutet sind, und daß ihre Trennung später allmählich entsteht. „In dem ursprünglich bindegewebigen Gerüst entwickelt sich in allen Teilen, mit einziger Ausnahme des Schlüsselbeins, ein dem späteren knöchernen entsprechendes knorpeliges Skelett, dessen proximale Teile eher entstehen als die peripherischen. Die Knorpel bilden sich als solide Knorpelteile in dem ursprünglich gleichartigen Bindegewebe, dessen Rest sie als Knorpelhaut umgibt und auch zunächst untereinander wie durch Syndesmose verbindet.“ Radius und Ulna verknöchern schon in der achten Woche (Lambertz). Es kommt also allen Gelenken entwicklungs geschichtlich ein Stadium der Synostose und Syndesmose in einer frühen Zeit zu, welches durch irgend eine der genannten Hemmungen bis zur Geburt bestehen bleiben kann. Bei dieser Annahme wären also unsere Ankylosen zwischen Radius und Ulna Uebrigbleibsel aus der ersten Fötalzeit. Die Separierung von Radius und Ulna in ihrem proximalen Ende ist retardiert worden, vielleicht zu einer Zeit, wo die Extremitätenanlage noch aus gleichmäßigem Zellenmaterial besteht.

Als dritte Entstehungsursache derartiger Ankylosen nenne ich fötale Erkrankungen und speziell Knorpelknochenkrankheiten des Fötus, die ja nach Virchow leicht zu Ankylosen führen sollen. Ich brauche wohl kaum zu erwähnen, daß derartige intrauterine Krankheiten der Frucht, wie z. B. fötale Rhachitis und Osteomalacie, zur Zeit noch Gegenstand lebhaften Meinungs austausches sind.

Ebenso selten wie diese letzteren kongenitalen Supinationshemmungen scheinen mir, wie schon anfangs angedeutet, bei Erwachsenen die rhachitischen zu sein, wie denn das Aufgehobensein

der Rollfähigkeit des Vorderarmes auf nicht traumatischer und nicht neurologischer Basis überhaupt zu den Seltenheiten gehört. Ich befinde mich hierbei in derselben Lage wie Drenkhahn, der auf Anfrage bei Chirurgen mit großer orthopädischer Erfahrung und bei Militärärzten, die viele Musterungen hinter sich hatten, die Antwort erhielt, daß derartige doppelseitige Störungen kaum beobachtet worden seien. Kölliker dagegen hat rhachitische Verkrümmungen der

Fig. 5.



Vorderarmknochen mit teilweiser Rollhemmung nicht selten gesehen. Ich lasse hier seine Worte folgen: „Rhachitische Deformitäten im Bereiche der Diaphysen der Vorderarmknochen haben wir zum Unterschiede von anderen Autoren recht oft gesehen. Häufig finden sich Krümmungen der Vorderarmknochen nach der Beugeseite, der ulnaren oder radialen Seite hin gerichteter Konkavität. Die besonders oft beobachtete Krümmung mit der Konkavität nach der Beugeseite hin dürfte wohl auf den überwiegenden Zug der Beugemuskeln zurückzuführen sein. Zuweilen findet man auch die Knochen um ihre Längsachse rotiert, spiralig gedreht und besteht dann in der Regel eine gewisse Störung der Pronation und Supination. Bei einer zweiten Form von rhachitischer Deformität der Vorderarm-

knochen ist der Radius und die Ulna so gekrümmt, daß ihre Konvexität nach dem Zwischenknochenraum hin gerichtet ist. Der Radius ist demnach radialwärts, die Ulna ulnarwärts konkav ausgebogen. Der Scheitel der Parabel liegt etwas oberhalb der Mitte der Vorderarmepiphysen. „Bei dieser Deformität ist die Supination gewöhnlich etwas behindert. Hoffa hat eigentliche rhachitische Verkrümmungen des Vorderarmes im ganzen selten beobachtet. Sind aber

Fig. 6.

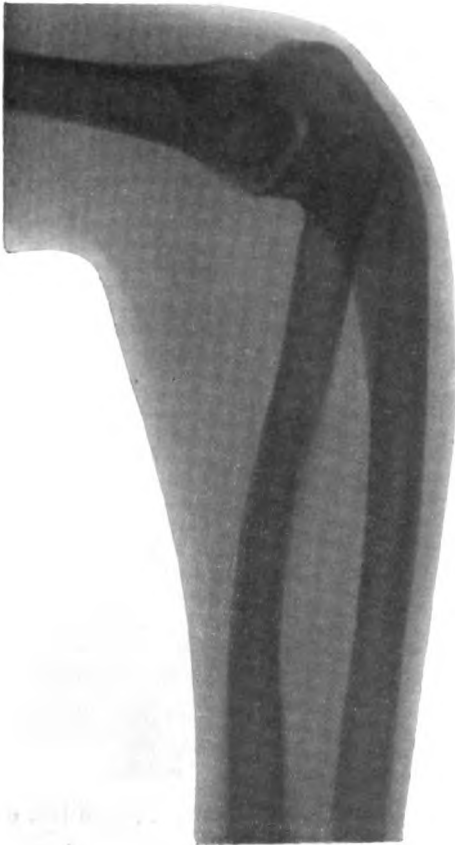
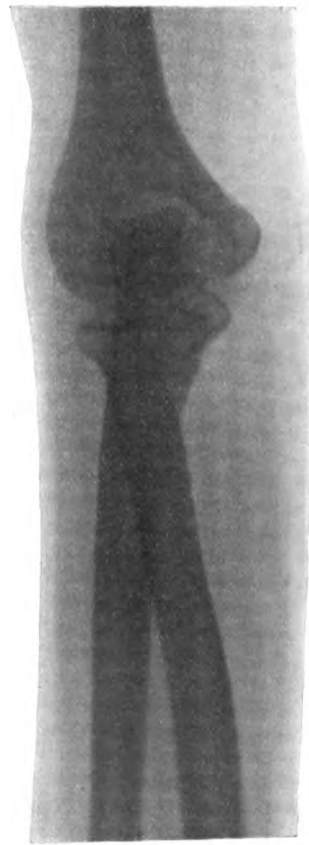


Fig. 7.

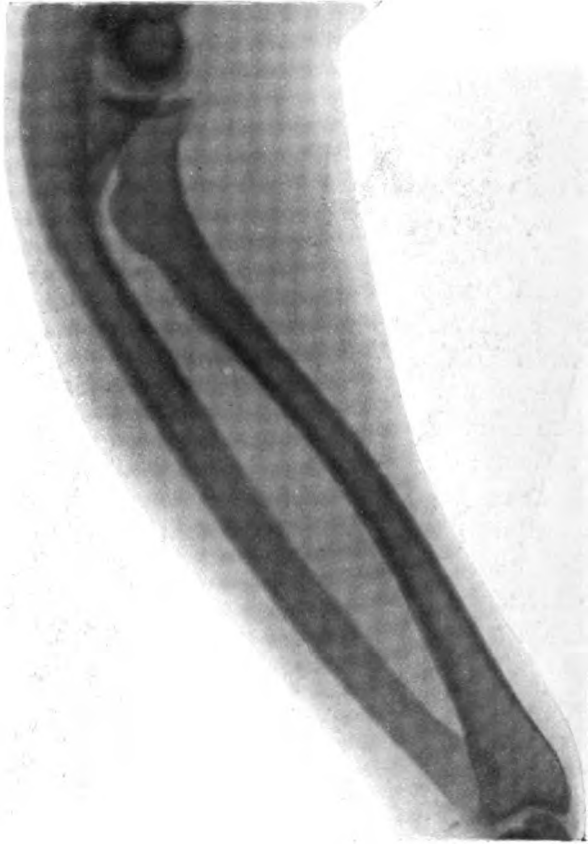


Verkrümmungen da, so sind sie entweder im Anschluß von Infraktion oder noch häufiger durch Muskelzug entstanden. Der Verlauf besitzt dann etwas Typisches, indem der Vorderarm nach der dorsalen Seite konvex gestaltet ist. Zuweilen besteht auch eine schwer reduzierbare Pronation der Hand, weil Radius und Ulna spiralig über-

einander gekrümmt sind.“ Ob es sich um Kinder oder Erwachsene handelt, ist nicht gesagt.

Die Krankengeschichte meiner Beobachtung sei hier wiedergegeben. Es handelt sich um eine Puella puplica, eingewiesen von der Hautabteilung mit abgelaufener Syphilis. Auf letzterer Abteilung

Fig. 8.

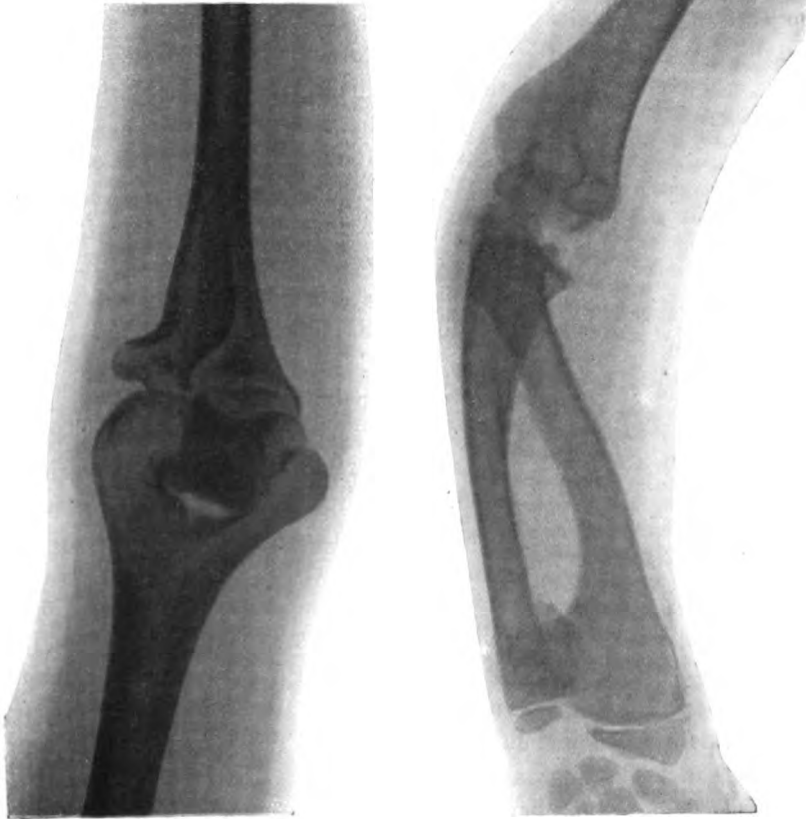

war den Aerzten die doppelseitige Supinationshemmung aufgefallen, die sie nicht deuten konnten und derentwegen sie die Patientin der orthopädischen Abteilung überwiesen. Hier blieb sie nur $1\frac{1}{2}$ Stunden und entwich sodann; doch genügte diese Zeit, um ein paar Röntgenplatten anzufertigen und einen kurzen Status aufzunehmen, welcher folgendes ergab: Ueber Eltern und Geschwister ist ihr nicht viel bekannt; die ersten seien tot, ein Bruder ist vor langer Zeit gestorben. Sie selbst

sei öfters geschlechtskrank, ihre Vorderarme immer steif gewesen. Status praesens: 22jährige, mittelgroße, bleiche Person. Am Herzen und an den Lungen nichts Besonderes. Die Vorder- und Oberarme rechts und links sind gleich lang. Beide Vorderarme (siehe Fig. 5)

Fig. 10.

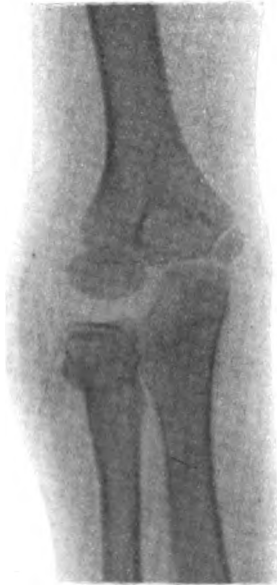Fig. 9.



stehen in der Hälfte zwischen Pronation und Supination, ihre Rollung ist aktiv und passiv aufgehoben. Kein rhachitischer Rosenkranz, an den Knochen der Beine keine Deformitäten. Die Röntgenbilder 6, 7, 8, 9 ergeben folgendes (Fig. 6 Aufnahme ulnaradial): Linker Vorderarm rechtwinklig gebeugt bei Pronationsstellung der Hand. Die Ulna ist im oberen Drittel verbogen mit der Konvexität nach der Streckseite hin. Die proximalste Radiuspartie ist ebenfalls nicht

normal gebildet. Auf den ersten Blick scheinen hier ähnliche Verhältnisse zwischen beiden Vorderarmknochen vorzuliegen wie auf Fig. 3, doch wird durch Fig. 7 bei ventrodorsaler Aufnahme sofort klar, daß auch das obere Ende des Radius oberhalb des Halses nach der Außenseite hin bogenförmig deformiert ist, so daß die Artikulation zwischen Radiusköpfchen und Eminentia capitata in dieser Stellung unvollständig ist. Dadurch, daß, wie Fig. 7 zeigt, eine bogenförmige Abknickung des oberen Radiusendes nach außen hin

Fig. 11.

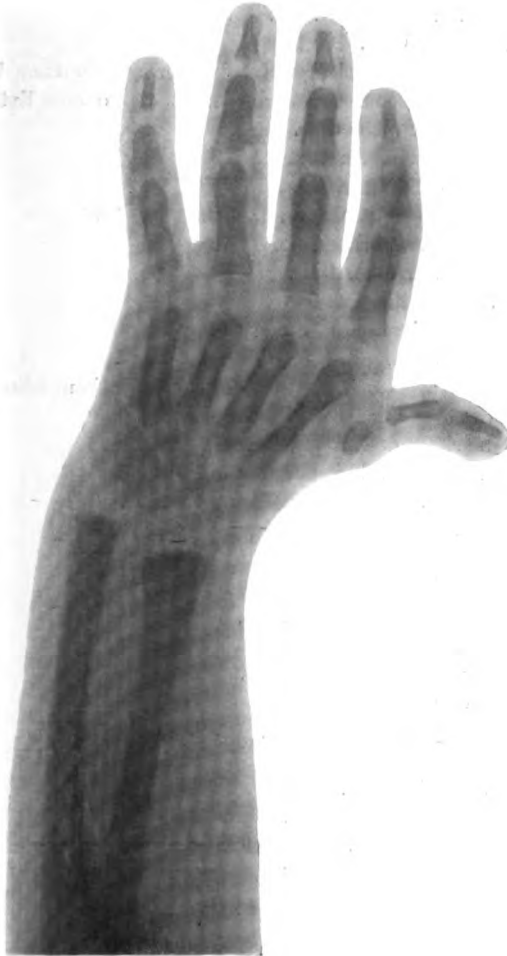

(radiale Seite) besteht, fällt auf der radioulnaren Aufnahmestellung der Schatten des Köpfchens mit einem Teile des Schaftschattens zusammen und ergibt die auf dem Bilde sichtbare Verzeichnung. Die X-Stellung des Armes geht aus den Röntgenbildern ohne weiteres hervor. Die Knochenverhältnisse des rechten Armes werden durch das Studium der Fig. 8 und 9 zum größten Teile erklärt. Auf Fig. 8 bei radioulnarer Aufnahme sieht man, daß die beiden Vorderarmknochen in ihrem oberen Drittel nach der Streckseite zu konvex verbogen sind. Auf Fig. 9 wird eine Deformierung des Radiusköpfchens deutlich, die in einer Abbiegung radialwärts besteht.

Das Aufgehobensein des Rollvermögens wird durch die Röntgenbilder nicht erklärt; ich vermute deren Ursache in einer Anstimmung der proximalen deformierten Vorderarmknochen gegeneinander, oder in einer Verzahnung in der Gegend des oberen Radioulnargelenks. Ich denke dabei an ähnliche Verhältnisse, wie sie auf den Fig. 10 und 11 gegeben sind. Es handelt sich um den rechten Vorderarm eines 14jährigen Jungen mit leichter Osteomalacie und multipeln kartilaginösen Exostosen, die auf den Figuren ohne weiteres augenfällig sind. Die Supination der in Pronation stehenden Hand war vollkommen behemmt, bedingt durch die Exostosen. Einen Fall mit ähnlichen Verhältnissen hat Hoffa beschrieben. Die Ulna war verkürzt von der proximalen Gelenkspalte 1 cm entfernt, das distale Radiusende stark verdickt, mit ausgebildeten Exostosen; beide Vorderarmknochen waren in toto ver-

dickt und verkürzt, die Epiphysenkerne dem Alter entsprechend vorhanden, die proximalen und distalen Stücke der Vorderarmknochen erheblich mißstaltet, die Supination war unmöglich.

Fig. 12.



Ueber die Therapie derartiger Deformitäten brauche ich nicht viele Worte zu machen, man wird wohl meistens mit der Resektion eines größeren oder kleineren Stückes des oberen Radiusendes auskommen, wie dies in meinem Falle geschah, bei dem die Supination vollkommen wiederhergestellt wurde.

Literatur.

- Voigt, *Wagners Arch. f. Heilkunde* 1863, Bd. 4.
 Gruber, *Virchows Arch.* 1865.
 Swaagmann, *Virchows Arch.* 1865.
 Hovorka, *Zeitschr. f. orth. Chir.* Bd. 15.
 Bade, *Zeitschr. f. orth. Chir.* Bd. 16.
 Kirmisson, *Lehrbuch der chirurg. Krankheiten angeborenen Ursprungs* 1899.
 Joachimsthal, *Die angeborenen Verbindungen der oberen Extremitäten* 1900.
 Drehmann, *Zeitschr. f. orth. Chir.* 1903.
 Blencke, *Zeitschr. f. orth. Chir.* 1901.
 Reiner, *Zeitschr. f. orth. Chir.* Bd. 9.
 Blumenthal und Hirsch, *Zeitschr. f. orth. Chir.* 1905.
 Rosenkranz, *Zeitschr. f. orth. Chir.* 1905.
 Antonelli, *Zeitschr. f. orth. Chir.* 1905.
 Große, *Arch. f. klin. Chir.* Bd. 62.
 Daroste, *Journal de l'anatomie etc.* 1882.
 Ehrlich, *Virchows Arch.* Bd. 100.
 Lambertz, *Die Entwicklung des menschlichen Knochengerüstes etc.* 1900.
 Hertwig, *Die Elemente der Entwicklungslehre.*
 Hlawacek, *Deutsche Zeitschr. f. Chir.* Bd. 43.
 Pagenstecher, *Deutsche Zeitschr. f. Chir.* Bd. 50.
 Steffal, *Oesterreich. Jahrbücher f. Pädiatrie* 1875.
 Pringle, *Journal of anatomy and physiology* 1875.
 Birnbacher, *Diss. Königsberg* 1891.
 Plücker, *Naturforscherversammlung* 1898.
 Mitscherlich, *Arch. f. klin. Chir.* Bd. 6.
 Hoffa, *Lehrbuch* 1905.
 Hoffa und Rauenbusch, *Atlas* 1906.
 Morestin, *Bull. et mém. de la Soc. anatom.* 1904.
 Bonnenberg, *Zeitschr. f. orth. Chir.* Bd. 2.
 Herskowitz, *Wiener med. Presse* 1888.
 Leisrink, *Arch. f. klin. Chir.* Bd. 11.
 Roskoschny, *Deutsche Zeitschr. f. Chir.* 1905, XX.
 Machenhauer, *Zentralbl. f. Chir.* 1892.
 Adams, *Dublin Journ. of med.* 1840.
 Cruveilhier, *Anatom.-pathol. bei Gurlt.*
 Malgaigne, *Verrenkungen* 1856.
 Pye Smith, *Lancet* 1883.
 Bessel-Hagen, *Arch. f. klin. Chir.* Bd. 41.
 Blumenthal, *Zeitschr. f. orth. Chir.* 1904.
 F. C. Abbott, *Verhandl. der pathol. Society of London* 1892.
 Wagner, *Arch. f. Heilkunde* 1863.
 Oskar Schmid, *Zeitschr. f. orth. Chir.* 1893.
 Drenkhahn, *Zeitschr. f. orth. Chir.* 1903.
 Kummel, *Die Mißbildungen etc. Bibliotheka medica* 1895.

- Guerrikiy Martinelli**, Zeitschr. f. orth. Chir. Bd. 6.
Tschmarke, Zeitschr. f. orth. Chir. Bd. 8.
Klaußner, Ueber Mißbildungen der menschlichen Gliedmaßen 1900 u. 1905.
Hertwig, Lehrbuch der Entwicklungsgeschichte des Menschen 1898.
Kollmann, Lehrbuch der Entwicklungsgeschichte des Menschen 1898.
Cohen, Virchows Arch. Bd. 137.
Straßmann, Arch. f. Gyn. Bd. 47.
Fürst, Arch. f. Gyn. Bd. 2.
Joachimsthal, Arch. f. klin. Chir. Bd. 50.
Kölliker, Deformitäten des Vorderarmes. In Handbuch von Joachimsthal 1906.
Hoffa, Fortschritte auf dem Gebiete der Röntgenstrahlen Bd. 3.
-

V.

(Aus der chirurgisch-orthopädischen Privatklinik von Dr. Graetzer
in Görlitz.)

Zur Aetiologie der angeborenen Hüftgelenksverrenkung.

Von

Dr. Georg Graetzer.

Mit 1 Abbildung.

Durch die Abhandlungen von Ewald¹⁾ und Wollenberg²⁾ und ihre Kontroverse^{3) 4)} „Keimfehler oder Druckwirkung“ ist die Frage nach der Entstehungsweise der angeborenen Hüftgelenksverrenkung von neuem aufgerollt worden. Die Anhänger der mechanischen Theorie glauben das Zustandekommen der angeborenen Luxation, wie das ihrer wesentlichen Begleiterscheinungen durch die Wirkung mechanischer Kräfte allein — in der Hauptsache wenigstens — erklären zu können; die Anhänger der Keimfehlertheorie meinen — und zwar auf Grund jener Begleiterscheinungen — als Vorbedingung der Luxation einen originären Keimfehler voraussetzen zu müssen. In dieser Streitfrage, ob Keimfehler oder Druckwirkung, ist seltsamerweise der schwächste Punkt der mechanischen Theorie durch einen Hauptvertreter der Keimfehlertheorie aus der Debatte ausgeschaltet worden. Aus dem Unvermögen heraus mit Hilfe der bisherigen Theorien eine brauchbare Erklärung für das Zustandekommen der angeborenen primären Luxation nach oben geben zu können, hat Vogel⁵⁾ das Vorkommen der primären Luxation nach

¹⁾ Ewald, Zur Aetiologie der angeb. Hüftverrenkung. Deutsche Zeitschr. f. Chir. Bd. 80 Heft 3 u. 4.

²⁾ Wollenberg, Ueber die Kombination der angeb. Hüftgelenksverrenkung. Zeitschr. f. orth. Chir. Bd. 15 S. 118.

³⁾ Ewald, Zeitschr. f. orth. Chir. Bd. 15 S. 482.

⁴⁾ Wollenberg, *ibid.* p. 494.

⁵⁾ Vogel, Zur Aetiologie und patholog. Anatomie der Luxatio coxae cong. Zeitschr. f. orth. Chir. Bd. 14.

oben als einer fötal vollendeten Deformität gezeugnet und die primäre Luxation nach oben lediglich als postfötale Folge der hierzu angeborenen Disposition hingestellt. Indem Lorenz und Reiner ¹⁾ in ihrem „Versuch einer mechanischen Theorie“ sich diesen Standpunkt Vogels zu eigen gemacht haben, hat die Annahme Vogels eine so starke Stütze erhalten, daß man an die in der Literatur niedergelegten Beweise für das Vorkommen der fötalen Luxation nach oben erst wieder erinnern muß, ehe man sich mit ihrer Entstehungsweise beschäftigen kann.

Ganz abgesehen von den klinischen Beobachtungen Hoffas ²⁾ und Köllikers ³⁾, welche die Luxation nach oben und vorn in einem so frühen Säuglingsalter vorfanden, daß die für die Vollendung einer vorbereiteten Luxation notwendigen postfötalen Kräfte noch gar nicht oder doch nur in ganz unzureichendem Maße wirken können, ist eine ganze Reihe von anatomischen Präparaten von Föten und Neugeborenen beschrieben worden, in denen der Kopf direkt nach oben, nach oben und vorn, nach oben und hinten luxiert war. (Die Namen der betreffenden Autoren sind in dem Hoffaschen Lehrbuch der orthopädischen Chirurgie, V. Aufl., S. 546 angegeben.) Und wenn auch diese Mitteilungen ein zum Teil recht ehrwürdiges Alter erreicht haben, so kann man ihnen doch deswegen die Glaubwürdigkeit nicht absprechen. Von noch zwingenderer Beweiskraft als die lediglich auf die Luxation nach oben bezugnehmenden anatomischen Mitteilungen sind die Beschreibungen solcher Präparate von Neugeborenen, die neben der Luxation nach oben noch eine Nearthrosenbildung oberhalb der ursprünglichen Pfanne aufzuweisen hatten. So ruhte z. B. nach Lorenz und Reiner in einem Falle von Parise der Kopf zum Teil in einer neugebildeten Pfanne, zum Teil auf dem alten Pfannenrande, wo sich eine Vertiefung gebildet hatte. So war u. a. in einem von Heusner ⁴⁾ zitierten Falle Saintons an Stelle der ursprünglichen Pfanne nur ein kleines Grübchen von 4—5 mm Durchmesser vorhanden, während eine zweite pfannenartige Ver-

¹⁾ Lorenz und Reiner, Die angeb. Hüftverrenkung. Handbuch der orth. Chir. 1906, Bd. 2 S. 65.

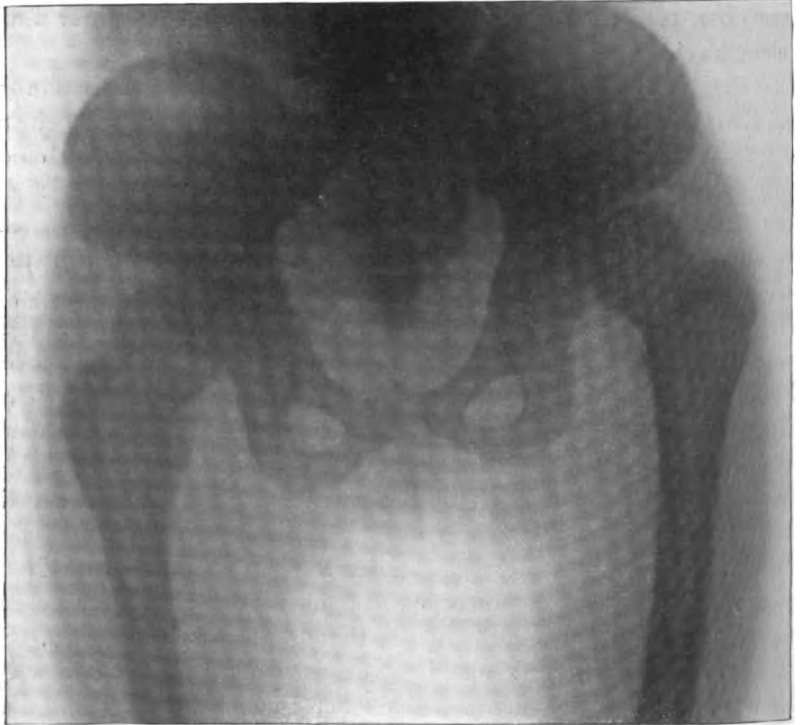
²⁾ Hoffa, Lehrbuch der orth. Chir. 5. Auflage. 1905.

³⁾ Kölliker, Die Luxatio coxae supracotyloidea. Zentralbl. f. Chir. 1895, S. 1017.

⁴⁾ Heusner, Ueber die angeb. Hüftluxation. Zeitschr. f. orth. Chir. 1902, Bd. 10.

tiefung von 7 mm Durchmesser sich oberhalb des Pfannenortes auf dem Darmbein gebildet hatte.

Diese anatomischen Mitteilungen von angeborener Nearthrosenbildung beweisen nicht allein in unwiderleglicher Weise die intrauterine Vollendung der primären Luxation nach oben, sie ermöglichen uns auch das Verständnis jener seltenen Fälle — Hoffa weiß in



seinem Lehrbuch aus seinem großen Material nur 2 solcher Fälle anzuführen —, in denen die Luxation oder Subluxation nach oben, bezw. nach oben und vorn bestehen bleibt. Dieses sonst rätselhafte Verharren des luxierten Kopfes an seinem ursprünglichen Standort findet seine Erklärung in dem Vorhandensein einer angeborenen Nearthrosenbildung. Ist die angeborene Nearthrosenpfanne geräumig genug wie in dem Saintonschen Falle, so wird sie dem Kopf einen hinreichenden Halt gewähren und durch den Gegendruck des Kopfes sich mit der Zeit weit genug vertiefen können; ist sie nur unzulänglich angelegt, so wird der Kopf seinen Standort früher oder

später verlassen müssen. Sehr instruktiv nach dieser Richtung hin ist das nebenan wiedergegebene Röntgenbild.

Das Bild stammt von einer 13jährigen Patientin, die mit Reizerscheinungen an der rechten Hüfte zu mir kam. Der Beginn des Leidens ist etwas dunkel; nach Angabe der Mutter besteht ein leichtes Hinken seit etwa 1—2 Jahren, nach Aussage von Bekannten, die auch die Eltern darauf aufmerksam gemacht haben wollen, von frühester Kindheit an. Der Status war nach Beseitigung der Reizerscheinungen, die sich in Schmerzen am Labium ext. der Crista ossis ilei und in einer Adduktionskontraktur äußerten, folgender:

Kaum merkbares rechtseitiges Hinken. Rechts: Hüftgegend verbreitert; Trendelenburgsches Phänomen; Pfannengegend leer; Kopf direkt unter der Spina ant. sup. fühlbar, nach außen und oben etwas verschiebbar; bei starker Flexion, Adduktion und Innenrotation gelingt es, den Kopf sich am Darmbein eben noch fühlbar zu machen; bei folgender Rückführung in die Streckstellung schnappt der Kopf wie bei einer Einrenkung mit einem Ruck in sein Lager zurück. Das rechte Bein erscheint gegen das linke um 2 cm verkürzt, ist auch etwas schwächer; Troch. maj. $2\frac{1}{3}$ cm über der Roser-Nélatonschen Linie. Links ist der Kopf in der Pfannengegend stark nach vorn prominierend fühlbar; die Exkursionsfähigkeit innerhalb normaler Grenzen, Kopf bleibt bei allen Bewegungen an derselben Stelle stehen; Troch. maj. 1 cm oberhalb der Roser-Nélatonschen Linie; Trendelenburgsches Phänomen fehlt.

Das Röntgenbild zeigt links an der Stelle des Beckens, wo normalerweise das Pfannendach sich befindet, eine ausgesprochene pfannenartige Vertiefung. In ihr steht der abgeplattete Kopf, von einem starken Knochenwall überdacht. Die Schenkelhalsspitze steht unterhalb des Y-Knorpels. Von einer Pfannenbildung an normaler Stelle fehlt jede Spur. Es besteht eine Coxa valga. Die rechte Beckenhälfte verrät die gleiche Nearthrosenanlage; der Kopf aber hat die ursprüngliche Nearthrosenpfanne zum großen Teil verlassen; ihr Boden steht leer und zeigt gegen links eine sichtliche Verflachung. Der äußere Rand des ursprünglichen Nearthrosendaches ist abgeschliffen; dort steht der Kopf in einer Vertiefung zwischen Spina ant. sup. und Spina ant. inf. Die Spitze des Schenkelhalses steht dem Y-Knorpel gegenüber. Der eigentliche Pfannengrund ist auch hier verstrichen.

Blencke¹⁾ hat jüngst in einem ähnlichen Falle von Nearthrosenbildung ihre Ursache in einer Durchreibung der Kapsel gesucht. Diesen Grund kann ich nicht gelten lassen. Würde schon an und für sich eine Kapseldurchreibung bei der Luxatio supracotyloidea

¹⁾ Blencke, Nearthrose bei einer angeb. Hüftluxation. Magdeburger med. Gesellschaft 31. Mai 1906, und Münchener med. Wochenschr. 1906, 34.

eines 12jährigen Kindes, um die es sich im Blenckeschen Fall handelt, ein ganz ungewöhnliches, mit den sonstigen Befunden gar nicht in Einklang zu bringendes Ereignis bedeuten, so nötigt auf der anderen Seite die ausgeprägte Tiefe der Nearthrosenpfanne, von der Blencke zu berichten vermochte, ihre Anlage auf einen weit früheren Zeitpunkt zurückzuverlegen, nach meiner Ueberzeugung in die Fötalzeit.

Es handelt sich nun darum, die Kraft zu suchen, welche während der Fötalzeit die Luxation nach oben bewirkt. Auf dem alten Wege kann sie nicht gefunden werden; einen neuen Weg hat Drehmann gewiesen. In seiner Arbeit über Coxa valga führt Drehmann¹⁾ im wesentlichen folgendes aus:

„Wird der Femur in einem sehr frühen Stadium des embryonalen Lebens an der zur Entwicklung notwendigen Verminderung der extremen Abduktionsstellung durch irgend eine Ursache gehindert, so kommt es zur verzögerten Differenzierung des Schenkelhalses, und es bleibt die ursprüngliche Coxa valga länger bestehen. Die letztere führt bei der weiteren Entwicklung zur Abhebelung des oberen Femurendes aus der Pfanne. Es besteht somit kein inniger Kontakt mit der Pfanne, welche deshalb in der Entwicklung zurückbleibt; der Kopf verläßt die Pfanne ebenso wie bei der Coxa vara über den unteren, so bei der Coxa valga über den oberen Pfannenrand. Daß die Abduktionsstellung im frühen Fötalleben z. B. durch einen stärkeren im frühesten Embryonalleben so wie so physiologisch vorkommenden Bauchbruch bedingt werden kann, ist ohne weiteres verständlich.“

Wäre die Drehmannsche Theorie in ihrem ganzen Umfange richtig, läge die Ursache der Luxation über den oberen Pfannenrand lediglich in dem längeren Fortbestehen der ursprünglichen Coxa valga, so müßten wir die Coxa valga umso eher durch eine Luxation kompliziert antreffen, je ausgesprochener sie selbst sich dokumentiert. Wir sehen aber die Luxation ganz unabhängig von dem Grade der Coxa valga auftreten; Fälle von größter Steilheit des Schenkelhalses, wie die beiden von David²⁾ und Drehmann³⁾

¹⁾ Drehmann, Beiträge zur Lehre der Coxa valga. Zeitschr. f. orth. Chir. Bd. 17 S. 431.

²⁾ David, Beitrag zur Lehre der Coxa valga. Deutsche Gesellschaft für Orthopädie, III. Kongreß 1904.

³⁾ Drehmann, Ueber angeb. Coxa valga. Ibid. V. Kongreß 1906.

auf dem dritten bzw. fünften Orthopädenkongreß demonstrierten, lassen die Luxation vermissen; Fälle von nur geringer Vergrößerung des Schenkelhalswinkels gehen mit einer Luxation einher. Auch vermag die Annahme eines solchen Adduktionshindernisses, wie es etwa ein stärkerer Bauchbruch wäre, die Entstehung der Coxa valga deshalb nicht ausreichend zu erklären, weil sie einer sehr wesentlichen Begleiterscheinung der Coxa valga nicht Rechnung trägt, der Hypoplasie des Beckens und des Femurs.

Ich vermag der Drehmannschen Theorie nur so weit zu folgen, als sie in der Adduktionsbehinderung des Femurs die Ursache der Coxa valga, in der Coxa valga eine Vorstufe der Luxation nach oben erblickt. Die Ursache der Luxation selbst sehe ich nicht in dem Fortbestand der ursprünglichen Coxa valga, sondern in der Fortwirkung der das Adduktionshindernis abgebenden Kraft bis in die Zeit der vollzogenen Differenzierung des Gelenkspaltes hinein. Eine Kraft aber, welche die Coxa valga im Drehmannschen Sinne und fortwirkend eine Luxation über den oberen Pfannenrand erzeugt, kann lediglich als Zugwirkung amniotischer Verwachsungen gedacht werden.

Nur mit Hilfe einer solchen Annahme werden wir es uns auch erklären können, warum an den eingangs erwähnten anatomischen Präparaten bald eine Luxation nach oben, bald eine solche nach oben vorn, bald eine solche nach oben hinten gefunden wurde. Die verschiedenen Luxationsstellungen werden abhängig sein einmal von der an sich variablen Zugwirkung amniotischer Verwachsungen, dann — nach vollendeter Luxation — von einer eventuellen durch weiteren Fruchtwassermangel bedingten Zwangshaltung des Fötus in dem Sinne, daß bei nunmehriger starker Adduktion des Oberschenkels die vordere Luxation in eine mehr seitliche überführt wird. Der Fortbestand eines mehr oder weniger großen Fruchtwassermangels oder frühzeitiger Schwund desselben werden ferner eine Nearthrosenbildung des nach oben luxierten Kopfes vereiteln oder ermöglichen können. Im ersteren, wohl häufigeren Falle wird infolge der Raumbegrenzung der luxierte Kopf in ähnlicher Weise vom Becken abgedrängt werden, wie sonst — unter gleichen Bedingungen — der zu dieser Zeit nicht luxierte Kopf von der Pfanne; im anderen Falle wird der Kopf in sehr früher Fötalzeit sich an das Becken anlegen und bei der Plastizität des erst im Beginn der Verknöcherung be-

griffenen Beckenkorpels an der Berührungsstelle eine zur Nearthrosenpfanne auswachsende Impression bewirken können.

Warum man sich übrigens in der Aetiologie der angeborenen Hüftverrenkung vor der Annahme amniotischer Zugwirkung so sperrt, vermag ich nicht recht einzusehen. Daß früh sich lösende amniotische Adhäsionen schwinden können, ohne äußere Spuren zu hinterlassen, ist bekannt, und die extrem abduzierte, rechtwinklig gebeugte Extremitätenanlage gibt eine hinreichende Angriffsfläche. Auch fehlt es im Symptomenkomplex der angeborenen Hüftluxation absolut nicht an Hinweisen auf eine in früher Fötalzeit stattgehabte Zugwirkung amniotischer Verwachsungen; wenigstens fasse ich das gelegentliche Vorkommen von Spaltbildungen an den Kreuzbeinwirbeln und am Knochenkern des Schenkelkopfes so auf. Vor allem wird bei der nicht zu umgehenden Erklärung der Luxation über den oberen Pfannenrand die mechanische Theorie ohne die Ergänzung der Druck- durch die Zugwirkung nicht auskommen, und die Keimfehlertheorie, die des Hinzutretens abnormer äußerer Kräfte ohnehin nicht ent-raten kann, auch nicht.

VI.

(Aus der orthopädischen Heilanstalt des Sanitätsrat Dr. A. Schanz
in Dresden.)

Ueber eine Verdickung des Taluskörpers als Ursache von Klumpfußrezidiven.

Von

Dr. med. H. Lehr, Assistent der Anstalt.

Mit 3 Abbildungen.

Nach den verschiedenartigen Wandlungen, die die Klumpfußbehandlung im Laufe der Jahre durchzumachen hatte, hat heute das unblutige Redressement das Feld behauptet und wird mit einigen Modifikationen, die im wesentlichen in der Bevorzugung dieses oder jenes Hilfsapparates liegen, allgemein mit gutem Erfolg geübt.

Trotzdem begegnen jedem Orthopäden Fälle, die auch bei durchaus sachgemäßer und sorgfältiger Ausführung des Redressements nach einiger Zeit zu mehr oder weniger schweren Rezidiven führen.

Beweise dafür sind die immer wieder auftauchenden Vorschläge zur Nachbehandlung des Redressements, zur Behandlung rebellischer Klumpfüße und dergleichen.

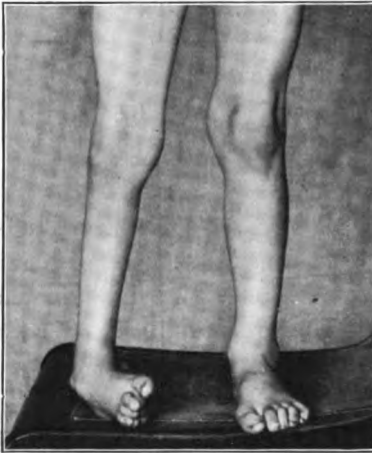
Auch an unserer Anstalt sind solche Fälle beobachtet worden, sowohl solche, bei denen wir Rezidive zur Behandlung bekamen, welche entstanden waren, nachdem von anderer Seite das Redressement ausgeführt worden war, wie auch solche, bei denen wir das Redressement zur Anwendung gebracht hatten. Im letzten Jahre hatten wir eine gewisse Häufung solcher Fälle. Ich hatte Gelegenheit, kurz hintereinander vier derartige Patienten zu beobachten und mitzubehandeln.

Dabei fanden wir bei allen eine gemeinsame anatomische Ursache der Rezidivbildung, und wir fanden eine einfache Methode, diese Ursache auszuschalten.

Es handelt sich offenbar um eine typische Erscheinung, deren Wesen darin besteht, daß der Talus zu dick für die Malleolengabel ist und deshalb in derselben keinen Platz findet.

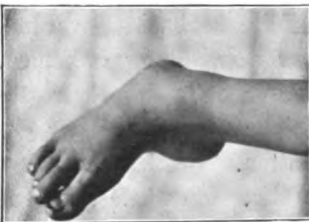Wenn man die Patienten untersucht, so fällt ein geschwulstartiges Vortreten des Taluskörpers auf der lateralen Fußrückenseite neben stets vorhandener Spitzfußstellung in die Augen. Die beigefügten Abbildungen (Fig. 1 und Fig. 2) zeigen dieses charakteristische Relief ziemlich deutlich.

Fig. 1.



Besonders bei dem Versuche, die Spitzfußstellung auszugleichen, macht der eigentümlich starre, unachgiebige Widerstand, der sich dieser Bewegung entgegenstellt, den Eindruck, als wenn er durch ein knöchernes Hindernis gebildet und nicht durch die Spannung von Muskeln und Sehnen hervorgerufen werde. Die genauere Untersuchung ergibt denn auch in der Tat, daß der Taluskörper an seiner Außenseite nach dem Fußgelenke zu derartig verdickt ist, daß er weder bei der Fußrückene-

Fig. 2.



beugung noch bei dem Versuch, die fehlerhafte Adduktionsstellung zu korrigieren, in die Malleolengabel eintreten kann, sondern daß er sich gegen den äußeren Knöchel fest anstemmt und dadurch die beabsichtigte Bewegung aufhebt.

Es ist nicht ganz leicht, sich über die Entstehung dieses Mißverhältnisses eine klare Vorstellung zu machen. Bei manchen Fällen mag diese Knochenverdickung, die zum Teil wenigstens durch die nach dem Fußinnenrande gebogene Form des meist verlängerten Sprungbeines mitbedingt wird, von vornherein bestanden haben. Die Entstehung des Rezidivs wäre dann wohl so zu erklären, daß bei dem ersten gewaltsamen Redressement zwar auch die verdickte Stelle des Talus zwischen die

Knöchel gepreßt und durch die folgenden Verbände dort festgehalten, dann aber nach der Verbandabnahme wieder herausgepreßt worden wäre. Bei solchen Fällen findet man beim Redressement, auch wenn es sich um sehr junge Kinder handelt, auffällig große Widerstände.

Die Mehrzahl macht aber den Eindruck, als ob es sich um ein exzessives Wachstum der äußeren, mehr konvexen Seite des Knochens handelte, das durch die erste Operation erst verursacht wurde. Wenn man das anatomische Bild des angeborenen Klumpfußes vor Augen hat, so ist es verständlich, daß bei den Redressionsmanövern, zumal denen, die die Beseitigung der Adduktionsstellung bezwecken, Quetschungen und sonstige Verletzungen des Taluskörpers oder seines Periostes entstehen, die zur Periostwucherung und Verdickung des Knochens führen können.

Diagnostisch läßt sich dieser Knochenbefund durch Inspektion und Palpation, wie oben gesagt, leicht und sicher feststellen. Wir haben zwar auch versucht, durch Röntgenaufnahmen genaueren Aufschluß über die abweichende Form des Sprungbeines dieser Patienten zu gewinnen, jedoch sind die technischen Schwierigkeiten bei der Aufnahme selbst und die unausbleiblichen Verzeichnungen auf der Platte zu groß, um auf diesem Wege ein genaues Bild zu gewinnen. Die Schwierigkeiten werden bei jungen Kindern dadurch noch vermehrt, daß das Röntgenbild nur die Knochenkerne scharf wiedergibt, während der Knorpelanteil, der für die Deformität in erster Linie verantwortlich zu machen ist, überhaupt kaum zur Darstellung gelangt.

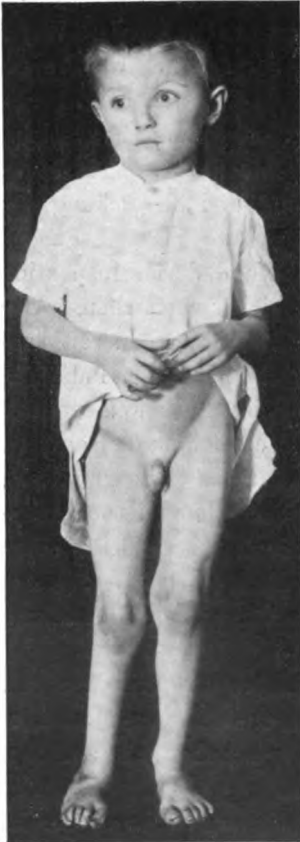Die Erkenntnis der Ursache dieser Rezidive forderte dazu auf, das Leiden durch radikale Beseitigung des ursächlichen Momentes anzugreifen, und das konnte nicht anders geschehen als auf dem Wege der blutigen Verkleinerung des Talus.

Bei der Ausführung dieser Operation, die von Schanz bereits seit Jahren bei solchen Fällen in gleicher Weise geübt wird, wird Fußgelenk und Sprungbein durch einen Längsschnitt, der vor dem äußeren Knöchel und etwas oberhalb von demselben beginnt und über die vorspringende Taluspartie hinwegzieht, freigelegt. Bei dem Versuch einer ausgiebigeren Fußrückenbeugung kann man nunmehr deutlich sehen, wie sich der verdickte Taluskörper gegen die Malleolengabel anstemmt und nicht in dieselbe einzutreten vermag.

Es wird nun schichtweise so viel von der äußeren Seite des Talus abgetragen, bis derselbe einer völligen Fußrückenbeugung so-

wie der zur Korrektur der Adduktionsstellung nötigen Abduktionsbewegung kein Hindernis mehr in den Weg stellt und das Eingleiten ohne jede Schwierigkeit geschieht. Das Abtragen läßt sich bei dem weichen Knochen kleiner Kinder leicht mit dem Messer bewerkstelligen.

Fig. 8.



Bei härterem Knochen geschieht es zweckmäßig mit einem Handmeißel.

Zur völligen Beseitigung der Supinations- und Adduktionsstellung ist in vielen Fällen die Durchschneidung des Ligamentum deltoideum, die offen oder subkutan gemacht werden kann, sowie die subkutane Einkerbung der Fascia plantaris an mehreren Stellen dringend anzuraten.

Eine Achillessehnenverlängerung ist fast stets entbehrlich, da die Spitzfußstellung eben nicht durch die Sehnenverkürzung, sondern durch das knöcherne Hindernis bedingt ist. Bei mehreren der hier behandelten Kinder war sie bereits bei einem der früheren Eingriffe vorgenommen worden.

Nach der Ausführung der beschriebenen Eingriffe gelingt das Redressement resp. die Herstellung der richtigen Fußform überraschend leicht.

Bei dem Anlegen des nun folgenden Gipsverbandes gelten die für die Klumpfußbehandlung in unserer Anstalt gewohnten Regeln.

Die Fußknöchel sowie die Innenseite des Großzehengrundgelenks werden mit dünnen, schmalen Filzstreifen vor direktem Druck des Gipses geschützt.

Im übrigen besteht die Polsterung lediglich aus einer um das Bein gelegten Mullbinde. Um die Abduktionsstellung des Fußes und die Außenrotation des ganzen Unterschenkels zu sichern, ist es unbedingt erforderlich, den Oberschenkel bei leichter Beugstellung des Knies in den Verband mit einzugreifen. Zur Verhütung von

Druck in der Kniekehle kann dort ein wenig Watte eingelegt werden; viel wichtiger aber ist es, die Winkelstellung des Beines bis zum völligen Erhärten des Gipses unverändert zu erhalten, da sonst leicht scharfe Kanten entstehen, die Druck verursachen können. Bei späteren Verbänden kann dieser Oberschenkelteil wegbleiben.

Die weitere Nachbehandlung bietet keine Besonderheiten.

Der Erfolg dieser Behandlung ist in allen Fällen ein vollkommener gewesen. Es verdient besonders hervorgehoben zu werden, daß stets tadellos funktionierende Fußgelenke erzielt wurden und daß sich niemals eine Neigung zur Versteifung oder gar eine Ankylose entwickelte.

Diese Resultate sind umso erfreulicher, als es sich stets um Patienten handelte, die eine Heilung ihres Leidens mehrfach und öfters bei verschiedenen Aerzten vergebens gesucht hatten.

Die Fig. 3 zeigt den Erfolg der Operation bei dem in der Fig. 1 und Fig. 2 abgebildeten Patienten 5 Monate nach der Operation.

Bei der Durchsicht der Literatur haben wir einzig und allein bei Nélaton ¹⁾ in einer Veröffentlichung aus dem Jahre 1890 einen Hinweis auf das oben entwickelte Bild gefunden. Zur Behandlung empfahl er die Resektion des erwähnten Vorsprunges des Taluskörpers neben der Resektion des Taluskopfes sowie des vorderen Endes des Calcaneus und rühmte den Erfolg der Methode an einem Falle.

¹⁾ Traitement du pied bot invétéré. Bull. et mém. de la soc. de chir. de Paris 1890, T. XVI.

VII.

Betrachtungen über die Behandlung des Genu varum infantile, mit besonderer Berücksichtigung des O-Bein-korrektionsapparates.

Von

Dr. R. Zuelzer,

Spezialarzt für orthopädische Chirurgie in Potsdam.

Mit 5 Abbildungen.

Das Genu varum infantile wird allgemein als eine typisch rachitische Deformität angesehen; es besteht meist doppelseitig, ohne daß häufig weitere typische Knochenveränderungen nachweisbar sind. Das Genu varum bildet sich in der Mehrzahl der Fälle erst aus, wenn das Mißverhältnis zwischen dem Gewicht des Körpers und der Kraft der Knochen zum Ausdruck kommen kann, d. h. wenn die Kinder einige Zeit laufen. In der Regel biegen sich dabei zuerst die Unterschenkelknochen nach außen; die Ausbiegung pflanzt sich auf das Kniegelenk fort und zieht mechanisch allmählich vermittels des festen Bandapparates den Oberschenkel in die falsche Richtung. Das Gelenk selbst büßt aber dabei in keiner Weise etwas von seiner Bewegungsfreiheit ein.

Selbst in Fällen hochgradiger Ausbiegung wird man an der Innenarchitektur der Tibia keine weitgehenden Abweichungen von der Norm konstatieren können, dagegen spricht schon die nicht selten zu beobachtende Spontanheilung, Spontangradrichtung. Nach welchen Gesetzen und Prinzipien diese Spontanheilung vor sich geht, hat noch keine genügende Erklärung gefunden. Die Erstarkung der Muskeln wird wohl den Hauptanteil daran haben; sie kann hier ebenso gradrichtend auf den deformierten Knochen dank seiner Elastizität und Aktivität wirken, wie sie auch im stande ist, leichtere Rückgratsverkrümmungen, X-Beine und Plattfüße mit der Zeit ganz auszugleichen. Die Erstarkung der Muskeln, die mit der Kräftigung

des Körpers im allgemeinen und mit dem Abklingen der rhachitischen Symptome im besonderen einhergeht, muß man demnach an erster Stelle zu erreichen suchen. Und alles, was den Muskel schwächt oder zu sehr anstrengt, muß sorgfältig vermieden werden. Neben der mehr oder weniger strikten Rhachitisiät wird vielfach das Solebad empfohlen. Solbäder strengen an und dürfen daher bei schwächlichen Kindern nicht zu häufig verordnet werden. Nach unserer Erfahrung soll man das rhachitische Kind einmal in der Woche, höchstens zweimal ein Solbad nehmen lassen.

Und welche weiteren Mittel hat der Arzt in der Hand, um die Verkrümmung günstig zu beeinflussen? Das Kapitel über Genu varum bei Kindern ist in den Lehrbüchern allgemein recht stiefmütterlich behandelt worden, trotzdem doch die als O-Bein bezeichnete Deformität zu den Fällen gehört, welche nicht so selten zum Arzt resp. zum Orthopäden kommen. Der ärztliche Rat besteht häufig nur darin, die Eltern auf die Zukunft zu vertrösten, die eine mehr weniger vollkommene Heilung zeitigen wird. Wenn auch dieser Rat öfter zweckmäßig ist, so bleibt doch eine große Anzahl von Fällen übrig, wo der Arzt aus verschiedenen Gründen eingreifen möchte, z. B. wenn er wegen erblicher Disposition des Patienten eine Spontanheilung nicht erwartet, wenn er eine weitere Verschlimmerung schon beobachten konnte, wenn die Eltern ein ärztliches Eingreifen wünschen etc.

„Der Arzt darf solche Kinder nicht zum Bandagisten schicken, sondern er hat die heilige Pflicht, alle Hebel in Bewegung zu setzen, um aus eigener Kraft der weiteren Ausbildung der Deformität entgegenzutreten“ (Hoffa). Hoffa schreibt dies nicht speziell in Verbindung mit der Behandlung des Genu varum, sondern allgemein und kritisiert die Arbeit des Bandagisten sehr trefflich, indem er von ihm sagt, daß „er in höchst selbstbewußter Weise seine Maschinen anlegt, die vollständig schablonenmäßig nach dem Katalog angefertigt, oft gerade das Gegenteil einer Heilung erzielen“, und fährt dann fort: „Wenn einmal die angehenden Aerzte sich von den Bandagisten befreien und selbst die frisch in Erscheinung tretenden Deformitäten nach rationellen Grundsätzen behandeln wollten, so würde es eine große Menge Krüppel weniger in der Welt geben“. Dieser beherzigenswerte Ausspruch bezieht sich nicht allein auf die schweren orthopädischen Leiden, sondern auch auf die leichten wie Pes planus und Genu varum.

Um das *Genu varum infantile* rationell zu behandeln, stehen dem Arzte folgende Mittel zur Verfügung. Der operative Weg (offene oder subkutane Knochendurchtrennung) wird wohl nur in ganz seltenen Fällen in Betracht kommen. Meist müssen Gipsverbände oder portative Apparate herangezogen werden. Die Gipsbehandlung bei den kleinen Kindern ist oft eine recht mißliche Sache. Die kleinen, weichen, fetten Beinchen sind für den korrigierenden Gipsverband recht wenig geeignet. Wird nur ein kleiner Verband um das Kniegelenk und um die anliegenden Teile des Beines herumgelegt, so ist die Gefahr des Verbandrutschens eine sehr große. Es gehört eine bedeutende Gipstechnik dazu, einen wirklich festsitzenden, gut wirkenden Verband anzulegen; aber selbst bei ausgezeichneter Technik wird der Verband leicht lose und wirkungslos. Nimmt man gar den Fuß mit in den Verband, so wird zudem noch das Gehen den kleinen Patienten recht beschwerlich fallen. Vor dem Eingipsen wird vielfach, um das Redressement besser ausführen zu können, die Narkose empfohlen. Wenn nicht unbedingt erforderlich, wird der Praktiker wohl gern auf diese verzichten. Weiter wird in den Lehrbüchern bei den Varusverkrümmungen das längere Umherlaufen verboten. Auch dieser Rat ist recht mißlich, besonders deshalb, weil der belastete, funktionierende Knochen sich im allgemeinen viel besser entwickelt, viel kräftiger und widerstandsfähiger wird als der von der Funktion mehr oder weniger ausgeschaltete. Ja, nicht nur der Knochen, auch der ganze Körper wird beim vielen Liegen schlechteren Stoffwechselumsatz haben, als wenn ihm genügend Bewegung zu teil wird, und insbesondere werden die Muskeln, die bei allen Verkrümmungen eine nicht unwichtige Rolle spielen, auf diese Weise künstlich atrophisch gemacht. Und das soll streng vermieden werden!

Was nun die Apparatbehandlung betrifft, so wird vielfach die Stillmannsche Schiene in den Lehrbüchern angeführt. Wer aber die Stillmannsche Schiene öfters bei kleinen Kindern angewandt hat, der wird wohl bald von ihr wieder abgekommen sein. In der Beschreibung und im Bilde scheint der Apparat sehr praktisch; in der Praxis aber bei kleinen Kindern recht unpraktisch. Er drückt und verschiebt sich leicht und büßt dann größtenteils seine Wirkung ein. Dasselbe gilt von der nach außen federnden Schiene, welche man an der Außenseite der Extremität anbringt, und welche die Tendenz hat, die Tibia gerade zu biegen.

Der Kuriosität halber füge ich hier die Beschreibung eines

„Apparates“ bei, den ich nach Beantwortung folgender Annonce zugeschickt erhielt: „X- und O-Beine reguliert Triumph D. R.-P. a, kein Polster; garantiert nicht unbequem. Maße nicht erforderlich, da verstellbar. Angabe ob X- oder O-Beine. Preis 2,50. Bennecke, Hannover-List.“ Der „Apparat“ besteht aus einem Gummiband, das von der Hüfte aus bis zum Schuhschaft geht, hieran mit einer Klemme befestigt wird und bei X-Bein lateral, bei O-Bein medial unterhalb der Beinkleider getragen werden soll. Dieses Ausgleichsband kann nur — wie klar ersichtlich — schädlich wirken; die Verschlimmerung fiele in das Gebiet der „vestmentären Belastung“. Man muß also davor warnen.

Die Behandlung der so häufigen O-Beinverkrümmungen der kleinen Kinder erschien nach all den Ausführungen eine recht undankbare Aufgabe. Arzt und Eltern sind oft unbefriedigt. Ich stellte mir nun die Aufgabe, einen Apparat zusammenzustellen, welcher — ähnlich wie mein X-Beinkorrektionsapparat — möglichst einfach und mit wenig Kosten leicht herzustellen und dabei recht wirkungsvoll ist, und welcher ohne Bedenken den Eltern zum Einspannen des Kindes zu Hause mitgegeben werden kann. Der Arzt kann sich damit begnügen, von Zeit zu Zeit die Fortschritte der Heilung zu kontrollieren.

Das Prinzip, das mir bei der Konstruktion vorschwebte, war dasselbe wie beim X-Beinapparat. Es sollte nämlich stundenweise im Apparat mit Hilfe der einer gespannten Gummibinde innewohnenden Elastizität die Korrektur vorgenommen werden, und, damit die Wirkung eine möglichst große ist, werden die am entferntesten gelegene Teile — also die Füße — auseinandergehalten und die Kniee werden nach Möglichkeit fixiert. Jede kleine Beugung im Kniegelenk beeinträchtigt die Wirkung der Gummibinde.

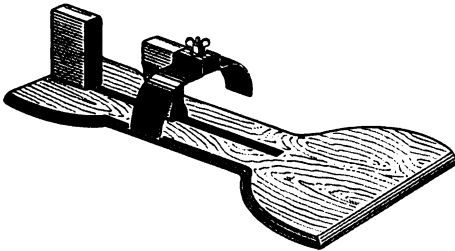
Ich habe diese mir gestellte Aufgabe folgendermaßen zu lösen gesucht. Ein Brett von ca. 55 cm Länge wird derart zugeschnitten, daß ein Abschnitt — der obere — von ca. 20 cm Länge so breit wie ungefähr ein Kinderbecken hergestellt wird. Dieser Teil ist nach oben abgeschrägt, damit sich das darauf liegende Kind nicht drücken kann. Dann verjüngt sich das Brett bis zu einer Breite, welche ungefähr zwei nebeneinanderliegenden Kinderbeinchen entspricht. Dieser zweite Teil ist ca. 20 cm lang und endet mit einem wieder etwas breiteren Teil, welcher ca. 15 cm lang und 25 cm breit ist. Die Maße richten sich natürlich im einzelnen nach der ungefähren

Größe des zu behandelnden Kindes. In der Mitte dieser beiden unteren Abschnitte verläuft ein Längsschlitz, also vom Beckenteil abwärts bis zum Ende. Das Kind wird so auf das Brett gelegt, daß die Hauptkrümmung der Beine in dem verjüngten Teil zu liegen kommt. Eine Gummibinde, die man dann um Kniee und Brett — je nach Bedarf mehr oder weniger dabei Zug ausübend — herumlegt, wirkt nun stark korrigierend auf die Verkrümmung. Nach dem Umlegen der Binde werden in den Längsschlitz zwei „Holzschlitten“ eingeschoben. Diese haben an ihrem unteren Ende drehbare Eisenschienchen, mittels deren diese Schlitten leicht am Brett fixiert werden können. Der für den Fußteil bestimmte Schlitten hat die Form eines Klotzes, der weich gepolstert ist und dort fixiert wird, wo die Füßchen des Kindes liegen. Er dient dazu, die Füße auseinanderzuhalten. Die Entfernung der Füße kann durch Vermehrung oder Verminderung der Polster variiert werden. Der andere Schlitten hat die Form eines Klotzes, welcher der Höhe der aufliegenden Kniee entspricht und seitwärts, wo die Beine des Kindes sich anlegen, ausgekehlt ist; außerdem ist er in seinem obersten Abschnitt um ca. 5 cm länger als an seiner Basis. Dieser überragende obere Abschnitt ist derart geschnitten, daß er sich über die um die Kniee herumgelegte Gummibinde herüberschieben läßt. Die Partie zwischen den Knieen selbst ist also frei. Der Hauptteil oder die Basis des Schlittens macht demnach vor der Gummibinde halt, und der Ausschnitt des Schlittens ist nach dem Kopf des Kindes zu gerichtet. Durch die Mitte des überhängenden Schlittenabschnittes ist von unten her eine Schraube eingelassen, die oben hervorragt. Und auf diese Schraube wird mit Hilfe einer Flügelmutter ein Stahlblech fixiert, welches sich flügelartig über die beiden Kniee legt, um jede Aufwärtsbewegung der gestreckten Kniee zu verhindern (Fig. 1). Wo auch der Scheitel der Varusverkrümmung sitzen mag, mehr im Oberschenkel oder Unterschenkel, überall kann man diesen Korrektionsapparat einwirken lassen. Liegt die Hauptkrümmung z. B. mehr in den Tibien, so wird man den Schlitten mit den Flügeln so einstellen, daß er nicht störend in dieser Höhe zu stehen kommt — denn dort muß der Raum für die Gummibinde frei bleiben — man wird dann einfach den Schlitten umkehren, so daß der Ausschnitt nach den Füßen zu sieht und die Flügel natürlich genau die Kniee wieder bedecken und festhalten.

Das Einschnallen des Kindes in den Apparat kann in knapp

2 Minuten erfolgen, und die Handhabung desselben ist doch so einfach, daß ihn jede Mutter ohne Schwierigkeit anzulegen vermag, nachdem der Arzt das Einschnallen vorgezeigt und darauf aufmerksam gemacht hat, worauf es dabei ankommt (Fig. 2). Während des Anlegens der Gummibinde schiebt man sich den Fußteil des Appa-

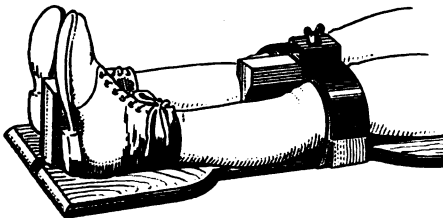
Fig. 1.



rats auf die Kniee, so daß nur der obere Teil des Brettes und der Oberkörper des Kindes auf dem Sofa oder Bett liegt. Auf diese Weise kann man leicht und exakt um die Kniee und dem schmalen Teil des Brettes die Binde herumlegen.

Der Apparat wird täglich 2mal 2 Stunden — bei schwereren Fällen eventuell länger — angelegt, nachdem sich das Kind all-

Fig. 2.

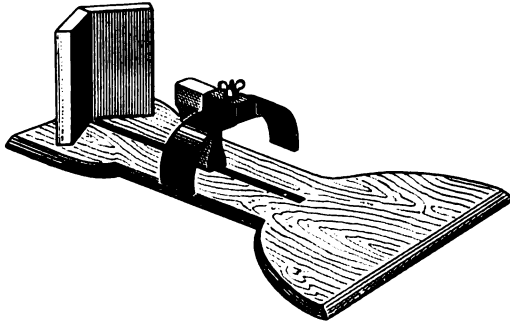


mählich daran gewöhnt hat. Es kann vorteilhaft so eingerichtet werden, daß das Kind während des Eingespanntseins schlafen soll. Sollten bei einem ruhigen Kinde die Kniee durch das Umlegen der Binde — glatt, in Touren genau übereinander! — schon genügend fest auf der Unterlage gehalten werden, dann kann man den Schlitten mit dem Flügel fortlassen.

Aus dem „unkomplizierten“ O-Beinkorrektionsapparat kann man leicht den „komplizierten“ herstellen, der dazu dient — zugleich oder allein — die Fußstellung sowohl bei Klumpfuß wie bei Plattfuß bei Kindern günstig zu beeinflussen, sei es nämlich, daß die

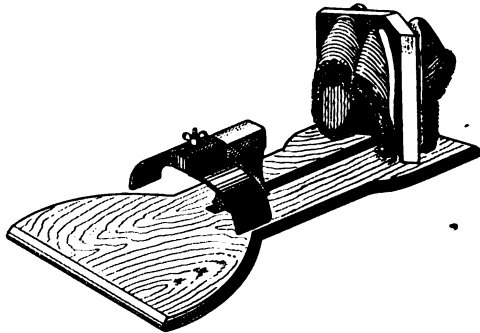
Fußabweichung mit der Knieverkrümmung kombiniert ist, sei es, daß sie für sich allein besteht. An dem Apparat wird dann nur der untere Fußschlitten eine andere Form erhalten, und zwar eine winklige, giebeldachähnliche (siehe Fig. 3). Bei Plattfuß wird der Schlitten so geformt, daß sich die Füße gegen zwei Flächen stemmen,

Fig. 3.



die nach vorn — nach dem Knie zu — spitz gegeneinander in einem Winkel von $75-100^\circ$ verlaufen, und beim Klumpfuß steht dieser Winkelschlitten umgekehrt mit der Spitze nach abwärts (siehe Fig. 4). Legen sich nun die Füße gegen diese Platten und werden sie an diese befestigt, so kann der Fuß stundenlang in der überkorrigierten

Fig. 4.

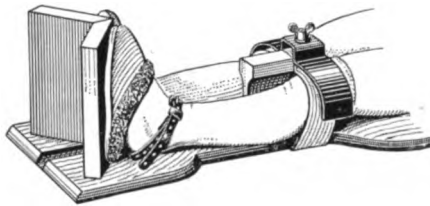


Stellung fixiert gehalten werden — die verkürzten Sehnen und Bänder werden gedehnt, die verlängerten Sehnen und Muskeln können sich retrahieren. Die Fixierung an die Bretter geschieht mit breiten gepolsterten Riemen über Zehenpartie und Fußgelenk oder auch mittels kleiner angenagelter Filzpantoffeln, an deren Hackenteil ein Riemen angenäht ist, der über das Fußgelenk geschnallt wird (siehe Fig. 5).

Eine Wirkung auf die Fußstellung ist nur möglich, wenn das Bein im ganzen nicht nachgibt. Das Bein wird nun mit Hilfe des Flügelschlittens gut fixiert. Dieser Fußstellungskorrektionsapparat hat sich als Hilfsmittel zur Nachbehandlung von Fußdeformitäten bei Kindern sehr bewährt, natürlich in Verbindung mit den sonst üblichen Methoden. Die Abbildung 4 zeigt den Apparat, bei dem der untere Schlitten sowohl für Klumpfuß- wie für Plattfußbehandlung geeignet ist, was dadurch erreicht wird, daß man den Schlitten vorwärts resp. rückwärts einschiebt.

Die vorgeschlagene Behandlungsart mittels des Korrektionsapparates hat den Vorteil, daß man mit den kleinen Patienten alle

Fig. 5.



weiteren Maßnahmen, die für die Muskel- und Knochenstärkung von anerkannter Bedeutung sind, vornehmen lassen kann. Man kann sie massieren und baden lassen, sie in die frische Luft schicken und hat dabei ein Mittel in Anwendung, mittels dessen man energisch den deformierten Knochen beeinflusst.

Besonders eignet sich der Apparat für die gleichzeitige Behandlung von Genu varum und Pes planus. Wollte man durch Einlagen oder Seitenschien und die typischen Plattfußübungen solchen Plattfuß korrigieren, so würde man leicht Gefahr laufen, das eine (Plattfuß) zu verbessern und das andere (O-Bein) zu verschlimmern. Diese Gefahr besteht nicht bei der Anwendung des in Fig. 5 abgebildeten Apparates. Die Kombinationsmöglichkeit bei der Verwendung des Apparats bei den verschiedenen Leiden ist eine mannigfaltige, und es bleibt der Ueberlegung des Arztes überlassen, wie eine bestehende Beindeformität mit Hilfe kleiner Variationen an dem Apparat behandelt werden muß.

VIII.

Aus der orthopädischen Werkstatt.

Von

Dr. Richard Pfeiffer-Frankfurt a. M.

Mit 4 Abbildungen.

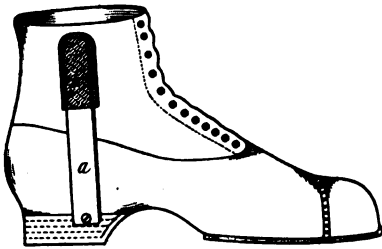
I.

Im folgenden möchte ich auf eine ebenso einfache wie nützliche Vorrichtung aufmerksam machen, die mir in den verschiedensten Fällen von Fußleiden schon ausgezeichnete Dienste geleistet hat.

Sie besteht, wie beistehende Fig. 1 zeigt, aus einer an der Innenseite des Stiefels befestigten Feder *a*, deren oberes abgerundetes Ende in einer dem Schaft aufgenähten Lederschleife *b* steckt, während ihr unteres Ende mittels einer langen Schraube im Absatz des

Stiefels seinen Halt findet. Eine noch bessere Fixation bietet ein den Absatz horizontal durchbohrender Stift, der auf der gegenüberliegenden Seite des Absatzes vernietet wird. Diese Feder gibt, je nachdem sie gespannt und geschränkt wird, dem Leder des Stiefelschaftes und damit dem inneren Knöchel einen festen Halt. Sie

Fig. 1.



vermag eventuell auch einen gleichmäßigen Druck auf den inneren Knöchel auszuüben, dessen Wirkung man durch ein in das Futter des Stiefelschaftes eingenähtes, nach allen Seiten gut ausgeschärftes Stück Filz leicht erträglich machen kann.

Es liegt auf der Hand, daß diese Feder ein gutes Hilfsmittel für die Behandlung des Knickfußes bietet; speziell beim traumatischen Knickfuß infolge „natürlich anderweitig“ schlecht behandelter oder nicht rechtzeitig erkannter Knöchelbrüche hat sich mir diese leichte

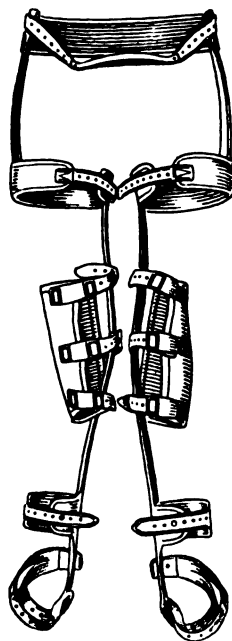
Vorrichtung aufs beste bewährt. Ich habe sie dann mit ebenso gutem Erfolge bei nicht operablen spinalen und cerebralen Kinderlähmungen angewendet, hier allerdings oft auf beiden Seiten des Stiefels, sowie ferner nur an der Außenseite des Stiefels in der Nachbehandlung des Klumpfußes.

Die Vorzüge dieser Vorrichtung sind kurz zusammengefaßt: die Einfachheit ihrer Herstellung, ihr geringes Gewicht und ihre Billigkeit. Wird die Feder mit Kaltemale in der Farbe des Leders bestrichen, so ist sie durchaus unauffällig.

II.

Durch eine kleine Abänderung habe ich die bekannte Beelysche Schiene zur Behandlung des Genu valgum auch für das Genu varum verwendbar gemacht. Ich unterbreche, wie Fig. 2 zeigt, die äußeren Seitenschienen an der den Oberschenkel von hinten umfassenden Schelle und lasse sie dann am Innenrande der Schelle wieder beginnend auf der Innenseite des Beines, weiter verlaufen. Um einen elastischen Zug am Knie auszuüben, schalte ich starke Gummibänder in die Riemen ein, welche die das Knie umfassende Lederlasche gegen die Seitenschienen ziehen.

Fig. 2.



III.

Sehr leicht herzustellen ist eine Vorrichtung, die ich an den Lederkrawatten zur Behandlung der Spondylitis cervicalis anbringe. Sie gestattet, bei beweglichem Kinn- teil einen ständig federnden Druck nach oben auszuüben. Ein Blick auf Fig. 3 zeigt, daß vor dem seitlichen mit Wildleder überkleideten Scharniergelenk ein starker, einmal gewundener Draht befestigt ist, dessen Spannung leicht und beliebig dosierbar ist. Diese Spannung erlaubt zwar das Oeffnen des Mundes beim Sprechen und Kauen, bewirkt aber im übrigen eine ständige leichte Extension (Fig. 3).

Einen besseren Halt im Reklinationsbett gewährt bei der gleichen Erkrankung ein gepolsterter Riemen, der wie eine Schleuder das

Fig. 4.

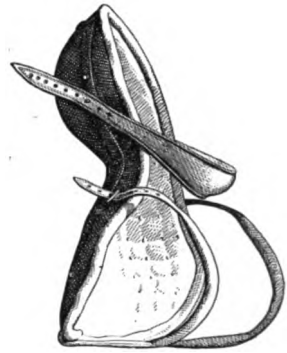
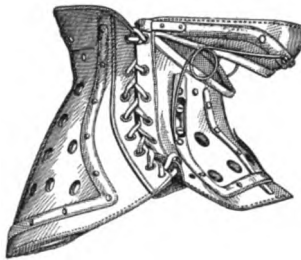


Fig. 3.



Kinn umfaßt (Fig. 4). Unter den Armen von hinten nach vorn oben verlaufende drehrunde Riemen verhindern ebenso wie die Kinnschleuder ein Abrutschen des Körpers bei Schrägstellung des Bettes.

IX.

Ueber kompensatorische Hüftgelenksverrenkung.

Von

Dr. **Becher,**

Chefarzt der orthopädischen Heilanstalt „Hüffer-Stiftung“ in Münster.

Mit 3 Abbildungen.

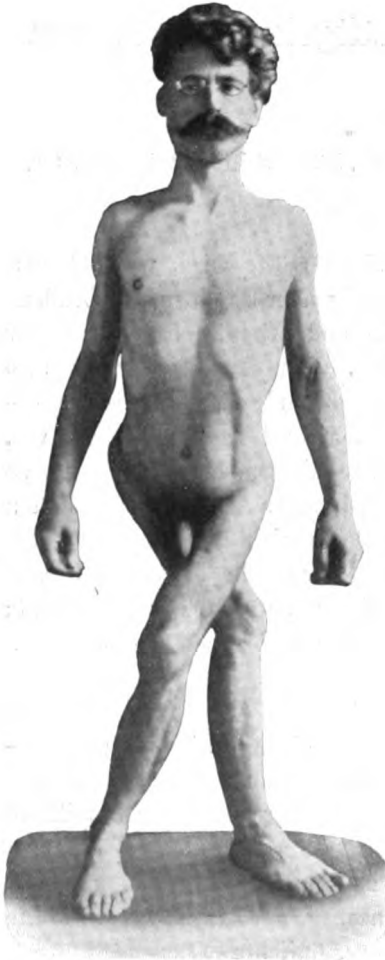Die Adduktionskontraktur der einen Hüfte wird, wie bekannt, durch Heben dieser Hüfte mit daraus folgender Skoliose der Lendenwirbelsäule nach der gesunden Seite und Abduktionsstellung der anderen Hüfte funktionell ausgeglichen. Der Ausgleich wird also durch die Beweglichkeit des Hüftgelenks und der Wirbelsäule ermöglicht. Liegt nun ein derartig hoher Grad von Kontraktur vor, daß eine Kompensation auf diesem Wege nicht mehr möglich ist, so kann noch auf folgende Weise ein funktioneller Ausgleich geschaffen werden: Da ein Parallelstellen beider Beine nicht möglich ist infolge der zu hochgradigen Adduktionsstellung, wird die hierdurch bereits angedeutete Kreuzung der Beine in ihrem unteren Teile verstärkt; Patient adduziert auch die gesunde Hüfte und sucht so ein Gehen zu ermöglichen.

Beistehende Fig. 1 und 2 werden das Gesagte am besten illustrieren. Es handelt sich hier um einen 49jährigen Lithographen. Im frühen Kindesalter erkrankte er an rechtseitiger tuberkulöser Coxitis, die unter völliger Zerstörung aller Gelenkteile in stärkster Adduktionsstellung und Innenrotation ausheilte. Er kreuzte nun, um mit beiden Füßen auftreten zu können, die Beine, indem er die gesunde Hüfte adduzierte und gleichzeitig, um sie vor das erkrankte Bein stellen zu können, flektierte. So ermöglichte er zunächst, wenn auch unbeholfen, das Gehen. Mit fortschreitendem Alter entwickelte sich aus der Adduktionsstellung infolge mangelnder Bewegung immer mehr eine Kontrakturstellung, so daß Patient die letzten Jahrzehnte nur mit Hilfe von zwei Krücken gehen konnte.

Als ich ihn das erste Mal sah, pendelte er beim Gehen mit dem Oberkörper zwischen zwei Krücken, wie ein Patient mit doppel-

seitiger Hüftankylose. Die Untersuchung ergab nun, daß das gesunde linke Hüftgelenk offenbar durch den Druck in immer stärkere Adduktions- und Flexionsstellung gekommen und hierdurch schließlich

Fig. 1.



nach hinten luxiert war. Der Kopf war auf dem Darmbein zu fühlen, die Hüfte war anscheinend unbeweglich.

Bei dem traurigen Zustand des Patienten entschloß ich mich trotz des Alters desselben zur Operation, die im November 1906 vorgenommen wurde.

Rechts führte ich die schiefe subtrochantere Osteotomie, soweit bei den Resten des Oberschenkels noch von einem Trochanter die Rede sein konnte, aus und schnitt gleichzeitig an beiden Hüften alle spannenden Weichteile subkutan durch. Es zeigte sich, daß nun das linke Gelenk beweglicher wurde. Dann wurde Patient auf dem Extensionstisch unter stärkster Extension in mäßiger Abduktion beider Beine eingegipst. Der Verlauf war reaktionslos.

Nach 6—7 Wochen begannen die Gehversuche, und es zeigte sich nun der überraschende Befund, daß die linke Hüfte eingerenkt war. Es ist anzunehmen, daß die Einrenkung bei der Redression der Kontraktur und der starken Extension unbemerkt vor sich ge-

gangen ist, was umso leichter möglich war, als ein Palpieren bei dem zum Schutz der zahlreichen Operationswunden umgelegten aseptischen Verbände nicht möglich war. Die Beweglichkeit der Hüfte besserte sich mit der Zeit, dagegen geriet die rechte Hüfte wieder in etwas stärkere Adduktionsstellung, als beabsichtigt war.

Interessant ist, daß infolge der langen Kreuzung der Beine, jetzt nach geschehener Geradestellung derselben, Patient ständig Rechts und Links verwechselte. Forderte man ihn auf, den linken Fuß zu

Fig. 2.

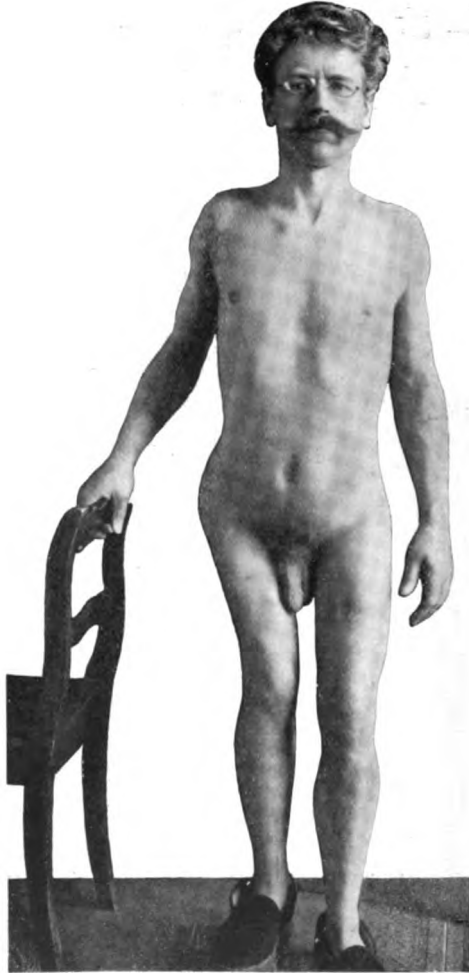

bewegen, so bewegte er den rechten, und umgekehrt. Dasselbe Phänomen trat bei Prüfung des Empfindungsvermögens auf. Auch passierte es dem Patienten, daß er hinfiel, weil er, wie er sagte, „sein linkes Bein habe heben wollen und tatsächlich sein rechtes bewegt

habe und so gestolpert sei“. Erst im Laufe von $\frac{3}{4}$ Jahren verlor sich diese Erscheinung.

Heute geht Patient, sich leicht auf einen Stock stützend, mit rechtseitiger erhöhter Sohle und vermag ein Bein vor das andere zu

Fig. 3.



setzen. Die Beweglichkeit der eingenickten Hüfte ist, wenn auch in sehr beschränktem Maße, wiedergekehrt, so daß Patient im stande ist, im gewöhnlichen Stuhle zu sitzen und längere Strecken zu gehen.

Einen zweiten Fall beobachtete ich bei einem 9jährigen Mädchen,

das im fünften Jahre Hüftgelenksentzündung bekommen hatte. Hier war die Kreuzung noch nicht so ausgesprochen, wie in vorstehendem Falle, immerhin war aber schon eine deutliche Kreuzung der Unterschenkel in ihrer Mitte vorhanden. Hier renkte ich zuerst die Hüfte ein, was ganz leicht gelang, und führte dann in zweiter Sitzung die schiefe subtrochantere Osteotomie aus. Das Resultat war in diesem Falle ein bedeutend besseres, da entsprechend dem kurzen Bestehen der Luxation völlig freie Beweglichkeit der Hüfte eintrat.

Ich möchte diese, anscheinend recht seltenen Fälle als „kompensatorische Luxationen“ bezeichnen, denn sie entstehen auf rein mechanischem Wege dadurch, daß der behufs funktionellen Ausgleichs gleichfalls in stärkste Adduktion überführte Schenkel permanent in dieser Stellung mit seinem Kopfe gegen den hinteren oberen Pfannenrand und die Kapsel drückt und so allmählich luxiert.

Es wäre noch möglich, daß es sich um das zufällige Zusammenreffen einer angeborenen Luxation mit einer Coxitis handelt oder um ein Uebergreifen des entzündlichen Prozesses auf die gesunde Seite und das Entstehen einer pathologischen Luxation. Hiergegen muß ich betonen, daß mit aller Bestimmtheit ein Hinken vor dem Beginn der Coxitis in Abrede gestellt wurde, und daß auch das Röntgenbild keinerlei Anzeichen einer kongenitalen Verrenkung aufweist. Auch eine pathologische Luxation halte ich in beiden Fällen für ausgeschlossen, da irgend eine Schmerzhaftigkeit der anderen Hüfte nie bestanden haben soll. Auch spricht die leichte Ausführbarkeit der Einrenkung dafür, daß die Luxation auf obigem, rein mechanischem Wege entstanden ist.

Selten sind die Fälle wohl daher, weil man selten noch eine mit derartigem Resultat ausgeheilte Coxitis zu Gesicht bekommen wird, und verdienen daher als Raritäten Erwähnung. Ein fast gleiches Bild, wie das obige, bringt übrigens Hoffa in seinem Lehrbuche, von Esmarch herstammend (Fig. 537, 4. Aufl.). Zum Schlusse möchte ich noch als Kuriosum erwähnen, daß der erste Patient verheiratet war und Vater von vier Kindern ist! Er ist heute Witwer und verabschiedete sich von mir mit den Worten: „Herr Doktor, warum hat mir das noch keiner früher gemacht!“

Anatomische Untersuchungen über den Zusammenhang zwischen Halsrippen und Skoliosen.

Von

Dr. Gustav Eckstein-Prag.

Mit 2 Abbildungen.

Auf dem ersten Orthopädenkongreß im Jahre 1902 hat Garrè auf eine besondere Form von hochsitzender Skoliose aufmerksam gemacht, die sich seiner Ansicht nach nur durch das Vorhandensein einer Halsrippe an der konvexen Seite der Skoliose erklären läßt. Dieser Zusammenhang war schon früher Hoffa aufgefallen. Seit dieser Zeit sind eine Reihe von Publikationen erschienen, die sich mit dem Zusammenhang von Skoliose und Halsrippen befassen.

Als ursächliches Moment für die Entstehung dieser Form von hochgradiger cervico-dorsaler Skoliose werden in mehr oder weniger bestimmter Weise angeführt: Sowohl einseitige Halsrippen, wenn sie eine „gewisse Lage und Größe besitzen“, als auch doppelseitige, welche gewisse „Größenunterschiede zwischen beiden Seiten“ erkennen lassen, Beschränkung der Beweglichkeit nach der Seite der Halsrippe, veränderter Ansatz der *M. scaleni*, geänderte Verlaufsrichtung des Plexus brachialis, der Arteria und Vena subclavia, Druck auf den Plexus (reflektorische Skoliose Helbings) etc.

Drehmann¹⁾ verweist auf das gleichzeitige Vorkommen von Mißbildungen an anderen Körperstellen, von Wirbelspaltungen und Defekten mit Halsrippen, und spricht sich im Gegensatze zu Garrè für den kongenitalen Charakter dieser Art von Skoliosen aus.

Aus der Untersuchung seiner Fälle stellt Garrè folgenden Symptomenkomplex zusammen (als Beispiel ist eine rechtseitige Halsrippe angenommen):

1. die Verschiebung der rechten Scapula noch oben und außen;

¹⁾ Drehmann, Zur Anatomie der sogenannten Halsrippenskoliose. Vortrag, gehalten auf dem V. Orthopädenkongreß 1906.

2. die auffallende Asymmetrie des Halsansatzes;
 3. die rechtskonvexe Skoliose, die sich ungefähr vom V. Halswirbel bis zum III. oder IV. Brustwirbel erstreckt;
 4. die kompensatorische Skoliose der unteren Brustwirbelsäule.
- Der Vollständigkeit halber führe ich hier noch das von Helbing entworfene Symptomenbild an:

1. hoher Sitz einer ungemein starren Skoliose;
2. Drehung oder Verschiebung des Kopfes mit Asymmetrie des Gesichtsschädels und daraus resultierende Ungleichheit der Halsschulterkontur.

Sind diese Symptome ausgesprochene, so soll man daraus sehr häufig die Halsrippenskoliose diagnostizieren können.

Veranlassung zu den folgenden Untersuchungen über die Richtigkeit der bisher herrschenden Ansichten, bezüglich des Kausalnexus zwischen Skoliose und Halsrippe, geben zwei kurz hintereinander von mir untersuchte Fälle.

I. Fall. A. H., 5 $\frac{1}{2}$ -jähriges Mädchen. Die äußere Untersuchung ergab: Totale, rechtseitige ziemlich starre Skoliose, geringe Vorwölbung der rechten hinteren Rippen. Das Mädchen war überaus groß für sein Alter (12 cm größer als dem Alter entsprechend), von sehr grazilem Knochenbau, abnorme Länge der oberen Extremitäten, die Fingerspitzen reichten beinahe bis ans Knie. Luxation beider Linsen mit Irisschlottern. Subluxation beider Claviculae, abnorme Beweglichkeit der Hand und Fingergelenke beiderseits. Geringe Einschränkung der Beugung des Kopfes nach rechts, und leichte Schiefstellung desselben.

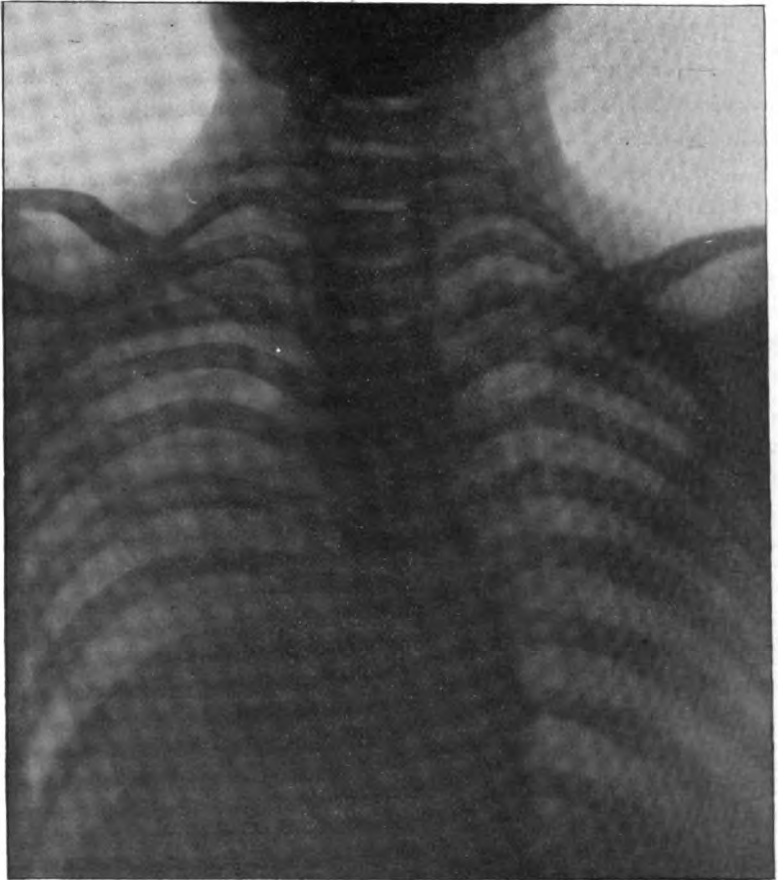
Die Schilddrüse war deutlich tastbar, nicht vergrößert. Die Röntgenuntersuchung ergab: Am VII. Halswirbel doppelseitige Halsrippe. Die linke 3 cm lang, die rechte einige Millimeter kleiner, erstere auch etwas breiter. Diese und alle folgenden Messungen von Halsrippen werden stets am inneren Bogen vorgenommen.

Die linke Halsrippe verläuft beinahe horizontal, die rechte mehr bogenförmig nach abwärts gekrümmt. Die Skoliose ist eine totale, rechtseitige, der Scheitelpunkt der Krümmung liegt im 9. Dorsalwirbel. Die rechte Clavicula verläuft normal, die linke in ihrem akromialen Teile horizontal, und von da scharf abgeknickt nach abwärts zum Sternum.

Das 12. Dorsalrippenpaar besitzt eine Länge von 6 cm.

Der größeren und stärkeren Halsrippe entsprechend müßte demnach eine linkseitige, hochsitzende Skoliose vorhanden sein; für Rhachitis waren keine Symptome vorhanden. Hervorheben will ich aus der Anamnese, daß Vater und Mutter in verwandtschaftlichem Ver-

Fig. 1.



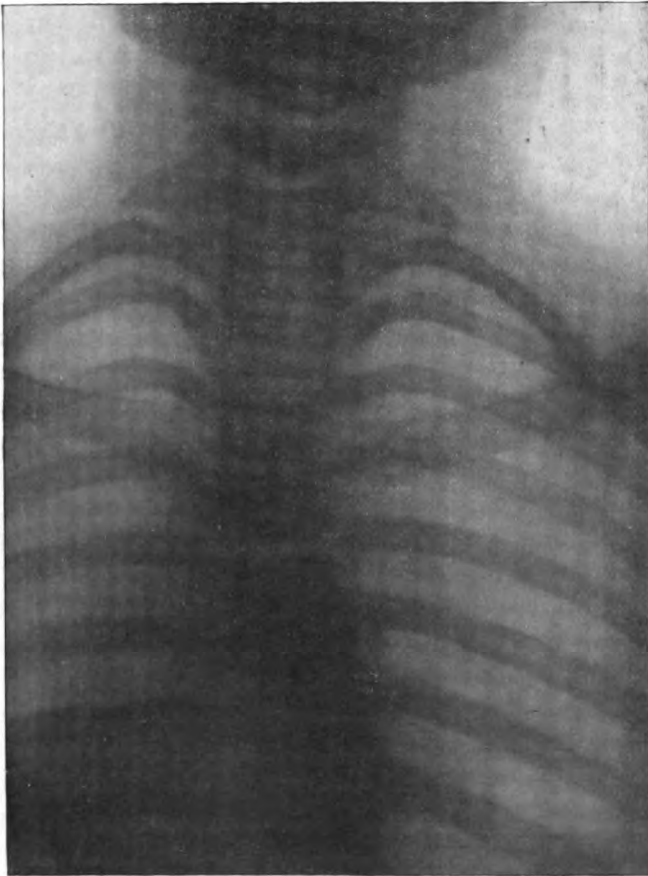
hältnis standen (Cousin und Cousine), daß die Mutter neurasthenisch, der Vater Diabetiker ist. Die Verkrümmung soll im Anschluß an schwere Erkrankungen (Diphtherie und Scharlach) aufgetreten sein.

Dieser Fall spräche infolge vorhandener anderweitiger Mißbildungen für die Ansicht Drehmanns vom kongenitalen Charakter.

II. Fall. J. Sch., 13jähriges Mädchen. Die Verkrümmung der Wirbelsäule soll nach Angabe der Eltern schon mehrere Jahre

bestehen und sich in den letzten Jahren verschlimmert haben. Rha-chitis bestand. Bei der äußeren Untersuchung konstatiere ich eine cervico-dorsale linkseitige und eine entgegengesetzte dorso-lumbale Skoliose. In diesem Falle waren alle von Garrè erwähnten Sym-

Fig. 2.



ptome vorhanden. Das Röntgenbild zeigt zwei gleichlange (5 cm) und gleichbreite Halsrippen von gleichem Krümmungsradius. Die linkseitige Skoliose reicht vom VII. Halswirbel bis zum IV. Dorsalwirbel.

Als zufällige Befunde konstatierte ich in 2 Fällen, die ich wegen Unfallerkankungen zu untersuchen Gelegenheit hatte, Halsrippen, und zwar im ersten Falle eine rechtseitige 5 cm lange, im

zweiten Falle eine 2,5 cm lange rechtseitige. Die Wirbelsäule war in beiden Fällen gradlinig, die Rippen beiderseits gleichmäßig gewölbt.

Infolge dieser einander widersprechenden Befunde nahm ich mit gütiger Erlaubnis des Vorstandes des deutschen anatomischen Instituts in Prag, des Herrn Prof. Fick, eine Untersuchung sämtlicher Skelette und auf Halsrippen Bezug habender Präparate, vor.

Die detaillierte Beschreibung der meisten Fälle von Halsrippen (25 Fälle) fand ich in der „Untersuchungen über die Wirbelsäule und den Brustkorb des Menschen“ betitelten Arbeit¹⁾ Prof. Alfred Fischels vor. Ich untersuchte außerdem noch 10 Fälle, so daß die aufgestellte Tabelle im ganzen 35 Fälle von Halsrippen enthält. Unter allen diesen Fällen konnte ich nur 2mal eine Skoliose nachweisen, die ich aber, wie ich gleich hier erwähnen will, nicht in ursächlichen Zusammenhang mit Halsrippen zu bringen vermag.

Von den in oben zitiertem Buche angeführten Fällen A. Fischels greife ich nur 5 heraus, die mir von besonderem Interesse zu sein scheinen, sonst sind alle in der beiliegenden Tabelle zusammengestellt. Die von mir untersuchten Fälle beschreibe ich alle, wobei ich bemerke, daß ich nicht bloß die Form der Wirbelsäule, sondern auch jeden einzelnen Wirbel und dessen Bestandteile einer genauen Messung und Besichtigung unterzogen habe.

Bevor ich auf die nähere Beschreibung der einzelnen Skelette eingehe, möchte ich erst den Begriff „Halsrippe“ definieren: Ich bezeichne als Halsrippe ebenso wie Stieda, Fischel, Hoffa, Rauenbusch u. a., sowohl einen abnorm verlängerten Halswirbelquerfortsatz, als auch jede verlängerte vordere Spange desselben. Zur Unterstützung dieser Ansicht führe ich die von Fischel²⁾ genau beschriebenen, infolge von selbst kleinen Halsrippen und von vergrößerten Proc. transversarii aszendierend auftretenden Veränderungen an den Wirbeln, und außerdem die Veränderungen an den obersten Rippen an. Der Grad der Veränderungen der Halswirbelsäule ist abhängig von der Größe der Halsrippe, ganz gleichgültig, ob ein- oder doppelseitig; der Grad der Veränderungen der Brustrippen ist abhängig von der Größe der Halsrippen: „je größer die Halsrippen, desto größer die Veränderungen, welche die Brustrippen erleiden“ (Fischel).

¹⁾ Anatomische Hefte. Beiträge und Referate zur Anatomie und Entwicklungsgeschichte Heft 95 (Bd. 31 Heft 3).

²⁾ Fischel hat als erster auf das Gesetzmäßige dieser durch H. R. bedingten Veränderungen hingewiesen.

Was die Häufigkeit des Vorkommens von Halsrippen am Menschen betrifft, so variieren die von den Anatomen angegebenen Zahlen.

So gibt Fischel, aus dem von Rabl-Fischel untersuchten Material von 1164 Leichen, als Prozentsatz 0,9 an. Wie groß die Differenzen in Bezug auf die Angaben der einzelnen Autoren sind, beweisen die Untersuchungen Grubers an russischem Material, der fast bei jedem dritten Individuum Halsrippen vorfand. Es dürften demnach bei den einzelnen Rassen erhebliche Schwankungen bezüglich des Auftretens von Halsrippen bestehen und müßten darüber noch genauere Untersuchungen angestellt werden. Helbing gibt bei seinen nur an Skoliotischen vorgenommenen Untersuchungen 2% an.

Bezüglich der Einteilung der Halsrippen schließe ich mich der Ansicht anderer Autoren an, und habe die verschiedenen Einteilungspunkte in der beigegebenen Tabelle berücksichtigt, aus der ich folgende Fälle von besonderem Interesse herausgreifen will.

Mus.-Präp. Nr. 2752, 70jährige Frau. Linkseitige Cervikalskoliose mit ganz geringgradiger Kompensation nach abwärts. Auf der rechten Seite sind die Proc. articul. zwischen II. und III., III. und IV. Wirbel von Knochenleisten und -platten überdacht, die von den aneinanderstoßenden Flächen je zweier Wirbel abgehen. Die Gelenkflächen selbst sind viel breiter, ihre Oberfläche rauh, die untere Fläche des oberen Wirbels konkav, die gegenüberliegende konvex. Die obere Artikulationsfläche des V. Wirbels zeigt eine sattelförmige Vertiefung mit stark aufgeworfener, hinterer Begrenzungswand. Infolgedessen zeigt die untere Artikulationsfläche des VI. Halswirbels zwei Gelenkflächen, eine hintere und eine untere. Die Ränder beider Gelenkflächen sind mit zackigen Leisten besetzt. Es findet sich ferner eine Synostose der Wirbelkörper des V. und VI. Wirbels. An diesem zusammenhängenden Wirbelstück sind die Tubercula ant. auf der rechten und linken Seite stärker hervortretend. Das rechte Tuberculum ant. steht tiefer, und ist mehr nach abwärts gerichtet, das linke steht höher und nach aufwärts zu. Der Wirbelkörper selbst ist, ebenso wie die zwei über ihm liegenden, an seiner linken Seite höher als an der rechten. Der Synostose der beiden Wirbelkörper des V. und VI. Wirbels entsprechend findet sich ein beinahe doppelt so großes Zwischenwirbelloch. Die Dornfortsätze V und VI sind an ihrer Basis miteinander verwachsen, der VI. Dornfortsatz ist an seinem Ende gespalten.

Ueber die Größe der Halsrippen läßt sich in diesem Falle nichts aussagen, nachdem beide lädiert erscheinen; jedesfalls waren aber, nach der Konfiguration der Querfortsätze zu schließen, ziemlich kräftige Halsrippen vorhanden. An der rechten vorderen Spange sieht man an ihrer Ansatzstelle an dem Wirbel eine seichte Furche, die an ihrem oberen und unteren Ende von kleinen Knochenstückchen überdacht ist. In diesem Falle handelt es sich um eine Synostose der vorderen Spange mit dem Wirbelkörper.

Zwischen den benachbarten Flächen des VI. und VII. Wirbelkörpers sind einander zustrebende Knochenrauigkeiten vorhanden. Die linkseitige cervikale Skoliose geht allmählich in eine geringgradige rechtseitige dorsallumbale über. Die Rippen selbst erscheinen gleichmäßig gebogen; die Dornfortsatzlinie ist ein wenig gekrümmt. Je weiter nach abwärts an der Wirbelsäule, desto mehr finden sich große, überdachende Knochenstücke, welche unbedingt zur Ankylose der Wirbelsäule geführt haben müssen.

Eine besonders mächtige Knochenbrücke findet sich am V. Lendenwirbel links, welche teils vom Querfortsatz, teils vom Wirbelkörper ausgeht und zu dem entsprechenden unteren Kreuzbeinstück hinzieht.

Mus.-Präp. Nr. 2848, 36 Jahre alte Frau. Linkseitige 4 cm lange Halsrippe. Am vorderen linken Teile des IV. Lendenwirbels (hier der letzte) findet man einen mächtigen Knochenhöcker, welcher den Zwischenwirbelraum überragt und mit einem von der entsprechenden unteren Fläche des Kreuzbeins abgehenden, ebenfalls gegen die Medianebene vorspringenden Knochenstücke in Verbindung gewesen zu sein scheint. Am oberen linken hinteren Rande des IV. Lendenwirbels findet sich ein gleichfalls nach aufwärts gegen den unteren Rand des III. Lendenwirbels strebendes Knochenstück. Solche abnorme Knochenwucherungen der Wirbelkörperländer sieht man an diesem Skelett an zahlreichen Wirbeln an den einander gegenüberliegenden Flächen. — Ich finde hier eine am VII. Halswirbel beginnende bis zum VI. Brustwirbel reichende linkseitige Skoliose, die sich dann in eine entgegengesetzte dorsolumbale Verkrümmung fortsetzt. An den Rippen ist eine geringfügige Veränderung vorhanden. Als Todesursache ist Tuberkulose angegeben, und wegen des geringen Grades der Skoliose, wegen der zahlreichen Knochenexkreszenzen, und der wahrscheinlich bestandenen Pleuritis bin ich nicht in der Lage, diesen Fall von Skoliose als durch die Halsrippen bedingt aufzufassen.

Mus.-Präp. Nr. 378, 24 Jahre alt. Doppelseitige hinten artikulierende Halsrippen. Die linke ziemlich kräftig, 6 cm lang und auch mit der I. Brustrippe in artikulierender Verbindung. Die rechte Halsrippe 3 1/2 cm lang (unvollständig), viel schwächer als die linke. Tubercula carotica am V. Halswirbel stärker ausgebildet; der VI. Proc. transvers. größer und stärker. — An der Vorderfläche und den aneinanderstoßenden Rändern zahlreicher Wirbelknochen finden sich gegeneinanderwachsende, ineinandergreifende Knochenleisten, die nach Art von Muschelschalen einander berühren. Diese Knochenwucherungen sieht man häufig an zahlreichen Skeletten selbst jugendlicher Individuen, weshalb ich darauf aufmerksam machen und die Frage aufwerfen möchte, ob solche Veränderungen nicht häufig für das Entstehen einer Skoliose verantwortlich gemacht werden können, wenn z. B. Knochenwucherungen an den äußeren Rändern der Wirbelkörper oder an den Gelenkflächen auftreten. Im Röntgenbilde können solche Knochenstückchen entweder übersehen werden oder müssen infolge Deckung erst gar nicht sichtbar sein.

Mus.-Präp. Nr. 2450, 24 Jahre alt. Halsrippe 4,5 cm links, hinten gelenkig verbunden, zeigt an ihrer Oberfläche eine deutliche Furche. Bemerkenswert sind Knochenwucherungen am vorderen Rande der einander berührenden Wirbel, besonders in der Lendengegend.

Mus.-Präp. Nr. 2977, 27 Jahre alt. Doppelseitige, je 3 cm lange, rückwärts nicht artikulierende Halsrippe; linke Spitze etwas lädiert. Am VI. Halswirbel sind die Tuberc. carot. nicht so stark wie am V. VI. Dornfortsatz größer, aber gespalten. Linke, II. Brustrippe kürzer. Auffallend ist die wechselnde Stellung der Dornfortsätze, die sich manchmal kreuzen. Eine Skoliose ist nicht vorhanden, doch hätte in vivo die Kreuzung der Dornfortsätze eine solche vortäuschen können.

Im folgenden führe ich eine Reihe von Fällen mit Halsrippe aus dem Museum des deutschen anatomischen Instituts in Prag an, die in der Arbeit A. Fischels nicht besprochen sind.

Mus.-Präp. Nr. 2281, 12jähriges Mädchen. Die vordere Spange beiderseits etwas größer, besonders links (2 cm), rechts (1,5 cm). Links nur mit dem Querfortsatz gelenkig verbunden. VI. Dornfortsatz beinahe gleich groß wie der VII. Wirbelsäule, sonst vollkommen normal.

Mus.-Präp. Nr. 868, 12jähriger Knabe. Linke vordere

Spange 2 cm, rechts 1,4 cm. Veränderungen nach aufwärts wie gewöhnlich, auch sonst normales Skelett.

Mus.-Präp. Nr. 1557, 55 Jahre. Doppelseitige gleich lange Halsrippe (3 cm); beide vorderen Spangen mit den hinteren verwachsen und durch ein längsovales Loch getrennt. Tuberc. ant. am V. Halswirbel etwas stärker. VI. Dornfortsatz ähnelt sehr dem VII. Keine Skoliose.

Mus.-Präp. Nr. 1589, 20 Jahre alt. Halsrippe doppelseitig; die rechte mit Manubrium sterni direkt unter der sternalen Artikulationsfläche für die Clavicula angesetzt; die linke Halsrippe ist ebenso wie die rechte artikulierend verbunden; die linke Rippe zeigt ein Tuberculum für den Ansatz des Scalenus ant., und vor und hinter dem Tuberculum glatte Furchen. Die Tuberc. carot. sind am V. Halswirbel deutlich ausgesprochen. VI. Dornfortsatz dem VII. ähnlich. Auffallend an diesem Skelette ist die mächtige Gabelung des VI., V., IV. und III. Dornfortsatzes.

Mus.-Präp. Nr. 2655, 20jähriger Mann. Doppelseitige Halsrippe, links $2\frac{1}{2}$ cm, rechts 3,2 cm; beide vorderen Spangen fix mit Wirbelkörper und hinterem Querfortsatz verbunden. Die rechte Halsrippe an ihrem vorderen Ende etwas lädiert. Die Veränderungen an der Wirbelsäule ascendierend und descendierend sehr gering.

Mus.-Präp. Nr. 2969, 77 Jahre alt. Eine linkseitige artikulierende, beinahe 5 cm lange, schmale Halsrippe. Die Wirbel und auch die Rippen zeigen keinerlei zu Skoliose neigende Veränderungen, dagegen begegnen wir an diesem Skelette wieder den schon oben beschriebenen Veränderungen als Bestätigung für Fischels Behauptung, daß fast bei jedem dritten älteren Individuum Knochenveränderungen im Sinne von Knochenproduktionen an den Wirbeln zu finden sind, welche alle Teile des Wirbels betreffen können.

Mus.-Präp. Nr. 2141, altes Individuum. Zeigt eine linkseitige mit einem Fortsatze des Körpers der I. Rippe in Verbindung stehende, ziemlich schlanke, artikulierende Halsrippe. Außer Alterserscheinungen keine Veränderungen, die auf eine Skoliose hinweisen.

Mus.-Präp. Nr. 4340, alter Zigeuner. Rechtseitige kräftig entwickelte Halsrippe, mit einem Vorsprung des Körpers der I. rechten Brustrippe in Verbindung tretend. Wirbelsäule zeigt normales Verhalten.

Mus.-Präp. Nr. 2165, älteres Individuum. Beiderseits die

Querfortsätze am VII. Halswirbel stärker entwickelt, insbesondere rechts (3 cm); links 2,5 cm. Keine Skoliose.

Mus.-Präp. Nr. 1280. Rechtseitige, 2 cm lange, freie Halsrippe; linke vordere Spange defekt; am Querfortsatz Artikulationsfläche sichtbar; sonst keine nennenswerten Veränderungen.

Mus.-Präp. Nr. 1337. Es findet sich eine linkseitige stärker ausgebildete Spange von ungefähr 2 cm Länge. An diesem Präparate ist nur der nächste untere Wirbel vorhanden, welcher ebenso wie die anhängenden Rippen keine Veränderungen zeigt. Die Claviculae sind gleichmäßig gebogen.

Aus meinen, an diesen eben erwähnten Fällen, gewonnenen Erfahrungen läßt sich noch einiges über den anatomischen Bau der Halsrippen sagen.

Bezüglich der Dicke kommen Variationen bei fast allen Halsrippen vor, sehr selten sind beide gleich dick. Fast alle etwas längeren Halsrippen (3—4 cm) tragen ein Tuberculum für den Ansatz des Scalenus ant. und eine Furche für die Art. subclavia. In mehreren Fällen setzte sich aber der Scalenus ant. auch bei längerer Halsrippe nicht an derselben an, sondern ging an ihr vorüber zur I. Rippe. Dieser Umstand führt mich zu der Betrachtung der durch Halsrippen eventuell bedingten Lageveränderung der Muskeln, Gefäße und Nerven und einer etwa hiermit in Verbindung stehenden Skoliose.

Ich glaube bisher den Beweis erbracht zu haben, daß eine Halsrippe allein nicht im stande ist, an der Wirbelsäule Veränderungen im Sinne einer Skoliose zu erzeugen, und wende mich nun der zweiten Frage zu, ob dies abnorm gelagerte M. scal. ant., Vena oder Art. subclavia und plexus brachialis vermögen.

Die hierüber bestehende Literatur der Anatomen gibt uns wenig Aufschluß, da bei allen Autoren, die dieses Kapitel behandeln, von einer Skoliose keine Rede ist.

So spricht Helm¹⁾ von einer durch Halsrippe bedingten Lageveränderung des Scalenus ant. und der Art. subclavia, erwähnt aber nichts von einer sonstigen hiermit in Zusammenhang stehenden Veränderung der Wirbelsäule, die er gewiß beachtet hätte.

Helm äußert sich über das Verhalten des M. scal. ant. zu etwa vorhandener Halsrippe folgendermaßen:

¹⁾ Anatomischer Anzeiger Bd. 10.

„Bei gut entwickeltem VII. Halsrippenpaar hat man öfter den *M. scal.* ganz oder teilweise an der Halsrippe oder dem sie nach vorne fortsetzenden Ligament inserieren sehen. Dieser Umstand hat insoferne eine größere Bedeutung, als er uns zeigt, daß auch die *Scalenus*insertion keine sicheren Kennzeichen für die Unterscheidung von Hals- und Brustrippen darstellt.“

Weiters sagt er über die *Art. subclavia*:

„Anomalien ihres Verlaufes in dem oberhalb der *Clavicula* gelegenen Teile sind sehr selten.“

„Zu erwähnen bleibt schließlich noch, daß die *Art. subclavia*, genau wie sonst zur I. Brustrippe, sich zu einer stärker ausgebildeten VII. Halsrippe verhalten kann — ein Grund mehr zur Vorsicht bei der Unterscheidung von Hals- und Brustrippen.“

Aus dem Gesagten geht hervor, daß auch den Weichteilen kein Einfluß auf die sonstige Gestaltung der Form der Wirbelsäule zugesprochen wird, was auch zwei im hiesigen anatomischen Museum befindliche Alkoholpräparate bestätigen, die ich des näheren beschreiben will:

Nr. 312a: Linke 5 cm lange freie Halsrippe hinten artikulierend. *Scalenus ant.* setzt sich an der I. Brustrippe an und geht knapp an der Spitze der Halsrippe vorbei. Von der Spitze zieht fächerförmig nach abwärts zur I. Brustrippe ein eingeschobener Interkostalmuskel. Hinter dem *Scalenus ant.* verläuft Arterie und Plexus. Rippen beiderseits ganz gleichförmig gebogen. Keine Skoliose.

Nr. 1108: Rechte Halsrippe an ihrem vorderen Ende mit einem abnormen, vom oberen Rande der I. Brustrippe ausgehenden Fortsatz artikulierend. Der obere Teil des Plexus geht über die Halsrippe, der untere, und zwar der letzte Cervikal- und I. Brustnerv, gehen in eine Konvexität des von der I. Rippe ausgehenden Fortsatzes über die I. Rippe nach abwärts. Vor dem Plexus die *Arteria subclavia*. Dieser untere Teil des Plexus, sowie die *Arteria subclavia*, haben durch den Knochenfortsatz der I. Rippe eine Deviation erfahren, insoferne als sie, über die I. Rippe hinweggehend, einen Bogen mit nach vorne gerichteter Konvexität beschreiben und dann erst nach rückwärts zur Achselhöhle umbiegen. Bemerkenswert ist der bedeutende Spaltraum, der zwischen der oberen über die Halsrippe hinwegziehenden und der unteren auf der I. Rippe aufliegenden Partie des Plexus besteht.

Auch in diesem Falle ist keine Skoliose nachweisbar.

Zusammenfassend ergibt sich aus der Untersuchung der Halsrippen und den in Betracht kommenden Weichteilen, daß ich in keinem der untersuchten Fälle den Zusammenhang zwischen Halsrippe und Skoliosen nachweisen konnte, also ein Resultat, welches den bisherigen Auffassungen über die Genese dieser Art Skoliosen gänzlich zuwiderläuft.

Von den untersuchten Fällen mit Halsrippen waren:

24 doppelseitige Halsrippen.

Von diesen waren wieder nur 2 gleich lang und gleich dick; 7 waren teils mit dem Sternum, teils mit der I. Rippe in Verbindung, und 15 Fälle wiesen Längendifferenzen von 0,5 bis 3 cm auf.

Einseitige Halsrippen fand ich 11, und zwar 5 vorne in Verbindung stehende, 6 freie mit Größendifferenzen von 2—5 cm.

Von diesen 35 Fällen entsprechen 22 den von Garrè und Helbing aufgestellten Bedingungen, und trotzdem konnte ich in keinem derselben eine Skoliose nachweisen.

Kurz zusammengefaßt gelange ich aus den gefundenen Resultaten zu dem zwingenden Schlusse, daß Halsrippen allein nicht für die Entstehung hochgradiger cervicodorsaler Skoliosen beschuldigt werden können, sondern daß andere ätiologische Momente (Rhachitis, Heredität, Mißbildungen etc.) für die Erklärung dieser Form von Skoliose herangezogen werden müssen.

Zum Schluß erübrigt es mir noch, für die freundliche Ueberlassung des Materials und die Förderung bei meinen Untersuchungen, den Herren Prof. Dr. Fick und Prof. Dr. Fischel meinen herzlichsten Dank auszusprechen.

35 Fälle von Halsrippen aus dem deutschen anatomischen Institut in Prag.

Mus.- Präparat Nr.		
2592	Rechts sternale Halsrippe, links mit der ersten Brustrippe sich vereinigend	
2232	Rechts 8 cm sternal,	links 6 cm kostal verbunden
4672	" 5,5 " kostal,	" 4,5 " " "
378	" 3,0 " "	" 6,0 " " "
2928	" 5,5 " "	" — " " "
2453	" — " "	" 4,0 " " "
4308	" 5,8 " "	" 6,0 " " "
4719	" 4,0 " "	" — " defekte Halsrippe
2228	" 7,0 " freie Halsrippe,	" 6,0 " freie Halsrippe,
2598	" 2,0 " " "	" 3,0 " " "
3824	" 6,5 " " "	" 4,0 " " "
2158	" 2,0 " " "	" 2,5 " " "
2450	— " " "	" 4,5 " " "
2848	— " " "	" 4,0 " " "
997	— " " "	" 2,5 " " "
3741	" 5,0 " " "	" 3,0 " " "
2600	" 2,0 " " "	" 3,0 " " "
2977	" 3,0 " " "	" 3,0 " " "
881	" — " lädiert	" 3,0 " " "
4682	" 3,0 " " "	" 2,5 " " "
2752	Größe der Halsrippe nicht bestimmbar; beide lädiert	
2972	Rechte und linke Halsrippe mit dem Sternum in Verbindung	
1589	" " " " " " " " " "	
4340	" Halsrippe mit der ersten Brustrippe in Verbindung	
1108	" " " " " " " " " "	
2141	Linke " " " " " " " " " "	
2165	Rechts 3,0 cm freie Halsrippe, links 2,5 cm freie Halsrippe	
1280	" 2,0 " " " " " defekte vordere Spange, Artikulationsfläche am Querfortsatz zu sehen	
2281	" 1,5 " " " " " 2,0 cm freie Halsrippe	
868	" 1,4 " " " " " 2,0 " " "	
1557	" 3,0 " " " " " 3,0 " " "	
2655	" 3,2 " " " " " 2,5 " " "	
4312	" " " " " " 5,0 " " "	
2969	" " " " " " 5,0 " " "	
1337	" " " " " " 2,0 " " "	

Von A. Fischer beschriebene Fälle

XI.

(Aus der Privatklinik von Dr. C. Deutschländer in Hamburg.)

Die blutige Reposition der angeborenen Hüftverrenkungen.

Von

Dr. Carl Deutschländer-Hamburg.

Mit 13 Abbildungen.

Die blutige Reposition der angeborenen Hüftverrenkung ist mit der Entwicklung der unblutigen Methode immer mehr in den Hintergrund getreten, und nur wenige sind es, die zur Zeit von dieser Operation Gebrauch machen. Die überwiegende Mehrzahl der Autoren hat die chirurgische Behandlung dieses Leidens gänzlich aufgegeben und sich ausschließlich der unblutigen Therapie zugewandt. Unterzieht man aber die Ergebnisse der unblutigen Behandlungsmethode einer nüchternen Kritik, so erscheint es doch recht fraglich, ob eine derartig einseitige Bevorzugung der unblutigen Behandlungsmethode bei diesem Leiden berechtigt ist.

Es wäre allerdings vollkommen überflüssig, die Frage der blutigen Reposition von neuem aufzurollen, wenn wir in der Tat in der unblutigen Behandlungsmethode ein Verfahren besäßen, mit dem wir alle angeborenen Hüftverrenkungen zur Heilung und zwar zur anatomischen Heilung bringen könnten. Von diesem Ziele sind wir jedoch trotz aller Fortschritte, die wir in mehr als zehnjähriger Uebung der Methode gemacht haben, immer noch ziemlich weit entfernt, und vollständig werden wir dieses Ziel auch nie erreichen, da es ganz bestimmte anatomische Verhältnisse bei diesem Leiden gibt, die sich durch eine unblutige, d. h. nichtoperative Behandlung nicht überwinden lassen.

Im Jahre 1903 konnte ich auf Grund einer Sammelstatistik von 1032 Fällen feststellen, daß im Höchsthalle etwa 40% der Luxationen auf unblutigem Wege anatomisch reponiert worden

sind. Diese Zahl hat allerdings jetzt keine Gültigkeit mehr, und mit der Entwicklung der Technik sind im Laufe der letzten Jahre die Resultate wesentlich besser geworden. Wenn auch nur wenige so glücklich sein werden wie Calot, der auf Grund seiner letzten Serie von Fällen einen Heilungsprozentsatz von 100% herausgerechnet hat, so können wir doch immerhin heute sagen, daß im Durchschnitt etwa 60—80% der angeborenen Hüftverrenkungen durch die unblutige Reposition anatomisch geheilt werden können. Ich möchte auf eine nähere Wiedergabe der zahlreichen Heilungsstatistiken verzichten und hier nur die jüngsten Angaben von Blencke anführen, eines gewiß nüchternen und sachlichen Beurteilers, der bei 97 unblutig reponierten Hüften 58 Repositionen, 34 Transpositionen und 5 Reluxationen zu verzeichnen hatte. Wenn wir die Resultate von Lorenz, des Begründers der unblutigen Therapie, zu Grunde legen, so sind es 75—80%, die einer anatomischen Heilung zugänglich sind. Zwischen diesen Werten schwanken auch die Resultate der meisten übrigen Autoren.

Es bleibt also immerhin ein noch beträchtlicher Prozentsatz von Luxationen übrig, bei dem die unblutige Behandlung nicht zum Ziele führt, und wenn wir uns bei diesem Bruchteile nicht bloß mit partiellen Resultaten und palliativen Maßnahmen begnügen wollen, so kommt hier nur die blutige Operation in Frage und zwar in der Form, wie sie methodisch von Hoffa angegeben ist: mit Freilegung des luxierten Gelenkes und Reposition des Kopfes in offener Wunde, wobei unter Umständen die ursprüngliche Pfanne erst für die Aufnahme des Kopfes bzw. der Kopf erst für die Pfanne passend gemacht werden müssen. Das Gebiet, welches der Hoffaschen Operation anheimfällt, sind demgemäß die schweren Formen der angeborenen Hüftverrenkung mit hochgradigen Veränderungen des gesamten Gelenkapparates, die unblutig nicht reponierbar sind.

Als Hoffa mit seiner kühnen Idee an die Oeffentlichkeit trat, lagen die Bedingungen für ein derartiges operatives Vorgehen nicht besonders günstig. Die Ausgestaltung des blutigen Operationsverfahrens fiel in eine Zeit, wo noch der Kampf zwischen Asepsis und Antiseptik schwankte und wo die Lehre von der Asepsis bei weitem nicht den Höhepunkt erreicht hatte, auf dem sie heute steht. Ueber die pathologische Anatomie der angeborenen Hüftverrenkungen herrschten noch vielerlei Unklarheiten, und erst die blutigen Operationen waren es, die schrittweise Aufklärung hierüber brachten. Weiterhin exi-

stierte auch noch nicht das Hilfsmittel, dessen wir in der Gelenkchirurgie jetzt nicht mehr entraten können, und das uns allein ermöglicht, in zuverlässiger Weise unser Tun zu kontrollieren und unter Umständen auch die Fehler richtig zu beurteilen, nämlich die Röntgentechnik.

Man muß diese Verhältnisse stets mit in Betracht ziehen, wenn man die in jener Zeit ausgeführten blutigen Repositionen einer Kritik unterzieht. Wenn es trotz dieser ungünstigen Verhältnisse Hoffa gelungen ist, ein Operationsverfahren zur Ausbildung zu bringen, das zwar zur Zeit nur wenige Anhänger zählt, so ist das ein Verdienst, das nicht hoch genug eingeschätzt werden kann, und es ist nur zu bedauern, daß man es trotz aller inzwischen gemachten Fortschritte bisher versäumt hat, das Urteil über die blutige Operation einer erneuten Prüfung zu unterziehen.

Die blutige Reposition der angeborenen Hüftverrenkungen hat nur eine kurze Blütezeit gehabt, die in die erste Hälfte der Neunzigerjahre des verflossenen Jahrhunderts fiel. Im Jahre 1896 konnte Schanz die Resultate von 135 Operationen zusammenstellen, die von 21 Operateuren ausgeführt worden waren. Bald aber trat ein Umschwung ein. Kam im Anfang als Radikaloperation die blutige Reposition überhaupt nur in Frage, so änderte sich das bald, als das unblutige Verfahren bekannt wurde, das in weit ungefährlicherer Weise den therapeutischen Erwartungen zu entsprechen schien. Nur kurze Zeit wurde noch die Frage erörtert, ob man blutig oder unblutig reponieren sollte. Dann aber gewann endgültig die unblutige Methode die Oberhand und zwar so mächtig, daß man von der blutigen Reposition überhaupt nur noch als von einer obsoleten und der Vergangenheit angehörigen Operation sprach.

Allerdings haben diesen Wechsel der Anschauungen nicht alle mitgemacht. Daß trotz der Fortschritte der unblutigen Therapie ein gewisses Bedürfnis für radikale operative Eingriffe bei den angeborenen Hüftverrenkungen stets bestanden hat, findet seinen Ausdruck in verschiedenen Vorschlägen, die gemacht worden sind, um die als zu gefährlich und zu unsicher bewertete Hoffasche Operation zu modifizieren, und ich weise hier kurz nur auf die Vorschläge von Senger (1897), Codivilla (1901) und Calot (1906) hin.

Ferner hat es stets Operateure gegeben, welche bis in die jüngste Zeit die blutige Operation in geeigneten Fällen zur Anwendung brachten und gute Erfolge erzielten. Ich erwähne hier A. von

Bergmann (Riga), der noch bei einer 22jährigen Patientin mit Erfolg operierte, ferner Bradford, Jordan, Kirmisson, König (Berlin), König (Altona), Schede, Vogel u. a. Den Standpunkt der Schedeschen Klinik präziserte Vogel im Jahre 1904 mit folgenden Worten: „Im allgemeinen besteht auch heute noch der Satz zu Recht, daß die Fortschritte in der unblutigen Behandlung wohl die Indikation zur Operation wesentlich eingeschränkt, im übrigen aber diese Operation nicht diskreditiert oder überflüssig gemacht haben. Es gibt eben Fälle, wo ein knöcherner Halt für den Kopf nicht vorhanden ist, und für diese Fälle gibt es keine andere Therapie als die operative Schaffung eines solchen Haltes. Zu diesem Ende ist aber auch heute noch die Hoffa-Lorenzische Methode die absolut dominierende.“ (Deutsche Zeitschr. f. Chirurg. Bd. 71 S. 275.)

In demselben Sinne, zum Teil sogar noch weitergehend, spricht sich auch unser Altmeister König noch in der jüngsten Auflage seines klassischen Lehrbuches aus. So schreibt er: „Die, wenn sie gut ausgeführt werden kann, anatomisch schöne und wahre Dauerresultate gebende Methode ist die Reposition durch blutige Operation, und es ist die Frage, ob man nicht in der Folge, wenn sich herausstellen sollte, daß die unblutige Operation keine Dauerresultate liefert, zu ihr als in erster Linie zu üben den zurückkehren muß. Für uns haben für Kinder von 4—8 Jahren beide Methoden Gleichberechtigung, während für das Alter von 8—11 Jahren die blutige Methode noch den Vorrang hat und mit Modifikationen auch noch in späteren Jahren geübt wird.“ (König, Lehrbuch der speziellen Chirurgie, 8. Aufl. 1905, Bd. 3 S. 468.)

Wenn trotz dieser gewichtigen Stimmen die blutige Reposition keinen Eingang in die Therapie finden konnte, so sind hierfür auch noch Umstände verantwortlich zu machen, die nicht bloß in der Operation selbst begründet sind. So war bis vor kurzem das Interesse der Chirurgen fast ausschließlich von den Fragen der Bauchchirurgie in Anspruch genommen worden, und für die Bearbeitung gelenkchirurgischer Probleme hatte man im allgemeinen nur recht wenig übrig gehabt. Die Orthopädie, die sich im Stadium der Separation von der Chirurgie befand, konzentrierte ihre ganze Arbeitstätigkeit auf die Ausgestaltung der unblutigen Methode, deren Leistungsfähigkeit allerdings dadurch immer höher entwickelt wurde. So stand die blutige Reposition als ein Problem da, das von Hoffa

mit kühner Hand eingeführt worden war, an dessen weiterer Lösung aber von keiner Seite ernstlich gearbeitet wurde.

Dazu kam, daß man die blutige Reposition fast nur nach den Ergebnissen der Anfangsperiode beurteilte. Man vergaß hierbei die schwierigen äußeren Verhältnisse in Betracht zu ziehen, unter denen die ersten Operationen ausgeführt worden sind, und auf die ich bereits weiter oben hingewiesen habe, und als Maßstab für den Wert der Operation galten lediglich die Mißerfolge. Allerdings sind diese Mißerfolge im Anfang auch recht zahlreich gewesen, und nicht bloß bei einem Operateur, sondern bei allen. Die meisten Autoren, die sich mit der blutigen Reposition beschäftigt haben, haben aus diesem Grunde nur wenige Operationen ausgeführt und die Methode schon nach den ersten Fehlschlägen gänzlich aufgegeben. Jedoch fragt es sich, ob bei der Schwierigkeit der Aufgabe dieses Verhalten richtig war. Alle unsere schwierigen chirurgischen Probleme haben im Anfang große Opfer erheischt, und unsere Bauchchirurgie würde sicher nicht die Entwicklung genommen haben, die sie gefunden hat, wenn man nur die Resultate als maßgebend betrachtet hätte, die die Anfangsperiode ergab. Jedenfalls ist es nicht statthaft, die Mißerfolge der blutigen Reposition zu stark zu verallgemeinern und sie als immanent der Methode anhaftend zu betrachten. Vielmehr kann man erwarten, daß diese Mißerfolge sich mit der wachsenden Erfahrung und unter günstigeren Bedingungen wesentlich einschränken lassen.

Wenn wir uns die Mißerfolge der blutigen Reposition vergegenwärtigen, so kommen in erster Linie die Todesfälle in Betracht. Schanz konnte bei 135 Operationen 7 Todesfälle feststellen, was einer Mortalität von etwas über 5% entspricht. Es ist dies immerhin ein recht erheblicher Prozentsatz, wenn man erwägt, daß die angeborene Hüftverrenkung ein Leiden ist, welches nicht das Leben direkt bedroht, sondern welches nur zu schweren funktionellen Störungen führt. Aber dieser Mortalitätssatz ist sicher für die Operation nicht verbindlich. Es ist ganz auffallend, daß alle Operateure, die sich eingehender mit der Operation beschäftigt haben, bei ihren späteren Operationen weit geringere Prozentsätze aufweisen. So hat Hoffa bei ca. 200 Operationen insgesamt nur 6 Todesfälle gehabt, von denen sich die meisten in der ersten Periode ereigneten. Lorenz konnte 100 blutige Operationen hintereinander ohne einen einzigen Todesfall ausführen; Kirmisson, der bei seinen ersten

8 Operationen 2mal einen Exitus zu verzeichnen hatte, operierte 20 Fälle hintereinander, ohne ein Kind zu verlieren. Diese Zahlen sprechen sicher dafür, daß die ursprüngliche Mortalität nicht der Methode selbst, sondern nur der anfänglich mangelhaften Beherrschung der Technik zuzuschreiben ist. Damit soll jedoch keineswegs gesagt sein, daß die Operation ein ungefährlicher Eingriff ist, und mit einer gewissen Mortalität wird man immer dabei zu rechnen haben. Die Mortalität jedoch höher als bei Hüftgelenksresektionen einzuschätzen, halte ich nicht für angängig, im Gegenteil dürfte sie vielleicht noch niedriger sein, da es sich bei der angeborenen Hüftverrenkung im allgemeinen um gesunde und konstitutionell nicht belastete Individuen handelt.

In zweiter Linie sind die Eiterungen zu erwähnen. Es muß zugegeben werden, daß alle Operateure ohne Ausnahme schwere Eiterungen erlebt haben, und die Septikämie bildete eine häufige Begleiterscheinung der Operation. Hierbei ist indessen zu berücksichtigen, daß die meisten Operationen in einer Zeit stattfanden, wo die Asepsis sich noch in der Entwicklung befand, und wo auch die Technik noch recht viel zu wünschen übrig ließ. Man mußte viel mit den Fingern in der Wunde manipulieren, und der Repositionsakt selbst war oft so gewaltsam, daß eine Störung der Asepsis unvermeidlich war. Aber gerade in diesen Punkten dürfte eine bessere Ausgestaltung der Methode Wandel schaffen, und das entscheidende Wort über die Häufigkeit der Wundinfektionen dürften die Repositionen der Anfangsperiode schwerlich gesprochen haben.

Weiterhin hat man der blutigen Reposition die Neigung zur Ankylosenbildung zum Vorwurf gemacht. Die Tatsache, daß zahlreiche operierte Gelenke ankylosiert sind, läßt sich nicht in Abrede stellen. Sie hängt einmal mit dem häufigen Auftreten von Eiterungen zusammen, sodann aber ist vielfach auch hierfür die mangelhafte Technik und besonders eine mangelhafte Nachbehandlung verantwortlich zu machen. Auf den letzten Punkt hat bereits Schanz mit Nachdruck hingewiesen. „Die Wichtigkeit einer zweckentsprechenden Massage und zielbewußten Gymnastik“, so schreibt er gelegentlich der Besprechung seiner Statistik, „scheint im allgemeinen nicht genügend gewürdigt worden zu sein. Und doch sind es gerade Massage und Gymnastik, welche nach einer guten Ausführung der Operation ein vorzügliches Endresultat erreichen lassen. Und die Schwierigkeit, ja oft Unmöglichkeit, diese beiden ausgezeichneten

therapeutischen Maßnahmen in unseren öffentlichen Krankenhäusern genügend durchzuführen, bedingt es leider nur zu oft, daß durch die Hoffasche Operation nicht das vorzügliche Endresultat erreicht wird, welches erreicht werden könnte.“ Man muß Schanz darin vollkommen recht geben, daß die richtige Nachbehandlung oft eine ausschlaggebende Rolle für das Resultat spielt, und nicht selten wird man selbst bei infizierten Gelenken noch eine gute Beweglichkeit erzielen, wenn man sorgfältig nachbehandelt, namentlich jetzt, wo wir mit Hilfe der Hyperämiebehandlung selbst derartige Gelenke frühzeitig bewegen können. Was die doppelseitige Ankylose anbetrifft, das Schreckbild der blutigen Reposition, so läßt sich diese wohl mit einiger Sicherheit vermeiden, wenn man die beiden Gelenke nicht gleichzeitig, sondern nacheinander in verschiedenen Sitzungen operiert.

Es bleiben noch die Reluxationen übrig. Wieviele von diesen Reluxationen auf eine fehlerhafte Ausführung der Operation zu beziehen sind, entzieht sich dem Urteil, da die Mehrzahl der Operationen in die Zeit vor der Entwicklung der Röntgentechnik fiel und eine Röntgenkontrolle damals noch nicht geführt werden konnte. Sicher aber darf man diesen Punkt nicht ohne weiteres der Operation selbst zur Last legen, wenn nicht der Nachweis geliefert werden kann, daß die Operation durchaus korrekt ausgeführt worden ist. Ueber diesen letzten Punkt kann man sich aber, wie ich aus eigener Erfahrung weiß, unter Umständen leicht täuschen.

Die Momente, die man bisher gegen die blutige Reposition ins Feld führte, sind also nicht derart, daß man sie als unvermeidbar und unüberwindlich bezeichnen müßte. Im Gegenteil steht zu erwarten, daß wir mit einer besseren Entwicklung der Technik und unter Anwendung unserer modernen Hilfsmittel auch dieser Schwierigkeiten allmählich immer mehr Herr werden.

Damit möchte ich aber keineswegs die Schwierigkeiten unterschätzen. Eine schwierige Operation wird die blutige Reposition meines Erachtens nach wie vor bleiben, und die Schwierigkeiten hängen im wesentlichen von der pathologisch-anatomischen Situation ab, die die angeborene Hüftverrenkung in recht mannigfacher Gestalt bieten kann. Diesen Punkt möchte ich zunächst noch etwas eingehender erörtern, bevor ich meine persönlichen Erfahrungen wiedergebe.

Man begegnet nicht selten der Ansicht, daß die blutige Repo-

sition eine so subtile Operation sei, daß sie nur unter bestimmten, ganz auf sie zugeschnittenen Verhältnissen und mit einer ad hoc geschulten Assistenz erfolgreich ausführbar wäre. Dieser Anschauung möchte ich entschieden widersprechen, und wenn auch selbstverständlich die erwähnten äußeren Umstände für den Operateur sehr angenehm sind, wenn er über sie verfügen kann, so sind sie doch nicht unbedingt erforderlich. Ich persönlich habe unter recht einfachen Verhältnissen und mit einer keineswegs für diese Eingriffe besonders ausgebildeten Assistenz operiert und darf gleichwohl mit den Erfolgen zufrieden sein. Die Schwierigkeiten des Eingriffes liegen keineswegs in diesen Aeußerlichkeiten, sondern einzig und allein, wie ich schon erwähnte, in der sicheren Beherrschung der anatomischen Verhältnisse.

Wenn wir die blutige Reposition nach ihren einzelnen Akten hin betrachten — Freilegung des Operationsgebietes, Mobilisierung des koxalen Femurendes, Freilegung und Adaptierung der Pfanne und Reposition des luxierten Kopfes —, so bietet die Operation bis zur Freilegung des Schenkelkopfes keine besonderen Schwierigkeiten. Es sind verschiedene Schnittführungen hierfür angegeben worden. Verschiedentlich hat man den Langenbeckschen Schnitt benutzt; Hoffa, Lorenz, Kirmisson haben ihre eigenen Schnittführungen ausgebildet; v. Bergmann (Riga) hat den Larghischen Beckenschnitt empfohlen.

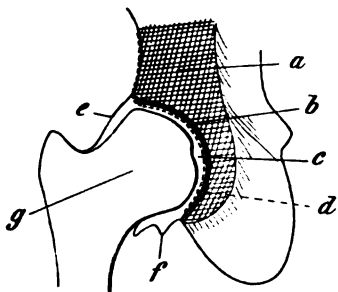
Benutzt man, wie ich es stets getan habe, den typischen, von Hoffa angegebenen Schnitt längs des Tensor fasciae latae und dringt man stumpf durch die Fasern des Glutaeus medius, so wird die vordere und obere Partie des Schenkelhalses und Schenkelkopfes gut freigelegt. Man muß nur dabei berücksichtigen, daß man im Grunde genommen mit diesem Schnitt das eigentliche Operationsgebiet, die Primärpfanne, nicht erreicht, da dieselbe weit tiefer, vielfach 5, 8—10 cm tiefer am Becken gelegen ist.

Die ersten Schwierigkeiten entstehen mit der Mobilisation des koxalen Femurendes, und man hat für die starre Fixation desselben vielfach die Verkürzungen und Schrumpfungen der Muskulatur verantwortlich gemacht. Wenn auch den Muskelkontrakturen sicher ein großer Teil der Schwierigkeiten der Mobilisation beizumessen ist, so habe ich bei meinen Operationen jedoch mehr den Eindruck gewonnen, daß es weniger die Muskelschrumpfungen sind, die die Mobilisation oft so schwierig machen, als vielmehr die starren fibrösen

Verwachsungen und die sehr komplizierten Veränderungen der Gelenkkapsel. Erstere lassen sich häufig ganz erheblich dehnen und unter Umständen durch eine einfache Tenotomie beseitigen — einen Eingriff, den ich übrigens nur wenige Male auszuführen genötigt war; letztere aber sind nur durch ausgedehnte Schnitte zu bekämpfen.

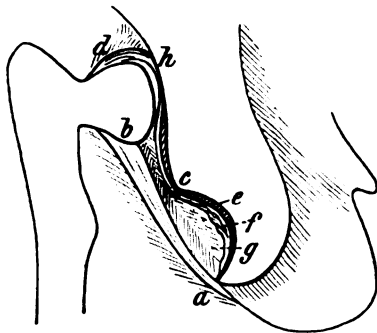
Bei der Wichtigkeit, den die starren fibrösen Verwachsungen und Verdickungen der Gelenkkapsel für die Operation besitzen, möchte ich zunächst mit einigen kurzen Bemerkungen darauf eingehen. Fig. 1 stellt schematisch die normalen Verhältnisse dar. Der Kopf befindet

Fig. 1.



Schema einer normalen Pfanne im Durchschnitt: *a* Durchschnitt der Substantia spongiosa in der Pfannengegend, *b* Corticalis der knöchernen Pfanne, *d* Pfannenknorpel, *c* Gelenkhöhle, *e* obere, *f* untere Gelenkkapsel.

Fig. 2.



Schema einer Luxationspfanne: *ab* untere Gelenkkapsel, *chd* obere Gelenkkapsel, *e* Pfannencorticalis, *f* hypertrophierter Pfannenknorpel, *g* Bindegewebspolster der Pfanne, *ae* Pfannengebiet der Verwachsungen, *bc* Intermediärpartie, *bhd* Verwachsungen im Gebiet der Nearthrose.

sich in einer geräumigen Gelenkhöhle, die Kapsel ist gefaltet, umschließt den Kopf nur locker und ist in der Lage, bequem sich den verschiedensten Bewegungen anzupassen. Ganz anders liegen die Verhältnisse beim luxierten Gelenk (Fig. 2). Der ganze Kapselschlauch ist zunächst stark in die Länge gezogen; die ursprünglich untere Gelenkkapselpartie mit ihren starken Verstärkungsbändern hat sich über die verlassene Primärfanne gelegt, mit deren hypertrophierten Gewebsschichten sie durch straffe Adhäsionen fest verbunden ist. Besonders starr sind die Verwachsungen oft an der oberen und hinteren Pfannenbegrenzung (*c*), wo der degenerierte Limbus, der Ansatz der oberen Kapselpartie, das Darmbeinperiost und die stark verdickte untere Kapsel nicht selten zu einer vollkommen unnachgiebigen, fibrös-knorpeligen Gewebsplatte verschmolzen sind.

Ueber dem Oberrand der Primärfanne beginnt dann ein zweiter

Abschnitt von Verwachsungen, der sich bis zur Luxationspfanne erstreckt und den man am besten als Intermediärpartie bezeichnen könnte. Hier finden sich breite, flächenhafte Verwachsungen, die durch die Verschmelzung der gedehnten unteren und der an Ort und Stelle gebliebenen oberen Gelenkkapselpartie entstanden und starr mit der Beckenwand verbunden sind. In diesen Verwachsungen sind auch die Bestandteile der sekundären Pfannen, die sich der Schenkelkopf auf seiner Wanderung gebildet hat, aufgegangen; man findet daher auch hier häufig knorpelige Einlagerungen.

An diese Intermediärpartie schließen sich in einem dritten Abschnitt die Verwachsungen im Gebiete der Luxationsnearthrose an. Die Gelenkkapsel, die den luxierten Kopf umgibt, besteht aus den Resten der ursprünglich unteren und oberen Gelenkkapselpartien. Sie ist außerordentlich straff und liegt dem Kopf so eng an, daß von einer eigentlichen Gelenkhöhle kaum die Rede sein kann. Hier sind es besonders die hinteren Gelenkkapselpartien, welche oft außerordentlich hochgradige Verwachsungen bedingen, und mittels deren der Schenkelkopf und auch der Schenkelhals kurz und straff mit dem Beckenperiost verlötet sind. Diese Verwachsungen sind umso massiger und flächenhafter, je sagittaler der Schenkelhals gestellt ist.

Bei allen diesen Verwachsungen ist zu berücksichtigen, daß der Kapselschlauch seinen Charakter als Gelenkbestandteil fast völlig eingebüßt hat; er ist stark verdickt, von starren fibrösen Zügen durchwebt und enthält häufig auch noch knorpelige Einlagerungen. Es sind auch nicht die Elemente des Kapselschlauches und des Darmbeinperiostes allein, welche die Verwachsungen bilden, sondern es beteiligen sich hieran auch noch die gewucherten fasziellen Begrenzungen der Muskulatur, und so kommt es, daß vielfach nicht bloß der Schenkelkopf und ein Teil des Schenkelhalses, sondern auch die Femurdiaphyse oft bis zum Trochanter minor in die Verwachsungen einbezogen ist, so daß gewissermaßen das ganze koxale Femurende in eine starre fibröse Gewebsplatte eingebettet ist.

Will man nun das Femurende mobilisieren — und das ist unbedingt notwendig, um sich einen Zugang zur Primärpfanne zu verschaffen und um später die Reposition vornehmen zu können —, so muß man diese Verwachsungen recht gründlich angreifen. Hierbei ist es technisch oft außerordentlich schwierig, die Mobilisation ohne größere Zerstückelung des Gewebes auszuführen. Jede Zerstückelung des an sich gefäßarmen Gewebes bedingt aber nicht selten die

Bildung von ausgedehnten Nekrosen und birgt bei der geringsten Infektion die Gefahr einer schweren Eiterung in sich. Indessen dürften wir mit besserer Entwicklung der Technik auch diesen schwierigen Akt der Mobilisation mit wenigen und glatten Schnitten ausführen lernen, wodurch der Gefahr der Gewebsnekrose vorgebeugt würde.

Hat man den Schenkelkopf in genügender Weise frei gemacht, so daß er sich leicht vom Becken abheben läßt, so erwachsen weitere Schwierigkeiten mit der Freilegung und Wiederherstellung der primären Pfanne. Man muß sich darüber klar sein, daß der Längsschnitt zur Freilegung des Schenkelendes nicht gleichzeitig das Operationsgebiet an der primären Pfanne trifft. Letzere liegt häufig 6, 8 und mehr Zentimeter weiter abwärts, und selbst bei starkem Zug am Bein wird dieses Operationsgebiet immer nur recht mangelhaft zugänglich. Dazu kommt, daß der Wundtrichter immer tiefer wird, je weiter man am Becken abwärts dringt. Das Operationsgebiet an der primären Pfanne liegt also recht ungünstig; es stellt sich meistens als eine schwer zugängliche, tiefe, mit Blut gefüllte Wundhöhle dar, in der man mit dem Auge nichts erkennen kann und in der man lediglich auf das tastende Gefühl seiner Finger angewiesen ist.

Hinzu treten noch eine Reihe weiterer Schwierigkeiten, die auf die pathologisch-anatomischen Verhältnisse zurückzuführen sind. Das Aufsuchen der Primärpfanne würde trotz der ungünstigen und beengten Lage des Operationsgebietes an sich noch ziemlich leicht zu bewerkstelligen sein, wenn sie sich als ein gleichmäßig tiefes, dem Pfannenbegriff entsprechendes Gebilde vorfinden würde. In dieser Gestalt präsentiert sich jedoch die Primärpfanne nur selten. Meistens bildet sie nur eine flache Delle oder eine seichte Vertiefung, die noch dazu von den Verwachsungen der Gelenkkapsel verdeckt ist; bisweilen ist sie sogar völlig eben und unterscheidet sich durch keinerlei Niveaudifferenz von den umgebenden Beckenpartien. Diese Veränderungen sind, wie ich bereits an anderer Stelle ausführlich auseinandergesetzt habe (Deutsche Zeitschr. für Chirurgie Bd. 73), auf die Wucherungen zurückzuführen, die sich an den knorpeligen und bindegewebigen Elementen der Pfanne abgespielt haben. Diese Wucherungen füllen bald mehr, bald weniger die in der Regel intakt erhaltene knöcherne Pfanne aus und können sie bisweilen sogar völlig applanieren.

Hierbei ist zu beachten, daß sich diese knorpelig-bindegewebigen Wucherungen naturgemäß im Röntgenbilde nicht markieren, und so kommt es, daß die Pfanne der Wirklichkeit oft wenig der Pfanne des Röntgenbildes entspricht, weil letzteres nur die wenig veränderte knöcherne Pfanne erkennen läßt, die knorpeligen Bestandteile derselben und deren Wucherungen aber nicht sichtbar macht. Damit sind indessen die Schwierigkeiten noch keineswegs erschöpft. Weiter kommt hinzu, daß die Primärpfanne nicht bloß die einzige Vertiefung ist, die man in dem Operationsgebiete antrifft. Häufig finden sich hier noch eine Reihe weiterer, ähnlich gestalteter Vertiefungen vor; es sind dies die Sekundärpfannen, die sich der Kopf auf seiner Luxationswanderung gebildet hat; zu Verwechslungen können ferner auch noch die Begrenzungen des Foramen obturatorium und unter Umständen sogar die des Foramen ischiadicum Anlaß geben. Bei dieser Menge von Vertiefungen ist es oft schwer zu entscheiden, welche Vertiefung der Primärpfanne entspricht, zumal da man nichts sehen kann, sondern nur auf das tastende Gefühl des Fingers angewiesen ist.

Unter solchen Umständen kann es leicht einmal vorkommen, daß die Pfanne an falscher Stelle angelegt wird, ein Ereignis, das auch mir zugestoßen ist und das sicher wohl auch bei anderen verschiedentlich vorgekommen ist und zu späteren Mißerfolgen Anlaß gegeben hat, und das sich früher nicht mit Sicherheit hat beurteilen lassen, weil die Kontrolle der Röntgenstrahlen fehlte. In der Regel läßt sich die falsche Anlage der Pfanne dadurch erkennen, daß man bei einer falschen Pfanne außerordentlich rasch auf spongiösen Knochen stößt und nur eine ungenügende Vertiefung erzielen kann, weil alle sekundären Nischen sich an den schwächeren Partien des Beckens befinden. Im Gegensatz hierzu läßt sich die richtige Pfanne, die bekanntlich an der dicksten Stelle des Beckens gelegen ist, leicht und mühelos aushöhlen und sehr tief gestalten, ehe man den knöchernen Grund erreicht.

Um sich über diese recht komplizierten Verhältnisse zu orientieren, hat sich mir folgendes Vorgehen bewährt: Beim Vordringen nach der primären Pfanne wurden zunächst sämtliche auf dem Wege liegenden Vertiefungen unberücksichtigt gelassen; das auf dem Darmbein befindliche Bindegewebe wurde gespalten und abgehebelt und zwar so weit, bis man an den Oberrand des Foramen obturatorium gelangte. Dieses Foramen gibt bei der Betastung einen ganz

charakteristischen Eindruck: es ist groß, regelmäßig, ovalär, und man fühlt deutlich die Membrana obturatoria; hierdurch unterscheidet es sich ganz charakteristisch von allen auf dem Wege liegenden Nischen und Vertiefungen. Hat man den Oberrand des Foramen obturatorium erreicht, so kann, den anatomischen Verhältnissen entsprechend, die primäre Pfanne nur die Vertiefung sein, die dicht darüber liegt, und auf diese Weise läßt sich der Sitz derselben leicht bestimmen.

Einen weiteren Anhaltspunkt für die Lage der Primärpfanne kann unter Umständen auch das Verhalten der Arteria femoralis gewähren, die man gut durch die Weichteildecken fühlt, und deren Verlauf man sich zweckmäßig am Tage vor der Operation durch einen Höllensteinstrich noch markieren kann. Man muß nur berücksichtigen, daß beim luxierten Gelenke die Femoralis nicht wie beim normalen über die Mitte der Pfanne zieht, sondern daß sie etwas nach oben verlagert ist. Projiziert man nun die Lage der Femoralis senkrecht auf das Becken, so kann man ziemlich sicher sein, daß die Vertiefung, die von dieser Projektion getroffen wird bezw. etwas unterhalb derselben gelegen ist, die primäre Pfanne ist.

Hat man die Primärpfanne gefunden — eine Aufgabe, die man zweckmäßig mit Gummihandschuhen löst, um möglichst den direkten Kontakt der Finger mit der Wunde zu vermeiden —, so bietet die Vertiefung derselben in der Regel keine Schwierigkeiten. Ich habe mich ausschließlich hierbei des großen Hoffaschen Löffelelevatoriums bedient. In vielen Fällen genügt es, das mächtige Bindegewebspolster zu entfernen, um eine genügend tiefe Pfanne zu schaffen. Nur in selteneren Fällen wird man sich genötigt sehen, auch von der knorpeligen Auskleidung der Pfanne größere Stücke zu entfernen. In keinem einzigen der von mir operierten Fälle habe ich jedoch direkt die knöcherne Spongiosa der Pfanne ausbohren müssen. Hat man die knorpelige Pfannenauskleidung mit entfernen müssen, so repräsentiert sich die nunmehr zu Tage tretende Knochenpfanne als eine regelmäßige, halbkugelförmige Vertiefung. Wichtig ist, daß man bei der Modellierung der Pfanne auf ein gutes Vorspringen der oberen und hinteren Pfannenbegrenzung achtet, ja in vielen Fällen genügt es schon vollkommen, wenn man nur den oberen und hinteren Quadranten der Pfanne genügend vertieft, während man die übrigen Teile unberührt läßt. Auf ein gutes Vorspringen der oberen und hinteren Pfannenbegrenzung muß man besonders dann achten, wenn sich hier eine sogenannte „Gleitfurche“ vorfindet.

Gegen die Pfannenmodellierung ist als wichtiges Bedenken geltend gemacht worden, daß dadurch die Gefahr der Ankylosenbildung bedingt würde. Diese Befürchtung ist jedoch hinfällig und sowohl durch die Erfahrungen der Praxis als auch durch Tierversuche widerlegt. Eine Verwachsung eines intakten Knorpels mit einem angefrischtem Knorpel findet so leicht nicht statt, vorausgesetzt, daß keine Infektion erfolgt und daß frühzeitig Bewegungen gemacht werden. Eher ist eine Ankylosierung zu befürchten, wenn zwei angefrischte Knorpelflächen einander gegenübergestellt werden; aber auch hier läßt sich dieselbe nicht selten durch frühzeitige Bewegungen noch vermeiden.

Hat man die Pfanne genügend modelliert, so erfolgt der Akt der Reposition, und dieser kann gleichfalls oft recht große Schwierigkeiten verursachen. Nicht selten gelingt es, den Schenkelkopf bis dicht an die Pfanne heranzubringen, aber weder durch Zug noch durch direkten Druck noch durch Hebelwirkung gelingt es, ihn in die Pfanne einzustellen. Zunächst können es noch Reste von Verwachsungen sein, die nicht nachgeben wollen und die das koxale Femurende starr — namentlich auf der Rückseite — mit dem Becken verbinden. Man muß demgemäß sorgfältig noch einmal diese Verwachsungen revidieren, und hat man den hindernden Strang gefunden und durchtrennt, so gelingt die Einstellung des Kopfes dann oft mit Leichtigkeit.

Ein zweites Hindernis bilden sehr häufig die Deformierungen des Schenkelkopfes. Wie hochgradig diese Deformierungen bisweilen sein können, ist hinlänglich aus den Schilderungen von Hoffa und Lorenz bekannt. Charakteristisch für den Luxationsschenkelkopf ist es, daß er im Verhältnis zu einem normal entwickelten Schenkelkopf einen außerordentlich mächtigen und hypertrophischen Knorpelmantel mit oft stark gewulsteten Knorpelrändern, aber nur einen sehr spärlichen und stark zurückgebliebenen Knochenkern besitzt; es findet sich also hier ein ähnliches Verhalten vor, wie ich es für die Luxationspfanne beschrieben habe. Man kann sich hiervon leicht aus den Röntgenbildern überzeugen, die in der Regel nur einen kleinen Knochenkern, niemals aber die Gesamtkonfiguration des Kopfes erkennen lassen, weil letztere lediglich durch die knorpeligen Massen bedingt ist. Dazu kommt, daß der Epiphysenansatz des Kopfes zum Schenkelhals oft beträchtlich schief gestellt ist und der Kopf sich gewissermaßen in einer pathologischen Richtung und in einer patho-

logischen Form entwickelt hat, weil sich die funktionellen formgestaltenden Einflüsse, wie sie bei einem normalen Schenkelkopf in einer normalen Pfanne in Erscheinung treten, hier nicht geltend machen können. Bei solch stark hypertrophierten Schenkelköpfen bleibt nichts anderes übrig, als daß man, wenn man die Reposition erreichen will, die Kopfform verkleinern bezw. der Pfanne entsprechend modellieren muß. Es empfiehlt sich jedoch hierbei, die Modellierung auf das geringste Maß einzuschränken. Wenn auch unter sachgemäßer Nachbehandlung und bei fehlender Infektion die Berührung zweier angefrischten Knorpelflächen nicht unbedingt zur Ankylose führt, so muß man, um dieser Gefahr nach Möglichkeit aus dem Wege zu gehen, es jedenfalls zu vermeiden suchen, daß eine angefrischte Kopffläche einer angefrischten Pfannenfläche gegenübertritt. Zweckmäßig nimmt man in solchen Fällen die Verkleinerung und die Abtragung von Knorpelschichten am unteren Kopfpole vor, da man die Pfanne in der Regel in den oberen Quadranten anfrischt. Noch besser aber vermeidet man in solchen Fällen überhaupt eine Anfrischung des Pfannenknorpels und beschränkt sich nur auf die Exstirpation des Bindegewebsspolsters, um die Modellierung des Kopfes in geeigneter Weise vornehmen zu können.

Als drittes Repositionshindernis können noch die Veränderungen des Schenkelhalses in Betracht kommen. Bekanntlich steht bei Luxationsgelenken der Schenkelhals in einer ausgesprochenen Sagittalstellung, und der Schenkelkopf artikuliert mit dem Darmbein mit seiner hinteren Peripherie. Sehr häufig kombiniert sich damit eine erhebliche *Coxa vara*, mitunter auch eine *Coxa valga* (Drehmann); vielfach ist der hintere Teil des Schenkelhalses stark verlängert, der vordere beträchtlich verkürzt. In manchen Fällen fehlt sogar der Schenkelhals so gut wie vollkommen, und der Schenkelkopf sitzt dicht am Femurschaft. Wenn man bei solch hochgradigen Verbiegungen den Kopf in die neue Pfanne einstellen will, so bedarf es oft einer ganz außerordentlich starken Innenrotation, und diese läßt sich, selbst wenn die starren Verwachsungen vollkommen gelöst sind, oft nicht erreichen, weil die am Trochanter ansetzenden Außenrotatoren, die bekanntlich im Luxationsstadium stark retrahiert sind, nicht so weit nachzugeben vermögen. In solchen Fällen muß man zur Tenotomie der Sehnenansätze an den Trochanteren schreiten, um die Operation beenden zu können.

Werden diese Repositionshindernisse richtig erkannt und richtig

beseitigt, so gestaltet sich die Reposition zu einem leichten und glatten Eingriff. Zweifellos sinkt auch die Gefahr der Infektion, wenn gewaltsame Repositionsmanöver, wie sie vielfach bisher ausgeführt worden sind, durch eine planmäßige Behandlung der Repositionshindernisse auf ein Minimum eingeschränkt werden. Solche gewaltsamen Repositionen sind sicher mit fortschreitender Technik und Uebung vermeidbar.

Ist die Reposition des Schenkelkopfes vollzogen, so bietet der weitere Gang der Operation keine Schwierigkeiten mehr. Zunächst hat man sich noch sorgfältig davon zu überzeugen, daß der reponierte Schenkelkopf eine gute Stabilität besitzt. Diese Prüfung ist sehr wichtig, weil ein nicht stabil eingestellter Schenkelkopf im Laufe der Wundbehandlung leicht der Gefahr der Relaxation nach oben ausgesetzt ist, da es am oberen Pfannenrande zunächst noch keine Weichteile gibt, welche den Kopf fest mit dem Becken fixieren und eine Relaxation verhüten.

Sodann folgt der Wundverband. Solange man seiner Technik noch nicht sicher ist, und solange man die Operation nicht mit einfachen glatten Schnitten ausführen kann, wird am zweckmäßigsten von der Operationswunde aus tamponiert; unter Umständen empfiehlt es sich auch, eine Kontrainzision nach der Genitokruralfalte hin anzulegen. Hierauf wird der Gipsverband angelegt, der an der Operationsstelle zum Zwecke des Verbandwechsels gefenstert werden muß; die Anlegung desselben geschieht in der Regel in mittlerer Abduktion und starker Innenrotation, weil sich diese Stellung für den Schenkelkopf am stabilsten erwiesen hat. Der Gipsverband muß diese Stellung absolut sicher fixieren, und aus diesem Grunde muß er bis an die Knöchel des operierten Beines reichen und muß auch die gesunde Hüfte und die Hälfte des gesunden Oberschenkels mit umfassen. Ich pflege weiterhin zur Erleichterung der krankpflege-rischen Verrichtungen beide Oberschenkel noch durch ein Spreizbrett zu verbinden, an welchem der Operierte leicht emporgehoben werden kann.

Für den Erfolg der Operation ist von ausschlaggebender Bedeutung die Nachbehandlung. Wir müssen berücksichtigen, daß wir durch die Operation nur die richtigen Lagebeziehungen zwischen Kopf und Pfanne hergestellt haben, daß jedoch diese Teile zunächst noch gar nicht, um ein Bild zu gebrauchen, funktionell aufeinander abgestimmt sind. Auf keinen Fall haben wir mit der Operation

schon ein Gelenk hergestellt; denn ein wichtiger Bestandteil desselben, die ergiebige faltenreiche Gelenkkapsel, fehlt noch vollkommen, und dieser Teil entwickelt sich erst unter dem Einfluß der Funktion. Die Funktion systematisch auszubilden, ist daher eine wichtige Aufgabe der ferneren Behandlung. In der Regel kann bei primärer Wundheilung der Gipsverband nach 3 Wochen entfernt werden, und es kann dann mit vorsichtigen Bewegungsübungen und mit Massage begonnen werden, wobei zunächst die Patienten im Bett verbleiben. Die Uebungen selbst dürfen niemals aggressiv sein, sie werden zunächst im Sinne der Beugung und Streckung und zwar unter Beibehaltung der Abduktion und Innenrotation ausgeführt. Ganz allmählich werden dann vorsichtige Adduktionsübungen hinzugefügt und erst, wenn eine gewisse Beweglichkeit und Stabilität besteht, dürfen die Patienten das Bett verlassen, womit dann der übliche gymnastische Unterricht einsetzt. Die richtige Nachbehandlung ist für die Erzielung eines guten beweglichen Gelenks von größter Wichtigkeit, und man muß Schanz vollkommen darin beistimmen, wenn er als Ursache der vielfach beschriebenen Ankylosenbildung die mangelhafte Durchführung der Nachbehandlung anschuldigt.

Hiermit ist der Gang der Operation im allgemeinen gekennzeichnet. Die Schwierigkeiten, die dabei auftreten, sind mitunter wohl recht groß, aber nicht unüberwindbar, und bei eifriger Mitarbeit dürfte sich die Technik dieser physiologisch vollkommen berechtigten Operation noch in manchen Punkten wesentlich verbessern lassen. Jedenfalls aber darf die Schwierigkeit einer Aufgabe uns nicht davon abhalten, auf die Lösung derselben überhaupt zu verzichten.

Was nun meine persönlichen Erfahrungen anbetrifft, so erstrecken sich diese auf 10 Operationen. Es ist dies nur eine kleine Serie, aber sie dürfte trotzdem einiges Interesse erwecken. Zunächst sind in der Aera der unblutigen Behandlungsmethode die Veröffentlichungen über blutige Repositionen überhaupt außerordentlich spärlich, und mir ist zur Zeit keine weitere zusammenhängende Darstellung dieser Frage mit näherer Mitteilung von Krankengeschichten bekannt. Sodann aber gehören die vorliegenden Berichte mit zu den wenigen, die auch ein Streiflicht auf die unblutige Behandlungsmethode zu werfen geeignet sind. Denn sämtlichen Operationen ist die unblutige Behandlung, zum Teil sogar mehrfach wiederholt, vorausgegangen, und die Operationsbefunde decken deutlich die Ursachen des Fehlschlagens der unblutigen Behandlung auf. Daß selbstver-

ständig in allen Fällen eine sorgfältige Röntgenkontrolle stattgefunden hat, braucht wohl nicht erst erwähnt zu werden.

Bevor ich nun meine Beobachtungen im einzelnen wiedergebe, möchte ich, um Mißverständnissen vorzubeugen, noch einmal kurz meinen Standpunkt in der Behandlungsfrage der angeborenen Hüftverrenkungen präzisieren. Trotz meines Eintretens für die chirurgische Therapie halte ich die unblutige Methode für das Normalverfahren. Persönlich habe ich mit derselben durchaus befriedigende Resultate erzielt, und selbst noch weit jenseits der Altersgrenze habe ich unter meinen Fällen gute funktionelle und anatomische Dauerresultate zu verzeichnen, so bei einem 16jährigen Mädchen mit einseitiger Luxation, ferner bei einem 12jährigen Mädchen mit doppelseitiger Luxation, und zwar auf beiden Seiten. Aber ich halte trotzdem die unblutige Behandlung keineswegs für das einzige und allein anwendbare Verfahren. Es hat seine Grenzen, die durch die anatomischen Verhältnisse bestimmt sind, und wo diese Grenzen beginnen, hat die chirurgische Therapie einzusetzen. Das Gebiet der unblutigen Methode sind die leichten, unkomplizierten Fälle, das der blutigen dagegen die schweren. Hieraus ergibt sich, daß man im Grunde genommen nicht ohne weiteres die Resultate beider Behandlungsmethoden in Parallele stellen darf. Wenn man es trotzdem tun kann, so ist das nur ein Beweis für den Wert der chirurgischen Therapie.

Nunmehr lasse ich die Krankengeschichten folgen.

I.

Käthe S., 7 Jahre alt. Doppelseitige Luxation. Im Alter von 3 Jahren von autoritativer Seite unblutig behandelt und nach einjähriger Behandlung mit gut transponierten Gelenken entlassen. Allmählich Verschlimmerung. Bei der Aufnahme in die Behandlung am 8. Juni 1901 bestand vollkommene Reluxation, Trochanterhochstand rechts $8\frac{1}{2}$ cm, links $5\frac{1}{2}$ cm; starke Lordose. Röntgenaufnahme zeigt leidlich entwickelte knöcherne Pfannen.

10. Juni 1901. Erneuter Versuch der unblutigen Reposition. Rechts gelingt dieselbe glatt nach ca. $\frac{1}{2}$ stündigen Repositionsmanövern unter deutlichem Einschnappen des Kopfes; links wird der Schenkelkopf wohl an den Pfannenort gebracht, doch ist die Einstellung sehr labil.

25. September 1901. Abschluß der Verbandbehandlung. Resultat

tat: Rechts vollkommen anatomische Reposition; links Transposition, Schenkelkopf steht anscheinend fest dicht über dem oberen Pfannenrand. Zunächst noch 4 Wochen Nachbehandlung mit Massage und Gymnastik. Im Laufe dieser Behandlung zeigt sich bei dem transponierten linken Gelenk deutliche Tendenz zur Verschiebung. Da bei diesem Gelenk die unblutige Behandlung bereits zum zweiten Male versagt hat und das Röntgenbild eine leidlich entwickelte knöcherne Pfanne und einen gut ausgebildeten Schenkelkopf zeigt, so wird hier am 31. Oktober 1901 die blutige Reposition ausgeführt. Schnitt längs des Tensor fasciae latae, stumpfes Eingehen durch die Fasern des Glutaeus medius auf die Vorderseite der Gelenkkapsel, die der Länge nach eröffnet wird. Gelenkkapsel stark verdickt; sie umschließt eng den Kopf, so daß man von einer eigentlichen Gelenkhöhle nicht sprechen kann. Der Kopf ist verhältnismäßig klein, etwas stumpf kegelförmig, der Schenkelhals gut ausgebildet, aber etwas steil und nach vorn verbogen. Der Schnitt wird nunmehr bogenförmig nach abwärts in der Richtung der primären Pfanne verlängert. Die Mobilisation des Schenkelkopfes ist schwierig, er ist in breiter Ausdehnung durch die straffe, stark verdickte hintere Gelenkkapsel mit dem Darmbein verbunden; die hintere Gelenkkapsel weist stellenweise knorpelige Beschaffenheit auf. Noch schwieriger gestaltet sich das Aufsuchen der primären Pfanne. Das derbe, fibröse, auf dem Darmbein liegende Gewebe wird breit gespalten. Beim Vordringen in die Tiefe finden sich hintereinander drei pfannenartige Vertiefungen, die durch knorpelige Bindegewebsswälle voneinander getrennt sind. Die am tiefsten gelegene Nische wird nunmehr ausgehöhlt, doch läßt sich eine genügende Vertiefung nicht erzielen; hierbei zeigt sich in der unteren Begrenzung derselben eine kleine Oeffnung von der Größe eines dünnen Bleistifts, durch die man mit der Sonde in eine ziemlich geräumige Höhle gelangt. Da die eben neu angelegte Pfanne nicht recht dem Pfannenbilde entspricht, welches die Röntgenaufnahme zeigt, so entstehen Zweifel, ob man sich in der richtigen Pfanne befindet. Die kleine Oeffnung wird daher erweitert, und dabei ergibt sich, daß man jetzt erst in die richtige Pfanne gelangt, die nach Aushebelung des starren, knorpeligen Bindegewebes eine tiefe und regelmäßige Gestalt zeigt. Da bei der Modellierung der an falscher Stelle angelegten Pfanne der Oberrand der primären Pfanne ziemlich stark lädiert ist, so bleibt nichts anderes übrig, als beide Pfannen zu einer einzigen, beträcht-

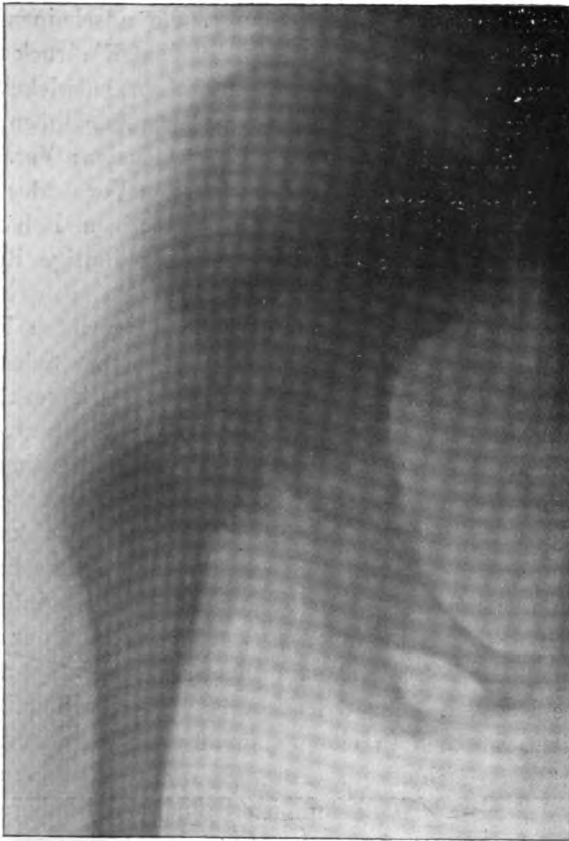lich vergrößerten Pfanne zu vereinigen, in der auf diese Weise zwei deutlich zu unterscheidende Nischen entstehen, und zwar eine obere und eine untere. Die Reposition vollzieht sich infolge der Steilstellung des Schenkelhalses zunächst trotz kräftigen Zuges am Bein und Druckes auf den Trochanter etwas schwierig, geht aber nach Lösung einiger starren Verwachsungen, die den Schenkel auf der Rückseite mit dem Darmbein verbinden, glatt vor sich. Die Einstellung erfolgt in mittlerer Abduktion und Innenrotation. Bei der Prüfung erweist sich die Reposition als außerordentlich stabil, und der Kopf stellt sich fest in der unteren Nische ein. Tamponade der Wunde. Gipsverband. Wundverlauf fieberfrei. 10 Tage nach der Operation wird bei einem ungeschickten Transport der Verband eingebrochen, und es entsteht hierbei eine vollkommene Relaxation. In Rauschnarkose läßt sich der Schenkelkopf leicht reponieren, doch stellt er sich nicht mehr in der unteren Pfannennische, sondern in der oberen Pfannennische ein, wobei er sich fest gegen den neugebildeten oberen Pfannenrand stemmt. Beginn der Nachbehandlung 3½ Wochen nach der Operation. Bei der Entlassung wird das Bein aktiv bis 60° gebeugt und in einem Winkel von 45° abduziert. Infolge des etwas zu hoch angelegten oberen Pfannenrandes kommt eine Verkürzung des Beines von ca. 1½ cm zu stande. Der Kopf steht vollkommen stabil in der Pfanne und zwar in deren oberer Nische, wo er sich fest gegen den oberen Rand anstemmt. Das funktionelle Resultat ist sehr zufriedenstellend. (Demonstration der Patientin am 18. März 1902 im Aerztlichen Verein zu Hamburg.)

Eine nach 1 Jahr vorgenommene Nachuntersuchung ergibt den Dauerbestand des Operationsresultates; auch die unblutig behandelte Hüfte ergibt vollkommene funktionelle und anatomische Dauerheilung. Befund auf der operierten Seite: der Kopf steht fest in der oberen Nische der neugebildeten Pfanne; die Beweglichkeit hat zugenommen, wenn sie auch nicht gänzlich den normalen Exkursionen entspricht. Beugung geht bis über 1 R., Abduktion bis 60°, Innenrotation frei, Außenrotation etwas beschränkt. Die Verkürzung von 1½ cm ist dieselbe geblieben, wird jedoch vollkommen ausgeglichen. Gang ausdauernd, gleichmäßig, nicht hinkend. Lendenlordose völlig beseitigt.

Epikrise: Es handelt sich hier um ein nahe der Altersgrenze befindliches Mädchen von 7 Jahren, bei welchem die mehrfach, auch von anderer sachkundigen Hand vorgenommene unblutige Behandlung

am linken Gelenk versagte, während das rechte Gelenk durch den wiederholten unblutigen Versuch geheilt wurde. Die Operation des linken Gelenkes ergab mit Sicherheit, daß sich hier der Schenkelkopf niemals in der primären Pfanne befunden hatte; die starren

Fig. 3.



Verwachsungen am primären Pfannenorte waren niemals durch die unblutige Behandlung entfaltet worden, stets war es hiermit nur gelungen, den Schenkelkopf in die „Gegend der Primärpfanne“ einzustellen (cf. Fig. 11 und 12). Vom technischen Standpunkt ist die Operation als mangelhaft zu bezeichnen, weil nicht die primäre Pfanne allein, sondern Primärpfanne plus der darüber befindlichen Sekundärpfanne zur definitiven Pfanne ausgestaltet worden ist. Funktionell ist das Resultat trotzdem sowohl hinsichtlich der Beweglichkeit als

auch hinsichtlich des Gehaktes durchaus befriedigend — auch im Dauerresultat.

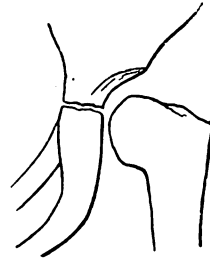
II.

Else W., 3 Jahre alt. Doppelseitige Luxation. Trochanterhochstand rechts 4 cm, links $4\frac{1}{2}$ cm, starke Lendenlordose. Zunächst beiderseits unblutige Einrenkung, die anscheinend glatt gelingt; die rechte Pfanne macht hierbei den Eindruck einer sehr flachen Pfanne, trotzdem sie im Röntgenbild gut entwickelt erscheint; auch links ist kein deutliches Einschnappen wahrzunehmen. Typischer Verband in starker Abduktion und Hyperextension; Verbandbehandlung $4\frac{1}{2}$ Monate. Nach Abnahme des letzten Verbandes wird durch Röntgenaufnahmen der Mißerfolg der unblutigen Behandlung auf beiden Seiten festgestellt; es wird daher die blutige Reposition in zwei Zeiten in Aussicht genommen.

16. Januar 1902. Blutige Reposition des rechten Hüftgelenks. Dauer 50 Minuten. Schnittführung wie bei I. Schenkelhals in starker Coxa vara-Stellung, antevertiert, vorn stark verkürzt, hinten stark verlängert. Der Kopf knorpelig und stark hypertrophisch, im Gegensatz zum Röntgenbild, wo derselbe — allerdings nur der Knochenkern desselben — sehr winzig erscheint; auffallende Deformierungen des Kopfes bestehen sonst nicht. Die Gelenkkapsel spannt sich wie ein straff gespanntes Segel über die vermutliche Pfanne, so daß man nur mit Mühe den Finger dazwischen einführen kann. Aufschneiden des Kapselschlauches. Zunächst keine Spur von Pfanne fühlbar, so daß Zweifel entstehen, ob man sich überhaupt am richtigen Pfannenorte befindet. Zur Orientierung wird der Schnitt nach abwärts vertieft, wo man in eine regelmäßige, ovalär gestaltete Vertiefung gerät, die sich als das Foramen obturatorium erweist. Nunmehr wird das über diesem Foramen befindliche Bindegewebspolster entfernt, welches die Beckenfläche ganz eben gestaltete, und es tritt eine gut charakterisierte Pfanne zu Tage. Dieselbe erweist sich jedoch für den stark vergrößerten Kopf als zu klein und daher wird sie durch Fortnahme von Knorpellamellen im oberen und hinteren Quadranten entsprechend erweitert. Am Kopf wird keine Modellierung vorgenommen. Die Reposition gelingt gut. Einstellung in Innenrotation und Abduktion; die Stellung erweist sich als sehr stabil. Die Hautwunde wird durch einige Situationsnähte verkleinert, sodann Tamponade. Gipsverband. Wundverlauf aseptisch.

31. Januar 1902. Die Mutter des Kindes stürzt beim Transport desselben hin, die sofort vorgenommene Untersuchung ergibt, daß am operierten Gelenk nichts verändert ist.

6. Februar 1902. Abnahme des Gipsverbandes. Gutes Resultat. Beginn der Nachbehandlung, die 6 Wochen später abgeschlossen wird. Entlassungsbefund 18. März 1902: Der Kopf steht fest in der primären Pfanne (Fig. 4), die Beweglichkeit des neuen Gelenks ist eine ausgezeichnete und bis auf unbedeutende Defekte von einem normalen Gelenk nicht zu unterscheiden. Das funktionelle Ergebnis entspricht vollkommen dem anatomischen Befunde. (Vorstellung der Patientin im ärztlichen Verein zu Hamburg am 18. März 1902.)

Fig. 4¹⁾.

Epikrise: Das Versagen der unblutigen Behandlung ist meines Erachtens in diesem Falle darauf zurückzuführen, daß es nicht gelungen ist, den stark vergrößerten Kopf am primären Pfannenorte zu erhalten. Ich möchte es indessen unentschieden lassen, ob es überhaupt bei der unblutigen Behandlung gelungen ist, den Kapselschlauch zu entfalten. Es wäre immerhin denkbar, daß der Kopf ohne Kapselinterposition in die Primärpfanne gebracht worden ist. Die bei der Operation gefundenen Verwachsungen der Primärpfanne mit dem Kapselschlauch würden in diesem Falle nicht ohne weiteres dagegen sprechen, weil sie sich im Stadium der Relaxation hätten wieder von neuem bilden können; hierfür spricht der Umstand, daß die Verwachsungen nicht besonders hochgradig waren. So viel aber ist sicher, daß der Kopf längere Zeit mit der Primärpfanne in einem unmittelbaren Kontakt nicht gestanden haben kann, weil auch die geringste Dellenbildung am Pfannenorte fehlte. Die Pfannengegend war vollkommen eben und von einem fibrösen Bindegewebspolster ausgefüllt, so daß erst mit Zuhilfenahme der Orientierung nach dem Foramen obturatorium ihre Lage bestimmbar war. Dazu kommt, daß der Kopf stark hypertrophisch entwickelt war, so daß aus diesem Grunde eine längere exakte Einstellung nicht möglich war. Hier gab es nur den einen Weg, auf operativem Wege diese beiden Gelenkgebilde für einander passend zu machen. Das Operationsresultat ist als ein

¹⁾ An Stelle der Photographie konnte hier ebenso wie bei einigen späteren Figuren nur die Pauskizze wiedergegeben werden, weil sich das Original für eine Reproduktion nicht mehr eignete.

gutes zu bezeichnen, und selbst ein während der Behandlung erfolgter Unfall hat an der Güte desselben nichts zu ändern vermocht.

III.

Dieselbe Patientin. Nach dem günstigen Resultat der ersten blutigen Operation wurde am 21. März 1902 die linke gleichfalls relaxierte Hüfte der blutigen Reposition unterzogen. Dauer 1 Stunde. Chloroformverbrauch 25 g. Typische Schnittführung nach Hoffa. Schenkelkopf stark vergrößert, aber nicht deformiert. Schenkelhals in Coxa vara-Stellung, antevvertiert, vorn stark verkürzt, hinten verlängert. Die Pfanne auch hier nur sehr schwach angedeutet, von Bindegewebsmassen verdeckt, die sich wie ein Segel darüber spannen. Spaltung dieser Massen, Exstirpation der fibrös-knorpeligen Gewebsbestandteile. Es gelingt auf diese Weise leicht, eine glatt begrenzte, tiefe Pfannenhöhle freizulegen, die sich jedoch für den hypertrophischen Kopf zu klein erweist. Sie wird daher entsprechend der Kopfgröße weiter ausmodelliert; am Kopf wird keine Verkleinerung vorgenommen. Die Reposition zunächst erschwert durch die nicht völlig gelösten Verwachsungen an der Rückseite des Schenkels; nach Beseitigung dieser Hindernisse glatte und stabile Reposition. Tamponade, Gipsverband in Abduktion und Innenrotation.

Glattes Erwachen aus der Narkose. Abendtemperatur (Rectum) 37,2. Unruhige Nacht. Morgentemperatur 36,6. Puls beschleunigt, 168 Pulse. Bei der Visite am Morgen tritt plötzlich — 20 Stunden nach der Operation — ein schwerer Herzkollaps ein; das Kind wird blau, atmet sehr oberflächlich. Künstliche Atmung, Kochsalzinfusionen und Exzitantien beseitigen den bedrohlichen Zustand für einige Stunden. Doch wiederholt sich die Herzschwäche im Laufe des Nachmittags und das Kind erliegt trotz aller Maßnahmen dem Kollaps 38 Stunden nach der Operation.

Epikrise: Das Versagen der unblutigen Reposition ist auch bei diesem Gelenk auf dieselben Ursachen zurückzuführen als beim erstoperierten. Die Bestandteile der primären Pfanne waren dermaßen gewuchert, daß nur eine flache Delle bestand, in welcher der stark hypertrophierte Kopf keinen festen Halt finden konnte.

Der traurige Ausgang — übrigens der einzige Todesfall — ist um so bedauerlicher, als das operative Resultat dem ersten Ergebnis

vollkommen gleichwertig zu werden versprach und die Operation selbst vollkommen glatt verlaufen war. Ob dieser Fall zu den Todesfällen von akutester Sepsis zu rechnen ist, möchte ich nicht ohne weiteres entscheiden. Der ganze Verlauf hat mehr den Eindruck hervorgerufen, als ob es sich um einen Spättodesfall nach Chloroformnarkose handelte. Für das nicht allzu kräftige, etwas pastöse Kind waren trotz des relativ geringen Chloroformverbrauches drei Chloroformnarkosen innerhalb weniger Monate, die zum Zweck der unblutigen und der beiden blutigen Einrenkungen vorgenommen werden mußten, offenbar zu viel. Ich bin daher geneigt, diesen Fall nicht direkt der Methode, sondern der Operationsgefahr im allgemeinen zuzurechnen. Eine Sektion, die die Frage vielleicht hätte entscheiden können, hat leider nicht gemacht werden können.

IV.

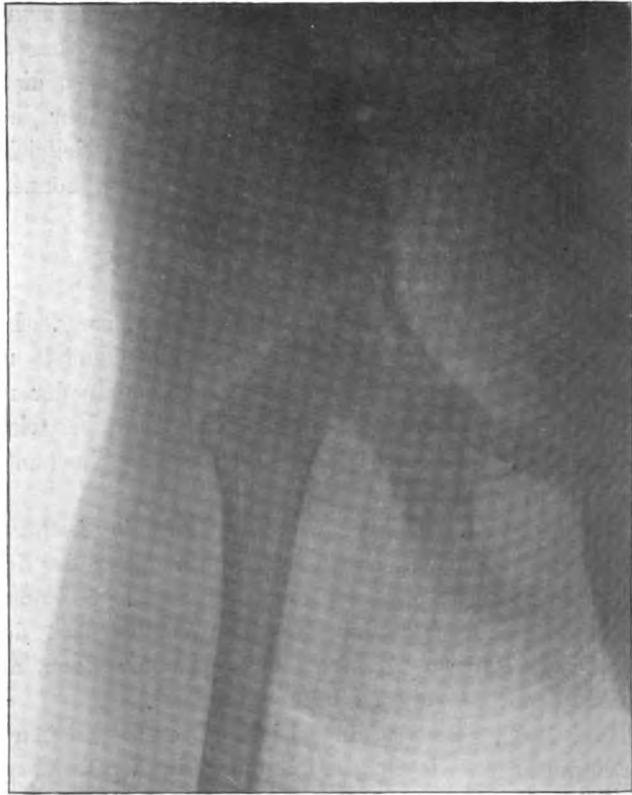Hedwig M., 7 Jahre alt. Luxatio coxae sin. cong. Im Alter von 3 Jahren von sachkundiger Seite unblutig behandelt und mit guter Transposition (Röntgenbild) entlassen. Im Laufe der nächsten Jahre jedoch wieder vollkommene Relaxation. Beim Eintritt in die Behandlung — 31. Dezember 1902 — besteht ein Trochanterhochstand von 6 cm (Röntgenbild).

13. Januar 1903. Unblutige Einrenkung in Aethernarkose. Dauer derselben 20 Minuten. Deutliches Einschnappen des Schenkelkopfes, so daß gutes Resultat zu erwarten steht. 5 Monate Verbandbehandlung. Beim Abschluß derselben ergibt sich, daß trotz der anfänglich günstigen Aussicht das Ergebnis doch nur eine Transposition gegen den oberen Pfannenrand ist.

18. Juni 1903. Blutige Reposition. Dauer derselben 45 Minuten; Aethernarkose. Uebliche Freilegung des Operationsgebietes. Schenkelhals antevertiert, in steiler Coxa valga-Stellung von 140 bis 150°, vorn verkürzt, hinten verlängert. Schenkelkopf spitz pilzförmig deformiert, verhältnismäßig klein, der Kopfknochen zeigt an verschiedenen Stellen lakunäre Resorptionsfelder. Die primäre Pfanne wird zunächst nur als ein kleines Grübchen gefühlt, welches von einer außerordentlich straffen, fast knorpelig harten Bindegewebsdecke bedeckt ist. Nach Exstirpation dieses Bindegewebspolsters präsentiert sich die Pfanne als eine tiefe, geräumige Höhle, die noch durch Ausschälen einiger Knorpellamellen am oberen und hinteren

Pfannenrand etwas vergrößert wird. Der spitze Kopf wird gleichfalls etwas zurechtgestutzt, doch wird hierbei sorgfältig darauf geachtet, daß nicht eine angefrischte Kopffläche einer angefrischten Pfannenfläche gegenübertreten kann. Die Reposition erweist sich selbst nach gründlicher Lösung der sehr ausgedehnten und starren

Fig. 5.



Verwachsungen auf der Rückseite des Femur noch sehr schwierig, weil der Schenkelhals in steiler Coxa valga-Stellung steht. Sie läßt sich erst bewerkstelligen, nachdem die Sehnenansätze an den Trochanteren und die Adduktoren tenotomiert sind. Tamponade. Gipsverband in Abduktion und Innenrotation.

In den ersten 6 Tagen Temperatursteigerungen bis 39° , die auf die Resorption des Blutes bezogen werden können; keine Eiterung, der weitere Verlauf vollkommen fieberfrei.

13. Juni 1903. Verbandabnahme, Beginn der Nachbehandlung, die durch eine KniestEIFigkeit auf der operierten Seite kompliziert wird. Nach 10wöchentlicher Nachbehandlung mit gut beweglichem Hüftgelenk an normaler Stelle und gutem funktionellem Resultat entlassen.

Nachuntersuchung 1 Jahr post operationem: Gang vollkommen gleichmäßig, ausdauernd, ohne zu hinken. Keinerlei Verkürzung. Das operierte Hüftgelenk ist, von unbedeutenden und nur bei scharfer Untersuchung bemerkbaren Defekten abgesehen, in fast normalem Umfang beweglich; die Beugung geht bis über 1 R. Das Röntgenbild (Fig. 5) zeigt ein gut entwickeltes Hüftgelenk. Demonstration der Patientin am 17. Mai 1904 im Aertzlichen Verein zu Hamburg unter Vorführung komplizierter Gangarten, Laufen, Springen, Stuhlbesteigen u. s. w.

Epikrise: Es handelt sich hier um ein hart an der Altersgrenze befindliches Mädchen von 7 Jahren, bei dem eine zweimalige, zu verschiedenen Zeiten vorgenommene unblutige Behandlung versagte. Das Versagen ist wohl darauf zurückzuführen, daß bei der Schwere der Deformierung der Schenkelkopf keinen festen Halt am primären Pfannenorte finden konnte und stets wieder von demselben abglitt. Dieses Hindernis ließ sich nur durch die Modellierung der deformierten Gebilde auf operativem Wege beseitigen. Bemerkenswert ist, daß trotz der Modellierung sowohl des Schenkelkopfes als auch der Pfanne und trotz anfänglicher Temperatursteigerung ein gut bewegliches Gelenk erzielt wurde, das sich auch im Dauerresultat bewährt hat.

V.

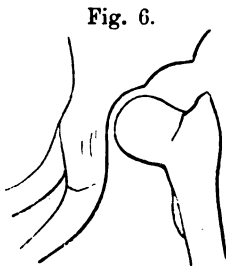
Herta W., 3 Jahre alt. Doppelseitige Luxation. Trochanterhochstand rechts 4 cm, links 3 cm. Starke Lendenlordose.

10. April 1902. Unblutige Reposition. Rechts vollzieht sich dieselbe unter deutlichem Einschnappen des Kopfes, links macht sich hierbei nur ein leichtes Knirschen bemerkbar. 7 Monate Verbandbehandlung. Beim Wechsel des vorletzten Verbandes wird bereits linkseitige Reluxation festgestellt, daher wird bei Anlegung des neuen Verbandes hier in Narkose noch einmal nachreponiert. Beim Abschluß der Verbandbehandlung besteht beiderseits nur Transposition, die links recht labil ist. Der Gang hat sich bedeutend gebessert.

1 Jahr nach der Reposition Vorstellung. Es besteht beider-

seits Reluxation mit einem Trochanterhochstand von rechts 4 cm, links 5 cm. Es wird daher von neuem die unblutige Behandlung aufgenommen. Reposition am 19. März 1903. Nach 4monatlicher Verbandbehandlung dasselbe Ergebnis wie früher: Transposition sub spina auf beiden Seiten mit einem Trochanterhochstande von 4 cm. Nunmehr blutige Reposition und zwar zunächst die der rechten Hüfte.

Operation am 29. Juli 1903. Chloroformäthernarkose. Dauer der Operation 35 Minuten. Vor Beginn der Operation wird zunächst noch ein kurzer Versuch gemacht, die linke Seite noch einmal unblutig zu reponieren, der aber, da er nicht bald gelingt, rasch aufgegeben wird. Hierauf Freilegung des rechten Hüftgelenks. Kopf



ziemlich groß, aber wenig deformiert. Schenkelhals anteviert; Coxa vara mäßigen Grades, die durch den schiefen Ansatz der Kopfepiphyse bedingt ist. Die Mobilisation des Kopfes wegen starrer Verwachsungen recht schwierig. Die Pfanne wird leicht gefunden; sie ist jedoch stark verwachsen und vollkommen von fibrösem Gewebe verdeckt, das dem Kapselschlauch angehört. Erst mit Hilfe eines Elevatoriums läßt sich der Zugang zur Pfanne freilegen. In der Pfanne findet sich eine starke, unregelmäßige Knorpelwucherung, nach deren Entfernung sich eine gut ausgebildete Höhle präsentiert. Glatte Reposition. Tamponade. Gipsverband in der üblichen Stellung. Aseptischer Wundverlauf.

12. August 1903. Infolge Brechens des Verbandes hat sich eine Reluxation gebildet. Kopf steht über der Pfanne. In Rauschnarkose leichte Nachreposition. Neuer Gipsverband in stärkerer Abduktion (60°) und Innenrotation.

30. August 1903. Verbandabnahme. Kopf steht jetzt fest. Nach 8wöchentlicher Nachbehandlung Entlassung. Der Kopf steht sehr stabil in der primären Pfanne (Fig. 6). Die Hüfte ist bis zum rechten Winkel beweglich, die Abduktion ist noch etwas stärker behindert.

Spätere Nachuntersuchungen ergeben fortschreitende Besserung und bestätigen das Dauerresultat (cf. VI). Bei der letzten Untersuchung im Frühjahr 1907, also 4 Jahre post operationem, unterschied sich das operierte Gelenk kaum von einem normalen; das Gelenk ist nahezu vollkommen normal beweglich; die Beugung vollzieht sich bis weit über 1 R.; die Rotationsbewegungen sind gänzlich frei, das funktionelle Resultat ist ausgezeichnet.

Epikrise: Die Ursache, daß in diesem Falle, der sich noch innerhalb der günstigsten Altersperiode befand, die mehrmaligen unblutigen Repositionsversuche versagten, ist in der Starrheit der Verwachsungen zu suchen. Die Operation ergab mit Sicherheit, daß, trotzdem auf dieser Seite bei der unblutigen Einrenkung ein deutliches Einschnappungsgeräusch wahrzunehmen war, der Kapselschlauch am primären Pfannenorte niemals entfaltet gewesen sein konnte und daß niemals der Kopf in direktem Kontakt mit der hypertrophischen Pfanne gestanden hatte. Wenn auch der Kopf bei der Reposition in die Gegend der Pfanne gebracht worden war, so muß stets der alte Kapselschlauch interponiert geblieben sein, und es hat sich also hier stets um die Mikuliczsche Pseudoreposition gehandelt (cf. Fig. 11, 12). Eine Lösung dieser starren Verwachsungen war nur auf operativem Wege möglich. Beachtung verdient hier noch die Reluxation infolge mangelhaften Verbandes 14 Tage nach der Operation, die aber sofort erkannt und mühelos beseitigt wurde.

VI.

Dieselbe Patientin. Nach dem günstigen Ausgang der blutigen Reposition auf der rechten Seite wurde etwa 9 Monate später auch die linke Seite operativ in Angriff genommen, die inzwischen einen Trochanterhochstand von 7 cm erreicht hatte.

14. April 1904. Blutige Reposition der linken Hüfte. Das Operationsgebiet wird in üblicher Weise freigelegt. Es besteht Coxa vara stärksten Grades, der Schenkelhals fehlt so gut wie vollkommen, und der unförmige, walzenförmige, stark hypertrophierte Kopf sitzt fast unmittelbar am Femur. Die größten Schwierigkeiten bereitet das Auffinden der Pfanne. Es wird das ganze Becken abgetastet, vorn bis unter das Poupartsche Band, wo man die großen Gefäße pulsieren fühlt, hinten bis an das Foramen ischiadicum, wo der Nervus ischiadicus berührt wird (Zucken des Beines), und unten bis an das Foramen obturatorium. An keiner Stelle dieser Beckenpartie ist ein Grübchen oder eine seichte Vertiefung zu konstatieren, und es hat den Anschein, als ob ein Pfannendefekt besteht, obwohl das Röntgenbild dagegen spricht. Schließlich wird an der Stelle, wo die primäre Pfanne vermutet wird, das starre fibröse Gewebe gespalten und der Hoffasche Löffel angesetzt. Hier finden sich auch zwei stimmbandartige Stränge und eine ganz flache, muldenförmige Vertiefung. Nach Einkerbung der beiden Stränge werden hier die

Knorpelmassen extirpiert, wobei man ziemlich rasch auf spongiöse Knochensubstanz stößt. Es entsteht auf diese Weise eine allerdings nur ziemlich seichte Pfanne, deren oberer und hinterer Rand verhältnismäßig schwach entwickelt ist. Nunmehr wird der Schenkelkopf zu reponieren versucht; die Pfanne erweist sich jedoch für den unförmigen Kopf viel zu klein; letzterer rutscht mit Leichtigkeit ab, hierbei wirken die unteren Partien des wulstigen Kopfes gewissermaßen als Hebel. Erst nachdem diese unteren, vollkommen knorpeligen Partien des Kopfes mit dem Messer abgetragen sind, läßt sich eine ziemlich sichere Reposition erzielen. Tamponade. Gipsverband in Innenrotation, starker Abduktion von 75° und Hyperextension. Wundverlauf aseptisch. Keine Temperatursteigerungen.

12. Mai 1904. Wechsel des Gipsverbandes. Die Abduktion wird verringert, Innenrotation und Hyperextension werden noch beibehalten; Stehübungen im Gipsverbande.

8. Juni 1904. Abnahme des Gipsverbandes und Beginn der Nachbehandlung.

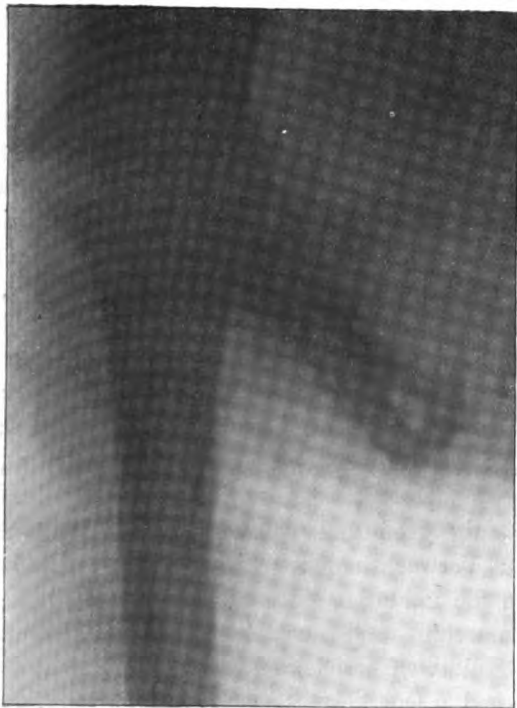15. Juli 1904. Patientin wird auf Wunsch der Angehörigen entlassen. Das Röntgenbild zeigt, daß die neugebildete Pfanne nicht der primären Pfanne entspricht, daß sie sich vielmehr über derselben befindet. Das Bein steht noch in leichter Abduktion und wird nur bis zu einem Winkel von 45° gebeugt; es stemmt sich fest gegen die neugebildete Pfanne an.

4 Monate später ergibt die Nachuntersuchung eine vollkommene Relaxation des linken Hüftgelenks. Gleichzeitig hat sich das Bein in Flexions- und Adduktionsstellung begeben. Die Beweglichkeit ist gänzlich aufgehoben, das Bein ist um 3 cm verkürzt, steht aber zur Zeit fest am Becken. Patient wird von neuem zur klinischen Behandlung aufgenommen.

15. November 1904. Nochmalige Freilegung der linken Hüfte. Der Schenkelkopf ist völlig usuriert, ohne jeden Knorpelüberzug und bildet mit dem Darmbein eine knöcherne Ankylose, so daß er aus seiner jetzigen Gelenkhöhle herausgebrochen werden muß. Die Mobilisierung des koxalen Femurendes gelingt erst, nachdem Schenkelhals und Schenkelschaft bis zum Trochanter minor in typischer Weise skelettiert ist. Die Primärpfanne läßt sich jetzt verhältnismäßig leicht feststellen, da sie dicht unter der falsch angelegten Sekundärpfanne liegen muß. Eine Delle oder Vertiefung findet sich hier allerdings nicht vor; das Bindegewebe wird an dieser Stelle ge-

spalten und nun erst tritt eine seichte pfannenartige Vertiefung in Erscheinung, die aber völlig verknorpelt ist. Nach Entfernung der knorpeligen Massen an dieser Stelle entsteht eine gut charakterisierte, tiefe, geräumige Pfannenhöhle. Am schwierigsten gestaltet sich die Reposition; sie gelingt zunächst auf keine Weise, weder

Fig. 7.



durch Zug noch durch direkten Druck. Erst nachdem der usurierte Schenkelkopf reseziert ist, gelingt es, den Femurstumpf in die Primärpfanne einzustellen, wobei zuvor die Adduktoren tenotomiert werden müssen. Tamponade. Gipsverband in Abduktion und stärkster Innenrotation, mit fast nach vorn gerichteter Ferse, weil nur in dieser Stellung die Einstellung stabil ist.

Der Wundverlauf war recht kompliziert. Es entwickelte sich eine wochenlange schwere Eiterung, und als diese versiegte, erforderte die Korrektur der Abduktion noch eine monatelange Nachbehandlung. Im März 1905 konnte die Patientin geheilt aus der Behand-

lung entlassen werden; die Hüfte war ankylotisch und der Schenkelstumpf stand fest in der primären Pfanne (Fig. 7). Die Verkürzung war unbedeutend, ca. 1 cm, und wurde infolge einer geringen restierenden Abduktion völlig ausgeglichen, so daß ein Kurztreten nicht stattfand. Funktionell war der Gang vollkommen ausdauernd und sicher. Als störender Defekt bestand nur eine sehr starke Einwärtsstellung des Beines. Diese wurde $\frac{1}{2}$ Jahr später durch eine Schedesche Osteotomie gänzlich beseitigt.

Bei der letzten Nachuntersuchung im Frühjahr 1907 ergab sich, daß die Ankylose in geringem Grade beweglich geworden war. Da das rechte mit gutem Erfolg operierte Bein nahezu normal beweglich war, so war eine schwere Schädigung des funktionellen Gesamtergebnisses vermieden, und die Patientin ging, trotz ihrer linksseitigen Versteifung, ganz unauffällig; nur bei komplizierten Gangarten, Laufen, Springen, Treppensteigen, ist die Versteifung erkennbar. In funktioneller Beziehung ist der Gang durchaus sicher, und in der Ausdauer entspricht er völlig dem eines normalen Kindes.

Epikrise: Dieser Fall illustriert deutlich die Schwierigkeiten, die beim Aufsuchen der primären Pfanne entstehen können. Die anatomischen Veränderungen waren bei diesem Gelenk außerordentlich hochgradig: fast völliges Fehlen des Schenkelhalses, so daß der Kopf hart am Femurschaft saß, der Schenkelkopf selbst schwer deformiert, unförmig groß und walzenförmig, die Pfanne völlig verknorpelt, dazu Verwachsungen schwerster Art. Daß bei solchen Veränderungen die unblutige Methode versagen muß, liegt wohl auf der Hand. Immerhin wäre auch hier auf operativem Wege noch ein besseres Resultat zu erzielen gewesen, wenn nicht der technische Fehler bei der ersten Operation gemacht worden wäre, daß die Pfanne an einer falschen Stelle angelegt wurde. Infolgedessen konnte eine genügend tiefe Pfanne nicht gebildet werden; die Folge hiervon war, daß der Schenkelkopf ausgedehnter modelliert werden mußte, als es wohl sonst notwendig gewesen wäre; ferner ist die nur ungenügend vertiefte Pfanne als die direkte Ursache dafür anzusprechen, daß sich später der Schenkelkopf weiter am Becken verschob und ankylotisch mit demselben vereinigte. Die Operation, die zur Beseitigung dieses Defektes ausgeführt wurde, ist im Grunde genommen nicht zu den typischen blutigen Repositionen zu rechnen. Daß bei einem verstümmelten Schenkelende und noch dazu bei einer schweren Eiterung eine Versteifung nicht zu verhüten war, bedarf

keiner weiteren Ausführung. Trotz dieser ungünstigen Ereignisse ist das Gesamtergebnis immerhin noch befriedigend, und die Patientin ist jedenfalls weit besser daran, als wenn sie ihre luxierten Hüften auf beiden Seiten behalten hätte. Ganz von der Sicherheit und Ausdauer des Gehaktes abgesehen, so sind jetzt weiterhin auch noch die statischen Bedingungen für eine normale Entwicklung des weiblichen Beckens gegeben, die bei doppelseitiger Luxation bekanntlich fehlen. Daß das Gesamtergebnis sich trotz des offenbaren Mißerfolges auf der linken Seite noch so günstig gestaltete, ist im wesentlichen dem guten Resultate der blutigen Reposition der rechten Seite zuzuschreiben.

VII.

Anita B., 3 Jahre alt. Doppelseitige Luxation. Das Röntgenbild zeigt auf beiden Seiten die Schenkelköpfe dicht über dem oberen Pfannenrande, der eine deutliche Gleitfurche aufweist; die knöcherne Pfanne selbst ist gut entwickelt. Trochanterhochstand $2\frac{1}{2}$ cm beiderseits. Lendenlordose.

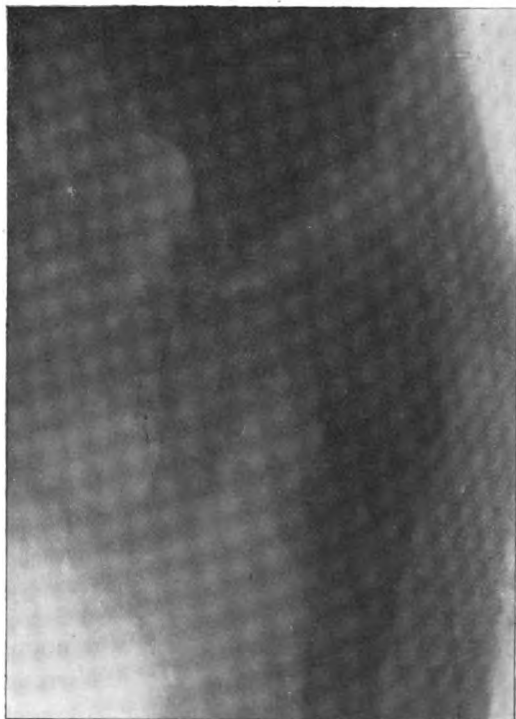
15. November 1903. Unblutige Einrenkung, die rechts bereits nach 2 Minuten mit deutlichem Einschnappen des Kopfes gelingt, links wird kein typisches Einschnappungsgeräusch gehört; die Pfanne erscheint hier flacher. 5 Monate Verbandbehandlung. Beim Abschluß derselben ergibt sich rechts anatomische Reposition, links Transposition.

Am 16. April 1904 wird daher links die blutige Reposition ausgeführt. Der Schenkelkopf steht starr in der Gleitfurche am oberen Pfannenrande und versperrt den Eingang in die Gelenkhöhle. Er ist vollkommen knorpelig, vergrößert und sitzt an einem sehr kurzen, antevierten Schenkelhalse in Coxa vara-Stellung. Am oberen Kopfpol findet sich am Epiphysenansatz ein halbrunder Knorpelwulst, der von dem peripheren Teile des Kopfpols durch eine ziemlich tiefe Furche getrennt ist. Die Gelenkhöhle ist als flache Mulde angedeutet und mit starren, fibrös-knorpeligen Verwachsungen ausgefüllt; im Verhältnis zum hypertrophischen Kopf ist sie viel zu klein. Nach Entfernung des fibrös-knorpeligen Pfanneninhalts und nach Abschälung einiger Knorpellamellen aus dem oberen und hinteren Pfannenquadranten präsentiert sich eine gut ausgebildete, regelmäßig gestaltete, tiefe und geräumige Pfannenhöhle. Die Reposition des Kopfes in diese Höhle gelingt erst nach Abtragung

des Knorpelwulstes am oberen Kopfpole. Tamponade, Gipsverband in Abduktion und starker Innenrotation.

An den ersten beiden Tagen Temperatursteigerungen bis 38,5, dann völlig fieberfreier Verlauf. Verbandabnahme nach 4 Wochen und Beginn der Nachbehandlung. 6 Wochen später wird das Kind mit gut beweglicher, an normaler Stelle befindlicher Hüfte entlassen (Fig. 8).

Fig. 8.



Eine Untersuchung im November 1906 — 2½ Jahre nach der Operation — bestätigt den Dauererfolg; auch das Resultat der unblutig behandelten Hüfte hat sich gehalten; der Gang ist vollkommen normal und unterscheidet sich von dem anderer Kinder in keiner Weise.

Epikrise: Es handelt sich um eine glatt verlaufene Operation bei einem Mädchen innerhalb der Altersgrenze. Das Versagen der unblutigen Reposition ist auf die schwere Deformierung des koxalen Femurendes und auf das Größenmißverhältnis von Kopf und Pfanne zurückzuführen. Ob es unter diesen Verhältnissen nur zu einer

Pseudoreposition gekommen ist, läßt sich nicht sagen; sicher aber ist, daß diese Veränderungen eine Retention des Kopfes am Pfannenorte nicht gestatteten. Diese Hindernisse ließen sich nur operativ beseitigen, besonders der Knorpelwulst am oberen Kopfpol, und mit der Beseitigung dieser Hindernisse war auch die dauernde Reposition möglich geworden.

VIII.

Emma G., 11 Jahre alt. Doppelseitige Luxation, Trochanterhochstand rechts 9, links 8 cm. Starke Lendenlordose. Bisher nicht vorbehandelt. Röntgenbild läßt leidlich entwickelte Knochenpfannen erkennen.

3. Dezember 1904. Unblutige Einrenkung. Reposition gelingt rechts wie links über den hinteren Pfannenrand in je 25 Minuten. Wegen der starken Weichteilwiderstände war die Tenotomie der Adduktoren erforderlich. Uebliche Verbandbehandlung.

Beim ersten Verbandwechsel (31. Januar 1905) wird links Relaxation festgestellt, rechts scheint die Reposition von Bestand zu bleiben. Es besteht infolge der Reposition eine schwere Parese des Sphincter vesicae (Harnträufeln) und eine hochgradige doppel­seitige Lähmung des Nervus peroneus, wodurch die weitere Behandlung recht kompliziert wird. Nach 6 Monaten Abschluß der Verbandbehandlung; das rechte Bein steht gut, das linke ist transponiert; die Peroneusparese beginnt langsam sich zu bessern. Nachbehandlung mit Massage und Gymnastik während weiterer 3 Monate. Die Peroneus- und Sphinkterparese schwindet völlig; doch bleibt auch die anfangs rechtseitige Reposition nicht von Bestand, sondern geht in eine Transposition mit deutlicher Tendenz zur Reluxation über. Das linke Bein ist total relaxiert. Trochanterhochstand 8 cm.

5. September 1905. Blutige Reposition der linken Hüfte. Vor Beginn der Operation wird noch einmal der kurze Versuch einer unblutigen Einrenkung gemacht, weniger in der Absicht, die Reposition zu erzielen, als vielmehr, um den Kopf etwas mehr in die Pfannennähe zu bringen und die geschrumpften Weichteile zu dehnen; bei diesem Versuch verspürt man ein leises Knirschen, welches es zweifelhaft erscheinen läßt, ob das Geräusch auf Lösung von Verwachsungen oder auf eine Fraktur zu beziehen ist. — Sodann Vorbereitung des Operationsgebietes und Freilegung der Hüfte. Mobilisierung des koxalen Femurendes wegen der hochgradigen Ver-

wachsungen sehr schwierig; das ganze Femurende muß typisch skelettirt werden. Hierbei wird während der Rotationsbewegungen eine schräg durch Trochanter und Schenkelhals und Kopf ziehende Spiralfaktur aufgedeckt, welche sich unter dem Einfluß der Drehbewegungen stark disloziert. Der Schenkelhals ist namentlich vorn stark verkürzt, er geht fast rechtwinklig vom Schaft ab, der Kopf sitzt dicht am Schaft und zeigt verhältnismäßig unbedeutende Abweichung von der normalen Form; er erscheint nur etwas kleiner als normal; auffallend ist das Vorhandensein eines starken Ligamentum teres. Es wird zunächst versucht, den frakturierten Kopf in die Pfanne zu reponieren. Um dieses Ziel zu erreichen, müssen jedoch noch starke Verwachsungen zwischen Kopf und Becken gelöst werden. Die Pfanne wird leicht gefunden; sie ist sogar verhältnismäßig tief, und sie wird nach Extirpation ihres bindegewebigen Polsters ganz regelmäßig und geräumig. Es gelingt auch ziemlich glatt, den fast völlig aus seinen Verbindungen gelösten Kopf in die Pfanne einzustellen, doch erweist es sich als unmöglich, den Schenkelstumpf tiefer herabzuziehen, weil starke Verwachsungen auf der Rückseite ihn mit dem Becken fixieren. Da infolge der ausgedehnten Skelettierung und infolge der fast gänzlichen Denuation des Kopffragmentes eine Verheilung der Fraktur unter diesen Umständen mehr als unsicher erschien, so wird das Kopffragment extirpiert, und der aus seinen Verwachsungen gelöste Schenkelchaftstumpf nach Glättung seines oberen Endes in die Pfanne eingestellt, wodurch eine Verkürzung von ca. 3 cm entsteht. Tamponade, Gipsverband in starker Abduktion.

Beschreibung des hierbei gewonnenen Präparates: Das extirpierte Hals- und Kopffragment läßt deutlich den spiraligen Verlauf der Bruchlinie erkennen, ferner die starke Coxa vara; besonders interessant ist, daß sich bei genauer Besichtigung noch eine zweite, allerdings nicht völlig gelöste Fraktur am Uebergang zwischen Kopf und Hals in der Epiphysenlinie — also eine partielle Epiphysenlösung — nachweisen läßt, die sicher gleichfalls während der unblutigen Repositionsmanöver entstanden ist.

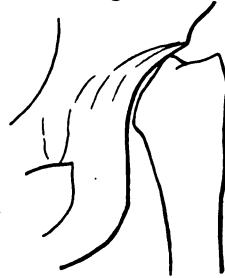Die sehr schwierige Operation nimmt einen vollkommen komplikationslosen und fieberfreien Wundverlauf. Etappenweise wird im Laufe der weiteren Behandlung die starke Abduktion herabgesetzt. 6 Wochen post operationem Abnahme des Gipsverbandes. Hierbei wird noch eine ziemlich gute Beweglichkeit im Hüftgelenk festgestellt;

der Schenkelschaft steht fest in der primären Pfanne (Fig. 9). 9 Wochen nach der Operation (16. Dezember 1905) Entlassung aus der Behandlung. Die Beweglichkeit der linken Hüfte nimmt ab, doch kann sich die Patientin sicher auf das operierte Bein stützen.

Eine 2 Jahre später vorgenommene Nachuntersuchung (Oktober 1907) ergibt: Das Bein steht in mittlerer Stellung fest in der Hüfte; der Schenkelschaft hat sich am oberen Ende kranförmig umgebogen; es besteht ferner ein geringer Rest von Beweglichkeit; funktionell gibt die operierte Seite eine sichere und nicht schmerzende Stütze ab.

Epikrise: Es handelte sich hier um eine doppelseitige Luxation jenseits der Altersgrenze. Trotz einer hinlänglich ausgebildeten Pfanne und einem nicht wesentlich gestörten Größenverhältnis zwischen Kopf und Pfanne ist die unblutige Behandlung erfolglos, was auf die Veränderungen des Schenkelhalses und die Schwere der Verwachsungen zurückzuführen ist. Ob die Reposition beim ersten Male gelungen war, muß dahingestellt bleiben, jedenfalls aber war unter diesen Umständen eine dauernde Retention nicht möglich. Bemerkenswerter sind die unangenehmen Komplikationen, die bei beiden unblutigen Versuchen auftraten, und von denen die Frakturen ausschlaggebend für das Schicksal des Gelenkes waren. Besondere Beachtung verdient die bisher nicht beobachtete zweifache Fraktur. Wäre keine Frakturierung eingetreten, so hätte wohl auch hier noch die Hoffasche Operation zu einem guten Resultat geführt, zumal da Kopf und Pfanne gut zueinander paßten. So aber ließ sich eine typische Reposition nicht mehr ausführen, und es blieb nichts anderes übrig, als den Weg einzuschlagen, den bereits Hüter, Roser, Margary u. a. gegangen waren. Der Mißerfolg fällt also im Grunde genommen nicht der Hoffaschen Operation als solcher zur Last.

Fig. 9.



IX.

Dieselbe Patientin. Rechtes Hüftgelenk. Nach dem unglücklichen Ausgang der linkseitigen Operation erschien eine blutige Behandlung der rechten Hüfte wegen der Gefahr einer Versteifung auch auf dieser Seite ausgeschlossen. Indessen hatte sich rechts eine so beträchtliche Verkürzung gebildet — Trochanterhochstand

8 cm —, daß bei der Versteifung der linken Seite der Gehakt außerordentlich beschwerlich war; aus diesem Grunde erschien wenigstens der nochmalige Versuch einer unblutigen Einrenkung auf der rechten Seite gerechtfertigt. Dieser Versuch wurde am 5. Februar 1906 — 5 Monate nach der linkseitigen Operation — ausgeführt. Aber auch bei diesem Versuch kam es gleich im Beginn zu einer Fraktur, und zwar zu einer schrägen subtrochanteren Torsionsfraktur, deren Bruchlinie sich unterhalb des Trochanter minor schräg durch den Schaft in die Massen des Trochanter major erstreckte. Die unblutige Behandlung mußte unter diesen Umständen aufgegeben werden, und an ihre Stelle trat die Extensionsbehandlung des Bruches mit schweren Gewichten (24 Pfd.).

7 Wochen später ergab das Röntgenbild, daß trotz erheblicher Extension die Fraktur mit starker Dislokation geheilt war: der spitze Schenkelschaftstumpf steht dicht über der knöchernen Pfanne; abseits davon reitet in stumpfem, nach außen gerichtetem Winkel der abgebrochene Trochanter plus Schenkelhals plus Kopf. Irgendwelche Beweglichkeit besteht nicht, dagegen starke Schmerzen bei Gehversuchen. Unter diesen Verhältnissen — links eine schwere Versteifung, rechts eine difform geheilte Fraktur und gleichfalls Versteifung, wodurch der Gehakt fast unmöglich gemacht wurde — entschloß ich mich zu einem nochmaligen blutigen Eingriff.

26. März 1906. Freilegung des Frakturgebietes. Der frakturierte Schenkelschaft steht in einer gut ausgebildeten, jedoch nur von ligamentösem Gewebe begrenzten Sekundärpfanne, die 3 Finger breit oberhalb und etwas nach hinten von der Primärpfanne liegt. Die Primärpfanne wird nach Abbebelung des Schenkelschaftes leicht gefunden. Sie wird völlig vom alten Kapselschlauche zugedeckt, der nur eine ganz schmale Eintrittsöffnung in die Pfanne freiläßt. Nachdem das fibrös-knorpelige Gewebe längs gespalten ist, präsentiert sich eine gut ausgebildete, ziemlich tiefe, regelmäßig gestaltete Pfannenhöhle, deren Grund mehrere ligamentöse Wülste etwa von der Dicke einer Achillessehne durchziehen. Die Primärpfanne wird zunächst vollkommen tamponiert, weil sich der nächste Operationsakt am Schenkelkopf abzuspielen hat. Die Mobilisation des Kopfes ist wegen der hochgradigen Verwachsungen außerordentlich schwierig; sie wird noch besonders dadurch erschwert, daß die zwischen den beiden Fragmenten befindlichen ausgedehnten Callusmassen geschont werden sollen, und daß am Bein keine unterstützenden Drehbewe-

gungen ausgeführt werden können, weil die Frakturstelle noch stark federt. Der Kopf selbst ist auffallenderweise ziemlich regelmäßig und verhältnismäßig klein, so daß er gut in die Pfanne hineinpaßt; an der Pfanne selbst braucht daher nichts modelliert zu werden. Bei der Einstellung des Kopfes in die Pfanne läßt sich eine Verschiebung der noch sehr nachgiebigen Frakturstelle im Sinne einer Verkürzung nicht vermeiden. Nach Beendigung dieses Aktes liegen die Verhältnisse so, daß die Spitze des frakturierten Schenkelschaftes da steht, wo sonst sich der Trochanter major befindet, während das proximale, Trochanter major, Hals und Kopf umfassende Fragment etwa in der Höhe des Trochanter minor rechtwinklig vom Schaft abbiegt. Tamponade und Drainage der Wunde nach der Genitokruralfalte, Gipsstreckverband.

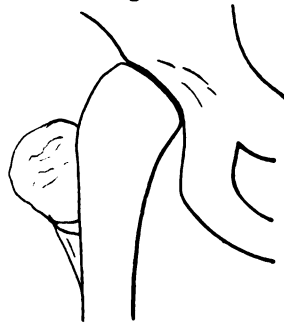
Der weitere Verlauf gestaltete sich sehr kompliziert: wochenlange, schwere Eiterung, bei der sich nekrotische Knochenpartien abstoßen; dann monatelange Fistelbildung, außerdem noch eine sekundäre Versteifung des rechten Knies.

Erst Ende November 1906 war die Heilung so weit fortgeschritten, daß die Patientin aus der Behandlung entlassen werden konnte; die Hüfte war in guter Stellung ankylosiert. Das Röntgenbild (Fig. 10) zeigte, daß der Schenkelkopf nicht in der Pfanne geblieben war; vielmehr sieht man denselben lateral vom Femurschaft etwa in der Höhe des Trochanter minor, zum Teil vom Schenkel verdeckt; der Kopf weist eine starke Osteoporose auf; die Pfanne selbst ist von einem unregelmäßigen, schwer definierbaren Callusgewebe ausgefüllt. Die Verkürzung beträgt $4\frac{1}{2}$ cm. Der Gang ist sehr mühselig.

Da sich der Gang nur wenig besserte, und die Ursache der Schwerfälligkeit nicht bloß in der doppelseitigen Versteifung, sondern auch in der Ungleichheit beider Beine zu suchen war, so werden im März 1907 die Beine in der Weise egalisiert, daß unter Lumbalanästhesie an dem zu langen rechten Bein eine Kontinuitätsresektion ausgeführt wurde.

Nachuntersuchung im Oktober 1907: Rechte Hüfte in guter Stellung ankylotisch, linke Hüfte in geringem Grade beweglich, so daß infolgedessen Sitzen, Treppensteigen, Anziehen von Schuhen.

Fig. 10.



Strümpfen ermöglicht ist. Beine gleich lang. Der Gang ist noch langsam und schwerfällig, aber schmerzfrei und ausdauernd; er vollzieht sich ohne Hilfsmittel, wie Stöcke und Krücken, und läßt eine langsam fortschreitende Besserung erkennen.

Epikrise: Auffallend in diesem Falle war, daß sich hier, trotzdem sich die Patientin bereits jenseits der Altersgrenze befand, dennoch eine gut entwickelte Pfanne und auch ein regelmäßig gebildeter, eher etwas zu kleiner Kopf vorfand, die in ihren Größenverhältnissen gut zueinander paßten. Dieses Verhalten erweckt den Anschein, als ob die starken, hypertrophischen Wucherungen der knorpeligen Bestandteile von Pfanne und Kopf, wie sie namentlich

Fig. 11.

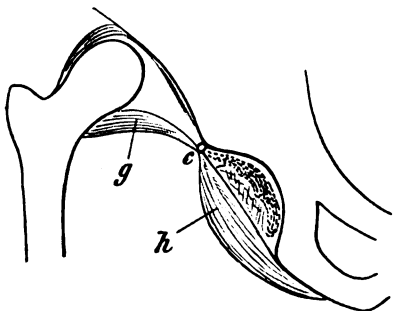
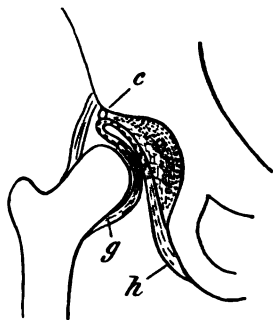


Fig. 12.



Schema der Mikulicz'schen Pseudoreposition.

bei jüngeren Individuen beobachtet werden, in späteren Jahren mit der fortschreitenden Ossifikation eine erhebliche Rückbildung erfahren. Daß trotz der günstigen Verhältnisse der das Gelenk bildenden Bestandteile die unblutige Einrenkung zweimal mißlang, ist lediglich auf die Schwere und Starrheit der Verwachsungen zurückzuführen, die eher den Knochen brechen lassen, als daß sie selbst nachgeben. Wie der Operationsbefund ergab, war die primäre Pfanne vollkommen vom alten Kapselschlauch überdeckt; derselbe war also niemals entfaltet gewesen, und wenn es auch anscheinend bei der ersten unblutigen Einrenkung gelungen ist, den Kopf an den Pfannenort heranzubringen, so ist er doch niemals direkt in der Pfanne eingestellt gewesen, sondern es muß sich hierbei stets der alte Kapselschlauch nach Art der Mikulicz'schen Pseudoreposition interponiert haben (cf. Fig. 11 und 12). Damit ist auch die Erklärung für die spätere Relaxation gegeben. Was die Behandlung anbetrifft, so enthält der

vorliegende Fall eine lehrreiche Warnung, nämlich die, sich davor zu hüten, bei Patienten jenseits der Altersgrenze die Einrenkung auf unblutigem Wege erzwingen zu wollen. Sicher würde man hier nach Lage der anatomischen Verhältnisse ein gutes Resultat mit der typischen blutigen Reposition erzielt haben, wenn man ohne den vorangegangenen Versuch der unblutigen Einrenkung, der in diesem Alter nur zu häufig Komplikationen mit sich führt, sofort ausschließlich operativ vorgegangen wäre; denn dann wäre sicher die Fraktur vermieden worden. Der bedauerliche Ausgang in Ankylose ist meines Erachtens weniger der Methode als dem unzweckmäßigen Vorgehen zuzuschreiben. Daß die schwere doppelseitige Versteifung dank der Erhaltung eines geringen Restes von Beweglichkeit auf der linken Seite etwas gemildert ist, ändert nichts an dem Mißerfolge.

X.

Marie F., 4 Jahre alt. Rechtseitige angeborene Hüftverrenkung. Trochanterhochstand $4\frac{1}{2}$ cm. Das Röntgenbild zeigt gut entwickelte knöcherne Pfanne.

8. Dezember 1905. Unblutige Einrenkung. Trotz Anwendung verschiedener Methoden gelingt es nicht, ein exakte Reposition zu erreichen. Der Schenkelkopf wird wohl leicht an den Pfannenort gebracht, besitzt aber nur eine sehr geringe Stabilität, so daß schon während der Reposition auf eine Kapselinterposition geschlossen wird. Gipsverband.

5. Februar 1906. Bei dem ersten Verbandwechsel ergibt die Röntgenaufnahme, daß der Schenkelkopf nur transponiert steht. Da die Angehörigen der kleinen Patientin im Frühjahr Hamburg verlassen wollen und vorher noch die Durchführung der Behandlung wünschen, so wird die weitere unblutige Behandlung aufgegeben und zur blutigen Reposition übergegangen.

8. Februar 1906. Operation. Ueblicher Schnitt. Der Schenkelhals ist kurz, gedrungen, anteviert, starke Coxa vara. Der Schenkelkopf steht in einer gut ausgebildeten Sekundärpfanne, die von einem regelmäßigen Limbus cartilagineus begrenzt wird; der Kopf ist zum größten Teil knorpelig, sehr difform, pufferförmig und unregelmäßig vergrößert. Auffallend ist die ungleichmäßige Verteilung von Knorpel- und Knochensubstanz im Kopf. Besonders stark ist der knorpelige Kopf nach oben hypertrophiert, während

der nach dem Röntgenbild sehr kleine Knochenkern exzentrisch nach unten verlagert ist und, von Knorpel unbedeckt, an der Grube, die für den Ansatz des Ligamentum teres bestimmt ist, direkt an die Oberfläche tritt. Das Ligamentum teres selbst fehlt. Um den Kopf zu verkleinern und regelmäßiger zu gestalten, wird er am unteren Pole modelliert. Die Mobilisation des Kopfes gelingt erst nach breiter Durchschneidung der stark verdickten hinteren Gelenkkapselwand. Der Weg zur Primärpfanne ist mit starren fibrösen Bindegewebsmassen bedeckt, und es findet sich nur eine ganz schmale Öffnung, die in die Primärpfanne führt; letztere ist völlig mit dem Kapselschlauch verwachsen; Spaltung und Abhebelung desselben von der Pfanne mittels Elevatorium. Nach Exstirpation des in der Pfanne liegenden Bindegewebspolsters tritt eine geräumige und tiefe Pfannenhöhle zu Tage, von deren knorpeligen Bestandteilen nichts mehr entfernt wird. Glatte und leichte Reposition. Tamponade. Gipsverband.

Am 2. Tage nach der Operation Temperatursteigerung; es entwickelt sich eine schwere, wochenlange Eiterung, weswegen das Gelenk nach der Genitokruralfalte hin drainiert wird; es bildet sich ferner ein Senkungsabszeß in der Adduktorengegend und ein metastatischer Eiterherd in der Gegend des 7. Brustwirbels; das Kind läßt Urin unter sich und beschmutzt sich beständig, was einen schweren, über handgroßen Decubitus am Kreuzbein zur Folge hat, ferner einen kleinen Decubitus an der Spin. ant. superior.

Am 5. April 1904 Temperaturabfall; die pyämischen Erscheinungen lassen nach, die Wunden beginnen gut zu granulieren. Bisher im Gipsverband fixiert. Abnahme desselben und Beginn der Nachbehandlung mit Massage und Bewegungsübungen.

19. April 1904. Erster Steh- und Gehversuch.

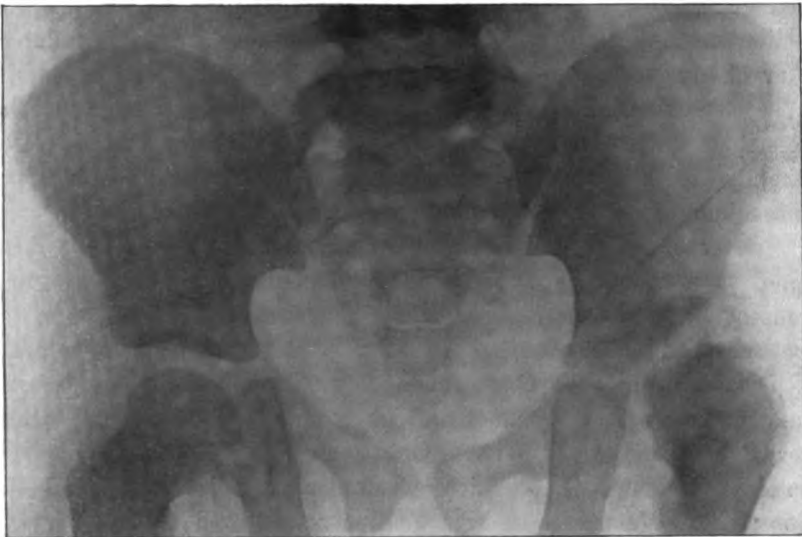12. Juni 1904. Entlassung aus der Behandlung auf Wunsch der Eltern, die von Hamburg verziehen. Das Röntgenbild zeigt den Kopf in der Pfanne. Das Bein befindet sich in guter Stellung und ist nicht verkürzt, aber noch sehr atrophisch, der Gang ist noch sehr wackelig. Im Gelenk hat sich bereits ein deutlicher, wenn auch geringer Grad von Beweglichkeit gebildet (Flexion 30 °). Es wird der dringende Rat erteilt, das Kind sofort in Weiterbehandlung zu geben, und die Patientin wird der Privatklinik der Herren Kollegen Gocht und Ehebold in Halle überwiesen.

Dieser Rat wird jedoch nicht sofort befolgt. Erst einen Monat

später wird das Kind den genannten Herren vorgestellt und hierbei wird nach den freundlichen Mitteilungen der Herren Kollegen, für die ich auch an dieser Stelle danke, folgender Befund festgestellt:

11. Juli 1906. Patientin geht vorsichtig, nach rechts hinkend. Im Bereich der rechten Hüfte eine 10 cm lange Narbe, nicht verwachsen. Eine weitere, 3 cm lange Narbe zieht über die Spina anterior superior. Ferner findet sich eine größere narbige Partie über dem Kreuzbein. Das rechte Hüftgelenk (Fig. 13) ist vollkommen anky-

Fig. 13.



lotisch; das rechte Bein steht adduziert, leicht flektiert und auswärts rotiert. Das ganze rechte Bein abgemagert, die Pfannengegend ausgefüllt. Das linke Bein mißt von der Spina bis zum äußeren Knöchel 49 cm reichlich, das rechte Bein 48 cm. Die Pfannengegend fühlt sich ausgefüllt an. Das Röntgenbild ergibt den Schenkelkopf in der Pfanne.

Leider wird auch jetzt der dringlichst erteilte Rat einer energischen Nachbehandlung nicht befolgt, und das Kind bleibt sich selbst überlassen. Nach den mir periodisch zugegangenen Berichten der Angehörigen hat sich der Zustand allmählich spontan gebessert, doch ist eine fehlerhafte Adduktionsstellung und eine hierdurch bedingte geringe Verkürzung zurückgeblieben. In einem Briefe vom

23. September 1907 teilt der Vater mit, „daß das Bein etwas kürzer und in der Hüfte noch versteift ist, was sich namentlich beim Sitzen bemerkbar macht. Springen und Laufen kann das Kind tüchtig und klagt nie über Müdigkeit“.

Epikrise: Es handelt sich hier um eine Patientin im günstigen Alter innerhalb der Altersgrenze. Trotzdem bestanden schwere Deformationen am Schenkelhals und Kopf und hochgradige Verwachsungen. Letztere sind besonders für das Mißlingen der unblutigen Behandlung verantwortlich zu machen. Aber selbst wenn auch der Kapselschlauch richtig hätte entfaltet werden können, fragt es sich noch, ob bei der Deformität des Kopfes und bei dem dadurch bedingten Größenmißverhältnis der Pfanne zum Kopf die unblutige Einrenkung von Dauererfolg begleitet gewesen wäre. Jedenfalls wäre eine stabile Einstellung des Kopfes und die dauernde Retention desselben unter diesen Umständen sehr zweifelhaft gewesen. Der Operationsbefund bestätigte die bereits gelegentlich der unblutigen Einrenkung gemachte Annahme der Kapselinterposition.

Der Mißerfolg der blutigen Operation ist einmal auf die Eiterung, sodann aber — und das in der Hauptsache — auf die nicht konsequent durchgeführte Nachbehandlung zurückzuführen. Bei systematischer und genügend lange durchgeführter Nachbehandlung hätte sich sicher wohl noch eine größere Beweglichkeit trotz der Vereiterung erreichen lassen, zumal da sich bereits in den letzten Wochen der Behandlung ein gewisser Grad von Beweglichkeit eingestellt hatte. Mit Sicherheit hätte sich jedoch hierdurch die Flexions-Adduktionsstellung der Hüfte und die hieraus resultierende Beinverkürzung vermeiden lassen. Die Tatsache, daß bei einseitiger Hüftversteifung die funktionelle Leistungsfähigkeit immer noch ganz befriedigend ist, ändert nichts an der Beurteilung des Operationsergebnisses als Mißerfolg.

Faßt man die Ergebnisse dieser 10 blutigen Repositionen, die hier in chronologischer Reihe wiedergegeben sind, zusammen, so ergibt sich, daß 5 Gelenke mit guter Beweglichkeit und guter Funktion ausheilten. In einem Falle (I) war zwar die Operation an sich technisch nicht ganz einwandfrei, insofern als die benachbarte Sekundärpfanne mit in die Pfannenneubildung einbezogen wurde, wodurch der Oberrand der Pfanne etwas zu hoch verlagert wurde, und

woraus eine geringe Beinverkürzung resultierte. Jedoch wurde diese Verkürzung leicht kompensiert und eine Beeinträchtigung des funktionellen Resultates fand nicht statt. In den übrigen 4 Fällen bestand keinerlei Verkürzung. Eine gänzlich normale Beweglichkeit hat keines der fünf mit Erfolg operierten Gelenke erreicht, und geringere Defekte blieben stets zurück. Indessen sind diese Defekte so unbedeutend, daß sie nur bei aufmerksamster Untersuchung nachweisbar sind und für gewöhnlich die Funktion in keiner Weise beeinträchtigen. In keinem Falle blieb die aktive Beugung unter 90° und auch Ab- und Adduktion war stets hinreichend frei. In 2 Fällen (I und IV) standen die Patienten hart an der Altersgrenze, in den übrigen drei (II, V, VII) innerhalb der Altersgrenze. Auffallend war, daß gerade bei den letzteren die Deformierungen der Gelenkbestandteile infolge der exzessiven Knorpelwucherung hochgradiger waren als bei ersteren; eine Beobachtung, die auch bei den weiteren Operationen gemacht wurde, während umgekehrt die Starrheit der Verwachsungen im allgemeinen bei den älteren Individuen stärker war als bei den jüngeren.

In 4 Fällen war das Ergebnis mangelhaft, und es kam zur Ankylosierung der Hüfte (VI, VIII, IX, X). In 3 Fällen (VI, VIII, IX) erfolgte die Ankylosierung in guter Stellung, in Fall X bildete sich infolge ungenügender Nachbehandlung eine leichte Flexions-Adduktionsankylose, die eine Verkürzung von 1 cm bedingte. Trotz dieser Ankylosenbildung war in 2 Fällen (VI, X) das funktionelle Endresultat immer noch befriedigend, da das andere Gelenk normal beweglich war. Ein schlechtes Resultat lieferten die Gelenke VIII und IX, von denen das eine gänzlich, das andere zum größten Teile versteifte, so daß eine fast komplette doppelseitige Hüftankylose resultierte. Hier lagen aber auch abnorm ungünstige Verhältnisse (schwere Frakturen) vor, und es handelte sich hierbei im Grunde genommen nicht mehr um die Ausführung einer typischen blutigen Reposition. Ebenso konnte auch in Fall VI, der gleichfalls ankylosierte, keine typische blutige Reposition gemacht werden; auch hier bestanden sehr schwere anatomische Veränderungen, da es infolge einer fehlerhaften Reposition zu einer Reluxation und zu einer Ankylose an einer falschen Stelle des Darmbeins gekommen war, die sich nur durch Resektion und Einstellung des resezierten Femurschaftes in die Primärpfanne beseitigen ließ. Nur in einem Falle (X) spielte die Eiterung die Hauptrolle bei der Ankylosenbildung, und

begünstigt wurde dieser Ausgang noch durch eine ungenügende Nachbehandlung. Bemerkenswert ist, daß sich an diesen Mißerfolgen nur ein Kind innerhalb der Altersgrenze beteiligte (Fall X); die übrigen Gelenke gehörten Kindern an, die sich bereits der Altersgrenze näherten (VI) bzw. über dieselbe hinaus waren (VIII, IX).

Relaxationen finden sich in den Endergebnissen nicht vor. Wohl sind im Laufe der Behandlung 3 Gelenke vorübergehend relaxiert gewesen, doch sind diese Relaxationen sämtlich beseitigt worden. In 2 Fällen war der Anlaß ein ungenügend fixierender Verband (I, V), hier genügte eine kurze Rauschnarkose, um die Nachreposition auszuführen. Im Falle VI war die Ursache die fehlerhafte Anlage der Pfanne, die noch einen weiteren blutigen Eingriff erforderlich machte.

Was die Frage der Eiterung anbetrifft, so erfolgte eine solche bei den hier mitgeteilten 10 Operationen 3mal (VI, IX, X). In 2 Fällen (VI, IX) lagen recht ungünstige Begleitmomente (Resektion und Fraktur) vor, und nur in 1 Fall (X) war die Operation an sich unkompliziert.

Schließlich ist noch ein Todesfall zu verzeichnen, der 38 Stunden nach der Operation erfolgte (Beobachtung III). Indessen ist es bei diesem recht zweifelhaft, ob er der Operation als solcher angerechnet werden darf, oder ob es sich hierbei nicht um einen Spät-todesfall handelt, der auf die Vergiftung durch die Chloroformnarkose zurückzuführen ist.

Wie man aus dieser Zusammenstellung ersieht, läßt das Gesamtergebnis noch viel zu wünschen übrig, und die Empfehlung der blutigen Reposition auf Grund derartiger Erfahrungen mag zunächst recht befremdend erscheinen. Das ist aber im Grunde genommen auch gar nicht der Zweck der vorliegenden Ausführungen. Vielmehr wollte ich hiermit nur eine Anregung zu einer erneuten Prüfung dieser Operation geben, die mir angesichts einer nicht wegzuleugnenden Insuffizienz der unblutigen Methode geboten erscheint. Das Urteil, wie es zur Zeit über die blutige Reposition besteht, ist sicher nicht zutreffend und leidet unter einer zu starken Verallgemeinerung der Mißerfolge der Anfangsperiode. Nicht ohne Absicht habe ich daher etwas ausführlicher meine persönlichen Mißerfolge wiedergegeben, weil man aus Fehlern am besten lernt, und weil man hieraus ersehen kann, daß es sich nicht um unüberwindbare Hindernisse bei dieser Operation handelt, sondern um Schwierig-

keiten, die sich wohl mit der Vervollkommnung der Technik und dem Wachsen der Erfahrung wesentlich werden einschränken lassen.

Für gänzlich unstatthaft würde ich es halten, wenn man aus den hier niedergelegten Beobachtungen bereits Schlüsse über den Wert der chirurgischen Behandlung ziehen wollte. Denn man muß berücksichtigen, daß das hier behandelte Material die schweren Formen der angeborenen Hüftverrenkung umfaßt, bei denen die orthopädische Behandlung häufig wiederholt versagt hat, und daß es sich ferner hierbei, was meines Erachtens das Wichtigste ist, um eine Anfangsserie von Operationen handelt, denen noch alle Fehler und Mängel einer sich entwickelnden Technik anhaften. Welchen Wert tatsächlich die blutige Reposition der angeborenen Hüftverrenkung besitzt, ist eine Frage, die erst durch solche Serien von Operationen wird beantwortet werden können, die die Fehler der Entwicklungsperiode abgestreift haben, und die unter Inanspruchnahme unserer modernen Errungenschaften ausgeführt worden sind. Derartige Serien sind aber zur Zeit noch nicht genügend bekannt gegeben.

L i t e r a t u r.

- A. v. Bergmann (Riga), Zur Freilegung des Hüftgelenks durch den Larghischen Bogenschnitt. *Langenbecks Arch.* Bd. 69 Heft 1 u. 2.
- Blencke, Meine bei der angeborenen Luxation des Hüftgelenks gemachten Erfahrungen. *Zeitschr. f. orth. Chir.* Bd. 15.
- Burghard, The treatment non operative and operation of cong. disloc. of the hip. *Refer. Zentralbl. f. Chir.* 1902, Nr. 8 S. 237.
- Calot, Die Behandlung der angeborenen Hüftverrenkung. Uebersetzt von Ewald. Stuttgart, Ferdin. Enke, 1906.
- Codivilla, Ueber die operative Behandlung der angeb. Hüftverrenkung. *Zeitschrift f. orth. Chir.* 1902, Bd. 9 Heft 2.
- Deuschländer, Demonstration blutig reponierter Hüften. *Deutsche med. Wochenschr.* 1902, Nr. 23. Vereinsbericht des ärztl. Vereins zu Hamburg.
- Derselbe, Sitzungsbericht des ärztl. Vereins zu Hamburg vom 17. Mai 1904.
- Derselbe, Zur Beurteilung der unblutigen Behandlung der angeb. Hüftverrenkungen. *Deutsche Zeitschr. f. Chir.* Bd. 73.
- Gocht, Anatomische Untersuchungen aus dem Bereich des kongenital verrenkten Hüftgelenks. *Verhandl. des IV. Kongr. f. orthop. Chir.* 1905.
- Hoffa, Die moderne Behandlung der angeb. Hüftverrenkung. München, 1898, Seitz u. Schauer.
- Derselbe, Lehrbuch der orthopäd. Chirurgie. Kapitel Hüftverrenkung.
- Jordan, Blutig operierte kongenitale Hüftluxation. *Münchener med. Wochenschrift* 1902, S. 210.

- 236 C. Deutschländer. Die blutige Reposition der angeb. Hüftverrenkungen.
- Kirmisson, Lehrbuch der angeb. chirurgischen Krankheiten. Uebers. von Deutschländer. Stuttgart, Ferd. Enke, 1899.
- König (Altona), Sitzungsbericht des ärztl. Vereins zu Hamburg vom 20. Oktober 1903.
- König (Berlin), Lehrbuch der speziellen Chirurgie. 8. Aufl. Bd. 3. Berlin, Hirschwald, 1905.
- Lorenz, Die Pathologie und Therapie der angeb. Hüftverrenkung. Wien 1895.
- Derselbe, Verhandlungen des I. Kongr. f. orth. Chir. 1902.
- Narath, Therapie der Luxatio cox. congen. Gedenkschrift für Gussenbauer. Wien, 1903, Braumüller.
- Rosenfeld, Münchener med. Wochenschr. 1890, Nr. 415, 455.
- Schanz, Zur blutigen Reposition der angeb. Hüftverrenkung. Zeitschr. f. orth. Chir. 1896, Bd. 4.
- Schede, Ueber die blutige Reposition veralteter Luxation und der angeb. Hüftverrenkung. Langenbecks Arch. Bd. 43. Festschrift für Thiersch S. 351.
- Schultze (Duisburg), Deutsche med. Wochenschr. 1902, Nr. 41, Vereinsb.
- Senger, Vorschlag zu einer Modifikation des Lorenzschen Verfahrens. Berliner klin. Wochenschr. 1897, Nr. 3.
- Vogel, Zur Pathologie und Therapie der Lux. coxae cong. Deutsche Zeitschr. f. Chir. Bd. 71 S. 274.
-

XII.

Ein Fall von kongenitaler Luxation des Humerus.

Von

Dr. Paul Zander-Berlin.

Mit einer stereoskopischen Tafel.

Den wenigen bisher veröffentlichten Fällen von kongenitaler Luxation des Humerus, welche als einwandfrei anzusehen sind, vermag ich einen Fall hinzuzufügen, bei dem die stereoskopische Röntgenuntersuchung einen genauen Aufschluß über die Verhältnisse bei dieser seltenen Deformität gibt, und der außerdem noch dadurch interessant wird, daß gleichzeitig mit der Luxation des Humerus ein Hochstand der Scapula auf derselben Seite besteht.

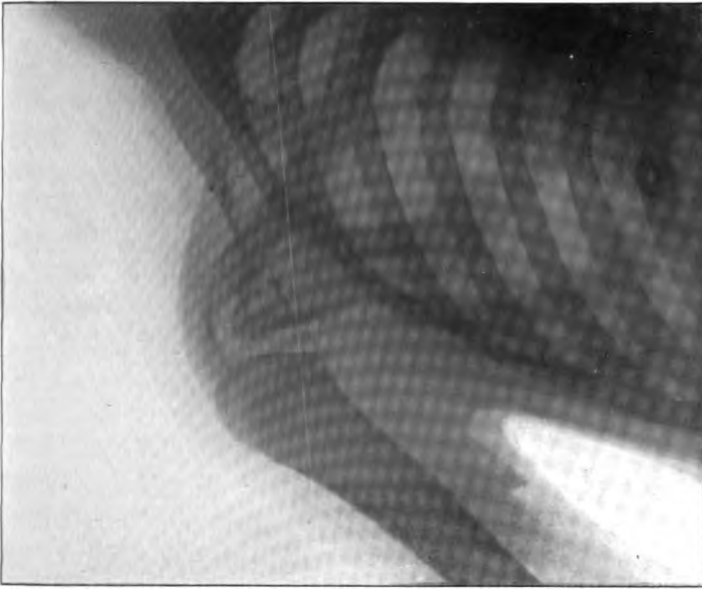
Es handelt sich um ein 13-jähriges Mädchen, das klein und schwächlich ist, aber keine wesentliche Störungen in der körperlichen Entwicklung sonst aufweist. Auch die Intelligenz ist ohne Beeinträchtigung. Anamnestisch ist, da die Patientin, welche von auswärts ist, nur mit einer wenig älteren Schwester zur Untersuchung kommt, gar nichts zu ermitteln. Irgend welche Mißbildungen in der Familie sind beiden Schwestern nicht bekannt. Die linke Schulter steht etwas höher als die rechte, die Spina scapulae ist 2 cm höher als auf der rechten Seite. Der linke Arm steht in leichter Abduktion und starker Innenrotation und ist scheinbar kürzer wie der rechte. Oberhalb und hinter dem Akromion ist der Oberarmkopf deutlich abtastbar, man fühlt ihn hier bei passiven Drehbewegungen unter der Hand rotieren. Die Beweglichkeit des linken Arms im Schultergelenk ist eine verhältnismäßig gute. Der Arm kann nach vorne und hinten fast bis zur Horizontalen gehoben werden, passiv ist eine fast vollständige Elevation möglich. Innen- und Außenrotation sind passiv im Schultergelenk ebenfalls frei, während die aktive Pronation des Arms nur im Unterarm vollständig frei ist, die Supination dagegen auch im Unterarm nur bis zur Hälfte ausgeführt werden kann. Ellbogen-, Hand- und Fingergelenke sind vollständig frei.

Es besteht bei passiven Bewegungen im Schultergelenk ein leichter Rigor. Die Reflexe des Arms sind nicht erhöht. Die elektrische Untersuchung der Schultermuskulatur ergibt vollkommen normale Werte, wobei jedoch der hintere Teil des Deltoides etwas träger zuckt wie die übrige Muskulatur, ohne daß hier irgend welche Umkehr des Zuckungsgesetzes vorläge. Der Biceps bildet einen deutlichen, aber etwas kürzeren und etwas niedrigeren Wulst als auf der rechten Seite, die lange Bicepssehne ist bis an das Schultergelenk hin abtastbar. Der ganze Arm ist etwas abgemagert. Es besteht eine leichte linkskonvexe Totalskoliose.

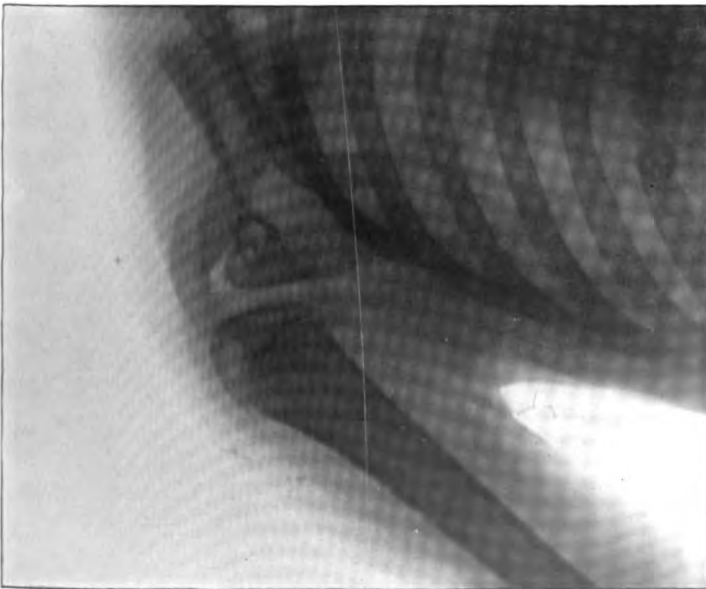
Die stereoskopische Röntgenuntersuchung ergab folgenden Befund: Die Aufnahme wurde in leichter Abduktion und Außenrotation, soweit dieselbe möglich war, gemacht. Die Spina scapulae steht etwas oberhalb der ersten Rippe. Akromion, Proc. coracoideus sowie die Clavicula weisen nichts Abnormes auf, nur ist das Akromion in seinem äußeren Abschnitt etwas mehr gekrümmt wie dieses normalerweise der Fall ist. Das Collum scapulae ist sehr wenig entwickelt, nur angedeutet. Die Pfanne fehlt an der normalen Stelle vollständig, an ihrer Stelle ist eine verdickte Knochenleiste, dagegen befindet sich zwischen Akromion und Proc. coracoideus am äußeren Teil der Spina scapulae eine deutliche Gelenkpfanne, die kleiner ist wie normal, beinahe horizontal liegt, nach oben hin und medial schaut und eine deutliche Teilung in zwei Facetten zeigt. Der Kopf ist abgeschrägt und steht hinter dem Akromion, mit seinem obersten Punkt fast in gleicher Höhe mit diesem. Zwischen Kopf und Scapula ist ein 1 cm breiter Zwischenraum. Von einer neuen, ausgeschliffenen Pfanne ist am Schulterblatt nichts zu bemerken. Irgendwelche Aenderung in der Entwicklung der Knochen, die etwa auf eine zurückgebliebene Ausbildung in der Verknöcherung hindeuten würde, ist nicht vorhanden bis auf die Abplattung des Humeruskopfes.

Die Diagnose ist hiernach einwandfrei. Weder, woran man bei der Stellung des Arms denken könnte, handelt es sich um eine intra partum entstandene traumatische Epiphysenlösung, noch um ein paralytisches Schlottergelenk infolge von Lähmungen des Plexus. Auch eine spinale oder cerebrale Lähmung des Deltoides oder der Außenroller ist nicht vorhanden. Daß die Verbildung kongenital ist, beweist außer der fehlerhaften Anlage der Gelenkpfanne das gleichzeitige Vorhandensein des Schulterblatthochstandes. Aetiologisch müssen dieselben Momente in Betracht kommen, die bei dem kon-

Paul Zander, Ein Fall von kongenitaler Luxation des Humerus.



1



1 a

genitalen Hochstand der Scapula angeschuldigt werden können. Unter den vielen Ursachen für diesen kann es sich in unserem Falle nur um eine Hemmungsbildung handeln, vielleicht auch um eine nach der fehlerhaften Anlage der Pfanne entstandene Belastungsdeformität nach Analogie der angeborenen Hüftverrenkung.

Therapeutisch kann in diesem Falle, da die Funktion des linken Arms eine verhältnismäßig gute ist, außer Massage und Uebungen nichts in Betracht kommen. Weder der geringe Hochstand der Scapula, noch die Luxation des Oberarms hätten eine der vorgeschlagenen, sehr eingreifenden Operationen gerechtfertigt, zumal deren Erfolge eine wesentliche Besserung wohl auch nicht erzielt hätten.

XIII.

Der tragbare Heilapparat bei der Skoliose.

Ein Rückblick und Versuch einer Vereinheitlichung.

Von

Dr. Paul Möhring-Kassel.

Mit 7 Abbildungen.

Trotz vieler und wichtiger glanzvoller Leistungen an allen Zweigen der Orthopädie steht immer noch im Mittelpunkt der Arbeit der orthopädischen Anstalten an Zahl und Bedeutung die Skoliose und als Schmerzenskind die schwere Skoliose, und dabei wiederum harret die Frage des Stützapparates noch am meisten der allgemein anerkannten Erledigung.

Noch gehen die Ansichten über die beste Form weit auseinander, vielerlei Arten sind im Gebrauch und immer neue tauchen auf; noch wird die Nützlichkeit und Notwendigkeit überaus verschieden bewertet — doch scheint sich darin eine Uebereinstimmung durchzusetzen, daß wir nicht ganz ohne Stützapparat auskommen, wenn wir ihn auch tunlichst zu umgehen streben als ein nur in der letzten Not zu duldendes Uebel.

Es soll nun als Kern dieser Ausführungen die Behauptung aufgestellt werden, daß wir uns im Ringen nach Vervollkommnung dem Ideal eines Stützapparates schon sehr genähert haben; es soll der Versuch gemacht werden, diesem bisher Vollkommensten die allgemeine Anerkennung zu verschaffen.

Erreichen wir letzteres, so würde der weiteren Vervollkommnung der Pfad breit geebnet und unmittelbaren, täglich fühlbaren praktischen Nutzen würden Orthopäden und Patienten beim Wechsel des behandelnden Arztes genießen.

Ich unterstelle, daß wir darüber einig sind, daß uns unsere Redressionsmethoden große Fortschritte gebracht haben, und daß wir hierin über eine sozusagen klassische Technik verfügen.

Wenn wir aber die durch Messungen und Bilder belegten, in kurzer Zeit erzielten Erfolge bewundern, so fällt unsomermehr die schließlich fast überall wieder nachklingende entsagende Klage auf, daß die schwere Skoliose doch ein recht undankbares Behandlungsgebiet sei, daß Heilungen schwerer Skoliosen doch noch niemand gelungen seien.

Daraus ist der Schluß berechtigt, daß in der Kette der Behandlungsmittel ein Glied fehlt, wo die Erfolge zunichte werden. Dies fehlende Glied ist der wirksame Stützapparat.

Was muß der Stützapparat leisten, um als wirksam anerkannt werden zu können? Etwa folgendes: Er muß nicht nur jeden Grad irgendwie erreichter Redression zu erhalten im stande sein, sondern auch selbst weiter redressieren. Dabei darf er das gesamte Befinden des Körpers nicht schädlich beeinflussen, seine Unbequemlichkeiten müssen auf das denkbar geringste Maß eingeschränkt sein, er muß leicht durch die Kleidung zu verdecken sein, und er muß verwendbar bleiben auch in der Hand des einfachen, ja des beschränkten Menschen ohne ständige Aufsicht des Arztes.

Rückblick.

Beim Betrachten des Entwicklungsganges der Stützapparate ergibt sich die bemerkenswerte und für die erstrebte Einigung sehr günstige Tatsache, daß sich die hierin führenden Orthopäden einander immer mehr nähern, so daß die letzten Erzeugnisse eine große Aehnlichkeit aufweisen.

Zuvor sei aber mit dem Hessingkorsett abgerechnet. Denn mit diesem hat unser Apparat keine Verwandtschaft. Das Hessingkorsett erfreut sich noch großer Beliebtheit und weiter Verbreitung. Seine einfache Technik ist allgemein bekannt, und sein Ruf verleiht das befriedigende Bewußtsein, etwas Anerkanntes geliefert zu haben. Man wälzt die Verantwortung gewissermaßen auf den Glaubenssatz vom Hessingkorsett und bleibt ihm deshalb treu, obwohl die Erfolge meist nicht befriedigen.

Das Hessingkorsett wird aus der Skoliosebehandlung verschwinden. Seine heilende Wirkung ist geringfügig und genügt nicht, dem Vordringen der Skoliose Einhalt zu tun. Seine sicheren Nachteile aber sind so zahlreich, daß der fragliche Nutzen stets überboten wird.

So lange wir nichts besseres wußten, blieb dennoch seine Verwendung gerechtfertigt. Auch das Hessingkorsett stellte eine Zeitlang den Gipfel der Vollendung dar, als den wir heute unseren Stützapparat

betrachtet wissen wollen. Jetzt aber ist seine Zeit erfüllt. Seine Nachteile sind: Mangelhafte Redressions- und Stützwirkung, Einschnürung des ganzen Körpers, Beschränkung der Bewegungsfähigkeit der Wirbelsäule und des Brustkorbes weit über das notwendige Maß; es ist im Sommer zu warm, nicht haltbar genug, unsauber und teuer.

Angesichts dieser Nachteile hilft Hasebrooks Ehrenrettung nichts, auch der Walzsche Detorsionsbügel und Schanzsche Gummizüge nicht.

Demgegenüber besitzt unser Stützapparat starke redressierende und Stützkraft, er vermeidet jeden überflüssigen, jedenfalls jeden schädlichen Druck, er gibt die größtmögliche Bewegungsfreiheit, gestattet Luftzutritt, ist leicht, haltbar, billig und überaus einfach zu handhaben.

Sein Anwendungsgebiet ist umfassend: die ganze Wirbelsäulenpathologie: Skoliose, Kyphose, Tuberkulose, andere Erkrankungen und Verletzungen.

Es ist aber auch nicht das Erzeugnis eines Einzelnen und eines Augenblicksgedankens, sondern das Ergebnis zähen Strebens nach dem Ziel, das immer die Erfüllung der Forderung der Sache im Auge hatte und sie zielbewußt erfüllt hat.

Die Haupttypen des Entwicklungsganges seien gewissermaßen als Wegmarken hervorgehoben, um die Fortschritte zu zeigen.

Alles vor dem Sayreschen Gipskorsett angefertigte hat lediglich geschichtliches, kein technisches Interesse.

Theoretisch ist das Sayresche Gipskorsett etwas fast ideales. Aber in der Praxis kommen infolge der Beweglichkeit des Körpers und der Unbeständigkeit des Materials seine Fehler so sehr zur Geltung, daß es als abgetan gelten muß, was besonders dem Nichtorthopäden zugerufen sei.

Dann hat dieser Zweig der orthopädischen Technik lange im Banne Hessings gestanden, wodurch der selbständige Fortschritt gehemmt wurde.

Aber schon 1893 hat Wolfermann die neue Bahn beschritten, als deren jetziges Ende unser Stützapparat anzusehen ist. Die Grundzüge sind schon da: der Beckengürtel, die Rückensäule mit Achselstützen, der elastische Druck auf die vordrängenden Thoraxteile. Freilich genügte weder der Halt auf dem Becken, noch die Druckkraft neben anderen Mängeln.

Der Apparat von Walser und Gerlitz in Graz, den diese 1894 beschreiben, läßt auch die richtigen Absichten erkennen und

zeigt, wo es not täte; aber besonders die Beckenfixation, eine der Hauptsachen, ist völlig ungenügend.

Schon fast die Höhe erklommen hat Tausch mit seinem im Jahre 1895 in der Münch. med. Wochenschrift beschriebenen Stützapparat. Fehlt auch noch der diagonale Gegendruck und ist der Schutz der konkaven Teile des Thorax nicht genügend gesichert, ist auch der einfache Rückenstab noch zu beanstanden, so ist doch diesem Apparat infolge seiner guten Beckenfixation, der freien Schulterbeweglichkeit und der wirksamen Verwendung des elastischen Zuges ein hervorragender Platz einzuräumen.

Als etwas rückschrittlich zu bezeichnen sind die in diesen Jahren auftauchenden Versuche, in der Erfindung neuer Materialien für starre Panzer, als Hornleder, Filze, Zelluloid, Aluminium u. s. w. Verbesserungen glaubhaft zu machen.

Mag immerhin für gewisse Fälle das eine oder andere herangezogen werden. Der starre Panzer kommt für einen neuzeitlichen Orthopäden als Normalverfahren in der Skoliosenbehandlung nicht mehr in Frage.

Wie wenig aber die wirklichen Fortschritte allgemeine Anerkennung fanden, geht aus der herben Kritik hervor, die noch 1901 Schultheß und Lünig durch den Mund ihres Assistenten Hüßy an den Stützapparaten ausüben lassen. Insbesondere finden diese ihr Bedenken in der ungünstigen Beeinflussung der Torsion. Hüßy schließt mit den Worten: „Es ist ja leider eine traurige Tatsache, daß die therapeutische Beeinflussung einer irgendwie schweren Skoliose ein äußerst wunder Punkt der orthopädischen Praxis ist, ja daß sie ohne konsequente Anstaltsbehandlung während einiger Zeit, derzeit geradezu eine illusorische zu nennen ist, nachdem selbst die Korsettbehandlung, wie ich glaube bewiesen zu haben, hier vollständig versagte.“

Das ist also gewissermaßen eine Bankrotterklärung der Skoliosenbehandlung ohne ständige Anstaltsbehandlung.

Dies Urteil besteht nicht zu Recht. Es konnte nur entstehen infolge Uebersehens der wirklichen Fortschritte auf dem Gebiete der Apparattechnik.

Als Hauptvertreter dieser Fortschritte treten jetzt Roth-Budapest und Bade-Hannover auf den Plan. Im Jahre 1905 beschreibt Roth seinen Apparat genauer. Die grundlegende Besonderheit ist: Nicht Extension, sondern kräftiger elastischer Druck, wo er erforder-

lich ist, unter sicherem Vermeiden des Druckes an den Stellen, die im Gegenteil unter negativem Druck stehen sollten. Auch Hoffa hat wiederholt und rückhaltlos Roths Apparat anerkannt.

Trotz einer gewissen Gegnerschaft ist Bade im Grunde mit Roth völlig in Uebereinstimmung über die Grundlagen der richtigen Bauart. Bades Gummiluftpelotten statt der elastischen Gurte bedeuten für gewisse Fälle und Umstände ohne Zweifel einen wertvollen Gewinn. Aber zur allgemeinen Einführung eignen sie sich nicht, weil sie eben dem Grundsatz nicht entsprechen, der allein vollen Nutzen verbürgt, daß der Apparat dauernd ohne häufige Aenderung, Ausbesserungen und ohne Aufsicht getragen werden kann.

Hierin liegen überhaupt noch die Mängel von Roth und Bade. Soweit Beschreibung und Bilder Urteile zulassen, eignen sich diese Apparate gut für die Anstaltsbehandlung, sind aber für die Masse des Publikums zu schwierig zu handhaben, bedürfen zu sehr der Aufsicht und sind nicht in allen Teilen haltbar genug.

Beschreibung des Apparates.

Ich fasse nun nochmals zusammen, was der Apparat leisten muß:

1. Er darf dem Gesamtbefinden nicht schaden.
2. Er muß den richtigen Druck zuverlässig und dauernd ausüben in genügender Stärke, so daß er nicht nur eine Thoraxform erhält, sondern weiter modelliert.
3. Der Druck muß dennoch erträglich sein.
4. Der Körper darf nur im allernotwendigsten Maß in seiner Beweglichkeit gehemmt sein.
5. Der Apparat muß billig, haltbar, leicht auszubessern sein.
6. Durch die Kleider darf man ihn möglichst nicht bemerken.
7. Er muß so leicht zu handhaben sein, daß jedermann ihn anwenden kann und ein falsches Anlegen muß ausgeschlossen sein.

Dies erfüllt der nachstehend beschriebene Apparat.

Wie die der anderen Orthopäden in selbständigem Streben entstanden, stimmt er doch mit deren Erzeugnissen soviel überein, wie diese untereinander.

Die Abbildungen geben leicht ein klares Bild der Bauart. Besonders die stereoskopische Aufnahme 1 läßt alle Einzelheiten erkennen. (Siehe auch die Schnittmuster Fig. 6.)

Die besonderen Eigenheiten und die durch die Erfahrung als wichtig erkannten technischen Einzelheiten seien hervorgehoben.

Das Grundgestell besteht aus Beckengürtel, zwei Rückenstäben und den Achselstützen.

Der Beckengürtel wird zum Anlegen nicht auseinandergenommen, sondern ist ein federnder Ring. Dadurch ist das Anlegen sehr vereinfacht. Der vordere Verschuß, ein Stift in einer Hülse gleitend, gewährleistet die Festigkeit. Der Stift kann zurückgeklappt werden, und so entsteht ein genügender Eingang, um ohne wesentliches Auseinanderbiegen den Beckengürtel über den kleinen sagittalen Körperdurchmesser anzuziehen. Auf diese Weise vermeidet man Zerbrechen bei aller Leichtigkeit des Apparates sicher.

Als Rückensäule sind zwei Stäbe gewählt, die neben den Dornfortsätzen laufen. Dies ermöglicht beliebigen Druck auf den Körper, was besonders bei Wirbeltuberkulose wertvoll ist. Auch ist die Haltbarkeit größer als mit einem Stab. Die Stärke ist so gewählt, daß sie ungehärtet dem Körperdruck nicht nachgeben, aber jederzeit verändert werden können.

Die Achselstützen schmiegen sich recht genau an.

Selbstverständlich ist alles verstellbar, da ein Apparat jahrelang getragen wird.

Nun die wirksamen Kräfte:

Es soll ein diagonalen Druck erreicht werden, der Gegendurchmesser soll frei bleiben. Dies ermöglicht der besonders eigenartige Teil des Apparates, ein vorderer, winklig gebogener flacher Stab. Sein Winkel kommt auf den anderen Rippenbuckel zu liegen, das Ende des wagerechten Schenkels reicht bis vor die anderseitige vordere Konkavität bezw. Abflachung des Thorax.

Als Druckmittel dienen Gummigurte, als Hilfspelotten auch Bandstahllederplatten.

Der Hauptgummizug setzt an einem Rückenstab an, umgreift

Fig. 1.



Fig. 1 a.



den hinten vorspringenden Rippenbuckel, läuft über das freie Ende des wagerechten Schenkels des Winkelstabes und hakt sich mit einem Riemen am Winkel selbst an. Dieser Winkelstab muß so anmodelliert sein, daß bei angespanntem Gummi der Winkel mit seinem Polster gerade den erwünschten mäßigen Druck auf den vorderen Rippenbuckel ausübt, während der freie Schenkel den Gurt von der abgeflachten Thoraxstelle abhält. Nun könnte aber immer noch der hintere Rippenbuckel seitlich zusammengedrückt werden. Dagegen stehen zwei Hilfsmittel zur Verfügung: Entweder man schaltet

Fig. 2a.

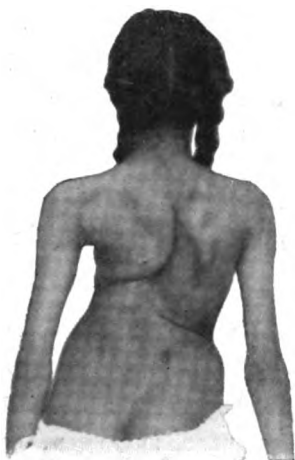
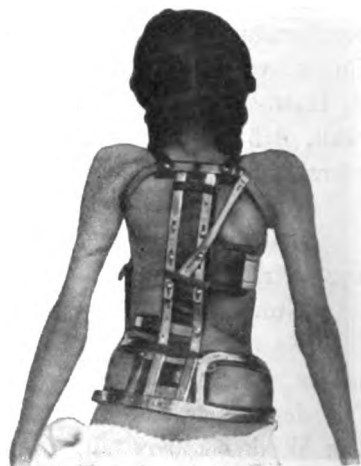
Fig. 2b.



in den Anfang des Gurtes hinten eine Metalldruckplatte ein, wodurch der Hauptdruck genau senkrecht auf den Rippenbuckel wirkt (Fig. 5a), oder der Gurt läuft seitlich nochmals über einen mit Rollhülse versehenen Rundstab (Fig. 5b). Die Pelotte wirkt kräftiger, kann aber nicht verwendet werden, wenn die Schulterblattspitze im Druckgebiet liegt. Infolge ihrer Beweglichkeit verträgt diese keinen einigermaßen kräftigen Druck einer harten Fläche, sehr gut aber auch recht straff aufgepreßte Gummigurte.

Braucht man für die Gegenkrümmung einen Druck, so wird dieser durch eine Lederpelotte mit Bandstahlfedern ausgeübt (siehe Fig. 2 u. 4).

Die beschriebene Anordnung (Fig. 1 u. 2) ist die für das übliche Paradigma der S-förmigen Skoliose in schweren Fällen.

Das Gestell gestattet natürlich das Anpassen an die Besonderheit jedes Falles. Wenig mobile Wirbelsäulen machen z. B. den

vorderen Druck unter Umständen überflüssig. Man spannt dann den Gurt zwischen einem Rückenstab und einem seitlichen senkrechten Stab (Fig. 3). Oefter genügen auch eine oder zwei federnde Platten. Fig. 4 zeigt beides vereint.

So läßt sich der Druck nach jeder Richtung, in jeder Höhe und in jedem Grad anbringen. Die kleinen technischen Hilfsteilchen dazu sind leicht für jeden Einzelfall erdacht.

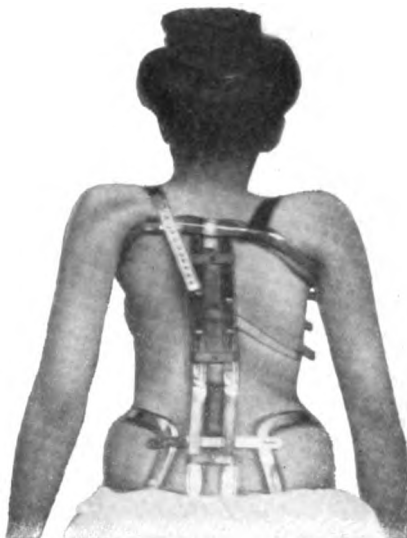
Noch ein Wort über die Kopfstütze:

Unter dem Eindruck nicht recht wirksamer Stützapparate ist

Fig. 3a.

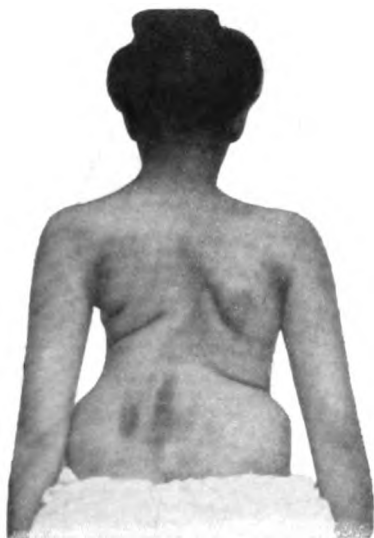

Fig. 3b.



man soweit gegangen, für alle einigermaßen schweren Skoliosen die Kopfstütze zu fordern. Das aus der ganz richtigen Erkenntnis, daß das Hessingkorsett nicht extendiert und keinen in Betracht kommenden Redressionsdruck ausübt, während man am Kopf einen wirksamen Zug anbringen kann. Aber die Kopfstütze macht die für die Patienten schon an und für sich so lästige Skoliosenbehandlung geradezu zur Qual, und so muß es als ein weiterer Vorzug unserer Redressionsstütze erachtet werden, daß sie für die meisten Fälle die Kopfstütze entbehrlich macht.

Anderseits aber ist die Kopfstütze sehr leicht anzubringen. Zwischen den Rückenstäben wird eine Hülse befestigt als Führung für einen kräftigen Stab, der dem Körper anmodelliert wird und obenauf die dicht über dem Rückenquerteil abnehmbare Kopfstütze

trägt. Durch Spiralen wird die Stütze nach oben geschoben. Eine kleine Skizze zeigt die Bauart (Fig. 7).

Anzuwenden ist sie bei stärkeren Halskrümmungen und Halswirbeltuberkulosen.

Können dem beschriebenen Apparat also eine ganze Reihe von Vorzügen nachgerühmt werden, so ist das eine doch zu betonen: er ist ein Heilmittel nur für die Hand des Arztes. Er muß streng individuell geformt werden, und der Arzt muß jeden Teil am Körper

Fig. 4 a.

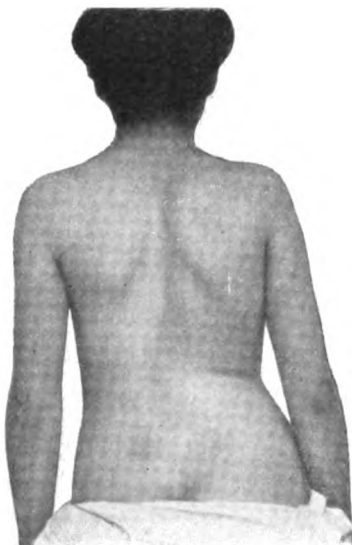
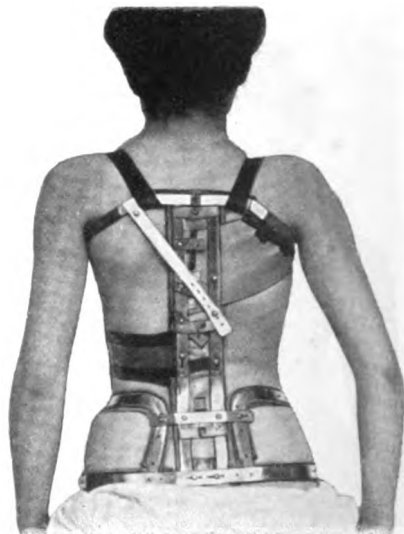


Fig. 4 b.

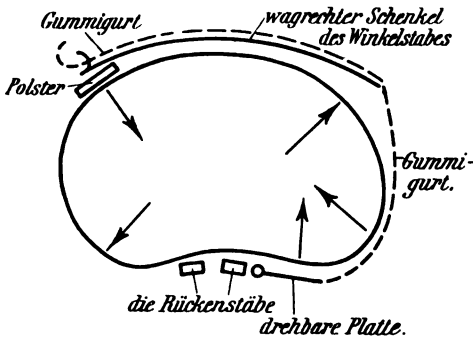


des Patienten anpassen. Ich empfehle stets am unbedeckten Körper zu modellieren.

Ist er aber in möglichster Vollkommenheit hergestellt, so ist seine Heilkraft überaus groß. Ich möchte ihm deshalb geradezu den Namen eines Heilapparates für Skoliosen zuerkennen. Mit genügender Zeit und Ausdauer gelingt es, wenigstens mittelschwere Skoliosen unter Mithilfe der Redressionsbehandlung wirklich zu heilen. Anzulegen ist der Apparat stets in Suspension.

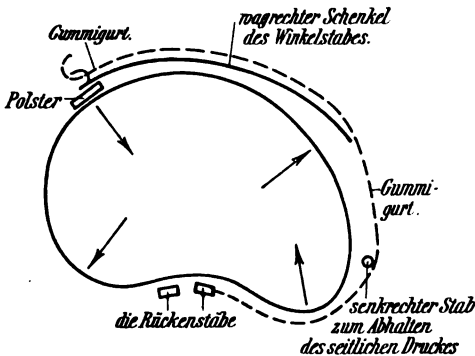
Er ist bequem zu tragen, so daß sich die Kinder damit ungehindert tummeln können, sie fahren Rad, sie rodeln, laufen Schlittschuh und turnen teilweise auch; Hausfrauen, Dienstmädchen u. s. w. arbeiten damit, selbst Handarbeiter und Landleute verrichten ihre Arbeit in dem Apparat.

Fig. 5a.



Thoraxquerschnitt mit den Druckrichtungen des Gummizuges.

Fig. 5b.



Thoraxquerschnitt mit den Druckrichtungen des Gummizuges.

Bei sorgfältiger Behandlung ist die Haltbarkeit sehr gut. Dadurch wird seine Wirksamkeit verbürgt. Denn diese ist nur vorhanden bei ununterbrochener Anwendung.


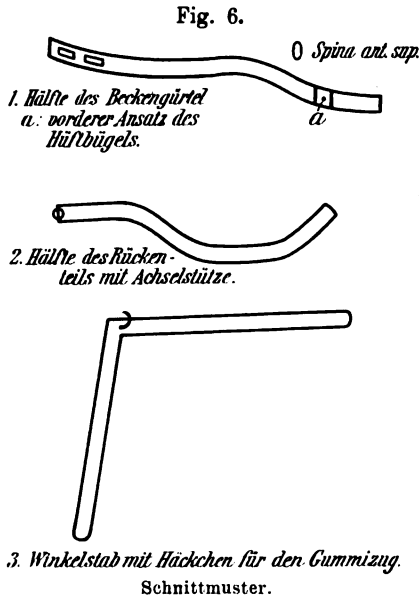
Die Erfolge durch Reihen von Bildern und Messungen zu belegen, bin ich im Augenblick nicht in der Lage.

Ich stand und stehe auf dem Standpunkt, daß Erfolge der Skoliosenbehandlung nur dann befriedigen können, wenn sie mit bloßem Auge einwandfrei erkennbar sind. Selbstverständlich führe ich regelmäßige Befundaufzeichnungen, aber sie sind bisher nicht mit der Absicht ausgeführt, sie zu veröffentlichen. Die Erfolge sind nicht in Wochen und Monaten erzielt, sondern in Jahren. Deshalb sind die Maße und Bilder infolge des Wachstums vielfach nicht mehr geeignet zur überzeugenden Darstellung, gerade die besten Enderfolge

sind der späteren eingehenden Messung nicht wieder zugänglich geworden, die Reihen sind nicht lückenlos genug.

Es wird meine Aufgabe sein, den literarischen Beweis in späteren Berichten nachzuholen.

Ich darf aber aussprechen, daß die Erfolge einwandfrei sichtbar sind, ohne Maßbeweise insbesondere für die Angehörigen; ich glaube, daß jeder Fachkollege ohne weiteres zugeben wird, daß die



Thoraxform als Endergebnis zu betrachten sein muß, die wir dauernd fixieren können. Die beigegebenen Bilder können Anspruch auf Beweiskraft dafür machen, daß eine wirksame Redression und Fixation in dem Apparat erreicht wird.

Ich mache diese Mitteilungen auch nur, um den Fachgenossen ein erprobtes Heilmittel zu übergeben zur Benutzung, Prüfung und Vervollkommnung.

Wertvolle Belege für die Wirksamkeit sind die Kontrollfälle, die nicht behandelt wurden, oder doch ohne Ausdauer und Gewissenhaftigkeit. Hier sah und sehe ich nach alter Weise die höchsten Grade der Skoliose entstehen, während keiner der regelrecht behandelten Fälle sich verschlimmert hat und alle Grade von Besserung bis zu voller Heilung erzielt wurden, immer in dem Grade der Durchführung des Heilverfahrens.

XIV.

Der Bruch des Stiedaschen Fortsatzes des Sprungbeines.

Von

Dr. H. Ebbinghaus,
Spezialarzt für Chirurgie, Dortmund.

Mit 4 Abbildungen.

Wenn im allgemeinen betont wird, daß die Fraktur des Talus zu den seltenen Brüchen gehört, so muß dazu bemerkt werden, daß in subjektiv leichten Fällen ein Bruch des Sprungbeines schwer zu erkennen ist und nicht selten als Distorsion, Knöchelbruch etc. diagnostiziert, oder bei der tatsächlich hin und wieder vorkommenden Komplikation mit Malleolarfrakturen übersehen wird. Bisweilen wird eine Talusfraktur klinisch überhaupt nur dadurch erkannt, daß eine Beweglichkeitsbeschränkung im Talocruralgelenk außerordentlich lange bestehen bleibt. Es ist selbstverständlich, daß ein Röntgenogramm in allen Fällen den nötigen Aufschluß zu geben vermag.

Als Entstehungsursachen der Talusfraktur geben Nasse und Borchard im Handbuche für Chirurgie an: Fall aus bedeutender Höhe auf die Füße, Zerquetschung des Talus zwischen Tibia und Calcaneus, seltener forcierte Pro- und Supination, direkte Gewalt, Ueberfahrenwerden etc. Als gewissermaßen typisch wird von König eine Talusfraktur angesehen, die durch gewaltsame Dorsalflexion des Fußes entsteht, indem der vordere Rand der Tibia den Talushals gleichsam durchschneidet. Die Dislokation kann in diesen Fällen gering sein, ja sie kann selbst völlig fehlen; in anderen Fällen verläßt das hintere Bruchstück, d. h. also das Corpus tali mit der Trochlea, die Gelenkgabel und keilt sich zwischen Unterschenkelknochen und Achillessehne fest ein.

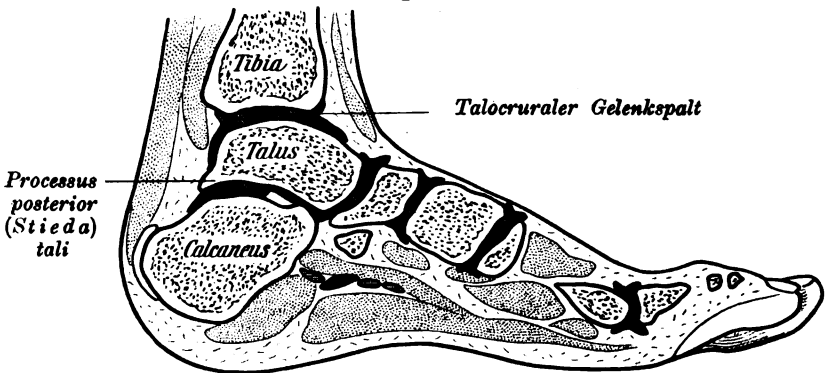
Dieser typischen Fraktur des Talushalses infolge zu starker Dorsalflexion des Fußes möchte ich als ebenso typisch die Fraktur

des Talus infolge zu starker Streckung des Fußes, diejenige des *Processus posterior tali* (Stieda) an die Seite stellen, auf die meines Erachtens in der einschlägigen Literatur nicht genügend aufmerksam gemacht ist. Der Bruch des *Processus posterior tali* (Stieda) unterscheidet sich von den anderen Brüchen des Talus dadurch nicht unerheblich, daß er im Gegensatz zu jenen eine durchaus günstige Prognose bildet, und daher eine gewisse Sonderstellung einzunehmen verdient.

Zunächst ein Wort über die in Betracht kommenden anatomischen Verhältnisse:

Der Stiedasche Fortsatz setzt sich in rundlicher Gestalt nach hinten, und zwar auf der fibularwärts gerichteten Seite, an das Cor-

Fig. 1.



Sagittaler Durchschnitt des Fußes durch die Mitte des Stiedaschen Fortsatzes des Talus.

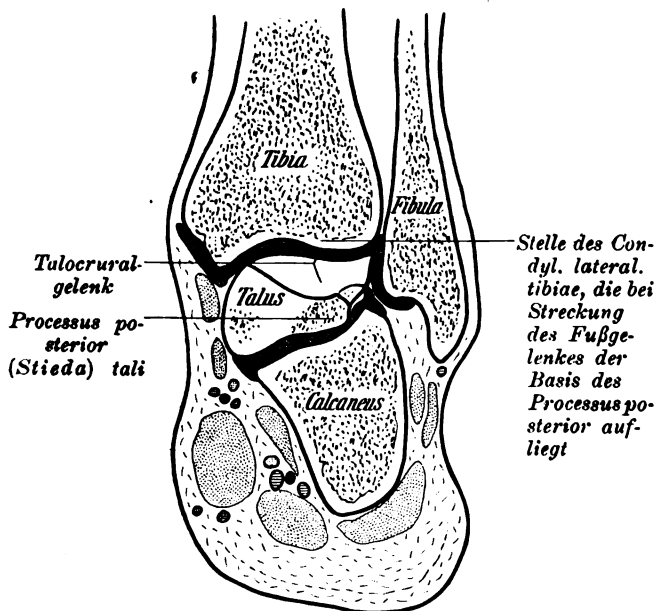
pus tali an. Seine Unterfläche liegt mit einer Gelenkfläche dem Calcaneus glatt an; auf der oberen Seite liegt nur gerade noch die Basis innerhalb eines Gelenkspaltes, und zwar innerhalb des Talocruralgelenkes (siehe Fig. 1). Bei gestrecktem Fußgelenk steht die Basis des Fortsatzes genau dem ziemlich scharfen Rande des lateralen Tibiacondylus gegenüber; gerade so, wie der vordere Rand dieses Condylus bei starker Dorsalflexion dem Talushalse aufliegt. Steht das Fußgelenk in Extension, so hat der von hinten vom Talus sichtbare Teil den ungefähren Querschnitt eines gleichschenkeligen Dreiecks, dessen Basis in der Verlängerung des Malleolus internus liegt, und dessen nach unten gelegener Schenkel der *Articulatio talocalcanea*, die hier schräg von außen oben nach innen unten verläuft, entspricht. Der Stiedasche Fortsatz bildet ungefähr den Scheitel-

punkt des Dreiecks, und es ist ersichtlich, daß er, falls er frakturiert, in seiner Deviation der unter ihm liegenden schiefen Ebene folgen und sich nach der Innenseite der Fußwurzel verschieben wird (siehe Fig. 2).

Der Mechanismus der Fraktur des Fortsatzes ist folgender:

Durch forcierte Extension des Fußgelenkes, wohl in den meisten Fällen — wie auch in meinen unten beschriebenen Beobachtungen —,

Fig. 2.



Frontaler Durchschnitt des Fußes in der Höhe der Basis des Processus posterior tali (Stieda).

durch Aufsprung oder Auffallen mit dem Fuße auf eine schiefe, nach vorne abfallende Ebene, dringt der, wie gesagt, ziemlich scharfe hintere untere Tibiarand in die Basis des Stiedaschen Fortsatzes ein und stemmt denselben ab. Die Loslösung des Fortsatzes ist entweder eine völlige, und dieser liegt dann frei retrotarsal vor der Achillessehne — also ähnlich, wie das Corpus tali in der oben angeführten Königschen Talusfraktur —, oder er wird von den Bändern und Kapseln der Gelenke mehr oder weniger in situ gehalten, bezw. nur oberflächlicher oder tiefer eingekerbt. Die iso-

lierte Fraktur des Stiedaschen Fortsatzes ist also so gut wie immer eine indirekte, der Fortsatz wird bei seiner versteckten Lage nur in den allerseltensten Fällen der direkten äußeren Gewalt zugänglich werden. Da der Bruch sich nur bei einer bestimmten forcierten Stellung des Fußes, der übertriebenen Extension, ereignet, so kann man meines Erachtens wohl mit Recht von einer typischen Fraktur sprechen.

Der Symptomenkomplex der Verletzung ähnelt durchaus dem der Malleolenfrakturen, speziell dem des Bruches des inneren Knöchels. Da der Bruch des Stiedaschen Fortsatzes meist an dessen Basis stattfindet, und die Basis (cf. Fig. 1) in den Talocruralgelenkspalt hineinragt, wird eine Blutung in dieses Gelenk, ebenso wie bei dem Knöchelbruch, stattfinden und das Auftreten mit dem Fuße nur unter Schmerzen möglich sein. Da der Bruch gleichzeitig in das Talocalcanealgelenk verläuft, wird auch eine Blutung, d. h. Schwellung in diesen Partien nach dem Sinus tarsi zu erwarten sein. Der akute Schmerzpunkt wird an der Frakturstelle, d. h. nahezu genau in der Mitte zwischen dem inneren Knöchel und der Ansatzstelle der Achillessehne bestehen; hier wird man unter Umständen auch Krepitation fühlen. Der genau auf die Malleolengabel ausgeführte Druck ist fast schmerzlos. Ein konstantes Symptom ist die Spitzfußstellung des Fußes, wie sie in dem Grade bei den differenzialdiagnostisch in Betracht kommenden Malleolarfrakturen kaum vorkommt; das stets betonte Charakteristikum der Talusfrakturen, die exzessive Steigerung der Schmerzen, wenn durch Dorsalflexion des Fußes der Talus in die Malleolengabel gezwängt wird, fehlt auch nicht bei dem Bruche seines hinteren Fortsatzes. Wie schon eingangs betont, gibt das Röntgenogramm den exakten Aufschluß über das Wesen der stattgehabten Verletzung, doch dürfte es nach dem oben Geschilderten nicht schwer sein, bereits aus der Anamnese und dem Symptomenkomplex allein eine genaue klinische Diagnose zu stellen.

Die Behandlung der Verletzung hat zunächst in Beseitigung der ausgesprochenen Spitzfußstellung zu bestehen, wobei eventuell zur Narkose gegriffen werden muß. Der Fuß wird rechtwinkelig eingegipst, nach 2—3 Wochen mit Massage, mediko-mechanischer Behandlung etc. begonnen. Der leicht wieder auftretenden Neigung zu Spitzfußstellung sollte während der Nachbehandlung besondere Beachtung geschenkt werden.

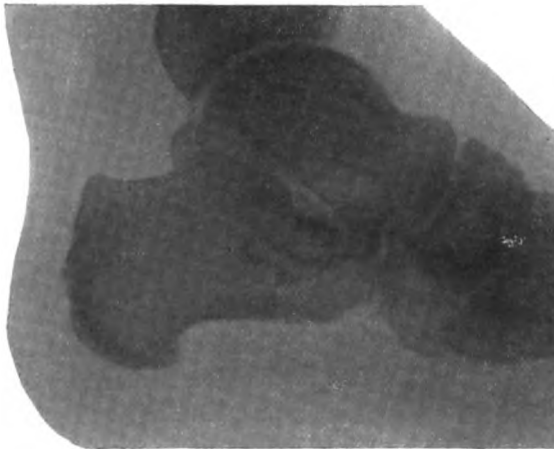Die Prognose ist durchaus günstig, außerordentlich schnell besonders scheint die volle Funktionsfähigkeit des Fußes sich wieder herzustellen, wenn der Stiedasche Fortsatz völlig abgesprengt ist. Da der Knochenfortsatz nicht direkt bei der Belastung durch das Körpergewicht betroffen wird, so ist das Auftreten auf den Fuß sehr bald, und zwar wenn der Fußgelenksbluterguß resorbiert ist, wieder möglich. Sollte sich, wohl infolge längeren fehlerhaften Aufsetzens des Fußes, eine Valgusstellung im Fußgelenk ausbilden, so wird eine dieser entgegenwirkende Einlage in den Schuh für den Verletzten von großem Nutzen sein können.

Ich lasse nunmehr die Krankengeschichten zweier Fälle der Fraktur folgen, die ich zu beobachten Gelegenheit hatte:

1. F. R., 35 Jahre, Bierverleger in A., kam in meine Behandlung Ende Juni 1905.

Anamnese: Am 4. Januar 1905 Vertreten des rechten Fußes beim Abspringen vom Wagen, Unfähigkeit zu Gehen und Schwel-

Fig. 3.



lung des rechten Fußgelenkes. Es wurde vom Arzte ein Knöchelbruch festgestellt und begutachtet. Bis Ende Januar wurde ein Gipsverband gelegt, nachher bis Mitte Februar Stärkegazeverband, und nachdem Einreibungen und Uebungen des Fußes. Da der „Knöchel“ dauernd schmerzhaft blieb und der Gang erheblich hinkend war,

kam der Kranke 5 $\frac{1}{2}$ Monate nach der Verletzung in meine Behandlung.

Befund: Der rechte Fuß steht in Valgusstellung und leichter fixierter Spitzfußstellung, das ganze Fußgelenk ist erheblich versteift und bei Bewegungen schmerzhaft, der Gang ist hinkend, die regelrechte Abwicklung des Fußes behindert. Auf Druck sind die Knöchel frei von Schmerz, dagegen besteht ein Schmerzpunkt hinter dem inneren Knöchel. Eine Röntgenaufnahme in sagittaler Richtung ergibt völliges Intaktsein der beiden Knöchel, desgleichen eine solche in frontaler Richtung. Bei der letzteren zeigt sich eine von oben nach unten verlaufende tiefe Einkerbung und partielle Absprengung des hinteren Talusfortsatzes genau gegenüber dem hinteren scharfen Tibiarande (cf. Röntgenogramm Fall 1).

Die Fußgewölbe sind beiderseits gut ausgebildet, die Valgusstellung im Fußgelenk ist zweifellos nur mittelbare Folge des Unfalles und infolge längeren falschen Aufsetzens des Fußes durch die Schmerzhaftigkeit entstanden. — Zwecks Behandlung wird eine die Valgusstellung behobende Einlage im Schuh angebracht und medikomechanische Behandlung, Massage und Elektrotherapie angewandt. Besonders hartnäckig erwies sich die Spitzfußstellung. Am 28. Juli 1905 wurde der Kranke mit noch kaum nennenswerten Beschwerden entlassen. Die Gesamtdauer der durch den Unfall herbeigeführten Beschwerden betrug also 7 Monate, von denen wenigstens 5 auf Konto der Fehldiagnose gesetzt werden müssen.

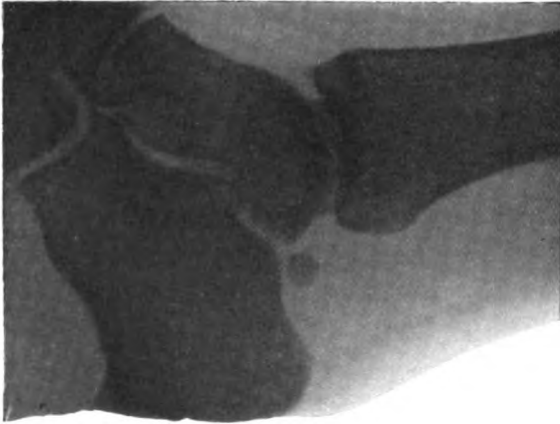
2. C. St., 21 Jahre, Bureaubeamter, D., kam in meine Behandlung am 24. August 1907.

Die Anamnese ergibt, daß Patient vor 12 Tagen, auf einer Bank stehend, mit dieser nach vorne umfiel. Das Fußgelenk schwoll sofort dick an, der Kranke konnte sich aber auf den Zehen gehend noch weiter bewegen. Der behandelnde Arzt nahm schwere Verstauchung, wahrscheinlich auch mit Knöchelbruch kombiniert, an und verordnete einige Tage Bettruhe und Umschläge. Da sich aber die Beschwerden, insbesondere die erhebliche Spitzfußstellung, die sich sofort nach dem Unfall einstellte, nicht legten, ordnete der Arzt Ueberweisung in meine Klinik an.

Der Befund ergab keine Druckempfindlichkeit der Malleolen, akuten Schmerzpunkt hinter dem inneren Knöchel, das Fußgelenk in Spitzfußstellung stehend nur noch wenig geschwollen. Die Dia-

gnose konnte so von vornherein, insbesondere auch dadurch, daß die Entstehungsursache in Betracht gezogen wurde, auf Fraktur des hinteren Talusfortsatzes gestellt werden; die Röntgenaufnahmen in sagittaler und frontaler Richtung ergeben keinerlei Malleolenverletzung, hingegen eine vollkommene Abspaltung des Stiedaschen Talusfortsatzes (cf. Röntgenogramm Fall 2). Die einzuschlagende Therapie

Fig. 4.



war die typische: Eingipsen in rechtwinkliger Stellung für 14 Tage, nach Stägiger, darauf folgender, mediko-mechanischer Behandlung, Massage etc. Entlassung völlig beschwerdefrei.

Fasse ich zum Schlusse den Inhalt meiner Ausführungen nochmals kurz zusammen, so ist folgendes zu sagen: Gerade so, wie bei forcierter Pronation, Supination und Dorsalflexion des Fußes typische Brüche an den Malleolen und dem Talushalse entstehen können, so kann auch bei Forcierung der vierten Grundbewegung im Fußgelenke, der Streckung, ein typischer Bruch entstehen und zwar betrifft dieser den hinteren sogenannten Stiedaschen Fortsatz des Talus. Obwohl diese Fraktur aus den klinischen Symptomen allein genügend sicher diagnostiziert werden kann, so ist das souveräne Diagnostikum die Röntgenographie.

Es muß immer und immer wieder betont werden, daß alle das Skelettsystem betreffenden Verletzungen, insbesondere solche in den Gegenden der Gelenke, die noch so vielfach der kurzen Diagnose der „Verstauchung“ von seiten der Laien und auch der allgemeinen Praktiker verfallen, zunächst den Röntgenologen zur Begutachtung gehören; nur dann ist es möglich, die zeitlichen oder dauernden Schäden der Unfälle auf ein Minimum zu reduzieren.

XV.

(Aus dem orthopädischen Institut von Dr. Ernst Mayer in Köln a. Rh.)

Beiträge zur Entstehung und Symptomatologie der Plattfußbeschwerden.

Von

Dr. Ernst Mayer.

Mit 1 Abbildung.

In einer populären Abhandlung „Der menschliche Fuß“ von Beely und Kirchhoff sagen die Verfasser: Der Fuß gehört zu denjenigen Teilen unseres Organismus, die, wie gute, pflichtgetreue und geschickte Diener, viel gebraucht und nur zu oft schlecht behandelt werden. Ihren Wert empfinden wir erst, wenn sie uns fehlen, oder wenn sie von ihrer Leistungsfähigkeit verloren haben. Wie jene haben sie aber, allzu sehr in ihrer Eigenliebe gekränkt, die Macht, uns unsere Abhängigkeit fühlen zu lassen, so daß sie schließlich aus Dienern zu unseren Herren werden.

Es ist für den Arzt eine schwierige Aufgabe, die Beschwerden, die durch den Fuß verursacht werden können, richtig zu deuten, und speziell eine Erklärung der Plattfußbeschwerden, der häufigsten Erreger von Fußschmerzen, bereitet nicht geringe Mühe. Es ist dieses umsoweniger zu verwundern, als man sich über die Entstehung des Plattfußes selbst noch nicht im klaren ist. Sind doch dafür die verschiedensten Theorien aufgestellt, die voneinander in wesentlichen Punkten abweichen, so die von Henke, Hueter, v. Meyer und Lorenz. Henke nimmt als erste Ursache des Plattfußes Muskelschwäche an. Bei Belastung intendiert das Talotarsalgelenk eine Streckung, Pronation oder Dorsalflexion. Die diese Bewegung verhindernden Muskeln werden hauptsächlich angestrengt, und zwar in erster Linie die Wadenmuskulatur, die die Dorsalflexion im Knöchelgelenk und somit ein Vornüberfallen des Körpers verhindert; ferner der Tibialis posticus, der die Pronation verhindert, und schließlich

die Sohlenmuskulatur, indem sie der Verflachung des Gewölbes entgegenwirkt.

Die Hauptursache des Plattfußes ist also Muskelinsuffizienz. Erst nachdem diese eingesetzt hat, kann man als sekundäre Veränderungen die Lage der Knochen gegeneinander und schließlich auch Veränderungen in der Gestalt der Knochen konstatieren.

Im Gegensatz zu Henke faßt Hueter den Plattfuß als Wachstumsdeformität auf. Durch die verschiedene Belastung wird eine Stellungsveränderung in den Gelenken hervorgebracht, die den letzten Grund für eine ungleichmäßige Verteilung des Druckes auf die Gelenkflächen abgibt. Dieser Druck bedingt wieder ein ungleichmäßiges Knochenwachstum. Die v. Meyersche Plattfußtheorie beruht auf genauen wissenschaftlichen Messungen an unbelasteten Leichenfüßen. Sie ist in vielen Punkten mit der Henkeschen verwandt und gipfelt im wesentlichen darin, daß beim Plattfuß die Valgusstellung allein die ganzen pathologischen Verhältnisse mitbestimmt. Es ist nach seiner Meinung ein normales Fußgewölbe, welches nur durch seitliches Umlegen nach dem Boden zu sich als Plattfuß charakterisiert.

Lorenz nimmt einen inneren unsolideren und einen äußeren solideren, den sogenannten Stützbogen, am Fußgelenke an. Infolge der Pronation im Talotarsalgelenk gleitet der innere Bogen gleichsam vom äußeren ab. In zweiter Linie sinkt dann dieser, und aus dem pronierten Fuße wird dann auch ein Plattfuß.

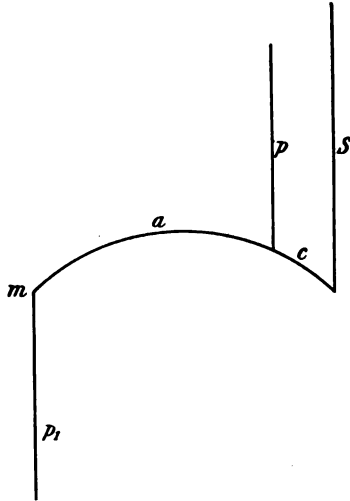
Entsprechend den verschiedenen Theorien sind natürlich auch die anatomischen Untersuchungen des Plattfußes verschieden. Ich verweise nur auf die Untersuchungen v. Meyers, der durch Messungen mit dem Zirkel nachwies, daß das Ligamentum calcaneo-naviculare plantare nicht gedehnt sei, während die anderen Forscher mit Recht das Gegenteil behaupteten; denn — sei es primär oder sekundär — die Weichteile beim Plattfüße müssen entsprechend der längeren Fußwölbung gedehnt sein, und zwar außer dem Ligam. calcaneo-naviculare plant. die Sohlenmuskulatur, der Tibialis posticus und, wie wir unten sehen werden, auch die Achillessehne.

Eine Klärung in diesen anatomischen Anschauungen über Entstehung des Plattfußes läßt sich noch nicht erzielen, jedoch nimmt man, was die physiologische Seite betrifft, wohl mit Recht als die Entstehungsursache des Plattfußes ein Mißverhältnis zwischen statischer Inanspruchnahme und statischer Leistungsfähigkeit an. Entsprechend den Schanzschen Untersuchungen über Sko-

liose muß eine zu große Belastung oder eine zu geringe Tragfähigkeit des Fußgewölbes pathologische Veränderungen hervorrufen. Durch Anwendung des Hebelgesetzes lassen sich diese Störungen auch mathematisch deuten:

Denken wir uns einen schematischen Durchschnitt durch ein Fußgewölbe, so können wir uns dieses durch den Druck des Unterschenkels in einen kleineren Bogen c und einen größeren Bogen a geteilt denken.

Der kleinere Teil des Bogens wird durch den Calcaneus und einen Teil des Corpus tali gebildet, während alle übrigen Fußknochen mit Ausnahme der Zehenphalangen an dem größeren Stücke a des Bogens teilnehmen. Der kleinere Abschnitt c ist als konstant anzusehen; sagt doch Lorenz in seinen genauen anatomischen Untersuchungen über Plattfuß, daß wesentliche Veränderungen in der Grundgestalt des Calcaneus ebenso wenig vorliegen, wie an der des Talus. S sei die Achillessehne, m ein Köpfchen eines Metatarsus. Nehmen wir ferner p als Druck des Unterschenkels auf das Gewölbe und p_1 als Gegendruck an, der in m , dem vorderen Ende der Wölbung, ansetze. Wir haben dann nach dem Hebelgesetze, nach welchem das Produkt aus Hebelarm und Kraft konstant ist:



S = Achillessehne. p = Druck des Unterschenkels. p_1 = Gegendruck des Unterschenkels. m = Köpfchen eines Metatarsus. a = größerer Teil des Fußbogens. c = kleinerer Teil des Fußbogens.

$$p \cdot c = p_1 (a + c)$$

$$\frac{p \cdot c}{p_1} = a + c$$

$$\frac{p \cdot c}{p_1} - c = a.$$

Wir können p_1 als konstant ansehen, da der Fuß nur einen bestimmten Gegendruck aufnehmen kann, ferner ist c nach obigen Ausführungen als konstant anzunehmen. Nun haben wir:

$$p \cdot \text{konstant} = a.$$

Das heißt p ist Verhältniszahl von a oder je größer der Druck p , desto länger muß auch die Wölbung a sein — und umgekehrt. Beim Plattfuß sind also sämtliche Teile des Fußbogens a einem Drucke unterworfen. Es erklärt sich hieraus die Erscheinung, daß man bei fast jedem Plattfüße die Schmerzempfindung an einer anderen Stelle dieses Fußbogens findet. Aus der Lokalisation des Gegendruckes p_1 an m , den Capitula der Metatarsi, kann jedoch — ohne andere Schmerzpunkte hiermit ausnehmen zu wollen — eine Prädilektionsstelle der Schmerzempfindung an diesen Punkten herausgefunden werden. Besonders das Capitulum des zweiten Metatarsus neigt zur Schmerzhaftigkeit; für mich ist diese Erscheinung — vorausgesetzt, daß eine Periostitis dieser Stellen ausgeschlossen werden kann — ein wichtiges diagnostisches Mittel für Plattfuß. Die erfolgreiche Therapie gibt mir in meiner Diagnose fast immer recht.

Besonders ist hierbei auch der ständige oder der wiederholte falsche Druck auf die Fußwölbung in Betracht zu ziehen, wie jener bei Leuten mit stehender Lebensweise, dieser beim Knickfüße oder beim Aufsetzen des Fußes in Knickfußstellung vorkommt. Wie Hübscher in seiner Abhandlung über den Pes valgus sagt, ist dieser eine Vorstufe des Plattfußes. Zur Vermeidung des ständigen falschen Druckes auf den Pes valgus und damit zur Entlastung der Fußwölbung schlägt Hübscher eine Veränderung der Gehunterlage zur Kompensation vor. Als Beispiel führt Hübscher den folgenden Fall an, daß ein linkseitiger Valguspatient mit 15° Ablenkung eine Halde von 15° Neigung, die rechte Schulter gegen den Hang, passiert. Beide Füße schmiegen sich natürlich der Unterlage an, so daß der linke Fuß um 15° supiniert, der rechte um ebensoviel proniert wird. Der linke kranke Fuß, der in der Ebene eine habituelle Pronation hatte, wird auf dieser Halde um so viel supiniert, daß er eingesenkelt und korrigiert ist. Diese Selbstkorrektion durch das Terrain läßt auch den Valguspatienten die schiefe Straßenseite instinktiv aussuchen, die seinem Fuß entspricht. Ich kenne verschiedene Valguspatienten und Plattfußkandidaten, welche in der Stadt mühselig und beladen einherwandern, im Hochgebirge aber werden sie zu ausdauernden Berggängern. In vielen Berggegenden ist der Knick- und Plattfuß endemisch. Trotzdem tragen die damit Befallenen stundenweit die schwersten Lasten. Sobald solche Menschen bei der Aushebung durchschlüpfen und auf der Landstraße

einige Kilometer marschieren müssen, so versagen ihre Füße den Dienst.

Ich möchte zur Bestätigung dieser Ausführungen Hübschers noch hinzufügen, daß ich in Köln bei dem allgemein üblichen Rechtsgen auf den Trottoirs durchaus nicht erstaunt war, unter meinen einseitigen Plattfußpatienten ca. 60 % mit rechtseitigen Fußbeschwerden zu finden. Was die praktische Seite dieser Erwägungen angeht, so ist beim Marschieren auf Landstraßen für Plattfußkandidaten von Zeit zu Zeit prophylaktisch ein Wechseln von der rechten auf die linke Seite anzuempfehlen. Ebenso müßte man es ermöglichen, daß die Soldaten, welche leicht fußkrank werden, wie sie nach einer gewissen Zeit das Gewehr von der rechten auf die linke Schulter nehmen, auch durch Wechseln der Marschlinie auf der Landstraße ihre Füße ausruhen können.

Daß die Erhöhung des Gewichtes p durch Druck auf a Plattfußbeschwerden hervorrufen muß, kann man bei Personen, die stärker werden, beobachten. Ich habe in meiner Praxis bei mehreren Frauen während der Gravidität Plattfußbeschwerden beobachtet, die später, wenn die Frauen die Last der Frucht nicht mehr zu tragen brauchten, verschwanden.

Bei allen diesen Beschwerden ist es nicht nötig, daß objektiv die Zeichen des Plattfußes in die Erscheinung treten. Es genügt nach obiger Formel, daß die Last für den Fußbogen zu groß ist; die Wölbung braucht also als solche in absolutem Sinne noch nicht an einen Plattfuß zu erinnern, sie muß nur relativ niedriger sein als früher. Gerade dieser Umstand macht die Diagnose des Plattfußes häufig zu einer schwierigen. Sie ist in vielen Fällen nur per exclusionem zu stellen. Gibt es doch eine große Anzahl von Patienten mit Hohlfüßen, die ausgesprochene Plattfußbeschwerden zeigen und die durch eine Plattfußbehandlung von ihren Beschwerden befreit werden.

Daß nun innerhalb des Fußbogens a nicht nur die knöchernen Bestandteile, sondern auch die Bänder und Sehnen überlastet werden können und dadurch mit Schmerzhaftigkeit und Müdigkeitsgefühl reagieren, habe ich schon erwähnt. Besonders möchte ich auf die hiermit in Zusammenhang stehenden Beschwerden beim fixierten Plattfuß verweisen, wo die Muskulatur überdehnt und übermüdet ist und diesen Zustand mit einem ständigen reflektorischen Krampfe beantwortet. Daß dieser Krampf eine Folge der Ueberanstrengung

ist, davon überzeugt man sich am besten durch die Therapie, wenn man nämlich sieht, wie durch Ausruhen der Füße im Gipsverbande oder in Priëßnitzschen Umschlägen dieser Krampf in kurzer Zeit schwindet, um freilich bei nicht entsprechender Nachbehandlung sich bald wieder einzustellen.

Sehr leicht stellt sich ein sogenannter fixierter Plattfuß bei Ueberdehnung der Achillessehne ein. Diese Sehne, welche nach Henke das Vornüberfallen des Körpers beim Gehen verhütet, hat gerade bei der Senkung des Gewölbes einen Hauptzug auszuhalten. Deshalb gibt es von der Ansatzstelle der Achillessehne am Calcaneus bis hinauf zur Kniekehle keine Stelle, die nicht durch zu großen Zug Schmerzhaftigkeit zeigen könnte. Auch hier kann man sich nach dem Hebelgesetz erklären, daß ein Mißverhältnis zwischen Körperlast und Trag- bzw. Zugfähigkeit eine Störung in der Funktion hervorrufen muß. Nehmen wir unseren schematischen Durchschnitt durch die Fußwölbung zu Hilfe, so haben wir nach dem Hebelgesetze:

$$p_1 a = c S$$

$$\frac{p_1 a}{c} = S$$

oder, da p_1 und c (s. o.) als konstant anzusehen sind

$$a \cdot \text{konstant} = S.$$

Die Wölbung a steht also in einem bestimmten Verhältnis zu S . Je länger die Wölbung ist, desto größer muß der Zug an der Sehne sein. Daß dabei Plattfußveränderungen direkt auf die Achillessehne wirken müssen, kann man sich nach obiger Formel erklären. Die Schmerzen lokalisieren sich mit Vorliebe an dem Ansatz der Achillessehne am Calcaneus. Sodann zeigen sich schmerzhafte Stellen am Uebergange der Sehne in die Muskulatur. Aber auch jede andere Stelle der Sehne ist Schmerzhaftigkeit ausgesetzt. Häufig habe ich bei meinen Patienten die Schillersche Schleimbeutelentzündung an dem Ansatz der Achillessehne gefunden, habe sie aber häufig, da sie in vielen Fällen indirekt durch den Plattfuß hervorgerufen wird, durch Plattfußbehandlung, insbesondere durch Heftpflasterverband in Verbindung mit einer Plattfüßeinlage von ihrer Entzündung und allen Beschwerden geheilt. Zur Injektion von Jodoformglyzerin oder Exstirpation des Schleimbeutels kann man sich immer noch entschließen, wenn die Plattfußbehandlung erfolglos war.

Aus obigen Ausführungen ersieht man, daß eine große Anzahl von Fußbeschwerden auf Plattfuß zurückgeführt werden kann. Wenn die Diagnose Rheumatismus, Schleimbeutelentzündung, Distorsion, Knochenhautentzündung etwas weniger leicht gestellt und zunächst an Plattfuß gedacht wird, ehe man eine umständlichere und eingreifendere Behandlung einleitet, so ist der Zweck dieser Zeilen erfüllt.

XVI.

(Aus der chirurgisch-orthopädischen Privatklinik von Dr. H. Gocht
und Dr. R. Ehebald, Halle a. S.)

Einige technische Neuerungen.

Von

Dr. H. Gocht.

Mit 8 Abbildungen.

1. Ein Gipsbindentisch.

Vor etwa 2 Jahren habe ich den in der Abbildung dargestellten Gipsbindentisch konstruiert; seitdem haben wir denselben in ununterbrochenem Gebrauch und er hat sich in dieser Form voll und ganz bewährt.

Wie der Name sagt, dient der Tisch zur Aufbewahrung der für den Gipsverband fertiggestellten Gipsbinden und zu ihrer weiteren Präparierung.

Der sehr stabile Tisch ist gerade so groß, daß die für unsere Zwecke absolut notwendigen Teile auf der oberen Platte Platz finden, nämlich:

1. zwei Deckelkasten zur Aufnahme der Gipsbinden,
2. vor diesen zwei einzelne Wasserbehälter,
3. auf der rechten Seite eine breite Auflage.

Außerdem liegen rechts und links unter der Tischplatte

4. zwei geräumige Schubkästen.

Ad 1. Die beiden Deckelkästen aus vernickeltem Messingblech haben folgende Maße: 24 : 18 : 18 cm, so daß also Gipsbinden bis 23 cm breit in denselben liegen können. Diese Breite ist schon eine sehr bedeutende. Wenigstens verwenden wir in unserer langjährigen Tätigkeit Gipsbinden von höchstens 21, 22 cm Breite.

Da diese Kästen durch den Deckel fest verschlossen werden, ist die Haltbarkeit der Gipsbinden gewährleistet. Die Kästen haben zwecks bequemen Tragens zwei seitliche Handgriffe und stehen dadurch unverrückbar fest, daß ihre Standfläche auf der Tischplatte

durch einen niedrigen Wall festgelegt ist; sie können sich also weder durch direktes Anstoßen noch bei energischem, ruckweisen Verschieben des Tisches bewegen.

Die Placierung hinten und hoch auf der Tischplatte (und nicht versenkt) ist deshalb gewählt, weil dadurch die Gipsbinden im offenstehenden Kasten vor dem Bespritzen beim Hantieren in dem Wasserbecken geschützt sind.

Ad 2. Die Größenverhältnisse der beiden Wasserbehälter entsprechen genau denen der eben besprochenen Bindenkasten, nur sind

Fig. 1.



sie etwas tiefer, damit wir eine recht große Wassermenge zur Verfügung haben. Die Becken hängen mit ihrem oberen umgebogenen Rande ringsum fest in den beiden Ausschnitten der Tischplatte und werden zum Füllen und Entleeren an zwei Handgriffen herausgehoben und getragen.

Daß wir uns zu zwei Becken entschlossen haben, hat seine guten Gründe. Zunächst würde ein großes Becken sehr unhandlich und bei Wasserfüllung zu schwer. Werden ferner gelegentlich nur wenig Gipsbinden, z. B. 15—20 mittelbreite, benötigt, so füllt man nur ein Becken mit Wasser, und die gut von Wasser durchzogenen

Binden werden beim Herausnehmen in das andere leere Becken ausgedrückt. So erhält man sich das Wasser im Hauptbecken sehr sauber und lange verwendbar.

Werden aber viel Verbände hintereinander gemacht, so werden beide Wasserbehälter gefüllt.

In jedem Wasserbecken, in das Gipsbinden eingelegt und dazu noch ausgedrückt werden, setzt sich eine immer zunehmende Menge unbrauchbaren Gipsbreies zu Boden. Damit nun die eingelegten Binden hohl und nicht auf dem Boden oder diesem Gipsatz aufliegen, befindet sich 2—3 cm über dem Boden ein Drahtsieb. So werden die Binden allseitig vollkommen von Wasser umspült, ohne etwas von dem Gipsschlamm anzunehmen. Die Drahtsiebe lassen sich zum Reinigen herausnehmen.

Die Reinigung der beiden Wasserbecken ist besonders dadurch erleichtert, daß alle ihre inneren Kanten abgerundet gestaltet sind, und daß ihr Hohlraum sich nach unten ein wenig verjüngt. Selbst wenn der restierende Gipsschlamm fest geworden ist, genügt ein Umstülpen des Beckens und Klopfen gegen den Boden, um die Gipskruste zu entfernen.

Als Material für die Wasserbecken hat sich am besten Zinkblech bewährt.

Ad 3. Die rechtseitige Auflage ist absichtlich sehr breit und geräumig gehalten, damit hier auch die breitesten Binden bei Bedarf bequem zu einem Plastron zusammengelegt werden können. Außerdem finden hier Watte, Mullbinden, kurz die Utensilien zur Polsterung des Verbandes, ihren Platz.

Diese Auflage wird entweder von einer Zinkplatte gebildet oder mit einer Nickellegierung belegt, je nach Wunsch, weil diese beiden Metalle sich als sehr haltbar gegenüber dem wasserdurchtränkten Gips erwiesen haben. Im übrigen ist der ganze Tisch mit weißer Lackfarbe gestrichen.

Ad 4. Von den vernickelten Schubkästen dient der eine zur Aufnahme von Alaun; in dem anderen werden Nadeln, Klammer-nadeln, kleinere Aluminium- oder Drahtnetzschienen etc. aufbewahrt.

Die untere Etage des Tisches wird von einer entsprechend großen, ebenfalls weißlackierten Blechplatte gebildet. Hier liegen bei uns gewöhnlich die Gips- und Verbandscheren, die Gipssäge u. s. w.

In der Abbildung sind die beiden Drahtnetze hierhin gelegt, welche sonst in die Wasserbehälter gehören.

Um den Tisch überallhin leicht zu fahren, sind gute große Rollen unter den vier Füßen angebracht, und wegen der möglichst bequemen Benutzung liegt die Tischplatte in der üblichen Höhe unserer Verbandtische.

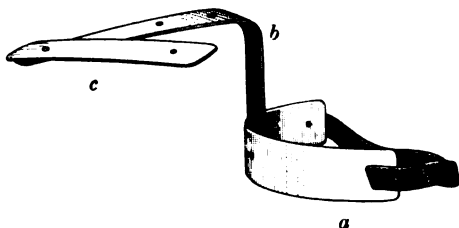
2. Eine Schulter-Armschiene.

Auf dem VI. Kongreß für orthopädische Chirurgie habe ich in der Diskussion betreffend die Arthrodesese des Schultergelenks eine Schulter-Armschiene demonstriert. Die Schiene hatte bis dahin nur diese Verwendung in der Nachbehandlung gefunden, hat sich aber inzwischen so vielseitig bewährt, daß ich sie noch einmal genauer beschreibe.

Wie aus der Fig. 2 ersichtlich, besteht die Schiene aus

1. dem Teil *a*, der entsprechend der Thoraxform in der Höhe der unteren Rippen annähernd halbrund gebogen ist. An dem einen

Fig. 2.



Ende dieses Teils ist mit einem kräftigen Niet ein Riemen befestigt, der, um den Thorax herumgeführt, am anderen Ende in einen eingeniетeten Stift beliebig festgehakt wird;

2. dem Teil *b*, der zuerst aufsteigt und dann winkelig über die Fläche gebogen der Oberarmlänge reichlich entsprechend seitlich ausläuft. Dieser Teil ist mit Teil *a* unbeweglich und fest vernietet;

3. dem Teil *c*, der der Länge des Vorderarmes (event. + Hand) entspricht und mit dem freien Ende des Teils *b* mittels eines lockeren Niets wie ein Flächenscharnier verbunden ist.

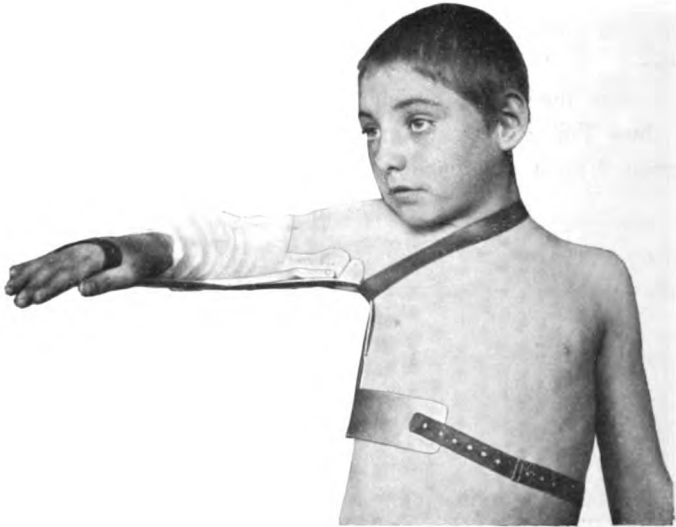Die Fig. 3 zeigt einen Patienten von vorn, die Fig. 4 einen Patienten von hinten mit dieser Schiene armiert. Um diese aufs einfachste anzulegen, ist hier der untere Riemen um den Thorax geführt, ein zweiter Riemen, um die gesunde Schulterhalsgegend geleitet, gewährleistet den Halt unter der Achselhöhle; ein dritter Riemen gibt der Hand Halt auf dem Teil *c*.

Wir verwenden zur Herstellung der Schiene 1—2 mm starkes

hartes Magnaliumblech von einer Breite zwischen 5 und 10 cm, je nach der Größe der Patienten.

Es ist ohne weiteres klar, daß wir dem Schultergelenk mittels größerer oder geringerer Winkelstellung der Schiene jede notwendige Stellung geben können. In der Fig. 4 sieht man, daß wir dem winkligen Teil unter der Achselhöhle noch eine 1—1½ cm breite Stahlbandschiene aufgenietet haben. Diese dient zur größeren Stabilität, so daß die Winkelstellung im Schultergelenk stets die gleiche bleibt.

Fig. 3.



Sonst wurde wohl allgemein der Armtriangel nach Middeldorpf für ähnliche Zwecke benutzt, die Vorteile meiner Schulter-Armschiene liegen auf der Hand.

Die Schiene ist sehr einfach herzustellen, entweder für jeden einzelnen Fall passend oder man hält sich 2—3 Exemplare vorrätig.

Die Schiene ist sehr leicht und kann entweder zuerst in einen regelrechten Verband mit hineingenommen werden oder sie kann dem Patienten später unter der Oberkleidung sehr bequem angelegt werden.

Die Schiene liegt dem Körper sehr fest an und weicht durch den dem Thorax hinten, seitlich und vorn angebogenen Teil *a* seitlich nicht aus. Sie gewährleistet jede Abduktionsstellung.

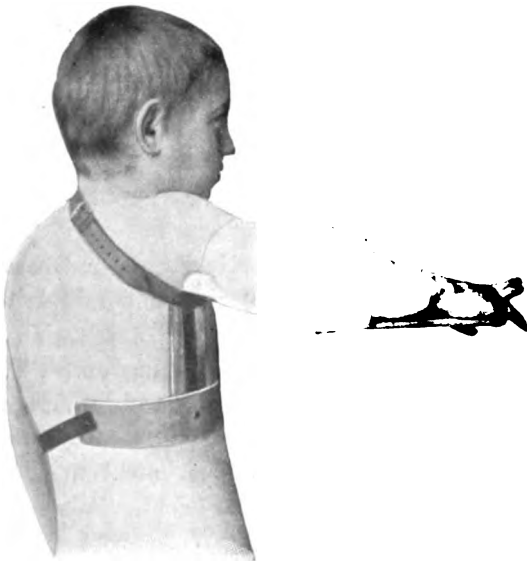
Ein sehr wichtiger Punkt ist der, daß in vielen Fällen die Hand freigelassen und die Beuge- und Streckbewegung im Ellenbeugegelenk wenig oder mehr belassen werden kann.

Hierdurch wird die Schiene nicht störend von dem Patienten empfunden.

Es ist klar, daß wir mittels dieser Schienen auch im stande sind, dem Vorderarm durch geeignete Bandagierung eine Pronations-, Supinations- oder Mittelstellung aufzuzwingen, desgleichen daß bei Bedürfnis auch das Ellenbeugegelenk in jedem Winkel fixiert werden kann.

Aus alledem geht schon hervor, daß die Verwendbarkeit dieser Schulter-Armschiene eine außerordentlich vielseitige ist.

Fig. 4.



Wie gesagt habe ich dieselbe zuerst angefertigt, um den Arm nach der Arthrodese des Schultergelenks lange, gleichmäßig und nicht zu störend eleviert zu erhalten. Die Schiene hat sich für diesen Zweck aufs beste bewährt, zumal die Patienten auch Nachts ganz vortrefflich damit schlafen.

Ferner muß die Schiene empfohlen werden für alle schwereren Entzündungszustände im Bereich des Schultergelenks, für deren Heilung eine Ruhigstellung erforderlich ist, bei denen aber außerdem schädliche Kontrakturzustände verhindert werden müssen.

Ich habe erst vor kurzem eine Schultergelenkstuberkulose bei einem 7jährigen Mädchen im Laufe von 7 Monaten ohne den leisesten Zwischenfall ausheilen sehen. Das Kind wurde weder Nachts noch

bei Tage von der Schiene, die mit Watte gut gepolstert und mit einigen Mull- und Stärkegazebinden befestigt war, behindert. Ich gebe hier ganz kurz die Krankengeschichte:

L. W., 7 Jahre alt.

Nach Angabe der Mutter besteht die schwere Schultergelenkerkrankung seit dem 3. Lebensjahr. Die Behandlung habe in fixierenden Verbänden bestanden; trotzdem sei die Erkrankung immer weiter fortgeschritten.

Das mäßig genährte Kind hält die rechte Schulter ängstlich hochgezogen, und die ganze Wirbelsäule ist nach rechts ausgebogen. Der ganze rechte Arm ist stark atrophisch und fest an den Brustkorb adduziert. Das abgemagerte Schultergelenk erscheint zugespitzt und verschmälert. Von dem Deltoides sind nur noch Spuren vorhanden, desgleichen sind die Schulterblattmuskeln, besonders der Supraspinatus, beträchtlich abgemagert. Jeder Bewegung setzt das Kind wegen Schmerzen Widerstand entgegen. Druck auf das Schultergelenk ist schmerzhaft.

Am 5. September wurde in Narkose der Oberarm vorsichtig bis zu einem Winkel von 75° abduziert und mittels der Schiene in einem ganz leichten Wasserglasverbande fixiert. In den nächsten drei Tagen abendliche Temperatursteigerung, am 4. Tage wurde das Kind nach Haus entlassen. Am 12. Oktober Verbandwechsel bei horizontaler Stellung des Oberarms. Am 26. November Entfernung des Verbandes. Das Schultergelenk ist nicht mehr druckempfindlich, die Schiene wird nur noch unter leichter Polsterung mit einigen Stärkebinden befestigt. In gleicher Weise wird der Verband noch einmal Anfang Februar und einmal Mitte März 1907 angelegt. Von Ende April bis Mitte Juni trägt das Kind nur noch die Schiene leicht angeschnallt.

Nunmehr ist eine feste Ankylose im Schultergelenk eingetreten. Bei allen Bewegungen des Armes geht das Schulterblatt mit und das Kind kann in der Folge den Arm vollkommen gebrauchen.

Ganz analog sind wir in anderen Fällen vorgegangen und die Schiene hat stets alle Erwartungen erfüllt.

Haben wir in solchen Fällen — also nach ausgeführter Arthrodese und bei tuberkulöser Entzündung — eine gute brauchbare Ankylose erzielt, so haben wir andererseits nach Kontusionen und sonstigen Gelenkverletzungen leichter Art durch das Tragenlassen der Schiene mit Einschaltung von gymnastischen Uebungen die üblen

Folgen schnell beseitigt und es gar nicht zu Versteifungen im Schultergelenk kommen lassen.

Auch möchte ich die Schiene -sehr empfehlen zur sofortigen Einfügung in den Verband bei allen Operationen im Bereich der Axilla und für die wegen Carcinoma mammae Operierten. Erst vor kurzem wurde hierfür von Ewald ¹⁾ empfohlen, einen Extensionsverband am Arm der operierten Seite für die Zeit der Bettruhe post operationem anzubringen. Und Berndt ²⁾ teilt mit, daß er stets den Oberarm der operierten Seite bei horizontaler Erhebung mit in den Verband hineinnimmt, um so einmal die Haut in der ausgeräumten Achselhöhle platt anzudrücken, und ferner, um einer Adduktionskontraktur im Schultergelenk vorzubeugen. Und gerade diesen Zweck erreicht man mit meiner Schiene in einer Weise, die für den Patienten besonders angenehm und bequem ist, weil gleichzeitig der Vorderarm gut gestützt und gelagert ist.

Desgleichen werden sich manche Bruchformen am zentralen Oberarmende für diese Schienenbehandlung eignen.

Wie schon oben angedeutet, verwenden wir die Schiene mit gleich gutem Erfolge bei Verletzungen, bei Entzündungen und nach Operationen im Gebiete des Ellenbogengelenkes. Auch hier ist die Fixierung bei mehr oder weniger erhobenem Schultergelenk eine ausgezeichnete und für den Patienten sehr angenehme.

So verspricht die Schulter-Armschiene sich tatsächlich eine gewisse Universalität bei aller Einfachheit zu erringen.

3. Plattfüßeinlagen aus Walkleder.

Daß wir mit einer äußerst exakten Individualisierung auch in der Behandlung des Plattfußes und aller Fußschmerzen die sichersten und schnellsten Erfolge erzielen, ist heute unserer aller Ansicht.

Dasselbe gilt auch für die Adaptierung von Plattfüßeinlagen. Genügen in dem einen Falle einfache Federeinlagen in die Schuhsohle, so brauchen wir in anderen alle die verschiedenen Metalleinlagen bis zu den kunstvoll nach einem Gipsmodell gearbeiteten Einlagen, wie sie zuerst von Lange-München in die orthopädische Technik eingeführt worden sind.

¹⁾ Ewald, Ein Vorschlag zur Nachbehandlung der wegen Carcinoma mammae Operierten. Zentralbl. f. Chirurgie 1907, Nr. 14 S. 385.

²⁾ Berndt, Bemerkung zu der Mitteilung von Ewald etc. Zentralbl. f. Chirurgie 1907, Nr. 38 S. 1116.

Wir verfahren seit 3 Jahren bei der Herstellung der Fußgipsmodelle in ganz analoger Weise, wie dies sehr anschaulich von Lengfellner¹⁾ beschrieben worden ist; d. h. wir nehmen auch für die Negative Gipsbrei. Doch raten wir der bequemeren leichteren Anfertigung wegen die Füße einzeln abzuformen. Es wird allerdings etwas mehr Gipsbrei gebraucht, aber man kann auch jeden Fuß sorgsamer so stellen, wie man es für nötig hält.

Die so gebildeten Gipshohlformen werden mit Gipsbrei ausgegossen, und zwar schichten wir oben noch eine reichliche Menge Gips hoch, damit man an dem entstehenden oberen Gipsklotz eine recht massige Handhabe für die weitere Bearbeitung hat. Dieses Modell wird, wie auch die sonstigen Bein- oder Armmodelle mit einer Stärkebinde umwickelt und hat dann eine Form entsprechend der Fig. 5.

Danach wird das Modell etwa 2mal 24 Stunden an einer warmen Stelle langsam und vollkommen ausgetrocknet; wir legen es zu diesem Zwecke auf die Backsteinumkleidung unserer Zentralheizung. Als Material für die Sohlen verwenden wir ausschließlich ein sogenanntes teilgares Hartleder (Walkleder)²⁾, welches dem Walkleder für die Hülsenapparate ähnlich ist, nur noch härter und widerstandsfähiger wird.

Für leichte Personen wird ein Stück aus den seitlichen dünnen Partien der Washhaut ausgeschnitten, für schwere mehr aus dem mittleren Rückenteil. Dieses Lederstück wird ähnlich weiterbehandelt, wie die Lederteile für unsere Apparate: Es wird 6—8 Stunden lang in Wasser eingeweicht, durchgeknetet und schließlich energisch auf die Gipsfußform aufgewalkt und rings herum aufgenagelt (siehe Fig. 5).

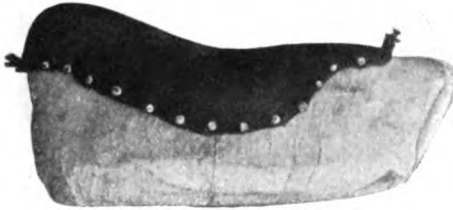Nach dem Trocknen, das 24 Stunden in Anspruch nimmt, werden die Nägel entfernt, die Ledersohle wird vom Modell abgenommen, die Ränder werden mit dem Messer beschnitten, ausgeschärft und geglättet und bleiben außen und hinten etwa 4 cm hoch stehen, in der Fußgewölbegegend bis 5 1/2 cm hoch. Anzuraten ist ferner, die Sohle anfangs vorn nicht zu beschneiden, sondern bis zu den Zehenspitzen reichen zu lassen und erst nach einem oder mehreren Probegängen eventuell zu kürzen.

¹⁾ Lengfellner, Technik des Gipsbreiabdruckes (nach Hoffa-Lengfellner) bei Herstellung von Plattfüßeinlagen. Münchener medizin. Wochenschrift 1907, Nr. 40 S. 1992.

²⁾ Lieferant: Oskar Wagner, Düsseldorf, Lederfabrik.

Diese Ledersohle würde natürlich auf schnellste unter der Körperlast zusammengetreten werden. Um eine solche Formveränderung zu verhüten, bekommen die Sohlen — Fig. 6 zeigt eine fertige Sohle in Seitenansicht — noch metallene Unterlagen, welche ebenfalls nach dem Gipsmodell gehämmert und festgenietet werden. Für alle Patienten mit geringerem Körpergewicht (bis zu 70 Kilo) und für alle diejenigen,

Fig. 5.



welche eine gewisse Elastizität der Plattfüßeinlage ohne Schmerzempfindung beim Gehen und Stehen vertragen können — und das ist die Mehrzahl —, besteht die metallene Unterlage aus zwei etwa $1\frac{1}{2}$ cm breiten Stahlfedern. Wie aus Fig. 7a ersichtlich, kommen diese Stahlfedern rechts und links unter die Ledersohle zu liegen, derart, daß sie etwa $3\frac{1}{2}$ cm vom hinteren Fersenrand gerechnet, beginnen, und nach vorn entsprechend dem Breiterwerden des Fußes etwas divergieren, so daß z. B. bei der abgebildeten Sohle von 20 cm Länge die Federn $12\frac{1}{2}$ cm lang sind und der Zwischenraum hinten

Fig. 6.



2 und vorn 3,6 cm beträgt. Es ist klar, daß die mediale Feder gerade unter den mittleren Abschnitt des Fußgewölbes zu liegen kommt.

Durch diese Anordnung der Federn werden die seitlichen Kanten-teile der Ledersohle bei der Belastung einander genähert und ein Zusammenhalten des Fußes in querrer Richtung erreicht. Da die einzelnen Patienten ganz verschieden auf größere oder geringere Elastizität mit Schmerzen reagieren, so werden die Federn bald kräftiger, bald schwächer genommen, desgleichen mit Rücksicht

auf das verschiedene Körpergewicht. Die vier Federenden schützen übrigens auch vor dem Umkippen der Sohlen und drücken sich sehr schnell in die Schuhsohle innen ein.

Nun gibt es aber eine ganze Reihe von Patienten, die entweder zu schwer für diesen Federunterbau sind, oder die auch nicht die

Fig. 7a.



geringste Elastizität der Sohle vertragen können. Für diese unterlegen wir die Ledersohle mit einem Metallstück von der Form auf Fig. 7b. Als Material wird Duranablech verwandt. Dieses Metallstück wird ebenfalls nach dem Gipsabguß gehämmert.

Das Innere der Sohle ist mit braungelbem Glaceleder ausgeklebt. Die Stahl- und Metallteile werden dick mit Lack bedeckt.

Diese Plattfüßeinlagen aus Leder sind sehr haltbar und werden von unseren Patienten sehr geschätzt. An die Schwere der Sohlen

Fig. 7b.



gewöhnlich sich die Patienten schnell und gern, sobald die Schmerzen aufhören.

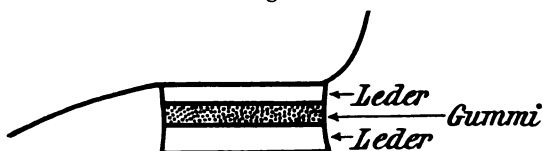
Besitzt der Patient große bequeme Schnürschuhe, so werden die Sohlen in diese eingepaßt und an den Rändern eventuell noch weiter beschnitten. Andernfalls werden Schnürschuhe besonders angefertigt; das Maß wird dann aber genommen, während die Sohlen unter den Füßen liegen.

Die Individualisierung muß aber noch weiter gehen. Der eine Patient geht besser mit den unverkürzten Sohlen, der andere, wenn die Sohlen nur bis an den Ballen gehend reichen. Für den einen

muß man die seitlichen Ränder ganz hoch lassen, für den anderen niedrig. Einzelne kleinere empfindliche Stellen der Füße schützt man dadurch, daß man die betreffenden Stellen aus der Ledersohle ausschneidet oder nur ausbeult; bei anderen erreicht man sein Ziel besser, wenn man rechts und links, oder vorn und hinten von der schmerzhaften Stelle auf der Ledersohle etwas Filz aufklebt. Manche Patienten empfinden es sehr angenehm, wenn man auf die Gewölbegegend der Ledersohle nach etwa 14 Tagen noch ein Filzpolster auflegt. Von dem einen werden ganz leichte Schuhe ohne irgend welche Festigkeit der seitlichen Kappen vorgezogen, von anderen umgekehrt schwere.

Schließlich muß ich noch einen Punkt hervorheben, welcher bei dem Tragenlassen jeglicher Einlagen von Wichtigkeit ist: die Absätze der Schuhe. Man muß sich dabei ebenso sorgsam den individuellen Verhältnissen anpassen. Hat ein Patient mit schmerzhaften Füßen

Fig. 8.



überhaupt schon die Höhe der Absätze für sich ausprobiert, so soll man dem jeweilig Rechnung tragen. Denn dem einen taugen besser niedrige oder gar keine Absätze, dem anderen dagegen hohe. Jedes Menschen Füße sind gewissermaßen für eine bestimmte Absatzhöhe und -breite eingerichtet oder eingewöhnt, so daß ein Schematisieren das ganze Behandlungsergebnis in Frage stellen oder wenigstens sehr beeinträchtigen kann.

Vielen Patienten sind außerdem elastische Absätze unentbehrlich. Die von mir in die Praxis eingeführten bestehen aus Gummi und Leder (Fig. 8).

Ich verwende mittelharten Schwammgummi in einer Stärke von $1\frac{1}{2}$ cm, und zwar wird dieses Gummistück in die Mitte des Absatzes eingearbeitet, so daß also der Patient auf Leder geht und damit alle die bekannten Unzuträglichkeiten der üblichen Gummiabsätze vermieden sind.

XVII.

Die wissenschaftlichen Prinzipien bei Herstellung von Schuhwerk mit Berücksichtigung von Jugend- und Militärschuhwerk.

Von

Dr. med. Karl Lengfellner,

Chirurg und Orthopäde in Berlin, früher Assistent der Hoffaschen Klinik.

Mit 4 Abbildungen.

Die Zeiten sind verschwunden, wo die Schuhfrage für den Arzt keine Rolle mehr spielt. Mehr und mehr wurde eingesehen, daß es nötig sei, gerade dieser Frage besonderes Interesse zu schenken, nachdem der Zusammenhang von schlechtem Schuhwerk und Fußdeformitäten zur Genüge festgestellt wurde. Auf diese Tatsache, wie überhaupt auf die große Wichtigkeit der ganzen Schuhfrage immer und immer wieder hingewiesen zu haben, ist ein Verdienst Hoffas, dem auch ich die Anregungen zu meinen Arbeiten auf diesem Gebiete verdanke. Staat und Familie mußten an diesen wissenschaftlichen Bestrebungen das größte Interesse haben. Was aber der Staat bisher für eine vernünftige Entwicklung der Schuhfrage getan hat, ist ebenso wenig, als er für die Orthopädie im allgemeinen geleistet hat. Und gerade er würde von erfolgreichen Bestrebungen in dieser Beziehung den größten Nutzen ziehen.

Endlich wird es höchste Zeit, daß die amtlichen Schulärzte angewiesen werden, Füße und Schuhwerk zu kontrollieren. Natürlich muß aber denselben zuerst Gelegenheit verschafft werden, selbst Einblick in dieses Gebiet zu erhalten.

In dem richtigen Schuhwerk für die Jugend liegt ein großer Teil des Segens enthalten, den gesunde Füße und große Leistungsfähigkeit auf Staat und Familie ausüben im stande sind.

Es liegt mir ferne, in dieser Abhandlung technische Details genauer zu erörtern; es kommt mir im wesentlichen darauf an, die Prinzipien klarzulegen, nach denen überhaupt vorgegangen werden muß, wenn ein Schuhwerk Anspruch auf vernünftige Anfertigung haben soll.

Es ist ganz klar, daß das Ideal eines Schuhwerkes nur in dem Maßschuhwerk liegen kann. Leider wird die Zeit aber nie kommen, wo man fabrikmäßig hergestelltes Schuhwerk als minderwertig keiner Beachtung würdigen dürfte.

Denn nur ein kleiner Bruchteil der Menschen ist pekuniär in der Lage, sich einen richtig gebauten orthopädischen Schuh anzuschaffen. Es ist in dieser Hinsicht sicherlich Pflicht der Wissenschaft, nach bester Möglichkeit mit fabrikmäßig hergestellter Ware einen Kompromiß zu schließen, der auch die wenig begüterten in den Stand setzt, einigen Nutzen aus fortschrittlichen Bestrebungen zu ziehen. Dies ist glücklicherweise gerade bei Herstellung eines Jugendschuhwerkes möglich, was von außerordentlicher Wichtigkeit für die Entwicklung des jugendlichen Fußes ist.

Handelt es sich um einen wirklich deformierten Fuß bei einem Erwachsenen, wo die Biegsamkeit und Formbarkeit, sowie die Anpassungsfähigkeit der Fußknochen, Sehnen und Bänder nicht mehr in Betracht kommt, so ist jedes andere Schuhwerk, als Maßschuhwerk vollkommen ausgeschlossen. Selbstverständlich ist auch für einen normalen Fuß stets das Maßschuhwerk das Ideale. Denn kein menschlicher Fuß gleicht ganz einem Fuße irgend eines anderen Menschen. Ja nicht einmal die zwei Füße eines und des gleichen Individuums sind dieselben, im Gegenteil, die Unähnlichkeit ist häufig eine ganz beträchtliche.

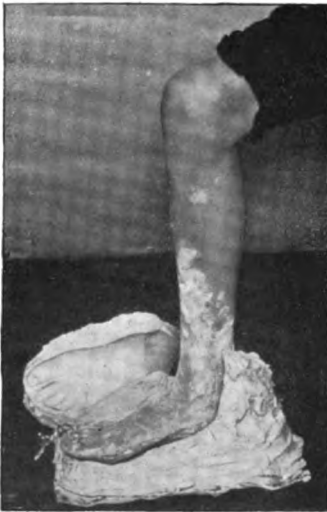Noch ist es verhältnismäßig nicht so lange her, daß beide Schuhe über demselben Leisten gemacht wurden. Wenn man sich dazu noch die Karrikatur des Leistens vorstellt, so kann man sich von der barbarischen Darstellungsweise des damaligen Schuhwerkes ein Bild machen. Aber wenn auch heutzutage für jeden Fuß ein eigener Leisten hergestellt wird, so war die Qualität dieser sogenannten modernen orthopädischen Leisten bisher eine so minderwertige, daß der einzige Vorteil derselben beinahe nur darin bestand, daß für jeden Fuß ein eigener Leisten gebaut wurde. Die Leisten entsprachen in keiner Weise der Form des menschlichen Fußes, geschweige denn, daß sie denselben in individueller Weise wiedergaben.

Das erste Prinzip für ein richtiges Maßschuhwerk ist also ein richtiger individueller Leisten. Ist derselbe richtig hergestellt, dann paßt auch der Schuh.

Wie soll nun ein Leisten hergestellt werden, der Anspruch auf wissenschaftliche Berechtigung haben kann?

Es war sehr naheliegend, daß man den Leisten genau nach dem individuellen Fuße modellierte. Da ein Gipsbreiabdruck für

Fig. 1.



Aufgeklappter Gipsbreiabdruck für den ganzen Fuß.

den ganzen Fuß ohne Zweifel eine ganz genaue Wiedergabe desselben gibt, so liegt es nahe, diesen Weg einzuschlagen. Ich betone aber gleich, daß dieses Verfahren, nämlich den Leisten dann vollkommen gleich dem Gipsbreimodell zu machen, ziemlich umständlich und nur bei starken Deformitäten, z. B. Anomalien der Zehen, bei Hallux valgus in hohem Grade etc. nötig ist. Umständlich ist das Verfahren insofern, weil der Gipsbreiabdruck, der für jeden Fuß einzeln gemacht werden muß, immerhin Zeit erfordert, weil ferner immer ein gewisses Modellieren eintreten muß, indem z. B. eine Verlängerung des Abdruckes um ca. 2 cm, ferner ein Auftragen von Gips am Spann nach der

Korrektur der Gewölbepartie erforderlich ist. Da man aber ohne Zweifel von Zeit zu Zeit in die Lage kommt, von diesem Verfahren Gebrauch zu machen, so will ich dasselbe der Vollständigkeit halber hier erwähnen.

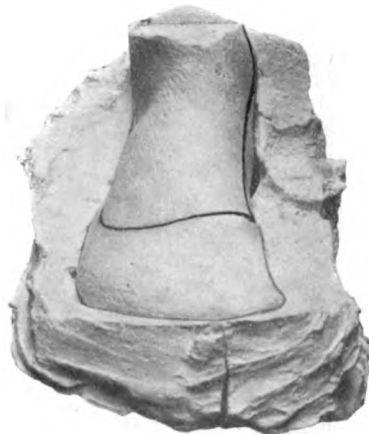Wegen des nachträglichen Modellierens ist es nötig, stets zuvor noch die gewöhnlichen Maße zu nehmen, also Ballen, Zehen, Spann, Fersen und Längenmaß.

Der Gipsbreiabdruck wird nach der Hoffa-Lengfellnerschen Methode gemacht. Der Patient sitzt; sein Fuß wird lose in Gipsbrei gestellt, und zwar in der Stellung, wie er aufzutreten pflegt, ohne jedes Redressement. Der Fuß wird nun oben an den Seiten und hinten bis über die Malleolen mit Gipsbrei bedeckt. Zuvor wird

eine Seidenschnur angelegt, die vorn entlang den Zehen, und an den Seiten hin bis zu den Malleolen läuft und von da nach aufwärts führt. Sobald der Gips anzieht, schneidet man diese Schnur durch und teilt dadurch den Abdruck in zwei Teile. Ein Meißelschlag gestattet dann, den Abdruck in zwei Teilen abzunehmen. Die Form wird ausgegossen und ausgehauen. Es folgt sodann die Korrektur der Gewölbepartie. Dafür muß aber auf dem Dorsum mit Zuhilfenahme des vorher genommenen Maßes eine Modellierung eintreten, ferner muß der Abdruck um ca. $1\frac{1}{2}$ cm verlängert werden. Die Form des unveränderten Abdruckes an der Spitze ist derart, daß der höchste Punkt der großen Zehe entspricht. Von da geht eine bogenförmige Linie nach hinten bis zur kleinen Zehe. Diese Form, auf den Schuh ausgedehnt, ist ohne Zweifel nicht schön. Man kann aber die sowieso nötige Verlängerung ohne den geringsten Nachteil dazu benutzen, eine gleichmäßig abgerundete Spitze herzustellen. Will man nun einen Holzleisten konstruieren, der dem Gipsleisten voll und ganz entspricht, so

muß dies mittels eines Fräsenapparates geschehen. In den Apparat werden Gipsmodell und Holzblock eingespannt. Dadurch, daß der Holzblock die rotierenden Bewegungen des Gipsmodells mitmacht, entsteht aus dem Holz eine dem Gipsmodell genau entsprechende Form. Natürlich ist auch dieses Verfahren wieder umständlich. Besser ist es, gleich beim Ausgießen eine Masse zu wählen, die unmittelbar als Leisten benutzt werden kann. Eine solche Masse muß natürlich Hämmern und Nageln gestatten, auf der anderen Seite eine Korrektur durch Raspeln und Schneiden vertragen. Am einfachsten löste ich diese Frage, indem ich Gips mit Leim vermischte und mit dieser Masse das Negativ ausgoß. Zweckmäßig legt man dann in der Mitte in Längsrichtung einen Draht ein. Das auf diese Weise gewonnene Modell kann sofort als Leisten benutzt werden. (Natürlich muß auch hier wieder das oben erwähnte Modellieren berücksichtigt werden.)

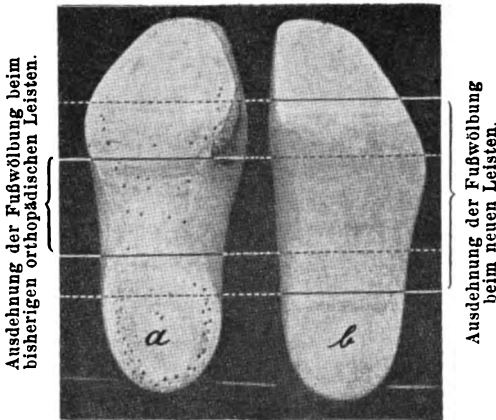
Fig. 2.



Gipsleisten in der Form.

Außerst lohnend war nun der Vergleich eines solchen Leisten mit einem sogenannten modernen orthopädischen Leisten. Von vornherein war sogleich klar, daß solch ein Leisten diesen Namen nicht verdient, und ich sah es als eine Notwendigkeit an, die Mängel desselben zu geißeln und eine Reformierung desselben vorzunehmen. Es war wahrhaftig kein Fortschritt zu nennen, wenn für jeden Fuß ein eigener Leisten angeschafft wurde, wenn dieselben beide nach dem gleichen Maße gearbeitet wurden. Und dies war fast durchwegs der Fall. Worauf die ganzen Reformbestrebungen abgezielt hatten, war leicht zu sehen. Die

Fig. 3.



Spitze wurde perhorresziert und dafür eine breite Form gewählt. Diese Reformierung der Spitzenpartie artete beider sogenannten amerikanischen Form bei manchen Fabrikaten in plumpster Weise aus. Selbstverständlich ist mit vollem Recht ein spitzer Schuh zu perhorreszieren, speziell, wenn eben durch die spitze Form eine Einengung des Fußes be-

dingt ist. Aber man müßte meinen, daß, was die Breite der vorderen Schuhpartie anlangt, doch ein bequem genommenes Ballenmaß ausreichend wäre. Die Erfahrung lehrte, daß in einer großen Reihe von Fällen, speziell dann, wenn geringe Anlage zum Plattfuß bestand, trotz eines bequemen Ballenmaßes der Fuß bei der Verschiebung, der derselbe bei jedem Schritt ausgesetzt war, wieder Druck verspürte. Daher kam man immer zu breiteren, plumperen Formen, um von vornherein Unannehmlichkeiten vorzubeugen. Ein experimenteller Versuch, den ich anstellte, lehrte mich, daß man den falschen Weg einschlug, um diese Kalamität zu beseitigen. Ich ließ für denselben Fuß desselben Patienten zwei Schuhe anfertigen, bei denen das Ballenmaß das gleiche war. Einem der beiden Schuhe aber ließ ich ein Gewölbe geben, das vollkommen dem Fuß-

gewölbe des Patienten entsprach. Der Effekt bestand darin, daß der Schuh ohne Schuhgewölbe, der das gleiche Ballenmaß wie der andere hatte, sehr drückte, der andere hingegen mit dem Schuhgewölbe ganz bequem saß.

Dadurch war für mich das Rätsel gelöst.

Durch Berücksichtigung eines individuellen Schuhgewölbes wurde der Fuß auf vernünftige und naturgemäße Weise verhindert, beliebig hin und her zu rutschen. Er bekam einen richtigen Halt, was zur Folge hatte, daß nun auch wieder ein richtig genommenes Ballenmaß hinreichend war. Ich ersetze daher den nichtssagenden Begriff „Schuhgelenk“ durch den Terminus technicus „Schuhgewölbe“, das dem individuellen Fußgewölbe entsprechen muß. Beim Maßschuhwerk füge ich ein neues Maß hinzu, das Schuhgewölbemaß, das als Leistengewölbe auf den Leisten übertragen werden muß und dem individuellen Fußgewölbe genau entspricht. Wie dieses Maß zu nehmen ist und wie es auf den Leisten zu übertragen ist, werde ich weiter unten besprechen.

Der bisherige orthopädische Leisten zeigt von einem vernünftigen Gewölbe keine Spur. Das sogenannte Gelenk stellt alles vor, nur kein Fußgewölbe. Der innere Teil, der vor allem für das Gewölbe maßgebend ist, fehlt überhaupt; von einer richtigen Wölbung kann keine Rede sein. War wirklich ein Anflug von Wölbung vorhanden, so war dieselbe stets zu weit nach vorne; der Absatzteil war regelmäßig zu lange gearbeitet. Wenn Sie die Abbildung der beiden Leisten betrachten, so sehen Sie beim richtigen Leisten b, daß die Fußwölbung ziemlich bald einsetzt und sich ziemlich weit nach vorne erstreckt. Beim bisherigen Leisten „a“ setzte eine eventuelle Wölbung immer ganz plötzlich und viel zu weit vorne ein und endete ebenso plötzlich und zwar viel zu bald am vorderen Ende. Ich lege den Kern der ganzen Schuhfrage in die richtige Anlage dieses Leistengewölbes.

Auf welche Weise läßt sich nun die individuelle Wölbung auf den Leisten übertragen?

Die eine Methode habe ich bereits besprochen; man kann meinen Gipsleimleisten machen, indem man auf die oben beschriebene Weise den Abdruck für den ganzen Fuß mit Korrektur nach Hoffa-Lengfellner macht. Dies ist aber, wie ich bereits be-

merkte, meist nicht nötig. Es genügt, die gewöhnlichen Maße zu nehmen und das Sohlen- und Schuhgewölbemaß durch den einfachen Gipsbreiabdruck zu erhalten. Will man dann z. B. die Zehenpartie oder Malleolenpartie besonders berücksichtigen, so ist das ebenfalls möglich, indem man den Gipsbrei an den betreffenden Stellen etwas höher aufschichtet. Dieser Gipsbreiabdruck muß immer gemacht werden, um das richtige Gewölbe- maß auf den Leisten zu übertragen. Die Technik des einfachen Gipsbreiabdruckes ist sehr leicht. Ein Hauptvorteil desselben ist auch, daß stets dadurch eine genaue Diagnose für die Sohlenbeschaffenheit des Fußes gegeben ist.

Natürlich darf für die Leistenbeschaffung heutzutage nicht mehr ein so schablonenmäßiges Vorgehen an den Tag gelegt werden, wie dies bisher der Fall war. Bisher nahm der sogenannte Meister sein Maß und danach ließ er in den meisten Fällen seinen Leisten schneiden. Heutzutage muß man nur verlangen, daß der Meister befähigt ist, die Sohlenverhältnisse wenigstens selbst dem Gipsbreiabdruck entsprechend zu formen. Ein einfaches Verfahren kann z. B. darin bestehen: Er verschafft sich einen den Maßen entsprechenden Leisten, legt den Leisten neben das Gipsbreimodell und überträgt Anfang und Ende der Wölbung vom Modell auf den Leisten; es handelt sich noch darum, die genaue Form, die Tiefe der Wölbung etc. auf den Holzleisten zu übertragen. Um dies genau zu ermöglichen, kann man der Gipssohle ein Stück Ledersohle oder eine in heißem Wasser weich gemachte Zelluloidplatte anwalken. Dadurch erhält man genau die individuelle Fußwölbung. Die Aus- höhlung geht dann so lange vor sich, bis Leder oder Zelluloidplatte, welche die genaue Höhlung wiedergibt, gut und genau in der am Holzleisten geschaffenen Höhlung sitzt.

Die Spitzenfrage habe ich bereits erörtert. Die Hauptsache ist und bleibt ein bequemes Ballen- und Zehenmaß. Auf Kosten der Verlängerung kann man eine gefällige halbrunde Form am zweckmäßigsten wählen. Eine übertriebene spitze Form ist ebenso unsinnig, als eine zu plumpe unnötig ist.

Wichtig ist der Bau der Fersenpartie und des Absatzes. Warum die Fersenpartie im Maß stets sehr knapp und fest gearbeitet wurde, hat ohne Zweifel zum Teil seinen Grund darin, daß dadurch der Fuß hinten festsitzen sollte und am Verrutschen etwas gehindert wird. Dies ist ja bei Vorhandensein einer richtigen Wöl-

bung weniger maßgebend. Immerhin ist ein solides Arbeiten der Fersenpartie von Vorteil. Andererseits soll aber das Gewicht der Fersenpartie mit Absatz kein zu schweres sein, was aber durchwegs der Fall ist; dadurch wird ein Aufstampfen und ein schwerfälliger Gang hochgradig begünstigt. Die Bestrebungen, einen elastischen Absatz zu schaffen, waren infolgedessen bereits sehr häufige. Die vielen Methoden, dies durch Gummipplatten etc. zu erreichen, stellen aber keineswegs eine ideale Lösung dar. Gummi macht den Absatz noch schwerer, ist teuer, nutzt sich bald ab, ist schwer gut zu befestigen und begünstigt bei schlechter Witterung ein Ausrutschen: Beinbrüche infolge dieser Gummipplatten gehören nicht zu den Seltenheiten. Ein idealer Absatz müßte erstens leicht sein (danach ist Leder und Gummi ausgeschlossen), ferner widerstandsfähig gegen Heruntertreten, sodann elastisch und geräuschlos (was allerdings Gummi ist) sein. Außerdem ist es unbedingt notwendig, daß er über einen Gleitschutz verfügt, der ein leichtes Ausrutschen verhindert. Inwiefern eine von mir gefundene Masse diesen Ansprüchen genügt, werden die Versuche beweisen.

Was die Form betrifft, so ist nur der breite und niedere Absatz nach Hoffa am Platze.

Was die Sohlentechnik anlangt, so mag hier nur erwähnt werden, daß vor allem Wasserdichtigkeit angestrebt werden soll. Leder ist sowohl in dieser Beziehung als auch ferner noch in der Hinsicht, daß kein Schweißfuß Leder vertragen kann, wenig ideal. Ein Ersatz dafür ist schwer, weil die Sohle auf alle Fälle Biegsamkeit besitzen muß. Eine kräftige Sohle wird bei empfindlichen Füßen mit Plattfußanlage meist gut empfunden, weil dadurch Unebenheiten von seiten des Bodens weniger empfunden werden. Details über Vernähungstechnik würden hier zu weit führen.

Nun zur Frage, welche Achse soll der Schuh haben? Die Antwort, sie soll etwas nach innen gehen, ist leicht gegeben, aber meist nicht von Vorteil begleitet. Ohne Zweifel haben die meisten Füße, wenigstens im belasteten Zustand, eine gerade Achse; dies ist meine Erfahrung. Nur zu häufig wird eine Achse, die angeblich nach innen oder außen geht, durch Winkelverhältnisse vorgetäuscht, die der Fuß mit dem Unterschenkel bildet. Natürlich gebe ich zu, daß es ausnahmsweise Füße gibt, die wirklich eine Achse zeigen, die nach innen oder auch nach außen geht.

Diese Fälle müssen eben dann individuell behandelt werden. Aber einseitig vorzugehen und z. B. jedem Fuße eine nach innen gehende Achse aufzuoktroyieren, würde sich beim Schuhwerk sehr bitter rächen. Ich besitze Schuhe von Patienten, die mit einer Achse nach innen angefertigt wurden, während der Patient gerade Füße hatte. Die Folgen dieser Unvernunft zeigen sich denn auch sehr schroff an diesen Beispielen.

Wenn ich noch betone, daß Schnürstiefel sicherlich dem Fuß den besten Halt geben, wenn ich ferner noch erwähne, daß ich — eine richtige Schuhwölbung vorausgesetzt — keineswegs ein Feind von Bestrebungen bin, durch Ersatz des Leders im Oberbau mit anderen Stoffen dem Fuße mehr Ausdünstung zu verschaffen, so glaube ich in groben Umrissen ein Bild von den Grundprinzipien gegeben zu haben, die meines Erachtens bei Anfertigung von vernünftigem Schuhwerk zu berücksichtigen sind.

Bei der großen Wichtigkeit, die speziell dem Jugendschuhwerk zukommt, will ich nicht verfehlen, darüber noch einige Worte zu erwähnen. Der Zusammenhang von Schuhwerk der Jugend und Fußdeformitäten steht ohne Zweifel fest. Gerade bei der Jugend ist es am allerausschlaggebendsten, welches Schuhwerk sie besitzt. Leider sieht es dabei ganz traurig aus. Platt- und Knickfüße gehören keineswegs zu den Seltenheiten. Es dauert hoffentlich nicht mehr lange, daß die amtlichen Schulärzte, nachdem sie sich die geeigneten Kenntnisse angeeignet haben, angewiesen werden, intensiv auf Füße und Schuhwerk der Jugend zu sehen. Natürlich ist auch hier wieder ein Maßschuhwerk das ideale. Aber hier ist mehr wie bei Erwachsenen nötig, mit allen Kräften bestrebt zu sein, die Fortschritte der Wissenschaft nach besten Kräften fabrikmäßig hergestellter Ware zu gute kommen zu lassen.

Denn vielköpfige Familien sind meist auf billige Ware angewiesen.

Die Hauptbedingung ist dabei, daß die Kinder von der ersten Gehzeit an sofort zweckmäßiges Schuhwerk erhalten. Wie muß nun dasselbe beschaffen sein?

Es ist notwendig, vor allem den Fuß des Neugeborenen zu betrachten. Nach Küstner und Lorenz ist derselbe stets ein platter, nach Spitzys neuesten Untersuchungen soll er im Gegenteil meist Gewölbe haben. Meinen Untersuchungen nach

kommt beides vor, bedeutend öfter aber findet man die Ansicht Küstners und Lorenz' berechtigt vertreten. In einem Sinne ist, wie ich glaube, auch nach Urteil Spitzys, der Fuß des Neugeborenen stets ein Plattfuß, nämlich insofern, als er bei Belastung ohne Ausnahme platt ist. Dieser Zustand dauert ziemlich lange an und erstreckt sich stets bis zum Zeitpunkt, wo die Gehversuche einsetzen. Für die Konstruktion eines richtigen Kinderschuhwerkes kommt nur dieser Umstand in Betracht, so daß ich mir die prinzipielle Frage, wie beschaffen der Fuß des Neugeborenen im nicht belasteten Zustand ist, zur Besprechung aufsparen kann. Ich glaube aber, daß Spitzzy viel zu weit gegangen ist, wenn er meint, die Ansichten der beiden oben erwähnten Autoren vollkommen widerlegt zu haben. Ausnahmen gelten lassend, stelle ich mich vollkommen auf Seite Küstners und Lorenz'.

Nur äußerst selten erstarken Knochen, Muskeln und Bänder der Neugeborenen bis zu den ersten Gehversuchen dermaßen, daß nicht die größte Gefahr besteht, daß durch die eintretende Belastung, die durch die aufrechte Haltung in einer Weise eintritt, daß stets ein großes Mißverhältnis der übrigen Körpermasse zu den schwachen Füßchen besteht, der während der Belastung platt getretene Fuß auch platt bleibt. Diese Gefahr besteht stets für alle Füße, auch die kräftigeren, die eventuell eine Wölbung zeigen. Es steht ferner sicher fest, daß zur Zeit der ersten Gehversuche stets ein Mißverhältnis zwischen Körperlast und Füßen besteht.

Mag auch zugegeben werden, daß die meisten Säuglinge überfüttert werden, so ist das Mißverhältnis doch ein so großes, daß man sich die Körperlast wohl auf vier Extremitäten, nicht auf zwei verteilt denken kann. Es ist also Unsinn, wenn die Eltern stets darauf dringen, daß die Kinder möglichst bald laufen. Mit Spitzzy bin ich der Ansicht, daß man die Kinder möglichst lange kriechen lassen soll. Wenn Spitzzy der Ansicht ist, daß Kinder, die barfuß laufen, eher ein Gewölbe erhalten, das dem des Erwachsenen gleicht, so mag er recht haben; daß es besser wäre, die Kinder barfuß laufen zu lassen, als sie in enges unzweckmäßiges Schuhwerk zu stecken. Daß aber trotz des Barfußlaufens in einer großen Reihe von Fällen Plattfuß eintritt, ist auch nicht von der Hand zu weisen. Andererseits kann ein richtiges Schuhwerk ohne Zweifel noch mehr nutzen als Barfußlaufen.

Spitzzy selbst gibt zu, wenn er von einem Aehnlichwerden der kindlichen Sohlenverhältnisse mit dem Gewölbe von Erwachsenen spricht, daß das Gewölbe, wenn es beim Neugeborenen sich überhaupt vorfindet, allmählich sich besser formt; dies muß überhaupt allgemein zugegeben werden und ist nicht von der Hand zu weisen. Die Kräfte, welche allmählich ein besseres Gewölbe erzeugen, sind sicher zum großen Teile Muskelkräfte; vor allem dürfte das Eingreifen der Flexoren von großer Bedeutung sein. Maßgebend ist auch die Drehung, welche im Sinne der Pronation stattfindet, aus der zuerst bestehenden Supinationsstellung.

Aus dem vollkommen erwiesenen Umstand nun, daß zu der Zeit, wo die Gehversuche einsetzen, das Gewölbe noch nicht fertig ist, oder selbst angenommen, daß dasselbe schon einigermaßen das Aussehen eines normalen Gewölbes hat, es fast durchwegs noch zu widerstandslos ist, um der starken Belastung von seiten des Körpers beim Aufrechtstehen standhalten zu können, geht klar hervor, daß gerade beim Kinderschuhwerk das von mir aufgestellte Prinzip der Schuhwölbung zu berücksichtigen ist. Auch hier ist das Ideale wieder das Maßschuhwerk. Die Schuhwölbung soll wieder vollkommen der individuellen Fußwölbung entsprechen. Der Korrektur aber ist hier bedeutend mehr Spielraum gelassen. Die Schuhwölbung muß so konstruiert werden, daß sie die individuelle Form beibehält. Es ist für mich erwiesen, daß durch diese Fußgewölbeunterstützung die ganzen Elemente des Fußgewölbes, also Knochen, Bänder und vor allem auch Muskeln, die nötige Widerstandskraft und Energie erhalten. Wer glaubt, daß durch eine feste Unterstützung der Fußsohle z. B. eine Atrophie der Sohlenmuskulatur eintreten kann, irrt sich. Wer genau beobachtet, kann jedesmal erfahren, daß bereits nach mehreren Wochen die Muskulatur über dem festen Schuhgewölbe ebenso wie über einer unelastischen Einlage zu arbeiten und gleichsam zu spielen anfängt. Es ist dann Zeit, zu einer Erhöhung zu schreiten. War natürlich die Muskulatur, was ja bei der Jugend wenig in Betracht kommt, schon von vornherein atrophisch, dann tritt dieser Umstand nicht ein, die Unterstützung aber ist dann umso berechtigter.

Nun zur fabrikmäßigen Herstellung des Jugendschuhwerkes. Gerade hier ist es unbedingt nötig, daß Fortschritte der

fabrikmäßigen Herstellung zu gute kommen. Denn unter 100 Kindern erhält vielleicht ein einziges Maßschuhwerk.

Glücklicherweise ist aber in mancher Hinsicht gerade die fabrikmäßige Herstellung von Jugendschuhwerk wissenschaftlich bis zu einer gewissen Grenze zu verantworten. Natürlich ist es nicht Sache einer Fabrik oder eines orthopädischen Schusters, die Leisten für die verschiedenen Jahresgrößen herzustellen. Es müssen auf Grund einer sehr großen Anzahl von Gipsbreimodellen Zwischenformen hergestellt werden, welche der Größe und dem Gewölbe nach harmonieren. Die Biegsamkeit und Formbarkeit der Fußwurzelknochen, die auch bei Beginn der Gehversuche noch eine sehr große ist, unterstützen dieses Unternehmen in hohem Grade. Einem erwachsenen Fuß, dessen Gelenke schon sehr unbeweglich sind, kann man kein Zwischenmodell aufklotzieren, speziell keine Zwischenwölbung; wohl ist aber das beim kindlichen Fuß sehr leicht der Fall. Bezüglich der Länge, Breite und des Gewölbes beim kindlichen Fuß lassen sich nämlich konstantere Zahlen herauskonstruieren, als ich bei Beginn meiner Versuche dachte.

Die Hauptsache bleibt, daß bereits das erste Schuhwerk des Kindes das richtige ist und fortgesetzt dann die richtigen Größen zur richtigen Zeit zur Verwendung kommen. Wenn der Fuß keinen Schädlichkeiten von seiten eines im Grunde bereits falschen Schuhwerkes ausgesetzt ist, so entwickelt er sich in den Maßen viel proportionaler als man denkt. Dann kann auch in späteren Zeiten fabrikmäßig hergestelltes Schuhwerk ganz gut in Frage kommen.

Was die Fersenpartie und den Absatz betrifft, so verhält sich dieser Punkt ebenso wie oben erwähnt. Der Absatz muß breit und niedrig sein und vor allem leicht und elastisch. Denn gerade bei Kindern kommt es sehr darauf an, daß sie sich Stampfen nicht angewöhnen, was aber meist der Fall ist, wenn das Sprunggelenk durch einen schweren Fersenteil und schweren Absatz sehr belastet wird.

Die Form des Schuhes kann eine nahezu runde sein, was die Spitzenpartie anlangt, da beim kindlichen Fuße an und für sich eine Differenzierung der Längenverhältnisse der einzelnen Zehen noch nicht in dem Maße besteht wie bei Erwachsenen.

Eine heikle Frage ist noch, welche Achse soll das Kinderschuhwerk haben. Tatsache ist, daß ein großer Teil der Kinder von Anfang an die Intention hat, nach innen zu laufen.

Es kann aber doch sicherlich nicht im Sinne der Natur liegen, daß dieser Gang in dieser ausgesprochenen Weise beibehalten bliebe; dies hätte nämlich gar keinen Zweck. Ich erkläre mir diese Tatsache daraus, daß diese Fußhaltung als nächste Stufenstufe nach der Dorsalflexion und Supination, wie dieselbe fast durchwegs bei Neugeborenen zu sehen ist, sich ergibt, um dann allmählich in die geradere Richtung überzugehen. Ferner wird manche schiefe Achse vorgetäuscht durch die Winkelstellung zwischen Fuß und Unterschenkel, die keineswegs immer eine schiefe Achse des Fußes bedingt. Man wird wenig fehlgehen, wenn man in der ersten Zeit nahezu eine gerade Achse wählt, um später ganz zur geraden Achse überzugehen.

Fig. 4.



Ein bisheriger Mannschafsstiefel.

Noch einiges über den Militärleisten. Nirgends rächt sich nicht passendes oder unvernünftig angefertigtes Schuhwerk mehr als beim Militär: Bei einer Fußtruppe kommt doch alles darauf an, daß die Mannschaft gutes Schuhwerk hat. Es ist ausgeschlossen, daß man bei den verlangten Marschstrapazen alle Füße mit vorhandenem, fertigem Schuhwerk befriedigt. Wäre wirklich zuzugeben, daß 50 % der Füße der Mannschaften so normal wären, daß sie für einen sogenannten Normalstiefel geschaffen sind, so sind doch sicher 50 % übrig, die eines individuellen Maßschuhwerkes bedürfen. Ob dieser Umstand je Berücksichtigung finden wird, ist zum mindesten sehr zweifelhaft.

Auch beim Militärleisten muß die Fußwölbung wieder Berücksichtigung finden. Von einer richtigen Schuhwölbung ist beim Militärstiefel bisher nichts zu entdecken. Daß die Militärschuhe sehr dauerhaft hergestellt werden, gebe ich zu; aber das nutzt mehr der Verwaltung als der Mannschaft.

Ein zu schwerer Schuh ist stets schadhaft. Eine feste Sohle ist auch für den Mann von Vorteil, aber eine Sohle, die, wie wir an der Fig. 4 sehen, überall mit Nägeln beschlagen ist, ist etwas fürchterliches. Bei strammem Auftreten muß man unter solchen Verhältnissen wirklich für die Fußwurzelknochen sich ängstigen. Ich halte durch die kolossalen Erschütterungen Frakturen für leicht möglich. Ob die Sohle durch Beschlagen mit Nägeln an Dauerhaftigkeit ge-

winnt, hält Eichenwald mit Recht als zweifelhaft. Wenn durch das Ausfallen der Nägel neue Löcher gebohrt werden, wird die Sohle bald brüchig. Außerdem bemerkt man noch an der Sohle, daß dieselbe zu kurz gearbeitet ist. Daß die Spitze beinahe noch breiter als das Ballenmaß ist, dürfte von Ueberfluß sein; dadurch wird doch wieder das Gewicht vermehrt. Der Fersenteil und der Absatz sind viel zu massiv gearbeitet. Dazu noch die Absatzeisen. Ich beneide wahrhaftig keinen Mann, der so einen Stiefel tragen muß. Betonen möchte ich noch, daß der abgebildete Stiefel eine $\frac{1}{2}$ cm dicke Brandsohle besitzt; natürlich geht der Mann dabei auf den Kanten der Brandsohle.

Auf die Schnürschuhfrage etc. einzugehen, wie überhaupt auf die Details eines Militärschuhwerkes behalte ich mir für später vor; es ist dabei auch die ziemlich bedeutende Literatur zu berücksichtigen. Sicherlich aber haben wir es noch mit keinem idealen Militärschuhwerk zu tun.

XVIII.

(Aus der chirurgisch-orthopädischen Abteilung der Universitäts-Kinderklinik Graz. Vorstand der Abteilung: Dozent Dr. H. Spitz y.)

Eine neue unblutige Methode zur Behandlung der Syndaktylie beim Neugeborenen.

Von

Dr. Hermann Hornung, Sekundararzt der Abteilung.

Mit 3 Abbildungen.

Die in den letzten Jahrzehnten gemachten Versuche, die angeborene Syndaktylie durch blutige Operation zu heilen, haben wohl in einzelnen Fällen schöne Erfolge erzielt, besonders wenn die Operation am Erwachsenen vorgenommen wurde und die Möglichkeit kunstvoller Lappenbildung in der Nachbarschaft des Operationsgebietes gegeben war. Doch konnte keiner der genial erdachten plastischen Eingriffe allgemeine Nachahmung finden.

Derselbe Mangel, welcher der einfachen blutigen Trennung, gleichviel, ob sie partienweise (A mussat) oder in einem Operationsakt geschieht (sogenannte Methode nach Celsus), anhaftet, macht sich auch bei den plastischen Operationen geltend, die seltenen Fälle abgerechnet, in denen die Schwimmhaut zwischen den Fingern so günstig dünn und breit ist, daß man nach Spaltung die Wundränder exakt durch die Naht vereinigen kann. Doch gelang es trotzdem nicht in allen Fällen, ein völlig befriedigendes Resultat zu erzielen, weil die Tendenz zu einer neuerlichen Verwachsung von der Kommissur aus sehr stark ist.

Die vielfachen Versuche, nach blutiger Durchtrennung das Wiederverwachsen der granulierenden Wundflächen durch Einlegen eines Keiles (Seerig) oder mittels Heftpflastereinwickelung hintanzuhalten, waren vergeblich.

Bessere Ergebnisse in puncto Offenbleiben des Fingerzweischenraumes zeigten schon die Methoden von Zeller und Dieffenbach.

Ersterer deckte die Kommissur mit einem dreieckigen, von der Dorsalhaut der Grundphalangen gebildeten Lappen, den er mit der Spitze an die Haut der Vola annähte. Dieffenbach benützt einen rechteckigen Lappen in der gleichen Weise. Nachdem eine mit normaler Haut überzogene Kommissur gebildet ist, kann man das Wiederverwachsen der restlichen Wundfläche leichter verhindern. Die starken Narbenzüge, welche nach diesen Methoden zu stande kommen, machen die Resultate sowohl in kosmetischer wie funktioneller Hinsicht nicht erfreulich und führen, wenn am Kind operiert wird, zu Wachstumsstörungen so gut wie die eben behobene Syndaktylie selber.

Genial erdacht ist die von den meisten Autoren geübte oder modifizierte Methode nach Didot. Bekanntlich wird ein dorsaler Lappen für den einen Finger gebildet, ein volarer für den anderen. Die Bildung einer häutigen Kommissur wird nicht angestrebt, wodurch das Resultat oft recht beeinträchtigt wird. Außerdem ist die Methode technisch nicht einfach, zumal an einer Kinderhand, an der schon die Präparation der Lappen äußerst schwierig ist, die Dauerhaftigkeit der Naht durch die Feinheit der Haut und die starke Spannung in Frage gestellt wird. Auch reicht die vorhandene Haut in den seltensten Fällen zur vollständigen Ueberdeckung beider Finger, so daß man fast immer wenigstens einen schmalen Streifen an der Dorsalseite des einen Fingers der Granulation überlassen muß.

Die Syndaktylie soll möglichst früh beseitigt werden, um einer durch sie bedingten Wachstums- und Funktionsbehinderung vorzubeugen. Dieser Indikation kann aber wegen der Kleinheit der Verhältnisse weder durch die Operation nach Didot noch durch die zahlreichen Modifikationen derselben genügt werden. Erwähnt sei der Vorschlag von Piqué, der unter Verzicht auf völlige Bedeckung der Wunde einen dorsalen Lappen nach Dieffenbach und mit diesem eine Kommissur bildet. Princeteau bildet zuerst eine mit Haut ausgekleidete Lücke in der Höhe der späteren Kommissur nach der Angabe von Félizet, indem er einen Lappen mit proximaler Basis dorsal, einen mit distaler Basis volar bildet, den Fingerzwischenraum durchbohrt und mit beiden Lappen die entstandene Lücke austapeziert, erst nach Verheilung der Wunde die Finger nach Didots Methode trennt und zur Ueberhäutung bringt.

Langenbeck bildet für einen Finger zwei Lappen ähnlich wie Didot, deckt diesen Finger völlig und läßt die Wunde am

anderen Finger, von dem die Hautlappen genommen wurden, granulieren. Der letztere wird freilich dabei dem ersteren zuliebe meist verkrüppelt. Immerhin kommt es wenigstens zu keiner Wiederverwachsung. Dieses Verfahren ist eine Bestätigung für die oben erwähnte Schwierigkeit der Methode nach Didot.

Lennander fügte in einem Falle von Syndaktylie beim Erwachsenen zu obiger Methode noch einen Dreiecklappen nach Zeller zur Bildung einer häutigen Kommissur und deckte die granulierende Fläche an dem einen Finger mit Thierschschen Läppchen.

Kummers Verfahren ist ähnlich. Statt nach Thiersch deckt er die Wunde des einen Fingers mit einem gestielten Lappen, den er von der Brust herüberlegt.

Die großen technischen Schwierigkeiten aller dieser Methoden brachten es mit sich, daß wiederholt Versuche gemacht wurden, möglichst unblutig die Trennung zu bewerkstelligen.

Félizet bildet in der oben beschriebenen Weise eine mit Haut bekleidete Lücke an der Stelle der späteren Kommissur. Den Rest der die Finger verbindenden Gewebe trennt er durch allmähliche, partienweise Abschnürung mittels Seidenfäden. Die Methode hat die Nachteile, daß die Behandlung lange dauert und die Bildung der mit Haut ausgekleideten Lücke, aus der später die Kommissur wird, technisch nicht gerade leicht ist. Immerhin ist sie am Kinde anwendbar und geeignet, Wachstumsstörungen, die bei der Syndaktylie gewöhnlich eintreten, vorzubeugen.

Rudtorffers Methode besteht darin, daß an der Basis der verwachsenen Finger ein Bleidraht durchgestochen und an der Spitze des Fingers allmählich zusammengedreht und dadurch verkürzt wird. Statt des Bleidrahtes kann man auch einen Seidenfaden verwenden oder nach dem Vorschlage Vogels eine elastische Ligatur nach Dittel anbringen. Vogel berichtet über einen derart geheilten Fall. Allen diesen unblutigen Methoden ist gemeinsam die lange dauernde, durchaus nicht schmerzlose Behandlung. An der vom Faden respektive Draht eben durchtrennten Gewebspartie kommt es zur Eiterung, zur Granulation und mithin in vielen Fällen zur Wiederverwachsung. Im günstigsten Falle entstehen breite, der Schrumpfung anheimfallende Narben.

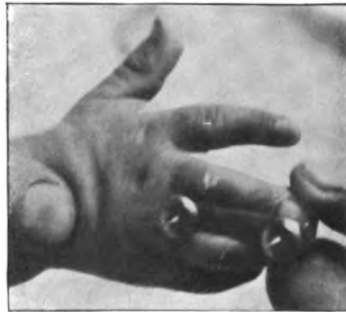Beim Rückblick auf diese bisher bekannten und gelübten Methoden ergeben sich die Anforderungen, denen eine neue Behandlungsart genügen müßte.

Sie soll technisch einfach und bereits am kleinen Kinde, wenn möglich am Neugeborenen ausführbar sein. Sie soll ungefährlich, möglichst schmerzlos sein, soll keine oder nur geringe Narben hinterlassen. Eine Heilung durch Granulierung soll daher vermieden werden.

Allen diesen Ansprüchen genügt ein kleiner Apparat, den Dozent Dr. Hans Spitzzy kürzlich angegeben und in einem Falle von beiderseitiger angeborener Syndaktylie verwendet hat.

Ausgehend von der ontogenetischen Tatsache, daß die mehrstrahligen Organe stets aus einfach angelegten Stümpfen hervorgehen, daß demnach die Syndaktylie nur eine embryonale Entwicklungsstufe vorstellt, auf der ein Organ, die Hand, stehengeblieben ist, schien es ihm naheliegend, den natürlichen Vorgang nachzuahmen und die nicht vollendete Strahlentrennung in einer der Natur nahekommenden Weise zu erstreben und zwar so, daß es zuerst zu einer Furchung zwischen den Fingern, dann zu einer Schwimmhautbildung, schließlich zur völligen Trennung der Strahlen kommt.

Fig. 1.



Der einfache Apparat besteht aus zwei dreiseitigen Prismen oder Keilen, die durch zwei mit sehr feinem Schraubengewinde versehene Bolzen einander bis zur Berührung zweier Längskanten genähert werden können. Die Schraubenbolzen sind an dem einen Prisma fest angebracht und an dem freien Ende scharf zugespitzt (siehe die Abbildung).

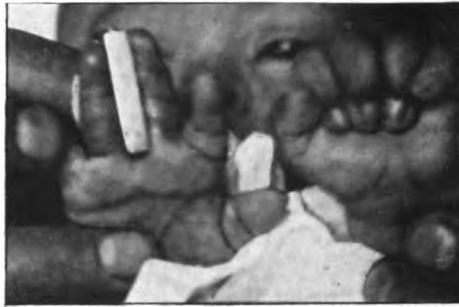Der Apparat wird unter Beachtung aller Regeln der Asepsis angelegt, indem man den einen Bolzen an der Basis der zu trennenden Finger durchstößt und zwar im Sinne der Ueberkorrektur möglichst proximal. Der zweite Bolzen kommt an die Fingerspitze zu liegen, das zweite Prisma wird aufgesetzt und sehr vorsichtig durch Anziehen der Schrauben von Tag zu Tag dem anderen Prisma genähert. Dadurch wird allmählich eine dorsale und eine volare Furche gebildet, ohne daß Nekrose der gedrückten Haut auftritt. Viel trägt dazu der Umstand bei, daß die vom Kinde ausgeführten Bewegungen der Finger fortwährend eine Art Massage ausüben, wodurch

die Ernährung der in Betracht kommenden Gewebe sehr gefördert wird.

Endlich haben sich die Furchen auf beiden Seiten so vertieft, daß nur mehr eine durchsichtige, strichförmige Epidermisbrücke von Papierdicke die sonst fast normal gestalteten Finger verbindet. Diese Brücke kann man mit einem Scherenschlage durchtrennen, wenn man es nicht vorzieht, den Apparat so lange liegen zu lassen, bis er von selbst durchschneidet und abfällt.

Beide Finger sind nun mit normaler Haut überkleidet, ein feiner Strich wie eine Raphe deutet die Trennungsstelle an. Die

Fig. 2.



Kommissur ist ebenfalls überhäutet und zeigt nahezu normale Verhältnisse.

Der Erfolg ist abhängig von der Genauigkeit, mit der das allmähliche Anziehen der Schrauben durchgeführt wird, denn eine Nekrosenbildung muß sorgfältigst vermieden werden.

Immerhin kann man die Behandlung zum Teil intelligenten Eltern überlassen und ambulatorisch durchführen, wenn man ihnen einschärft, genau auf die Farbe der aus dem Verbande hervorragenden Fingerspitzen zu achten und beim Anziehen der ebenfalls aus dem Verbande herausstehenden Schrauben mit größter Vorsicht vorzugehen. Wenn je nach dem Grade des Falles jeden zweiten oder dritten Tag eine geringe Drehung an den Schrauben erfolgt und der Verband wöchentlich einmal vom Arzte kontrolliert wird, kann das Entstehen einer Drucknekrose mit Sicherheit vermieden werden.

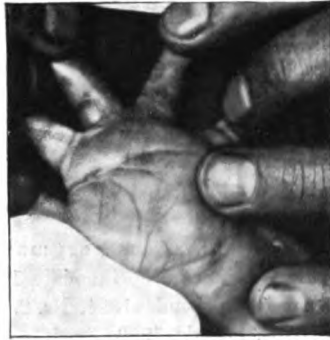Die Dauer der nahezu schmerzlosen Behandlung spielt dann bei einem kleinen Kind weiter keine Rolle.

Der oben erwähnte Fall, in dem die neue Methode zum ersten

Male angewendet wurde, betraf ein wenige Wochen altes Kind, bei welchem an beiden Händen der dritte Finger mit dem vierten bis über den Nagel hinaus breit verwachsen war. Die Behandlung dauerte von Ende Juni bis Ende Juli und wurde auf folgende Weise durchgeführt.

An der rechten Hand wurde zuerst ein Silberdraht in der Höhe der übrigen Fingerkommissuren durchgezogen, darauf eine Schlinge aus starkem Silberdraht im Sinne der Rudtorfferschen Methode angelegt. Beim allmählichen Zuziehen wirkte der Druck mehr in der Längsrichtung und hatte zur Folge, daß sich die Weichteilbrücke zwischen den Fingern wohl verkleinerte, die Kommissur, beziehungsweise der an ihrer Stelle durchgezogene Silberdraht aber gegen die Fingerspitzen vorrückte. Um dieser Wanderung Einhalt zu tun, ordneten wir eine Drahtklammer derart an, daß der Druck dorso-palmarwärts ausgeübt wurde im Sinne einer Zwinde, durch allmähliches Andrücken dieser Zwinde brachten wir es zur Furchung, Schwimnhautbildung und endlich so weit, daß die papierdünne Verbindungsbrücke mit einem Scherenschlag getrennt werden konnte.

Fig. 3.



Um diesen Nachteilen (Wanderung der Kommissur) zu begegnen, verwendeten wir an der zweiten (linken) Hand den oben angegebenen Apparat. Die beigegebenen Bilder demonstrieren das Ergebnis 4 Monate nach der Behandlung. An der linken Hand liegt die Kommissur in der Höhe der übrigen Kommissuren. Die Finger sind vollständig beweglich, die ehemalige Verwachsung ist nur durch eine Raphe am Mittel- und Ringfinger bezeichnet. Sonst unterscheiden sich die Finger gar nicht von denen normal gebildeter Hände.

An der rechten Hand war, wie schon erwähnt, die Kommissur etwas distalwärts gerückt. Wir legten auch hier den Apparat an. Nach 14 Tagen fiel er ab. Die Finger waren vollständig getrennt, überhäutet, nur an der Stelle der ursprünglichen Durchstoßung eine linsengroße Granulation.

Um noch ein Uebriges zur Verhütung eines Rezidives zu tun, kann man an einer Art Armband ein Stück Drainschlauch anbringen,

das wie ein Reiterchen die Kommissur umgreift und dieses eine Zeitlang tragen lassen.

Bei älteren Kindern wird die Behandlung voraussichtlich länger dauern müssen. Ob man die Methode auch in jenen Fällen von Syndaktylie verwerten kann, in denen eine knöcherner Verbindung zwischen einzelnen Phalangen besteht, müßte ein Versuch zeigen. Man müßte auf Grund einer genauen Röntgenaufnahme subkutane Osteotomien machen und dann mit größter Vorsicht die von Spitzzy angegebene Methode zur Anwendung bringen.

L i t e r a t u r.

- Seerig, zitiert nach König, Lehrbuch der spez. Chir. 1900, Bd. 3 S. 341.
Dieffenbach, ibidem.
Vogel, ibidem.
Rudtorffer, siehe Albert, Lehrbuch der Chirurgie 1878, Bd. 2 S. 586 ff.
Zeller, ibidem.
Didot, ibidem.
Amussat, ibidem.
Langenbeck, siehe Bergmann, Handbuch der prakt. Chir. IV S. 342 ff.
Félizet, Revue d'orthopédie 1892, Nr. 1.
Kummer, ebenda 1891, Nr. 2.
Piqué, ebenda 1903, Nr. 1.
Princeteau, Ref. am franz. Chirurgenkongreß 1905.
Lennander, Upsala Läkarefören Forhandl. Bd. 26 Heft 3.
-

XIX.

(Aus Dr. Adolf Alsbergs chirurgisch-orthopädischer Privatklinik
in Cassel.)

Isolierte Fraktur des Erbsenbeins.

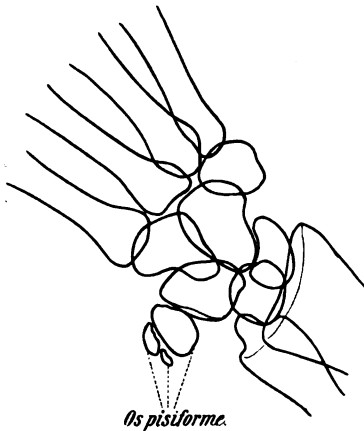
Von

Dr. Adolf Alsberg.

Mit 1 Abbildung.

Am 30. September 1907 konsultierte mich der Kaufmann Sch. wegen heftiger Beschwerden an der ulnaren Seite des Handgelenks. Er gab an, daß er vor 4 Tagen den Arbeitern beim Verladen von Holz behilflich gewesen sei. Er habe nachher mit beiden Händen in die Radspeichen des schwerbeladenen Wagens gegriffen, um das Rad herumdrehen. Hierbei habe er plötzlich in der rechten Handgelenksgegend einen lebhaften Schmerz gespürt, der aber bald wieder vergangen sei, so daß er nicht weiter darauf geachtet habe. Erst 2 Tage nachher seien wieder stärkere Schmerzen aufgetreten, die er vergeblich durch Einreibungen mit Jodwasogen zu bekämpfen versucht habe. Die vorgenommene Untersuchung ergab außer einer leichten bräunlichen Färbung der Haut, die wohl durch die Einreibung hervorgerufen war, bei der Besichtigung nichts Abnormes. Insbesondere bestand keinerlei Schwellung der Handgelenksgegend. Aktive Bewegungen im Sinne der Dorsal-, Volar- und Radialflexion waren frei und schmerzlos ausführbar. Bei Bewegungen im Sinne der Ulnarflexion wurde dagegen lebhafter Schmerz geklagt. Die Palpation ergab am Handgelenk selbst nichts Abnormes; sobald jedoch der palpierende Finger die Gegend des Os pisiforme berührte, zuckte der Patient schmerzhaft zusammen. Die weitere Untersuchung ergab, daß die ganze Schmerzhaftigkeit tatsächlich nur auf das Gebiet des Erbsenbeins beschränkt war. War schon hierdurch der Verdacht auf eine isolierte Verletzung dieses Knochens gerichtet, so wurde der Verdacht zur Gewißheit durch die Röntgenuntersuchung. Die Durch-

leuchtung ergab einen etwa frontal durch das Erbsenbein verlaufenden Bruchspalt, der den Knochen in zwei ungleich große Bruchstücke zerlegte. Der größere, etwa $\frac{3}{4}$ des Erbsenbeins umfassende Teil lag der Vola zugekehrt. Es bestand keine wesentliche Verschiebung der Bruchstücke gegeneinander. Ein in etwas schräger Richtung aufgenommenes Röntgenbild (Figur) zeigte, daß vom kleineren Bruchstück nochmals wieder durch einen schräg verlaufenden Bruchspalt ein Stückchen abgetrennt war. Die vergleichsweise vorgenommene Untersuchung der anderen Hand ergab völlig normale Verhältnisse, ebenso wie an der verletzten Hand keine anderen Abnormitäten des



Knochensystems vorgefunden wurden. Nachdem an der Diagnose eines isolierten Erbsenbeinbruchs ein Zweifel nicht mehr bestehen konnte, war es natürlich von Interesse, den Mechanismus der Entstehung möglichst genau festzustellen. Es mag deshalb kurz daran erinnert werden, daß das Erbsenbein als Sesambein in die Endsehne des *M. flexor carpi ulnaris* eingebettet ist. Es steht jedoch nur ein verhältnismäßig kleiner Teil mit der Sehne in inniger Beziehung, während der

größere, mit dem *Os triquetrum* gelenkig verbundene Teil einerseits durch die Gelenkkapsel, andererseits durch straffe Bandmassen mit den Handwurzelknochen zusammenhängt. Der Bruchspalt fällt nun gerade auf die Grenze dieser beiden Teile, so daß es wohl verständlich ist, daß eine plötzliche gewaltsame Muskelkontraktion des *M. flexor carpi ulnaris* im stande ist, gerade an dieser Stelle eine Trennung herbeizuführen. Der Verletzte hat, wie sich genau feststellen ließ, mit der in starker Pronation und Radialflexion befindlichen rechten Hand in die aufwärts gerichtete Speiche des Rades gegriffen und das Rad im Sinne des Uhrzeigers gedreht. Hierbei mußte er in Supination, Volar- und Ulnarflexion übergehen, eine Bewegung, bei der der *M. flexor carpi ulnaris* eine wesentliche Rolle spielt. Ob der vom *Os pisiforme* und vom *Ligam. pisohamatum* entspringende *M. abductor digiti V* durch Gegenspannung bei der Entstehung der Verletzung mitgewirkt hat, habe ich nicht feststellen können. Ich möchte aber bei dieser Gelegenheit nicht unerwähnt lassen, daß

gerade bei Abduktionsbewegungen des kleinen Fingers auch noch im fixierenden Verband genau an der Bruchstelle über empfindlichen Schmerz geklagt wurde.

Die Heilung verlief in normaler Weise. Nach etwa 3 Wochen war bei der Röntgenuntersuchung ein Bruchspalt nicht mehr nachzuweisen, doch trat eine ziemlich erhebliche Verdickung des Os pisiforme auf und es bestehen heute, nachdem 6 Wochen vergangen sind, immer noch einige Beschwerden beim Zugreifen.

In der Literatur konnte ich Angaben über die in Frage stehende Verletzung nicht finden. In der Diskussion über die isolierten subkutanen Brüche einzelner Handwurzelknochen, die auf der Stuttgarter Naturforscherversammlung 1906 stattfand, wurde ausdrücklich hervorgehoben, daß die Verletzung bisher noch nicht beschrieben sei. Ich glaube deshalb diese kleine Lücke durch meine Mitteilung ausfüllen zu können.

XX.

(Aus Dr. Adolf Alsbergs chirurgisch-orthopädischer Privatklinik
in Cassel.)

Beitrag und kritische Bemerkungen zur Apophysitis tibialis adolescentium.

Von

Dr. Adolf Alsberg.

Mit 4 Abbildungen.

Im Laufe der letzten Jahre ist das Interesse der Chirurgen an den pathologischen Zuständen, die sich im Gebiet der Tuberositas tibiae abspielen, erheblich gewachsen. Besonders waren es in Deutschland die Arbeiten von Ludloff und Schlatter, die im Jahre 1903 die allgemeine Aufmerksamkeit auf diese durch die Art ihrer Entwicklung eine Sonderstellung im Skelettsystem einnehmende Körpergegend hinlenkten. Seitdem ist der eigenartige Ossifikationsvorgang am schnabelförmigen Fortsatz der oberen Tibiaepiphyse in den einschlägigen Arbeiten so häufig beschrieben worden, daß ich es mir versagen kann, an dieser Stelle ausführlich auf die normalen Verhältnisse einzugehen. Das angefügte Literaturverzeichnis gibt Kunde davon, wieviele Autoren sich seitdem mit einer bis dahin anscheinend wenig beachteten Erkrankungsform befaßt haben. Zudem kann noch als sicher angenommen werden, daß zahlreiche Fälle unveröffentlicht geblieben sind. Es könnte deshalb überflüssig erscheinen, noch einen weiteren Beitrag zu bringen, wenn nicht allerlei Unklarheiten im Krankheitsbild geblieben wären, die meines Erachtens zu einer falschen Deutung einer großen Zahl der beschriebenen Fälle geführt haben.

Um gleich den Kernpunkt vorweg zu nehmen, möchte ich sagen, daß es gerade die viel zitierte und in Bezug auf die klinische Schilderung ausgezeichnet klare Arbeit von Schlatter war, die die meisten späteren Autoren in der Deutung des Krankheitsbildes be-

fangen gemacht hat. Schlatter hat bekanntlich behauptet, daß die meist ohne deutlich erkennbare Ursache im Wachstumsalter auftretende schmerzhafte Anschwellung der Tuberositas tibiae auf eine unvollständige Rißfraktur zurückzuführen sei, und hat zum Beweis dafür 7 durch Radiogramme erläuterte, klinisch gut beobachtete Fälle angeführt. Von den 7 Fällen war zunächst bei drei Patienten (Fall I, III, IV) überhaupt kein Trauma in der Vorgeschichte zu ermitteln. Ein 16jähriger Knabe (Fall II) war 4 Jahre vorher beim Fußballspiel auf das Knie gefallen, ein 15jähriger Knabe (Fall V) war vor 5 Monaten auf beide Kniee gefallen und dann 5 Monate lang beschwerdefrei geblieben, ehe die Krankheit einsetzte. Bei einem 13jährigen Knaben (Fall VI) wurde erst nach längerer Behandlung „auf genaues Befragen“ ermittelt, daß die Schmerzen zuerst beim Abspringen von einem Pferd beim Turnen aufgetreten seien. Ein wirkliches sofort in die Erscheinung getretenes Trauma ist jedoch nur in Fall VII nachzuweisen, wo ein 17jähriger junger Mann beim Einsteigen in ein Eisenbahnabteil ausglitt und mit dem Knie auf die Kante einer Stufe aufschlug. Hier waren sofort eine schwere Funktionsstörung und äußerlich sichtbare Veränderungen eingetreten, und das Röntgenbild ergab eine deutliche Abhebelung des Schnabelfortsatzes. Bei allen anderen Fällen aber haben mich die Radiogramme, soweit sich nach den anscheinend gut gelungenen Wiedergaben überhaupt urteilen läßt, in keiner Weise von dem Vorhandensein eines unvollständigen Rißbruches des schnabelförmigen Fortsatzes überzeugen können. Ich bitte nur die am normalen Knie (Fig. 5 a) sichtbare Knorpelspalte — *sit venia verbo* — mit der als „klaffende Spalte“ bezeichneten bei Fig. 6 der Schlatterschen Arbeit zu vergleichen! Auch bei den übrigen Abbildungen zeigt die Knorpel­spalte, mit Ausnahme des Falles VII, nur graduelle Unterschiede, und die als callöse Verdickung gedeuteten Unregelmäßigkeiten können gerade so gut auf nicht traumatische Ursachen zurückgeführt werden.

Aehnliche Bedenken sind bereits im Jahr 1904 von Vulliet und später von Jakobsthal geäußert worden. Nun ist aber nicht nur den Schlatterschen Fällen, sondern auch allen später veröffentlichten die Tatsache gemeinsam, daß Traumen in der Vorgeschichte überhaupt nicht oder nur in einem für die Annahme der zweifellos traumatischen Entstehung höchst unbefriedigendem Maße vorkommen. Da drängt sich denn die Frage auf, ob die von den meisten Autoren als Stütze dafür angeführte Tatsache genügt, daß

die Affektion fast ausschließlich bei Knaben vorkommt, und daß eben Knaben beim Turnen und Springen starken Zerrungen des Quadriceps besonders ausgesetzt sind. Kann denn überhaupt eine physiologische Kontraktion des Streckmuskels, wie sie beim Turnen und Springen ausgeführt wird, als Trauma gelten? Ich glaube das nur für eine außergewöhnliche Inanspruchnahme zugeben zu dürfen. Solche Traumen kommen selbstverständlich vor. Ich habe es während meiner Militärzeit am eigenen Körper erfahren müssen, als ich beim Hinunterspringen von einer etwa $4\frac{1}{2}$ Meter hohen sogenannten Eskaladierwand mir eine partielle Zerreißen der Quadricepssehne oberhalb der Kniescheibe zuzog. Der Abriß der Tuberositas tibiae ist immer ein selteneres Ereignis, offenbar weil bei gebeugtem Knie ein erheblicher Teil der von der Streckmuskulatur ausgeübten Gewalt durch die zwischengeschaltete Kniescheibe auf die Femurcondylen abgelenkt wird und weiterhin, weil das Lig. patellae nicht einfach an der vorderen Tibiaepiphyse ansetzt, sondern auch durch straffe sehnige Stränge in das Periost der Gegend übergeht.

Verfolgt man die Vorgeschichte der Fälle von unzweifelhaftem Abrißbruch der Tuberositas tibiae, beispielsweise in der ausführlichen Arbeit von Gaudier und Bouret, so findet man, daß immer recht ungewöhnliche Kraftäußerungen — häufig bei fixiertem Unterschenkel — als Ursachen angegeben werden. Und sucht man aus der Zahl der Fälle, die unter dem Namen „Schlattersche Krankheit“, „unvollständiger Abriß der Tuberositas tibiae“ u. s. w., seit dem Erscheinen der Schlatterschen Arbeit veröffentlicht wurden, diejenigen aus, bei denen auch das Röntgenbild keinen Zweifel an der traumatischen Natur läßt, so stößt man in der Vorgeschichte immer auf genau charakterisierte Unfälle. Ich erinnere besonders noch an die Fälle von Vulliet, Lanz (Fall IV) und Jensen (Fall VIII). Bei der Mehrzahl der anderen Fälle ist in der Vorgeschichte entweder kein Trauma zu finden, oder es muß erst mühsam in die Patienten hinein examiniert werden, oder man hilft sich mit der bequemen Tatsache, daß eben Knaben in diesem Alter stets Traumen erleiden. Als warnendes Beispiel möchte ich noch den Fall II von Lanz anführen, in dem nach Ansicht des Autors das zu einem unvollständigen Abriß führende Trauma der Ritt in einem zu engen Beinkleid war! Ganz anders liegt natürlich die Frage, wenn man statt eines Abrisses die Kontusion als ursächliches Moment anschul-

digen will. Da kann man sich schon eher denken, daß durch Stoß und Schlag oder auch meinetwegen durch den Druck eines zu engen Beinkleides ein pathologischer Vorgang eingeleitet wird.

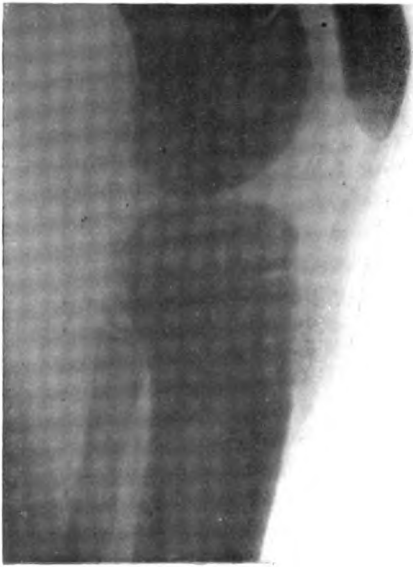
Ehe ich nun zur Besprechung dessen übergehe, was wir als Tatsache über den hier in Frage stehenden Krankheitsprozeß wissen, möchte ich den bisher veröffentlichten Fällen noch 2 eigene Beobachtungen anfügen. Der erste Fall stammt bereits aus dem Anfang des Jahres 1903, also aus der Zeit vor der Schlatterschen Veröffentlichung und hat vielleicht gerade deshalb, weil ich in meinem therapeutischen Handeln nicht beeinflußt war, einen so schnellen, günstigen Ausgang genommen.

Fall I: Th. F. aus R., 12 Jahre alt, Sohn eines Arztes, stammt aus gesunder Familie und ist bis zu seinem 10. Jahr nicht wesentlich krank gewesen. Damals erkrankte er zusammen mit seinem älteren Bruder an einer schweren Infektionskrankheit, die als Typhus abdominalis angesehen wurde, obwohl die mehrfach von sachkundiger Seite ausgeführte bakteriologische Untersuchung kein positives Resultat ergab. Nach fast 3 Monaten völlige Genesung. Etwa im November 1902 soll er beim Turnen einmal gefallen sein und vorübergehend über Schmerz in einem Bein geklagt haben. Genaueres über die Lokalisation des Schmerzes war wegen der Geringfügigkeit nicht mehr bekannt. Mitte Februar 1903 wurde eine Schwellung vor dem rechten Schienbeinhöcker bemerkt, die wahrscheinlich schon länger bestanden hatte, aber erst jetzt Beschwerden machte, als sich der Knabe morgens ganz leicht mit dem Knie an der Schulbank gestoßen hatte. Wenige Tage nachher sah ich auf Veranlassung des zuerst zugezogenen Herrn Sanitätsrat Dr. Hadlich den Patienten zum ersten Male und erhob folgenden Befund:

Kräftig gebauter Knabe mit gesunden inneren Organen. Das rechte Bein wird beim Gehen kaum merklich geschont. Die Gegend der Tuberositas tibiae ist deutlich verdickt, die Haut darüber nicht abnorm gefärbt und mit der Unterlage nicht verwachsen. Druck auf die Tuberositas wird im Bereich eines etwa markstückgroßen Bezirks als sehr empfindlich angegeben. Kniegelenk frei beweglich, im Gelenk kein Erguß. Beugt man das Knie zum spitzen Winkel, so wird ebenfalls über Schmerz am Schienbeinstachel geklagt. Umfang des Oberschenkels rechts 1 cm geringer als links. Stoß von unten in der Richtung des Schienbeins und Beklopfen des Schienbeinkopfs sind nicht empfindlich. Die Röntgenaufnahme ergibt einen

abnormen Befund an der Tuberositas tibiae (Fig. 1). Der Knochenkern erscheint nicht als eine zusammenhängende Masse, sondern als ob er wie ein Schwamm aufgelockert wäre. Gleichzeitig erscheint die vordere Tibiafläche an ihrer dem Knochenkern zugekehrten Stelle unregelmäßig begrenzt, fast wie angenagt. Eine Vergleichsaufnahme der anderen Seite ergab einen normalen unteren Knochenkern, der noch deutlich von der genualen Tibiaepiphyse getrennt war.

Fig. 1.



Die Deutung des Befundes war nicht einfach, da neben einem Knochenherd auf infektiöser Basis (Typhus, Tuberkulose) auch schließlich an die Möglichkeit eines periostalen Tumors gedacht werden mußte. Um keineswegs etwas zu versäumen, schlug ich die operative Freilegung des Krankheitsherdes vor, die am 2. März 1903 vorgenommen wurde. Ein zungenförmiger Hautlappen wurde nach oben umgeschlagen und dadurch das ganze erkrankte Gebiet ausgiebig zugänglich gemacht. Das Periost in der nächsten Umgebung des Sehnenansatzes erschien sulzig verdickt und wurde beiderseits

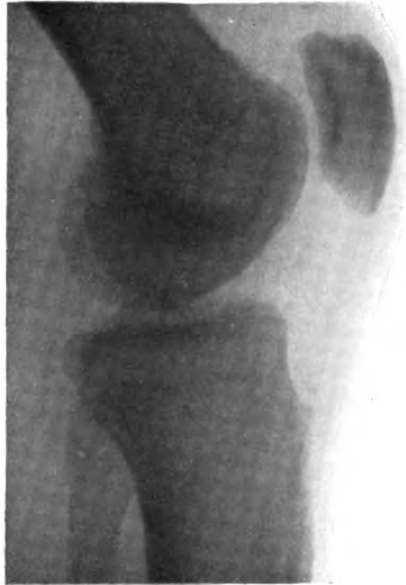
längs des Ansatzes des Ligaments bis auf den Knochen eingeschnitten und abgehobelt. Es bot sich nun ein eigenartiges Bild, da sowohl die größtenteils knorpelige Tuberositas tibiae, als auch die oberen Schichten der vorderen Schienbeinflächen mit einzelnen granulationsartigen Herden von der Größe eines Stecknadelknopfs bis zu der einer Linse durchsetzt waren. Die Herde wurden mit dem scharfen Löffel entfernt und die Wunde vollständig geschlossen. Die zur bakteriologischen Prüfung entnommenen Gewebsteile erwiesen sich als steril. Die mikroskopische Untersuchung des infolge der geringen Menge und der Art der Entnahme zu diesem Zweck wenig geeigneten Materials ergab nur Rundzellenanhäufungen vom Charakter des Granulationsgewebes. Heilung per primam. Nach 16 Tagen Entfernung des fixierenden Verbandes. Seitdem völlige Beschwerdefreiheit. Später

wurden noch in verschiedenen Zwischenräumen Röntgenaufnahmen zur Kontrolle vorgenommen und ergaben eine gute Neubildung des Knochenkerns, über den sich scheinbar von unten und oben her neue den Knochenkern gleichsam umgreifende Knochenplatten hinüberschoben (Fig. 2). Bei der Nachuntersuchung am 29. September 1907 ergaben sich, abgesehen von der völlig reizlosen und mit der Unterlage nicht verwachsenen Narbe, äußerlich völlig normale Ver-

Fig. 2.

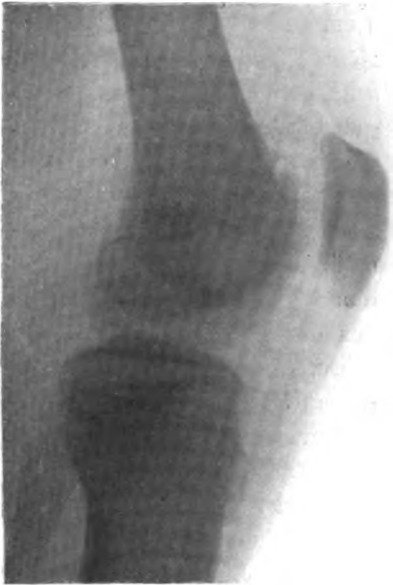

Fig. 3.



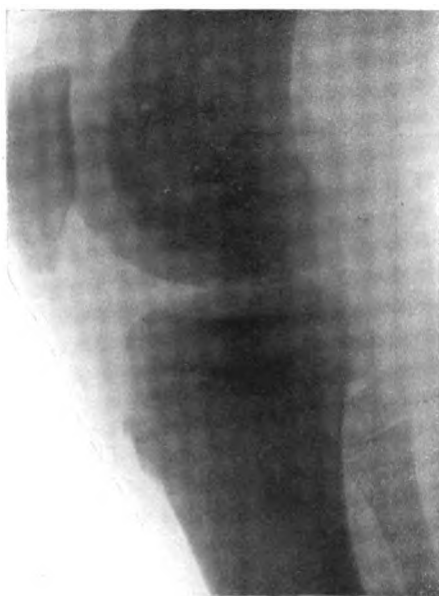hältnisse. Auf dem Röntgenbild (Fig. 3) zeigt sich die Tuberositas tibiae gegen Epiphyse und Diaphyse nicht mehr differenziert. Sie bildet nach oben zu einen kleinen spitzen Vorsprung. Im Ligamentum patellae findet sich etwa strohhalmbreit vom Insertionspunkt entfernt ein etwa erbsengroßes Knochenkörperchen von der Art eines Sesambeines. Irgendwelche Beschwerden sind nicht mehr aufgetreten.

Fall 2: W. Q. aus C., 15 Jahre alt, Musikerlehrling, aus gesunder Familie, war früher nie wesentlich krank. Seit fast einem Jahr hat er ohne bekannte Ursache Schmerzen im linken Knie nach längerem Gehen und stärkerem Beugen des Knies. Seitdem er sich vor einigen Tagen nur ganz wenig gegen das Knie gestoßen hat, haben sich die Schmerzen verschlimmert. Bei der am 4. August

1905 vorgenommenen ersten Untersuchung erhob ich folgenden Befund:

Gesunder junger Mann, dessen linker Unterschenkel eine deutliche Anschwellung im Gebiete der Tuberositas tibiae darbietet. Die Tuberositas selbst ist auf Druck sehr empfindlich; die Haut darüber zeigt keinerlei entzündliche Erscheinungen. Im Kniegelenk ganz geringer Erguß. Alle Bewegungen sind frei, nur bei starker Beugung Schmerz in der Gegend der Tuberositas tibiae. Quadriceps links etwas schlaffer als rechts. Umfang des linken Oberschenkels etwa

Fig. 4.



1 cm geringer als rechts. Das Röntgenbild (Fig. 4) bringt den schnabelförmigen Fortsatz nicht gut zum Ausdruck, offenbar weil die Aufnahmerichtung nicht völlig zweckmäßig gewählt ist. Man sieht aber deutlich eine Unregelmäßigkeit in der Knochenbildung, und zwar derart, als ob aus der Tuberositas ein etwa erbsengroßes Knochenstück herausragt. Ueber die Art des Zusammenhanges dieses Knochenstücks mit der Tuberositas gibt das Bild keinen näheren Aufschluß. Von dem Knochenstück selbst war, auch nachdem man durch den Röntgenbefund Kenntnis von seinem

Vorhandensein erhalten hatte, selbst durch genaue Palpation nichts zu fühlen. — Ich habe den Patienten leider nicht wieder gesehen, konnte aber durch Nachfrage bei den Eltern feststellen, daß die Beschwerden noch viele Monate angehalten haben, um dann langsam zu verschwinden. Er soll seit etwa einem Jahr völlig beschwerdefrei sein.

Soweit meine eigenen Beobachtungen. — Bei dem ersten Fall schützt wohl schon der Operationsbefund vor der Annahme einer Fraktur oder Fissur. Beim zweiten Fall dürfte das vorstehende Knochenstück schon seiner Lage nach unmöglich als Effekt eines Zuges am Ligamentum patellae angesehen werden können. Eher könnte man in diesem Fall auf den Gedanken kommen, daß durch

den leichten Stoß, den der Patient wenige Tage vor der Konsultation erlitten haben will, ein Stück aus der schon vorher erkrankten Tuberositas herausgesprengt worden wäre. Vor Erscheinen der Schlatterschen Arbeit hat denn auch niemand hinter diesem Krankheitsbild eine Rißfraktur gesucht. Die Fälle sind vielmehr in der Regel als Periostitis, als Wachstumsschmerzen u. a. aufgefaßt und auch beschrieben worden. Besonders scheinen außer in der französischen in der mir nicht zugänglichen dänischen Literatur entsprechende Beobachtungen von Poulsen, Maag und Clod-Hansen niedergelegt zu sein. Von dem französischen Autor Le Clerc, dessen Erwähnung ich in der mir bekannten Literatur über diese Frage vermissen, erschien im Jahr 1901 eine recht ausführliche Arbeit „Des apophysites du tibia pendant la croissance“, deren Titel bereits den Standpunkt des Verfassers erkennen läßt. Leider fehlen in der größtenteils vor 1896 beobachteten, 16 einschlägige Fälle enthaltenden Kasuistik völlig die Röntgenbefunde, während der Befund bei einem operativ behandelten Fall genau geschildert wird.

Machen wir uns an der Hand der veröffentlichten Fälle nochmals klar, welche positiven Kenntnisse wir über das Krankheitsbild besitzen, so kommen wir zu folgendem Ergebnis:

1. Es gibt eine im Wachstumsalter und zwar mit Vorliebe im 12.—14. Lebensjahr auftretende krankhafte Veränderung der Tuberositas tibiae.

2. Die Krankheit befällt fast nur Knaben und wesentlich häufiger das rechte Bein als das linke.

3. In 8 Fällen trat die Veränderung gleichzeitig und symmetrisch an beiden Knien auf (Le Clerc 3, Winsloe 1, Lesser 1, Jakobsthal 2, Blencke 1).

4. Die Entstehung ist eine allmähliche. Ein die Erkrankung einleitendes, genau beschriebenes Trauma ist fast niemals festzustellen.

5. Die Röntgenbefunde zeigen Unregelmäßigkeiten in der Knochenform des zungenförmigen Fortsatzes und in der Breite der Knorpelfuge zwischen Fortsatz und Diaphyse. Die Unregelmäßigkeiten gleichen sich weder völlig in den einzelnen Fällen, noch bei beiden Extremitäten desselben Falles, wenn die Erkrankung doppelseitig ist.

6. Die veröffentlichten Operationsbefunde weisen Verschiedenheiten auf. Keiner von ihnen beweist das Vorhandensein einer Fraktur oder Infraktion.

Ueber die Punkte 1—3 besteht keine Meinungsverschiedenheit. Bei Punkt 4 möchte ich ohne weiteres alle die Fälle ausgeschieden wissen, bei denen die Diagnose „Inkomplette Rißfraktur“ nicht zu bestreiten ist. Um Mißverständnissen vorzubeugen, nenne ich von den mir aus der Literatur bekannten Fällen als Typen Fall 7 von Schlatter, den Fall von Vulliet, Fall 4 von Lanz und Fall 8 von Jensen. In allen diesen Fällen bestand kein Zweifel an dem Augenblick der Entstehung und dem Mechanismus der Verletzung: die primären Erscheinungen waren schwere, und im umgekehrten Verhältnis dazu stand die kurze Zeit des Heilungsverlaufes. In der großen Mehrzahl der anderen Fälle besteht das „Trauma“ bestenfalls in einer physiologischen Funktion des betreffenden Beins, im Springen, Laufen u. s. w. Bisweilen leitet ein leichter, kaum bemerkter Schmerz die Erkrankung ein und erst nach Wochen werden die weiteren Folgezustände deutlich. Manchmal trifft ein leichtes Trauma eine schon vorher schmerzhaft Stelle und veranlaßt dann erst die Zuziehung des Arztes, z. B. in meinem Fall 2.

Bei Punkt 5 meiner Aufstellung dürften sich die meisten Meinungsverschiedenheiten ergeben. Hier handelt es sich um die Deutung von Röntgenbildern, die mir nur in der Wiedergabe zugänglich sind, während doch kein Zweifel darüber besteht, daß auch gut gelungene Reproduktionen nicht annähernd die Feinheiten erkennen lassen, wie sie die Originalplatte aufweist. Ich bin aber nicht der erste, den die Schlatterschen Bilder zur Kritik herausfordern, vielmehr haben schon bald nach ihrem Erscheinen Vulliet und Schüler, sowie später Jakobsthal ihre Zweifel an der richtigen Deutung geäußert. Was sieht man, wenn man die veröffentlichten Bilder zunächst ohne die vorgefaßte Meinung der Fraktur betrachtet? Der Knochenkern des schnabelförmigen Fortsatzes ist unregelmäßig geformt; bald an irgend einer Stelle eingeschnürt, bald am Ende kolbig verdickt und manchmal an einer Stelle stumpfwinklig abgebogen. Die Knorpelfuge, die den Fortsatz von der Diaphyse trennt, ist einmal breiter und einmal schmaler. An einzelnen Stellen sieht man periosteale Auflagerungen oder exostosenartige Vorsprünge, wie z. B. in meinem Fall 2. Ganz besonders aber möchte ich aufmerksam machen auf ein kleines, mit der Tuberositas tibiae nicht mehr im Zusammenhang stehendes rundes Knochenkörperchen, das etwa in der Höhe der genualen Epiphysenfuge in das Ligamentum patellae dicht an seinem Ansatz eingelagert ist. Es findet sich zum

Beispiel bei beiden Knien im Fall 1 von Jakobsthal und im Fall 2 von Jensen, wo es merkwürdigerweise trotz seiner Lage innerhalb des Ligamentum patellae für ein abgebrochenes Stück der Tuberositas gehalten wurde. Auch in meinem Fall 1 ist es auf dem letzten zur Kontrolle angefertigten Bild (Fig. 3) deutlich nach Art eines Sesambeines zu sehen, während es weder auf den beiden ersten Bildern noch während der Operation festzustellen war.

Unter all den beschriebenen Veränderungen kann ich demnach nichts finden, was die Deutung als Fissur oder Fraktur notwendig machte. Wäre eine solche Deutung in denjenigen Fällen, in welchen die Knorpelfuge abnorm breit erscheint, noch immerhin denkbar, so erscheint sie mir für die Bilder, die dem Typus meines Falles 2 entsprechen, als höchst unwahrscheinlich. Ich kann mir nicht recht vorstellen, daß ein gewaltsamer Zug am Ligamentum patellae im stande sein soll, nur einen Teil der Tuberositas, womöglich mitten heraus abzureißen, während doch die ziehende Kraft am ganzen Querschnitt des Bandes gleichmäßig wirkt. Es setzt eine derartige Verletzung dann wenigstens eine gleichzeitige partielle Zerreißen des Kniescheibenbandes voraus. Bei den einwandfreien Fällen von Reißfraktur ist denn auch tatsächlich stets die ganze Tuberositas abgerissen und hochgehoben und der Riß geht meistens bis in die Epiphyse hinein.

Auch die Tatsache, daß in 8 veröffentlichten Fällen die Veränderung symmetrisch an beiden Knien auftrat, spricht gegen die Theorie der Reißfraktur. Ich will natürlich nicht in Abrede stellen, daß bei einer bereits vorher bestehenden Erkrankung der Tuberositas eine noch im Bereich des Physiologischen liegende Kraftäußerung der Streckmuskulatur einen Einriß erzeugen kann. Jensen berichtet über einen leider ohne Röntgenbild veröffentlichten Fall, bei dem er auf der einen Seite eine Reißfraktur, auf der anderen Seite eine bis dahin latent verlaufene Periostitis festgestellt habe. Bei Winslow hat das Röntgenbild des linken Knies Aehnlichkeit mit dem meines Falles 1, während das rechte Knie dem Befund auf den Schlatterschen Bildern ähnelt. Schließlich möchte ich noch den von Blencke veröffentlichten Fall von doppelseitiger Erkrankung erwähnen, bei dem in der Vorgeschichte auch nicht der geringste Anhalt für eine traumatische Entstehung zu finden war. Der Freundlichkeit des Autors verdanke ich das direkte Studium der Platten, und auf diesen ist auch nicht die Spur einer Einknickung zu sehen, während sie durchaus den veröffentlichten Reproduktionen Schlatters,

Haglunds u. s. w. gleichen. Die Begrenzung des schnabelförmigen Fortsatzes ist unregelmäßig. Die Knorpelfuge teilweise sehr breit, und vor allem fällt auf, daß die vor der Tuberositas gelegenen Weichteile, besonders das gut sichtbare Ligamentum patellae an seinem Ansatz stark verdickt ist.

Ich komme schließlich noch zu den Operationsbefunden. Sie haben uns bezüglich der positiven Erkennung des Krankheitsprozesses eigentlich nur wenig weiter gebracht. Wenn ich im März 1903 bei meiner Operation schon gewußt hätte, worauf es ankam, würde ich das Material doch wohl so entnommen haben, daß eine sachgemäße Untersuchung hätte stattfinden können. So wurde das Hauptaugenmerk auf den bakteriologischen Befund gerichtet und dem Verhalten der zelligen Elemente zu wenig Aufmerksamkeit geschenkt. Viel anders scheint es beim Befund Winslows auch nicht gewesen zu sein, denn er spricht nur von verdicktem Periost, erweichtem Knochen und einem negativen bakteriologischen Befund. Da er keinerlei Unterschied zwischen dem rechten und linken Bein erwähnt, darf man wohl annehmen, daß trotz der verschiedenartigen Röntgenbilder der Befund beiderseits der gleiche gewesen ist. Im Fall Curtillet (zit. nach Le Clerc) fand sich eine vom Periost neugebildete gefäßreiche Knochenschale und darunter der Knochen etwa in der Breite eines Strohhalmes mit gelatinösem Mark durchsetzt, während sich im Zwischenknorpel unregelmäßige Verknöcherungsvorgänge abspielten. Mehr ist über die pathologische Anatomie nicht bekannt, und ich vermag nicht einmal zu sagen, ob diese drei etwas ungleichartig aussehende Befunde etwa nur verschiedene Stufen desselben pathologischen Vorgangs darstellen, oder ob sie verschiedenen Krankheiten entsprechen.

Die Frage, in welchem Zusammenhang das eigentümliche Krankheitsbild mit dem besonders gearteten Ossifikationsprozeß an der Tuberositas tibiae steht, bleibt meines Erachtens bis heute noch offen. Ebenso die weitere Frage nach der pathologischen Wirkung des physiologischen Muskelzuges an dieser Stelle, falls nicht etwa eine schon vorher bestehende Erkrankung hier einen Locus minoris resistentiae geschaffen hat. Die Tatsache des Zusammenwirkens eines kräftigen Muskelzuges mit der Entwicklung des Knochenkerns in der Tuberositas tibiae kann unmöglich allein zur Erklärung genügen, da sonst die Erkrankung außerordentlich viel häufiger sein müßte. Analoge Krankheitsprozesse an entsprechend anderen Stellen des

Skelettsystems, die man zum Vergleich heranziehen könnte, wie am Olekranon oder den Trochanteren, sind mir nicht bekannt.

Es bleibt also neben der vorurteilslosen klinischen und radiologischen Prüfung neuer Fälle nur die Möglichkeit, bei passender Gelegenheit durch operative Autopsie das Bild zu klären. Und das ist es, wozu ich mangels eigener positiver Arbeit durch diese kritischen Bemerkungen anregen möchte. Gewiß wird das konservative Verfahren bei der übergroßen Mehrzahl der Fälle vollkommen ausreichen! Wenn man aber bedenkt, wie langwierig das Leiden oft ist, und wie außerordentlich schnell die operierten Fälle geheilt wurden — der Fall Curtillet brauchte 4 Wochen, der meinige noch nicht 3 Wochen, im Fall Winslow wird nur von einem guten Erfolg gesprochen — so wird man sich nach längerer erfolgloser konservativer Behandlung und bei stärkeren Beschwerden doch eher einmal zu einem operativen Vorgehen entschließen. Bis zur weiteren Klarstellung aber müßte man die Bezeichnung der „inkompletten Abrißfraktur“ für die tatsächlich bewiesenen Fälle reservieren und den anderen, einen ausgesprochen entzündlichen Charakter tragenden Fällen lieber den Namen „Apophysitis tibialis adolescentium“ geben.

L i t e r a t u r.

(Die Arbeiten, welche sich ausschließlich mit Rißbrüchen der Tuberositas tibiae befassen, sind nicht mit aufgeführt. Ein ausführliches Literaturverzeichnis darüber findet sich in der Arbeit von Jensen.)

1. Aboulker, S., De l'ostéite apophysaire du tibia pendant la croissance. Thèse. Lyon 1899—1900.
2. Archambault, Société clinique 1878.
3. Blencke, Münchener med. Wochenschr. 1906, Nr. 34.
4. Clod-Hansen, A., Laubs Sygdom. Hospitalstidende, 4. R. Bd. 7 Nr. 19—23.
5. Donoghue, Avulsion of the tibial tubercle. Boston medical and surgical Journal, 11. Juni 1908.
6. Gaudier et Bouret, De l'arrachement de la tubérosité antérieure du tibia. Revue de chirurgie, 29. Sept. 1905.
7. Giraldes, Leçons cliniques sur les maladies des enfants 1869.
8. Gosselin, Leçons cliniques de la Charité 1873.
9. Haglund, P., Om utvecklingen af tuberositas tibiae och en typisk skada å densamma i upväxtåren. („Schlatters sjukdom.“) Allmänna Svenska Läkartidningen 1905, Nr. 32.
10. Jacobsthal, H., Ueber die in der Adoleszenz auftretende Verdickung der Tuberositas tibiae. Deutsche Zeitschr. f. Chir. 1907, LXXXVI.

11. Jégun, De l'ostéite apophysaire pendant la croissance. Thèse. Paris 1878, Nr. 282.
12. Jensen, J., Fractura tuberositatis tibiae. Arch. f. klin. Chir. 1907, LXXXIII.
13. König, F., Lehrbuch der speziellen Chirurgie Bd. 3 S. 637.
14. Lannelongue, Bulletin de la société de chirurgie 1878.
15. Lanz, Abrißfraktur des schnabelförmigen Fortsatzes der oberen Tibiaepiphyse. Wiener klin. Rundschau 1905, Nr. 33.
16. Le Clerc, Des apophysites du tibia pendant la croissance. Revue mens. des maladies de l'enfance XIX, März 1901.
17. v. Lesser, Münchener med. Wochenschr. 1905, Nr. 48.
18. Ludloff, K., Ueber Wachstum und Architektur der unteren Femurepiphyse und oberen Tibiaepiphyse. Beiträge zur klin. Chir. 1903, XXXVIII.
19. Maag, Et Tilfælde af Periostitis tibiae. Hospitalstidende 1896, 4. R. Bd. 4 Nr. 12.
20. Makins, Three cases of separation of the descending process of the upper tibial epiphysis in adolescents. Lancet 1905, II, 213.
21. Marjolin, Bulletin de la Société de chirurgie 1865.
22. Mohr, H., Die unvollständigen Abrißbrüche der Tuberositas tibiae. Monatschrift f. Unfallheilkunde und Invalidenwesen 1904, Nr. 8.
23. Osgood, R., Lesions of the tibial tubercle occurring during adolescence. Boston med. and surg. journ. 1903, Nr. 5.
24. Pollosson, Province médicale 1887, September.
25. Poulsen, K., Et Tilfælde of periostitis tibiae (Fodboldlæsion). Hospitalstidende 1896, p. 236.
26. Rieffel, H., Traité de la tubérosité antérieure du tibia. Traité de Chirurgie clinique et opératoire, Le Dentu-Delbet 1896, II 460.
27. Schlatter, C., Verletzungen des schnabelförmigen Fortsatzes der oberen Tibiaepiphyse. Beitr. z. klin. Chir. XXXVIII, 3.
28. Derselbe, Bericht über die Versammlung zu Olten. Korrespondenzbl. f. Schweizer Aerzte 1904, Nr. 2 u. 6.
29. Schüler, Die obere Tibiaepiphyse im Schatten der Röntgenstrahlen. Korrespondenzbl. f. Schweizer Aerzte 1904, S. 189.
30. Vulliet, H., La fracture de la tubérosité antérieure du tibia. Revue médicale de la Suisse romande 1904, Nr. 5.
31. Ware, M., Fracture of the tibial tubercle. Annals of surgery, Nov. 1904.
32. Weber, E., A propos de la découverte de la vraie nature d'une lésion du genou (fissure osseuse) méconnue jusqu'à présent. Revue médicale de la Suisse romande 1903, Nr. 11.
33. Wessel, E., Senetraktionernes Indvirkning paa Knoglevevet. Kjobenhavn 1899.
34. Wilms und Sick, Die Entwicklung der Knochen der Extremitäten von der Geburt bis zum vollendeten Wachstum. Fortschr. auf d. Geb. d. Röntgenstrahlen 1902, Ergänzungsbd. 4.
35. Winslow, K., Symmetrical inflammation of the epiphyseal beak of the tibia. Annals of surgery 1905, Februar, S. 278.

XXI.

Zur Redressement- und Verbandtechnik bei schweren Skoliosen.

Von

Dr. J. F. Gottstein-Reichenberg i. B.

Mit 11 Abbildungen.

Daß die Behandlung der schweren Skoliosen mittels des Redressement forcé für die Orthopädie einen Fortschritt bedeutete, wird heute wohl von keinem Fachmanne bestritten. Die Niederlage der Sayreschen Gipspanzerbehandlung wurde lange nicht vergessen, und die Erinnerung an sie erschwerte dem Calotschen Redressement forcé den Weg. Die äußerliche Aehnlichkeit der fixierenden Verbände erweckte von vornherein Mißtrauen gegen das neue Verfahren, das freilich bei näherer Betrachtung als etwas von der Sayreschen Behandlung ganz Verschiedenes sich erwies. Ja, der Mißerfolg der Sayreschen Skoliosenbehandlung ist wohl die Hauptursache des heute noch so weit verbreiteten Pessimismus in der Prognosestellung bei schweren Skoliosen. In demselben Maße aber, wie die moderne Orthopädie an Boden gewinnt, beginnt dieser oft bis zum Nihilismus gediehene Zweifel zu weichen.

Was geschah und geschieht denn noch jetzt mit den schweren Skoliosen, die keiner Redressementbehandlung unterworfen werden?

Sie werden entweder ohne jede Hilfe ihrem Schicksal überlassen, sie werden richtige Krüppel, dreifach geschlagen: sie sind körperlich wenig leistungsfähig, gesellschaftlich geächtet und seelische Märtyrer. Wurde ihnen aber Hilfe zu teil, so bestand diese in der Anwendung eines nach unseren heutigen Begriffen unzweckmäßigen starren Stützapparates, der seinen Namen „Geradhalter“ Lügen strafte. Der Stützapparat vermochte im besten Falle das Schlimmerwerden zu verhüten, jedenfalls war eine Besserung von vornherein nicht beabsichtigt oder doch nicht zu erwarten. Man wollte nur das weitere Zusammensinken verhindern.

Wullstein hat in seiner grundlegenden Arbeit¹⁾ die Geschichte des Redressements schwerer Skoliosen kurz skizziert, und ihm gebührt das Verdienst, die Technik des Verfahrens auf eine bis dahin nicht gekannte Höhe ausgebildet und dementsprechend hervorragende Erfolge erzielt zu haben; ihnen am nächsten kommen wohl die Resultate von Schanz²⁾.

Von den Mitteilungen über die technischen und klinischen Erfahrungen dieser beiden Autoren ausgehend, habe ich seit dem Jahre 1903 etwa 120 schwere Skoliosen mittels des forcierten Redressements behandelt und suche im folgenden die dabei gemachten Beobachtungen und kleinen technischen Neuerungen zu skizzieren.

Im ersten Jahre machte ich ausschließlich das von Schanz angegebene Handredressement mit der Abweichung, daß ich statt des Beelyschen den Engelmanschen Streckrahmen mit sattelartigem Sitz benutzte. Der vom Medizinischen Warenhaus in Berlin gebaute Apparat entsprach beim ersten Versuche, ein Gipskorsett in demselben anzulegen, den Wünschen nicht, und ich ließ mir ein Exemplar in größeren Dimensionen aus stärkerem Material und mit geringen Abweichungen der Konstruktion herstellen. Der Apparat ermöglicht eine beliebig starke Extension am Kopfe und an den geneigten Oberschenkeln unter Fixierung des Beckens. Die Wirkung beschränkt sich auf die Extension, die Detorsion muß mit der Hand ausgeführt werden. Man übt einen kräftigen Druck auf die Höhe des Rippenbuckels aus, wobei das prasselnde Geräusch darauf hindeutet, daß die verkürzten Weichteile, insbesondere die Kapseln und Bänder der Intervertebral- und Kostovertebralgelenke eine Dehnung, bezw. Veränderung ihrer Formverhältnisse erfahren. Jedenfalls ist das Handredressement der distendierten Wirbelsäule wirksamer, als die redressierenden Drückungen, die man gewöhnlich im Anschluß an die Rückenmassage auf den liegenden Körper einwirken läßt. Namentlich bei schweren Skoliosen wird gerade der fixierte Bogen als Ganzes eine Verschiebung erfahren, ohne daß sich dabei eine Detorsion vollzöge. Es wird bei starren Skoliosen ein En bloc-Redressement zu stande kommen, bei welchen die kompensatorischen Verdrehungen der Wirbelsäule unter- und oberhalb der

¹⁾ L. Wullstein, Die Skoliose in ihrer Behandlung und Entstehung nach klinischen und experimentellen Studien. Zeitschr. f. orth. Chir. Bd. 10 S. 177—388.

²⁾ A. Schanz, Die statischen Belastungsdeformitäten der Wirbelsäule.

Hauptkrümmung eine Vermehrung erfahren. Eher wird noch eine Abflachung des starren Bogens als eine Verminderung der Torsion möglich sein. Die im Streckrahmen extendierte Wirbelsäule hingegen gestattet eine bessere Ausnützung des Handdruckes im Sinne der Detorsion. Doch reicht die Kraft der redressierenden Hand immer nur für eine kurze Zeit aus; der einmalige kräftige Druck wird von den Patienten als ziemlich lästig empfunden und der Arzt wiederum ermüdet, wenn er das Redressement an mehreren Fällen nacheinander wiederholen muß. Die Wünsche nach Behebung dieser Uebelstände läßt der einfache Streckrahmen unerfüllt.

Die Dauer der Extension beträgt in der Regel 15 Minuten, nur bei empfindlichen Kindern in den ersten Tagen weniger. Natürlich muß die Kraft der Extension noch mehr als die Dauer den besonderen Verhältnissen des Falles angepaßt werden. Je schwerer und älter die Skoliosen, desto schonender wird man beginnen müssen. Leider ist weder am Beelyschen noch am Engelmanschen Streckrahmen eine Vorrichtung zur Messung der Zugkraft angebracht, so daß man sich teils nach dem eigenen Empfinden, teils nach den Angaben des Patienten richten muß, um sich ein abschließendes Urteil über die Stärke der Extension bilden zu können.

Allen aufgezählten Wünschen genügt der Wullsteinsche Streckrahmen in der vollkommensten Weise. Das Handredressement wird durch Pelottenwirkung ersetzt. Der Druck kann ganz allmählich bis zu größter Stärke gesteigert werden; er ist gleichmäßig und beliebig lange ohne Anstrengung für den Arzt anwendbar. Der gleichmäßige Druck wird bei weitem weniger lästig empfunden, als der einmalige starke Druck mit der Hand. Das in die Kopfextensionsvorrichtung eingeschaltete Dynamometer gibt in verlässlicher Weise Aufschluß über den Grad der jeweiligen Spannung.

Bezüglich des Pelottendruckes auf den hinteren Rippenbuckel ist zu beachten, daß man denselben nicht in diagonaler Richtung einwirken lassen darf, um etwa das seitliche Hängen des Brustkorbes gleichzeitig zu beheben; wenn der Druck in diagonaler Richtung wirkt, dann haben wir denselben schädlichen Mechanismus bewirkt, wie beim seitlichen Wolmen: der dem First des Rippenbuckels entsprechende Knickungswinkel der Rippen wird schärfer, und wir werden die seitliche Kontur des Rumpfes nur auf Kosten der Thoraxkapazität verbessern. Der Vorgang stellt gleichsam den

ersten Versuch einer Aufwicklung des schmiegsamen Brustkorbes um die unbeweglich gedachte Wirbelsäule vor. Der Druck muß mehr in sagittaler Richtung wirken, ja, bei sehr starker Torsion in entgegengesetzt diagonaler Richtung, — also bei hochgradigem linkseitigen Rippenbuckel von hinten rechts nach vorn links. Daß dieser Fehler häufig gemacht werden mag, kann man, wie Schultheß¹⁾ erwähnt, aus der ziemlich allgemein herrschenden Ansicht folgern, daß die Torsion durch die redressierende Behandlung nicht sehr bedeutend beeinflusst wird. Schultheß meint aber, daß bei jungen Kindern doch auch die Torsionserscheinungen nach forcierter Extension und Redression zurückgehen können. Der Unterschied scheint sich mir nicht so sehr aus dem Alter der Kinder als aus der Hochgradigkeit der Torsion zu erklären. Freilich wird eine hochgradige Torsion bei jungen Kindern viel seltener sein als bei Adoleszenten. Wenn in der Mobilisierung zu frühzeitig zu einem mehr seitlichen Druck auf den Rippenbuckel übergegangen wird, so wird man die seitlichen Umrisse, wie erwähnt, nur auf Kosten des Raumgehaltes des Brustkorbes und auch auf Kosten der Detorsion verbessern. Mit anderen Worten: Es ist bei Anwendung der Pelotten vom Detorsionsdruck (sagittal, zur Abflachung des Knickungswinkels der Rippen) zum diagonalen Druck überzugehen, welcher die Konvexität der Wirbelsäule abflachen helfen soll.


Die Beseitigung der Torsion wird immer die schwierigste Aufgabe der Redressionsbehandlung schwerer Skoliosen bleiben, und wir müssen ihr gerade deshalb die größte Aufmerksamkeit schenken. Noch ein Punkt kommt diesbezüglich in Betracht: wenn wir die Pelotte zu weit von der Wirbelsäule aufsetzen, so werden die Anguli costarum und die Kapseln und Bänder der Kostovertebralgelenke in erster Linie der Druckwirkung ausgesetzt sein, und die Wirbelsäule wird erst mittelbar, nach Ueberwindung der Rippenelastizität und der Dehnungsfähigkeit der Kapseln und Bänder, unter voller Beanspruchung der Festigkeit jener Teile eine Detorsion der Wirbelsäule bewirken. Je starrer die Skoliose, um so mehr werden die elastischen Rippen, die Kapseln und Bänder beeinflusst. Daraus er-

¹⁾ Wilhelm Schultheß, Die Pathologie und Therapie der Rückgratsverkrümmungen. Handbuch der orthopäd. Chirurgie von Joachimsthal Bd. 1 2. Abteilung S. 1068.

gibt sich die Notwendigkeit, die Pelotte unmittelbar neben der Dornfortsatzreihe, also noch im Bereich der Seitenfortsätze der Wirbel, nicht aber auf der Höhe des Rippenbuckels aufzusetzen.

Wer mit dem Wullsteinschen Apparat gearbeitet hat, wird gewiß in vielen Fällen das Federn des Sitzbockes als lästig empfunden haben. Zur Beseitigung dieser unerwünschten Beweglichkeit ließ ich den Sitz in der aus Fig. 1 ohne weiteres ersichtlichen

Fig. 1.



Sitzbockverspreizung am Wullsteinschen Streckrahmen.

Weise verspreizen. Diese Fixierung erweist sich beim Redressement und besonders bei der Korsettanlegung für schwere Skoliosen als sehr willkommene Einrichtung, für die Anlegung von Korsetten bei Spondylitis geradezu als dringende Forderung.

Ferner will ich vorausschicken, daß mir die Aufnahme stereoskopischer Photographien vor, während und nach der Behandlung in mehrfacher Hinsicht ausgezeichnete Dienste leistete. Durch ihre plastische Wirkung geben die Stereogramme die Rückenform mit größter Treue wieder, sie sind eine verlässliche Kontrolle unserer Leistungen und überzeugen die Angehörigen wie kein noch so vollkommenes Meßverfahren von dem Fortschritt der Besserung. Häufig

haben die Angehörigen den ursprünglichen Grad der Verkrümmung vergessen und sind nach Abnahme des Gipsverbandes von dem Stande des Rückens nicht so befriedigt, wie es dem Grade der Besserung unserer Meinung nach entsprechen würde. Sind wir aber in der Lage, ihrem Gedächtnis durch Vorzeigen der ersten Aufnahme nachzuhelfen, dann wird der Erfolg in gerechter Weise gewürdigt.

Nach Verspreizung des Sitzbockes am Wullsteinschen Streckrahmen hatte ich nur noch mit einem Mangel zu kämpfen, nämlich mit den Schwierigkeiten der Daueranwendung der Pelotte bei der Korsettanlegung. Wullstein verwendet für diesen Zweck Pelotten, welche nach einem Gipsabguß der entsprechenden Rückenpartie angefertigt sind. Das Verfahren ist etwas umständlich und außerdem bietet es keinen sicheren Schutz gegen die Entstehung von Druckwunden. Trotz größter Sorgfalt bei der Polsterung, für welche ich zweifingerdicke Watte oder Klavierfilz verwendete, habe ich wiederholt Dekubitus unter diesen abnehmbaren Pelotten entstehen sehen, so daß ich später die Pelotte jedesmal am ersten oder zweiten Tage nach der Verbandanlegung herausschnitt und durch ein unter die Ränder des Fensters eingeschobenes Brettchen ersetzte. Blieben die Kinder in Anstaltsbehandlung, so erwies sich diese Neuerung als vollkommen genügend; Druckwunden werden vermieden und es geht von dem Korrekturgewinn nichts verloren. Man kann das Brettchen jederzeit herausnehmen und sich bei Druckschmerz von der Berechtigung der Klagen überzeugen.

Ein weiterer Vorteil besteht in der Möglichkeit, durch Unterlegen von Watte oder Filz den Druck und damit die Korrektur zu vermehren. Dieses Vorgehen entspricht im Prinzip in einfacherer Weise demjenigen von Lubinus¹⁾, bzw. Bade²⁾, welche unter dem Gipsverband direkt auf dem Rippenbuckel ein Luftkissen anbrachten, das von einem durch den Verband nach außen hervorragenden Hahne aus allmählich mehr und mehr aufgeblasen werden konnte. Es ist mir nicht bekannt, ob die Genannten ihr Verfahren noch weiter üben. Ich bin von dieser Art des Nachkorrigierens auf Grund ungünstiger Beobachtungen betreffs des Allgemeinzustandes abgekommen. Die

¹⁾ Lubinus, Gummiluftdruckpelotten zur Behandlung der Torsion der Wirbelsäule etc. Aertzliche Polytechnik, Juni 1904.

²⁾ P. Bade, Skoliosenkorsett mit aufblähbare Gummipelotte. Zentralblatt f. Chir. 1903, Nr. 35 S. 903.

Redression des Rippenbuckels im starren Korsett kann nur auf Kosten anderer normaler Teile gewonnen werden, welche leichter nachgeben als der starre Rippenbuckel. Dadurch muß es, ähnlich wie bei dem oben beschriebenen Vorgang des diagonalen Druckes, bezw. des seitlichen Wolmens, zu einer Einengung des Raumes für Brust- und Baueingeweide kommen. Es handelt sich dabei wie beim Handredressement im Liegen wieder um ein en bloc-Redressement und dabei überdies auf Kosten der allgemeinen Gesundheit. Diese Nachkorrektur im Verbandsverband hat nur einen Zweck bei gleichzeitiger Vermehrung der extendierenden Wirkung des Korsetts. Zu diesem Zweck muß dasselbe über den Hüften quer durchschnitten und nach Vermehrung der Distension wieder vergipst werden. Auch dieses von Wullstein angegebene Verfahren wurde mehrfach angewendet. Es bringt wohl meist einen kleinen Korrekturgewinn, mitunter aber ändern sich die Druckverhältnisse und die Einstellung des Rumpfes im Korsett derart, daß man verliert, anstatt zu gewinnen; auch können durch die Ränder an der Schnittlinie Druckschmerzen und schließlich Dekubitus erzeugt werden.

Wenn man, wie meist, gezwungen ist, das Kind im Gipsverband nach Hause zu entlassen, dann ist auch das Brettchen nicht unbedenklich. Ich habe trotz aller Mahnungen an die Angehörigen zu wiederholtem Nachschauen Druckwunden unter dem Brettchen entstehen sehen. Obzwar derartige Wunden, selbst wenn sie tief gehen, keine Gefahr für das Kind in sich schließen und auch die weitere Behandlung nicht nennenswert stören, ist ihre Entstehung doch recht unangenehm, da die Angehörigen stets, wenn nicht laut, so doch im stillen, dem Arzt die Schuld daran zumessen. Ein häufiges Vorkommen solcher Wunden kann das Verfahren selbst in Mißkredit bringen. Um dieser Gefahr aus dem Wege zu gehen, suchte ich nach einem Auswege, welcher bei ausgiebiger Druckanwendung mittels der Pelotte dennoch die Gefahr des Dekubitus beseitigte. Ich versuchte nun folgendes: Ich ließ mir eine zusammenklappbare Pelotte anfertigen, welche nach dem Erstarren des Verbandes durch ein ganz kleines Fenster bequem entfernt werden kann. Aussehen und Verwendung dieser Pelotte erhellen ohne weiteres aus Fig. 2. Auch in Fig. 1 ist diese Pelotte an dem Pelottenarm für den hinteren Rippenbuckel angebracht. Der Redressionsdruck wird unmittelbar vor der Anlegung der ersten Gipsbinde bis an die Grenze des Erträglichen gesteigert. Die Pelotte

wird am selben oder am folgenden Tage entfernt. Seit der Anwendung dieser Scharnierpelotte ist mir kein Dekubitus mehr

Fig. 2 a.



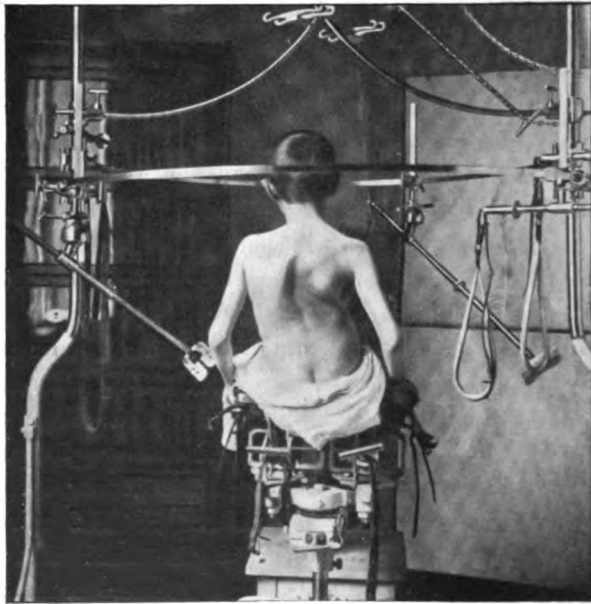
Fig. 2 b.



Scharnierpelotte.

vorgekommen und die erzielte Korrektur war stets sehr ausgiebig. Von einem Nachlassen der Druckwirkung nach Entfernung

Fig. 3.



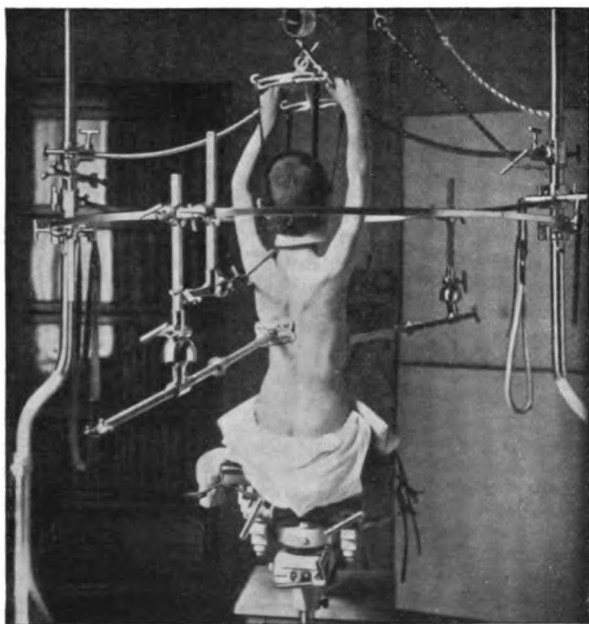
Fall 1 bei Beginn der Behandlung.

der Pelotte kann kaum die Rede sein, da der Pelottendruck sich auf eine verhältnismäßig kleine Stelle beschränkt und die Flügel der Pelotte nur durch eine Lage Mull vom Gips getrennt sind.

Streng genommen wird die Wirkung des Druckes nur um die Dicke der Pelottenflügel nachlassen, also um wenige Millimeter.

Im Jahre 1906 erschien eine Studie von Meisenbach¹⁾ über Gipsverbandtechnik, deren Resultate wir uns zu nutze machten. Die

Fig. 4.



Fall 1 am Ende der ersten Mobilisierungszeit.

Hauptabweichungen gegenüber der früheren Technik seien hier ganz kurz zusammengefaßt:

1. Es wird nicht mehr reiner Alabastergips, sondern eine Mischung von 19 Teilen Gips und einem Teil Portlandzement verwendet. Die Mischung muß gleichmäßig gemengt sein.

2. Das Wasser wird ohne Zusatz von Alaun, Salz, Dextrin oder dergleichen benützt.

3. Die Temperatur muß 20° C. betragen.

4. Zur Bereitung des Gipsbreies werden auf 4 Raumteile Wasser 7 Raumteile Zementgips genommen.

¹⁾ O. Roland and Meisenbach, A study of Plaster-of-Paris bandages. The American Journal of Orthopedic Surgery, July 1906, S. 1—24.

(Die Gipsbinden müssen sehr reichlich gefüllt werden).

Die Vorteile der neuen Technik sind:

1. Die Verbände besitzen eine bedeutende Festigkeit.
2. Man kann sie aus diesem Grunde dünner und daher leichter machen als gewöhnliche Gipsverbände, was bei den großen Verbänden eine Rolle spielt;

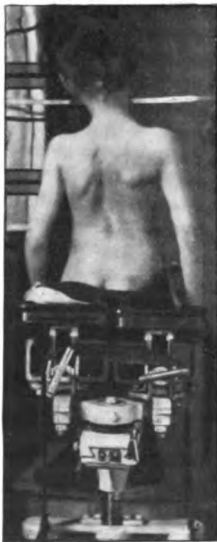3. besitzen diese Verbände eine größere Luftdurchlässigkeit als Verbände aus reinem Gips.

4. Die Erstarrungszeit erfährt durch den Zementzusatz eine Verminderung.

Der einzige „Nachteil“ besteht in der grauen Farbe der frischen Verbände.

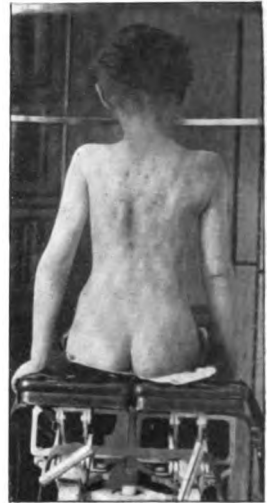Man kann die Unannehmlichkeiten der Verbandanlegung für die Patienten dadurch sehr vermindern, daß man die Dauer der An-

Fig. 5.



Fall 1 nach dem ersten Gipskorsett.

Fig. 6.

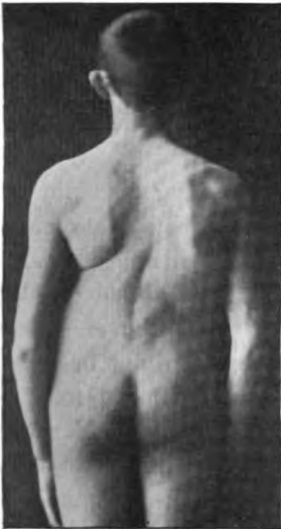

Fall 1 nach dem zweiten Gipskorsett.

legung abkürzt. Bei einem Korsett für ein größeres Kind braucht man 12—18 Binden. Auch bei flinkem Arbeiten nimmt das Auftragen dieser Binden eine beträchtliche Zeit in Anspruch. Um das viele Aufwickeln und damit Zeit zu sparen, bedienen wir uns teilweise derselben Gipslonguetten, welche wir für die Anfertigung von Gipsbetten verwenden. Unmittelbar auf die Polsterung werden zwei,

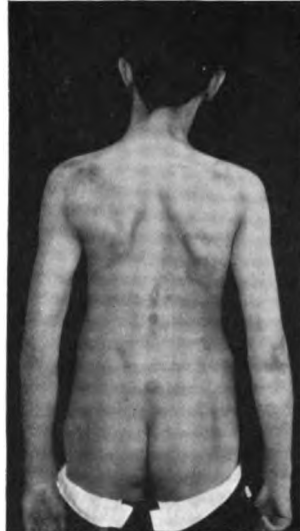
höchstens drei Gipsbinden aufgewickelt, um eine glatte Innenwand für das Korsett zu gewinnen. Die Hauptmasse der Wand wird nun von Longuetten gebildet, welche zum Schlusse wieder mit zwei bis drei Binden überwickelt werden. Das Anrichten des Gipsbreies beginnt etwa in demselben Augenblick wie die Festwicklung der Polsterung. Verfügt man über eine gewandte und mit der Technik vertraute Hilfsperson, so kann man nötigenfalls mit dieser allein auskommen. Um aber für alle Möglichkeiten gedeckt zu sein, ist es

Fig. 7.



Fall 2 vor der Behandlung.

Fig. 8.



Fall 2 nach dem ersten Gipskorsett.

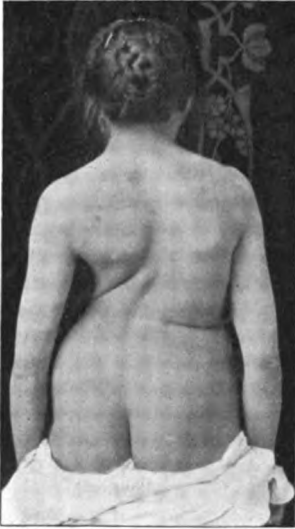
angenehmer, einen oder zwei Gehilfen zur Hand zu haben. Die Dauer der Verbandanlegung läßt sich mit Hilfe des erwähnten Verfahrens gut auf die Hälfte abkürzen.

Um nicht zu viel Raum durch Abbildungen auszufüllen, will ich mich auf die Anführung von 3 Fällen beschränken.

Fall 1. 9jähriger Knabe mit linkseitiger rhachitischer lum-bodorsaler Kyphoskoliose, welcher von seinem dritten Lebensjahre an in spezialistischer Behandlung stand. Er wurde alljährlich für einige Wochen nach einer Hauptstadt gebracht zur Vornahme von Aenderungen, bezw. zur Neuankertigung eines abnehmbaren Korsettes. Während dieser Zeit wurden leichte Uebungen vorgenommen, die dann zu Hause fortgesetzt werden mußten. Der Erfolg dieser

6jährigen Behandlung war wenig ermutigend (siehe Fig. 3), und die Mutter des Knaben ließ sich schwer zu einem Versuche mit der vorgeschlagenen Gipsverbandbehandlung bewegen. Die Unzulänglichkeit der vorausgegangenen häuslichen gymnastischen Behandlung zeigte sich in der beträchtlichen Starrheit des linkskonvexen Segmentes. Der Grad der Korrektionsmöglichkeit nach 6wöchentlicher Mobilisierungsbehandlung geht aus Fig. 4 hervor. 2 Monate später nach Abnahme des ersten Gipsverbandes ist das seitliche

Fig. 9.



Fall 8 bei Beginn der Behandlung.

Fall 2. 16 Jahre alter, kräftiger Knabe mit rechtseitiger Dorsalskoliose (Fig. 7).

Das folgende Bild 8 zeigt die Wirkung eines einzigen Gipskorsetts nach 2 Monaten.

Fall 3. Bei einem Besuch in Halle hatte ich durch die Freundlichkeit des Herrn Professor Wullstein Gelegenheit, eine von ihm behandelte 29jährige Patientin zu sehen, deren Skoliose trotz ihres Alters unter der Redressions- und Gipsverbandbehandlung sich sehr gebessert hatte. Ermutigt durch diesen Fall, versuchte ich die gleiche Behandlung bei einer 26jährigen Patientin mit rechtseitiger dorsolumbaler Kyphoskoliose (Fig. 9). Den Erfolg des ersten Gipskorsettes zeigt Fig. 10, den des zweiten Verbandes Fig. 11. Die

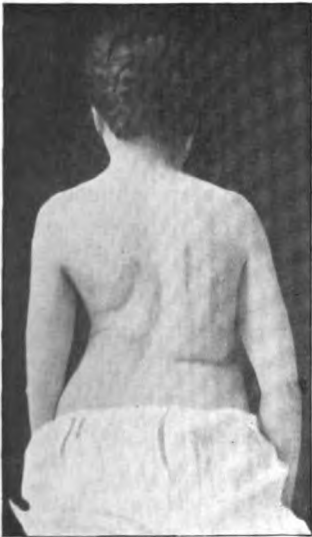Ueberhängen des Brustkorbes vermindert, der Rippenbuckel abgeflacht; die Torsion ist zwar auch vermindert, doch immerhin noch beträchtlich (Fig. 5).

Nach einer weiteren Mobilisierungs- und Gipsperiode ist auch diese, wie aus Fig. 6 hervorgeht, sehr vermindert. Seit dem Abschlusse der Behandlung sind nunmehr 2 Jahre verstrichen, der Knabe besucht die Schule und es verdient hervorgehoben zu werden, daß eine Verschlechterung der Verkrümmung in diesem Falle nicht eingetreten ist. Die häusliche Behandlung besteht in regelmäßigen Selbstredressement- und Freiübungen, Liegen im Gipsbett bei Nacht und im Tragen eines Stoffschienekorsetts. Der Knabe wohnt in der Nähe und erscheint regelmäßig zur Kontrolle; der Dauererfolg ist wohl diesen Umständen zu verdanken.

Behandlung dieser Patientin ist noch nicht abgeschlossen. Vielleicht ist dieser Fall deswegen als besonders geeignet für die Redressions- und Gipsbehandlung zu betrachten, weil es sich trotz der Hochgradigkeit der Deformität um eine nicht komplizierte Skoliose handelt. Die Detorsion gelang hier überraschend gut und der Brustkorb zeigte nach Abnahme der Verbände auffallend wenig Neigung, zusammenzusinken.

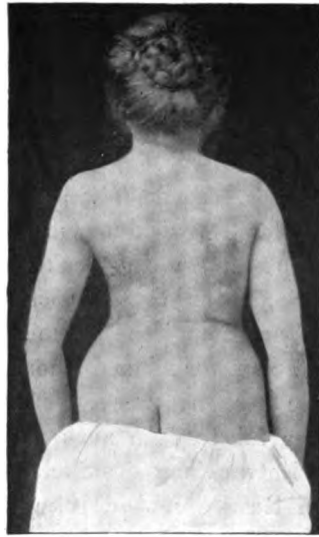Die Frage der Auswahl der Fälle dürfte doch eine größere Bedeutung haben als Wullstein ¹⁾ meint. Abgesehen von den sehr

Fig. 10.



Fall 3 nach dem ersten Gipskorsett.

Fig. 11.



Fall 3 nach dem zweiten Gipskorsett.

wichtigen ökonomischen Rücksichten bei wenig bemittelten Fällen, wo übrigens die meist gleichzeitig vorhandene Indolenz der schlimmere Feind des Erfolges ist, sind sehr hochsitzende Dorsalskoliosen, kongenitale Cervicodorsalskoliosen, die ja nicht gar so selten sind wie man früher annahm, und schließlich alle stark geschlängelten Skoliosen für das Redressement ungeeignet, weil man praktisch nicht im stande ist, das durch das Redressement erzielte Resultat zu erhalten ²⁾).

¹⁾ a. a. O. S. 325 ff.

²⁾ Vgl. Schanz, Ueber Resultate und Indikationen des Skoliosenredressements. Vortrag, gehalten am 5. Orthopädenkongreß 1906. (Verhandlungen S. 61—71.)

XXII.

(Aus Dr. W. Böckers chirurgisch-orthopädischer Poliklinik
zu Berlin.)

Zur Beurteilung von Unfallverletzungen im Bereiche des kindlichen Ellbogengelenks.

Von

Dr. W. Böcker.

Mit 5 Abbildungen.

Es ist bekannt, daß zu Beginn der Röntgenära manche Bilder aus der Entwicklungsperiode zu diagnostischen Irrtümern geführt haben, indem Knochenkerne in normalen Epiphysen als Frakturen oder abgesprengte Knochenstücke angesehen wurden. Will man daher pathologische Befunde an Röntgenbildern richtig beurteilen, so muß man vor allem die normalen Verhältnisse am Skelett im Röntgenbilde kennen, um vor Täuschungen geschützt zu sein. Diese Tatsache führte denn auch nach und nach verschiedene Autoren dazu, die Entwicklung des Skeletts der oberen Extremität [Behrendsen¹⁾, von Ranke²⁾, Jedlička³⁾, Wilms⁴⁾] und der unteren Extremität (Sick⁵⁾) von der Geburt bis zum vollendeten Wachstum in einer großen Anzahl von musterhaften Röntgenbildern wiederzugeben und so das zeitliche Auftreten der Knochenkerne in den einzelnen Epiphysen radiographisch darzustellen. Es soll gleich darauf hingewiesen werden, daß sich in der Zeit des ersten Erscheinens der Knochenkerne sowohl bei gesunden, kräftigen, als auch schwächlichen, in der Entwicklung zurückgebliebenen Kindern mehr oder minder große Schwankungen nachweisen lassen und zeitliche Unterschiede bei den

¹⁾ Behrendsen, Deutsche med. Wochenschr. 1897.

²⁾ v. Ranke, Münchener med. Wochenschr. 1898.

³⁾ Jedlička, Ergänzungsheft 4 zu den Fortschr. auf dem Gebiete der Röntgenstrahlen 1900.

⁴⁾ und ⁵⁾ Wilms und Sick, Ergänzungsband 9 zu den Fortschr. auf d. Gebiete der Röntgenstrahlen 1902.

einzelnen Kernen in der Epiphysenverknöcherung bestehen, die sehr viel von den individuellen Verhältnissen (Ernährungsbedingungen, Krankheit etc.) abhängt und sich auf dem Röntgenbild schwieriger deuten läßt, weil noch jahrelang die sogenannte Epiphysennarbe auf demselben zu sehen ist.

Bei der großen Wichtigkeit der Untersuchungen von Wilms über die normale Anatomie und der Untersuchungen von Oberst¹⁾ und seinem Assistenten Wendt²⁾ über die pathologische Anatomie des Ellbogengelenks mit seinen Nachbarknochen gerade für die Röntgendiagnostik halte ich es für notwendig, mit einigen Worten auf die Resultate ihrer Studien hinsichtlich des Auftretens der Knochenkerne in den Epiphysen und der Epiphysenverknöcherung im Ellbogengelenk, das von allen Gelenken wegen seines komplizierten Baus in der Röntgendiagnostik die größten Schwierigkeiten verursacht und darum besonders unser Interesse beansprucht, einzugehen und nochmals hervorzuheben, daß die Kenntnis dieser ausgezeichneten Röntgenbilder dem Arzt in schwierigen Fällen die Beurteilung der im kindlichen Alter häufig vorkommenden Läsionen insbesondere der Frakturen ungemein erleichtert.

Nach Wilms geht die Entwicklung des Ellbogengelenks folgendermaßen vor sich:

Bei einem Neugeborenen sind sämtliche Epiphysen der Ellbogengelenksknochen knorpelig und bleiben es auch während des 1. und 2. Lebensjahres. Im Alter von $2\frac{1}{2}$ Jahren tritt für gewöhnlich der erste Ossifikationskern im Capitulum humeri auf; durchschnittlich mit 6—7, ausnahmsweise aber auch schon mit 4 Jahren kommt ein Knochenkern im Capitulum radii zum Vorschein, im 8.—9. Jahre einer im Epicondylus internus, im 9.—10. Jahre einer im Olekranon; bisweilen hat das Olekranon 2 Ossifikationskerne, einen größeren an der Basis und einen kleineren mehr an der Spitze, ausnahmsweise drei Kerne, einen größeren an der Basis, zwei kleinere nebeneinander an der Spitze, die ich kürzlich selbst auf einem Röntgenbilde bei einem 12jährigen Knaben beobachtet habe, und die leicht mit einer Fraktur verwechselt werden können. Im 11.—13. Jahre erhalten die Trochlea und der Epicondylus externus ihren Knochenkern und zwar, wie die Wilmsschen Röntgenbilder zeigen, meist in so bizarren

¹⁾ Oberst, Ergänzungsheft 5 zu den Fortschr. auf dem Gebiete der Röntgenstrahlen 1901.

²⁾ Wendt, Fortschritte auf dem Gebiete der Röntgenstrahlen 1903, Heft 5.

Formen, daß auch hier eine Verwechslung mit abgesprengten Knochenstücken naheliegt. Im 13. Lebensjahre sind alle Knochenkerne des Ellbogengelenks in der Entwicklung begriffen, und man erhält bei der Aufnahme in verschiedener Projektion Bilder, die wegen Kompliziertheit der Verhältnisse schwer zu deuten sind. Vollendet ist das Knochenwachstum im Ellbogengelenk gewöhnlich im 19.—20. Lebensjahre; doch mitunter ist das Ellbogengelenk bei Mädchen mit 15 Jahren vollständig entwickelt, so daß keine Epiphysenlinie mehr zu erkennen ist, woraus Wilms den Schluß zieht, daß das Knochenwachstum schon in diesem Alter im wesentlichen beendet ist und das Mädchen seine Größe erreicht hat, eine Beobachtung, die wohl allgemein bestätigt wird.

Wendt (l. c.), nach dessen Statistik betreffs der Häufigkeit der Frakturen am unteren Ende des Humerus 38% auf die suprakondylären, 35,8% auf die Frakturen des Epicondylus internus, 24% auf die des Capitulum humeri und nur ein ganz kleiner Teil, etwa 2,2%, auf die der Trochlea und des Epicondylus externus entfallen, hat bei dem großen Untersuchungsmaterial hinsichtlich der Epiphysenverknöcherung am unteren Humerusende folgendes gefunden: die Epiphyse des Capitulum humeri kann gegen die Trochlea bis ins 17. Jahr und gegen die Diaphyse bis ins 18. Jahr hinein getrennt sein. Der Epicondylus internus kann am längsten von allen Epiphysen unverschmolzen bleiben und zwar bis zum 19. Jahre, andererseits kann nach meinen Beobachtungen mit 12 Jahren eine Verschmelzung eingetreten sein zwischen ihm und der Diaphyse. Der Trochleakern findet sich noch im 17. Jahre von dem des Capitulum humeri und noch im 18. Jahre von der Diaphyse getrennt. Der Knochenkern im Epicondylus externus ist noch im 15. Jahre vorhanden und im 17.—18. Jahre nur mit dem des Capitulum humeri verschmolzen, nach Wolff dagegen bereits im 8. Jahre mit dem letzteren verknöchert.

Oberst (l. c.), der die Häufigkeit der Frakturen am oberen Ende des Radius auf 0,28%, des Olekranon auf 0,5% und beider Knochen auf 0,23% sämtlicher Knochenbrüche schätzt, hat bei seinen Untersuchungen hinsichtlich der Epiphysenverknöcherung am proximalen Ende der Vorderarmknochen folgende Beobachtungen gemacht: Die Verknöcherung des Olekranon ist für gewöhnlich im 17.—18. Lebensjahre beendet, während die Epiphyse des Capitulum radii in dieser Zeit noch nicht völlig verstrichen sein kann.

Auch Jedlička (l. c.) aus der Maydschen chirurgischen

Klinik zu Prag hat seine Untersuchungen in einer wertvollen Arbeit: „Die topographische Anatomie des Ellbogengelenks im Röntgenbilde“ niedergelegt und dabei nicht nur das kindliche Ellbogengelenk, sondern auch das des Erwachsenen, das in Zeichnung und Form der Schatten durch das Fehlen der im Wachstum vorhandenen Epiphysenlinien mit ihren Knochenkernen von dem kindlichen Gelenk sehr verschieden ist, berücksichtigt. Diese Studie stellt ebenfalls einen sehr verlässlichen Führer für die richtige Beurteilung des für die Röntgendiagnostik bei weitem kompliziertesten Ellbogengelenks dar. Alle Autoren stimmen im großen und ganzen mit ihren Angaben hinsichtlich des ersten Auftretens der Knochenkerne in den einzelnen Epiphysen und ihrer Verknöcherung im Ellbogengelenk überein und weichen nur insofern voneinander ab, als Jedřicka je nach der Lage des Armes unterscheidet: 1. Eine fronto-anteriore Projektion, wobei die Hinterfläche des Olekranon auf der Platte liegt, 2. eine fronto-posteriore, wobei die Vorderfläche des Ellbogengelenks auf der Platte liegt, 3. eine sagittale externe, wobei der Epicondylus internus auf der Platte liegt und der Epicondylus externus der Röhre zugewendet ist und 4. eine sagittale interne, wobei der Epicondylus externus auf der Platte liegt und der Epicondylus internus der Röhre zugewendet ist. Wilms und Wendt begnügen sich beim Ellbogengelenk mit Aufnahmen von zwei Seiten und zwar in der für den Patienten bequemsten Lage. Das ist entweder die Aufnahme von vorn, wobei das Olekranon auf der Platte liegt, oder die Aufnahme von der Seite, wobei der Epicondylus internus auf der Platte liegt.

Nach meinen Erfahrungen, die ich während einer 10jährigen Tätigkeit in der Klinik meines hochverehrten Lehrers und Freundes Albert Hoffa aus der Würzburger und Berliner Zeit, in der die Röntgenstrahlen seit ihrer Entdeckung als ein wichtiges, ich möchte sagen unentbehrliches diagnostisches Hilfsmittel verwertet werden, gesammelt habe, genügen auch für das für die Röntgendiagnostik so komplizierte Ellbogengelenk die beiden Aufnahmen von vorn und von der Seite und lassen alles das erkennen, was für die richtige Beurteilung eines Röntgenbildes nötig ist. Doch ist dies das mindeste, da manche Frakturen, wie Beck ¹⁾ für die Fraktur der Tibia und Helferich ²⁾ und Suter ³⁾ für die der Fibula nachgewiesen haben, übersehen

¹⁾ Beck, Deutsche med. Wochenschr. 1900, Nr. 2.

²⁾ Helferich, Frakturen und Luxationen, siebente Auflage, 1906.

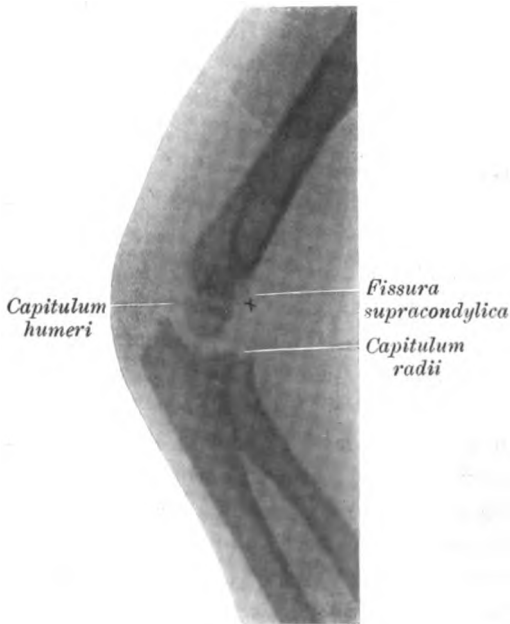
³⁾ Suter, Arch. f. klin. Chir. Bd. 72 S. 183.

werden, wenn die Röntgenaufnahme nur in einer Richtung und zwar in der sagittalen erfolgt. Besonders bei Fissuren und Infraktionen sind Aufnahmen von mindestens zwei Seiten unerlässlich.

Als Beispiel möge folgender Fall dienen:

Ein 6 Jahre altes Kind glitt am 26. Januar 1906 auf der Eisbahn aus und fiel auf den linken Ellbogen. Gleich darauf traten Schmerzen und Schwellung auf, die bei Bewegungen und Druck auf die Außenseite des Ell-

Fig. 1.



bogengelenks zunahmen. Fehlten zwar die klinischen Hauptkennzeichen einer Fraktur, so wurde doch eine solche vermutet und zur Ermittlung zunächst ein Röntgenbild von vorn angefertigt. Dieses Röntgenogramm zeigte völlig normale Verhältnisse. Dagegen ließ die Aufnahme von der Seite, wobei der Epicondylus internus der Platte auflag, in der Diaphyse dicht oberhalb des Capitulum humeri einen schräg nach hinten oben verlaufenden Spalt (Fissur) deutlich erkennen, die sonst fraglos verborgen geblieben wäre (Fig. 1).

Der Fall beweist also, daß bei derartigen Verletzungen zu einer sicheren Diagnosenstellung die X-Strahlen sowohl unersetzlich als auch mehrere Aufnahmen unerlässlich sind.

Die 1½ Jahre später angefertigte Kontrollaufnahme von der Seite zeigt keinerlei pathologische Veränderungen an der alten Frakturstelle, bestätigt dagegen die Angaben Wendts, daß der Knochenkern im Epicondylus internus bereits im 7.—8. Jahre mit Röntgenstrahlen nachweisbar ist, so daß unser Bild in seitlicher Projektion, worauf Wilms für ein späteres Alter hinweist, etwa den Eindruck macht, als ob der mittlere Teil des Humerus keilförmig zwischen die beiden seitlichen Fragmente (Kern des Capitulum humeri und Epicondylus

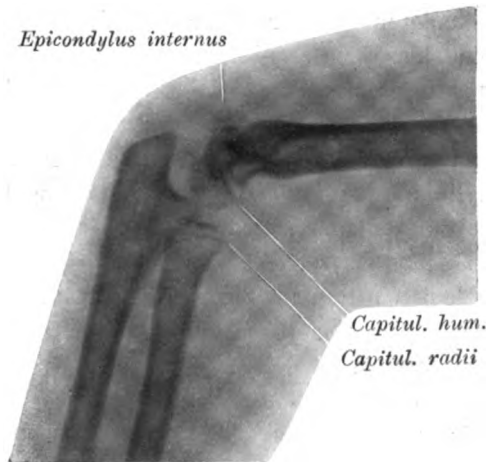
internus) hineingetrieben wäre, was einer T-Fraktur nicht unähnlich sieht (Fig. 2). Es ist ferner wichtig zu wissen, daß im Bereiche des Ellbogengelenks, wenn auch selten, eine Varietät, der in der Sehne des Triceps gelegene schnabelförmige Knochenfortsatz, der von der Unterfläche des Olekranon ausgeht, aber seine Verbindung verlieren kann (Processus anguli Olecrani Kienboeck), und ein Sesambein, das oberhalb des Olekranon in der Sehne des Triceps gelegen ist und ebenfalls bilateral gefunden ist (Patella cubiti Kienboeck¹⁾ vorkommt, welche beide leicht eine Olekranonfraktur vortäuschen können, bei einem kindlichen Ellbogengelenk aber weniger in Frage kommen.

Verfolgen wir nun den Entwicklungsgang der Epiphysenkerne im Ellbogengelenk nach den Untersuchungen der angeführten Autoren und nach den eigenen Erfahrungen, so ist kein Zweifel darüber, daß das Röntgenbild von einem Kinde in einem Alter, wo sämtliche Kerne auf dem Bilde sichtbar werden, also mit 11—13 Jahren, am kompliziertesten geworden ist, und es ist einleuchtend, daß, wenn zu dieser Zeit noch eine Knochenverletzung im Bereiche dieses Gelenks hinzutritt, die Deutung resp. die Trennung des Normalen vom Pathologischen am schwierigsten ist, zumal wenn es sich um kleinere Absprengungen handelt.

So ist es erklärlich, daß verschiedene Röntgenbilder von Verletzungen des Ellbogengelenks beschrieben worden sind, in denen die Epiphysenkerne als abgesprengte Knochenfragmente angesprochen wurden. Und dies ist das häufigere. Aber auch umgekehrt kann man, wenn auch selten, trotz des Studiums der Entwicklung der Knochen im Kindesalter auf dem Röntgenbilde in den Fehler verfallen, abgesprengte Knochenstücke für normale Epiphysenkerne zu halten,

So ist es erklärlich, daß verschiedene Röntgenbilder von Verletzungen des Ellbogengelenks beschrieben worden sind, in denen die Epiphysenkerne als abgesprengte Knochenfragmente angesprochen wurden. Und dies ist das häufigere. Aber auch umgekehrt kann man, wenn auch selten, trotz des Studiums der Entwicklung der Knochen im Kindesalter auf dem Röntgenbilde in den Fehler verfallen, abgesprengte Knochenstücke für normale Epiphysenkerne zu halten,

Fig. 2.



¹⁾ Kienboeck, Wiener med. Presse 1903, Nr. 28—30.

z. B. wenn die Frakturlinien in die Epiphysenlinien fallen. Lassen sich zwar vom Arzt bei nötiger Kenntnis der normalen und pathologischen Anatomie des Ellbogengelenks die meisten Knochenverletzungen richtig beurteilen, so bleibt aber immer noch ein kleiner Teil übrig, der hinsichtlich der Deutung auf dem Röntgenbilde dem Geübtesten und Erfahrensten Schwierigkeiten verursacht. Um von vornherein vor Täuschungen bewahrt zu bleiben, hat man sich also vor allem zu hüten, nicht die normalen Epiphysenlinien für Frakturlinien und die normalen Ossifikationskerne für abgesprengte Knochenfragmente zu halten. Solche Irrtümer werden heute weit weniger vorkommen, wo wir neben der klinischen Untersuchung, die in den bekannten Frakturwerken von Helferich, Hoffa, Kocher u. a. eine klassische Schilderung erfährt und stets eine große Rolle spielt, uns in den schönen Atlanten von Wilms und Jedlička über die zeitlichen Ossifikationsvorgänge in den Epiphysen und in den Arbeiten von Oberst und Wendt außerdem über die pathologischen Verhältnisse bei Frakturen des Ellbogengelenks im Röntgenbilde genau orientieren und im Zweifelsfalle zum Vergleich heranziehen können. In all diesen wertvollen Arbeiten besitzen wir gerade für das Ellbogengelenk einen für die richtige Beurteilung der Bilder wichtigen Behelf und einen sehr verlässlichen Führer auf diesem komplizierten radiographischen Gebiete.

Die Resultate dieser vortrefflichen Untersuchungen wie die Erfahrungen, die einem jeden geübten Beurteiler eigen sind, reichen aber in diagnostisch schwierigen Fällen zuweilen dann nicht aus, wenn traumatische Epiphysenlösungen oder kleinere Absprengungen mit unbedeutender Dislokation vorliegen, die keine bestimmten klinischen Erscheinungen machen. In solchen Fällen kann manchmal die Röntgenaufnahme der gesunden Seite, die man nie versäumen sollte, zum Vergleich zu machen, oder wie Grashey¹⁾ hervorhebt, der später auftretende Kalkschatten im verdickten Periost oder die Callusbildung bisweilen die gewünschte Klarheit bringen.

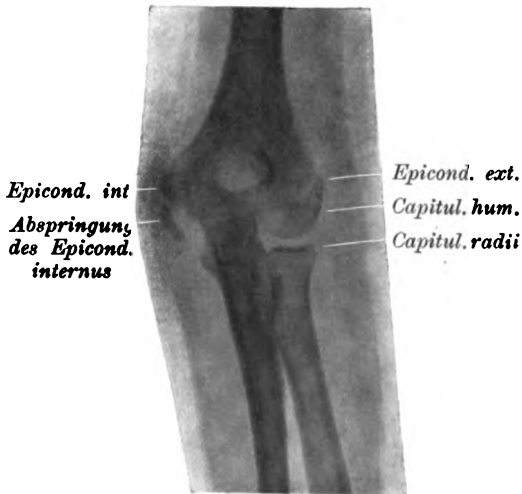
Ich möchte nun im folgenden über eine Verletzung im Bereiche des kindlichen Ellbogengelenks speziell des Epicondylus internus der rechten Seite, die hinsichtlich der Deutung auf dem Röntgenbilde Zweifel aufkommen ließ, berichten. Der Fall betrifft ein 11jähriges

¹⁾ Grashey, Atlas typischer Röntgenbilder vom normalen Menschen. Lehmanns Verlag 1905. — Derselbe, Fortschritte auf dem Gebiete der Röntgenstrahlen Bd. 11 Heft 3.

Mädchen, das beim Spielen auf einem Rasenplatz am 13. Mai 1906 auf den rechten Ellbogen gefallen war. Es stellten sich bald Schmerzen und Schwellung der ganzen Ellbogengelenksgegend ein. Die noch an demselben Tage vom Unfallarzt vorgenommene Untersuchung führte, da die Hauptkennzeichen einer Knochenverletzung fehlten, zu keiner bestimmten Diagnose. Da in den nächsten Tagen die Schwellung zunahm und ausgiebige Bewegungen im Ellbogengelenk schmerzhaft waren, ließ man von fachmännischer Seite ein Röntgenbild von vorn anfertigen, in dem der Befund als im ganzen normal befunden wurde.

Nur war man sich nicht ganz klar darüber, ob die Lage des Epicondylus internus normal zu nennen sei. Aber die geringen objektiven Erscheinungen und die Tatsache, daß in einem solchen Alter Fälle vorkommen, die die Epiphysenlinie zwischen der Diaphyse und dem Epicondylus verbreitert erscheinen lassen, führten damals den Beurteiler zu der Ansicht, daß in diesem Falle wohl keine Knochenverletzung vor-

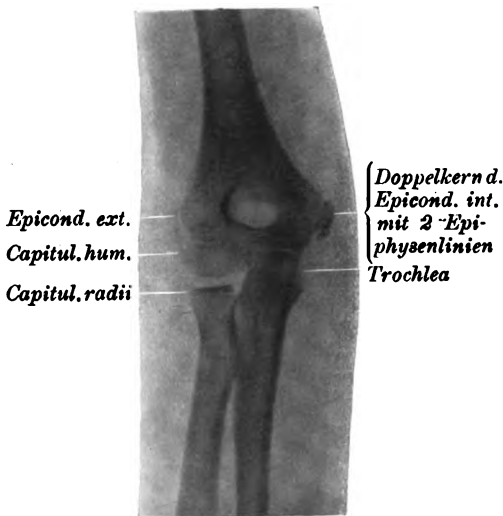
Fig. 3.



liegende (Fig. 3). Dementsprechend wurde das Kind nach Rückgang der Schwellung bald massiert und es wurden frühzeitig Streck- und Beugebewegungen vorgenommen, die zwar anfangs schmerzhaft und behindert, aber allmählich so weit möglich waren, daß nur noch eine Behinderung bei der Streckung vorlag. Trotz konsequent durchgeführter Massage und Gymnastik verlor sich diese Bewegungsbeschränkung nicht, vielmehr trat eine Verschlechterung ein, indem 4 Wochen nach dem Unfall der rechte Arm nur noch ein wenig über einen rechten Winkel im Ellbogengelenk gestreckt werden konnte. Wollte man ausgiebiger strecken, so traten heftige Schmerzen auf, und die Sehne des Biceps spannte sich stark an. Dies war der Zustand, als ich das Kind Mitte Juni sah. Um der Sache auf den Grund zu gehen, ließ ich nicht nur eine Röntgenaufnahme des verletzten Ellbogengelenks, die in keiner

nennenswerten Weise von dem ersten Röntgenbefund, wie ihn Fig. 3 zeigt, abwich, sondern auch zum Vergleich eine solche der gesunden Seite anfertigen (Fig. 4). Der Unterschied beider Bilder war überraschend. Während der Epicondylus internus der gesunden Seite an völlig normaler Stelle lag und die Epiphysenscheibe nur eine schmale Linie aufwies, fand sich der Epicondylus der verletzten Seite an einer anderen Stelle in der Weise, daß derselbe etwas seitlich nach unten verschoben war und mit seinem unteren Ende bis an den Gelenkspalt reichte. Der Raum zwischen der Diaphyse und dem

Fig. 4.



Epicondylus ist dadurch etwas verbreitert. Wenn nun schon der Röntgenbefund durch Vergleich mit der gesunden Seite auf eine Absprengung schließen läßt, so wird man in dieser Ansicht noch durch den klinischen Befund bestärkt, so daß kein Zweifel mehr an der Diagnose besteht. Wir haben nur noch zu entscheiden, ob es eine reine Epiphysenlösung oder eine Absprengung im Epicondylus selbst ist. Wie wir gleich sehen werden, liegt hierin die

Hauptschwierigkeit der Beurteilung dieses Falles. Wenn wir nämlich das Bild der gesunden Seite genau ansehen, so fällt auf, daß nicht allein eine Epiphysenlinie zwischen der Diaphyse und dem Epicondylus internus, sondern auch noch eine zweite Linie im Epicondylus selbst sichtbar ist, die demselben eine Semmelform gibt und meines Erachtens nichts anderes ist, als eine Epiphysenlinie. Dadurch ist der Epicondylus internus zweigeteilt, d. h. besteht aus zwei Kernen, dem medialen und lateralen (Fig. 4). Diese Erscheinung tritt auf der Originalplatte deutlich hervor. Ich habe allerdings in der Literatur nichts darüber gefunden, daß der Epicondylus internus zwei Kerne haben kann; doch halte ich eine andere Deutung kaum für möglich, zumal ich den in meinem Röntgenbilde sichtbaren Be-

fund in genau der gleichen Weise wiedererkenne in einigen Abbildungen in der Wendtschen Arbeit.

Denn Wendt bringt drei Bilder im Alter von 15—19 Jahren (Nr. 15, 16, 19 auf Tafel XXII in den Fortschritten auf dem Gebiete der Röntgenstrahlen Bd. 6, Heft 5), die deutlich eine Zweiteilung erkennen lassen, die Wendt aber gar nicht erwähnt. Betrachten wir nun das Bild der verletzten Seite, so sehen wir nicht allein die übliche Epiphysenlinie zwischen der Diaphyse und der Basis des Epicondylus internus, die gänzlich unverletzt ist, sondern auch eine zweite Epiphysenlinie zwischen den beiden Kernen des Epicondylus, wovon der laterale Kern (die Spitze) abgesprengt ist (Fig. 3). Da aber die Frakturlinie nicht genau in der lateralen Epiphysenlinie verläuft, vorausgesetzt, daß die im Epicondylus verlaufende Linie eine Epiphysenlinie ist, haben wir es nicht mit einer reinen Epiphysenlösung zu tun, sondern die Verletzung als eine Absprengung an der Spitze anzusehen.

So erklärt sich die Schwierigkeit der Deutung auf dem Röntgenbilde.

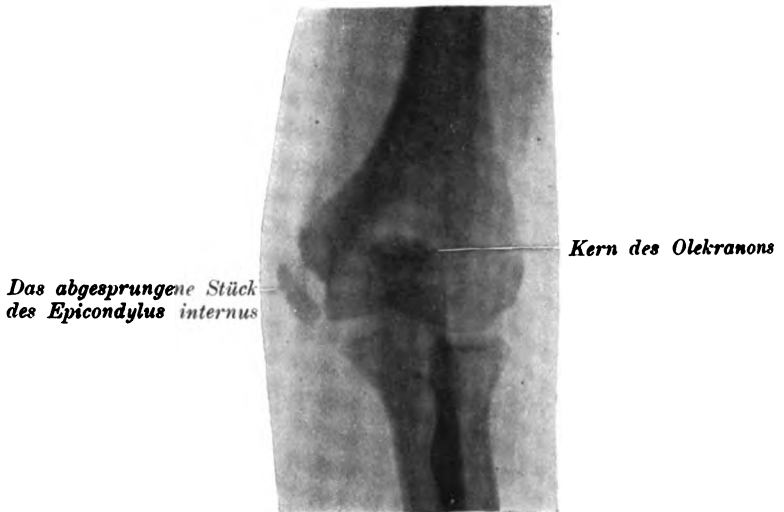
Was die Therapie anlangt, so wurde der verletzte Arm in Narkose gestreckt und im Gipsverband fixiert. Schon nach einigen Tagen wurde der Verband entfernt und ein Schienenhülsenapparat angelegt, der abwechselnd den Arm eine Zeitlang in Streckstellung oder Beugestellung hielt. Außerdem wurden täglich aktive und passive Redressionsübungen, die recht schmerzhaft waren, vorgenommen. Nach 6wöchentlicher Behandlung hatte der Arm seine völlige Bewegungs- und Gebrauchsfähigkeit wiedererlangt.

Ich stimme mit Helferich gegenüber Kocher, der solche Fälle operativ mit Naht oder Exzision behandelt, darin überein, daß man auf unblutigem Wege auskommen und so die schönsten Erfolge erzielen kann.

Um zu wissen, was aus dem abgesprengten Epicondylus internus und den Epiphysenlinien geworden ist, habe ich ein Jahr nach dem Unfall ein Röntgenogramm anfertigen lassen, das uns den gegenwärtigen Befund illustriert. Auf demselben sehen wir, daß das abgesprengte Stück seine alte Lage und Form wenig verändert, und daß zwischen ihm und dem Condylus internus sich Callus gebildet hat, der eine teilweise Verwachsung mit dem letzteren erkennen läßt. Im übrigen erkennt man, wie die einzelnen Knochenkerne gewachsen und die Epiphysenlinien, abgesehen vom Olekranon, dessen Kern in

der Fossa olecrani zum Vorschein kommt, bis auf einen kleinen Teil des Capitulum humeri und radii bereits verschmolzen sind (Fig. 5). Zusammenfassend kommen wir zu dem Ergebnis, daß es zur richtigen

Fig. 5.



Beurteilung von Verletzungen im Bereiche des kindlichen Ellbogengelenks unbedingt erforderlich ist:

1. Die normale Anatomie in der Entwicklungsperiode und
2. die pathologische Anatomie speziell bei Frakturen im Röntgenbilde zu kennen.
3. In diagnostisch schwierigen Fällen Aufnahmen von mindestens zwei Seiten zu machen.
4. Ein Vergleichsbild der gesunden Seite anzufertigen oder unter gleichen Bedingungen ein Vergleichsobjekt von einem anderen zu nehmen.
5. Stets die klinische Untersuchung mit dem Röntgenbefund in Einklang zu bringen.

So wie unter Berücksichtigung der eben geschilderten Untersuchungstechnik mir die Zweiteilung im Epiphysenkern des Epicondylus internus aufgestoßen ist, wird, wie ich denke, noch manche andere Feinheit auf den Röntgenbildern kindlicher Gelenke erkannt und gewürdigt werden.

XXIII.

(Aus der chirurgisch-orthopädischen Privatklinik von Dr. Paul Guradze in Wiesbaden.)

Erfolge der Oberschenkelosteotomie.

Von

Dr. Paul Guradze.

Mit 35 Abbildungen.

In der Hoffaschen Klinik hat die Oberschenkelosteotomie von jeher eine große Rolle gespielt und ist stets mit besonderer Sorgfalt und Liebe von meinem ehemaligen hochverehrten Lehrer ausgeführt worden. Dies geht schon daraus hervor, daß Hoffa auch bei Gelegenheit einer Festschrift der Physikalisch-medizinischen Gesellschaft in Würzburg im Jahre 1899 als Thema die Osteotomie bei Behandlung der Hüftgelenksdeformitäten gewählt hatte, wodurch er damals seine vielen schönen Erfolge der Oeffentlichkeit überlieferte.

Ich will nun im folgenden nicht alle von mir ausgeführten Fälle von Oberschenkelosteotomie niederlegen, sondern nur je ein Beispiel der markantesten und am meisten ins Auge springenden Typen vorführen, an welchen man die Erfolge dieser so außerordentlich segensreichen Operation demonstrieren kann. Denn es gibt wohl kaum eine Deformität der Hüfte, des Oberschenkels und des Knies, bei welcher sich nicht die Osteotomie mit Erfolg anwenden ließe; und auch wohl kaum eine Operation, die sowohl für Patient und Laien, wie auch für den Arzt einen so schnellen und ins Auge springenden Erfolg zeitigt. Wir erzeugen eine künstliche offene Fraktur, geben mit Hilfe unserer Technik der Extremität eine völlig andere zweckentsprechende Stellung, welche wir sogleich durch den Gipsverband fixieren. Dann zitieren wir die Manen des verblichenen Julius Wolff. Sie erscheinen bewaffnet mit der Gewalt des Transformationsgesetzes, und in wenigen Munden ist der Knochen um-

geformt, sind seine Bälkchen so geordnet, daß er jetzt den Körper wieder in zweckmäßiger Weise stützen, tragen und bewegen kann. Aus einem verkrümmten, schiefen, hinkenden Krüppel ist ein aufrecht stehender und gerade gehender Mensch geworden.

Ueber die Technik der Osteotomie ist im wesentlichen nichts Neues hinzuzufügen. Von Rhea Barton (1826) an, der als erster die lineäre Durchsägung des Femur angab, sind bis zu der Grenzlinie, die den Namen v. Volkmann trägt, und von dieser Schule aus bis auf unsere Zeit die verschiedensten Methoden der Durchsägung und Durchmeißelung der lineären und der Keilosteotomien angegeben worden, beginnend mit der Osteotomia pelvitrochanterica zwischen Kopf und Becken und heruntergehend bis zu den Osteotomien am distalen Femurende in den Kondylen. Der Kundige wird je nach der Individualität des Leidens das Richtige und den richtigen Ort wählen können. Nur das eine möchte ich erwähnen, daß wir in den weitaus meisten Fällen mit der lineären Osteotomie auskommen können und daß die Herausmeißelung eines Keiles nach meinen Erfahrungen fast stets als überflüssig und das Verfahren komplizierend angesehen werden kann. Ferner werden wir nach Möglichkeit extraartikulär osteotomieren, besonders also an der Hüfte die subtrochantere Osteotomie bevorzugen, am distalen Ende die von Macewen angegebene. Was die Richtung der Osteotomieführung anbetrifft, so ist es meines Erachtens die Hauptsache, in vielen Fällen überhaupt nur eine Durchtrennung des Knochens zu schaffen, ob die Meißelführung einmal mehr direkt quer oder schräg ausfällt, ist oft von geringerer Bedeutung, als es in den Lehrbüchern steht, viel wichtiger ist nachher die Einstellung der beiden Frakturenden zueinander und hier sollen wir uns auch im Interesse der Exaktheit und im Interesse des Patienten nach Möglichkeit der vollkommensten technischen Hilfsmittel wie Schede-Tisch etc. bedienen und auf die sorgfältigste Anlegung unseres Gipsverbandes den größten Wert legen. Wenn ich soeben sagte, daß es auf die Richtung der Meißelführung nicht so sehr ankommt, so ist dies natürlich auch *cum grano salis* zu verstehen, und wird das richtige medizinische Denken uns hierbei mehr behilflich sein als schablonenmäßiges Nachahmen einer Methode. So werden wir z. B., wenn wir eine verkürzte Extremität verlängern und zugleich in abduzierter Stellung eingipsen wollen, die Osteotomie in schräger Richtung von unten außen nach oben innen ausführen, um so durch Extension die größeren dann aber

noch immer in Kontakt bleibenden Flächen der Frakturenden nach Möglichkeit aneinander vorbeiziehen zu können. Wir werden bei der Osteotomie des Genu valgum die Schrägung anders setzen wie beim Genu varum. Alles dieses aber hier genauer zu beschreiben, hieße Eulen nach Athen tragen.

Ich bediene mich in der letzten Zeit bei Oberschenkelosteotomien, besonders bei solchen am proximalen Ende, des uns von Gocht am Orthopädenkongreß 1904 demonstrierten kombinierten Zuggipsverbandes, den ich als eine in jeder Beziehung vorzügliche Ergänzung unserer Verbandtechnik schätzen gelernt habe. Es läßt sich damit innerhalb der ersten Wochen nach zirkulärer Durchsägung des Gipsverbandes noch eine wesentliche und dann auch leicht ohne Narkose vornehmbare Etappenkorrektur der Stellung resp. eine entsprechende Verlängerung erzielen, wenn man sich der Lorenzschen Schraube oder des Schede-Tisches bedient. Erwähnen möchte ich hierbei ein kleines Instrument, das in meiner Werkstätte zur Bohrung von Gipsfenstern konstruiert wurde. Man stelle sich eine Art Korkzieher vor, welcher an seinem Ende eine Fräse trägt, wie wir sie zum Fräsen der runden Kniegelenksscharniere benutzten. Hiermit ist in wenigen Sekunden selbst in dem dicksten Gipsverband eine Oeffnung gemacht, in welche wir jetzt die Branche der Stilleschen Gipsschere versenken, um in äußerst kurzer Zeit eine solche zirkuläre Durchtrennung eines Gipsverbandes ausführen zu können.

Was die Wundbehandlung anbetrifft, so verschließe ich im Gegensatz zu der bei Hoffa geübten Methode die Wunde völlig nach sorgfältiger Blutstillung, und zwar lege ich gewöhnlich einige Muskelfasziennähte aus Katgut und dann darüber die Hautnähte ebenfalls aus Katgut an. Diese Hautnähte kann man beliebig lange Zeit unter dem Gipsverband liegen lassen. Ist man der Korrektur der Deformität nicht ganz sicher, so ist es ratsam, nach etwa 2 Wochen den Gipsverband zu wechseln, um die Stellung ohne Gips kontrollieren, eventuell noch verbessern zu können. Oft habe ich aber auch nur einen Gipsverband für die ganze Zeit angelegt, was natürlich bei Tamponade der Wunden kaum angängig wäre. Die Zeit der Gipsverbände rechne ich in der Regel auf 6—8 Wochen und lasse von der Hälfte der Zeit an den Patienten in seinem Gipsverbande, in welchen ich immer den Fuß mit hineingipse, umhergehen.

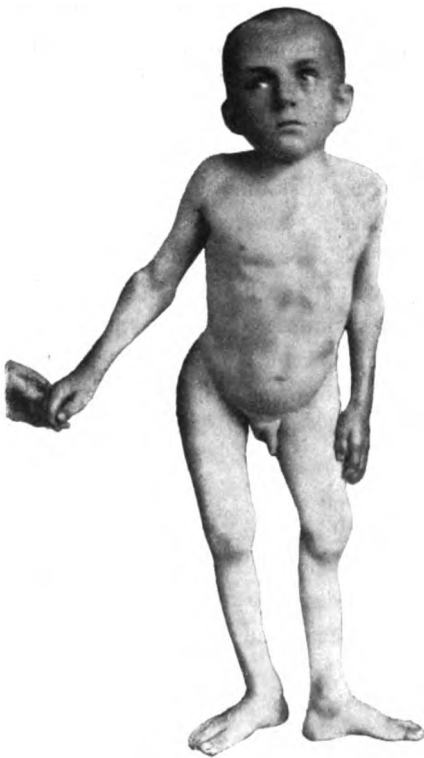
Dies wären im wesentlichen meine Vorbemerkungen, welche

ich der eingangs angekündigten Veröffentlichung meiner markantesten Fälle vorausschicken wollte. Ich beginne nunmehr mit der Anwendung der Osteotomie bei den Deformitäten des Hüftgelenks. Hier möchte ich zunächst 2 Fälle von schwerster rhachitischer Coxa vara besprechen.

Der 1. Fall war dadurch in meine Behandlung gelangt, daß zwei Kollegen gelegentlich einer Fußwanderung durch ein Dörfchen

Fig. 1.

Fig. 2.



des Taunus einem elenden Krüppelknaben begegneten, der völlig gebückt, gestützt mit beiden vorgestreckten Händen auf einen Krückstock, sich nur mühsam in schräger Richtung bewegte. Die auf ihre Veranlassung angeknüpften Verhandlungen mit dem Dorfgeistlichen hatten schließlich die Ueberweisung des Knaben in meine Behandlung im Jahre 1903 zur Folge.

Ich gebe die Krankengeschichte:

Karl R., 11 Jahre alt, aus Hohenstein. Der Knabe ist, nach dem Begleitbrief des Pfarrers zu schließen, unter den allerdürftigsten Verhältnissen aufgewachsen und hat in seiner Jugend, es heißt im 2. Lebensjahr, an einer schweren englischen Krankheit gelitten, „und da der Knabe meist sich selbst überlassen war,“ so heißt es in dem Briefe, „so rutschte das arme Wesen meist auf der Erde herum, die Arme als Hebel benutzend.“ Eine ärztliche Spezial-

Fig. 3.

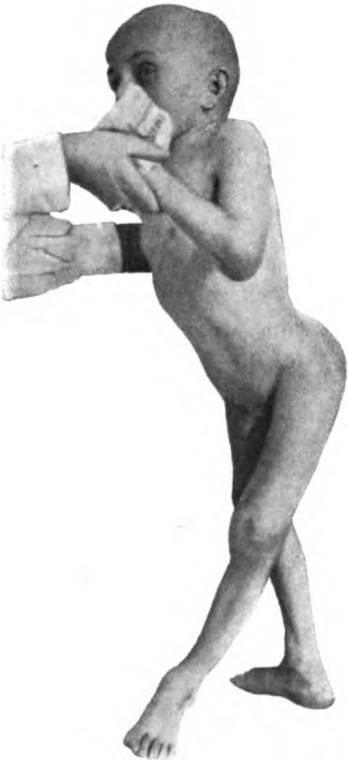
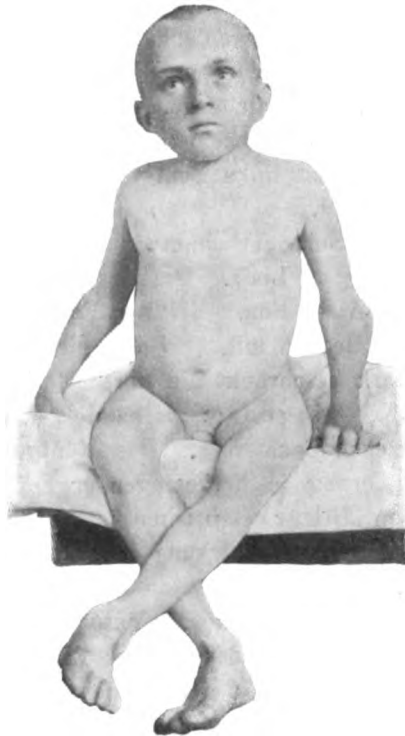
Fig. 4.



behandlung konnte aus materiellen Gründen nicht vorgenommen werden. Erst jetzt in seinem 11. Jahre führte den Knaben der oben erwähnte Zufall in meine Behandlung.

Status praesens (cf. Fig. 1, 2, 3, 4): Kleiner, elender Knabe mit Anzeichen überstandener Rhachitis. Großer Kopf, starke Verdickung beider Ellbogengelenke, bei denen Streckung wie Supi-

nation beschränkt ist. Der Knabe hält sich sehr nach vorne gebückt. Es besteht eine erhebliche Rückenlordose, bedingt durch schwere Beugekontrakturen im rechten wie besonders im linken Hüftgelenk. Außer der Flexion zeigen die unteren Extremitäten sehr starke Adduktionsstellung, so daß die Füße nicht nebeneinander, sondern der linke vor und über den rechten Fuß zu stehen kommt. Die Beine sind dabei nach außen rotiert, wodurch die linke Patella direkt nach außen zeigt, wie dies besonders beim markierten Gehversuch (Fig. 3) ersichtlich ist. Es gelingt dem Knaben nicht, die Beine auseinander zu stellen. Setzt sich der Knabe, so ist dies nicht anders möglich, als daß sich seine Unterschenkel kreuzen. Geht der Knabe, so geschieht das nicht wie in Fig. 3, sondern in der eingangs geschilderten Weise. Der Oberkörper ist dabei fast rechtwinkelig vorgebeugt, beide Hände liegen auf dem Griffe eines vorgesetzten Krückstockes, hinter welchem er sich in schräger Richtung, das linke Bein vorsetzend, das rechte nachschleifend, dahinschleppt.

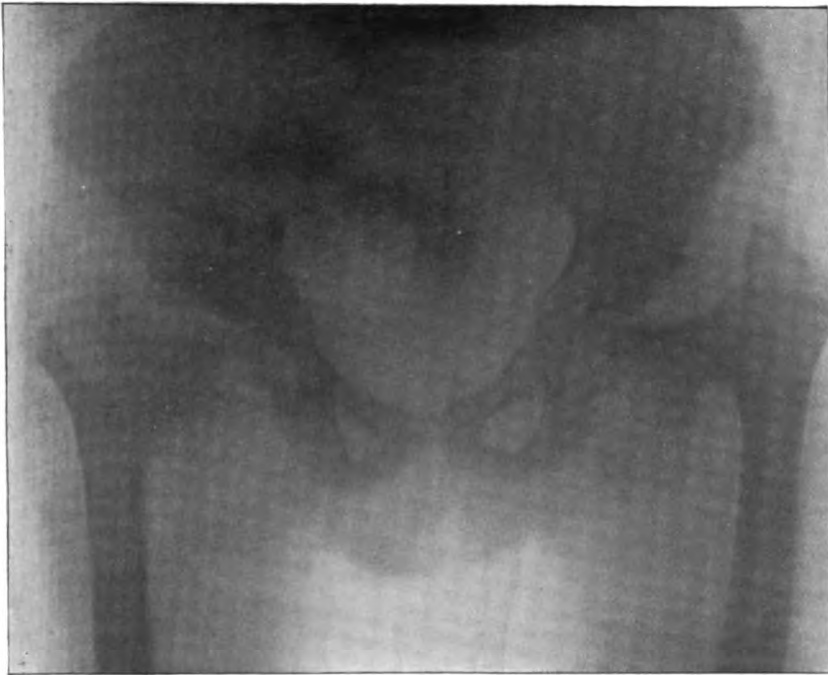Beide Trochanter Spitzen stehen hoch über der Roser-Nélatonschen Linie. Die Beugung der Hüften ist relativ frei, ebenso die Adduktion. Bei der Extension geht vom stumpfen Winkel an das Becken mit. So gut wie aufgehoben ist die Abduktion, ebenso stark beschränkt die Innenrotation.

Diagnose: Es handelt sich um einen Fall schwerster rhachitischer Coxa vara. Das Röntgenbild zeigt dann auch diese Veränderung in hervorragender Form (Fig. 5). So wie wir die Fälle von Müller beschrieben finden, zeigt sich beiderseits eine starke spitzwinkelige Abknickung zwischen Hals und Oberschenkelschaft. Dabei sitzen die Köpfe so in den Pfannen, daß nur ihr oberster Abschnitt mit dem Gelenk in Kontakt ist, während fast $\frac{3}{4}$ Teil der Köpfe nach unten außerhalb der Pfannen zu stehen kommen. Die Spitze des Trochanter steht beiderseits höher als der obere Pfannenrand, dem Becken dicht anliegend, so daß schon hieraus klar hervorgeht, daß eine Abduktionsbewegung ausgeschlossen ist.

Therapie: Ich ging in diesem Falle so vor, daß ich zunächst am 13. August 1903 in Narkose beide Hüften nach Dollinger redressierte und sie, soweit dies möglich war, in Extension, Abduktion und Innenrotation in den Gipsverband legte. Am zweiten Tage bekam der Junge eine Reihe epileptischer Anfälle, dann verlief alles normal.

Dieser Gipsverband blieb 5 Wochen liegen und hat besonders die Beugekontrakturen erheblich ausgeglichen, während die Abduktion noch nicht zufriedenstellend war und das linke Bein noch in starker Außenrotation verharrete. Deshalb schloß ich am 17. September auf der linken Seite noch die subtrochantere Osteotomie in der typischen Weise an. Ich konnte nun die Oberschenkel, die ich beide eingipste, in starke Abduktionsstellung bringen und das linke

Fig. 5.



Bein auch soweit nach innen rotieren, daß die Patella nach vorn zeigte. Nach sieben Wochen, am 3. November, wurde der Gipsverband abgenommen und im Dezember der Patient nach Hause entlassen. Später, im März 1904, habe ich ihn mir noch einmal zur Nachbehandlung mit Massage und mediko-mechanischen Übungen für 3 Wochen kommen lassen.

Das erreichte Resultat war folgendes (cf. Fig. 6—9): Patient kann mit geschlossenen Fersen aufrecht stehen, die Rückenlordose ist beseitigt. Die Beugekontrakturen der Hüftgelenke sind ausgeglichen, die übrigen Bewegungen im Hüftgelenk sind viel er-

giebiger geworden. Die Abduktionsfähigkeit, besonders die des osteotomierten linken Beines, hat soviel zugenommen, daß Patient jetzt die Beine aktiv bis 34 cm Fersenabstand, passiv bis zu 40 cm spreizen kann. Rotation, Flexion und Extension haben ebenfalls zugenommen, Patient kann jetzt sogar Treppen steigen. Die Knie-scheiben zeigen im Gegensatz zu früher nach vorne. Beim Sitzen

Fig. 7.

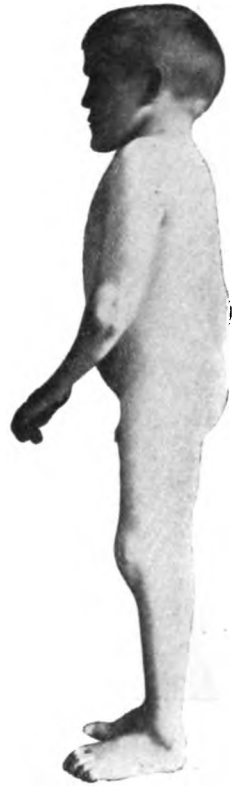
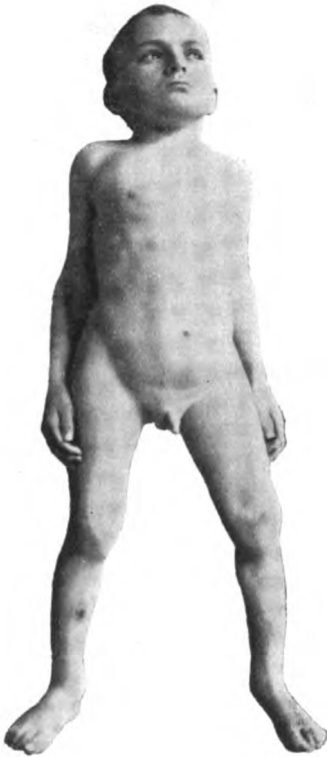
Fig. 6.



hängen die Unterschenkel nebeneinander herunter, sie kreuzen sich nicht mehr. Patient geht jetzt aufrecht ohne Stock und zwar geradeaus.

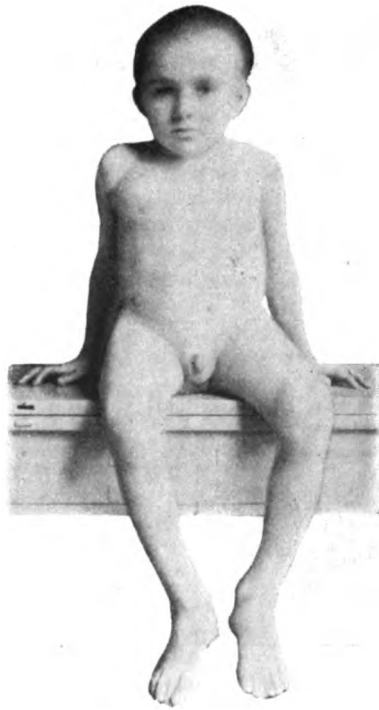
Am 7. September 1904 hat er sich wieder vorgestellt. In diesem halben Jahre war er 4 cm gewachsen, ging ohne Stock und machte weiter gute Fortschritte. Im Januar 1906 hatte dann der Knabe das Unglück, bei Glatteis den linken Oberschenkel an der

Grenze zwischen unterem und mittlerem Drittel zu brechen. Ich habe ihm, als er 14 Tage nach dem Unfall, nur mit einer kleinen Brettschiene bisher verbunden, zu mir gebracht wurde, die Frakturenden wieder adaptiert und die Fraktur zur Heilung gebracht. Die Funktion seiner Beine hat dadurch nicht gelitten. Das letzte Mal sah ich den Knaben Ostern 1907, als er aus der Schule kam und

Fig. 8.

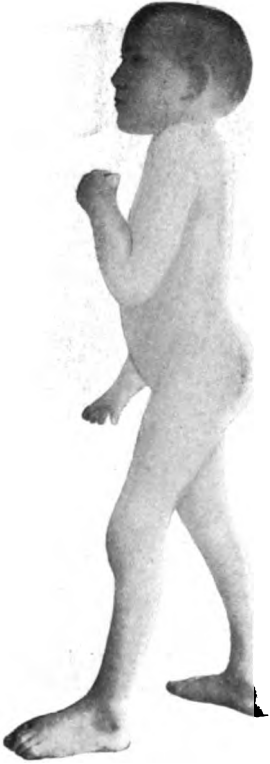

Fig. 9.



mich um Rat fragte, welchen Erwerbszweig er ergreifen sollte. Er ist wohl ein kleiner Mann geblieben, der sich aber jetzt gut fortbewegen und sich auch in jedem Sinne auf die eigenen Füße stellen kann.

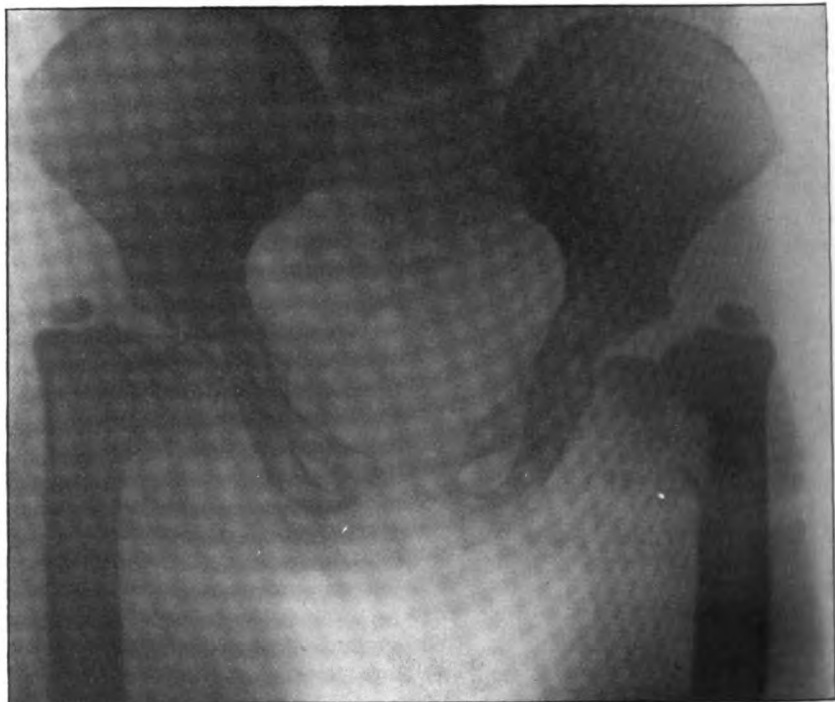Den 2. Fall von Coxa vara will ich nur ganz kurz schildern.

Karl K., 6 Jahre alt, Fabrikarbeiterssohn aus Wiesbaden.

In der Kindheit hatte der Knabe schwere Rhachitis. Mit 2 Jahren laufen gelernt, von Anfang an stark gewatschelt, wurde bisher mit der üblichen antirhachitischen Kur ohne Erfolg behandelt.

Status praesens: Das auffallendste Symptom ist der stark watschelnde Gang des Knaben, der lebhaft an eine doppelseitige Hüftgelenksluxation erinnert. Dabei besteht Lordose der Lendenwirbelsäule, Trochanteren stehen beiderseits je 2 cm über der Roser-Nélatonschen Linie. Die Abduktion ist beschränkt, Beinspreizen im Stehen und Liegen nur bis zu 19 cm Fersenabstand möglich.

Fig. 10.



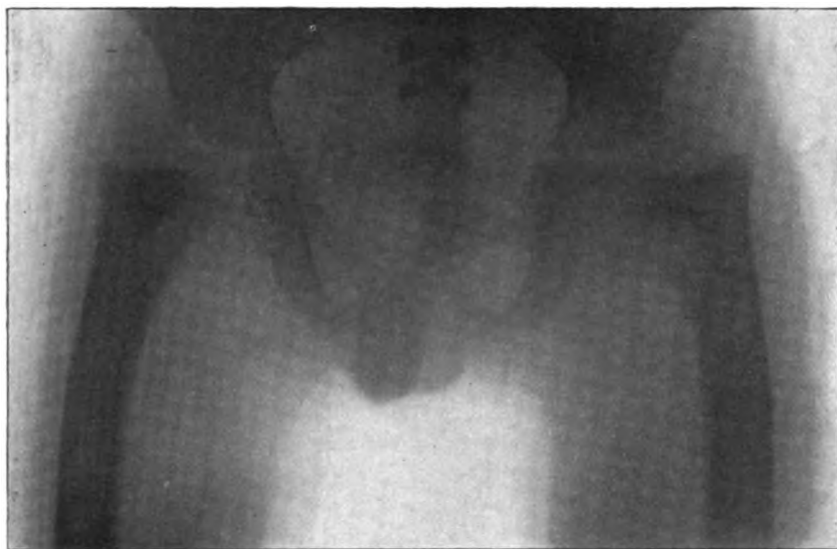Ebenso ist die Außenrotation behindert. Flexion und Innenrotation sind frei. Trendelenburgsches Phänomen besonders beim Stehen auf dem rechten Fuße. Ich gebe von diesem Falle die beiden Röntgenbilder wieder (Fig. 10 u. 11), von denen das erste eine deutliche Coxa vara mit spitzwinkliger Stellung zeigt.

Ich habe hier am 7. September 1904 beiderseits an der Grenze von Hals und Schaft eine Keilosteotomie gemacht mit der Basis des Keiles außen am Trochanter major. Dadurch habe ich auf beiden Seiten eine Vergrößerung des Winkels erzielt. Besonders deutlich ist dies auf der linken Seite ersichtlich, auf welcher wir jetzt einen

stumpfen Winkel sehen (Fig. 11). An den Photographien des Knaben war wenig zu demonstrieren, da sich das Pathologische eben meistens im Gange ausdrückte. Der klinische Erfolg war der, daß das Watscheln verschwunden war; und gegen 19 cm Spreizfähigkeit vor der Operation konnten die Beine bis 43 cm gespreizt werden.

Außer der Coxa vara sind es dann hauptsächlich die Folgeerscheinungen der tuberkulösen Coxitis, welche sich außerordentlich günstig durch die Osteotomie beeinflussen lassen. Ich meine hiermit die Fälle von knöchernen Hüftgelenksankylosen in schwerer Beugekontrakturstellung, die wir nach Ausheilung des eigentlichen tuber-

Fig. 11.



kulösen Prozesses leider noch häufig zu beobachten Gelegenheit haben. Wir osteotomieren in diesen Fällen dann, wenn wir uns durch die klinische Untersuchung und das Röntgenbild davon überzeugt haben, daß es sich um eine knöcherne Ankylose handelt, bei welcher das Verfahren von Dollinger sich von selbst verbietet. Auch müssen wir der Ausheilung der Tuberkulose soweit sicher sein, daß wir durch diesen Eingriff kein neues Aufflackern der Krankheit zu befürchten brauchen. Von diesen Fällen will ich einen besonders typischen als Beispiel erwähnen, bei welchem ich erst vor etlichen Tagen den Gipsverband entfernt habe.

Karl W., 8 Jahre alt, aus Wiesbaden.

Eltern sind kräftig und gesund, ebenso vier Geschwister; hereditär also keine Belastung nachweisbar. Er ist das jüngste der Kinder. Im 2. Lebensjahre erkrankte er an einer Hüftgelenksentzündung, die von dem Arzte unter Hinzuziehung eines Chirurgen behandelt wurde. Fast 2 Jahre hat der Knabe nach Angabe der

Fig. 12.

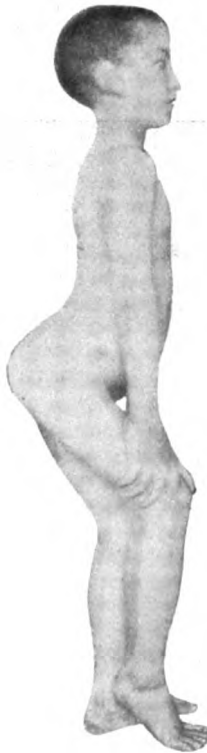
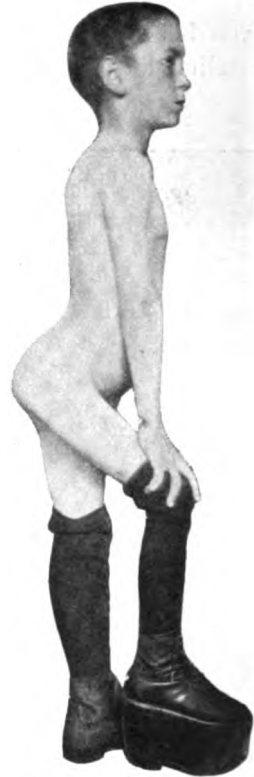
Fig. 13.

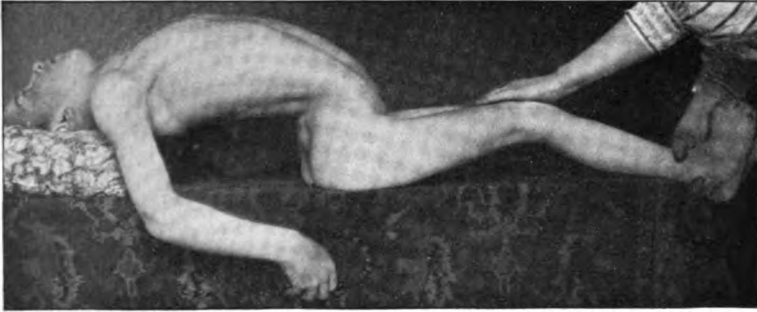


Eltern im Streckverband gelegen. Dann ist er zunächst gekrochen, später gegangen. Das Bein soll sich dabei immer mehr in Beugestellung gezogen und befestigt haben. Seit 2 Jahren trägt er einen unförmigen Schuhstollen.

Status praesens (cf. Fig. 12—15): Für sein Alter leidlich gut entwickelter Knabe. Das rechte Bein ist im Hüftgelenk in rechtwinkliger Beugekontrakturstellung ankylotisch fixiert, in Mittelstellung zwischen Ad- und Abduktion, die Patella zeigt nach

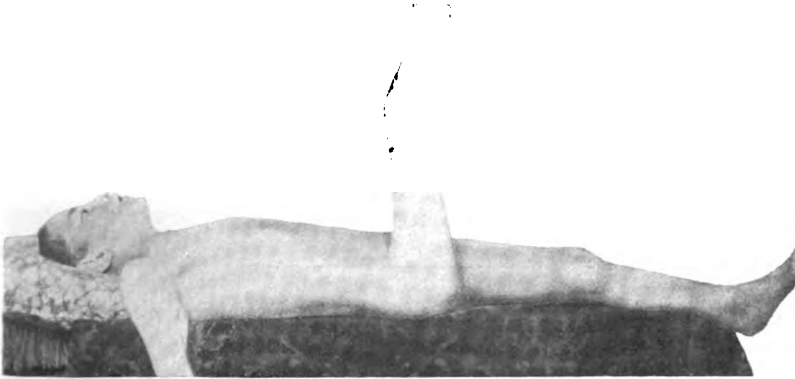
vorne. Bei allen Bewegungsversuchen geht das Becken mit. Im Liegen besteht eine starke Lordose, welche erst verschwindet, wenn das Bein rechtwinkelig in die Höhe gehoben ist. Ebenso besteht

Fig. 14.



beim Stehen sehr starke Lordose und Spitzfußstellung. Das Knie wird gebeugt gehalten. Diese Lordose verschwindet auch erst, wenn Patient beim Stehen auf dem linken Bein das rechte im Hüft- und Kniegelenk rechtwinkelig gebeugt über der Erde schwebend hält.

Fig. 15.

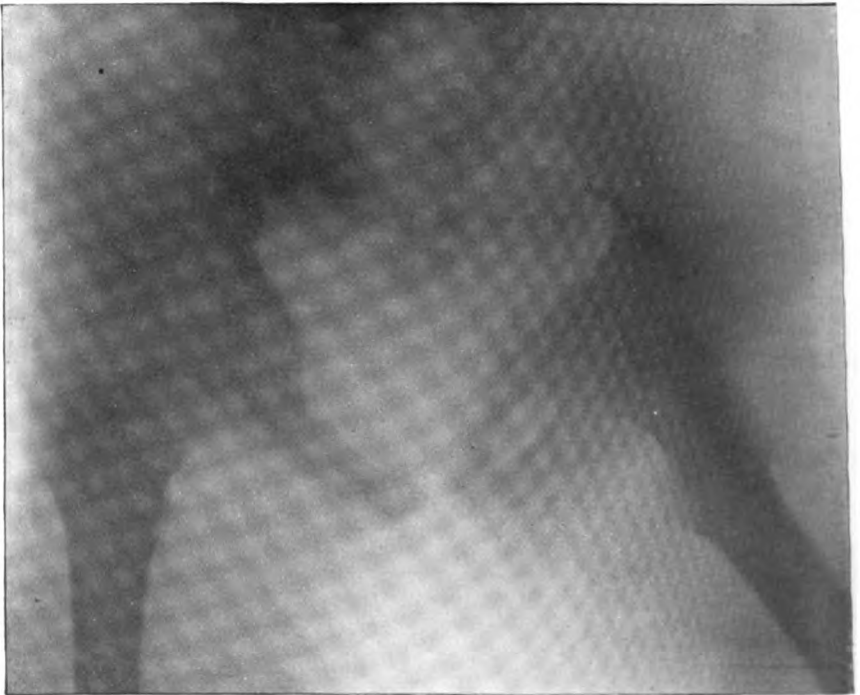

Wenn er sich bemüht, möglichst gerade auf seinem linken Bein zu stehen, schwebt die Ferse des rechten 17 cm über dem Erdboden. Der Stollen des Schuhes, den er jetzt trägt, ist 18 cm hoch. Wenn Patient geht, hinkt er sehr stark nach rechts herunter und stützt sich mit der rechten Hand auf den rechten Oberschenkel. Der rechte Trochanter springt deutlich seitlich und nach hinten hervor, steht 1 cm über der Roser-Nélaton'schen Linie.

Das Röntgenbild (Fig. 16) zeigt eine deutliche ankylotische Verwachsung des völlig verbildeten Kopfes mit der Pfanne.

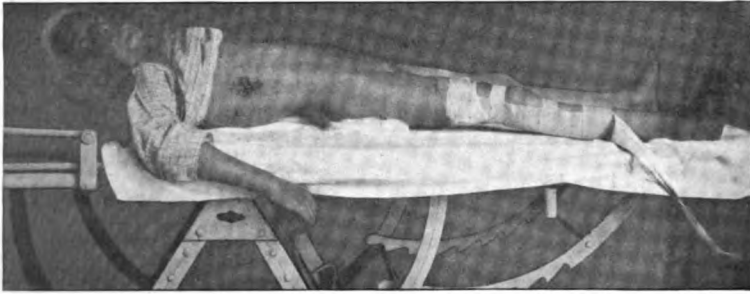
Therapie: Ich habe nun am 30. August 1907 in Chloroformnarkose die subtrochantere Osteotomie ausgeführt. Die Wunde wurde durch Muskelfaszien- und Hautnähte verschlossen und dann das Bein mit dem Gochtschen Streckgipsverband in geringe Ab-

Fig. 16.



duktion und in die möglichst erreichbare Extension gestellt. Nach $2\frac{1}{2}$ Wochen, am 17. Oktober, habe ich dann nach zirkulärer Durchtrennung des Gipsverbandes etwa an der Grenze des oberen und mittleren Oberschenkeltritts um etwa noch 4 cm extendiert und die Lücke durch Gipsbinden über dazwischen gelegten Korkplättchen geschlossen. Diesen Gipsverband habe ich $6\frac{1}{2}$ Wochen liegen lassen. Nach $3\frac{1}{2}$ Wochen ging Patient im Gipsverband herum. Am 15. Oktober habe ich den Gipsverband entfernt. Die aufgenommenen Kontrollphotographien (Fig. 17 u. 18) stammen von diesem Tage. Wir ersehen aus ihnen folgendes: Das Bein steht in der bestmöglichen

Fig. 17.



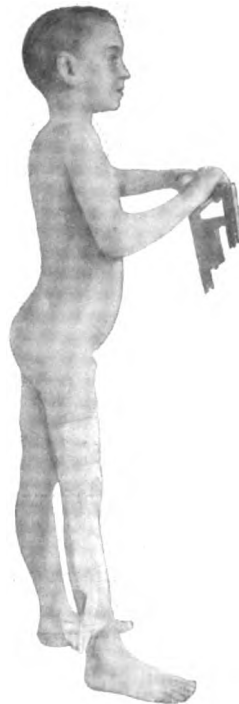Stellung zum Gehen und Sitzen, das ist leichte Abduktion und ganz geringe Flexionsstellung. Diese letztere ist beim Sitzen einer völligen Extension oder gar Hyperextension vorzuziehen. Im Liegen hat Patient das Bein (ohne daß es gehalten wird, im Gegensatz zur entsprechenden ersten Photographie) völlig aufliegen. Die pathologische Lordose ist verschwunden. Von der großen Verkürzung sind im ganzen 3 cm übrig geblieben, die aber beim Anblick des Patienten kaum ins Auge fallen.

Einen 2. Fall von Beugekontraktur will ich diesem anreihen, der insofern interessant und selten ist, weil es sich hier um die Folgen einer alten traumatischen Hüftgelenkluxation gehandelt hat.

Friedrich H., 21 Jahre, Schuhmacher, konsultierte mich am 13. Dezember 1904. Er war damals Geselle des Schuhmachermeisters, welcher für meine Patienten arbeitete, und wollte nur einmal hören, ob ich ihm noch helfen könnte. Er gab an, im 8. Lebensjahre beim Ringen die linke Hüfte ausgesetzt zu haben. Eine Einrenkung war nicht geglückt, und nach langem Krankenlager war die Hüfte mit Verkürzung versteift und hatte sich in ihrer jetzigen Stellung fixiert.

Zeitschrift für orthopädische Chirurgie. XX. Bd.

Fig. 18.



Status praesens (cf. Fig. 19): Sonst gesunder junger Mann. Das linke Bein steht im Hüftgelenk in starker Flexions- und Adduktionsstellung. Patient ist gezwungen, mit gebeugtem Hüft- und Kniegelenk auf dem Spitzfuß zu gehen. Linker Trochanter tritt stark hervor, seine Spitze liegt $4\frac{1}{2}$ cm über der Roser-Nélaton-

Fig. 19.

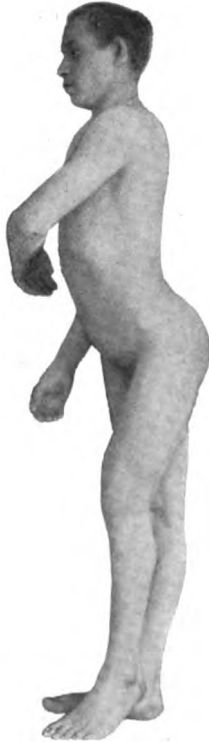
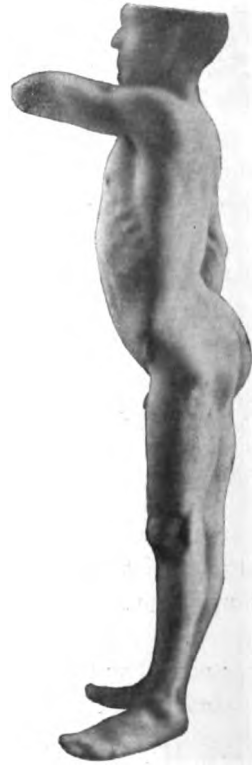
Fig. 20.



schen Linie. Die Entfernung von der Spina anterior superior zum Malleolus internus beträgt links 80 cm und rechts 85 cm, während die Maße von den Trochanteren zu den äußeren Knöcheln gleich sind. Das Röntgenbild zeigt den Oberschenkelkopf auf die Darmbeinschaukel luxiert, beide Knochenteile gehen ohne deutliche Grenze ineinander über, die verlassene Pfanne ist flach und kaum noch als solche erkennbar.

Therapie: Ich habe auch in diesem Falle die subtrochantere Osteotomie ausgeführt und den Oberschenkel in Abduktion und mög-

licht starker Extension eingegipst; die Gipsbehandlung dauerte in diesem Falle 11 Wochen.

Das Resultat war ein gutes und ist ein dauerndes geblieben. Die Kontrollaufnahme stammt aus der Jetztzeit. Kollege Blencke hatte die Liebenswürdigkeit, sie in Magdeburg, dem jetzigen Wohnort meines ehemaligen Patienten, auf meine Bitte hin anzufertigen, wofür ich ihm hierdurch meinen besten Dank sage (Fig. 20).

Wir ersehen aus ihr, daß der Patient jetzt auf dem ganzen Fuße mit durchgedrücktem Knie und gestreckter Hüfte steht und die Verkürzung ausgeglichen ist. —

Nach den Hüftdeformitäten und ankylotischen Beugekontrakturen komme ich auf Verkürzungen der einen unteren Extremität an sich zu sprechen. Hier können wir durch die Osteotomia obliqua, die wir gewöhnlich in der Diaphyse ausführen, recht günstige Resultate erzielen. Ich berichte über einen einschlägigen Fall.

Selma S., Tagelöhnerskind, 14 Jahre alt, aus W.

Eltern gesund. Acht Geschwister (zwei ältere und sechs jüngere) sollen ebenfalls gesund sein, sie sollen alle in der Kindheit mehr oder weniger schiefe Beine gehabt haben, die aber im Wachsen wieder gerade wurden. Sie selbst hat in ihrer Jugend die englische Krankheit gehabt und hat erst sehr spät angefangen zu laufen (sie behauptet, erst mit 5 Jahren?), sei dann aber gut und gerade gegangen. Mit 10 Jahren hat sie Scharlach und Diphtheritis gehabt und 7 Wochen gelegen. Nach dieser Krankheit bemerkte sie beim Aufstehen, daß sie sich schief nach der rechten Seite hielt. Die Oberschenkelknochen haben sich danach allmählich stark gebogen. Sie ist zwar zur Schule gegangen, ist aber leicht ermüdet und hat gehinkt. Ich sah das Mädchen zuerst im Mai 1907 in der hiesigen Poliklinik.

Status praesens: 30. Mai (Fig. 21—23). Für ihr Alter kleines Mädchen mit starken Anzeichen von Rhachitis. Beide Oberschenkel, ganz besonders aber der linke, sind mit der Konvexität nach vorne und der Seite verbogen. Es fällt sofort auf, daß das ganze rechte Bein sehr verkürzt ist. Patientin steht deshalb gewöhnlich rechts auf dem Spitzfuß und mit etwas gebeugtem linken Knie. Läßt man die Patientin bei durchgedrückten Knien auf beiden

ganzen Fußsohlen stehen, so muß sie die rechte Beckenhälfte sehr stark senken (Fig. 21). Wollen wir diese Beckensenkung ausgleichen, so daß die Spinae in gleicher Höhe stehen, so müssen wir der Patientin unter das rechte Bein eine Unterlage von 8 cm Höhe geben (Fig. 22). Es kommt dabei die linke Planta pedis oberhalb der

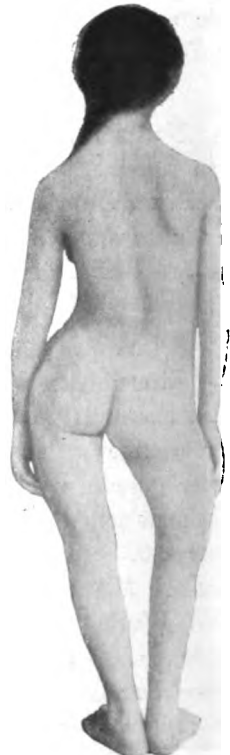
Fig. 21.

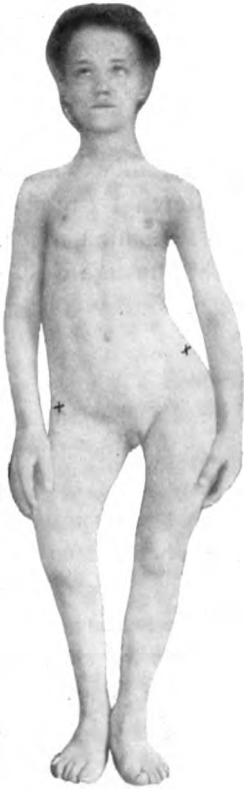

Fig. 22.

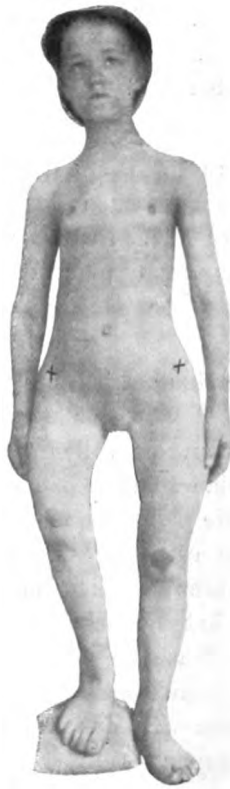

Fig. 23.



rechten Malleolen und die rechte Patella erheblich oberhalb der linken Patella zu stehen. Die Hauptverkürzung liegt im Oberschenkel, der einmal im Wachstum überhaupt zurückgeblieben ist und dann eine noch bedeutendere Verkrümmung nach vorne zeigt als der linke. Das Röntgenbild zeigt rechts am Oberschenkel einen sehr atrophischen Kopf, Hals und oberen Femurschaft, dabei eine Coxa valga-Stellung und große Konvexität des Oberschenkels nach außen.

Es handelt sich um eine Verkürzung des rechten Beines von 8 cm.

Therapie: Um diese Verkürzung auszugleichen, habe ich am 10. Juni 1907 in Chloroformnarkose die schräge Durchmeißelung des

Fig. 26.

Fig. 24.

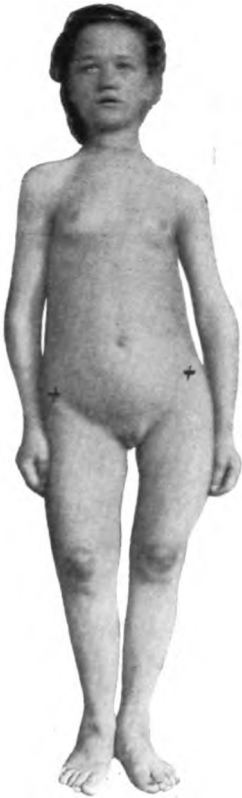
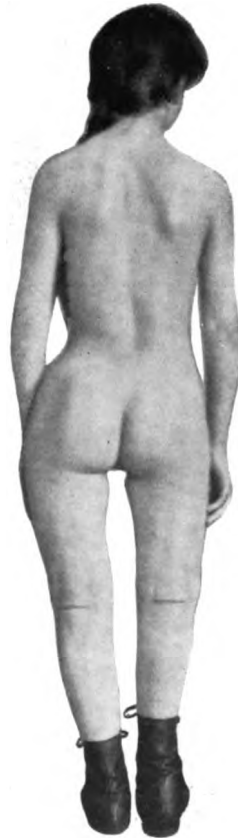
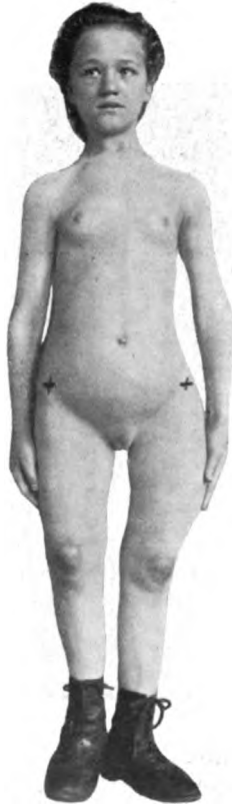Fig. 25.

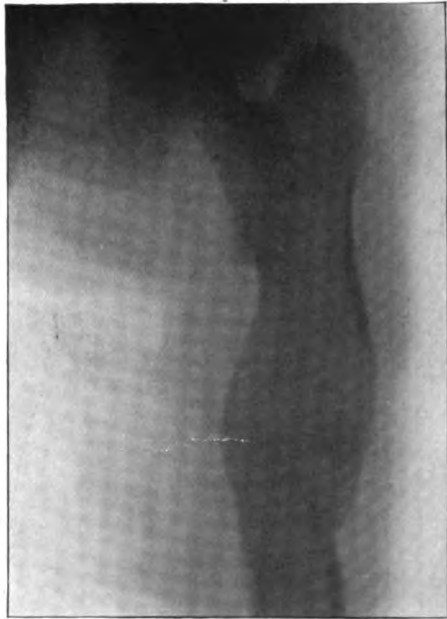


Oberschenkels von außen unten nach oben innen ausgeführt und zwar auf der Höhe der Konvexität, etwa in der Mitte der Diaphyse. Dann habe ich das Bein im Gochtschen Streckgipsverbande nach Möglichkeit extendiert und zugleich die Konvexität korrigiert. Nach 2 Wochen habe ich dann noch einmal nachextendiert. Der Gipsverband blieb 8 Wochen liegen. An dem linken Bein habe ich natürlich die Konvexität bestehen lassen.

Der Erfolg war der (Fig. 24—26), daß ich durch die Osteo-

tomie das Bein um gut 4 cm verlängert habe. Die Röntgenaufnahmen zeigen beim Stehen auf beiden Fußsohlen nur noch eine geringe Beckensenkung rechts. Diese läßt sich durch einen Schuh mit 2 cm erhöhtem Absatz und einer knapp 2 cm hohen Korkeinlage völlig ausgleichen. Patientin kann, ohne daß man ihr ein Hinken oder schiefe Haltung in ihren Kleidern ansieht, jetzt sehr gut gehen. Auch ist in der Ansicht von hinten die schwere sta-

Fig. 27.



tische rechtskonvexe Lumbalskoliose nur noch wenig angedeutet. Die Kontrollaufnahmen sind $2\frac{1}{2}$ Monate nach der Osteotomie am 28. August ebenso wie die Röntgenaufnahmen angefertigt. Auf dieser letzteren (Fig. 27) sehen wir an der länglichen Callusbildung im Verlaufe des Schaftes, wie sich der Knochen nachgebildet hat; am distalen Ende erkennen wir noch die schräge Durchtrennungsfläche, während sich am proximalen Ende diese Abschrägung schon durch den nachgebildeten Knochen verwischt hat. —

Wir kommen nun zu den Osteotomien am distalen Femurende, wie wir sie beim Genu valgum und varum ausführen. Ueber eine

große Anzahl der von mir behandelten Genu valgum-Fälle habe ich im Jahre 1906 in einer speziellen Arbeit berichtet, auf welche ich verweise. Nur ein Beispiel diene zur Illustrierung. Es handelte sich um ein Mädchen, welches im November 1905 10jährig in meine Behandlung kam. Dieses hatte als Kind eine Rhachitis durch-

Fig. 28.

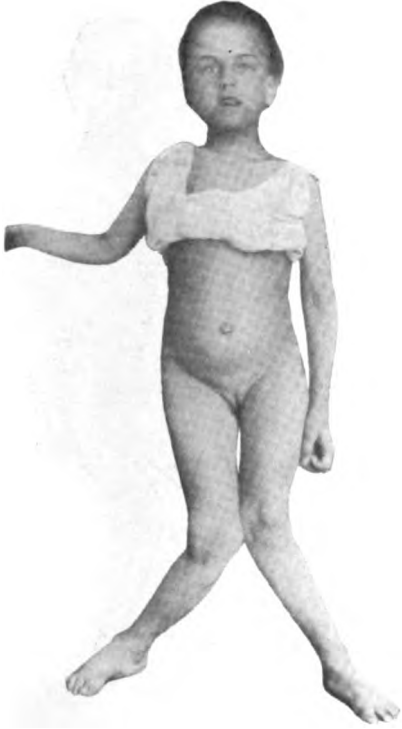
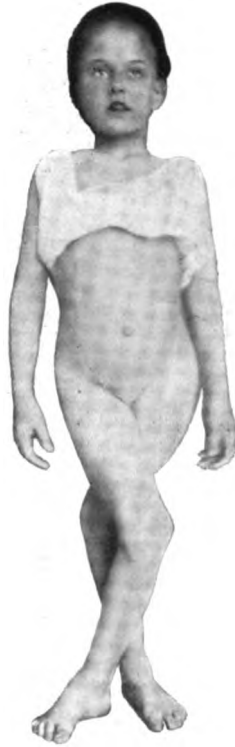
Fig. 29.



gemacht und war erst im 2. Jahre und zwar von da an gut gelaufen. Im Jahre 1901 waren die Eltern in eine sehr feuchte Wohnung gezogen. Kurze Zeit darauf fing das Kind an, schlecht zu gehen, und es entwickelte sich sehr schnell ein derartig starkes doppelseitiges X-Bein, daß das Kind nach wenigen Wochen überhaupt nicht mehr laufen konnte. Eine 1jährige Gipsverbandbehandlung von anderer Seite blieb völlig erfolglos. Als das Kind schulpflichtig wurde, mußte es zur Schule gefahren werden. Erst im Jahre 1903 hat es dann mit großer Anstrengung sehr schlecht wieder

laufen gelernt. Mit Mühe nur ließen sich die Eltern zu einem therapeutischen Eingriff bewegen.

Status praesens: Fig. 28—31 veranschaulichen den Status, in welchem ich das Kind in Behandlung bekam mit einer Größe in der ersten Stellung von 112,5 cm und einem Fersenabstand bei Knieschluß von 32 cm (das ist fast $\frac{1}{3}$ der Größe des Kindes).

Fig. 30.

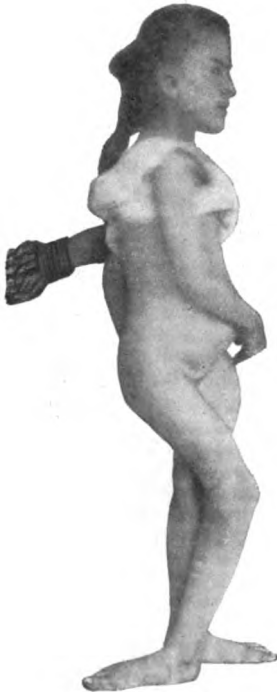
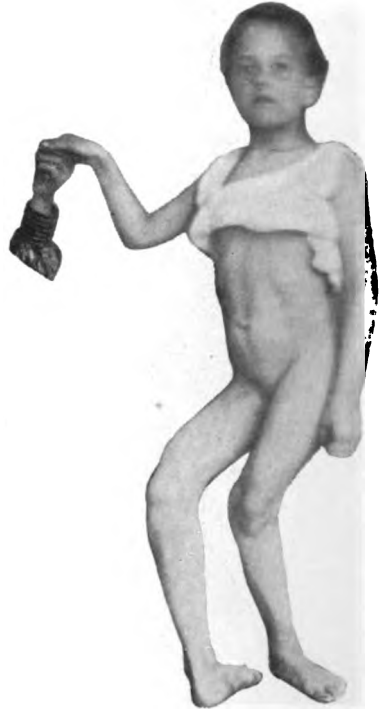
Fig. 31.



Gewöhnlich stand jedoch das Kind mit vollkommen übereinander gekreuzten Beinen. In dieser Stellung ging es auch, indem die Beine übereinander schlugen. Das dritte Bild kann Ihnen neben Veränderung in den Hüften noch besonders den starken Grad der Torsion zur Anschauung bringen. Durch eine nur ganz geringe Bewegung im Hüftgelenk konnte das Kind den Fuß senkrecht nach hinten stellen und wenn es diese Bewegung weiterführte, ihn noch vollkommen nach innen in die Frontalebene drehen.

Ich habe das Kind in einer Sitzung doppelseitig nach Macewen von innen nach außen linear osteotomiert und danach im Gipsverband

redressiert. Das nach 8wöchentlicher Gipsbehandlung erzielte Resultat war Knieschluß und Hackenschluß, während die maximale Außenrotation in völlig normalen Grenzen blieb (Fig. 32 u. 33).

Zum Schluß erwähne ich nur noch ganz kurz ein 6 1/2 jähriges Kind mit doppelseitigem Genu varum (Fig. 34), die Deformierung war so hochgradig, daß die Patellae im Stehen 21 cm voneinander

Fig. 32.

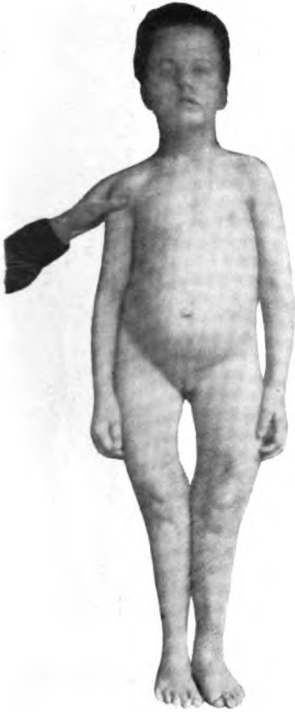
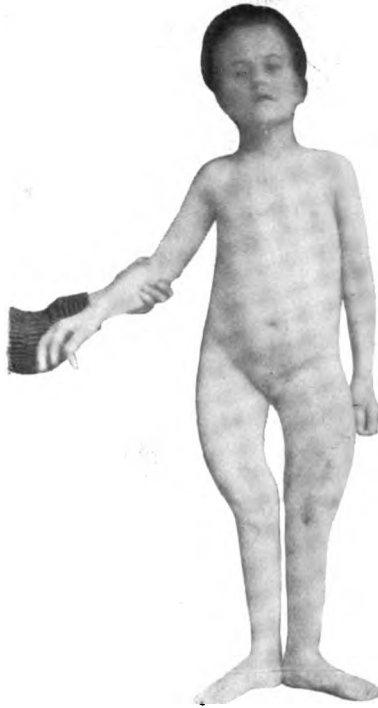
Fig. 33.



entfernt waren. Auch hier wurde die supra-kondyläre lineäre doppelseitige Osteotomie in einer Sitzung mit nachfolgender Redression ausgeführt und zwar ging ich von vorn und außen an den Knochen heran. Das zweite Bild (Fig. 35) illustriert den erreichten Erfolg.

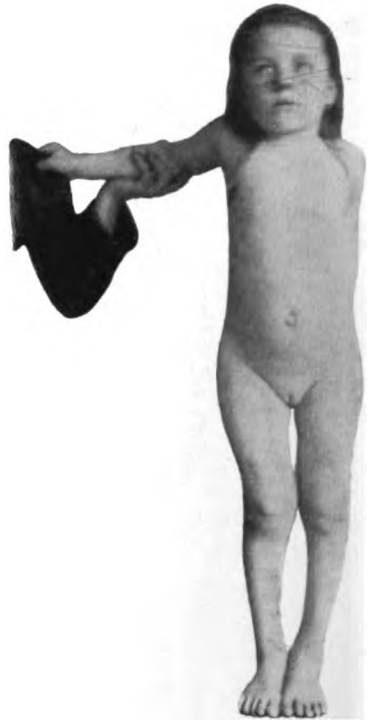Mit Recht darf ich wohl nach dem Gesagten die Oberschenkelosteotomie mit zu den erfolgreichsten Operationen unseres Spezialfaches rechnen, dankbar für den Arzt und anerkannt vom Patienten. Und wenn ich heute eine Reihe meiner großen und kleinen Schutzbefohlenen in die Oeffentlichkeit gehen lasse, so tue ich es mit dem

Bewußtsein, daß ich mit ihnen allen noch nach Jahren in freundschaftlicher Verbindung stehe und ich füge den Wunsch hinzu, daß

Fig. 34.



Fig. 35.



diese Operation noch viele aus der Reihe der armen Krüppel wieder den gesunden und arbeitenden Menschen zuführen möge.

XXIV.

Bemerkungen über den „Calcaneussporn“.

Von

Dr. A. Blencke,

Spezialarzt für orthopädische Chirurgie in Magdeburg.

Mit 47 Abbildungen.

Mehrere Fälle von heftigem Hackenschmerz, die ich in den letzten Jahren zu behandeln bzw. zu beobachten Gelegenheit hatte und bei denen sicherlich die Ursache der Schmerzen in dem vorhandenen Calcaneussporn zu suchen war, veranlaßten mich, zu dieser erst jüngst wieder von Chrysospathes in dieser Zeitschrift angeschnittenen Frage Stellung zu nehmen, zumal da sich die meisten meiner Fälle in ätiologischer Beziehung mit den von Baer, Ebbinghaus und jenem Autor veröffentlichten nicht gut in Einklang bringen ließen.

Es handelt sich bekanntlich bei diesem sogenannten Calcaneussporn um eine exostosenartige, zackenförmige Ausziehung bzw. Verlängerung des Tuberculum majus calcanei, das ja bekanntlich normalerweise im Röntgenbilde kaum besonders hervortreten pflegt. Ueber das Vorhandensein eines derartigen Auswuchses kann uns natürlich in der allergrößten Mehrzahl der Fälle nur die Röntgenuntersuchung genaue Auskunft geben, bei der man vor allen Dingen darauf zu achten hat, wie Ewald ganz richtig hervorhebt, daß das Fersenbein genau aufliegt und daß der Fuß auch nicht die leiseste Drehung erfährt, da sonst ein nicht gerade kräftig ausgebildeter Sporn in den Schatten des Bildes hineinfallen und sich so den Augen des Beobachters entziehen kann.

Diese spornartigen Knochenfortsätze sind meist der Fußsohle parallel gestellt, und nach Chrysospathes' Ansicht hat man es bei beiderseitigem Vorhandensein sicherlich mit normalen Befunden zu tun oder vielleicht auch mit solchen, die als noch auf der Grenze zwischen Normalem und Pathologischem stehende aufzufassen sind

und welche entweder als Variationen des Skeletts oder als ursprünglich extra angelegte, später mit dem Calcaneus in feste Verbindung getretene Knochen zu betrachten sind, die natürlich sich nicht bei allen Leuten einzustellen pflegen, sondern nur in den Entwicklungsjahren bei Organismen, die dazu aus irgendwelchen Ursachen prädisponiert sind.

Ich kann dieser Ansicht so ohne weiteres nicht zustimmen. Wir haben es sicherlich auch oft genug mit rein pathologischen Veränderungen zu tun, die sich nicht nur in den Entwicklungsjahren, sondern auch noch im späteren Alter ausbilden können; das werden einige von mir beobachtete Fälle, mit denen ich mich später noch eingehender befassen muß, zur Genüge beweisen.

Chrysospathes will diese schnabelförmigen Gebilde am Calcaneus als Fortsätze seiner hinten sitzenden Epiphyse aufgefaßt wissen, nach Analogie des von der oberen Epiphyse ausgehenden, in die Tuberositas tibiae hineinragenden Knochenauswuchses.

An der unteren Fläche des Calcaneus haben wir bekanntlich zwischen einem größeren medialen Höcker, dem Tuberculum majus calcanei, und einem kleineren Höcker, dem Tuberculum minus calcanei, zu unterscheiden. Jener bildet die Ansatzstelle des Musculus abductor hallucis und des Musculus flexor digitorum brevis, während von diesem aus der Musculus abductor digiti V. entspringt. Nach Chrysospathes ist es nun leicht denkbar, daß in Fällen von sogenanntem Calcaneussporn durch Zug dieser erwähnten Muskeln und des weiteren noch durch das von diesem Tuberculum majus des Fersenbeinhöckers, an dem ja die Abnormität sitzt, abgehende Ligamentum calcaneo-cuboideum plantare der untere Teil des hier in Betracht kommenden accessorischen Knochenkerns des Calcaneus spitz ausgezogen wird.

Zum besseren Verständnis dieser Ansicht und dieses Erklärungsversuches über die Entstehung der Sporen müssen wir uns etwas eingehender mit der eigentlichen Calcaneusepiphyse befassen.

Bekanntlich tritt ja beim Calcaneus ungefähr im 8. Lebensjahre an seiner hinteren Seite ein accessorischer Knochenkern auf, der, anfangs klein, dann immer größer werdend, schließlich den Calcaneus an seiner hinteren Seite schalenförmig umgibt, und der, von der Seite gesehen, unten breiter ist als oben und sich in einer unregelmäßigen Linie anlegt.

Ich habe eine Serie von Calcaneusbildern aus den einzelnen

Jahrgängen abgebildet, auf denen ja alles weitere ersichtlich ist (Fig. 1—22).

Auf dem einen Bilde (Fig. 3) sehen wir den Knochenkern bereits bei einem Mädchen, das erst 6 Jahr 7 Monate alt ist, während

Fig. 1.

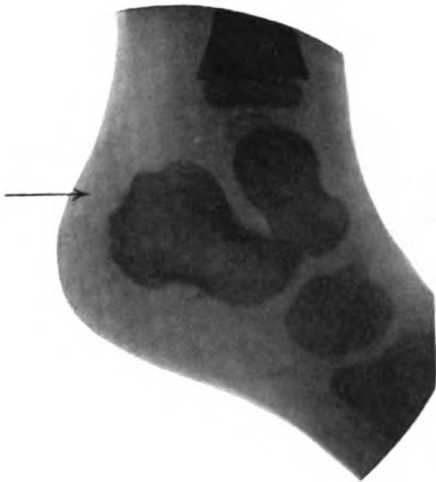
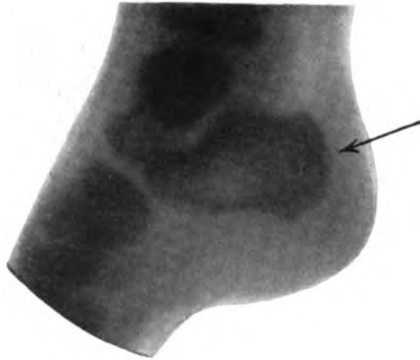
Fig. 2.

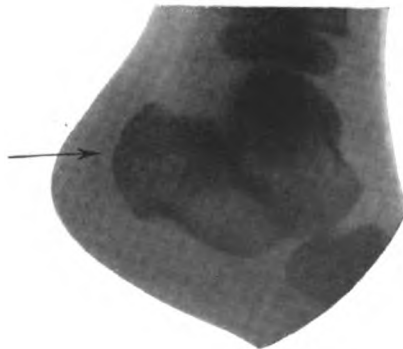


er bei einem 7jährigen Knaben (Fig. 4) noch fehlt, ebenso wie bei den 4- und 5jährigen Kindern (Fig. 1 u. 2). Die Angaben der ein-

Fig. 3.

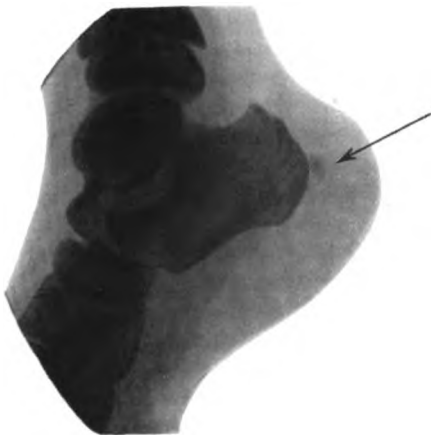

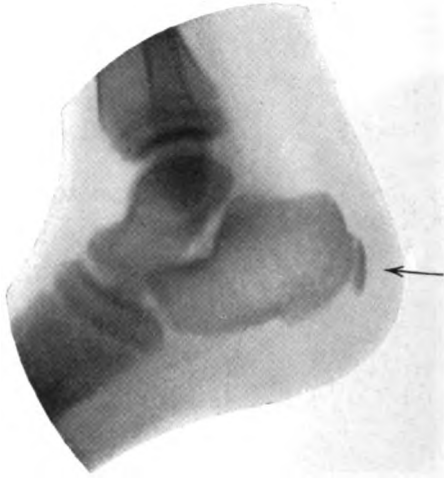
Fig. 4.



zelenen Autoren über die Entstehung dieses Ossifikationspunktes schwanken sehr. Nach einer Zusammenstellung Hasselwanders

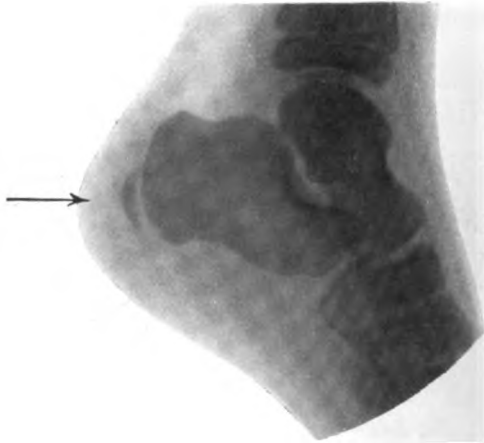
gibt Sappey das 6.—8. Jahr an, Gegenbaur, Kollmann, Schwegel, Kölliker, Schultze das 6.—10. Jahr, Meckel,

Fig. 5.



Cruveilhier das 8.—10., Béclard, Hildebrandt, Rauber, Rambaud und Renault, Quain, Holden, Thorens das 10. Jahr.

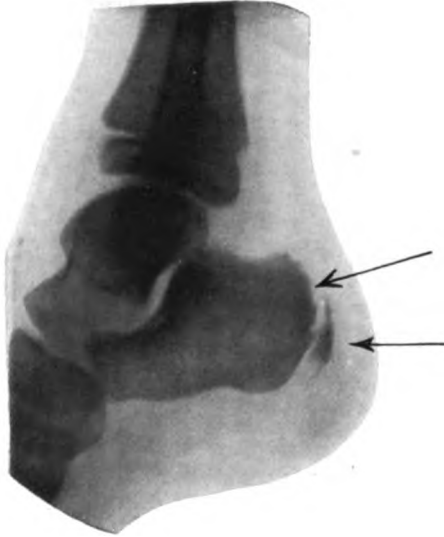
Fig. 6.



Auch die Zeit, um welche diese Calcaneusepiphyse mit dem eigentlichen Calcaneuskörper verschmilzt, wird von den einzelnen Forschern sehr verschieden angegeben.

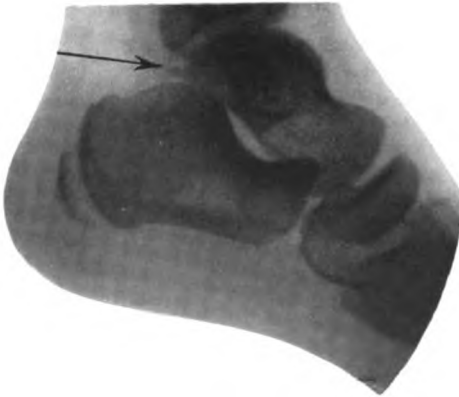
Bade fand bisweilen mit 8 Jahren bereits eine Verschmelzung; in der Regel sei die Verschmelzung mit dem 14. Jahre eingetreten,

Fig. 7.



doch fand er auch bei einem 18jährigen Manne noch eine Trennungslinie. Nach Bécclard tritt diese Verschmelzung mit 15—16 Jahren

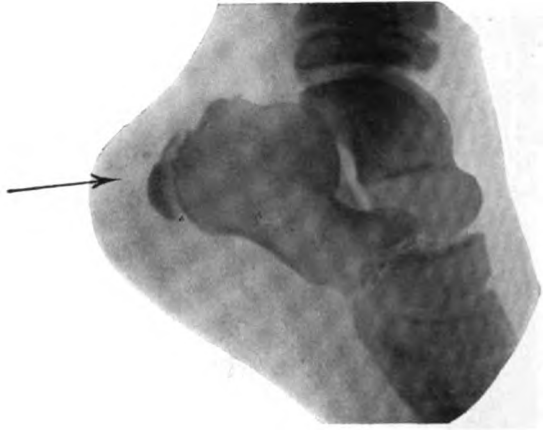
Fig. 8.



ein, nach Thorens im 22. Jahre. Schwegel gibt als Zeit der Verschmelzung das 16.—20. Jahr an. Rambaud und Renault bezeichnen ebenfalls das Alter von 16 Jahren als frühesten Ver-

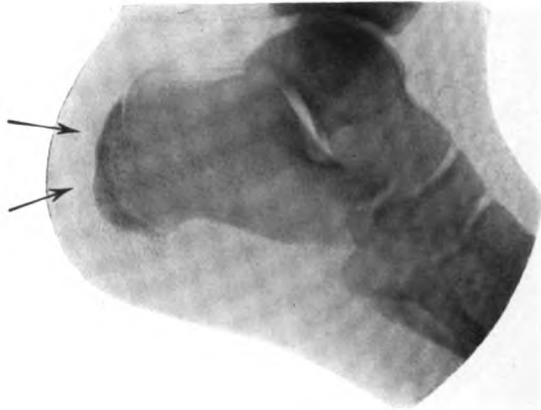
schmelzungstermin, haben aber noch an Skeletten von 22—24 Jahren Trennungsspuren gefunden. Auch nach Sick tritt diese Verschmelzung

Fig. 9.



etwa im 18. Jahre auf, jedoch variiert nach seinen Erfahrungen dieser Zeitpunkt zuweilen, da auch im 19. Jahre dieser Knochenkern noch völlig isoliert und durch eine Knorpelfuge getrennt sein kann.

Fig. 10.



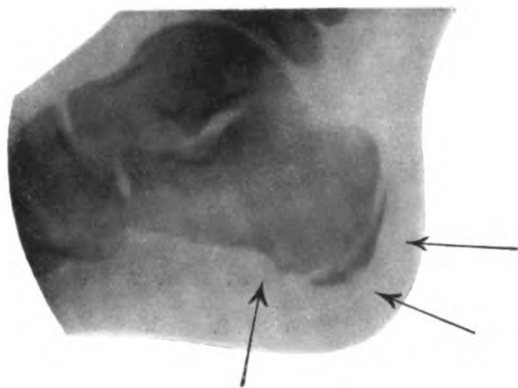
Die Haglund'sche Zwischenzeit zwischen dem Auftreten des Knochenkernes bei 10 Jahren und zwischen der Vereinigung desselben mit dem Hauptknochenkern des Calcaneus bei 16 Jahren dürfte meines Erachtens wohl etwas kurz bemessen sein, und ich

möchte nach meinen Röntgenuntersuchungen, die ich an 68 Individuen im Alter von 4—22 Jahren vorgenommen habe, die Grenzen von 7—17 Jahre erweitert wissen.

Wie nun ein von Kirchner in seiner Arbeit über „die Epiphyse am proximalen Ende des Os metatarsale V nebst Bemerkungen zur Calcaneusepiphyse“ abgebildetes Präparat zeigt, kann die Calcaneusepiphyse auch getrennt ossifizieren.

Kirchner ist wohl der erste gewesen, der darauf aufmerksam gemacht hat. Wie die betreffende Abbildung zeigt, ist die Epiphyse

Fig. 11.

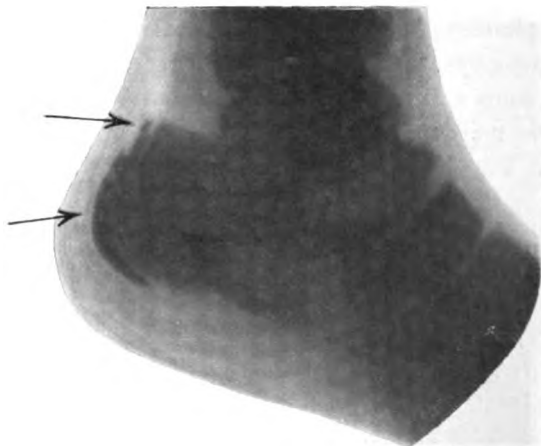


des Calcaneus noch vollkommen geteilt; sie zerfällt durch eine Naht in ein oberes Stück, das nur der hinteren Fläche des Calcaneus aufliegt, und in ein unteres Stück, welches sich vom unteren Ende der hinteren Fläche zur unteren Fläche herumkrümmt (Fig. 23).

Für Kirchner kann es hierbei keinem Zweifel unterliegen, daß das obere Stück der Epiphyse sich gerade an der Stelle gebildet hat, an welcher sich die Achillessehne ansetzt, und daß das untere Stück nur gerade an dem Teil des hinteren unteren Calcaneusabschnittes sitzt, auf welchem der Fuß beim Gehen aufgesetzt wird und auf welchem die Drehung des Fußes bis zum Aufsetzen der ganzen Fußsohle erfolgt. Wir haben hier also nach dem genannten Forscher in derselben Apophyse unmittelbar nebeneinander Ossifikation durch reinen Druck und durch Wechsel von Zug und Druck, da der von der Achillessehne auf den hinteren Calcaneusabschnitt ausgeübte Druck bei rechtwinkliger und besonders bei spitzwinkliger Stellung des Fußes zum Unterschenkel ohne Zweifel sehr beträcht-

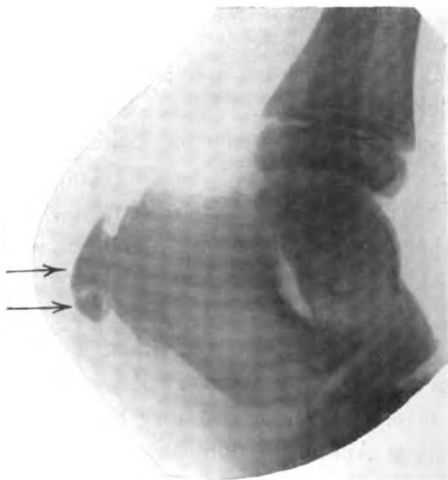
lich und geeignet ist, neben dem Zuge formgestaltend und wachstumsanregend auf den Knorpel an ihrer Ansatzstelle einzuwirken.

Fig. 12.



Diese vollständige Trennung der Calcaneusepiphyse scheint mir gar kein so seltenes Vorkommnis zu sein, wie es Kirchner anzu-

Fig. 13.

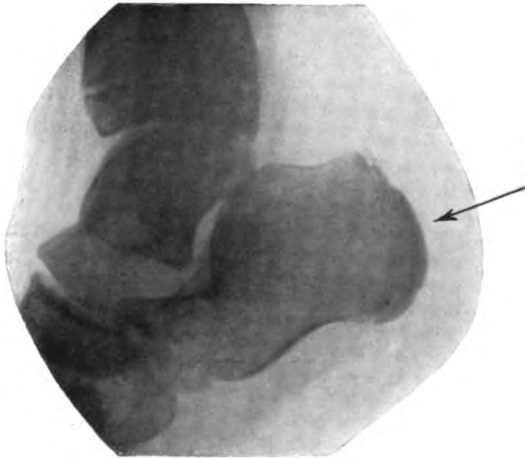


nehmen scheint, denn unter meinen 68 Fällen fanden sich allein 4, bei denen diese Trennung sehr deutlich ausgeprägt (Fig. 11 u. 13), und noch mehrere andere, bei denen sie weniger deutlich ausgeprägt,

sagen wir einmal angedeutet war (Fig. 14). Die ersten beiden Bilder zeigen ja diese quere Trennung der Epiphyse klar und deutlich, so daß wir wohl weiter kein Wort darüber zu verlieren nötig haben.

Auch in dem Sickschen Atlas Fig. 15 finden wir ein Bild, das den Anschein erwecken kann, als ob dieser Epiphysenkern in zwei Teile geteilt wäre und als ob das obere kleine schmale Stück quer von dem unteren großen Stück getrennt wäre; zum mindesten

Fig. 14.



zeigt der Knochenkern eine Einschnürung an der Grenze des oberen Drittels.

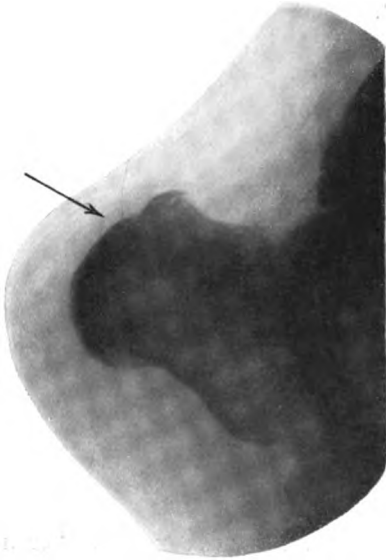
Haglund hat in einer jüngst erschienenen Arbeit ähnliche Veränderungen am Calcaneus abgebildet, die er als Brüche dieser Epiphyse auffassen zu müssen glaubt.

In dem einen Falle handelte es sich um einen 12jährigen Schulknaben. Es lag kein eigentliches Trauma vor; das Uebel datierte von einer anstrengenden Fußwanderung her. Die Untersuchung ergab eine unbedeutende Auftreibung nebst Empfindlichkeit auf einer ziemlich großen Partie der beiden Fersen an der Haftstelle der Achillessehne. Auf beiden Fersen konnte man eine kleine, scharf begrenzte Partie finden, auf welcher die Empfindlichkeit wesentlich größer als auf der übrigen empfindlichen Partie war. Das Röntgenbild zeigte eine Verletzung der Epiphysen, keine der Fersenknochen, an denen eine ganz deutliche Fraktur vorhanden war. Der Röntgenbefund

war mit der übrigen Untersuchung und den Angaben des Patienten betreffs der Symptome völlig übereinstimmend.

In dem zweiten Falle handelte es sich um einen 11 $\frac{1}{2}$ -jährigen Schulknaben, bei dem auch kein eigentliches Trauma in der Anamnese vorhanden war. Die scharf begrenzte Empfindlichkeit saß auf der linken Ferse sehr niedrig, auf der rechten dagegen viel höher. Auf dem Epiphysenkern des linken Fersenknochens war eine „prachtvolle

Fig. 15.



Querfraktur“ etwas oberhalb der Mitte derselben sichtbar, auf der rechten Seite keine ganz deutliche Frakturspalte, wohl aber eine Andeutung dazu nahe der oberen Spitze, die auch vom übrigen Fersenknochen entfernter erschien.

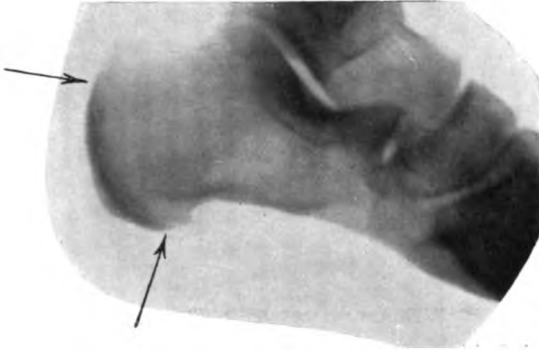
Daß derartige Verletzungen vorkommen können, und daß wir es in den erwähnten Haglund'schen Fällen mit solchen zu tun haben, leugne ich keineswegs. Denn warum sollten nicht ebensogut, wie Brüche der Epiphyse an der Tibia durch den Zug der entsprechenden Muskeln hervorgerufen werden können, auch an dieser Stelle ähnliche Verletzungen möglich sein?

Ich bin sogar in der Lage, einen ähnlichen Fall anzuführen, der, wenn die Verletzung auch nicht durch Muskelzug, sondern durch eine direkt auf diese Stelle einwirkende Gewalt hervorgerufen wurde, mir doch immerhin der Veröffentlichung wert zu sein scheint.

Es handelte sich um einen 12-jährigen Jungen — der Fall entstammt der Abteilung des Herrn Dr. Habs —, der auf die rechte Ferse gefallen war. Es fand sich bei der Aufnahme ein starker Bluterguß an der Hacke, die auf Druck namentlich an ihrer unteren Seite sehr empfindlich war. Die Diagnose wurde auf Calcaneusfraktur gestellt, und die vorgenommene Röntgenuntersuchung (Fig. 24) ließ am unteren Teile der Calcaneusepiphyse einen deutlichen Querspalt erkennen, eine Bruchlinie, die die Apophyse an dieser Stelle in zwei Teile zerlegte.

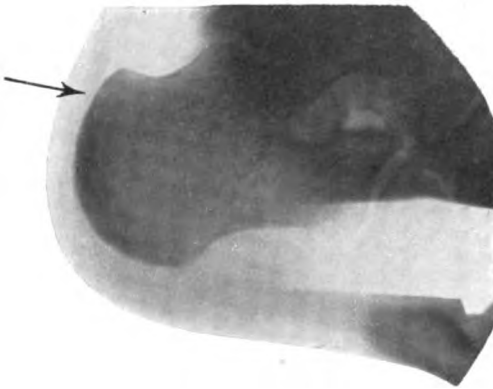Wie gesagt, ich bezweifle das Vorkommen solcher Fälle, wie sie von Haglund beschrieben sind, keineswegs, nur möchte ich hervorheben, daß wir mit der Diagnose solcher Verletzungen ja recht

Fig. 16.



vorsichtig sein sollen und müssen. Denn daß derartige Röntgenbefunde, die als prachtvolle, ja noch prachtvollere Querfrakturen als die Haglund'schen imponieren können, erhoben werden, ohne daß

Fig. 17.

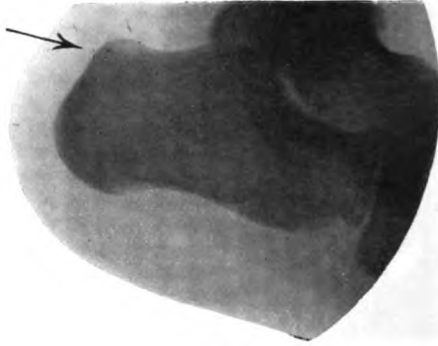


überhaupt je eine Verletzung vorgelegen hat, das beweisen vor allem die zwei bereits erwähnten Calcaneusbilder meiner Serie (Fig. 11 u. 13), wenn wir hier einmal von den anderen ganz absehen wollen.

Ich kenne die Knaben, die Träger dieser beiden Calcanei, seit etwa 9 Jahren; sie wohnen in meinem Hause, und ich sehe sie täglich herumspringen; ich werde, wenn irgend etwas Chirurgisches in der

Familie vorkommt, stets zu Rate gezogen, aber niemals waren sie irgendwelcher Beschwerden an den Füßen wegen bei mir. Und doch

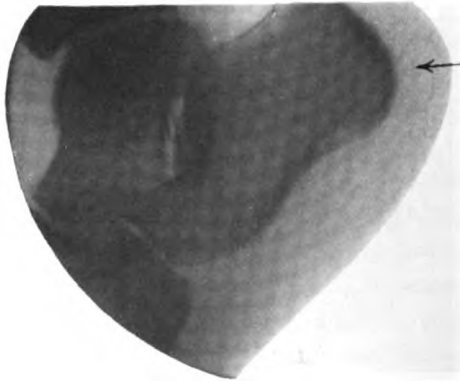
Fig. 18.



haben wir bei beiden diesen typischen Befund, der leicht zu einer Fehldiagnose Anlaß geben könnte.

Es wird sich eben bei den meisten derartigen Fällen um diesen doppelt angelegten Epiphysenkern handeln, auf den, wie bereits ge-

Fig. 19.



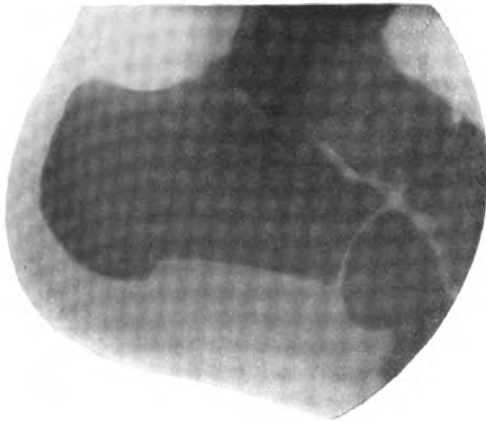sagt, Kirchner zuerst aufmerksam gemacht hat und der auch Haglund, wie ich aus einem seiner Briefe ersehen konnte, nicht unbekannt gewesen zu sein scheint, wenn er ihn auch in der betreffenden Arbeit nicht erwähnt hat. Ich kann die Zweifel Haglunds an dem Vorkommen einer solchen Trennung des Epiphysenkernes am Calcaneus ohne frühzeitige traumatische Einflüsse nicht teilen, wenn ich auch ohne weiteres zugebe, daß traumatische Ein-

flüsse sehr wohl zu derartigen Verletzungen führen können, mag es sich nun bei diesen um direkte Gewalten handeln oder um Muskelzug, also um eine sogenannte Abrißfraktur.

Denn warum sollte nicht am wachsenden Knochen, an der Epiphyse noch dazu eine derartige Abrißfraktur vorkommen, wenn wir solche selbst, wenn auch nur in seltenen Fällen, bei erwachsenen Menschen mit vollkommen ausgebildeten und festen Knochen beobachtet haben?

Ich bin selbst in der Lage, einen derartigen Fall in dem beiliegenden Röntgenbilde (Fig. 25) vorführen zu können, den während

Fig. 20.

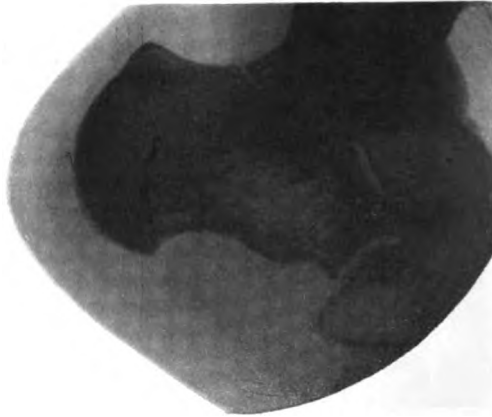


meiner Sommerreise Herr Dr. Arendt, der mich zu vertreten die Liebenswürdigkeit hatte, beobachten konnte. Die Fraktur war beim Springen entstanden. Es bestand ein sehr heftiger, ganz zirkumskriptor Schmerz an der fraglichen Stelle; der Röntgenbefund bestätigte die Annahme, und es erübrigt sich wohl, näher auf diesen einzugehen, da ja alles auf dem beigegebenen Bilde deutlich ersichtlich ist.

Auch Kirste zeigte in der Nürnberger medizinischen Gesellschaft das Röntgenbild eines Calcaneus eines 9jährigen Mädchens, das mit der Ferse bei stark gestrecktem Fuße aufgestoßen war und sich eine Epihyphenlösung zugezogen hatte. Die Epiphyse des Calcaneus war durch Zug der Achillessehne 1 cm nach oben gezogen worden. Die Fixation des Fußes in Spitzfußstellung bewirkte völlige Heilung.

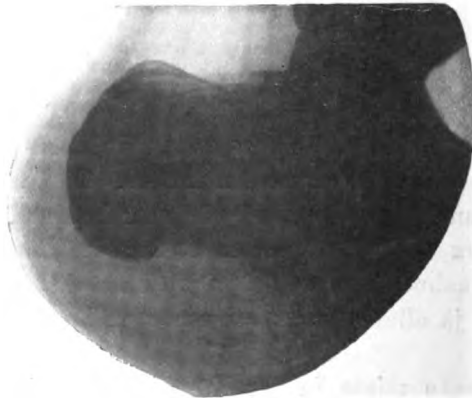
Jedoch nun zurück nach dieser kurzen Abschweifung über die Calcaneusepiphyse zu unserer eigentlichen Frage, die wir uns gestellt

Fig. 21.



hatten: Ist die Chrysospathessche Annahme, daß diese Calcaneussporen als Fortsätze seiner hinten sitzenden Epiphyse aufgefaßt werden müssen und daß durch Zug der entsprechenden Muskeln der

Fig. 22.



untere Teil des accessorischen Knochenkerns des Calcaneus spitz ausgezogen wird, die richtige?

Wir können diese Frage mit „ja“ und mit „nein“ beantworten.

Denn daß einige unserer Sporen auf diese Weise entstanden sein können, mag immerhin möglich sein. Sehen wir einmal daraufhin unsere Calcaneusbilder aus den Entwicklungsjahren an, so werden

wir auf einigen deutlich sehen (Fig. 10, 12, 16, 18), daß die Calcaneusepiphyse an der unteren Seite ganz spitz nach unten vorne zu ausläuft und daß es deshalb nun leicht erklärlich erscheint, wenn diese Calcaneusepiphysenspitze noch um einige Millimeter ausgezogen wird und nun als Sporn hervorragt, wie es in der Tat in Fig. 12 der Fall zu sein scheint. Auf diesem Bilde imponiert bereits das Ende der Apophyse als Sporn, und wenn an dieser Stelle eine knöcherne Vereinigung der Epiphyse mit dem eigentlichen Calcaneusknochenkern ausbleibt, nun, dann haben wir ein derartiges Knochengebilde vor uns, das so entstanden ist, wie es sich Chrysospathes gedacht hat. — Daß dies aber nicht in allen Fällen so ist und daß sich auch derartige zacken- und schnabelförmigen Knochenauswüchse anders entwickeln können,

Fig. 23.

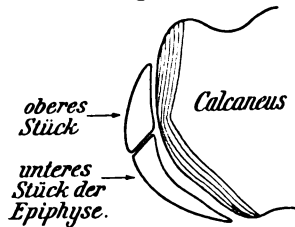
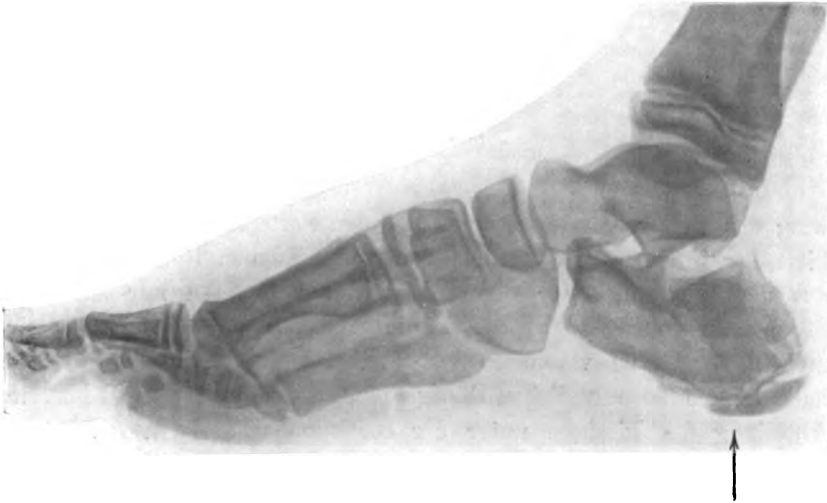

Fig. 24.



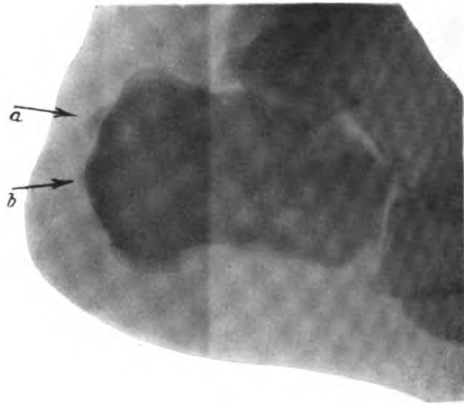
beweist der Calcaneus in Fig. 11, an dem sich ein dreieckiger, spitzer Knochenvorsprung angedeutet findet, aber oberhalb der auslaufenden Calcaneusepiphyse, der auch am Calcaneus der anderen Seite deutlich zu erkennen war.

Ich bin sogar der Ansicht auf Grund meiner Beobachtungen, daß die wenigsten Sporen sich im jugendlichen Alter herausbilden

und als sogenannte Skelettvariationen, auf der Grenze zwischen Normalem und Pathologischem stehend, aufzufassen sind, sondern daß es sich in der Mehrzahl der Fälle um rein pathologische Prozesse handelt, um Knochengebilde, die sich erst in späteren Jahren zu entwickeln pflegen. Ich werde noch weiter unten den Beweis für diese meine Annahme zu erbringen suchen.

Um nun über das Vorkommen dieser schnabelförmigen Exostose an der unteren Seite des Calcaneus einige Daten geben zu können, habe ich zunächst meine Röntgenplatten aus den letzten Jahren durchmustert, auf denen der Calcaneus in seitlicher Aufnahme zu sehen

Fig. 25.



war; des weiteren habe ich dann aus den Fortschritten auf dem Gebiete der Röntgenstrahlen, aus den verschiedenen Röntgenatlanten, aus dem Handbuch für Chirurgie und aus anderen mir zur Verfügung stehenden Büchern alle die Abbildungen, die für diesen meinen Zweck zu verwerten waren, herausgesucht und schließlich habe ich die diesbezüglichen Röntgenplatten der äußeren und inneren Abteilung des hiesigen unter der Direktion des Herrn Dr. Habs stehenden Krankenhauses der Altstadt, die mir in der liebenswertesten Weise von dem genannten Herrn und von Herrn Dr. Schreiber, dem dirigierenden Arzt der inneren Station, zur Verfügung gestellt waren, durchgesehen.

Bevor ich die gefundenen Zahlen wiedergebe, ist es mir eine angenehme Pflicht, den beiden genannten Herren, die mir auch noch einige interessante Fälle von Calcaneussporn ihrer Abteilungen zur Veröffentlichung überließen, meinen verbindlichsten Dank zu sagen,

desgleichen auch Herrn Dr. Lotsch, der mir bei der Durchsicht aller dieser Platten behilflich war.

Es waren im ganzen 423 Röntgenbilder, und unter dieser immerhin nicht allzu kleinen Anzahl fanden sich in 16 Fällen diese Sporen. Bemerken möchte ich noch, daß sich unter diesen 16 Fällen die von Baer, Ebbinghaus, Chrysospathes und Ewald veröffentlichten und abgebildeten Sporen nicht befinden.

Ob nun in diesen Fällen der Sporn stets beiderseitig vorhanden war oder nur auf der einen geröntgten Seite, das entzieht sich natürlich aus begrifflichen Gründen meiner Beurteilung. Die Fälle selbst werden, soweit sie Interessantes darboten, noch später einzeln aufgeführt werden.

Um nun aber auch noch festzustellen, wie oft wohl dieser Sporn beiderseitig vorkommt, ohne daß er die geringsten Beschwerden verursacht, habe ich eine genaue Durchleuchtung der Füße von 250 Männern und Frauen vorgenommen, die zur Hälfte etwa gesund, zur Hälfte allerdings Patienten, aber nicht fußkrank waren. Ich fand einen einseitigen Sporn in keinem einzigen Falle, dagegen einen beiderseitigen bei einer Frau und bei zwei Männern, ohne daß diese drei Individuen jemals über die geringsten Hackenschmerzen, auch selbst bei heftigstem Druck, zu klagen gehabt hätten.

Man sieht also, daß die Ausbeute eigentlich eine sehr geringe war, denn alles in allem gerechnet fand ich bei 673 Leuten nur 19mal einen Sporn, das wäre in Prozenten ungerechnet in etwa 2,8% der Fälle.

Wie kommt es nun, daß dieser Sporn in manchen Fällen so heftige Schmerzen zu machen pflegt und in einer ganzen Reihe von Fällen wieder auch nicht die geringsten Beschwerden verursacht? Um dies beurteilen zu können, wird es notwendig sein, auf die bisher veröffentlichten Fälle, wenn auch nur mit kurzen Worten, zurückzukommen.

In den beiden Ebbinghaus'schen Fällen war es im Hinblick auf den typischen Befund und Verlauf dieser für den Autor klar, daß die vorhandenen Beschwerden in dem ungewöhnlich groß veranlagten Tuberculum majus calcanei zu suchen waren und daß man es beidemal mit einer und derselben Affektion zu tun hatte, d. h. mit einem Trauma, mit einer Fraktur dieses Knochenvorsprungs. Den absoluten Beweis dafür lieferte nach Ebbinghaus' Ansicht die genaue Lokalisation des Schmerzpunktes, der röntgenographische Befund und der Erfolg der daraufhin eingeschlagenen Therapie.

In dem ersten Falle zeigte das Röntgenbild ein spornartig vorspringendes, ungewöhnlich langes Tuberculum majus calcanei, durch welches feine Bruchlinien verliefen, die im Zusammenhange mit feinen Schatten auf der Platte in der Umgebung des Sporns auf eine stattgehabte Fraktur desselben schließen ließen; in dem zweiten Falle erschien der Sporn der kranken Seite kürzer, gedrungener, unschärfer auf der Platte als der auf der nicht verletzten Seite. Aus diesem Befund glaubte Ebbinghaus auf eine Kompressionsfraktur schließen zu müssen mit konsekutiver, die Konturen auf dem Röntgenbild unscharf machender Periostitis bezw. kallösen Veränderungen.

Ebbinghaus hat nun sicherlich recht, und darin wird ihm wohl auch jeder ohne weiteres zustimmen müssen, daß diese parallel der Fußsohle verlaufenden, spornartigen Knochenvorsprünge bei einer Gewalteinwirkung, die senkrecht die Fußsohle trifft, wie zum Beispiel beim heftigen Aufspringen auf die Ferse etc., insofern geschädigt werden können, daß sie eingedrückt werden bezw. abbrechen und daß sie nun anfangen, Beschwerden zu machen, während dies vor dem erlittenen Trauma keineswegs der Fall war.

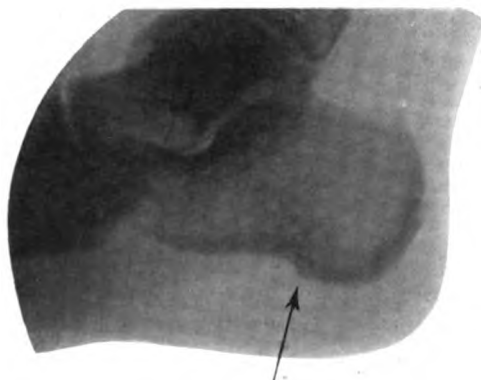
Ich bin selbst in der Lage, die Kasuistik nach dieser Richtung hin um einen weiteren Fall zu bereichern.

In dem Falle handelte es sich um eine 46jährige landwirtschaftliche Arbeiterin. Dieselbe war auf nassem Boden ausgerutscht und beim Fallen mit der linken Ferse auf die scharfe Kante ihres Holzpantoffels aufgeschlagen. Sie spürte sofort einen intensiven Schmerz an einer ganz zirkumskripten Stelle unter dem Hacken, der sich beim Auftreten noch steigerte und auch bis zum Tage der Untersuchung durch mich geblieben war. Der Schmerz, der in der Ruhe nicht vorhanden war, machte sich sofort wieder auf Druck bezw. beim Auftreten an der fraglichen Stelle bemerkbar, so daß die Frau am liebsten auf der Fußspitze ging, während das Fersenbein sonst im übrigen an seiner unteren Seite nicht empfindlich war. Man konnte es daselbst überall drücken und abtasten, ohne daß die Patientin irgend eine Schmerzäußerung von sich gab; sobald man aber die Stelle, die dem Tuberculum majus calcanei entsprach, etwas kräftig drückte, zog die Frau sofort den Fuß zurück, da sie heftige Schmerzen empfand.

Mein Verdacht, daß es sich um einen Bruch eines vorhandenen Calcaneussporns handeln könnte, wurde durch die Röntgenuntersuchung bestätigt. Denn während am rechten gesunden, vollkommen schmerz-

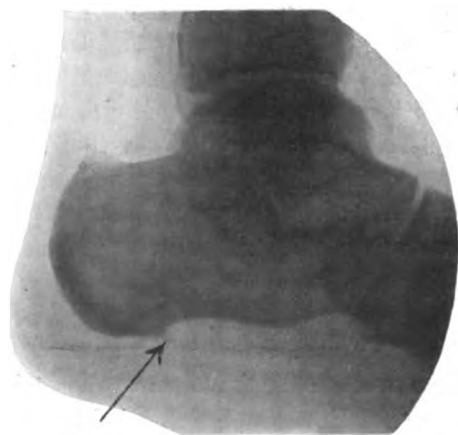
freien Fuß ein deutlicher länglicher Sporn auf der Platte (Fig. 26) vorhanden war — leider lassen ja die Reproduktionen der Röntgenplatten die Verhältnisse nie so klar erkennen wie diese selbst —,

Fig. 26.



schien derselbe am linken kranken, sehr schmerzhaften Fuß (Fig. 27) gleichsam zusammengedrückt und verkürzt. Er war wie in dem einen Ebbinghaus'schen Falle „auf der kranken Seite kürzer, ge-

Fig. 27.



drungener auf der Platte als der auf der nicht verletzten Seite“. Bei der genaueren Betrachtung dieser beiden Sporen wird man nicht umhin können, in diesem Fall eine Fraktur, wie sie von Ebbinghaus beschrieben ist, annehmen zu müssen.

Eine ausgelochte Filzeinlage brachte wenigstens eine wesentliche Linderung, wenn auch nicht völlige Beseitigung der Beschwerden, und die Patientin, die von einer Operation nichts wissen wollte, war mit diesem Erfolg schon vollkommen zufrieden.

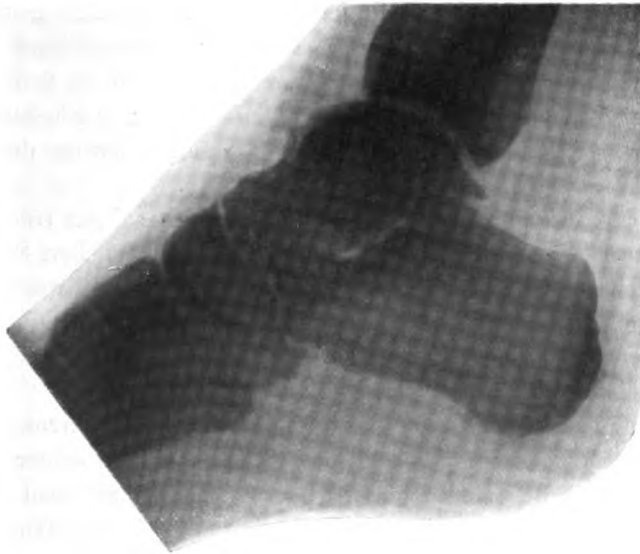
Eine solche isolierte Fraktur bezw. Infraktion des als Sporn ausgezogenen Tuberculum majus calcanei, wie sie hier in den angeführten 3 Fällen meines Erachtens sicher vorgelegen hat, wird wohl in den allermeisten Fällen immer nur durch eine direkt den Sporn treffende Gewalt hervorgerufen werden, wenn ich auch keineswegs in Abrede stellen will, daß es immerhin möglich sein kann, daß derartige Verletzungen auch durch Muskel- oder Bänderzug entstehen können.

Möglicherweise haben wir es in dem sogleich zu erwähnenden Falle, der der Privatpraxis des Herrn Dr. Habs entstammt, und den er mir zur Veröffentlichung bereitwilligst überlassen hat, mit einer derartigen durch Muskel- bezw. Bänderzug bedingten Infraktion eines vorhandenen Calcaneussporns zu tun:

Es handelte sich um einen 55jährigen Amtsrat, der leichter Arteriosklerotiker und Gichtiker war. Derselbe hatte seit einem Vierteljahr leichte Hackenschmerzen beiderseits und empfand bei einem heftigen Fehltritt einen intensiven Schmerz an der unteren Seite des einen Hackens, wobei er das Gefühl hatte, als ob eine Sehne überspränge. Die Schmerzen mehrten sich beim Auftreten, verschwanden aber auch in der Ruhe nicht ganz, und wurden derartig heftig, daß er deswegen den Arzt konsultierte. Da äußerlich nichts Abnormes an dem betreffenden Hacken nachweisbar war, so wurde eine Röntgenuntersuchung vorgenommen, die einen Calcaneussporn (Fig. 28) erkennen ließ, der breiter dem Calcaneus aufzusitzen schien und unerschärfere Konturen zeigte als der Sporn, der sich auf der von dem anderen Fuß aufgenommenen Röntgenplatte (Fig. 29) dem Auge präsentierte.

Da eine direkte Gewalt, die den Sporn getroffen haben konnte, nicht in Frage kam und da die Angaben des sehr intelligenten und gebildeten Patienten in Bezug auf das bei dem erlittenen Fehltritt gehabte Gefühl sehr präzise waren, und da derselbe auch nie vorher derartig heftige Schmerzen an der betreffenden Stelle gehabt haben wollte, so ist meines Erachtens die Annahme, daß es sich um eine derartige, durch Muskel- bezw. Bänderzug bedingte Infraktion — eine Abrißfraktur kommt wohl deshalb nicht in Frage, da sich ja diese

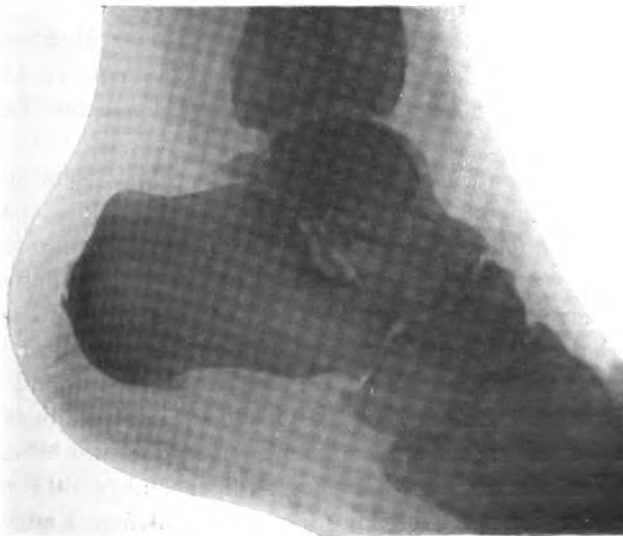Fig. 28.



bei der Frische des Falles sicherlich deutlicher auf dem Röntgenbilde ausprägen müßte — gehandelt haben muß, gerechtfertigt.

Auf die Veränderungen, die sich auf diesen beiden Bildern sonst noch finden, komme ich noch weiter unten zu sprechen.

Fig. 29.



In den Ebbinghausschen Fällen wurde die Gehfähigkeit nie sogleich bei der Entstehung aufgehoben; er sucht dies dadurch zu erklären, daß ja der ganze Tuber calcanei mit dem Körpergewicht belastet wird und daß die Hauptschmerzen sich deshalb wohl in der Regel erst immer sekundär einstellen und meist neuritischer Natur sein bezw. in der steten Muskelzerrung und Irritierung des Fragmentes ihre Ursache haben werden.

In den beiden von mir angeführten Fällen setzten sofort nach dem Trauma die heftigsten Schmerzen an der fraglichen Stelle ein und hielten auch, namentlich wenn die Füße belastet wurden, bis zum Tage des ärztlichen Eingreifens an.

Ich komme nunmehr zu den Baerschen Fällen.

Baer berichtet über 6 Fälle von derartigen Knochenvorsprüngen am Tuberculum majus calcanei, die er auf Grund seiner Untersuchungen und Beobachtungen für gonorrhöische Exostosen ansehen zu müssen glaubte. In allen 6 Fällen waren es junge Männer zwischen 18 und 23 Jahren, die eine Gonorrhöe akquiriert hatten und später erhebliche Schmerzen in beiden Hacken bekamen. Die zwecks Feststellung der genauen Diagnose aufgenommenen Röntgenbilder ließen beiderseits jene erwähnten exostosenartigen Vorsprünge erkennen, die sich allerdings insofern von allen anderen beschriebenen unterschieden, daß ihr distales Ende meist breiter und dicker war als das dem Calcaneus zugekehrte, so daß es den Anschein erwecken konnte, als ob der Sporn von der Sehne des Flexor digitorum brevis ausginge und nach dem Tuberculum, sich verjüngend, hinwüchse. Daneben fand Baer regelmäßig noch eine allgemeine Verdickung des Calcaneus.

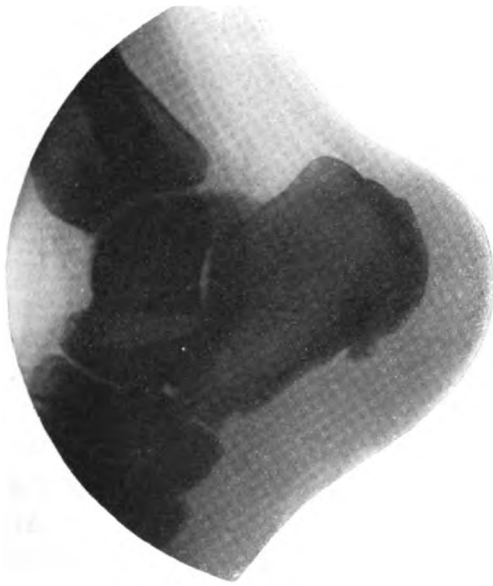
Daß derartige Fälle von Hackenschmerz mit dem soeben erwähnten Röntgenbefund nach Gonorrhöe vorkommen können, und daß wir diese Infektionskrankheit dann als Ursache anzusehen haben, gebe ich ohne weiteres zu, bestreite aber entschieden, daß dies nun bei der Mehrzahl der Fälle von Calcaneussporen der Fall sein muß.

Ich habe 49 Gonorrhöiker auf Hackenschmerz untersucht und mit Röntgenstrahlen durchleuchtet; bei einer Puella fand sich ein leichter Druckschmerz an der Hacke beiderseits; bei dieser sowohl wie auch bei allen anderen untersuchten Fällen war aber nie die erwähnte Veränderung am Calcaneus zu finden, abgesehen von einem Fall, der der inneren Abteilung des altstädtischen Krankenhauses

entstammt, und den mir Herr Dr. Schreiber in liebenswürdigster Weise zur Veröffentlichung überlassen hat.

Es handelte sich um einen 34jährigen Arbeiter, der während seiner Militärdienstzeit „nur einen kleinen Tripper“, wie er sich ausdrückte, akquiriert hatte. Im Frühjahr dieses Jahres infizierte er sich von neuem und befand sich deshalb im hiesigen altstädtischen Krankenhaus. Im Laufe des Sommers stellten sich dann Schmerzen in der linken Ferse ein, die allmählich an Intensität zunahmen und derartig

Fig. 30.



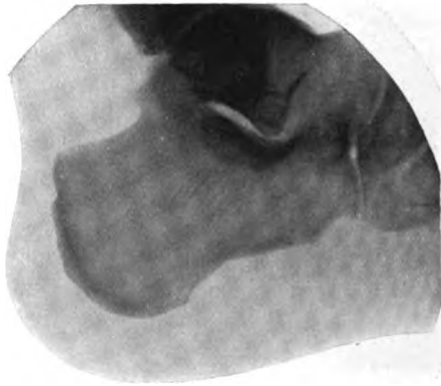heftig wurden, daß er nicht mehr anhaltend stehen konnte, seine Arbeit aufgeben und die Krankenanstalt aufsuchen mußte. Die linke Ferse war auf Druck in der Gegend des Tuberculum majus calcanei sehr empfindlich, und beim genauen Abtasten fühlte man eine bohnen- große harte Auftreibung am Calcaneus. Die vorgenommene Röntgen- untersuchung ließ den bekannten exostosenartigen Auswuchs am Calcaneus erkennen (Fig. 30). Derselbe erschien breiter und nicht so spitz ausgezogen wie die übrigen Sporen, seine eigentliche Spitze war aber den Zehen zugekehrt und verjüngte sich nicht wie in den Baerschen Fällen nach dem Calcaneus zu, sondern saß diesem viel-

mehr breit auf. Vor diesem Knochengebilde fand sich dann noch ein kleiner exostosenartiger Vorsprung.

Um nun zu sehen, ob ein solcher Sporn auch am anderen Fuß vorhanden war, der auf Druck an dieser Stelle nicht empfindlich war, wurde auch von diesem eine Röntgenaufnahme (Fig. 31) angefertigt, die aber vollkommen normale Verhältnisse zeigte, auch nicht einmal eine Andeutung eines derartigen Auswuchses, wie man ihn links vorgefunden hatte.

Ich bin der festen Ansicht, daß dieser Sporn sicherlich in ursächlichen Zusammenhang mit der akquirierten Gonorrhöe gebracht

Fig. 31.



werden muß, wenn er auch nicht beiderseits, wie in den Baerschen Fällen, zu finden war. Vielleicht ist die Einseitigkeit des Leidens darauf zurückzuführen, daß der betreffende Fuß bei der Arbeit mehr angestrengt und belastet wurde als der andere, und daß er deshalb mehr gereizt, eher Anlaß zu derartigen Knochenveränderungen geben konnte.

Der Fall ist der beste Beweis dafür, daß diese exostosenartigen Knochenwucherungen nach Gonorrhöe nicht unbedingt symmetrisch aufzutreten brauchen, wie man bisher annehmen zu müssen glaubte, sondern daß sie auch sehr wohl einseitig auftreten können.

Vielleicht würden sich, ebensogut wie bei der Gonorrhöe, auch bei manchen Fällen von zirkumskripten Tarsalgieen, wie wir sie des öfteren nach Influenza und anderen Infektionskrankheiten beobachten können, ähnliche Befunde wie die beschriebenen erheben lassen, und ich möchte deshalb mit Ebbinghaus wünschen, daß alle die dies-

bezüglichen, bisher noch spärlich erschienenen Mitteilungen dazu beitragen möchten, „daß sich auch anderwärts die Fachgenossen mit dieser Frage beschäftigen und vielleicht mehr als bisher Fälle von Pes valgus oder schmerzhaften Druckpunkten am Calcaneus oder einem anderen Knochen der Fußsohle bis in die Details genau röntgenographisch untersuchen möchten“.

Wie ein von mir noch später zu besprechender Fall zur Genüge beweist, dürften sich bei manchen Fällen von genau und bestimmt lokalisiertem und zirkumskriptem Druckschmerz auch selbst bei deutlich ausgeprägtem Plattfuß Veränderungen an dem Fersenbein nachweisen lassen, auf die dieser Schmerz, den man wohl immer bisher nur allzu schnell der vorhandenen Fußdeformität zur Last legen zu müssen glaubte, zurückgeführt werden müßte. So hat z. B. Hoffa in seinem bekannten Röntgenatlas einen schweren statischen Plattfuß in der Fig. 103 abgebildet, der einen sehr deutlichen Calcaneussporn aufzuweisen hat. Wenn in diesem Falle heftige Hackenschmerzen an der fraglichen Stelle vorhanden waren, nun, dann waren sie sicher dem vorhandenen Sporn zur Last zu legen.

Ich komme nunmehr zu dem von Chrysothates veröffentlichten Fall.

Es handelte sich um einen jungen Patienten, bei dem sich im Entwicklungsalter an beiden Hacken allmählich ohne jede äußere Veranlassung Schmerzen eingestellt hatten, die so an Intensität zunahmen, daß der betreffende Patient seine Beschäftigung als Ackerbauer einstellen mußte. Bei der Röntgenuntersuchung stellte es sich heraus, daß die empfindliche Stelle genau derjenigen entsprach, die einen ziemlich großen spornartigen Knochenauswuchs erkennen ließ. Ein Trauma lag nicht vor; die Schmerzen setzten langsam beiderseits ein und nahmen stetig zu.

Chrysothates' Ansicht betreffs der Aetiologie nähert sich mehr der Baerschen, nur mit dem Unterschiede, daß in seinem Falle keine Gonorrhöe die Ursache abgab, sondern eine rheumatische Diathese; denn daß eine solche vorhanden war, das beweist nach genanntem Autor außer dem akuten Rheumatismus, den der Patient durchgemacht hatte, auch die über 2 Jahre lang währende Schmerzhaftigkeit der Halswirbelsäule, die Chrysothates als den ersten Beginn einer chronischen ankylosierenden Spondylitis mit absteigendem Typus auffassen zu müssen glaubt, einer Krankheit, die er als eine meist auf rheumatischer Basis stehende Polyarthritus chronica ansieht.

Sodann hat noch im Ruski Wratsch des Jahres 1907 Janowski 12 weitere Fälle von Calcaneodynie, veranlaßt durch Hypertrophie des Processus tuberis calcanei veröffentlicht, die er während eines Jahres sah. Demnach scheinen die Calcaneussporen in Rußland häufiger zu sein, denn ich war nicht in der glücklichen Lage, trotz eines doch immerhin nicht allzu kleinen Materials, eine solch stattliche Zahl aufzubringen.

Leider konnte ich nicht in den Besitz dieser Arbeit gelangen, und es steht mir nur das kurze Referat aus dem Zentralblatt für Chirurgie zur Verfügung. Nach demselben gehörten 9 Fälle zur Gruppe der reinen Calcaneodynie; 2 davon wurden mit Erfolg operiert, die übrigen Patienten begnügten sich mit einer Schuheinlage. In 2 Fällen handelte es sich um Plattfuß, begleitet durch Hypertrophie des erwähnten Fortsatzes. Betreffs der Operation gibt Janowski den Rat, mit dem Knochenvorsprung auch das ihn bedeckende Periost, sowie etwa vorhandene Schleimbeutel zu entfernen, da in einem seiner Fälle, wo das nicht getan wurde, nach 10 Monaten eine neue Verdickung, ein neuer Sporn entstand.

Ein weiterer Fall von „sogenannter Osteophytbildung am Calcaneus“ wird dann noch von Ewald in seiner in der Wiener medizinischen Wochenschrift 1906 erschienenen Arbeit über Fußschmerzen von minder auffälligen Ursachen nur kurz erwähnt. Alle näheren Angaben über diesen Fall fehlen leider ¹⁾.

Dies wären nun wohl alle bisher veröffentlichten Fälle von Calcaneussporn, und ich komme nunmehr zu den von mir beobachteten, deren Krankengeschichten ich zunächst folgen lasse, um dann daran noch einige Bemerkungen über die Ursachen der Beschwerden, über die Entstehung und Bildung dieser Sporen anzuknüpfen, die sich in keine der erwähnten Kategorien unterbringen ließen; es lag kein Trauma und keine Gonorrhöe vor.

In dem ersten Falle handelte es sich um einen 56jährigen Mann, der mir von der Landesversicherungsanstalt zur Begutachtung und

¹⁾ Während der Drucklegung der Arbeit kam mir noch eine Arbeit von Bradford zu Gesicht aus dem American journal of orthop. surgery 1907, IV, in der er über 6 Fälle von spornartigen Exostosen an der Plantarseite des Fersenbeins berichtet, die ohne Ursache entstanden waren und dem Träger starke Schmerzen bereiteten. Einige Male wurde der Sporn abgemeißelt, in den anderen Fällen genügte eine gepolsterte kurze Einlage, um die Beschwerden zu beseitigen. Bradford untersuchte daraufhin 90 mazerierte Fersenbeine und fand diesen exostosenartigen Vorsprung häufiger.

Beobachtung überwiesen war, da er bei dem Fehlen jeglichen objektiven Befundes in dem Verdacht stand, zum mindesten stark zu übertreiben, wenn nicht gar zu simulieren.

Seit Anfang des Jahres 1906 stellten sich bei dem Patienten Schmerzen in der linken Hacke ein, für deren Entstehen er nicht die geringste Ursache anzugeben weiß. Dieselben nahmen immer mehr und mehr zu und wurden schließlich derartig, daß er zur Zeit der Untersuchung im Frühjahr des Jahres 1907 überhaupt nicht mehr aufzutreten wagte und nur unter Zuhilfenahme eines Stockes auf der Fußspitze gehen konnte. Er war schon wiederholt ärztlich behandelt worden; man hatte alles versucht, ihm bereits auch Plattfüßeinlagen gemacht, aber nichts hatte den geringsten Erfolg gebracht, so daß nunmehr der Patient den Antrag auf Bewilligung der Invalidenrente gestellt hatte.

Abgesehen von beiderseitigem Genu varum geringen Grades, von einer rechtseitigen Hydrocele und dem Fehlen des Nagelgliedes am rechten Zeigefinger konnten krankhafte Veränderungen nicht gefunden werden, vor allen Dingen nicht an der angeblich schmerzhaften Stelle am linken Hacken. Mein anfänglicher Verdacht, den ich auf Grund des Aktenstudiums gefaßt hatte, daß es sich eventuell um einen Plattfuß handeln könnte, durch den die Hackenschmerzen bedingt würden, bestätigte sich nicht, da beiderseits ein gut gewölbter Fuß vorhanden war und da selbst bei abnormer Belastung des linken Fußes sich dieser nicht mehr durchdrückte, als es auch normalerweise der Fall zu sein pflegt. Im übrigen war ja auch schon, wohl in der gleichen Voraussetzung, eine Celluloidplattfüßeinlage andersorts in Anwendung gekommen, ohne daß die Schmerzen dadurch auch nur im geringsten beeinflusst waren.

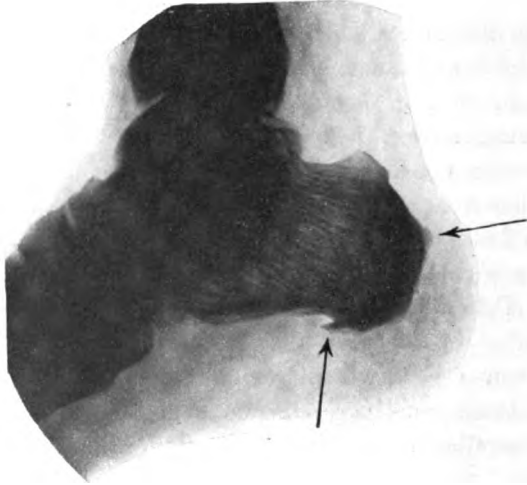
Da nun durch die äußere Untersuchung absolut nichts gefunden werden konnte, was die ganz zirkumskripte Druckschmerzhaftigkeit an der linken Hacke — die rechte war vollkommen schmerzfrei — erklären konnte, so wurden die beigefügten Röntgenaufnahmen von beiden Füßen angefertigt, um etwaige Abweichungen besser erkennen zu können.

Wenn wir uns nun diese Bilder ansehen, so finden wir links (Fig. 32) den erwähnten Fersenbeinsporn; rechts dagegen (Fig. 33) haben wir an dieser Stelle vollkommen normale Verhältnisse.

Diese Stelle links deckte sich genau mit der zirkumskripten Druckschmerzhaftigkeit, so daß es wohl klar auf der Hand liegt, daß

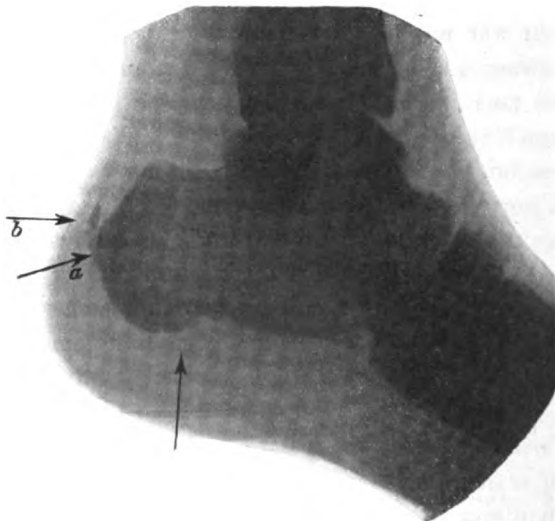
diese spornartige Exostose an der unteren Seite des Calcaneus einzig und allein die Ursache für die vorhandenen Schmerzen abgab.

Fig. 32.



Da eine in dem Stiefel angebrachte Unterlage, analog den bekannten Hühneraugenringen, so gut wie gar keine Linderung der Be-

Fig. 33.

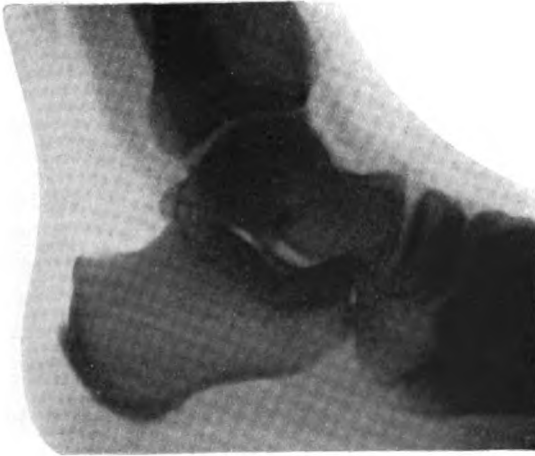


schwerden herbeiführte, schlug ich der Landesversicherungsanstalt die Operation vor. Ich habe bisher nichts wieder über den Patienten

erfahren können, weiß auch nicht, ob etwa von anderer Seite die Operation ausgeführt ist oder nicht, mit der sich der Patient im übrigen sofort einverstanden erklärt hatte, der beste Beweis meines Erachtens dafür, daß bei dem Manne, der auch sonst schon einen durchaus glaubhaften Eindruck machte, in der Tat erhebliche Beschwerden vorhanden gewesen sein müssen, da er doch sonst nicht sogleich sich zur Operation entschlossen hätte, die ja aber leider dann nicht ausgeführt zu sein scheint.

Des weiteren finden wir dann auf diesen beiden Röntgenaufnahmen einen accessorischen Knochenschatten ungefähr in Linsen-

Fig. 34.

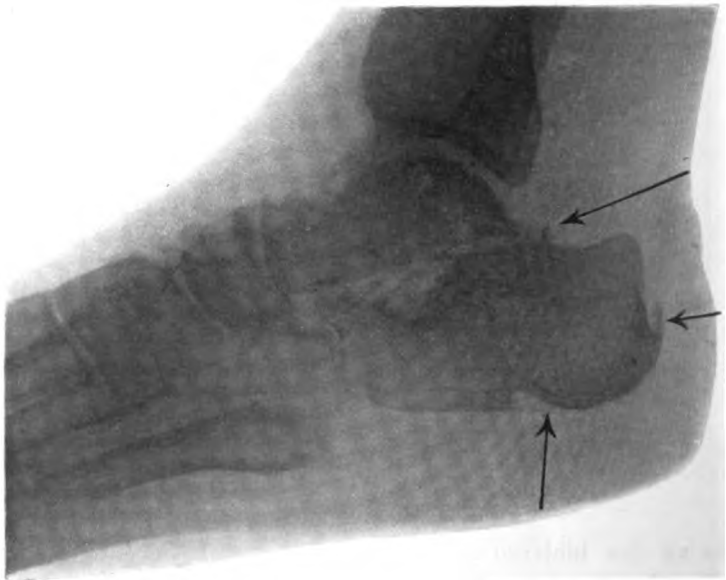


größe an der hinteren Seite des Calcaneus an der Stelle, wo die Achillessehne ansetzt; über diesem kleinen Knochenschatten ist auf der schmerzfreien Seite noch ein größerer, etwa bohnen großer Knochenschatten sichtbar, der auf der anderen Seite fehlt.

Aehnliche Gebilde finden wir auch noch auf einer ganzen Reihe anderer Abbildungen (Fig. 34), die allerdings meist nicht als freie Schatten imponieren, sondern die direkt mit dem Calcaneus in Verbindung stehen und auch von zackenförmiger Gestalt sind, wenn auch nicht gerade spitze Sporen. Ihr Ende erscheint meist gleichsam aufgefasert. Besonders deutlich ist dieser hintere Sporn auf dem nachstehenden Bilde (Fig. 35) ausgeprägt, das im übrigen auch einen deutlichen Calcaneussporn an der unteren Seite und einen weiteren Knochenvorsprung an der oberen Seite des Calcaneus in der Gegend des Talocalcaneogelenkes erkennen läßt.

Ich glaube bestimmt, daß in den meisten Fällen, in denen diese schnabelförmigen Gebilde an der hinteren und unteren Seite des Fersenbeines vereint vorkommen, dieselben in ätiologischer Beziehung auf eine Stufe zu stellen sind, eine Annahme meinerseits, zu der ich mich noch umsomehr berechtigt glaubte, als ich eine Reihe von Bildern zu sehen bekam, die mir Haglund in der liebenswürdigsten Weise zur Ansicht übersandte, wofür ich ihm auch noch einmal an dieser Stelle danken möchte. Diese Fälle, die, wie mir Haglund

Fig. 35.



schrrieb, noch an anderer Stelle veröffentlicht werden, zeigten nicht nur die typische Form unseres Sporns an der unteren Seite des Fersenbeines, sondern auch eine diesem in seinem Aussehen vollkommen gleiche Ausziehung an der hinteren Seite. Ein Bild war insofern höchst interessant, als es auch noch an der Tibia vorn und hinten spornartige Gebilde zeigte, die als lange Zacken gleichsam über den Gelenkspalt hinübertagten.

Es handelt sich bei den erwähnten Gebilden an der hinteren Seite des Calcaneus sicherlich um gewisse Kalkablagerungen, wie wir sie des öfteren am Ansatz einer Sehne finden; so hat z. B. Bade ähnliches an der Tricepssehne des Oberarms am Olecranon beobachtet und Haglund ähnliche Bildungen an den Muskelansätzen des Tuberculum

majus humeri. Ob nun dabei derartige Kalkablagerungen zunächst als freie Knochenschatten in die Erscheinung treten, die vielleicht in späteren Stadien sich mit dem benachbarten Knochen vereinigen, oder ob diese Kalkablagerungen sogleich von diesem ausgehen, das will ich dahingestellt sein lassen. Jedenfalls ist beides möglich, und diese meine Ansicht fand auch durch Haglund Bestätigung, der mir in einem Briefe schrieb: Vielleicht ist es nicht zu kühn zu glauben, daß solche eigentümlichen freien Knochenschatten — er meint den auf Fig. 33 vorhandenen — eben das erste Stadium solcher Knochenbildungen darstellen; vielleicht sind es Ablagerungen von Kalksalzen, die sich erst später organisieren zu wirklichen Knochentuberositäten.

Haglund versieht zwar diesen Satz mit zwei Fragezeichen, aber ich muß sagen, daß mir dieser Gedanke sehr sympathisch war, zumal da ich bereits früher mir diese Sache schon in gleicher Weise zurechtgelegt hatte.

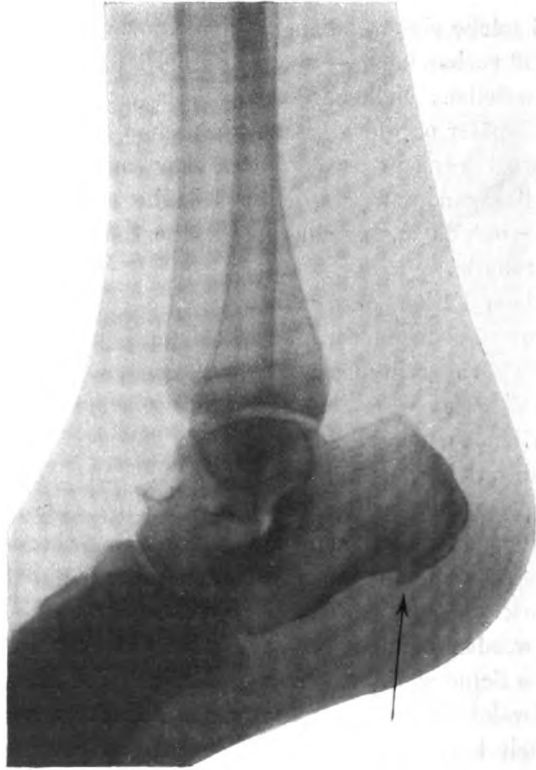
In einigen Fällen müssen wir also die Bildung der unteren Calcaneussporen — ich möchte noch einmal, um etwaige Mißverständnisse von vornherein auszuschließen, betonen, in einigen Fällen — so erklären, denn es wäre doch merkwürdig, wenn uns lediglich der Zufall solche Knochenneubildungen an der unteren, sowie an der hinteren Seite des Calcaneus vereint vorführen sollte, ohne daß sie in ätiologischer Hinsicht irgendwelche Beziehungen miteinander hätten.

Ich komme nunmehr zu einem weiteren von mir beobachteten Fall:

Es handelt sich um einen 52jährigen Kaufmann, der an beiderseitigem, stark ausgeprägtem Plattfuß leidet, der ihm aber nennenswerte Beschwerden nie bereitet hat, zumal da er schon seit Jahren zweckmäßiges Schuhwerk mit Einlagen trägt. Vor allen Dingen hat er nie irgendwelche Schmerzen in der rechten Hacke verspürt. Letztere sollen sich seit kurzer Zeit in der diesjährigen Sommerfrische entwickelt haben, in der er mehr gelaufen sein will, als er es sonst zu Hause zu tun pflegt, ohne aber etwa anstrengende Touren gemacht zu haben. Irgendwelches Trauma war vollkommen ausgeschlossen. Auch in diesem Falle war wieder am rechten Hacken die typische, ganz zirkumskripte Stelle vorhanden, und nur diese war auf Druck und beim Gehen empfindlich, während auf der linken Seite auch nicht die geringsten Beschwerden vorhanden waren. Es wurde eine Röntgenuntersuchung vorgenommen, die auch wieder an der bewußten Stelle einen Calcaneussporn zeigte. Links war auch nicht die geringste Andeutung von einem Sporn vorhanden (Fig. 37).

Auf beiden Platten hoben sich die verkalkte *Tibialis antica* und *postica* deutlich ab. Um dieselben, da ja die Reproduktionen diese Verhältnisse nicht so deutlich erkennen lassen, etwas klarer vor Augen zu führen, habe ich Fig. 36 in einer etwas dunkleren Kopie noch hinzugefügt (Fig. 38). Es bestand demnach eine Arteriosklerose

Fig. 36.

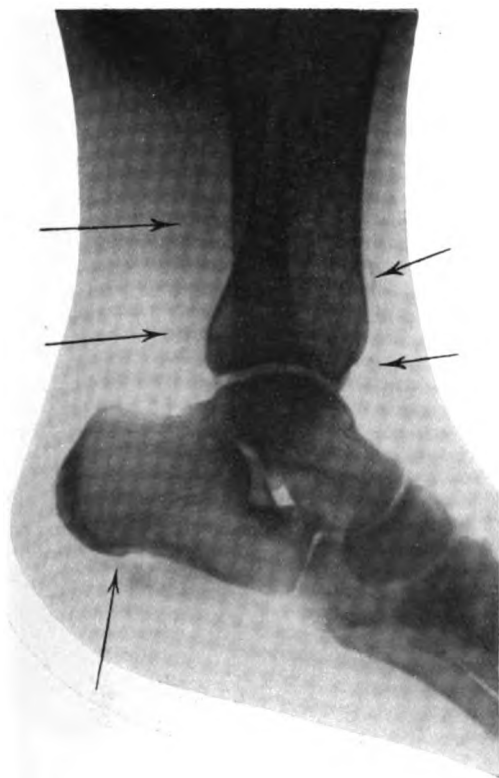


der Unterschenkelarterien, während sonst Zeichen einer allgemeinen Arteriosklerose noch nicht nachweisbar waren. Andere Schmerzen an den Füßen und Unterschenkeln, Ermüdungsgefühl und sonst dergleichen mehr, was wir gewöhnlich bei der *Dysbasia angiosclerotica* zu finden pflegen, waren nicht vorhanden, wohl aber bei dem folgenden Fall, der diesem in jeder Beziehung gleichzusetzen ist.

Es handelte sich um einen 54jährigen Mann, der über ein Ermüdungsgefühl und über eine Schwäche in beiden Beinen, vor allen Dingen aber über heftige Schmerzen im rechten Hacken zu klagen

hatte; er glaubte diese Beschwerden auf einen im November des Jahres 1906 erlittenen Unfall zurückführen zu müssen. Er wollte mit dem Fuß beim Kiesschippen umgekippt sein und, wie auch in dem Gutachten des behandelnden Arztes zu lesen war, sich beide Unterschenkelknochen handbreit über den Knöcheln gebrochen haben.

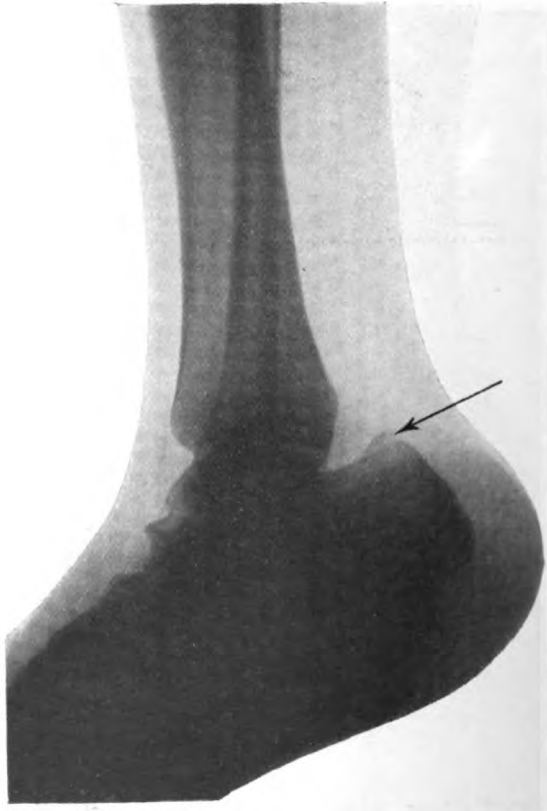
Fig. 37.



Abnorme Beweglichkeit oder Knochenreiben hatte der betreffende Arzt — das betont er ausdrücklich in seinem Gutachten — nicht feststellen können. Der Patient wurde mir zur Begutachtung überwiesen. Da ich an dem Bein nichts als eine Atrophie der Muskulatur finden konnte und da der Mann auch nach seiner eigenen Aussage mit dem „doppelten Beinbruch“, den er sich bereits des Morgens schon zugezogen haben wollte, ganz munter und fidel noch bis zum Abend weiter gearbeitet hatte und am anderen Tage erst zum Arzt gegangen war, kam mir die Sache doch sehr unwahrscheinlich vor,

und ich machte am Tage der Untersuchung, die im Juni 1907 stattfand, die beistehende Röntgenaufnahme (Fig. 39). Auf derselben, sowie auf einer von vorn aufgenommenen waren nicht die geringsten Veränderungen zu erkennen, die auf einen stattgehabten Bruch hindeuten konnten, wohl aber zeigte die seitliche Aufnahme einen deut-

Fig. 38.

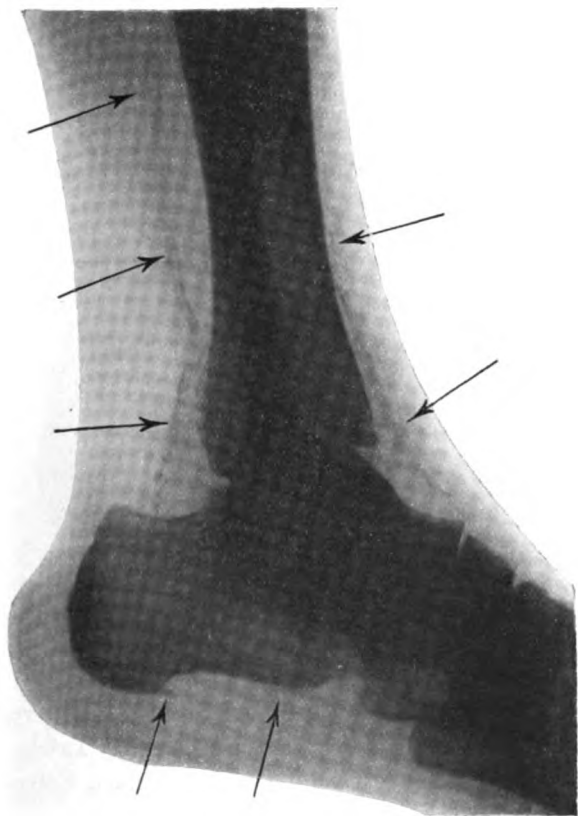


lichen Sporn am Calcaneus und eine deutliche Verkalkung der Unterschenkel- und Fußarterien. Letztere war auch auf der linken Seite vorhanden, nur fehlte auf dieser der Calcaneussporn. Die rechtseitigen Hackenschmerzen waren also sicherlich durch den auf dieser Seite vorhandenen Sporn bedingt.

In einem weiteren Falle handelte es sich um eine 62jährige Dame mit deutlichen Zeichen einer vorhandenen Arteriosklerose, die erst über Hackenschmerzen links zu klagen gehabt hatte und zur

Zeit der Untersuchung über eine heftige, ganz zirkumskripte Druckschmerzhaftigkeit am rechten Fersenbein. Auch bei ihr bestanden neben diesen für uns typischen Hackenschmerzen noch ziehende Schmerzen in den Waden bis zum Knie hinauf und ein sich leicht einstellendes Ermüdungsgefühl. Da die äußere Untersuchung keine

Fig. 39.



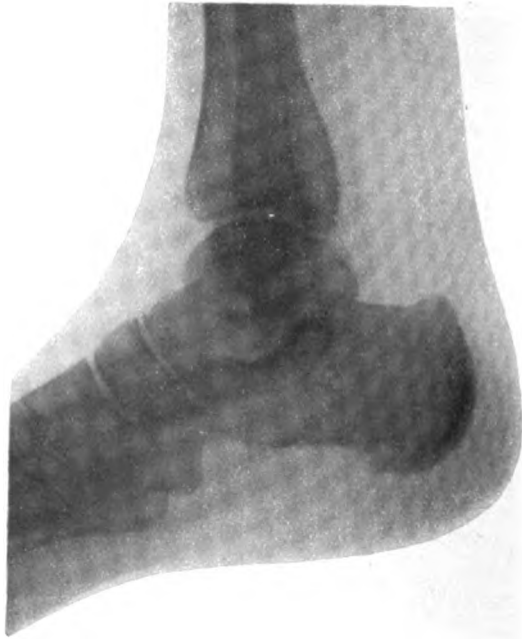
Anhaltspunkte zu Tage förderte, wurden die beiden Röntgenaufnahmen angefertigt (Fig. 40 u. 41), die beiderseits einen sehr deutlichen Sporn zeigten, von denen der auf der schmerzhaften Seite der größere war. Daneben markierten sich in ganz leichten geschlängelten Schatten die Arterien auf den betreffenden Platten, die allerdings auf den Reproduktionen so gut wie gar nicht zu erkennen sind.

Wir haben es hier also, wenn wir einmal von unserem in dieser Arbeit beschriebenen zweiten Fall absehen, bei dem ja auch eine

leichte Arteriosklerose vorlag, mit 3 Fällen von Arteriosklerose zu tun, bei denen eine auf den Platten deutlich erkennbare Verkalkung der Arteria tibialis vorhanden war und neben diesen Veränderungen noch der bewußte Calcaneussporn¹⁾.

Ich glaubte auf Grund dieser 3 Fälle einen Zusammenhang zwischen beiden annehmen zu müssen und freute mich daher sehr,

Fig. 40.



diese meine Annahme bestätigt zu finden in einer Arbeit von Köhler, die mir zufällig in die Hände kam, als ich die Tafeln der Fortschritte auf dem Gebiete der Röntgenstrahlen nach Calcaneussporen durchsuchte.

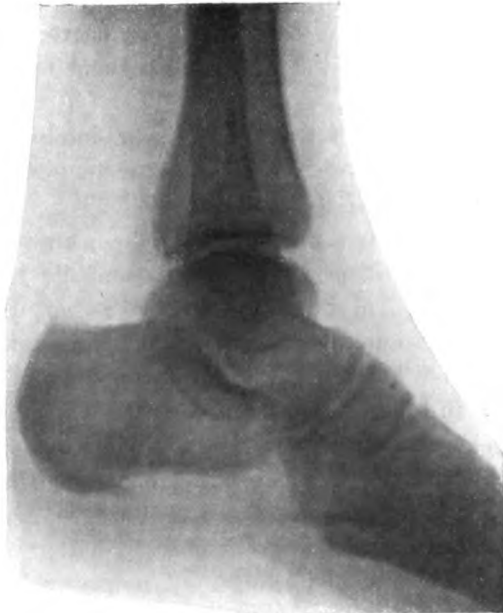
In dem Köhlerschen Falle (Bd. VI, Tafel XXVII, Fig. 4) fand ich neben anderen exostosenartigen Veränderungen einen einseitigen Sporn am Calcaneus und daneben eine Arteriosklerose der Unterschenkelarterien. Es handelte sich um einen 60jährigen Mann.

¹⁾ Während der Drucklegung der Arbeit sind von mir noch 3 weitere Fälle von Calcaneusexostosen mit starker Arteriosklerose der Unterschenkelarterien beobachtet worden, die mir von Kollegen auf eine Demonstration in der hiesigen medizinischen Gesellschaft hin zugeschiedt wurden.

Köhler glaubt bestimmt annehmen zu müssen, daß derartige Knochenaffektionen mit der Arteriosklerose in unmittelbarer Beziehung stehen, und will daraus den Schluß gezogen wissen, daß die reine Achillo-dynie in vielen Fällen durch Calcaneusexostosen bedingt ist, welche ein Produkt der Arteriosklerose der unteren Extremitäten darstellen.

Die Art der Knochenveränderungen erinnerte Köhler in seinem Falle an die Befunde bei luetischen Knochen, obwohl sonstige An-

Fig. 41.



zeichen für eine Lues nicht vorhanden waren. Er kommt deshalb zu folgenden Schlußfolgerungen:

Entweder bestand eine Lues:

a) dann brachte das Röntgenbild wichtige typische Symptome zum Vorschein, die sonst nicht so früh hätten erkannt werden können;

b) dann taten die beiden Bilder aufs instruktivste den unmittelbaren Konnex der Gefäßerkrankung mit der Knochenkrankung dar.

Oder es bestand keine Lues:

a) dann stehen wir vor der äußerst seltenen resp. bis jetzt kaum beobachteten Tatsache, im Gefolge einer nicht luetischen Arteriosklerose umfängliche Knochenwucherungen in idealer Symmetrie konstatieren zu können.

Nun, ich bin der Ansicht, daß diese von Köhler beobachtete und zuerst erwähnte Tatsache durch diese meine 3 Fälle bekräftigt und gestärkt wird, da auch bei diesen jeder Verdacht auf Lues fehlte¹⁾ und jede Infektion in Abrede gestellt wurde und da auch sonst keinerlei Anhaltspunkte für eine solche gefunden wurden.

Wenn nun auch, abgesehen von dem dritten Fall, die „ideale Symmetrie“ der Knochenveränderungen — bei Köhler war der eigentliche Calcaneussporn im übrigen auch nur einseitig — in den beiden ersten Fällen fehlte, nun, so können wir vielleicht die Einseitigkeit der Veränderungen auf gewisse irritative Prozesse zurückführen, die bei der Ausbildung jener ihre Hand mit im Spiele gehabt haben.

Bei dem einen Patienten, einem sehr intelligenten und gebildeten Herrn, soll das rechte Bein immer gegenüber dem linken schon jahrelang eine gewisse Schwäche gezeigt haben, wofür ja auch die Atrophie der Wadenmuskeln sprach, die sich in einem Unterschied von etwa 2 cm bemerkbar machte, und die ja auch in noch stärkerem Grade in dem zweiten Fall vorhanden war. Inwieweit bei diesem der Unfall mitgewirkt hat, mag dahingestellt bleiben.

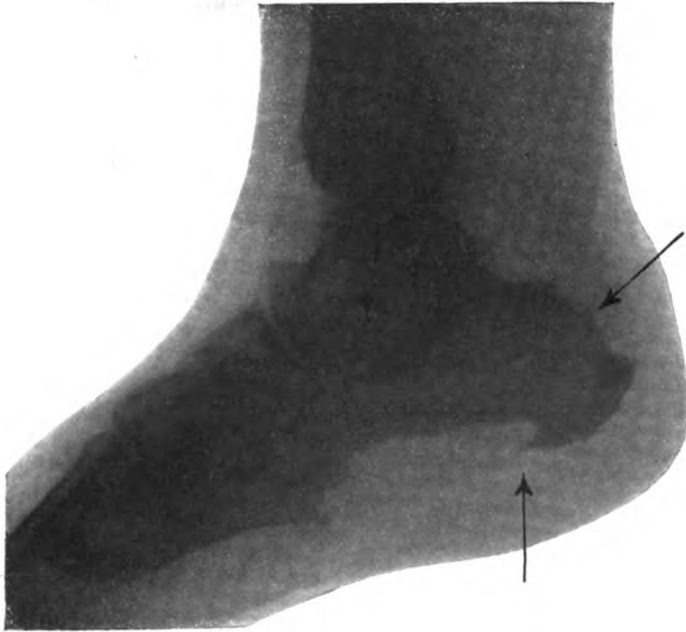
Einen weiteren Fall von Calcaneussporn konnte ich dann noch bei einer Calcaneustuberkulose beobachten.

Die betreffende Patientin war 43 Jahre alt und war schon, ehe sie in meine Behandlung kam, etwa 6 Monate lang anderwärts mit Umschlägen, Einreibungen, Massagen etc. wegen heftiger Hackenschmerzen behandelt worden. Die Schmerzen hatten aber bei dieser Behandlung nicht ab-, nein im Gegenteil immer mehr zugenommen, auch war die Schwellung zu beiden Seiten der Achillessehne eine immer größere geworden. Es bestand neben den Schmerzen an der Rückseite des Calcaneus eine typische Druckschmerzhaftigkeit an der bewußten Stelle in der Gegend des Tuberculum majus calcanei, derentwegen die Frau überhaupt nicht mehr aufzutreten wagte. Das Röntgenbild (Fig. 42) bestätigte die Diagnose: Tuberkulose des Calcaneus. Es zeigte aber auch zugleich einen sehr deutlich ausgeprägten Calcaneussporn, auf den sicherlich die zirkumskripte Druckschmerzhaftigkeit an der Unterseite des Fersenbeines zurückgeführt werden mußte, während die von der Tuberkulose herrührenden subjektiven Beschwerden mehr ihren Sitz an der Rückseite des Calcaneus hatten

¹⁾ Bei einem der 3 späteren Fälle (siehe darüber) wurde Lues zugegeben.

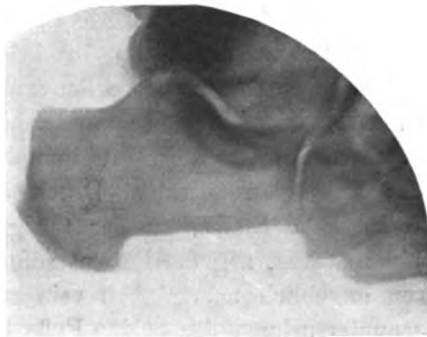
und namentlich stark in die Erscheinung traten, wenn man einen Druck auf den Calcaneus in seiner queren Achse ausübte. An dem

Fig. 42.



anderen Fuß (Fig. 43) fehlte vor allen Dingen auch hier wieder ein deutlich ausgeprägter Sporn am Calcaneus.

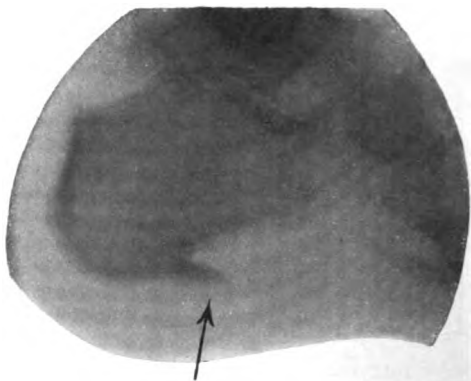
Fig. 43.



Sudeck bildet dann weiter in seinem Buche „Der Arzt als Begutachter“ in Fig. 13 eine traumatische Arthritis deformans des
Zeitschrift für orthopädische Chirurgie. XX. Bd. 26

Sprunggelenkes ab, bei der sich auch eine Andeutung eines Sporns zeigt. Ein diesem sehr ähnliches, fast möchte ich sagen gleiches Bild eines älteren Mannes, der wegen schlecht geheilter Unterschenkelfraktur geröntgent war, fand ich unter den mir von Herrn Dr. Habs zur Verfügung gestellten Röntgenaufnahmen. Auch in diesem Falle waren deutliche Zeichen einer deformierenden Arthritis vorhanden und neben diesen ein deutlich ausgeprägter Sporn am Calcaneus. Ueber typische Beschwerden an der betreffenden Hacke war in der Krankengeschichte nichts vermerkt, so daß man also an-

Fig. 44.



nehmen muß, daß der Sporn in diesem Falle zunächst nennenswerte Beschwerden noch nicht verursacht hat.

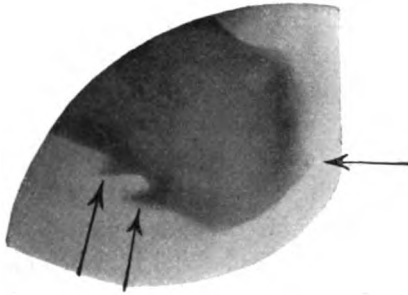
Als letzten der in diese Kategorie gehörigen und von mir beobachteten und untersuchten Fälle möchte ich noch einen anführen, der auf der Abteilung des Herrn Dr. Schreiber lag.

Der Patient, ein 32jähriger Kellner, litt bereits seit dem Jahre 1901 an einer Polyarthritis chronica, von der wohl kein Gelenk verschont geblieben war. Er klagte schon seit längerer Zeit über heftige Hackenschmerzen beiderseits, die ihm das Gehen fast unmöglich machten; selbst bei leisestem Druck des untersuchenden Fingers auf die fragliche Stelle, an der übrigens deutliche Verdickungen zu fühlen waren, zog der Patient sofort die Füße zurück, da die Schmerzen angeblich unerträglich sein sollten. Die vorgenommene Röntgenuntersuchung der beiden Füße lieferte einen interessanten Befund. Auf dem einen Bilde (Fig. 44) zeigte sich am Calcaneus ein Sporn von mächtiger Größe, wie ich ihn bisher noch nie gesehen hatte; auf dem anderen Bilde (Fig. 45) konnte man

sogar zwei Sporen sehen neben anderen arthritischen Veränderungen an der Rückseite des Calcaneus und auch am Talus.

Daß es sich in diesem Falle und in den beiden vorhin erwähnten um reine arthritische Veränderungen handelt, um Knochen-

Fig. 45.



wucherungen, die erst in späteren Jahren entstanden sind und als deren Ursache einzig und allein das bestehende Leiden anzusehen

Fig. 46.

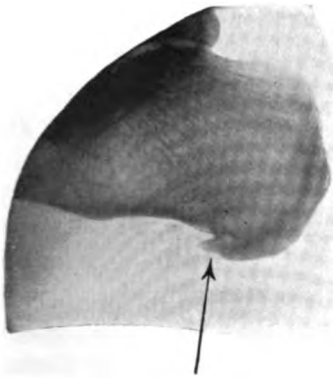
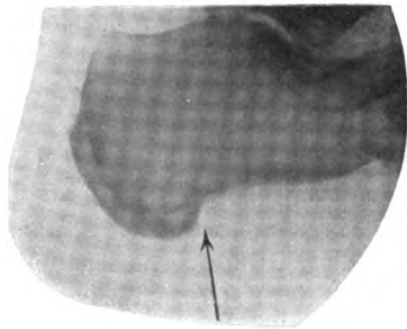


Fig. 47.



ist, das die Disposition zu solchen Veränderungen abgegeben hatte, nun daran wird wohl mit mir keiner zweifeln.

Zum Schluß möchte ich dann noch die Röntgenbilder eines 52jährigen Graveurs bringen, der wegen eines Magenleidens in Behandlung stand und bei dem ich auf der Suche nach Calcaneussporen am rechten Fuß einen deutlich ausgeprägten Sporn fand (Fig. 46) und am linken Fuß (Fig. 47) einen angedeuteten Sporn, die aber beide nicht die geringsten Beschwerden machten.

Daß nun derartige Sporen, diese stachelförmigen Knochenvor-

sprünge, mitunter „wie ein eingetretener Nagel“ empfunden werden können, das beweisen meine Beobachtungen.

Die eigentliche Ursache der vorhandenen Beschwerden kann, wie aus den angeführten Fällen wohl zur Genüge hervorgehen dürfte, mannigfacher Art sein. Der Stachel kann als solcher selbst, vorausgesetzt, daß er schon früher vorhanden war, plötzlich anfangen Schmerzen zu verursachen, wenn er durch ein Trauma direkt geschädigt wird, er kann aber auch allmählich sich entwickeln und dann lediglich durch sein Vorhandensein Schmerzen erzeugen.

Letztere können, worauf Ebbinghaus bereits hingewiesen hat, auch neuritischer, demnach also sekundärer Natur sein insofern, daß die Nerven, die sich ja in unmittelbarer Nähe des Tuberculum majus calcanei und mithin auch in unmittelbarer Nähe dieser schnabelförmigen Exostose befinden, leicht durch diese letztere irritiert und gereizt werden und dadurch oft unerträgliche Schmerzen und Beschwerden verursachen.

Es kann sich auch weiter um entzündliche Schleimbeutel und Periostitiden an dieser Stelle handeln, die die Schmerzen verursachen, und Janowski hat sehr recht, wenn er noch einmal ausdrücklich darauf hinweist, daß man bei etwaiger Operation ja das bedeckende Periost sowie etwa vorhandene Schleimbeutel mitentfernen soll, um zu vermeiden, daß sich diese Sporen wieder von neuem bilden, wie er es auch in der Tat in dem einen Fall, in dem dies nicht geschehen war, erlebte.

Betreffs der Therapie kann ich dem, was bereits in den früheren Veröffentlichungen gesagt ist, nichts Neues hinzufügen. Leider war es mir nicht vergönnt, in irgend einem Falle operativ vorzugehen, da die Patienten, denen ich einen operativen Eingriff vorgeschlagen hatte, einen solchen rundweg ablehnten, und ich mußte mich deshalb stets damit begnügen, die bereits anfangs erwähnten Filzeinlagen anzuwenden, die mir auch bei einzelnen Fällen recht gute Dienste leisteten, in anderen aber wieder fast ganz versagten.

Wenn wir nun am Schluß unserer Arbeit noch einmal das, was wir aus unseren beobachteten und untersuchten Fällen ersehen und gelernt haben, kurz zusammenfassen dürfen, so könnten wir folgende Schlußsätze aufstellen:

Der Calcaneussporn ist keine allzuhäufige Erscheinung. Er braucht nicht notwendigerweise Beschwerden zu machen, wird es aber wohl in der Mehrzahl der Fälle tun.

Ein Calcaneussporn, der bislang keine Beschwerden gemacht hat, kann plötzlich solche hervorrufen, wenn ihn ein Trauma trifft oder wenn andere irritative Prozesse auf ihn einwirken.

Ein Calcaneussporn kann sich im Wachstumsalter herausbilden, und zwar, wie Chrysospathes annimmt, infolge einer Ausziehung der unteren Calcaneusepiphysenspitze; er wird in solchen Fällen wohl immer symmetrisch an beiden Füßen zur Beobachtung kommen.

Diese Entstehungsursache werden wir meines Erachtens in der Minderzahl der Fälle als die richtige anzuerkennen haben; der Sporn wird sich meist erst in den späteren Jahren entwickeln, und zwar können dann die verschiedensten Ursachen bei seiner Entstehung eine Rolle spielen. Unter diesen wären in erster Linie die Gonorrhöe, die Arthritis und die Arteriosklerose zu nennen.

Daß der Sporn nicht immer infolge Ausziehung der Calcaneusepiphyse zu entstehen braucht, beweisen am besten die Fälle, in denen derselbe gar nicht in der Richtung dieser Epiphysenspitze läuft, das beweisen am besten die Fälle, bei denen bereits eine Andeutung von derartigen Sporen vorhanden ist, ehe einmal die Epiphyse auch nur die geringste Ausziehung an der unteren Seite erfährt, ja ehe einmal der Knochenkern der Epiphyse diese erreicht hat, das beweisen am besten die Fälle, in denen an dem einen Calcaneus mehrere Sporen an verschiedenen Stellen vorhanden sind.

Der Sporn muß nicht notwendigerweise beiderseits vorhanden sein, sondern kann auch oft genug einseitig vorkommen. Gerade das einseitige Vorhandensein läßt darauf schließen, daß es sich doch wohl in derartigen Fällen um einen rein pathologischen Befund handelt, um eine Exostose, um eine sogenannte Osteophytenbildung an einer Stelle, die ja besonders dazu geeignet ist, wenn neben einer gewissen Disposition noch andere irritative Prozesse hinzukommen, und die man ja als die exponierteste des ganzen Körpers bezeichnen kann, weil sie, konstant beim Gehen und Stehen durch die Körperlast beschwert, einem fortwährenden Druck ausgesetzt ist.

Wir befinden uns demnach sicherlich nicht auf dem richtigen Wege, wenn wir das Entstehen dieser Calcaneussporen auf eine Ursache zurückführen wollten. Wir haben ja gesehen, daß es ihrer viele gibt, die hierbei in Betracht kommen können.

XXV.

(Aus der Privatheilanstalt für orthopädische Chirurgie von
Dr. Chrysospathes-Athen.)

Beitrag zu den hyperplastischen Osteopathien, resp. Osteoarthropathien.

(Ein noch nicht klassifizierter Typus derselben.)

Von

Dr. Joh. G. Chrysospathes-Athen.

Mit 3 Abbildungen.

Als eines der am meisten noch der Aufklärung bedürftigen Kapitel der pathologischen Anatomie muß das des Knochensystems betrachtet werden, nicht nur was die Aetiologie einiger seiner Krankheitstypen, sondern auch was eine präzisere Auseinanderhaltung gewisser in klinischer Beziehung einander ähnelnden Knochenerkrankungen betrifft.

Daran mag einerseits das spärliche pathologisch-anatomische, zum Teil auch klinische Material, welches die mit solchen Erkrankungen Behafteten liefern, schuld sein, dann aber auch der Umstand, daß bis vor einiger Zeit von seiten der Aerzte den in Betracht kommenden Leiden nicht die gebührende Aufmerksamkeit geschenkt wurde.

Die ersten ans Licht gezogenen seltenen Knochenerkrankungen, die neuropathischen Ursprungs ausgenommen, dürften mit der von Paget im Jahre 1876 entdeckten und als Osteitis deformans bezeichneten Krankheit, der Ollierschen Dyschondroplasie und der von Pierre Marie im Jahre 1885 zuerst beschriebenen „Akromegalie“ zusammenfallen ¹⁾.

¹⁾ Die ersten publizierten Fälle von generalisierten Osteopathien kann man bis zum Jahre 1772 zurückverfolgen, wo Saucerott einen Fall von Hypertrophie fast aller Skelettknochen beobachtete. 1868 beschrieb Fried-

Diese letztere, durch eine enorme Hypertrophie der Hände und Füße, des Schädels, der Zunge, der Lippen etc. charakterisierte Erkrankung, sollte ihre Ursache in einer Hypertrophie der Glandula pituitaria haben. Allein diese Hypertrophie erwies sich in der Folge als kein konstanter Befund bei diesem Leiden, welcher Umstand die an sich dunkle Aetiologie desselben weiter verwickelte.

Fünf Jahre nach Entdeckung dieser Krankheit war es wieder demselben Autor vorbehalten gewesen, einen neuen Typus der Akromegalie zu erforschen, den er, da bei ihm pathologische Befunde in der Lunge gemacht wurden, von der Akromegalie als „Osteoarthropathie hypertrophiante pneumique“ trennte.

Die andere, ebenfalls interessante, weil noch nicht ausgeforschte „Knochenerkrankung von Paget“, auch „Osteitis fibrosa“ genannt, wird bekanntlich in der Hauptsache durch eine durch abnorme Weichheit der Knochen bedingte Deformierung, besonders der unteren Extremitäten charakterisiert.

Schließlich wäre noch der äußerst seltenen Ollierschen „Dyschondroplasia“ Erwähnung zu tun, die als eine angeborene, in primären Störungen des fötalen Wachstums begründete Erkrankung der Intermediärknorpel aufzufassen ist.

Nun gibt es aber Fälle, die, wie wir weiter unten sehen werden, in keinen der genannten Typen hineinpassen und als ein solcher sei im folgenden unser eigener mitgeteilt.

Krankengeschichte: A. P., 46 Jahre alt, unverheiratet, aus Nordgriechenland, lebt seit über 30 Jahren in Chambin bei Alexandrien als Kolonialwarenhändler.

Seine Eltern, in höherem Alter nach kurzem Krankenlager gestorben, waren stets gesund und frei von Rheuma und Arthritis, nur die Mutter des Kranken hat sehr oft über Kopfschmerzen geklagt.

Er selbst weiß nicht anzugeben, ob er Kinderkrankheiten oder jemals eine Lungenerkrankung durchgemacht hat. Um sein 20. Jahr herum will er Variola durchgemacht haben und einige Jahre später aquirierte er die ägyptische Augenkrankheit, niemals

reich, als zweiter, in Virchows Archiv die hinreichend bekannt gewordenen Brüder Hagner, die von einer Hyperostose des ganzen Skeletts befallen waren, und welche den ersten Anstoß zu den späteren ausführlichen Beobachtungen dieser Art gegeben haben.

aber Lues oder Gonorrhöe. Feucht gewohnt hat er erst nach Beginn seines weiter unten zu schildernden Leidens.

Als 10jähriger Junge hat er sich durch Fall eines größeren Steines auf das obere Drittel seines rechten Oberarmes eine Ankylose des angrenzenden Ellbogengelenks geholt. 5 Jahre darauf empfand er zum ersten Male Schwere und Gefühl von Taubsein in seiner rechten Hand, jedoch keinen Schmerz. Während nun diese Empfindungen anhielten, bemerkte er, daß der erste Metacarpus dieser Hand langsam dicker wurde. Diese Verdickung ging nach längerer Zeit auf die erste Phalanx des rechten Daumens über, der schwer beweglich wurde. Bald darauf begann auf dieselbe Weise der rechte Mittelfinger an Dicke zuzunehmen. Die Volumenzunahme besagter Finger ging so langsam vor sich, daß letztere innerhalb 4—5 Jahren das Doppelte ihrer normalen Größe erreichten. Während derselben Zeit, wenn nicht schon vorher, vergrößerten sich langsam und unbemerkt die rechte Schulter, der rechte Oberarm und Ellbogen, so daß sie innerhalb mehrerer Jahre eine übernormale Größe erreichten. Gleichen Schritt mit diesen Vergrößerungen hielt eine langsame, aber stetige Abnahme der Beweglichkeit der in Betracht kommenden Gelenke, bis auf das der rechten Hand, welche einigermaßen funktionierte. Vor 12 Jahren verletzte sich der Kranke leicht am rechten Mittelfinger, worauf dieser und die ganze Hand, zum Teil auch der Vorderarm anschwell, schmerzte und rot wurde. Dieser Zustand hielt längere Zeit, angeblich ohne höheres Fieber an, bis ein Gelenk genannten Fingers sich öffnete, eiterte und der Knochen zu Tage trat. Aus diesem Grunde wurde Patient hoch am Vorderarm amputiert.

In den letzten 6 Jahren, wenn nicht schon vorher, bemerkte Patient, daß auch linkerseits die Erscheinungen von rechts sich wiederholten. Nach augenfälliger Verdickung der linken Schulter und des Ellbogens, des Handgelenks und des Metacarpophalangealgelenks des Daumens wurden langsam die Bewegungen dieser Gelenke beschränkter. Auch Schmerzen stellten sich, besonders in der linken Schulter, ein, so daß Patient seit einigen Jahren sein Geschäft aufgeben mußte.

Status: Ziemlich gut genährter Mann mit normalen unteren Extremitäten, sowohl was ihre Form, als wie auch ihre Bewegungen betrifft. Ebenfalls weisen seine Kopf- und Gesichtsbildung normales Aussehen auf.

Dasjenige, welches bei unserem Patienten besonders auffällt,

ist die abnorme Dicke seiner oberen Extremitäten, der rechten mehr als der linken. Erstere ist unter dem Ellbogengelenk amputiert, mit größtem Umfang von 36,5 cm, während die linke einen solchen von 31 cm besitzt. Beide Schulterblätter, besonders das rechte, springen stark nach hinten vor, was durch eine mehr gleichmäßige, teils leicht unebene Zunahme ihrer Knochensubstanz bedingt wird. An dieser nehmen die Knochen von beiden Oberarmen, sowie die obere Hälfte der Vorderarmknochen ebenfalls teil. Verdickt sind auch der erste und zweite linke Metacarpus und die erste Phalanx des linken Daumens. — Was die Bewegungen der oberen Extremitäten anlangt, so finden wir, daß beide Schultergelenke, besonders das rechte, ihre passive sowohl wie aktive Beweglichkeit verloren haben. Bei den minimalsten, mehr passiv als wie aktiv möglichen Bewegungen derselben spürt man starkes Knirschen, als wie wenn zwei usurierte Knochenflächen sich aneinander rieben. Rechts ist der Stumpf des Vorderarms in gestreckter Stellung ankylosiert und dieser sowie die Gelenkgegend verdickt. Das linke Ellbogengelenk läßt sich so ziemlich ganz strecken, jedoch nur bis zu 45° beugen. Der linke Vorderarm hält sich in leichter Pronation, aus welcher er sich gar nicht supinieren läßt. Das Handgelenk ist halb und von den Fingern das erste Phalangealgelenk des Daumens ganz steif und bei Bewegungsversuchen sehr schmerzhaft, während das zweite sich mehr oder weniger gut bewegen läßt.

Die Haut der in ihrer Größe veränderten oberen Extremitäten ist normal, bis auf die der Schultern, die besonders rechts, nach außen bis zum Gelenk und nach oben bis zum Nacken teleangiektatische Flecke zeigt, die auf Druck verschwinden. Von der Zeit ihrer Entstehung kann uns Patient keine bestimmten Angaben machen.

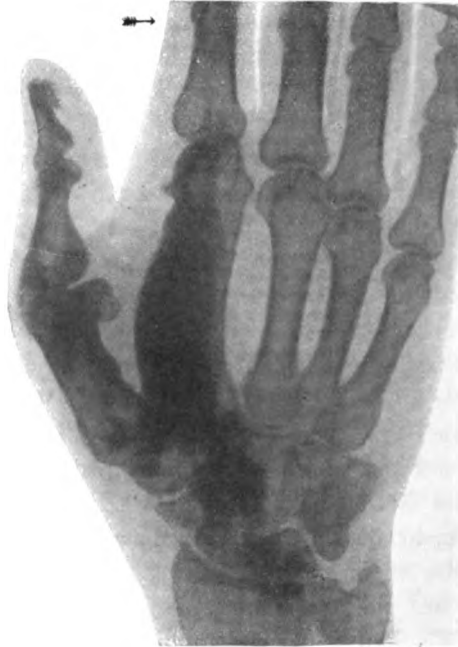Die Wirbelsäule, welche wegen der stark nach hinten vorspringenden Schultern kyphotisch erscheint, weist eine leichte Dorsalskoliose nach links auf und ist in allen ihren Bewegungen, ihr cervikaler Teil nicht ausgenommen, nicht gehindert. Clavicula, Rippen und Beckenknochen sind normal.

Am Hinterhaupt befindet sich eine apfelgroße, knochenharte, leicht höckerige Geschwulst, die seit mehreren Jahren besteht und langsam gewachsen ist. Im Halse, mehr nach dem Nasenrachenraum zu, ist eine ziemlich große Exostose zu fühlen, die merkwürdigerweise dem Patienten beim Schlucken keine Beschwerden verursacht.

Von seiten des Nervensystems ist keine Störung an unserem Patienten nachweisbar. Die Patellarreflexe sind leicht gesteigert, die Pupillenreaktion und Sensibilität des Kranken normal.

Auch die männliche Potenz des Patienten hält sich in normalen Grenzen, seine Intelligenz läßt jedoch zu wünschen übrig.

Fig. 2.



Seine inneren Organe, die Thyreoidea und Lungen nicht ausgenommen, sind bei ihm normal befunden.

Nur die Untersuchung des Harns ergab eine deutliche Verminderung seiner phosphorhaltigen Bestandteile.

Die röntgenologische Untersuchung der äußerlich vergrößerten Körperteile des Kranken (siehe Fig. 1)¹⁾ ergab, daß diese Vergrößerung durch Zunahme der Knochen und nicht der Weichteile zu stande gekommen ist. Erstere, über das Doppelte ihrer ursprünglichen Größe gewachsen, geben von sich einen so intensiven Schatten ab,

¹⁾ Die Röntgenplatte zu dieser für unseren Fall sehr charakteristischen Figur ist leider beim Transport zertrümmert worden.

daß ein osteoporotischer oder halisterischer Prozeß sich gänzlich ausschließen läßt. Diese Schatten lassen uns also mit Bestimmtheit eine stärkere Knochenneubildung annehmen, die, nach ihren unregelmäßigen, teils rundwelligen, teils feinspitzig ausgefaserten Oberflächenkonturen zu schließen, vom Periost ausgehen muß. Auch daß die diffusen, massigen Schatten von helleren, fast geradlinigen Streifen durchzogen werden, beweist uns, daß die hier in Betracht kommende Knochenapposition in Gestalt von größeren Osteophytenbildungen erfolgt ist. Dies ist viel deutlicher als an den Schulterblättern und Humeri an den Knochen der Hand, und ganz besonders schön an dem zweiten Metacarpus zu sehen (siehe Fig. 2).

Gegenüber der Zunahme der vom krankhaften Prozeß befallenen Knochen sehen wir, daß die Weichteile nicht nur ihre normalen Dimensionen bewahrt haben, sondern daß diese, wenigstens um die Oberarm- und Schultergelenkknochen, an Volumen stark abgenommen haben.

Sehr interessant sind die scharf konturierten kleinen, rundlichen, zusammenhängenden Knochenschatten über den Karpalknochen, besonders aber eine ähnliche, ganz isolierte, am radialen Rande der distalen Epiphyse der ersten Phalanx des zweiten Fingers (siehe Fig. 2). Die Gelenkflächen der befallenen kurzen Knochen der Hand, sowie sämtliche Gelenke des Daumens und der Schultern sind ganz in die kräftigen Schatten des Knochenneubildungsprozesses aufgegangen.

Während uns in Fig. 1 durch die starken Knochenmassen der Einblick ins Innere des Knochens verdeckt wird, sind wir im stande, aus der Fig. 2 zu entnehmen, daß, abgesehen von einer leichten diffusen Vergrößerung einzelner vom krankhaften Prozeß befallener Knochen, die Corticalis, soweit sie sichtbar ist, eher verdünnt erscheint und daß das Innere der befallenen Diaphysen nicht immer besonders verändert erscheint. Einige kleine in ihm auffallende Schatten können sehr wohl durch Lichtprojektion dahin versetzte Schatten der Knochenexrescenzen sein, während sie vielleicht in Wirklichkeit der Knochenoberfläche aufsitzen.

Zum Schlusse sei noch der relativen Knochenatrophie der den veränderten Stellen angrenzenden Knochen (siehe Fig. 2) Erwähnung getan.

Sehen wir nun zu, ob wir diesen unseren Fall in den Rahmen einer der oben erwähnten Krankheiten werden unterbringen können,

und beginnen wir mit den von Marie beschriebenen Erkrankungen, zuerst mit der Akromegalie. Diese läßt sich, unserer Ansicht nach, schon beim ersten Anblick des Kranken, der weder Fuß- und Handverdickungen, noch Vergrößerungen des Kopfes oder Zunge etc. hat, völlig ausschließen.

Dasselbe kann man auch von dem Vergleich unseres Falles mit der „Osteopathie hypertrophiant pneumique“ sagen. Denn abgesehen von dem Fehlen der tatzenartig vergrößerten Hände und Füße, sowie der Kopfhypertrophie bei unserem Kranken, können wir an ihm keine der nach Marie ursächlichen Lungenaffektionen, wie eitrige Pleuritis, chronische Bronchitis oder Bronchiektasien, dyspnoische Form von Lungentuberkulose, Gangrän oder Krebs der Lunge ausfindig machen. Aber auch der bei diesem Leiden ab und zu beobachtete Zusammenhang mit kongenitalen Herzfehlern oder Lues, chronischem Rheumatismus (Moebius-Schmidt, Marfan) kommt hier nicht in Frage. Die äußerst langsame Entwicklung des Leidens unseres Kranken spricht ebenfalls gegen die Annahme der Osteopathie von Marie, die gegenüber dem äußerst langsamen Charakter unseres Leidens relativ schnell, in einigen Monaten bis 2 Jahren nach dem Erscheinen der Lungenaffektion zum Ausbruch kommt, resp. ihren Höhepunkt erreicht hat, und dies ganz besonders schnell beim Befallenwerden der Kranken in jüngeren Jahren. Auch die dabei beobachteten Verschlimmerungen, die mit Remissionen abwechseln, fehlen hier ganz.

Aus dem Studium der Röntgenbilder gewinnen wir ebenfalls nicht den geringsten Anhaltspunkt, um unseren Fall als zur genannten Krankheit gehörend zu betrachten. Bei ihm sehen wir nicht wie bei dieser Weichteile und Knochen in toto verdickt, sondern nur letztere und diese durch eine stark produktive Tätigkeit des Periosts unregelmäßig vergrößert.

Ebensowenig könnte man unseren Fall der weiter oben erwähnten Krankheit von Paget zuzählen. Diese beginnt, mit wenigen Ausnahmen, nach dem 50. Lebensjahr und meist mit Schmerzparoxysmen in den Knochen während mehrerer Jahre. Danach hypertrophieren symmetrisch die Knochen der Unter- und Oberschenkel, der Wirbelsäule (Rumpferkürzung), überhaupt meist zuerst die die Körperlast tragenden Knochen, in zweiter Linie der Schädel, die Rippen, das Becken etc. Schließlich werden die befallenen Diaphysen deform, und diese mehr als die Epiphysen,

und schwer brauchbar, bis schließlich der Kranke langsam invalid wird und selbst mit Hilfe von Krücken sich nicht mehr vorwärts bewegen kann. Eine langsam einsetzende Kachexie setzt diesem langwierigen Leiden ein Ende. Daß man nach der obigen Schilderung der „Osteitis fibrosa“ unseren Fall mit dieser nicht identifizieren kann und darf, ist jedem einleuchtend.

Aber auch röntgenologisch läßt sich diese Krankheit bei unserem Patienten ausschließen, denn während wir bei der Osteitis fibrosa mit einem Prozeß des inneren Periosts zu tun haben, zeigen uns hier die Röntgenbilder, wie weiter oben des näheren auseinandergesetzt wurde, starke Osteophytenauflagerungen, also Produkte der Tätigkeit des äußeren Periosts. Andererseits sind die Schatten unserer Auflagerungen stark, während solche, die neben dem Abbau durch Anbau von Knochensubstanz bei der Krankheit von Paget vorkommen, keine ausgesprochene Schatten liefern, da sie kalklos sind. Dies nimmt auch Recklinghausen in pathologisch-histologischer Hinsicht an, da er bei der Osteitis fibrosa osteoplastica, wie er sie nennt, eine in ihrem Verlaufe der Osteomalacie ähnliche allgemeine Knochenerkrankung annimmt.

Es kommt noch die von Ollier als „Dyschondroplasie“ beschriebene Wachstumsstörung der Knochen in Betracht. Ein Vergleich indes derselben mit unserer Erkrankung hält ebensowenig stand wie der mit den Erkrankungen von Marie und Paget. Die „Dyschondroplasie“, eine in primären Störungen des fötalen Wachstums begründete Erkrankung des Intermediärknorpels, muß als eine angeborene angesehen werden; daher kommt sie ja auch in den ersten Jahren des Lebens zum Ausbruch. Dies trifft bei unserem Kranken nicht zu, ebensowenig die an den langen Röhrenknochen bei dieser Krankheit auftretenden Veränderungen, wie nicht symmetrische, sondern halbseitige Verkürzungen und Verkrümmungen der Diaphysen, kartilaginäre Geschwülste in der Gegend der Epiphysenknorpel, besonders der Phalangen der Finger und Zehen etc.

Auch röntgenologisch läßt sich diese Erkrankung von der unserigen leicht scheiden. Die Konturen der von ihr betroffenen Knochen sind wenig verändert, die Knochenschatten aber zeigen Aussparungen.

Die weitere Differentialdiagnose unseres Falles gegenüber der chronischen Osteomyelitis, chronischem Rheumatismus, Spondylose rhizomélique, Arthritis deformans, Hyperostosen an varikösen, ex-

ulcerierten Extremitäten, Osteomalacie, seniler Osteoporose, überhaupt senilen Skelettdeformationen (Moutier, Macquet), Elephantiasis, Leontiasis ossea, partiellem Gigantismus, Tabes etc. übergehen wir einfach, da es als selbstverständlich gelten kann, daß es bei unserem Kranken sich um keine dieser Krankheiten handelt.

Auch an Osteosarkom darf man bei ihm nicht denken, wegen des langjährigen Bestehens des Leidens und der Form und Qualität der Schatten seiner Röntgenbilder, die nicht spindelförmig aufgeblasen und in ihrem Inneren nicht wolkig erscheinen, wie jene von einer sarkomatösen Geschwulst.

Man könnte in Anbetracht dessen, daß Patient zu Beginn seines Leidens mit chronisch entzündlichen Prozessen an der Hand zu tun gehabt hat, an Syringomyelie denken, bei welcher des öfteren solche vorkommen und es ab und zu, besonders an der Hand, zu Knochen-
deformitäten kommt. Aber da handelt es sich oft um einseitige Dystrophien von unregelmäßiger Verteilung, welche vor allem mit Sensibilitätsstörungen, wie Analgesie, Aufhebung des Wärme- und Kältegefühls, Parese und Atrophie der Hand- und Armmuskeln, zuweilen Pseudohypertrophie und tatzentartiger Verdickung der Hand, Neigung zu Panaritien, stärkerer Transpiration etc. verbunden sind. Abgesehen nun davon, daß unser Kranker keines von diesen Symptomen gezeigt hat, fehlt auch bei ihm die bei der Syringomyelie ungünstige Prognose.

Selbst die Lues hereditaria, um die es sich hier handeln könnte, läßt sich aus der Anamnese und der klinischen Untersuchung ausschließen, und dann befällt diese Krankheit vorzüglich die Knochen der unteren Extremität, insbesondere die Tibien, denen sie die Säbelform verleiht. Aber auch die übrigen mit Vorliebe von der Lues heimgesuchten Knochen, wie der Radius (seine untere Epiphyse), die Ulna, die Rippensynchondrosen, das Femur, die Klavikel (ihr sternales Ende) sind an unserem Kranken normal. Dieser besitzt andererseits weder die für Syphilis pathognomonischen Nasen- oder Gaumendeformationen noch hat er je an den bekannten nächtlichen Schmerzen gelitten oder Symptome der für Lues spezifischen Pseudoparalyse Parrots oder gar Spontanfrakturen gehabt.

Vor allem fehlt bei den Röntgenbildern unseres Kranken das für Lues charakteristische Gumma. Wir sehen im Röntgenbilde der Hand, wo der Prozeß an einigen Stellen, allem Anschein nach, nicht im letzten Stadium seiner Entwicklung sich befindet, die für das Gumma

charakteristischen Stellen nicht, im Gegenteil statt zirkumskripten Schatten, die auf Erweichungs- oder Verdichtungsvorgänge schließen lassen, nehmen wir hier kräftige Herdschatten wahr, die im Verein mit der fein aufgefasernten Knochenoberfläche uns einen direkten, d. h. primärhyperplastischen Prozeß von seiten des Periostes und nicht, wie bei der Lues, einen solchen sekundärer Natur annehmen lassen. Andererseits vermischen wir hier die Knochendefekte, welche als Folge der die syphilitischen Knochenerkrankungen begleitenden Nekrosen zu betrachten sind.

Ist nun unser Fall auch nicht unter die Fälle von Knochenlues einzureihen, so steht man vor der Frage, zu welcher Knochenkrankung er zu rechnen ist.

In derselben Lage haben sich vor uns auch Andere befunden, wie aus der These Daireoffs hervorgeht. Dieser sammelte die bis zum Jahre 1900 bekanntgegebenen selteneren Osteopathien, 5 an der Zahl, und veröffentlichte sie unter dem Titel: „Etude des ostéopathies hypertrophiantes chroniques non classées.“

Diese von verschiedenen, meist französischen Autoren (Spilmann-Haushalter, Tournier, Marie, Guérin-Etienne, Hirtz) beobachteten Fälle, versucht Daireoff unter die obige Rubrik zu bringen, in der Annahme, daß sie zu einer speziellen Krankheitsgruppe zusammengehören. Denn erstens passen sie, nach ihm, in den Rahmen keiner der bisher bekannten Osteopathien hinein, und zweitens, wenn sie auch einige Berührungspunkte mit letzteren aufweisen, so weichen sie doch in der Hauptsache von ihnen ab. Zu ihren gemeinsamen Krankheitserscheinungen zählt Daireoff: die Hypertrophien der Extremitätenknochen, speziell der unteren Epiphysen, und zwar der Unterschenkel, der Vorderarme, der Füße und der Hände und trophoneurotische Störungen.

Genannte Fälle sind in zusammengefaßter Darstellung wie folgt:

Fall I, von Spilmann-Haushalter 1890 beobachtet.

F. M., 45 Jahre alt, Bergmann seit 15 Jahren. Während dieser ganzen Zeit hat er 10 Stunden täglich in den feuchten Gängen des Bergwerks zu tun gehabt.

Patient ist kein Alkoholiker, auch hat er weder Lues oder Rheumatismus noch irgend eine Erkrankung des Respirationstractus bis zu seiner jetzigen Krankheit durchgemacht.

Diese datiert seit Mitte des Jahres 1887, wo er zuerst 3 Monate lang Schmerzen in den Gliedern und Abgeschlagenheit fühlte, besonders wenn er von seiner Arbeit zurückkehrte. Bald darauf bemerkte er, daß seine Hand-

gelenke, und fast zu gleicher Zeit auch seine Füße sich zu vergrößern anfangen. — Schon zu Beginn des Jahres 1888 war er wegen Schmerzen in der Kontinuität der Knochen und in den Gelenken sowie wegen Beschränkung in den Bewegungen derselben gezwungen, seine Beschäftigung aufzugeben.

Seit dieser Zeit hat sich sein Zustand fast gar nicht mehr verändert. — Seine Krankheit, in einigen Monaten zu voller Entwicklung gelangt, machte äußerst langsame Fortschritte. Seit 1889 begann Patient etwas zu husten.

Status (Februar 1890): Körperlänge 1,74 m. — Enorme Dimensionen der Hand- und Fußgelenke. Von seiten der Haut und der Muskeln nichts Abnormes zu bemerken.

Nervensystem normal, bis auf lancinierende, bohrende Schmerzen in den Gelenken und der Kontinuität der Knochen. Patient hat während des Gehens das Gefühl, als ob seine Knochen brechen würden. Ab und zu Schmerzen in der Wirbelsäule. Patellarreflexe zum Teil erhalten.

Obere Extremitäten: Umfang der Handgelenke 20 cm, größte Breite der Hand 11 cm, Finger vergrößert, Nägel verbreitet in der Form des Papageischnabels volarwärts gekrümmt.

Untere Extremitäten: Bewegungen gut erhalten. Kniee vergrößert. Tibien enorm verdickt, besonders in ihrem unteren Drittel. Ihre elephantiasischen Verdickungen sind in der Hauptsache auf Zunahme des Volumens des Knochens zurückzuführen, wenn auch die hart ödematösen Weichteile dazu etwas beitragen. Umfang der Malleolen 34 cm. Die Waden sind im Gegensatz zu diesen mager und schlaff von 39 cm Umfang. Die Bewegungen der Sprunggelenke sind beschränkt und etwas schmerzhaft. Die Füße sind so massiv, daß dadurch ihre normale Konfiguration verloren gegangen ist. Ihre Länge ist normal. Umfang in der Höhe der Metatarsusköpfchen 27 cm. Zehen durch Zunahme ihrer letzten Phalangen keulenförmig verdickt. Umfang derjenigen der großen Zehe 11 cm. Fuß auf Druck etwas schmerzhaft. Nirgends Exostosen oder Osteophyten.

Urin, Ende 1888 untersucht, weist fast normale Werte auf; diese fallen jedoch unter die Norm bei einer im März 1890 vorgenommenen Analyse.

Fall II, von Tournier 1891 beobachtet.

B. J., 26 Jahre alt, Fleischer, hereditär nicht belastet. Skrophulose, Lues, Rheumatismus, Malaria oder Alkoholismus werden vom Patienten negiert. Seit seinem 8. Jahr leidet er an Schwerhörigkeit, ohne daß Ohrenfluß oder andere Symptome seitens des Gehörs vorausgegangen waren.

Keine Störung von seiten der Lungen.

Seine jetzige Krankheit datiert seit seinem 18. Jahr. Bis dahin gesund und dick gewesen, wurde er plötzlich von folgenden Krankheitssymptomen befallen: 2 Tage, nachdem er 12 Stunden lang in Flußwasser gestanden und gearbeitet hatte, wurde er wegen Kopfschmerzen, Abgeschlagenheit und Nasenbluten bettlägerig. Nach 20 Tagen, während welcher Zeit er von seiten des Respirationstraktus nichts Krankhaftes gehabt hatte, stand er auf. 14 Tage darauf bemerkte er, daß seine Unterschenkel sich zu vergrößern anfangen, so daß sie in 15 Tagen das Maximum ihrer Vergrößerung erreichten. Dabei hatte Patient keine besonderen Schmerzen auszustehen, selbst in den Gelenken nicht.

Es bestand leichte Rötung und Pruritus, sowie Desquamation geringeren Grades, mit kleinen leicht heilenden Excoriationen an der Haut der Unterschenkel. — Nach weiteren 8—10 Tagen begannen die Hände ebenfalls sich zu vergrößern. Gleichzeitig setzten stärkere Schmerzen ein, die nur im linken Arm ihren Sitz hatten und von der Schulter aus nach der Hand ausstrahlten. Auf der Außenseite des Ellenbogens zeigten sich 6—7 schmerzhaft Blasen, welche strahlige Narben hinterließen; schließlich schwoh und rötete sich die Handgelenkgegend. Keine Drüsenschwellung. Während dieser Zeit hat sich Patient weder ins Bett legen müssen, noch seinen Appetit verloren gehabt.

Die Hypertrophie der Knochen, welche sich langsam entwickelte, erfolgte wahrscheinlich nach derjenigen der Weichteile. Während aber letztere auf das Gesicht und die Lider überging, blieb die Hypertrophie der Knochen stationär.

Von besonderem Interesse ist, daß der Patient seit seiner Erkrankung, regelmäßig, alle 4 Wochen, an Frösteln und starkem Fieber 2—3 Tage lang litt. Dieser fieberhafte Zustand ist von Rötung der Unterschenkel mit Schwellung der Cruraldrüsen begleitet. Nach diesen Fieberattacken nimmt während einiger Tage die Hypertrophie ab, um bald darauf ihren alten Grad wieder zu erreichen.

Status: Das erste, was beim Kranken auffällt, ist die extreme Hypertrophie der Enden seiner Extremitäten und diejenige des Kopfes, während der Rumpf normal erscheint. Der allgemeine Zustand des Patienten ist gut und seine Digestion normal. Die Leber ist von normaler Größe, nur die Milz ragt 2 Querfinger unter dem Rippenbogen hervor. Von seiten des Respirationstractus keine Störung. Herz bis auf ein leichtes Geräusch normal, desgleichen die Intelligenz und das Nervensystem des Patienten. Dieser, welcher vor seiner Erkrankung robust gewesen war, hat an Kräften abgenommen.

Rumpf: Thorax mit vorgewölbtem, breitem Sternum und massiven Rippen. Wirbelsäule in ihrem dorsalen Teil leicht kyphotisch, Os hyoideum etwas verdickt, Thyreoidae ist nicht vergrößert.

Kopf: Die Gesichtszüge des Patienten sind durch die ein wenig pachydermische Haut etwas verwischt. Keine Hypertrophie der Kiefer, keine Exostosen. Nasenhaut rot, mit Aknepustelchen besetzt. Die Haut der Stirn ist verdickt, infiltriert und ihre Epidermis übersät von kleinen, weißen Höckern. Die Haut des behaarten Teiles des Kopfes ist durchzogen von Furchen resp. Runzeln, die während der Fieberanfalle dicker werden.

Untere Extremitäten: Diese ähneln 2 enorm massiven zylindrischen Säulen, deren Gleichmäßigkeit in der Mitte von den noch dickeren Knien unterbrochen wird. Die sie tragenden, massiven, aber nicht verlängerten Füße werden von jenen fast verdeckt und zwar so, daß sie kaum nach vorn herausragen. Die Bewegungen der unteren Extremitäten sind nicht gestört, und der Kranke kann fast 1 Kilometer, ohne zu hinken oder auszuruhen, zurücklegen.

Ihre Sensibilität ist bis auf eine erhöhte Empfindlichkeit gegen warme Reize an der Kniegegend normal. Patellarreflexe o. B.

Die Haut der unteren Extremitäten ist verdickt und läßt den palpierenden Finger keine Lymphgefäß- oder Venenstränge durch sie hindurch fühlen. Es besteht erhöhte Transpiration. Die Inguinaldrüsen sind hart und vergrößert.

Zehen sind nicht verlängert, aber stark keulenförmig. Größte Zirkumferenz der großen Zehe 13 cm rechts, 12 cm links. Die Nägel sind wenig entwickelt, von normaler Breite und nur $\frac{1}{2}$ cm lang.

Metatarsus von 32 cm größter Zirkumferenz, mit verdickter, runzeliger Haut. Metatarsusknochen vergrößert, aber auch die Weichteile, besonders die der Planta.

Tarsus: Seine Knochen scheinen nicht besonders vergrößert zu sein. Dagegen sind die Malleolen enorm vergrößert (Zirkumferenz rechts 42 cm, links 39 cm). Ueber diesen ist die Haut verschieblich, aber unförmig verdickt, mit chagrinartiger, weiß desquamierter Epidermis. Im Sprunggelenk anscheinend leichter Erguß, trotzdem aber ist dieses in allen seinen Bewegungen frei.

Unterschenkel, in ihrem oberen Drittel gemessen, haben eine Zirkumferenz von 49 cm links und 52 cm rechts. An dieser Vergrößerung nehmen die Knochen den Hauptanteil, indem sie gleichmäßig hypertrophiert zu sein scheinen.

Durchmesser der Tibia an ihrem mittleren Drittel 8 cm links, 9 cm rechts, an der Epiphyse 17 cm links, 18 cm rechts.

Auch an den Unterschenkeln ist die Haut verdickt, trotzdem aber verschieblich. Ihre Epidermis zeigt Reste von chronischer Entzündung, wie Pigmentation, Papillenhypertrophie und eine ovale Ulzeration von 4 cm Länge mit rot granulierendem Grund, am äußeren unteren Drittel der Außenseite des rechten Unterschenkels. Man sieht Narbenreste, in der Nähe dieser periodisch zuheilenden und wieder aufbrechenden Ulzeration, aber auch oberhalb des linken inneren Malleolus ist eine 2—3 cm lange ähnliche Narbe. Schließlich bemerkt man rotbraune frankengroße Ringe, die eine weißer als normal erscheinende Haut einschließen, so daß an den Stellen, wo diese vorkommen, letztere marmoriert erscheint.

Kniee, durch intraartikulären Erguß enorm vergrößert, messen im Umfang 65 cm links und 70 cm rechts. Vier große, beutelförmig um sie herum hängende, Hautmassen scheinbar Ausbuchtungen der Kniegelenkskapsel, überragen den Gelenkspalt bedeutend und fluktuieren deutlich. So reicht der vordere obere von ihnen 26 cm nach oben, während der vordere untere 5 cm nach unten herunterhängt. Alle diese Hautwülste werden deutlicher bei halber Flexion des Knies, wobei dann die zwei seitlichen von einer medianen fibrösen Falte getrennt erscheinen. Patellardurchmesser links 11 cm, rechts 13 cm. Die Bewegungen des Kniegelenks sind, infolge der großen Spannung, die um dieses herrscht, erschwert. Es besteht nur eine leichte seitliche Beweglichkeit dieses Gelenks. Die Haut darüber ist glatt mit einigen rötlichen Striae.

Oberschenkel erscheinen gegenüber den massiven Unterschenkeln mager. Umfang im oberen Drittel derselben rechts wie links 52 cm.

Obere Extremitäten. Hände waschbläulich.

Finger wurstförmig, mit keulenförmigem Ende. Ihre Phalangen sind stark hypertrophisch, die Haut, besonders auf der dorsalen Seite, verdickt, auf der volaren stark gefaltet. Extreme Hyperextension der zweiten Phalangealgelenke, mit lateraler Beweglichkeit und Krachen bei Bewegungen derselben. Länge der Daumen 6 cm, Umfang $9-9\frac{1}{2}$ cm. Nägel kurz und stark konvex. Gesteigerte Transpiration.

Metacarpusknochen vergrößert. Im Niveau des Radiokarpalgelenks ein stark entwickelter Schleimbeutel.

Vorderarmknochen an ihren unteren Epiphysen, bzw. der des Radius stark verdickt. Umfang am Karpalgelenk 27 cm links, 26 cm rechts, um die Mitte des Vorderarms 27 cm. Radius ist hypertrophisch, jedoch nicht gleichmäßig wie die Ulna. Clavikel normal, Schulterblatt scheint voluminös zu sein.

Es besteht nach dem oben Gesagten beim Kranken eine monatliche Kongestionsperiode, die 4—5 Tage lang anhält, und während welcher die Cruraldrüsen anschwellen, dagegen die inguinalen nicht. Während dieser Zeit steigt auch die Temperatur an den Unterschenkeln auf 38,° an, was seinen Grund in einem Kongestionszustand ihrer Haut hat. Darauf zeigen sich an dieser Aknepusteln, und die vorhandene Röte macht einer rötlichen Desquamation Platz. Der Hydarthros, das abnorm vergrößerte Knie und die befallenen Extremitäten nehmen während 7—8 Tagen dieser Periode merklich ab, um in 2 bis 3 Tagen, wenn der Kranke aufzustehen beginnt, ihr altes Volumen zurückzuerlangen.

Fall III, von Pierre Marie 1892 beobachtet.

28jährige Frau, hereditär nicht belastet, nicht syphilitisch infiziert gewesen.

Vor 6 Jahren merkte sie zum ersten Mal, daß ihre rechte Tibia 4—5 cm oberhalb des Fußgelenks, bis zu einer Höhe von 7—8 cm zu schwellen und schmerzen anfing. Bald darauf wiederholte sich dasselbe an symmetrischer Stelle links. Die untere Partie der Femurknochen zeigte ebenfalls eine Anschwellung direkt über der unteren Epiphyse. 2—3 Jahre später dieselbe symmetrische Anschwellung im oberen Drittel beider Oberarmknochen, ohne daß davon die Epiphysen befallen wurden.

Zur Zeit der Untersuchung erinnern die befallenen Unterschenkel an mit Callus luxurians behaftete Knochen und sind atrophisch. Ihre Gelenke sind frei, auch zeigen ihre Gelenkflächen keine Hypertrophie.

Schädel ist normal, bis auf die Oberkiefer, die hypertrophisch sind, und den Unterkiefer, der verdickt erscheint.

Die Haut der Patientin zeigt über den ganzen Körper, sowie an den Wurzeln der Glieder trophische Störungen, nämlich ausgesprochene Melanodermie, Desquamation und einige rötliche Striae an den Knien.

Die Periode hat bei der Patientin seit 9 Monaten aufgehört. Patientin fühlt starke Schmerzen an den geschwollenen Knochenstellen, ist sehr abgeschwächt, kachektisch und zeigt Symptome von recenter Tuberkulose.

Fall IV, von Guérin-Etienne 1895 beobachtet.

A. C. 63 Jahre alt, hereditär nicht belastet.

Seit 7—8 Jahren bemerkte er, daß seine Nägel runzelig, streifig und unregelmäßig in ihrer Form wurden. Vor 3 Jahren fühlte er in der Kreuzgegend intensive Schmerzen, infolge deren die Wirbelsäule sich krümmte.

Während des letzten Jahres nahm er jedesmal, nachdem er gegangen war, ein unangenehmes, störendes Gefühl im rechten Sprunggelenk wahr, welches nach Ruhe verging, und zwar so schnell, daß Patient in der Fortsetzung

seiner gewohnten Arbeit nicht gestört wurde. Vor 3 Monaten entstand derselbe Schmerz auch am linken Fuß.

Status: Patient zeigt eine dermaßen ausgesprochene dorsolumbale Kyphose, daß sein Bauch stark in Falten eingezogen ist. Es besteht dazu ein leichter Grad von einer rechtsdorsalen Skoliose. Beckenkämme sind stark vergrößert, besonders nach hinten zu.

Mehr jedoch in die Augen fallend ist die Deformierung der unteren Extremitäten, die äußerst verdickt an den Epiphysen sind.

Oberer Extremitäten: Schultern, Oberarme und obere Partie der Oberarme sind normal; dagegen sind die unteren Epiphysen der letzteren stark vergrößert. Auch die Hände sind verbreitert und ulnarwärts gerichtet, die Finger zylindrisch mit verdickten Interphalangealgelenken. Die zwei ersten Phalangen sind rechtwinkelig gegen die ersten gebeugt, so daß die Hände im ganzen das Bild des deformierenden Rheumatismus bieten. Ihre Haut ist runzelig, aber nicht infiltriert. Die Nägel sind längs gestreift, querkonvex, an ihren Enden umgekrümmt. Auf der Vola manus sind die Furchen stark ausgesprochen. Die rechte obere Extremität gleicht im Aussehen der linken, jedoch sind rechts die Deformierungen weniger ausgesprochen als links. Umfang der Vorderarme an den Epiphysen links 20 cm, rechts 19 cm. Metacarpusumfang 27 cm links, 22 cm rechts.

Untere Extremitäten genau wie die oberen, sind nur an ihrem unteren Teil, d. h. an den Epiphysen, stark deform, dies besonders an den Tibien ausgesprochen. Am linken Fuß enorme Hypertrophie der Tarsusknochen und zwar auf der Innen- mehr als auf der Außenseite. Umfang des Sprunggelenks 30 cm links, 29 cm rechts.

Umfang der großen Zehe 8,5 cm links, 9 cm rechts.

Kopf: Kieferfortsätze deutlich verlängert, aber nicht stark abstehend. Nase lang, deform infolge früher stattgefundenen Falles.

Respirations- und Digestionstraktus, Gefäßsystem normal, ebenfalls die Sensibilität, nur ist die Handkraft vermindert. Patellarreflexe sind aufgehoben, kein Fußphänomen.

Sinnesorgane ohne Besonderheiten, ausgenommen eine Herabsetzung des Hörvermögens rechts. Thyreoidea normal.

Während des 6monatlichen Aufenthalts des Patienten im Krankenhause hat sich sein Zustand nicht verändert.

Sein Urin, vom Tage seiner Aufnahme (19. Juli) bis zum 26. Dezember des öfteren untersucht, zeigte im Durchschnitt und für 24 Stunden folgende Werte: Der Kalkgehalt schwankte zwischen 0,328 und 0,094, Magnesia zwischen 0,140—0,123, Harnstoff zwischen 20,831—19,65 und Phosphorsäure zwischen 1,737—1,48.

Fall V, von E. Hirtz 1898 beobachtet.

C. E. 37 Jahre alt, Straßenhändler, unverheiratet.

Anamnese: Der Großvater des Patienten ist an den Folgen von Rheumatismus gestorben. Sein Vater, der ein bewegtes Leben gehabt haben soll, starb im 45. Lebensjahr, an einer dem Patienten unbekanntem Krankheit. Auch kann er nicht angeben, an welcher Krankheit seine Mutter gestorben

ist, die angeblich nervös war. Ein Onkel, väterlicherseits, starb infolge einer Erkrankung des Rückenmarks. Er hatte voluminöse Oberschenkel, konnte schlecht und zuletzt gar nicht gehen und starb geistig gestört.

Patient selbst hat bisher keine nennenswerten Krankheiten gehabt, ausgenommen Gonorrhoe, die er im 20. Lebensjahr gehabt hat.

Vor 18 Jahren papulöse Eruption am Rumpf, von Fieber und Jucken begleitet, 15—20 Tage lang. Syphilis negiert Patient aufs entschiedenste, auch lassen sich an ihm Stigmata von Lues überhaupt nicht nachweisen.

Seine jetzige Krankheit begann mit seinem 32. Lebensjahr, wo er langsam und ohne Fieber lancinierende Schmerzen in beiden Unterschenkeln und Knien, ganz besonders aber um die Sprunggelenke verspürte, welche bis in die Füße ausstrahlten. Es bestand damals schon etwas periartikuläre Anschwellung, aber keine Deformation. Dieser Zustand war links etwas mehr ausgesprochen als rechts.

Im Januar 1894 wurde er im Krankenhaus einer antirheumatischen Behandlung mit solchem Erfolg unterzogen, daß er bald wieder seiner Beschäftigung nachgehen konnte. Nach März 1894, bis zu welcher Zeit, nebenbei bemerkt, die Anschwellung, aber nicht die große Schmerzhaftigkeit wiedergekehrt war, begann langsam die Hypertrophie der Sprunggelenksgegend, insbesondere ihrer inneren Seite, größere Dimensionen anzunehmen, weshalb Patient sich genötigt fühlte, eigens dazu bestellte Schuhe anzuziehen.

Zugleich wurden die Schmerzen stärker, und Abends stellten sich beim Patienten Mattigkeit, Ameisenlaufen und lancinierende Schmerzen in der Planta pedis ein, deren Gewölbe bereits abgeflacht war.

Einen Monat nach dem Befallensein des linken wird auch der rechte Fuß befallen, d. h. sein Gewölbe wird in gleicher Weise wie links flacher. Da dieser Fuß aber dem Patienten keine Schmerzen verursachte, benutzte er ihn, und zwar nur diesen, zum Stehen.

Infolge der wachsenden Schmerzen des linken Fußes trat Patient wieder ins Krankenhaus ein, wo nach einer antirheumatischen Behandlung der innere Malleolus an Volumen abgenommen zu haben schien. September 1894 entlassen, setzte er seinen Beruf bis Dezember 1897 fort. Während dieses Zeitraumes litt er an noch erträglichen Schmerzen am linken Fuße und zuletzt am Knie. Die Hypertrophie der gleichseitigen Malleolengegend, besonders auf der Innenseite, und des Unterschenkels, sowie die Abflachung des Fußgewölbes nahmen während dieser Zeit langsam aber stetig zu. Ein zu dieser Zeit konsultierter Arzt konstatierte, daß die Hypertrophie von den Knochen herrührte. Bis dahin hat Patient keine nennenswerten Schmerzen am rechten Unterschenkel gehabt.

Im Jahre 1895 zeigte sich auf der rechten Planta pedis eine nußgroße, hühneraugenähnliche Anschwellung, die juckte und Abends infolge des Gehens sich deutlich abflachte. Ende 1896 aufgegangen, hinterließ sie ein Mal perforant, das bis zur Stunde besteht und bei Ruhe kleiner, nach anhaltender Bewegung dagegen größer wird, ohne jedoch bisher einmal zugeheilt gewesen zu sein.

Ende 1897 bekam Patient infolge Infektion aus dieser Wunde eine Lymphangitis mit Abszeßbildung hinter dem inneren Malleolus. Nach Inzision

dieses Abszesses dauerte es etwa 3 Monate, bis die Inzisionsstelle zuheilte, was an eine Atonie, infolge trophoneurotischer Störung, denken läßt. Während dieser Zeit, in der Patient ruhen mußte, war sein Mal perforant fast vernarbt, es brach jedoch beim Verlassen des Krankenhauses wieder auf. Seitdem hat Patient seine Beschäftigung nicht mehr aufnehmen können, da die lancinierenden Schmerzen ihn hinderten, sich aufrecht zu halten.

Was die Deformierung seiner unteren Extremitäten betrifft, so scheint sie bis Ende 1897 zugenommen zu haben, seit der Zeit aber ist sie stationär geblieben.

Status: Was am Patienten am meisten auffällt, sind die stark hypertrophischen unteren Extremitäten. Von diesen ist die rechte vom unteren Drittel des Oberschenkels ab elephantiasisch verdickt (Umfang des linken Knies 42 cm). Am meisten jedoch von der Hypertrophie betroffen ist der Unterschenkel und der Fuß. Auf der Innenseite bildet der Oberschenkel mit dem Unterschenkel eine gerade Linie, bis oberhalb des inneren Malleolus, wo eine leichte Vertiefung besteht (Umfang des Sprunggelenks 37 cm). Auf der Außenseite bildet der Unterschenkel eine stärkere als normaliter konvexe Linie. Der Fuß ist entsprechend der Verdickung des Unterschenkels vergrößert (Länge der linken Planta in der Mitte 20 cm) und nach außen geworfen. Die äußere Fläche des Spannes ist gefaltet, der innere Malleolus überdacht die unter ihm befindlichen Partien, so stark, daß es den Anschein hat, letztere wären von ihm nach außen verdrängt worden. Diese übertriebene Valgität ist nach Angaben des Patienten durch das Gehen und Stehen langsam entstanden.

Beim Palpieren überzeugt man sich, daß an der Hypertrophie der unteren Extremitäten in der Hauptsache die Knochen beteiligt sind. Besonders verdickt sind: die untere Hälfte des Femur, die Patella, die Tibia und Fibula und ganz besonders der innere Malleolus. Was den Fuß betrifft, so gleicht dieser einem massiven Knochenblock, dessen Knochen nicht einzeln zu palpieren sind. Abgesehen von der großen Zehe, die stark vergrößert ist, scheinen die übrigen an dem hypertrophischen Prozeß nicht teilgenommen zu haben.

Die rechte untere Extremität scheint im ganzen weniger hypertrophiert als die linke. Sie hat noch ihre normalen Formen beibehalten, nur ist der Fuß stark vergrößert (Länge der rechten Planta in der Mittellinie 25 cm), nicht aber von seiner normalen Achse, wie links, abgewichen. Am meisten vergrößert, jedoch nicht übermäßig hypertrophiert, sind die Malleolen, auf dieser Seite der äußere etwas mehr wie der innere. Das Fußgewölbe ist auf dieser Seite mehr abgeflacht als auf der anderen, und zeigt zwischen dem hinteren und mittleren Drittel der Planta eine Vorwölbung, die der Stelle des Mal perforant entspricht. Dieses von der Größe eines Fünzigcentimestückes, mit schwärzlichen, infiltrierten, losen Rändern, reicht bis zur Aponeurose, die ihren normalen Glanz verloren zu haben scheint. Die den Grund dieser Wunde untersuchende Sonde stößt auf Knochensubstanz. Ihre nächste Umgebung ist anästhetisch.

Die vier letzten Zehen rechts sind wie links nach oben konvex, während die erste die gleiche Abweichung von der Norm nach unten zu zeigt.

Die linke untere Extremität ist ebenfalls durch Hypertrophie der Epiphysen ihrer Knochen vergrößert, so sind die Knie- und Malleolengegend ver-

dickt. Erstere mißt 43 cm, letztere 29 cm im Umfang. Von den Diaphysen ist nur der untere Teil des Femur und die Fibula vergrößert, nicht die der Tibia. An der Sprunggelenkgegend, besonders auf ihrer Innenseite, scheint eine Verknöcherung vorzuliegen, da man den Malleolus internus von den Knochen des Tarsus nicht gut unterscheiden kann. An der Hypertrophie der linken unteren Extremität nehmen bis zu einem gewissen Grad auch die Muskelmassen der Wade teil.

Die Sensibilität beider unteren Extremitäten ist in allen ihren Qualitäten, wie Tast-, Schmerz-, Wärme- und Kälteempfindung nicht gestört; nur besteht eine verlangsamte Leitung derselben am linken Bein.

Die Haut, abgesehen von einigen Varicen an der Wade, bräunlichen Pigmentationen um die Malleolargegend, besonders auf ihrer Innenseite und um die Inzisionsnarbe, ist intakt, ebenfalls die Behaarung der unteren Extremitäten. Es besteht seit Beginn des Leidens Hyperhidrosis der Planta pedis, welche besonders stark wird, wenn Patient geht. Der Kranke empfindet keine Schmerzen, wenn er ruht, dagegen sehr starke, wenn er mit dem rechten Fuß, speziell mit dem Mal perforant, den Boden berührt. Um diese Berührung zu vermeiden, nimmt sich Patient beständig beim Gehen in Acht, was seinen, infolge der elephantiastisch verdickten Beine, an sich schwerfälligen Gang noch eigenartiger macht.

Respirations-Digestionstraktus, Gefäßsystem intakt. Keine Störung der Miktion; kein Albumen oder Zucker im Urin. Zweiter Herzton an der Herzbasis etwas unrein. Keine Störung des Intellekts, und der Genitalsphäre. Sehvermögen seit einiger Zeit etwas herabgesetzt. Pupillenreflex normal, Akkommodation etwas abgeschwächt, kein eingeengtes Gesichtsfeld. Leichte Schwerhörigkeit links. Alle Sehnenreflexe normal.

Eine antiluetische Kur mit Kalomelinjektionen am Patienten vorgenommen, hat keine Veränderung an den hypertrophischen Knochen gezeigt.

Eine später (August 1899) vorgenommene Untersuchung des in ein Siechenhaus übergeführten Patienten ergibt, daß sein allgemeiner Zustand sich nicht geändert hat; auch die Hypertrophie seiner Beine ist stationär geblieben. Das Mal perforant ist zugeheilt, an seiner Stelle besteht eine beträchtliche Verdickung der Epidermis.

Die Patellarreflexe sind noch vorhanden.

Die Untersuchung des Harns hat folgendes ergeben:

Quantum des Kalziums	für 24 Stunden	0,032
„ der Magnesia	„ 24 „	0,225
„ „ Phosphorsäure	„ 24 „	1,814.

Ueberblicken wir diese 5 Fälle, so müssen wir uns sagen, daß sie sich, äußerlich wenigstens, nicht viel von den akromegalischen Osteopathien unterscheiden. Bei dem einen sowohl wie bei den anderen sind Hände und Füße, zuweilen auch der Kopf, vergrößert, und zwar sind an der Vergrößerung nicht nur die Knochen, sondern auch die Weichteile beteiligt. Allerdings fehlt an den Fällen

Daireoffs die Lungenerkrankung, was aber kein seltenes Vorkommnis ist.

Bei unserem Kranken dagegen sind Füße und Hände, sowie der Kopf, überhaupt die unteren Extremitäten völlig normal, und die vorhandenen Vergrößerungen der oberen Extremitäten werden ausschließlich durch Zunahme der Knochensubstanz hervorgerufen, während die Weichteile eher atrophisch erscheinen. Auch fehlen bei unserem Kranken die Schmerzen.

Gehört nun auch unser Fall nicht zu den nichtklassifizierten Osteopathien Daireoffs, so fragt man sich unwillkürlich, wo man ihn einreihen soll. Diese Frage ist sehr schwer mit Bestimmtheit zu beantworten, und so lange pathologisch-anatomische Befunde eines solchen Falles nicht zur Verfügung stehen, muß man mit Hypothesen vorliebnehmen und daher zu diesen seine Zuflucht nehmen.

Trachten wir nun genügende Stützen zu solchen an unserem Falle zu finden, so glauben wir an drei Punkten besonders festhalten zu müssen. Das sind: die bei unserem Kranken festgestellte deutliche Abnahme der phosphorhaltigen Bestandteile des Harns, dann die an der Haut über den befallenen Stellen beobachteten Teleangiectasien und die am Hinterhaupt befindliche zirkumskripte Knochenhypertrophie, sowie die dieser ähnlichen, aber bedeutend kleineren an den Fingern.

Ueber den größeren oder kleineren Wert des ersten Punktes wird man naturgemäß so lange im Zweifel verbleiben, bis man herausgefunden hat, ob diese Erscheinung eine primäre, d. h. eine ursächliche, oder eine sekundäre, d. h. von der Apposition und der Unterhaltung der tatsächlich kolossalen neugebildeten Knochenmassen abhängende ist. Dazu gehörten längere daraufhin zielende Untersuchungen an unserem Kranken, der sie leider verweigert hat, und die man gut täte, auf ähnliche, überhaupt auf solche mit stärkeren Knochenhyperplasien Befallene auszudehnen.

Etienne und Guérin, welche ihr besonderes Augenmerk darauf richteten, äußern sich zu dieser Frage wie folgt: Ehe die Hypertrophie der Knochen in die Erscheinung tritt, gibt es eine Periode, während welcher man im Urin abundante Ausscheidung von phosphorsaurem Kalk findet. Diese Dekalkifikation scheint die Deformierung der Knochen zu begünstigen resp. einzuleiten. Auf diese Periode folgt bald eine sekundäre Ossifikation, welche mit der

Vergrößerung der bereits deformen Knochen zusammenfällt und in einem Kalzifikationsprozeß besteht, der zu seinem Zustandekommen bis dahin mit dem Urin in minimalen Quantitäten ausgeschiedenen organisierten Kalk ausnützt; weswegen es während dieses Stadiums der Krankheit zu der oft beobachteten Hypophosphaturie kommt.

Nach Daireoff könnte es sich hierbei um eine Ernährungsstörung handeln, die zu einer Gleichgewichtsstörung des Assimilations- und Desassimilationsverhältnisses des befallenen Organismus führt, was wiederum die Absorption gewisser für die Knochen wichtiger Ernährungsstoffe zur Folge hat. Vielleicht bestände nach Daireoff eine hereditäre oder individuelle Prädisposition, dank welcher von den Kranken die einen von den in Rede stehenden idiopathischen Knochenerkrankungen, während die anderen vom chronischen Rheumatismus befallen werden.

Leider sind wir bis zur Stunde aus dem Kreise ähnlicher Hypothesen noch nicht herausgetreten, da unseres Wissens bisher kein Fall von solch einer Osteopathie zur Autopsie gelangt ist.

Die bei der Osteopathie hypertrophiant pneumique von Therèse, Lefebvre, Jamais gemachten Befunde sind: fettige Degeneration und Rarefaktion des Knochengewebes, subakute Entzündung des Knochenmarks und produktive Tätigkeit der subperiostalen Schichten. Die chemische Analyse der Knochen dieser Kranken ergab Zunahme der organischen Elemente, insbesondere der Fette und der Magnesiaphosphate und Abnahme der Mineralsubstanzen.

Was die Teleangiektasien unseres Kranken als Hilfsmittel zur Aufklärung seines Leidens betrifft, so dürfen wir sie nicht als Stauungserscheinungen ansehen, da sie keine Venenerweiterungen darstellen, sondern vielleicht eher als Ausdruck dessen betrachten, was in der Tiefe sich abspielt. Es ist ja nicht unwahrscheinlich, daß dieselbe Kapillarenvermehrung, die an der Oberfläche des Körpers wahrnehmbar ist, auch tiefer im Knochen statthat, wo sie aber vielleicht infolge Ueberschusses an knochenbildenden Salzen (Abnahme der phosphorhaltigen Bestandteile des Harnes) nicht zur Erweichung desselben, wie bei der Krankheit von Paget, kommt, sondern im Gegenteil zur Vermehrung seiner Konsistenz und Widerstandsfähigkeit.

Ueber solche Theorien würden natürlich nur autoptische Beobachtungen die Entscheidung fällen. Auch die Frage, ob in solchem Falle, wie dem unserigen, die Nebennieren hypertrophisch wären,

könnte nur auf demselben Wege ihre Aufklärung finden. Bossi hat bekanntlich nach Abtragung einer Nebenniere oder nur eines Teiles derselben nach 10—15 Tagen Osteoporose mit Deformität der Knochen konstatiert. Er schloß daraus, sowie aus der vermehrten Ausscheidung von Kalksalzen bei Tieren, die mit Nebennierenextrakt gefüttert wurden, und aus den günstigen Resultaten, die diese Kur bei Osteomalazischen und Rhachitischen hatte, mit Recht auf den großen Einfluß der Nebennieren auf das Skelett, der in Begünstigung der Kalksalzablagerung und zugleich in Behinderung der anormalen Entkalkung besteht.

Wir gelangen nun zum dritten Punkt unserer Betrachtungen, der uns als unseren Zwecken am dienlichsten scheinen will. Wir können nämlich nicht umhin, die zirkumskripten Knochenhypertrophien am Occiput und im Halse, an welchen Stellen von einer mechanischen Reizung keine Rede sein kann, sowie die gleichen, wenn auch bedeutend kleineren an den Knochen des Carpus und der Phalangen, insbesondere an der ersten Phalanx des Zeigefingers, als eine Art von Metastasen zu betrachten. Wir fühlen uns zu diesem Ausdruck umsomehr berechtigt, als diese Stellen sich recht weit von der Hauptdeformität befinden und scharf umschrieben zeigen. Um sie uns zu erklären, würde man sie als die Folge einer eigenartigen Infektion ansehen. Diese müßte allerdings sehr gutartig sein, da sie innerhalb so vieler Jahre nicht nur nicht zu Kachexie geführt, sondern auch keine nennenswerten Schmerzen verursacht, und ebenso lange Zeit zu ihrer Entwicklung, Propagation und Metastasenbildung gebraucht hat. Aehnliches ist uns ja von der Ansteckung und dem Verlauf der *Filaria sanguinis*, von einigen Elephantiasisarten und von der allerdings bösartigen Lepra her bekannt. Bei dem Reichtum und der Mannigfaltigkeit der Parasitenwelt und den schlechten hygienischen Verhältnissen Afrikas wäre so eine Infektion nicht unmöglich.

Diese unsere Ansicht wird, wie wir glauben, durch den zweiten Fall Daireoffs genügend unterstützt. Bei diesem finden wir nicht nur eine äußerst akut einsetzende Erkrankung, sondern begegnen wir später einer einen chronischen Charakter annehmenden Infektion, wie dieses aus den periodisch auftretenden lokalen Temperatursteigerungen (38,5°), mit Haut- und Lymphgefäßstörungen und Milzvergrößerung unzweifelhaft hervorgeht.

Bei näherer Durchsicht der Krankengeschichten Daireoffs

finden wir bei Fall 1, daß der Beginn seiner einen äußerst chronischen Charakter tragenden Krankheit mit der Ausübung des Berufs des Kranken in feuchten Minen zusammenfällt. Ebenfalls erinnert Fall 4 Daireoffs an deformierenden Rheumatismus, und er wurde sogar eine Zeitlang als solcher behandelt.

Wir glauben nach alledem, daß der Gedanke an eine Infektion resp. Toxinwirkung in solchen Fällen seine Berechtigung hat. Welcher Art aber diese sei, ob sie eine dem Rheuma ähnliche oder anderer Natur ist, die Lösung dieser Frage dürfte einer späteren Zeit vorbehalten sein.

Oder man müßte eine allgemeine krankhafte, der uratischen Diathese ähnliche allgemeine Disposition bei unserem Kranken annehmen, bei welcher, wie dort die Urate, hier die Phosphate durch ihre Anhäufung den Reiz zur Bildung von Osteophyten und unseren Metastasen ähnlichen Gebilden abgäben. Allerdings fehlen hier die bei den Ablagerungen von Uraten so charakteristischen Schmerzen, und die große Seltenheit so einer, sagen wir phosphatischen Diathese fällt gewiß auf.

Der ursächliche Zusammenhang mit einer Neuritis, wie ihn Hirtz und Andere anzunehmen geneigt waren, fällt bei unserem Kranken, der an Schmerzen nicht besonders gelitten, weg.

Die Erklärung der Erkrankung durch trophoneurotische Störungen wird zwar durch Vorkommnisse wie das Mal perforant beim fünften Fall Daireoffs und bei unserem an der amputierten Hand unterstützt, beruht aber nur auf Vermutungen.

Die bei der Osteoarthropathie hypertrophische pneumique mit Recht und oft angeschuldigte Toxinwirkung wäre hier wohl auszuschließen, da die Lungen gesund und andererseits sämtliche aus der Physiologie her uns bekannte Funktionen bei unserem Kranken normal sind.

Vielleicht gäbe die auffällige Erscheinung des Befallenseins nur der oberen Extremitäten und des Kopfes einen willkommenen Fingerzeig zur Annäherung an die Lösung der Frage, ob wir nämlich dafür in lokalen Kreislaufstörungen den Grund zu suchen hätten. Dies aber bleibt ebenfalls so lange dahingestellt, bis autoptische Befunde uns dessen oder eines anderen belehrt haben.

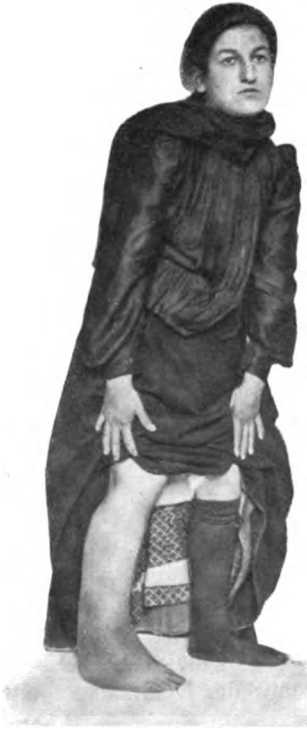Bis dahin würde man sich mit Hypothesen begnügen, um einen Fall wie den unsrigen zu erklären, der, nebenbei bemerkt, in der Literatur ganz allein dasteht.

Wir begnügen uns daher mit der kasuistischen Mitteilung des Falles und der Aufzählung unserer über ihn zulässigen Hypothesen,

bis die Beobachtung ähnlicher Fälle und vor allem ein autoptisches Studium derselben unser Wissen über die Osteopathien etwas mehr als bisher gefördert haben.

Unsere weiter oben ausgesprochene Ansicht, daß eine durch Infektion hervorgerufene Hyperplasie von Knochengewebe, außer durch die uns geläufigen, dazu disponierenden Erkrankungen, wie Lues etc., auch durch andere, in dem mitzuteilenden Falle allerdings

Fig. 3.



durch eine uns schon bekannte, aber in der Regel zu solcher außerordentlichen Knochenbildung nicht führende Krankheit zu stande kommen kann, möchten wir durch die Anführung des zu beschreibenden Falles bekräftigen, ohne etwa damit behaupten zu wollen, daß es sich auch bei unserem ersten Kranken um dieselbe Aetiologie gehandelt hat.

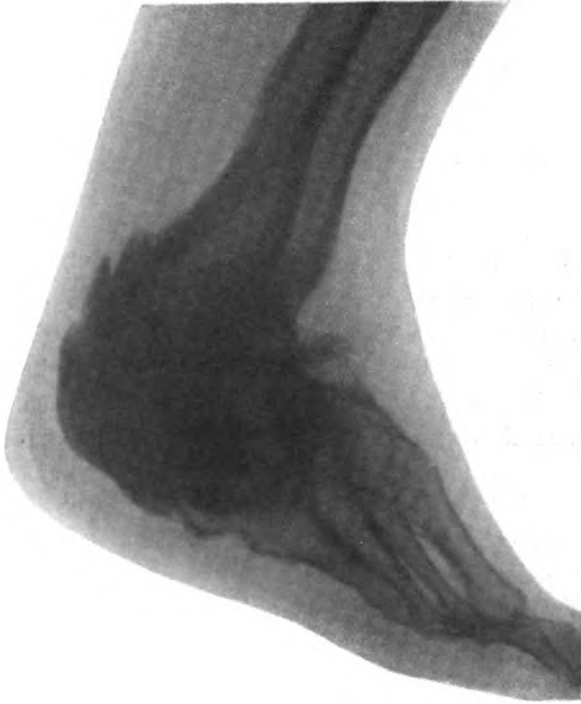Krankengeschichte: 19jähriges Mädchen von einer der Cycladeninseln, dessen Mutter gesund und dessen Vater an Erkältung nach 30tägigem Krankenlager gestorben ist. Aborte hat die Mutter der Patientin nicht gehabt, auch lassen sich andere Anhaltspunkte für Lues in ihrer Familie nicht erheben. Als Kind will sie immer gesund gewesen sein, und an Malaria hat sie nie gelitten. Ihr Leiden datiert seit $7\frac{1}{2}$ Jahren, wo sie eines Tages eine kleinere Distorsion des Fußes

erlitten hat. Im Anschluß daran bekam sie Schmerzen, die sich bald besserten. 20 Tage darauf erlitt sie eine neue Distorsion an demselben Fuße, die diesmal langsam zunehmende Schmerzen zur Folge hatte und Patientin daher bettlägerig machte. Fieber hatte sie damals nicht, und eine Anschwellung des Fußes, zuerst um die Knöchel, zeigte sich erst einige Wochen, nachdem Patientin sich wegen Schmerzen ins Bett gelegt hatte. Diese Schwellung reichte nur bis zum Knie und besaß schon damals den Grad, den sie heute noch hat.

Vor 1 1/2 Jahren bekam Patientin an ihrem kranken Fuße eine Fistel, die, nachdem sie 2 Monate lang wenig sezerniert hatte, sich schloß. Patientin behauptet, daß die Anschwellung, nachdem sie aufgestanden sei, sich etwas vermindert hätte. Schmerzen hat sie seit jener Zeit nicht mehr, auch fühlt sie sich zur Zeit ganz wohl.

Status: Wie aus der Fig. 3 ersichtlich, handelt es sich um eine etwas schwächliche, aber gesund aussehende Person ohne das

Fig. 4.



geringste Zeichen von Akromegalie. Aus demselben Bilde sowie aus der Röntgenphotographie des kranken Fußes entnimmt man, daß dieser und der Unterschenkel linkerseits stark angeschwollen sind. Größter Umfang des linken Unterschenkels 39 gegenüber demjenigen des rechten 32 cm. An dieser Schwellung nehmen am Fuße mehr die Knochen, am Unterschenkel aber mehr die Weichteile teil. Die Knochenwucherung am Fuße ist so mächtig, daß darin alle seine Gelenke, vom Sprunggelenk bis zu den Tarsometatarsalgelenken völlig aufgegangen sind, was auch klinisch in der völligen Ankylose aller

dieser Gelenke seinen Ausdruck findet (siehe Fig. 4). Schließlich bemerken wir, daß an dem hyperplastischen Prozesse die angrenzenden Tibia und Fibula Anteil genommen haben. In dem Urin der Patientin überwiegt der neutrale phosphorsaure Kalk.

Die Schatten des neugebildeten Knochens sind so stark und ihre Ausdehnung so groß, daß man daraus mit Sicherheit auf einen ausgedehnten hyperplastischen Prozeß schließen kann, und zwar auf einen, der keinen Mangel an Salzen leidet. Daraus, d. h. aus der Dichtigkeit dieser Schatten und aus ihrer scharf abgrenzbaren, teils gleichmäßig diffusen, teils schleierartigen Beschaffenheit, sowie aus dem langjährigen Bestehen des Leidens ohne Drüsenschwellung läßt sich trotz der bauchigen, der Spindel ähnelnden Form ein Osteosarkom ausschließen. Dagegen macht sich hier die Diagnose der Tuberkulose, abgesehen durch die Anamnese, durch die Art der Schatten mit ihren teils grob diffusen, teils fein und dünn ausgezackten Oberflächen sehr wahrscheinlich.

Wir haben es also hier mit einem, aller Wahrscheinlichkeit nach, tuberkulösen Prozeß zu tun, der entweder wegen einer relativen Gutartigkeit oder wegen einer besonderen Disposition des befallenen Körpers, vielleicht auch wegen beider und gegen die bei der Tuberkulose beobachtete Regel, zu einer ungewöhnlich starken Hyperplasie der befallenen Knochen, ja selbst den diesen angrenzenden, geführt hat. Ähnliches könnte beim Fall 3 Daireoffs vermutet werden, da bei ihm Tuberkulose mit Sicherheit erwiesen worden ist.

Das sind doch wohl Umstände, die uns, wenn auch nicht an ätiologisch gleiche, so doch in der Art ihrer Entwicklung sich ähnelnde Verhältnisse auch bei unserem ersten Kranken denken lassen.

Nachtrag.

Da ich erst nach bereits erfolgter Durchsicht der letzten Korrektur obiger Arbeit in den Besitz von der These Lemerciers „Maladies chroniques réalisant le syndrome de Pierre-Marie“ (Ostéoarthropathie hypertrophiante) — Paris 1902 — gelangt bin, sei es mir gestattet, aus derselben dasjenige, welches uns in Bezug auf unser Thema direkt interessiert, in zusammengefaßter Darstellung nachzutragen.

Lemercier, welcher, mit einer eigenen Beobachtung von hypertrophischer Osteopathie ohne pathologischen Lungenbefund, im

ganzen 12 ähnliche Fälle zusammenstellt (von diesen ist der zehnte mit dem auch von uns angeführten, von Spilmann beobachteten, identisch), versucht diese in vier verschiedene Rubriken unterzubringen und zwar wie folgt:

Unter „Cyanose et malformation congénitale“ (inversion des visceres) zählt er einen Fall von Gilbert (4jähriges Mädchen) und einen von Vedel (25jähriger Mann); unter „Syphilis“ einen Fall von Schmidh (25jährige Frau), einen von Smirnoff (9jähriger Junge) und einen von Christiers (54jährige Frau); unter „Rhumatisme“ einen von Stevers (48jähriger Mann) und den Fall von Spilmann; unter „Cirrhose hypertrophique“ je einen Fall von Gilbert und Fournier (13jährige Mädchen). Unter die Rubrik „Ohne erkennbare Ursache“ schließlich bringt Lemercier den Fall von Friedreich-Erb (der zweite Bruder Hagner), einen Fall von Salles und Kalipi (38jähriger Mann) und seinen eigenen (54jähriger Mann) unter.

Selbst aber bei diesen drei letzten Fällen, die dem unsrigen am nächsten stehen, begegnet man, im Gegensatz zu dem unsrigen, Trommelschlegelfingern, die Epiphysen der langen Röhrenknochen, diejenigen der unteren Extremitäten nicht ausgenommen, sind hypertrophisch, dagegen ihre Diaphysen, sowie die Carpus-, Metacarpus-, Tarsus-, Metatarsusknochen und die Phalangen nicht.

Lemercier betrachtet außerdem die Trommelschlegelfinger als das erste Stadium der ohne Lungenerkrankung beobachteten hypertrophischen Osteopathien, welchem das zweite Stadium der Deformationen der Epiphysen und schließlich das dritte der Störungen des Nervensystems und der anderen Organe folgen. Allein von so einem Verlauf, geschweige dem von einem ersten und zweiten Stadium Lemerciers, kann bei unserem Falle keine Rede sein.

Was für diesen eventuell zu verwerten wäre, ist die in Lemerciers Arbeit erwähnte Tatsache, daß Legrain in der nördlichen Sahara, wo, nebenbei bemerkt, die Tuberkulose äußerst selten ist, andererseits aber die Magnesiasalze in den Trinkwässern reichlich enthalten sind, Gelegenheit hatte, in relativ kurzer Zeit 6 Fälle von hypertrophischer Osteopathie ohne Lungenbefund (worunter nur 1 Fall mit Syphilis) zu beobachten.

Was die Aetiologie unserer Osteopathien betrifft, so bekennt sich Lemercier zu den Anhängern der Toxininfektion, indem er behauptet, daß es nicht nur eine, sondern mehrere Osteopathiearten

gibt, die zwar von verschiedenartigen Läsionen herrühren, aber alle insgesamt die gleiche Ursache haben. Diese primäre Toxininfektion, zu schwach um lokale Läsion herbeizuführen, generalisiert sich und kommt so — bei allerdings hereditär (Tuberkulose, Krebs) prädisponierten Organismen — gerade dort zum Ausbruch, wo eine verminderte Resistenz vorhanden ist.

Von den wenigen pathologisch-anatomischen Befunden der in Betracht kommenden Erkrankung ist in Lemerciers These erwähnt, daß in der Haut (Arnold) und in den Muskeln, nicht aber in den Nerven, das Bindegewebe in Proliferation, und die Arterien und Venen (Arnold) mit verdickten Wandungen und verminderter Lichtung gefunden worden sind. Was die Befunde an den Knochen betrifft, so erwähnt Lemercier, daß hier eigentlich die periartikulären, also die Weichteile und nicht die Knochen, diejenigen waren, die die Hypertrophie der befallenen Gelenke bedingten; in seinem Falle war sogar Knochenatrophie an den Phalangen zu beobachten.

Aus alledem geht unserer Ansicht nach zur Genüge hervor, daß unser eigener Fall auch zu den von Lemercier erwähnten *Ostéoarthropathies non pneumiques* nicht paßt. Also unsere weiter oben aufgestellte Behauptung, daß dieser in seiner Art allein dasteht, bleibt vorläufig weiter bestehen.

Vielleicht ließe sich in der weiteren, mir teils nicht bekannten, teils nicht zugänglichen Literatur (siehe Nr. 143, 139, 136 des Literaturverzeichnisses) ein dem unsrigen ähnlicher Fall ausfindig machen.

L i t e r a t u r.

1. Saucerotte, *Mélange de chirurgie*, 1801, p. 407.
2. Lobstein, *Anatomie pathologique*, Straßburg, T. II, 1833.
3. Virchow, *Pathologie des tumeurs*, trad. française, 1867.
4. Friedreich, *Virchows Arch.* Bd. 3 S. 83, 1868.
5. Bourceret, *Gazette des hôpitaux*, Nr. 52, 1878.
6. Le Dentu, *Périostite diffuse des os de la face et du crâne*. *Revue de méd. et chir.*, Nov. 1879.
7. Réclus, *Des hyperostoses consécutives aux ulcères rebelles de la jambe*. *Progrès médical*, 6, 13 et 20 décembre 1879.
8. Rathery et Laloir, *Hyperostoses généralisées*. *Revue de méd.*, p. 730, 1881.
9. Sir James Paget, *Ostéitis deform.* *Medico chir. Transact.*, 1877 et T. XV, 1882.
10. Heydenreich, *Pathologie des os*. *Dictionnaire des sciences méd.*, 2. série, T. XVIII, 1882.

11. Pozzi, S., Sur l'ostéite déformante ou pseudo-rachitisme. Congrès de chir., avril 1885.
12. Rogier, L., Les hyperostoses générales primitives. Thèse de Paris, 1885.
13. Marie, P., Sur deux cas d'acromégalie. Revue de méd., avril 1886.
14. Richard, N., Thèse de Paris, 1887.
15. Elliot, Multiple sarcoma associated with osteitis deformans. The Lancet, 1888.
16. Stilling, Arch. f. pathol. Anat. Bd. 119, Heft 3.
17. Fraentzel, Deutsche med. Wochenschr. 1888.
18. Ewald, Berliner klin. Wochenschr., 18. März 1889.
19. Sollier, La France médicale, Nr. 68, 69, 1889.
20. Gouraud et Marie, Bulletin soc. méd. des hôpitaux, 9 août 1889.
21. Saundby, A case of acromegaly. Illustr. med. News, 1889.
22. Marie, P., De l'ostéopathie hypertrophiante pneumique. Revue de méd., janvier 1890.
23. Spilmann et Haushalter, Ostéoarthropathie hypertrophiante. Revue de méd., p. 341, 1890.
24. Thibierge, Ostéite déformante de Paget. Arch. de méd., T. I, p. 52, 1890.
25. Bamberger, Zeitschr. f. klin. Med., Bd. 18, 1890.
26. Thérèse, Examen histologique et chimique des os dans l'ostéoarthropathie hypertrophiante pneumique. Bull. de soc. anatomique, février 1891.
27. Tournier, C., Maladie hypertrophiante singulière. Province médicale, 2, 21 mai 1891.
28. Lefébre, Ostéoarthropathie hypertrophiante pneumique. Thèse de Paris, 1891.
29. Rauzier, Revue de méd., janvier 1892.
30. Baumgarten, La leontiasis ossea. Thèse de Paris, 1892.
31. Moizard et Bourges, Sur un cas d'ostéite déformante de Paget. Arch. méd. expert., T. IV, 1892.
32. Marie, P., Ostéopathie systématisée à type non décrit. Bull. de soc. méd. des hôpitaux, 15 janvier 1892.
33. Orillard, Ostéoarthropathie hypertrophiante pneumique. Gaz. des hôp., 1892.
34. Moebius et Schmidt, Münch. med. Wochenschr. 7. Juni 1892.
35. Duplay-Reclus, Traité de chirurgie, 1892.
36. Guinon, L., Sur les hyperostoses généralisées. Bull. de soc. anat., p. 344, 1892.
37. Joucheray, Ostéite déformante de Paget. Thèse de Paris, 1893.
38. Jamet, De l'ostéoarthropathie hypertrophiante pneumique en particulier chez les enfants. Thèse de Paris, 1893.
39. Birch-Hirschfeld, Lehrbuch der pathologischen Anatomie, 1894/95.
40. Lesser, Hautkrankheiten, 1894.
41. De la Tourette, G., et Marinesco, Note sur l'anat. pathol. de l'ost. déf. de Paget. Soc. méd. des hôpitaux, juin 1895.
42. Ziegler, Lehrbuch der pathologischen Anatomie, 1895.
43. Cantu, Gazzetta degli Osp. di Milano, Mai 1895.
44. Walters, Ostéopathie hypertrophiante pneumique. Progrès médical, 20 juin 1896.
45. Lévi, L., Déformations osseuses dans la mal. de Paget. Bull. soc. anat., 19 juin 1896.

46. Guérin et Étienne, Recherches de quelques éléments urologiques etc. Arch. de méd. expérim. et d'anatomie pathol. T. VIII, 1896.
47. Pic, Maladie osseuse de Paget etc. Revue d'orthopédie, mai 1897.
48. Pic, Lyon médical, novembre 1897.
49. Lévi, L., A propos des lésions de la moelle épinière dans l'ostéite def. de Paget. Soc. de Biologie, 13 mars 1897.
50. Poncet, Traité de chirurgie, 2. édition, 1897.
51. Ghillini, Influence des lésions nerveuses sur le développement des os. Bull. soc. de Biologie, mai 1897.
52. Marie, P., Deux cas de spondylose rhizomélique. Bull. soc. méd. des hôpitaux, 11 février 1898.
53. Hirtz, E., Ostéopathie chronique à type non classé. Bull. soc. méd. des hôpitaux, 18 novembre 1898, et Presse médicale, avril 1899.
54. Robin, A., Bull. de l'Académie de méd., mars 1899.
55. Berger, P., Ostéomalacie masculine etc. Presse médicale, juillet 1899.
56. Daireoff, Étude des ostéopathies hypertrophiantes chroniques non classées. Thèse de Paris, 1900.
57. Reynaud et Audibert, Arch. prov. de chir., 1901.
58. Heß, Ostéoarthropathie hypertrophiante pneumique. Aerztl. Verein Hamburgs, Nov. 1901.
59. Buzzard, Sektionsbefund von einem Falle von hypertroph. pulmonal. Osteoarthropathie. Brit. med. Journ., Juni 1901.
60. Schittenheim, Ein Beitrag zur Lehre von der Osteoarthrop. hypertroph. Maries. Berliner klin. Wochenschr., Nr. 12, 1902.
61. Curschmann, Regressive Knochenveränderungen bei Akromegalie. Fortschritte auf dem Gebiete der Röntgenstrahlen, Bd. 9, Heft 2.
62. Krüger, Ueber Osteoarthropathie hypertrophiante pneumique. Naturwissenschaftl. med. Gesellsch. zu Jena, 1905.
63. Koll, Osteoarthr. hypertrophica Maries. Rheinisch-westfäl. Gesellsch. f. innere Med., Febr. 1905.
64. Spielen, Ueber eine eigenartige Osteopathie im Kindesalter. Zeitschr. f. Heilkunde, Heft 6, 1905.
65. Henrich, Ein Fall von beginnender Akromegalie. Die ärztliche Praxis, Mai 1906.
66. Alexander, Saint-Barthol. Hospital Reports 1906.
67. Cagneto, Rivista veneta delle sc. mediche, octob. 1906.
68. Wittek, Die Olliersche Wachstumsstörung. Bibliotheca medica, Abteil. I. Heft 7, 1906.
69. Joachimsthal, Handb. d. orthop. Chir., 1905—1907.
70. Brissaud, Pinard et Reclus, Pratique médico-chirurgicale, Paris 1907.
71. Alamartine, Revue de Chirurgie, T. XXXV, 1907.
72. Shaw et Cooper, Lancet, mars 1907.
73. Bossi, Per la profilassi contro la deformita del bacino causate del rachitismo. Policlinico XIV, Heft 3, 1907.
74. Friedreich-Erb, Deutsches Arch. f. klin. Med. 1888.
75. Guinon, Gaz. des hôpitaux, 9 novembre 1889.
76. Waldo, Acromegaly. British med. journal. London 1890.

77. Gillet, Ostéo-arthrop. hyp. chez l'enfant. Annales de la polyclinique de Paris, juillet 1890. La Riforma medica Nr. 150—151. Naples 1890.
78. Rauzier, Ostéo-arthrop. hyp. pneum. Rev. de méd., décembre 1891.
79. Gillet, Ostéo-arthr. hyp. pneum. chez l'enfant. Annales de la polyclinique de Paris, mars 1892.
80. L. Dor, Ostéo-arthr. hyp. pneum. expérimentale. Lyon méd. 1892.
81. P. Marie, Société méd. des hôpitaux 1893.
82. J. W. Springthorpe, Australian med. journal, mai 1893.
83. J. Marfan, Société méd. des hôpitaux, mai 1893.
84. Chrétien, Ostéo-arthr. hyp. chez une syphilitique. Revue de méd. 1893.
85. Fuld, Acromégaly and Osteoarthr. hyp. pneum. Montpellier médical 1893.
86. Marina, Riforma medica. Napoli 1893.
87. Kerr, Osteoarthr. hyp. pneum. British med. journ. London 1893.
88. Moizard et Bourges, Société méd. des hôpitaux 1893.
89. Demons et Binaud, Ostéo-arthr. hyp. pneum. traitée par les injections de liquide pneumique. Extrait des Archives générales de médecine, août 1894.
90. Delacour, Dilatation des bronches chez les enfants. Thèse de Paris 1894.
91. Villard, Ostéo-arthr. hyp. pneum. Montpellier médical 1894.
92. Souques, Traité de méd. Charcot-Bouchard 1894.
93. Stembo, Ostéo-arthr. hyp. pneum. St. Petersburger med. Wochenschr. 1894.
94. Combemale et Chatelin, Ostéo-arthr. hyp. pneum. Bulletin méd. du Nord, 22 mars 1895.
95. Gilbert et Fournier, Cirrhose hypertr. avec troubles de nutrition du squelette Soc. de Biologie, 1^{er} juin 1895.
96. Dieselben, Rev. des mal. de l'enfance, juillet 1895.
97. Guérin et Etienne, Soc. méd. de Nancy, 24 juillet 1895.
98. Davis, American med. association press. 1895.
99. Scévole Pourmeau, Les exostoses de développement et leurs rapports avec la tuberculose. Thèse de Paris 1895.
100. Lazard, Déform. rachitique des phalanges. Journal de clinique et de thérap. infantile, août 1895.
101. Galaine, Doigt hippocratique. Thèse de Paris 1895.
102. Spring-Horpe, Osteoarthr. hyp. pneum. Brit. med. journ. London 1895.
103. Deydier, Rachitisme tardif. Thèse de Lyon 1895.
104. William Sydney Hayes, New York med. journal, janv. 1896.
105. Rafaël Léony Avilès, Ostéo-arthr. hyp. pneum. Gaceta méd. Catalona, 15 mai 1896.
106. Godlee, Brit. med. journal, 18 juillet 1896.
107. Massalongo, Congrès méd. int. Rome 1896.
108. Thornburn et Westmascott, Soc. Path. London 1896.
109. Vedel, Application des rayons Roentgen à un cas de pseudo-ostéo-arthr. hyp. Congrès de Nancy 1896.
110. Walthers, Osteoarthr. hyp. pneum. Brit. med. journal 1896, p. 429.
111. Jovane, Ostéo-arthr. hyp. pneum. chez l'enfant (Pediatria), juillet 1896.
112. Samuel West, Doigt in massue. Clinical society London, 14 nov. 1896.

- 436 Job. G. Chrysospathes. Beitrag zu den hyperplastischen Osteopathien etc.
113. Raymond, Ostéo-arthr. hyp. d'origine pneumique. Bull. méd., 15 décembre 1896.
114. Ruelle, Ostéo-arthr. hyp. pneum. chez une femme. Soc. des sciences méd. de Gannat, 5 avril 1897.
115. Massalongo, Osteo-arthr. hyp. pneum. Policlinico. Rome, 15 sept. 1897.
116. Teleky, Wiener klin. Wochenschr. 1897.
117. Vidal, Lésions éléphantiasiques des parties molles et du squelette. Thèse de Lyon 1897.
118. John Edgard, Glasgow med. journal 1897, Nr. 11.
119. Tournier, Mal. hyp. singulière. Rev. de méd. Paris 1897.
120. Legrain, Rev. méd. de l'Afrique du Nord 1898.
121. Giraud, Le doigt hipp. et l'Ostéo-arthr. hyp. pneum. Thèse de Toulouse 1897—1898.
122. Geoffroy, Journ. des Praticiens 1898.
123. Schuchardt, Die Krankheiten der Knochen und Gelenke. Stuttgart 1899.
124. O'Carroll, Tuberculose et cancer combinés. Royal Acad. Irland. Dublin 1898.
125. Hasbrouck, New York med. journ. 1898.
126. William Thayer, Philadelphia med. journ. 5 nov. 1898. — Combemale et Sonnevill, Echo médical de Nancy, 11 décembre 1898.
127. Variot et Chicottot, Soc. de pédiatrie, 11 avril 1899. — Hirtz et Merklen, Ostéo-arthr. hyp. à type non classé. Presse méd., avril 1899.
128. Blakney, Soc. med. London 1899.
129. Labrit, Doigt hippocr. dans les affections cardiaques et pulmonaires non tuberculeuses de l'enfance. Thèse de Bordeaux 1899.
130. Pincles, Revue de neurologie 1899, p. 188.
131. Combemale et Sonnevill, Rev. de neurol. 1899, p. 181.
132. Withmann, Ostéo-arthr. hyp. consécutive à un mal de Pott. Pédiatrie. London 1899.
133. J. Hutchinson, Brit. journ. of dermatol., août 1899.
134. Toupet, De la fétilité dans les affections pulmonaires. Rev. de méd. et de chir., 15 nov. 1899.
135. Ch. Gries, Ostéo-arthr. hyp. chez un pottiqué. Arch. méd. de province. décembre 1899.
136. Gasne, Un cas rare d'ostéo-arthropathie. Nouvel inconnu. 1900, p. 404.
137. Baudelot, Ostéo-arthr. hyp. dans la syphilis héréditaire tardive. Thèse de Paris, juillet 1900.
138. Mayeux, Hippocratisme chez l'enfant. Thèse de Bordeaux 1900.
139. Salles et Halipré, Ostéo-arthr. hyp. sans affection pulmonaire. Rev. de méd. de Normandie. Rouen 1900.
140. Hirtz et Delamare, Ostéo-périostose hyp. blennorrhagique. Presse méd., 26 décembre 1900.
141. Sitta, Ostéo-arthr. hyp. pneum. Casap. lek. cask. Praha 1901.
142. Rendu et Boulloche, Ostéo-arthr. hyp. avec radiographie. Bull. de la soc. méd. 1901.
143. Decloux et Lippmann, Ostéo-arthr. hyp. sans lésions pulmonaires. Bull. et mém. Soc. méd., 13 févr. 1902.

XXVI.

(Aus dem Zander-Institut der Ortskrankenkasse für Leipzig und Umgegend.)

Ueber die Erzeugung der typischen Verletzungen der Handwurzelknochen und des Radiusbruches auf indirektem Wege an der Leiche und ihre Entstehungsart, erläutert durch den Mechanismus der Handgelenksbewegungen.

Von

Dr. A. Lillienfeld,

leitendem Arzt, Spezialarzt für orthopädische Chirurgie.

Mit 11 Abbildungen.

In meinen bisherigen Arbeiten über die Verletzungen des Radius und der Handwurzelknochen am Lebenden habe ich einige von meinen Leichenversuchen ganz kurz angegeben, ohne näher auf sie einzugehen. Ich will diese Unterlassung jetzt nachholen, denn durch die von mir angewandte Methode ist es mir gelungen die typischen Verletzungen rein darzustellen und besonders auch Luxationen der Handwurzelknochen auf indirektem Wege zu erzeugen, was bis dahin noch keinem Autor geglückt war. Die früheren Versuche an der Leiche wurden derart unternommen, daß man den Vorderarm in einem Schraubstock fixierte und nun durch Zug oder Druck an der Hand meistens mit Zuhilfenahme von Hammer oder Flaschenzug die Gewalt ausübte, oder man stellte die Hand auf einer Unterlage fest und griff dann vom Ellenbogen aus durch Hammerschläge an. Auf diese Weise kommen wohl die verschiedensten Knochenbrüche zu stande, aber die Nebenverletzungen, besonders ausgedehnte Zerreißen der Bänder u. s. w., sind dabei nicht zu vermeiden, so daß man ein getreues Bild der Verletzungen in vivo dadurch nicht erhält. Ich bin, um meine Leichenversuche entsprechend den Verletzungen am Leben-

den zu gestalten, zunächst so vorgegangen, daß ich einfach mit dem in der Schulter losgelösten Arm bei den verschiedenen Stellungen der Hand mit Benutzung meines eigenen Körpergewichtes aufgefallen bin. Da man aber hierbei Gefahr läuft, seine eigenen Knochen zu zerbrechen, habe ich bald meine Versuche so eingerichtet, daß ich mit dem Arm auf eine erhöhte harte Unterlage (fester Tisch oder dergleichen) bei wechselnder Stellung der Hand aufgestaucht bin. Um die Richtung der Gewalteinwirkung im voraus zu bestimmen, habe ich die Hand mit weichen Mullbinden in der gewünschten Stellung fixiert, aber doch nur so, daß noch Spielraum nach allen Richtungen vorhanden war und die Handgelenksbewegungen sich unter dem Einfluß der Gewalt frei entwickeln konnten. Mit der nötigen Übung gelingt es bald, auf diese Art gleichmäßig, bei Innehaltung der gewünschten Stellung, die Hand aufzustauchen, und man braucht dann nur durch die Röntgenaufnahme die betreffende Verletzung zu registrieren. Diesem systematischen Vorgehen und der genauen Aufnahme der anamnestischen Daten bei der Entstehung der Handgelenksverletzungen am Lebenden habe ich es zu verdanken, daß ich auch die typischen isolierten Brüche und Verrenkungen der Handwurzelknochen auf experimentellem Wege erzeugen konnte, obgleich mir im ganzen nur etwa zehn Arme zur Verfügung standen, von denen ich zwei auch präparieren durfte. Die Versuche, welche ich dem lebenswürdigen Entgegenkommen des Herrn Professor Fick verdanke, sind schon vor einigen Jahren angestellt worden, ich habe sie aber erst voll zu würdigen gewußt durch Beobachtungen an dem reichen Material von Fuß- und Handverletzungen, das mir hier im Zanderinstitut der Ortskrankenkasse zur Nachbehandlung von den Kassenärzten überwiesen worden ist. Darunter befinden sich von den uns hier besonders interessierenden Verletzungen 125 Radiusbrüche loco classico, 26 isolierte subkutane Brüche des Os naviculare carpi und 10 Luxationen des Os lunatum volarwärts, von denen 4 mit dem Bruch des horizontalen Poles des Naviculare verbunden waren und die alle durch Röntgenaufnahmen bestätigt worden sind. Bei meinen Leichenversuchen kam es mir darauf an, gerade diese typischen Verletzungen der Handwurzelknochen, speziell des Naviculare und Lunatum, zu erzeugen, da sie nicht nur in Bezug auf die Häufigkeit ihrer Verletzung, sondern auch durch die Beteiligung an der Bildung des Handgelenkes besonders hervorragten.

Die Entstehungsart dieser typischen Verletzungen kann aber in ihren einzelnen Phasen nur verstanden werden, wenn man sich über die Bewegungen der Handwurzelknochen selbst und ihre Beziehungen zum Hand- und Handwurzelgelenk klar geworden ist. Ich habe nach dieser Richtung hin schon seit Jahren an zahlreichen Präparaten und Röntgenuntersuchungen Studien gemacht, aber ich werde in dieser Arbeit nur insoweit auf die Einzelbewegungen der Handwurzelknochen eingehen, als sie für das Verständnis der Entstehungsart unserer Verletzungen erforderlich sind oder wo meine Ansicht von der üblichen abweicht, im übrigen verweise ich auf die mit ausgezeichneten Röntgenbildern versehenen, klaren Auseinandersetzungen von Professor Fick, wie er sie in den „Abhandlungen der mathematisch-physischen Klasse der Kgl. Sächs. Gesellschaft für Wissenschaften“ Bd. XXVI festgelegt hat, und auf die für die Beurteilung der praktischen Verhältnisse bestimmten Ausführungen von Richard Wolff „Ueber das Röntgenbild der Handwurzel in Hinsicht auf die Luxationsstellungen des Handgelenkes“ (Monatschrift für Unfallheilkunde u. s. w., X. Jahrgang).

Ueber den Radiusepiphysenbruch kann ich mich kurz fassen, da seine Entstehung auch experimentell hinreichend erforscht ist. Ich will deshalb hier nur einige Punkte, die für die Stellung der Fragmente und deren Reposition maßgebend sind, berühren. Es gelingt ohne weiteres, an der Leiche den typischen Radiusbruch zu erzeugen, wenn man dafür sorgt, daß die Achse des Vorderarmes beim Aufstauchen der dorsalflektierten Hand einen Winkel bildet, der kleiner als ein rechter ist. An der Leiche pflügt dann die Bruchlinie ziemlich quer zu verlaufen und das distale kleine Fragment wird dorsalwärts verschoben und bildet mit dem proximalen einen nach dem Dorsum offenen Winkel entsprechend der Richtung, nach welcher hin der Stoß wirkt. Die am Lebenden so oft beobachtete radiale Abweichung des distalen Fragmentes findet an der Leiche nicht statt, was sich dadurch erklärt, daß die Muskelwirkung der radialen Extensoren dabei ausfällt, die im wesentlichen diese radiale Verschiebung bewirken. Es ist ja bekannt, daß am Lebenden die Bruchlinie meist etwas schräg von der Vola distalwärts nach dem Dorsum proximalwärts verläuft; ja nach meinen Erfahrungen wird sogar oft eine Art Flötenschnabel des proximalen langen Fragmentes, mit dem Schnabel nach der Vola zugekehrt, gebildet, wie er auf den seitlichen Röntgenaufnahmen sehr schön zu sehen

ist. Dieser Verlauf der Bruchlinie bringt es mit sich, daß so häufig am Lebenden eine Einkeilung der Bruchenden stattfindet, indem das proximale Bruchende mit seinem dorsalen Rand sich in das distale einkeilt. Die Lösung dieser Einkeilung ist für die spätere Funktion der Hand von wesentlicher Bedeutung, ein Umstand, der bisher meines Erachtens nicht genügend berücksichtigt worden ist (cf. „Ueber den klassischen Radiusbruch“, Archiv f. klin. Chirurgie Bd. 82, Heft 1).

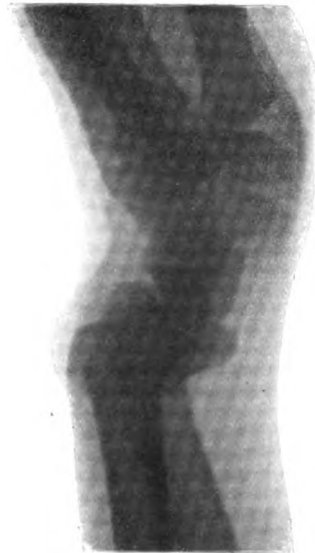Die häufigste Entstehungsart des Radiusbruches ist die durch Fall auf die Handfläche bei leicht dorsalflektierter Hand entweder in Mittelstellung oder bei Ulnarabduktion der Hand. Stellt man an der Leiche die Hand beim Auffallen in starke Ulnarabduktion, dann entsteht ein Abrißbruch des Processus styloid. radii, während in starker Radialabduktion sehr leicht der Processus styloid. ulnae abreißt, als Begleiterscheinung des hierbei entstehenden Stauchungsbruches des radialen Teiles der Speiche, der sich oft bis ins Gelenk fortsetzt und in Bezug auf die Funktion beim Lebenden eine ungünstige Prognose stellen läßt. Ich habe diese Brüche in der obigen Weise alle an der Leiche erzeugt, möchte aber nur die eine Abbildung hier wiedergeben, wo ich bei volarflektierter Hand mit dem Handrücken aufgefallen bin und einen typischen Radiusbruch erzeugt habe, aber mit Dislokation der Bruchenden im umgekehrten Sinn, so daß das distale kleine Fragment volarwärts und das proximale dorsalwärts verschoben war mit offenem Winkel nach der Vola, ganz entsprechend einem von mir am Lebenden beobachteten Fall. Wir haben hier (Fig. 1) also einen Beweis dafür, daß die Richtung der Gewalt im wesentlichen für die Verschiebung der Bruchenden bestimmend ist und daß am Lebenden die sie begünstigenden Muskelkontraktionen der radialen Extensoren sich erst sekundär einstellen. Der den Radiusbruch so häufig begleitende Abrißbruch des Processus styloid. ulnae, nach meinen Berechnungen in 38,26 % der Fälle, spricht dafür, daß die Stellung der Hand bei dieser Komplikation eine radial-abduzierte sein muß.

Um an der Leiche Carpusverletzungen zu erzeugen, ist wie beim Lebenden die erste Bedingung lotrechte Stellung des Unterarmes, schon aus dem praktischen Grund, weil sonst leicht der Radiusbruch entsteht. Stellt man die Hand in Radialabduktion und Dorsalflexion und fällt bei proniertem Unterarm mit dessen

Achse lotrecht zur Angriffsfläche auf den radialen Teil der Handfläche auf, dann muß bei genügender Krafteinwirkung stets zunächst der isolierte Bruch des Naviculare entstehen. Ich habe ihn auf diese Weise zweimal erzeugt, im ersten Fall liegt die Bruchlinie (Fig. 2), da ich die Hand durch Binden möglichst stark radial abduziert hatte, mehr distal, während ich bei dem zweiten Versuch (Fig. 3) kaum über die Mittelstellung der Hand hinausgegangen bin. Also die Bruchlinie richtet sich in ihrem Verlauf je nach der größeren oder geringeren Radialabduktion der Hand, im ersten Fall mehr distal, im zweiten mehr proximal gelegen, was sich aus den Beziehungen des Naviculare zum Capitatum bei den seitlichen Handbewegungen erklären läßt. Dabei drehen sich die beiden Reihen der Handwurzelknochen um schräge Achsen, die sich im Kopf des Capitatums schneiden, woselbst also der Drehpunkt gelegen ist. Hieraus folgt, daß alle Knochenteile, die proximalwärts von der durch diesen Drehpunkt gehenden Hauptachse gelegen sind, Bewegungen ausführen, welche den distalwärts gelegenen entgegengesetzt sind. Diese Regel klingt sehr einfach und man sollte meinen, man brauche nur an den durch Röntgenstrahlen gewonnenen Flächenaufnahmen der Hand von diesem feststehenden Drehpunkt aus Messungen vorzunehmen, um den Grad der Bewegungen zu bestimmen. Dabei würde man aber ganz unzuverlässige Werte erhalten, denn es handelt sich ja um Projektionsbilder von Knochengruppen, die nicht nur gemeinschaftliche Exkursionen machen, sondern jeder Knochen hat auch eine Eigenbewegung, die bei den hauptsächlich in Betracht kommenden Naviculare und Lunatum gar nicht unerheblich sind.

Schon die Bewegungen der Hand als Ganzes deuten auf diese Eigenbewegungen hin, denn die extremen Bewegungen sind nie ganz

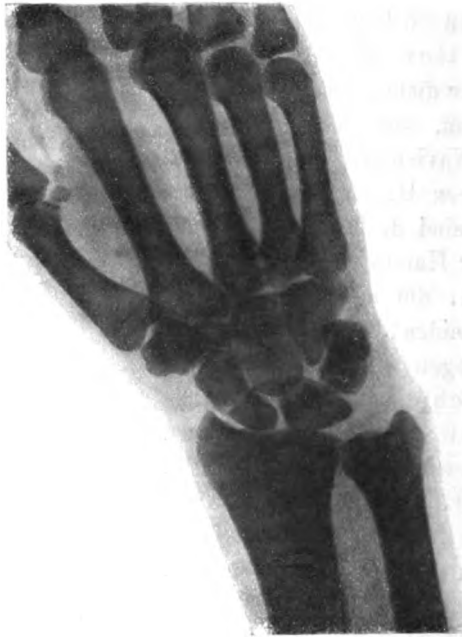Fig. 1.



Experimentell erzeugte Radiusfraktur durch Fall auf den Handrücken. Seitliche Aufnahme. Fragmente umgekehrt disloziert.

rein, sondern mit der starken Radialabduktion verbinden sich stets eine leichte Dorsalflexion und eine schräge Stellung der Hand im Sinne der Supination, während mit der Ulnarabduktion eine leichte Volarflexion und Pronation sich einstellen. Man macht diese Beobachtungen am besten an der eigenen Hand, indem man sie in starke Volarflexion bringt und nun versucht, unter Beibehaltung dieser Beugung radialwärts zu führen, was nur dann möglich ist, wenn

Fig. 2.



Experimentell erzeugte isolierte subkutane Navikularfraktur durch Fall auf die Hand.
Bruchlinie im mittleren Drittel.

man auf diese Beugung verzichtet, sonst entstehen einfach supinatorische Drehungen im Vorderarm. Diese leichten „Schrägstellungen“ der Hand ohne Mitbeteiligung des Unterarmes sind zugleich der Ausdruck der einzig möglichen Drehbewegung der Hand, deshalb ist es irreführend, wenn man das zweite Handgelenk zwischen Naviculare, Lunatum und Capitatum als Kugelgelenk oft bezeichnet findet, mit dem es absolut nichts gemein hat; denn alle Drehungen werden bei fixiertem Handgelenk im Ellenbogengelenk ausgeführt. Die in den Handgelenken selbst mög-

lichen Bewegungen sind nur Ueberführungen der Hand aus der extremen Volarflexion und Ulnarabduktion in die extreme Dorsalflexion und Radialabduktion oder in umgekehrter Richtung, also eine Kombination der Beuge- und Streckbewegung mit der seitlichen. Die Vielseitigkeit der Bewegungen im Handgelenk wird dadurch ermöglicht, daß bei jeder Stellung der Hand eine willkürliche Feststellung im Handgelenk stattfinden kann und daß dann die Drehungen des Unterarmes im Ellenbogengelenk hilfswise eingreifen. Wie schwierig die Beurteilung der seitlichen Exkursionen der Hand besonders in Bezug auf die Einzel- und Eigenbewegungen der Handwurzelknochen ist, geht auch aus dem Umstande hervor, daß die Stellung des Unterarmes die seitlichen Bewegungen ebenfalls beeinflusst; denn bei supiniertem Unterarm ist die Ulnarabduktion der Hand eine viel ausgiebigere als bei Pronation, während die Hand nach der radialen Seite hin dabei kaum über die Mittelstellung hinausgelangt. Ebenso begegnen wir unter den Anatomen bei der Deutung der Röntgenbilder nicht unerheblichen Meinungsverschiedenheiten, auf die ich nicht näher eingehen will, da es mir hier

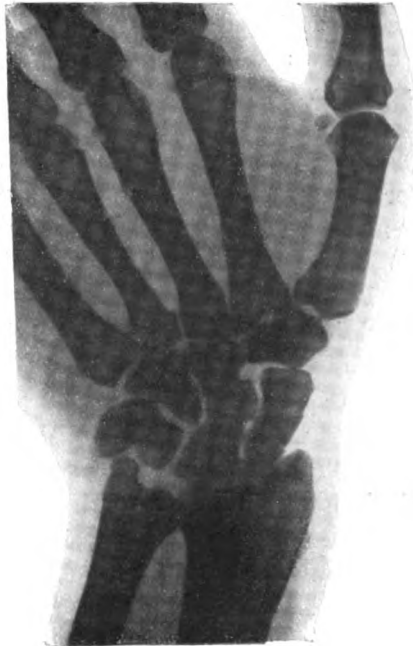

Fig. 3.

Dasselbe wie Fig. 2. Bruchlinie im proximalen Drittel.

nur darauf ankommt, aus den feststehenden Tatsachen eine Erklärung für die Entstehung unserer Verletzungen zu finden.

Bei der mich zuerst beschäftigenden isolierten Fraktur des Naviculare hatte ich durch genaue anatomische Daten die Stellung der Hand und des Vorderarmes bei dieser Verletzung schon im Anfang feststellen können, und meine späteren Erfahrungen, die sich jetzt auf 26 Fälle dieses typischen Bruches erstrecken, haben mich gelehrt, daß eben diese bestimmte Stellung der Hand und des Unterarmes maßgebend ist. Gleich mein erster im Jahre 1901 beobachteter

Fall war so charakteristisch, daß ich ihn kurz hier anführen will. Der Verletzte war mit verschiedenen anderen Arbeitern beschäftigt, eine mehrere Zentner schwere Eisenplatte zu stützen und hatte die Kante der Platte auf seiner dorsalflektierten Handfläche, während sein Ellenbogen auf einer festen erhöhten Unterlage aufgestellt war. Aus der genauen Beschreibung des intelligenten Patienten ging hervor, daß die Eisenplatte mit seinem Unterarm etwa einen rechten Winkel gebildet haben mußte. In diesem Augenblick kam die Platte ins Rutschen und er bekam einen heftigen Staucher gegen die Handfläche, zunächst bei fixiertem Ellenbogen, der aber dann von der Unterlage abrutschte, so daß weiteres Unheil vermieden wurde und nur ein von mir dann im Röntgenbild festgestellter glatter, querer Bruch des Naviculare mit Diastase der Fragmente entstanden war.

Um nun zu verstehen, weshalb gerade diese bestimmte Stellung der Hand und des Unterarmes zur Erzeugung unseres Bruches notwendig ist, müssen wir uns einmal näher mit der Rolle beschäftigen, die das Os naviculare bei den seitlichen Handbewegungen spielt, und ich habe zu diesem Zweck ein und dieselbe Hand in starker Radialabduktion (Fig. 4) und Ulnarabduktion (Fig. 5) abgebildet, weil hierbei der Unterschied in der Gestalt des Os naviculare besonders in die Augen springt und auch sonst Merkmale für die Erkennung und Deutung unseres Bruches auf dem Röntgenbild sich ergeben.

Wenn wir von der Mittelstellung der Hand ausgehen, wobei die Achse des Metacarpus III ungefähr der Verlängerung der Achse des Unterarmes entspricht, dann bewegt sich bei der Radialabduktion der proximale Pol des Naviculare ulnarwärts ebenso wie die übrigen Knochen der ersten Handwurzelreihe, dagegen der distale Pol radialwärts entsprechend der zweiten Reihe, weil die Achse durch den Drehpunkt im Os capitatum das Os naviculare etwa im mittleren Drittel schneidet. Der distale Pol des Naviculare (Tuberositas) macht aber auch eine Bewegung nach der Vola hin und nimmt, wie ich es genannt habe, eine Kopfstellung ein, so daß bei der Flächenaufnahme der Hand seine Längsachse sich fast senkrecht zur Bildfläche stellt. Infolgedessen wird der Knochen nicht in seiner ganzen Länge projiziert, sondern er erscheint bei der Radialabduktion (Fig. 4) erheblich verkürzt und, worauf ich besonderes Gewicht lege, es bildet sich ein Doppelschatten auf allen in Radialabduktion aufgenommenen Röntgenbildern (Fig. 4) aus, ein unzweideutiger Ausdruck dafür, daß der distale Pol sich

zum Teil mit dem übrigen Knochen deckt. Diese „gedrückte Lage“ des Naviculare bei der Radialabduktion wird noch durch den Druck der beiden Multangula, die seinem distalen Pol wie eine Kappe aufsitzen, verstärkt. Kommt jetzt die Dorsalflexion hinzu, wodurch das Capitatum fast senkrecht zum Naviculare zu stehen kommt, und es trifft bei rechtwinkliger Stellung des Unterarmes eine Gewalt den Carpus, dann kann der den Kopf des Capitatum umklammernde und

Fig. 4.

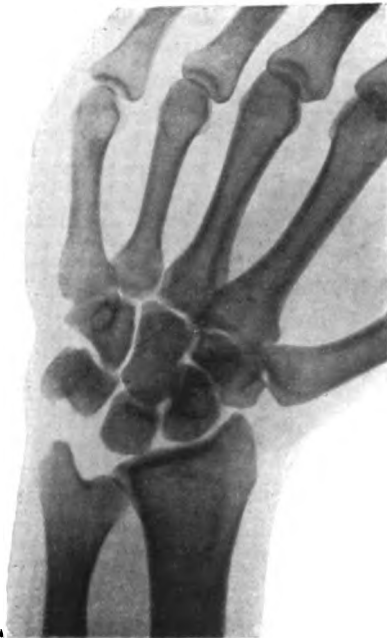
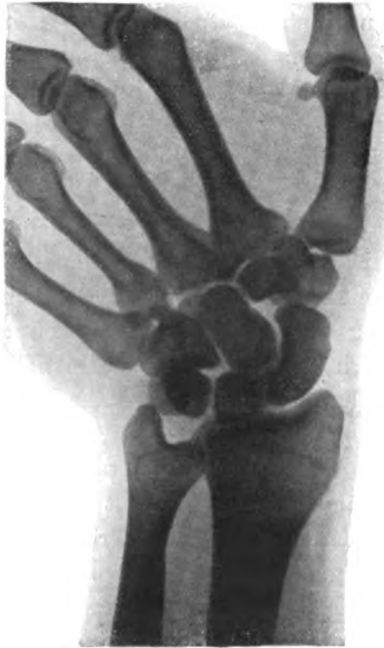
Fig. 5.



Normale Hand in starker Radialabduktion.

Dieselbe Hand wie Fig. 4 in starker Ulnarabduktion.

der Gelenkfläche des Radius aufsitzende Knochen auch seitlich nirgends ausweichen und wird von dem Kopf des Capitatum zertrümmert. Der Bruch des Naviculare ist also nicht, wie manche Autoren angeben, ein Biegungsbruch, sondern ein Kompressions- oder Stauchungsbruch. Ich habe meine 26 Navicularbrüche, die ich jetzt im Röntgenbilde besitze, nach dieser Richtung hin durchgesehen und finde niemals, wie man es beim Biegungsbruch erwarten sollte, daß nur die konvexe Fläche des Naviculare eingebrochen wäre, sondern im Gegenteil, an manchen Aufnahmen

sieht man die konkaven Ränder der Bruchenden weit klaffen, während der konvexe Rand keine Kontinuitätstrennung erkennen läßt. Die ganze Lage des Naviculare ist, wie gesagt, bei der Radialabduktion derart, daß dabei ein Biegungsbruch ausgeschlossen ist, und der Doppelschatten des Knochens, als normaler Befund (Fig. 4), ist deshalb von Wichtigkeit, weil an dieser natürlichen Umbiegungsstelle des Knochens manchmal die Bruchlinie verläuft, und zwar gerade bei solchen Brüchen, die mit Einkeilung einhergehen und deshalb zu Verwechslungen Veranlassung geben können. Daher rate ich, bei den Röntgenaufnahmen die Hand möglichst in Ulnarabduktion zu stellen, da dann normalerweise der Doppelschatten verschwinden muß. Ich habe die beiden von mir an der Leiche frakturierten Ossa navicularia (Fig. 2 u. 3), im ersten Fall zusammen mit Herrn Professor Fick, durch einen dorsalen Resektionsschnitt extirpiert und wir konnten feststellen, daß alle Bänder intakt waren und daß es sich um glatte, quere Bruchflächen handelt. Obgleich die Bruchlinie sich im ersten Fall (Fig. 2) ungefähr in der Mitte und im zweiten (Fig. 3) noch im Bereich des proximalen Drittels befand, so ging sie doch, wie man auch auf den Röntgenbildern sieht, stets durch die konkave Gelenkfläche für den Kopf des Capitulum hindurch, was mir ebenfalls für die obige Entstehungsart des Bruches zu sprechen scheint.

Wenn wir die Figuren 4 u. 5 vergleichen und sehen, welche Veränderung der Gestalt des Naviculare an ein und derselben Hand beim Uebergang von der Radialabduktion in die Ulnarabduktion vor sich gegangen ist, indem aus dem in sich gekehrten, verkrüppelt aussehenden Knochen eine schlanke, gestreckte Gestalt sich entwickelt hat, die fast um das Doppelte verlängert ist, dann drängt sich uns von selbst die Frage auf, wodurch diese Metamorphose zu stande kommt. Wie ich oben schon auseinandergesetzt habe, bewegt sich bei den seitlichen Exkursionen der Hand die distale Handwurzelreihe umgekehrt wie die proximale, aber da die Achse durch den Drehpunkt des Os capitatum auch das Naviculare schneidet, bewegt sich der distale Pol des Naviculare bei der Ulnarabduktion im selben Sinne wie die zweite Handwurzelreihe, also ulnarwärts, während der proximale Pol radialwärts rückt. Durch seine Verbindung mit den beiden Multangula ist der distale Pol gezwungen, diese ulnare Bewegung mitzumachen, zugleich richten ihn aber die Multangula aus seiner volaren Umbiegung hervor und diese Zug-

wirkung gibt sich auch auf den Röntgenbildern dadurch kund, daß die Gelenkspalte zwischen den Knochen sich bei der Ulnarabduktion im Vergleich mit der Radialabduktion erheblich erweitert hat (Fig. 4 u. 5). Also der distale Pol des Naviculare wird gezwungen, der Bewegung der Multangula ulnarwärts zu folgen, während der proximale durch seine feste Verbindung mit dem Lunatum, entsprechend der ersten Handwurzelreihe, radialabwärts sich bewegt. Das Naviculare kann aber diesen beiden Bewegungen nur dadurch nachkommen, daß es sich dabei um seine Längsachse dreht, eine Schraubebewegung macht, oder, wie Fick sich allerdings in anderem Zusammenhang ausdrückt, „Längsrollungen“ ausführt. Der Erfolg dieser komplizierten Bewegungen des Knochens ist, wenn ich mich so ausdrücken darf, bei der Ulnarabduktion dann seine vollständige „Entwicklung“, die auf dem Röntgenbild (Fig. 5) den Knochen in seiner ganzen Länge projiziert erkennen läßt, da die volare Abknickung durch die Drehung im Sinne der Aufrollung beseitigt worden ist. Die Anatomen, welche sich mit der Mechanik des Handgelenkes beschäftigt haben, leugnen zwar diese Schraubebewegung des Naviculare, aber ich halte sie für die natürlichste Erklärung der mannigfachen Gestaltung des Knochens und seiner „wurmartigen“ Beschaffenheit, wie sie besonders im Durchleuchtungsbild so drastisch sich darbietet. Interessant sind nach dieser Richtung hin meine Röntgenbeobachtungen der Handbewegungen in den Fällen, wo ich wegen nicht reponierter Luxation das Os lunatum exstirpiert hatte und sich feststellen ließ, daß dann auch bei der Ulnarabduktion das Naviculare in seiner gedrückten Stellung verharret, weil seine Verbindung mit dem Lunatum durch dessen Exstirpation gelöst wurde und es sich nicht mehr, wie ich eben ausgeführt habe, „entwickeln“ kann.

Ich will hier gleich bemerken, daß ich wegen isolierter Navikularfraktur niemals zu operieren Gelegenheit hatte, da meine Patienten allerdings oft erst nach monatelanger mediko-mechanischer Behandlung meistens mit dem Erfolg zufrieden waren.

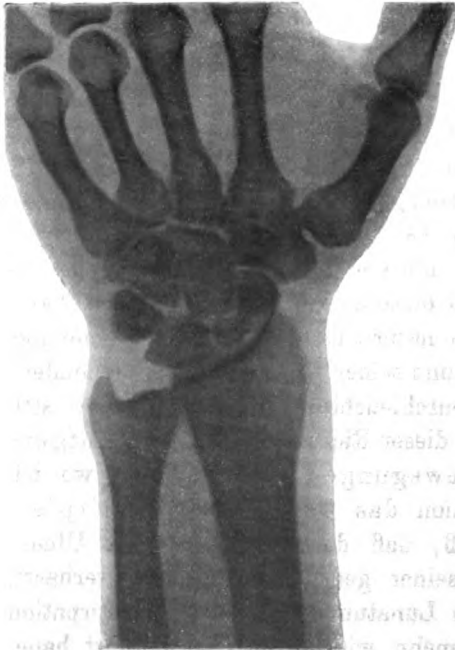Sollten operative Maßnahmen besonders bei den mit Splitterung einhergehenden Frakturen erforderlich werden, dann würde ich eine Entfernung des proximalen Fragmentes mit etwaigen Splintern für vollständig ausreichend halten.

Nachdem es mir gelungen war, auf indirektem Wege die isolierte Navikularfraktur zu erzeugen, machte ich mich an die Aufgabe,

auch die isolierte Luxation des Os lunatum an der Leiche zu stande zu bringen.

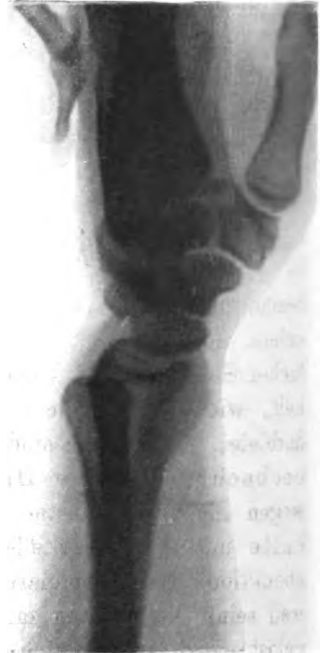Ich ging bei diesem Versuch wieder so vor, daß ich durch Binden die Hand in Dorsalflexion und leichte Ulnarabduktion stellte, wodurch an und für sich die Gewaltwirkung mehr auf die ulnare Seite des Carpus verlegt wird, und dann bei lotrechter Stellung des Unterarmes die Hand aufstauchte. Dieses Verfahren brachte mir

Fig. 6.



Experimentell erzeugte Luxatio ossis lunati et Fractura ossis navicularis.

Fig. 6a.



Dasselbe wie Fig. 6. Seitliche Aufnahme.

zwar nicht die isolierte Luxation des Lunatum, sondern eine Kombination derselben mit dem Abbruch des proximalen Poles des Naviculare, also ebenfalls eine nicht seltene typische Verletzung der Handwurzelknochen, die ich am Lebenden in ganz derselben Weise 6mal zu beobachten Gelegenheit hatte. Da über den Arm schon verfügt war, konnte ich nur die Röntgenbilder zur Feststellung der Diagnose (Fig. 6 u. 6a) anfertigen, und deshalb kam es mir sehr gelegen, daß ich von den obigen 6 Fällen 3 operieren konnte, weil die betreffenden Patienten durch die Verletzung voll-

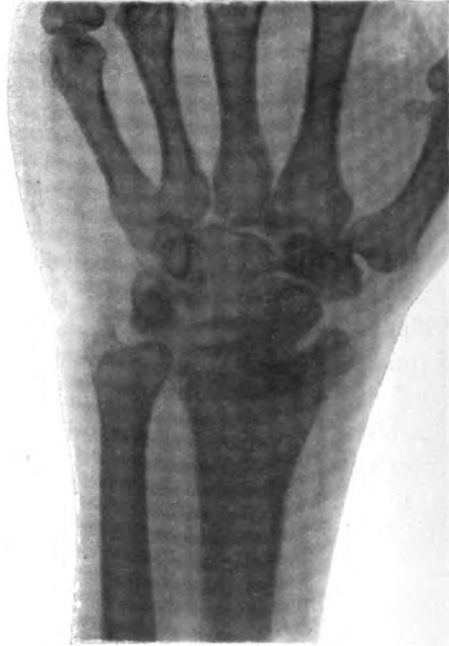ständig unbrauchbare Hände hatten. Ich nahm die Exstirpation des Lunatum in Zusammenhang mit dem Navikularfragment von der Vola aus vor und konnte mich dabei überzeugen, daß die volaren Bänder, soweit sie die Gelenkkapsel selbst betreffen (Lig. volare-radiatum carpi), intakt waren. Auch die Bandverbindung zwischen Navikularfragment und Lunatum war vollständig erhalten, so daß ich beide im Zusammenhang exstirpieren konnte. Zerrissen war nur das Lig. luno-triquetrum volare, jedenfalls auch die entsprechende dorsale Verbindung, denn die Auslösung der Knochen gelang sehr leicht. Obgleich ich von der kleinen tiefen Schnittwunde aus, ich machte die Operation unter Blutleere, die dorsalen Bänder des Carpus nicht zu Gesicht bekommen habe, so konnte ich doch an zwei von den exstirpierten Lunata unterhalb des dorsalen Hornes einen kleinen Knochendefekt, entsprechend dem Ansatz des Lig. luno-triquetrum dorsale, erkennen, der offenbar durch Abriß des Bandes an dieser Stelle entstanden war. Ich habe im ganzen 5mal die Lunatumexstirpation vorgenommen und in 3 Fällen den Knochen vollständig intakt gefunden; vor allem war das dorsale Horn selbst niemals beteiligt, so daß die Annahme mancher Autoren, daß es bei der Luxation abbricht und dadurch diese erst zu stande kommt, hiermit widerlegt wäre. Durch meine Untersuchungen ist ferner bei dieser Verletzung die Erhaltung der Bandbindung zwischen Lunatum und Naviculare festgestellt und damit auch die gleichzeitige Verschiebung des Navikularfragmentes nach der Vola erklärt.

Da von einigen Autoren, besonders von Richard Wolff, der sich um die Verletzungen des Carpus durch ausgezeichnete Arbeiten verdient gemacht hat, noch die folgende Ansicht vertreten wird: „... es trifft vielmehr das Lunatum als den am meisten dorsal prominierenden Knochen der proximalen Reihe ein Stoß vom Radius her“, möchte ich hier gleich einen instruktiven Fall (Fig. 7) anführen, der beweist, daß die treibende Kraft nicht vom Radius her, sondern vom Os capitatum ausgeht. Die Verletzung ist durch Rückschlag der Kurbel beim Andrehen eines Schiffmotors entstanden, und wir sehen, wie hier das Os capitatum das Os lunatum wie einen Keil tief in die Radiusepiphyse hineingepreßt hat und an seine Stelle gerückt ist (Fig. 7).

Mein nächster Versuch bestand darin, daß ich an einer Hand von der Vola aus bis auf die Gelenkkapsel vordrang und durch einen

kleinen Einschnitt die Verbindung zwischen Lunatum und Naviculare löste. Dann versuchte ich durch vorsichtiges Aufstauchen der Hand in Ulnarabduktion die Luxation zu erzeugen, und als dies nicht ohne weiteres gelang, machte ich noch einen kleinen Querschnitt am Kopf des Os capitatum in das Lig. radio-carpeum dorsale, worauf überraschend leicht durch Auffallen auf die dorsalflektierte, ulnarabdu-

Fig. 7.



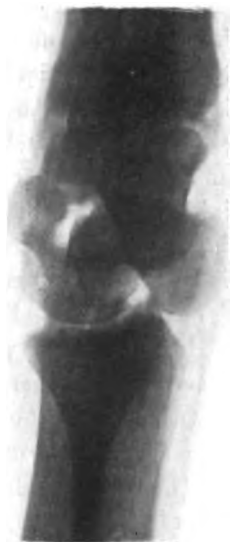Luxatio ossis lunati et Fractura proc. styl. radii in vivo, durch Rückschlag der Kurbel von einem Motor.

zierte Hand die Luxation sich einstellte, wie ich sie in Fig. 8 abgebildet habe. Sie stellt das erste Stadium der Luxation rein dar, wodurch ich in einer früheren Arbeit (Archiv für klin. Chirurgie Bd. 46 Heft 3) mich veranlaßt fühlte, die Bezeichnung Luxatio ossis capitati dorsalis vorzuschlagen; denn wie man auf dieser seitlichen Aufnahme (Fig. 8) deutlich erkennen kann, ist es der Kopf des Capitatum, der seine Gelenkhöhle im Lunatum verlassen hat und nach dem Dorsum gerückt ist, während das Lunatum sich von seinem Platz nicht fortbewegt hat. Ich habe später an diesem Präparat die Gelenkkapselöffnung stumpf erweitert und hatte damit ein wichtiges

Objekt zum Studium der Einzelbewegungen der Handwurzelknochen gewonnen, denn ich konnte an dem Präparat durch Andrängen des Kopfes des Capitatum gegen das Lunatum die verschiedenen Drehungen dieses Knochens beliebig hervorbringen.

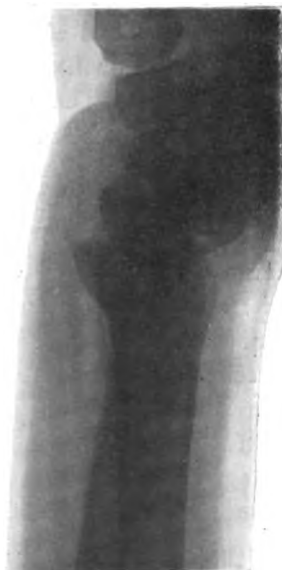Bei meinem nächsten Versuch gelang es mir schließlich, ohne irgendwelche Einschnitte durch Aufstauchen der ulnarabduzierten,

Fig. 8.



Experimentell erzeugte Luxatio ossis capitati dorsalis. Seitliche Aufnahme.

Fig. 9.



Experimentell erzeugte Luxatio ossis lunati. Seitliche Aufnahme.

dorsalflektierten Hand bei lotrechter Stellung des Unterarmes in der Mitte zwischen Pro- und Supination, also rein auf indirektem Wege, die Luxation wieder zu erzeugen (Fig. 9).

Die Entstehungsart dieser interessanten Luxation wird erst dann verständlich werden, wenn wir wieder, wie beim Naviculare, eine Analyse der Einzelbewegungen des Os lunatum vornehmen.

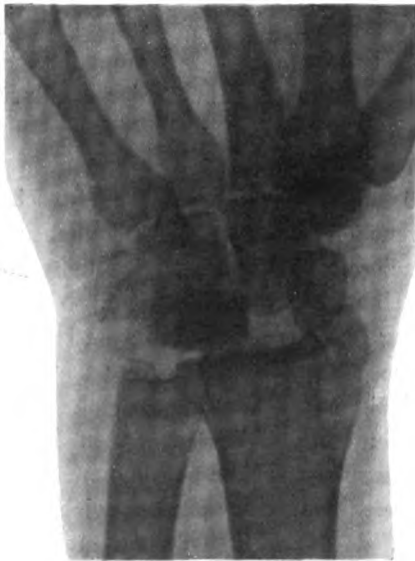Bei der Radialabduktion ist durch die gedrückte Lage des Naviculare der radiale Teil des konvexen Bogens, der durch die proximale Handwurzelreihe gebildet wird, sehr flach, während der ulnare sich steil gestellt hat. Diese Verhältnisse sind bei der Ulnarabduktion (Fig. 5) gerade umgekehrt, indem sich durch die Steil-

stellung des Naviculare der Bogen an der radialen Seite zuspitzt. Wir haben schon oben gesehen, daß bei dem Uebergang aus der Radial- in die Ulnarabduktion die proximale Handwurzelreihe sich mit Ausnahme des distalen Navikularpoles speichenwärts bewegt und gerade am Os lunatum tritt diese Stellungenänderung auf dem Röntgenbild (Fig. 5) sehr deutlich hervor, denn es war bei der Radialabduktion bis über den ulnaren Rand der Gelenkfläche des Radius hinausgetreten. Daneben sind aber die „Eigenbewegungen“ des Lunatum nicht unerheblich und es folgt nur unwillig dem ihm engverbundenen, aber ebenfalls eigenwillig veranlagten Naviculare, indem es auf seinen anderen, wenn auch unbedeutenderen Nachbar, das Os triquetrum, eine gewisse Rücksicht zu nehmen hat. Bei der Radialabduktion stellt es sich infolgedessen auf seine dem Naviculare zugewendete Kante, so daß seine leicht konvexe Fläche mit der Gelenkfläche des Radius einen nach der Ulna zu offenen Winkel bildet, während es bei der Ulnarabduktion der Hand wagrecht steht. Mit anderen Worten: auch das Os lunatum dreht sich um seine anteroposteriore Achse und macht „Längsrollungen“ (Fick). Durch sein dorsales, etwas spitz zulaufendes Horn und sein volares mehr breit gestelltes, die auf den Röntgenbildern bei Flächen- und Seitenaufnahmen sich gut abzeichnen, ist die Orientierung über die Bewegungen des Lunatum eine leichte und so sehen wir, daß bei der Ulnarabduktion besonders das dorsale Horn dem proximalen Pol des Naviculare speichenwärts folgt, dabei überdacht sein Schatten den Kopf des Capitatum nicht mehr in dem Maße wie früher, als Ausdruck dafür, daß das Lunatum bei der Ulnarabduktion mit seinem dorsalen Horn „proximalwärts umkippt“ (Fick). Kommt nun, wie bei unserer Verletzung, eine Dorsalflexion der Hand hinzu, dann wird diese Winkelstellung gegenüber dem Capitatum noch verstärkt und das volarwärtsgedrängte Lunatum wird am weiteren Vordringen durch das starke Lig. carpi volare gehindert. Wirkt jetzt eine Gewalt auf den Carpus ein, dann ist es ein leichtes für den Kopf des Capitatum, mit Sprengung der dorsalen Gelenkkapsel über das dorsale Horn des Lunatum hinwegzuschlüpfen, und damit wäre das erste Stadium der Luxation gegeben. Der weitere Verlauf ist sehr einfach, wenn man sich die Gewalt als in der Achse des Capitatum wirkend vorstellt; denn der Kopf des letzteren hebt dann das dorsale Horn des Lunatum in die Höhe, wie etwa der Kopf des Stieres seinen fliehenden

Gegner, und zwingt ihm die Drehung nach der Vola hin auf, so daß es dann auch zur Sprengung des Lig. carpi volare kommt, womit das letzte Stadium der Luxation erreicht ist (Fig. 7). Aber es kann auch vorkommen, daß das Lunatum nicht mehr vollständig ausweichen kann und durch das an seine Stelle sich drängende Capitatum in die Radiusepiphyse hineingepreßt wird, wie ich es am Lebenden (Fig. 7) schon beobachtet habe.

Interessant nach dieser Richtung hin ist auch mein letzter Versuch, der in ähnlicher Weise wie die früheren durch Auf-

Fig. 10.



Experimentell erzeugte Luxatio ossis lunati et Fractura proc. styloid. radii.

stauchen der ulnarabduzierten, dorsalflektierten Hand zu stande gekommen war, aber im Eifer war ich mit dem Arm ausgerutscht, so daß ich die gewollte Richtung nicht mehr innehalten konnte. Dabei zeigte das Röntgenbild folgende Verletzung (Fig. 10): eine Luxation des Os lunatum und einen Bruch des Processus styloid. radii, derart, daß der proximale Pol des Naviculare sich wie ein Keil in die Gelenkfläche eingeschoben hatte, während das Os lunatum ulnarwärts ausgewichen war.

Bei der Präparation, die mir in diesem Falle gestattet wurde, bestätigte sich die obige Diagnose, es fand sich aber daneben noch

ein querer glatter Bruch des Os capitatum im mittleren Drittel, der auf dem Röntgenbild kaum sichtbar ist. Diese Erfahrung, daß der Bruch des Capitatum leicht übersehen wird, habe ich am Lebenden auch verschiedentlich gemacht und bin der Ueberzeugung, daß er viel häufiger vorkommt als er diagnostiziert wird. Das Os lunatum war in diesem Fall seitwärts ausgewichen, und daher kommt es, daß es nicht stark volarwärts gedrängt werden konnte, wie in dem Fall Fig. 7, dafür aber hat der proximale Pol des Naviculare den Hauptanprall des Capitatum abhalten müssen und ist in die Radius-epiphyse, gerade wie dort das Lunatum, hineingetrieben worden (Fig. 10). Trotz dieser Kombination von Luxation mit dem Bruch des Capitatum und des Processus styloid. radii war die Gelenkkapsel nur an einer Stelle, entsprechend dem Lig. collaterale carpi ulnare, dorsalwärts eingerissen und außer einer Trennung der Bandverbindung zwischen dem Lunatum und seinen Nachbarn Naviculare und Triquetrum der übrige Bandapparat intakt.

Zum Schluß möchte ich noch den Wunsch aussprechen, daß meine Leichenversuche dort, wo ein reichliches Material zur Verfügung steht, nachgeprüft würden: Es bleibt noch manche Lücke in den typischen Handgelenksverletzungen, so vor allem die experimentelle Erzeugung der dorsalen und volaren Handgelenksluxation übrig, die ich gern ausgefüllt hätte, aber das anatomische Material reicht hier in Leipzig selbst für die Studenten nicht aus, so daß es mir nicht mehr gelungen ist, in den letzten Jahren auch nur einen einzigen Arm zu Versuchszwecken zu bekommen. Daß die Erzeugung der totalen Handgelenksluxation an der Leiche auch auf indirektem Wege möglich ist, darüber bin ich nach meinen bisherigen Erfahrungen nicht zweifelhaft.

XXVII.

(Aus der chirurgisch-orthopädischen Heilanstalt von Dr. Leonhard Rosenfeld in Nürnberg.)

Prophylaxe der Verkrüppelung.

Von

Dr. Leonhard Rosenfeld,

Spezialarzt für orthopädische Chirurgie in Nürnberg.

Es ist heute nicht mehr nötig, auf die große Häufigkeit des Krüppeltums hinzuweisen. Wir wissen auf Grund der umfassenden, von Hoffa und Dietrich inaugurierten, von Biesalski [4] durchgeführten deutschen Krüppelstatistik vom Jahre 1906, daß unter 1000 Einwohnern Deutschlands 1,38 krüppelhafte Kinder unter 15 Jahren sich befinden; oder, auf die in der Bevölkerung überhaupt enthaltenen Kinder ausgerechnet, daß 4,1 ‰ der vorhandenen 20 Millionen Kinder krüppelhaft sind. — Auch die von Lange [11] auf Grund des Materiales seiner Praxis gewonnene Erfahrung, daß die Zahl der orthopädisch Kranken, d. h. derjenigen, welchen bei Vernachlässigung ihrer Leiden im Laufe der Zeit die Verkrüppelung in höherem oder geringerem Maße droht, 8mal so groß ist als die der gezählten Krüppel, dürfte dem allgemeinen Verhältnis entsprechen. Lange schätzt die Zahl derjenigen, welche in Bayern orthopädisch-chirurgischer Hilfe bedürfen, auf $\frac{1}{2}$ Million; das würde prozentual auf ganz Deutschland ausgerechnet, 5 Millionen Menschen ergeben, welchen unser Augenmerk zu widmen ist.

Nicht weniger bekannt als die Häufigkeit der Verkrüppelung ist der Umstand, daß es bis jetzt an genügenden Einrichtungen fehlt, den sozialen Mißständen des Krüppeltums entsprechend entgegenzutreten. Nach Biesalskis [4] Ermittlungen findet nur ein Viertel der Unglücklichen, welche eine Fürsorge selbst wünschen, die notwendige Hilfe. Wenn auch alle beteiligten Kreise und alle einschlägigen Faktoren, nicht zum wenigsten die orthopädischen Chirurgen, in regster Arbeit sind, auf die Erfüllung und Schaffung der für die

Krüppelfürsorge notwendigen Einrichtungen hinzuwirken, so werden immerhin noch Jahre und vielleicht Jahrzehnte vergehen, bis die Ziele erreicht werden, welche im Interesse der Allgemeinheit erstrebt werden müssen.

In diesem Werdegang der Krüppelfürsorge ist aus begreiflichen Gründen bisher meist nur auf die unbedingt notwendigen Erfordernisse Rücksicht genommen worden. Aber gerade, weil die entsprechenden Einrichtungen zum größten Teil erst in Zukunft geschaffen werden müssen, darf nicht vergessen werden, daß auch in der Krüppelfürsorge das „Principiis obsta“ der wichtigste Grundsatz ist und daß die Prophylaxe der Verkrüppelung das Haupt- und Endziel aller unserer Bestrebungen sein muß.

Es ist in der orthopädischen Chirurgie die Prophylaxe bislang etwas weniger als in anderen Disziplinen in den Vordergrund getreten. Wir kennen wohl für einzelne Erkrankungen verhütende Maßnahmen, so namentlich gegenüber der Skoliose und gewissen Fußdeformitäten, weniger eine Prophylaxe der Deformierung an solcher.

Man nahm auf Grund der aus dem Material orthopädischer Anstalten gewonnenen Statistiken (Hoffa [8], Rosenfeld [14], Schanz [16]) an, daß die Deformierung im Kindesalter häufiger sei als bei Erwachsenen; so entfallen bei Hoffa [8] 41 %, bei Rosenfeld [14] 53 % aller beobachteten Fälle auf das erste Lebensdezennium. Im Widerspruch mit dieser Erfahrung stehen die Zahlen der bisherigen Krüppelstatistiken (Rosenfeld [15]), nach welchen die Erwachsenen 75 %, die Kinder 25 % der gezählten Krüppel betragen. Selbst unter Berücksichtigung des Umstandes, daß die Kinder $\frac{1}{3}$, die Erwachsenen $\frac{2}{3}$ der Bevölkerung ausmachen, stellt sich das Verhältnis der erwachsenen Krüppel zu den jugendlichen wie 3 : 2. Wenn man weiter in Betracht zieht, daß nach den Krüppelstatistiken [15] bei Erwachsenen nur 25 %, bei Kindern dagegen 42 % der Verkrüppelungen angeboren sind, so ergeben sich die Tatsachen:

1. Die Verkrüppelung nimmt mit steigendem Lebensalter zu und

2. Der größte Teil aller Deformitäten wird erworben. Letztere Behauptung findet sich auch bestätigt durch die Anstaltsstatistiken (Hoffa [8], Schanz [16], Rosenfeld [14]), welche ergeben, daß die erworbene Deformität 8mal so häufig ist wie die angeborene.

Mit dieser Erfahrung ist die Möglichkeit einer fruchtbringenden Tätigkeit auf dem Gebiete der Prophylaxe auch für die orthopädische Chirurgie gegeben, da wir gerade dem erworbenen Defekt mit Vorbeugungsmaßnahmen entgegentreten können, während bei den angeborenen Fehlern dies nur in geringerem Grade und unter gewissen Voraussetzungen der Fall sein kann.

Bei allen Deformitäten spielt Vererbung oder die erbliche Disposition zur Verkrüppelung eine gewisse Rolle. Hoffa fand sie in 23 %, ich selbst [14] in 18 % der beobachteten Fälle. Die Vererbung erfolgte nach meinen Erhebungen in $\frac{4}{5}$ der Fälle von seiten der Mutter, nur in $\frac{1}{5}$ von seiten des Vaters. Die Vererbung geschah direkt von Eltern auf Kindern in $\frac{2}{3}$, mit Ausfall des Elternpaares in $\frac{1}{3}$ der Fälle. Am häufigsten fand ich erbliche Belastung beim Plattfuß (27 %), bei der Skoliose (25 %), bei angeborener Hüftgelenksverrenkung (22 %), bei Fingerdeformitäten (18 %) und beim Klumpfuß (9 %).

Der erblichen Anlage zur Deformität kann prophylaktisch nicht direkt entgegentreten werden, die Entstehung der Defekte kann aber in gewissem Sinne verhütet werden, wenn man die Heirat erblich belasteter Krüppel ausschließt. Ein gesetzliches Eheverbot ist zur Zeit wohl unmöglich; doch kann durch Belehrung viel geschehen. Leider werden auch die bestgemeinten Lehren in praxi nicht immer die entsprechende Aufnahme finden. Wo aber der Arzt in der Lage ist, gefragt zu werden, ob einem mit angeborenem Defekt Deformierten die Ehe gestattet werden soll oder kann, sollte er im Interesse der Nachkommenschaft dringend von der Verheiratung warnen.

Bei den angeborenen Deformitäten sind wir machtlos gegenüber den primär idiopathisch angeborenen, deren Ursache schon im Keime liegt. Günstiger liegen die Verhältnisse bei sekundär angeborenen, speziell bei solchen, welche durch Traumen entstehen, welche die Mutter während der Schwangerschaft treffen oder aber durch körperliche Ueberanstrengung während der Gravidität, Hand in Hand mit Raumbeschränkung des Uterus.

Hier kann eine strenge Hygiene der Schwangerschaft Nutzen bringen, speziell in den Kreisen, welche die Notwendigkeit des Erwerbes zwingt, auch während der Gravidität in schwerer häuslicher, landwirtschaftlicher, oder Fabrikarbeit tätig zu sein. Die Arbeit an Maschinen, Pressen, Stanzen u. dergl. ist besonders gefährlich.

Sollte es gelingen, und das dürfte bei häufigerem Nachforschen und exakten Untersuchungen wahrscheinlich öfters der Fall sein, den positiven Nachweis eines stattgehabten Traumas, welches zur Deformierung führte, zu erbringen, — der Volksglaube ist hiervon sehr überzeugt —, so könnte durch Berücksichtigung dieser Tatsachen in den Krankenversicherungsgesetzen viel Nutzen geschaffen werden. Es müßte eben eine Schonung der Mutter nicht nur unmittelbar vor und nach der Geburt, sondern während der ganzen Schwangerschaft erstrebt werden. Manches können auch die Mutterschutzverbände und Hauspflegenvereine leisten sowohl durch Belehrung der arbeitenden Frauenwelt als auch durch werktätige Hilfe.

Es gibt endlich noch eine ganze Reihe angeborener Deformitäten, welche nach der Geburt und in den ersten Lebensjahren in ihren Erscheinungen relativ geringfügig mit zunehmendem Alter durch Schrumpfung der Gewebe, durch die Belastung des Körpers, durch Nichtgebrauch der Funktionen eine ständig zunehmende Verschlimmerung erfahren und teilweise zu schwerer Verkrüppelung führen. Hierher gehören die angeborenen Fußdeformitäten, die kongenitale Hüftluxation, die angeborenen spastischen Lähmungen, Gliederstarre, Schiefhals etc.

Bei derartigen Defekten muß eine Prophylaxe in der Weise eintreten, daß frühzeitig die Diagnose, welche ja keine besonderen Schwierigkeiten bietet, gestellt und alsbald die Behandlung eingeleitet wird. Das Skelett und die Weichteile sind in den ersten Jahren des Kindes noch weich und direkt modellierbar. Die Behandlung wird deshalb mit einfachen Maßnahmen mehr erreichen, als späterhin durch langwierige und komplizierte Eingriffe erzielt werden kann. Ganz besonders gilt dies für die Deformitäten der Gehorgane. Es ist von besonderer Wichtigkeit, die heilenden Maßnahmen zu treffen, ehe das Kind auf die Beine kommt, damit man bei den ersten Gehversuchen in der Behandlung so weit vorgeschritten ist, daß die Belastung durch den Körper weiterhin korrigierend wirken kann, und daß damit auch die bei den angeborenen Deformitäten so sehr drohende Neigung zum Rezidiv energisch bekämpft wird.

Es muß betont werden, daß mit Ausnahme der frühzeitig einsetzenden Behandlung diese prophylaktischen Bestrebungen gegenüber den angeborenen Deformitäten etwas problematischer Natur sind.

Ganz anders, aussichtsvoll und praktisch durchführbar gestaltet sich die Verhütung der erworbenen Defekte.

Die Ursachen der erworbenen Deformität gruppieren sich nach Schultheß [19] in:

1. Krankheiten:

a) Totale und partielle Destruktion der Knochen und Gelenke: Tuberkulose, Osteomyelitis, Tumoren, Aktinomykose.

b) Alterierung der Widerstandsfähigkeit gegen mechanische Prozesse: Rhachitis, Osteomalacie, Anämie, allgemeine Konstitutionsschwäche.

2. Traumen: Primär durch direkte Verletzung oder sekundär durch den Einfluß späterer Belastung.

3. Funktionsstörung durch Arbeit und Lebensgewohnheiten (Belastungsdeformitäten).

Ueber die prozentuale Häufigkeit dieser verschiedenen ätiologischen Momente geben uns die Statistiken von Hoffa [8], Schanz [16] und Rosenfeld [14] Aufschluß. Wir finden:

	Hoffa	Schanz	Rosenfeld
Tuberkulose	10 %	9 %	9 %
Rhachitis	15 %	11 %	19 %
Arthritische Prozesse	—	3 %	2 %
Neuropathische Prozesse	6 %	7 %	11 %
Traumen	3 %	3 %	3 %
Statistische Deformitäten	66 %	67 %	56 %

Dies ergibt in Durchschnittszahlen: Als Ursache der Deformität findet sich im Anstaltsmaterial Tuberkulose in 9 %, Rhachitis in 15 %, arthritische Prozesse in 2 %, neuropathische in 8 %, Traumen in 3 %, und statische Belastungsdeformitäten in 63 % der Fälle.

Die Tuberkulose der Knochen und Gelenke ist nicht so sehr nach dem prozentualen Verhältnisse als nach der Schwere der Erkrankung und ihrem deletären Charakter eines der wichtigsten ursächlichen Momente der Verkrüppelung. Für sie gilt in erster Linie, daß mit der Dauer des Leidens meist auch der Grad des körperlichen Defektes sich steigert. Dem entspricht auch die Tatsache, daß sie in Krüppelheimen häufiger beobachtet wird als in orthopädischen Heilanstalten. So hat Bade [1] in dem Material des Hannoverschen Krüppelheims 13 % Knochen- und Gelenktuberkulosen gefunden, Newton-Shaffer hatte in seinem „New York State Hospital for the care of crippled and deformed children“ in den Jahren 1901—1904 unter den Insassen 63 %, welche an tuberkulösen Gelenkaffektionen

erkrankt waren. Mögen bei diesem sehr hohen Prozentsatz auch Zufälligkeiten und der Umstand, daß es sich um das Material einer Großstadt handelt, eine Rolle spielen, so fällt bei der Beurteilung dieser Ziffer andererseits auch in Betracht, daß das New York State Hospital für verkrüppelte Kinder eine Staatsanstalt ist, in welcher laut Gesetz jedes krüppelhafte Kind Hilfe finden muß. Es scheint alles in allem die Knochen- und Gelenktuberkulose nicht erheblich seltener zu sein als die Lungentuberkulose.

Während aber der Kampf gegen die Lungentuberkulose ein Gemeingut aller Nationen geworden ist, und wir allenthalben Einrichtungen finden, welche der Verhütung und Heilung dieser Volkskrankheit dienen, ist für die Prophylaxe der Knochentuberkulose bislang noch recht wenig geschehen.

Die Knochentuberkulose hat nicht die schlechte Prognose wie die Lungentuberkulose. Gerade deshalb, aber auch, weil aus der lokalen jederzeit eine allgemeine Erkrankung entstehen kann, muß der ganze prophylaktische Apparat der Tuberkulose auch gegenüber den Knochentuberkulosen in Anwendung gebracht werden.

Zahlenmäßige Erfahrungen über die Prognose der Knochen- und Gelenktuberkulosen liegen verschiedentlich vor. So verzeichnet Newton-Shaffer [12] in seinem erwähnten großen Material des New Yorker Krüppelhospitalen 55 % Heilungen, bei den restierenden 45 % erhebliche Besserung. Vulpius [20] berechnet für die tuberkulöse Spondylitis 46 % Heilung, Dollinger [6] für die tuberkulöse Coxitis unter Summierung einer größeren Anzahl von Statistiken 51 % und König [10] für die Kniegelenktuberkulose 70 % Heilung.

Alles in allem ist die heute übliche orthopädisch-chirurgische Behandlung der Knochen- und Gelenktuberkulosen im stande 53 %, also über die Hälfte der Erkrankten zur Heilung zu bringen.

Die Prognose der Knochen- und Gelenktuberkulosen gestaltet sich erheblich günstiger, bis über 80 % Heilungen, wenn der orthopädisch-chirurgischen Behandlung Faktoren angefügt werden, die mehr als Allgemeintherapie aufzufassen, zwar nicht ganz unbekannt sind, aber noch nicht allenthalben entsprechend beachtet und geschätzt werden. Diese Faktoren sind Höhenklima, Behandlung mit Sonnenlicht, Seeluft und Seebädern, Solquellen, in Heilstätten und Walderholungsheimen.

Auf die vorzüglichen Einflüsse des Höhenklimas, speziell des alpinen haben zuerst Bernhard (Samaden) [2] und Wölff-

lin [21] hingewiesen. Die Heilwirkung liegt in der Trockenheit der Luft und in der Wirksamkeit der Sonne. Auf Grund dieser Erfahrungen hat Rollier [13] in Leysin (Waadtländer Alpen) ein Sanatorium eingerichtet, das ausschließlich der Behandlung chirurgischer Tuberkulose dient und in welchem die Hauptfaktoren der Therapie neben den notwendigen allgemein üblichen orthopädisch-chirurgischen Maßnahmen die Freiluftbehandlung und die Insolation bilden. Die Kranken liegen den ganzen Tag auf den Galerien des Hauses und sind somit den ganzen Tag im Freien. Sowie die Sonne erscheint, werden die Decken der Betten entfernt und die Kranken den Sonnenstrahlen ausgesetzt.

Die Erfolge dieser jungen Anstalt — ich verdanke nachstehende Zahlen einer mir in liebenswürdiger Weise zugegangenen persönlichen Mitteilung des Leiters Dr. Rollier — sind bemerkenswert.

In ungefähr 4 Jahren waren 135 Fälle chirurgischer Tuberkulosen in Behandlung, die Behandlung ist noch nicht abgeschlossen in 35 Fällen, es bleiben 100 Entlassene.

Von diesen 100 sind

geheilt	81 %
gebessert	11 %
unverändert	5 %
gestorben	3 %

Von 21 Coxitiden	wurden geheilt	18 = 86 %
„ 17 Spondylitiden	„	14 = 82 %
„ 9 Kniegelenktuberkulosen	„	9 = 100 %
„ 13 Tuberkulosen anderer Gelenke	„	12 = 92 %
„ 15 Tuberkulosen verschiedener Knochen	„	12 = 80 %

Vergleicht man diese Zahlen mit den Werten der oben angeführten Statistiken, so ergeben sich gegenüber den bisherigen Ziffern Prozentsätze, welche durchschnittlich um 30 % höher liegen. Mit anderen Worten, ein weiteres Drittel der vorhandenen Knochen- und Gelenktuberkulosen, Fälle, welchen wir bisher machtlos gegenüberstanden, kann unter dem Einfluß des Höhenklimas und der Sonnenlichttherapie der Heilung zugeführt werden.

Aehnliche Erfolge wie das Höhenklima und die Insolation bringt der Aufenthalt auf oder an der See.

Größeres statistisches Material liegt nicht vor, da die diesbezüglichen Erfahrungen noch relativ jungen Datums sind. Es illustrieren aber die Erfolge nachfolgende mir auf Ansuchen brieflich zugegangenen Erfahrungen Schlichthorsts aus seiner chirurgisch-orthopädischen Heilanstalt in Norderney, für welche ich auch an dieser Stelle meinen Dank aussprechen möchte. Schlichthorst beobachtete Tuberkulose bei Einheimischen nur dann, wenn entweder beide Eltern oder eine Partei vom Festlande stammte. Die angesessenen oder seit mehr als zwei Generationen eingewanderten Insulaner sind frei von ihr.

Eine Reihe prägnanter Fälle illustrieren den günstigen Einfluß des Aufenthaltes an der See.

1. F. T., Knabe, 5 Jahre, Vater Festländer. Tuberculosis tibiae epiphysis distalis. Abszeß; 25 ccm Eiter. 3malige Punktion und Jodoformglyzerinjektion. Patient liegt 10 Tage, benützt dann das Bein. Nach 4 Wochen geheilt entlassen. Fußgelenk vollkommen funktions- und gebrauchsfähig. Heilung besteht seit 4 Jahren.

2. Th. R., Knabe, 11 Jahre, Eltern beide Festländer. Tuberculosis costarum X, XI und XII. Abszeß; 40 ccm Eiter. Punktion, Jodoformglyzerin. Heilung nach 10 Wochen. Nach 1 Jahr Rezidiv. Heilung nach 6 Wochen. Seit 4 Jahren kein Rezidiv.

3. J. Ch., Mädchen, 12 Jahre, Eltern beide Festländer. Coxitis tuberculosa dextra. Tuberculos. tars. ped. utriusque, zahlreiche Fisteln. Gipsverband. Heilung in 12 Wochen mit voller Funktion. Seit 2 Jahren kein Rezidiv.

4. E. W., Friseur, 21 Jahre, Vater Insulaner, Mutter Festländerin. Tuberculosis metatarsi I und Phalangis I hallucis dextr. Punktion. Jodoformglyzerin. Patient arbeitet während der Behandlung, trotzdem Heilung in 14 Wochen. Volle Gebrauchsfähigkeit. Seit 2 Jahren kein Rezidiv.

5. J. L., 24 Jahre, Kaufmann, Hamburg. Tuberculosis synchondrosis sacro-iliac. beiderseits. Punktion. Jodoformglyzerin. Heilung in 6 Wochen. Nach 2 Monaten Rezidiv. Heilung in 2 1/2 Monaten.

6. Fr. L., Bremen. Beide Eltern tuberkulös. Tuberculosis fibulae et tarsi pedis dextr. In Bremen 2mal ohne Erfolg operiert. Schienenhülsenapparat. Vollständige Heilung in 7 Monaten mit voller Funktion.

Schlichthorst äußert sich weiter: Die Knochen- und Gelenktuberkulose ist in unserem Klima bei geeigneter konservierender Behandlung heilbar, fast immer ohne Hinterlassung irgendwelcher Bewegungsbeschränkung.

Auffallend günstig erscheint bei den Fällen Schlichthorsts der Einfluß des Seeaufenthaltes auf die Abkürzung der Behandlungszeit, den funktionellen Erfolg und auf die Dauer des Heilerfolges.

Den regulären Gebrauch von Sol- und Thermalbädern finden wir in der Krüppelpflege schon seit Jahrzehnten praktisch angewandt in der A. H. Wernerschen Kinderheilanstalt in Ludwigsburg, sowie in je einem englischen und amerikanischen Krüppelinstitut, in dem „Cripples home and industrial school for girls“ in London, Marylebone Road und dem „Home of the merciful saviour for crippled children“ in Philadelphia.

Die A. H. Wernersche Kinderheilanstalt in Ludwigsburg eröffnete schon im Jahre 1854 eine Filiale „Herrenhilfe“ in Wildbad in Württemberg, 1862 eine weitere, das „Kindersolbad Bethesda“ in Jagstfeld. In Wildbad waren in den ersten 50 Jahren des Bestehens 5605 Kinder untergebracht, hiervon sind 1139 = 20 % geheilt und 3537 oder weitere 63 % gebessert entlassen worden. Auch Jagstfeld verzeichnet ähnliche Erfolge: 15 % Heilung und 65 % erhebliche Besserung. Nahezu in gleichem Sinne sprechen sich die englischen und amerikanischen Berichte aus. — Allerdings sind es nicht ausschließlich tuberkulöse Krüppel, welche in diese Bäder verbracht wurden, ebenso häufig handelt es sich um rhachitische, schwer anämische und konstitutionsschwache Kinder; wenn man aber bedenkt, daß die Einzelnen oft nur wenige Wochen die Bäder benützen, und daß auch die übrigen, Nichttuberkulösen, für die Verhütung der Krüppelhaftigkeit den gleichen Erfolg bedeuten, so fordern diese Tatsachen zu eifrigster Nachahmung auf.

Das Cripples home and industrial school for girls in London überführt alle seine Zöglinge ohne Berücksichtigung des Leidens jährlich für einen Monat in das der Anstalt gehörige Seerholungsheim „Seaside home in St. Leonhard“, das Home of the merciful saviour in Philadelphia seine sämtlichen Insassen für 3 Monate in sein „Seeheim“ in Avon by the Sea.

Hier müssen auch die Versuche erwähnt werden, welche das Krüppelheim in Kreuznach, die „westdeutsche Heil-, Werk- und Erziehungsstätte“, mit einer Landkolonie seit 2 Jahren macht.

Diese Landkolonie „Hilf mir“ auf dem Niederreichenbacher Hof bei Fischbach a. d. Nahe dient außer als Asyl für blöde, sieche, altersschwache und bildungsunfähige Krüppel speziell als Heimstätte für tuberkulöse Krüppel. Diese werden als „halbe Kräfte“ in der Landwirtschaft des Hofes in der ganzen Ausdehnung und in den mancherlei Zweigen des großen Betriebes beschäftigt. Das Arbeitsfeld besteht aus 400 Morgen Wald, 170 Morgen Ackerland und 60 Morgen Wiesen. Die Leute arbeiten je nach ihrem Gesundheitszustand im Walde, auf dem Felde, beim Weiden des Viehes, in den Weidenkulturen, im Garten; also in abwechslungsreicher, anregender Beschäftigung; alle aber in freier Luft. Es ist kein Zweifel, daß diese ständige Tätigkeit im Freien und in einer klimatisch besonders begünstigten Lage ein hervorragender Heilfaktor in der Behandlung der Tuberkulösen ist. Die bisherigen Erfahrungen sind vielsprechend, ein abschließendes Urteil kann bei der Kürze des Bestehens der Einrichtung noch nicht gegeben werden.

Aus allen diesen Beobachtungen geht hervor: Wir müssen im Sinne einer ausgiebigen Prophylaxe auf die Behandlung der Knochen- und Gelenktuberkulosen übertragen, was für die Lungentuberkulose schon lange und allgemein anerkannt ist: **frühzeitige ärztliche Behandlung am besten in besonderen geschlossenen Heilstätten unter ausgiebiger Benützung des Höhenklimas, der Heliotherapie, des Aufenthaltes an der See, der Sol- und Thermalquellen und in Verbindung mit Landkolonien und Walderholungsheimen.**

Was für die Tuberkulose gilt, das besteht auch für die Osteomyelitis zu Recht. Auch diesem Leiden gegenüber befördern und verbessern Freiluftbehandlung, Sonnenlichtbestrahlungen, Sol- und Seebäder den Heilprozeß. In ähnlicher Weise können auch die Gefolgschaften arthritischer Prozesse günstig beeinflußt werden, für diese kommen im Sinne der Prophylaxe wohl in erster Linie die Thermalquellen in Betracht.

Unter den Krankheiten, welche durch Alterierung der Widerstandsfähigkeit des Körpers gegen mechanische Einflüsse zur Deformierung führen, spielt die Rhachitis die Hauptrolle. Wir finden sie bei Verkrüppelung häufiger als die Tuberkulose als ätiologisches Moment, in 15% aller Deformitäten.

Die Rhachitis ist eine Allgemeinerkrankung. Unter allen bis jetzt bekannten Ursachen nimmt fehlerhafte und ungenügende

Ernährung der Kinder die erste Stelle ein; als begünstigende Momente kommen hiezu schlechte soziale Verhältnisse, dumpfe, feuchte und dichtbelegte Wohnungen.

Die beste Prophylaxe gegen die Rhachitis ist passende Ernährung des Kindes in den ersten 9 Monaten seines Daseins. Ungeachtet der Tatsache, daß vereinzelt die Erkrankung auch bei Brustkindern beobachtet wurde, ist das souveräne Mittel zur Verhütung die Ernährung des Neugeborenen an der Mutterbrust. Die heute nahezu Gemeingut gewordene Ueberzeugung von der Ueberlegenheit der natürlichen Ernährung, die, hervorgegangen aus den umfassenden Bestrebungen zur Bekämpfung der Säuglingssterblichkeit, allenthalben in der Errichtung von Säuglingsheimen, in der Gewährung von Stillprämien zu Tage tritt, wird in absehbarer Zeit auch auf die Häufigkeit der Rhachitis einen günstigen, nachhaltigen und merkbaren Einfluß mit sich bringen.

Ist eine künstliche Ernährung aus zwingenden äußeren Gründen oder infolge des Alters des Kindes nicht zu umgehen, so ist das beste Mittel zur Bekämpfung der Rhachitis die Ernährung mit roher Esels- oder Ziegenmilch, erst an dritter Stelle kommt die Anwendung guter Kuhmilch. Alle anderen Methoden künstlicher Ernährung sind zu verwerfen, namentlich Amylaceen und starker Zuckerzusatz.

Vom zweiten Lebensjahre des Kindes an hat eine strenge anti-rhachitische Diät einzusetzen. Dieselbe setzt sich zusammen aus Fleisch, Milch, Eiern und deren Derivaten, grünen Gemüsen, unter welchen Spinat an erster Stelle zu nennen ist, und Fruchtsäften. Alle stärke- und mehlhaltigen Nahrungsmittel sind absolut auszuschließen. Neben dieser Diät und dem allfallsigen Gebrauche von Roborantien ist das wichtigste der ausgiebige Genuß frischer Luft, weitgehende Benützung von Sole- und Seebädern und eine den sozialen Verhältnissen Rechnung tragende Wohnungsfürsorge. Es gilt auch für den Arzt, was ein Parlamentarier auf dem Kongresse für Wohnungsfürsorge in Frankfurt a. M. aussprach: „Solange die Wohnungsfrage nicht im weitgehendsten Sinne gelöst ist, wird der Kampf gegen die Rhachitis keine Früchte tragen können.“ Es hat in dieser Hinsicht dank den sozialen Arbeiten sich in der Wohnungsfürsorge vieles gebessert, ebenso vieles muß aber die Zukunft noch bringen.

Gegenüber den durch Anämie und allgemeine Konstitutionsschwäche verursachten Deformitäten ist wiederum die

beste Prophylaxe die frühzeitige Bekämpfung der zu Grunde liegenden Erkrankungen. Hier kommen alle die Faktoren in Betracht, welche bei der Besprechung der Tuberkulose erwähnt wurden, das Höhenklima, Aufenthalte an der See, Sol- und Stahlquellen, Walderholungsheime. Bei manchen Fällen wird schon durch die allenthalben eingeführten Ferienkolonien Ersprießliches geleistet werden können.

Relativ machtlos sind wir in der Verhütung der durch neuropathische Prozesse erzeugten Verkrüppelungen, so namentlich gegen die im Anschlusse an Poliomyelitis und andere Erkrankungen des Zentralnervensystems sich entwickelnden Defekte. Bei allen diesen wirkt allein fruchtbringend die frühzeitige orthopädische Behandlung.

Ebenso kann von einer Prophylaxe im eigentlichen Sinne des Wortes gegenüber den im Anschluß an Traumen, Frakturen, Luxationen, Muskel-, Sehnen- und Hautverletzungen entstehenden Formen der Verkrüppelung kaum die Rede sein, insofern es sich nicht um gewerbliche Unfälle an Maschinen u. dergl. handelt. Auf dem Gebiete der Prophylaxe der Unfallverletzung leistet gerade in Deutschland die Gesetzgebung Hervorragendes, des weiteren ist durch die Ausbildung des Rettungswesens und der ersten Hilfe viel genützt worden. Auch die Orthopädie selbst trägt durch den Aufschwung, welchen die Mechanotherapie in den letzten Jahrzehnten genommen hat, viel zur Verhütung der Verkrüppelung bei. Die Verhütung des Unfalles selbst ist gesetzlich durch umfassende Vorschriften, Plakate, Ermahnungen, Anbringung von Sicherheitsvorrichtungen, durch den Kampf gegen den Alkoholismus gegeben, so daß dieser Teil der Prophylaxe geradezu eine Spezialwissenschaft der Gewerbehygiene geworden ist.

Den breitesten Raum in der Aetiologie der Deformitäten, mehr als alle übrigen, und über die Hälfte unseres ganzen Materiales beanspruchen die durch Lebens- und Arbeitsgewohnheiten verursachten Formen der Verkrüppelung, die sogenannten statischen Deformitäten. Sie betragen, wie oben erwähnt, 63 %, also beinahe zwei Drittel aller Fälle. Es entfallen hierunter der überwiegende Teil der Skoliosen, der Kyphosen, der Fuß- und Zehendeformitäten, Plattfüße, X- und O-Beine etc.

Für die Rückgratsverkrümmung kennt die orthopädische Chirurgie schon lange eine eingehende Prophylaxe. Jedes Lehrbuch

gibt umfassende Vorschriften. Es erübrigt deshalb an dieser Stelle, nur in wenigen Zügen allgemein Geläufiges zu rekapitulieren.

Die Rückgratsverkrümmung ist eine Volkskrankheit, die wir in früher Jugend, namentlich unter dem Einflusse der Schule, entstehen sehen. So fand Scholder [5] in den Volksschulen Lausannes sie in der untersten Klasse bei 8, in der vorletzten Klasse bei 32,5 % der Schüler. Die Skoliosefrequenz war bei den ältesten Knaben etwa 4mal und bei den ältesten Mädchen etwa 3mal so groß wie bei den jüngsten. Grönberg [7] kam bei der Untersuchung sämtlicher Schüler der beiden finnischen Städte Åbo und Wiborg, bei einem Schülermaterial von 8350 Kindern, zu folgenden Erfahrungen: „Die Häufigkeit der Skoliose steigert sich sowohl mit dem höheren Alter als auch mit der höheren Klasse. Die Steigerung ist durchgehend für alle Schulkategorien. Die Häufigkeit betrug bei der jüngsten Klasse der Volksschule 3,7 % bei Knaben, 5,1 % bei Mädchen, sie steigert sich bis zu den letzten Klassen der höheren Lehranstalten bei Knaben bis zu 61,5 %, bei Mädchen bis zu 64,7 %.“

Unter den Ursachen der Skoliose ist unrichtiges Sitzen in erster Linie zu nennen. Die Prophylaxe hat deshalb für richtiges Sitzen Sorge zu tragen. Dies geschieht in der Schule wie bei häuslicher Arbeit durch Beschaffung hygienisch richtig konstruierter Stühle und Bänke. Die Details der Schulbankfrage gehören nicht hierher. Weiterhin sind wichtig für die Verhütung gute Beleuchtung der Schulräume, richtige Reihenfolge der Lehrstunden, Ueberwachung der Kinder beim Sitzen und Unterweisung der Lehrer über die hauptsächlichsten schlechten Angewohnheiten der Kinder beim Sitzen. Von großer Bedeutung ist ferner die frühzeitige Entdeckung der beginnenden Skoliose durch den Schularzt, der die Kinder wenigstens einmal im Jahre daraufhin untersuchen muß, sowie durch den Lehrer, dem es obliegt, jedes Kind dem Schularzt zuzuführen, welches sich eine schlechte Haltung anzugewöhnen beginnt. Viel kann auch erreicht werden durch die Ein- und Durchführung der Steilschrift, deren Nutzen zwar längst bekannt und anerkannt ist, die aber trotzdem sich nicht wie es sein sollte bislang in der Schule eingebürgert hat. Der Skoliose ist außerdem entgegenzuarbeiten durch ausgedehnten Turnunterricht, durch Turn- und Jugendspiele, durch obligatorisches Schulschwimmen und Schlittschuhlaufen.

Die gegenwärtig übliche Form des Turnens in der Schule

entspricht den ärztlichen Forderungen zumeist nicht. Zunächst ist dasselbe quantitativ ungenügend, indem der Turnunterricht fast allgemein nur 2 Wochenstunden umfaßt. Um prophylaktisch durch Kräftigung der Muskulatur und des Allgemeinbefindens zu wirken, müßte mindestens täglich 1 Stunde geturnt werden. Auch qualitativ kann das übliche Schulturnen für die Verhütung der Rückgratsverkrümmung nichts leisten, da es viel zu wenig dem Zwecke der Stärkung der Rückenmuskulatur Rechnung trägt.

In Erkenntnis dieser Tatsachen wurden in den letzten Jahren in verschiedenen Städten eigene „orthopädische Turnkurse“ in den Schulen eingerichtet und werden auch befriedigende Erfolge gemeldet. Diese orthopädischen Schulturnkurse stehen meist unter der Leitung eines ad hoc ausgebildeten Turnlehrers, eventuell mit Ueberwachung durch den Schularzt. Auch der Wert dieses orthopädischen Schulturnens ist ein problematischer, weil ihm das wichtigste Moment zur Erreichung eines Erfolges fehlt, die bei der Verschiedenheit der verschiedenen Skolioseformen unbedingt notwendige Individualisierung. Solange wirklich nur drohender und beginnender Schiefwuchs in den allerersten Anfängen in diesen orthopädischen Schulturnkursen zugelassen wird, kann vielleicht ein Nutzen geschaffen werden; es liegt aber in dieser Einrichtung eine große Gefahr, die durchaus nicht unterschätzt werden darf, daß nämlich durch sie die Skoliotischen der rechtzeitigen ärztlichen Behandlung entzogen werden. Es liegt zu nahe, daß auch ausgebildete Skoliosen in diesen Kursen aus äußeren Gründen mit zugelassen werden. Die Behandlung des Schiefwuchses aber darf nicht in die Hände eines Turnlehrers gelegt werden. Man muß hierin ganz der Meinung von Schanz [17] beipflichten, daß die Schule niemals über die Prophylaxe hinausgehen darf.

Die Schule soll sich allerdings auch der Kinder annehmen, welche schon eine Skoliose haben, um sie vor der fast ausnahmslos eintretenden, ständigen Verschlimmerung zu bewahren und sie vor dem drohenden Schicksal der Verkrüppelung zu schützen. Die Fürsorge für die ausgebildete Rückgratsverkrümmung kann aber nur in der frühzeitig einsetzenden ärztlichen Behandlung bestehen.

Schultheß empfiehlt zu diesem Zwecke die Schaffung von Spezialklassen für Skoliotische und Ueberweisung der Skoliotischen in eine orthopädische Poliklinik, welche in der Form einer

Schulpoliklinik zu schaffen wäre. In gleichem Sinne, etwas weitergehend, fordert Wohrizek [20] eigene Schulen für die Kinder mit Rückgratsverkrümmungen; er hält die Verwirklichung dieser Idee, guten Willen vorausgesetzt, lediglich für ein technisches Problem.

Diese Vorschläge suchen zwei Dinge zu vereinigen, die für das skoliotische Kind gleich notwendig sind, Unterricht und Behandlung. Sie erkennen an, was meines Erachtens für die Prophylaxe der bereits bestehenden Skoliose das Wichtigste und Richtigste ist: Das skoliotische Kind muß der allgemeinen Schule entzogen werden.

Meiner Ansicht nach gehört jede fertige Rückgratsverkrümmung in eine orthopädische Heilanstalt. Es ist allerdings richtig, was Blencke [3] einwendet, daß diese Behandlung meist kostspielig ist und nur für die Bemittelten in Frage kommt. Wir haben aber bereits eine Einrichtung, welche die Vereinigung von Behandlung und Erziehung gewährleistet, das sind unsere Krüppelanstalten. Es ist nicht schwer, dieselben so auszubauen, daß sich auch die große Masse der Skoliotischen ohne allzu schwere finanzielle Belastung in denselben unterbringen läßt.

Die meisten unserer Krüppelheime besitzen Turnsäle, medikomechanische Apparate, den sonstigen Fundus orthopädischer Anstalten, verfügen über spezialistisch ausgebildete Aerzte und alle leisten als Minimum den Unterricht der gewöhnlichen Volksschule. Man braucht nur alle Skoliotischen als Externe den Krüppelanstalten zuzuweisen, und zwar sowohl als externe Schüler, als auch als externe Patienten, dann ist alles das gegeben, was Schultheß und Wohrizek als Spezialschule für Skoliotische fordern; ja die skoliotischen Kinder finden in den Krüppelanstalten noch mehr als in Spezialschulen, und das ist die Möglichkeit, auch an dem technischen Fortbildungsunterricht der Krüppelanstalten teilzunehmen, ein gewiß nicht gering einzuschätzendes Moment.

Unter den statischen Belastungsdeformitäten des Fußes ist die häufigste der Plattfuß. Nach den Anstaltsstatistiken fand denselben Hoffa [8] bei 23,4 %, Schanz [16] bei 24,2 %, Rosenfeld [15] bei 10,5 % aller Deformitäten. Grönberg [7] konstatierte bei seinen Schüleruntersuchungen denselben in 17,4 %, in gleicher

Häufigkeit bei Knaben und Mädchen, und zwar hatten 80 % doppelseitigen und 20 % einseitigen Plattfuß (Hoffa 62 resp. 38 %, Rosenfeld 70 resp. 30 %). — Die unmittelbaren Ursachen des Plattfußes sind Rhachitis, Distorsionen des Fußgelenkes, Frakturen und sonstige Traumen, Varicen, vor allem übermäßige Belastung des Fußes durch vieles Stehen, Fettleibigkeit, ständiges Tragen von Lasten und ungeeignetes Schuhwerk.

Relativ wenig kann die Prophylaxe leisten gegenüber den durch anhaltendes Stehen, durch Gravidität etc. veranlaßten Plattfüßen, da wir die Ursache nicht ausschalten können; schon etwas mehr bei den durch Fettleibigkeit, Varicen u. dergl. entstandenen durch Bekämpfung des zu Grunde liegenden Leidens. Ausgiebig gestaltet sich die Verhütung bei den Formen des Plattfußes, welche nach Verletzungen und Entzündungen sich entwickeln. Bei der Behandlung jeder Distorsion, bei jeder Entzündung am Fuße, bei jeder Fraktur am Fuße und Unterschenkel, speziell bei den Knöchelbrüchen, muß von vornherein der drohenden Gefahr der Ausbildung eines Plattfußes Rechnung getragen werden. Ein häufiges ätiologisches Moment ist ungeeignetes Schuhwerk, speziell zu hohe Absätze. Durch den hohen Absatz wird der Fuß nach vorne gedrängt und hat im Stiefel die Neigung, nach der Spitze des Schuhs zu gleiten. Dadurch wird der Schwerpunkt des Körpers auf den schwächeren, leicht beweglichen Teil des Fußgewölbes verlegt und das Fußgewölbe selbst durch die Last niedergedrückt. Prophylaktisch wirken wir hiegegen nur durch den Bau des Stiefels: nicht zu hoher Absatz und „Sprengung“ des Stiefels zwischen Absatz und Sohle, so daß kein hohler Raum zwischen Fußsohle und diesem Schuhteil bleibt. Am einfachsten geschieht dies durch Einlegung der unter dem Namen Gelenkfeder bekannten kleinen Stahlschiene. — Der ausgebildete Plattfuß bedeutet für den Träger ein nicht unbeträchtliches Leiden und bringt nicht selten eine schwere Schädigung der Arbeitsfähigkeit mit sich. Ihm gegenüber hilft nur die frühzeitige Diagnose, die auch schon zu einer Zeit möglich ist, wo der Plattfuß noch keine Formveränderung zeigt (Schanz [18]) und eine unmittelbar an die Erkennung des Leidens sich anschließende Behandlung mit geeigneten Einlagen und dem sonstigen Apparat der heute weit vorgeschrittenen Plattfußtherapie.

Eine Folge ungeeigneten Schuhwerkes sind auch die Hammerzehen und der Hallux valgus. Die Ursache dieser Leiden ist der

leider noch fast überall übliche symmetrische Bau der Stiefel, welche in der Mitte am längsten sind, während am normalen Fuß die zweite Zehe die Spitze bildet. Da das Leder der Stiefel nicht nachgibt, so müssen es die Zehen tun, welche sich umsomehr nach innen, übereinander und zusammenschieben, je spitzer der Stiefel ist. Alle diese Deformitäten werden verhütet durch den richtigen Bau der Fußbekleidung. Ein den hygienischen Anforderungen entsprechender Schuh muß folgende Bedingungen erfüllen: Der Fuß muß bequem Platz haben, der Schuh darf aber auch nicht zu weit sein, die größte Länge des Stiefels muß an der Innenseite liegen, die Spitze des Schuhs darf nicht in der Mitte liegen, sondern muß der Höhe der zweiten Zehe entsprechen. Der Schuh soll eine feste Kappe haben, der Zehenteil muß breit sein. Die Stiefel müssen für jeden Fuß extra angefertigt werden — dies gilt namentlich auch für die Kinderstiefel, umsomehr, als der weiche kindliche Fuß sich leichter deformiert —, endlich darf der Absatz nicht zu hoch und muß breit sein. —

Gegenüber den Berufsdeformitäten, den X- und O-Beinen der Bäcker, Schmiede und Schlosser, der Kyphose und Skoliose der Schreiner, Lastträger, Schneider, Schreiber und Näherinnen kann sich die Prophylaxe nur in dem Sinne betätigen, daß der Wahl des Berufes eine ärztliche Untersuchung vorausgeht. Alle Schwächlichen, Anämischen und Rhachitischen müssen auf die Gefahren des gewählten Berufes aufmerksam gemacht und, wenn ungeeignet, nach Möglichkeit ausgeschlossen werden. Es ist anzustreben, diese Untersuchung zu einer obligatorischen zu machen; dieselbe kann schon bei der Entlassung aus der Schule durch den Schularzt erfolgen; ein sehr geeignetes Mittel zum Zweck ist auch die Untersuchung durch den Militärarzt bei der Rekrutierung mit entsprechender Belehrung der Untersuchten, wie es für die Tuberkulose der Lunge in einigen Staaten bereits der Fall ist.

Diese im allgemeinen nur in groben Umrissen gehaltenen Ausführungen lassen erkennen, daß der Prophylaxe der Verkrüppelung ein weites Feld gegeben ist. Die Ziele derselben lassen sich unter zwei Gesichtspunkte zusammenfassen:

1. Anteilnahme und Mitarbeit an einer Reihe von Bestrebungen der sozialen Medizin, die somit gewissermaßen die Grenzgebiete der orthopädischen Chirurgie bilden: an der Wohnungs-

fürsorge und Wohnungspflege, dem Ausbau der bestehenden Kranken- und Unfallversicherungsgesetze, der Förderung der Säuglingsheime und Milchküchen, an den verschiedenen Arbeitsgebieten der Schulgesundheitspflege, an der Fürsorge für Tuberkulöse in Heilstätten, See- und Wald-erholungsheimen.

2. Ausbau der Krüppelanstalten dahin, daß neben der Behandlung, Erziehung und Versorgung auch der Verhütung des Krüppeltums Rechnung getragen wird.

In dieser Hinsicht ist das Wichtigste die Ausdehnung und Verbreiterung der orthopädisch-chirurgischen Hilfe im Krüppelheim, einerseits durch Errichtung neuer Anstalten, andererseits durch Modifizierung der bestehenden Einrichtungen.

Die Notwendigkeit des Orthopäden in der Krüppelanstalt ist jetzt allgemein anerkannt und die spezialärztliche Behandlung fast allenthalben durchgeführt. Nach der Zusammenstellung Bades [1] strebt über die Hälfte der bestehenden Krüppelheime dahin, den Arzt in der Anstalt die entsprechende Fürsorge ausüben zu lassen, und das mit umso größerer Berechtigung, als nach Bade 76%, also drei Viertel aller Insassen, in erster Linie spezialärztlicher Hilfe bedürftig sind.

Die ärztliche Tätigkeit spielt sich in den Krüppelheimen in klinischen Einrichtungen ab, die je nach Lage der Verhältnisse einfacher oder umfangreich immerhin orthopädisch-chirurgische Heilanstalten repräsentieren, und zum großen Teil den ganzen Apparat einer solchen, Operations- und Verbandräume, gymnastische und mediko-mechanische Einrichtungen, zum Teil auch Röntgenkabinette, Werkstätten, fast ausnahmslos aber die entsprechende Anzahl der notwendigen Krankenbetten besitzen.

Es dürfte nun nicht schwer sein, abgesehen von der anderweitig betonten Notwendigkeit der Errichtung neuer Krüppelheime, durch Angliederung eines Ambulatoriums an die bestehenden klinischen Einrichtungen den Rahmen der ärztlichen Tätigkeit zu vergrößern und zu verbreitern. Es gibt eine ganze Reihe von orthopädisch-chirurgischen Maßnahmen, welche teils ohne, teils mit kurzer und vorübergehender Bettbehandlung durchgeführt werden können. Da die klinischen Einrichtungen für die stationäre wie die ambulante Behandlung die gleichen bleiben und eigentlich

fast überall in den Krüppelheimen schon gegeben sind, so ist die Finanzierung eines Ambulatoriums nicht schwierig.

Dieses Ambulatorium gestattet dann, die ärztliche Behandlung allen denjenigen **Unbemittelten** zukommen zu lassen, welche bis heute aus finanziellen Gründen in die Anstalt nicht aufgenommen werden konnten. Das dem Krüppelheim angeschlossene Ambulatorium vermittelt aber auch die Möglichkeit — und das möchte ich am meisten betonen —, die poliklinisch Behandelten neben der ärztlichen Behandlung als Externe am Unterricht teilnehmen zu lassen, und löst damit eine Frage, deren soziale Tragweite nicht hoch genug eingeschätzt werden kann. —

Auf diese Weise läßt sich somit der Wirkungskreis der Krüppelanstalt ganz bedeutend erweitern, ohne die großen Geldopfer, die eine der Zahl der Krüppel entsprechende Errichtung von geschlossenen Anstalten erfordern müßte, und dies, ohne daß dem Krüppel weniger geleistet wird, als alle unsere Forderungen für sein Wohl verlangen.

Die Krüppelfürsorge kennt außerhalb Deutschlands den Segen dieser Einrichtung schon lange. Die Musteranstalt in Kopenhagen, die Krüppelheime Gothenburg und Helsingborg arbeiten auf diese Weise. Welchen Umfang damit die Krüppelfürsorge gewinnt, geht daraus hervor, daß die Kopenhagener Anstalt, welche nur über acht stationäre Klinikbetten verfügt, in den Jahren 1872—1905 10 479 Krüppeln ihre Hilfe in ärztlicher und erzieherischer Hinsicht zu teil werden lassen konnte.

Die von Einzelnen gemachten Vorschläge, ärztliche Behandlung und Erziehung in gesonderten Betrieben durchzuführen, verkennen gänzlich die Ziele der Krüppelfürsorge, denn der Nutzen der Krüppelanstalten liegt gerade in der Vereinigung dieser beiden Faktoren und das grundlegende Moment unserer Bestrebungen ist eben die Ermöglichung der Erziehung, Ausbildung und Versorgung während der oft jahrelang dauernden ärztlichen Behandlung.

Mit der Verbreiterung der ärztlichen Tätigkeit in den Krüppelanstalten in der Form poliklinischer Tätigkeit ist eine ausgiebige Prophylaxe der Verkrüppelung gewährleistet.

Weitere Förderung für die Verhütung der Verkrüppelung ver-

spricht auch die Durchführung eines Vorschlages, welchen Schanz auf der letzten Konferenz der deutschen Krüppelanstalten in Nowawes gemacht hat, in großen Verkehrszentren orthopädische Beratungsstellen zu schaffen, nach dem Vorbild der diesbezüglichen Einrichtungen für Lungenkranke und in der Säuglingsfürsorge. Es kann kein Zweifel bestehen, daß in diesen Beratungsstellen eine Förderung der Prophylaxe in dem Sinne liegt, daß in diesen Zentralen, als deren Leiter erfahrene Spezialisten gedacht sind, die frühzeitige Diagnose von Deformitäten gesichert erscheint und daß auf diesem Wege vielem Unglück vorgebeugt werden kann. —

Der Ausbau der Krüppelanstalten in unserem Sinne muß nach den obigen Ausführungen des weiteren aber auch dahin erfolgen, daß überall, wo es örtliche Verhältnisse ermöglichen, im Anschluß an die Heime Erholungsstätten, Landkolonien, Sol-, Thermal-, Stahlbäderabteilungen und Seeheime geschaffen werden.

Aus allem geht hervor, daß das Programm der Bestrebungen in der Krüppelfürsorge in Zukunft noch ganz erheblich verbreitert werden muß und kann. An den orthopädischen Chirurgen wird es nach allen Zeichen der Zeit nicht fehlen, daß in absehbarer Zeit dieser wichtige Teil sozialer Arbeit eine der Volkswohlfahrt entsprechende Lösung finden wird.

L i t e r a t u r.

1. Bade, P., Ueber das Zusammenwirken von Arzt und Schule im Krüppelheim. Arch. f. Orthopädie, Mechanotherapie und Unfallheilkunde Bd. 6 S. 46.
2. Bernhard, D., Therapeutische Verwendung des Sonnenlichts in der Chirurgie. Zeitschr. f. diätetische und physikalische Therapie 1905/1906, Bd. 9.
3. Blencke, A., Ist das sogenannte Skolioseschulturnen zweckmäßig oder nicht? Zeitschr. f. orth. Chir. Bd. 18 S. 329.
4. Biesalski, K., Praktische Ergebnisse der Krüppelstatistik. Zeitschr. f. orth. Chir. Bd. 19 S. 62.
5. Combe, Scholder und Weith, Les déviations de la colonne vertébrale dans les Écoles de Lausanne. Jahrbuch der Schweizerischen Gesellschaft für Schulhygiene 1901, II. Jahrg. I. Teil S. 38.
6. Dollinger, J., Hüftgelenkentzündung, Kontraktur und Ankylose. In Joachimsthal, Handbuch der orthopädischen Chirurgie Bd. 2 S. 261.

7. Grönberg, J., Ueber das Vorkommen von Haltungsfehlern und Deformitäten bei Schulkindern. Zeitschr. f. orth. Chir. Bd. 18 S. 130.
8. Hoffa, A., Zur Statistik der Deformitäten. Mitteilungen aus der chirurgisch orthopädischen Heilanstalt von Privatdozent Dr. A. Hoffa in Würzburg. Würzburg 1894, S. 1.
9. Derselbe und Lilienfeld, A., Die Prophylaxe in der Chirurgie. In Nobiling-Jankau, Handbuch der Prophylaxe Abteilung IV.
10. König, F., Tuberkulose des Kniegelenks. Berlin 1896.
11. Lange, F., Was kann der praktische Arzt zur Linderung des Krüppelends tun? Münchener med. Wochenschr. 1907, S. 654.
12. Newton Shaffer, Annual Report of the New York State Hospital for the care of crippled and deformed children 1901—1904.
13. Rollier, Le traitement des Tuberculoses chirurgicales par la cure d'altitude et l'héliothérapie. Congrès international de la Tuberculose à Paris 1905.
14. Rosenfeld, L., Zur Statistik der Deformitäten. Zeitschr. f. orth. Chir. Bd. 10 S. 405.
15. Derselbe, Krüppelfürsorge und Krüppelanstalten nach ihrem heutigen Stande. Arch. f. Orthopädie, Mechanotherapie und Unfallheilkunde Bd. 5 S. 182.
16. Schanz, A. und Meyer, C., 1000 Patienten. Zeitschr. f. orth. Chir. Bd. 8 S. 1.
17. Schanz, A., Schule und Skoliose. Zeitschr. f. orth. Chir. Bd. 17 S. 170.
18. Derselbe, Fuß und Schuh. Stuttgart 1905, Enke.
19. Schultheß und Lüning, Grundriß der orthopädischen Chirurgie. München 1901, Lehmann.
20. Vulpinus, Zur Statistik der Spondylitis. Arch. f. klin. Chir. Bd. 58 S. 268.
21. Wohrizek, Th., Schulen für Skoliotische. Zeitschr. f. orth. Chir. Bd. 18 S. 402.
22. Wölfflin, C., Die Beeinflussung der chirurgischen Tuberkulose durch das Hochgebirge 1899.

XXVIII.

Skoliosenbehandlung im Hause.

Von

Dr. Karl Gerson in Schlachtensee bei Berlin.

Mit 4 Abbildungen.

Chronische Leiden erfordern meist auch eine chronische Behandlung. Je länger ein Leiden besteht, ohne behandelt zu werden, um so länger und schwieriger wird seine Behandlung sein. Es liegt daher im Interesse jedes Menschen, jede gesundheitliche Störung, jede am Körper bemerkte Abnormität auf ihre Bedeutung untersuchen zu lassen. Besonders ist dies Pflicht der Eltern den Kindern gegenüber. Klagen sie über leichte Ermüdung und Schmerzen im Rücken — eine häufige Erscheinung während der Schulzeit — so ist sogleich vom Arzte das Rückgrat zu untersuchen. Findet er nichts Abnormes, so muß trotzdem zur Kräftigung der Rückenmuskeln Massage des Rückens und rationelle Rückengymnastik vorgenommen werden, bis Ermüdung und Schmerzen aufgehört haben. Denn diese Symptome sind häufig die ersten Anzeichen einer drohenden Skoliose, auch wenn noch nicht die geringste Deviation der Wirbelsäule nachweisbar ist. Der Satz: leichter ist es, ein Leiden verhüten als heilen, gilt in höchstem Maße von der Skoliose.

Oft aber bildet sich eine Skoliose aus, auch ohne subjektive Empfindung des Betroffenen, ohne leichte Ermüdbarkeit und Rückenschmerzen. Man ist erstaunt, bei Gelegenheit der Lungenuntersuchung eines Kindes eine schon mehr oder weniger entwickelte Skoliose zu entdecken. Die Eltern hatten keine Ahnung davon, weil das Kind nie über seinen Rücken geklagt hat. Es ist deshalb Pflicht der Eltern, den Rücken ihrer Kinder in periodischen Zeiträumen von etwa 6—8 Wochen — am besten vor dem Baden — zu untersuchen, auch wenn diese über keine Schmerzen klagen. Glauben die Eltern irgend eine Unregelmäßigkeit in der Rückenbildung ihrer Kinder zu sehen, so müssen sie so bald als möglich

sie dem Arzte zur Begutachtung vorführen. Findet er die Befürchtungen der Eltern bestätigt, so kann doch die gleich einsetzende Behandlung die erst im Entstehen begriffene Rückgratsverkrümmung mit bester Aussicht auf Erfolg bekämpfen. Anderenfalls erhalten die Eltern bei negativem Befunde des Arztes doch die Beruhigung, daß ihre Befürchtungen grundlos waren.

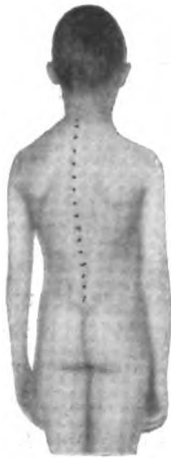Nur die Anfangsstadien einer Skoliose geben dem Arzte ein Recht, die völlige Beseitigung des Leidens durch orthopädische Behandlung mit einiger Gewißheit zu versprechen. Aber sie führt auch dann nur zum Ziel, wenn der Patient mit aller Energie und Ausdauer die Maßnahmen des Arztes unterstützt. Geschieht dies nicht, wie leider in so vielen Fällen, so kann auch der bewährteste Orthopäde keine völlige und dauernde Heilung erreichen. In weiter vorgeschrittenen Stadien der Skoliose wird auch durch jahrelange systematische Behandlung keine Heilung erreicht; vielmehr muß man sich mit einer mehr oder minder guten Besserung, oft auch nur mit der Verhütung einer Verschlimmerung begnügen.

Man sieht hieraus, wie ungemein wichtig es ist, der Skoliose gleich bei ihrer ersten Entwicklung durch eine energische Behandlung zu begegnen. Massage der Rückenmuskeln, maschinelle und manuelle Redressionen der Verkrümmung, orthopädische Freiübungen, müssen auch in den leichtesten Skoliosefällen 2—3 Monate lang täglich angewendet werden. In dieser Zeit gelingt es wohl den vereinigten Bemühungen des Arztes und Patienten, eine völlig gerade Wirbelsäule wieder herzustellen. Der Patient wird „geheilt entlassen“, mit der Weisung, zur Kontrolle des Resultates nach einem Vierteljahr sich wieder vorzustellen. Wehe ihm aber, wenn er dies Vierteljahr ohne private Uebungen zu Hause hat verstreichen lassen. Ein Rückfall in die alte Verkrümmung ist die unausbleibliche Folge, und die lange mühevollen ärztliche Behandlung ist vergeblich gewesen. In den meisten Fällen auch der leichtesten Skoliosen ist ein solcher Rückfall zu beklagen, weil die meisten Patienten in jugendlichem Leichtsinne es zu langweilig und zeitraubend finden, die notwendigen orthopädischen Uebungen zu Hause vorzunehmen. Sehr häufig fehlen auch im Hause geeignete einfache Vorrichtungen, um das im orthopädischen Institut erreichte Resultat durch häusliche Uebungen zu bewahren. Diese Vorrichtungen müssen zweckmäßig so beschaffen sein, daß sie, Jahre hindurch angewandt, dem Kind nicht lästig, sondern schließlich zur Gewohnheit werden. Durch die

tägliche Ausführung der Uebungen unter regelmäßiger Aufsicht eines der Eltern wird die Energie des Kindes gestärkt.

Zweckmäßige und einfache, erprobte Vorrichtungen zur Skoliosebehandlung im Hause glaube ich nun den Lesern im folgenden vorführen zu können. Ein Beispiel für viele: Ein 8jähriger Knabe mit beginnender linkseitiger Dorsalskoliose (Fig. 1) ist nach 3monatlicher Behandlung aus dem orthopädischen Institut erheblich gebessert entlassen worden. Seine häuslichen Uebungen gestalten sich folgendermaßen: Nach dem Aufstehen frühmorgens macht der Patient

Fig. 1.

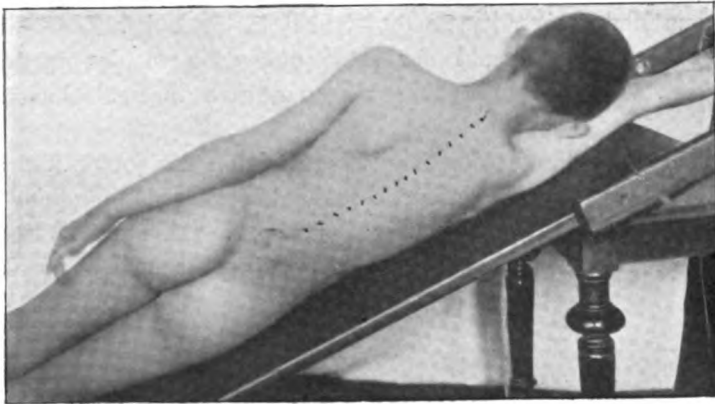


vor dem Schulbesuch bei entblößtem Körper die vom orthopädischen Kursus ihm wohlbekannten aktiven Redressionen, wie sie im Hoffaschen Lehrbuch (S. 406—412) abgebildet sind. Bei entblößtem Körper werden die Uebungen gemacht, damit die Mutter deren Wirkungen kontrollieren kann und der Patient gleichzeitig den Vorteil eines Luftbades hat. Nach der Rückkehr aus der Schule, vor Tisch noch, legt der Junge sich auf ein Brett (Fig. 2), das schräg an einen Stuhl oder eine Fensterbank gestellt ist. Dies Brett, von jedem Tischler leicht zu fertigen, trägt am oberen Ende einen Holzrahmen mit Querleiste, welche von der Hand umfaßt wird. Das Brett muß länger sein als der Patient, damit seine Füße auf dem Boden keinen Halt finden und ein Zug des Körpers nach unten stattfinden kann. Der Knabe mit der linkskonvexen Dorsalskoliose muß mit der rechten Hand die Holzspange angreifen, damit durch Hebung des rechten Armes und den Zug des Körpers auf der schiefen Ebene nach unten eine Redression stattfinden kann. Wie auf der Fig. 2 ersichtlich¹⁾, findet auf dieser schiefen Ebene sogar eine Ueberkorrektion statt, indem die linkskonvexe Skoliose zu einer rechtskonvexen wird. Damit die rechte Hand des Knaben, an der ja das ganze Gewicht des Körpers nach unten zieht, nicht zu schnell ermüdet, wird sie von der Hand der Mutter während der 10 Minuten langen Dauer des Liegens umfaßt. Auf der Fig. 2 ist eine seitliche Lage des Patienten gewählt, um die Redression der Wirbelsäule

¹⁾ Die Dornfortsätze der Wirbelsäule sind auf allen Bildern etwas markiert, um die Redression deutlicher zu machen.

durch diese Uebung sichtbar zu machen. Mit gleichem Erfolge kann der Patient auf dem Brett aber auch die Rückenlage einnehmen.

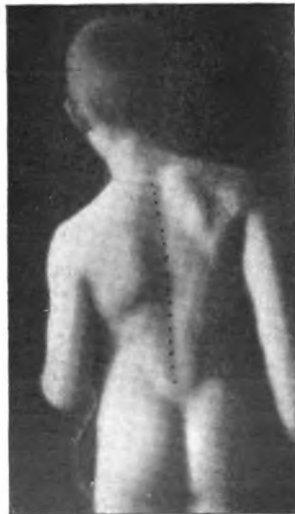Fig. 2.



Man muß bei Rückenlage des Patienten nur darauf achten, daß sein Körper parallel den Rändern des Brettes und nicht schief liegt, wodurch die Wirkung der Uebung beeinträchtigt würde. Auch darf die linke Hand den Brettrand nicht umgreifen. Allmählich stellt man nun das Brett steiler, um die Zugwirkung und damit die Redression zu erhöhen. Die Uebung wird natürlich, wie auch die folgenden, in Bekleidung gemacht.

Einige Zeit nach dem Mittagessen kommt die auf Fig. 3 veranschaulichte Uebung an die Reihe. Im Querbalken eines Türrahmens ist eine Schraubenrolle befestigt, in der ein mit einem Sandsack beschwerter Bindfaden läuft. Die Schwere des Sandsackes ist der Kraft des Knaben angemessen. Zieht er nun mit der linken Hand den Sandsack an der Schnur in die Höhe, so erfolgt eine Umkrümmung der Wirbelsäule in nach rechts konvexem Bogen, weil der Knabe beim Heraufziehen des Sandsackes zur Ueberwindung des

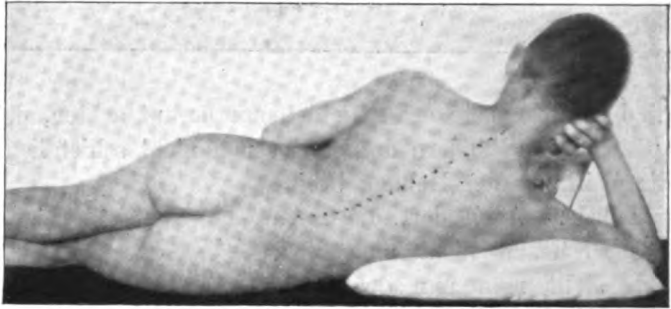
Fig. 3.



Widerstandes den Oberkörper nach links neigt. Gleichzeitig wird durch Kontraktion der linkseitigen Arm- und Rückenmuskeln die aktive Redression der Wirbelsäule unterstützt. Der Knabe steht etwa $\frac{1}{2}$ m vor dem Aufhängepunkt des Sandsackes und zieht ihn nach dem Maße seiner Kräfte 30—50mal in die Höhe. Systematisch werden allmählich Anzahl der Züge und Schwere des Sandsacks gesteigert. Auch diese Uebung wird natürlich in Bekleidung ausgeführt.

Nach Beendigung der Schularbeiten kann der Knabe nun ausruhen. Und gerade die Ruhelage bietet bei einer der Skoliose entsprechenden Anordnung die beste Redression. Denn die Redression in dieser Ruhelage (Fig. 4) ist mühelos, bequem und kann daher

Fig. 4.



stundenlang wirken. Der Knabe hat auch keine Langeweile dabei, weil er die Zeit nützlich mit Lesen verbringen kann. Er liegt auf dem Fußbodenteppich, der Kopf ist bequem auf die rechte Hand gestützt, die rechte Achselhöhle durch ein längliches, mittelhartes Kissen ausgefüllt, das nach unten bis zur Hälfte des Rumpfes, nach oben bis fast zum Ellenbogen reicht. So liegt der Knabe überall weich und hat über keine Druckstelle zu klagen; mit der linken Hand hält er ein Lesebuch, das auch durch ein Lesepult in der richtigen Ebene und Entfernung gehalten werden kann. Die Wirkung dieser Lage ist aus Fig. 4 ersichtlich, die linkseitige Dorsalskoliose ist verschwunden, dagegen eine leichte Umkrümmung nach rechts sichtbar. Der Knabe gewöhnt sich schnell an diese Lage, die ihm ganz zur Gewohnheit wird und stundenlanges Lesen in größter Bequemlichkeit gestattet. Und gerade weil diese Lage beliebig lange Zeit die Redression unterhält, ist sie wirkungsvoller als alle anderen

im Hause möglichen. Denn mehr als die Stärke der Redression ist ihre Dauer maßgebend für einen guten Enderfolg.

Es erübrigt noch zu erwähnen, daß bei Kindern eine links-konvexe Dorsalskoliose verstärkt wird, wenn sie Violine spielen. Die in der linken Hand erhobene Violine begünstigt eine Krümmung der Wirbelsäule nach links. Dementsprechend wirkt das Violinspielen sehr günstig auf eine rechtskonvexe Dorsalskoliose.

Auch die Klappschen Kriechübungen sind zur häuslichen Behandlung sehr geeignet.

Zur operativen Behandlung des muskulären Schiefhalses.

Von

Dr. **Max Handek,**

Spezialarzt für orthopädische Chirurgie, Vorstand der orthopädischen
Abteilung am I. öffentlichen Kinderkrankeninstitut in Wien.

Mit 2 Abbildungen.

Die Frage, welche Operationsmethode für die Behandlung des Caput obstipum musculare zu wählen sei, hat in der letzten Zeit eine ziemlich umfangreiche Diskussion hervorgerufen. Während von der einen Seite eine möglichst ausgiebige Beseitigung des pathologisch veränderten Muskels und der benachbarten Weichteile für notwendig erachtet wird, um einem Rezidiv vorzubeugen, wird von anderer Seite die subkutane Durchtrennung des Kopfnickers mit nachfolgendem Redressement der Halsskoliose als das zu wählende Verfahren empfohlen.

Die subkutane Tenotomie des Kopfnickers, für die kürzlich v. Aberle¹⁾ als das jetzt an der Lorenzschen Klinik geübte Verfahren besonders eingetreten ist, hat sicherlich eine Reihe nicht zu unterschätzender Vorteile. Neben dem Vorteile der raschen Ausführung der Operation bietet diese Operationsmethode die beste Möglichkeit sofort im Anschlusse an die Operation ein ausgiebiges Redressement der Halsskoliose auszuführen.

Das Entscheidende zu Gunsten der subkutanen Tenotomie liegt aber nach v. Aberle in dem damit erreichten kosmetischen Effekt. Erstens bleibt nach dem Verfahren keinerlei Narbe zurück, ein Umstand, der ja gewiß wegen der sonstigen Lokalisation der Narbe an der so exponierten Stelle in der Nähe des Jugulum von großer Be-

¹⁾ v. Aberle, Zur operativen Behandlung des muskulären Schiefhalses. Zentralbl. f. Chir. 1907, Nr. 23.

deutung ist, abgesehen davon, daß es an der Narbe sehr oft zu keloidartigen Verdickungen kommt. Zweitens aber, und darin sieht v. Aberle den Hauptvorteil des subkutanen Verfahrens, bleibt die Halskulisie bestehen, deren Fehlen besonders nach der totalen oder partiellen Exstirpation des Kopfnickers besonders auffällig wird.

Für die leichteren Fälle von Caput obstipum musculare wird ja sicherlich die subkutane Durchtrennung des Sternocleido genügen; hier wird die Dehnung der kontrakten Weichteile auf unblutigem Wege mittels Extension, Massage und Druck auf alle sich bei der Ueberkorrektur noch anspannenden Stränge auf dem Wege des modellierenden Redressements gelingen. Nicht so einfach liegen aber die Verhältnisse bei einer hochgradigeren oder länger bestehenden Kontraktur des Kopfnickers. Jeder, der einmal die Operation vorgenommen hat, weiß ja, wie zahlreich da die Hindernisse für eine völlige Beseitigung der Kontraktur sind und wie hochgradige degenerative Veränderungen an den Halsweichteilen zu finden sind. In diesen Fällen wird ja sicherlich eine unblutige Dehnung der Kontrakturen einen viel eingreifenderen und sicher auch länger dauernden Eingriff darstellen, als die offene Durchtrennung aller sich spannenden Stränge.

v. Aberle hat als eine sehr wichtige Indikation für die subkutane Ausführung der Operation den Wegfall der Narbe und das Erhaltenbleiben der Halskulisie angeführt. Letztere Indikation erfüllt nun in gleichfalls vollkommener Weise die von F. Lange empfohlene Durchtrennung des Sternocleido an seinem Ansatz am Processus mastoideus.

Es hat mich vorerst speziell der kosmetische Effekt dieser Operationsmethode zu ihrer Wahl bewogen. Ich habe jedoch bei der wiederholten Ausführung derselben auch noch andere Vorteile gesehen, so daß ich jetzt beim Schiefhals nur mehr nach dieser Methode operiere. Die Operation führe ich in der gleichen Weise aus, wie dies Hohmann¹⁾ beschrieben hat. Unter Anspannung des verkürzten Kopfnickers wird parallel zur Verlaufsrichtung des Muskels vom Processus mastoideus nach abwärts ein etwa 3 cm langer Schnitt geführt, der bis auf die Faszie dringen soll. Nach Durchtrennung dieser und des Platysmas wird der Muskel freigelegt, die Wunde mit

¹⁾ G. Hohmann, Zur Behandlung des Schiefhalses. Zeitschr. f. orth. Chir. Bd. 13 Heft 1.

Haken auseinandergezogen und hierauf der Muskel portionenweise kurz unterhalb seines Ansatzes am Processus mastoideus auf einer Aneurysmennadel quer durchtrennt. Weiterhin werden noch alle Stränge, die sich bei der Korrektur der Deformität anspannen, durchtrennt. Man muß hierbei darauf achten, daß man sich möglichst in der Nähe des Processus mastoideus hält, um nicht an den etwas tiefer verlaufenden Nervus recurrens zu kommen. Die Blutung ist eine ganz minimale, da man kaum irgend ein stärkeres Gefäß durchschneidet. Nach sorgfältiger Beseitigung aller kontrakten Faszien- und Muskelstränge läßt sich die Deformität, resp. die Cervikalskoliose ziemlich leicht in ausgiebiger Weise redressieren. Die Hautwunde nähe ich mit Seide und schließe sie vollkommen ohne Drainage.

Ich lege hierauf in möglichst überkorrigierter Stellung des Kopfes einen Schanzschen Watteverband an. Ich habe gefunden, daß der Schanzsche Watteverband gerade hier ausgezeichnete Dienste leistet, da er es ermöglicht, die Redression im Laufe der nächsten Tage durch Hinzufügen neuer Watteschichten und entsprechende Führung der Bindentouren noch weiter zu führen und so die Redression der Halsskoliose noch zu vervollkommen.

Es hat dieses Verfahren den Vorteil, daß es in schwierigeren Fällen nicht notwendig ist, die Manipulationen zur Beseitigung der Halsskoliose in unmittelbarem Anschlusse an die Operation bis zur vollkommenen Ueberkorrektur fortzuführen, da es in solchen Fällen doch leicht zu Collaps kommen kann.

In leichteren Fällen genügt der Watteverband allein vollkommen zur Durchführung der Nachbehandlung, da ja in diesem eine Suspension resp. Streckung der Halswirbelsäule und Fixation in überkorrigierter Stellung erfolgt. In schwereren Fällen benütze ich den Watteverband nur durch 4 Wochen und lege dann einen korrigierenden Bindenverband mit eingeschalteten elastischen Zügen an, der in ähnlicher Weise, wie dies Lorenz angegeben hat, eine weitere und durch stärkeres Anspannen der Züge zu steigernde Redression besorgt.

Nach Abnahme des Verbandes führe ich noch durch einige Zeit (6—8 Wochen) eine sorgfältige Nachbehandlung durch, die hauptsächlich in Uebung aktiver und passiver Ueberkorrektur besteht.

Ich kann nur nochmals betonen, daß mich die Resultate der Langeschen Operationsmethode außerordentlich befriedigt haben. Wie die nebenstehenden Abbildungen (Fig. 1 u. 2) eines operierten Falles zeigen, ist der Kopfnicker in seinem Verlaufe und Ansatz

vollkommen erhalten und springt bei der vom Patienten ausgeführten Ueberkorrektur aus der Halskontur deutlich hervor. Auch die Narbe, die bei dieser Operation an die Haargrenze zu liegen kommt, ist in keiner Weise auffällig und kann dank ihrer Lokalisation besonders bei Frauen durch eine entsprechende Anordnung der Frisur sehr leicht verdeckt werden. Außer dem kosmetischen Effekt hat aber diese Operationsmethode gegenüber der offenen Durchtrennung am

Fig. 1.

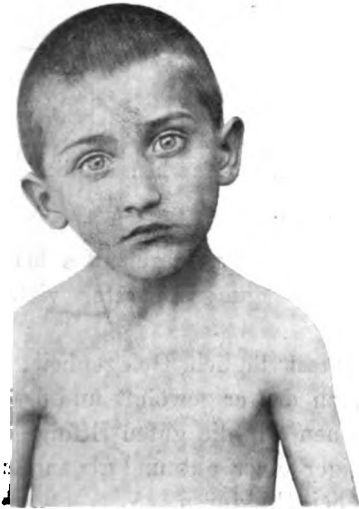
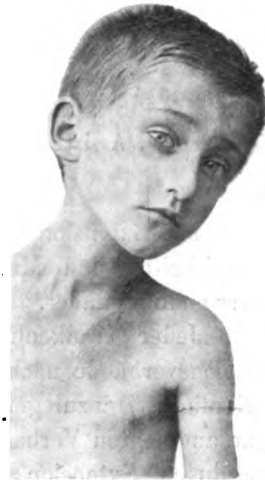
Fig. 2.



sternoklavikularen Ansatz noch den Vorteil der viel kürzeren Dauer der Operation und der einfacheren Operationsverhältnisse. Gegenüber der subkutanen Durchtrennung bietet sie uns den Vorteil, daß das Redressement der Halsskoliose bedeutend leichter ausgeführt werden kann und ein weniger eingreifendes und daher für den Patienten viel harmloseres Verfahren darstellt.

Ich kann nach meinen Erfahrungen die Langesche Operationsmethode nur aufs angelegentlichste der Nachahmung empfehlen, da mich sowohl der kosmetische Effekt als die Dauerresultate durchaus befriedigt haben.

XXX.

(Aus dem chirurgisch-orthopädischen Institut des
Dr. med. J. D. Ghiulamila in Bukarest.)

Ueber einige einfache und praktische Gipsextensionsverbände.

Von

Dr. J. D. Ghiulamila,

gew. Assistenzarzt an der Prof. Dr. A. Hoffaschen Klinik.

Mit 3 Abbildungen.

Die Extension ist ein chirurgisches Heilverfahren, das bei den Krankheiten und Mißbildungen des Bewegungsapparates vielfache Verwendung findet.

Jeder Krankenhauschirurg hat fast täglich Gelegenheit, Extensionsverbände nach dem Systeme, an das er gewöhnt und das ihm geläufig ist, anzulegen, und alle kennen wir die guten Erfolge eines gut angelegten Verbandes oder richtiger einer gut und genau durchgeführten Extension, insbesondere bei Frakturen. Was aber eine schlecht ausgeführte Extension für unangenehme Folgen und Qualen verursachen kann, davon erzählen die Kranken und die für alle Welt sichtbaren Folgen.

Es soll in dieser auch für den praktischen Arzt geschriebenen Arbeit keine Kritik der Verfahren und der Verwendungsmittel der Extension im allgemeinen geübt werden; es gibt viele gute Verfahren, wenn nur dabei gut verfahren wird, so z. B. das amerikanische Verfahren der Heftpflasterextension an der unteren Extremität. Weiß man dasselbe gehörig zu verwenden, so ist es sehr gut. Ausgezeichnet ist das Volkmannsche Verfahren, das ich in der Praxis zur größten Zufriedenheit meiner selbst und der Kranken zu verwenden Gelegenheit hatte. Allein oft sind wir von den Umständen gezwungen, etwas Neues ausfindig zu machen, etwas Einfacheres, das für den Fall, den wir in Behandlung haben, und die Umstände, in denen wir uns befinden, geeigneter ist.

Ich habe Gelegenheit gehabt, in meiner orthopädischen Praxis dieses Heilverfahren in ausgedehntem Maße und langfristig zu verwenden; ich war deshalb bemüht, nur einfache, praktische und sichere Mittel zu verwenden. Zu diesem Zweck habe ich verschiedene Verbände aus Leder, Stoff, Zelluloid, Schienen u. s. w., zu den verschiedenen Körperteilen passend, erfunden und hergestellt; dieselben sollten jeden Augenblick abgenommen und die Herstellung nach den vorhandenen Bedürfnissen geregelt werden können. Aber nicht von diesen Apparaten soll hier die Rede sein, da sie kostspielig sind und genau nach einem Abguß gearbeitet werden müssen, — sie eignen sich mehr für die begüterte Privatpraxis und bedingt deren Herstellung viel Zeit, über die wir in der gewöhnlichen Praxis nur selten verfügen.

Die Notwendigkeit, rasch einen guten, einfachen und billigen Extensionsverband herzustellen, veranlaßte mich, gewöhnliches Verbandmaterial zu verwenden: Gipsbinden, Watte, Gaze. Diese Extensionsverbände, die äußerst billig und sehr leistungsfähig sind, sollen an dieser Stelle geschildert werden. Ich glaube, daß ich hierdurch besonders den Krankenhausärzten in Stadt und Land, sowie den Praktikern nützlich sein werde.

Von sämtlichen Teilen unseres Körpers ist es besonders die untere Extremität, deren Extension sehr oft vorgenommen wird. — Es soll deshalb mit dieser begonnen werden.

Extension am Hüftgelenk.

An der unteren Extremität ist es besonders das Hüftgelenk, das oft der Extension unterworfen wird, da an demselben sowohl Mißbildungen wie Frakturen und Luxationen und die häufigste Gelenkrankheit, die Gelenktuberkulose, vorkommen, die alle mittels Extension behandelt werden.

Von dem Hüftgelenk bis zum Ende der unteren Extremität befinden sich mehrere knöchernen Segmente und mehrere Gelenke zwischen denselben. Diese Knochen bieten an einigen ihrer Enden Erhabenheiten und eine derartige Bildung, daß wir dieselbe als Brücke oder richtiger als Stützpunkt oder Fixationssegment für den Extensionsverband verwenden können.

Nicht nur bei den weiter unten zu schildernden Spezialverbänden sind sie die Bedingungen einer wirklichen Extension, son-

dern auch bei den anderen Extensionsarten, selbst beim klassischen Heftpflasterverband; denn wir müssen davon überzeugt sein, daß keine Menschenhaut ein Gewicht von mehreren Kilo ertragen kann, unabhängig von der Ausdehnung der Oberfläche, wenn wir es nicht verstehen, die Längs- mit den Querstreifen zu fixieren, insbesondere um das Knie herum, ohne daß der Blutkreislauf gestört wird und wenn über dem Heftpflaster nicht ein genügend straffer Verband angelegt wird.

Die Teile, auf denen sich im gegebenen Fall der Verband stützt, sind das untere Ende des Femur, besonders die äußeren Flächen der Gelenkköpfe, und das untere Ende des Unterschenkels.

Es muß wunderbar scheinen, daß wir als Stützpunkte Teile der unteren Extremität verwenden, die für gewöhnlich vor jedem Druck bewahrt werden, so z. B. die Fußknöchel, die nur von der Haut bedeckt sind und wo jeder länger dauernde stärkere Druck eine Mortifikation veranlassen kann. Allein die Art, wie ich die Extension ausübe, weicht von den alten Methoden ab, so daß jeder Zufall beseitigt ist.

Die moderne Orthopädie hat gezeigt, daß der Decubitus, der sich an verschiedenen Stellen des Rückens bei mageren, längere Zeit bettlägerigen Kranken einstellt, dadurch vermieden werden kann, daß statt des weichen ein hartes Lager, ein Gipsbett, verwendet wird. Das eine Lager unterscheidet sich von dem anderen dadurch, daß im weichen Lager alles gedrückt wird; der stärkste Druck wird auf die hervorragenden Teile ausgeübt. Nicht so beim Gipslager, das genau nach der Oberfläche, die es bedeckt, abgegossen ist; hier wird der Druck gleichmäßig auf sämtliche Punkte der Oberfläche verteilt, die sogar entlastet werden können, so daß kein Decubitus entstehen kann.

Ebenso müssen wir, wenn wir eine Extension an den genannten Knochenteilen ausüben wollen, starke Hülsen aus Gipsbinden herstellen, die genau nach den knöchernen Oberflächen modelliert sein müssen, so daß sich die Zugkraft genau auf die ganze Oberfläche verteilt und nicht nur auf einen oder zwei Punkte derselben.

Im angegebenen Falle habe ich zwei Fixationssegmente gewählt, da wir aus folgenden Gründen beide durchaus nötig haben: 1. Wird die Extension nur auf die Knöchel ausgeübt, besonders durch ein schweres Gewicht, das längere Zeit getragen werden soll, so wird dieselbe vom Kranken schwer ertragen. Es befindet sich dann zwischen dem kranken Gelenk und den Fixationspunkten der Extension

ein gesundes Gelenk, das beeinflußt wird: die Ligamente dehnen sich aus und später entsteht eine Mißbildung des Gelenkes. 2. Wird die Extension nur auf das Knie ausgeübt, so werden die übrigen Gelenke nicht in Mitleidenschaft gezogen, allein die Extension ist nur schwer zu ertragen. Man muß also beide Fixationspunkte verwenden, und dies umsomehr, als wir sie haben und sie sich praktisch verwerten lassen; allerdings unter der Bedingung, daß der Zug auf beide Segmente gleichmäßig verteilt ist; denn stützt er sich mehr auf das Knie, so wird die Fixation am Knöchel illusorisch, und ebenso umgekehrt.

Diese Grundsätze können in folgender Art praktisch in Erfüllung gebracht werden.

Der untere Teil des Oberschenkels und das Kniegelenk werden mit 2—3 Zirkeltouren einer Mullbinde umwickelt, die so breit sein muß wie die Fläche, die wir bedecken wollen. Hierauf folgt eine gleichmäßige, sehr dünne Watteschicht. Haben wir Rollwatte, so schneiden wir ein passendes Stück und teilen es in zwei Blätter; wenn nicht, so dehnen wir die Watte nach allen Richtungen, um die Schicht so dünn als möglich zu haben, und haben den Vorteil, daß wir ihr jede gewünschte Form und Größe geben können. Oberhalb der Watte werden wieder mit der Binde 2 Zirkeltouren angebracht, die gleichmäßig über der ganzen Ausdehnung angezogen werden, damit sie nirgends zusammenschnüren. Ueber diese zweite Binde wird eine Zirkeltour mit einer Gipsbinde angelegt, die vorher 1—2 Minuten in warmem Wasser gelegen hat, oder mit einer gestärkten Binde, die eine Weile in einen dicken Gipsbrei eingetaucht worden ist. Das erste Verfahren verdient vorgezogen zu werden, da es einfacher ist. Nachdem 3—4 Zirkeltouren mit der Gipsbinde angelegt worden sind, wird an beiden Seiten des Kniegelenkes, innen und außen, über den Zirkeltouren ein mittelbreites, vorher fertiggestelltes Band angebracht, das dem Zuge Widerstand bieten soll. Im Handel finden sich schmale feste Binden, oder wir nehmen dicke Leinwand und stellen das nötige Band in zwei Lagen dar, damit es fester ist.

Ueber diese Bänder werden die Zirkeltouren der Gipsbinde fortgesetzt, worauf die oberen Enden der Extensionsbinden nach unten gewendet und von neuem mit Zirkeltouren bedeckt, dann wieder nach oben gelegt werden, so daß das ganze obere Ende des Bandes mit dem Gipsringe förmlich verwebt ist.

Hat nun der Gipsring die nötige Dicke, d. h. mindestens 1 cm

oder höchstens $1\frac{1}{2}$ cm erreicht, dann halten wir ein und modellieren denselben, so lange er nicht eingetrocknet ist, mit der Hand genau nach den Umrissen des Knochens, wobei auf die Gelenkköpfe genau modelliert wird, damit sich eine Art Kegel mit der Basis nach unten bilde.

Nachdem der Verband getrocknet ist, verfahren wir in gleicher Weise bei der Herstellung des Ringes für das untere Ende des Unterschenkels und den Knöchel. Der Fuß wird in eine rechtwinklige Stellung zum Unterschenkel gebracht. Wir verwenden hier ebenfalls eine Extensionsbinde, die wir ebenso wie beim Knie einweben, hierauf modellieren wir den Gips genau nach den Fußknöcheln, ohne dieselben zu drücken. Ist der Verband eingetrocknet, so nehmen wir die Enden der Binde am Knöchel, reichen sie einem Gehilfen, damit er sie gut nach unten ziehe, dann reichen wir ihm auch die Enden derjenigen am Knie, oberhalb des Gipsringes; diese vier Enden werden nur gleichmäßig angezogen, worauf an dem am Knöchel befindlichen Ring noch einige Zirkeltouren mit der Gipsbinde angebracht werden; hierdurch sollen die vom Knie kommenden Binden befestigt und die beiden Ringe durch die beiden Flächen, an denen die Extension ausgeübt werden soll, miteinander verbunden werden.

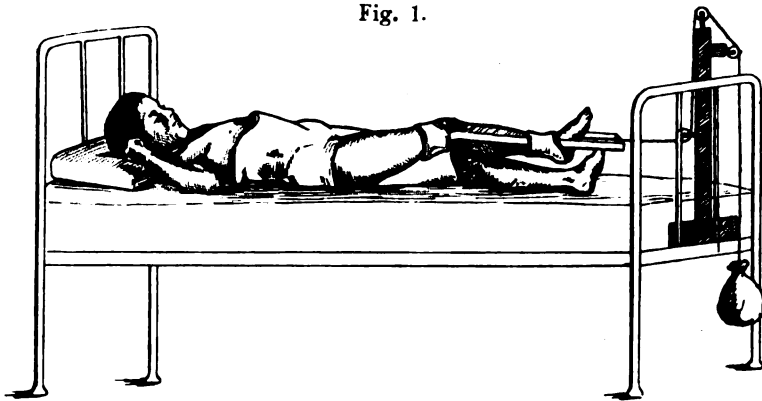
Der wesentlichste Teil des Verbandes ist nun fertig; jetzt soll nur noch die Schlinge hergerichtet werden, an der die Gewichte befestigt werden sollen. Zu diesem Zweck nehmen wir die beiden Enden von rechts und die beiden von links, kreuzen sie übereinander in einer Ausdehnung von 8—10 cm und nähen sie fest aneinander. In der Mitte der Schlinge wird ein gewöhnliches Brettchen eingebracht, das aber nicht zu breit sein soll, da es hier nicht zur Druckvermeidung auf die Fußknöchel dienen soll, sondern nur zur gleichen Verteilung des Zuges. Durch das Loch, das sich in der Mitte des Brettes befindet, ziehen wir einen langen, festen Bindfaden, der durch einen Knoten befestigt wird. Das Brettchen wird ebenfalls mittels Bindfadens an die Schlinge fixiert, damit es nicht durch die Bewegungen des Kranken seine Richtung ändere (Fig. 1).

Der Gipsverband ist zwar fertig, aber noch nicht fest genug. Wir nehmen ein Messer, und indem wir die Ränder beschneiden, geben wir den Ringen die in der Abbildung genau zu erkennende Gestalt. Nur beschränken wir uns darauf, nur den Gips zu durchschneiden, während die Binden und die Watte, die darunter gelegen sind, an den Rändern umgebogen und an der äußeren Fläche des

Ringes mittels einer neuen Zirkeltour gestärkter oder gut gegipster Binde befestigt werden. Auf diese Weise haben wir die Ränder des Ringes eingehüllt, so daß sie den Kranken in keinem Falle mehr belästigen.

Der Extensionsverband ist nun fertig und ist an den Seiten, an denen wir ihn angebracht haben, befestigt, d. h. wir können ihn nicht abheben; nur so lange die Gewichte nicht angebracht sind, können wir besonders den Ring am Kniegelenk nach oben bewegen. Wenn es nötig sein sollte, können wir mit Hilfe einer Hohlsonde eine dünne Binde unter dem Ringe durchführen, sie um die Ex-

Fig. 1.



tremität bewegen und die Haut kratzen, besonders wenn die Gewichte bedeutend sind und längere Zeit an Ort und Stelle bleiben.

Wir hatten hier einen Fall im Auge, in welchem das Hüftgelenk erkrankt war. Wir bringen die nötigen Gewichte an unserem Verbands an das Tau und so wird die Extension ausgeübt. Wenn nun diese Wirkung wirklich ausgeübt wird, so geschehen zwei Dinge: 1. Entweder der Kranke, der auf einem horizontalen Lager gelegen ist, nähert sich immer mehr dem Bettende, oder 2. der Kranke kämpft, damit er nicht nach unten gleite, durch die Kontraktion der Oberschenkelmuskeln, um die Wirkung des Zuges zu vernichten. In dem einen sowohl wie in dem anderen Fall übt die Extension keinerlei Einfluß auf das Hüftgelenk aus.

Damit die Wirkung der Extension gut ausgeübt werde, muß das Becken fixiert werden, d. h. es soll dem Zuge nicht nachfolgen, sondern während des Zuges in der richtigen Stelle bleiben, ohne daß die Muskeln einen Gegenzug ausüben.

Man hat verschiedene Mittel ausfindig gemacht, um die relative Fixation des Beckens zu erzielen. Die einen glauben, daß es genüge, das Fußende des Bettes um 10—15 cm höher zu stellen, damit das Körpergewicht, das nun niedriger gelegen ist als das Fußende, durch seine Schwere eine Gegenextension ausübe.

Jene aber, die noch auf dieses Verfahren der Gegenextension halten, sollen namentlich die Kinder am Tage untersuchen und werden feststellen können, daß sie bestrebt sind, durch ihre Muskeln dem ausgeübten Zug Widerstand zu bieten, um nicht nach unten auszugleiten, während sie während des Schlafes in der Nacht den Fuß an das Bettende stützen.

Meiner Ansicht nach hat diese Gegenextension keinen Wert.

Um eine wirkliche Fixation des Beckens zu erzielen, ist eine eigentliche Gegenextension ausgeübt worden. Man verwendete Riemen oder Gummischläuche, die das Becken umfaßten, zwischen den Schenkeln durchgeführt wurden und das Sitzbein als Stützpunkt hatten. Das einfachste Verfahren, um eine solche Gegenextension zu erzielen, das ich oft in meiner Praxis verwende, ist folgendes: Man nimmt zwei Streifen fester Leinwand, füllt sie in der Mitte mit Watte, um ihnen eine runde Form zu geben und damit sie an der Seite, die auf das Becken zu liegen kommt, weich sind, während die Enden an dem Kopfende des Bettes festgebunden werden.

Oft aber, wenn ich mit Abweichungen des Femur und des Beckens zu tun hatte, die durch Extension geradegestellt werden sollten, verwendete ich einen Gipsverband, der auch den gesunden Oberschenkel einschließlich des Beckens umfaßte und manchmal bis zur Achsel reichte. Der Zweck dieses Verbandes ist einerseits, das Becken zu fixieren, damit es nicht im Sinne des Zuges hinuntergleitet; dann aber soll verhindert werden, daß es verschiedene Stellungen einnimmt, die die Wirkung des Zuges in verschiedener Richtung vernichten können, so z. B. die Korrektur einer Flexion des Oberschenkels oder einer Stellung in Abduktion.

Außer dieser absoluten Fixation des Beckens können wir, wenn eine Gegenextension nötig sein sollte, eine Binde an dem Verband anbringen und dieselbe am Bettende befestigen.

Dieses Extensionsverfahren habe ich auch in der Behandlung der Coxitis, bei fehlerhaften Steigungen des Femur, insbesondere aber in der Extension verwendet, die der Reduktion der angeborenen Hüftgelenkluxationen bei älteren Kindern vorangeht; hier mußte ich

bedeutende Gewichte von 10—15 Kilo verwenden, die bei anderer Anordnung der Extensionsverbände nur schwer hätten ertragen werden können.

Ein weiterer Vorzug dieses einfachen Verbandes ist, daß er von den Kindern nicht abgenommen werden kann, die Haut nicht reizt; außerdem ist er billig und kann auf der Stelle angefertigt werden.

Extension am Kniegelenk.

Das Kniegelenk ist in der Mitte der unteren Extremität gelegen und wird von den Enden relativ langer Knochen gebildet; es wäre also scheinbar leicht, die Extension an diesem Gelenk auszuüben. Tatsächlich aber verhält es sich ganz anders. Dadurch, daß dieses Gelenk oberflächlich gelegen ist, frei von allen Seiten, fern vom Körper und mannigfachen Deviationen ausgesetzt, ist eine genaue Extension sehr schwer durchzuführen, besonders wenn es sich um eine Redression handelt. Hier muß eine Gegenextension oder richtiger eine genaue Fixation des Femur in bestimmter Lage und in seiner ganzen Länge durchgeführt werden, damit die Extension einen sicheren und raschen Erfolg ergebe.

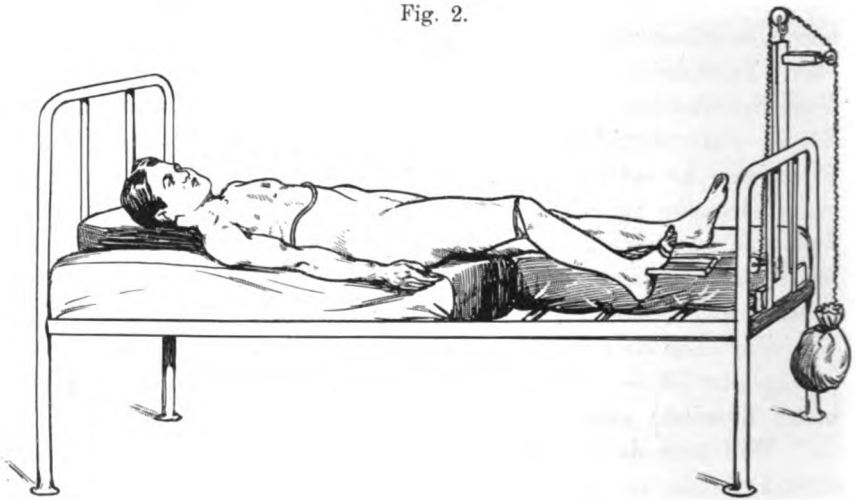
Um allen diesen Anforderungen zu genügen, habe ich einen in folgender Weise hergestellten Gipsverband versucht, der mir die besten Resultate geliefert hat.

Will man den Oberschenkel fixieren und eine wirkliche, nicht störende Extension erzielen, so kann dies nur dadurch geschehen, daß in unserem Verband das Becken und der in normale Stellung zu dem Becken gebrachte Femur umfaßt werden; dieser Verband hat als Stützpunkte das Sitzbein und die Oberflächen der Gelenkköpfe und wird sorgfältig am Darmbeinkamm modelliert. Um eine langdauernde Extension ausüben zu können, wird der Verband bis zum Ende der unteren Extremität angelegt, wie in den Fällen von Koxitis; der untere Teil wird genau an die Fußknöchel modelliert, während der Fuß rechtwinklig zum Unterschenkel steht. In der Höhe des Kniegelenkes wird ein Kreisschnitt in den Verband gemacht, so daß er in zwei Teile getrennt wird; der obere Teil dient zur Fixation des Femur, der untere als Stützpunkt für die Extension, gleichzeitig aber zur Leitung der Extensionswirkung in verschiedener Richtung, wenn eine pathologische Deviation dieses Gelenkes korrigiert werden soll.

Um die eigentliche Ausführung dieses Verbandes zu bewerk-

stelligen, sind nicht viele Einzelheiten zu beachten. Notwendig ist eine nur geringe Watteunterlage, die aber gleichmäßig verteilt sein soll; der Verband soll gut auf dem Becken, dem unteren Ende des Femur und dem unteren Ende des Unterschenkels modelliert sein. Soll eine Kontraktur des Kniegelenkes korrigiert werden, so wird der Oberschenkel in eine normale Lage zum Becken gebracht, während der Unterschenkel in der Lage, in der er sich befindet, eingewickelt wird. Am unteren Ende des Verbandes wird eine feste Bindenschlinge eingefügt, an diese ein Brettchen befestigt, an das die Gewichte angehängt werden. Man läßt den Endverband

Fig. 2.



2—3 Tage hart werden, dann wird er am Knie durchschnitten und die Extension mittels der Gewichte ausgeführt. Befindet sich das Knie in Flexion, so wird der obere Körper auf einer erhöhten Fläche gelagert, und um den Oberschenkel an diese Fläche zu fixieren, wird über denselben ein schweres Sandpolster gelegt. Durch die Richtung, die wir dem Bindfaden geben, nach rechts, nach links oder nach oben, bestimmen wir die Richtung der Extension (Fig. 2).

Nachdem die Gewichte angebracht worden sind, wird der untere Teil des Verbandes ein klein wenig von dem oberen abgerückt; je mehr die Redression fortschreitet, werden die Ränder des Einschnittes nach der einen oder nach der anderen Seite entfernt. Ist die Extension in einem gegebenen Augenblick schmerzhaft, so können wir einhalten, ohne hierdurch das bereits Erzielte einzubüßen. Wir

wickeln einige Gipsbinden um das Kniegelenk und vereinigen beide Teile des Verbandes.

Ist die Redression vollständig, so haben wir keinen neuen Verband nötig und fixieren denselben am Knie. Der Kranke kann gehen, da er einen Verband hat, in dem das Bein suspendiert ist, während die Körperschwere durch das Sitzbein auf den Verband übergeht.

Dieser Verband gab mir gute Resultate bei der Korrektur der fehlerhaften Haltungen des Knies — bei Kontrakturen —, denn ich habe mich in der Praxis davon überzeugen können, daß sowohl die gewaltsamen Redressionen in der Narkose wie die weniger gewaltsamen in Etappen nicht ohne Gefahr sind, besonders bei der Gelenktuberkulose. Deshalb verwende ich vielfach die Extension, die ein einfaches, schmerz- und gefahrloses Verfahren darstellt und bei einiger Geduld wirklich gute Resultate liefert.

In den letzten Tagen behandelte ich eine Frau mit einer rechtwinkligen Kniekontraktur infolge einer Fraktur der Unterschenkelknochen, die mittels eines Rundpolsters unter dem Knie behandelt worden war. Bei der ersten Untersuchung glaubte ich, daß man einer Tenotomie in Narkose nicht entgehen könnte. Trotzdem versuchte ich diesen Verband. In 7 Tagen war das Knie gerade. Einige Tage behielt Patientin den Verband in der erzielten Geradestellung. Nach einiger Zeit konnte sie frei herumgehen.

Extension an der Wirbelsäule.

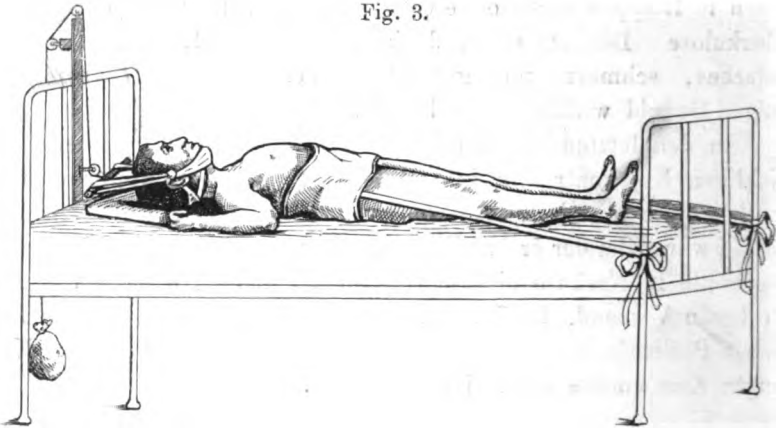
Die Extension an der Wirbelsäule zur Geradestellung der Deviationen ist schon in den ältesten Zeiten der Heilkunde verwendet worden. Um die Wirbelsäule zu dehnen, müssen wir ihre beiden Enden, resp. das Becken und den Kopf, in manchen Fällen auch den Thorax, als Angriffspunkte der Kraft in Anspruch nehmen.

Das Becken muß fixiert werden, während die eigentliche Extension auf den Kopf ausgeübt wird. Für die Fixation des Beckens brauchen wir eine Binde oder einen Gürtel, der dasselbe, besonders aber die oberen Ränder des Darmbeins, genau umfassen soll; mit Hilfe von Bändern wird es an dem Kopfende oder an den Seiten des Bettes festgehalten. Die zu diesem Zweck verwendeten Gürtel werden aus Leinwand, Leder, Zelluloid u. s. w. hergestellt; in der Armenpraxis gelang es mir, diesen Gürtel aus Gipsbinden herzu-

richten, der, genau nach dem Becken modelliert, breite Stützpunkte an den Rändern des Darmbeins und den großen Trochanteren findet.

Um diesen Gürtel herzustellen, wird in folgender Weise verfahren: Der Kranke wird auf einer Beckenstütze gelagert, um das Becken werden einige Zirkeltouren mit einer ganz breiten Binde gemacht — breiter als der Gürtel, der angefertigt werden soll —, worüber eine gleichmäßige Watteschicht zu liegen kommt, etwas dicker am Rücken; eine zweite Binde dient dazu, diese Watteschicht anzuziehen. Nun folgen Zirkeltouren mit breiten Gipsbinden, zwischen denen, genau wie in den früheren Fällen, zwei feste, seitlich von den großen Trochanteren angebrachte Bänder eingefügt werden;

Fig. 3.



das freie Ende derselben hängt nach unten in der Richtung des Femur. Während der Gips noch weich ist, wird derselbe genau auf dem Darmbeinkamm auf den Hervorragungen der Trochanteren modelliert, worauf die Ränder regelrecht beschnitten und die Watte und die auf der Haut gelegene Binde nach außen umgebogen werden. Schließlich folgt die Fixation mittels Gips- oder Stärkebinden.

In dieser Art gelingt es uns, einen leichten, genauen, dauerhaften Gürtel herzustellen, dessen Form sich nicht verändern und der nicht hinuntergleiten kann. Die Enden der beiden in den Verband eingefügten Bänder werden am Bette festgebunden, so daß das Becken fixiert bleibt.

Um die Extension am Kopf auszuüben, ist kein komplizierter Verband nötig; wir nehmen zwei Binden, die den Unterkiefer und das Hinterhauptbein umfassen; die Enden derselben werden in der Temporalgegend verknüpft und so geleitet, daß sie an den Enden

des transversalen Holzstückes festgebunden werden können; an diesem Holzstück ist der Bindfaden befestigt, der das T passiert und die Rädchen mit den Gewichten trägt (Fig. 3). Das Verfahren ist einfach, das Material ist in jedem Krankenhaus und in jeder Stadt zu haben, der Apparat kann dort, wo wir seiner bedürftig sind, hergestellt werden; man hat es nicht nötig, auf den Bandagisten zu warten, bis er den Apparat verfertigt, wodurch der für die Behandlung des Kranken wertvollste Zeitraum verstreichen könnte.

Diesen Verband habe ich zum ersten Male bei einem Falle von hochsitzender Dorsalspondylitis verwendet. Das Kind, der Armenpraxis angehörend, hatte ganz plötzlich eine Kompression des Rückenmarks mit folgender Paraplegie bekommen. Ich konnte den Verband gleich am zweiten Tag nach dem Unfall anlegen; nach 8 Tagen waren sämtliche Kompressionserscheinungen geschwunden. Später habe ich dieses Verfahren auch in anderen ähnlichen Fällen mit gleichem Erfolg verwendet. Außerdem können wir dieses Extensionsverfahren bei der Behandlung des einfachen Morbus Potti und unter bestimmten Bedingungen bei Frakturen und Luxationen der Wirbelsäule verwenden.

Ist es nötig, den Gürtel zeitweilig während der Behandlung, die manchmal sehr langdauernd sein kann, abzunehmen, dann kann er vorne in der Mittellinie durchschnitten werden. Da er elastisch genug ist, so kann er gelüftet und nach unten gezogen werden, ohne ganz auseinander genommen zu werden. Um ihn wieder verwenden zu können, werden an beiden Seiten, wo der Einschnitt erfolgt ist, Löcher gemacht, durch diese Löcher Bindfaden oder schmale Mullbinden durchgezogen, mittels deren die Vereinigung der durchschnittenen Ränder erfolgt.

XXXI.

(Aus der Privatklinik für orthopädische Chirurgie von Dr. Gocht
und Dr. Ehebald in Halle a. S.)

Unsere Erfahrungen mit der angeborenen Hüftgelenksverrenkung.

Von

Dr. R. Ehebald.

Mit 9 Abbildungen.

Die verschiedenen Fragen, die bei der Beurteilung und Behandlung der angeborenen Hüftgelenksverrenkung in Betracht kommen, sind noch keineswegs, wie manche meinten, schon alle definitiv gelöst. Das beweisen wieder aufs neue die erst in letzter Zeit erschienenen hervorragenden Arbeiten von Calot und Peter Bade, die zum Teil nicht unerhebliche Neuerungen besonders in der Behandlung zu Tage förderten, zu deren Begründung diese Autoren ihre alles bisher Erreichte überstrahlenden Erfolge anführen können, die man freilich auf Treu und Glauben nehmen muß, da sie im einzelnen nicht aufgeführt, geschweige denn in Röntgenbildern oder -Pausen (außer von ausgewählten Fällen) gezeigt werden. Es erscheint mir sehr am Platze, wenn gerade jetzt, anlässlich dieser Fortschritte in der Behandlung der kongenitalen Luxation, auch von anderen, die über einige Erfahrungen auf diesem Gebiet verfügen, letztere veröffentlicht werden und auf Grund derselben Stellung genommen wird zu jenen Neuerungen in der Behandlung.

Unsere Beobachtung erstreckt sich im ganzen auf 152 Fälle, die während der letzten 6 Jahre in unserer Privatklinik zu Halle a. S. untersucht und zum größten Teil auch in Behandlung genommen wurden.

Davon waren

132 = 86,9 % weiblich,

20 = 13,1 % männlich.

Es kamen somit auf 2 Knaben 13 Mädchen, ein Verhältnis, das ziemlich genau übereinstimmt mit der zusammenfassenden Statistik in Hoffas Lehrbuch (87,2 % Mädchen : 12,7 % Knaben).

Einseitig luxiert waren 96 Fälle, davon links 52, rechts 44.
doppelseitig „ „ 56 „

Auch diese Zahlen stehen im Einklang mit der allgemeinen Erfahrung, daß die einseitige Luxation nicht ganz nochmal so häufig vorkommt wie die doppelseitige und etwas häufiger links auftritt als rechts.

Unter den vielen Theorien bezüglich der **Aetiologie**, die sich aber alle ungefähr in die zwei großen Lager: hie „Mißbildung“, hie „mechanische Entstehung“ einteilen lassen, scheinen neuerdings mehr und mehr die mechanischen Erklärungen obzusiegen. Und in der Tat, schon die rein empirischen Tatsachen beim Verlauf der Heilung des Leidens sind nach meiner Ansicht niemals mit der Annahme eines vitium primae formationis zusammenzureimen: die Vergleichung unserer Röntgenogramme, in Zwischenräumen von einem halben bis ganzen Jahr durch verschiedene Jahre hindurch (bis zu 5) nach der Einrenkung aufgenommen, hat uns immer wieder aufs neue ad oculos demonstriert, wie der reponierte Kopf umwälzend und aufbauend einwirkt auf seine Umgebung, bis seine Pfanne einer normalen immer ähnlicher wird. Es mußten doch also alle Bauelemente vorhanden gewesen sein, und nur der Baumeister, der Kopf, hatte — durch äußere Einflüsse gezwungen — seinen richtigen Platz verlassen. So wurden die Materialien zum Pfannenbau zwar alle abgelagert, aber nicht richtig. Schon lange hat Hoffa nachgewiesen, daß es sich bei der Luxationspfanne eher um eine Hyperplasie als eine Aplasie handelt, und jede blutige Reposition mit Pfannenbohrung zeigte uns aufs neue diese Tatsache. Die an jeder Luxationspfanne allerdings stets vorhandene Verbildung läßt sich aber restlos eben aus dem Fehlen des der Pfanne ihre Form gebenden Kopfes an seinem rechten Platze erklären. [Vergl. auch hierzu Deutschländers wichtige und sehr instruktive Versuche an den Hüftgelenken neugeborener Hunde (Deutsche Zeitschr. f. Chir. Bd. 73)]. Die vielen „angelegten Luxationspfannen“ ohne eingetretene Luxation des Kopfes, die zuerst Hoffa und Bade gezeigt haben, können auch nichts anderes beweisen, als daß eben der Kopf im Laufe der Entwicklung einmal kürzere oder längere Zeit seinen innigen Kontakt mit der werdenden Pfanne verloren hatte, um ihn schließlich aber doch wieder zu finden.

Ueber die **pathologische Anatomie** der Luxationskapsel und -Bänder, sowie einiger wichtiger Muskeln hat Gocht eingehende Untersuchungen an Präparaten angestellt und darüber auf dem IV. Kongreß der Deutschen Gesellschaft für orthopäd. Chirurgie berichtet (Zeitschr. f. orthopäd. Chir. XIV, 1905), worauf ich verweise.

Bei unseren blutigen Repositionen präsentierte sich die Luxationspfanne dem tastenden Finger in allen Fällen flacher und kleiner als normal, in der Regel aber ziemlich gut umrändert. Einmal — bei einer Subluxationsstellung des Kopfes mit schlechter Funktion — war die Pfanne weit nach hinten oben ausgezogen, mit dem Kopfe am obersten Pol, ohne daß der geringste Rand oder eine Leiste ihn von dem unteren Pfannenteil abgetrennt hätte. Daß die sonst immer vorhandene, oft sehr beträchtliche Verkleinerung der Pfanne weniger auf Rechnung des knöchernen Anteils kam, erhellte daraus, daß die operative Vergrößerung und Vertiefung der Pfannen innerhalb der Knorpelzone blieb in allen Fällen bis auf 3, bei denen die künstliche Pfanne etwas zu weit nach oben angelegt worden war. Nur an den letzteren Gelenken war nachher im Röntgenogramm die artifizielle Pfanne zu sehen, im Gegensatz zu allen anderen blutig operierten Hüften mit Pfannenbohrung. — Den Schenkelkopf fanden wir öfter ganz verbildet, höckerig und klein, einige Male war er zwar kleiner, sonst aber ziemlich normal. Bei einer erst kürzlich operierten Hüfte saß der Kopf wie ein flacher, großer Pilz, der nach unten zu zungenförmig noch weiter vorragte, auf einem kümmerlichen Hals und bildete so ein absolutes Repositionshindernis, besonders da noch ein sehr enger Kapselhals dazukam. Damit er bei der Operation in die künstlich vergrößerte Pfanne einschnappen konnte, mußte das zungenförmige Stück reseziert werden. — Ein Ligamentum teres fanden wir unter 13 blutig operierten Gelenken nur 2mal vor; beide Male war es enorm verdickt und verlängert. Bei einem doppelseitigen Fall, bei dem die Luxation auf beiden Seiten einen gleich hohen Grad erreicht hatte, fand sich das Ligament auf der einen Seite, während auf der anderen keine Spur davon zu entdecken war.

Im Röntgenbild spiegeln sich manche interessante Einzelheiten, aber leider meist nur in Bezug auf die knöchernen Teile. Wir haben schon die Sauerstoffeinblasungen erwogen, haben sie jedoch — aus denselben Gründen wie Bade — noch nicht ausgeführt. Besonders schön zeigt uns das Röntgenbild den verdickten

knöchernen Pfannengrund. Das exakte Maß für denselben sind die Querdurchmesser des fast in allen guten Röntgenogrammen deutlichen Doppelkontur. Auf diesen Doppelkontur hat Ludloff zuerst hingewiesen, allerdings an der nicht luxierten Hüftpfanne, wo er stets

Fig. 1.

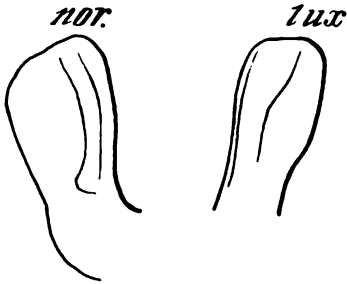



Fig. 2.



klar vorhanden sei, im Gegensatz zu der Luxationspfanne, an der nur ein einfacher Kontur sich vorfinde. Ich habe seinerzeit alle unsere Röntgenplatten daraufhin nachgeprüft und diesen Ludloffschen Doppelkontur auch an fast allen Luxationspfannen gefunden, allerdings breiter, gleichsam plumper, die laterale Linie oft undeut-

Fig. 3.

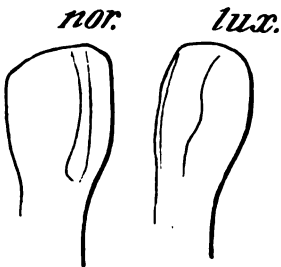
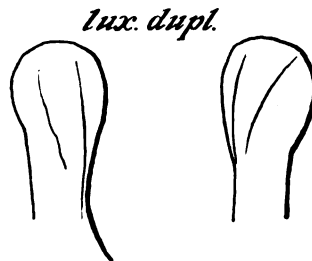


Fig. 4.



licher, kürzer und nicht ganz parallel der anderen, besonders weniger geschweift verlaufend, wie an einer normalen Pfanne (siehe obenstehende Pausen).

Vor der Röntgenaufnahme eingeschlagene Stifte an den Pfannenträndern eines normalen und luxierten Hüftpräparates überzeugten mich auch, daß die Erklärung Ludloffs, der Doppelkontur sei der radiographische Ausdruck des projizierten scharfen knöchernen Pfannenrandes, nicht richtig sein konnte. Jetzt haben die interessanten experimentellen Untersuchungen von Reiner und Wernsdorf (Zeitschr. f. orth. Chirurgie Bd. XVI, S. 236) volles Licht in

diese Sache gebracht: die zwei nah beieinander, schön gleichmäßig geschweift verlaufenden parallelen Linien im Röntgenbild des normalen Hüftgelenks umschließen den dünnen, knöchernen, mehr oder weniger bei der Aufnahme auf seine Kante gestellten normalen Pfannengrund, der breitere, ungleichmäßig verlaufende, plumpere Doppelkontur der Luxationspfanne ist der Ausdruck des verdickten Pfannengrundes.

Dieser Unterschied der Doppelkontur bei der normalen und der angeborenen Luxationspfanne ist besonders differentialdiagnostisch wichtig, so auch bei der Beurteilung der Pfanne der anscheinend gesunden Seite bei der Luxatio simplex, die fast in der Hälfte unserer Fälle mehr oder weniger ausgesprochene Zeichen der Luxationspfanne darbot.

Den luxierten Schenkelkopf haben wir stets kleiner gefunden als den normalen. Doch schwankte seine verhältnismäßige Größe beträchtlich, oft war er nur $\frac{1}{4}$, dann wieder $\frac{1}{2}$, $\frac{2}{3}$ bis zu $\frac{3}{4}$ so groß wie der gesundseitige. Der Knochenkern im luxierten Schenkelkopf scheint übrigens nicht oder nur ganz wenig später aufzutreten als im normalen. Im Röntgenogramm eines 10monatlichen Kindes waren beide Kerne sichtbar; auf der luxierten Seite etwa hirsekorngroß, auf der gesunden in doppelter Größe. Der Knochenkern im Schenkelkopf soll nach gewöhnlicher Annahme zuerst im 10. Lebensmonat auftreten. Dies scheint nicht ganz zu stimmen, denn wir haben erst kürzlich das Becken eines 8 Monate alten (nicht luxierten) Mädchens röntgographiert und fanden auf beiden Seiten einen schon ganz deutlichen kleinen Knochenkernschatten.

Anamnese. Heredität. Das Leiden wurde meist von den Eltern zuerst entdeckt; gewöhnlich gaben sie an, daß ihnen bei dem fast immer verspäteten Gehenlernen der Kinder ein Schonen oder Hinken auf einer Seite, ein Wackeln auf beiden aufgefallen sei. In einem Falle hatte der Vater, ein Schullehrer, mit Hilfe des Konversationslexikons richtig die doppelseitige Luxation seines kleinen Töchterchens diagnostiziert, aber zwei in der Folgezeit hintereinander konsultierte Aerzte redeten ihm die Sache wieder aus und schoben das Wackeln beim Gehen auf eine „Schwäche“; erst ein dritter Arzt bestätigte die Diagnose des Vaters und überwies uns den Fall. Die auf beiden Seiten luxierten Kinder lernten das Gehen gewöhnlich noch später und schwerer als die einseitigen; eines der letzteren

konnte — ausnahmsweise — schon im 11. Lebensmonat gehen. Angaben der betreffenden Mütter über die Menge des Fruchtwassers bei der Geburt, was doch ätiologisch sehr wichtig wäre, konnten selten und meist nur unbestimmt gemacht werden.

Was die Heredität betrifft, so haben wir mehrfach Geschwister behandelt; noch häufiger wurden einzelne Fälle von angeborenem Hinken in der Antecedenz angegeben, dagegen keine anderen Mißbildungen. Die Vererbung konnte bald von väterlicher, bald von mütterlicher Seite abgeleitet werden, ohne daß die eine prävalierte. Einmal war sowohl der Vater als auch die Mutter — beide selbst aber gesund — hereditär belastet: ihr einziges Töchterchen war prompt doppelseitig luxiert. Sogenannte Luxationsfamilien, in denen das Leiden weit verbreitet ist, hatten wir vier, unter denen besonders eine Familie hervorragt, von deren 5 Kindern 2 Mädchen und 2 Knaben Luxationen hatten; nur ein einziger Knabe kam gesund auf die Welt. Die Mutter der Kinder war luxiert, außerdem noch verschiedene fernere und nähere Verwandte. Endlich möchte ich der Seltenheit wegen hier noch anführen, daß von 2 Zwillingen (Knaben) einer sonst gesunden Familie der eine eine Luxation aufwies, während der andere ganz gesund ist.

Symptome und Diagnose. Für eines der wichtigsten Erkennungsmittel der Luxatio cong. halten wir die typische Art des Ganges. Doch war das Einsinken und Watscheln nach der belasteten Seite in den einzelnen Fällen enorm verschieden in der Stärke. Am undeutlichsten haben wir es bei ganz kleinen Kindern, die eben erst das Gehen gelernt hatten, gefunden: manchmal wurde bei solchen das luxierte Bein nur etwas unsicherer, leicht stampfend, aufgesetzt. Auch bei Patienten mit strammer Muskulatur konnte zunächst, solange sie sich zusammennahmen und noch frisch waren, das Wackeln bis auf Spuren verschwinden. Bei der Luxatio iliaca war es natürlich am ausgesprochensten.

Ebenso verschieden stark ausgeprägt fanden wir das Trendelenburgsche Phänomen; aber vorhanden war es immer, nur ist in zweifelhaften Fällen bei der Prüfung einige Vorsicht nötig. Wir lassen gewöhnlich die Mutter dem Kinde von vorne die Hände reichen, wobei die Arme des letzteren wagrecht nach vorn gestreckt und seine Händchen nur ganz lose von der Mutter ergriffen werden sollen, damit sich das Patientchen ja nicht damit

aufstützen kann. Während man nun von hinten die Prüfung vornimmt, ist peinlich darauf zu achten, daß der Oberkörper des Kindes sich nicht im geringsten nach der belasteten Seite überneigt, sondern ganz senkrecht bleibt. Andernfalls wird die zu prüfende Seite entlastet und der Kopf findet — wenigstens bei den vorderen resp. seitlichen Luxationen — durch die seitliche Neigung des Beckens einen festeren Halt. Das Trendelenburgsche Phänomen kann dadurch vollständig im Stich lassen.

Ferner halten wir die Roser-Nélatonsche Linie für ein sehr exaktes Maß des höheren oder tieferen Standes des Trochanter, so viele dieselbe auch neuerdings als ungenau in Mißkredit zu bringen suchen. Wir messen in Seitenlage des Patienten, bei etwa um 60° flektiertem Oberschenkel, wobei das Bein in ganz leichte Innenrotation und Adduktion kommt. Die Verkürzung des luxierten Beines gegenüber dem gesunden war immer meßbar und schwankte zwischen kaum $\frac{1}{2}$ cm bis zu 9 und 10 cm. Bei den doppelseitigen Fällen, die ja gewöhnlich schon sehr früh einen beträchtlichen Hochstand der Köpfe aufweisen, fiel uns öfter, schon beim ersten Anblick der Kinder, das Mißverhältnis zwischen der Länge des Oberkörpers und der der Beine auf.

Die Lordose fanden wir stets bei der doppelseitigen Luxation, auch wenn die Köpfe noch nicht — wie gewöhnlich — nach hinten getreten waren. Auch bei der einseitigen ist oft eine Art halbseitige Lordose auf der kranken Seite zu konstatieren, herrührend von der meist gesundseitigen Lendenskoliose mit leichter Torsion.

Die sicherste Grundlage für die Diagnose aber ergab uns die Palpation: die leere Pfannengegend, der verschiebliche, hinten oft umgreifbare Schenkelkopf. Mit ihrer Hilfe unterscheiden wir drei Grade oder Arten der Luxation:

I. Stellung des Kopfes nach außen und oben vom Pfannenort. Bei Flexion und Adduktion tritt der Kopf nicht nach hinten palpabel hervor.

II. Wie Typ I, der Kopf, ist aber bei Flexion und Adduktion hinten zu fühlen.

III. Der Kopf steht hinten auf der Beckenschaufel verschieblich.

Mit diesen drei, zuerst in ähnlicher Weise von Lange präzierten Haupttypen, kamen wir immer aus, höchstens, daß man beim ersten Typ noch eine Unterabteilung machen könnte, nämlich die der Subluxation, bei welcher der Kopf im oberen Pol einer nach

hinten und oben ausgezogenen Pfanne steht, ohne daß zwischen dem oberen und unteren Teil der Pfanne eine Trennung, ein Absatz wäre, so daß bei jeder stärkeren Abduktionsbewegung der Kopf unmerklich an seine richtige Stelle nach innen und unten tritt.

Direkt nach oben vorn über der Pfanne haben wir den Kopf niemals gefunden, auch nie bei den sogenannten Transpositionen. Stets stand er zugleich nach außen.

Bei kleinen Kindern, besonders bei solchen, die noch gar nicht gegangen sind und die ein dickes und straffes Fettpolster haben, ist es mitunter sehr schwer, die geringe Dislokation des Kopfes festzustellen. In solchen Fällen möchte ich angelegentlichst auf die Asymmetrie der Faltenbildung hinweisen, auf die Bade zuerst aufmerksam gemacht hat, besonders auf seine „Adduktorenfalte“ an der Innenseite des luxierten Oberschenkels, wovon allerdings Lorenz-Reiner (Handb. d. orth. Chirurg. Bd. II) nicht viel halten. Wir haben in letzter Zeit mehrere ganz kleine Kinder, im Alter von 8 Monaten bis 1½ Jahren in Behandlung bekommen, bei denen diese Falte auffallend deutlich war. Am gesunden Bein war sie entweder gar nicht oder nur andeutungsweise vorhanden und stand dann tiefer. Diese scharf ausgeprägte Falte ist übrigens natürlich nicht typisch für die Luxation, sondern nur für einen verkürzten Oberschenkel überhaupt: ein 8 Monate altes Kind mit Epiphysenlösung und einer Verkürzung des Beins um fast 2 cm zeigte auf der kurzen Seite eine tiefe Adduktorenfalte, die auf der gesunden kaum in Spuren vorhanden war.

Herrscht nach irgend einer Richtung hin noch ein Zweifel — besonders auch differentialdiagnostisch gegenüber der Coxa vara, gewissen Formen von ausgeheilter Coxitis, der pathologischen und traumatischen Luxation — so wird dieser in jedem Fall durch die Röntgenaufnahme beseitigt. Wir machen sofort bei der ersten Untersuchung eine solche. Meist legen die Eltern schon großen Wert darauf, auch kann man an der Hand einer Röntgenplatte ihre Zweifel und ihr Zögern, das Kind in Behandlung zu geben, am ehesten überwinden. Da eine der Hauptbedingungen, ein gutes Bild zu erhalten, die absolute Ruhelage des Objektes ist, so machen wir, falls dies bei dieser ersten Aufnahme nicht völlig zu erreichen war, am nächsten Tag direkt vor der Einrenkung in Narkose noch eine zweite. Einigemal haben wir auch schon bei der ersten Aufnahme mit Einwilligung der Eltern einige Tropfen Chloroform gegeben, ge-

wöhnlich aber gelang es auch bei widerspenstigen Kindern mit einiger Geduld und mit Benützung der Hirschmannschen Feststellvorrichtung ein fürs erste brauchbares Bild zu erhalten. Je jünger das Kind ist, desto weicher wählen wir natürlich unsere Röhre und nehmen — bei der geringen Belastung, die diese sehr weichen Röhren vertragen — die Expositionszeit umso länger, bis 2 Minuten (der Grissonsche Apparat eignet sich besonders gut zum Betrieb dieser besonders weichen Röhren). Auf diese Weise gelingt es dann aber auch, nicht nur schärfste Knochenstruktur, was selbstverständlich ist, sondern auch die Kapsel und die Muskelzüge klar und deutlich differenziert auf die Platte zu bekommen.

Gegenüber der traumatischen oder pathologischen Luxation sichert die typische Form der Pfanne bei angeborener Luxation (cf. oben) die Diagnose. Für die Behandlung selbst ist uns das Röntgenbild nie wichtig, zu oft haben wir es erlebt, daß bei anscheinend ganz ungünstigen Pfannenverhältnissen das Resultat der Reposition ein vorzügliches und bei scheinbar guten der Halt des Kopfes ein ganz mangelhafter war. Höchstens die Länge und Richtung des Schenkelhalses ist einigermaßen zu verwerten. Um hierüber Klarheit zu bekommen, müssen aber mehrere Aufnahmen in verschiedener Rotationsstellung des Beins gemacht werden.

Komplikationen. Ueber $\frac{9}{10}$ unserer eingerenkten Kinder waren im übrigen kerngesund. 5 oder 6 wiesen Zeichen stärkerer Rhachitis auf, bei 2 einseitig luxierten bestand eine ausgesprochene Coxa vara, auch an der nicht verrenkten Seite, 2 weitere hatten eine Kyphoskoliose; die eine davon — bei einem doppelt luxierten 1½-jährigen Jungen — ging während der Behandlung (die Gipsverbände wurden in redressierter Stellung des Rückens bis unter die Arme hinaufgeführt) vollständig zurück. Der gleiche Patient zeigte bei der Belastung hochgradige Pedes valgi, die uns auch sonst noch mehrfach — wenn auch in geringerem Grade — vorkamen. In einem Falle bestanden außer der einseitigen Luxation noch: Strabismus, Sprachfehler, rechts Pes equino-valgus, links Klumpfuß, Parese beider Beine, fast versteifte Kniegelenke. Bei der Geburt sollen beide Beine über den Bauch hinaufgeschlagen und so fixiert gewesen sein, daß sie erst allmählich durch verschiedene Verbände herabgeführt worden seien.

Die Behandlung. Das souveräne und radikale Heilmittel der angeborenen Hüftluxation ist die unblutige Einrenkung, wie sie nach

einigen weniger erfolgreichen Vorläufern von Lorenz zuerst in genialer Weise ausgeführt und in die Praxis eingebürgert worden ist. Aber doch nicht in allen Fällen kommt man mit der unblutigen Einrenkung, auch wenn sie in dem dazu günstigsten Alter des Patienten vorgenommen wird, nach unserer Erfahrung zum Ziel und kann nicht dazu kommen aus pathologisch-anatomischen Gründen. Es muß ein merkwürdiger Zufall gewesen sein, der Calot in seinen letzten 100 Patienten 100 Fälle zuführte, die sich unblutig mit vollkommenem Resultat reponieren ließen. Wir erlebten es nicht gar zu selten, besonders bei der Luxatio duplex, daß ein Gelenkkopf zwar schließlich mit vieler Mühe an den Pfannenort gebracht werden konnte, aber nicht den geringsten Halt bekam, auch nicht nach langer Fixation an dieser Stelle. Wie es sich später herausstellte, hatte es sich dabei gar nicht um richtige Einrenkungen gehandelt, sondern zwischen Kopf und Pfanne waren Kapselteile interponiert worden, der Kopf hatte den zu engen Kapselhals gar nicht passieren können. Daß wir solchen Fällen nicht hilflos gegenüberstehen, das verdanken wir der kühnen Tat Hoffas, der als erster uns zeigte, daß man den Kopf auch auf blutigem Wege in die Pfanne zurückbringen kann unter blutiger Beseitigung der unblutig nicht zu bewältigenden Hindernisse.

Zunächst wendeten wir in allen Fällen (mit einer Ausnahme bei Subluxatio s. oben) die unblutige Methode an. Eine Altersgrenze dafür läßt sich kaum genau festsetzen. Vor allem sind in dieser Beziehung die einseitigen und doppelseitigen Fälle noch mehr auseinanderzuhalten, als es gewöhnlich geschieht. Letzthin fanden wir bei einem 1 Jahr 5 Monat alten Kinde, das erst seit wenigen Tagen einige Stehversuche gemacht hatte, schon einen hohen iliakalen Stand beider Köpfe, die schwer zu reponieren waren. Wie spielend renkten wir oft die Hüfte eines 3- oder 4jährigen einseitig luxierten Kindes ein, und wieviel Schweiß hat manchmal eine ebenso alte doppelseitig verrenkte Hüfte gekostet! Zu reponieren sind die 8—10jährigen doppelseitigen Fälle schließlich allerdings, aber die Resultate pflegen, besonders auch wegen der dann leicht eintretenden Versteifungen, mangelhafte zu werden. Ein ganz gutes Resultat erwarten wir eigentlich nur bis zum 6., höchstens 7. Lebensjahr, während wir bei der einseitigen Form im 12. noch ein solches erreicht haben. Wir würden uns nicht scheuen, auch noch ältere einseitige Fälle zu reponieren. Mehr ausschlaggebend wie das Alter

ist uns übrigens immer der Grad des Hochstands der Köpfe im einzelnen Fall. Zu welchem jammervollen Resultat die Reposition im höheren Alter führen kann, illustriert uns der Fall eines anderweitig mit Glück (?) im 16. Lebensjahr eingerenkten Mädchens mit doppelseitiger Luxation, das zur Nachbehandlung zu uns kam mit in spitzwinkliger Beugekontraktur der Oberschenkel vollständig fest gewordenen Hüftgelenken, obwohl die Beine nur 8 Wochen in Gips gelegen hatten. Das Röntgenbild zeigte außer dem zentralen Stand der Köpfe eine mit Dislokation geheilte Fraktur des Beckens unweit der Symphyse. Mit großer Mühe und Sorgfalt ließen sich zwar die Beugekontrakturen allmählich zum größten Teil ausgleichen, die Gelenke sind aber heute — trotz langer Nachbehandlung — total ankylotisch. Demnächst wollen wir deshalb auf der einen Seite eine Pseudarthrose anlegen.

Die oben erwähnte Altersgrenze setzen wir für die blutige Operation bei den doppelseitigen Fällen etwas hinauf, bei den einseitigen eher herunter, hauptsächlich darum, weil man nach dem 8. oder 9. Jahr die künstlich zu vergrößernde Pfanne nicht mehr im reinen Knorpel anlegen kann, dann aber viel leichter Versteifungen bekommt.

Was die Altersgrenze nach unten anlangt, so möchten wir diese, im Gegensatz zu allen anderen, die abwarten wollen, bis das Kind reinlich geworden ist, möglichst herabdrücken. Wir haben immer gefunden, daß man durch vorsichtige Maßnahmen und große Sorgfalt den Gips bei den jüngsten Kindern sehr wohl trocken halten kann, und andererseits werden angeblich schon reinliche Kinder sehr oft in der fremden Umgebung und bei der ungewohnten Stellung der Beine im Gips wieder unreinlich. Unsere Resultate aber bei diesen ganz kleinen Kindern unter 2 Jahren waren ohne Ausnahme ideale. Das jüngste Kind war bei der Einrenkung 10 Monate alt, wir würden gegebenenfalls aber auch mit $\frac{1}{2}$ Jahr schon einrenken. Solch kleine Kinder vertragen den Gipsverband vorzüglich, wie wir kürzlich bei einem 3 Monat alten Coxitiskind mit einer allerdings sehr sorgsam Mutter wieder feststellen konnten.

Die Reposition selbst machen wir in allen Fällen, auch den jüngsten, nur in tiefer Narkose mittels des Schleichschen Narkosengemisches, mit dem wir noch nie unangenehme Zwischenfälle erlebten. Eine längere Extensionsbehandlung haben wir wohl früher öfter der Einrenkung vorausgehen lassen, doch sind wir davon zu-

rückgekommen, da uns die zwischen die einzelnen Repositionsakte eingelegten manuellen Traktionen in schweren Fällen wirksamer zu sein schienen. Nur bei den sehr seltenen Fällen, in denen wir bei der ersten Sitzung nicht zum Ziele kamen, brachten wir eine starke Extension an oder legten das abduzierte¹⁾ Bein in Gips bis zum zweiten Versuch, ohne daß dann die schließlich immer gelungene Reposition sehr viel leichter zu stande gekommen wäre.

Der Akt der Reposition selbst gestaltet sich bei uns folgendermaßen: Zuerst wird der Schenkelkopf durch die bekannten Pumpenschwengelbewegungen mobilisiert, was sich in allen unseren Fällen leicht bewerkstelligen ließ. Während wir das Bein dabei immer stärker nach außen umlegen (chirurg. Abdukt.), kneten wir die vorspringenden Adduktorenansätze mit dem Kleinfingerballen der Hand vorsichtig, indem wir die Haut auf der straffen Sehne hin und her schieben. Irgendwelche Tenotomien machen wir nie. Bei kleineren Kindern war oft auch das Kneten der Adduktorenansätze nicht nötig, bei den älteren walken wir dieselben zunächst niemals ganz durch, sondern legen immer von Zeit zu Zeit einen Repositionsversuch ein und kneten dann nach Bedarf weiter. Diesen selbst machen wir ganz ähnlich der Methode, die Lorenz angegeben hat und die er als „Reposition aus freier Hand“ bezeichnet. Ich möchte gleich bemerken, daß wir auf diese Art — mit Modifikationen, die sich uns ganz von selbst allmählich ergeben haben — auch die allerschwersten Fälle einrenken, im Gegensatz zu Lorenz, der diese Methode nur für die leichteren Fälle empfiehlt. Der Operateur stellt sich, mit seiner Front gegen die Längsachse des einzurenkenden Beines gewendet, neben dieses. Handelt es sich um die linke

¹⁾ Calot hat, wie mir scheint, mit Recht auf die Ungenauigkeit unserer Nomenklatur hingewiesen bezüglich der Abduktion, indem wir mit demselben Ausdruck zwei Bewegungen bezeichnen, die sich in zwei ganz verschiedenen, aufeinander senkrecht stehenden Ebenen vollziehen, so daß einem oft erst aus dem Zusammenhang klar wird, welche Art von Abduktion gemeint ist.

Calot schlägt vor, und ich halte dies für sehr empfehlenswert, das nach außen Schlagen des gebeugten Beines aus der rein sagittalen Flexionsebene heraus — eine Bewegung, die also in einer queren, durch beide Pfannen gehenden oder dazu parallelen Ebene geschieht, die auf der frontalen senkrecht steht — chirurgische Abduktion zu benennen, im Gegensatz zu der gewöhnlichen anatomischen Abduktion, die in der reinen Frontalebene stattfindet. Anstatt Hyperextension würde man dann folgerichtig setzen: forcierte chirurgische Abduktion.

Hüfte, so umfaßt er mit seiner linken Hand den rechtwinklig gebeugten linken Oberschenkel direkt über dem Knie von unten her — der Unterschenkel baumelt frei herab — und zieht mit aller Kraft senkrecht nach oben. Seine rechte Hand mit dem leicht gekrümmten Zeige- und Mittelfinger fest hinter den Trochanter gehakt, hilft kräftig mit, während der Assistent von der anderen Seite her das Becken fixiert, indem er es flach auf den Tisch niederdrückt. Von allen künstlichen Feststellvorrichtungen des Beckens halten wir nichts. Der Oberschenkel mit dem Kopf wird nun abwechselnd emporgezogen und herabgedrückt mit bald gleichmäßigen, bald ruckweisen Bewegungen, der Kopf taucht allmählich immer höher seitlich aus der Tiefe empor und plötzlich rutscht er unter einer leichten Abduktionsbewegung (chirg.) des Oberschenkels mit einem mehr oder weniger deutlichen, oft laut hörbarem Ruck nach vorn und medianwärts in die Pfanne. Wenn er hier sofort einen guten Halt findet, bleibt er oft schon jetzt von selbst ungefähr in einer chirurgischen Abduktion von 50° bei einer Flexion von 70° frei stehen, in anderen Fällen erst, wenn durch mehrfaches Wiederaus- und -einrenken, durch rotierende bohrende Bewegungen mit dem Oberschenkel unter Druck und durch weitere Forcierung der chirurgischen Abduktion der Halt allmählich immer besser geworden war.

In schweren Fällen geht es freilich nicht so leicht und rasch. Dann wechseln wir mit dem Grad der Beugung, so daß der alternierende Zug und Druck am Oberschenkel bald bei verminderter, bald bei forcierter Flexion — immer in der Richtung seiner Achse — getübt wird. Auch umfassen wir einmal zur Abwechslung den Oberschenkel mit beiden Händen und ziehen so aus Leibeskräften, während der Assistent noch stärker, als vorher, das Becken niederdrückt. Kommt man noch nicht zum Ziel, so legen wir den Oberschenkel immer weiter in Adduktion über den Bauch hinüber und üben in dieser Stellung Zug und Druck, doch ohne hierzu auf die andere Seite zu gehen, wie Schanz, der wohl diese forcierte Adduktion zuerst empfohlen hat. Höchstens erhöhen wir unseren Standpunkt durch einen Schemel. Sehr oft schnappt der Kopf in die Pfanne erst, wenn man eine Rotationsbewegung — meist nach innen, manchmal aber auch umgekehrt — dazufügt, was man, wenn es nicht gehen will, nie versäumen soll. Kommt die Reposition trotzdem noch nicht zu stande, so werden die Lorenzschen Traktionen eingelegt, aber rein manuelle (auch ohne Quehlen): 2 kräftige

Männer spannen sich vor, der eine mit beiden Händen den Oberschenkel umfassend, der andere mit einer Hand den Oberschenkel, mit der zweiten den Unterschenkel und ziehen rhythmisch auf das Kommando des Operateurs, der die Hüfte, an welcher mit einem zusammengelegten Bettuch eine Kontraextension angebracht ist, mitfixiert und kontrolliert. Nach etwa 20 Traktionen wird die Reposition von neuem versucht. In ganz schweren Fällen haben wir 3- und 4mal eine solche Traktionsserie einlegen müssen, bis die Reposition gelang, jedesmal aber konnten wir uns von der großen Wirksamkeit dieser Traktionen überzeugen, die, in dieser Art ausgeführt, ganz gefahrlos sind.

Bei der doppelseitigen Luxation renken wir sofort auch die zweite Seite ein. Früher haben wir wohl auch einigemal gleichzeitig reponiert, sind aber davon zurückgekommen, besonders wegen des Zeitverlustes und der Neigung gerade dieser Luxation zu sehr rascher Verschlimmerung. Außerdem glauben wir mit Calot, daß die Belastung durch das Gehen sehr illusorisch und überhaupt unwichtig ist. Die Hauptsache ist die zentrale Stellung des Kopfes in seiner Pfanne: seine bloße Anwesenheit an richtiger Stelle genügt, um den umwälzenden Anreiz auf letzere auszuüben. Nur wenn sich die Versuche gar zu lange hinziehen, eine Stunde scheint uns das äußerste, dann begnügen wir uns zunächst — zweimal war dies der Fall — im Interesse des Kindes und — des erschöpften Operateurs mit der Reposition der einen Seite, gipsen die andere Seite in Abduktion mit ein und renken sie 8 oder 10 Tage später ein. Während dieses neuen Aktes bleibt der weit ausgeschnittene Gips am schon eingerenkten Bein liegen, um erst nach gelungener Reposition erneuert zu werden.

Diese eben geschilderte Art des Vorgehens bei der Einrenkung, die mit dem Calotschen viel Aehnlichkeit hat, scheint uns wesentliche Vorteile gegenüber der gewöhnlich geübten, der „Einrenkung auf dem Keile“ (Lorenz) zu haben. Bis vor 3 Jahren haben wir letztere Methode angewendet, nur daß wir gewöhnlich keinen Keil, sondern die Faust oder auch den Vorderarm unter den Trochanter schoben. Während wir damit 2 Frakturen erlebten und bei 2 Gelenken die Versuche resultatlos blieben, führte die andere Methode stets zum Ziel, auch in den schwersten Fällen ohne Zwischenfall. Daß wir seitdem auch keine Lähmung mehr erlebten, mag ein Zufall sein; vorher hatten wir in 4 Fällen eine solche beobachtet.

Jedenfalls scheint die Schädigung der Gewebe geringer zu sein, auch der in der Tiefe gesetzte Bluterguß. — Bade legt großen Wert auf die Gleitfurche, in welcher er, als dem natürlichsten Weg, den Kopf zurückführen will. Einigemal bei Kindern unter 2 Jahren scheint uns das auch gelungen zu sein, durch einfachen Zug an dem leicht flektierten Bein, bei den schweren Formen aber ging der Kopf viel häufiger über den hinteren und unteren Rand schließlich nach vorn, als über den oberen und hinteren.

Die Retention. Sofort nach der Reposition — ein Röntgenbild machen wir jetzt nicht — wird auf der zu diesem Zweck sehr praktischen Gochtschen Beckenstütze der Gipsverband gemacht. Wir polstern gut mit Wiener Watte, ziehen dieselbe fest an mit Gazebinden und machen darüber den Gips nur bis zum Knie, der gut anmodelliert, aber nirgends besonders tief eingearbeitet wird, etwa hinter dem Trochanter, hinter dem Bade sogar noch eine Pelotte einsetzt, was wir für ganz überflüssig halten. Die primäre Stellung wählen wir etwas stärker flektiert und abduziert (chirg.), als diejenige war, in welcher der Kopf den besten Halt hatte. Manchmal war auch eine forcierte chirurgische Abduktion und ebensolche Flexion nötig. Die Rotation bleibt stets indifferent. Nach einer Woche lassen wir die Patienten aufstehen und mit einer hohen Sohle unter dem eingerenkten Bein im Heußnerschen Gehstühlchen gehen. Die doppelseitigen, soweit sie nicht in extremen Stellungen eingegipst werden mußten, werden wenigstens öfter einmal aufgestellt und machen alle fleißig aktive Streckübungen in dem mehr weniger kontrahierten Knie.

Nach 5—6 Wochen wird der Gips gewechselt und eine Röntgenaufnahme gefertigt. Früher haben wir meist den zweiten Gips in der primär gewählten Stellung oder doch nur ganz wenig korrigiert angelegt. Sicher gibt es Fälle, die das verlangen, aber in den meisten kann man die erste Stellung, die doch mehr oder weniger extrem ist, und die nötig war wegen der zuerst drohenden Reluxation nach hinten, jetzt ohne Schaden modifizieren und in der von Calot angegebenen Stellung von ungefähr 70° Abduktion und 70° Flexion den zweiten Gips anlegen. Denn nach dem Röntgenbilde ist gewöhnlich diese Stellung diejenige, in welcher der Kopf im besten Kontakt mit der Pfanne steht, also am günstigsten auf diese einwirkt, was übrigens Lorenz schon lange festgestellt hatte. Be-

sonders die zu lange eingehaltene forcierte chirurgische Abduktion scheint mir mehr wie die übertriebene Flexion die Schuld der früher so häufigen Transpositionen gewesen zu sein und deswegen vermindern wir dieselbe jetzt beim zweiten Verband und, ist es uns da noch zu unsicher, bestimmt beim dritten Gips beträchtlich. Im ganzen machen wir 3—4 Gipsverbände, die Modifikation der Stellung wird nur einmal vorgenommen. Nach 5—6 Monaten kommt der letzte Gips ab und der Patient wird zunächst für 8 Tage ruhig ins Bett gelegt.

Unsere Nachbehandlung in normalen Fällen besteht eigentlich hauptsächlich nur darin, daß wir die Patienten noch einige Zeit lang unter genauer Aufsicht haben und Schädlichkeiten fernhalten. Das wirksamste Unterstützungsmittel dafür, daß die Beine und Hüftgelenke wieder zur Norm zurückkehren, ist das einfache Gehen und Stehen des Kindes. Nach etwa 8tägiger Bettruhe wird der Patient, unter dem gesundseitigen Schuh eine um 1½—2 cm höhere Sohle, in den Heußnerschen Laufstuhl gestellt und geht bald den ganzen Tag darin umher. Die Oberschenkel- und Glutäalmuskulatur wird massiert, einige aktive Streckbewegungen kommen dazu. Die doppelseitig reponierten Kinder müssen etwas länger liegen bleiben, bis sich die Beinchen so weit herabstrecken, daß sie darauf stehen können. Bei ihnen persistiert Abduktion und Auswärtsrotation oft sehr lange; wir haben aber stets die Erfahrung gemacht, daß sie allmählich doch von selbst zurückgehen. Solche Kinder machen energisch ihre aktiven Streck- und Einwärtsrotationsübungen zu Hause noch lange weiter. Eine leichte Auswärtsrotation verschwindet oft erst ganz nach Jahren. Alle passiven Maßnahmen, die man freilich bei älteren Patienten oft nicht ganz vermeiden kann, sind gefährlich. Wir haben schon passive manuelle Adduktionsbewegungen, permanente Züge, auch Redression in Narkose mit Gips in Innenrotation des Beines angewendet, aber immer nur ungern. Ursprünglich konzentrische Heilungen verwandeln sich leicht dabei in exzentrische, ja in Reluxationen, wenigstens nach vorn und seitwärts. In Fällen mit normalem Verlauf entlassen wir die einseitig reponierten Kinder nach 4—5 Wochen nach Hause, die doppelseitigen nach 5—6. Erstere tragen ihre hohe Sohle noch ½—1 Jahr.

Ist das schließliche Resultat ein unvollkommenes, so renken wir am liebsten — wenn nicht überhaupt die blutige Reposition indiziert erscheint — nochmal ein und führen die ganze Behandlung

von vorne durch, was freilich oft die Eltern verweigern. Einigemal sind wir einer drohenden Reluxation nach vorn auch durch einen nochmaligen Gips in starker Innenrotation, die wir durch spiralig um Oberschenkel und Becken herumgeführte Heftpflasterstreifen unterstützen, begegnet. Die (anatom.) Abduktion betrug dabei 45°, der Fuß wurde mit eingegipst. Aber, wie schon gesagt, wir halten von all diesen späteren Hilfsmitteln nicht allzuviel, auch nicht vom Langeschen Beckengürtel, den wir oft verwendet haben, ohne eine besondere Wirkung von ihm zu sehen.

Die blutige Reposition, diese radikalste Methode, scheint uns heutzutage mit Unrecht so sehr in Mißkredit gekommen zu sein. Es gibt und wird immer Fälle geben, bei denen man mit der unblutigen Behandlung nicht zum Ziele kommen kann. Vielleicht, daß in einzelnen von diesen der Calotsche Dilator helfen kann. Denn es ist sicher richtig, daß ein Haupthindernis in der Enge des Kapselhalses liegt. Aber es wird nicht leicht sein, in ihn richtig mit dem Instrument hineinzukommen. Die Achse des Halses ist doch gerade in den hochgradigen Fällen, und um diese handelt es sich, sehr stark über den hinteren oberen Pfannenrand geknickt, das Lumen dort manchmal ganz obliteriert. In einzelnen Fällen indes erscheint die Methode des Versuches wohl wert.

Nur einmal haben wir die blutige Operation von vornherein für indiziert erachtet, bei einer Subluxation (s. o.) mit schlechter Funktion. Sonst haben wir zuerst stets versucht, unblutig zum Ziele zu kommen. Im ganzen haben wir in 7 Fällen die Operation ausgeführt, in einem von diesen auf beiden Seiten.

Die Operation selbst wurde ziemlich genau nach der von Lorenz modifizierten Hoffaschen Methode vorgenommen mit dem Hoffaschen Längsschnitt vorwärts vom Trochanter. Die Blutung war in den einzelnen Fällen sehr verschieden stark, doch nie gefährlich. Stets war der Kapselhals sehr eng, nicht immer für den Finger durchgängig. Er war in Gemeinschaft mit dem oft sehr verbildeten Kopf das Haupthindernis der unblutigen Reposition gewesen, wovon wir uns öfter bei dieser Autopsie in vivo überzeugten, indem der Kopf zunächst beim Versuch zu reponieren eine Kapselduplikatur vor sich hertrieb, die dann, wenn er nach vorn trat, zwischen ihm und dem Pfannengrund zu liegen kam, um ihn sofort — bei Nachlaß der forcierten Abduktion — wieder zum Ab-

gleiten zu bringen. Die Kapsel selbst war meist enorm verdickt, stets mußten größere Teile von ihr reseziert werden, um dem Kopf den Weg zur Pfanne frei zu machen.

Schließlich gelang die Reposition dann immer leicht. Der Kopf fand aber nie auf der flachen, kleinen Pfanne genügenden Halt, in allen Fällen wurde diese deshalb mit dem Doyenschen Bohrer so weit vertieft und verbreitert, bis der Kopf, von dem einigemal zu stark überragende Teile reseziert wurden, einen guten Halt fand. Der Pfannenort war nicht in allen Fällen ganz leicht zu finden, Knorpel und Bindegewebe füllen ihn aus, die Kapsel scheint einigemal mit ihm verlötet gewesen zu sein. Aber gerade ganz zentral in der alten Pfanne die Bohrung vorzunehmen, ist sehr wichtig, wenigstens wurden die Fälle am besten bezüglich der späteren Beweglichkeit und Funktion, bei denen der Bohrer nur Knorpelteile — Mengen, über die wir uns immer aufs neue wieder wunderten — zum Vorschein brachte. Wenn Knochenspäne kommen, besonders schon anfänglich, so muß man nochmal genau nachprüfen, ob man wirklich am richtigen Pfannenort ist. Paßt der Kopf gut in die Pfanne, was meist in leichter Einwärtsrotation des Beines mit Abduktion von 45° in Streckstellung der Fall ist, so wird sofort die Haut genäht, zwischen zwei Fäden ein Tampon eingeschoben und in dieser Stellung eingegipst, Fuß mit einbezogen. Nach 9 oder 10 Tagen wird durch ein Gipsfenster der Tampon entfernt, einzelne Fäden werden durchschnitten. Nach weiteren 2 Tagen wird der Gips abgenommen, die Fäden entfernt und in derselben Stellung des Beins ein neuer Gips gefertigt, mit dem die Kinder 4—5 Wochen nach Hause entlassen werden und damit herumgehen dürfen.

Etwa 6 Wochen nach der Operation nehmen wir den Gips ab und beginnen nach wenigen Tagen Bettruhe sofort mit der Nachbehandlung, die zunächst in Massage und aktiven Bewegungen besteht, bei welcher letzteren bald auch kräftig passiv — natürlich immer mit Vorsicht — nachgeholfen wird. Nach etwa 14 Tagen können die Kinder im Gehstuhl gehen und sind bald den ganzen Tag auf den Beinen.

Diese Nachbehandlung muß sehr viel länger und intensiver fortgesetzt werden, als bei den unblutigen Repositionen.

In einzelnen Fällen — wie übrigens auch öfter nach sehr schweren, unblutigen Einrenkungen — haben wir im Röntgenbild eine starke Knochenatrophie gefunden, die das Becken und die

ganzen unteren Extremitäten betraf. Dreimal¹⁾ haben wir hierbei ganz genau an derselben Stelle, nämlich direkt über den Kniekondylen, eine quere Oberschenkelfissur, die den ganzen Knochen durchsetzte, erlebt. Die Kinder waren hingefallen und konnten nicht mehr gehen. Das eine Kind war blutig, das andere unblutig reponiert worden. Letzteres zog sich hintereinander innerhalb 4 Wochen diese Fissur auf beiden Seiten zu. Der Unfall ereignete sich kurz nach den ersten Gehversuchen, die Beinchen standen noch in federner Abduktion. Die Symptome waren außer Unvermögen zu gehen und Spuren eines Ergusses im Knie gleich Null. Erst die Röntgenaufnahme stellte die Diagnose, die übrigens bei dem blutig reponierten Fall, der sich erst kürzlich ereignete, nach der früheren Erfahrung schon vermutet worden war. Nach 14 Tagen konnten die Kinder wieder gehen, wie wenn nichts vorgefallen wäre.

Die Resultate der blutigen Reposition waren in den Fällen, in welchen die Pfanne nur im Knorpel ausgehöhlt werden konnte, die besten. In einem solchen neueren Fall, bei welchem beide Seiten in derselben Sitzung operiert wurden, scheint die Beweglichkeit eine vollkommene zu werden, bei den anderen ist sie etwas beschränkt, aber vollständig genügend, 3mal ist sie stärker behindert.

Endlich sind noch die Fälle zu berücksichtigen, in denen wegen des Alters und des enormen Hochstandes der Köpfe weder die unblutige noch blutige Operation in Frage kommt. In 3 derartigen Fällen, und zwar an 5 Gelenken, haben wir die Hoffasche Pseudarthrosenoperation ausgeführt nach der von Hoffa angegebenen Methode. Wenn dadurch natürlich auch nur eine symptomatische Besserung erzielt wurde, so war diese aber eklatant, besonders wenn man berücksichtigt, daß es sich um ganz besonders hochgradige Fälle mit äußerst schlechter Funktion handelte. Der Gang wurde zwar nicht ganz normal, ist aber unvergleichlich besser wie früher, ebenso die Lordose und die Ausdauer beim Gehen. Während wir bei der blutigen Reposition möglichst kurz im Gipsverband fixieren, tun wir dies bei dieser Operation doppelt und 3mal so lang. Denn man hat weniger eine Versteifung, als eine zu große Beweglichkeit zu erwarten. Daß die Besserung durch die Operation eine dauernde ist, bewies uns eine erst kürzlich von uns nachuntersuchte junge Dame, bei der vor 8 Jahren von Hoffa auf beiden Seiten eine Pseudarthrose

¹⁾ Ein 4. Fall ereignete sich während des Druckes dieser Arbeit bei einem vor 3 Monaten blutig reponierten Kinde.

angelegt worden war. Die Dame kann stundenlang ohne Ermüdung gehen, hat nur eine geringe Lordose und steht vor ihrer Verheiratung.

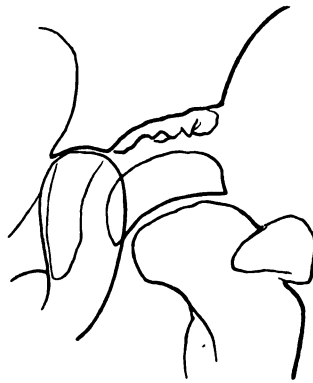
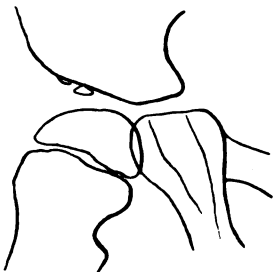
In noch älteren Fällen mit sehr schlechter Funktion, Adduktionsstellung der Beine und Schmerzen in den Hüften, gipsten wir einigemal nach den Angaben von Lorenz nach Tenotomie der Adduktorenansätze und Redression der Kontraktur in Narkose das Bein in Abduktion ein und erzielten so beträchtliche Besserung.

Ueberblick über unsere Resultate. Wir haben bei der Beurteilung den strengsten Maßstab, die Röntgenbilder (die gelegentlich

Fig. 5b.

(Typ I)

Fig. 5a.



Anatomische Heilung (6 Monate nach der Reposition).

Anatomische Heilung (zentrale) (4 Jahre post repos.).

später veröffentlicht werden sollen) zu Grunde gelegt. Die Resultate lassen sich ohne Zwang in 3 Typen einteilen (siehe die Pausen der Röntgenogramme).

Bei Typ II haben wir beobachtet, daß sich derselbe oft nach 1, 2 Jahren immer mehr Typ I näherte, dadurch, daß der Knochenkern des Kopfes sich stark medianwärts verbreiterte, oft bis zum horizontalen Schenkel der Y-Fuge, während zu gleicher Zeit am Pfannendach medianwärts stalaktitenartige Knochenbildungen auftraten. Die Beine bei Typ II waren nur ganz wenig kürzer, wie auf der normalen Seite, höchstens $\frac{1}{2}$ —1 cm. Bei den Transpositionen zeigte der Kopf die Neigung, im Lauf der Zeit höher zu treten (siehe Typ III Fig. a und b), die Verkürzung wurde stärker, die Funktion schlechter. Daß die Transposition sich in eine Luxat. iliaca umwandelte, haben wir nicht beobachtet.

Im ganzen haben wir in den letzten 6 Jahren 102 Fälle von angeborener Luxation der Hüfte eingelenkt. Davon waren 67 einseitig, 35 doppelseitig. Von ersteren wurden 3 blutig reponiert, 7 stehen noch in Behandlung. Von den restierenden 57 Fällen ergaben:

32 = 56,1 % ein anatomisch und funktionell tadelloses Resultat (Typ I);

2 anatomische Heilung, aber Gelenkversteifung;

15 eine exzentrische Heilung, mit funktionell und klinisch tadellosem Resultat in mindestens 12 Fällen (Typ II);

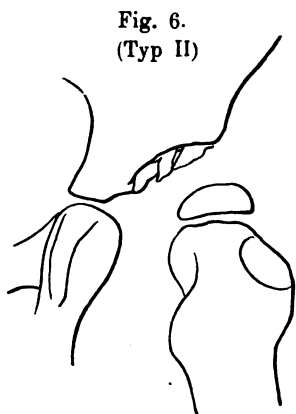6 Transpositionen (Typ III);

2mal ereignete sich eine Fraktur am Kopf, der aber guten Halt bekam bei teilweiser Versteifung des Gelenks.

Würden wir nur das klinische und funktionelle Untersuchungsergebnis berücksichtigen, so wären den 32 anatomischen Heilungen noch 12 von den 15 exzentrischen zuzuzählen (was bei anderen Statistiken meist geschieht) und wir erhielten 77 % vollständige Heilungen.

Von unsern 35 doppelseitigen Fällen werden 5 zur Zeit noch behandelt, 5mal wurde nur eine Seite von uns reponiert, da die andere einen guten Halt hatte, resp. früher von anderer Seite mit Erfolg eingelenkt worden war, und 2 Patienten wurden von vornherein blutig operiert (Pseudarthroper).

Exzentrische Heilung in Außenrotation (bei Innenrotation zentrale Stellung) (1½ Jahre post rep.).



In den übrigbleibenden 23 Fällen wurde erzielt:

7mal ein anatomisch und funktionell einwandfreies Resultat auf beiden Seiten (Typ I);

1mal anatomisches Resultat aber Versteifung auf einer Seite;

1mal exzentrische Heilung mit guter Funktion beiderseits (Typ II);

2mal verbanden sich anatomische Heilungen auf der einen Seite, mit exzentrischen auf der anderen;

3mal exzentrische Heilungen mit Transpositionen;

3mal fand sich die Transposition beiderseits (Typ III).

In weiteren 4 Fällen führte die unblutige Reposition auf je

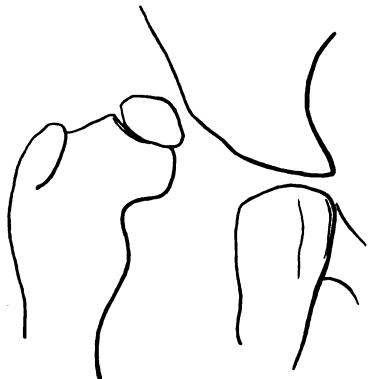
einer Seite zur Heilung (3 anat. + 1 exz. Heilung), während die anderen Seiten immer wieder reluxierten, resp. unblutig gar nicht richtig eingelenkt werden konnten (siehe oben), und deshalb der blutigen Operation unterworfen werden mußten.

In noch einem anderen Fall resultierte eine doppelte Transposition mit schlechter Funktion, in dem ebenfalls nachträglich die blutige

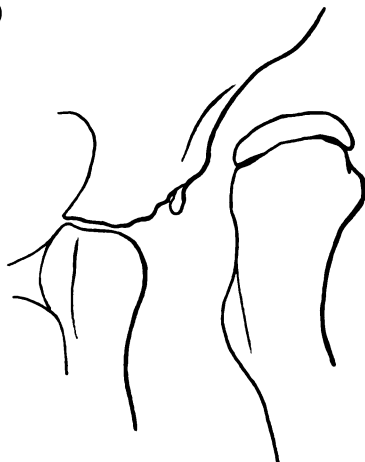
Fig. 7b.

(Typ III)

Fig. 7a.



Transposition (3 Jahre post rep.).



Transposition nach vorn (seitliche Apposition) (7 Monate post rep.).

Operation auf beiden Seiten zur anatomischen und funktionellen Heilung führte.

Endlich war 1mal die Reposition beim ersten Versuch nicht gelungen (Peroneuspareesen beiderseits), ein weiterer wurde verweigert.

Also zunächst ein nach jeder Richtung hin ganz einwandfreies Resultat nur in 7 Fällen = 30,4%. Nehmen wir 3 weitere, in denen das funktionelle Resultat ebensogut war (exz. Heilung), sowie 4 von den 5 gemischt blutig und unblutig behandelten Fällen, bei denen dasselbe der Fall war, dazu, so kommen wir im ganzen auf 61% Heilungen.

Was endlich das Alter betrifft, so waren unsere Patienten bei der Reposition von 10 Monaten bis zu 12 Jahren, die meisten 2 bis 6 Jahre alt. Die blutig reponierten Kinder standen außer einem 10jährigen Mädchen bei der Operation im Alter von 5—7 Jahren.

XXXII.

Studien über das Schuhwerk der Plattfüßigen.

Von

Dr. Karl Niemy,

Spezialarzt für Chirurgie und Orthopädie in Schwerin.

Mit 5 Abbildungen.

Es kann keinem Zweifel unterliegen, daß die moderne Therapie des Plattfußes so weit fortgeschritten ist, daß man behaupten kann: der Plattfuß ist in allen Fällen erheblich verbesserungsfähig, in vielen heilbar. Es gibt vom Redressement forcé an bis zu dem komplizierten Verfahren Codivillas eine stattliche Reihe von Methoden, unter denen man zu wählen hat, und bei sorgfältiger Individualisierung des Einzelfalles wird man das Richtige bald herausfinden. Ein nicht zu unterschätzendes Hindernis aber wird namentlich der Praktiker finden, das ist der Widerstand des Patienten. Es wird vielen außer mir so gegangen sein, daß er seine schönsten Pläne nicht ausführen konnte, weil die Patienten, die sich ja abgesehen von ihren Fußschmerzen, ganz wohl fühlten, durchweg abgeneigt waren, sich zur Vornahme irgendwelcher direkter Maßnahmen, selbst nicht des Redressements, geschweige denn irgendwelcher operativer Eingriffe herbeizulassen. Es ist zudem zu sehr die Meinung verbreitet, daß der Plattfuß nicht zu heilen sei, und daß es nur nötig sei, die richtigen Stiefel mit Einlagen zu haben, um wieder beschwerdefrei zu sein. Endlich muß man berücksichtigen, daß ein großer Teil der Patienten, der sich aus jugendlichen Angestellten der Handelsbetriebe, Lehrlingen, Kellnern etc. rekrutiert, weder beruflich noch pekuniär in der Lage ist, komplizierte und teure Kuren von längerer Dauer durchzumachen und daß auch die Kassen sich oft sträuben, jemand wegen seiner Plattfüße in ein Krankenhaus aufnehmen zu lassen. Da nun also ein großer Teil der Patienten nichts weiter will, als ein ordentliches Schuhwerk, in dem sie bequem oder wenigstens leidlich gehen können, so ist die Beschaffung dieses für den Arzt

ungemein wichtig. Er wird hierauf das Hauptgewicht zu legen haben und seine übrigen Maßnahmen soweit reduzieren, daß lediglich die Füße in eine solche Verfassung gebracht werden, daß das Schuhwerk auch erfolgreich benutzt werden kann, d. h. er wird den „entzündlichen“ Plattfuß, die Spasmen in den Muskeln, die Reizerscheinungen in den Gelenken zu bekämpfen haben und von weitergehenden, auf das Skelett sich erstreckenden Maßnahmen absehen. Ersteres ist unerlässlich, denn in den meisten „entzündlichen“ Fällen werden ohne weiteres auch die besten Schuhe und rationellsten Einlagen nicht nur nicht die Schmerzen lindern, sondern überhaupt gar nicht einmal vertragen werden. Eine besondere Crux medicorum sind die Patienten, bei denen die Beschwerden übermäßig zu nennen sind in Ansehung der geringen Deformität, die vorliegt. Hier handelt es sich ganz besonders um eine richtige Fußbekleidung und es ist oft nicht leicht, das Passende zu finden, zumal die Füße meist sehr empfindlich sind und dazu die Patienten, insonderheit die weiblichen, bei dem Bau der Schuhe der Notwendigkeit nicht die geringste Konzession auf Kosten der Eitelkeit machen wollen. Deshalb muß der Arzt, der sich mit Plattfußpatienten beschäftigt, nicht nur in der Formbestimmung der Einlagen bewandert sein, sondern muß auch in der Schuhmacherei so viel Kenntnisse besitzen, daß er dem Schuhmacher für jeden Fall genaue und technisch richtige, d. h. ausführbare Anweisungen geben und das gelieferte daraufhin kontrollieren kann. Es genügt nicht, dem Schuhmacher zu sagen: „Machen Sie dem Patienten ein Paar Plattfußstiefel,“ denn die Schuhmacher sind ganz besonders geneigt, in ihrem Handwerk „alles über einen Leisten zu schlagen“, und Plattfüße sind bekanntlich sehr verschieden.

Wenn man auch, wie wir des weiteren sehen werden, auf mannigfache Art zu einem zweckmäßigen Schuhwerk gelangen kann, so haben sich doch mit der Zeit gewisse Regeln gebildet, die bei jedem Plattfußstiefel zu befolgen sind.

Ueber die Art des Schuhes besteht heute keine Frage mehr, der Schnürstiefel, der bis mindestens fingerbreit über die Malleolen reicht, ist allgemein anerkannt. Die Schnürung ist der einzige völlig regulierbare Verschuß, der immer ein festes Sitzen des Schuhes ermöglicht. Bei der Sohle fehlt es beim gewöhnlichen Stiefel nach mancher Richtung hin. Nur zu oft ist sie zu schmal unter dem Vorderfuß, das Oberleder quillt wulstig über ihren Rand, die kleine Zehe und der „Ballen“ der großen zeichnen sich deutlich ab und

lassen die darauf befindlichen Hühneraugen ahnen. Die Sohle eines Plattfußstiefels muß unter dem Vorderfuß die nötige Breite haben, damit sich dieser bei der Belastung genügend ausdehnen kann. Es ist erfreulich, daß die amerikanische Art der überall breit vorstehenden Sohlen sich mehr und mehr bei uns Eingang verschafft. Ferner muß die Sohle und mit ihr der ganze Stiefel die gehörige Länge besitzen. Dies muß, wenn die Sohle breit genug angezeichnet ist, eigentlich sich von selber ergeben, da der Schuhmacher, um die Linien des Randes ansprechend verlaufen lassen zu können, in der Länge zugeben muß, sobald die Sohle breiter wird, sonst wird die Form plump. Durchaus noch nicht allgemein geworden ist die zuerst von Thomas angegebene Erhöhung der Sohle an der Innenseite. Sie ist auf zweifache Art zu erreichen. Erstlich, und das ist das Einfachste für den Schuhmacher, wird die Sohle an der Innenseite einfach dicker gemacht. Damit stößt man aber öfters, besonders bei Damen, auf großen Widerstand, wegen der mitunter ziemlich großen Stärke der Sohle, und man muß sich zu der anderen Art bequemen, die darin besteht, daß innen in den Stiefel eine schiefe Ebene von Kork kommt, wie neuerdings auch von Hübscher wieder beschrieben, während die äußere Sohle keine Besonderheit zeigt.

Ein wichtiger Teil des Schuhbodens ist der vom Schuhmacher mit „Gelenk“ bezeichnete mittlere Abschnitt. Bei fast allem käuflichen Schuhwerk ist dieser Teil zu schwach und zu schmal, die Folge davon ist, daß sich der Stiefel hier bald durchbiegt und statt konkav konvex erscheint, das ist natürlich ganz besonders der Fall, wenn ein Plattfuß besteht. Der Gelenkteil knickt außerdem vielfach vor dem Absatz scharf ab und besonders charakteristisch ist, daß der hintere Teil des Absatzes in der Luft steht. Der Plattfußstiefel muß aber selbstverständlich formbeständig sein, es muß daher sein Gelenkteil extra stark sein. Zu diesem Zweck erhält er 1—2 flache Stahlstreifen (Uhrfeder), die hinten gut auf den Absatz und vorne ein Ende auf die Sohle reichen müssen und zweckmäßigerweise an den Enden noch festgenietet werden.

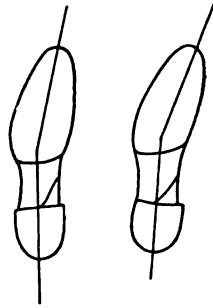
Von größter Wichtigkeit ist endlich die Konstruktion des Absatzes. Zunächst ist nur die breite sogenannte englische Form zu verwenden, bei ihr ist einer zu großen Höhe von selber vorgebeugt, da er sonst gar zu klobig wird. Der Absatz ist ferner ebenso wie die Sohle an der Innenseite zu erhöhen. Eine sehr einfache Sache, bei deren Forderung man aber auch oft auf Widerstand bei den

Patienten stößt, nicht minder auch bei den Schuhmachern, die ja die Neigung haben, gerade die Außenseite zu erhöhen, da diese meist am ersten sich wegtritt. Um auch den mittleren Teil des Schuhbodens mit zu stützen, hat Staffel den Absatz nach vorne verlängert durch einen zungenförmigen, sich verjüngenden Fortsatz an der Innenseite, eine Maßnahme, die vielfache Verbreitung gefunden hat.

Wesentlich ist auch die Stellung der drei Bodenteile des Plattfußstiefels, Sohle — Gelenkteil — Absatz, zueinander. Es ist schon von mehreren Autoren darauf hingewiesen, daß die Längsachse im Sinne der Adduktion und Supination geknickt sein muß, um den Fuß in diesem Sinne beim Auftreten korrigierend zu beeinflussen (Fig. 1). Natürlich darf man es nicht übertreiben, sonst ist ein lästiger Druck und Hühneraugenbildung an der kleinen Zehe die Folge. Wann vor allem diese Sohle in Adduktion anzuwenden ist, werden wir weiter unten sehen.

Wir können die Besprechung des Schuhbodens nicht schließen, ohne auf die für viele Patienten, besonders Damen, sehr wesentliche Frage der Schuhspitze einzugehen. Wenn man behauptet, daß nadelspitz zulaufende Schuhe eine Geschmacksverirrung sind, so wird man heute wohl keinem großen Widerspruch mehr begegnen, man muß jedoch zugeben, daß für den Geschmack vieler ein schlank zulaufender Schuh mit abgerundeter Spitze das einzig Schöne sein kann. Wenn es auch sicher besser ist, das Schuhwerk vorne so breit zu tragen, daß alle Zehen auch seitlich Spielraum haben, so würde es engherzig sein, wenn man dem Verlangen nach einigermaßen schlanker Spitze nicht Rechnung tragen wollte, und das kann man unbedingt, wenn man die Spitze erstlich nicht zu kurz machen läßt, d. h. fast ganz auf die Länge zugibt, und zweitens mit ihrem Kulminationspunkt in die Meyersche Linie, vulgo vor die ersten beiden Zehen, legt, was unbeschadet der guten Form geschehen kann. Hierzu sind aber wieder die Schuhmacher schwer zu bringen, weil sie dann ihre alten Leisten und Schablonen nicht verwenden können. Es gibt übrigens heute verschiedene fabrikmäßig hergestellte Stiefel meist amerikanischen Ursprungs, z. B. Chasalla Marke, die diesem Erfordernis ausgiebig Rechnung tragen. Durch diese Form verhütet man

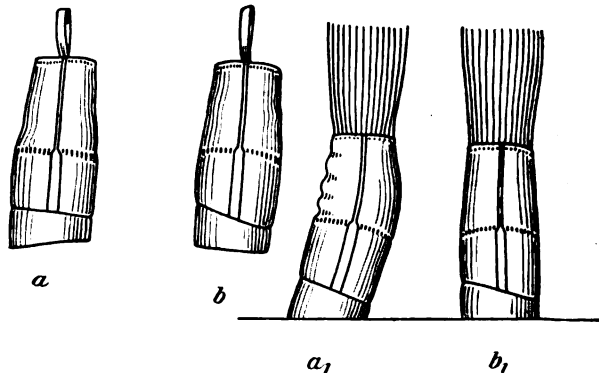
Fig. 1.



natürlich auch die Ausbildung eines *Hallux valgus*, dessen Bedeutung für den Plattfuß bekannt ist und bietet anderseits dem bereits in Bildung begriffenen die Möglichkeit, zur Norm zurückzukehren.

Das Oberleder des Plattfußstiefels wird praktischerweise nicht allzu zart und nachgiebig genommen werden dürfen, da es wünschenswert ist, daß der Stiefel im Gebrauch tunlichst seine ursprüngliche Form bewahrt. Boxkalfleder ist das am meisten empfehlenswerte, es ist zart und doch fest genug. Bezüglich des Schnittes ist zu bemerken, daß, da der Fuß auf einer schiefen Ebene ruht, die Innenseite des Stiefels niedriger bzw. kürzer wird als die Außenseite, das Oberleder muß also auch entsprechend geschnitten und verarbeitet werden. Dies wird erreicht durch Anfertigung eines

Fig. 2.



schiefen Leistens, der genau dem durch Auftreten auf einer schiefen Ebene korrigierten *Pes valgus* entspricht. Geschieht das nicht, so muß der Stiefel, wenn sein innerer Sohlenrand und Absatz erhöht werden, auf der ganzen inneren Seite sich stauchen und Längsfalten werfen¹⁾ (Fig. 2 *a*, *b*). Selbstverständlich ist diese Schiefheit des Leistens auch erforderlich, um die Fersenkappe so zu bauen, daß sie trotz des schiefen Absatzes senkrecht zu stehen kommt. Der Stiefel kann nur gut sitzen, wenn er so der Fußstellung entsprechend gearbeitet ist, und es ist ohne weiteres klar, daß es ganz etwas anderes ist um einen auf schiefen Leisten gebauten Stiefel, als um einen geraden, an dem man nur Sohle und Absatz auf der Innenseite erhöht hat. Während in dem ersteren der Fuß festsetzt, wenn der Stiefel paßt, wird in dem letzteren der ganze Fuß Nei-

¹⁾ Vgl. dazu die Figg. 731, 732 in Hoffas Lehrbuch. 4. Aufl.

gung haben, das Oberleder über den äußeren Sohlenrand hinüberzutreten, da er ja in den schiefgestellten Stiefel gar nicht mehr hineinpaßt. Wie groß der Unterschied ist, ob ein Stiefel auf geradem oder schieferm Leisten gebaut, sieht man am besten, wenn man Gelegenheit nimmt, solche Stiefel zu vergleichen, wenn sie einige Wochen getragen sind. Mittels eigens gefertigter schiefer Leisten kann man ganz erhebliche Sohlenerhöhungen möglich machen und zum Teil unauffällig im Innern anbringen. Freilich hat das technisch seine Grenzen und ich kann mir nicht vorstellen, daß so hohe Korkkeile, wie Hübscher sie beschreibt, verwendbar sein können, ohne daß man eigenartig geformte Schuhe bekommt, die nachher der Patient nicht tragen will. Die Angaben über die Wichtigkeit des schiefen Leistens vermisste ich auch bei Staffel und Beely. Es macht natürlich auch wieder nicht geringe Schwierigkeit, dies alles dem Schuhmacher klar zu machen, außerdem können heute überhaupt nur noch wenige einen Leisten schneiden. Die meisten sehen die Sache erst ein, wenn sie es einmal falsch gemacht haben und der Stiefel mit dem durch die Sohlen- bzw. Absatzerhöhung schiefgestellten Fuß nicht sitzen will.

Nicht unwesentlich ist auch die Fersenkappe, die nicht zu schwach sein darf; in der eben beschriebenen Art richtig auf dem Absatz stehend, muß sie die Ferse gut und fest umschließen, so fest, daß das winklige Metallstück Staffels entbehrlich sein muß. Ich lasse solche Metallwinkel nur bei sehr gewichtigen Patienten verwenden. Gut ist es, die Kappe an der Innenseite weit nach vorn zu auslaufen zu lassen, es hält sich so die Form und die eventuelle Einlage besser. Es gibt viele, besonders Knickfüße weiblicher Patienten, die eine schmale, schwach entwickelte Ferse haben, die Patienten klagen besonders über Schmerzen darin und darüber, daß sie keinen Halt in der zu weiten Kappe finden. Da ist es nun schwer vom Schuhmacher zu erreichen, daß er die Fersenkappe ordentlich abschließend macht. Wenn es nicht gelingt, muß man aus Hartleder eine die ganze Ferse gut und hoch umgreifende Einlage über einem genauen Gipsabguß walken und im Stiefel festschrauben. Eine ähnliche Sache mit einer Duranablecheinlage verbunden und den ganzen Fuß umfassend hat Hoffa neuerdings empfohlen.

Eine sehr empfehlenswerte Art von Plattfußstiefeln, die ich vielfach mit Erfolg verwendet habe, zeichnet sich besonders durch folgenden Bau des Gelenkteils aus. Dieser, der im übrigen, wie oben

beschrieben, gearbeitet ist, setzt sich an der Innenseite das ganze Fußgewölbe unterstützend aufwärts fort. Er behält seine Stärke von mehreren Lagen Leder bei und ist nur am Rande ausgeschärft und mit dem Oberleder versteppt. Er muß natürlich auf einem nach Gipsmodell genau geschnittenen Leisten gewalzt werden, was Geschicklichkeit im Leistenschneiden erfordert, und stellt eine Art außen liegender Einlage dar. Diese Art Stiefel sind recht dauerhaft und geben selbst bei öfterem Naßwerden nicht nach, etwas auffallend ist freilich der aufgebogene Mittelteil, doch habe ich selten gefunden, daß die Patienten sich hieran stießen (Fig. 3).

Mit nach diesen Grundsätzen angefertigtem Schuhwerk wird man bei leichteren Fällen von Knick- und Plattfuß auskommen, in

Fig. 3.



den Fällen jedoch, bei denen eine stark ausgesprochene Valgusstellung oder eine erhebliche Abflachung des Gewölbes bereits bestehen, ferner in den Fällen, wo das Schuhwerk infolge der beruflichen Tätigkeit starker Inanspruchnahme und Durchnässung ausgesetzt wird, ferner bei starkem Schweißfuß, der zerstörend auf die Form des Stiefels einwirkt, muß

man den Stiefel noch durch eine Einlage ergänzen. — Solche Einlagen sind im Laufe der Zeit eine große Anzahl bekannt gegeben und empfohlen worden, verschieden nach Form und Material, keine aber hat sich als allen anderen überlegenes Mittel erwiesen und die anderen verdrängt, ein Beweis dafür, daß auch beim Plattfuß sich eines nicht für alle schickt. Am verbreitetsten sind leider immer noch die fabrikmäßig hergestellten Gummikeile. Es wird vielfach einfach so verfahren, daß dem Patienten verordnet wird: „Lassen Sie sich Einlagen in Ihre Stiefel machen,“ worauf der Bandagist resp. Schuhmacher solche Gummikeile einklebt. Damit ist gar nichts geholfen. Wenn auch in einigen Fällen der Gummikeil der Fußwölbung entsprechen wird, so paßt er bei der weit größeren Mehrzahl nicht, zudem fehlt auch jeglicher Halt nach unten, weil der gewöhnliche Stiefel nicht fest genug im Gelenkteil ist. Da die Haltung des Fußes im Stiefel dieselbe bleibt und nur an Stelle des Gewölbes der Gummikeil liegt, so empfindet der Patient zunächst einen unbequemen Druck in dieser Gegend, nach

einigen Tagen aber hat er sich an die Einlage „gewöhnt“. Betrachtet man nun aber den Stiefel, so ist diese Gewöhnung dadurch zu stande gekommen, daß der Gelenkteil des Stiefels nachgegeben hat und die Einlage soweit niedergetreten ist, daß sie mehr unter, als in dem Stiefel liegt, d. h. sie ragt innen fast gar nicht mehr hervor, um ihr Vorhandensein von außen durch eine entsprechende Vorwölbung des betreffenden Schuhteils zu verraten. Ein grundsätzlicher Fehler dieser Gummieinlagen ist auch, daß sie gar keine Unterstützung des Fußes nach der Seite gewähren, die doch bei einem Umknicken des Fußes im Valgussinne nicht fehlen kann. Daß man also auf diese Art kein besseres Gehen, geschweige denn eine Verbesserung des Platt- oder Knickfußes erreichen kann, ist klar. Anders wird die Sache gleich, wenn man in einen rationell gebauten Plattfußstiefel eine Gummieinlage klebt, dann dient sie jedoch nur zur Ausfüllung des Gewölbes. Die richtige Fußhaltung gewährleistet der Stiefel. Meist wird sie aber drücken, weil sie nicht ordentlich paßt, außerdem ist sie völlig entbehrlich, weil man, wie oben beschrieben, den Stiefel sehr gut ohne jede Einlage herstellen kann.

Nicht viel besser sind die verschiedenen anderen käuflichen Einlagen, zumeist aus einer Metallplatte mit Zelluloidauflage bestehend. Diese Einlagen in der richtigen Größe für den Fuß wollen fast niemals passen, es wird dann eine immer kleinere Nummer probiert und endlich eine für Kinderfüße eigentlich berechnete ausfindig gemacht, die nicht mehr „drückt“, und im gewöhnlichen Stiefel befestigt. Daß auch dies nicht rationell ist, liegt auf der Hand. Selbstredend kann man unter diesen Einlagen auch gelegentlich einmal eine passende finden, namentlich bei einem leichteren Fall.

Eine weitere Art stellen die Einlagen dar, als deren besonderer Vorzug ein „Federn“ angepriesen wird. Es gibt deren verschiedene, meistens bestehen sie aus einem mehr oder minder gut nach normaler Fußform gewalktem Leder, in dessen Wölbung ein Stück Stahlfeder mit Nieten befestigt ist. Leider ist diese Feder aber stets so schwach, daß man sie, auf den Tisch gelegt, mit dem Daumen völlig flachdrücken kann. So ist die Einlage natürlich wertlos; der mit kräftigerer Feder versehenen kann man sich dagegen in geeigneten Fällen, die wir weiter unten besprechen werden, bedienen.

Längst nun haben die orthopädischen Chirurgen sich bestrebt, die Einlagen selber für jeden Fall anzufertigen, es sind die ver-

schiedensten Methoden erdacht, die mannigfachsten Materialien herangezogen worden, wir wollen nur die bewährtesten Einlagen und ihre Herstellung besprechen.

Zunächst die Einlage von Hoffa. Sie läßt den ganzen Fuß aufruhcn und besteht aus getriebenem Duranablech von 1 mm Stärke. Gearbeitet wird sie über einem Gipsabguß, getübte Arbeiter treiben sie auch aus freier Hand unter Anlehnung an einen Sohlenabdruck auf Papier. Andere Metallbleche, wie die Bronzen, haben sich nicht bewährt, Aluminium ist zu weich, Stahl rostet. Bezüglich der Form sei auf die Figur des Hoffaschen Lehrbuchs verwiesen, sie stellt im wesentlichen die Sohle eines tunlichst normalen Fußes dar, und reicht an der Innenseite ein Stück empor, in einem bogenförmigen Rande endend. Die Hoffasche Einlage hat einen Nachteil, der sie manchmal von der Verwendung ausschließt, das ist das respektable Gewicht infolge der großen Fläche. Wenn sich auch viele Plattfußpatienten durch ein größeres Gewicht ihres Schuhwerks nicht behindert fühlen, so gibt es anderseits nicht wenige, die schon beim Aufheben des neuen schwereren Stiefels erschauern und von vornherein behaupten, damit nicht gehen zu können, man kann dann sicher auf endlose Klagen gefaßt sein.

Wesentlich leichter wird die bronzene Einlage, wenn man sie in der von Whitman angegebenen Form herstellt. Mir hat sich diese Form in geeigneten Fällen sehr bewährt, ich habe sie im Laufe der Zeit dadurch modifiziert, daß ich den Innenrand um vorspringende Knochen (Talus, Naviculare) herumführe (Fig. 4). Oftmals

Fig. 4.



kann man mit Vorteil auf die Whitmansche Einlage eine die ganze Sohle umfassende gewalkte Ledereinlage nieten, diese kann bei schwachen Füßen mit ausgesprochener Valgität den Fuß schön umfassend und auch die Knöchel zum Teil umgreifend gestaltet werden, um so einen sicheren Halt zu verleihen. Sehr weit ist hier Hoffa mit seiner im 1. Heft d. Zentralbl. f. orthop. Chir. abgebildeten Einlage gegangen, die fast um den ganzen Fuß herum ge-

walkt ist. Dem Grund dafür, den Hoffa angibt, daß nämlich die Schuhmacher nicht dazu zu bringen sind, die Fersenkappen gut anschließend zu arbeiten und daß es deshalb oft nicht möglich ist, den Patienten von den lästigen Hackenschmerzen zu befreien, kann ich nur beipflichten. Ich habe in letzter Zeit solche hoch hinaufreichenden Lederhüllen nach Hoffa mit eklatantem Erfolg verordnet.

Den Vorteil größerer Leichtigkeit bei rationeller, die ganze Sohle umfassender Form haben die Zelluloidstahldrahteinlagen nach Lange, dagegen werden sie leicht etwas voluminös, weshalb man sie fast niemals in bereits vorhandenes Schuhwerk einlegen kann. Sie werden immer gerne getragen, ich habe aber gefunden, daß, so sehr ich sie auch mit Draht verstärkte, bei starker Belastung häufiger ein Nachgeben, eine Abflachung vorkommt. Für sehr empfindliche und schweißige Füße ist es gut, die innere Oberfläche von Kork zu machen, wie es von der Langeschen Klinik empfohlen wurde. Dünne Korkplatten, wie sie für Insektensammlungen verwendet werden, werden gekocht und ganz weich, wie sie dadurch geworden, auf die Gipsmodelle gebracht und mit Mullbinden angewickelt, getrocknet halten sie Form. Die Zelluloiddrahteinlage scheint mir die gegebene für Kinder zu sein, weil sie leicht und etwas elastisch ist, bei Erwachsenen und arbeitenden Patienten verwende ich sie wegen des manchmal erfolgenden Nachgebens nicht mehr gerne. Bei kleinen Kindereinlagen ist übrigens zur Verstärkung vorzüglich verwendbar die Patentdrahtborte der Münchener Drahtgipsbindenfabrik.

Recht elegante und im Stiefel wenig auftragende Einlagen lassen sich aus über dem Gipsabguß gewalktem Sohlen- oder Hartleder herstellen. Die Ränder werden ausgeschürft, unter dem Fußgewölbe kann man eine Verstärkung von Stahldraht oder Stahlstreifen mittels Zelluloid bzw. Nieten befestigen. Wenn man die Einlage der Brandsohle entsprechend schneidet, kann man sie ohne weitere Befestigung einfach in den Stiefel legen.

Endlich kann man an der Hand eines Gipsmodells des Fußes aus einer genügend starken Korkplatte eine Einlage schneiden und raspeln, sie nimmt den ganzen Fuß bis zu den Zehenballen auf, wird immer etwas dick geraten müssen, um haltbar zu sein, und deshalb den Stiefel nicht gerade verschönern, ist aber dafür leicht wie keine andere.

Außer den besprochenen gibt es noch manche Einlagen, anders

in Form und Material, die obigen scheinen mir aber die bewährtesten zu sein. Erwähnt muß noch werden, daß bei schweren Fällen mit starker Valgusstellung die Einlage auch mit zwei seitlichen Unterschenkelschienen (Hoffa) oder mit einer Innenschiene, an die der Fuß durch eine Lederlasche herangeholt wird (Marcinowski), versehen werden kann, doch dürfte man meist ohne diese Vorrichtungen auskommen.

Sehr wesentlich ist für die Herstellung der Einlagen die Gewinnung eines richtigen Modells des Plattfußes. Es existieren dafür verschiedene Vorschriften. Kinder läßt man einfach in eine flache Schale voll Gipsbrei treten und modelliert die gewonnenen Abdrücke gehörig nach, was immerhin einige Uebung und einiges Verständnis erfordert. Die Form soll der Norm möglichst nahe kommen. Für größere macht man mit Gipsbinden ein Negativ. Zuerst scheint Lange versucht zu haben, vom „belasteten“ Fuß einen Abguß zu bekommen, zweifellos mit Recht wollte er seine Einlagen dem durch die Belastung deformierten Fuße anpassen. Um auch Korrektur zu erreichen, legte er unter die Wölbung zusammengedrehte Watte, die fest mitangewickelt wurde. Ich glaube aber nicht, daß damit die Frage, wie der Abguß herzustellen, gelöst ist. Es ist ein großer Unterschied, ob der Fuß mit oder ohne und ersterenfalls mit wie großer Belastung abgeformt ist. Welchen Fuß soll man mit, welchen ohne Belastung abformen? Nach meinen mehrjährigen Versuchen und Erfahrungen sollte man den einfachen Pes valgus, den Knickfuß, unbelastet abgießen. Dieser Fuß hat in unbelastetem Zustand eine fast normale Form, die durch die Belastung zu einer pathologischen verändert wird, die Einlage soll ihm die Möglichkeit geben, die Belastung ohne nachzugeben auszuhalten, also muß sie die Form des nicht belasteten, nicht deformierten Fußes haben. Anders beim schon mehr ausgebildeten Plattfuß. Ist er noch teilweise ausgleichbar, zeigt sich im unbelasteten Zustand noch etwas Wölbung, dann heißt es, ein Modell des Fußes in seiner bestmöglichen Form herstellen; also auch diese Füße formt man ohne Belastung ab oder aber man redressiert sie noch etwas beim Abgußnehmen, wenn man es nicht gerade mit sehr empfindlichen Füßen zu tun hat. Dies geschieht nach der Langeschen Methode oder indem man sich meiner kleinen Vorrichtung bedient, die Fig. 5 zeigt. Auf einem schrägen Brett von 15° Neigung, etwa dem Maximum der ausführbaren Schrägstellung des Leistens, sind am Außenrande 1—2 Gurte

befestigt. Der Gips ist in einem Säckchen von Cambric enthalten. Der Patient tritt fest auf den eingeweichten Sack, während der Cambric glatt gezogen wird, zieht die Gurte an der Innenseite gut straff in die Höhe und hält sie so bis zum Erstarren des Gipses. Der so gewonnene Abguß zeigt das Negativ des belasteten und tunlichst redressierten Fußes. Das Positiv bedarf fast gar keiner Nachbearbeitung. Ich habe seit Jahren gefunden, daß man auf diese Weise zu einer Einlagenform gelangt, die vorzüglich vertragen wird, wohl weil sie nicht zu sehr redressiert, nur eben so viel als der Fuß hergibt. Freilich muß man auch bei dieser Art der Belastung des abzuformenden Fußes nicht wahllos nach dem Schema arbeiten. Ist z. B. der Fuß weich und der Patient von großem Körpergewicht, so würde es sehr großer Kraft bedürfen, die Gurten genügend anzu ziehen, da hilft man sich damit, daß man den Patienten im Sitzen den Fuß mit senkrechtem Unterschenkel aufstellen läßt. Mitunter wird auch das Positiv nicht tadellos und muß dann nachmodelliert werden, wobei man sich vor einem Zuviel an Korrektion hüten muß, was aber mit einiger Uebung und Erfahrung unschwer gelingt. Dieselbe Methode wende ich auch bei schweren Plattfüßen an, wenn ein vorheriges Redressement nicht zu erreichen ist.

Fig. 5.



Nachdem so die leitenden Gesichtspunkte bei der Anfertigung des Stiefels und der Einlagen besprochen sind, muß noch kurz darauf eingegangen werden, wann man die eine oder die andere Art Stiefel resp. Einlagen verordnen soll.

Ich will dabei vorausschicken, daß es meines Erachtens nicht möglich ist, dafür bündige Regeln zu geben, es wird immer Sache der Uebung und des Verständnisses des Arztes sein, das richtige zu treffen, aber es lassen sich doch immerhin aus der Erfahrung einige Direktiven geben, die von Wert sind.

Zunächst wiederhole ich, daß, damit ein Plattfuß überhaupt einen rationellen Stiefel verträgt, er in vielen Fällen erst vorbereitet werden muß. Es müssen die Erscheinungen des sogenannten entzündlichen Plattfußes, die Reizerscheinungen in den Gelenken, die Spasmen in der Muskulatur beseitigt werden. Auch mit den besten Stiefeln und der schönsten Einlage wird man dem Patienten mit entzündlichem Plattfuß ein schmerzloses Gehen nicht ohne weiteres ermöglichen können. Darin wird in der Praxis viel gesündigt. Ueber die in Frage kommenden Maßnahmen gegen die Reizerscheinungen darf ich als allgemein bekannt wohl hinweggehen. Ist nun der Fuß frei von solchen störenden Reizerscheinungen, so wird für den meist leicht nachgebenden Pes valgus der Kinder in leichteren Fällen ein nach den oben erörterten Grundsätzen gearbeiteter Stiefel auf genügend schräg gestelltem Leisten mit verlängerter fester Kappe und gehörig in Adduktion gestellter Sohle ausreichen. Die Beständigkeit der Form wird ganz außerordentlich erhöht durch die Machart des Stiefels Fig. 3. Ist das Fußgewölbe schon am Verschwinden, so daß man einer Einlage nicht entraten zu können meint, dann ist die Zelluloiddrahteinlage nach Lange sehr zu empfehlen als leicht und dauerhaft. Bei Neigung zum Schweißfuß und bei empfindlicher Haut ist die Verwendung der Korkschiene von Vorteil. Diese Einlagen verwende ich stets für Kinder bis zu etwa 12 Jahren, von da ab ist die Duranaeinlage in der Form Fig. 4 mir lieber, sie ist noch haltbarer, wenn das Schuhwerk stärker strapaziert wird, und ermöglicht es, dem Schuh eine gefälligere Form zu geben, weil sie weniger Raum beansprucht. Schwieriger schon ist die Entscheidung beim Pes valgus adolescentium. Hier ist die Wahl unter Zelluloiddraht-, gewalkter Leder- und getriebener Duranaeinlage zu treffen. Ist der Fuß empfindlich, treten leicht die entzündlichen Reizerscheinungen auf, so ist die Leder- resp. Zelluloideinlage wegen ihrer relativen Elastizität zu empfehlen, ihre Verwendung ist aber nicht von Nutzen bei starkem Schweißfuß und starker Inanspruchnahme des Schuhwerks, insbesondere bei öfterer Durchnässung, da sind beide Einlagensorten bald ruiniert. In solchen Fällen hält einzig die Duranaeinlage und ist dadurch auch die wohlfeilste. Ist die Deformität gering, stehen die nervösen Gelenkbeschwerden, Tarsalgien, Metatarsalgien im Vordergrund, dann leistet oft eine federnde Einlage, wie oben erwähnt, gute Dienste, das gewalkte Leder muß dann, dem Sitz der Schmerzen entsprechend, Ferse resp. Mittelfuß stützend

umgreifen. Diese Art Einlagen wird meistens auch die passendste sein für die oft überaus empfindlichen Plattfüße alternder und korpulenter Patienten, besonders der Frauen, der Arthropathiker. Bei allen diesen ist mit den schwereren unelastischen Einlagenformen meist gar nichts zu erreichen, wohl aber ist der Fig. 3 gezeigte Stiefel ohne Einlage auch hier zu versuchen. Bei den schweren und starren Plattfüßen Erwachsener bin ich, wenn auf Redressement und andere Eingriffe nicht eingegangen wurde, mit Zelluloid- und Ledereinlagen am besten gefahren. Ich verzichtete auf redressierende Wirkung und bestrebte mich nur, dem Patienten zu einem bequemen Stiefel zu verhelfen.

Das sind einige Regeln, die ich aus den Erfahrungen der Praxis glaube entnehmen zu können, sie sollen also nur einen gewissen Anhalt geben bei der Verordnung von Plattfußschuhwerk und keineswegs, ich wiederhole es, die rationelle Therapie des Pes valgus ersetzen. Ich habe gefunden, daß es verfehlt ist, auf eine bestimmte Art Stiefel oder Einlagen zu schwören, die Füße und die Beschwerden sind so mannigfaltig, daß eines sich nicht für alle schicken kann. Das lehrt die Praxis täglich und deshalb werden auch immer neue Formen von Einlagen erdacht und neue Materialsorten herangezogen; so mancher sieht sich eben durch die bisher verwendeten Formen einmal im Stich gelassen und hat das Bedürfnis, dafür etwas anderes zu finden. Dabei aber lernt er den Fall zu individualisieren und er wird sich bald ein gewisses Verständnis für die Beurteilung und die Wahl des Schuhwerks für den Einzelfall aneignen; bis dahin wird freilich jeder einiges Lehrgeld durch verfehlt Schuhe und Einlagen zahlen müssen. Wenn man so etwas mehr in die Materie eindringt, wird man den Plattfußkranken durchaus nicht mehr als eine *Crux medicorum* anzusehen brauchen, vielmehr finden, daß diese Behandlung auch recht dankbar sein kann.

L i t e r a t u r.

1. Staffel, Deutsche med. Wochenschr. 1897, Nr. 32.
2. Shaffer, New York med. journ. 1897, May 29.
3. Drenckhahn, Münchener med. Wochenschr. 1898, und Zeitschr. f. orth. Chir. Bd. 6.
4. Lange, Münchener med. Wochenschr. 1897, Nr. 30.
5. Heidenhain, Deutsche Zeitschr. f. Chir. Bd. 44.

6. Nicoladoni, Deutsche Zeitschr. f. Chir. Bd. 63.
 7. Hübscher, Zeitschr. f. orth. Chir. Bd. 18 Heft 1.
 8. Lange, Münchener med. Wochenschr. 1903.
 9. Heusner, Arch. f. Orthop. u. Mech. Bd. 1.
 10. Joachimsthal, Ber. d. 135. Sitz. d. fr. Chir.-Ver. Berl. Zentralbl. f. Chir. 1905, Bd. 135.
 11. Bossi, Arch. di orthop. 1904.
 12. v. Lesser, Deutsche med. Wochenschr. 1893, Nr. 44.
 13. Derselbe, Med. Klinik 1906, Nr. 5.
 14. Sampson, Bull. of the John Hopkins Hosp. Baltimore 1902, Nr. 130.
 15. Hohmann, Münchener med. Wochenschr. 1906, Nr. 20.
 16. Hoffa, Zentralbl. f. orth. Chir. 1907, Nr. 1.
 17. Lengfellner, Zentralbl. f. Chir. 1907, Nr. 34.
-

XXXIII.

(Aus der chirurgisch-orthopädischen Klinik des Herrn
Geheimrat Prof. Dr. A. Hoffa und dem zoologischen Museum der
kgl. Universität Berlin.)

Ueber die Ursache und das Wesen der idiopathischen Deformitäten des jugendlichen Alters.

Von

Dr. Max Böhm,

Assistent der Hoffaschen Klinik.

Mit 23 Abbildungen.

I

Die Erforschung des Wesens und der Ursache der Deformitäten des menschlichen Körpers bildet den Inbegriff der orthopädischen Wissenschaft. Dieses reizvolle Spezialgebiet der Medizin ist während der anderthalb Jahrhunderte seines Bestehens in steter Entwicklung vorwärtsgeschritten, geführt von Theoretikern wie Praktikern, von Chirurgen und Orthopäden sowohl wie Anatomen, und steht heute schließlich an einem Punkte, der scheinbar dem Gipfel des Erreichbaren gleicht. Scheinbar — denn nur einem Kurzsichtigen kann es verborgen sein, daß die wichtigsten Probleme der Deformitätenlehre immer noch der Lösung harren, ja daß geradezu ihren Lebensfragen wir heute ebenso noch wie am Anfang des vorigen Jahrhunderts antwortlos gegenüberstehen.

Der Fortschritt, den das vergangene Säkulum der wissenschaftlichen Orthopädie gebracht hat, liegt vor allem in der Differenzierung und Auflösung des Begriffs der Deformität.

Zu Beginn und um die Mitte des vorigen Jahrhunderts gab es die Skoliose, den Plattfuß, das Genu valgum etc. und man bemühte sich, die Ursache jeder dieser Verbildungen zu finden. Im Laufe der Entwicklung kam man erst zu der Erkenntnis, daß die Deformitäten einmal in klinisch verschiedenen Formen auftreten und

daß zweitens als ihre Ursache verschiedene Momente in Betracht kommen. Die Folge dieser Erkenntnis tritt besonders markant in der Volkmannschen Einteilung der Deformitäten hervor, die als die erste wissenschaftliche Klassifikation unseres Spezialgebietes angesehen werden muß und in ihren Prinzipien sich auch heute noch nicht überlebt hat.

Volkman unterschied zwei große Gruppen von Deformitäten, und zwar solche, bei denen „die Veränderung der Gestalt etwas Nebensächliches und Zufälliges“ und solche, bei denen diese „die ursprüngliche und wesentliche Störung“ ist.

Es ist bekannt, daß Volkman zu der ersten Gruppe die „angulären Ankylosen, die spontanen Luxationen, die sonderbaren und oft so großartigen Gestaltsveränderungen der artikulierenden Flächen bei Arthritis deformans“ rechnet, bei denen „immer die Deformation nur die Folge oder der Ausgang sehr komplizierter krankhafter Prozesse ist, deren anatomisches und klinisches Studium stets unser Hauptinteresse absorbieren muß“. In diesem Sinne ist es wohl zweckmäßig, derartige Deformitäten als symptomatische zu bezeichnen, wie es von vielen Autoren nach Volkman geschehen ist.

Die zweite Gruppe Volkmanns sind die Deformitäten κατ' ἐξοχὴν, als deren Typen er die verschiedenen Formen des Klumpfußes, das Genu valgum, varum, die Verkrümmungen der Wirbelsäule, besonders die Skoliose, endlich gewisse Deformationen der Zehen, zumal des Hallux, betrachtet. Die Deformitäten dieser Klasse, für welche Volkman selbst keinen bezeichnenden Namen angeben konnte, wurden späterhin öfters zweckentsprechend idiopathische genannt. Sie erfuhren durch Volkman eine weitere Einteilung und zwar in Deformitäten, beruhend auf:

1. fötalen Entwicklungsstörungen,
2. Wachstumsstörungen bei jugendlichen Individuen,
3. myo- und neuropathischen Kontrakturen.

Das Hineinziehen der unter 3. genannten Kontrakturen in die Gruppe der idiopathischen Deformitäten ist nicht recht verständlich; denn auch sie sind doch nur das Symptom der stattgehabten Lähmung und darum wohl besser als eine eigene Unterabteilung in die Klasse der symptomatischen Deformitäten zu zählen. Somit verbleiben den idiopathischen Verkrümmungen zwei Unterklassen, von denen die eine als die Gruppe der infantilen, die andere als die der juvenilen Deformitäten bezeichnet werden darf.

Der Volkmannschen Klassifikation kommt eine hohe Bedeutung für die Entwicklung der orthopädischen Wissenschaft zu. Wohl sind nach Volkmann viele andere Einteilungen der Deformitäten angegeben worden, die vielleicht den Zwecken der praktischen orthopädischen Chirurgie dienlicher waren; für das Studium des Wesens und der Ursachen der Deformitäten jedoch steht Volkmanns Einteilung der Deformitäten in symptomatische und idiopathische noch heute unübertroffen da. Denn keine andere Klassifikation gibt uns die Mittel an die Hand, mit solcher Schärfe die Deformitäten bekannten Ursprungs von denen unbekannter Herkunft zu trennen und keine weist uns darum so deutlich den Weg, den die Forschung einzuschlagen hat. Volkmann hat die idiopathischen Deformitäten, d. s. die infantilen Entwicklungs- und die jugendlichen Wachstumsstörungen, aus der Masse der Deformitäten herausgeschält und damit der wissenschaftlichen Orthopädie das Fundament gelegt. Denn das Studium des Wesens und der Ursache dieser Verbildungen ist der Lebensnerv der Deformitätenlehre geworden. Für die erste Unterklasse (die fötalen Entwicklungsstörungen) zwar stand der kongenitale Charakter fest und nur Fragen mehr untergeordneter Natur kamen hier in Betracht; hier galt und gilt es nur, das Entstehen der Deformitäten im intrauterinen Leben in näherer Weise aufzuklären.

Ganz anders jedoch bei der zweiten Unterabteilung, den **idiopathischen Wachstumsstörungen des adoleszenten Alters**; hier hieß es und heißt es noch heute, die Lösung des großen Problems zu finden: **Welches ist das Wesen und welches die Ursache dieser Deformitäten?**

Ueberblicken wir die Theorien, die im vergangenen Jahrhundert zur Beantwortung der vorstehenden Frage aufgestellt worden sind und sehen wir von denen ab, die nur eine ganz vorübergehende Bedeutung erlangt haben, so können wir im wesentlichen drei Hauptgruppen heraussondern:

1. die myopathischen Theorien,
2. die osteopathischen Theorien,
3. die mechanischen Theorien.

Es ist unnötig, die einzelnen Theorien hier ausführlich zu behandeln; sie sind ja zur Genüge bekannt. Die erste Gruppe erkennt muskulären Einflüssen die Hauptbedeutung in der Aetiologie der Deformitates idiopathicae adolescentium zu, sei es der Paralyse, dem

herabgesetzten Tonus, dem gestörten Antagonismus, der ungleichen Aktion, der Kontraktur etc. Der Vater dieser Theorien ist Delpech (1836); ihre weiteren Anhänger waren hauptsächlich Franzosen (Guérin u. a.) und Schweden; ihr letzter Vertreter war Eulenburg (1876). Die myopathischen Theorien beanspruchen heute nur noch ein historisches Interesse; es gibt wohl kaum noch Orthopäden, welche muskuläre Veränderungen als die wesentliche Ursache der idiopathischen juvenilen Deformitäten betrachten.

Es liegt in der Natur der Sache, daß von jeher pathologische Prozesse im Knochensystem selbst für die idiopathischen Verbildungen desselben als ursächliche Faktoren herangezogen wurden. So entstanden die osteopathischen Theorien. Speziell für die jugendliche Skoliose, die ja mit Vorliebe als das Prototyp der juvenilen idiopathischen Wachstumsstörungen von den einzelnen Autoren zur wissenschaftlichen Bearbeitung herausgegriffen wurde, wurde von Rupprecht und Kirmisson Rhachitis, von Lorinser eine schleichende Knochenentzündung und neuerdings von Recklinghausen bzw. Deutschländer eine juvenile Osteomalacie als Ursache angenommen. Fernerhin kommen hier v. Mikulicz' Forschungen über die Spätrhachitis als Ursache des Genu valgum adolescentium in Betracht. Der Beweis, daß tatsächlich primäre pathologische (knochenerweichende) Prozesse die juvenilen idiopathischen Deformitäten verursachen, ist bisher von keiner Seite in sicherer Weise erbracht worden. Die Mikuliczschen Befunde beim Genu valgum sind nicht als einwandfrei angenommen worden (s. Tripier). Die Coxa vara adolescentium fernerhin hat in neuerer Zeit oftmals zu Resektionen des verbogenen oberen Femures Anlass gegeben, die Verhältnisse eingehend pathologisch-anatomisch zu untersuchen. Aber: „Weder die bisher erhobenen anatomischen Befunde, noch der allgemeine Habitus der Patienten scheinen uns eine genügende Grundlage für die Annahme eines pathologischen Knochenerweichungsprozesses als Ursache der Coxa vara adolescentium zu liefern“, so resumiert Hofmeister, einer der bedeutendsten Kenner dieses Krankheitsbildes. (Joachimsthal's Handbuch der orthopädischen Chirurgie, S. 386.)

Die myo- und osteopathischen Erklärungen der idiopathischen Deformitäten sind am Ende des vergangenen Jahrhunderts durch die mechanischen Theorien in den Hintergrund gedrängt worden.

Die Geschichte gerade dieser Gruppe von Theorien ist höchst interessant und lehrreich.

Der bedeutsame Umwandlungsprozeß, der die Medizin am Beginn des 19. Jahrhunderts aus einer philosophischen zu einer naturwissenschaftlichen Disziplin machte, zeigt sich kaum auf einem Gebiet so klar als auf dem der Gelenklehre. In streng physikalisch-mathematischer Weise wurden die Gesetze festgelegt, denen die Bewegungen der Gelenke folgen und denen Ausbildung und Form der Gelenkenden unterstehen. Der epochemachenden Schrift der Gebrüder Weber „Ueber die Mechanik der menschlichen Gewerkezeuge“ (1836) folgte eine Reihe von ferneren trefflichen Arbeiten auf diesem Gebiet (Ludwig Fick, Ludwig u. a.). Gelegentlich wurde bei derartigen Untersuchungen von den Anatomen neben der normalen auch die von der Norm abweichende Knochenform gewürdigt. Insbesondere Henke wurde durch seine Studien über die Anatomie und Mechanik der Gelenke zur Untersuchung der fehlerhaften Gelenkformen geführt. So entstand seine Schrift „Ueber die Kontrakturen der menschlichen Fußwurzel“. In derselben beschreibt der Autor in geradezu klassischer Weise die einzelnen Formabweichungen des menschlichen Fußes, den Plattfuß, Klumpfuß etc., zerlegt jede dieser Verbildungen oder falschen Gelenkstellungen, wie er sie auffaßte, in ihre einzelnen Komponenten, immer geleitet von den Gesichtspunkten der Mechanik normaler Gelenke. Bekannt sind ja Henkes Bezeichnungen der Fußdeformitäten, z. B. des Plattfußes als *Pes flexus*, *pronatus*, *reflexus* etc. Soweit hat Henke sich um die orthopädische Wissenschaft ein außerordentliches Verdienst erworben; indessen er tat noch einen weiteren folgenreichen Schritt. Er hielt sich auf Grund seiner ausschließlich anatomischen Studien für berechtigt, auf die Ursache der Deformitäten Schlüsse zu ziehen und stellte zum ersten Mal als einen ihrer wichtigsten ätiologischen Faktoren ein mechanisches Moment, nämlich das Einwirken der Körperlast auf. Es ist bezeichnend, daß als ein Ergebnis rein theoretisch-anatomischer Erwägungen und nicht als eine Frucht klinischer Beobachtung, über die Henke als Anatom zugegebenermaßen nicht verfügte, die Einführung des Moments der „abnormen Belastung“ in die Aetiologie der Deformitäten des menschlichen Knochengerüstes erfolgte.

Das von Henke begonnene Werk wurde von Hueter und

Volkman n in direkter Linie fortgesetzt. Gerade zur Erklärung der Deformitates idiopathicae adolescentium zogen die beiden Autoren die abnorme Einwirkung der Körperlast als wesentlichen ätiologischen Faktor heran. So entstand der Begriff der „Belastungsdeformitäten“ (des Pes valgus staticus, des Genu valgum staticum etc.). Volkman n sprach in den einleitenden Bemerkungen zu dem Kapitel Deformitäten in Pitha-Billroths Handbuch der Chirurgie geradezu von einer neuen Wissenschaft, deren Aufgabe „ein mathematisch-physikalisches Studium der rein mechanischen Gelenkaffektionen, der Deformitäten und deren Basis die physikalische Theorie der Normalmechanik der Gelenke“ sein sollte. Hueter und Volkman n indessen waren im Gegensatz zu Henke Kliniker; so konnte es ihnen nicht verborgen bleiben, daß die Annahme mechanischer Momente als wesentlicher Ursache für die jugendlichen idiopathischen Deformitäten etwas Unzulängliches in sich trage. Volkman n nahm daher an, daß diese Deformitäten durch eine abnorme Belastung in Verbindung mit Schwächung der Widerstände zu stande kämen, welche normalerweise der Körperlast entgegentreten und ihr das Gegengewicht halten. Er sagt: „Da an Hunderten und Tausenden von Menschen dieselben mechanischen Schädlichkeiten, welche bei anderen pathologische Umformungen der Gelenkflächen und mit ihnen Deformitäten erzeugen, spurlos und ohne Schaden vorübergehen, so sind wir berechtigt, dieser Schwächung der Widerstände eine sehr große Wichtigkeit beizulegen.“ Was tat also Volkman n? Um die Henkesche Hypothese von der Bedeutung der Körperlast als ursächlichem Faktor der Deformitäten zu halten, mußte er ihr mit einer zweiten Hypothese, nämlich der von der Schwächung der Widerstände, zu Hilfe kommen.

Auch Hueter erkannte offenbar die Unzulänglichkeit der Theorie, welche die Entstehung der jugendlichen idiopathischen Deformitäten durch eine Einwirkung rein mechanischer Momente auf ein gesundes Skelett erklärte; so ist es wohl zu verstehen, daß jener Autor der physiologischen Umformung des Skeletts während des Kindesalters sowohl wie ihren Störungen so großen Wert beimaß. In diesen Wachstumsstörungen sah Hueter gewissermaßen die Reaktion des Organismus auf die gesteigerte Belastung; und gleichzeitig betrachtete er dieselben als das anatomische Substrat jener Deformitäten. Der letztere Standpunkt Hueters, wie überhaupt seine Auffassung der Deformitäten von einem entwicklungsgeschichtlichen Ge-

sichtspunkte aus kann nach unserem Erachten nicht hoch genug eingeschätzt werden — aus Gründen, die in dem zweiten Teil der vorliegenden Arbeit werden ersichtlich werden.

Das Ende des vorigen Jahrhunderts und der Anfang des neuen brachte einen enormen Aufschwung der praktischen orthopädischen Chirurgie; derselbe knüpft sich vor allem an die Namen Lorenz und Hoffa. Die wissenschaftliche Orthopädie bewegte sich im wesentlichen in der von Henke und Volkmann angegebenen Richtung weiter fort. Die jugendlichen idiopathischen Deformitäten blieben mechanische Gelenkaffektionen oder „Belastungs“- oder „statische“ Deformitäten und als ihre Ursache betrachtete man weiterhin mechanische Momente, die abnorme oder die schiefe Belastung, oder ein Mißverhältnis zwischen Leistung und Inanspruchnahme und ähnliche Faktoren. So entstanden die wissenschaftlichen Arbeiten von Riedinger, Schanz, Lovett u. a.

Es galt nur noch das verbindende Glied zwischen Ursache und Wirkung zu finden, d. h. das Entstehen der abnormen Knochenform durch jene mechanischen Momente in näherer Weise zu erklären. In diese Lücke trat die Wolffsche Lehre von der funktionellen Pathogenese der Deformitäten ein. Dieselbe ist zu bekannt, um hier expliziert zu werden. Das neue Moment in Wolffs Theorie besagt, daß Skeletteile, unter neue bezw. falsche statische Verhältnisse gesetzt, ihre Architektur sowohl wie Form den letzteren anpassen. So kämen auch — nach Wolff — die jugendlichen idiopathischen Deformitäten zu stande, die nur eine „funktionelle Anpassung“ eines a priori gesunden Knochenteils an die veränderten mechanischen Bedingungen darstellten. Die letzteren — das sind also die wahren, primären Ursachen jener Deformitäten, die sie einleitenden Faktoren, — liegen für Wolff ebenso wie für Henke und seine Epigonen in mechanischen Momenten, in abnormer Belastung oder in fehlerhafter oder Ermüdungshaltung etc. Insofern bedeutet auch Wolffs Lehre für die Forschung nach der Ursache der jugendlichen idiopathischen Deformitäten keinen wesentlichen Fortschritt.

Mit dem eben Angeführten ist der Standpunkt kurz gekennzeichnet, auf dem die orthopädische Wissenschaft hinsichtlich des Problems von dem Wesen und der Ursache der Deformitates idiopathicae adolescentium augenblicklich steht.

Die mechanischen Theorien, in welchem Gewande sie auch im Laufe der Zeiten auftraten, haben stets auch ihre Gegner gefunden.

Schon Delpéch, der in seiner Orthomorphie ein eigenes sehr ausführliches Kapitel dem Einfluß schlechter Haltungen auf die Erzeugung der Skoliose widmet, kam zu dem Schluß: „Nous sommes pleinement convaincu, que à moins de dispositions morbifiques ces exercices (welche eine fehlerhafte Haltung bedingen, der Verf.) ne sauraient provoquer difformités, qui n'eussent pas dû exister sans cela.“ Es wurde oben fernerhin bereits betont, daß auch Volkman, um die Auffassung der mechanischen Entstehungsweise der idiopathischen juvenilen Deformitäten zu halten, eine gleichzeitig vorhandene Schwächung der Widerstände — d. h. der Muskeln oder Knochen — annehmen mußte. Diese Annahme findet sich späterhin bei vielen Orthopäden wieder. So ist Dolegas Ansicht von der „konstitutionellen“ Weichheit der Knochen bei einzelnen Formen der Skoliose zu verstehen und so auch Hoffas Meinung aufzufassen, daß die mechanischen Momente erst in Verbindung mit einer gleichzeitig bestehenden „Plastizität“ der Knochen Deformitäten erzeugen. In verstärktem Grade spiegelt sich dieser Standpunkt gewissermaßen in den osteopathischen Theorien wieder, von denen oben die Rede war. Eine sehr treffende Charakteristik dieses Standpunktes gibt uns Riedinger gelegentlich der Kritik der oben angeführten Ansicht Deutschländers über die juvenile Osteomalacie als Ursache der jugendlichen Deformitäten: „Ich entnehme . . . den Ausführungen Deutschländers, wie sehr es den Orthopäden daran gelegen ist, ein wirkliches anatomisches Substrat (für jene Deformitäten, der Verf.) kennen zu lernen, ferner daß die Wolffsche Lehre stark ins Schwanken geraten ist.“ (Joachimsthal's Handbuch.)

Dieser Ausspruch enthält viel Wahres. Die mechanische Entstehungsweise der jugendlichen idiopathischen Deformitäten kann einer vorurteilsfreien Kritik nicht standhalten. Angenommen selbst, daß es gelänge, die idiopathische Skoliose oder den Pes valgus oder das Genu valgum adolescentium in allen ihren morphologischen Erscheinungen lückenlos auf dem Wege physikalisch-mathematischer Berechnung durch das Einwirken gewisser mechanischer Momente zu erklären — was zweifelsohne bisher nicht gelungen ist —, so bleiben doch für uns Kliniker zwei viel wichtigere Fragen zu beantworten übrig; dieselben lauten:

1. Steht die mechanische Entstehungsweise der Deformitates idiopathicae adolescentium, wie wir dieselbe heute auffassen und annehmen, mit unserer klinischen Beobachtung und Erfahrung im Einklang?

2. Sind experimentelle Beweise für die Wahrheit derselben vorhanden?

Es sind mehrfach Tierexperimente ausgeführt worden, um die Formveränderung zu studieren, welche normale Skeletteile erleiden, wenn sie unter abnorme statische Verhältnisse künstlich gebracht werden. Am bekanntesten sind Wullsteins Experimente. Wullstein fixierte eine längere Zeit hindurch die Wirbelsäulen junger Hunde unter künstlicher seitlicher Abbiegung und erzielte auf diese Weise Skoliosen mit echten Formveränderungen der einzelnen Wirbel. Der Ausfall dieser Untersuchungen ist für folgenden Satz beweisend: Die konstante, längere Zeit anhaltende Fixierung eines Skeletteils in falscher Stellung produziert eine echte, d. h. auf knöchernen Veränderungen beruhende Deformität. Dieser Satz steht in vollem Einklang mit unseren klinischen Erfahrungen. Der Fuß der Chinesin, der durch konstante Einzwängung in enge Bandagen und Schuhe verkrüppelt wird, ist ein Seitenstück zu dem oben angeführten Tierexperiment. Tatsächlich steht und fällt ja unsere orthopädische Therapie in der Hauptsache mit der Wahrheit des oben aufgestellten Satzes.

Es ist jedoch in keiner Weise angängig, wollte man aus diesen Tierexperimenten sowohl wie klinischen Beobachtungen den verallgemeinernden Schluß ziehen, daß ein wachsender Knochen, der nur temporär — etwa 8 Stunden täglich — unter abnorme statische Verhältnisse gebracht wird, eine abnorme Form erleiden muß. Es sind keinerlei Tierexperimente vorhanden, die dafür sprechen. Wohl dagegen gibt es klinische Beobachtungen, die hier besser als Tierexperimente zur Entscheidung der Frage in Betracht kommen.

Wir kennen fehlerhafte Haltungen der Wirbelsäule, die auf abnormer Beckenneigung beruhen. Ein Paradigmafall hierfür ist die lordotische Stellung, welche die Wirbelsäule bei kongenitaler Hüftgelenksluxation einnimmt. Wenn irgend eine temporäre falsche Haltung der Wirbelsäule, so mußte diese, die von frühester Jugend an jahrelang ihren Einfluß geltend macht, zur Zeit der Pubertät eine echte Deformität erzeugt haben.

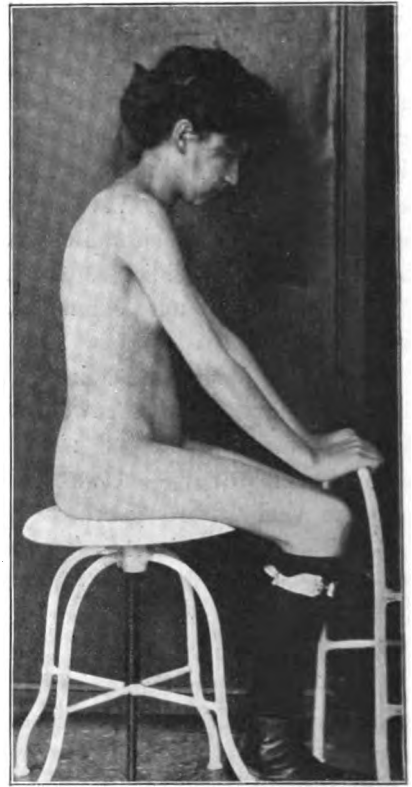Wir haben viele Individuen mit unbehandelter doppelter kongenitaler Hüftgelenksluxation in verschiedenen Lebensaltern mit Rücksicht auf die Beantwortung dieses Punktes untersucht und die den Orthopäden bereits geläufige Tatsache bestätigt gefunden, daß die

Lendenlordose bei jenen Patienten im allgemeinen nicht fixiert ist¹⁾. In Fig. 1 u. 2 bilden wir ein 14jähriges Mädchen mit angeborener doppelter Hüftverrenkung ab; man sieht deutlich, wie die durch das

Fig. 1.



Fig. 2.




Sitzen erfolgende Aenderung der Beckenneigung (Fig. 2) die im Stehen vorhandene Lordose der Wirbelsäule (Fig. 1) zum Verschwinden bringt. Um weiterhin noch die Form der Wirbelkörper im Lendentheil festzustellen, wurde von der Patientin ein seitliches

¹⁾ Herrn Dr. Judice, der mir bei Ausführung dieser Untersuchungen behilflich war, sage ich hiermit meinen besten Dank.

Bild der Lendenwirbelsäule aufgenommen. Dasselbe (Fig. 3) zeigt, daß die Wirbelkörper keine keilförmige Abschrägung von vorn nach hinten erlitten haben, sondern daß nur eine keilförmige Veränderung der Zwischenwirbelscheiben vorhanden ist, und zwar im Sinne einer ventralen Ausdehnung und dorsalen Kompression. Der Mangel einer Fixation und der Röntgenbefund haben uns also belehrt, daß die bei kongenitaler Hüftverrenkung bestehende Lendenlordose keine echte, d. h. auf Wirbelformveränderung beruhende, sondern eine scheinbare, sozusagen unechte Deformität darstellt, die bei Stellungenänderung verschwindet.

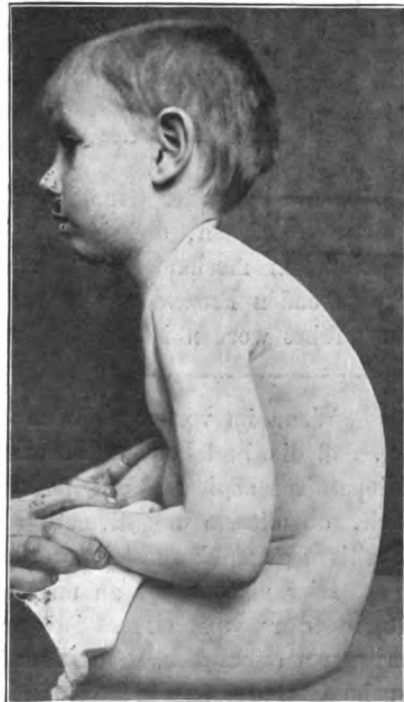Fig. 3.



Noch eine weitere klinische Beobachtung soll hier angeführt werden. In Fig. 4 ist ein 7jähriger idiotischer Knabe abgebildet, der nie in seinem Leben gegangen ist.

Wenn nicht zu Bett, so sitzt das Kind den Tag über in der Stellung, wie die Photographie (Fig. 4) es zeigt, d. i. mit einer ausgesprochenen Kyphose der Wirbelsäule. Diese „habituelle“ Position, welche das Kind seit Jahren einnimmt, hat aber nicht genügt, eine echte fixierte Deformität zu erzeugen, vielmehr ist die Kyphose, wie Fig. 5 zeigt, in Bauchlage nicht nur ausgleichbar, sondern es läßt sich sogar durch ein leichtes Anheben der Beine die Lendenlordose in normaler Stärke hervorbringen.

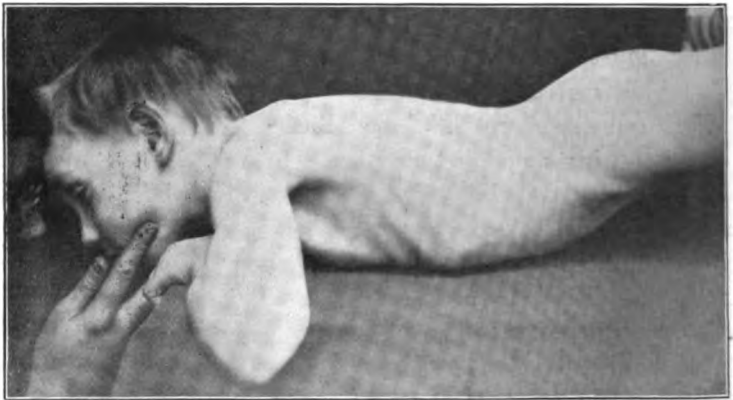
Fig. 4.



Auf Grund dieser Untersuchungen und Beobachtungen, die in ihrer Brauchbarkeit zur Entscheidung der vorliegenden Frage einem Tierexperiment vorzuziehen sind, und denen zweifels-

ohne jeder erfahrene Orthopäde noch weitere ähnliche Fälle anreihen könnte, scheint es uns bewiesen, daß ein wachsender Skeletteil, der nur temporär eine falsche Stellung einnimmt, im allgemeinen keine echte Deformierung erleidet, daß also die habituellen fehlerhaften Haltungen, wie sie das tägliche Leben — in der Schule, beim Schreiben etc. — mit sich bringt, nicht geeignet sind, echte — d. h. durch Knochenformveränderung bedingte — Deformitäten zu erzeugen. Die *Deformitates idiopathicae adolescentium* können somit nicht durch jene mechanischen Momente bedingt sein.

Fig. 5.



Andererseits ist weder Grund, noch Anhalt, noch Beweis für die Annahme vorhanden, daß jene Deformitäten durch den kombinierten Einfluß von mechanischen Momenten und irgendwelchen knochen-erweichenden Prozessen bekannter Natur verursacht sind, wie oben ausgeführt worden ist.

II.

Wenn im vorhergehenden Teil der Nachweis erbracht worden ist, daß die bestehenden Theorien zur Erklärung der *Deformitates idiopathicae adolescentium* in der Tat nicht ausreichen, so fragt es sich, ob diesem negativen Resultat unserer Betrachtungen etwas Positives gegenübergestellt werden kann.

Hier müssen wir an unsere Untersuchungen über die Aetiologie der juvenilen idiopathischen Rückgratsverkrümmungen anknüpfen. Auf Grund einer längeren Reihe von Untersuchungen, welche die *Skoliosis idiopathica adolescentium* sowohl als

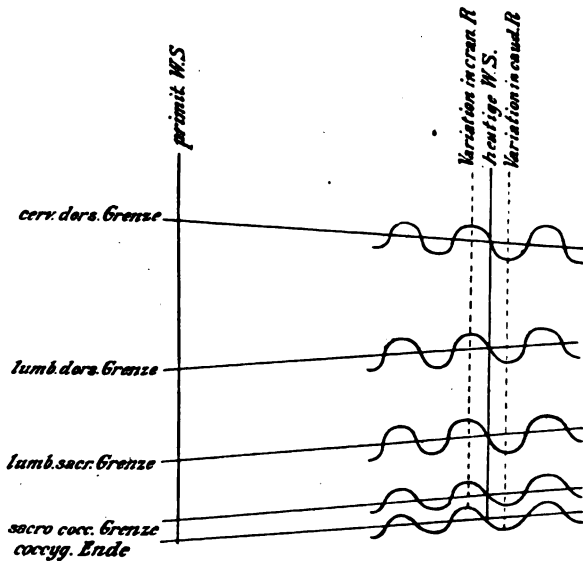
den ihr verwandten „Haltungstypus des flachen Rückens“ betrafen und welche in dieser Zeitschrift veröffentlicht worden sind, fernerhin auf Grund zahlreicher Nachuntersuchungen, die in der hiesigen Klinik seither ausgeführt wurden, sind wir bisher etwa zu folgendem Ergebnis gelangt: Es stellen jene Wirbelsäulenaffectationen offenbar Entwicklungsdeformitäten vor, deren primäre Ursache in bereits embryonal vorhandenen Bildungsfehlern liegt und deren spätes. klinisches Erscheinen in der eigentümlichen physiologischen postnatalen Entwicklung des menschlichen Rumpfskeletts seine Erklärung findet. Nicht als der ausschließliche, wohl aber als ein hauptsächlichlicher Bildungsfehler, welcher der Skoliosis idiopathica adolescentium — in bestimmter Weise — zu Grunde liegt, konnte das Phänomen der numerischen Variation des Rumpfskeletts nachgewiesen werden.

Die biologische Bedeutung dieses Phänomens wollen wir hier kurz würdigen. Die Arbeiten des Utrechter Anatomen Emil Rosenberg kommen hierbei in erster Linie in Betracht. Nach Rosenberg macht während der phylogenetischen Entwicklung die menschliche Wirbelsäule eine Reduktion ihrer präsakralen Segmente durch. Während z. B. gewisse niedere Affenarten noch über 30 präsakrale Wirbel haben, ist die menschliche Wirbelsäule heute auf die Zahl von 24 freien Wirbeln geschrumpft. Dieser Reduktionsprozeß geht nach Rosenberg in folgender Weise vor sich. Die obersten Brustwirbel haben die Tendenz, sich zu Halswirbeln umzuwandeln, ebenso bestrebt sich die Lendenwirbelsäule am oberen Ende Dorsalwirbel aufzunehmen, während die unteren Lendenwirbel wieder sich zu Sakralwirbeln umzuformen suchen. Mit anderen Worten, während der Phylogenie rücken lumbo-dorsale, lumbo-sakrale und sakro-koccygeale Grenze nach dem Kopfe zu vor, während die cervico-dorsale Grenze nach dem kaudalen Ende zu sich verschiebt; durch diesen doppeltgerichteten Transformationsprozeß verliert die präsakrale Wirbelsäule ihre Segmente.

Dieser Gang der Phylogenie, der in nachstehendem Schema (Fig. 6) durch die geraden, horizontalen Linien angedeutet ist, erzeugt jeweils zu einem bestimmten Zeitpunkt bei der Mehrzahl der menschlichen Individuen ein (präsakrales) Rumpfskelett mit einer bestimmten, „normalen“ Anzahl von Segmenten, die heute 24 beträgt. Eine geringere Menge von Individuen jedoch gibt es, die

entweder mehr oder weniger präsakrale Wirbel, als normal vorhanden sind, besitzen; die ersteren weisen nach Rosenberg eine primitive oder atavistische, die letzteren eine futuristische Wirbelsäule auf. Beide Abweichungen von der Norm sind in dem Schema Fig. 6 durch die Wellenlinien bezw. durch die sie verbindenden, gestrichelt gezeichneten vertikalen Linien angedeutet. Durch den Ausschlag der Wellenlinien nach unten kommt es zu einer verlängerten — atavistischen —, durch den nach oben zu einer ver-

Fig. 6.

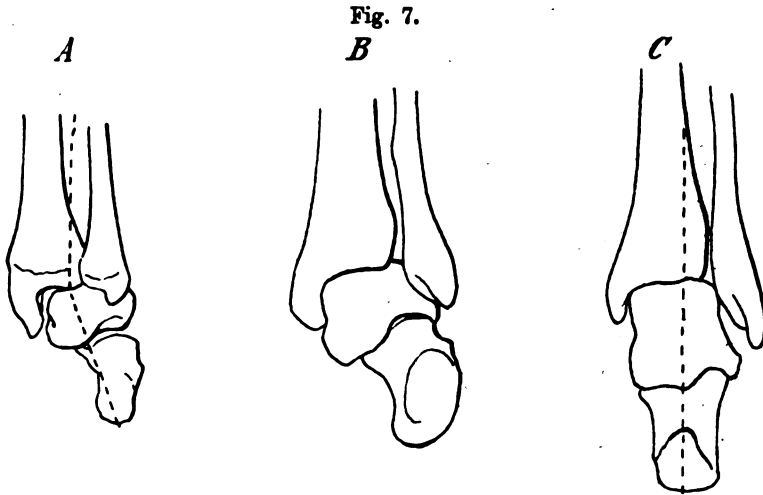


Der phylogenetische Entwicklungsgang der menschlichen Wirbelsäule (nach Rosenberg) nebst seinen Variationen.

kürzten — futuristischen — Wirbelsäule. Auf diese Weise also erklärt sich das Phänomen der numerischen Variation; es stellt Abweichungen oder Oszillationen des normalen Ganges der phylogenetischen Entwicklung der Wirbelsäule dar; im speziellen entspricht die atavistische Abweichung unserer Variation in kaudaler, die futuristische unserer Variation in kranialer Richtung (siehe Schema Fig. 6).

Es muß nun hier darauf hingewiesen werden, daß die eben auseinandergesetzte Theorie Rosenbergs von der phylogenetischen Umformung der Wirbelsäule ebenso wie seine Auffassung der Wirbelvarietäten von einzelnen Anatomen in mehrfacher Hinsicht angefochten

worden ist. Es kann nicht unsere Aufgabe sein, an diesem Streite teilzunehmen; wir begnügen uns einfach, das zu konstatieren, was wir bereits durch unsere Untersuchungen bewiesen haben, nämlich daß in der Tat mit relativer Häufigkeit die Wirbelsäule einzelner menschlichen Individuen um die Norm herum im Sinne einer Verlängerung oder Verkürzung, d. h. in kaudaler bezw. kranialer Richtung variiert und überlassen die Erklärung dieser „numerischen“ oder „meristischen“ (Bateson) Varia-



Aus Wiedersheim, Der Bau des Menschen 1902. Oberes Sprunggelenk, von hinten dargestellt. *A* vom Schimpanse (adult). *B* vom Australneger. *C* vom Kaukasier. Man beachte das verschieden weite Herabreichen des Malleolus fibularis und die verschiedene Stellung des Talus und Calcaneus zur Längsachse der Tibia.

tion dem prinzipiellen biologischen Standpunkt des einzelnen in der Frage der Variationen im allgemeinen.

Das Phänomen der numerischen Variation beeinflusst nun, wie oben betont, unter Umständen die Form des Rumpfskeletts, und zwar in sagittaler sowohl wie frontaler Richtung, und kann so nach unseren Untersuchungen klinisch-pathologische Bedeutung als ursächlicher Faktor für die jugendliche idiopathische Skoliose erlangen.

Es fragt sich nun, inwieweit diese neu gewonnene Erkenntnis für das Problem von der Ursache der Deformitates idiopathicae adolescentium im allgemeinen von Bedeutung ist. Die Annahme, daß den Deformitäten, welche unter denselben Bedingungen auftreten wie die Scoliosis adolescentium, auch gleiche oder ähnliche Verhältnisse zu Grunde liegen, hat ihre volle Berechtigung. Nach diesem

Prinzip ist die orthopädische Wissenschaft bisher auch immer verfahren.

Mit der Scoliosis adolescentium bilden der Pes valgus „staticus“, das Genu valgum „staticum“ und die Coxa vara „statica“ oder adolescentium, wie die Verbildungen genannt werden, eine einheitliche Gruppe von Affektionen, die im allgemeinen sich streng von den übrigen Deformitäten ähnlichen Aussehens abtrennen läßt. Das Typische dieser Gruppe ist: Sie erscheinen in idiopathischer Weise als fixierte — d. h. auf Knochenformveränderungen beruhende — Wachstumstörungen und sind in ihrem Auftreten an die Periode vom etwa 12.—17. Lebensjahr zeitlich gebunden. Um mich von vornherein vor falschen Auslegungen zu bewahren, möchte ich hier betonen, daß einzig und allein diesen eben charakterisierten Deformitäten die folgenden Auseinandersetzungen gelten.

Können diese Wachstumstörungen an Fuß, Knie und Hüfte als „Variationen oder Oszillationen des phylogenetischen Entwicklungsganges der Menschheit“, d. h. als angeborene, genuine Abweichungen von der dem Genus homo spezifischen Differenzierung oder Wachstumsrichtung aufgefaßt werden?


Die Kenntnis der letzteren ist zur Beantwortung dieser Frage unbedingt nötig; zu derselben gelangen wir aber wiederum nur auf Grund einer eingehenden Vertrautheit mit der ontogenetischen Formentwicklung des menschlichen Skeletts sowohl wie mit Hilfe von vergleichend-anatomischen Kenntnissen.

Wir sind uns wohl bewußt, daß auf beiden Gebieten für unsere Zwecke noch große Lücken vorhanden sind. Wenn wir trotzdem im folgenden an die Beantwortung der oben aufgeworfenen Frage herantreten, so bitten wir dies als einen ersten Versuch aufzufassen, gleichsam um zu zeigen, wie aussichtsvoll uns der neu eingeschlagene Weg erscheint.

Die normale Lage der Unterschenkel- und Fußwurzelknochen beim Menschen ist etwa die in Fig. 7C dargestellte; es zieht hier die Längsachse des Unterschenkels annähernd durch die Mitte von Talus und Calcaneus. Diese Stellung der einzelnen Fußskeletteile ist für den heutigen Menschen kaukasischer Rasse spezifisch; sie unterscheidet letzteren wesentlich von niederen Affen und Anthropoiden. Ein Blick auf die Fig. 7A und 8A lehrt klar diesen Unterschied. Es liegt bei den Affen der Talus so stark

einwärts auf dem Calcaneus, daß die Längsachse des Unterschenkels nur unter Bildung einer Abknickung im Fußgelenk zum Fersenhöcker gelangen kann; es findet sich also bei Affen physio-

Fig. 8.

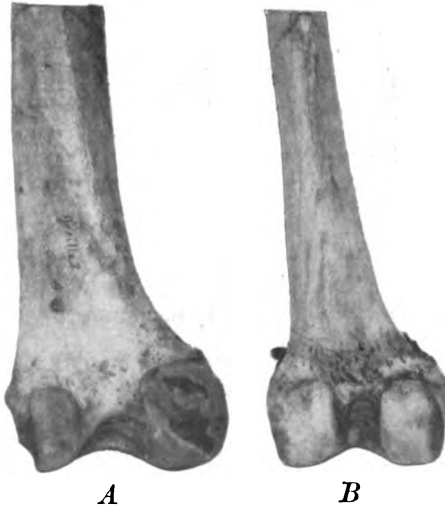

Linker Fuß (Rückansicht) von *A* Gorilla, *B* Mensch.

logischerweise eine ausgesprochene Valgusstellung des Fußes vor.

Vergleichend-anatomische und anthropologische Arbeiten von Humphrey, Klaatsch, Bumüller und neuerdings von Anna F.A.S. van Westrienen weisen darauf hin, daß die das Kniegelenk

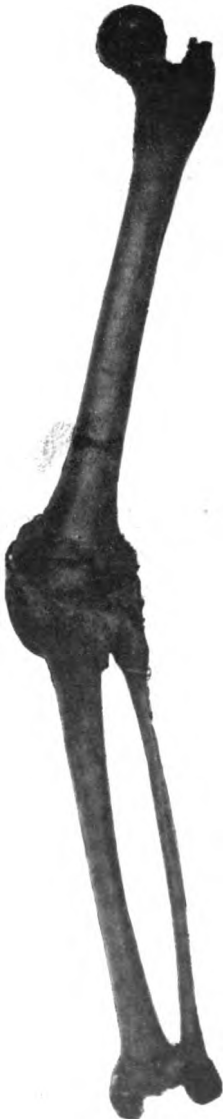Fig. 9.



Linkes unteres Femurende (Rückansicht) von *A* Gorilla. *B* Mensch.

konstituierenden Skeletteile bei den Affen gegenüber den menschlichen sich durch folgende Eigentümlichkeit auszeichnen: es besteht

Fig. 10.



Forciert gestrecktes
(ligamentös erhaltenes)
Knie eines Orangs.

bei ihnen, und zwar bei den höheren Affen viel deutlicher als bei den niederen, eine ausgesprochene Ungleichheit der Femurkondylen in dem Sinne, daß der innere Kondylus an Länge, Breite und Höhe den äußeren übertrifft, während beim Menschen die genannten Kondylen normalerweise beim Erwachsenen annähernd gleich an Volumen sind. Fig. 9 zeigt deutlich diesen Unterschied zwischen Affen- und Menschenknie. Das Prävalieren des inneren Femurkondylus über den äußeren, speziell an Höhe, müßte, so sollte man meinen, bei den Anthropoiden ein physiologisches Genu valgum erzeugen. Die Betrachtung montierter Affenskelette zeigt jedoch nichts davon. Zur Erklärung dieses scheinbaren Widerspruchs muß man sich vor Augen halten, daß das Knie des Affen — orthopädisch gesprochen — physiologischerweise in Beugekontraktur steht; streckt man dasselbe in forcierter Weise, so entsteht ein Genu valgum. Fig. 10, welche das ligamentös erhaltene Knie eines Orangs in voller Streckstellung darstellt, illustriert diese Verhältnisse. Es entspricht also der Mechanismus des Anthropoidenkniees genau dem des menschlichen Genu valgum, das ja bekanntlich auch bei Beugung des Unterschenkels zum Verschwinden kommt.

Die Unterschiede, die zwischen erwachsenem Affen und Mensch, hinsichtlich der differentiellen Ausbildung von Fuß und Knie, wie eben kurz geschildert, bestehen, sind so markant, daß hierin alle Untersucher übereinstimmende Angaben machen.

Das koxale Femurende, und speziell der Schenkelhalswinkel ist verhältnismäßig wenig zum Gegenstand vergleichend-anatomischer Untersuchungen gemacht worden. A e b y meint auf

Grund einer Messung, die er an einem männlichen Gorilla vorzunehmen Gelegenheit hatte, daß der Winkel zwischen Schenkelhals und Diaphyse beim Gorilla etwas weniger als beim Menschen betrage; groß aber seien die Unterschiede in dieser Beziehung nicht. Diese Ansicht finden wir bei F. Schmid und ebenso bei Humphrey wieder. In der sehr ausführlichen Arbeit Bumtüllers sind die Femora von 31 Affen beschrieben; bei folgenden finden sich Angaben über den Schenkelhalswinkel: Lichanotus Indri (Prosimier) $l = 113^\circ$ $r = 115^\circ$, Mesopithecus Pentelici (Cynopithecus) 115° , Hylobates concolor 130° , Orang $l = 136^\circ$ $r = 135^\circ$, Orang 132° .

Der menschliche Schenkelhalswinkel beträgt:

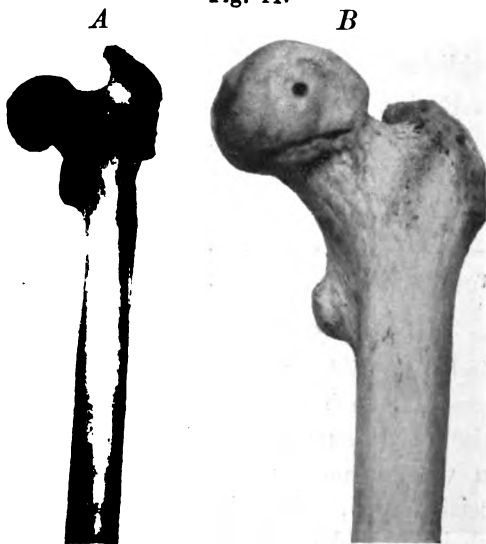nach Rodet	121—144 °
„ Mikulicz	116—138 °
„ Schmid	130—141 °
„ Aeby	128—141 °
im Mittel	124—141 °
oder durchschnittlich	132,5 °.

Da die vorliegenden Angaben zu dürftig sind, um Schlüsse über die spezifische Ausbildung des Schenkelhalswinkels bei Mensch und Affe zuzulassen, habe ich an dem reichlichen Affenmaterial des hiesigen zoologischen Museums der königl. Universität entsprechende Untersuchungen vorgenommen und gebe meine Befunde in Form von Konturenzeichnungen, die mir beweiskräftiger als Winkelmessungen erscheinen, in den Fig. 13—17 wieder. Aus den Bildern geht hervor, daß bei den niederen Affen (Fig. 13 a—d) der Schenkelhalswinkel im allgemeinen einen Rechten oder wenig mehr als einen solchen beträgt; das in Fig. 11 A dargestellte obere Schenkelende ist für diese Tiergruppe typisch. Anders bei den höheren Affen (Fig. 14 bis 17). Hylobates (Fig. 14), Gorilla (Fig. 15 a u. b), Orang (Fig. 16 a u. b) und Schimpanse (Fig. 17 a u. b) haben im allgemeinen aufgerichtete Schenkelhälse, die an Steilheit dem des Menschen (Fig. 11 B und 12) gleichen oder ihm sehr nahe kommen. Der gesenkte Schenkelhals ist also im allgemeinen für die niederen Affen, der aufgerichtete für die höheren Affen und den Menschen typisch¹⁾.

¹⁾ Unter den höheren Affen hat der Gorilla den kleinsten Schenkelhalswinkel, der auch kleiner als beim Menschen ist (siehe Fig. 15 a u. b).

Man wird nicht fehlgehen, wenn man annimmt, daß dem unterschiedlichen Verhalten von Fuß-, Knie- und Hüftskelett bei niederem bzw. höherem Affen bzw. beim Menschen, wie es soeben in groben Zügen geschildert worden ist, die verschiedene Funktion zu Grunde liegt, welcher die untere Extremität bei den einzelnen drei Tiergruppen dient. Beim Menschen ist dieselbe lediglich ein Stütz- und Bewegungsorgan, beim Affen daneben noch ein Greiforgan. Fernerhin dient sie dem Menschen und mehr weniger auch dem

Fig. 11.

Linker Schenkelhals von *A* einem niederen Affen, *B* Mensch.

Anthropoiden zum Unterschied vom niederen Affen zur Stützung und Fortbewegung in aufrechter Haltung. Diese zwei Faktoren, der ausschließliche Gebrauch der unteren Extremität als Stütz- und Bewegungsorgan und die aufrechte Haltung, scheinen die spezifisch menschliche Differenzierung von Fuß-, Knie- und oberem Schenkelende zu bestimmen.

Die jugendlichen idiopathischen Wachstumsstörungen der unteren Extremität treten nun als *Pes valgus*, *Genu valgum* und *Coxa vara* auf, d. h. gerade in Formen, von denen man sagen kann: sie sind der spezifisch-menschlichen Wachstumsrichtung nicht gefolgt, sondern den Weg gegangen, den die entsprechenden Skeletteile bei den niederen bzw. höheren Affen einschlagen, verraten somit mangel-

hafte Anpassungen an die spezifische Funktion der menschlichen unteren Extremität.

Unsere oben (S. 546) aufgestellte Frage können wir demnach hier in dem Sinne beantworten, daß die idiopathischen jugendlichen Wachstumstörungen der unteren Extremität zwanglos ebenso wie die Scoliosis adolescentium (bezw. das ihr hauptsächlich zu Grunde liegende Phänomen) als idiopathische Abweichungen von der Wachstumstendenz aufgefaßt werden können, welche die Phylogenie dem Skelett des Genus homo vorschreibt.

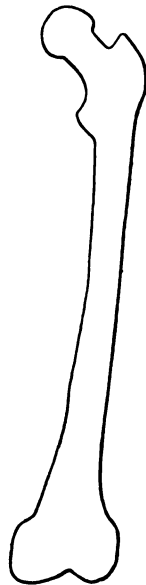Die Erhärtung und nähere Begründung dieses Satzes kann nur durch zukünftige ausgiebige Spezialstudien, insbesondere durch den Nachweis erbracht werden, daß jene menschlichen Wachstumstörungen in ihrer Morphologie der bei Affen physiologischen Ausbildung der betreffenden Skeletteile entsprechen. Hier soll nur von allgemeinen Gesichtspunkten aus die Frage angeschnitten werden, ob jenem Satze gewichtige Einwendungen entgegengesetzt werden können, die seine Richtigkeit von vornherein unwahrscheinlich machen.

Der grundlegende Unterschied der soeben von uns vertretenen Auffassung von dem Wesen und der Ursache der Deformitates idiopathicae adolescentium gegenüber der bisherigen liegt in folgendem: dieselben gelten uns nicht als erworbene Deformitäten, d. h. nicht als acquiriert durch bekannte pathologische Knochen-, Gelenk- oder Muskelprozesse, auch nicht als hervorgerufen durch die mechanischen Momente der Belastung etc., sondern als Ausdruck einer fehlerhaften Entwicklung, einer κατ' ἐξοχήν falsch angelegten Wachstumstendenz, also als kongenital.

Es kollidiert diese Auffassung mit dem klinischen Dogma, das besagt: „Was dem Menschen angeboren, zeigt sich bei oder gleich nach der Geburt; Abweichungen, die lange nach derselben in die Erscheinung treten, sind erworben.“ Ich habe schon in früheren Arbeiten darauf hingewiesen, daß mir dieses Dogma unhaltbar erscheint, und will die Gründe für diese Ansicht hier ausführlich auseinandersetzen.

Es ist bekannt, daß das menschliche Individuum nicht form-

Fig. 12.



Der Schenkelhals beim Menschen.

Der Schenkelhals bei den niederen Affen. — 1 und 2 Pavian, 3 und 4 Cynocephalus ♀, 5 und 6 Cynocephalus ♂, 7 Nasalis nasica.

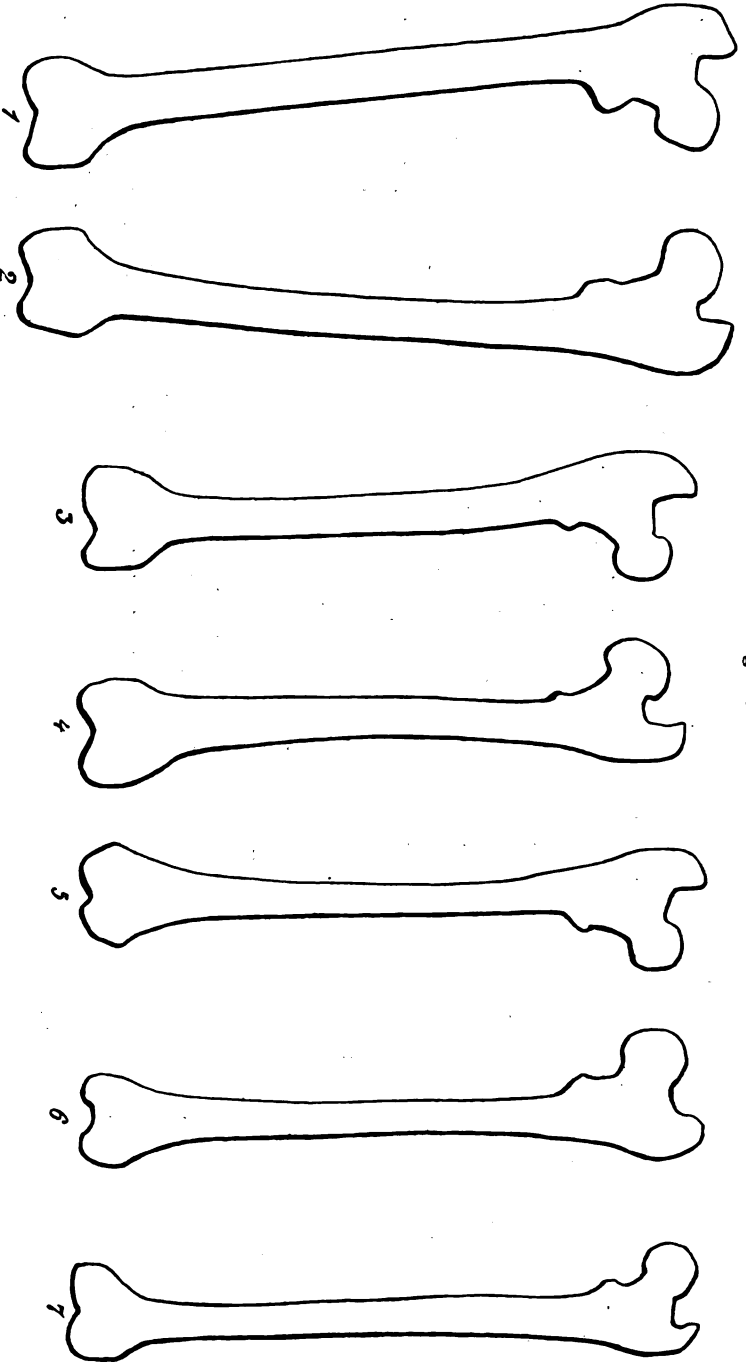
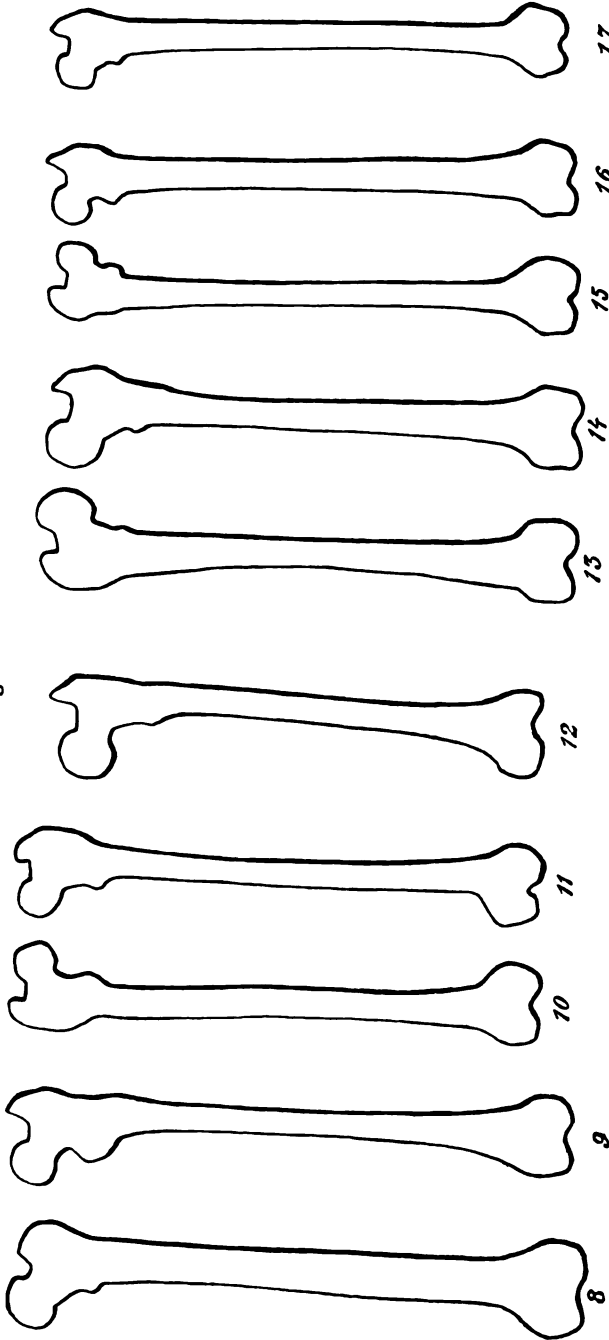


Fig. 18a.

Fig. 13b.



Der Schenkelhals bei den niederen Affen. — 8 *Macacus*, 9 *Macacus nemestrinus*, 10 und 11 *Nasalis nasica*, 12 *Nasalis nasica*, 13 und 14 *Nasalis nasica*, 15 und 16 *Semnopithecus rubicundus* ♂, 17 *Semnopithecus*.

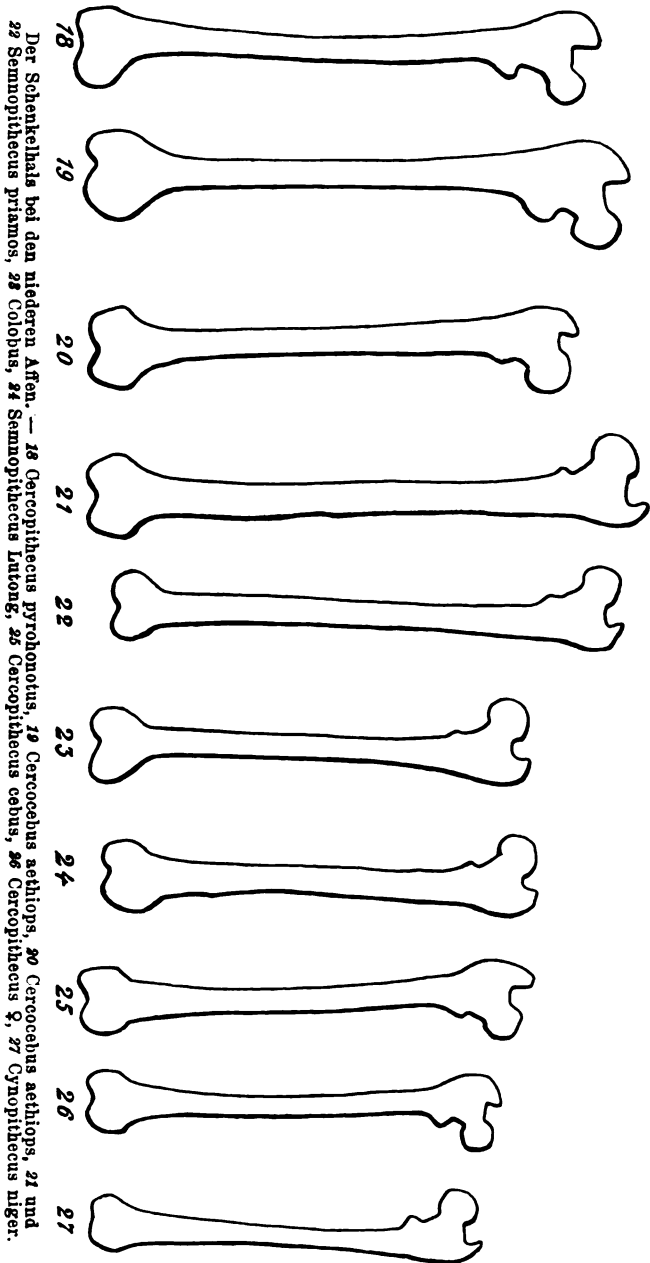
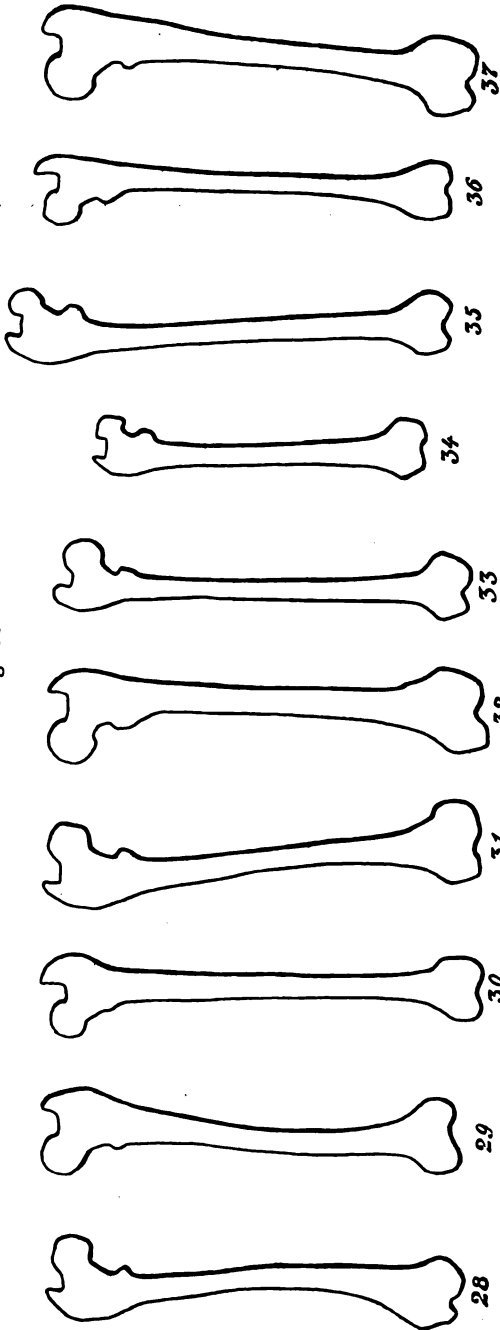


Fig. 19a.

Der Schenkelhals bei den niederen Affen. — 18 *Cercopithecus pyrodonotus*, 19 *Cerocebus aethiops*, 20 *Cerocebus aethiops*, 21 und 22 *Semnopithecus pyramos*, 23 *Colobus*, 24 *Semnopithecus latougei*, 25 *Cercopithecus cebus*, 26 *Cercopithecus* ♀, 27 *Cynopithecus niger*.

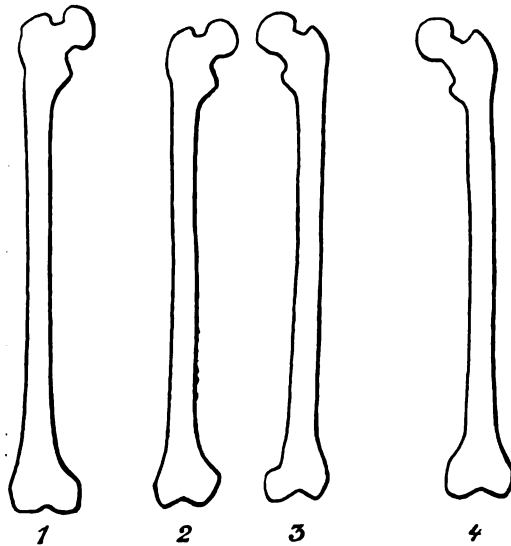
Fig. 18d.



Der Schenkelhals bei den niederen Affen. — 28 und 29 Cynocephalus, 30 Colobus, 31 Macacus ♂, 32 Macacus arctoides, 33 Macacus, 34 Macacus cynomolgus ♀, 35 Macacus nemestrinus, 36 und 37 Macacus.

vollendet zur Welt kommt, sondern daß es vom Tage der Geburt an bis zum Moment, wo es erwachsen ist, große Veränderungen durchmacht. Diese physiologischen Veränderungen sind nicht rein quantitativer Natur, d. h. beruhen nicht nur auf Volumenzunahme, sondern tragen auch qualitativen Charakter. Mancher Skeletteil erlangt am Ende der Wachstumsperiode eine Form, die von der zur Zeit der Geburt vorhandenen stark abweicht. Als Beispiel erwähnen

Fig. 14.



Der Schenkelhals bei Hylobates.

wir nur die von Hueter nachgewiesene Veränderung des menschlichen Thorax, der, zur Zeit der Geburt kielförmig, in der Pubertätsperiode Faßform annimmt, und auch zum Studium der an den anderen Skeletteilen sich abspielenden Formentwicklung kann nur auf die einschlägigen Arbeiten dieses so hochverdienten Autors hingewiesen werden.

Wir können also zweckmäßig die Entwicklungsperiode des Menschen in eine prä- und eine postnatale einteilen. Die heutige klinische Medizin glaubt nun im allgemeinen, daß in der pränatalen Periode die eigentliche ontogenetische Entwicklung vor sich geht, daß Vererbung und ererbte Wachstumstendenz, das sind sogenannte „innere Momente“, nur zu dieser Zeit ihren Einfluß geltend machen und mit dem Zeitpunkt der Geburt ihre Rolle ausgespielt haben.

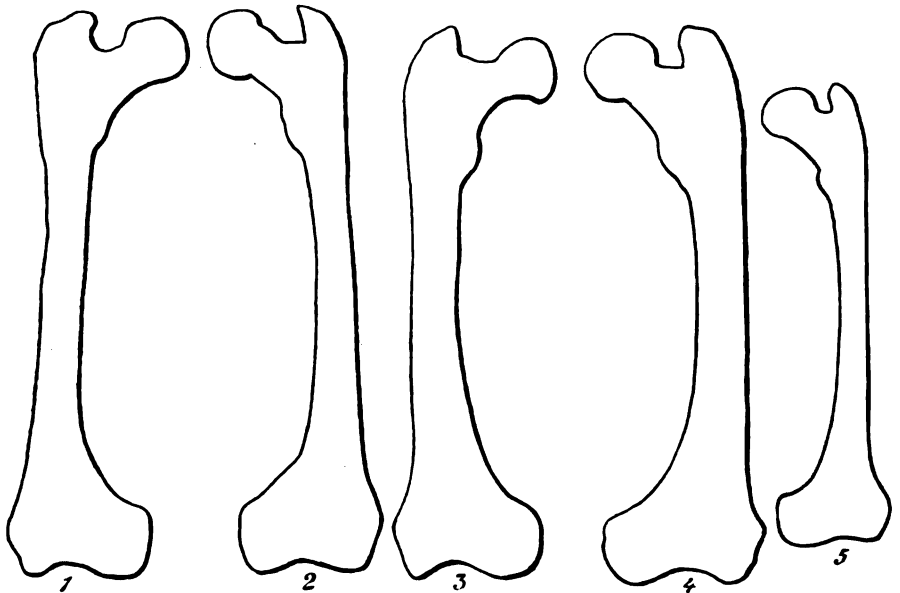
Andererseits neigt man zu der Ansicht, daß die postnatale Entwicklung nur die Epoche der Anpassung des Individuums an die Umgebung darstelle, d. h. durch „äußere Momente“ bedingt und beherrscht werde und daß in dieser Periode die ererbte Wachstumstendenz sich wenig oder gar nicht geltend mache.

Diesem letzteren Standpunkt muß man von mehreren Gesichtspunkten aus widersprechen. Es soll natürlich ohne weiteres zugegeben werden, daß den „äußeren Momenten“ eine bedeutende Rolle in der postnatalen Entwicklung, und besonders in der des Skeletts zukommt. Der Einfluß der Funktion, der Belastung, der Muskelwirkung und ähnlicher Faktoren auf das Heranbilden der physiologischen Knochenform steht nach den Untersuchungen von Culmann, Roux, Zschokke, v. Meyer, Jul. Wolff u. a. als bewiesen fest. Wie groß dieser Einfluß auf die physiologische Entwicklung des Individuums ist, zeigt sich dann, wenn für eine lange Zeitdauer jene genannten Momente oder eines derselben in ihrer Wirkung ausgeschaltet sind. Von Humphrey, Paul-Boncourt u. a. werden Oberschenkel von Personen beschrieben, die lange Zeit bettlägerig oder gelähmt waren, ferner Oberschenkelamputationsstümpfe, welche die Körperlast nicht getragen hatten; in diesen Fällen hatten sich unter dem Einfluß des Wegfallens der Körperschwere oder Muskelaktion ziemlich beträchtliche Formveränderungen herausgebildet. Indessen die postnatale Formentwicklung des Individuums, speziell des Skeletts, in ihrer Totalität allein als eine Summe von Eigenschaften zu erklären, die durch Funktion, Belastung, Muskelwirkung etc. erworben seien, dürfte wohl niemandem gelingen. Es entwickelt sich z. B. die Aehnlichkeit der einzelnen Körper- (auch Skelett-) teile mit denen der Eltern, die ja besonders im Schädel und Gesicht markant wird, zum größten Teil erst im postnatalen Leben. Wie wollte man diese Tatsache anders als unter Zuhilfenahme des Vorhandenseins einer ererbten Wachstumsrichtung in jener Periode erklären? Wie anders ferner die Erscheinung, daß ein Angehöriger z. B. der schwarzen Rasse, der in einer fremden Umgebung geboren wird, doch in seinen einzelnen Teilen postnatal sich im wesentlichen in der für seine Rasse spezifischen Weise entwickelt?

Aus den eben angeführten Erwägungen heraus, denen man noch unzählige weitere Beispiele hinzufügen könnte, darf man den Satz Julius Wolffs: die Knochenform sei der Ausdruck der Anpassung an die Funktion, nicht unterschreiben, soweit Wolff damit

die Annahme vertritt, daß jedes Individuum die Form seiner Knochen der Anpassung an „äußere Momente“ verdanke, dieselbe also neu erwerbe. Vielmehr ist auch die Knochenform ein Produkt von Anpassung und Vererbung. Was vom Individuum ererbt wird, ist die dem Genus homo spezifische Wachstumsrichtung des Skeletts, die allerdings nach den Forschungen Roux' und seiner Schüler (Tornier u. a.) eine Anpassung an die Funktion darstellt; neben dieser ererbten — sozusagen — **generellen Anpassung** arbeitet erst als zweites formbildendes Moment die **individuelle Anpassung**

Fig. 15a.



Der Schenkelhals beim Gorilla.

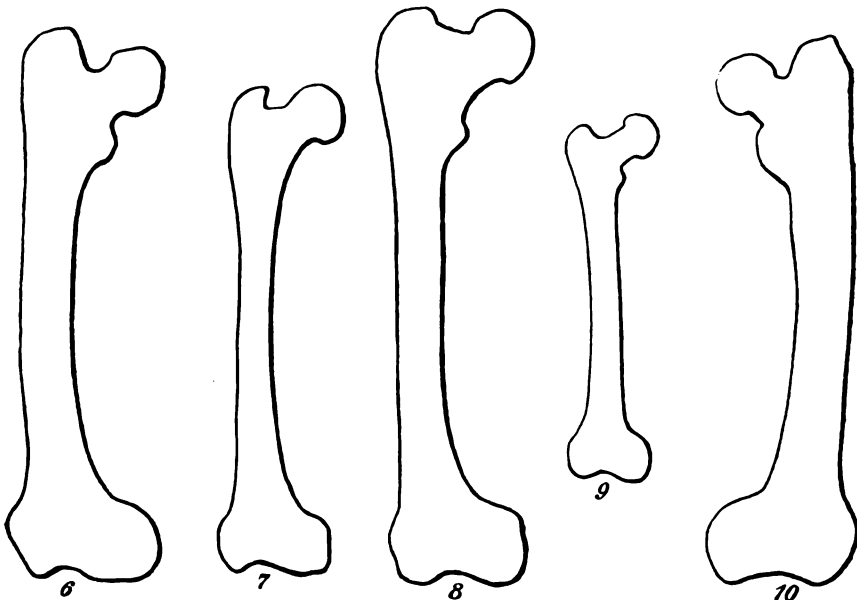
im Sinne Julius Wolffs. Es lebt jedes Individuum nicht nur seine eigene Geschichte, sondern auch die seiner Spezies; dieser Ausspruch Rütimeyers gilt auch für die postnatale Formentwicklung des menschlichen Skelettsystems.

Das Maß der Anteilnahme jedes der genannten beiden Momente an der postnatalen Knochenformentwicklung unter physiologischen Verhältnissen kann heute noch nicht mit Bestimmtheit angegeben werden; die Untersuchungen hierüber sind noch zu spärlich. Daß unter gewissen pathologischen Bedingungen eine Aenderung der ererbten Wachstumsrichtung eintritt, daß es ferner gelingt, in künst-

licher Weise durch Herstellung dauernd abnorm wirkender statischer Verhältnisse jene Wachstumstendenz beim Individuum in falsche Bahnen zu drängen, darauf ist oben schon hingewiesen worden. Es ist aber auch betont worden, mit welcher Zähigkeit jener Faktor seinen eigenen Weg geht, und daß es einer temporär in abnormer Weise sich geltend machenden Statik im allgemeinen nicht glückt, ihn von diesem Wege abzubringen.

Findet nun die physiologische postnatale Formentwicklung des Skeletts, wie oben ausgeführt, unter dem Einfluß von ererbter

Fig. 15 b.



Der Schenkelhals beim Gorilla.

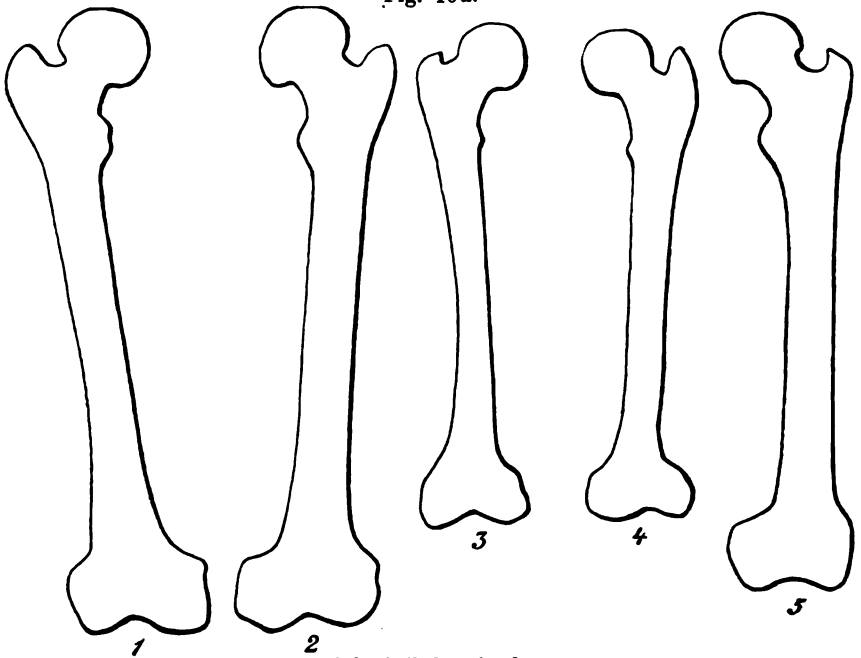
Wachstumsrichtung und individueller Anpassung statt, so können pathologische Formen durch normwidriges Verhalten des einen sowohl wie des anderen Faktors entstehen und in die Erscheinung treten, solange jene zwei Momente wirksam sind. Genuine Abweichungen von der ererbten Wachstumstendenz sind darum zeitlich nicht an die pränatale Entwicklung gebunden, sondern können bis zum Abschluß der postnatalen Epoche auftreten bezw. klinisch mit Deutlichkeit sich bemerkbar machen.

Auf Grund dieser Erwägungen erscheint uns das Dogma, daß „kongenitale“ Formfehler bei der Geburt klinisch sich zeigen müssen,

als falsch und jede Klassifizierung der Deformitäten, die auf diesem Dogma basiert, als revisionsbedürftig. Kann somit von diesem Gesichtspunkte aus unserer oben vertretenen Auffassung von dem Wesen und der Ursache der Deformatio idiopathica adolescentium kein Hindernis in den Weg gelegt werden, so fragt sich weiter, ob wir in positiver Weise das so späte klinische Bemerkbarwerden dieser Deformitäten erklären können.

Ueber den Gang der postnatalen Formentwicklung des Skeletts beim Menschen finden sich nur spärliche Angaben

Fig. 16a.

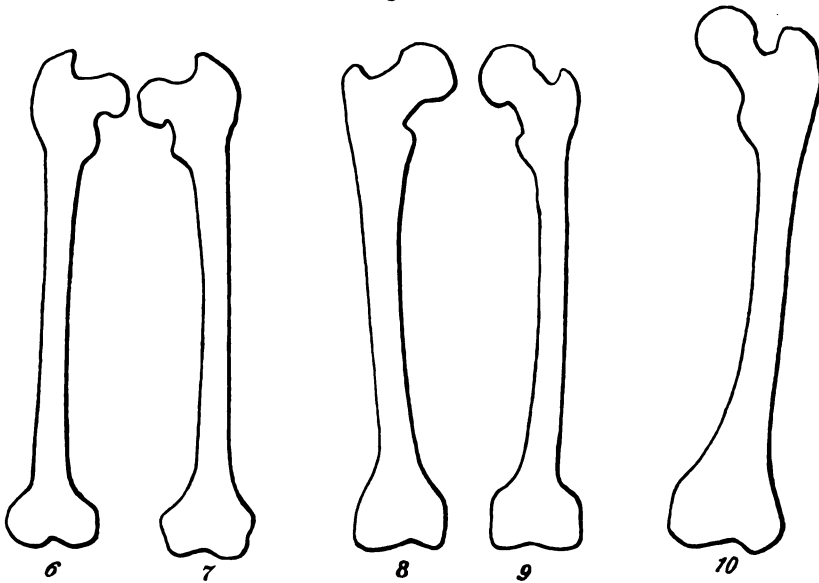


Der Schenkelhals beim Orang.

in der Literatur vor. Es liegt hier zweifellos noch ein großes Feld für zukünftige Arbeit brach. Wie schon oben erwähnt, hat Hueter auf die große Bedeutung derartiger Untersuchungen hingewiesen und selbst zur Ergründung dieses Gebietes wesentliches geleistet. Seine oben schon zitierte Arbeit über die Formentwicklung des menschlichen Thorax bringt den Beweis, daß die typische Faßform des erwachsenen Brustkorbes erst etwa zur Zeit der Pubertät sich aus der Kielform heraus entwickelt. Ebenso weist Hueter nach, daß der Schenkelhals des Kindes gesenker als beim Erwachsenen ist, also

während der postnatalen Periode dem Körperdruck entgegen wächst¹⁾. Seinen bleibenden Grad erreicht der Schenkelhalswinkel am Ende des zweiten Lebensdezenniums (Paul-Boncourt). Faßt man die Faßform des Thorax und die Steilheit des Schenkelhalses als eine Anpassung an die aufrechte Haltung auf, so ist es bemerkenswert, daß diese Anpassung erst im zweiten Lebensjahrzehnt definitiv sich vollzieht. Der Grund für dieses so späte Erscheinen der endgültigen Knochenform dürfte wohl in dem Umstand zu suchen sein, daß die aufrechte Haltung nach allgemeiner Ansicht eines der in der Phylo-

Fig. 16b.



Der Schenkelhals beim Orang.

genie am spätesten erworbenen Characteristica des Genus homo darstellt. Es entspricht dieses Verhalten dem biogenetischen Grundgesetz, welches besagt, daß das, was in der Phylogenie relativ spät erworben ist, auch in der Ontogenie relativ spät auftritt.

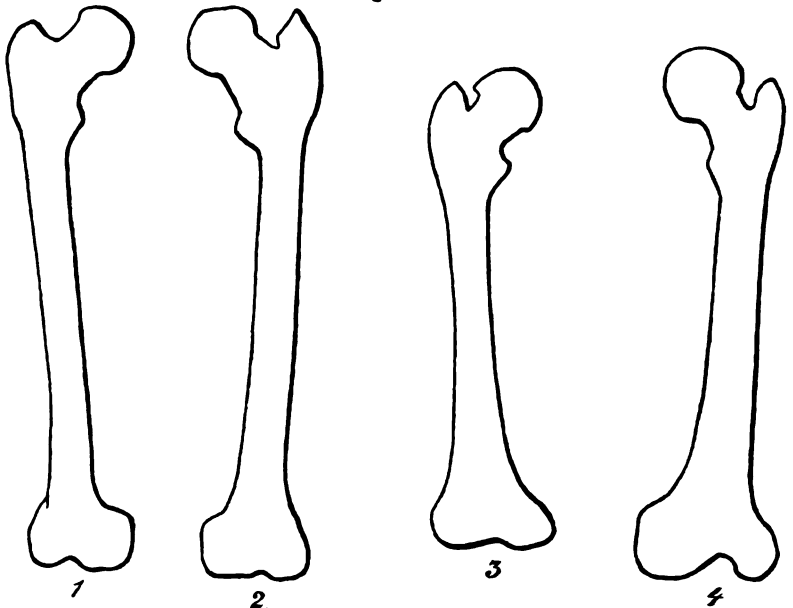
Pathologische Erscheinungen können nun nicht früher sich zeigen, als bis ihre physiologischen Grundbedingungen gegeben sind. Ergo muß man das klinisch bemerkbare Auftreten abnormer Skelettbildungen, insofern sie mangelhafte Anpassungsformungen an

¹⁾ Diese Angabe wird von einigen Forschern bestätigt (Mikulicz, Merkel), von anderen bestritten (Humphrey, Charpy).

die aufrechte Haltung darstellen, zu eben derselben Zeit erwarten in der die physiologische Anpassung sich vollzieht, das ist ungefähr die erste Hälfte und die Mitte des zweiten Lebensdezenniums; denn ihre klinischen Symptome beruhen doch nur auf einem Abstechen von der erst um diese Zeit sich entwickelnden Norm.

Die juvenilen idiopathischen Deformitäten treten nun gerade in der Zeit vom 12.—17. Lebensjahr auf. Unsere oben vertretene Auffassung von dem Wesen dieser Deformitäten kann also durch das erwähnte Dogma, daß kongenitale Formabweichungen sich zur

Fig. 17 a.



Der Schenkelhals beim Schimpansen.

Zeit der Geburt manifestieren müssen, nicht nur nicht erschüttert werden, findet vielmehr geradezu eine Stütze in dem klinischen Verhalten jener Deformitäten bezüglich der Zeit ihres Auftretens.

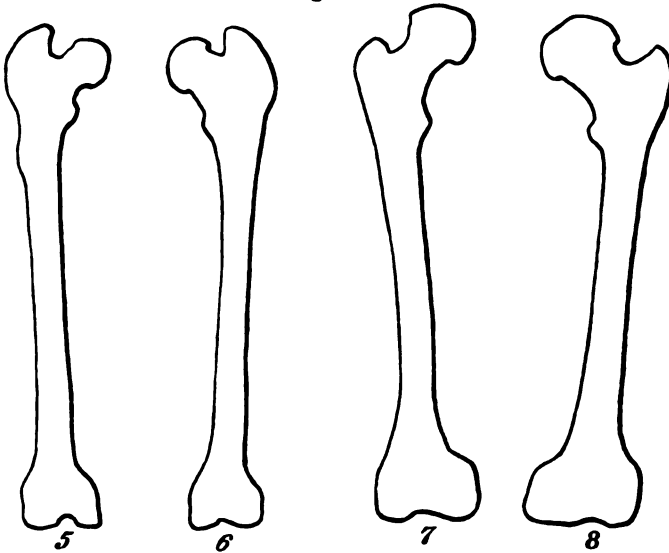
Durch keine der bisher bestehenden Theorien nämlich wird es genügend klar, warum die *Deformitates idiopathicae adolescentium* an das zweite Lebensjahrzehnt in ihrem Auftreten gebunden sind; denn es ist durchaus nicht ersichtlich, warum pathologische Prozesse oder mechanische Momente lediglich in dieser verhältnismäßig sehr kurzen Zeitspanne im Leben des Menschen jene typischen Deformitäten erzeugen sollen. Das ausschließliche Auftreten der idio-

pathischen Verbildungen im Entwicklungsalter des menschlichen Individuums macht es im höchsten Grade wahrscheinlich, daß es sich hier eben um einen Entwicklungsfehler *κατ' ἐξοχήν* handelt.

Der Inhalt der vorliegenden Arbeit ist im Resumé folgender:

Die in der Entwicklungsperiode des menschlichen Individuums in idiopathischer Weise auftretenden Wachstumstörungen, die Scoliosis, Coxa vara, der Pes valgus und das Genu valgum adolescentium, scheinen

Fig. 17b.



Der Schenkelhals beim Schimpansen.

uns nicht in der bisher angenommenen Weise ihre Erklärung zu finden.

Ein bekannter knochenerweichender Prozeß oder eine Anomalie der Muskeln ist bis jetzt nicht als Ursache der genannten Deformitäten nachgewiesen worden.

Die Annahme einer in abnormer Weise einwirkenden Belastung als primärer Ursache jener Deformitäten erscheint uns auf Grund klinischer Erfahrungen als unstatthaft. (Wohl dagegen spielt dieser Faktor in zweiter Linie bei der Umformung von Skeletteilen, die auf irgend eine Weise primär dauernd aus ihrer Lage gebracht sind, eine Rolle.)

Auf Grund unserer früheren Untersuchungen halten wir es für erwiesen, daß die numerische Variation des Rumpfskeletts einen hauptsächlich ätiologischen Faktor der Scoliosis idiopathica adolescentium darstellt. Dieses Phänomen ist nach Rosenberg ein phylogenetischer Entwicklungsfehler.

Vergleichend-anatomische Untersuchungen belehren uns, daß die beim Menschen als idiopathische Wachstumstörungen im adolescenten Alter vorkommenden Coxa vara bzw. Pes valgus und Genu valgum bei den niederen bzw. den höheren Affen physiologische Bildungen sind.

Auf Grund dieser Tatsache (sowohl wie von Analogieschlüssen) ist es für uns höchst wahrscheinlich, daß (ebenso wie die Scoliosis idiopathica adolescentium) auch die Deformatates idiopathicae adolescentium der unteren Extremität, genuine Abweichungen von der dem Genus homo spezifischen Wachstumstendenz — phylogenetische Entwicklungsfehler — darstellen, und zwar im Sinne einer unvollkommenen Anpassung an die spezifisch-menschliche Funktion der unteren Extremität (u. a. aufrechte Haltung).

Das späte klinische Sichtbarwerden der — somit kongenital angelegten — jugendlichen idiopathischen Wachstumstörungen findet in der eigentümlichen physiologischen postnatalen Formentwicklung des menschlichen Skeletts seine Erklärung.

Zum Schluß gedenke ich in dankbarer Erinnerung meines hochverehrten Chefs, des für die orthopädische Wissenschaft und für uns alle zu früh dahingegangenen Herrn Geheimrat Professor Dr. Hoffa. Die Förderung der vorliegenden Untersuchungen war eines seiner letzten Werke. Ferner gebührt mein Dank: Herrn Professor Dr. Brauer, Direktor des zoologischen Museums der k. Universität, für die überaus entgegenkommende Ueberlassung des Materials, sowie Herrn Professor Dr. Matschie und insbesondere Herrn Professor Dr. Tornier für rege Unterstützung bei der Ausführung der Arbeit.

L i t e r a t u r .

- Aeby, Beiträge zur Osteologie des Gorilla. Morphol. Jahrb. Bd. 4.
- Bateson, William, Material for the study of variation, treated with especial regard to discontinuity in the origin of species. London 8°.
- Böhm, Max, Untersuchungen über die anatomische Grundlage der jugendlichen seitlichen Rückgratsverkrümmungen. Zeitschr. f. orthop. Chirurgie 1907, Bd. 19 Heft 1 und 2.
- Derselbe, Zur Aetiologie des flachen Rückens. Ibidem.
- Derselbe, Die numerische Variation des menschlichen Rumpfskeletts. Eine anatomische Studie. Ferd. Enke, Stuttgart 1907.
- Bumüller, Das menschliche Femur nebst Beiträgen zur Kenntnis der Affenfemora. Inauguraldissertation. München 1899.
- Charpy, Le col de fémur. Bull. de la société d'Anthropologie de Lyon 1884.
- Delpsch, Die Orthomorphie in Beziehung auf den menschlichen Körper etc. Weimar 1830. (Deutsche Ausgabe.)
- Deutschländer, Zur Pathogenese der kindlichen Skoliose. Zeitschr. f. orth. Chirurg. 1903, Bd. 11.
- Eulenburg, M., Die seitlichen Rückgratsverkrümmungen. Berlin 1876.
- Henke, W., Die Kontrakturen d. Fußwurzel. Henles u. Pfeufers Zeitschr. Bd. 5.
- Hoffa, Lehrbuch der orthop. Chirurgie 1905, 5. Aufl.
- Hueter, Studien an den Extremitätengelenken Neugeborener und Erwachsener. Virchows Archiv Bd. 25, 26, 28.
- Derselbe, Die Formentwicklung am Skelett des menschlichen Thorax. 1865.
- Derselbe, Klinik der Gelenkkrankheiten. Leipzig 1876—1878.
- Humphrey, On some points in the anatomy of the Chimpanzee. Journ. of Anat. and Phys. 1867, Vol. 1.
- Derselbe, The angle of the neck of the femur at different periods of life and under different circumstances. Journ. of Anat. and Physiol. 1889, Vol. 23 Nr. 5, Vol. 3.
- Joachimsthal, Handbuch der orthop. Chirurgie 1905—1907.
- Klaatsch, Die wichtigsten Variationen am Skelett der freien unteren Extremität. Merkel und Bonnets Ergebnisse der Anatomie Bd. 10.
- Mikulicz, Ueber die individuellen Formdifferenzen des Femurs und der Tibia. Archiv f. Anatomie von His und Braune 1878.
- Derselbe, Die seitlichen Verkrümmungen am Knie und deren Heilungsmethoden. Archiv f. klin. Chir. Bd. 23.
- Paul-Boucourt, Étude des modifications squelettiques consécutives à l'hémiplégie I le fémur. Bull. de la Soc. d'Anthropol. Paris 1900. Sér. V T. 1.
- Rosenberg, Emil, Ueber die Entwicklung der Wirbelsäule und das Centrale carpi des Menschen. Morphol. Jahrbücher Bd. 1 Heft 1.
- Derselbe, Ueber eine primitive Form der Wirbelsäule des Menschen. Morphol. Jahrbücher 1899, Bd. 27.
- Rütimeyer, L., Die Grenzen der Tierwelt. Basel 1868.
- Schmid, F., Ueber die gegenseitige Stellung der Gelenk- und Knochenachsen der vorderen u. hinteren Extremität bei Wirbeltieren. Arch. f. Anthropol. Bd. 6.

- Tripier, Sur la pathogénie du genou en dedans. *Gaz. hebdomadaire* 1875. 38.
- Volkman, R., Krankheiten der Bewegungsorgane. v. Pitha-Billroths Handbuch der allg. und speziellen Chirurgie 1872, Bd. 2.
- Weber, Gebr., Die Mechanik der menschlichen Gehwerkzeuge. 1836.
- van Westrienen, Anna F. A. S., Das Kniegelenk der Primaten und Anthropoiden. *Petrus Camper 4e Deel 1e au 2e, Aflevering* 1906.
- Wiedersheim, Der Bau des Menschen als ein Zeugnis seiner Vergangenheit. 1902.
- Wolff, Julius, Das Gesetz der Transformation der Knochen. Berlin 1892.
- Derselbe, Die Lehre von der funktionellen Knochengestalt. *Virchows Archiv* 1899, Bd. 155.
- Wullstein, Die Skoliose in ihrer Behandlung und Entstehung nach klinischen und experimentellen Studien. *Zeitschr. f. o. Ch.* 1902, Bd. 2.
-

XXXIV.

(Aus der chirurgisch-orthopädischen Abteilung der Universitäts-Kinderklinik Graz.)

Die neurologische Stellung der spastischen Lähmung und ihre Behandlung mit Nervenplastik.

Von

Dozent Dr. Hans Spitzzy,
Vorstand der Abteilung.

Mit 12 Abbildungen.

Unser Verständnis der anamnestischen und ätiologischen Beziehungen der spastischen Lähmungen wurde wesentlich gefördert durch zwei größere Arbeiten, die in kurzer Aufeinanderfolge aus der Klinik Hoffa hervorgegangen sind und das große Material dieser für uns maßgebenden Fachschule vor uns ausgebreitet haben.

P. Glaessner und J. Fränkel haben sich dieser mühevollen Arbeit unterzogen, ersterer behandelt die spastische Diplegie, die sogenannte Little'sche Krankheit, Fränkel die spastische Hemiplegie, die uns meist in der Form der infantilen cerebralen Hemiplegie entgegentritt.

Das Riesenmaterial der Klinik spricht aus der Zahl der beigegebenen Krankengeschichten, Glaessner führt 53 Fälle von Little's disease, Fränkel 53 Fälle von spastischer Hemiplegie an.

Nur so umfassende Zusammenstellungen, wie sie allerdings nur große Kliniken zu liefern vermögen, können den richtigen Hintergrund abgeben, von welchem sich ein derartig vielseitiges Krankheitsbild, wie es gerade diese Krankheitsformen bieten, wirksam und plastisch, als Einheit verständlich abhebt.

Besonders die Aetiologie ist es, die bei solchen großen Zusammenstellungen, bei welchen hauptsächlich die Anamnese und die eingeschlagene Behandlungsart das Gerippe bilden, sich herauskristallisieren läßt; so hat Fränkel dadurch, daß er seine Untersuchungen

auf eine durchaus ätiologische Basis stellte, außerordentlich viel zu unserer Erkenntnis dieser für uns so wichtigen und unsere Therapie so vielfach beschäftigenden Frage beigetragen.

Denn auch hier, wie überall, müssen wir uns vor der Entscheidung für die einzuschlagende Therapie über zwei Dinge möglichste Klarheit zu verschaffen suchen: über die Aetiologie und das Wesen der vorliegenden Erkrankung, oder wenigstens des vorliegenden Symptomenkomplexes.

Der ersten Forderung sind die genannten Autoren in erfolgreicher Weise nachgekommen. In ihren Ausführungen finden sich die Anschauungen Freuds bestätigt, der schon früher in der bekannten oft zitierten Monographie den ätiologischen und organischen Zusammenhang aller der verschiedenen, oft weit voneinander abweichenden Formen dieser Nervenschädigung hervorgehoben.

Als solche wird dieser Krankheitsbegriff wohl allgemein ätiologisch gefaßt: eine meist vaskuläre Störung schädigt die Rindenzentren oder wenigstens ihre Verbindung mit den subkortikalen Knotenpunkten, den Anfängen der langen, unseren Bewegungsmechanismus beherrschenden Pyramidenbahnen.

Pränatal, während der Geburt, sowie postfötal im weiteren Leben des Individuums können diese Momente teils durch akute, teils chronisch verlaufende Prozesse, durch mechanisch oder toxisch einwirkende Noxen zu immer denselben, allerdings auch wieder untereinander außerordentlich variablen Endbildern führen, die die pathologische Anatomie uns als das anatomische Substrat dieser Krankheitstypen vordemonstriert. Ruinen ehemaliger Rindensubstanz: Narben, Cysten, Infiltrate, Substanzverluste zeugen von dem zerstörenden Einfluß eingedrungener Schädlichkeiten, die jedoch gewiß alle den Weg der Gefäße genommen haben, oder von ihnen ausgegangen sind. Traumen, Blutungen, Embolie, Thrombose, mykotische Embolien, Infektionsprozesse geben der vaskulären Aetiologie Fränkels recht.

Nur stört uns noch ein großes Fragezeichen, wie kommt die spastische Kontraktur zu stande? Warum sind meist nur einzelne, und dann fast immer dieselben Muskeln in diesem spastischen Zustande? Wie steht es eigentlich mit dem Verhältnis der Lähmung einerseits und dem Zustand der Ueberreizung andererseits, mit welchem Zwiespalt der Natur wir immer zu rechnen haben?

Es nützt uns nichts, wenn wir uns mit Worten und Namen darüber hinwegtäuschen. Solange wir keine annehmbare Formel für

die Erklärung dieser Paradoxen haben, werden unsere therapeutischen Versuche immer nur eine schwankende Notbrücke sein.

Daß das Wesen der dauernden oder auf die geringfügigsten Reize hin auftretenden Spasmen in einer Ausschaltung oder Behinderung der reflexhemmenden Wirkung der Rindenzentren beruht, wußte man schon längere Zeit; auch Einzelheiten wurden von unseren Meistern richtig gedeutet. So nimmt Hoffa an, daß die Pyramidenbahn an irgend einer Stelle ihres Verlaufes entweder noch innerhalb des Gehirnes oder in ihrem weiteren Zuge vom Gehirn zu den Ganglien im Rückenmark lädiert sei.

Durch Abschwächung der hemmenden Rindeneinflüsse kommt es durch das Ueberwiegen der Reflexreaktionen zu jenen spastischen Bewegungen, welche unserer Krankheit ein so charakteristisches Gepräge geben. Aber die Lokalisation? Warum bei der großen Mannigfaltigkeit doch das konstante Vorkommen von gewissen überwiegenden spastischen Muskelgruppen? [Ich erinnere an die Adduktoren, die Kniebeuger, an die überaus typische Deformität der Hand, des Fußes.] Warum erscheinen einzelne Muskelgruppen den überreizten gegenübergestellt, paretisch, fast gelähmt, aber ohne daß sie Entartungsreaktion zeigen?

Worin besteht das Wesen und insbesondere diese scheinbar elektive Fähigkeit dieses Prozesses?

Da dieser Frage immer in unseren diesbezüglichen Arbeiten ausgewichen wird, oder ihre Beantwortung direkt aus dem Bereich des Möglichen geschoben wird, möchte ich doch einer neuen geistvollen Auffassung dieser Fragen hier Erwähnung tun; sie ist imstande uns auf vieles, auf sehr vieles zu antworten und unserem therapeutischen Handeln eine etwas bessere Trittfestigkeit zu geben. Gerade dieser Frage wurde natürlich schon immer von neurologischer Seite eine besondere Aufmerksamkeit zugewendet, auch die neueste, meiner Ansicht nach natürlichste, Erklärung stammt von einem Neurologen, O. Förster¹⁾. Ich glaube meinen engeren Fachgenossen einen kleinen Dienst zu erweisen, wenn ich die herrschenden diesbezüglichen Lehren und insbesondere die Forschungsergebnisse Försters aus der für uns oft nicht ohne weiteres verständlichen neurologischen Diktion in unser vorwiegend praktischen Zwecken dienendes Idiom übersetze,

¹⁾ O. Förster, Die Kontrakturen bei den Erkrankungen der Pyramidenbahnen. Berlin (Karger) 1906.

was mir bei meiner mehr nach dieser Seite neigenden Fachbetätigung leichter gelingt.

Sicher fällt die Ursache der Kontrakturen myogener Natur, als welche die Muskelspasmen aufzufassen sind, mit Störungen der Pyramidenbahnen zusammen, sei es nun, daß ihre Zentralstation in der grauen Rinde verletzt ist, so daß ihr hemmender Einfluß ganz ausfällt, oder daß die Bahnen an einer Stelle ihres langen Verlaufes einer von außen einwirkenden Schädlichkeit soweit unterliegen, daß ihre von der Rinde herziehenden Hemmungsfasern außer Funktion kommen. Förster illustriert uns diese größere Empfindlichkeit der hemmenden Fasern durch den Verlauf verschiedener Lähmungsprozesse, bei welchen z. B. bei einer Markkompression es zuerst zu einer spastischen Affektion und dann erst zu einer schlaffen Lähmung ein und derselben Muskelpartie kommt. Er erinnert daran, daß auch im Vagus die Hemmungsfasern für das Herz besonders vulnerabel sind und viel eher als die anderen, motorischen Funktionen dienenden Fasern dieses Nerven zu Schaden kommen.

Dadurch, daß jetzt der Muskelapparat mehr als sonst dem Einfluß der subkortikalen Zentren unterliegt, die die Muskeln überhaupt immer in einem gewissen Tonus zu erhalten haben, jedoch von den Rindenzentren regulierend beeinflußt werden, erscheinen die Muskeln in dem Zustand der Ueberreizung; sie bieten das Bild der Reizungskontraktur, die nur eine Uebertreibung des normalen Tonus darstellt und sich dadurch wesentlich von der antagonistischen Schrumpfungskontraktur unterscheidet, die durch Abbau des Gewebes hervorgerufen wird. Letztere entsteht z. B. nach einer vollständigen Lähmung des N. peroneus in der Achillessehnenmuskulatur, wenn diese infolge des völligen Ausfalls der Antagonisten zu dauernder Ruhe verurteilt ist. Woher aber die elektive Qualität des Prozesses, deren Folgen mit dem Namen Ausfallskontrakturen bezeichnet werden? („Sie entstanden infolge Ausfalls eines der zahlreich übereinander geschichteten, zur Aufrechterhaltung des normalen Spannungsgleichgewichtes der Muskeln ineinander greifenden Innervationsmechanismen.“ Förster.) Die Lehre von Gehuchten kann uns nicht befriedigen; er nahm an, daß es sich bei der spastischen Lähmung um eine wirkliche Lähmung der von den spastischen Gruppen überwundenen Bewegungsmechanismen handelt, wie etwa bei dem früher angenommenen Falle einer Peroneuslähmung die Stellung des Fußes dem Zug der erhaltenen Muskelteile folgt.

Für die Auswahl aber fehlt wieder die Erklärung.

Auch nach Mann hängt der Spasmus von der Differenz zwischen dem Gelähmtsein und Intaktsein antagonistischer Muskelgruppen trotz aller zugegebenen Nüancierungsmöglichkeiten ab.

Nach v. Monakow sind alle Muskeln einer Extremität nahezu gleichmäßig spastisch affiziert, durch den Wegfall der hemmenden Rindenzentren wirken die subkortikalen einfacher funktionierenden Zentren im Sinne einer Massenspannung in den Muskeln einer Extremität, die ihrem Querschnitt nach stärkere Gruppe überwiegt.

Doch wendet Förster mit Recht ein, daß die außerordentliche Mannigfaltigkeit der Spasmen insbesondere bei den intra vitam erworbenen spastischen Affektionen dagegen spricht.

Förster hat die scharfsinnige Beobachtung gemacht, daß bei einer Schädigung der hemmend regulierenden Zentren jene Muskelgruppen in den Zustand der spastischen Kontraktur geraten, deren Insertionspunkte längere Zeit durch irgendwelche Faktoren einander genähert waren. Die außer der völligen Willensbeherrschung liegenden Muskeln passen sich dieser Annäherung mittels aktiver, unwillkürlicher, allmählich progredienter Spannungsverhältnisse an und verharren dann in diesem Zustand der Verkürzung weiter.

Durch viele klinische Beobachtungen, denen nach meinem Ermessen direkt der Wert eines Experimentes zukommt, wies er nach, daß bei den sich entwickelnden spastischen Kontrakturen im Restitutionsverlaufe von Hemiplegien bei Erwachsenen immer in jenen Muskeln der affizierten Extremität sich Kontrakturen spastischer Art entwickelten, deren Insertionen durch die zufällige oder experimentell vorgeschriebene Lage während des Zustandes der schlaffen Lähmung sich in stärkerer Annäherung befunden haben. Doch treten sie nur ein, wenn die subkortikalen Zentren vom Cortex isoliert sind (Isolierungserscheinungen, Munk), sie bedeuten dann nur eine erhebliche Steigerung normaler Fixationsspannung der Muskeln und des normalen Dehnungswiderstandes. Je länger die prädisponierende Lagerung dauert, je näher die Insertionspunkte liegen, je mehr das hemmende Rindengrau bzw. seine Verbindungen mit den subkortikalen Zentren geschädigt sind, desto stärker, desto hochgradiger bilden sich die Kontrakturen aus. Beweisend ist der Versuch von Munk, der bei Affen das Rindengrau der Extremitätenregion einseitig exstirpierte; die Affen

waren dann noch im stande, das dazugehörige Bein für die gewöhnlichen automatischen Bewegungskomplexe, wie das Laufen, Klettern, zu benutzen. Waren diese Affen ständig in engen Käfigen gehalten, so daß sie die Extremitäten nicht bewegen konnten, so entwickelten sich an der entsprechenden Extremität (gegenüber dem verletzten Hirngraue) spastische Kontrakturen, die genau der Hockstellung des Tieres im Käfig entsprachen, so daß nach der oben angeführten Formel die Muskeln mit den genäherten Insertionen in spastische Kontrakturen verfielen.

Wurde die Hockstellung durch häufiges Bewegen der Extremitäten außerhalb des Käfigs unterbrochen, so traten diese Kontrakturen nicht ein.

Kann man noch eine bessere Erklärung, eine deutlichere Analogie mit der zusammengekauerten Stellung des Kindes in utero sich konstruieren?

Bei dem Kinde sind bei der Geburt die Cortexzentren noch sehr mangelhaft entwickelt. Es ist eine bekannte Tatsache, daß bei allen Neugeborenen sich die Muskeln in einem gewissen Grade von nicht leicht zu überwindendem Hypertonus befinden, was sich insbesondere beim Schreien des Kindes äußert. Lange Zeit nach der Geburt noch behält das Kind die Lage, die es in utero eingenommen hat, bei. Die Oberschenkel in Hüft- und Kniegelenken gebeugt, die Füße meist plantarflektiert, in selteneren Fällen (ca. 20 %) dorsal flektiert, die Arme sind im Ellbogen gebeugt, die Hand sehr stark proniert und flektiert, die Finger gebeugt, der Daumen adduziert, oft bei normalen Kindern konstant so stark eingeschlagen, daß Druckstellen entstehen. Diese Stellung finden wir beim neugeborenen Kinde normal, sie bedeutet die Ruhestellung des Säuglings noch für längere Zeit seines extrauterinen Lebens. Bei Fällen der Myotonia congenita finden wir diese typische normalspastische Haltung ins pathologische verzerrt, bei vital sehr geschwächten Säuglingen, bei Atrophikern, kehrt diese subkortikale Lage wieder (Myotonie der Atrophiker).

Diese habituell eingehaltene Stellung verändert der Säugling ja teils unwillkürlich durch die Abwehrbewegungen (die jedoch z. B. an den Beinen wieder im Sinne der Beugung, Anziehen der Knie, erfolgen), teils mit der allmählichen Ausbildung der kortikalen Einflüsse auch willkürlich, immer wieder jedoch kehrt diese von Förster treffend genannte „spezifisch subkortikale Lage“ zurück.

Wenn nun pränatal oder intra partum ein Trauma die Rindenzentren betroffen hat oder durch dasselbe ihre Verbindung mit den subkortikalen Zentren zerstört wurde, ist es da nicht eine ganz selbstverständliche Folgerung, daß diese subkortikale Lage für den entsprechenden Körperabschnitt in erhöhterem Maße persistieren muß? Sei es nun, daß die entsprechenden Rindenzentren nicht angebildet werden, oder daß die angebildeten durch eine Blutung, durch einen lokalen infektiösen Zerstörungsprozeß, durch eine auf dem Gefäßwege vermittelte toxische Noxe zu Grunde gegangen sind, immer wird durch ihre Ausschaltung eine spastische Kontrakturstellung in den entsprechenden Körperteilen resultieren, und ihr spezielles Bild wird eine Wiederholung der Lage sein, die dieser Körperteil unter dem Einfluß der subkortikalen Zentren allein einzunehmen pflegt bzw. eingenommen hat.

Wird der kortikale Einfluß in späterem Leben unterbrochen, wie z. B. durch Zerstörungen im Verlaufe einer encephalitischen Infektion, so treten bei großer Jugend des Patienten wieder die pränatalen Lagerungsmomente in den Vordergrund, oder es spielt die Wirkung der Schwere, Lagerung im Bette, die deformierende Rolle und außerdem, meint Förster, bestünde doch, trotz allen anderen kontrakturfördernden Momenten, eine gewisse Differenz zwischen den einzelnen Muskelgruppen in Bezug auf die Leichtigkeit, mit der sie der Kontraktur verfallen, „und zwar jene, die die Glieder in bestimmten Stellungen zu fixieren haben, mehr als jene, welchen vornehmlich lokomotorische Aufgaben gestellt sind“, also wieder jene Muskeln mehr, deren Insertionen der Natur ihrer Aufgabe nach sich öfter in dauernder Annäherung befinden. Lassen diese Erklärungen uns auch immer noch einzelne Fragen offen, so bringen sie doch außerordentlich viel Licht in diese immer noch matt erhellten Gebiete. Sie sind großzügig und einfach, wie alle Naturgesetze, und stellen die Naturvorgänge einfach dar, was schon immer ein großes Zeichen der Wahrheitsnähe ist; sie sind der Natur mit gespanntem Ohre scharfsinnig abgelauscht, was ich insbesondere bei der Beobachtung des neugeborenen Kindes zu bestätigen im stande bin. Bei der Lektüre dieser klassischen Arbeit wundert man sich nur, daß man so lange an dieser selbstverständlich erscheinenden Natursprache achtlos vorübergeschritten.

Die zögernden sakkadierten Bewegungen unserer Spastiker, der Ausdruck des ständigen Kampfes zwischen Cortex und Subcortex,
Zeitschrift für orthopädische Chirurgie. XX. Bd. 37

rücken unserem Verständnis näher; die dem Einfluß des Cortex gleichsam entschlüpfenden athetotischen Bewegungen bieten weiter keinerlei Erklärungsschwierigkeiten.

In allen näheren Details sei auf die klassischen zitierten Arbeiten verwiesen, deren Lektüre außerdem jedem Naturbeobachter einen Genuß bereiten wird.

Die Kapitel Verlauf, Symptome, Diagnose, Prognose kann ich füglich übergehen, ich hätte den bereits zitierten größeren Arbeiten nichts Bemerkenswerteres beizufügen.

Dafür schaffen diese eingangs vielleicht etwas breit gehaltenen Forschungsergebnisse eine außerordentlich sichere Basis für unsere Therapie. In manchen bisher nur durch die Erfahrung gesicherten Winkel unserer therapeutischen Rüstkammer leuchtet die Erkenntnis hinein, anderseits wird wieder manche tiefe Perspektive für die Zukunft eröffnet.

„Wir müssen mit allen uns zu Gebote stehenden Mitteln die Energie des kortikomotorischen Neurons zu heben und dagegen die Wirkung des peripheren Neurons abzuschwächen suchen.“

Diese Worte Hoffas werden durch die Klarlegung der Wesensverhältnisse der spastischen Kontrakturen vollinhaltlich bestätigt. Wir haben zuerst die Spasmen, die deformierenden, die soziale Stellung des Individuums unmöglich machenden Kontrakturstellungen zu beseitigen. Durch ausgiebige Tenotomien und darauffolgende korrigierende Verbände gelang dies. Durch die Entfernung der Insertionspunkte, und zwar durch die dauernde Verlängerung des Muskels kommt der Muskel außer den Bereich der ihn ergreifenden drohenden Kontraktur. Lange Zeit soll das Gelenk in überkorrigierter Stellung sein, damit die Sehne gewiß verlängert und der subkortikale Einfluß durch längere Zeit ausgeschaltet wird. Ist dies geschehen, so kommt auch der früher oft ganz funktionstot erschienene Muskel wieder zum Leben, man beobachtet sogar sehr oft auch in diesem eine eigentümliche Starre. So konnte ich einige Male nach der Korrektur, bzw. Ueberkorrektur der Adduktorenspannung eine nicht unerhebliche Dauerspannung in den Abduktoren beobachten, ein Ereignis, das sich bei der früher geübten völligen Durchtrennung der Achillessehne unangenehm fühlbar machte, wenn die auftretende Spannung der Dorsalflexoren das Zusammenheilen der Sehne verhinderte.

An der unteren Extremität werden also die einfachen subkutanen und offenen Tenotomien wohl stets das Feld gegen andere

auftauchende Methoden behaupten, die stets die für jeden vernünftigen Praktiker abschreckende Marke des Komplizierterseins ohne Mehrresultat tragen.

Es gelingt ja auch mit diesen einfachen Mitteln ziemlich leicht an der unteren Extremität die erste therapeutische Forderung zu erfüllen und die Spasmen und damit die Kontrakturstellungen zu beseitigen. Das Einexerzieren des ersten Neurons, oder vielleicht die Einschleifung neuer Bahnen bei bestehender Cortextläsion ist ja dann mit Hilfe der ausgebildeten Uebungstherapie mehr oder weniger leicht mit wechselndem von der Geduld und Intelligenz beider Teile abhängigem Erfolge durchzuführen.

Schwieriger liegen die Verhältnisse an der Hand und am Arm. Mit den groben Bewegungen, mit der primitiven Funktion, die ein Bein eben schon gebrauchsfähig erscheinen lassen, ist unser Kulturorgan noch ein unbrauchbares Körperanhängsel. Wir brauchen viel mehr Bewegungsabstufungen, um auch nur die gewöhnlichsten Greifbewegungen, die alltäglichsten Verrichtungen damit ausführen zu können.

So kommt man am Arme, besser gesagt, an der Restaurierung der Hand nicht mit den einfachen Sehnenschnitten aus, wir müssen nach Hoffa den Ueberschuß an Energie durch Ueberpflanzung dem Antagonisten zuführen.

So ist es hauptsächlich die obere Extremität, an welcher die verschiedenen Operationsmethoden der Kraftübertragung, die geeignet sind, das gestörte Muskelgleichgewicht wieder herzustellen, miteinander in Wettstreit kommen.

Die fast typische Stellung, in welcher sich eine spastisch paretische Hand uns darstellt, wurde bereits im vorhergehenden charakterisiert: mehr oder minder behinderte Streckfähigkeit im Ellbogengelenk, die Hand in Beugung im Handgelenk, auch die Beuger der Finger in verkürzender Kontrakturstellung; die Finger können aktiv nicht oder nur mit Anstrengung gestreckt werden, meist gelingt dies nur bei gleichzeitig gebeugtem Handgelenk, woraus dann eine typische oft abgebildete Haltung resultiert; wenn das Handgelenk in der Streckung mühsam die Beugekontraktur überwindet, so beugen sich die Finger.

Dazu eine hochgradige Pronationskontraktur, die oft auch passiv kaum zu redressieren ist. Der Daumen ist adduziert, oft gebeugt, kann meist aktiv nicht gespreizt werden. In diesem Zustande ist

die Hand dem Träger wenig zu nutze, die Kinder benützen sie meist gar nicht, oder nur gezwungen und mit Widerwillen; die Kraft in den Beugern ist, was das Festhalten von Gegenständen anlangt, meist ziemlich groß. Nur das Anfassen derselben ist wegen der mangelnden Supinationsfähigkeit und der Ungelenkigkeit des Daumens sehr erschwert; so ist es ihnen unmöglich, mit der Palma der Hand an die Stirn zu langen, das Halten des Löffels, das Kämmen der Haare, das Langen an die Nase ist auch bei gering spastischen Händen sehr schwer durchführbar, und so ist das Kind schon an der Erlernung der gewöhnlichsten „animalischen“ Funktionen behindert, von weiteren Kunstfertigkeiten gar nicht zu reden, die bei der mangelnden Willensbeherrschung ohnehin erst durch langen Uebungstraining zu erreichen sind.

Um diese gestörten Funktionen wieder in Gang zu bringen, wurden die verschiedensten Kraftübertragungen versucht, von welchen Fränkel die an der Klinik Hoffa geübten in einer Tabelle zusammenfaßte. Es handelte sich meist um Verkürzungen der Strecker, um entsprechende Verlängerung der Beuger zur Beseitigung der Beugekontraktur der Hand und der Finger; zur Aufhebung der Pronations spasmen die Hoffasche Pronatorenplastik, die Uebertragung des proximalen Insertionspunktes des *M. pronator teres* vom medialen Kondyl auf den lateralen. Auch der *M. flexor ulnaris* wurde durch Umlagerung zur Erzielung einer aktiven Supination, das distale Ende der Flexorensehnen zur Erzielung einer aktiven Daumenabduktion verwendet.

Man sieht aus dieser schematischen Aufzählung, daß es eines ziemlich komplizierten Operationsmechanismus bedarf, um das gestörte Muskelgleichgewicht wieder herzustellen.

Diese Tatsache hat mich mit anderen Ueberlegungen dazu bewogen, das Problem von einer anderen, einer etwas mehr zentral gelegenen Seite anzugehen.

Betrachten wir einmal die spastisch affizierten Muskelgruppen, so ergibt sich die Tatsache, daß es hauptsächlich, ja meist ausschließlich Muskeln aus dem Gebiete des Medianus sind, die im Zustande des Hypertonus sind. Der *M. pronator teres*, die Finger- und Handbeuger sind vom Medianus versorgt, und ebenso der Opponens und Beuger des Daumens.

Diese Muskeln befinden sich in einem Zustande der dauernden Annäherung ihrer Insertionspunkte, sie sind in einem Dauerreiz-

zustande, bei jeder unwillkürlichen Abwehrbewegung erfolgt diese noch im Sinne dieser Kontrakturstellung.

Die Antagonisten dieser Gruppen, die Supinatoren, die Finger- und Handstrecker, die Abduktoren des Daumens gehören dagegen wieder alle einem anderen Muskelgebiet, dem des N. radialis zu. Sie befinden sich alle in einem Zustande der dauernden Ueberdehnung, im Zustande eines Hypotonus, mindestens im Verhältnisse zu ihren übermächtigen Antagonisten. Wenn es also gelingt, das eine Gebiet zu Gunsten des anderen etwas abzuschwächen, d. h. dem einen Nervenmuskelapparat etwas von seinem Innervationsstrom zu nehmen und dem anderen diesen Ueberschuß zuzuführen, so wäre man ja der Lösung dieses Problems um ein Bedeutendes näher gekommen, wenn man schon bei der Sehnenplastik den Ueberschuß an Energie dem Antagonisten zuführen wollte, so könnte es ja bei der Nervenplastik in viel ausgiebigerer Weise geschehen.

Die Verhältnisse lagen gerade hier verhältnismäßig einfach genug. Die beiden erwähnten Nervenmuskelgebiete sind wirklich annähernd antagonistisch, nur am Daumen stört der Umstand, daß der Adduktor pollicis vom N. ulnaris versorgt wird, so daß eine Schwächung des Medianusgebietes hier gegen die Adduktion nicht den gewünschten Erfolg haben kann, dagegen wohl eine Stärkung des Innervationsstromes im N. radialis. Sonst forderte alles zum Versuch der Kraftübertragung direkt auf. Viele Schwierigkeiten, mit denen wir bei schlaffen Lähmungen in den Fragen der Nervenplastiken immer werden zu rechnen haben, fallen hier weg, wir haben es mit nur geschwächten Nerven zu tun. Es sind keine Abbaureste, die vorliegen, sondern noch gangbare Wege. Nach vielen Plastiken und Versuchen scheint es mir, daß gerade der Zustand der Nervenendapparate in den Muskeln von ausschlaggebender Bedeutung für die Aussichten des Erfolges nach einer Nervenpfropfung sind. Und gerade in dieser Frage sind uns sowohl die Physiologie wie die Pathologie der Nerven und Muskeln die Antwort noch im weitesten Ausmaße schuldig: wir wissen darüber beim Menschen eigentlich fast gar nichts, wenigstens nichts, was in dieser Richtung brauchbar wäre. Soweit jedoch sind die diesbezüglichen Beobachtungen gediehen, daß lange fortgesetzte Galvanisation auch bei unterbrochenen Nervenzuleitungen im stande sind, die Involution dieser wichtigen Organe hintanzuhalten, daher auch die günstigen Erfolge der Nervenpfropfungen bei Fällen von Lähmungen, die, trotzdem es immer nur

zu wurmförmigen Zuckungen (Entartungsreaktion) gekommen, doch konsequent galvanischen Reizungen ausgesetzt wurden, ein Umstand, der geeignet ist, die Behandlung von frischen Poliomyelitisfällen einigermaßen reformatorisch zu beeinflussen: keine Inaktivitätsinvolution eintreten lassen, sondern bis zur Vornahme eines eventuellen Neuanschlusses, durch die ganze Zeit der Spontanregeneration künstlich die Totaleinschmelzung durch öfteres elektrisches Ingebrauchsetzen verhindern.

Bei der spastischen Lähmung sind diese feinen „Sinnesorgane“ in den Muskeln empfindlich und intakt, hier drängt dafür eine andere Frage zur Beantwortung, die auch zur Zeit noch sehr im Dunkeln schwebt. Fügen wir in den Verlauf eines Nerven, hier des N. radialis, die Hälfte oder einen Teil eines anderen, so daß wir eine partielle zentrale Implantation des übermächtigen Nerven auf den schwächeren ausführen, können da die Fasern der implantierten Nerven mit jenen des zu verstärkenden wirklich eine derartige organische Verbindung eingehen, daß es nicht bloß zu einer anatomischen, sondern auch zu einer funktionellen Heilung kommt? Die bisherigen Erfahrungen sagen ja; man kann einen völlig gelähmten Nerven dadurch, daß man einen Teil eines intakten mit ihm verbindet, unter günstigen Umständen fast ganz wieder zur Funktionsfähigkeit bringen (Hackenbruch, Spitzzy), man kann, sage ich, aber wie geht dies zu und warum gelingt es nicht immer?

Daß der eingepflanzte Nerv sich vielfach spaltet, daß bei einer peripheren Anschaltung z. B. distal von der Pfropfungsstelle in den Nerven eine viel größere Anzahl von Achsenzylindern sind, wie proximal davon, hat Kilvington durch direkte Zählung nachgewiesen. Wenn dies gelingt, warum sollte es nicht gelingen, Nervenfasern verschiedener motorischer Nerven zu gemeinsamer sich verstärkender Wirkung zu bringen?

Die vorgenommenen Operationsversuche scheinen uns recht zu geben. Es ist in allen von den drei operierten Fällen eine hervorragende Funktionsverbesserung zu konstatieren gewesen, was auch ohne weiteres aus den beigegebenen Bildern ersichtlich ist. Ueber die in diese Frage einschlägigen natürlich angestellten Versuche soll anderweitig zusammenhängend berichtet werden.

Eine zweite immer gestellte Frage betrifft die Ausfallserscheinungen. Diese treten natürlich auf, wenn wir z. B. ein Drittel des M. medianus abspalten. Besonders anfänglich wirkt störend die oft ein-

tretende Unmöglichkeit, den Zeigefinger, dessen Beuger ausschließlich vom Medianus versorgt werden, zu beugen, doch regeneriert sich dies gewöhnlich im Verlauf von ca. 8 Wochen. Ich wende bei der Abspaltung des Lappens den Kunstgriff an, den Pfropfungslappen nicht durch einen auf den Nervenstamm senkrechten, sondern mittels eines schrägen Schnittes zu trennen, es entsteht dann an der Abspaltungsstelle keine Stufe, sondern wieder ein kleiner Lappen, der sich an den angefrischten Hauptstamm legt, und von diesem aus wieder innerviert wird, wie bei der peripheren Implantation. So hatte ich über große Ausfallserscheinungen nicht zu klagen, es bleibt ja hie und da eine Schwäche, doch da diese ja in dem früher übermächtigen Antagonisten auftritt, ist sie im Sinne des Muskelgleichgewichtes ja nicht zu beklagen, kleine Defekte oder nicht korrigierte Reste können durch eine dann bedeutend einfachere Sehnenoperation sehr leicht korrigiert werden.

Die folgenden drei Krankengeschichten mögen mit den beigegebenen Bildern das Gesagte erläutern.

Johanna R., 3 $\frac{1}{4}$ Jahre alt, rechtzeitige leichte Geburt, drei andere Geschwister gesund, Lues nicht eruierbar. Vater und Mutter angeblich gesund, Werkarbeitersleute, keine Fehl- noch Totgeburten, die vorliegende Erkrankung bestehe seit der Geburt, als Kind öfter Fraisenanfalle. Sonst immer gesund.

Guter Ernährungszustand, körperlich und geistig dem Alter entsprechend entwickelt.

Es besteht eine spastische Parese der linken Körperhälfte, die sich besonders in den Extremitäten äußert. Der Arm kann im Ellbogengelenk nur mit Anstrengung, jedoch dann vollständig gestreckt werden, der Unterarm und die Hand stehen in extremer Pronationsstellung, die weder aktiv, noch durch stärkere Gewalt passiv überwunden werden kann (Fig. 1). Die Finger stehen in Beugestellung und können nur bei Beugung des Handgelenkes etwas gestreckt werden; besonders bleiben die letzten Phalangen auffallend zurück. Der Daumen steht adduziert, opponiert und eingeschlagen, kann aktiv nicht abduziert werden.

Die Kraft, mit der Gegenstände festgehalten werden, ist links geringer wie rechts.

An der unteren Extremität die typischen Störungen, Pes equinus, und leichte Beugekontraktur im Kniegelenk.

Operation am 20. September 1906. Partielle zentrale Implantation des N. medianus in einen longitudinalen Schlitz des N. radialis. Umhüllung mit einer gehärteten Hundearterie. Verband in Beugestellung und Supination mit gestreckten Fingern.

Am Bein Achillotenotomie nach Bayer, Gipsverband.

2. Oktober reaktionsloser Verlauf, Entfernung der Nähte.

Fig. 1.

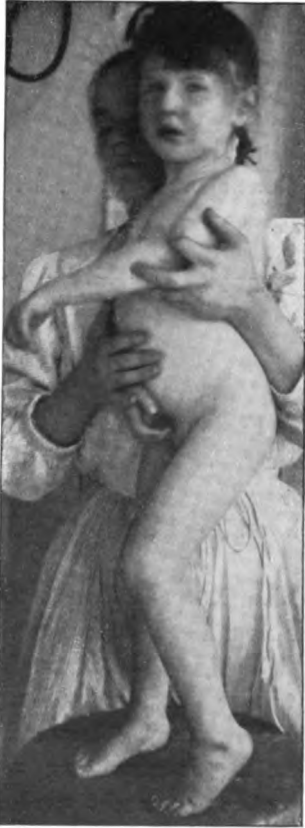
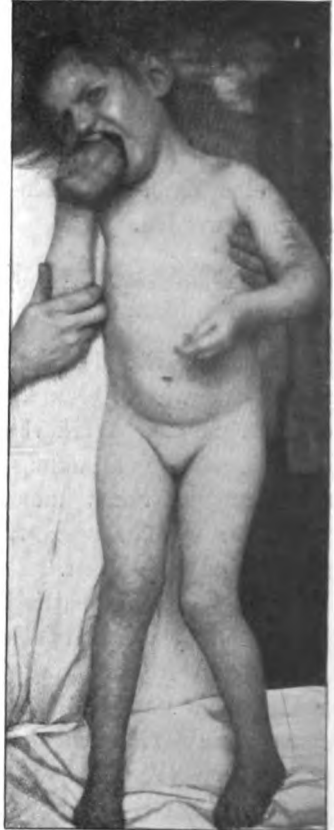
Fig. 2.



Nur 3 Wochen wird ein Gipsschalenverband getragen, an welchem der Arm in korrigierter Stellung fixiert ist, darauf werden täglich Uebungen mit der Hand gemacht, und die Muskulatur sowohl des Medianus- wie des Radialisgebietes mit starken Strömen galvanisiert.

Nach 2 Monaten begann die anfängliche Schwäche der Fingerbeugung und Handbeugung an zu schwinden, es war sowohl die

Supination wie auch die Pronation aktiv möglich, alle Finger können gebeugt wie gestreckt werden, bis auf den Daumen (Fig. 2).

Nach diesem Status wurde das Kind nach Hause entlassen.

5 Monate nach der Operation zeigte sich folgendes Bild: Pronation und Supination aktiv fast normal möglich.

Das Kind kann mit der flachen Hand zur Nase greifen, kann Finger und Hand strecken, nur die Endphalangen bleiben etwas zurück, außerdem kann das Kind mit ziemlicher Kraft Faust machen, links etwas schwächer wie rechts, die Abduktion wie die Opposition des Daumens aktiv möglich (Fig. 3, 4).

Alle diese Bewegungen erfolgen zwar mit der den Spastikern eigenen Verlangsamung der intendierten Bewegungen, besonders unter die Streckbewegungen mischten sich oft ohne weitere Veranlassung Anläufe zu Beugebewegungen.

Gelegentlich einer Nachfrage im September 1907 antwortete die Mutter, daß die Hand jetzt sehr gut brauchbar sei, der Zustand im wesentlichen sich weiter nicht verändert habe, nur die Streckung der Endphalangen der Finger sei nicht vollständig (N. ulnaris).

Marie P., 12 Jahre alt, illegitimes Kind, Vater und Mutter gesund. Das Kind soll früher ganz normal gewesen sein. Vor 2 Jahren hatte es eine Meningitis — Encephalitis durchgemacht. Nach diesem lange dauernden Krankenlager blieb es auf der rechten Seite ge-

Fig. 3.

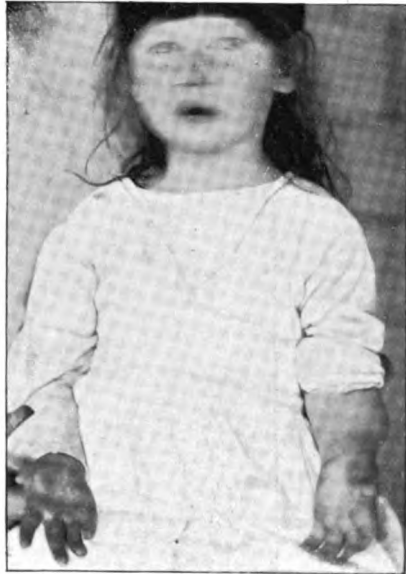
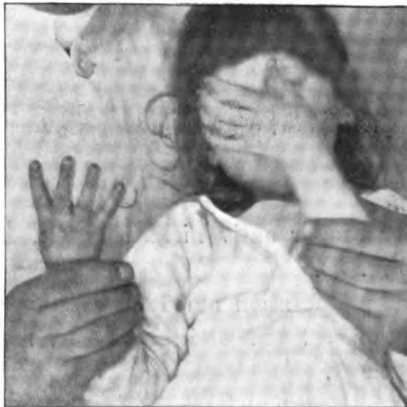
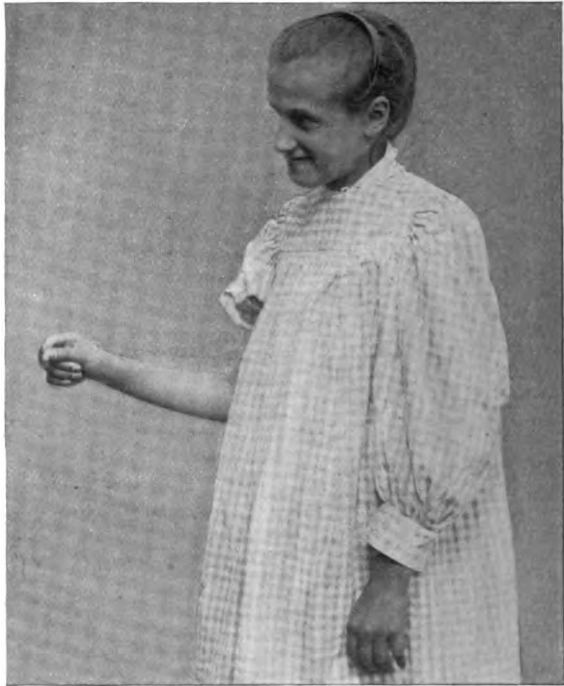Fig. 4.



lähmt, d. h., es restierte eine spastische Hemiplegie der rechten Körperseite.

Im allgemeinen dasselbe typische Bild wie im vorhergehenden Falle, die Hand blieb in jener Stellung spastisch affiziert, in der sie während der Zeit der schlaffen Lähmung der Schwere folgend gehalten worden war. Pronation des Unterarmes und der Hand, Streckung

Fig. 5.



der Finger aktiv nicht möglich, Abduktion des Daumens unmöglich (Fig. 5).

Operation am 12. September 1907. Zentrale partielle Implantation ca. ein Drittel des N. medianus in den N. radialis wie im Falle 1.

Reaktionsloser Verlauf. Darauf nach vollendeter Wundbehandlung Anlegung einer Gipsschiene in überkorrigierter Stellung.

Der jetzige Stand, 2 Monate nach der Operation, ist in beifolgenden Bildern wiedergegeben. Die Hand kann aktiv pro- und supiniert werden, die Finger können gebeugt und gestreckt werden,

es bleibt noch manchmal ein oder der andere Finger zurtück, am wenigsten Fortschritte zeigt noch der Daumen (Fig. 6, 7).

Die Behandlung wie im vorigen Falle, tägliche Uebungen. Galvanisation, möglichste Ingebrauchnahme der Hand unter Tags, Tragen der redressierenden Schiene in der Nacht.

Der Zustand der Hand bessert sich noch immer, so daß eine weitere Zunahme der Gebrauchsfähigkeit zu gewärtigen ist.

Fig. 6.



Fig. 7.



Hermann R., 10 Jahre, schwere Geburt, Zange. Die spastische Hemiplegie der linken Seite wurde bald nach der Geburt bemerkt. Der spastische Spitzfuß wurde schon vor einigen Jahren operiert. Sonst sehr kräftiger, in jeder Beziehung wohl entwickelter Knabe. Der Arm in der typischen Stellung, die Finger können nur bei gleichzeitiger Beugung der Hand gestreckt werden, die Hand nur gestreckt werden bei gleichzeitiger Beugung der Finger. Pronation der Hand, Adduktionsstellung des Daumens (Fig. 8).

Operation am 6. September 1907. Zentrale partielle Implantation von etwas mehr als einem Drittel des N. medianus in den N. radialis.

Verband, wie im Falle 1 und 2.

Verlauf reaktionslos, die Händearterien heilen in allen Fällen tadellos ein.

Fig. 8.



Den jetzigen Stand, 2 Monate nach der Operation, zeigen die beigegebenen Bilder. Die Streckung der Hand und der Finger tadellos

Fig. 9.



möglich (Fig. 9), ebenso die früher absolut unmögliche Supination der Hand (Fig. 10, 11).

Die Abduktion des Daumens bereitet noch erhebliche Schwierigkeiten, wie aus den angestregten Mitbewegungen der anderen Hand ersichtlich ist. Doch bessert sie sich auch immer mehr und ist jetzt schon viel weiter ausführbar wie vor der Operation. Faustbildung vollständig möglich (Fig. 11). Noch vor der Drucklegung am 14. Februar 1908 konnte ich den Knaben mit fast ganz normalen Bewegungen im steiermärkischen Aerzterverein vorstellen. Keine Ausfallserscheinungen, alle Bewegungen möglich, die Abduktion des Daumens noch etwas träge und unkoordiniert.

Die beigegebenen Bilder erläutern am besten und schönsten die erhaltenen Resultate. — Wie viel kommt nun auf Rechnung des geschwächten Medianus, wie viel ist also Ausfallserscheinung? — Sicher ist die Ausführung der Supination,

Fig. 10.



Fig. 11.



Fig. 12.



die am ersten nach der Operation zu konstatieren ist, deshalb leicht möglich, weil der Ast, der zum Pronator teres geht, und der in der Höhe der Abspaltung schon formiert ist, am meisten getroffen ist. Der Antagonist fällt hier wenigstens für einige Zeit weg, außerdem werden die Insertionspunkte des Antagonisten des Supinator brevis auf längere Zeit einander genähert, auf diese Weise ist jedenfalls der frühe Supinationszuwachs zu erklären. Schon nach ca. 4 Wochen aber kehrt die Fähigkeit der Pronation wieder zurück, bis da ist die Supinationsmöglichkeit schon fixiert, und außerdem beginnt da schon die Verbindung mit dem antagonistischen Nerv, daß wir eine Wiederkehr der früheren Spasmen nicht mehr zu befürchten brauchen.

Die Fingerstreckung wird nur langsam vollständig, ebenso langsam, korrespondierend damit, geht es mit der Handstreckung.

Hier spielen jedenfalls schon Erstarkungen im Radialisgebiet mit, denn gerade anfänglich, wenn noch Ausfallserscheinungen im Medianusgebiet da sind, ist die Fingerstreckung noch nicht wesentlich geändert.

Am reinsten ist dies beim Daumen zu sehen, hier ist die Besserung am langsamsten, weil der zu überwindende Antagonist dem N. ulnaris angehört. Aber es geht doch, wenigstens bis zu einem gewissen Grade, und restierende Mängel wird man leicht mit kleinen Sehnenverbesserungen beheben können.

Die elektrische Prüfung der neuen Leitung ist beim Menschen schwierig, weil irgendwie applizierte Ströme natürlich im Hauptgebiete der Nerven wirken werden, und die schwächere Wirkung auf die mitversorgten eventuellen Antagonisten kaum besonders in Erscheinung tritt, bei starken Strömen ist das Resultat wieder wegen der bestehenden Schleifen nicht eindeutig. Im Tierexperiment ist die Abspaltung nach Freilegung deutlich nachweisbar, so daß ich auf diese verweisen kann.

Die Ausfallserscheinungen waren besonders störend im Falle III, wo der Zeigefinger durch 3 Wochen nach der Operation nicht gebeugt werden konnte, ebenso der Daumen die Beuge- und Oppositionsfähigkeit eingebüßt hatte. Doch haben sich diese anfangs keineswegs sympathischen Erscheinungen nach einigen Wochen wieder restauriert, so daß sie jetzt — siehe Bilder — zu meiner nicht geringen Freude schon wieder in Ordnung sind. So glaube ich in diesen Methoden einen neuen Weg zur Behandlung dieser überaus störenden Deformität ausarbeiten zu können, was insbesondere deswegen wichtig ist.

als gerade dieser Teil so wenig befriedigende Resultate im allgemeinen gibt.

Wenn noch nicht alles so klar ist, wie es sich gewiß viele und darunter auch ich, wünschen, so bitte ich, es mir zu gute zu halten, daß es noch eine Terra incognita ist, in die ich meine schüchternen Entdeckungsfahrten machen muß, ja selbst der sonst für unsere Therapie so sichere Kompaß der bereits vorliegenden genauen anatomischen und physiologischen Erkenntnisse fehlt hier sehr häufig, und müssen wir in diese Lücken oft lange Reihen von weitläufigen Experimenten zu Hilfe nehmen, um nicht in allzu spekulatives Fahrwasser zu kommen.

Insbesondere aber freut es mich, diese vielleicht in manchem etwas verfrühte Arbeit, doch noch in dieser Form im Festheft für meinen geliebten Lehrer niederlegen zu können, dem ich für manche diesbezügliche Anregungen, die er mir während der langen Ueberfahrtsstunden auf unserer gemeinsamen Amerikafahrt gab, zu danken habe.

Und da sich durch die Tragik unseres Geschickes diese Festschrift zur Trauerkundgebung gestaltet, sei es wie ein letzter Gruß für meinen lieben Lehrer.

Mitteilungen aus dem Gebiete der angeborenen Hüftverrenkung.

Von

Dr. Peter Bade-Hannover.

Mit 11 Abbildungen.

1. Doppelseitige Hüftluxation, 2 Tage nach der Geburt eingerenkt, kombiniert mit doppelseitigen Knieluxationen und Hackenfüßen.

Ueber die Frage, wann eine angeborene Hüftverrenkung in Behandlung genommen werden muß, ist man sich im allgemeinen dahin einig, zu warten, bis das Kind bettrein geworden ist. Ich habe, wie andere Autoren auch, die Erfahrung gemacht, daß ein zu frühes Operieren bisweilen einen Mißerfolg bringt, der allerdings dann, wenn man im 3., 4. oder auch 5. Jahre erneut reponiert, zu einem vollen Erfolg führt. Es liegt das an zwei Ursachen. Einmal an einer besseren Ausgestaltung der Pfanne in den Jahren des 3.—4. Lebensalters. Gerade in dieser Zeit findet eine starke Ossifikation im oberen Quadranten der Pfanne, der vom Os ilei geliefert wird, statt. Infolgedessen findet der Kopf einen besseren Halt; wir konstatieren, daß die primäre Stabilität eine oft bessere ist als im 1. Lebensjahr oder in der ersten Hälfte des 2. Jahres. Der zweite Grund liegt in unserer, immerhin allen möglichen Zufällen unterliegenden Technik. Es ist ganz zweifellos, daß es technisch viel schwieriger ist, für ein 1jähriges Kindchen einen Beckengipsverband herzustellen, in dem der Kopf unverrückbar fest am Orte gehalten wird, als für ein 3jähriges Kindchen. Dieser zweite Grund, technisches Mißgeschick und Unvermögen, läßt sich aber ausschalten, wenn man durch langjährige Erfahrung gewitzigt ist und sich stets der größten Vorsicht bedient. Zu diesen technischen Fehlern gehört auch das Aufweichen des Verbandes durch den Urin des Kindes.

Kann man den Verband nicht so herstellen, daß er trotz Beschmutzung von seiten des Kindes nicht bricht, so soll man lieber warten bis auf eine etwas spätere Zeit. Ist man jedoch seiner Technik sicher, weiß man, daß selbst ein noch sehr unerzogenes Kind die Stabilität des Verbandes nicht gefährdet, so kann man ihn auch möglichst früh anlegen. In der Regel wird man doch erst dazu genötigt, wenn das Kind angefangen hat zu gehen, weil eben die Luxation nicht eher entdeckt wird.

Durch die Liebenswürdigkeit des Herrn Sanitätsrat Dr. Poten, Direktor der Hannoverschen Provinzial-Hebammenlehranstalt, war ich in die Lage versetzt, 2 Tage nach der Geburt eines Kindes schon die Diagnose auf doppelseitige angeborene Hüftluxation zu stellen, und ich konnte am selben Tage auch schon die Reposition vornehmen.

Der Fall ist folgender: Anna B., erstes Kind der unverehelichten 28jährigen B., wird am 15. August 1907 in der Provinzial-Hebammenlehranstalt geboren in Schädellage. Ueber Störungen während der Schwangerschaft ist nichts bekannt. Ueber Menge des Fruchtwassers ist nichts Besonderes beobachtet. Nach Angabe der Hebamme haben die Füße auf der Brust gelegen, so daß die Dorsalseiten der Füße nach den Unterschenkeln hingebogen waren. Unter- und Oberschenkel hätten in gestreckter Stellung Brust und Bauch des Kindes angelegen.

2 Tage nach der Geburt sah ich das Kind in der Entbindungsanstalt. Ich erhob folgenden Befund: Beide Kniegelenke sind überstreckt. Oberhalb des rechten Kniegelenkes, an der Streckseite, ist eine tief eingeschnittene Falte, die nach der Seite hin verläuft. An der linken Seite ist die Falte nicht so tief. Beide Füße stehen in starker Hackenfußstellung, das Dorsum pedis kann mit Leichtigkeit der Streckseite des Unterschenkels angelegt werden. Die Schenkel liegen in Streckstellung und sind nach allen Seiten beweglich. Die Beine sind gleich lang. An dem Hüftgelenk selbst fällt zunächst nichts Besonderes auf. Beim Versuch, das rechte Kniegelenk zu beugen, findet man einen starken Widerstand. Die Tibiakondylen sind hinten in der Kniekehle an beiden Seiten deutlich zu fühlen. Durch direkten Druck von hinten nach vorne gegen die Tibia und Zug in der Richtung des allmählich in die Beugstellung gebrachten Unterschenkels wird der Unterschenkel unter deutlich schnappendem Geräusch reponiert. Die Tibiakondylen sind aus der Kniekehle verschwunden, es

ist vollkommen freie Beugung des Unterschenkels im Kniegelenk möglich bis zum spitzen Winkel; streckt man jedoch den Unterschenkel bis zu 180° , so tritt sofort wieder die Luxation des Unterschenkels nach hinten ein. Das Kniegelenk steht federnd überstreckt, oberhalb der Patella ist die tief eingezogene Hautfalte scharf ausgeprägt. In der Kniekehle sind die Kondylen zu fühlen. Es gelingt mit großer Leichtigkeit zum zweiten und dritten Male die Reposition und Reluxation zu erzielen.

Genau derselbe Befund am linken Kniegelenk. Auch hier gelingt es leicht, die Luxation der Tibia nach hinten festzustellen und die Reposition dann durch die genannten Bewegungen herbeizuführen.

Ebenso leicht gelingt auch das Redressement der Hackenfüße. Einige kräftige Plantarflexionen im Fußgelenk dehnen die Dorsalflektoren des Fußes, so daß nach wenigen Minuten beide Füße aus ihrer Zwangsstellung befreit erscheinen.

Herr Direktor Poten bat mich, auch noch die Hüftgelenke zu untersuchen. Ich kam sehr gerne seinem Wunsche nach, weil ja der Orthopäde außerordentlich selten bekanntlich in die Lage kommt, Hüftgelenke Neugeborener zu untersuchen. Ich hatte schon früher Kollege Poten gebeten, in seiner Entbindungsanstalt nach Neugeborenen mit angeborener Hüftverrenkung zu fahnden. Trotzdem nun der Chef selbst wie auch seine Assistenten in liebenswürdiger Weise in den letzten Jahren die Hüften der Neugeborenen einer manuellen Untersuchung unterzogen hatten, war ihnen nie ein Fall angeborener Hüftluxation vorgekommen. Bei diesem Kindchen jedoch meinte Herr Kollege Poten sicher, wenigstens an der einen Seite eine Luxation nachweisen zu können.

Bei Neugeborenen ist die Diagnose natürlich nicht leicht zu stellen. Eine besondere Leere in der Inguinalgegend ist nicht vorhanden oder so gering, daß sie übersehen werden kann. Ein Hochstand des Trochanters kann bei den zarten Formen der Neugeborenen nicht gefunden werden. Eine Verschieblichkeit des Kopfes nach oben und nach unten ist ebenfalls nicht leicht nachzuweisen. In diesem Falle glaubte ich aber doch ganz sicher etwas leichter und tiefer mit dem Daumen in die Inguinalgegend der rechten Seite eindringen zu können als in die der linken, auch glaubte ich den Kopf in der Inguinalgegend oberhalb der Arterie nicht zu fühlen. Dies hatte auch bei dem Kollegen den Verdacht auf Luxation erweckt.

Um nun ganz sicher die Diagnose stellen zu können, faßte ich mit der einen Hand den Schenkel oberhalb des Kniegelenkes und machte, während ich mit vier Fingern der anderen Hand die Spina ant. sup. ossis ilei umgriff und mit dem Daumen den Trochanter fest nach abwärts drückte, gleichzeitig Flexions- und Abduktionsbewegungen mit dem Schenkel. Nun konnte ich deutlich nachweisen, daß unter einem leichten knackenden Geräusch der Trochanter hinter meinem Daumen verschwand und die Inguinalgegend sich vorwölbte. Dies Phänomen war so deutlich, daß bei allen Anwesenden, denen ich es demonstrierte, kein Zweifel an der Richtigkeit der Diagnose mehr bestand. Ließ ich mit meinem Daumen den Druck gegen den Trochanter andauern, so blieb der Schenkel in leichter Abduktion stehen, die Inguinalgegend blieb ein wenig vorgewölbt; ließ ich den Druck aufhören, so erschien der Trochanter hinter den Glutäen, die Inguinalgegend wurde leer. Es wurde also mit aller Sicherheit durch die sofort vorgenommene Reposition und Reluxation, die ich mehrere Male wiederholen konnte, das Vorhandensein einer angeborenen Hüftverrenkung an der rechten Seite bei dem Neugeborenen nachgewiesen.

Als ich nun auch die linke Seite untersuchte, fand ich, trotzdem hier die Inguinalgegend nicht leer erschien, genau dasselbe Verhalten. Ich und die Kollegen hörten wieder bei den genannten Bewegungen auch von der linken Seite ein leichtes schnappendes Geräusch, der Trochanter verschwand hinten und die Inguinalgegend wölbte sich entschieden deutlicher vor als vor den Bewegungen. Es war uns allen nach diesen Manipulationen klar, daß auch an dieser Seite die Hüfte luxiert sein mußte. Der Kopf stand hier offenbar nicht so weit nach hinten wie an der anderen Seite, wo die Inguinalgegend entschieden leer erschien.

Wir konnten also an diesem Neugeborenen zwei Hackenfüße, zwei Luxationen der Unterschenkel nach hinten und zwei Hüftluxationen konstatieren. Wir konnten in einer Sitzung, ohne Narkose zunächst einmal alle abnormen Gelenkstellungen korrigieren.

Die weitere Behandlung mußte sich natürlich zum Ziel setzen, durch geeignete Bandagierung zu verhüten, daß die abnormen Gelenkstellungen wieder eintraten. Auf meine Veranlassung wurde nun das Kindchen nach der Reposition mit abduzierten Hüftgelenken, flektierten

Kniegelenken und plantarflektierten Fußgelenken auf eine Schiene gewickelt. Während die Kleine in der Entbindungsanstalt war, bis zum 24. August 1907, wurde dazu eine entsprechend geschnittene Pappschiene benutzt. Am 24. August 1907 nahm ich das Kind mit der Mutter in meine Klinik auf und benutzte jetzt zum Bandagieren eine Aluminiumschiene, weil die Pappe zu leicht vom Urin und Schweiß brüchig wurde. Bei der Aufnahme in meine Klinik, also 8 Tage nach den erfolgten Repositionen, standen die Füße schon in normaler Stellung, d. h. der Hackenfuß trat zwar noch etwas mehr nach hinten hervor als sonst, aber es bestand nicht mehr die Neigung der Füße, extrem dorsalwärts zu flektieren. Beide Kniegelenke standen in rechtwinkliger Beugung, konnten aktiv gebeugt werden und bei vorsichtiger Streckung trat schon keine Luxation nach hinten mehr ein. Die tiefen Furchen oberhalb der Kniescheiben, welche sich durch die Ueberstreckung in die Haut eingegraben hatten, waren nicht mehr so ausgesprochen. An den Hüftgelenken konnte ich nicht mehr das Repositionsphänomen erzielen.

Ich war einigermaßen erstaunt darüber, denn ich hatte nicht erwartet, daß innerhalb 8 Tagen die Kapselerschaffung schon so weit eingetreten sein konnte, um die Relaxation zu verhindern. Aber die außerordentlich rasche Restitution der normalen Lage von den Fuß- und den Kniegelenken läßt den Schluß wohl berechtigt erscheinen, daß auch in den Hüftgelenken eine sehr rasche Anpassungsfähigkeit eintrat. Trotzdem habe ich das Kind noch ca. 4 Wochen auf der Aluminiumschiene weiter wickeln lassen. Die Schiene hatte ein breites Mittelstück für den Rumpf, das oben bis zu den Achseln reichte, unten in der Mitte einen weiten Ausschnitt in der Analgegend hatte. Rechts und links von diesem Ausschnitt bogen zwei Seitenarme der Schiene rechtwinklig ab, die etwas länger waren als die abduzierten Oberschenkel des Kindes. Diese Seitenarme bogen dann rechtwinklig nach unten ab mit je einem Schenkel, der etwas länger als die Unterschenkel des Kindes war. Die ganze Schiene wurde gut mit Watte gepolstert, das Kind so darauf gelegt, daß es mit seinem Rumpf auf das Mittelstück der Schiene, mit seinen Ober- und Unterschenkeln auf die Seitenflügel der Schiene zu liegen kam. Dann wurde das Kind fest auf die Schiene gewickelt: einige zirkuläre Flanellbindentouren um Brust und Bauch, einige kräftig anziehende Touren um die Oberschenkel, so daß die Kniee möglichst nahe gegen die Schiene gepreßt wurden, also fast rechtwinklige Abduktion der

Hüftgelenke eintrat. Ebenso einige Touren um die Unterschenkel, so daß das Kindchen unverrückbar auf der Schiene festlag. Hatte das Kind sich schmutzig gemacht, so wurden die Flanellwickel gelöst, eine Wärterin sorgte dafür, durch leichten Druck gegen die beiden Oberschenkel in abduzierender Richtung, daß die Abduktion gewahrt blieb. Das Kindchen wurde dann von der Mutter erst an der Vorderseite ordentlich gereinigt und eingepudert. Dann wurde es mit der Schiene auf den Bauch gelegt, so daß es nur durch sein Eigengewicht sich in der abduzierten Lage bewahrte, die Schiene wurde an der Rückseite entfernt und dort die Reinigung vorgenommen. War das Kind gut versorgt, so wurde von hinten her die Schiene dem Kinde wieder aufgelegt, das Kind mit der Schiene herumgedreht und jetzt wieder angewickelt. Diese Prozedur wurde sehr sorgfältig ausgeführt. Schon nach wenigen Tagen konnte man die Schiene abnehmen und die Beinchen blieben in der gewünschten Abduktionslage von selbst stehen.

Ich beabsichtigte, das Kind nach etwa 8 Wochen von der Schiene zu nehmen und dann sich selbst zu überlassen. Leider mußte die Mutter schon nach 4 Wochen mit dem Kinde fort. Leider ist sie und das Kind seitdem verschollen, auch durch Nachforschungen bei der Polizei nicht aufzutreiben gewesen, so daß ich keine weiteren Angaben machen kann. Ich glaube jedoch, die Tatsache der Vielheit der abnormen Gelenkstellungen, die Leichtigkeit der Repositionen und die Art der Diagnosenstellung der Hüftverrenkungen, die Schnelligkeit, in der die Retention gewahrt blieb, und auch die Einfachheit der Behandlung rechtfertigen die Publikation.

Auch kann ich nicht umhin, auf Grund dieses Falles einige Fragen allgemein interessierender Natur anzuschneiden.

Zunächst, haben wir es in diesem Falle wirklich mit einer doppelseitigen angeborenen Hüftverrenkung zu tun gehabt, und welcher Art war die angeborene Luxation?

An der Tatsache der Luxation der Hüftgelenke ist gar nicht zu zweifeln gewesen, auch daran nicht, daß sie angeboren war. Ob es aber eine traumatische angeborene Luxation gewesen ist oder vielmehr eine anthropologische Luxation, wie ich unsere typische angeborene Luxation mit Le Damany am liebsten bezeichnen möchte, läßt sich nicht ganz sicher entscheiden. Meiner Ansicht nach sind die Luxationen in diesem Falle zweifellos bedingt durch die abnorme Stellung, welche die Schenkel während der Schwangerschaft und

während der Entbindung einzunehmen gezwungen waren. Die Hüftgelenke waren maximal flektiert, die Kniegelenke sogar überstreckt, die Füße und Unterschenkel müssen kürzere oder längere Zeit fest gegen die Brust des Kindes angepreßt gelegen haben, durch welche Ursachen, ist allerdings nicht zu erforschen gewesen. Durch die maximale Flexion der Hüftgelenke, welche die Schenkel im Uterus einzunehmen gezwungen waren, ist, wie man sich leicht vorstellen kann, die hintere Kapseltasche der Pfanne gedehnt worden und die Köpfe sind über den unteren Pfannenrand aus der Pfanne herausgepreßt worden. Die Lage der kindlichen Schenkel bei der Geburt spricht also sehr für eine mechanische und nicht für eine anthropologische Luxation. Für die mechanische traumatische Luxation spricht nun auch die Tatsache der leichten Retention. Schon 8 Tage nach der Reposition waren Repositions- und Reluxationsphänomene nicht wieder zu erzielen. Ich glaube kaum, daß bei einer anthropologischen Luxation in dieser kurzen Zeit schon eine derartige Stabilität der Gelenkteile hätte erreicht werden können. Zur Entscheidung der Frage hätte vielleicht mit einiger Sicherheit das Röntgenbild herangezogen werden können, ich habe aber leider keine genügend gute Aufnahme bei dem zappelnden Kinde erzielen können. Der Pfannengrund ist in den ersten Wochen nach der Geburt auch noch so knorpelig, daß man mit absoluter Sicherheit auch wohl kaum die typischen Zeichen anthropologischer Luxation, Hypertrophie des Pfannenbodens, Atrophie des Pfannendaches, hätte nachweisen können. Auffällig und erwähnenswert ist nun anderseits aber, daß eine Tante des Kindes, nach Angabe der Mutter, „in die Kuhle tritt“, also wohl sicher ebenfalls an einer angeborenen Hüftverrenkung leidet. Trotz dieser Angabe bin ich doch mehr geneigt, die Luxationen bei diesem Kinde für mechanische, durch die Zwangslage im Uterus entstandene zu halten.

Einen ähnlichen Fall beschrieb Bender im Zentralblatt für Chirurgie 1902. (Zur Aetiologie der angeborenen Hüftgelenksluxation.) In seinem Falle handelte es sich jedoch um eine einseitige Luxation, die nicht sofort nach der Geburt, sondern erst in der dritten Woche zur Beobachtung kam. Aber auch bei diesem einseitigen Fall stand das betreffende Kniegelenk in Subluxationsstellung, der Fuß zeigte ebenfalls Hackenfußstellung. Sein Fall unterscheidet sich jedoch wesentlich durch die Fixation des Hüftgelenkes. Das Hüftgelenk der Benderschen Patientin war nach außen rotiert, über-

streckt und abduziert und in dieser Stellung ziemlich fixiert. Es erweckte also schon durch die äußere Betrachtung viel mehr den Eindruck der traumatischen Luxation, während die Hüftgelenke meines Falles beweglich waren und volle Normalstellung einnahmen. In meinem Falle wurde also der Gedanke an eine Hüftluxation nicht durch eine abnorme Stellung des Hüftgelenkes erweckt, sondern nur zufällig erhoben und nicht aus der Stellung des Schenkels, die der traumatischen Luxation eigen ist, nicht durch Röntgenuntersuchung, sondern durch die Tatsache des Reponierens und Reluxierens der Femurköpfe.

Bender wandte zur Behandlung eine dreiteilige Holzschiene an, die vom Darmbeinkamme bis zum äußeren Knöchel reichte und Scharniere für Hüft- und Kniegelenke hatte. An diese Schiene wurden Becken und Bein mehrmals täglich angewickelt, so daß Hüftpfanne und Kopf in Gegenüberstellung gebracht, Hüft- und Kniegelenk in leichter Beugstellung fixiert wurden. Bender schreibt nicht, daß eine exakte Reposition vorgenommen wurde, er schreibt auch nicht, daß der Schenkel in Abduktion eingestellt wurde. Er scheint demnach von vornherein auf eine rationelle Repositions- und Reluxationsbehandlung, wie ich sie bei meiner Patientin durchführte, verzichtet zu haben, weil er auch nur vorübergehend, nicht dauernd wickelte. Er schreibt: „Die spätere Behandlung wird sich den etwaigen Veränderungen anpassen; vielleicht kann man durch eine so frühzeitige Inangriffnahme die Luxation dauernd reponieren.“ Ich reponierte sofort und konnte schon 8 Tage später nachweisen, daß eine derartige Retention eingetreten war, die eine Reluxation nicht mehr erlaubte. Leider gibt Bender sowohl wie auch ich über den endgültigen Verlauf nichts weiteres an. Ich glaube jedoch, trotzdem ich über das Endresultat nichts berichten kann, für die Therapie der angeborenen Hüftverrenkung bei Neugeborenen so viel aus meinem Fall schließen zu dürfen, daß eine sofortige Reposition und sofortige Retentionsbehandlung in der Weise, wie ich sie ausführte, am Platze ist. Ich glaube, daß wir, genau so wie wir jetzt beim angeborenen Klumpfuß radikal geworden sind und nicht mehr warten, bis das Kind anfängt zu gehen, um den Klumpfuß zu redressieren, sondern sofort ihn überkorrigieren und durch die v. Oettingersche Bindenföhrung in Redression bewahren, ebenso auch bei der angeborenen Hüftverrenkung radikal werden müssen: sofort nach der Geburt exakte Reposition und einige Wochen Fixierung des Gelenks in der typischen Abduktionslage durch geeignete Schiene und Wicklung.

Würde jeder Arzt die Hüftgelenke der Neugeborenen in jedem Falle gründlich untersuchen und beim geringsten Zweifel den Orthopäden oder das Röntgenverfahren zu Rate ziehen, so würde vielleicht mancher Fall angeborenen Hinkens von seinem Hinken befreit werden, noch bevor er die ersten Schritte zum Gehen gemacht hätte.

2. Doppelseitige Hüftverrenkung, kompliziert durch doppelseitige Klumpfüße. Heilung.

Da meines Erachtens die anthropologische angeborene Hüftverrenkung als ein Bildungsfehler anzusehen ist, so ist es erklärlich, daß sie bisweilen mit anderen Bildungsfehlern vergesellschaftet sein kann.

Wollenberg hat aus der Literatur die bekannten Fälle zusammengestellt. Er findet 24 Fälle von angeborener Hüftverrenkung, die gleichzeitig eine ganze Reihe anderer Mißbildungen haben, z. B. neben doppelseitiger Hüftverrenkung Klumpfuß, Klumphand und Atresia des Anus, oder aber, neben doppelseitiger Verrenkung, Bauchspalt, Ektopie der Leber und des Darmes, Klumpfüße, Klumphände, Lordose, Skoliose der Wirbelsäule, Subluxation der Schultergelenke. 12mal in 24 Fällen ist die Luxation mit Spina bifida kombiniert, also die Hälfte der Fälle ist in das Gebiet der Teratologie zu verweisen. Die übrigen 12 Fälle sind, mit Ausnahme eines einzigen Falles, der bei rechtseitiger Verrenkung noch eine rechtseitige Inguinalhernie aufweist, mit anderen Mißbildungen derartig kombiniert, daß nicht das Bild der Luxation, sondern die übrigen Verbildungen im Vordergrund stehen; z. B. der Fall von Delanglade, der ein 7jähriges männliches Kind beschreibt, das außer einer Mißbildung der unteren Gesichtspartie, Makrostomie, Atrophie des Unterkiefers, kleine gestielte Fibrolipome zwischen Mund und Ohr, eine Fistel vor dem Ohr im Niveau des Jochbogens hatte und dessen Ohren mißbildet waren. Diese Mißbildungen überdecken gewissermaßen die einseitige Hüftluxation, die das Kind außerdem hatte.

Außer diesen 24 Fällen findet Wollenberg noch 40 in der Literatur, wo die Hüftverrenkung mit sogenannten Belastungsdeformitäten kombiniert ist, und zwar findet er 3mal Plattfuß, 4mal Skoliose, außerdem Klumphände, Radius- und Knieluxationen und Schiefhals.

Am häufigsten findet er den Klumpfuß mit der Luxation kombiniert, nämlich 14mal, und zwar 8mal ohne weitere Mißbildungen.

Diesen von Wollenberg zusammengestellten Fällen von Hüftluxation, kombiniert mit Klumpfuß, möchte ich einen weiteren Fall hinzufügen, der wegen der eingeschlagenen Behandlung auch noch ein besonderes Interesse bietet. Ich gebe den Fall genau nach meinem Krankenjournal und lasse am Schluß einige epikritische Bemerkungen folgen.

Else B., 4 Jahre alt, aus Hannover. Aufgenommen am 2. November 1906. Luxatio cox. cong. bil. pedes vari dupl.

Seit 3 $\frac{1}{2}$ Jahren in Behandlung von hervorragenden Chirurgen wegen ihrer Klumpfüße; kommt zu mir nur wegen der Füße. Da das Kind nicht geht, waren mir die Hüftluxationen, ebenso wie den vorigen Kollegen, zunächst entgangen. Auf meine Frage, ob das Kind sonst gesund sei, antwortet die Mutter, ja, aber es hat einen so dicken Leib. Daraufhin untersuche ich die Hüftgelenke und weise durch einen Griff in die Inguinalgegend die leeren Pfannen nach. Köpfe ziemlich hoch auf der Beckenschaufel (siehe Röntgenbild). Starke Lordose, hochgradiger Bauch. Aufgefordert zu gehen, zeigte das Kind auch stark watschelnden Gang. Der Klumpfuß ist rechts ziemlich gut redressiert, links schlecht. Rechts wird schon die Planta pedis beim Gehen aufgesetzt, links nicht (Fig. 1 und 2).

Die Mutter gibt an, ebenfalls doppelseitige angeborene Klumpfüße gehabt zu haben, die aber früher gut beseitigt worden seien. Von Hinken in der Familie nichts bekannt. Geburt: erstes Kind, Fruchtwasser Tags vorher abgegangen, nichts Besonderes.

Behandlung: Zunächst doppelseitiger Extensionsverband. Repositionsversuch am 5. November 1906 in Narkose. Beginn der Narkose 8,22 Uhr, Beginn der Einrenkung rechts 8,25 Uhr. Es gelingt durch Zug im Winkel von 45° und Druck mit dem Daumen den Kopf hineinzubringen. Der Kopf verläßt die Pfanne sofort, wenn der Druck gegen den Trochanter aufhört. Es werden deshalb die Adduktoren langsam gedehnt, der Kopf steht fest bei Reduktion des Femur zur Abduktion von 70°. Bei Rotation nach außen verläßt der Kopf die Pfanne, bei Rotation nach innen ebenfalls, aber etwas später. Beginn der linken Seite nach wiederholten Ein- und Ausrenkungsversuchen der rechten Seite 8,29 Uhr. Es gelingt nicht, durch den gewöhnlichen Zug und Druck den Kopf in die Pfanne zu bringen, es werden deshalb einige energische Abduktionsbewe-

gungen gemacht. Um 9 Uhr gelingt es, durch Druck eines Assistenten mit der Faust gegen den Trochanter und durch starke Abduktionsbewegungen den Kopf ohne Geräusch zu reponieren. Primäre Stabilität ist schlecht. Der Kopf verläßt, sobald man die Abduktion nur ganz wenig verringert, die Pfanne; er verläßt die Pfanne allmählich. Bei Innenrotation geht der Kopf ebenfalls sofort aus der

Fig. 1.



Pfanne, bei Außenrotation steht er fester darin. Bei Verminderung der Flexion in derselben Abduktionsstellung bleibt der Kopf längere Zeit fest, erst bei etwa 45° verläßt er unter deutlichem doppeltem Relaxationsgeräusch die Pfanne. Wenn man die Abduktion an der anderen Seite beibehält, die Flexion vermindert, so hat der Kopf auch bessere Stabilität. 9,11 Uhr.

Beginn des Redressements der Klumpfüße 9,16 Uhr. Gipsverband beider Seiten, Becken, Kniee, Füße. Schluß 9,58 Uhr.

8. November 1906. Fensterung, Röntgenuntersuchung. Rechts Kopf vollständig konzentrisch, links etwas unter dem oberen Pfannenrand, aber nur ganz wenig höher als rechts. Deshalb am 15. November 1906 Entfernung des ganzen linken Verbandes und Anlegung eines neuen in noch stärkerer Abduktion. Der Fuß wird

in den Verband mit hineingetan. Dann wird an beiden Seiten die Trochantergegend stark mit Watte gepolstert und mit Gipsbrei ausgekleistert.

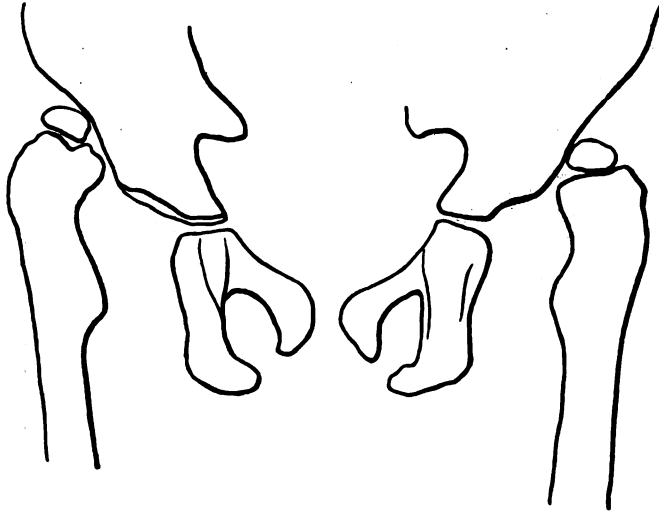
12. Dezember 1906. Verband an der rechten Seite gebrochen, deswegen Erneuerung. Verschiebung des Kopfes scheint weder rechts noch links eingetreten zu sein.

3. Januar 1907. Nachuntersuchung. Verband gut in Ordnung. Köpfe beide vorne zu fühlen; soll im Februar neuen Verband haben.

6. Februar 1907. Verbandwechsel. Kopf steht links sehr prominent in der Leistenbeuge. Abduktion wird etwas verringert an beiden Seiten, links wird die Flexion des Hüftgelenkes angeschlossen, um den Kopf etwas aus der starken Prominenz herauszubekommen. Beide Kniegelenke werden fast gestreckt. Verband bis zu den Zehen.

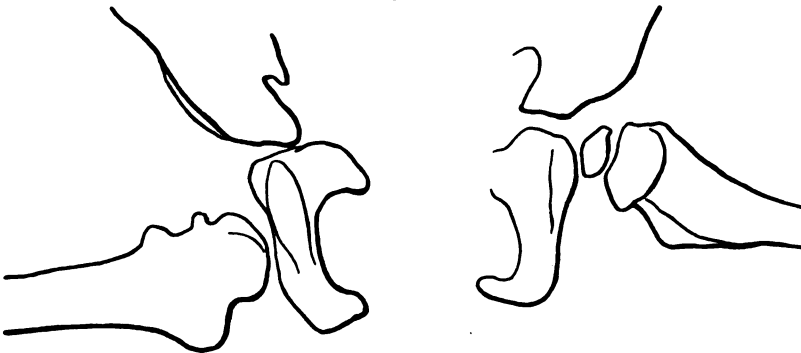
20. März 1907. Verbandwechsel. Der Kopf steht in der linken Seite noch immer sehr prominent, rechts jedoch gut. Röntgenunter-

Fig. 2.



suchung. Kopf konzentrisch in der Pfanne schmale Scheibe bildend, oberes Pfannendach gut entwickelt. Links steht der Kopf zu tief (siehe Fig. 3). Verband, nachdem der Kopf durch Daumendruck

Fig. 3.



und vermehrte Flexion, sowie Innenrotation nach hinten und etwas höher depressioniert wurde. Röntgenuntersuchung. Links steht der Kopf noch etwas zu tief. Patientin soll am nächsten Tage nar-
kotisiert werden. Dieses geschieht, der Kopf wird etwas höher ge-
bracht.

5. Mai 1907. Verbandabnahme und Röntgenuntersuchung. Köpfe beiderseits gut konzentrisch, links etwas tiefer als rechts. Deshalb definitive Verbandabnahme. Nur die Klumpfüße, welche gut retiniert sind, bleiben im Verband, der bis zu den Knien reicht.

12. Juni 1907. Nachgesehen, Köpfe beide fest. Das Kind soll sich in 8 Wochen vorstellen. Es geht noch nicht.

Fig. 4.

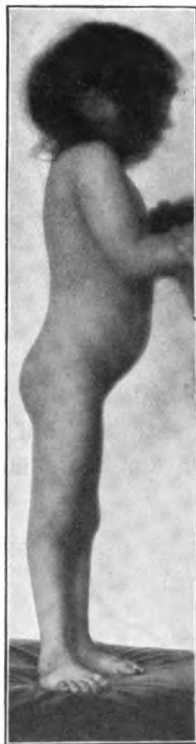
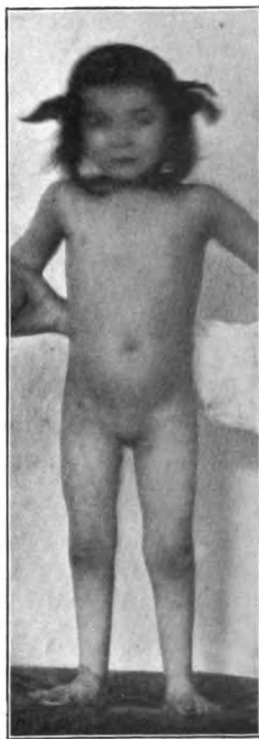
Fig. 5.

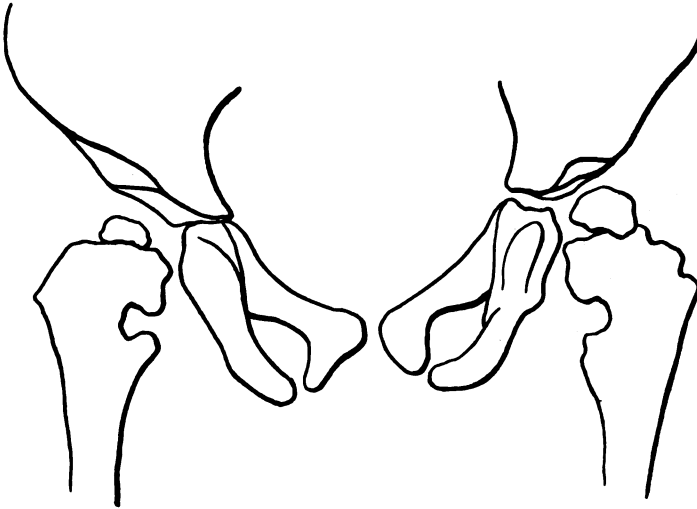


7. August 1907. Das vor 3 Monaten aus dem doppelseitigen Beckengipsverbände herausgenommene Kind fängt seit 2 Tagen an, sich auf die Beine zu stellen. Es werden die Gipsverbände der Beine entfernt, die Stellung der Füße ist gut. Das Kind bekommt an beiden Seiten Hülsenapparate, die bis zum Knie gehen. Es soll sich nach $\frac{1}{4}$ Jahr wieder vorstellen.

26. Oktober 1907. Das Kind geht mit den beiden Unterschenkelhülsenapparaten noch etwas breitbeinig. Die Röntgenuntersuchung ergibt, daß beide Köpfe gut in der Pfanne stehen. Die

Beweglichkeit in den Hüftgelenken ist noch eine sehr geringe, doch ist Rotation nach innen gut möglich. Flexion im Hüftgelenk bis etwa 45°, volle Streckung. Abduktion und Adduktion noch stark behindert. Die Beine können noch nicht nebeneinander gelegt werden. Der Kopf steht unverrückbar fest und der Trochanter nicht über der Roserschen Linie. Trendelenburg fehlt.

Fig. 6.



Das Kind soll sich nach etwa $\frac{1}{4}$ Jahr wieder vorstellen, keine besonderen Uebungen machen, dann die Unterschenkelhülsen fortlassen (siehe Fig. 4, 5 und 6).

21. Januar 1908. Das Kind geht gut ohne Schienen, trägt diese nur noch des Nachts. Die Klumpfüße sind gut redressiert. Die Köpfe stehen beiderseits am richtigen Orte gut fest, wie auch das Röntgenbild zeigt. Trendelenburgsches Phänomen ist verschwunden. Der Steiß tritt nicht mehr nach hinten. Der dicke nach vorn fallende Bauch ist verschwunden, wie Fig. 4 und 5 zeigen. Die Beweglichkeit in beiden Hüftgelenken ist schon eine recht gute.

So weit die Krankengeschichte dieses Falles.

Abgesehen von der ätiologisch und klinisch interessanten Tatsache des Zusammentreffens von Klumpfüßen und Luxationen der Hüfte, dürfte besonders die Therapie das Interesse der praktischen Orthopäden in Anspruch nehmen.

Das Kind war schon seit seinem ersten halben Jahre wegen

seiner Klumpfüße in Behandlung. Trotzdem es in Händen tüchtiger Chirurgen war, war doch bis zum 5. Jahre die doppel-seitige Hüftluxation übersehen worden. Das ist verständlich, weil offenbar die Klumpfüße im Vordergrunde des klinischen Bildes standen. Ich bin jedoch sicher, daß auch in Zukunft, wenn auch der reine Chirurg und auch der Hausarzt bessere Kenntnis von dem Zusammentreffen von Mißbildungen an verschiedenen Gelenken besitzt, die Diagnose der Hüftverrenkung ebenso früh wird gestellt werden können wie die der Klumpfüße und daß dann sofort nach Stellung der Diagnose die Behandlung wird eingeleitet werden können, wie der Fall I es gestattete.

Nun aber lagen die Verhältnisse hier anders. Bei dem 4jährigen Kinde werden die Luxationen in der Hüfte nachgewiesen, nachdem durch jahrelange Behandlung der Klumpfüße an der einen Seite ein ziemlich gutes, an der anderen Seite nur ein mangelhaftes Resultat erreicht war.

Da das repositionsfähige Alter bald überschritten war, konnte ich natürlich nicht daran denken, zuerst die Klumpfüße in Ordnung zu bringen und dann die Hüftgelenke. Andererseits durften auch die Klumpfüße nicht länger verwahrlost bleiben, weil das Redressement mit jedem Jahre sich schwieriger gestaltet. Ich entschloß mich daher, Hüftluxationen und Klumpfüße gleichzeitig vorzunehmen. Die Reposition geschah in verhältnismäßig kurzer Zeit.

8,22 Uhr Beginn der Narkose.

8,25 Uhr ist eine Seite schon reponiert.

Nach Feststellung der primären Stabilität, die eine sehr mäßige ist, weil der Kopf sofort, wenn der Druck gegen den Trochanter aufhört, die Pfanne verläßt; nach verschiedenem Reponieren und Reluxieren wird schon 8,29 Uhr mit der anderen Seite begonnen, im ganzen also Dauer des ersten Einrenkungsmanövers 7 Minuten.

Die zweite, linke Seite ist bedeutend schwieriger einzurenken, sie ist 9,11 Uhr vollendet. Dauer also 42 Minuten, genau 6mal so lange wie die erste Seite. Es ist das eine recht häufige Beobachtung bei doppelseitigen Luxationen, daß die eine Seite bedeutend schwieriger zu reponieren ist als die andere Seite. Auch an dieser schwieriger zu reponierenden Seite ist die primäre Stabilität eine schlechte, bei nur ganz geringer Verminderung der Abduktion verläßt der Kopf schon die Pfanne. Wäre das Kind nun jünger gewesen, etwa $1\frac{1}{2}$ — $2\frac{1}{2}$ Jahre alt, so würde ich in diesem Falle, bei

der schlechten primären Stabilität beider Pfannen und bei der Ungleichheit des Reluzierens (an der einen Seite verläßt der Kopf die Pfanne bei Auswärtsdrehung, an der anderen Seite jedoch eher bei Einwärtsdrehung) zweizeitige Behandlung der Luxationen eingeleitet haben, würde also zuerst die rechte Seite behandelt haben und diese durch Beckensenkung der reponierten Seite (hohe Sohle an der nicht-reponierten Seite) $\frac{1}{2}$ Jahr lang etwa nachbehandelt haben. Erst dann wäre die Reposition der anderen Seite erfolgt. Nun aber drängte das Alter des Kindes zu einer möglichst raschen Behandlung und es wäre auch zweifelhaft gewesen, ob die Behandlung der Klumpfüße das Tragen der hohen Sohle an der einen Seite ohne Schaden zugelassen hätte. Ich entschloß mich also zu einzeitiger Behandlung. Da nun aber schlechte primäre Stabilität an beiden Seiten vorlag, so durfte auf keinen Fall funktionelle Belastung angewandt werden, weil diese einmal bei doppelseitiger Luxation und einzeitiger Behandlung überhaupt richtig nicht anzuwenden ist, vielmehr mußte eine Heilung der Luxationen auf dem Wege der Ankylosenbildung eingeschlagen werden. Während der Zeit nun, daß die Hüftgelenke die nötige Festigkeit erreichten, konnte das modellierende Redressement der Klumpfüße durchgeführt werden. Es wurden deshalb zunächst nach der Reposition der Hüften die Klumpfüße redressiert. Als dies geschehen, wurde erst ein doppelseitiger Beckengipsverband in der von mir angegebenen Weise angelegt, d. h. ein Zug drückt den Trochanter von hinten fest in der Richtung nach vorne und unten, ein zweiter Zug zieht das distale Ende des Oberschenkels hinter die Frontalebene und bringt den Schenkel in starke Abduktion und endlich ein dritter Zug drückt die Femurachse gegen die Pfanne zu. Nach Fertigstellung dieses Verbandes, der, wie bei allen Luxationen, das Kniegelenk mit einschließt, werden die Klumpfüße durch einen Assistenten in gut redressierter Stellung gehalten und ebenfalls in den Verband getan. Der endgültige Verband umschloß also Bauch, Becken, beide Ober- und Unterschenkel und beide Füße bis über die Zehen. Die ganze Operation hatte bis 9,58 Uhr, also 1 Stunde und 36 Minuten gedauert.

Was nun die Retentionsperiode anlangt, so ist als allerdings nicht gerade angenehmer Zwischenfall zu erwähnen, daß erstens die Röntgenuntersuchung an der linken Seite eine nicht ganz konzentrische Einstellung des Kopfes gleich nach der Reposition nachwies.

Vergleicht man die Bemerkung in der Krankengeschichte, daß

die primäre Stabilität der linken Seite keine besonders gute war und daß der Kopf unter deutlichem doppeltem Reluxationsgeräusch die Pfanne verließ, so ist leicht erklärlich, daß beim Halten des Beines und beim Verbandanlegen sehr leicht ein kleiner Fehler gemacht wurde. Der Kopf rutscht beim Verbandanlegen unter den oberen Teil des Pfannenquadranten (erster Teil des Reluxationsgeräusches). Dieser Fehler ist korrigiert worden dadurch, daß diese Seite des Verbandes in stärkerer Abduktion von neuem eingegipst wurde.

Es ist aber, wahrscheinlich aus unangebrachter Sparsamkeit, jetzt kein erneutes Röntgenbild gemacht worden und dieser Fehler zeigte sich später bei dem ersten Hauptwechsel des Verbandes, da der Kopf links etwas zu prominent in der Leistenbeuge und, wie das Röntgenbild zeigt, auch etwas zu tief steht. Es war also durch die starke Abduktion der Kopf etwas zu weit nach unten vom Y-förmigen Knorpel gebracht worden. Durch eine sofortige Röntgenuntersuchung hätte also vermieden werden können, daß der Kopf 3 Monate lang noch nicht exakt am Orte stand.

Beim Verbandwechsel muß also der Kopf etwas höher gebracht werden, dies wird zunächst ohne Narkose versucht. Die angewandte stärkere Flexion des Hüftgelenkes und der direkte Daumendruck gegen den Kopf von der Inguinalgegend reichen jedoch nicht aus, sondern es muß doch in Narkose die Einstellung des Kopfes erzwungen werden. Dies hat dann den gewünschten Erfolg. Wäre von vornherein noch nach der ersten Korrektur eine Röntgenuntersuchung gemacht worden, so hätte die zweite Narkose gespart werden können.

Von da an verlief die weitere Behandlung glatt und ohne Störung. Die Hüften wurden im ganzen nach 6monatlicher Fixation freigegeben.

Die Zeit der absoluten Festigkeit der Hüften ist eigentlich mit Rücksicht, daß die Heilung auf dem Wege der Ankylosenbildung vor sich gehen sollte, wegen der schlechten Stabilität, eine recht kurze. Bei Heilung auf diesem Wege wende ich meist 7—9 Monate Fixation an. Mit Rücksicht aber darauf, daß die Füße beide mit im Verband waren, daß also während 6 Monate hindurch nicht die Spur von Bewegung in den Gelenken stattfinden konnte, konnte ich die Hüften etwas früher als sonst üblich freigegeben.

Die Tatsache auch, daß das Kind nach Abnahme der Hüftverbände volle 3 Monate lag, ehe es wagte, sich auf die Beine zu

stellen, demonstriert deutlich genug die gute Festigkeit der Hüftgelenke.

Da während der 3 Monate, die nach Abnahme des Verbandes vergingen, ehe das Kind zum Gehen kam, für die redressierten Klumpfüße jegliche Belastung fortfiel, so mußten während dieser Zeit durch gute Unterschenkelschienenapparate die Füße vor Klumpfußrezidiven geschützt werden. Als dann die Belastung in von Monat zu Monat stärkerer Weise einsetzte, konnten auch nach weiterem Verlauf von 5 Monaten die Schienen fortgelassen werden, so daß jetzt das Kind ohne diese geht, befreit von seinen Hüftluxationen und seinen Klumpfüßen.

3. Angeborene oder paralytische Hüftverrenkung mit der Fähigkeit des Selbstreponierens.

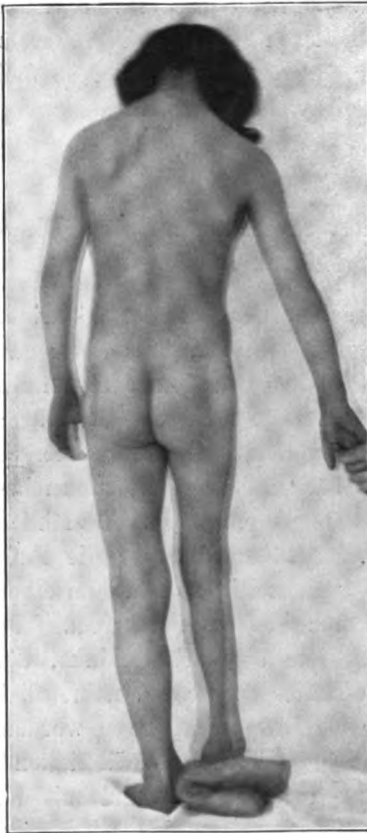
Am 23. Mai 1907 wurde in meiner Anstalt ein 7jähriges Mädchen, Marie Dupont aus Diesdorf, aufgenommen. Der Vater gab an, daß das Kind im 6. Monat nachts plötzlich Schmerzen bekommen hätte. Die Schmerzen hätten am anderen Tage nachgelassen, wären aber in der nächsten Nacht wiedergekommen. Als die Schmerzen dann in den nächsten Tagen aufgehört hätten, hätten die Eltern bemerkt, daß das rechte Bein wie leblos dagelegen hätte. Allmählich wäre jedoch wieder Leben in das Bein gekommen, nur die Fußstellung sei eine schlechte geblieben. Gleichzeitig soll in demselben Orte noch ein anderes Kind eine Lähmung bekommen haben. Als das Kind angefangen habe zu gehen, hätte es stark gehinkt, der Gang wäre mit den Jahren immer schlechter geworden, namentlich wäre die Stellung des Fußes eine immer krüppelhaftere geworden.

Status: Das sehr zart entwickelte Kind geht rechts stark hinkend, indem es das rechte Bein in starke Abduktion stellt und mit der Außenseite des Fußes auftritt. Die Untersuchung des Kindes im Liegen zeigt, daß die ganze untere rechte Extremität sehr stark abgemagert ist, der rechte Fuß in Klumpfußstellung steht und eine Verkürzung der rechten Extremität um 5 cm besteht. Von den Unterschenkelmuskeln ist der Extensor dig. com. vollständig gelähmt. Der Tibialis ant. ist gut erhalten, der Großzehenbeuger mäßig entwickelt. Die Wadenmuskulatur ist erhalten, die Peronäen sind gelähmt, selbständiges Beugen und Strecken des Kniegelenkes ist möglich, doch ist die Oberschenkelmuskulatur stark atrophisch im Ver-

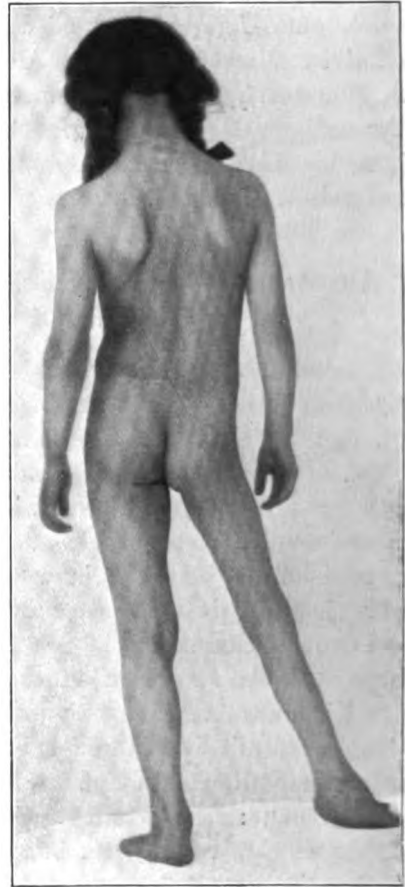
gleich zu der der anderen Seite. Beugung im Hüftgelenk ist möglich, ebenfalls Streckung, doch fällt das Bein immer in Außenrotation und in Abduktion. Die Gegend oberhalb der Inguinalgefäße er-

Fig. 8.

Fig. 7.



M. D. Die Füße parallel gesetzt. Vorwölbung der rechten Trochantergegend. Der Femurkopf ist luxiert.

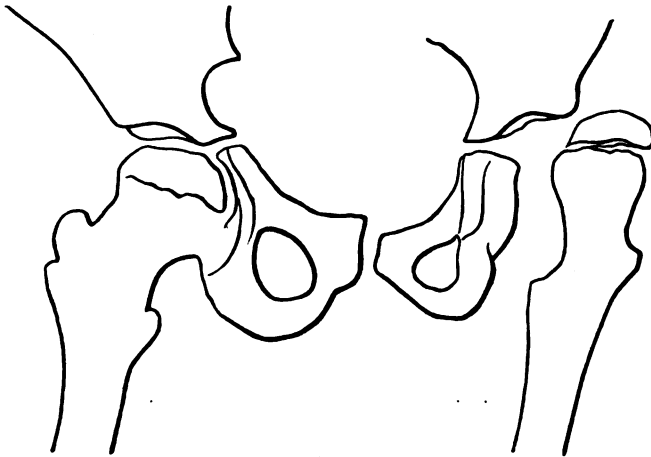


M. D. Das rechte Bein als Stundbein in abduzierter Stellung benutzend. Die Trochantergegend nicht vorgewölbt. Der Femurkopf ist reponiert.

scheint leer und eindrückbar. Im Liegen auf der gesunden Seite, wenn das rechte Bein etwas adduziert wird, läßt sich der Trochanterstand etwa $1\frac{1}{2}$ cm über der Roserschen Linie nachweisen. Wird das Kind mit parallel gestellten Füßen auf die Erde gestellt, so tritt deutlich eine Hervorwölbung unter den Glutäen zu Tage (Fig. 7).

Läßt man das Kind ohne Bekleidung gehen, so sieht man, wie es das rechte Bein als Schrittbein benutzt und nach vorn und außen und abduziert vorwärts schleudert. Man sieht dann, daß der Trochanter sich deutlich vorwölbt. Wird das rechte Bein als Standbein aufgesetzt, so neigt das Kind gleichzeitig den Rumpf nach rechts und man sieht, daß das in Abduktion stehende Femur sich nicht nach oben verschiebt, sondern daß der Trochanter jetzt in der Roserschen Linie steht (Fig. 8). Sobald jedoch das rechte Bein vom Boden entfernt wird, rückt der Trochanter wieder in die Höhe. Als ich darauf-

Fig. 9.



M. D. Rechte Seite luxiert.

hin das Kind noch einmal im Liegen untersuchte, fand ich, daß mit einem Druck gegen den Trochanter dieser nach vorn und abwärts zu verschieben ist und der Kopf in die Pfanne hineinschlüpft.

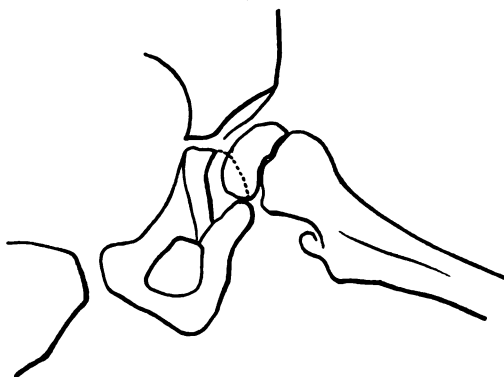
Diagnose: Paralytischer Klumpfuß, Luxation des rechten Hüftgelenkes.

Die sofort vorgenommene Röntgenuntersuchung zeigte (Fig. 9), daß die Pfanne leer war, daß der Kopf seitlich neben der Pfanne stand und daß sein oberster Pol etwa 2 cm über der Mitte des Y-förmigen Knorpels lag. Die im Anschluß an die erste Röntgenuntersuchung vorgenommene zweite Untersuchung des erkrankten Hüftgelenkes, welche in Abduktion von etwa 50° und mit einem Druck gegen den Trochanter hin aufgenommen wurde, zeigte, daß in dieser Stellung der Kopf vollständig in der Pfanne stand (Fig. 10).

Die Behandlung gestaltete sich folgendermaßen:

Am 28. Mai 1907 fand in Narkose das Redressement des Klumpfußes und die Reposition des Femurkopfes statt. Das Kind erhielt in Abduktion von etwa 75° einen Beckengipsverband, der bis zu den Zehenspitzen ging und der den Fuß in redressierter Stellung bewahrte. Am 19. Juni 1907 wurde der untere Teil des Beckengipsverbandes, oberhalb des Knies bis zu den Fußspitzen, entfernt, während der obere Teil, der die Hüfte fixierte, bestehen blieb. Dann wurde in Narkose eine Sehnenplastik am Unterschenkel gemacht und

Fig. 10.



M. D. Rechte Seite spontan reponiert.

zwar wurde der Ext. dig., welcher gelähmt war, verkürzt, der Tib. ant. halbiert und der äußere Teil des Tib. ant. auf den Ext. dig. vernäht. Der Extensor hallucis wurde mit dem Rest des Tib. ant. ebenfalls vernäht. Aseptischer Verband. Gipsverband, der mit dem Beckengipsverband verbunden wurde. Glatter Wundverlauf.

Am 29. Juni Herausnahme der Fäden.

4. Juli wurde das Kind im Verband entlassen.

29. August. Aufnahme des Kindes, wiederum Entfernung des unteren Verbandes bis zum Kniegelenk. Gipsabguß des Unterschenkels zwecks Herstellung eines Unterschenkelschienenhülsenapparates. Bis zum 30. August waren vorsichtige Bewegungen mit dem Fuße gemacht. Das Kind lernt allmählich die Zehen beugen und strecken und das Fußgelenk plantar- und dorsalwärts zu erheben.

Am 9. September erhält es zur Sicherung des Klumpfußresultates den Schienenhülsenapparat.

Am 24. September wird zum ersten Male der Hüftverband entfernt. Eine Röntgenuntersuchung und die manuelle Untersuchung bestätigen, daß der Kopf fest in der Pfanne steht. Das Kind erhält in etwas geringerer Abduktion einen neuen Hüftverband bis oberhalb des Knies. Es wird mit dem Verband und mit dem Schienenhülsenapparat entlassen mit der Weisung, möglichst viel zu gehen.

30. November 1907. Letzte Verbandabnahme. Die Röntgenuntersuchung zeigt, daß der Kopf gut konzentrisch in der Pfanne stehen geblieben ist (Fig. 11). Beim Gehen des Kindes ohne Verband sieht man, daß der Trochanter nicht mehr in die Höhe rutscht, daß keine Verschiebung mehr stattfindet. Das Kind soll noch 8 Tage in der Anstalt beobachtet werden und, wenn dann keine Verschiebung eingetreten ist, entlassen werden.

12. Dezember 1907. Der Kopf ist trotz Abnahme des Verbandes in der Pfanne stehen geblieben. Entlassung aus der Anstalt.

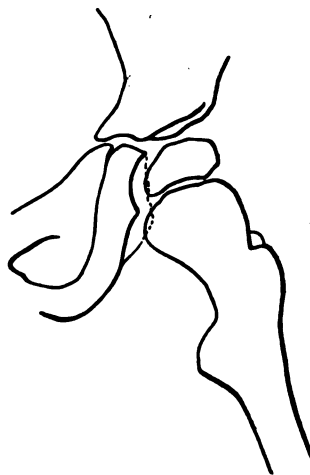
Am 15. Januar 1908 schreiben die Eltern, daß keine Verschiebung des Kopfes eingetreten ist, daß das Kind mit der Klumpfußschiene gut geht¹⁾.

So weit die Krankengeschichte dieses Falles.

Interessant in diesem Falle dürfte zunächst die Tatsache sein, daß das Kind im stande war, selbständig sich wieder die Hüfte einzurenken, während die Ausrenkung der Hüfte ohne Zutun des Kindes zu stande kam. Diese Tatsache steht mit den Erfahrungen über die angeborene Hüftverrenkung in Widerspruch. Mir ist aus meiner Praxis und auch aus der Literatur kein Fall bekannt, wo es sich um eine angeborene Hüftverrenkung handelte, die ihr eigenes Hüftgelenk durch Muskelkontraktion, in diesem Falle durch Anspannung der Glutäen und durch Anspannung des Tensor fasciae latae, zu reponieren vermochte. Mit den Fällen von schnappender Hüfte, wie

¹⁾ Am 12. März stellte sich das Kind vor. Der Kopf stand fest im Hüftgelenk. Im Fußgelenk war gute Beugung und Streckung vorhanden. Der Gang war ein guter.

Fig. 11.



M. D. Rechte Seite dauernd reponiert.

sie von Braun auf dem Chirurgenkongreß 1906 beschrieben wurden und wie sie weiterhin Preiser in der Zeitschrift für Orthopädie 1906 beibringt, hat diese Hüftluxation nur das Aeußere gemeinsam, daß die Kranke auch selbsttätig im stände war, ihr Hüftgelenk zum Einschnappen zu bringen. Von den paralytischen Luxationen, wie sie von Verneuil, Reclus und Karewski beschrieben worden sind, unterscheidet sich mein Fall durch die Möglichkeit des Kindes, die Luxation selbst zu beseitigen.

Ob es sich in diesem Falle um eine angeborene oder paralytische Luxation handelt, ist mit voller Sicherheit natürlich nicht zu entscheiden. Für eine paralytische Luxation jedoch sind meiner Ansicht nach gewichtige Gründe ins Feld zu führen, einmal überhaupt das Zusammentreffen der Luxation mit der spinalen Lähmung. Bei der Poliomyelitis anterior treten Hüftluxationen auf; das ist erwiesen, und noch vor nicht langer Zeit ist ein Fall von Mouchet im Bull. et mém. de la soc., Paris, Nr. 6, 1903 beschrieben worden. Es ist aber nicht ausgeschlossen, daß ein großer Teil der beschriebenen paralytischen Luxationen keine eigentlichen paralytischen Luxationen sind, sondern eine Kombination darstellen von angeborener Hüftverrenkung mit Poliomyelitis ant. Ich beobachte zur Zeit einen Knaben mit ausgedehnter spinaler Lähmung, bei dem gleichzeitig doppel-seitige angeborene Hüftverrenkung vorhanden ist. Die Untersuchung des Hüftgelenkes jedoch, die Form der Femurköpfe, die Form der Pfannen und auch der Erfolg der Behandlung läßt mich mit großer Sicherheit darauf schließen, daß keine paralytische Luxation vorliegt, sondern eine angeborene. In dem jetzt vorliegenden Falle ergibt die röntgenographische Untersuchung des Hüftgelenkes:

1. Daß eine beträchtliche Hypertrophie des Kopfes vorliegt, der Kopf steht neben der Pfanne;

2. daß eine beträchtliche Hyperplasie des Halses und des ganzen Schaftes vorliegt, also Verhältnisse, wie sie bei der angeborenen Hüftverrenkung auch vorkommen.

Endlich zeigt sich aus dem Röntgenbild, daß der Pfannengrund verhältnismäßig breit ist, dagegen ist die Hypoplasie des oberen Pfannenquadranten sehr wenig ausgesprochen, im Gegenteil, man sieht deutlich, daß der obere Pfannenquadrant fast rechtwinklig nach dem Os ilei umbiegt. Man sieht deutlich eine tiefe Grube unter dem oberen Pfannenquadranten und muß daraus schließen, daß der obere Quadrant wohl befähigt ist, den Kopf aufzunehmen und zu stützen.

Im ganzen genommen ist natürlich auch eine Unterbildung der ganzen rechten Beckenseite vorhanden. Wir sehen den absteigenden Schambeinast und den aufsteigenden Sitzbeinast, den horizontalen Schambeinast bedeutend verkleinert. Wir sehen das Foramen ovale entschieden kleiner als auf der anderen Seite. In auffallendem Gegensatz zu dieser allgemeinen Hyperplasie steht allerdings die Hypertrophie des Pfannengrundes. Ich bin jedoch der Ansicht, daß diese Hypertrophie des Pfannengrundes nur eine scheinbare ist, wenigstens in diesem Falle. Denkt man sich den Kopf an der gesunden Seite aus der Pfanne luxiert, so würde der untere Quadrant der gesunden Pfanne zweifellos eine viel größere Hyperplasie zeigen, als es jetzt der Fall ist, weil ein Teil des Pfannengrundes eben durch den Kopf verdeckt wird. In der vom Kopfe verlassenen Pfanne jedoch ist dieser Teil nicht durch den Kopf verdeckt, er kommt auf dem Röntgenbild zur Anschauung, und wir erhalten deshalb den Eindruck, als ob der Pfannengrund hypertrophisch wäre. Ich möchte also trotz der Hyperplasie des Pfannengrundes und trotzdem diese Hyperplasie im allgemeinen für angeborene Hüftverrenkung spricht, sie nicht für die Aetiologie dieser Hüftverrenkung beschuldigen, denn nicht die Hyperplasie eines Teiles der Pfanne macht sie verantwortlich für die kongenitale Luxation, sondern das Zusammentreffen der drei Faktoren, von denen der wichtigste die Hyperplasie des Pfannendaches ist, ist das charakteristischste röntgenographische Merkmal für die kongenitale Luxation. Wir können in diesem Falle wohl von einer allgemeinen Hyperplasie der das Hüftgelenk bildenden Teile sprechen, auch von einer scheinbaren Hypertrophie des Pfannengrundes, nicht aber von einem charakteristischen Befunde, wie sie die angeborene Hüftluxation sonst zeigt. Würde es sich um eine angeborene Hüftverrenkung handeln, so würde meiner Ansicht nach auch die Reposition des Kopfes in diesem Alter nicht so leicht zu erzielen sein, wie es möglich war. Ich glaube also auf Grund des Röntgenbildes und auf Grund der leichten Repositionsfähigkeit des Hüftgelenkes vielmehr, daß es sich in diesem Falle um eine paralytische Luxation gehandelt hat.

So viel über die Aetiologie dieses Falles.

Was nun die Therapie anlangt, so war die Behandlung eine gegebene. Es mußte verhindert werden, daß das Kind sein Hüftgelenk selbständig aus der Abduktionslage befreien konnte. Dieses geschah durch eine über 6 Monate dauernde Fixation des Hüftge-

lenkes in reponierter Stellung in starker Abduktion. Solange nun das Kind auch einen Verband um das Fußgelenk haben mußte, um den Klumpfuß in Redression zu bewahren und um das Resultat der Sehnenplastik nicht zu gefährden, war natürlich nur die Fixation des Hüftgelenkes in abduzierter Stellung der Hauptfaktor. Sobald jedoch, nach Ablauf der Behandlungszeit für den Klumpfuß, das Kniegelenk freigegeben werden konnte, trat zu der Fixation des Hüftgelenkes noch als Hauptfaktor hinzu die funktionelle Belastung. Denn jetzt, wo das Kniegelenk freigegeben war und wo der Druck, welcher durch die Schiene des Unterschenkels stattfand, sich dem Schenkel entlang zum Femur hin fortpflanzen konnte, mußte auch als zweiter Hauptfaktor die funktionelle Belastung des Hüftgelenkes eintreten. Es mußte noch eine weitere Ausbildung des oberen Pfannenquadranten eintreten und dadurch verhindert werden, daß der Kopf die Pfanne wieder verließ. Ob eine dauernde Festigkeit des Hüftgelenkes bestehen wird, läßt sich natürlich noch nicht ganz sicher angeben, da das Kind ja vor kurzem erst den letzten Verband verlassen hat. Nach den bei der angeborenen Hüftverrenkung jedoch gemachten Erfahrungen habe ich doch die Hoffnung, daß auch in diesem Falle die Heilung eine dauernde sein wird. Diese Hoffnung wird bestärkt durch die Tatsache, daß jetzt 4 Monate nach Abnahme des letzten Verbandes noch keine Reluxation eingetreten ist.

Ich glaube durch die Mitteilung dieser 3 Fälle einen Beitrag zu liefern, der beweist, daß die Aetiologie der angeborenen Hüftluxation nicht eine einheitliche ist, der ferner bewiesen wird, daß in der Therapie eine sorgfältige Individualisierung auch in komplizierteren Fällen zum Ziele führen kann.

Kinematographische Untersuchung des normalen Ganges und einiger Gangstörungen.

Von

Dr. James Fränkel,

Assistent an der Königl. chirurgischen Universitätsklinik in Berlin.

Mit 38 Abbildungen.

Der Kinematograph ist ein wichtiges Hilfsmittel der modernen Photographie geworden. Am meisten verbreitet ist er heute in der Form des Biographen. Auch die Medizin, für welche alle Methoden der wissenschaftlichen Photographie von Bedeutung sind, kann sich die Erfindung zu nutze machen. Denn sie veranschaulicht die Bewegungsformen des Körpers unter physiologischen und pathologischen Bedingungen und beansprucht demgemäß einmal einen didaktischen Wert ¹⁾ ²⁾ ³⁾. Sie gestattet ferner, die Behandlungsergebnisse bei den Krankheiten der Bewegungsorgane zu verfolgen und zu vergleichen, und erweist damit der Orthopädie einen großen Dienst ²⁾.

Für noch wichtiger halte ich es, daß der Kinematograph der wissenschaftlichen Forschung nutzbar gemacht werden kann, insofern er ein Mittel darstellt, das kontinuierliche Reihen von Momentaufnahmen liefert. Denn auf diese Weise zerlegt er eine zusammengesetzte Bewegung in einzelne Phasen und läßt diese getrennt mit genügender Deutlichkeit erkennen.

Die Schöpfer der Bewegungsmechanik, Gebr. Weber, Vierordt, Gilles de la Tourette, Braune und Fischer, erannnen die kompliziertesten Methoden, um den normalen Gang auf analytischem Wege in befriedigender Weise zu erklären. In der Tat ist ihnen dies gelungen. Doch wie einfach und mühelos lassen

¹⁾ Doyen, Kinematographische Demonstration. Internationaler Kongreß in Lissabon 1906.

²⁾ Fränkel, desgl. Freie Vereinigung der Chirurgen Berlins, Januar 1907.

³⁾ Bum, desgl. Gesellschaft der Charitéärzte. Februar 1907.

sich heute die Untersuchungsergebnisse der genannten Forscher von der kinematographischen Filmrolle ablesen. An der Analyse des Normalganges, der ja fast in allen Einzelheiten uns heute gut bekannt ist, soll das gezeigt werden.

Die analytische Verwendung des Kinematographen ist bisher nur von neurologischer Seite ¹⁾ ²⁾ geübt worden. Der Zweck dieser Arbeit ist, die Methode im Dienste der Orthopädie zu erproben.

Die hier benutzten Filme stammen aus der Klinik meines Lehrers Hoffa. Hoffa hat, überzeugt von dem Werte der Kinematographie für die Orthopädie, mir die Aufnahmen in seiner Klinik möglich gemacht, ihnen großes Interesse zugewendet und noch wenige Wochen vor seinem Tode mir die gütige Erlaubnis erteilt, die Filme für die folgende Analyse zu verwenden.

Normaler Gang.

Beide Beine dienen in alternierendem Wechsel als Stütz- bzw. als Schwungbein. Das oberste Bild in Fig. 1 ³⁾ zeigt gerade den Beginn der Stützperiode des rechten Beines, nämlich den Moment, wo die Ferse eben den Boden berührt. Es widerlegt sofort schlagend die Vorschrift des Parademarsches und des Tanzunterrichtes, die noch immer verlangen, daß zuerst die Fußspitze aufgesetzt werde. Die Bewegung, die der Fuß im folgenden ausführt, nennen die Gebr. Weber das Abwickeln der Sohle am Boden. Sobald die Sohle dem Boden ganz aufliegt, fängt das andere Bein an zu schwingen. Damit wird die Periode der doppelten Unterstützung (durch beide Beine) unterbrochen. Eine leichte Beugung des rechten Knies (von etwa 15°), die inzwischen aufgetreten war, ist in dem Moment der vertikalen Streckstellung bereits wieder ausgeglichen (5. Bild). Jetzt beginnt eine stetig zunehmende Streckung im Fußgelenk einzutreten, welche dem Bein die Schwungkraft für die folgende Schwungperiode gibt. Denn sobald die Streckung des Fuß-

¹⁾ Marinresco, *Semaine médicale* 1899 und 1900.

²⁾ E. Jendrassik, *Deutsches Arch. f. klin. Medizin* 1901. *Arch. f. Anatomie und Physiologie. Physiol. Abt.* 1904 (Suppl.). *Dass. Arch. Physiol.* Abt. 1906.

³⁾ Diese und die folgenden Bilderreihen sind stets von oben nach unten zu lesen. Die Bilderreihe in Fig. 1 b bildet die Fortsetzung derjenigen in Fig. 1 a u. s. f.

gelenkes vollendet ist, beugt sich das Fuß-, Knie- und Hüftgelenk und das dadurch verkürzte Bein löst sich vom Boden und geht in die Periode des Schwingens über. Von dem Abstoß an (auf dem 4. Bild an dem linken Fuß zu beobachten) bis zu dem Moment der vertikalen Haltung des Stützbeines reicht der von Richer sogenannte hintere Schritteil, von der Senkrechten an beginnt der vordere Schritteil.


Die Fortbewegung beim Gehen beruht also im wesentlichen auf der Verlängerung des stehenden Beines durch die Streckung des Fußgelenks. Demnach ist die Arbeit der Wadenmuskeln (Gastrocnemius-Soleus) die wichtigste Muskeltätigkeit beim Gehen. Ihre Wirkung wird unterstützt durch die Streckung des Quadriceps und des Hüftgelenkstreckers (Glutaeus maximus). Die bisher genannten Muskelwirkungen beziehen sich auf die Stützperiode. Eine viel geringere Arbeit verrichtet die Muskulatur des schwebenden Beines. Das hat die Gebr. Weber zu der Auffassung verleitet, daß die ganze Bewegung des freischwingenden Beines eine einfache Pendelbewegung sei. O. Fischer hat das Verdienst, diese Ansicht widerlegt zu haben. Schon ein Blick auf die Analyse in Fig. 1 muß lehren, daß die hochgradige Verkürzung des Beines, die eine Voraussetzung des Schwingens ist, nur durch aktive Muskelkraft zu stande kommen kann. Hier müssen — das kann man direkt vom Film ablesen — im hinteren Schritteil die Kniebeuger und die Dorsalflexoren des Fußes (Tibialis anticus und Extensor digit.) eine Rolle spielen, während im vorderen Schritteil der Beuger des Hüftgelenks (Ileopsoas), ferner der Strecker des Kniegelenks (Quadriceps) und besonders wieder der Tibialis antic. in Anspruch genommen werden. Die starke Dorsalflexion des Fußes in dem Augenblick, wo das schwingende Bein eben am Boden ankommt, dient zusammen mit einer leichten Kniebeugung dazu, den Stoß beim Aufsetzen zu mildern.

Aus der Ansicht des Ganges von vorn (Fig. 2), die wir zur Ergänzung des Profilbildes heranziehen müssen, ist die Tatsache zu entnehmen, daß während des Schwingens der Fuß senkrecht unter der Hüfte getragen wird, daß aber während der Stützperiode das Hüftgelenk lateralwärts vom Fußgelenk steht (vgl. Bilder 4 auf Fig. 2 a u. b).

Die bisher beschriebenen Bewegungen der Beine, die unmittelbar der Fortbewegung dienen, sind zwar der wichtigste Teil der

Fig. 1.

a



b



Gehbewegung. Daneben aber verdienen auch die Bewegungen des Rumpfes Beachtung. Diese spielen gerade in der Pathologie eine große Rolle, während sie allerdings beim normalen Gang nicht sonderlich ins Auge fallen.

Auf dem Profilbild (Fig. 1) des männlichen Modells, das die militärische stramme Haltung verkörpert, sind Rumpfneigungen nach vorn und hinten kaum ausgesprochen. Beim zwanglosen Gehen ist sonst im hinteren Schrittteil meist eine leichte Rückwärtsneigung angedeutet, in der Vertikalen steht der Rumpf ebenfalls vertikal, im vorderen Schrittteil und zwar am meisten vor dem Aufsetzen des Fußes ist er nach vorn geneigt, während der doppelten Unterstützung steht er wieder ungefähr vertikal.

Zu den Rumpfneigungen gegen die frontale Achse kommen Schwankungen um die vertikale und sagittale Achse hinzu. Zur Orientierung ist es zweckmäßig, nach Fischer die Verbindungslinie der beiden Hüftgelenke und der beiden Schultergelenke als Hüft- bzw. als Schulterlinie zu bezeichnen.

Die Schwankungen der Hüftlinie um die Vertikalachse, die beim Normalgang kaum sichtbar sind, machen sich darin geltend, daß das Hüftgelenk des schwingenden Beines dem Schritte jeweils voraneilt.

Wichtiger sind die seitlichen Rumpfschwankungen. Auf Fig. 2 ist kaum zu sehen, daß der Rumpf sich jedesmal nach der Seite des Schwungbeines hinüberneigt. Das tritt viel deutlicher bei dem weiblichen Gang hervor (Fig. 3), der überhaupt, weil er mit möglichst geringer Muskelarbeit einhergeht, ausgiebigere Rumpfneigungen erkennen läßt (vgl. Bild 1 und Bild 7).

Der Lateralflexion des Rumpfes nach der Seite des schwingenden Beines entspricht eine Hebung der Hüftlinie auf dieser Seite, und andererseits eine Senkung der Schulterlinie auf derselben Seite. Auch die Schwankungen der Hüftlinie um die Vertikalachse gleicht die Schulterlinie durch entgegengesetzte Bewegungen aus.

Die Kopfneigungen sind wiederum denen der Schulterlinie entgegengesetzt.

Die Arme nehmen teils passiv, teils aktiv an den Schwankungen des Rumpfes teil, um durch ihre Schwingungen den Oberkörper gegen Drehungen und seitliche Schwankungen zu schützen. Während das rechte Bein vorschwingt, schwingt auch der linke Arm nach vorn und schwingt mit diesem zusammen zurück. Der

Fig. 1.

a



Fig. 3.

Abbildung

b

Gebäude:
 Rumpfbau:
 große Bilde:
 Ich im Stande:

mit
 von und
 was im
 angeht
 vordere:

Falsch
 steht er
 zu den

Schwanz
 Oriens
 Ende der
 Hül-

weil
 K-



Fig. 2.

a



b

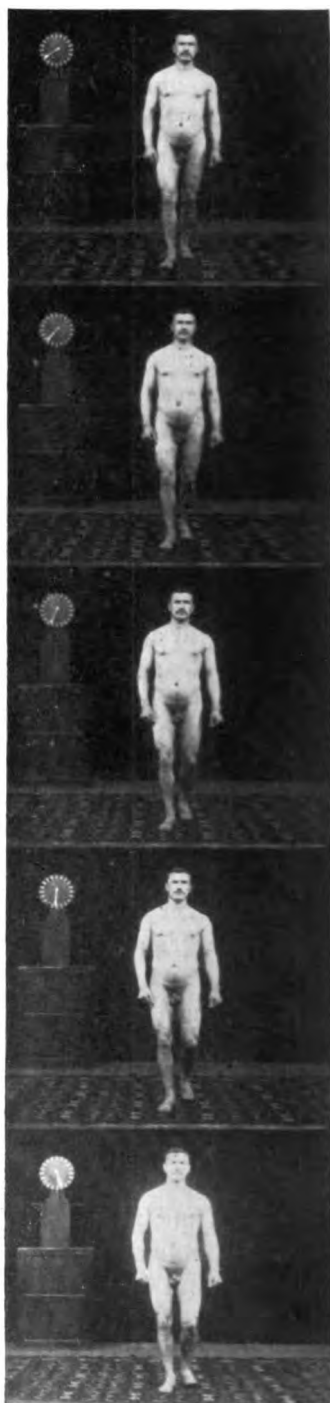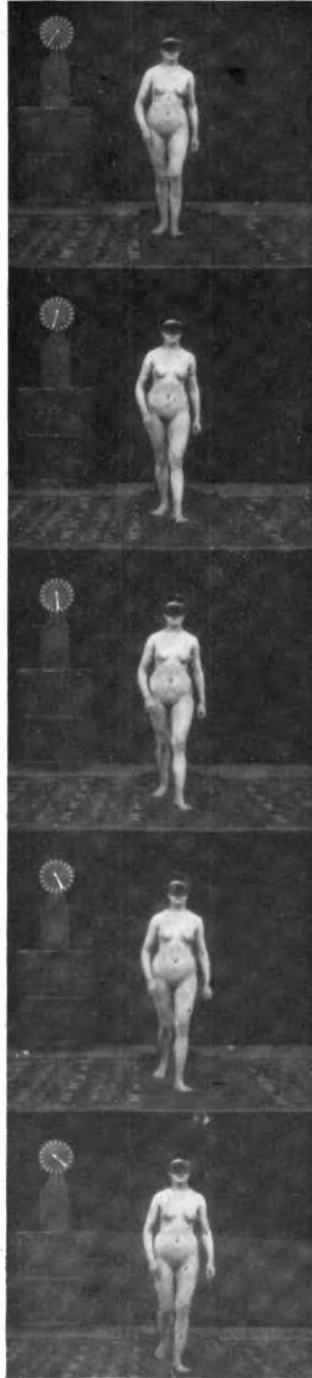


Fig. 3.

a



b



Arm begleitet also im allgemeinen die Bewegungen des anderen Beines.

Es ist in manchen Fällen nützlich, die räumlichen Phasen mit den Zeitphasen zu vereinigen. Ich habe das einfach dadurch bewerkstelligt, daß ich gleichzeitig mit dem gehenden Menschen einen mit bekannter Geschwindigkeit vor einer graduierten Scheibe sich drehenden Uhrzeiger kinematographierte. Diese Registriervorrichtung, die ich im Physikalischen Universitätsinstitut konstruieren ließ, diente mir gleichzeitig als Expositionszeitmesser. Man sieht sie daher auf allen meinen Aufnahmen.

Beim Normalgang stellte ich vermittels dieser Methode das Verhältnis der doppelten zu der einfachen Unterstützung fest. Ich fand, daß beim Manne 30 % des Halbschrittes auf die doppelte Unterstützung fielen, während sich beim Weibe nach meiner Berechnung 20,1 % für die doppelte Belastung ergaben. Diese Differenz beruht mutmaßlich, entsprechend den bereits obengenannten Unterschieden, auch auf einer Geschlechtseigentümlichkeit.

Gang bei Luxatio coxae congenita.

Die Eigenart des Hinkens bei der angeborenen Hüftverrenkung beruht auf der Freiheit des eines Pfannenwiderstandes beraubten Schenkelkopfes und auf der Funktionsschwäche der Abduktoren des Hüftgelenkes. Alle übrigen Faktoren, die zu dem Hinken beitragen können, Verkürzung, Adduktions-, Flexionskontraktur, Skoliose etc., treten zwar häufig, namentlich bei älteren Fällen, sehr in den Vordergrund, sind aber sekundäre Momente und finden sich bei allen möglichen anderen Gangstörungen ebenfalls.

Das wichtigere der beiden ebengenannten charakteristischen Zeichen des Luxationshinkens ist die Freiheit des Schenkelkopfes. Sie gibt sich als ein abwechselndes Auf- und Niedersteigen des Trochantervorsprunges an der Seitenwand des Beckens kund und macht den Gang watschelnd.

Das Phänomen ist auf den nebeneinanderstehenden Figg. 4 und 5, die eine fortlaufende Reihe darstellen, in seinem vollständigen Wechsel zu verfolgen. Wenn wir den Abstand des sich gut markierenden Trochantervorsprunges von dem etwa immer die gleiche Haltung einnehmenden Ellenbogen auf der Bilderreihe vergleichen, so sind auf

Fig. 4a oben die beiden Punkte maximal genähert. Je weiter wir die Bilder abwärts verfolgen, umso größer wird die Distanz beider Punkte, die etwa auf dem 4. Bilde der Fig. 5a ihr Maximum erreicht hat. Das unterste Bild der Fig. 5b zeigt entsprechend dem Wiederbeginn der Stützperiode des luxierten Beines ein neuerliches Hochrücken der Trochanterprominenz.


Die Verschiebung des proximalen Femurendes nach oben, die die anatomische Grundlage der angeborenen Hüftverrenkung bildet, hat wie in allen gleichartigen Fällen (pathologische Pfannenwanderung, paralytische Luxation, Coxa vara) eine Verschiebung einiger Muskelinsertionen, hauptsächlich des Glutaeus medius und minimus, zur Folge. Wie Lorenz und Reiner durch das Hebelgesetz bewiesen haben, resultiert aus der veränderten Zugrichtung dieser Muskeln ihr verringerter Nutzeffekt. Die motorische Schwäche der Glutäalmuskulatur ist die Ursache des Trendelenburgschen Symptoms, das bekanntlich darin besteht, daß das Becken, sobald das luxierte Bein als Standbein dient, nach der anderen Seite herunterfällt. Das Symptom tritt selbstverständlich nicht nur auf, wenn man den Kranken auf das luxierte Bein sich stellen und das andere hochheben läßt, sondern es ist auf dem kinematographischen Film bei jedem Schritt zu erkennen, wie die Betrachtung des gehenden Mädchens mit linkseitiger Luxation auf Fig. 6 (besonders deutlich auf Bild 4 und 5) zeigt. Nie habe ich dieses Symptom bei dem Luxationsgang vermißt, nur die Grade fand ich nach dem Alter der Patienten verschieden. So war es bei iliakaler Luxation mit hochgradiger Verkürzung sehr gering ausgesprochen. Das wird meines Erachtens durch die Beobachtung Langes durchaus erklärt, der in solchen Fällen den Glutaeus maximus für den insuffizienten Glutaeus medius und minimus vikariierend eintreten sah.

Die kontralaterale Beckenhebung beim Stehen auf dem gesunden Bein ist, wie ich schon früher ausgeführt habe, ein ganz physiologischer Vorgang und keineswegs für Luxatio cox. cong. charakteristisch.

Ein drittes Kennzeichen des Luxationshinkens lehrt die analytische Betrachtung der Lagebeziehungen des Fußgelenks zu dem luxierten Hüftgelenk. Der Vergleich mit dem oben geschilderten physiologischen Hergang hat meine Aufmerksamkeit auf dieses Symptom gelenkt. Es ist für Luxat. cox. cong. ganz charakteristisch und findet sich nicht etwa bei Coxa vara: Auf Fig. 7 (eine unbehandelte

a


Fig. 4.



linkseitige Luxation bei einem 17jährigen Menschen) sieht man, daß das Fußgelenk des luxierten Beines stets medianwärts von dem luxierten Hüftgelenk steht, nicht nur während der Stützperiode (erstes Bild), sondern auch, wenn zwar in geringerem Grade, während des Schwingens

a

Fig. 5.



b




des luxierten Beines (vorletztes Bild). Für dieses Verhalten sind mit Leichtigkeit mehrere Gründe anzuführen. Einmal zwingt die laterale Abweichung des proximalen Femurendes das distale Beinende, sich medianwärts einzustellen. Zweitens führt die Insuffizienz

a

Fig. 6.

b




der Abduktoren des Hüftgelenks zu einem Uebergewicht ihrer Antagonisten, der Adduktoren. Dagegen bedeutet, wie ich schon betonte, die Verkürzung des luxierten Beines ebensowenig wie der Ausgleich der Verkürzung durch Equinusstellung resp. durch Kniebeugung des

a

Fig. 7.



b




gesunden Beines oder eine Flexionskontraktur der luxierten Hüfte etwas für das Luxationshinken Charakteristisches.

Wohl läßt sich das aber von den die Bewegungen der Beine begleitenden Rumpfbewegungen sagen, die wie bei jeder anderen

a

Fig. 8.

b




pathologischen Gangart so auch hier ein Kompensationsbestreben des Kranken zum Ausdruck bringen.

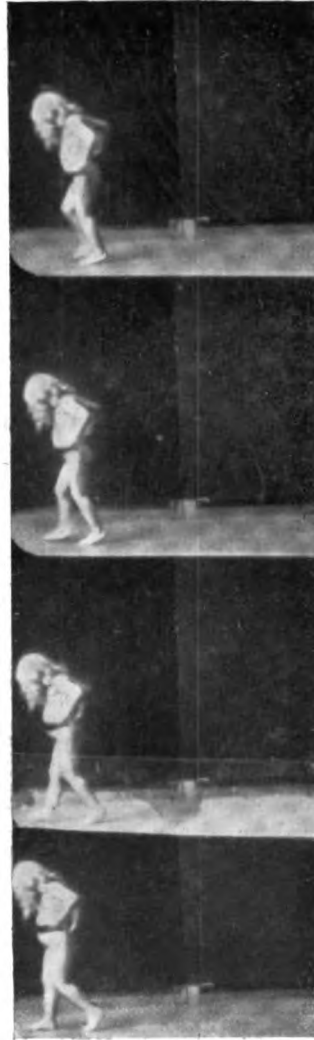
Ich habe darauf hingewiesen, daß beim normalen Gang die allerdings geringfügigen Lateralschwankungen des Oberrumpfes nach der Seite des pendelnden Beines gerichtet sind. Beim Luxationsgang sehen wir das umgekehrte (Fig. 8, letztes Bild), eine deutliche Neigung des Rumpfes nach der Seite des luxierten

a

Fig. 9.



b



linken Beines, die natürlich zur Kompensation der kontralateralen Beckensenkung dienen soll. (Die Stellung der das Kind führenden Mutter ist, wie der Vergleich von Bild 1 und Bild 6 lehrt, ohne Einfluß auf die Rumpfhaltung des Kindes).

Auch die Schwankungen der Schulterlinie sind beim Luxationsgang entsprechend verstärkt. Die Fig. 9 läßt das nach der Stellung der Ellenbogen, die ihre Lage zum Schultergelenk unverändert beibehalten, gut beurteilen. Das oberste Bild der Figur zeigt den rechten Ellenbogen hoch über dem linken stehend, auf dem letzten Bilde findet sich bereits gerade das umgekehrte Verhältnis.

Ich bemerke dabei, daß Fig. 9 ein laufendes Kind darstellt. Dupuytren gibt an, daß die Eigentümlichkeiten des Ganges beim Laufen, Springen etc. geringer werden, und überhaupt sagen uns die Eltern dieser Kinder oft, daß das Hinken beim Laufen ganz verschwinde. Darauf ist zu erwidern, daß allerdings dem Auge, das dem schnellen Wechsel der Bewegungen nicht folgen kann, die Einzelheiten entgehen, daß aber der Kinematograph auch die schnellste Bewegung in allen ihren Details getreu auf dem Film registriert.

Die folgende Beschreibung anderer Arten des Hinkens macht es überflüssig, hier auf die Differentialdiagnose noch näher einzugehen. Nur das will ich hier hervorheben, daß der Luxationsgang an das Hinken der Coxitiskranken erinnert, sobald sich in dem luxierten Gelenk Schmerzen einstellen, was ja häufig, namentlich in späteren Jahren bei unbehandelten Fällen, vorkommt. Das gibt sich dann in einer ungleichmäßigen zeitlichen Verteilung der Belastung auf beide Beine kund. Bei dem Luxationsgang sind die Differenzen meist gering. Die Messung mit meiner Registrieruhr ergab bei einseitigen Luxationen durchschnittlich ein Verhältnis von 12 : 10. Es ist klar, daß unter dem Einfluß der Ermüdung diese Zahlen noch weiter auseinandergehen. Dann gewinnt eben der Gang mehr den Charakter, den wir beim Coxitisgang genauer kennen lernen werden.

Gang bei Coxa vara.

Mit keinem anderen Leiden wird die angeborene Hüftverrenkung so oft verwechselt wie mit der Coxa vara, und zwar nach meinen Erfahrungen meist in dem Sinne, daß eine Coxa vara fälschlicherweise für eine angeborene Hüftverrenkung gehalten wird.

Ich gehe hier nicht darauf ein, daß selbstverständlich die Differentialdiagnose sofort entschieden ist durch das Fühlen des Kopfes am normalen Pfannenort neben oder unter der Arterie oder durch das Röntgenbild. Mir liegt vielmehr daran, die Eigenart der Gangart bei der Coxa vara zu charakterisieren.

Was dem Gange das Gepräge verleiht, ist die Steifigkeit der Hüftbewegungen. Denn dem Hinken fehlt die Beweglichkeit der Trochanterenprominenz, im Gegenteil, der Gang wird ganz beeinflußt von Bewegungsbeschränkungen, und zwar sind dies Beschränkungen im Sinne der Abduktion und der Innenrotation.

Der Gang ist am besten als wackelnd zu bezeichnen. Woher kommt nun trotz dieser Unterschiede die Aehnlichkeit mit dem Gang der Luxatio coxae congenita? Schuld daran ist, daß beiden Affektionen das Trendelenburgsche Symptom gemeinsam ist, wodurch in der Tat die Unterscheidung in manchen Fällen sehr erschwert wird.

Immerhin messe ich dem Trendelenburgschen Symptom für die Coxa vara nicht dieselbe Bedeutung bei wie für die Luxatio coxae congenita. Ich fand es durchaus nicht so konstant und so ausgebildet, wie bei diesem Leiden. Dabei beobachtete ich folgendes: Als ich ein mit Coxa vara behaftetes Kind zwecks Prüfung des Trendelenburgschen Phänomens sich auf das eine Bein stellen ließ, war eine kontralaterale Beckensenkung rechts angedeutet (Fig. 10, mittleres Bild), links überhaupt nicht vorhanden (Fig. 11). Dagegen zeigte die Aufnahme des gehenden Mädchens von hinten dieses Symptom deutlich auf beiden Seiten (Fig. 12), in ungefähr gleicher Stärke. Die Abduktionshemmung war dabei rechts viel stärker als links (Fig. 13).

Diese Erscheinung ist ganz einfach zu deuten. Das Gehen des Menschen ist ein meist völlig unbewußter, ohne Mitwirkung der Großhirnrinde sich vollziehender Vorgang. Es ist tatsächlich möglich, während des Gehens fest zu schlafen. Der eben konstatierte scheinbare Widerspruch ist also darin begründet, daß das Gehen automatisch erfolgt, aber das Stehen auf einem Bein eine willkürliche Muskelinnervation zur Voraussetzung hat. Es gelingt eben den Kranken vielfach, und sie haben das instinktive Bestreben, das Phänomen der Beckensenkung zu unterdrücken, und zwar in der Hauptsache dadurch, daß sie den insuffizienten Muskeln stärkere Energie zuschicken. Daß auch ein vikariierendes Eintreten eines anderen Muskels (*Glutaeus maximus*) das Symptom verhindern kann, habe ich schon erwähnt. Schließlich kann auch eine stärkere Lateralschwankung des Rumpfes nach der Seite des kranken Standbeines einen Ausgleich besorgen. Diese kompensierenden Lateralschwankungen fand ich namentlich bei der rhachitischen Coxa vara (Fig. 14) sehr ausgeprägt.

Noch ein weiteres Symptom der Coxa vara muß ich hier erwähnen. Zum Vorschwingen des Beines ist bekanntlich eine Verkürzung desselben erforderlich (ich verweise auf die obige Analyse des Normalganges), und hierzu wird unter anderem auch eine Beu-

Fig. 10.






Fig. 11.



gung im Hüftgelenk benötigt. Da bei der Coxa vara aus mechanischen Gründen mit der Flexion in der Hüfte eine zwangsweis erfolgende Außenrotation verknüpft ist, so vollzieht sich hier der Vorschwing des Beines gleichzeitig unter starker Außenrotation (Hofmeister). Wenn nun das im Knie gebeugte Bein stark auswärts gedreht wird, so kreuzt der Unterschenkel den des anderen Beines. Daraus ergibt sich für die Coxa vara, daß während der Schwungperiode das Fuß-

gelenk in noch stärkerem Maße als während der Stützperiode sich seitlich von dem entsprechenden Hüftgelenk einstellt (Fig. 15, Bild 2), wenigstens so lange, bis das Hüftgelenk sich wieder zu strecken beginnt. Es ist also gerade umgekehrt wie beim

a Fig. 12. b



Normalgang (vgl. S. 621 oben). Die geschilderte Zwangsbewegung ist für Coxa vara ganz typisch.

Innerhalb der gegebenen Grenzen vollziehen sich bei der Coxa vara die Bewegungen völlig frei, was sie von der Coxitis unterscheidet. Nur das zuweilen auftretende akute Schmerzstadium, die sogenannte Coxa vara contracta, erinnert an die Coxitis.

Als pathognomonisch für den Gang bei Coxa vara hebe ich noch einmal hervor: Die Adduktionsstellung, die durch die Außen-

Fig. 13.




Fig. 14 a.




Fig. 14b.




Fig. 15.



rotation beim Vorschwung bedingte Zwangsbewegung, die Unverschieblichkeit der Trochanterenprominenz und schließlich eine Neigung zum Trendelenburgschen Symptom, das aber, namentlich durch stärkere Lateralschwankungen des Oberrumpfes, leicht unterdrückt werden kann.

Gang bei Coxitis.

Der Gang des Coxitiskranken wird ganz von dem Bestreben beeinflußt, das kranke Bein möglichst zu schonen. Das drückt sich in der ungleichmäßigen Verteilung der Körperlast aus. Bei dem Patienten der Fig. 16, wo es sich nicht um eine frische Coxitis handelt, verhält sich nach der Registrieruhr die Standperiode des gesunden zu der des kranken Beines wie 2 : 1,2. In frischen Fällen ist die Stützperiode des coxitischen Beines noch viel mehr verkürzt, soweit, daß die Fußspitze eben den Boden berührt, damit das gesunde Bein rasch nach vorwärts hüpfen kann. Auf dem gesunden Bein sucht dann der Körper möglichst lange zu verharren. Der Gang des Coxitiskranken setzt sich also zusammen aus einem schleppenden Gehen auf der einen Seite, einem hüpfenden Springen auf der anderen.

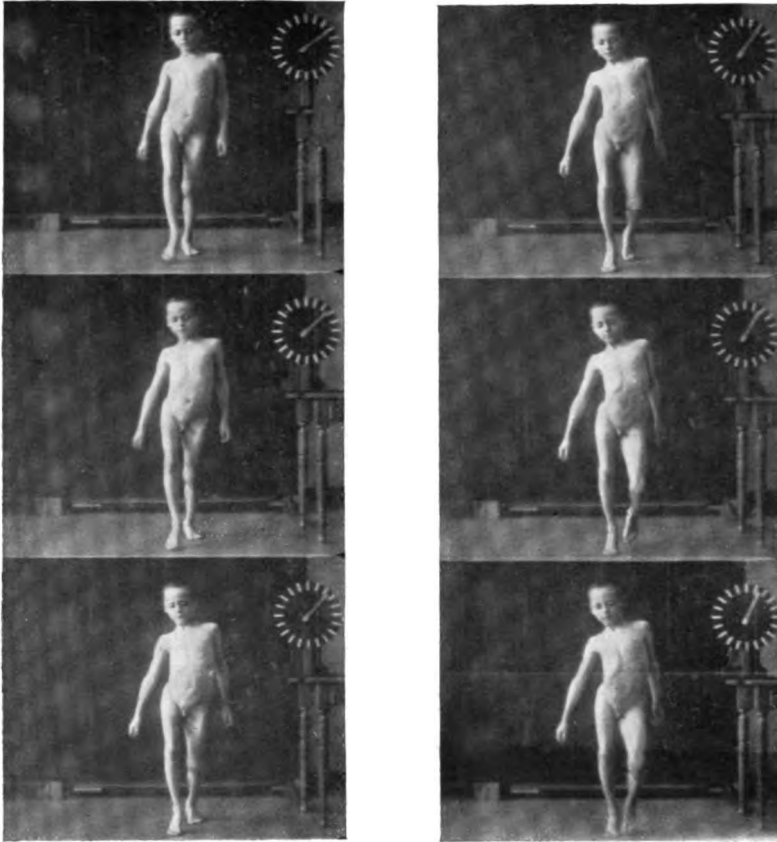
Die Folge dieser Arhythmie ist, daß die Körperlast ganz und gar auf dem gesunden Bein ruht. Die kurze Stützperiode des kranken Beines dient nur der Vorwärtsführung des gesunden Beines, hat aber für das Tragen der Körperlast keine Bedeutung. Bei der kinematographischen Analyse äußert sich das darin, daß der ganze Rumpf auch während dieses kurzen Momentes ganz nach der gesunden Seite zu verschoben ist — also Lateralschwankung des Rumpfes nach der gesunden Seite bei Belastung des kranken Beines (siehe Fig. 16). Natürlich erfordert die Aequilibristik um so ausgiebigere Kopfneigung nach der kranken Seite.

Nebenbei sei erwähnt, daß die Verkürzung durch extreme Spitzfußstellung am kranken Bein und durch Kniebeugung während der Stützperiode am gesunden Bein, die Ad- resp. Abduktionskontraktur durch Beckenschiefstellung, die Flexionskontraktur durch Lumbal lordose, die Steifheit des kranken Hüftgelenks durch stärkere Schwankungen der Hüftlinie um die Vertikalachse kompensiert wird.

Doch alles das ist Nebensache. Die Hauptursache des Coxitishinkens ist der Schmerz. Dieses Hinken, das der

Schmerz erzeugt, muß von den durch mechanische Ursachen erzeugten Gangstörungen streng unterschieden werden.

a Fig. 16. b



Gang bei einigen Lähmungstypen.

Bei den bisher besprochenen Gehstörungen ist auch die differentialdiagnostische Besprechung einiger nervöser Affektionen geboten, die bisweilen eine täuschend ähnliche Gangstörung erzeugen können. Hierher gehört die Friedreichsche Ataxie und die Dystrophia musculorum progressiva. Namentlich die letztere kommt dem Orthopäden oft zu Gesicht und ist schon wiederholt mit doppelseitiger angeborener Hüftverrenkung verwechselt worden.

Das Charakteristische der durch Muskellähmungen erzeugten Gangstörungen erblicke ich nach der kinemographischen Analyse in der Zuhilfenahme der oberen Extremitäten zum Ersatz fehlender Rumpf- und Beinmuskelfunktionen.

Durch nichts läßt sich das besser demonstrieren, als durch die Art des Aufrichtens eines Dystrophikers aus der Kriechstellung (Fig. 17 u. 18). Die Abbildungen machen eine Beschreibung des Vorgangs überflüssig. Beim Spondylitiker, wo die Rückenmuskeln wegen des Schmerzes ebenfalls ausgeschaltet werden, finden wir dieselbe Art des Aufrichtens.

Dem dystrophischen Gang ist außerdem das Stampfen eigentümlich. Das rührt von der ausgiebigen, schnell wieder nachlassenden Erhebung des Knies in der vorderen Schritthälfte her (Fig. 19, Bild 3). Auch die von Jendrassik festgestellte ungleichmäßige Verteilung der einseitigen Unterstützung zu Gunsten der vorderen und zu Ungunsten der hinteren Schritthälfte scheint damit zusammenzuhängen. Das Phänomen soll, wie ich glaube, die Mangelhaftigkeit des kinetischen Impulses von seiten der geschwächten, den Abstoß bewirkenden Wadenmuskeln kompensieren.


Die Aehnlichkeit des dystrophischen mit dem Luxationsgang rührt von den Beckenschwankungen her, an denen die Glutäalatrophy schuld ist, und von der Lendenlordose, die durch Atrophie des Erector trunci oder durch Lähmung der Bauchmuskeln verursacht sein kann.

Auf den Fig. 20 und 21 ist der torkelnde Gang bei Friedrichscher Krankheit wiedergegeben. Der breitbeinige Gang dient dazu, die Balancierfläche zu vergrößern, und das Schlenkern der Arme zeigt auch hier wieder die starke Anteilnahme der oberen Extremitäten am Gehakt, die bei den zuerst besprochenen Gangstörungen gar keine Rolle spielten. Hier dagegen werden die Hände gleichsam als Flossen bewegt (siehe das Profilbild), um die mangelhafte Propulsion des Körpers zu fördern. Auf den Pes equino-varus und die Hohlfußbildung sei nur nebenher hingewiesen.


Ein schönes Beispiel für das vikariierende Eintreten der Arme bei Lähmungszuständen an den Beinen liefert uns die Quadricepsatrophie (Fig. 22). Hier ist die Streckkraft des stemmenden Beines, die den Körper beim Gehen stützt und fortbewegt, verloren gegangen. Um die Schwäche oder den Ausfall des Quadriceps zu kompensieren, übt der Patient mit der entsprechenden Hand einen

a

Fig. 17.




b



a


Fig. 18.

b



a

Fig. 19.



b




Fig. 20.






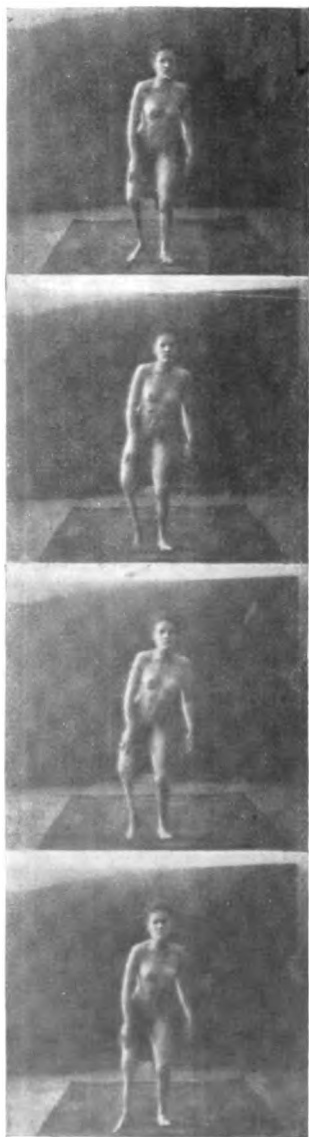
Fig. 21.



a

Fig. 22.

b



nach hinten gerichteten Druck auf den Oberschenkel aus. Man kann sehen, daß diese kompensierende Tätigkeit am Ende der vorderen Schrittphase beginnt und bis zum Augenblick des Abstoßes anhält. Daraus ist zu schließen, daß gerade so lange die Arbeit des Qua-

driceps währt, was durch die bei der Analyse des Normalganges über die Quadricepswirkung oben gemachten Angaben durchaus bestätigt wird.

Wir sehen somit, daß die Erscheinungsformen von dem Kompensationsbestreben des Kranken abhängen und daß sich daraus wiederum ein Schluß auf die Ursache des Funktionsausfalles ableiten läßt.

J. Wolff sagt:¹⁾ „Die normale und pathologische Form bedeutet nichts anderes, als den körperlichen Ausdruck der Funktion“, und Otto Fischer²⁾ hatte dieselbe Vorstellung, denn er ging so vor, daß er genau die Bewegungsformen feststellte, um aus ihnen die tätigen Kräfte zu ermitteln. Die sogenannten Differentialgleichungen Fischers führen zu diesem Ziele, sind aber viel zu kompliziert, um allgemeiner verwendet werden zu können. Viel praktischer und einfacher scheint mir die Vergleichung physiologischer und pathologischer Bewegungsformen mittels der kinematographischen Analyse zu sein. Vielleicht nähert man sich auf diesem Wege dem Endziel der Muskelmechanik, nämlich der Erkennung der Wirkungsweise, die den einzelnen Muskelgruppen bei der Gehbewegung zukommt.

Hierin einerseits, in der Beurteilung und Unterscheidung der charakteristischen Zeichen der pathologischen Gangarten andererseits, sehe ich den Wert der kinematographischen Analyse.

¹⁾ J. Wolff, Ueber die Wechselbeziehungen zwischen der Form und der Funktion der einzelnen Gebilde des Organismus. Leipzig, 1901, Vogel.

²⁾ Otto Fischer, Abhandlungen der mathematisch-physikalischen Klasse der kgl. sächs. Gesellschaft der Wissensch. zu Leipzig.

Autorenregister.

- | | | |
|--------------------|------------------|-----------------|
| Aderholdt 1. | Ehebald 498. | Lilienfeld 437. |
| Alsberg 299. 302. | Fränkel 617. | Mayer 259. |
| Bade 592. | Gerson 476. | Möhring 240. |
| Becher 171. | Ghiulamila 486. | Nieny 520. |
| Blencke 363. | Gocht 266. | Pfeiffer 168. |
| Böcker 328. | Gottstein 315. | Rosenfeld 455. |
| Böhm 535. | Graetzer 148. | Silberstein 1. |
| Chrysospathes 406. | Guradze 339. | Spitzky 571. |
| Cramer 127. | Haudek 482. | Zander 237. |
| Deutschländer 189. | Hiller 48. | Zuelzer 160. |
| Drehmann 61. | Hornung 292. | |
| Ebbinghaus 251. | Lehr 155. | |
| Eckstein 176. | Lengfellner 278. | |
-

Sachregister.

- | | |
|--|---|
| Apophysitis tibialis (Alsberg) 302. | Halsrippen und Skoliose (Eckstein) 176. |
| Calcaneussporn (Blencke) 363. | Handwurzelknochenverletzungen (Lilienfeld) 437. |
| Deformitäten, idiopathische (Böhm) 535. | Hernien als Unfallfolgen (Aderholdt und Silberstein) 1. |
| Ellbogengelenkverletzung bei Kindern (Böcker) 328. | Hüftluxation (Bade) 592. |
| Finger, schnellender (Hiller) 48. | — Aetiologie (Graetzer) 148. |
| Genu varum-Behandlung (Zuelzer) 160. | — blutige Reposition (Deutschländer) 189. |
| Gipsextensionsverbände (Ghiulamila) 486. | — Erfahrungen (Ehebald) 498. |
| | — kompensatorische (Becher) 171. |
| | — unblutige Behandlung (Drehmann) 61. |
| | Humerusluxation, angeborene (Zander) 237. |

- Hyperplastische Osteopathien (Chryso-
pathes) 406.
- Idiopathische Deformitäten (Böhm)
535.
- Jugendschuhwerk (Lengfellner) 278.
- Kinematographische Untersuchung des
normalen Ganges und einiger Gang-
störungen (Fränkel) 617.
- Klumpfußrezidive durch Talusver-
dickung (Lehr) 155.
- Lähmungen, spastische (Spitzky) 571.
- Militärschuhwerk (Lengfellner) 278.
- Neuerungen, technische (Gocht) 266.
- Oberschenkelosteotomie (Guradze)
339.
- Orthopädische Werkstatt (Pfeiffer)
168.
- Osteopathien, hyperplastische (Chry-
sopathes) 406.
- Plattfußbeschwerden (Mayer) 259.
- Plattfußschuhwerk (Nieny) 520.
- Prophylaxe der Verkrüppelung (Rosen-
feld) 455.
- Schiefhals, operative Behandlung (Hau-
dek) 482.
- Schnellender Finger (Hiller) 48.
- Schuhwerk, Herstellungsprinzipien
(Lengfellner) 278.
- der Plattfüßigen (Nieny) 520.
- Skoliose, Behandlung im Hause (Ger-
son) 476.
- und Halsrippen (Eckstein) 176.
- schwere, Behandlung (Gottstein)
315.
- tragbare Heilapparate (Möhring)
240.
- Spastische Lähmungen (Spitzky) 571.
- Sprungbeinbruch (Ebbinghaus) 251.
- Stiedascher Fortsatz-Bruch (Ebbing-
haus) 251.
- Supinationsstörungen, angeborene (Cra-
mer) 127.
- Syndaktylie, unblutige Behandlung
(Hornung) 292.
- Talusverdickung bei Klumpfuß (Lehr)
155.
- Technische Neuerungen (Gocht) 266.
- Untersuchung, kinematographische, des
normalen Ganges und einiger Gang-
störungen (Fränkel) 617.
- Verkrüppelungsprophylaxe (Rosen-
feld) 455.
- Werkstatt, aus der orthopädischen
(Pfeiffer) 168.

1990
COUNTWAY LIBRARY
HC 1DVH 5
015
44A
57

UNIVERSITY
OF
BOSTON
MASS.



