



Über dieses Buch

Dies ist ein digitales Exemplar eines Buches, das seit Generationen in den Regalen der Bibliotheken aufbewahrt wurde, bevor es von Google im Rahmen eines Projekts, mit dem die Bücher dieser Welt online verfügbar gemacht werden sollen, sorgfältig gescannt wurde.

Das Buch hat das Urheberrecht überdauert und kann nun öffentlich zugänglich gemacht werden. Ein öffentlich zugängliches Buch ist ein Buch, das niemals Urheberrechten unterlag oder bei dem die Schutzfrist des Urheberrechts abgelaufen ist. Ob ein Buch öffentlich zugänglich ist, kann von Land zu Land unterschiedlich sein. Öffentlich zugängliche Bücher sind unser Tor zur Vergangenheit und stellen ein geschichtliches, kulturelles und wissenschaftliches Vermögen dar, das häufig nur schwierig zu entdecken ist.

Gebrauchsspuren, Anmerkungen und andere Randbemerkungen, die im Originalband enthalten sind, finden sich auch in dieser Datei – eine Erinnerung an die lange Reise, die das Buch vom Verleger zu einer Bibliothek und weiter zu Ihnen hinter sich gebracht hat.

Nutzungsrichtlinien

Google ist stolz, mit Bibliotheken in partnerschaftlicher Zusammenarbeit öffentlich zugängliches Material zu digitalisieren und einer breiten Masse zugänglich zu machen. Öffentlich zugängliche Bücher gehören der Öffentlichkeit, und wir sind nur ihre Hüter. Nichtsdestotrotz ist diese Arbeit kostspielig. Um diese Ressource weiterhin zur Verfügung stellen zu können, haben wir Schritte unternommen, um den Missbrauch durch kommerzielle Parteien zu verhindern. Dazu gehören technische Einschränkungen für automatisierte Abfragen.


Wir bitten Sie um Einhaltung folgender Richtlinien:

- + *Nutzung der Dateien zu nichtkommerziellen Zwecken* Wir haben Google Buchsuche für Endanwender konzipiert und möchten, dass Sie diese Dateien nur für persönliche, nichtkommerzielle Zwecke verwenden.
- + *Keine automatisierten Abfragen* Senden Sie keine automatisierten Abfragen irgendwelcher Art an das Google-System. Wenn Sie Recherchen über maschinelle Übersetzung, optische Zeichenerkennung oder andere Bereiche durchführen, in denen der Zugang zu Text in großen Mengen nützlich ist, wenden Sie sich bitte an uns. Wir fördern die Nutzung des öffentlich zugänglichen Materials für diese Zwecke und können Ihnen unter Umständen helfen.
- + *Beibehaltung von Google-Markenelementen* Das "Wasserzeichen" von Google, das Sie in jeder Datei finden, ist wichtig zur Information über dieses Projekt und hilft den Anwendern weiteres Material über Google Buchsuche zu finden. Bitte entfernen Sie das Wasserzeichen nicht.
- + *Bewegen Sie sich innerhalb der Legalität* Unabhängig von Ihrem Verwendungszweck müssen Sie sich Ihrer Verantwortung bewusst sein, sicherzustellen, dass Ihre Nutzung legal ist. Gehen Sie nicht davon aus, dass ein Buch, das nach unserem Dafürhalten für Nutzer in den USA öffentlich zugänglich ist, auch für Nutzer in anderen Ländern öffentlich zugänglich ist. Ob ein Buch noch dem Urheberrecht unterliegt, ist von Land zu Land verschieden. Wir können keine Beratung leisten, ob eine bestimmte Nutzung eines bestimmten Buches gesetzlich zulässig ist. Gehen Sie nicht davon aus, dass das Erscheinen eines Buchs in Google Buchsuche bedeutet, dass es in jeder Form und überall auf der Welt verwendet werden kann. Eine Urheberrechtsverletzung kann schwerwiegende Folgen haben.


Über Google Buchsuche

Das Ziel von Google besteht darin, die weltweiten Informationen zu organisieren und allgemein nutzbar und zugänglich zu machen. Google Buchsuche hilft Lesern dabei, die Bücher dieser Welt zu entdecken, und unterstützt Autoren und Verleger dabei, neue Zielgruppen zu erreichen. Den gesamten Buchtext können Sie im Internet unter <http://books.google.com> durchsuchen.

MEDICAL SCHOOL
LIBRARY



EX LIBRIS



S. Reuss

Zentralblatt

für

CHIRURGIE

herausgegeben

von

E. von Bergmann, F. König, E. Richter,
in Berlin, in Berlin, in Breslau.

30

Dreißigster Jahrgang.

Nr. 27—52

LIBRARY OF COLLEGE
PHYSICIAN
UNIVERSITY OF PENNSYLVANIA

Leipzig,

Druck und Verlag von Breitkopf & Härtel.

1903.

WLAS TO VIBU
100102 JACOB

Zentralblatt für C H I R U R G I E

herausgegeben

von

E. von Bergmann, F. König, E. Richter,
in Berlin, in Berlin, in Breslau.

Dreißigster Jahrgang.

Wöchentlich eine Nummer. Preis des Jahrganges 20 Mark, bei halbjähriger Vorauszahlung. Zu beziehen durch alle Buchhandlungen und Postanstalten.

Nr. 27.

Sonnabend, den 4. Juli.

1903.

Inhalt: A. A. Berg, Retroduodenale Choledochotomie zur Entfernung von eingekleiteten Gallensteinen aus dem retroduodenalen und papillären Teile des Ductus communis. (Original-Mitteilung.)

1) **Törnqvist**, Darmrisse. — 2) **Nicholls**, Chronische Peritonitis. — 3) **Köppen**, Bauchfell-tuberkulose. — 4) **Lange**, 5) **Nicolayson**, 6) **Küttner**, 7) **Meyer**, 8) **Mühsam**, 9) **Becker**, Appendicitis. — 10) **Honsell**, 11) **Čačkovlić**, 12) **Remedl**, Zur Bruchlehre. — 13) **Ekehora**, Darmverschluss durch Meckel'sches Divertikel. — 14) **Wilms**, Achsendrehung des Dünndarmes. — 15) **Grasdeu**, Bauchschnitt. — 16) **v. Hacker**, Darmstenose. — 17) **Neuweller**, Murphyknopf. — 18) **Enderlen**, Perforation der Gallenblase. — 19) **Kuhn**, Gallensteinleiden.

J. P. zum Busch, Ein Fall von Invaginatio ileo-coecalis, verursacht durch ein invaginirtes Meckel'sches Divertikel. (Original-Mitteilung.)

20) **Meyer**, Serosawucherung in einer Bauchnarbe. — 21) **Kusnetzki**, Brust-Bauchwunde. — 22) **Strominger**, 23) **Le Roy de Barres**, Bauchquetschung. — 24) **Flerow**, Heilung von Darmperforation. — 25) **Wirssaladze**, Appendicitis. — 26) **Pagenstecher**, 27) **Funkenstein**, Bauchfelltasche. — 28) **Wiesinger**, Bauchbrüche. — 29) **Caspersohn**, 30) **Napalkow**, Magenkrebs. — 31) **Freund**, Pylorusstenose. — 32) **Fuchsig**, Atresia ilei congenita. — 33) **Göbell**, Darmstenose. — 34) **Schneiderlin**, Darmverstopfung. — 35) **Georgi**, Erworbene Darmdivertikel. — 36) **Grekow**, Darmfisteln. — 37) **Brennfleck**, 38) **Tleken**, 39) **Rautenberg**, Milzextirpation. — 40) **Hildebrand**, Leberabszesse. — 41) **Penzoldt**, Beweglichkeit abgeschnürter Leberlappen. — 42) **Lieblein**, Abnorme Beweglichkeit der Gallenblase.

Retroduodenale Choledochotomie zur Entfernung von eingekleiteten Gallensteinen aus dem retroduodenalen und papillären Teile des Ductus communis.

Von

Dr. A. A. Berg in New York.

Die zuerst durch MacBurney in Vorschlag gebrachte transduodenale Choledochotomie ist ein Eingriff, mit welchem die Entfernung von eingekleiteten Gallensteinen aus dem retroduodenalen und papillären Abschnitte des Ductus communis angeblich leicht und mit zufriedenstellendem Erfolge ausgeführt werden kann. Nun ist aber das Verfahren mit solchen Fährlichkeiten verbunden, daß die

Berechtigung, einzugreifen, erst dann auftaucht, wenn alle anderen Methoden versagt haben. Abgesehen von den Schwierigkeiten, die sich schon dem Auffinden der duodenalen Papille des Choledochus entgegenstellen können, ist die Eröffnung des Duodenums an sich ein Schritt, der reiflich überlegt werden will. Die Gefahr liegt nicht so sehr in einer primären peritonealen Infektion, als vielmehr in der möglichen Unzulänglichkeit der Verschlusnaht. Ein Spältchen, wenn auch noch so gering, das offen bleibt, zeigt stets Tendenz zur Erweiterung, und die Folge davon ist bei der Unwahrscheinlichkeit eines spontanen Verschlusses seitens der Duodenalfistel Tod durch Inanition. Dem Autor ist ein einschlägiger Fall bekannt, wo nach transduodenaler Choledochotomie infolge einer Duodenalfistel Hungertod eintrat.

Diese Insuffizienz der Verschlusnaht kann wohl kaum dem Operateur zur Last gelegt werden; man darf nicht vergessen, daß in diesen protrahierten Fällen von Gallensteinbildung die peritoneale Hülle der Blase und der Gallenleiter wiederholt entzündet gewesen sein muß. Folglich haben sich zahlreiche Verwachsungen gebildet, und das Peritoneum hat von seinem Adhäsionsvermögen ein gut Teil eingebüßt, und dieser Umstand mag Schuld daran tragen, daß sich auch noch so sorgfältig angelegte Verschlusnähte des Duodenums als unzulänglich erweisen.

Um einer Eröffnung des Duodenums auszuweichen, dachte der Autor an einen retroduodenalen Weg zur Erreichung des retroduodenalen und papillären Abschnittes des Ductus communis. Ein solches Verfahren macht schlechterdings eine Mobilisation des absteigenden Duodenalastes notwendig, und zwar in einer Ausdehnung, daß eine Rotation nach links um eine dem inneren Rande desselben entlang laufende Längsachse ermöglicht werde. Die Ausführbarkeit einer derartigen Mobilisation und Einwärtsdrehung des absteigenden Duodenalastes am Lebenden wurde durch Kocher demonstriert, der das Verfahren in 5 Fällen von Gastroduodenostomie anwandte (d. Bl. 1903 Nr. 2).

Dem Autor bot sich bisher keine Gelegenheit, das retroduodenale Verfahren zur Erreichung des retroduodenalen und papillären Abschnittes des Choledochus am Lebenden zu prüfen; doch war es ihm dank dem Entgegenkommen von Dr. Gallaudet (College of phys. and surg.) ermöglicht, die Methode am Kadaver zu studieren. Es ergab sich nun, daß das hintere parietale Peritoneum dieser Region, sowie auch der absteigende Duodenalast auffallend lose an die Bauchwand geheftet sind, so daß die Trennung von der hinteren Bauchwand, als auch das Einwärtsdrehen des absteigenden Duodenalastes ganz leicht bewerkstelligt werden konnte. Die Gefäße waren vorher prall injiziert worden; keines von irgend welcher Wichtigkeit wurde als im Wege stehend angetroffen. Die pancreatico-duodenalen Arterien liegen ungefähr $\frac{1}{4}$ Zoll vor dem Ductus und laufen mit diesem parallel. Eine kleine Vene kreuzte denselben knapp vor seiner

Eintrittsstelle ins Duodenum. Die Übersicht des ganzen retroduodenalen und papillären Abschnittes des Choledochus war eine vorzügliche und Manipulationen an demselben waren sehr leicht ausführbar.

Die einzelnen Abschnitte der retroduodenalen Choledochotomie sind die folgenden:

Ein kleines, rundes, hartes Kissen wird unter die untere Rücken-gegend geschoben. Dasselbe drängt die hintere Bauchwand nach vorn, wodurch der absteigende Duodenalast und die Gallenleiter zugänglich gemacht werden.

1) Bauchschnitt durch den rechten Rektus, vom Rippenbogen bis zum Nabel reichend.

2) Freilegung des absteigenden Duodenalastes; Verwachsungen werden zwischen zwei Ligaturen gelöst. Leber wird mittels breiter Haken aufwärts gehalten; Magen und Colon transversum werden durch einen Assistenten zur Seite gezogen.

3) Mobilisation des absteigenden Duodenalastes. Längsinzision des hinteren parietalen Peritoneums 3—4 cm nach außen vom rechten Rande des Duodenums, von der Duodenalflexur zum Mesocolon transversum herabreichend. Der innere oder linke Teil des eingekerbten Peritoneums wird mit dem Finger von der Wand abgehoben, und zwar bis zum rechten Rande des Duodenums; sodann schlüpft der Finger hinter das Duodenum und löst dieses vorsichtig bis zum inneren Rande von den Wirbeln, der Vena cava inferior und Aorta ab. Nunmehr ist das Duodenum bloß ganz lose angeheftet, und zwar oben an der Biegung, unten am Mesocolon transversum und medianwärts entlang dem inneren konkaven Rande, und kann leicht um letzteren als Längsachse nach links rotiert werden. Durch diese Achsendrehung gelangt die hintere Fläche, sowie der retroduodenale und papilläre Abschnitt des Ductus communis nach vorn und wird sonach eine ausgezeichnete Freilegung dieser Teile gestattet. (Der Duktus verhält sich zu den umgebenden Teilen, wie folgt: Der Duodenalzweig der Pancreatico-duodenal-Arterie liegt vor und ungefähr $\frac{1}{4}$ Zoll weit ab von demselben; die Begleitvene liegt genau hinter dem Leiter; manchmal kreuzt ein Ast der Vene den Choledochus knapp vor seiner Eintrittsstelle ins Duodenum. Der Ramus mesentericus superior der Vena portae ist weitab nach innen und die Vena cava nach rückwärts gelegen.)

Der Leiter ist leicht zu erkennen. Man kann ihn leicht mit den Fingern fassen, einkerben und daraus eingekeilte Steine entfernen.

4) Reinigung. Die Inzisionsstelle des Duktus wird mit einem schmalen Gazestreifen bedeckt, und nun läßt man den absteigenden Duodenalast in seine Lage zurückgleiten. Ist es nötig, den Ductus communis und die hepatici zu drainieren, so wird der Ductus choledochus in seinem freien Verlaufe im Lig. gastro-hepaticum eingekerbt und hier ein Drainrohr eingelegt. Die Inzision im retroduodenalen

Teile des Duktus kann leicht vernäht werden, obwohl dies kaum nötig sein dürfte.

Am Kadaver scheint die Operation als ein ungemein zufriedenstellender Weg zur Erreichung des retroduodenalen und papillären Abschnittes des Ductus communis. Der Autor erlaubt sich, die Methode als eines Versuches wert zu empfehlen und ersucht um freundliche Mitteilung der erzielten Resultate.

1) G. W. Törnqvist. Über Diagnose und Behandlung der subkutanen Kontusionsrupturen des Darmes.

(Nord. med. Arkiv Bd. XXXV. 3. Folge. Bd. II. Nr. 2. [Deutsch.])

T. bringt aus der Universitätsklinik Lund (Prof. Borelius) drei neue Fälle von subkutanen Darmverletzungen bei. Der erste Pat., durch Hufschlag verletzt und 11 Stunden nach dem Unfall operiert, starb, die zwei anderen — einer durch Hufschlag, der andere durch Steinwurf verletzt, 6 und 8 Stunden nach der Verwundung laparotomiert — wurden gerettet.

Bei der Besprechung der Fälle, in welcher Verf. besonders ausführlich die einschlägige Literatur über Diagnose und Behandlung durchmustert, stellt er die für eine Darmruptur besonders charakteristischen Symptome in folgender Weise zusammen:

1) Bald nach dem Unfall eintretende und stetig fortschreitende Steigerung der Pulsfrequenz (bei Abwesenheit anderer auf eine intraperitoneale Blutung deutender Symptome).

2) Rasche Verschlechterung des Allgemeinbefindens.

3) An Umfang zunehmende Dämpfung über der Gegend der Gewalt.

4) Rigidität der Bauchwand (*défense musculaire*).

5) Im Anschluß an den Unfall auftretende, mit oder ohne Unterbrechung anhaltende spontane Schmerzen und Druckempfindlichkeit.

In der Behandlung macht er besonders darauf aufmerksam, daß Opium unter keinen Umständen gereicht werden darf. Auch Morphium sollte wenn irgend möglich vor der Operation oder vor dem Zeitpunkte vermieden werden, wo die ungefährliche Art der Verletzung mit Sicherheit hat konstatiert werden können. — Über Bauchspülungen nach Reposition des genähten Darmes sagt er: »wenn ihre Anwendung bei Magenrupturen mit überall in der Bauchhöhle verbreitetem Mageninhalt wohl berechtigt sein kann, so darf sie bei Darmrupturen, wo nur der Raum unterhalb des Colon transversum infiziert ist, nicht in Anwendung kommen. In diesem Falle birgt dieselbe die Gefahr der Verbreitung der Infektion nach den oberen, intakten Bauchräumen in sich«. — Schließlich rät Verf. dringend, von einer ausgiebigen Drainage Gebrauch zu machen, wie frühzeitig nach dem Unfall man auch in die Lage kommen kann zu operieren.

Hansson (Cimbrishamn).

2) Nicholls. Some rare forms of chronic peritonitis.

(Vortrag auf der 53. Jahresversammlung der Americ. med. associat.)

(Journ. of the americ. med. assoc. 1903. März 14.)

N. beschäftigt sich nur mit der chronischen hyperplastischen Peritonitis. Die erste Form, bei welcher die Peritonealfäche der Eingeweide mit hellen, weißlichen, fibrösen Massen zuckergußartig bedeckt sind, geht vermutlich von irgend einem Reiz, Trauma oder chronischer Erkrankung eines Eingeweidcs aus. So kam ein Fall zur Sektion, bei welchem offenbar Gallensteine die Ursache bildeten; bei anderen findet sich gleichzeitige Entzündung anderer seröser Häute, eine Form, die N. progressive multiple Hyaloserositis zu nennen vorschlägt; auch hierfür ein Fall kurz angeführt. Zweitens kann Tuberkulose die bekannte Form der hyperplastischen Peritonitis annehmen; sie ist für die chirurgische Behandlung die wichtigste. Endlich kann durch allgemeine Bauchfellkarzinose eine hyperplastische karzinomatöse Peritonitis erzeugt werden, deren ungünstiger Ausgang natürlich ist.

Trapp (Bükeburg).

3) A. Köppen. Studien und Untersuchungen über Pathologie und Therapie der tuberkulösen Peritonitis.

(v. Langenbeck's Archiv Bd. LXIX. Hft. 3)

Die Frage nach der Heilwirkung der Laparotomie bei der tuberkulösen Peritonitis ist in den letzten Jahren verschiedenartig beantwortet worden, dergestalt, daß der frühere Enthusiasmus für die Eröffnung der Bauchhöhle von einer Reihe von Autoren gänzlich verurteilt wird. Diejenigen Fälle, welche nach Bauchschnitt in Heilung übergingen, haben das gemeinsam, daß ein abgelassenes Exsudat dauernd verschwunden blieb. Nun ist aber das Exsudat bei der Bauchfelltuberkulose eine nebensächliche Erscheinung, welche oft spät, oft gar nicht auftritt, und es ist nicht angängig, dasselbe als einen Gradmesser für den Zustand des Bauchfells anzusehen. Darum kann man auch aus dem Verschwinden desselben nicht ohne weiteres auf Besserung oder Heilung schließen; dagegen muß man wohl aus dem Bestehenbleiben des Ergusses die Fortdauer des krankhaften Zustandes folgern. Wenn das Befinden also durch den Bauchschnitt günstig beeinflußt wird, so muß derselbe nicht nur das Exsudat beseitigen, sondern auch das Leiden an sich zur Heilung bringen.

Wenn auch das Bauchfell dicht von Tuberkeln übersät ist, so stehen diese doch nicht so nahe nebeneinander, daß zwischen ihnen hindurch nicht die Resorption vor sich gehen und beendet werden könnte. Am Krankenbett wie am Tierversuch kann man dies Verhalten des Bauchfells beobachten, wie bei hochgradiger Erkrankung desselben die Aufsaugung der Flüssigkeit vor sich geht. Eine weitere Frage, ob vielleicht die enorme Dehnung des Bauchfells die Resorption verhindert, konnte Verf. ebenfalls negativ beantworten; denn wenn er auch das Peritoneum seiner Versuchstiere durch Wasser-

einlauf unter hohem Druck bis zu sichtbarer Schädigung anspannte, so war doch die Aufsaugung nicht behindert.

Was den Erguß bei der tuberkulösen Peritonitis betrifft, so unterscheidet er sich vom Transsudat durch seinen Gehalt an entzündungserregenden Stoffen gelöster und ungelöster Art, nämlich Tuberkelbazillen und ihre Trümmer, Toxalbumosen und Proteide. Vor allem drängt sich die Frage auf, warum die ausgeschwemmten und ausgestreuten Tuberkelbazillen das Bauchfell nicht stets von neuem infizieren, da sie doch anfänglich noch größtenteils virulent sind und fast sofort, nachdem sie durch Zerfall von Tuberkeln oder auf andere Art frei geworden sind, wieder mit anderen Stellen des Bauchfells in Berührung kommen. Dies geschieht wohl dadurch, daß das Bauchfell für Neuinfektionen unempfindlich geworden ist, nachdem es die ersten niedergekämpft hat, also durch eine Immunisierung desselben. Da nun also auf das überlegene Peritoneum der spezifische Reiz der im Exsudat befindlichen Gifte nicht mehr wirken kann, so verhält sich das letztere dem Bauchfell gegenüber wie ein Transsudat. Wenn der Erguß demnach nicht resorbiert wird, muß die Ursache auf einem anderen Gebiet gesucht werden. Zu diesem Zwecke wurden wiederum Tierversuche vorgenommen, und vor allem die Resorption aus der Bauchhöhle von Kaninchen geprüft, nachdem sich deren Giftempfindlichkeit als eine geringe herausgestellt hatte. Daraus ergab sich, daß indifferente Flüssigkeit — wie 0,85%ige Kochsalzlösung — bald ganz resorbiert war. Bei gleichzeitigem Gehalt an eiweißhaltigem aber sterilem Fremdkörper (Aleuronat) oder an Tuberkulotoxin war die Resorption verlangsamt, noch mehr, wenn beide Bestandteile zusammen anwesend waren. Ferner beweisen die Tierexperimente, daß die Menge des resorbierten, das heißt des in den außerperitonealen Gewebssäften nach der Aufsaugung circulierenden Toxins von Einfluß ist im Sinne einer Verlangsamung der Resorption bei Vermehrung jener Toxinmenge. Das ist dieselbe Erscheinung, wie sie bei der Endosmose statthat. Die Resorption aus der Bauchhöhle hat eine Tätigkeit der epithelialen Auskleidung nicht zur Voraussetzung; es kommt lediglich die Diffusion in Betracht, und diese ist an die Unversehrtheit der Membran geknüpft. An der Hand dieser Ergebnisse erklärt Verf. das Entstehen wie das Fortbestehen des Ergusses bei der menschlichen Bauchfelltuberkulose im einzelnen, wie in der Arbeit nachgelesen werden mag. Das Fortbestehen des Ergusses kommt wohl dadurch zustande, daß dem Gesamtorganismus die Immunisierung, welche im Peritonealraum erfolgt ist, nicht oder bis zur Zeit nicht gelang. Wird jetzt das Exsudat abgelassen, so muß es verschwunden bleiben, das Bauchfell kehrt zur Norm zurück, und die Erkrankung desselben ist überwunden. Das Geheimnis der Heilwirkung der Laparotomie liegt nach K.'s Ansicht darin, daß sie neben der vollständigen Entleerung der Flüssigkeit auch die körperlichen Elemente mit dem stärkeren Strom entfernt.

Therapeutisch soll man bereits im Anfangsstadium, sobald das Exsudat lästig wird und der Zustand sich nicht erheblich bessert, die Entfernung des Exsudates in Erwägung ziehen und bei Fortdauer dieser Erscheinungen in Ausführung bringen. Als zweckmäßig empfiehlt Verf. neben der Laparotomie die Punktion mit nachfolgender ergiebiger Ausspülung durch physiologische Kochsalzlösung.

In einem Anhang sind die von K. angestellten Tierversuche ausführlich beschrieben.

E. Siegel (Frankfurt a/M.).

4) F. Lange. Eine Plauderei über Appendicitis.

(Deutsche Zeitschrift für Chirurgie Bd. LXVII. p. 337.)

Eine Zuschrift an Esmarch gelegentlich der Feier von dessen 80. Geburtstag, wobei der Jubilar an seine eigene Erkrankung an Appendicitis erinnert wird, die er vor 14 Jahren in New York durchmachte. Zum Glück für ihn hatte »die Ära des indiskriminierten operativen Vorgehens damals noch nicht begonnen« und Pat. genas ohne Operation. In den folgenden Zeilen kennzeichnet L. in zwangloser Weise den eigenen Standpunkt gegenüber der Appendicitistherapie. Obwohl voll auf die Bedeutung und Wirksamkeit des operativen Vorgehens anerkennend, wünscht er doch die Gefahren, die die Operation haben kann, gebührend berücksichtigt zu sehen. Die Operation im akuten Anfall sei auch unter den günstigsten äußeren Verhältnissen nie ganz gefahrlos, und was die Ektomie im anfallfreien Intervalle betrifft, so soll sie bei Leuten, deren Allgemeingesundheitszustand zu wünschen läßt, Emphysematikern, Diabetikern, Nephritikern, nur mit größter Vorsicht indiziert werden. Im übrigen sei bemerkt, daß L. das Symptom der Schmerzhaftigkeit, den sog. Mac Burney'schen Punkt, als unzuverlässig für die Diagnose der Appendicitis verwirft, und daß er in therapeutischer Beziehung namentlich auf die Wichtigkeit der Inzision der Abszesse im Douglas'schen Raum hinweist.

Meinhard Schmidt (Cuxhaven).

5) J. Nicolaysen. Experimentelle Appendicitis.

(Nord. med. Arkiv Bd. XXXIV. III. F. Bd. I. Nr. 24. [Deutsch.])

Nach ausführlichem Referat über die bedeutendsten bisher veröffentlichten Arbeiten über künstliche Erzeugung einer Entzündung des Wurmfortsatzes kommt Verf. zu der Schlußfolgerung, »daß wir zur Erklärung des ersten Appendicitisanfalles fast allein auf die Annahme einer auf den Wurmfortsatz übertragenen Enteritis angewiesen sind. Dem Experimentalpathologen wird daher die Aufgabe gestellt, den Zusammenhang zwischen infektiöser Enteritis und derjenigen lokalisierter Entzündung im Wurmfortsatz zu erklären, welche Ulcerationen und Narben oder Wandverdickung und Schwellung der Schleimhaut hervorruft, wie man sie bei der chronischen Appendicitis findet«.

Verf. sagte sich nun, wenn man eine herabgesetzte Vitalität im Wurmfortsatz künstlich hervorrufen könnte, so würde eine nachfolgende Darminfektion vielleicht besonders deletär an dieser Stelle wirken und lokale Nekrose nebst Ulceration hervorrufen.

In einer ersten Versuchsreihe suchte Verf. eine lokale Disposition im Wurmfortsatz durch subkutane Einspritzung vom Toxin des Bakterium coli commune hervorzurufen, nachdem er sich davon überzeugt hatte, daß nach einer solchen Einspritzung Schwellung der Schleimhaut in der Appendix erfolgte. Nach solcher Einspritzung wurden 10 Tiere (Kaninchen) mit Streptokokkenkultur gefüttert; am dritten Tage trat Diarrhöe ein. 8 Versuchstiere zeigten keine Veränderungen im Wurmfortsatz, 2 andere boten solche, die für Streptokokkenwirkung charakteristisch sind.

In einer zweiten Versuchsreihe wurden 11 Tiere zunächst mit Streptokokkenkultur, 4 Tage später mit 20 ccm einer 2 Tage alten Bouillonkultur von Bakterium coli (von einer ulcerösen Enteritis) gefüttert. Dabei zeigten die pathologischen Veränderungen einen anderen Charakter, und zwar um so ausgeprägter, je länger die Tiere nach der Fütterung lebten. Zahlreiche, dichtstehende, zum Teil konfluierende, stark geschwollene Follikel, Verdickung der Schleimhaut in ihrem ganzen Umfange, sowie in allen übrigen Schichten des Wurmfortsatzes waren die HAUPTERSCHEINUNGEN; aber auch purulenter Inhalt zeigte sich, und eine deutliche Retention, Empyem war vorhanden — jene Veränderungen, wie man sie im Wurmfortsatze des Menschen mit chronischer Appendicitis findet bei Operationen im freien Intervall und nicht zu lange nach einem Anfall.

Das hauptsächliche Interesse bei den Versuchen Verf.'s liegt in der Ähnlichkeit zwischen den experimentell hervorgerufenen Veränderungen und denjenigen, welche man bei chronischer Appendicitis beim Menschen nachweisen kann. »Wenn diese Versuche Beweiskraft erhalten sollen für die Theorie, daß der ätiologische Ursprung der Appendicitis in einer infektiösen Enteritis zu suchen ist, so müssen sie indessen fortgesetzt werden.«

Der Arbeit ist eine kolorierte Tafel mit 4 Abbildungen beigegeben.

HANSSON (Cimbrishamn).

6) H. Küttner. Über Pseudoappendicitis.

(Beiträge zur klin. Chirurgie Bd. XXXVII. Hft. 1 u. 2.)

An der v. Bruns'schen Klinik wurde im Laufe eines Jahres dreimal bei Intervalloperationen der Wurmfortsatz vollkommen, auch mikroskopisch normal und seine Umgebung ziemlich unverändert gefunden. Die Diagnose auf Appendicitis war in allen drei Fällen auf Grund der typischen Symptome gestellt worden, zweimal befanden sich Internist und Chirurg betreffs Diagnose und Indikationsstellung in völliger Übereinstimmung. Verf. möchte auf Grund dieser Beobachtungen darauf hinweisen, daß die Gefahr besteht, eine Appendicitis häufiger zu diagnostizieren, als sie in Wirklichkeit besteht.

Eine solche Pseudoappendicitis kann, abgesehen von der bei hochgradig nervösen und neuropathisch belasteten Personen, bisweilen durch sehr ausgesprochene Schmerzhaftigkeit der Ileocoecalgegend, besonders durch schmerzhaftige Darmkoliken vorgetäuscht werden. Die Gasanhäufung im Dickdarm bewirkt eine Vorwölbung und Druckempfindlichkeit der Regio ileocoecalis durch Dehnung des an sich schon weitesten Darmabschnittes des Blinddarmes.

Die praktische Bedeutung der Erkenntnis, daß scheinbar sichere Symptome einer Appendicitis ihren Grund in anderen Affektionen haben können, möchte Verf., bei allem theoretischen Interesse, nicht zu hoch angeschlagen wissen. Niemals darf dieselbe dazu führen, bei Vorhandensein der charakteristischen Symptome von der Einleitung der rationellen Behandlung der Appendicitis abzusehen.

Blauel (Tübingen).

7) W. Meyer. Was können wir bei akuter Appendicitis diagnostizieren?

(New Yorker med. Monatsschrift 1902. Nr. 7.)

Verf. wendet sich gegen die Ansicht, daß man die wirklich anatomisch-pathologischen Störungen des erkrankten Darmanhanges durch genaueste Untersuchung feststellen kann. Zunächst gibt er eine eingehende Darlegung seines Standpunktes zu der Frage, ob und wann soll man operieren; er ist unbedingter Anhänger der Frühoperation; zum mindesten soll man jeden Kranken nach überstandem ersten Anfall raten, sich seinen Wurmfortsatz exstirpieren zu lassen, da niemand in der Lage ist, das weitere Schicksal des Kranken, ob er einen neuen Anfall bekommen wird oder nicht, zu prognostizieren. Die Frage lautet für M. nicht, wie kann man eine Appendicitis diagnostizieren, sondern was kann man bei gestellter allgemeiner Diagnose durch die Untersuchung feststellen über die besondere Art der Erkrankung und über die Aussichten einer sofortigen Operation. 1) Bestimmung der Lage der Appendix. Sie gelingt annähernd mit Hilfe des Druckschmerzes, wobei der MacBurneysche Punkt maßgebend ist. Liegt der Druckschmerz oberhalb jener Linie entlang der Crista ilei, so wird man in der Annahme nicht fehlgehen, daß der Wurmfortsatz nach hinten geschlagen ist. Dahin gehört auch die Untersuchung durch Scheide oder Mastdarm. M. erwähnt auch die Methode von Meltzer als von großem Nutzen; drückt man mit der Hand so tief wie möglich in der Nähe des Burney'schen Punktes in den Bauch ein und läßt nun den auf dem Rücken liegenden Kranken das Bein langsam beugen, so muß der entzündete, auf dem Ileopsoas liegende Wurmfortsatz unter starken direkten Druck kommen und daher schmerzhafter werden als vorher. 2) Klassifikation der Art der Entzündung. Verf. leugnet entschieden, daß wir in dieser Frage irgend einen bestimmten Aufschluß geben können. Er fand bei vielen Hunderten von ihm operierter Fälle die vorher gestellte genauere Diagnose bestätigt, in ebenso vielen

aber nicht. Er wendet sich bei aller sonstigen Anerkennung der Verdienste Sonnenburg's um die Kenntnis der Appendicitis gegen seine Thesen, welche auf dem Chirurgenkongreß 1902 verlesen wurden. Wichtiger ist dem Verf. überhaupt, daß wir jetzt wohl imstande sind, zu sagen, dieser Fall muß sofort operiert, jener muß genau klinisch beobachtet und eventuell operiert und ein dritter kann gestrost exspektativ behandelt werden. 3) Was können wir in Bezug auf den Grad und die Ausdehnung einer komplizierenden Peritonitis diagnostizieren? Hier besitzen wir viele Zeichen, um die verschiedene Ausbreitung einer Bauchfellentzündung zu erkennen.

Die Aufzählung würde hier zu weit führen; sie decken sich mit den allgemein bekannten. Besonders wichtig erscheint dem Verf. der früh auftretende Druckschmerz in der linken Lendengegend für eine vorhandene oder drohende allgemeine Peritonitis. Schüttelfrost kommt in seltenen Fällen auch vor, ohne daß der nachher exstirpierte Wurmfortsatz perforiert war. Zum Schluß der interessanten Arbeit warnt Verf. nachdrücklich vor der bimanuellen Palpation, welche leicht eine drohende Perforation wirklich herbeiführen kann.

Tschmarke (Magdeburg).

8) Mühsam. Die im Verlaufe der Blinddarmentzündung auftretenden Fisteln.

(Mitteilungen a. d. Grenzgebieten d. Medizin u. Chirurgie Bd XI. Hft. 2.)

Während M. in seiner früheren Publikation (Grenzgebiete Bd. V) über das gleiche Thema aus dem Sonnenburg'schen Material fand, daß in 16,3% der Fälle von Appendicitisoperationen Fisteln zurückblieben, fand er bei den seitdem operierten 815 Fällen nur in 6,6% Fistelbildung.

Er unterscheidet die Fisteln je nachdem sie ohne operativen Eingriff oder nach einer Operation entstanden sind. Die ersteren münden entweder in die Haut, Darm, Scheide oder Blase. Fast nur die nach der Haut führenden gaben Anlaß zu operativem Eingreifen, das in Exstirpation des Wurmfortsatzes zu bestehen hat. Die nach dem Darm und der Scheide führenden Fisteln schließen sich entweder bald von selbst oder machen kaum Beschwerden; von den in die Blase führenden Fisteln gab nur eine Anlaß zur Operation, welche in Enteroanastomose bestand.

Die nach Operationen zurückbleibenden Fisteln zerfallen in einfache, Eiter oder Schleim sezernierende, und solche, die Kot absondern. Erstere sind zurückzuführen auf in der Tiefe liegende Seidenligaturen, Kotsteine, zurückgebliebene Teile des Wurmfortsatzes, welche Schleim produzieren. Bei den Kotfisteln findet eine direkte Kommunikation mit dem Darm statt, entweder mit dem Wurmfortsatz, oder, wenn dieser ganz entfernt wurde, mit dem Blinddarm, sei es, daß die Ansatzstelle des Wurmfortsatzes die Fistel bildet, sei es, daß durch Schädigung der Serosa bei der ersten Operation ein Loch im Darm sich bildete. Sichere Versorgung der Ab-

tragsstelle des Wurmfortsatzes bildet die beste Prophylaxe gegen Entstehung dieser Fisteln. Man hat auch hier den etwa vorhandenen Wurmfortsatz zu entfernen, andernfalls muß das Loch im Darm nach gehöriger Mobilisierung übernäht werden, bisweilen sind Darmresektionen oder Enteroanastomosen nötig. Von den 54 Fällen mit Fistelbildung starben 5, wovon 4 mit Tuberkulose des Bauchfells behaftet waren. Trotzdem also die Prognose der nicht tuberkulösen Fisteln eine gute ist quoad vitam, so ist die Fistelbildung doch wegen der Disposition zur Entwicklung von Hernien eine unangenehme Komplikation der Appendicitis.

Haeckel (Stettin).

9) **Adolf Becker.** Über gleichzeitige Erkrankungen an Appendicitis und Cholelithiasis resp. Cholecystitis.

(Deutsche Zeitschrift für Chirurgie Bd. LXVI. p. 246.)

B. knüpft seine Arbeit an fünf lehrreiche, aus der Tätigkeit W. Müller's in Aachen und Rostock stammende Beobachtungen an, in denen bei denselben Pat. Appendicitis und Cholelithiasis resp. Cholecystitis vorhanden und operativ behandelt ist. Aus den ausführlich mitgeteilten Krankengeschichten geht hervor, daß nur in einem Falle die rechtzeitige Diagnose beider Affektionen verfehlt wurde, und daß deshalb zur Behandlung derselben zwei verschiedene operative Eingriffe erforderlich waren; in den anderen Fällen war von vornherein die Diagnose auf beide Leiden gemeinsam gestellt, und wurden daher denn auch beide in einer operativen Sitzung vorgenommen. Die Diagnose des doppelten Leidens stützt sich dabei darauf, daß die Pat. Unterleibskoliken zweifacher Art, sei es gleichzeitig, sei es umschichtig einerseits in der Gallenblasengegend, mit oder ohne Ikterus, andererseits in der Blinddarmgegend, mit oder ohne Exsudat etc. gehabt hatten, und daß auch beide leidende Stellen Drückempfindlichkeit gezeigt hatten. Die gleichzeitige operative Versorgung beider Krankheitsherde geschah mittels eines vertikalen Schnittes am äußeren Rektusrande, der nach Bedarf entweder von oben nach unten oder umgekehrt zu verlängern war. Während am Wurmfortsatz es sich stets um die Vornahme der typischen Appendektomie handelte, wurde am Gallensystem je nach Lage der Verhältnisse bald eine Lösung pericholecystitischer Verwachsungen, bald eine Cystostomie oder Ektomie, bald auch eine Choledochotomie bzw. eine Kombination zwischen diesen Eingriffen vorgenommen. Stets aber verlief die Heilung der vorgenommenen Doppeloperation ungestört, auch wenn, wie öfters der Fall, es zu reichlichem zeitweisem Gallenfluß aus der Wunde kam.

Die Häufigkeit des Zusammentreffens von Appendicitis und Cholelithiasis erhellt daraus, daß die fünf einschlägigen Fälle Müller's auf 125 von diesem Chirurgen vollzogene Gallensteinoperationen (4%) und auf 164 Appendicitisoperationen (3%) sich verteilen. Aus den Operationsberichten anderer Chirurgen hat B. sodann noch 34 analoge

Fälle (darunter 10 bzw. 18 allein Kehr gehörig) gesammelt und reproduziert kurz deren Krankengeschichten. Auch diese Fälle belegen das nicht seltene Vorkommen der fraglichen Doppelkrankheit, woraus sich die Wichtigkeit ergibt, frühzeitig gegebenen Falls beide Affektionen zu diagnostizieren und sie therapeutisch beide gleichzeitig durch eine Laparotomie zu erledigen.

Meinhard Schmidt (Cuxhaven).

10) B. Honsell. Über die isolierten Brucheinklemmungen des Wurmfortsatzes.

(Beiträge zur klin. Chirurgie Bd. XXXVII. Hft. 1 u. 2.)

Unter dem kasuistischen Materiale der Literatur über isolierte Brucheinklemmungen des Wurmfortsatzes konnte Verf. nur in siebzehn, größtenteils der neueren Literatur angehörenden Fällen die volle Überzeugung gewinnen, daß es sich um echte Einklemmungen eines normalen Processus gehandelt hat. Auf Grund dieses Materiales und weiterer vier Beobachtungen aus der Tübinger chirurgischen Klinik bespricht Verf. dann eingehend das klinische Bild, die anatomischen Verhältnisse, die Diagnose, die Prognose und Therapie dieser seltenen Erkrankung. Bei sämtlichen Pat. wurde durch die Operation, die einzige in Frage kommende Therapie, Heilung erzielt.

Blauel (Tübingen).

11) M. v. Čačković. Über Hernien bei abnormer Lage des Hodens.

(Liečnički viestnik 1903. Nr. 4 u. 5. [Kroatisch].)

Für die abnormen Lagen des Hodens acceptiert Verf. die Einteilung Kocher's, nur daß er die Benennungen für die Abarten derselben mit den Benennungen der Hernien in Einklang bringt. Daher bezeichnet er z. B. als properitoneale Hernie und ebenso als Ektopie die Lage der Hernie oder des Hodens zwischen Fascia transversa und Peritoneum parietale.

Die abnorme Lage des Hodens kann eine Hernie auf verschiedene Weise beeinflussen: 1) die Hernie nimmt denselben Weg, wie der Hoden; 2) der Hoden folgt einer schon bestehenden Hernie; 3) der Hoden hindert die Hernie, ihren gewöhnlichen Weg zu gehen und lenkt sie auf einen anderen Weg ab; 4) die Hernie verdrängt den Hoden auf eine Stelle, wo er sich normaliter niemals befindet und 5) Ektopie und Hernie bestehen nebeneinander.

Verf. erörtert nun die möglichen Kombinationen bei verschiedenen Lagerungen des Hodens, zeigt wie die zahlreichen Varietäten entstehen und gibt diagnostische Anhaltspunkte. Eine auch nur auszugsweise Wiedergabe der Details würde den Rahmen eines Referates weit überschreiten.

Bei Behandlung eines mit abnormer Lage des Hodens komplizierten Bruches ist die Hernie und der Hoden zu berücksichtigen.

Für die Hernie gelten im allgemeinen die gewöhnlichen Regeln der Bruchbehandlung. Betreffs des Hodens kommt Verf. zu folgenden Schlüssen: 1) er ist zu erhalten, wenn es wahrscheinlich ist, daß er funktionstüchtig ist oder werden wird und wenn er auf seinen normalen Platz gebracht werden kann (konservative Behandlung) und 2) er ist zu entfernen, wenn es offenbar ist, daß er funktionsuntüchtig oder bösartig degeneriert ist, wenn er nicht auf seinen normalen oder einen solchen Platz gebracht werden kann, wo er vor Insulten und ungünstigen Einflüssen geschützt ist, und schließlich, wenn er von den Elementen der Hernie nicht losgelöst werden kann (radikale Behandlung).

Verf. gibt nun eine Übersicht der Methoden der konservativen Behandlung, beginnend mit den unblutigen Eingriffen (*Moyens de douceur*), und zeigt dann historisch die Entwicklung der Orchidopexie, indem er sämtliche Methoden kurz beschreibt, um schließlich eine solche Operation ausführlich zu beschreiben (hauptsächlich nach Duchesne), bei der er folgende zwei Akte unterscheidet: 1) Lösung und Verlegung des Hodens, 2) Fixation.

Auf T. Wikerhauser's Abteilung wurden in den letzten 6 Jahren 225 Männer mit Leistenbrüchen behandelt, darunter fünf Kranke mit abnorm gelegenen Hoden (vier Brüche waren eingeklemmt, einer frei; drei eingeklemmte und ein freier wurde von Wikerhauser, ein eingeklemmter vom Verf. operiert).

Im ersten Falle handelte es sich um falsche crurale Ektopie bei inguinaler Hernie; der Hoden wurde erfolgreich ins Skrotum verlagert und mit Naht fixiert. Im zweiten Falle handelte es sich um eine inguinoperineale Hernie bei pubischer Retention des Hodens; der Hoden wurde ins Skrotum ohne Fixation verlagert, stieg aber wieder in pubische Retention. Im dritten Falle verschloß der in der Apertur des subkutanen Leistenringes gelegene Hoden den Weg für den Austritt der Hernie, welche sich infolgedessen zwischen *M. obliquus ext.* und *Fascia transversa* ausbreitete. Der *Funiculus spermaticus* war am inneren Ringe mit starken nicht zu lösenden Adhäsionen verwachsen; infolgedessen konnte der Hoden weder in das Skrotum, noch in die Bauchhöhle gebracht werden; daher schritt man zur Kastration. Fall 4 ist dem dritten ganz analog, nur konnte der Hoden in das Skrotum verlagert und dort durch *Tampnade* zurückgehalten werden. Im fünften Falle handelte es sich um eine inkomplette Hernie bei inтраinguinaler Retention des Hodens. Der Hoden mußte im Inguinalkanal belassen werden, da er sich wegen Verwachsungen nicht verlagern ließ, Pat. aber für die Kastration die Zustimmung verweigert hatte. v. Cačković (Agram).

12) V. Remedi. Sulla frequente coincidenza dell' ernia coll' idrocele.

(Gazz. degli ospedali e delle clin. 1903. Nr. 29.)

Verf., der Leiter der chirurgischen Universitätsklinik in Cagliari, hat vor 3 Jahren in der Clinica chirurgica bereits 14 Fälle von Hydrokele veröffentlicht, in denen der Processus peritoneo-vaginalis nicht oder nicht vollständig geschlossen war. Jetzt werden 11 weitere Fälle von Hydrokele mitgeteilt, unter denen sich 8mal, darunter 1mal bei einem Erguß in den Nuck'schen Kanal, eine peritoneale Ausbuchtung fand. Die drei übrigen Fälle veranlaßten R., seine Behauptung, daß zwischen Hydrokele und unvollständiger Obliteration des Processus peritoneo-vaginalis regelmäßige Beziehungen vorhanden sind, in etwas einzuschränken. Obwohl sich aus der relativ kleinen Zahl von 25 Fällen das prozentuale Verhältnis dieser Beziehungen nur unsicher ableiten ließe, weist Verf. doch darauf hin, daß bei jeder Hydrokelenoperation der Schnitt bis zum Leistenkanal gemacht werden muß, um einen offenen Processus peritoneo-vaginalis event. aufzufinden, exzidieren und die Entstehung einer Hernie verhüten zu können.

Dreyer (Köln).

13) G. Ekehorn. Über den Mechanismus des Darmverschlusses durch das adhärente Meckel'sche Divertikel.

(Nord. med. Arkiv Bd. XXXIV u. XXXV. 3. Folge. Bd. I u. III. Nr. 25 u. 3. [D.])

Je nach dem Grade der Rückbildung, welche der Ductus omphalo-entericus mit den dazu gehörigen Bildungen, besonders den Vasis omphalo-mesaraicis, durchgemacht hat, ist das Divertikel auf eine der folgenden drei Hauptformen zurückzuführen.

1) Das offenstehende Meckel'sche Divertikel. Hier hat der Dottergang keine Obliteration erlitten, er steht in der ganzen Strecke vom Darm bis zum Nabel offen und mündet nach auswärts wie eine angeborene Kotfistel. Ist die Nabelöffnung hinreichend weit, so tritt alsbald durch Eversion ein Vorfall des Divertikels mit dem angrenzenden Teil des Ileum auf, und die baldige Folge davon ist Darmverschluß durch Vergrößerung des Vorfalles.

2) Das adhärente Meckel'sche Divertikel. Der Ductus omphalo-entericus hat sich in seinem an den Nabel grenzenden Teil geschlossen und ist als Divertikel am Darm stehen geblieben. Je nachdem die Gefäße mehr oder weniger obliteriert sind, vom Nabel nach dem Divertikel oder von diesem nach dem Mesenterium verlaufen, wird ein Strang oder eine Öse gebildet. Die letztgenannte Form ist diejenige, welche am häufigsten einen Darmverschluß verursacht.

3) Das freie Meckel'sche Divertikel. Dieselben Veränderungen des Ductus omphalo-entericus wie im zweiten Falle sind hier eingetreten, dazu kommt aber noch, daß das Ligamentum terminale frei in die Bauchhöhle hineinragt oder — wenn die Obliteration noch weiter geschritten ist — auch ganz und gar fehlt. — Durch Darm-

invagination, die gewöhnlich damit beginnt, daß sich das Divertikel in den Darm hineinstülpt, kommt am häufigsten der Darmverschluß bei dieser Form zustande. Weniger häufig entsteht bei ihr Ileus durch Einschnürung einer Darmschlinge durch Schlingen- oder Knotenbildung des Divertikels. Schließlich kann das freie Divertikel als Inhalt eines inkarzerierten Bruches Darmocclusion verursachen.

Nach sorgfältiger Durchmusterung fast aller in der Literatur veröffentlichten Fälle ist Verf. zu dem Schlusse gekommen, daß die Befestigung des Endstranges des adhärennten Meckel'schen Divertikels an der vorderen Bauchwand, einschließlich derjenigen an der Blase, als kongenital zu betrachten sei. Die Möglichkeit, daß eine sekundäre Verwachsung vereinzelt vorkommen kann, ist dabei nicht ausgeschlossen; die Anheftungspunkte liegen aber dann zerstreut in der Bauchhöhle und nicht — wie bei den kongenitalen Formen — innerhalb eines bestimmten Gebietes. Von 44 in dieser Richtung durchmusternden Fällen waren die Ansatzpunkte folgendermaßen verteilt: Am Nabel 24, in der Nabelgegend 12; unterhalb des Nabels an der vorderen Bauchwand 4; an der Blase 1, oberhalb des rechten Leistenringes resp. des Lig. Pouparti 2 und an der rechten »Plica genito-enterica« 1mal. Die Abgangsstelle des Divertikels vom Darm befand sich im Durchschnitt 60—75 cm oberhalb der Valvula coli.

Wenn die Art. omphalo-mesaraica auf der Strecke vom Nabel bis zur Divertikelspitze obliteriert und verschwunden ist, in ihrem weiteren Verlauf aber von der Divertikelspitze hinab nach dem Mesenterium fortbesteht, so entsteht das mit dem Mesenterium bzw. dem Darm verwachsene, sog. ringbildende Divertikel. Der Ring besteht also aus dem Divertikel mit dessen Endligament, den nächsten Teilen des Darmes und dem entsprechenden Teil des Mesenteriums. Unter 67 Fällen, die Verf. in dieser Beziehung durchmustert hat, fand er die Befestigung am Mesenterium des Darmes in der Nähe der Ursprungsstelle 31mal, oberhalb 1mal, unterhalb 5mal, in der Nähe des Blinddarmes 5mal, am Mesocolon transversum 2mal, an der Darmwand 11mal (in 10 Fällen fehlte die Angabe, in zwei hieß es »am Eingange des kleinen Beckens«).

Nach Besprechung dieser anatomischen Formen erörtert Verf. zunächst unter kritischer Durchmusterung der Literatur die von früheren Verfassern aufgestellten Erklärungen des Zustandekommens des Darmverschlusses durch das mit der vorderen Bauchwand verwachsene Meckel'sche Divertikel (Cazin, Leichtenstern, Treves). Da jedoch keiner der aufgestellten Erklärungsversuche auf die beiden vom Verf. beobachteten Fälle anwendbar war, stellte er eine neue Theorie des Occlusionsmodus auf, welche bei Durchmusterung der Krankengeschichten von den 42 übrigen zusammengestellten Fällen sich als die am häufigsten vorkommende darbot. »Diese Form des Verschlusses kommt dadurch zustande, daß der unmittelbar an das Divertikel grenzende Teil des Darmes über dasselbe hinweggeschlagen wird; es besteht eine vollständige Knickung oder häufiger eine Tor-

sion des Darmrohres an der Ursprungsstelle des Divertikels. « 22 bzw. 27 der zusammengestellten Fälle lassen sich durch diesen Vorgang erklären. — Verschuß (Einschnürung) durch Schlingenbildung eines mit der vorderen Bauchwand verwachsenen Divertikels hat Verf. 5mal gefunden. Dabei hat sich die betreffende Darmschlinge nicht nur einfach über das Divertikel geworfen und ist hängen geblieben, sondern es hat eine ganze Tour um dasselbe herum gemacht. — Durch Knotenbildung zwischen einer Darmschlinge und dem mit der vorderen Bauchwand verwachsenen Divertikel ist Verschuß 2mal zustande gekommen. Ferner ist 2mal durch Zug an der Abgangsstelle des Divertikels Verschuß zustande gekommen. Unter den übrigen 8 Fällen der Zusammenstellung war nichts genaueres sicherzustellen, da es sich hier fast immer um Operierte handelte, bei welchen der Zweck des Eingriffs eine genauere Untersuchung verbot.

Der Darmverschuß durch das mit dem Mesenterium oder Darm verwachsene Meckel'sche Divertikel, das sog. ringbildende Divertikel, hat man bisher ausschließlich als durch Einklemmung unter demselben entstanden betrachtet. Verf. weist aber nach, daß der Mechanismus sicher häufiger derselbe ist wie bei dem mit der vorderen Bauchwand verwachsenen Divertikel. Der unmittelbar an dasselbe angrenzende Darmabschnitt fällt durch den Ring, und durch Torsion oder Knickung an der Abgangsstelle des Divertikels entsteht der Darmverschuß. Zu dieser Form rechnet Verf. 27 bzw. 34 Fälle seiner Zusammenstellung. Durch Einklemmung durch das ringbildende Divertikel ist Darmocclusion nur in 10 Fällen entstanden. — Schließlich war in einigen Fällen der Occlusionsmodus nicht völlig klar.

Den Grund für eine abnorme Peristaltik, die zu einem Hinüberschlagen des benachbarten Darmabschnittes führt, sucht Verf. neben den etwaigen begleitenden Veränderungen des Mesenteriums darin, daß der Darm an Freiheit eingebüßt hat; »derselbe kann sich nicht dilatieren ohne sich in abnorme Krümmungen zu legen, so daß eine Schlinge leicht in der Weise herübergeworfen werden kann, daß sie nicht mehr imstande ist sich zurückzuziehen«.

Verf. schließt seine überaus fleißige Darstellung mit einer Besprechung der klinischen Erscheinungen und des Operationsmodus.

Die Arbeit bietet eine Kasuistik von 111 Fällen aus der Literatur (zwei eigene Beobachtungen) und drei photolithographierte Tafeln, im Texte außerdem 11 Abbildungen. Hansson (Cimbrishamn).

14) Wilms. Wie entstehen Achsendrehungen (Volvulus) des Dünndarmes.

(v. Langenbeck's Archiv Bd. LXIX. Hft. 4.)

Die begünstigenden Momente, die zu einem Volvulus der Flexur führen, sind lange Flexur, geblähter Scheitel und schmaler Stiel der-

selben, sowie Abnormitäten des Mesenterium. Man hat aus Analogieschlüssen nun die gleichen Faktoren auch für die Achsendrehungen des Dünndarmes beschuldigt; indessen ergibt eine genauere Durchsicht einschlägiger Publikationen, daß man Flexurvolvulus und Dünndarmvolvulus in ihrer Ätiologie nicht gleichstellen kann. Die genauer beobachteten Fälle von Dünndarmvolvulus zeigen fast ohne Ausnahme den gemeinsamen Befund, daß vom unteren Dünndarmende der Dünndarm immer so weit in die Torsion hineingezogen ist, bis die Fixation am Blinddarm ein weiteres Hineingehen verhindert. Vom oberen Teil des Dünndarmes ist ein mehr oder weniger großes Stück oder das ganze Jejunum, oft auch noch ein Stück des oberen Ileum frei. Auf diese Weise ergibt sich eine Ähnlichkeit mit den Befunden, die Verf. in früheren ausführlichen Arbeiten bei Strangulationen und Knotenbildungen des Darmes nachweisen konnte, und er glaubt daraus den Schluß ziehen zu dürfen, daß der Mechanismus, der für dieses Hereinholen des abführenden Dünndarmschenkels bei der Strangulation und Knotenbildung von ihm verantwortlich gemacht wurde, auch bei den Achsendrehungen des Dünndarmes eine Rolle spielen muß. Für diesen Mechanismus, bei welchem die Darmperistaltik den abführenden Schenkel des Darmes in den Volvulus hereinholt, sprechen noch andere Gründe. Es zeigen sich nämlich wie bei der einfachen Strangulation auch an der torquierten Darmpartie mehrfache Schnürringe.

Um die Vorgänge bei der Achsendrehung einer kleineren Dünndarmschlinge zu erklären, erörtert W. weiterhin die normale Peristaltik und normale Lage des Dünndarmes. Es gibt nämlich normalerweise Kreuzungen der Darmschenkel, die zugleich Achsendrehungen des Darmes sind, aber Achsendrehungen ohne Strangulation, ohne Circulationsstörungen am Mesenterium. Daß aus solcher Darmlage sich eine Achsendrehung mit Strangulation entwickeln kann, ist nicht schwer zu erklären, und es ist genauer geschildert, wie auf dieser Grundlage durch Knickung und Wegstörung an dem über das Mesenterium laufenden abführenden Schenkel die Achsendrehung einer kleinen Dünndarmschlinge zu einer Achsendrehung ausgehnter Darmpakete werden kann. Betraf die primäre nicht pathologische Achsendrehung eine Ileumschlinge, so wird das Ileum bis zum Blinddarm in dieselbe einbezogen, zeigt sich die primäre Achsendrehung am oberen Jejunum, so kann das ganze oder fast das ganze Jejunoleum gedreht werden. Was die Drehungsrichtung betrifft, so lag bei dem größten Teile der Beobachtungen eine Drehung im Sinne des Uhrzeigers vor; also von rechts über vorn nach links in linksgewundener Spirale dreht sich der Stiel. Diese Drehung im Sinne des Uhrzeigers erscheint dem Verf. als die gewöhnliche, sozusagen als die normale Art der Drehung. Es können aber auch Achsendrehungen im entgegengesetzten Sinne vorkommen. Volvulusfälle des Dünndarmes sind wohl häufiger als man gemeinhin an-

nimmt, und ebenso dürfte es häufig zur spontanen Lösung des Volvulus kommen.

Therapeutisch ist aus der Theorie des Verf. über die Ätiologie der Knotenbildungen und Achsendrehungen und ihren Zusammenhang mit der Peristaltik zu folgern, daß man die letztere möglichst beruhigen muß; das entspricht auch den längst bekannten Erfahrungen, daß man im Beginn solcher Ileusfälle nie Ricinusöl, sondern Morphium verabreichen soll. Bei Operationen wird man vom Blinddarm aus sich am besten orientieren können, da der unterste Ileumteil immer zur Torsionsstelle führt. Die Fälle von Volvulus des Dünn- und Blinddarmes, bei denen letzterer sich auch noch mit über den Mesenterialstiel geschlagen hat, lassen sich nur so erklären, daß hier der Blinddarm durch die Peristaltik der gedrehten Schlinge über das Mesenterium herübergezogen worden ist, ebenso wie der untere Teil des Ileum, der abführende Dünndarmschenkel. Der Blinddarm ist also, da er beweglich war, dem Ileum gefolgt. Auch diese Befunde bei Dünn- und Blinddarmvolvulus beweisen also, daß die Anschauung des Verf. von der Tätigkeit der Peristaltik und dem Mechanismus der Entstehung des Volvulus richtig ist.

E. Siegel (Frankfurt a/M.).

15) V. S. Grudew. Zur Technik der Laparoköliotomie.

(Russki Wratsch 1903. Nr. 1 u. 2.)

G. gießt nach Beendigung der Operation physiologische Kochsalzlösung in die Bauchhöhle und schließt letztere darauf. Später spülte er die Därme jedesmal nach der Operation in mehrmals erneuter Kochsalzlösung in der Bauchhöhle; endlich ersetzte er die Kochsalzlösung durch Locke's Flüssigkeit (nach C. Schmidt's Rezept). Kontrollversuche an Tieren (unter G.'s Leitung von Perimow, Zalensky und Santschenko ausgeführt) zeigten, daß dieser Vorgang die Zahl der Mikroorganismen in der Bauchhöhle sehr vermindert und so den Kampf des Organismus mit der Infektion erleichtert. Auch die Erfahrungen am Krankenbett bestätigten den Nutzen der Spülung und Einführung von Flüssigkeit in die Bauchhöhle: von 28 »trocken« Operierten starben 3, von 104 mit Serum Versorgten nur eine Pat. mit aussichtsloser Bauchfelltuberkulose.

Gückel (Kondal, Saratow).

16) v. Hacker. Berichtigung zu Dr. Regling's Mitteilung »Über solitäre Darmstenosen« — Deutsche Zeitschrift für Chirurgie Bd. LXV p. 310.

(Deutsche Zeitschrift für Chirurgie Bd. LXVIII. p. 184.)

v. H. erinnert daran (seine diesbezüglichen Prioritätsansprüche während), daß er zuerst eine der Heineke-Mikulicz'schen Pyloroplastik analoge Enteroplastik bei Darmstriktur ausgeführt, ebenso die erste am Menschen gelungene Enteroanastomose gemacht hat

und äußert, daß er der letztgenannten Operation das Bürgerrrecht in der Darmchirurgie verschafft zu haben glaubt.

Meinhard Schmidt (Cuxhaven).

17) **Neuweiler.** Beitrag zur Anwendung des Murphyknopfes bei Magen- und Darmoperationen.

(v. Langenbeck's Archiv Bd. LXIX. Hft. 4.)

In dieser Fortsetzung des früher referierten ersten Teiles seiner Arbeit bespricht Verf. die Vorzüge des Murphyknopfes vor der Naht: die raschere Ausführbarkeit der Anastomose, die einfache Technik. Verwachsungen und Knickungen sind freilich entgegengesetzt der früheren Meinung der Verehrer des Knopfes auch bei ihm ebenso wenig ausgeblieben wie in der Umgebung einer Seidennaht. Was die spätere Verengerung der circular angelegten Darmverbindungen betrifft, so ist die Knopfmethode der Nahtmethode ein wenig überlegen. In funktioneller Hinsicht ist eine sorgfältig ausgeführte Naht nach Czerny-Lembert im allgemeinen ebenso gut, aber bei Operationen an engen Därmen, z. B. bei Kotfisteln, gibt sie eher schlechtere Resultate wie die Knopfmethode. Bei lateralen Anastomosen am Darne dürften beide Verfahren vollkommen gleichwertig sein. Bei lateralen Magen-Darmanastomosen kann durch eine sorgfältige Schleimhautnaht und weites Anlegen der Fistel die früher sehr gefürchtete Narbenstenose fast ganz vermieden werden. Ja bei Anlegung gehörig langer Schnitte und exakter Schleimhautnaht ist die Gefahr einer späteren Stenosierung bei der Naht weniger wahrscheinlich wie bei der Knopfmethode. Ähnliches gilt für die Gastroduodenostomie. Besonders häufig und besonders lange bleibt der Knopf im Darm zurück, wenn er in Blindsäcke oder durch Verwachsungen und Stränge verengte Darmschlingen geraten kann, und es ist in diesen Fällen immer die Gefahr der späteren Perforation vorhanden. Bei der vorderen Gastroenterostomie sollte die Anwendung des Knopfes eingeschränkt werden, da gerade bei ihr die Nachteile, wie Perforation und Zurückfallen des Knopfes, ganz besonders hervorgetreten sind, während eine Reihe von Chirurgen mittels derselben bei Nahtausführung ebenso gute Resultate erzielt haben wie mit der hinteren Gastroenterostomie. Am häufigsten treten im übrigen Perforationen auf bei Dünndarmverbindungen nach Resektionen wegen eingeklemmter Hernien und bei Dickdarmoperationen, namentlich circulären Ileokolostomien. In vielen Fällen ist die Ursache der Perforation eine fehlerhafte Technik oder die Verwendung schlechter Knöpfe. In allen Fällen, wo eine gute Adaptierung der Serosafäche nicht vorhanden ist und wo nicht bereits eine starke Spannung der Darmränder besteht, gewährt eine Hilfsnaht nach Ansicht des Verf. der Anastomose eine größere Sicherheit und sollte darum fast immer angelegt werden. In den Fällen aber, wo man zum Voraus eine stärkere Spannung erwarten kann, sollte von der betreffenden Darmverbindung ganz abgesehen und eine andere ausgeführt werden.

Die Arbeit enthält eine außergewöhnlich große Fülle kasuistischen Materials, das mit klarer Übersichtlichkeit geordnet ist. Für jeden, der sich über die bisherige Literatur über den Murphyknopf unterrichten will, ist sie eine angenehme Zusammenstellung alles Wissenswerten. Zum Schluß sind noch einmal kurz alle Operationen zusammengestellt, in denen die Knopfmethode ratsam und in denen sie besser zu vermeiden ist.

E. Siegel (Frankfurt a/M.).

18) **Enderlen.** Zur Behandlung der Perforationen und Zerreißen der Gallenblase. (Aus der chir. Klinik in Marburg.)

(Münchener med. Wochenschrift 1903. Nr. 12.)

E. unterzieht in der kurzen Abhandlung die von Baldassari und Guardini gemachten Versuche, Gallenblasendefekte durch ausgeschnittene Serosamuskularislappen zu verschließen, einer Kritik und kommt unter Hinweis auf die von Marchand u. a. gemachten Experimente und die Erfahrungen verschiedener Chirurgen zu dem Schluß, daß das Schicksal der transplantierten Serosamuskellappen in Untergang derselben bestehen werde. Beim Hunde würde, wie E. experimentell feststellte, der definitive Verschuß des Gallenblasendefektes durch die Leberlappen geleistet; beim Menschen sei ein Aneinanderlagern der mächtigen Lappen aber nicht zu erwarten und würde es nach dem Untergang des Serosamuskellappens zur Perforation kommen, falls nicht das Netz sich vorlagere und zur Verwachsung komme. Es sei deshalb letzteres zum Verschuß zu verwenden oder bei ausgedehntem Defekt die Exstirpation der Gallenblase vorzunehmen.

Kramer (Glogau).

19) **F. Kuhn.** Prophylaxe und operationslose Behandlung des Gallensteinleidens.

(Berliner Klinik Hft. 177.)

Verf. fordert behufs genauer Beobachtung des Einzelfalles Spezialsanatorien für Gallensteinleiden.

Als mechanische Prophylaxe empfiehlt Verf. jegliche Art von Leibesübungen, Sport, Gymnastik (freie, Heil- und schwedische Gymnastik), Massage mit Vorsicht eventuell im warmen Bade. Dann bespricht Verf. den Einfluß der Kleidung, besonders Korsett, Leibbinden, Reformkleidung und die diätetische (häufige Mahlzeiten!) und hydrotherapeutische Prophylaxe. Im zweiten Teil soll die medikamentöse Prophylaxe und die Behandlung mittlerer und schwerer Fälle ohne Operation folgen.

E. Moser (Zittau).

Kleinere Mitteilungen.

Ein Fall von Invagination ileo-coecalis, verursacht durch ein invaginiertes Meckel'sches Divertikel¹.

Von

Dr. J. P. zum Busch,

Chirurgischer Oberarzt am German Hospital London.

Am 21. November 1902 konsultierte mich der 21jährige Akrobat S. K. Derselbe gab an, seit etwa 14 Monaten an dumpfen Schmerzen zu leiden, die meist in die Nabelgegend verlegt wurden. Gleichzeitig sollen häufiges Aufstoßen und abwechselnd Durchfälle und Verstopfung vorhanden gewesen sein. Der stets auf Reisen befindliche Kranke suchte im Laufe des vergangenen Jahres zahlreiche Spezialisten in verschiedenen Ländern auf, meist wurde ein Magenleiden angenommen und Diätikuren empfohlen, in Leipzig wurde auch längere Zeit der Magen ausgespült. Eine Besserung, auch nur vorübergehender Art, wurde nie erzielt. Eine Untersuchung des kräftig entwickelten Mannes ergab eigentlich nichts Abnormes, nur schienen die Muskeln der rechten Bauchseite etwas stärker gespannt wie die der linken; dies wurde jedoch vom Kranken auf seine später zu beschreibende Tätigkeit zurückgeführt, bei der das rechte Bein und die rechtsseitigen Bauchmuskeln besonders angestrengt wurden. Da eine Diagnose bei einmaliger Untersuchung unmöglich schien, schlug ich dem Kranken vor, sich auf meine Abteilung im German Hospital behufs genauerer Beobachtung aufnehmen zu lassen. Der Vorschlag wurde angenommen, doch erschien der Kranke erst am 23. November, nachdem er in der Zwischenzeit noch viermal, allerdings unter den größten Schmerzen aufgetreten war. Seine Arbeit bestand außer anderem darin, daß er, auf dem Rücken liegend, zehn Personen auf seinen ausgestreckten Füßen balancierte; die den Bauchmuskeln zugemutete Anstrengung war um so größer, als diese Personen nicht ruhig standen, sondern Purzelbäume etc. ausführten. In der Nacht von Sonnabend auf Sonntag trat heftiges Erbrechen ein, der Kranke konnte nichts mehr bei sich behalten, zugleich erfolgten unter großem Tenesmus mehrere flüssige Entleerungen, über deren Aussehen nichts bekannt ist. Da der Zustand sich am Sonntag noch verschlechterte, suchte er spät am Abend das Krankenhaus auf, wo ich ihn Montag ganz früh sah. Der Pat. bot nun ein sehr verschiedenes Bild dar gegen Freitag; er hatte den schweren abdominalen Ausdruck mit eingefallenen Wangen und spitzer Nase; es war stark kollabiert und hatte einen schwachen, unregelmäßigen Puls von 120 Schlägen in der Minute. Es bestand häufiges Erbrechen großer Mengen galliger, aber nicht kotig riechender Flüssigkeit, die sogenannten Durchfälle bestanden fast ausschließlich aus Blut. Während der linke Rectus abdominis schlaff war, bildeten die Segmente des rechten Rectus stark vorspringende Knollen. Eine kindskopfgroße Schwellung mit gedämpftem Schall und von ziemlich harter Beschaffenheit füllte die ileo-coecalgegend aus. Es handelte sich zweifellos um eine Darminvagination, die in den letzten Tagen entstanden war; die vorhergegangenen Beschwerden ließen sich mit einer Darmgeschwulst, vielleicht einem Polypen, vereinigen, und diese seit längerer Zeit bestehende Geschwulst wurde als die wahrscheinliche Ursache der Invagination betrachtet.

Auf Grund dieser Diagnose wurde dem Kranken der Bauchschnitt als einziges Rettungsmittel vorgeschlagen.

Die sofort vorgenommene Operation verlief folgendermaßen: Nachdem die Bauchhöhle durch einen über die Höhe der Schwellung verlaufenden Schrägschnitt

¹ Nach einem in der Clinical Society of London gehaltenen Vortrage.

eröffnet war, stieß man auf ein Darmpaket, das als eine Invaginatio ileo-coecalis erkannt wurde. Die mit aller Vorsicht vorgenommene Desinvagination war wegen der festen Einschnürung und wegen der brüchigen Beschaffenheit der Darmwandung äußerst schwierig, gelang aber schließlich doch, ohne daß ein penetrierender Einriß in den Darm erfolgt wäre. Die Serosa war allerdings an vielen Stellen bis in die Muskularis eingerissen. Sobald das letzte Darmstück entwickelt war, entleerte sich aus dem nun leeren Intussusciptions eine große Menge dunkler wie Bruchwasser aussehender Flüssigkeit. Das Intussusceptum enthielt in seinem zentralen Ende eine harte, rundliche Geschwulst, die das Darmlumen fast völlig verschloß. Da das ganze Intussusceptum brandig war, so wurde es in einer Länge von 1 m reseziert und nun nach Verschuß der beiden Enden eine breite seitliche Anastomose angelegt. Dies schien vorteilhafter als eine Circulärnaht, da die Darmteile weithin ödematös waren und eine seitliche Anastomose mit der Aneinanderlagerung großer Flächen aus diesem Grunde mehr Aussichten auf rasche Verklebung bot als eine End-zu-End-Vereinigung. Trotz der großen Schwäche des Kranken und der bedeutenden Verlängerung der Operation sog ich die sofortige Resektion der Anlage eines Kunststifters vor, da letzterer bei seiner hohen Lage der Ernährung große Schwierigkeiten gemacht hätte. Es wurde ein Gazestreifen auf die Nahtlinie geführt und die Bauchwunde im übrigen durch Etagnähte geschlossen. Der Kranke war am Ende der 1³/₄ Stunde dauernden Operation sehr kollabiert, reagierte aber gut auf Kochsalzinfusionen und sonstige Stimulantia. Erbrechen und Schmerzen hörten sofort auf, Stuhlgang erfolgte von selbst nach 36 Stunden. Ein Abszeß in der Nahtlinie verlangte die teilweise Wiedereröffnung der Bauchwunde, sonst verlief die Heilung ohne weitere Störung, und konnte der Kranke am 7. Januar geheilt entlassen werden. Eine Hernie in der Narbe, die sich im Laufe der nächsten Monate, welche der Pat. mit seiner Truppe auf Reisen verbrachte, ausbildete, habe ich vor einiger Zeit, wie es scheint, erfolgreich operiert. Immerhin habe ich dem Kranken den Rat gegeben, lieber zu einer anderen »Spezialität« überzugehen, und will er jetzt Jongleur werden, da in diesem Fache die Bauchpresse weniger angestrengt wird.

Das resezierte Dünndarmstück war etwas über 1 m lang und zum größten Teile brandig. In seinem oberen Abschnitt war es fast völlig verschlossen durch eine rundliche, polypoide Masse, welche in das Lumen hineinragte. Bei näherer Untersuchung fand man, daß es sich um ein Meckel'sches Divertikel handelte, welches wie ein Handschuhfinger umgestülpt war und in den Darm hineinhing. Als Ursache dieser Einstülpung mußte man ein kleines, etwa haselnußgroßes Lipom ansehen, das sich subserös an der Spitze des Divertikels entwickelt hatte. Diese primäre Invagination, die offenbar seit längerer Zeit bestanden hatte, führte in den der Operation vorhergehenden Tagen zusammen mit der anstrengenden und den Bauch ganz besonders treffenden Tätigkeit des Kranken zu einer sekundären Invaginatio ileo-coecalis.

Das Meckel'sche Divertikel hat, wie eine Durchsicht der Literatur zeigt, schon häufig Anlaß zu schweren Störungen der Darmassage gegeben, meist handelte es sich allerdings, wie auch Hilgenreiner (1) in seiner schönen, 195 Fälle umfassenden Arbeit nachweist, um Verwachsungen des Divertikels mit Darmteilen oder der Bauchwand; die dadurch gebildete Brücke oder Schleife diente als Falle, in welche der Darm sich einklemmte oder durch welche er abgelenkt oder torquiert wurde. Viel seltener sind die Fälle, in denen es zu einer Einstülpung des Divertikels mit oder ohne sekundäre Darminvagination kam, und nur mit diesen Fällen, die bisher eine entsprechend hohe Sterblichkeit gezeigt haben, wollen wir uns hier beschäftigen.

Hilgenreiner, der, wie erwähnt, diesen Gegenstand am ausführlichsten behandelt hat, konnte 16 Fälle von Invagination des Meckel'schen Divertikels zusammenstellen; diesen reihen sich 9 weitere an, die, aus der englischen und amerikanischen Literatur stammend, in der Arbeit von Dobson (2) angeführt sind; mein Fall wäre dann der 26. Im folgenden habe ich die Fälle in Gruppen zusammengestellt.

I. 5 Fälle, bei denen nur das Divertikel eingestülpt war.

Es sind 2 Fälle von Heller, bei denen die Abnormität als Nebenbefund bei der Sektion gefunden wurde und während des Lebens kaum Symptome gemacht hatte; ferner je 1 Fall von Ewald, Kuttner und Robinson. Der Fall von Ewald starb ohne Operation, die beiden anderen trotz derselben. Alle 5 Fälle finden sich bei Hilgenreiner citiert.

II. 1 Fall, in welchem Einstülpung eines Meckel'schen Divertikels und gleichzeitig Volvulus bestand.

Beschrieben von Maroni (bei Hilgenreiner). Tod nach der Operation.

III. Fälle, bei denen neben der Einstülpung des Meckel'schen Divertikels eine Intussusception von Ileum oder Coecum resp. Colon bestand.

Es sind da zuerst vier Museumspräparate zu nennen, zwei davon befinden sich im St. Bartholomews-Hospital zu London, sie sind näher beschrieben von Adams (3) und Willett (4). Ferner beschreibt Treves (5) zwei Präparate aus dem Guy's Hospital und aus dem Museum des Royal College of Surgeons zu London.

Des weiteren finden sich in der Literatur zwei sehr interessante Fälle beschrieben, in welchen es nach elftägigem schwerem Kranksein mit Ileus zum spontanen Abgang eines invaginierten Ileumstückes kam, an welchem das ebenfalls eingestülpte Divertikel hing. Im Falle Hirschsprung (bei Hilgenreiner) wurden 40, im Falle O'Connor (6) 27 cm Darm abgestoßen und dadurch Heilung erzielt.

Gehen wir nun zu den Fällen über, bei welchen wegen Einstülpung des Divertikels und gleichzeitiger Intussusception des Ileums operativ eingeschritten wurde, so finden wir zuerst solche, bei welchen die Desinvagination des Ileums leicht und eine Resektion in der Kontinuität des Darmes nicht nötig war. Solcher Fälle giebt es 5; es starben die Fälle von Hohlbeck (Hilgenreiner) und Travers (7); geheilt wurden die Fälle von Bayer und Wainwright (beide bei Hilgenreiner) und der von Pitts (8).

Eine teilweise Resektion mußte auch Dobson machen, der die Invaginatio ileo-colica leicht reduzieren konnte, dann aber die Ansatzstelle des invaginierten Divertikels in weitem Umkreise reseziieren mußte. Dieser Fall wurde geheilt.

Zum Schlusse haben wir die Fälle zu betrachten, bei denen die Desinvagination unmöglich war und ein größerer oder kleinerer Abschnitt des Ileums wegen Gangrän reseziert werden mußte. Nur de Quervain (Hilgenreiner) hat in einem solchen Falle nach der Resektion einen Kunststifter angelegt und seinen Kranken verloren. Die übrigen Autoren suchten durch Naht oder Murphyknopf das Darmrohr wieder herzustellen. Von den so operierten Fällen starben 5, es sind die Fälle von Stubenrauch, Studsgard, Weil und Fränkel (citiert bei Hilgenreiner), sowie die von Eve (9) und Erdmann (10), die beide mit dem Murphyknopfe operiert waren. Durch die Resektion geheilt wurden nur die Fälle von Brunner und der meinige. Im Brunner'schen Falle wurden 20 cm, in dem meinigen über 100 cm reseziert. Zudem ist es nicht ganz sicher, ob es sich in dem Brunner'schen Falle wirklich um ein Meckel'sches Divertikel gehandelt hat. Es fand sich nämlich an der Spitze des Divertikels ein Nebenpankreas; ein ganz gleicher Fall wurde von Nauwerck beobachtet; auch hier fand sich am Darne ein Divertikel mit einem Nebenpankreas, außerdem aber fand sich, und zwar am Lieblingssitze der Meckel'schen Divertikel, ein zweites Divertikel, das als eigentliches Meckel'sches angesprochen wurde, während das erstere als falsches Divertikel und als von dem Nebenpankreas verursacht betrachtet wurde. Wie immer dem auch sei, aus dem Gesagten geht hervor, daß die Einstülpung des Meckel'schen Divertikels als eine sehr schwere Erkrankung betrachtet werden muß. Von 26 Fällen starben 18, 2 wurden spontan geheilt, 4 durch Laparotomie und einfache Reduktion des invaginierten Darmes, 2 durch Darmresektion und sofortige Wiedervereinigung des Darmes.

Was nun die Ursache der Einstülpung des Divertikels anlangt, so scheinen kleine Geschwülste, die sich an der Spitze des Divertikels entwickeln, ganz besonders anzuschuldigen zu sein. Sechsmal werden Lipome, Fibrome oder ein Nebenpankreas erwähnt. Daß, wie von mancher Seite behauptet wird, die Saugkraft des an der Divertikelmündung vorbeiziehenden Kotes die Umstülpung des Divertikels herbeiführt, scheint mir sehr zweifelhaft.

London, Juni 1903.

Literatur.

- 1) Hilgenreiner, Beiträge zur klin. Chirurgie Bd. XXXIII. Hft. 3.
- 2) Dobson, Lancet 1903. April 25.
- 3) Adams, Transact. patholog. society 1892. p. 75.
- 4) Willett, St. Bartholomew's hospital reports 1891.
- 5) Treves, Intestinal Obstruction. London. 2. Auflage.
- 6) O'Connor, Brit. med. journ. 1894. Vol. II.
- 7) Travers, Lancet 1902. Juli 19.
- 8) Pitts, Brit. med. journ. 1901. Vol. II.
- 9) Eve, Ibid.
- 10) Erdmann, Annals of surgery 1900. Februar.

20) R. Meyer (Berlin). Über eine adenomatöse Wucherung der Serosa in einer Bauchnarbe.

(Zeitschrift für Geburtshilfe u. Gynäkologie Bd. XLIX. Hft. 1.)

M. untersuchte eine mit dem Uterusscheitel zusammenhängende Bauchnarbe, die nach ventraler Uterusfixation mittels Silkwormdauerfaden entstanden und sekundär wegen heftiger Beschwerden im Zusammenhang mit dem Uterusscheitel exsidiert worden war. Die ganze Narbenmasse, welche alle Schichten der Bauchwand durchsetzte, war erfüllt mit epithelialen Cysten, Kanälen und drüsigen Schläuchen, für deren Entstehung M., der unstreitig wohl die größte Erfahrung auf dem Gebiete der einschlägigen Differentialdiagnose besitzt, das Serosaeepithel des fixierten Uteruskörpers heranziehen zu müssen glaubt.

Dieser Befund warnt davor, allein aus der morphologischen Gestalt epithelähnlicher Bildungen eine Diagnose auf eventuell versprengte embryonale Keime zu stellen.

Kroemer (Gießen).

21) D. Kusnetzki. Ein seltener Fall von Stichschnittwunde.

(Chirurgie 1903 Januar. [Russisch.])

Ein 19jähriger Arbeiter erhielt am 30. August einen Messerstich in die Magengegend. Operation nach 22 Stunden. Erweiterung der Wunde im Niveau der 7. Rippe in der vorderen Axillarlinie; Pleurahöhle mit Mageninhalte angefüllt; 3 cm großes Loch im Zwerchfell. Zweiter Schnitt am linken Rektusrand. Peritonitis, 2 cm lange Wunde vorn oben am Magen; Naht derselben, Spülen der Bauchhöhle und der Pleura mit heißer Kochsalzlösung. Schluß der Bauchwunde, Drain in die Pleura nach Naht des Zwerchfelles. Am 4. September wurde die verklebte Pleurawunde geöffnet und viel stinkendes Exsudat entfernt. 19. September Resektion von 10 cm langen Stücken aus der 6.—9. Rippe, da die Eiterhöhle sich nicht schloß. Die 6. Rippe wurde kariös und mußte am 20. Februar, am 26. April, am 10. Juli und am 7. September ausgeschabt werden. Erst nach dieser letzten Operation Heilung, die 1 Jahr später anhält.

Gückel (Kondal, Saratow).

22) L. Strominger. Abdominale Quetschwunde durch Hufschlag. — Darmperforation.

(Presă med. româna 1903. Nr. 6 u. 7.)

Der betreffende Pat. hatte einen Hufschlag auf die vordere Brustfläche, in der Höhe der 9.—10. Rippe, einige Centimeter von der Medianlinie entfernt, erhalten.

Es war war daselbst eine 2fre.-große, oberflächliche Ekchymose, sonst aber keine Verletzung sichtbar. Pat. war bewußtlos umgestürzt, erholte sich aber rasch. Trotzdem in den ersten zwei Tagen keine beunruhigenden Symptome aufgetreten waren, wurde auf Grund der erhöhten Temperatur und der außerordentlichen Empfindlichkeit der Bauchdecken eine Darmverletzung vermutet und die Laparotomie ausgeführt. Es ergoß sich in reichlicher Menge eine dünne, trübe Flüssigkeit, und wurden am Anfangsteile des Dünndarmes zwei kleine, mit Pseudomembranen bedeckte Platzwunden der Darmwand gefunden. Da die Nachbarteile ekchymosiert und brüchig waren, wurde eine Naht der Wunden unterlassen, eine Drainierung nach v. Mikulicz gemacht und die Höhle mit Jodoformgase ausgefüllt, nachdem vorher die freie Flüssigkeit aufgesaugt und die Bauchhöhle mit sterilem Serum gewaschen wurde. In der Folge wurden tägliche subkutane Einspritzungen von je 2 Litern künstlichen Serums gemacht. Verbandwechsel nach 7 Tagen und des weiteren jeden 2. Tag. Heilung nach einem Monate.

E. Toff (Braila).

23) **Le Roy des Barres.** Traumatisme de l'abdomen. Mort par inhibition.

(Gaz. des hôpitaux 1903. Nr. 31.)

Ein kräftiges, gesundes Individuum erhielt bei einem Streit einen Faustschlag ins Epigastrium und sank lautlos nieder.

4 Stunden darauf Sektion: Im großen Netz eine »Ekchymose« zwei Finger unterhalb der großen Krümmung des Magens, der ca. 1 Liter wenig verdauten Speisebreies enthält. Im übrigen nirgends eine Spur von Verletzung oder Veränderung. Da Vergiftung ausszuschließen war, nimmt Verf. an, daß es sich um plötzlichen Tod infolge des Traumas handelt. V. E. Mertens (Breslau).

24) **L. Flerow.** Ein Fall von Heilung des perforierten Darmes unter Klemmpinzetten.

(Chirurgie 1903. Januar. [Russisch.])

Inkarsierter Leistenbruch, Darm mit schiefergrauen und schwarzen Flecken bedeckt, stellenweise mit dem Bruchsack verwachsen. Bei der Lösung platzt eine brandige Stelle; es werden zwei Klemmen angelegt, worauf kein Inhalt mehr hervortritt. Der Darm wird fixiert und außen gelassen. Am nächsten Tage sieht die Serosa viel frischer aus und ist über den Pinzetten verklebt. Letztere wurden entfernt; kein Vortreten von Darminhalt. In den nächsten Tagen wird die Schlinge ganz frisch, die Perforationsöffnung schließt sich vollständig, und 12 Tage nach der Operation wird der Darm gelöst und in die Bauchhöhle reponiert. Heilung. Glückel (Kondal, Saratow).

25) **S. S. Wirssaladse.** Besitzen die Darmwürmer eine ätiologische Bedeutung bei der Appendicitis?

(Bolnitschnaja gaz. Botkina 1902. Nr. 29.)

Auf Grund von sorgfältigen und wiederholten Untersuchungen des Kotes bei 60 Patienten mit Appendicitis schließt W.: Die Lehren von der Abhängigkeit der Appendicitis von Darmparasiten gehört alten Beobachtern; die gegenwärtigen Erfahrungen in dieser Frage sind noch ungenügend, um die in der Überschrift gestellte Frage zu bejahen. Glückel (Kondal, Saratow).

26) **E. Pagenstecher.** Dürfen wir die Bauchfelltuberkulose operativ behandeln?

(Deutsche Zeitschrift für Chirurgie Bd. LXVII. p. 208.)

P. unterzieht die Arbeiten von Wunderlich, Rose und Borchgreving, welche die Laparotomie bei Bauchfelltuberkulose in ihrem Werte stark herabgesetzt, zum Teil diese Operation sogar ganz verworfen haben, einer eingehenden

objektiven Kritik, deren Ergebnis bei gleichzeitiger Verwertung eigener praktischer Erfahrungen des Verf. dahin geht, daß die Operation nach wie vor in bestimmten Fällen und bei gewissen Bedingungen ihre Berechtigung behält. Doch gibt P. die spontane Heilungsfähigkeit des Leidens zu und befürwortet bei der Therapie ein eklektisches Verfahren, hier intern und exspektativ, dort operativ. Diese Grundsätze innegehalten, kann die Behandlung des Leidens der Chirurgie verbleiben. Zum Schluß folgt die eigene Kasuistik P.'s, in ausführlichen Krankengeschichten mitgeteilt. Es handelt sich um folgende Fälle:

A. mit freiem Exsudat.

Nicht operiert 3 (2 †, 1 gesund).

B. Scheingeschwülste.

1 operiert, erst Besserung, dann † an Meningitis.

C. Trockene Form.

1 mit Darmobturation, durch Operation geheilt.

1 nicht operiert, †.

Meinhard Schmidt (Cuxhaven).

27) O. Funkenstein. Eine eigentümliche Taschenbildung des Peritoneums.

(Deutsche Zeitschrift für Chirurgie Bd. LXVI. p. 208.)

Es handelt sich um einen zufälligen Sektionsbefund bei einer 62jährigen Männerleiche, erhoben im pathologischen Institut in Bern. Ein Meckel'sches Divertikel, mit seiner Wurzel nahe dem Mesenterialansatz am Darne angeheftet und in seinem Verlaufe horizontal nach rechts gerichtet, bildet zusammen mit einem an ihm vorhandenen Mesenteriolium, welches sich an der hinteren Fläche des Mesenteriums inseriert, eine bruchsackartige Bauchfelltasche, die als ein Recessus ileomesentericus bezeichnet werden könnte. Näheres erläutern zwei Figuren und eingehende Detailbeschreibung, an welche auch ein kurzer entwicklungs-geschichtlicher Erklärungsversuch für die Mißbildung geschlossen wird.

Meinhard Schmidt (Cuxhaven).

28) A. Wiesinger. Über akute Darmwandbrüche der Linea alba und der vorderen Bauchwand mit Ausgang in Gangrän.

(Deutsche Zeitschrift für Chirurgie Bd. LXVII. p. 83.)

Bericht über zwei einschlägige sehr interessante und in ihrer Art neue Fälle, kleine Kinder betreffend. Das Krankheitsbild war so typisch, daß auf Grund der im 1. Falle gemachten Erfahrung in dem anderen die Diagnose gestellt wurde. Die Kinder erkrankten plötzlich, in Fall 1 sicher, in Fall 2 wahrscheinlich beim Stuhlgangpressen, an heftigen Leibschmerzen, gefolgt von peritonitischen Reizerscheinungen, Erbrechen, Stuhlverstopfung, auch (Fall 2) blutig-schleimigen Durchfällen. Eine Hernie konnte nicht gefunden werden. Hiernach folgte ein scheinbar gesunder Zustand von 8—14 Tagen, dann aber unter Fiebertemperaturen eine diffuse tiefe Abszeßbildung zwischen Bauchfell und Bauchmuskulatur, die in der Nabelgegend schließlich zutage trat. In diesem Stadium kamen die Kinder ins Spital. Hier waren ausgedehnte Bauchdeckenspaltungen zur Abszeßentleerung notwendig, wobei beide Male kleine Darmfisteln als Grund der Abszedierung vorgefunden wurden. In Fall 1 saß die Fistel in der Nabelgegend, in Fall 2 nahe der rechten Spin. il. a. s. Während Fall 2 bei Behandlung im Wasserbade genas, kam es bei Fall 1 nach bereits recht gut fortschreitender Heilung zu einem Darmvorfall, der eine Resektion erforderte, infolge dieser aber wegen des schlechten Kräftezustandes durch Kollaps zum Tode führte. Beide Male ist das ganze Krankheitsbild nur derart zu deuten, daß eine Inkarzeration eines Darmwandzipfels eingetreten ist, welcher gangränös wurde, wonach weiterhin die Abszeßbildung in der Bauchwand zustande kam. Bruchpfortenbildung bzw. ein kleiner Riß der Fascia transversa, Bruchaustritt und alsbaldige Darneinklemmung geschahen wahrscheinlich alle gleichzeitig und akut beim Stuhlgangpressen. Ein 3. Fall, ein 5jähriges Mädchen betreffend und der Arbeit erst nachträglich kurs hinsu-

gefügt, war vor der Spitalaufnahme 9 Wochen als Peritonitis tuberculosa gedeutet. Auch hier zeigte das skelettartig magere Kind einen großen Bauchdeckenabszeß, nach dessen Spaltung sich in der Linea alba eine Schleimhautfistel präsentierte. Durch diese kam man mit der Sonde in den Magen. Das Kind starb nach zehn Tagen an Inanition, und zeigte die Sektion, daß es sich um einen akuten Magenwandbruch mit Ausgang in Gangrän gehandelt hatte, ein Vorkommnis, welches noch nicht beobachtet zu sein scheint. **Meinhard Schmidt** (Cuxhaven).

29) Caspersohn. Zur operativen Behandlung des Magenkrebses.

(Deutsche Zeitschrift für Chirurgie Bd. LXVII. p. 500.)

C. teilt seine Erfahrungen über Magenkarzinom mit, die er von 1890—1900 im Altonaer Diakonissenhaus gesammelt hat. Gesamtzahl der aufgenommenen Fälle 54, wovon 16 als vollständig aussichtslos nur intern behandelt und bald gestorben sind. Bei den übrigen ist 16mal die Probelaaparotomie, 2mal die Gastroenterostomie, 20mal die Pylorusresektion ausgeführt. 11 Pat. starben im Anschluß an die letzte Operation = 55%, während von den 9 geheilt entlassenen zur Zeit 4 noch gesund leben, und zwar $7\frac{1}{2}$, 5, $4\frac{4}{12}$ und $4\frac{8}{12}$ Jahre nach der Operation, was 44,4% Radikalheilung ergibt.

C. hat stets nach der ersten Billroth'schen Methode operiert. In der Bauchdeckennaht hat er einen kleinen Schlitz offen gelassen, zur Einführung eines kleinen drainierenden Gazestreifens auf den Kreuzungspunkt der Magennaht. Dieser Streifen fand sich beim ersten Verbandwechsel meist etwas feucht, so daß eine leichte Nahtinsuffizienz an der gefährdeten Stelle angenommen werden mußte. Der Gastroenterostomie steht C. als einem seiner Unvollkommenheit wegen beim Karzinom verwerflichen Verfahren fast ganz ablehnend gegenüber.

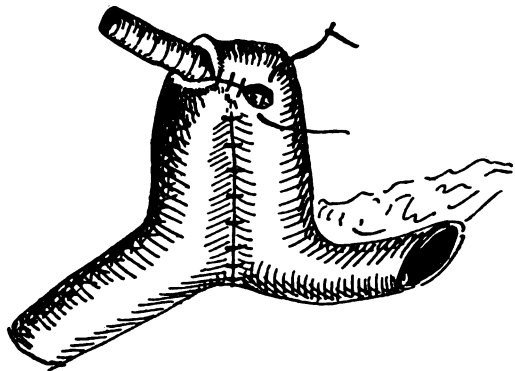
Meinhard Schmidt (Cuxhaven).

30) N. J. Napalkow. Anlegung einer Darmfistel bei Magenkrebs.

(Chirurgie 1903. Januar. [Russisch.])

In Fällen von unheilbarem Magenkrebs, wo die Gastrostomie oder die Gastroenterostomie unmöglich ist, empfiehlt N. zur Linderung der Schmerzen eine Fistel am Darms, etwa 30 cm vom Pylorus entfernt, anzulegen. Es werden drei Fälle beschrieben. Die Fistel wird nach Witzel's Methode angelegt. Die ersten zwei Pat. gingen nach 21 resp. 22 Tagen infolge Peritonitis nach Perforation des Magens zugrunde. Die Operation brachte hier Schwinden der Schmerzen (entgegen Mikulicz's Angaben). Einführung von größeren Speisemengen auf einmal (mehr als 200,0) rief unangenehmes Gefühl im Unterleibe hervor. Um eine Art Speiseresipienten zu bilden, empfahl

Botschkarew folgende Modifikation (s. Zeichnung): Man sieht eine Dünndarmschlinge vor die Wunde und legt von beiden Seiten zwischen den beiden Schenkeln eine Naht durch Serosa und Muskularis an; dann wird am Scheitel der Schlinge der Darm geöffnet und die Scheidewand zwischen den Nahtreihen durchschnitten. Schließlich Anlegung der Fistel. Tierversuche zeigten die Brauchbarkeit der Methode. Sie wurde daher von Prof. Djakonow im dritten



Fälle beim Menschen angewendet. Pat. starb am 3. Tage (Magenperforation). Der Darm mit der Fistel und dem Resipienten war in gutem Zustande. — Beim ersten Pat. wurde der Darm nicht an die Haut, sondern an das hintere Blatt der Rektus-

scheide angenäht; Darmpassage gut. In Fall 2 wurde der Darm an die Haut genäht — und während der ersten 3 Tage war die Durchgängigkeit unvollständig, es staute sich Flüssigkeit im Magen (Stenose der Darmlichtung).

Gückel (Kondal, Saratow).

31) Freund. Über Pylorusstenose im Säuglingsalter.

(Mitteilungen a. d. Grenzgebieten d. Medizin u. Chirurgie Bd. XI. Hft. 2.)

F. berichtet über sechs in der Breslauer Kinderklinik beobachtete Fälle. Im ersten Falle wurde von v. Mikulicz die Gastroenterostomie mit Enteroanastomose ausgeführt. Danach hob sich das Allgemeinbefinden bedeutend, allein nach einem viertel Jahre traten profuse Magenblutungen auf, unter den Erscheinungen der Peritonitis erfolgte der Tod. Es fanden sich Ulcerationen im Jejunum, die F. aber nicht als peptische Geschwüre ansprechen möchte, da im Leben keine Hyperchlorhydrie bestanden hatte, im Gegenteil Untersuchungen nach der Operation wiederholt Abwesenheit freier Salzsäure ergeben hatten. Die übrigen fünf Fälle wurden ohne Operation behandelt; zwei davon heilten, die anderen starben. Bemerkenswert ist, daß zwei derselben Geschwister betrafen.

Für die Frage, ob die Krankheit auf einer organischen Stenose, bedingt durch muskuläre Hypertrophie des Pylorus, oder auf bloßer spastischer Kontraktion derselben beruhe, ergab besonders ein Obduktionsbefund einen Hinweis: es ließ sich der Pylorus durch Wasserdruck von 1 m Höhe vollständig zur Erschlaffung bringen. F. hält das Vorkommen echter Geschwülste im Sinne Hirschsprung's für sehr wenig wahrscheinlich und neigt mehr zur Auffassung eines nervösen Krampfes, in manchen Fällen vielleicht bedingt durch Hyperchlorhydrie. Bezüglich der Therapie rät er zu einem Versuch mit interner Therapie, besonders Ernährung mit Vollmilch zur Bindung der überschüssigen Salzsäure des Magens; falls dieselbe aber nicht bald Erfolg hat, solle man nicht lange mit der Operation warten.

Haeckel (Stettin).

32) E. Fuchsig. Ein Fall von Atresia et Hypoplasia ilei congenita infolge fötaler Verlagerung in eine Mesenteriallücke.

(Deutsche Zeitschrift für Chirurgie Bd. LXVI. p. 364.)

Beobachtung aus dem Kaiser Franz Josef-Spitale in Wien (Primarius Loth-eissen). Ein neugeborener Knabe stirbt am 4. Lebenstage, nachdem niemals Stuhlgang eingetreten und der Leib stark meteoristisch geworden war — Operationsversuch war großer Schwäche wegen unmöglich. Sektion: After und Dickdarm normal. Der Dünndarm ist, 3 cm oberhalb der Bauhin'schen Klappe beginnend, 18 cm lang, sehr stark verkümmert und verengt, der weiter nach oben dann folgende Dünndarm dagegen 40 cm lang hochgradig erweitert und hypertrophisch. Im Gekröse nahe dem Colon ascendens ein kreuzergroßer Defekt, durch zwei ihn durchziehende Bindegewebsstränge in mehrere Fenster geteilt. Die nur hypothetische, wenn auch wahrscheinliche, nicht (wie der Arbeitstitel glauben läßt) nachgewiesene Erklärung F.'s für Entstehung der Mißbildung ist, daß während des Fötallebens die unterste Dünndarmpartie in der Gekröslücke verlagert war und hierdurch sich verengte und verkümmerte. Erst nach der Geburt sei sie durch starke Peristaltik aus diesem Loche herausgekommen. Einen ähnlichen Fall hat F. in der Literatur nicht aufgefunden. Eine Abbildung und ein Literaturverzeichnis von 13 Arbeiten ist der Abhandlung beigelegt.

Meinhard Schmidt (Cuxhaven).

33) R. Göbell. Über die Darmstenose nach Brucheinklemmung.

(Deutsche Zeitschrift für Chirurgie Bd. LXVII. p. 578.)

G. gibt zunächst einen Fall aus der Kieler Klinik. 40jährige Witwe wird nach einer 11 Stunden lang andauernden Einklemmung herniotomiert. Es handelte sich um einen rechtsseitigen kinderfaustgroßen Leistenbruch, der neben leicht kotig riechendem Bruchwasser eine blaurot verfärbte Dünndarmschlinge enthielt.

Die Schnürringe waren nicht nekrotisch, nicht verdünnt, der Darm sowie das mit eingeklemmt gewesene Mesenterium aber mit reichlichen Hämorrhagien versehen. Da die Teile sich rasch erholen, Reposition, gefolgt von Radikaloperation, welche gut heilt. Von der 3. Woche an bisweilen Magenbeschwerden, später auch heftige Koliken nebst Durchfällen, an deren Stelle weiterhin Verstopfung trat. Die nach der Herniotomie am 7. August 1902 entlassene Kranke kehrt am 15. September in die Klinik zurück, jetzst stark abgemagert, und zeigt vermehrte Darmperistaltik bei welcher krampfartige Kolik gespürt wird, bis solche Anfälle unter lautem Gurren aufhören. Druckempfindlichkeit zwischen Spin. II. a. s. dextra und Nabel woselbst auch das Gurren auftritt. Die Laparotomie ergibt eine etwas verwachsene Darmstriktur mit stark dilatiertem und hypertrophiertem zuführendem, viel schwächigerem abführendem Ende, welche in Ausdehnung von 15 cm Länge reseziert wird. Darmnaht Ende zu Ende. Glatte Heilung mit guter Wiederherstellung der Darmfunktion. Das Darmresektionspräparat läßt noch die beiden Schnürringe erkennen, die eingeklemmt gewesene Partie zeigt starke Knickung an der Schlingenkuppe durch Verwachsung der Schlingenschenkel parallel miteinander, mikroakopisch Ulceration, Infiltration, Hypertrophie, fibröse Veränderungen in den verschiedenen Wandschichten.

In der angeschlossenen Allgemeinbesprechung werden auf Grund des bereits in großer Mannigfaltigkeit vorliegenden publizierten Beobachtungsmateriales die verschiedenen Arten der nach Brucheinklemmung vorkommenden Darmverengungen durchgesprochen. Dieselben sind entweder primär, wenn die von der Einklemmung gesetzten Darmschnürstellen sich dauernd halten — diese Strikturen sind also ringförmig. Oder es sind sekundäre Strikturen, wenn erst, nachdem einige Zeit die Darmfunktion normal gewesen war, die Verengungserscheinungen sich ausbilden. Für diese sekundären Stenosen können innere und äußere Ursachen den Anlaß geben: innere, wenn Schleimhautnekrose mit nachfolgender Vernarbung, vorliegt, äußere, wenn durch adhäsiv-peritonitische Prozesse Knickung, Krümmung, Verwachsung des Darmes herbeigeführt wird. Je nach Ausdehnung der Verengung sind dann wiederum ring- und röhrenförmige Stenosen zu unterscheiden. In dem G.'schen Falle ist nach dem anatomischen Befunde am Resektionspräparate anzunehmen, daß eine Schädigung sämtlicher Darmwandschichten vorgelegen hat. Literaturverzeichnis von 23 Nummern zum Schluß der Arbeit.

Meinhard Schmidt (Cuxhaven).

34) Schneiderlin. Zur Diagnostik der Darmocclusion.

(Münchener med. Wochenschrift 1903. Nr. 14.)

Eine 26jährige Hysterika erkrankte unter den Erscheinungen einer akuten Appendicitis; einige Tage nach Resektion des verdickten, geröteten Wurmfortsatzes unter Fortbestand des Fiebers Ileuserscheinungen; deswegen Laparotomie. Im ausgedehnten Colon descendens der Darmwand fest anhaftende, schwammartige ausdrückbare Knollen, die vorsichtig nach dem Mastdarme gedrückt wurden; übrige Bauchhöhle frei. Durch die Hand wurde einige Stunden später der Mastdarm von den Knollen befreit, die Leinwandlappchen darstellten, auch nach einigen Tagen noch, während welcher unregelmäßiges Fieber fortbestanden hatte, in größerer Zahl entleert wurden.

Kramer (Glogau).

35) C. Georgi. Über das erworbene Darmdivertikel und seine praktische Bedeutung.

(Deutsche Zeitschrift für Chirurgie Bd. LXVII. p. 321.)

G. vermehrt die einschlägigen klinischen Erfahrungen um einen im Dresdener Krankenhaus Friedrichstadt (Oberarzt Lindner) beobachteten Fall. 64jähriger General, seit einigen Jahren an Stuhlverstopfung abwechselnd mit Durchfällen leidend. Seit 2 Monaten erhebliche Verschlimmerung, wenig Stuhl nur auf Einlauf, dabei Koliken in der linken Unterbauchgegend. Der korpulente Mann zeigt daselbst in Narkose eine nicht scharf umschriebene, unbewegliche, derbe, höcke-

rige Geschwulst, welche bei der Operation starker Verwachsungen wegen sich als unentfernbar herausstellte. Tod an Peritonitis infolge einer wenige Tage darauf eingetretenen Perforation. Sektion: In der stark verwachsenen Flexura sigmoidea eine ca. 3 cm lange, für einen Finger eben durchgängige Striktur. Schleimhaut innerhalb und oberhalb letzterer ziemlich geschwollen, schieferfarbig, mit einigen erbsengroßen, kurzgestielten Polypen sowie einigen flennigstückgroßen Geschwüren besetzt. Ober- und unterhalb der Verengung mehrere Ausbuchtungen der Darmwand, für die Kleinfingerkuppe einläßlich, teils mit normaler, teils mit geschwürriger Schleimhaut ausgekleidet. Von einem dieser Divertikel gelangt man in eine in der Darmwand zwischen Muskularis und stark verdickter Serosa gelegene Abszeßhöhle 5 cm lang, 2 cm breit, welche mit mehreren aber kleineren ähnlichen Darmwandabszeßen durch Fisteln in Verbindung steht. In einem dieser Abszeßen eine Perforation, die die Peritonitis veranlaßt hat.

G. citiert einige Parallelfälle, in denen unter ähnlichen Erscheinungen ebenfalls das S romanum betroffen war. Die Erkrankung ist leicht mit Karzinom zu verwechseln, selbst bei der Sektion, so daß wiederholt erst das Mikroskop Aufklärung gab. Erst vor kurzer Zeit ist (durch Graser auf dem 1898er Chirurgenkongreß) auf die klinische Wichtigkeit der falschen Darmdivertikel hingewiesen.

Meinhard Schmidt (Cuxhaven).

36) J. J. Grewow. Zur Therapie der Darmfisteln. Eine ungewöhnliche Folge der totalen Darmausschaltung.

(Russki Wratsch 1903. Nr. 3.)

Eine 30jährige Frau wurde im Juni 1899 wegen multipler Darmfisteln nach gangränösem Nabelbruch operiert. Da sie schwanger war, machte man eine Enteroanastomose (in der Nähe des Blinddarmes); der zuführende Darmschenkel wurde 10 cm vom Nabel durchschnitten und beide Enden genäht; der abführende Schenkel blieb unberührt. Nach 3 Monaten normale Geburt, 1901 eine weitere Geburt. Die eine Fistelöffnung sonderte etwas Schleim ab. Im September 1902 trat nach schwerem Heben eine kleine Blutung aus der Fistel auf, bald darauf drang durch sie das umgestülpte Stück Darm hervor. Im Oktober kam Pat. ins Krankenhaus. Das vorgefallene Darmstück ist 8 cm lang, sieht wie ein Penis aus, verursacht keine Schmerzen. Es ist der vom übrigen Darm abgelöste zuführende Schenkel. Nun wurden die Fisteln mit diesem Stück Darm, sowie mit dem abführenden Schenkel entfernt. Darauf Heilung. — Verf. empfiehlt, nach Darmausschaltung sekundär die Darmresektion auszuführen, die infolge Resorption der Verwachsungen nicht schwer ist.

Gfickel (Kondal, Saratow).

37) Brennfleck. Bericht über eine durch Schußverletzung bedingte Splenektomie. (Aus der kgl. chir. Klinik zu München.)

(Münchener med. Wochenschrift 1903. Nr. 14.)

Das günstige Resultat, welches die Mehrzahl der Splenektomien infolge vorausgegangenen Traumas gehabt, ist auch in dem mitgeteilten Falle erzielt worden, obwohl es sich um eine mit Zwerchfell- und Lungenverletzung komplizierte, ausgedehnte Zerreißen der Milz, die in zwei gleich große Teile durchtrennt war, gehandelt hatte und während des Verlaufes nach der Operation ein Exsudat der linken Pleurahöhle aufgetreten war. Störungen im Allgemeinbefinden als Folge der Milzexstirpation sind nicht zur Beobachtung gekommen; der Blutbefund ergab normales Verhältnis der weißen zu den roten Blutkörperchen etc.

Kramer (Glogau).

38) Ticken. A case of successful removal of an enlarged spleen.

(Journ. of the amer. med. assoc. 1903. April 4.)

Bei 38jähriger Frau bestand seit 17 Jahren eine Geschwulst in der rechten Regio iliaca, häufigere kolikartige Anfälle, später Urinveränderungen, die auf hydronephrotischer Wanderniere beruhend erklärt wurden. Es trat dann eine

eigentümliche bräunliche Hautverfärbung auf, verbunden mit Bildung zahlreicher Pigmentknötchen am Körper. Vor Beginn ihrer Beschwerden hatte Pat. in einer Malariagegend gelebt; die Schwellung in der rechten Seite begann bald nach einem Wochenbette. Es war einmal ein Bauchschnitt gemacht zur Entfernung der Geschwulst, dieselbe aber als inoperable Nierengeschwulst erklärt und nicht weiter angetastet worden. Bei der Operation stellte sich heraus, daß es sich um eine nach rechts verlagerte Milz mit sehr langem, gedrehtem Stiel handelte; im Bereich des Blinddarmes und des kleinen Beckens fanden sich zahlreiche Peritonealverwachsungen, auch die Milz war mit Nets, Wurmfortsatz und anderen Teilen verwachsen, so daß die Loslösung schwierig war. Sie wurde entfernt, die Bauchwunde geschlossen. Der Zustand besserte sich erheblich, die Hautfärbung klärte sich bedeutend auf, die Pigmentknoten blieben bestehen. **Trapp** (Bückeburg).

39) **E. Bautenberg.** Beobachtung von Blutveränderungen nach Milzextirpation. (Aus der kgl. med. Poliklinik zu Königsberg).

(Münchener med. Wochenschrift 1903. Nr. 16.)

Die nach Exstirpation der sarkomatösen Milz einer 38jährigen Frau beobachteten Blutveränderungen waren folgender Art: Die Zahl der roten Blutkörper steigerte sich deutlich nach kurzer postoperativer Verminderung; die Zunahme hielt 4—5 Monate hindurch an. Der Hämoglobingehalt blieb im wesentlichen unverändert. Die Zahl der weißen Blutkörper erfuhr innerhalb 4 Wochen eine Zunahme um das Doppelte und verminderte sich in den nächsten 4 Monaten wieder. Die Zahl der Lymphocyten und eosinophilen Zellen vermehrte sich am meisten, schon innerhalb 4 Wochen post oper. und blieb anhaltend hoch.

Kramer (Glogau).

40) **O. Hildebrand.** Beitrag zur Leberchirurgie. Vier Leberabszesse.

(Deutsche Zeitschrift für Chirurgie Bd. LXVII. p. 543.)

Die vier berichteten Leberabszeßfälle stammen aus der Baseler Klinik, drei sind von H. selbst, einer noch von Socin beobachtet. In den drei ersten Fällen handelte es sich um nicht tropische, sehr große, einheitliche Abszeßhöhlen.

Fall 1, 44jähriges Weib, unter den Erscheinungen infektiöser Cholecystitis erkrankt, der Cholecystotomie unterzogen, welche aber nur flockig-schleimige Galle, keine Steine ergibt. Es folgen pleuritische Krankheitserscheinungen, und eine 2 Monate nach dem Gallenblasenschnitt notwendig werdende Thorakotomie nebst Resektion der 6. Rippe unter dem Schulterblatte führt in eine mit 1000 ccm ocker-gelber, Blutkoagula und mortifizierte Lebergewebestrümmen enthaltende Flüssigkeit gefüllte Höhle — ein abgekapseltes Pleuraempyem, entstanden durch einen Leberabszeß, der das Zwerchfell durchbrach. Danach Rückgang des bisherigen Fiebers, Verkleinerung der Höhle bei stetem Gallenfluß aus der Gallenblasenfistel. Ca. 7 Wochen später aber wieder Fieber, Aufhören des Gallenflusses und nach einigen Tagen Entleerung eines haselnußgroßen, glasigen Gallensteines, wonach definitive Heilung. Der Leberabszeß ist in diesem Falle also chololithischen Ursprunges.

Fall 2. 37jährige Frau, vor 14 Tagen akut erkrankt mit Kreuz- und Leibschermsen, Ausbildung einer Geschwulst in der Gallenblasengegend, sowie mächtige Auftreibung der Leber, namentlich im Epigastrium, verbunden mit Druckempfindlichkeit. Eine Inzision im Epigastrium führt auf die mit der Bauchwand verwachsene Leber, in welcher der in ihr enthaltene Abszeß stumpf eröffnet wird. Reichlicher Abfluß schleimigen, etwas grünlichen, mit Flocken untermischten Eiters, wobei die Leber merklich an Größe zurückgeht. Die sonst gut vor sich gehende Heilung dieser Inzision bleibt ohne Einfluß auf die Anschwellung in der Gallenblasengegend, welche einige Wochen später deshalb unter Verdacht auf Gallensteine operativ vorgenommen wird. Man kommt aber nur auf eine kleine Abszeßhöhle zwischen Fascia transversa und Peritoneum, gefüllt mit lehmartig eingedickter (kanincheneiterartiger) Masse, welche austamponiert wurde. Danach

glatte Heilung. H. supponiert eine Cholecystitis und Cholangitis, welche zu einer abgesackten Pericholecystitis und einem Leberabszeß führte.

Fall 3 ist am unklarsten. 28jähriges Mädchen, vor 5 Monaten erkrankt unter influenzaartigen Erscheinungen. Später Ikterus und Leberschwellung, Husten, Schmerzen, zeitweise auch Ascites und Beinödeme. In der Klinik mächtige Leberschwellung im Epigastrium konstatiert, Inzision daselbst, Eröffnung der verwaachsenen Leber und Abszeßöffnung. Im weiteren Verlaufe war eine Gegeninzision in den Abszeß im 9. Interkostalraume auf der Axillarlinie nötig, ferner, da sämtliche Galle durch die Abszeßöffnung floß (acholische Stühle), eine Laparotomie behufs Revision der Gallengänge, in denen obturierende Steine gemutmaßt, aber nicht gefunden wurden. Zur Zeit der Berichterstattung befindet sich die Kranke gut, ist aber noch nicht ganz geheilt. Die Leber zeigte bei den verschiedenen Besichtigungen erhebliche anatomische Veränderungen, die auf eine biliäre Cirrhose deuten. Der wahrscheinliche Erkrankungsgrund wird in Gallensteinen zu suchen sein.

Fall 4 ist traumatischen Ursprunges. 30jähriger Landwirt, von einem schweren Wagen überfahren. Seit dem 5. Tage hohes Fieber. Es entwickelt sich ein Abszeß, der am 24. Tage von hinten her nach Resektion der 9. und 10. Rippe eröffnet wurde. Der Eiter enthält mortifizierte Lebertrümmer. + 2 Tage später. Hier ist eine Leberruptur anzunehmen, gefolgt von Infektion von den Gallengängen aus.

Meinhard Schmidt (Cuxhaven).

41) Penzoldt. Über die Beweglichkeit des abgeschnürten rechten Leberlappens.

(Münchener med. Wochenschrift 1903. Nr. 10.)

P. sah bei vier weiblichen Kranken eine außerordentlich große Beweglichkeit des abgeschnürten Leberstückes, das sich ungemein stark um eine durch den Stiel von vorn nach hinten gelegte Achse drehen und nach rechts und nach links bis hinauf ins Epigastrium verschieben ließ, so daß die rechte Niere leicht gefühlt werden konnte. Die Erscheinungen wurden durch Jahre hindurch in unveränderter Weise beobachtet, so daß, zumal bei dem Fehlen von Schmerzhaftigkeit und ausgesprochener Höckerung, stärkerer Härte und Kachexie eine bösartige Neubildung auszuschließen war. — Eine Verwechslung mit einer beweglichen Niere kam nicht in Betracht; eher mußte die Differentialdiagnose mit einer vergrößerten Gallenblase für sich allein erwogen werden; doch fehlten alle auf Erkrankung der Gallenwege hindeutenden Erscheinungen, und war eine derartige freie Beweglichkeit der Gallenblase ohne gleichzeitige Verschiebbarkeit eines Schnürlappens bisher noch nicht beobachtet worden.

Kramer (Glogau).

42) V. Lieblein. Über abnorme Beweglichkeit der Steine führenden Gallenblase. (Aus der chir. Klinik von Prof. Wölfler in Prag.)

(Münchener med. Wochenschrift 1903. Nr. 15.)

Der mitgeteilte Fall ist nach dem Penzoldt'schen Bericht über Fälle von abnormer Beweglichkeit des abgeschnürten rechten Leberlappens von besonderem Interesse, da er zeigt, daß auch ohne Schnürlappenbildung die vergrößerte Gallenblase für sich eine übermäßige Beweglichkeit haben kann, wenn die Gallenblase bei vorhandener Schlapfheit der Bauchdecken und dadurch bedingter mangelhafter Fixation der Bauchorgane ihren Platz an der Unterfläche der Leber verlassen hat und nunmehr durch den Ductus cysticus mit diesem Organe in losem Zusammenhange steht. Diesen Befund ergab die Operation bei dem von L. beschriebenen Falle, in welchem die kindsfaustgroße, einen großen Stein enthaltende und an dem zu einem langen Stiel ausgezogenen Ductus cysticus hängende Gallenblase ins Epigastrium bis unter den linken Rippenbogen, ebenso wie unter den rechten, verschoben werden konnte.

Kramer (Glogau).

Originalmitteilungen, Monographien und Separatabdrücke wolle man an Prof. E. Richter in Breslau (Kaiser Wilhelmstraße 115), oder an die Verlagshandlung Breitkopf & Härtel, einsenden.

Zentralblatt für C H I R U R G I E

herausgegeben

von

E. von Bergmann, F. König, E. Richter,
in Berlin, in Berlin, in Breslau.

Dreißigster Jahrgang.

Wöchentlich eine Nummer. Preis des Jahrganges 20 Mark, bei halbjähriger Vorauszahlung. Zu beziehen durch alle Buchhandlungen und Postanstalten.

Nr. 28.

Sonnabend, den 11. Juli.

1903.

Inhalt: 1) Sultan und Schreiber, Erste Hilfe in Notfällen. — 2) Grouven, 3) Czerny, Tuberkulose. — 4) Exner, 5) Jensen, Gefäßvereinigung. — 6) Turck, Chock durch Anästhesierung. — 7) Senn, Jodkatgut. — 8) Reinking, Alkoholverbände. — 9) Grosse, Verbrennung. — 10) Pincus, Atmokaunis und Zestokaunis. — 11) Broca, Hirnchirurgie. — 12) Borchard, 13) Krähenmann, Schädelbasisbruch. — 14) Reichel, Mittelohreiterung. — 15) Orlov, Kieferankylose. — 16) Pólya und v. Navratil, Lymphbahnen der Wangenschleimhaut. — 17) Marzocchi und Bizozero, Unterbindung des Ductus Stenonianus. — 18) Pynchon, Degeneration der Mandeln. — 19) Loeb, Mischgeschwülste der Mandeln. — 20) Riedel, Kropfoperationen. — 21) Dempel, Kehlkopftuberkulose. — 22) Vogel, Peripleuritis.

F. Franke, Zur Technik der Paraffinprothesen. (Original-Mitteilung.)

23) Riedel, Darmdiphtherie nach schweren Operationen. — 24) Pertik, Retrograder Transport. — 25) Bain, Tetanusbazillen in Platzpatronenwunde. — 26) Lejars, 27) Tuffier, 28) Daalos und Lagarde, 29) Moszkowicz, 30) Eckstein, Paraffininjektionen. — 31) Tatarinow, Kephalom. — 32) Bell, Kopfschuß. — 33) McKaskey und Porter, 34) Hoppe, Hirnabszeß. — 35) Gazin, Hirnsyphilis. — 36) Herhold, Hirngeschwülste. — 37) Hönig, Meningitis gonorrhoeica. — 38) Toepflitz, 39) Knochenstieler, Nebenhöhlenempyem. — 41) Abbott u. Shattock, Neurofibromatose der Zunge. — 42) Gulnard, Zungenepitheliom. — 43) Hauszel, Speichelsteine. — 44) Macaud, Lähmung des Gaumensegels. — 45) Nüsske, Knorpel- und Knochenbildung in den Mandeln. — 46) Kofmann, Torticollis spasticus. — 47) Fichtner, Spondylitis. — 48) Mixter und Walton, Laminektomie. — 49) Unger und Brugsch, Fovea caudalis. — 50) Hoppe, 51) Penzo, Steißbeingeschwülste. — 52) Ranzi, Halsrippen. — 53) Sattler, Unterbindung der Carotis ext. — 54) Sippel, Diaphragma des Kehlkopfs. — 55) Trumpp, Kehlkopfgeschwulst. — 56) Hinsberg, Kehlkopfgeschwülste. — 57) v. Hacker, Kehlkopfexstirpation. — 58) Sebillau, Subglottisches Papillom. — 59) Spiels, 60) Helferich, Fremdkörper in den Bronchien. — 61) Baldwin, Messer in der Lunge. — 62) v. Ulatowski, Lungenbrand. — 63) Nathan, 64) Kern, Empyem. — 65) Piass, Thorakoplastik. — 66) Eblinghaus, 66) Stanković, 68) Riethus, Herzverletzungen. — 69) Predtetschenski, Dermoidcyste in der Brusthöhle.

1) Sultan und Schreiber. Die erste Hilfe in Notfällen.
(Für Ärzte bearbeitet unter Mitwirkung von Heermann,
Palm, Schieck und Weber.)

Leipzig, F. C. W. Vogel, 1903.

Das Buch, welches in erster Linie für Ärzte geschrieben ist, enthält nicht nur die Unglücksfälle im chirurgischen Sinne, sondern es werden in 6 weiteren Kapiteln die Hilfeleistungen auf dem gynäkologisch-geburtshilflichen Gebiet, bei akuten Erkrankungen des

Ohres, Auges, bei inneren Krankheiten, Vergiftungen und Psychosen erläutert. Bei diesem reichlichen Stoffe sind die einzelnen Abschnitte in gedrängter Kürze abgehandelt und mit klarer Übersichtlichkeit geschrieben. Dies gilt besonders von dem hier interessierenden Kapitel der Chirurgie. Genau zieht Verf. die Grenzen darin, wie weit der Arzt bei Unglücksfällen selbsttätig eingreifen soll und wann er sich darauf beschränken muß, lediglich die Art der Verletzung festzustellen und den Verletzten dem Krankenhaus zu überweisen. So wird bei Bauchverletzungen die improvisierte Notlaparotomie verworfen. Andererseits warnt Verf. nachdrücklich vor der Auffassung, daß die Erfahrung moderner Kriegschirurgen über Bauchverletzung in den afrikanischen Kriegen auf die Friedenszeit übertragen werden.

Daß trotz dieser Einschränkung für den Arzt bei Unfällen ein Feld reicher Tätigkeit bleibt, beweisen die mit zahlreichen Abbildungen versehenen Ausführungen, die nicht nur die erste Hilfeleistung selbst, sondern darüber hinaus Verband und Transport weitgehendst berücksichtigen.

Coste (Straßburg i/E.).

2) C. Grouven. Anderweitige Tuberkulose bei Lupus und Skrophuloderma.

(Beiträge zur Klinik der Tuberkulose Bd. I. Hft. 2.)

Eine umfangreiche auf 762 Fällen beruhende statistische Arbeit, durch welche erwiesen wird, daß bei Lupus und Skrophuloderma anderweitige Tuberkulose und tuberkulöse hereditäre Belastung sehr häufig sind.

Bertelsmann (Hamburg).

3) V. Czerny. Über die häusliche Behandlung der Tuberkulose.

(Beiträge zur Klinik der Tuberkulose Bd. I. Hft. 2.)

C. erzählt zu Eingang seines Aufsatzes, daß in seine Sprechstunde ab und zu auch Phthisiker kämen, was bei ihm, dem Chirurgen, ja einigermaßen merkwürdig ist. Man kann sich aber darüber nicht wundern, wenn man im folgenden liest, in wie sorgfältiger, eingehender und individualisierender Weise C. nicht nur den erkrankten Körperteil, sondern auch den ganzen Menschen behandelt. Ganz besonders empfiehlt C. die zuerst von C. A. W. Richter geübte, von Kappesser und Kollmann wieder zur allgemeinen Kenntnis gebrachte Einreibung der Tuberkulösen aller Art mit Schmierseife. Dieselbe wird 3mal wöchentlich auf den ganzen Körper eingerieben und nach einer halben Stunde wieder mit lauem Wasser abgewaschen. Weniger reizend und für empfindliche Haut daher mehr zu empfehlen als die gewöhnliche grüne ist die Silberseife (Sapo alcalinus albus), noch milder Tölzer Seife Nr. 2 und Seifenspiritus. Der Wert dieser Methode, für welchen C. einige Beispiele anführt, liegt in der Anregung der allgemeinen Hauttätigkeit.

Bertelsmann (Hamburg).

4) A. Exner. Einige Tierversuche über Vereinigung und Transplantation von Blutgefäßen.

(Wiener klin. Wochenschrift 1903. Nr. 10.)

Ausgehend von Versuchen, die den Zweck hatten zu ermitteln, wie sich eine Vene unter dem Blutdruck einer Arterie verhält, stellte Verf. im weiteren Verlauf Experimente über Transplantation und Implantation von Gefäßen an.

Das konstante Ergebnis war Bildung eines Thrombus in der unter arteriellem Blutdruck stehenden Vene (Vereinigung von Arterie und Vene nach der Payr'schen Methode). Hübener (Dresden).

5) G. Jensen. Über circuläre Gefäßsuture.

(v. Langenbeck's Archiv Bd. LXIX. Hft. 4.)

Im Beginn seiner preisgekrönten Arbeit gibt Verf. einen Überblick über die wechselvolle Geschichte der Hämostase und besonders derjenigen durch die Naht von den einfachsten Verschließungen kleiner Venen- und Arterienwunden an bis zu völliger circulärer Nahtvereinigung ganz und gar durchschnittener Blutgefäße, die hauptsächlich durch die Versuche von Jassinowsky und Abbe gefördert wurde, deren Methoden allerdings durch bessere Verfahren überholt sind. Bei der Vereinigung durchschnittener Arterien haben alle Autoren, wie Gluck, Murphy mit seiner Invaginationsmethode und Abbe, der eine Glasröhre in die Lichtung des Gefäßes einführte, günstige Resultate aufzuweisen, aber nur in einer geringen Anzahl der angestellten Versuche. Ein konstant günstiges Resultat hat bis jetzt noch keiner mit der circulären Arteriennaht erzielt, wie dies Jassinowsky mit seinen Versuchen bei partiellen Arterienverletzungen gelang. Über die von Payr ersonnenen Magnesiumprothesen zum Verschlusse von Arterien liegen nicht genügend Versuchsjournale vor, um einen Vergleich dieser Methode mit anderen anzustellen. Auch bei den Venen hat man sich sowohl der Naht wie der Prothesen bedient, und aus der bis jetzt vorhandenen, allerdings nur geringen Anzahl von Versuchen geht hervor, daß die Aussichten für ein günstiges Resultat der Venennaht gerade so groß sind, wie bei der circulären Arteriennaht.

J. hat nun durch eine Reihe selbständiger Versuche hauptsächlich folgende Fragen zu lösen versucht: Erstens, warum kommt es in so vielen Fällen zu Thrombosen?, und zweitens, inwiefern bietet diese oder jene der bisher empfohlenen Methoden vor den übrigen eine größere Sicherheit gegen Bildung eines Thrombus? Zu den Experimenten wurden hauptsächlich, den Verhältnissen am Menschen, bei denen die Anwendung in Frage kommt, entsprechend, großkalibrige Arterien und Venen verwendet, und zwar bei Pferden, Kälbern und Ziegen meist die Arteria carotis communis resp. die Vena jugularis interna. Die angewandte Technik ist im einzelnen

genau beschrieben. Die Zeit, die zu einer circulären Vereinigung der Gefäße nach einiger Übung erforderlich war, betrug 15—20 Minuten. Eine Blutung von der Nahtlinie braucht man nach gut angelegten Suturen nicht zu fürchten. Nach Anlegung der Payr'schen Prothese kann von einer Nachblutung gar keine Rede sein. Als Ergebnis seiner Versuche und Untersuchungen hält sich Verf. zu der Behauptung berechtigt, daß die Thrombenbildung nach circulären Nähten von Arterien und Venen auf die Infektion des Gefäßes mit pathogenen Bakterien zurückzuführen ist. Nimmt man die Infektion als die einzige Ursache der Thrombenbildung an, so bekommt man auch die beste Erklärung für das Launenhafte in den Ergebnissen der Versuche. Hiermit stimmt auch überein, daß die Methoden, wo die Naht nicht durch die Intima geführt wurde, die größte Wahrscheinlichkeit des Gelingens boten, da eine Infektion bei richtig ausgeführter Naht erschwert wird. Ob die Infektion auch die Ursache der Thrombenbildung nach Anwendung der Payr'schen Prothesen ist, kann Verf. nicht bestimmt sagen. Wahrscheinlich gibt die Prothese einen so bedeutenden Reiz für die empfindliche Gefäßwand ab, daß man sich die Thrombose leicht als infolge der Ernährungsstörungen entstanden denken kann, denen die Wand ausgesetzt ist. Von der Anwendung der Prothesen, die bisher angegeben worden sind, ist am besten abzusehen. Von den Nahtmethoden scheinen die Gluck's und Murphy's, weil zu umständlich, nicht in Betracht kommen zu können. Außerdem besteht bei ihnen der Nachteil, daß man ein wenn auch nur kleines Stück der Arterie opfern muß. J. empfiehlt ein von ihm angegebenes und näher beschriebenes Verfahren mit U-Nähten. Man legt einander diametral gegenüber zwei U-Nähte an und benutzt diese als Stütze für die Anlegung einer einfachen fortlaufenden Naht, deren Stiche nicht näher als etwa 1 mm voneinander zu sein brauchen. An Einfachheit und Schnelligkeit läßt eine solche Naht nichts zu wünschen übrig. Als Nahtmaterial muß die Seide dem Katgut vorgezogen werden, weil sie leichter zu sterilisieren und bequemer zu handhaben ist. Die Gefäßnaht darf nur angewendet werden, wo man eines aseptischen Wundverlaufes sicher ist, da bei Infektion — wie oben geschildert — Thrombosierung der Gefäße eintritt. E. Siegel (Frankfurt a/M.).

6) Turck. Shock produced by general anaesthesia.

(Journ. of the amer. med. assoc. 1903. Mai 2.)

T. hat experimentell an Ratten, Kaninchen und Hunden die Wirkung von Chloroform und Äther, entweder eines jeden für sich oder in den verschiedensten Mischungen oder Abwechslungen, auf den gesamten Körper, das Blut, die Sekretionen und Exkretionen und auf die entstehenden Zellveränderungen untersucht. Er nahm den Tierversuch, weil das klinische Bild der Nachwirkung dieser Stoffe durch dieses deutlicher ist als am Menschen. Er erzielte

folgende Ergebnisse: 1) Die Kreislaufstörungen sind durch die unmittelbare Wirkung von Chloroform oder Äther auf die vasomotorischen Zentren erzeugt. 2) Die Wirkung bei längerem Gebrauch auf die Blutversorgung der Baueingeweide besteht in Kongestion zu denselben mit Temperaturabfall; letzterer kann bestehen ohne gleichzeitiges Sinken des Blutdruckes. 3) Die Veränderung der Zellen durch die Anaesthetika erzeugt in den Zellen Toxine. 4) Durch die Erzeugung dieser Toxine wird eine Autointoxikation erzeugt, bei welcher agglutinierende und hämolytische Stoffe sowie Präzipitine gebildet werden. 5) Indirekte Giftwirkung entsteht durch die Zurückhaltung der Giftstoffe, da deren Ausscheidung behindert ist. 6) Das Blutserum ist weniger widerstandsfähig gegen die Giftwirkung normaler Exkrete, 7) ebenso ist seine Widerstandsfähigkeit gegen bakterielle Toxine vermindert. 8) Der Entwicklung von Saprophyten und Parasiten wird weniger Widerstand geleistet. 9) Dies erklärt sich aus den Veränderungen des Blutserums. 10) Reflexwirkungen treten ein (besonders auf das Herz) durch Ausscheidung des Anaesthetikums in den Magen und die Därme. 11) Als Folge von Atonie tritt im Magen-Darmkanal stärkeres Wuchern der Bakterien und dadurch vermehrte Toxinbildung ein. 12) Dieselbe Atonie erzeugt Gasanhäufung im Verdauungskanal und Behinderung der Atmung. 13) Der Magen- und Darminhalt zeigt größere Giftigkeit. — 26 Versuchsprotokolle sind beigefügt. Literatur. Trapp (Bükeburg).

7) Senn. Jodizet catgut.

(Journ. of the amer. med. assoc. 1903. März 28.)

S. gebraucht seit dem Jahre 1896 nach Hofmeister sterilisiertes Katgut, hebt es aber nicht nach dessen Vorschrift in Sublimatalkohol auf, weil er es öfter brüchig werden sah, sondern in Lösung von Alcohol. absolut. 950, Glycerin 50, Jodoform. pulv. 100. Durch den Alkohol wird etwas Jodoform gelöst und durchdringt das Katgut, welches mit der Zeit völlig schwarz wird und doch geschmeidig und fest bleibt. Es gleicht im Aussehen und der antiseptischen Wirkung dem nach Claudius präparierten (Einlegen des Rohmaterials für wenigstens 8 Tage in 1%ige Jodjodkaliumlösung); letzteres wird aber leichter brüchig. Absolut keimfrei ist letzteres auch und gut verwendbar, wie S. selbst ausprobiert hat. Falls weitere günstige Erfahrungen mit der Jodsterilisation des Katgut gemacht werden, hält S. dies für das Idealverfahren namentlich für den praktischen und Militärarzt.

Trapp (Bükeburg.)

8) Reinking. Über den Einfluß der Alkoholverbände auf den Verlauf entzündlicher Prozesse.

Inaug.-Diss., Kiel, 1903.

R. tritt auf Grund von 37 Beobachtungen an der chirurgischen Klinik zu Kiel für die Behandlung entzündlicher Prozesse mit Alko-

holverbänden ein. Der Alkohol wurde in den R.'schen Fällen nicht in der ursprünglich von Salzwedel angegebenen Form, sondern als Alkoholcellit appliziert. Alkoholcellit ist ein etwa 70% Alkohol enthaltendes Präparat von der Konsistenz einer erstarrten etwa 5%igen Gelatinelösung. Dasselbe wird auf einer mehrfachen Lage Mull in 3—4 mm dicker Schicht aufgetragen. Der Abschluß nach außen erfolgt durch einen nicht perforierten impermeablen Stoff, der den Mullappen nach beiden Enden hin überragt.

Die Wirksamkeit der Alkoholverbände führt R. nach dem Vorgange von Buchner darauf zurück, daß durch die arterielle Hyperämie, welche der Alkohol hervorruft, die im Blute vorhandenen antibakteriellen und antitoxischen Stoffe in größeren Mengen zu dem Entzündungsherd hingeleitet werden und dort ihre Wirksamkeit entfalten können. Auch spielt die infolge der Hyperämie bessere Ernährung des Gewebes eine Rolle.

Die Alkoholcellitverbände wirken, wenn auch nicht ganz so energisch wie hochprozentiger Alkohol, so doch andauernder, indem das Alkoholcellit langsamer verdunstet. Die Alkoholcellitverbände sind also dort zu empfehlen, wo infolge ambulanter Behandlung kein häufigeres Wechseln des Verbandes stattfinden kann.

Silberberg (Breslau).

9) Grosse. Ein Fall schwerer Verbrennung mit hydriatischen Bemerkungen zur Behandlung der Brandwunden.

(New Yorker med. Monatsschrift 1902. Nr. 10.)

Unter Mitteilung einer mittelschweren Verbrennung dritten Grades bei einem Knaben, der in Behandlung eines anderen Arztes durch profuse Sekretion sehr heruntergekommen war, wendet sich Verf. gegen die Behandlung der Brandwunden mittels Salben und vor allem gegen die Mischung von Leinöl und Kalkwasser. Er ist auch kein Freund der trockenen Verbände, sondern behandelt seit Jahren alle Wunden und auch die Brandwunden mit feuchten Verbänden; er glaubt damit besonders gut gefahren zu sein. Er verwendet Chinosollösung 1 : 2000 oder essigsäure Tonerde 1 : 20 oder Chlorzinklösung 1 : 600. Aus der Literatur entnimmt er vor allem den Arbeiten von Winternitz Beleggründe für seine Methode.

Tschmarke (Magdeburg).

10) L. Pincus (Danzig). Atmokaussis und Zestokaussis. Die Behandlung mit hochgestelltem Wasserdampf in der Gynäkologie und Chirurgie.

Wiesbaden, J. F. Bergmann, 1903.

Verf. bringt in vorliegendem Werk das Resultat seiner jahrelangen Forschungen auf dem durch den Titel bezeichneten Gebiet, wie er es sich ja zur Lebensaufgabe gestellt hat, der von ihm verfochtenen Vaporisation zur allgemeinen Anerkennung zu verhelfen.

Angeregt durch die ersten noch unvollkommenen Versuche Snegirew's, diesen Zweig der Therapie in die Gynäkologie einzuführen, hat P. seit Jahren mit zäher Ausdauer an der Vervollkommnung der Methode, ihrer Indikation und des Instrumentariums gearbeitet. Die Entwicklung der ganzen Frage, sowie die einschlägige, meist polemische Literatur und die klinisch sowie anatomisch gefundenen Erfahrungstatsachen sind vom Verf. in einer durchaus sachlichen Vollkommenheit zur Darstellung gebracht, welche uns Bewunderung abnötigen muß, insofern mit einem rührenden Fleiß alle, auch die kleinsten Momente zusammengetragen, wobei alle gegnerischen Ansichten mit der gleichen Ausführlichkeit zu Worte gekommen sind. Es kann nicht die Aufgabe eines kurzen Referats sein, den gesamten Inhalt der vorliegenden Monographie skizzenhaft wiederzugeben. Insbesondere muß ich es mir versagen, auf die interessanten historischen Daten einzugehen. Auch das Kapitel der anatomischen Untersuchungen kann hier nur als wohl gelungen hervorgehoben werden. Wichtiger für den Kliniker ist der spezielle Teil des vorliegenden Werkes. — Verf. unterscheidet, wie bekannt, zwischen der Atmokausis, das heißt: »der Anwendung des überhitzten Wasserdampfes selbst auf die zu behandelnden Organteile«, und der Zestokausis, wobei nur die trockene Hitze durch die geschlossene Dampfsonde zur Anwendung kommt. Mit beiden erzielt man je nach Hitzegrad und Länge der Einwirkungsdauer alle Grade von Nekrosen, von Verätzung und Verbrennung der behandelten Organe, vom einfachen Verbrühen bis zur schwersten Gewebsmortifizierung, im Uterus beispielsweise bis zur totalen Verödung des ganzen Cavum. Aus diesem Grunde konstruierte P. seinen Cervixschutz und bestimmte genau die Einwirkungsdauer, welche zur Erzielung der einzelnen Wirkungsgrade notwendig ist. Der Zestokauter erzielt die größere Tiefenwirkung und muß dementsprechend mit Vorsicht gebraucht werden.

Nach Ansicht des Verf. ist die Atmokausis absolut indiziert bei allen Uterinblutungen, welche durch die üblichen Heilmethoden nicht zum Stehen gebracht werden können, so bei den präklimakterischen Blutungen, bei allen Fällen von Hämophilie, bei gewissen Myomformen, bei der Endometritis haemorrhagica jugendlicher Frauen, bei denen die Abrasio versagt, endlich bei atonischen Blutungen nach Abort und im Spätstadium des Puerperiums. Die Anwendung der Atmokausis zur Sterilisierung unheilbarer kranker Frauen (Castratio mulieris uterina) hält Verf. wohl allein für absolut indiziert. Die Atmokausis hält P. für relativ indiziert bei allen Prozessen mangelnder Rückbildung nach Abort und im Puerperium, ferner bei entzündlichen Affektionen zur Unterstützung der Ausschabung. Endlich will er sie bei inoperablem Korpuskarzinom als Palliativmittel angewendet wissen. Dabei hebt er stets hervor, daß die Atmokausis nur zuletzt, wenn alle andere Therapie versagt und auch dann noch mit größter Vorsicht und der für den einzelnen Fall erforderlichen speziellen Indikationen gebraucht werden darf. In gleicher Weise

hat P. die Indikation für die weniger gebräuchliche und noch vorsichtiger zu dosierende Zestokausis ausgearbeitet. Er empfiehlt sie unter anderem zur Behandlung hartnäckiger Fistelgänge, zu Operationen an Leber und Milz, zur Stillung bei lebensgefährlichem Nasenbluten bei alten Leuten, wie auch zur Behandlung der chronischen Rhinitis mit Hypertrophie der Schleimhaut. Das Nähere über Instrumentarium, Technik und Kontraindikationen muß im Original nachgelesen werden, wie überhaupt das ganze Verfahren ein sorgfältiges Studium der klinischen Erfahrungen voraussetzt. In der Hauptsache muß Ref. dem Verf. absolut beistimmen, daß die Atmokaussis berufen ist, in der Behandlung der präklimakterischen Blutungen eine große Rolle zu spielen und die Zahl der wegen profuser Hämorrhagien ausgeführten Totalexstirpationen des Uterus einzuschränken oder unnötig zu machen. Andererseits lassen aber die klinischen Erfahrungen der meisten Operateure das Verfahren nicht als so ganz harmlos erscheinen, wie man nach den Ausführungen von P. annehmen könnte. Es ist schwer, zwischen dem Zuviel und Zuwenig die richtige Grenze einzuhalten, und man wird aus diesem Grunde wohl immer Mißerfolge bei zu vorsichtigem Operieren, sowie Komplikationen bei zu langer Einwirkungsdauer mit in den Kauf nehmen müssen. Trotz besten Cervixschutzes kann es doch zu Stenosen kommen. Die Handhabung des Apparates ferner erfordert eine ziemliche Übung und große Sorgfalt, so daß seine Anwendung wohl in Kliniken, nicht aber in der allgemeinen Praxis ratsam ist, ganz abgesehen davon, daß der Praktiker wohl selten imstande sein wird, die richtige Indikation auf diesem so peinlichen Gebiete zu stellen, ein Umstand, auf welchen auch P. aufmerksam macht. Doch wird es nach des Verf. Angaben und Beispiel dem Operateur bei einiger Übung leicht, die Atmokaussis allein ohne Assistenz an der nicht narkotisierten Pat. auszuführen. Daß die Narkose bei dem an sich schmerzlosen Eingriff nicht notwendig ist, davon konnte Ref. sich selbst oft genug überzeugen. Als besonders wichtig hält Ref. die jedesmal der Atmokaussis vorauszuschickende Abrasio und peinliche Säuberung der Uterovaginalfläche am besten, wie P. will, mit 1—3% igem Wasserstoff-superoxyd, sowie die unbedingt notwendige 10tägige Bettruhe nach dem Eingriff. Vorliegendes Buch empfiehlt sich also in seiner Vollkommenheit und würdigen Ausstattung eher für den Kliniker zum Studium, als für den allgemeinen Praktiker. Kroemer (Gießen).

11) A. Broca. Précis de chirurgie cérébrale.

Paris, Masson & Co., 1903. 488 S. 48 Abbild.

Die Sonderstellung, zu der sich die Gehirnchirurgie gleich anderen Tochterdisziplinen der Chirurgie emporgeschwungen hat, hat den bekannten französischen Chirurgen veranlaßt, in einem Elementarabriß die Grundzüge der modernen Gehirnchirurgie fest-

zulegen. Das vorliegende Buch — übrigens eine teilweise Wiedergabe des vor 7 Jahren von demselben Verf. erschienenen Lehrbuches — ist in erster Linie für praktische Ärzte und Studierende bestimmt, um diese über die Leistungsfähigkeit der Gehirneirurgie zu unterrichten. Dieser Bestimmung gemäß hat Verf. den Nachdruck auf das praktisch Wichtige gelegt und mehr die klinische Seite betont.

Das Buch zerfällt in einen allgemeinen und in einen speziellen Teil. In dem ersten werden die Gehirn-anatomie, die Lokalisationen der verschiedenen Zentren, die topographischen Beziehungen zwischen den chirurgisch wichtigen Punkten des Gehirns und der Schädelkapsel und deren verschiedene Bestimmungsmethoden besprochen. Hieran schließt sich ein Kapitel an, in welchem die Allgemein- und die Lokaldiagnose der Hirnerkrankung und die Indikationsstellung zum chirurgischen Eingriff im allgemeinen erörtert wird. Den Schluß bildet die Beschreibung der Operationstechnik und die Besprechung der Gefahren hirnchirurgischer Operationen.

Der spezielle Teil beschäftigt sich zunächst in dem ersten Kapitel mit den traumatischen Hirnverletzungen. Das zweite Kapitel ist den nach Otitis media auftretenden Komplikationen und das dritte den Geschwülsten gewidmet. In dem vierten Kapitel finden Gehirn-erkrankungen verschiedenen Ursprungs ihre Besprechung (Apoplexie und Gehirnweichung, alte Blutergüsse, Meningitis, speziell tuberkulöse Meningitis, Gehirnabszeß, cerebrale Kinderlähmung, progressive Paralyse). Das fünfte Kapitel behandelt den Hydrocephalus, das sechste den Mikrocephalus und die Idiotie. In dem siebenten Kapitel wird über die chirurgischen Erfahrungen bei der Behandlung der verschiedenen Formen der Epilepsie, der Psychosen und der Kephalalgie berichtet. Den Inhalt des Schlußkapitels bildet, allerdings in etwas summarischer Darstellung, die Encephalocèle. Jedes Kapitel enthält einen besonderen Abschnitt, in welchem die verschiedenen Arten der speziellen Operationstechnik, die Indikationen und die Operationsergebnisse kritisch erörtert werden.

Bei der Fülle des Gebotenen ist es unmöglich, einzelne Punkte herauszugreifen. Die Darstellung ist klar und verrät in jedem Satze den erfahrungsreichen und literaturbewanderten Autor. Zahlreiche Krankengeschichten, größtenteils in knappster Kürze, teils der eigenen Beobachtung, teils der deutschen, französischen, englischen und amerikanischen Literatur entstammend, sind zur Erhärtung des Urteils angeführt. Moderne hirnchirurgische Fragen, z. B. die Unterbindung der Jugularis bei Sinusthrombose u. a., finden eingehende Besprechung. Wo B. in seinen Ansichten von denen bekannter Hirnchirurgen wie v. Bergmann, Horsley u. a. abweicht, gibt er eine sorgfältige Begründung seiner abweichenden Stellungnahme. Wenn sich auch in einzelnen Punkten unsere Anschauungen nicht völlig mit denen des Verf. decken und wenn B. auch im allgemeinen die Indikationsgrenze etwas weit steckt, so entwickelt er doch in

den wesentlichen Punkten Grundsätze, die auch bei uns allgemeine Gültigkeit erlangt haben. Jedenfalls ist das B.'sche Werk als eine wertvolle Bereicherung des Literaturschatzes zu betrachten und verdient nicht bloß, wie Verf. es will, in den Kreisen der praktischen Ärzte, sondern vor allem auch in denen der Chirurgen und Neurologen weitgehendste Beachtung.

Die Abbildungen entsprechen zum Teil nicht der Güte der textlichen Darstellung, speziell wäre bei den Figuren 44—48 in dem Kapitel der Ohrkomplikationen eine größere Deutlichkeit wünschenswert.

Deutschländer (Hamburg).

12) Borchard. Über einige seltenere Folgezustände nach Schädelbasisfraktur.

(Deutsche Zeitschrift für Chirurgie Bd. LXVI. p. 512.)

Verf. hat über den Gegenstand seiner Abhandlung (2malige Beobachtung von Glykosurie, Albuminurie, Cylindrurie nach schwerer Schädelbasisfraktur) auf der vorjährigen Naturforscherversammlung vorgetragen, und ist auf den p. 1195 d. Bl. 1902 erschienenen Selbstbericht hierüber zu verweisen. Die Abhandlung enthält außer den detaillierten Krankengeschichten eine eingehende theoretische Würdigung der gemachten Beobachtungen mit Heranziehung der zugehörigen Literatur. B. hält die Zucker- und Eiweißausscheidung für eine Folge gewisser, auf vasomotorischen Störungen beruhender Nierenveränderungen, das Auftreten von Harnzylindern und Blut dagegen kann möglicherweise durch fettembolische Vorgänge bedingt sein.

Meinhard Schmidt (Cuxhaven).

13) J. Krähenmann. Über traumatische Accessoriusparalyse nach Schädelbasisfrakturen.

(Deutsche Zeitschrift für Chirurgie Bd. LXVIII. p. 151.)

Über das Vorkommen von Accessoriuslähmungen nach Schädelbasisbrüchen war bislang nur äußerst wenig bekannt; K. veröffentlicht aus der Unfallsbegutachtungspraxis Kaufmann's (Zürich) zwei sicher gestellte Fälle. Der aus anderen unzweideutigen Erscheinungen einwandfrei diagnostizierbare Schädelbasisbruch einerseits, andererseits die durch ihre klinischen Merkmale als periphere erkennbare Lähmung erweisen, daß es sich nur um Nervenschädigung innerhalb des mutmaßlich von einer Fissur durchsetzten Foramen jugulare gehandelt haben kann. Den eigenen Fällen kann K. sodann noch drei in der Literatur aufgefundene analoge anreihen, wonach er eine Allgemeinbesprechung der fraglichen Nervenverletzung liefert.

Da der Accessorius bekanntlich gemeinsam mit dem Vagus und Glossopharyngeus durch das Foramen jugulare austritt und alle drei Nerven sich reichlich miteinander verflechten, entstehen auch bei seiner Verletzung mannigfache Lähmungen. 1) In 4 Fällen bestand

einseitige Lähmung des Kopfnickers und Cucularis. Diese Muskeln verfallen weiterhin der Entartungsreaktion und Atrophie (Merkmale der peripheren Lähmung). Das Schulterblatt sinkt herab und nach außen. 2) In allen Fällen bestanden Schluckbeschwerden infolge halbseitiger Lähmung der Gaumenmuskulatur. Leichtes Sichverschlucken, Austritt geschluckter Flüssigkeit durch die Nase. Die Kranken müssen infolgedessen langsam und vorsichtig essen. 3) Ebenfalls konstant waren Stimm- und Sprachveränderungen durch einseitige Paralyse des N. laryngeus inf. 4) 3mal bestand halbseitige Sensibilitätslähmung des Rachens und Kehlkopfes und endlich 5) 2mal Geschmackstörungen — 1mal halbseitige über der ganzen Zungenhälfte und 1mal nur im hinteren Bereiche einer Seite.

Bei größerer Achtsamkeit auf die genannten Symptome wird nach K.'s Dafürhalten wahrscheinlich sich die Häufigkeit dieser Lähmungen nach Basisbrüchen als größer erweisen, als bisher angenommen. Was die Prognose betrifft, so lehrt die vorhandene Kasuistik, daß dieselbe eine recht günstige ist, da die Verletzten trotz Stationärbleibens ihrer Lähmungen wieder völlig erwerbsfähig werden können. Die Funktion des gelähmten Halsmuskels kann durch die benachbarte Muskulatur ausgezeichnet ersetzt werden, die Gefühlsstörungen im Gaumen und Schlund, ebenso die von Sprache und Stimme können völlig schwinden, die Schluckbeschwerden bis auf eine Neigung zu leichtem Verschlucken zurückgehen.

Übrigens hat K. auch kurz alle bislang überhaupt publizierten Accessoriuslähmungen bei Syringomyelie, Tabes und Lues, Geschwülsten, Trauma, im ganzen 58 Fälle, berücksichtigt und sie in dem beigefügten Literaturverzeichnis nachgewiesen, wodurch der instruktive Inhalt der Arbeit noch gemehrt ist.

Meinhard Schmidt (Cuxhaven).

14) P. Reichel. Zur Technik der Radikaloperation der chronischen Mittelohreiterung.

(Deutsche Zeitschrift für Chirurgie Bd. LXVII. p. 536.)

Zur Abkürzung der Heilung nach Ausführung der Radikaloperation bei chronischer Mittelohreiterung hat sich R. die Hauttransplantation nach Thiersch sehr gut bewährt. Das Verfahren ist zwar schon vor R. von Jansen benutzt und empfohlen, scheint aber in Chirurgenkreisen noch nicht genügend gewürdigt zu werden. Am besten ist es, die Transplantation der ausgedehnten Knochenaufmeißelung, auf deren Technik R. auch kurz eingeht, nach ca. 3 Tagen folgen zu lassen. Gleich nach der Operation stört die Blutung der frischen Wunde, später als nach 3 Tagen pflegt die eingelegte Gaze in den Granulationen verfilzt zu sein. Wegen der unregelmäßigen, buchtigen und welligen Form der zu deckenden Fläche müssen die Hautstücke kleiner als sonst genommen werden, 1—2 cm lang und $\frac{1}{2}$ — $\frac{3}{4}$ cm breit. Sie werden sorgfältig mit

Sondenhilfe auf die Fläche gedrückt und schließlich mit einem auf-tamponierten Gazestreifen gedeckt. Revision nach 5 Tagen. Die Erfolge waren meist gut und bringt schon eine auch nur teilweise Anheilung der Lappchen Gewinn. **Meinhard Schmidt** (Cuxhaven).

15) L. W. Orlow. Ankylosis mandibulae vera.

(Deutsche Zeitschrift für Chirurgie Bd. LXVI. p. 399.)

Verf. hat selbst 6 Fälle schwerer Kieferankylose mit Resektion behandelt, deren eingehende Krankengeschichten unter Beifügung von Photogrammen der Pat. mitgeteilt werden; er hat sodann 104 Parallelfälle aus der Literatur gesammelt und gibt auf Grund dieses Materiales eine Spezialstudie über die Kieferankylose nach allen klinischen Gesichtspunkten, Statistik, Ätiologie, pathologischer Anatomie, Symptomatologie, Diagnose, Prognose, Operationstechnik, Komplikationen, Resultaten bezw. auch Rezidiven. Er liefert damit ein Werk, das durchaus erschöpfend über unser derzeitiges Wissen betreffs der Krankheit Auskunft gibt und deshalb ein Studium sehr lohnt.

Die eigenen Fälle O.'s sind, wie gesagt, sehr schwere gewesen, und interessieren schon die beigefügten Porträts der Kranken, in denen die überall vortretende Wachstumshemmung des Unterkiefers, verbunden mit Asymmetrien im Gesicht und die »Vogelform« des letzteren ersichtlich ist. Was die Operationen O.'s betrifft, so genügte zur Beweglichmachung des Kiefers die einfache Abtrennung des Unterkieferköpfchens niemals, vielmehr erschien nicht nur die gleichzeitige Abtrennung des Processus coronoideus, sondern auch die Resektion eines Fragmentes von der ganzen Ausdehnung des Oberendes vom aufsteigenden Mandibulaaste notwendig. Wie das sonst gesammelte Beobachtungsmaterial lehrt, scheint dies sehr häufig zu sein. Die anatomischen Veränderungen beschränken sich nicht auf das Gelenk, sondern der ganze Gelenkfortsatz, die Incisura semilunaris, der Processus coronoideus, selbst der Arcus zygomaticus und die Schläfenbeinschuppe pflegen häufig durch die stattfindenden ostitischen Prozesse in Form, Dicke und Zusammenhang miteinander stark verändert zu werden, wodurch die Operation schwerer und eingreifender werden muß. O. schätzt die Häufigkeit dieser extra-artikulären Veränderungen auf 36%. Auch in ätiologischer Beziehung sind O.'s Fälle interessant, da die Veranlassungen des Leidens mannigfach waren. O. unterscheidet hier: a. primäre Erkrankungen, und zwar: 1) Verletzungen; 2) Entzündungen des Gelenkes; b. sekundäre Erkrankungen, die auf das Kiefergelenk übergehen, ausgehend 1) vom mittleren und äußeren Ohr, 2) von den benachbarten Knochen. Der Autor gibt statistischen Nachweis, wie oft diese verschiedenen Krankheitsursachen vorliegend gefunden wurden. Sehr eingehend ist die operative Behandlung besprochen, und hier nicht nur statistisch angegeben, wie oft die verschiedenen Verfahren, Eingriffe am hori-

zontalen Aste, am vertikalen Aste, am Gelenke selbst, an dessen Nachbarteilen zur Anwendung gekommen sind, sondern es wird auch die Technik der fraglichen Eingriffe unter Beschreibung und kritischer Würdigung der verschiedenen Schnittführungen erschöpfend durchgenommen. Auch die Methode der Interposition eines Muskellappens in die Gelenkresektionshöhle (Helferich) oder die eines Metallplättchens wird hier erörtert. (O. selbst hat sich der letzten Methode auch 3mal bedient.) Facialislähmungen sind nach den Operationen im ganzen 18mal gesehen. Seltener als wirkliche Durchschneidungen des Nerven sind hier Zerrungen desselben gelegentlich der Wunddistraktion, namentlich beim Knochenmeißelungsakte, zu fürchten. Übrigens lagen meist nur leichte Paresen vor, die größtenteils rückgängig wurden. Rezidive betreffend, hat O. unter 103 Operationen am oberen Ende des aufsteigenden Astes zwölf derselben notiert gefunden — höchstwahrscheinlich wird ihre Häufigkeit in Wirklichkeit noch größer sein. Zu ihrer Verhütung kommen in Betracht: Entfernung des Periosts bei der Knochenresektion, ausgedehnte nicht zu sparsame Knochenentfernung, die Einpflanzung eines Muskellappens oder Metallplättchens in die Resektionswunde, endlich aktive und passive Mobilisierung und Mobilerhaltung der Nearthrose. Zum Schluß der Arbeit steht ein über zwei Seiten füllendes Literaturverzeichnis.

Meinhard Schmidt (Cuxhaven).

16) A. E. Pólya und Desider v. Navratil. Untersuchungen über die Lymphbahnen der Wangenschleimhaut.

(Deutsche Zeitschrift für Chirurgie Bd. LXVI. p. 122.)

Verf. haben in dem ersten anatomischen Institut zu Budapest sehr ausgedehnte sorgfältige Untersuchungen über den Verlauf der von der Wangenschleimhaut und ihren Nachbarteilen ausgehenden Lymphgefäße und zugehörigen Lymphdrüsen unter Benutzung des Gerotaschen Injektionsverfahrens angestellt. Im ganzen wurden 48 Kopfhälften von mageren Neugeborenen und älteren Föten präpariert. Die lehrreichsten Präparate sind in vier Abbildungen wiedergegeben. Verf. fanden: die Lymphgefäße der Wangenschleimhaut münden der Regel nach in die submaxillaren Drüsen — ausnahmsweise einzelne in die in der Parotis enthaltenen bezw. die oberflächlichen oberen Cervikaldrüsen nächst dem Kieferwinkel. Diejenigen des unteren Zahnfleisches gehen in die submaxillaren und submentalen Drüsen — aus dem oberen Zahnfleisch gehen die meisten Lymphgefäße in die Submaxillardrüsen, ein kleiner Teil geht mit den Gefäßen des Gaumens in die oberen tiefen Cervikaldrüsen — aus den Gaumenbögen und Mandeln in die oberen tiefen Cervikaldrüsen — aus der Wangenhaut größtenteils in die submentalen, parotischen, oberen Cervikal- und Submaxillardrüsen; einzelne können aber auch direkt zu den kontralateralen submaxillaren und beiderseitigen tiefen oberen Cervikaldrüsen ziehen — die Lymphgefäße der Lippe gehen in

der Regel in die Submental- und Submaxillardrüsen, zuweilen aber auch in die tiefen Cervikaldrüsen. Bei Erkrankung einer Seite können die Drüsen beider Seiten infiziert werden — die Lymphgefäße des Mundbodens gehen in die submaxillaren und tiefen cervikalen Drüsen. Diejenigen tiefen Cervikaldrüsen, welche beim Karzinom der Wangenschleimhaut am gefährdetsten sind, liegen zwischen dem hinteren Biventerbauch und dem Omohyoideus. Mit Rücksicht hierauf verlangen die Verff. bei der Nutzenanwendung ihrer anatomischen Resultate auf die Praxis der operativen Chirurgie für die Radikaloperation eines Wangenkarzinoms eine Ausräumung dieser Region auf beiden Seiten; außerdem soll auf der erkrankten Seite auch noch der untere Parotiszipfel samt den unter ihm liegenden oberflächlichen Cervikaldrüsen entfernt werden. Eine Konzession könnte höchstens hinsichts der kontralateralen, submaxillaren und tiefen cervikalen Drüsen gemacht werden, die aber event. nach Heilung der Primäroperation nachträglich in einer zweiten Operation entfernt werden könnten. Zur Totalausräumung der Submaxillargegend eignet sich besonders der Kocher'sche Schnitt. In der Abhandlung ist die einschlägige anatomische und chirurgische Literatur überall angezogen, auch sind einige praktisch kasuistische Erfahrungen verschiedener Chirurgen verwertet.

Meinhard Schmidt (Cuxhaven).

17) **Marzocchi e Bizzozero.** Sulle conseguenze della ligatura del dotto di Stenone.

(Giorn. della R. accad. di med. di Torino 1903. Nr. 1.)

Ligatur des Ductus Stenonianus führt nicht zu Cystenbildung. Die Lichtung der Acini und der Ausführungsgänge erfährt eine Änderung verschiedenen Grades mit Abplattung der Epithelien durch sich anstauendes Sekret. Spärliche Mitosen treten auf. Unmittelbar nach der Operation tritt eine Infiltration der Drüse mit polymorphen Leukocyten auf, welche sich bis nach dem 65. Tage erhält. Regenerative Prozesse von Seiten des Bindegewebes entwickeln sich sehr langsam und führen noch nach 65 Tagen nicht zu wahrer Sklerose der Drüse.

E. Pagenstecher (Wiesbaden).

18) **Pynchon.** The degenerate tonsil.

(Journ. of the amer. med. assoc. 1903. Nr. 3.)

(Vortrag auf der 53. Jahresversammlung der Americ. med. assoc.)

Mit »Degeneration« der Mandeln bezeichnet P. alle Formen chronischer Entzündung, Hypertrophie und Atrophie der Gaumenmandeln, die auf die gewöhnliche Vergrößerung folgen. Vergrößerte oder chronisch entzündete Mandeln müssen entfernt werden; denn die sog. Spontanheilung, d. h. Verschwinden der Hervorragung nach dem Rachen, ist oft weiter nichts, als eine Vergrößerung in die Tiefe des Gewebes nach außen zu. Verf. nimmt in allen Fällen

die vollständige Entfernung vor, Tonsillotomie verwirft er. Durch sein galvanokaustisches Verfahren läßt die Mandel sich ganz aus ihrem Lager ausschälen ohne Blutung und ohne nachfolgende Narbenzusammenziehung, falls man richtig verfährt. Sehr lebhaft Diskussion. Barnhill-Indianapolis entfernt ebenfalls die Mandeln ganz, durch Loslösung erst von den Gaumenbögen, Vorziehen und Abschnüren; und zwar beide in einer Sitzung. Andrews-Chicago verfährt ähnlich, arbeitet aber mit einem gebogenen Messer und Schere; er löst die Mandel nicht ganz aus, sondern schneidet sie ab, wenn sie gehörig vorgezogen ist. Knyk-Richmond verwirft die galvanokaustische Entfernung wegen Gefahr der Narbenzusammenziehung und Verwachsung der Gaumenbögen. Ballenger-Chicago kennt einen großen Teil von P.'s Fällen, keiner hat Narbenretraktionen, die Besserung des Allgemeinbefindens und namentlich der Stimme ist sehr bemerkenswert. Wenn die Gaumenbögen geschont werden, tritt keine Narbenkontraktion ein. Die Mandeln lassen sich aber auch mit einem stumpfen Instrument aus ihrem Lager lösen. Beck-Chicago, der mit P. zusammen viele Fälle operiert hat, berichtet ebenfalls über die außerordentlich günstigen Erfolge. Gibbons-Syracuse will etwas mehr konservativ verfahren. Oft genügt teilweise Entfernung, manchmal einfache Lösung der Verwachsungen mit den Gaumenbögen oder Behandlung mit Pinselungen.

Trapp (Bückerburg).

19) L. Loeb. Mixed tumors of thyroid gland.

(Amer. Journ. of the med. sciences 1903. Februar.)

Nach eingehender Besprechung der Wilms'schen Erklärung der Mischgeschwülste und ihrer Schwächen kommt L. auf die Mischgeschwülste der Schilddrüse, welchen er eine weitere Beobachtung anreicht und für welche die Ansicht von Wilms keinesfalls zutrifft.

Diese Geschwülste sind äußerst selten: 2 Sarkokarzinome der Thyreoidea beim Menschen (Kaufmann, Kummer), 1 beim Hund (Wells). L. beobachtete ein gestieltes Sarkokarzinom der Schilddrüse bei einer weißen Ratte. Dasselbe war durch einen Strang in zwei Hälften geteilt, die proximale ein Adenokarzinom mit hyalinem Stroma, die distale ein zum Teil myxomatöses Spindelzellensarkom; sarkomähnliche Metastasen (Angiosarkom resp. Endotheliom) in der Lunge. Beide Gewebsarten wucherten (Zellteilungen, erfolgreiche Transplantation).

Der Ausgangspunkt der Geschwulst ist unbestimmt, wahrscheinlich trat das Sarkom primär auf.

Zwei ähnliche Schilddrüsengeschwülste (Förster) gehören vielleicht hierher, sind jedoch ungenau beschrieben. Ein Sarkokarzinom mit Knochenbildung wurde in der Nasenhöhle (Klein), ein anderes in der Leber gefunden (Lubarsch).

Schlußsätze: In der Schilddrüse des Menschen und verschiedener Tiere kommen Mischgeschwülste vom Typus der Karzino-

sarkome vor, welche alle gemeinsame Merkmale haben; Vorkommen im vorgerückten Alter, häufig im Anschluß an Struma, getrennte sarkomatöse und karzinomatöse Stellen etc. Die Mehrzahl der Karzinosarkome betrifft die Thyreoidea, darin oft neugebildeter Knochen. Die Tatsachen, welche man zugunsten des embryonalen Ursprungs der Mischgeschwülste angeführt hat, finden hier keine Anwendung; die Diagnose Mischgeschwulst genügt also nicht als Beweis für einen embryonalen Ursprung. Charakteristische embryonale Zellen als Ursprungsstellen der Geschwulst fehlen. Heterotope Geschwulstbildungen müssen nicht aus versprengten Keimen entstanden sein.

Bender (Leipzig).

20) Riedel. Schwierige Kropfoperationen unter lokaler Anästhesie.

(Berliner klin. Wochenschrift 1903. p. 238.)

Um die Gefahr des Auftretens einer Pneumonie, zu welcher besonders Kranke mit großen, zum Teil retrosternal gelegenen Kröpfen disponieren, herabzumindern, hat R. schon seit 1886 in vereinzelt Fällen, in letzter Zeit immer ohne Narkose operiert. Er benutzt zur Anästhesie frisch bereitete und filtrierte Eukainlösung, die er in großen Mengen (500 ccm für den Hautschnitt und das Zurückpräparieren der Hautlappen) subkutan injiziert. Durch einen gewaltigen Lappenschnitt, der bei großen Kröpfen fingerbreit unter dem rechten Ohrläppchen beginnt und, dicht oberhalb des Manubrium sterni quer vorüberlaufend, in gleicher Höhe links endigt, wird ein Lappen gebildet, nach dessen Zurückschlagen das Operationsfeld vollkommen übersichtlich zutage liegt. Die sehr ausführliche und klare Darstellung des Operationsganges muß im Original eingesehen werden; hier sei nur hervorgehoben, worin R.'s Technik von der sonst üblichen, namentlich der Kocher's abweicht:

R. trennt die langen Halsmuskeln in der Mittellinie unten ab und präpariert sie nach oben. Die Vasa thyreoidea sup., die Venae thy. inf. und die seitlichen accessorischen Venen werden erst am echten Kropf unterbunden und dieser dann luxiert. Die Entwicklung des linksseitigen, subklavikulären oder retrosternalen Kropfes nimmt R. nicht instrumentell vor, sondern erleichtert sie durch Lösung des oberen linken Hornes und durch Abtrennung des Kropfes von der Luftröhre, wodurch eine Verschiebung der Geschwulst möglich wird.

Wer, wie Ref., Gelegenheit hatte, Kropfoperationen von R. ausgeführt zu sehen, wird sich von der Übersichtlichkeit des Operationsfeldes durch den Lappenschnitt und von den Vorzügen des von R. geübten Operationsverfahrens überzeugt haben.

Den Lappenschnitt benutzt R. auch zur Spaltung und Exstirpation des Kehlkopfes, in letzter Zeit auch bei der Tracheotomie, rühmt die außerordentliche Erleichterung dieser Operation durch denselben und empfiehlt seine Nachprüfung. Langemak (Rostock).

21) M. W. Dempel. Über Behandlung der Kehlkopftuberkulose mit Phenosalyl.

(Praktischeski Wratsch 1903. Nr. 3.)

D. wandte 3%ige wässrige Lösungen des von Christmas empfohlenen Phenosalyl an. 54 Fälle wurden länger als ein Monat beobachtet. D. ist mit dem Erfolg zufrieden; besonders gut hilft das Mittel bei nicht tiefen Geschwüren und Erosionen. 8 Fälle können als geheilt betrachtet werden; darunter ist aber in keinem Falle der Knorpel affiziert gewesen. Glückel (Kondal, Saratow).

22) K. Vogel. Über Peripleuritis.

(Deutsche Zeitschrift für Chirurgie Bd. LXVI. p. 344.)

Die Krankheitspezies »Peripleuritis«, in Deutschland bekanntlich von Wunderlich 1861 als selbständige Affektion zu charakterisieren gesucht, ist bei uns nie recht in klinischen Kurs gekommen; seit einer Arbeit von Martin über dieselbe vom Jahre 1882 ist über sie nichts Eingehenderes veröffentlicht, und auch dieser Autor war über das Vorkommen primärer Peripleuritiden ziemlich im Zweifel. V. tritt für die Berechtigung, ein Krankheitsbild Peripleuritis zu statuieren, ein und berichtet zum Beweis hierfür 9 im Bonner St. Johannishospital (Prof. Schede) operierte Fälle. Es handelte sich hierbei durchgehends um kalte, teilweise sicher tuberkulöse Abszesse der Brustwand, bei denen eine primäre Rippenkrankung sicher ausgeschlossen schien, und welche allem Anschein nach zunächst im Zellgewebe zwischen Pleura costalis und Brustwand entstanden waren, dann aber meist durch einen Interkostalraum den Weg nach außen genommen hatten, um hier bald als oberflächliche Abszesse zu erscheinen, bald nach voraufgegangener Perforation oder Inzision zu hartnäckigen Fisteln Anlaß zu geben. Die Behandlung bestand, allgemein gültigen modernen Grundsätzen entsprechend, stets, nachdem Jodoforminjektionen nutzlos geblieben, in ausgiebiger Spaltung der Abszeßdecken und Fisteln, nach Bedarf auch in der Resektion einer oder mehrerer Rippen im Bereich der Eiterhöhlen. Sie führte stets, wenn auch gelegentlich erst nach wiederholter Operation, zur Heilung. Erwähnt sei noch, daß, wo bei tuberkulöser Beschaffenheit der Peripleuritis eine präexistierende Lungentuberkulose vorhanden und diese daher als Primärleiden anzusprechen ist, V. die Peripleuritis als echte Metastase, auf dem Wege der Blutcirculation entstanden, auffassen möchte, also »ebenso, wie wenn ein Lungenphthisiker etwa eine tuberkulöse Meningitis bekommt«. Er regt an, auf die fragliche Affektion mehr als bisher zu achten, und glaubt, daß sie bei gesteigertem Interesse für sie häufiger zu finden sein wird. Meinhard Schmidt (Cuxhaven).

Kleinere Mitteilungen.

Zur Technik der Paraffinprothesen.

Von

Prof. Felix Franke in Braunschweig.

Da nach der von Eckstein auf dem diesjährigen Chirurgenkongresse wiederholten Empfehlung der Hartparaffinprothesen wohl mancher Kollege einen Versuch mit ihnen machen wird, halte ich es für geboten, auf einige für den Anfänger in dieser Behandlung wichtige Punkte aufmerksam zu machen. Herr Kollege Eckstein wendet, wie er mir nach seinem Vortrage mitteilte, keine Narkose an. Das mag sich ein Geübter, wie er es ja ohne Zweifel ist, erlauben, kann aber doch bei einem Anfänger zu einem Mißerfolge führen. Die Einspritzung bei einer stark ausgeprägten Sattelnase ist wegen der durch die Einspritzung hervorgerufenen bedeutenden Spannung und wegen der großen Wärme, die das flüssige Hartparaffin hat, ziemlich schmerzhaft, und es müssen sehr energische Leute sein, die die Einspritzung ruhig aushalten. Bei meiner ersten, vor fast einem Jahre vorgenommenen Verschönerung einer Sattelnase bei einem 18jährigen Mädchen hatte ich, weil ich die Narkose nicht anwandte, einen teilweisen Mißerfolg. Die Pat., welche sich sehr energisch geberdete und die Narkose durchaus ablehnte, machte, nachdem die erste Einspritzung von oben her glücklich erfolgt war, bei der zweiten von unten her stattfindenden plötzlich eine Seitwärtsbewegung wegen der heftigen Schmerzen; mein die Nase von der Seite her komprimierender Assistent glitt ab und das Paraffin brach sich seitwärts Bahn und war nicht mehr zurückzuschieben. Dadurch ist der Nasenrücken zu breit geworden und beschreibt von vorn her gesehen eine leichte Wellenlinie, während er im Profil tadellos aussieht. Auf eine operative Verbesserung des Resultats hat sich das Mädchen bisher noch nicht eingelassen.

Im zweiten Falle, in dem ich die Narkose anwendete, gelang der Eingriff viel besser.

Die Technik der Einspritzung ist, da das Paraffin in der Kanüle schnell erhärtet, nicht ganz so leicht, als man es sich vorstellt, und wird am besten vorher eingeübt, weil alle Manipulationen schnell und sicher ausgeführt werden müssen, wobei aber selbst kleine Störungen, wie z. B. das Lockerwerden der Kanüle, das an meiner von Berlin bezogenen Spritze leicht eintritt, sehr hinderlich sein können.

Ich möchte deshalb empfehlen, wenigstens bei den ersten Einspritzungen, wenn man es nicht etwa mit ganz willensstarken Personen zu tun hat, die Narkose zu benutzen und überhaupt Paraffin von einem etwas niedrigeren Schmelzpunkte, etwa von 45—50° C., zu verwenden.

23) Riedel. Über Darmdiphtherie nach schweren Operationen bei sehr geschwächten Kranken.

(Deutsche Zeitschrift für Chirurgie Bd. LXVII. p. 402.)

R. hat mehrere Laparotomierte an diphtherischen Darmschleimhauterkrankungen an verschiedenen Stellen (Dünn- und Dickdarm) verloren. Es handelte sich um durch schwere Leiden stark geschädigte Menschen; aber die erforderlichen Operationen waren ganz glatt und gut gelungen (1) supravaginale Uterusamputation, 2) Magenresektion bei großem Geschwür, 3) Pylorusresektion wegen Narbenstenose, 4) Cholecystektomie mit Choledochotomie, 5) Gastroenterostomie wegen Karzinom], und Sublimatvergiftung war sicher auszuschließen. Der klinische Verlauf war ungleich: In Fall 1 Fieber, große Pulsfrequenz, unwillkürlicher

Stuhlabgang, Verwirrung, baldiger Kollaps; in Fall 2 profuse Durchfälle am 2. Tage, worauf rascher, kleiner Puls bei flachem Bauch, Tod am 3. Tage; in Fall 3 am 3. Tage Temperatur 40°, Kollaps, rapider Kräfteverfall und Tod; in Fall 4 am 1. Tage starke Leibesauffreibung und Erbrechen, Relaparotomie und Punktion des meteoristischen Kolon, wonach der Bauch flach wird; doch folgt hohes Fieber und starke Pulsfrequenz, der Tod am 5. Tage; in Fall 5 starb die Kranke unter bei immer flachem Leibe zunehmender Schwäche am 2. Tage. Peritonitis wurde bei der Sektion in keinem Falle gefunden. R. erklärt die in diesen Fällen beobachtete Darmdiphtherie lediglich als eine oberflächliche Nekrose der schlecht genährten Schleimhaut. Letztere wird nekrotisch, weil putriden Inhalt im Darne stagniert, wodurch die Ernährung der Epithelien leidet. Nachdem diese zerfallen, ist das unterliegende Bindegewebe der Fäulnis preisgegeben. R. ist infolge dieser Erfahrungen mit der Anwendung von Abfuhrmitteln zur Vorbereitung von Laparotomiekandidaten sehr ängstlich geworden, da er von ihnen Schädigung des Darmes fürchtet. »Die Kranken mögen lieber post operationem etwas Not mit dem Stuhlgange haben, als daß sie wieder Diphtherie des Darmes bekommen.«

Meinhard Schmidt (Cuxhaven).

24) O. Pertik. Beitrag zum retrograden Transport.

(Ungar. med. Presse 1903. Nr. 1.)

Schußverletzung am hinteren Rande des M. deltoideus. Tags darauf heftige Blutung und trotz der Unterbindung der Subclavia (Arterie oder Vene?) Exitus letalis. Das Projektil wird bei der Obduktion im Lumen einer Lebervene I. Ordnung gefunden. Venenwand und Lebersubstanz waren ganz unverletzt.

Neugebauer (Mährisch-Ostrau).

25) Bain. Blank-Cartridge wound infected with tetanus bacilli; prompt excision; no tetanus.

(Annals of surgery 1903. Nr. 3.)

Schußverletzung der Hohlhand durch eine Platspatrone. Unter Blutleere wurde rings um die Wunde alles durch Pulver geschwärzte Gewebe ausgeschnitten und dann die Wunde selbst vernäht. Es erfolgte Heilung ohne Eiterung. In dem ausgeschnittenen Gewebe wurden Tetanusbasillen bakteriologisch und kulturell nachgewiesen; die mit den Bazillen geimpften Mäuse gingen unter den Erscheinungen von Tetanus zugrunde. Verf. zieht den Schluß, daß bei allen Verletzungen mit Platspatronen frühzeitige und ausgiebige Ausschneidung des die Wunde umgebenden Gewebes dringend notwendig ist.

Herhold (Altona).

26) Lejars. Les injections de paraffine.

(Gaz. des hôpitaux 1903. Nr. 50.)

27) Tuffier. Idem.

(Ibid.)

28) Danlos et Lagarde. Idem.

(Ibid. Nr. 51.)

L. machte einer jungen Frau, um ihre aufgestülpte Nase zu »korrigieren«, in einer Sitzung 15 Injektionen von Paraffin unter die Haut des Nasenrückens. Nach wenigen Tagen bildete sich ein hartes Ödem der Lider und Wangen; die Nase war groß, rot und hart. Mittels kleiner Insisionen konnten aus den Lidern Paraffinklumpchen entfernt werden. Die Frau ist dauernd so (d'une façon vraiment fâcheuse) entstellt geblieben.

Zu T. kam eine Pat. mit ulcerierten Geschwülsten der Brüste. Eine Diagnose ließ sich nicht stellen. Schließlich erzählte Pat., sie habe sich (vor wie langer Zeit? Ref.) Paraffininjektionen machen lassen, damit die Brüste fester und weniger hängend würden.

Demgegenüber berichten D. und L. über die vollständig gelungene Restauration einer syphilitischen Sattelnase durch zwei Injektionen in zwei Sitzungen.

V. E. Mertens (Breslau).

29) L. Moszkowicz. Über subkutane Paraffinjektionen.

(Wiener klin. Wochenschrift 1903. Nr. 2.)

M. berichtet aus dem Gersuny'schen Rudolfinerhause in zusammenfassender Weise die Erfolge der von Gersuny erdachten subkutanen Paraffinjektionen und verteidigt die Anwendung des Vaselins gegenüber den Angriffen anderer Autoren, die Hartparaffin bevorzugen. Nach M. liegt nicht nur keine Veranlassung vor, die Injektionen mit Paraffin von höherem Schmelzpunkt wie 36—40° vorzunehmen, sondern das Vaseline bietet gegenüber dem härteren Material bedeutende Vorzüge. Bei Gesichtsplastiken, wo die Prothesen mehr über eine große Fläche verteilt werden sollen, wendet Gersuny eine Mischung von 1 Vaseline zu 4 Olivenöl an. Ein Einschmelzen und Verschwinden oder Wandern der Vaselineprothesen wurde nie beobachtet.

Ein Literaturverzeichnis von 53 Nummern illustriert die reichliche Anwendung und Verwertung des vorzüglich ersonnenen Verfahrens. **Hübener** (Dresden).

30) Eckstein. Therapeutische Erfolge durch Hartparaffinjektionen aus dem Gesamtgebiete der Chirurgie.

(Berliner klin. Wochenschrift 1903. p. 266.)

E. schildert nochmals die Technik der Hartparaffinjektionen zu kosmetischen Zwecken und betont, daß bisher Embolien, wie sie nach Vaselineinjektionen auftraten, nicht beobachtet sind. Mißerfolge und Störungen lassen sich, wenn man sich genau an seine Vorschriften hält, vermeiden. Nachdem er bei Nasendeformitäten gute Erfolge zu verzeichnen hatte, versuchte er entstehende eingezogene Narben nach Lösung mittels zweier von ihm angegebener Instrumente (doppelschneidiges Elevatorium und Narbenablösungsmesser) in das Niveau der übrigen Haut zu bringen. Er behandelte so mit gutem kosmetischem Erfolge in drei Fällen Knochendepressionen nach Trepanation des Proc. mastoid., einen Fall von Ektropium, welches durch Narbenzug nach Knocheiteuerung am Infraorbitalrande entstanden war, und eine stark entstellende, nach Operation eines Stirnhöhlenempyems entstandene Depression. Einem älteren Herren gab er einen volleren und jugendlich-frischeren Ausdruck durch Beseitigung tiefer Gesichtsfalten. Eine amputierte Mamma ersetzte er durch 60 ccm Hartparaffin und hatte einen relativ guten funktionellen Erfolg bei einem wegen des hohen Alters der Pat. nicht mehr operativ angreifbaren Gebärmutter- und Mastdarmvorfall. 30 ccm Hartparaffin wurden rechts und links vom After, von der vorderen und hinteren Scheidenwand und, um auch die bestehende Incontinentia urinae zu beseitigen, von der Harnröhre eingespritzt. Die Inkontinenz wurde vollkommen beseitigt, der Mastdarmvorfall blieb reponiert, der des Uterus nicht.

Auch Hernien konnte E. dauernd, wenn auch nicht immer nach der ersten Injektion beseitigen. Ein walnußgroßer Nabelbruch, zwei doppelseitige, hühnereigroße Leistenbrüche, ein walnußgroßer und ein faustgroßer Leistenbruch wurden durch Hartparaffinjektionen so zurückgehalten, daß die Pat. ohne Bruchband zum Teil schwerere Arbeit verrichten konnten.

Ermutigt durch diese Erfolge schlägt E. vor, das härteste Paraffin, P. solidum mit 74—80° Schmelzpunkt, zur Deckung von Knochendefekten gleich bei der Operation zu verwenden; auch bei Defekten der ganzen Nase ließe sich vielleicht das Verfahren derart verwenden, daß das aus Paraffin hergestellte Nasengerüst unter der Haut des Armes zur Einheilung gebracht und später in der üblichen Weise allmählich abgelöst und mit dem Defekt vernäht würde. Sowie man Paraffinhoden gleich bei der Operation nach der Kastration hat einsetzen und einheilen können, glaubt Verf. auch bei großen Bruchpforten nach der Radikaloperation Paraffinplatten zur Vermeidung von Residiven einzulegen empfehlen zu dürfen. Schließlich hofft er, daß bei Amputationsstümpfen eine Paraffinkappe, über den Knochenstumpf gestülpt, die Gehfähigkeit verbessern werde.

Langemak (Rostock).

31) D. J. Tatarinow. Über die hinteren Kephalome.

(Chirurgie 1903. Januar. [Russisch.])

Die Geschwulst (2 Monate alter Knabe) mißt 27×19 cm, ihr Stiel 14,5 cm im Umfang. Im Hinterhauptbeine unter dem Höcker ein Loch von 2 cm Durchmesser. Das kleine vorliegende Stück Hirn wurde leicht reponiert, das Loch im Knochen durch zwei Periostlappen verschlossen. Glatte Heilung. Die Geschwulst besteht aus Fett- und Bindegewebe, stellenweise finden sich Neurogliabezirke; die Dura scheint nicht mitbeteiligt zu sein. Die atrophische Haut enthält viele Talg- und Schweißdrüsen und ist reichlich kleinzellig infiltriert. Es handelte sich also um eine typische Neubildung auf dem Boden eines Bildungsfehlers. — Aus der Literatur werden 14 Fälle von hinterem Kephalom aufgezählt.

Gückel (Kondal, Saratow).

32) G. Beil. Ungewöhnliche Wirkung einer Schußverletzung des Kopfes.

(Liečnički viestnik 1903. Nr. 5. [Kroatisch.])

B. sollte die Sektion eines tags zuvor von einem Gendarmen erschossenen Mannes machen. Der Mangel einer penetrierenden Knochenwunde, der noch warme Körper, sowie der Abgang der Totenstarre und der Totenflecke bewog Verf. mit seinem Kollegen Wiederbelebungsversuche zu machen, welche nach kaum 5 Minuten von vollem Erfolg gekrönt waren. Der direkt von vorn in die Stirn abgegebene Schuß wurde durch den Metallknopf der Soldatenmütze, die der Verletzte als Urlauber trug, abgelenkt, so daß er fast nur als Streifschuß wirkte; doch aber wurde durch ihn und wohl auch durch den hohen Druck der Explosivgase des aus unmittelbarer Nähe abgefeuerten Schusses eine schwere Gehirnerschütterung und langdauernde tiefe Ohnmacht verursacht, welche für den Tod gehalten worden war.

v. Cačković (Agram).

33) McKaskey and Porter. A case of brain abscess due to latent typhoid infection.

(Journ. of the amer. med. assoc. 1903. Mai 2.)

Bei einem 44jährigen Arbeiter, der 3 Jahre vorher einen schweren Bruch des Nasenbeines gehabt hatte, sonst gesund gewesen war, traten allmählich Lähmungserscheinungen von linkem Arm und Bein auf, linksseitige Blutüberfüllung der Retina, keine Neuritis optica. Es wurde Abszeß im motorischen Zentrum des linken Armes angenommen und operiert. Es fand sich ein kleiner Abszeß unmittelbar vor der Rolando'schen Furche, ein erbsengroßer noch weiter nach vorn. Sie saßen 2½ bzw. 1½ cm unter der Oberfläche des Hirns, die Hirnhäute über ihnen waren gänzlich unverändert. Beide Abszesse wurden drainiert. Während zunächst die Genesung gute Fortschritte machte, trat plötzlich unter Atemnot und Herzercheinungen der Tod ein. Er wurde auf Herzinsuffizienz zurückgeführt, da keinerlei Gehirnerscheinungen vorlagen. Keine Sektion. Die bakteriologische Untersuchung des Eiters ergab Typhusbazillen mit allen Merkmalen, obwohl anamnestisch keinerlei typhusähnliche Erkrankung nachweisbar war. Da die Bazillen sich jahrelang im Körper erhalten können, wurde angenommen, daß früher eine sehr leichte, unbemerkt verlaufene Infektion stattgefunden und der Nasenbeinbruch 3 Jahre vorher durch die Erschütterung des Hirns vielleicht Veranlassung zur Abszeßbildung gegeben habe.

Trapp (Bübeckburg).

34) Hoppe. The diagnosis of brain abscesses.

(Journ. of the amer. med. assoc. 1903. März 14.)

(Vortrag auf der 53. Jahresversammlung der Amer. med. assoc.)

Das Wichtigste an dem Vortrage, der sonst Bekanntes bringt, ist die Mitteilung von operierten Fällen, bei welchen auf Grund von Herdsymptomen und sonstigen Zeichen Hirnabszesse diagnostiziert waren, und bei denen sich während

der Operation bzw. durch Sektion herausstellte, daß solche nicht vorlagen, sondern 1) ein epiduraler Abszeß über der psychomotorischen Gegend, 2) eine Schädelfraktur mit Quetschung und Zerreißung von Hirnrinde, 3) keinerlei Abnormitäten, 4) (Sektion) parenchymatöse Nephritis. **Trapp** (Bückeburg).

35) **M. Gazin.** Syphilis maligne cérébrale. Décès.

(Arch. de méd. et de pharm. milit. 1903. Nr. 4.)

In dem geschilderten Falle war die Infektion ein Jahr vor der Aufnahme ins Hospital erfolgt. Die Erscheinungen bestanden in hartnäckigem Pruritus, gummösen Geschwüren an der Zunge und den Extremitäten, Benommenheit, Zittern der Extremitäten, stammelnde Sprache und ungleichen Pupillen. Alle angewandten Mittel, Jod, Merkur, Eisen etc., versagten, es trat der Tod ein. Die Autopsie ergab zu beiden Seiten des großen Hirnblutleiters sitzende Gummata und von der weichen Hirnhaut ausgehende und die Hirngefäße umgebende bindegewebige Züge. **Herhold** (Altona).

36) **Herhold.** Trepanation zur Behebung des intrakraniellen Druckes bei Gehirntumoren.

(Deutsche militärärztl. Zeitschrift 1903. Hft. 3.)

In dieser Abhandlung wird auf die Schwierigkeit der Lokalisation von Gehirngeschwülsten behufs operativen Eingriffs hingewiesen. Wenn es in vielen Fällen von Gehirngeschwülsten aus diesem Grunde nicht möglich ist, die Geschwulst selbst anzugreifen, so kann man doch stets den gleichzeitig bestehenden, den Kranken in hohem Grade quälenden und namentlich auf den Sehnerven pathologisch wirkenden vermehrten intrakraniellen Druck operativ erheblich beeinflussen. In Betracht hierfür kommen die Lumbalpunktion, die Trepanation mit einfacher Spaltung der Dura, die Trepanation mit Punktion der Seitenventrikel, endlich die Trepanation mit Punktion und Drainage der Seitenventrikel. Während die Lumbalpunktion erfahrungsgemäß keinen Nutzen in den hier in Betracht kommenden Fällen hat, werden die drei übrigen Operationsmethoden je nach der Eigenartigkeit des Falles in Anwendung zu bringen sein. Verf. selbst hat in einem näher beschriebenen Falle von Kleinhirngeschwulst durch Trepanation mit Drainage eines Seitenventrikels eine erhebliche Besserung des Allgemeinzustandes und ein Zurückgehen der Stauungspapillen beobachtet. (Selbstbericht.)

37) **Höning.** Meningitis gonorrhoeica.

(New Yorker med. Monatsschrift 1901. Nr. 6.)

Ein 32-jähriger Arbeiter erkrankte unter Fieber und heftigen Schmerzen im Hüftgelenk. Er litt seit 5 Wochen an Gonorrhoe. 5 Tage später trat plötzlich Erbrechen, intensiver Kopfschmerz und Opisthotonus auf, Temperatur von 41° und Puls 140. Sehr schnell wurde der Kranke soporös und die Atmung unregelmäßig. Durch Spinalpunktion wurden 25 ccm einer leicht getrüben Flüssigkeit gewonnen, welche Diplokokken enthielt, die in Aussehen, Lagerung und Färbung sich wie Gonokokken verhielten. Kulturen oder Impfung wurden leider nicht gemacht. Der Kranke ging 2 Tage nach Beginn der meningitischen Symptome zugrunde. **Tschmarke** (Magdeburg).

38) **Toeplitz.** Zur Kasuistik des Empyems der Stirn- und Siebbeinhöhlen und dessen Komplikationen seitens des Auges.

(New Yorker med. Monatsschrift 1902. Nr. 8.)

Ein Herr litt seit 15 Jahren an Verstopfung der rechten Nase, mit periodisch auftretendem Kopfschmerz. Es wurde die mittlere Muschel entfernt und die Stirnhöhle von der Nase aus ausgekratzt. Unmittelbar darauf traten Entzündungserscheinungen am rechten Auge auf: Chemosis, Exophthalmus, schleimige Absonderung. Darauf Eröffnung der Stirnhöhle von außen, Entfernung großer Mengen

von Polypen und dicken Eiters und kariösen Teilen des Siebbeines. Es trat nun noch eine Phlegmone des unteren Augenlides ein, die ebenfalls eröffnet wurde. Erst dann normale Temperatur und allmähliche Heilung. Der Grund, warum die Augenärzte von vorn herein für die Eröffnung der Stirnhöhle von außen sind, während die Rhinologen (?) zunächst Heilung von der Nase aus erstreben, ist nach Verf.'s Ansicht der, daß erstere die Fälle erst sehen, wenn eben die Erkrankung des Auges im Vordergrund steht. Verf. kennt aus der Literatur und aus seiner eigenen Praxis zahlreiche Fälle, wo die Stirnhöhleneriterungen nach Auskratzung und Drainage von der Nase aus geheilt sind. Er glaubt nicht, daß er mit seinem scharfen Löffel die Lamina papyracea verletzt und so die Phlegmone des unteren Augenlides veranlaßt habe; es hätte dann unbedingt ein Abszeß im oberen Augenlid entstehen müssen; Abszesse des unteren Lides in Verbindung mit Stirnhöhlenerkrankung sind nicht bekannt. Es könnte vielleicht eine Thrombophlebitis bestanden haben, so daß ein ruhender Prozeß durch die Operation aufgerüttelt sei.

Tschmarke (Magdeburg).

39) Knochenstirn. Zur Ätiologie des Kieferhöhlenempyems.

(St. Petersburger med. Wochenschrift 1903. Nr. 12.)

Die allgemeine Meinung neigt mehr und mehr dahin, der Fortleitung entzündlicher Prozesse in der Nase den Löwenanteil an der Entstehung des Kieferhöhlenempyems zuzuschreiben, den dentalen Ursprung desselben für selten zu halten. K. gibt einen Fall, in welchem er sicher dentalen Ursprung annehmen zu dürfen glaubt. Die Kieferhöhle war durch eine sagittale Scheidewand in zwei Abteilungen geteilt, welche durch eine Öffnung in der Scheidewand miteinander kommunizierten. In der äußeren Abteilung fand sich viel Eiter und polypöse Wucherungen, die Schleimhaut der inneren war wenig verändert. Da der äußeren, schwer erkrankten Abteilung ein kariöser Prämolarsahn entsprach, so schuldigt K. diesen als Erreger des Empyems an, wenn auch die Alveole dieses Zahnes noch geschlossen war.

Haeckel (Stettin).

40) Grunert. Ein Fall von rhinogener Pyämie mit Ausgang in Heilung. (Aus der Univ.-Ohrenklinik zu Halle.)

(Münchener med. Wochenschrift 1903. Nr. 14.)

Im Anschluß an eine erfolgreich operierte Eiterung der Stirnhöhle, des Siebbeinlabyrinths und Antrum Highmori linkersits entwickelte sich bei dem 10jährigen Mädchen ein pyämischer Zustand (remittierendes Fieber, Metastasen am linken Arm), den Verf. auf eine Hirnsinusthrombose zurückführt, wenn er auch die Möglichkeit nicht ausschließt, daß thrombosierte Venen in dem sekundär erkrankten Zellgewebe der Orbita oder des Plexus pterygoideus die Pyämie vermittelt haben. Die Metastase kam allerdings erst, nachdem das Auge bereits wieder seine normale Beweglichkeit gewonnen hatte und Pat. mehrere Tage lang fieberfrei gewesen, zum Vorschein.

Kramer (Glogau).

41) Abbott and Shattock. Neurofibromatosis of the nerves of the tongue (macrogllossia neurofibromatosa) and of certain other nerves of the head and neck.

(Annals of surgery 1903. Nr. 3.)

Angeboren kam bei einem Kinde das in der Überschrift bezeichnete Leiden vor. 4 Jahre nach der Geburt wurde im Hospitale folgender Befund aufgenommen: »Vergrößerung der linken Zungenhälfte, auf deren rückwärts gelegenen Teil eine mandelgroße Geschwulst hervorragte, Schwellung der linken Gesichts- und Halsseite, Vergrößerung des linken Ohres, im Gehörgange eine denselben gerade ausfallende weiche Geschwulst. Die Zunge ragt über die Zahnreihen heraus, Sprache undeutlich, Speichelfluß, anfallsweise Rötung der linken Gesichtshälfte. Unter dem linken Unterkiefer werden durch die Haut mehrere harte Stränge gefühlt.«

In einer ersten Sitzung wurde in Chloroformnarkose die Zunge in der Mittellinie in einer Ausdehnung bis hinter die mandelförmige Geschwulst gespalten und ein seitlicher Schnitt nach außen hinzugefügt. Hierdurch wurde ein großer Teil der linken Zungenhälfte mit der Geschwulst entfernt. In einer zweiten Sitzung wurden die unter dem Kiefer links am Halse liegenden harten Stränge exstirpiert. Das Gewebe der herausgeschnittenen Massen bestand hauptsächlich aus verdickten und verlängerten Nerven; mikroskopisch zeigte sich ebenfalls das Gewebe hauptsächlich aus Nervenfasern mit einem zwischen diesen liegenden Bindegewebe ohne elastische Fasern, ohne vergrößerte Lymph- und Blutgefäße bestehend. Die Nerven der Zunge und des Halses, welche von dieser Verbreiterung und Verdickung betroffen waren, gehörten nach der Verff. Ansicht dem Hypoglossus, Facialis, einigen Zweigen des Trigeminus und der Cervicalnerven an. In der Literatur konnten Verff. nur einen einschlägigen ähnlichen Fall auffinden. Durch die Operation wurde eine erhebliche Besserung in dem Zustande des Kindes erzielt: Die Zunge lag im Munde hinter den Zahnreihen, die Sprache war deutlicher, die Schwellung der Wange ging zurück. Allerdings trat eine linksseitige Facialisparese ein, da einige verdickte Zweige desselben entfernt werden mußten. Das die Zunge schädigende Leiden wird als Makroglossia neurofibromatosa bezeichnet im Gegensatz zu jener Makroglossia, bei welcher nur das Bindegewebe und die in den Spalten desselben liegenden Lymph- und Blutgefäße vermehrt und vergrößert sind. Neun recht gute Abbildungen sind der interessanten Arbeit beigegeben.

Herhold (Altona).

42) Guinard. Epithéliome de la langue opéré par l'ouverture large sus-hyoïdienne.

(Gaz. des hôpitaux 1903. Nr. 43.)

G. stellte in der Société de chirurgie einen Mann vor, an dem Verneuil die citierte Operation vor 18 Jahren ausführte. Kurze Zeit nachher wurde ein Residiv mit dem Thermokauter zerstört. Seitdem ist Pat. völlig gesund gewesen, bis in jüngster Zeit in der anderen Seite der Zunge wieder eine Geschwulst auftrat, die ihrerseits operiert werden soll.

V. E. Mertens (Breslau).

43) F. Hauszel. Weitere Beiträge zur Kenntnis der Sialolithiasis.

(Wiener klin. Wochenschrift 1903. Nr. 1.)

Mitteilung dreier einschlägiger Beobachtungen, deren zwei aus der Chiari'schen Klinik stammen. In ätiologischer Beziehung verwirft Verf. die Theorie der bakteriellen Entstehungsweise, dagegen beschuldigt er Entzündungsvorgänge in der Drüse oder ihrem Ausführungsgang, wodurch es zu Schwellung, Sekretstauung und konsekutiver Eindickung des Sekrets komme.

Nicht unwichtig sind die eingehenden Erörterungen über differentialdiagnostisch bedeutsame Symptome, da es oft schwer ist, wie der eine Fall beweist, vor der Operation eine bösartige Erkrankung (Endotheliom z. B.) auszuschließen. Für Sialolithiasis sprechen nach H. folgende Punkte:

1) Die im Beginn der Erkrankung mehr oder weniger ausgesprochenen entzündlichen Erscheinungen.

2) Periodisch wiederkehrende Schmerzen (Coliques salivaires), eventuell mit Symptomen von Speichelstauung.

3) Der häufige Wechsel in der Größe der Geschwulst.

Von großem Wert ist auch hier die Anwendung der Skiaskopie.

Hübener (Dresden).

44) Macaud. Sur un cas de paralysie du voile du palais.

(Ann. des malad. de l'oreille etc. 1902. Nr. 10.)

M. beobachtete bei einem 6jährigen Kinde, das hoch fieberte, eine vollständige Gaumensegellähmung, die er auf eine akute Entzündung der Rachenmandel zurückführte. Nach ihrer Exstirpation ging Lähmung und Temperatursteigerung prompt zurück.

Hinsberg (Breslau).

45) H. Nösske. Über Knorpel- und Knochenbildung in den Tonsillen.

(Deutsche Zeitschrift für Chirurgie Bd. LXVI. p. 559.)

Das gelegentliche Vorkommen von Knorpel- und Knocheanteilen in den Mandeln ist bereits bekannt und wurde entweder durch Annahme embryonaler Aberrationsvorgänge (Orth, Deichert) oder durch die eines metaplastischen Prozesses (Pollack, Lubarsch) zu erklären gesucht. Auch N. hatte im pathologischen Institut zu Leipsig bei sechs Sektionen an verschiedentlichen Leichen Gelegenheit, Knorpel- und Knochenbildungen in den Mandeln nachzuweisen. Indem er seine Befunde kurz mitteilt, spricht er selbst sich mehr zugunsten der eine Metaplasie annehmenden Theorie aus. Wäre die Theorie der Keimversprengung richtig, so müßten die fraglichen Befunde im Kindesalter besonders häufig vorgekommen sein. Zum Zustandekommen der metaplastischen Knorpel- und Knochenbildung (aus Bindegewebe) ist N. geneigt, neben entzündlichen und regressiven Prozessen im Mandelgewebe auch an eine vielleicht vorhandene Prädisposition des letzteren zu solchen Produktionen zu denken. In diesem Sinne läge dann doch auch eine Art entwicklungsgeschichtlicher Ätiologie für den Prozeß vor.

Chirurgisch können Knorpel- und Knocheneinlagerungen in den Mandeln bei deren Exsision praktisch wichtig werden (Springen der Tonsillotomklinge).

Meinhard Schmidt (Cuxhaven).

46) Kofmann. Zur Kasuistik des Torticollis spasticus.

(Archiv für Orthopädie, Mechanotherapie und Unfallchirurgie Bd. I. Hft. .)

Verf. berichtet über einen interessanten Fall von Torticollis spasticus, der durch die Resektion des den Sterno-cleido-mastoideus versorgenden N. accessorius geheilt worden ist. Schon nach Verlauf eines Monats stand der Kopf, dessen Zuckungen häufig schon einen starrkrampfartigen Charakter angenommen hatten, ruhig; Pat. klagte nur noch über spannendes Gefühl, das auch bald verschwand. Bei der operativen Behandlung des Torticollis spasticus ist nach Überzeugung des Verf. zuerst mit der Accessoriusresektion zu beginnen und, falls diese nicht zum Ziele führt, die Resektion anderer Halsnerven und in letzter Instanz die Myotomie vorzunehmen.

Hartmann (Kassel).

47) Fichtner. Über Spondylitis typhosa.

(Deutsche militärärztl. Zeitschrift 1903. Hft. 2.)

Berichterstattung über zwei Fälle von im Anschluß an Typhus abdominalis entstandener Spondylitis der Lendenwirbelsäule; das Leiden setzte einmal zwölf Tage, das andere Mal vier Wochen nach der Entfieberung ein. Während in dem ersten Falle die sich zuerst durch Aufhebung der Beweglichkeit der Lendenwirbelsäule, Kreuzschmerzen, Schwellung in der Lendengegend auszeichnende Krankheit unter neuem Temperaturanstieg auftrat, verlief sie im zweiten Falle fieberlos. Gleichfalls verschieden waren die Erscheinungen von Seiten des Rückenmarkes: im ersten Falle wurden ataktische Störungen und Fehlen der Patellarreflexe beobachtet, im zweiten fehlten eigentliche spinale Symptome. Beide Fälle heilten aus, endigten jedoch mit völliger Versteifung der Lendenwirbelsäule; nur im zweiten Falle bildete sich ein Gibbus. Verf. weist auf die Möglichkeit der Verwechslung des Leidens mit Spondylitis tuberculosa hin.

Herhold (Altona).

48) Mixer and Walton. A case of laminectomy for broken Neck.

(Aus dem Bericht über das Massachusetts general hospital.)

(Boston med. and surg. journ. 1903. April 2.)

Kräftiger, sonst gesunder Mann erlitt durch Fall von einem Baum Halswirbelbruch mit kompletter Lähmung von den Brustwarzen abwärts, teilweiser Lähmung der Arme. Es bestand starke Verschiebung der Wirbel, hohe Temperatur. Trotzdem wurde operiert und nach Spaltung der Dura die Stelle der Quetschung drai-

niert. Es trat sehr schnell Besserung aller Symptome auf; zuerst kehrte das Tastgefühl auf beiden Seiten wieder. Die später bleibenden Symptome, welche auf einseitige Zerquetschung zurückgeführt werden: Linkes Bein motorisch gelähmt, ohne Muskelsinn, aber mit Erhaltung von Schmerz- und Temperatursinn, welche rechts fehlen bei vorhandener Beweglichkeit. Reflexe gesteigert, Patellarklonus, Babinskisymptom fehlt. Verf. halten sich zu dem Schlusse berechtigt, daß bei derartigen Fällen Frühoperation, ehe Verwachsungen zwischen Dura und Umgebung eingetreten sind, angezeigt ist.

Trapp (Bükeburg).

49) E. Unger und Th. Brugsch. Zur Kenntnis der Fovea und Fistula sacrococcygea s. caudalis und der Entwicklung des Ligamentum caudale beim Menschen.

(Archiv für mikroskop. Anatomie u. Entwicklungsmechanik Bd. LXI.)

Aus der speziell embryologischen Arbeit wäre folgender Fall von sacrococcygealer Cyste zu erwähnen.

Das sechs Monate alte Mädchen hatte ca. 3 cm oberhalb des Afters unter normaler Haut eine kirschgroße, kompakte Geschwulst, die durch einen derben Strang mit einer Auftreibung der rechten Hinterbeckenengegend in Zusammenhang stand. Letztere Auftreibung fluktuirte, wölbte sich beim Schreien etc. vor, ließ sich auch ins Becken hineindrücken und war dort retrorektal zu fühlen. Bei der Operation (Karewski) mußte die Steißbeinspitze und mit der Cystenwand verwachsene Muskulatur entfernt werden. Ein von der Cyste ausgehender feiner Strang ließ sich am Kreuzbein hoch hinauf verfolgen. Tod an Pneumonie.

Mikroskopisch ergab sich in der kompakten Geschwulst ein buntes Durcheinander der verschiedenartigsten Gewebsarten. Die Cyste war mit einfach plattem Epithel ausgekleidet, eine in ihrer Wand sitzende kleinere Cyste wies neben Flimmerepithel noch Cylinder- und geschichtetes Plattenepithel auf.

V. E. Mertens (Breslau).

50) W. Hoppe. Beitrag zur Lehre von den angeborenen Kreuzsteißbeingschwülsten.

(Deutsche Zeitschrift für Chirurgie Bd. LXVI. p. 529.)

H., Assistent von Stolper in Breslau, veröffentlicht einen genau von ihm histologisch untersuchten Fall von angeborener Sakralgeschwulst, welcher einen neuen sicheren Beweis für die von Stolper und Calbet über die Genese dieser Geschwülste aufgestellte Theorie liefert. Dieselbe geht dahin, daß alle Geschwülste der Kreuzsteißbeingenend, vornehmlich aber die an der Rückseite des unteren Wirbelsäulenendes entstandenen bigeminalen Ursprungs sind, daß sie also mehr oder weniger entwickelte Parasiten ihres Trägers sind. Der Fall betrifft ein reifes, männliches, totgeborenes Kind, am Rumpfe behaftet mit einer ungefähr mannsfaustgroßen, rundlichen Geschwulst, welche an einem 4 cm dicken Stiele sitzt und die Oberschenkel auseinander drängt (Abbildung). Der wesentlichste Teil der Untersuchung ist der mikroskopische, welcher lehrt, daß das Gewebe aus sämtlichen Keimblättern entstammenden Bestandteilen zusammengesetzt ist. So fanden sich u. a. Anhäufungen kleiner Drüsenkanälchen, ähnlich dem Nierengewebe, Nervengewebe von hirngyrusähnlichem Bau, sowie darmwandähnliche Bildungen (vgl. Abbildungen) und osteoides Gewebe. Die neuere einschlägige Literatur wird ziemlich eingehend durchgesprochen (Verzeichnis derselben am Schluß der Arbeit), auch ein Photogramm eines lebenden, von Stolper beobachteten Kindes veröffentlicht, welches eine Steißgeschwulst besitzt. An letzterer sind, wenn das Kind unruhig ist oder die Haut über ihr gereizt wird, deutliche Kontraktionen wahrnehmbar.

Meinhard Schmidt (Cuxhaven).

51) Penzo (Padova). Sulla classificazione dei tumori congeniti della regione sacro-coccigea. Teratoma sacrale.

(Arch. per le scienze med. 1903.)

P. beschreibt eine angeborene Steißgeschwulst, welche sich im wesentlichen ventral in der Excavatio sacralis entwickelt hatte. Ein etwa hühnereigrößes An-

hängsel erwies sich als Fibrolipoma. Die Hauptgeschwulst kam im sechsten Lebensjahre, nachdem sie gewachsen und an der Oberfläche exulceriert war, zur Operation, welche letztere nur unter Mitentfernung des Steißbeines gelang. Die Geschwulst war von Cysten durchsetzt und zeigte mikroskopisch Elemente aller drei Keimblätter, vor allem jedoch eine Art rudimentäres Auge. Gestützt auf diese Erfahrung und das Studium der Literatur teilt P. die Kreuzsteißbein-geschwülste in solche ein, welche 1) auf einer Anomalie in der Entwicklung jener Gegend beruhen, 2) in parasitäre (Teratome und Doppelmißbildungen); diesen zählt er obige Beobachtung zu, und 3) in sonstige Neubildungen jener Gegend (Lipome, Fibrome, Karsinome etc.). (Diese Gruppierung nähert sich also der von Stolper [Deutsche Zeitschrift für Chirurgie Bd. L] gegebenen, obgleich dem Verf. anscheinend diese Arbeit entgangen ist. Ref.) **A. Most** (Breslau).

52) Ranzi. Zur Kasuistik der Halsrippen.

(Wiener klin. Wochenschrift 1903. Nr. 10.)

Mitteilung zweier Fälle aus der v. Eiselsberg'schen Klinik, die ausschließlich nervöse Erscheinungen: Parästhesien, Kältegefühl im Arm, Abnahme der Kraft und Atrophien darboten. In beiden Fällen führte die Resektion der betreffenden Halsrippen zur völligen Heilung. Ein ausführliches Literaturverzeichnis ist der Arbeit angefügt. **Hübener** (Dresden).

53) Sattler (Sarajevo). Zur Kasuistik der Unterbindung der Arteria carotis externa.

(Wiener klin. Rundschau 1903. Nr. 4.)

Verf. hat bei einem schweren komplizierten Zertrümmerungsbruch des rechtsseitigen Gesichtsschädels, der bei einer Explosion entstanden war, mit gutem Erfolge die Arteria carotis externa unterbunden, da unaufhörliche Blutungen im Gebiete der Arteria maxillaris interna aus Nase und Mund das Leben des Verletzten bedrohten; vorher war vergeblich Bellocque'sche Tamponade versucht. Verf. empfiehlt das Verfahren für ähnliche Fälle; wegen der Gefahr der Thrombose muß man möglichst weit oberhalb der Teilungsstelle unterbinden, sonst besteht Gefahr für die Interna. **Schmieden** (Bonn).

54) F. Sippel. Ein Fall von angeborenem Diaphragma des Kehlkopfes.

(Medizinisches Korrespondenzblatt des Württembergischen ärztl. Landesvereins Bd. LXXIII. Nr. 9.)

2jähriger Knabe mit von der Geburt an erschwelter Atmung, in letzter Zeit zunehmende Kehlkopfstenose mit Erstickungsanfällen, Stimme rein. Laryngoskopischer Befund: Stimmbänder ungestört funktionierend, unterhalb dieser ist die Lichtung des Kehlkopfes durch eine rötlich schimmernde Gewebsplatte quer verlegt, welche wenig unterhalb der vorderen Stimmbandkommisur ihren Ausgang nimmt und hinten mit einem halbmondförmigen Rande abschließt, so daß hier nur eine kaum erbsengroße Lücke zum Durchlaß der Atemluft freibleibt. Tracheotomia inferior; von der Öffnung aus wird die verschließende Platte von der hinteren Lücke aus nach vorn eingeschnitten. Um die erzielte Öffnung zu erweitern und einer Wiedervernarbung vorzubeugen, wird nach vergeblichen Intubationsversuchen von oben her eine mit Faden versehene Sonde von der Tracheotomiewunde durch die verengte Stelle nach oben durchgeschoben und auf dem Faden als Konduktor die Tube eingeführt. Nach etwa Stägiger Intubation mit Tuben steigenden Kalibers ist die Atmung tadellos. Entlassung mit freier Atmung und mit normaler Stimme, gutes Dauerresultat. **Mehr** (Bielefeld).

55) Trumpp (München). Zur operativen Behandlung akuter Larynxstenosen.

(Münchener med. Wochenschrift 1903. Nr. 13.)

T. bespricht in dem Artikel nur die Intubation, deren Technik er nochmals nach seinen eigenen Erfahrungen schildert. Er verkennt nicht die nicht unerheb-

lichen Nachteile der Methode und ist deshalb bestrebt gewesen, das Instrumentarium zu verbessern, indem er den O'Dwyer'schen Ebonittuben eine stärkere Krümmung bei geringerer Länge und dem Tubenende die Form eines ovalen Sondenknopfes geben, an der oberen Tubenöffnung eine trichterförmige Erweiterung anbringen ließ. Hiervon indes noch nicht befriedigt, veranlaßte er die Herstellung elastischer Tuben aus Durit, die nur den Nachteil mangelnder Glätte besitzen, von der Kehlkopfschleimhaut aber gut ertragen zu werden scheinen, sich leicht einführen lassen und keinen Dekubitus veranlassen. T. hofft, daß sich die noch bestehenden Fabrikationsfehler und Mängel in der Konstruktion werden beseitigen lassen.

Kramer (Glogau).

56) V. Hinsberg. Beitrag zur Frage des Überganges gutartiger Kehlkopfgeschwülste in bösartige.

(Archiv für Laryngologie und Rhinologie Bd. XIII. p. 353.)

Verf. schildert einen sehr interessanten Fall, an dem man die in der Überschrift gestellte Frage ausgezeichnet studieren kann: 75jähriger Mann mit walnußgroßer, in der Gegend des rechten Aryknorpels sitzender, dünn gestielter Geschwulst, die total extirpiert wird. Mikroskopische Untersuchung ergibt ein Fibro-Granulom, bedeckt mit Plattenepithel, von zweifellos gutartigem Charakter. 8 Monate später Residiv, das lediglich gutartiger, bindgewebiger Natur war. 3 Wochen darauf werden wieder Geschwulstmassen entfernt, von denen ein Stück besonderes Interesse hatte. Zwar bestand es zum größten Teile auch aus Bindegewebe bzw. Granulationsgewebe mit Plattenepithelüberzug, doch fand sich eine ganz kleine Partie darin, die mit Recht von H. als beginnendes Karzinom angesprochen wird. 16 Monate später wurden dann wieder Geschwulstmassen extirpiert, die sich mikroskopisch als typisch karzinomatös erwiesen. Verf. nimmt zweifellos ein Abhängigkeitsverhältnis von den beiden Geschwulstarten an, wenn er auch die Frage verneint, ob das Karzinom durch Umwandlung der vorher vorhandenen gutartigen Geschwulst entstanden ist. Er glaubt vielmehr, daß es sich um eine Art Narbenkarzinom handelt, für dessen Entstehung die chronisch entzündlichen Vorgänge in der Umgebung der früheren Ansatzstelle des Fibroms die Disposition, und der endolaryngeale Eingriff die Gelegenheitsursache abgegeben haben.

Manasse (Straßburg i/E.).

57) v. Hacker. Totalexstirpation des Larynx ohne Narkose.

(Aus der Innsbrucker wissenschaftlichen Ärztesgesellschaft vom 17. Januar 1903.)

(Wiener klin. Wochenschrift 1903. Nr. 12.)

Die Operation wurde bei einem 62jährigen Pat. wegen Karzinom unter Infiltration der Weichteile mit Akoinlösung und Bepinseln der Schleimhaut mit Antipyrin-Cocainlösung (Kocher) ausgeführt bei hängendem Kopf ohne Tamponkante. Durch einen nach oben verschobenen, doppelt gestielten Hautlappen wurde die im Jugulum fixierte Luftröhrenlichtung auch im hinteren Umfang ganz umsäumt und so vom Rachenraum völlig getrennt. Allgemeinzustand nach der Operation wie vor derselben, nie Andeutungen von Lungenkomplikationen. In drei Monaten Gewichtsunahme von 20 Pfund.

Obwohl die Luftwege nur in der Fistel oberhalb des Manubrium sterni münden und nicht die geringste Kommunikation mit dem Mund-Rachenraum besteht, hat Pat. nach erst vierwöchentlichen Sprechversuchen bereits gelernt, soweit zu sprechen, daß die daran gewöhnte Umgebung ihn vollständig versteht.

Hübener (Dresden).

58) P. Sebileau. La trachéotomie appliquée au traitement des papilomes crico-trachéaux.

(Ann. des malad. de l'oreille etc. 1902. Nr. 4.)

S. entfernte bei einem 34jährigen Pat. ein subglottisches Papillom nach Tracheofissur. Auf Grund der bei diesem und früheren Pat. gemachten Erfah-

rungen empfiehlt er für ähnliche Fälle: 1) die Trendelenburg'sche Lage, durch die die Tamponkanüle entbehrlich gemacht wird. 2) Unmittelbare Naht der Luftröhre. 3) Hervorziehen der Luftröhre vermittels zweier durch ihre Ringe gelegter Seidenfäden. Das Operationsgebiet wird dadurch bedeutend übersichtlicher gemacht.

Hinsberg (Breslau).

59) Spiefs. Ein Fremdkörper im linken Hauptbronchus.

(Deutsche med. Wochenschrift 1903. Nr. 8.)

Es gelang dem Verf. durch direkte Bronchoskopie nach Anlegung einer Trachealfistel einen Knochen von einer Größe von $1\frac{1}{2}$: 2 cm und $2\frac{1}{2}$ mm Dicke aus dem linken Hauptbronchus zu extrahieren, in welchem derselbe beinahe 2 Jahre gesteckt hatte.

Borchard (Posen).

60) Helferich. Über die Entfernung von Fremdkörpern aus den Bronchien und über Bronchustamponade.

(Deutsche Zeitschrift für Chirurgie Bd. LXVII. p. 558.)

H. berichtet über zwei Fälle aus seiner Klinik. Fall 1 war leicht zu erledigen. Ein einjähriges Kind mit einem, wie Röntgen zeigt, Metallröhrchen im linken Bronchus. Nach Ausführung der Tracheotomie wird das Kind mit dem Kopfe stark gesenkt, der Rumpf geschüttelt und geklopft, wonach das Röhrchen in die Wunde kommt und herausgenommen wird. Schwieriger war Fall 2, in dem durch ein originelles Verfahren die Extraktion gelang. Einem 6jährigen Knaben ist ein Bleistiftschoner in die Luftwege geraten, und zwar ebenfalls in den linken Bronchus (Röntgenbefund). Das geschlossene Ende des Bleistiftschoners steht nach unten, das offene nach oben. An letzterem hatte der Knabe gebissen, wodurch er etwas zersackt war, so daß es wie mit Widerhaken an der Bronchialwand festsaß. In Narkose Tracheotomia sup., wonach durch die Wunde der Fremdkörper leicht sondierbar ist. Jetzt wird eine schmale Messingröhre mit einem feinen Gummifinger armiert der Art, daß dieser in leerem Zustande auf das eine Ende der Röhre übergebunden wird. Mit diesem Apparat wird das obere offene Bleistiftschonerende entriert und nun der Gummifinger mit Luft aufgeblasen, wodurch der Fremdkörper an dem Instrument Halt gewinnt und gleichzeitig die geschwellte Bronchialschleimhaut niedergedrückt wird. Hiernach gelang die Extraktion, während welcher freilich auf kurze Zeit die Atmung stark gestört wurde. Nach der Operation pneumonische Erscheinungen, aber guter Endausgang.

H. bemerkt, daß der von ihm für diesen Fall improvisierte Apparat, der der Trendelenburg'schen Tamponkanüle ähnelt, in der Lungenchirurgie vielleicht zur Tamponade eines Bronchus verwertet werden könnte.

Meinhard Schmidt (Cuxhaven).

61) Baldwin. Knife-blade removed from lung.

(Annals of surgery 1903. Nr. 3.)

Ein 28jähriger Mann hatte einen Stich mit einem gewöhnlichen Taschenmesser in die linke Brustseite dicht unterhalb der Achselhöhle erhalten, wobei die Klinge abbrach und in der Brusthöhle verblieb. Die Wunde heilte, jedoch trat allgemeiner Kräfteverfall und eitriger Lungenauswurf ein. An der Stelle, wo die Lunge verletzt war, verdichtete sich das Gewebe, und konnte man über der verdichteten Stelle zahlreiche Rasselgeräusche hören. Eine Röntgenaufnahme bestätigte, daß die Messerklinge in der Lunge saß. Drei Monate nach der Verletzung wurde dicht unterhalb der Hautnarbe 1 Zoll Rippe reseziert, und kam man in einen durch Verwachsungen abgeschlossenen Raum. Mit einer Kornzange gelang es, die etwa Fingerlänge tief im Lungengewebe sitzende Messerklinge zu entfernen. Pat. erholte sich und wurde gesund.

Herhold (Altona).

62) **W. v. Ulatowski.** Beitrag zur Kasuistik operativ behandelter Lungengangrän.

Inaug.-Diss., Kiel, 1903.

Nach einer genauen Zusammenstellung der Literatur, die bis in das Jahr 1726 zurückreicht, teilt Verf. zwei Fälle aus der chirurgischen Klinik zu Kiel mit; der eine mit tödlichem Ausgange, der andere mit Erfolg operiert. Verf. macht besonders auf die Schwierigkeit der Lokalisation der mit Eiter gefüllten Hohlräume aufmerksam und empfiehlt den frühzeitigen operativen Eingriff, dessen Indikation aber von Fall zu Fall zu stellen ist. Das Nähere muß im Original eingesehen werden. **Grosse (Kassel).**

63) **F. Nathan.** Beiträge zur Behandlung der Empyeme im Kindesalter mit besonderer Berücksichtigung der Folgezustände. (Aus der inneren und chirurg. Abteilung des Kaiser und Kaiserin Friedrich-Kinderkrankenhauses in Berlin.)

(Archiv für Kinderheilkunde Bd. XXXVI. Hft. 3 u. 4.)

Verf. veröffentlicht 145 Fälle von Empyema thoracis, darunter 60% Knaben, 40% Mädchen. Im Säuglingsalter standen 22%, im Alter zwischen 1—2 Jahren 20%. Bei 13 Kindern wird positive hereditäre tuberkulöse Belastung angegeben. Alle 13 starben.

Rechtsseitig war das Empyem 79mal, linksseitig 63mal, beiderseitig 3mal. Eine schlechtere Prognose der linksseitigen Empyeme ist nicht nachweisbar. Von den 145 Kindern wurden entlassen geheilt 43, gebessert 4, ungeheilt 5. Gestorben sind 93 = 64%. Bei letzteren sind abzurechnen 32 Kinder, die an interkurrierenden Krankheiten zugrunde gingen oder moribund eingeliefert und nicht mehr operiert wurden. Mithin bleiben 113 Empyeme mit 61 Todesfällen gleich 54%. Schuld an diesem hohen Prozentsatz ist die große Frequenz der Säuglinge (46, von denen 45 starben) und der äußerst erschöpfte Zustand, in dem dieselben in Behandlung kamen, so daß bei 13 Kindern von jedem operativen Eingriffe abgesehen werden mußte. Aber auch die übrigen 33 Säuglinge erlagen bis auf 1, teils wenige Tage, teils 3—7 Wochen nach der Operation der chronischen Eiterung. Die 3 doppelseitigen Empyeme gingen ebenfalls zugrunde. Was die Art des operativen Eingriffes anlangt, so wurde in letzter Zeit fast ausschließlich die Rippenresektion vorgenommen (91mal).

Im Säuglingsalter will Verf. von einer sofortigen Rippenresektion am besten absehen und erst mittels Aspirationsapparat einen Teil des Exsudates entleert wissen, um durch das plötzliche Ausströmen desselben verursachte allzu große Druckschwankungen einzelner innerer Organe, besonders des Herzens, zu vermeiden.

34 Empyemkinder konnte Verf. nach 1—11 Jahren nachuntersuchen, und war das Allgemeinbefinden durchschnittlich ein gutes. Nur in einem Falle wurde Tuberkulose konstatiert. In keinem der resezierten Fälle waren Knochendefekte zurückgeblieben. Bei fast allen Pat. bestand Rétrécissement thoracique.

A. Niché (Breslau).

64) **Kern.** Ein Fall von akutem Empyem, durch ausgedehnte Rippenresektion geheilt.

(Deutsche militärärztl. Zeitschrift 1903. Hft. 2.)

In dem geschilderten Falle fühlte sich Verf. durch das Schlechterwerden des Allgemeinzustandes des Pat. veranlaßt, bereits 4½ Wochen nach der einfachen Empyemoperation eine ausgedehnte Rippenresektion mit Sch ede'schem Haut-Muskellappen vorzunehmen. Der Haut-Muskellappen wurde zunächst nach innen um den oberen Wundrand umgeschlagen und erst später sekundär an die entsprechenden Hautstellen zum Verschuß der Höhle angenäht. Nach der Operation entfaltete

sich die äußerst kollabierte Lunge wieder, der Kranke erholte sich und wurde geheilt. Verf. glaubt, daß die die Wundhöhle ausfüllenden Granulationen nicht von außen in die Pleurahöhle hineinwachsen, sondern daß sie autochthon auf der Pleura entstehen.

Herhold (Altona).

65) T. Plass. Über Thorakoplastik.

Inaug.-Diss., Kiel, 1903.

Verf. empfiehlt bei alten Empyemen nach dem von Schede angegebenen und von anderen Autoren etwas umgemodelten Verfahren eine möglichst ausgiebige Rippenresektion (2.—10. oder 11.) und Entfernung der pleuritischen Schwarten. Hiersu teilt er sechs Fälle mit, die mit gutem Erfolge in der chirurgischen Klinik zu Kiel operiert sind. Zum Schluß folgen noch einige Bemerkungen über die Veränderungen in der Form und Gestaltung der Rippe, die sie bei derartigen Erkrankungen erleidet.

Grosse (Kassel).

66) H. Ebbinghaus. Ein Fall von subakut verlaufender traumatischer Herzruptur mit Tod am 9. Tage.

(Deutsche Zeitschrift für Chirurgie Bd. LXVII. p. 176.)

Ein Fall aus der chirurgischen Klinik in Zürich, im pathologischen Institut daselbst obduziert. Ein 12jähriges Mädchen stürzt aus einem Fenster der fünften Etage auf den gepflasterten Hof, wobei sie einen Bruch des linken Oberarmes und des Beckens, sowie Kontusionen der Herzgegend und des Gesichtes davonträgt. Der bei der Aufnahme unregelmäßige und hier und da aussetzende Puls betrug am 2. Tage 128, wurde regelmäßig und gut, sank auf 110. 9 Tage lang schienen die Rekonvaleszenz ganz ungestört, dann aber trat plötzlich erschwerte Atmung und innerhalb weniger Minuten der Tod ein. Sektion. Hämoperikardium, ca. 130 g Blut im unverletzten Herzbeutel. Im Herzen eine Rißstelle im Sulcus interventricularis, 2 $\frac{1}{2}$ cm unterhalb der Pulmonaliswurzel. Rißöffnung klein und rund, gedeckt durch ein epikardiales Häutchen. Der Riß läßt sich mit einer Sonde bis in den linken Ventrikel hinein verfolgen. Im Konus pulmonalis gegen das Septum ventriculorum eine myomalakische, prominente, erweichte Stelle. In der vorderen und rechten Semilunarklappe der Pulmonalis erbsengroße umschriebene Klappenhämatome.

E. deutet den Fall so, daß das Trauma bzw. die auf die Herzgegend einwirkende Kontusion zunächst nur eine Kontinuitätsverletzung an der Ventrikelinnenseite bewirkte, und zwar sei diese durch eine Art Überstreckung oder Überbiegung entstanden, analog gewissen Brüchen der Tabula interna des Schädels oder gewissen Nierenrupturen. Es folgten Aufwühlungen des Risses durch das von den Herzkontraktionen in diesen eingedrückte Blut, des weiteren ischämische Muskelerweichungsherde im Myokard, veranlaßt durch Gefäßkompression im Myokard nahe der Rißstelle. Schließlich Einriß des Epikard und Tod durch »Herztamponade«, d. h. Hämoperikardium. Was die interessanten gleichzeitig gefundenen Klappenhämatome der Pulmonalklappen betrifft, so scheint bei der einen Klappe auch ein Endokardriß bestanden und durch diesen sich das Herzblut ins Gewebe der Klappe gedrängt zu haben; bei der anderen Klappe greift das Hämatom derselben über die Klappeninsertionstelle hinaus auf die Herzmuskulatur über, so daß es fraglich ist, ob nicht hier der Anfangspunkt der Blutung zu suchen ist.

Das verletzte Herz ist auf einer kolorierten Tafel gut abgebildet. In der Besprechung des Falles ist die Literatur der Herzverletzungen bzw. der Herzrupturen sorgfältig herangezogen.

Meinhard Schmidt (Cuxhaven).

67) S. Stanković. Ungewöhnliche Verletzung des Herzens.

(Liečnički viestnik 1903. Nr. 4. [Kroatisch.])

Selbstmordfall, der gerichtlich obduziert wurde. Der linke Lungenflügel war von Knochenfragmenten verletzt, welche das Geschoß von der siebenten Rippe abgesprengt hatte, während es selbst nur das Herz lädierte, und zwar so, daß es die vordere Wand des linken Ventrikels perforierte und vom Blute wieder durch

dieselbe Öffnung herausgeschleudert wurde. Es wurde nämlich sonst nirgends am Herzen eine zweite Öffnung gefunden, durch die das Geschoß hätte austreten können. Verf. erklärt den Fall folgendermaßen: Der Schuß wurde während der Expiration abgefeuert, so daß das Geschoß nicht die Lunge verletzte, es kam während der gleichseitigen Systole ins Herz, wo es einen Widerstand für das weitere Vordringen im herausströmenden Blute fand, das sogar das Geschoß durch dieselbe Öffnung herausschleuderte, so daß es dann im Blute im Sinus pleuralis gefunden wurde.

v. Cačković (Agram).

68) O. Riethus. Über einen Fall von Schußverletzung des Herzens mit Einheilung des Projektils nebst experimentellen Untersuchungen über Fremdkörper im Herzen.

(Deutsche Zeitschrift für Chirurgie Bd. LXVII. p. 414.)

Ein Referat über diese Arbeit ist entbehrlich, da ihren Inhalt Trendelenburg, aus dessen Klinik die Beobachtung stammt, auf dem 1902er Chirurgenkongreß vorgetragen und ein diesbezügliches Autoreferat in unserem Blatte 1902, Beilage zu Nr. 26 p. 69 gegeben hat. Die R.'sche Arbeit interessiert aber durch die genaue Mitteilung der klinischen Details der einzig dastehenden Beobachtung, durch deren eingehende epikritische Durchsprechung, durch die ausführliche Beschreibung der Tierexperimente, sowie die beigefügten Röntgenbilder und sonstigen Figuren, welche die Brust des Kranken mit der Stelle des Einschusses, ferner einen ideellen Querschnitt durch seine Brust mit Bezeichnung des Situs der Kugel im Herzen, endlich Herzpräparate mit Kugleinheilungen von den Versuchshunden darstellen.

Meinhard Schmidt (Cuxhaven).

69) W. J. Predtetschenski. Dermoidcyste in der Brusthöhle.

(Praktischeski Wratsch 1903. Nr. 3 u. 4.)

Pat., 19 Jahre alt, seit 2 Jahren krank. Respirationsbeschwerden, Husten, einmal mit Blut im Auswurf. Brustumfang links 43, rechts 47 cm. Vorn von der 2.—4. Rippe totale Dämpfung, fehlender Fremitus; hinten unten volle Dämpfung, an der Axillarlinie zwischen beiden Dämpfungen Schall heller. Keine Mikroorganismen im Auswurf. Probepunktion vorn und hinten — dicke, eitrige Flüssigkeit mit Fett und Cholestearin. Allgemeinzustand gut. Diagnose: Inkapsuliertes Empyem. Resektion der 7. Rippe in der vorderen Axillarlinie; etwa 800 cem dicke Flüssigkeit mit festen Bröckeln und Haaren wurden entfernt; nach der Operation stieg die Temperatur. 2 Wochen später Eiter hinten unter dem Schulterblatt; Resektion der 9. Rippe, Drainage der Höhle. Nach und nach dehnte sich die Lunge aus, und die Höhlen wurden kleiner. Ein aus der Cystenwand entferntes Stück zeigt den Bau der Haut mit Talg- und Schweißdrüsen.

Der Fall ist der 40. in der Literatur. Achtmal wuchs die Cyste nach oben zum Hals, in den übrigen Fällen nach unten rechts oder links; 13mal perforierte sie in die Bronchien (Haare im Auswurf), 8mal verlief sie unter dem Bilde eines inkapsulierten Empyems; einmal kommunizierte die Cyste mit dem Perikard; einmal lag sie über dem Perikard und nahm den oberen Lungenlappen ein. — Diagnostisch wichtig ist das Vorhandensein der Haare (im Auswurf, in der durch Probepunktion mit starkem Trokar gewonnenen Flüssigkeit), das Entstehen bei jungen Personen, der gute Allgemeinzustand, das Fehlen von Tuberkulose, Aktinomykose und Echinokokken. Die Diagnose ist in vielen Fällen möglich. Die Prognose ohne Operation ungünstig. Operiert wurde 12mal; 3mal wurde die Cyste extirpiert (Heilung), in den übrigen Fällen begnügte man sich mit mehr oder weniger breiter Inzision und Drainage. Nur einmal trat nach 6 Wochen der Tod ein infolge Sepsämie (Mandlebaum). Glückel (Kondal, Saratow).

Originalmitteilungen, Monographien und Separatabdrücke wolle man an Prof. E. Richter in Breslau (Kaiser Wilhelmstraße 115), oder an die Verlagsbuchhandlung Breitkopf & Härtel, einsenden.

Zentralblatt für C H I R U R G I E

herausgegeben

von

E. von Bergmann, F. König, E. Richter,
in Berlin, in Berlin, in Breslau.

Dreißigster Jahrgang.

Wöchentlich eine Nummer. Preis des Jahrganges 20 Mark, bei halbjähriger
Vorauszahlung. Zu beziehen durch alle Buchhandlungen und Postanstalten.

Nr. 29.

Sonnabend, den 18. Juli.

1903.

Carl Gussenbauer.

Geboren am 30. Oktober 1842 in Ober-Vellach (Kärnten).

Gestorben am 19. Juni 1903 in Wien.

Aus einem Leben reich an Arbeit, reich an Erfolgen, aus einem großen Wirkungskreis, dem seine Kräfte noch für lange Jahre in höchstem Maße gewachsen schienen, aus einem glücklichen Familienkreise wurde Carl Gussenbauer scheinbar plötzlich entrückt; doch hatte die Krankheit, die seinen Tod herbeiführte (Myokarditis), ihm schon qualvolle Monate bereitet, ohne seine Tatkraft zu brechen. Wer ihn erst als reifen Mann kennen lernte, dem mochte er in seiner Besonderheit erscheinen wie ein erraticer Block, durch mächtige Naturkräfte von weither in eine fremde Umgebung getragen; denn er war anders geartet, als seine lebensfrohen österreichischen Landsleute, anders als die meisten modernen Menschen. Der ernste Mann war schweigsam, was er sprach war wohl überdacht und treffend; er war so wortkarg und aller leeren Form feind, daß man kaum je eine Phrase der bloßen Höflichkeit aus seinem Munde hörte. Ohne Vorurteil und mit scharf kritischem Auge betrachtete er die Dinge und nahm Neues nur vorsichtig auf, Erprobtes aber hielt er fest.

Seine Lebensauffassung war die des Philosophen, der Wert des Daseins schien ihm gering, und doch war sein frei gewählter Beruf der ärztliche, der auf der höchsten Wertschätzung des Lebens beruht.

Dieser scheinbare Gegensatz kann daher, daß der nach strengen Prinzipien oft rücksichtslos handelnde Mann einen unerschöpflichen Schatz von Güte im Herzen trug, den er gern unter rauher Hülle verbarg, als wäre es nicht manneswürdig, weiche Regungen zu zeigen.

Die Freunde aus der Jugendzeit blieben ihm in warmer Liebe zugetan, jeder von ihnen zu jedem Opfer bereit; die ihn später im Leben kennen lernten, verehrten ihn nicht nur als Mann der Wissenschaft, sondern auch wegen seiner Objektivität, wegen seines Wohlwollens, seiner Gerechtigkeit und wegen der unerschütterlichen Tatkraft, die ihn den geraden Weg zu dem als würdig erkannten Ziele führte. Diese Eigenschaften machten ihn auch stets zum Führer einer Gruppe von Gesinnungsgenossen, zu einem Führer, unangreifbar dadurch, daß er nie selbstische, nie unedle Zwecke verfolgte. Als Gelehrter, als praktischer Chirurg, als Freund der Jugend war er der Gegenstand der Verehrung und Liebe seiner Schüler.

Wieso entwickelte sich Gussenbauer gerade so eigenartig? Die Keime dazu lagen natürlich in ihm, aber wie viele Keime werden bei jeder Entwicklung einer Persönlichkeit unterdrückt — Neigung und Schicksale treffen die Auslese.

Als ein Kärntner Dorfjunge kannte er keine Weichlichkeit, war frühzeitig an mutiges Tun gewöhnt. Das Leben im Gebirge weckte den Sinn für die Natur, des Vaters ärztlicher Beruf mag dem Knaben die Richtung für später gegeben haben, trotzdem ihn der Vater, der für viele Kinder zu sorgen hatte, für den geistlichen Stand bestimmen mußte, denn nur dadurch konnte ihm das Studium an einem Gymnasium zugänglich gemacht werden. Ehe das Gymnasium erledigt war, entschied Gussenbauer selbst über sein weiteres Schicksal. Er ging dann nach Wien und studierte Medizin. Seine Kraft reichte aus, ein eifriger Student zu sein und zugleich durch Erteilen von Unterricht seinen Lebensunterhalt zu erwerben; seine Kraft reichte aus, auch nach vollendetem Studium (1867) den Zielen zuzustreben, die seine Lehrer: Hyrtl, Brücke, Skoda, Rokitsansky, Schuh ihm gezeigt hatten, und ein glückliches Geschick führte ihn (1869) als »Operationszögling« an die Klinik Billroth's. Da mag der erste Sonnenschein leuchtend und erwärmend in das Herz des einsam Strebenden gedrungen sein; da schloß er die Freundschaftsbündnisse, die bis zum Ende dauern sollten, da sah er das Beispiel des genialen Meisters, der für seine Schüler nicht nur Belehrung hatte, sondern auch Herzensgüte, der sie behandelte als gehörten sie seiner Familie an, und sie förderte, nicht nur in der Wissenschaft sondern auch im Leben. Was an Güte im Herzen Gussenbauer's schlummerte, wie verschüttet von der Not des Lebens, das mag damals geweckt und einer reicheren Entwicklung entgegengeführt worden sein.

Von da an ging es mit raschen Schritten vorwärts: er wurde klinischer Assistent (1872) und lieferte in jener Zeit wertvolle wissenschaftliche Arbeiten (die Themen dieser Arbeiten waren: die Heilung

von Muskelwunden, die Verbreitung des Epithelkrebses auf Lymphdrüsen, die Pigmentbildung in melanotischen Sarkomen, die Knochenentzündung der Perlmutterdrechsler, die erste durch Th. Billroth ausgeführte Kehlkopfexstirpation, die künstliche Knochentrennung in der Orthopädie, die partielle Magenresektion u. a.).

Schon nach drei Jahren (1875) wurde er (auf Billroth's Empfehlung) als Professor der Chirurgie an die Universität in Lüttich berufen. Er brachte es fertig, im Laufe der wenigen Monate bis zum Antritt dieser Stellung, die französische Sprache, von ihren Rudimenten beginnend, so zu erlernen, daß er sogleich seine Vorträge in dieser Sprache halten konnte.

In Lüttich waren damals die Verhältnisse für einen Fremden schwierig, doch erwarb sich Gussenbauer schon nach kurzer Zeit durch seine Persönlichkeit und seine Leistungen ein so großes und allgemeines Ansehen, daß er sogar die Wahl seines Nachfolgers treffen konnte, als er drei Jahre später (1878) die chirurgische Klinik in Prag übernahm. Dort wurde er wegen seiner persönlichen Bedeutung, wegen seines festen, unbeugsamen Charakters, dem wohl die bisher in hartem Kampf errungenen Erfolge einen herrischen Zug beigefügt hatten, und wegen seines tapferen Deutschtums bald zur führenden Persönlichkeit der medizinischen Fakultät, ja der Universität, die ihn im Jahre 1887 zum Rector magnificus wählte.

Im Jahre 1894 wurde er als Nachfolger Theodor Billroth's an die Wiener Universität berufen. Auch hier gewann er bald eine einflußreiche Stellung an der medizinischen Fakultät. Die Integrität seines Charakters, seine wohlwollende Gesinnung, seine Gerechtigkeitsliebe machten ihm Freunde, und wer hätte sich als Gegner eines solchen Mannes bekennen wollen! Die Ärzte Wiens gaben ihm (vor vier Jahren) einen Beweis ihres Vertrauens und ihrer Verehrung durch seine Wahl zum Präsidenten der Ärztekammer, die Universität Wien ehrte ihn durch die Wahl zum Rector magnificus. Seine Amtsführung wurde durch den Tod abgeschnitten. Die Universität Wien erwies dem Toden alle Ehren.

Seine Freunde teilen den Schmerz seiner verwaisten Familie und beklagen den Verlust eines Mannes, dessen Lebensgang und dessen Charakter wert sind, den heranreifenden Generationen ein Vorbild zu sein.

Die wissenschaftlichen Arbeiten Gussenbauer's seit seiner Berufung nach Prag sind zahlreich und behandeln Themen aus verschiedenen Gebieten der Chirurgie. Ihre Aufzählung an dieser Stelle darf wohl unterbleiben, sie sind ja im Zentralblatt registriert. Durch seine wissenschaftlichen Leistungen, sein umfassendes Wissen in allen Gebieten, durch seine unübertroffene Technik als Operateur, durch die Vortrefflichkeit seines Charakters stand Gussenbauer in der ersten Reihe der Chirurgen unserer Zeit.

Die »Deutsche Gesellschaft für Chirurgie«, deren Kongresse er seit vielen Jahren regelmäßig besuchte, wählte ihn im Jahre 1895 zum Vorsitzenden.

Er war einer der Herausgeber des »Archiv für klinische Chirurgie«, der »Zeitschrift für Heilkunde« und der »Wiener klin. Wochenschrift«.

R. Gersuny.

Inhalt: Carl Gussenbauer †.

J. Borellus, Eine neue Modifikation der Maydl'schen Operationsmethode bei angeborener Blasenektomie. (Original-Mitteilung.)

1) **Jensen**, Pneumokokkenperitonitis. — 2) **Friedländer**, Tuberkulöse Peritonitis. — 3) **Grünelsen**, Subphrenische Abszesse. — 4) **Pauchet**, 5) **Cavazzani**, Zur Radikaloperation der Eingeweidebrüche. — 6) **Brehm**, Volvulus der Flexura sigmoidea. — 7) **Prutz**, Enteroanastomose. — 8) **Sternberg**, Mastdarmfisteln. — 9) **Witzel**, 10) **Wenzel**, Mastdarmkrebs.

11) **Ferratoni**, Bauchverletzungen. — 12) **Lücke**, Ileus bei tuberkulöser Peritonitis. — 13) **Federmann**, Ileus nach Perityphlitis. — 14) **Fix**, Peritonitis bei Typhus. — 15) **Krjnkow**, Femorale Blasenbrüche. — 16) **Kapsammer**, Intravesikale Entfernung von Bassininähten. — 17) **Schopf**, Hernia obturatoria. — 18) **Dehlo**, Zwerchfellbruch. — 19) **Alvarez**, Magen-schwür. — 20) **Kelling**, Magenkrebs. — 21) **Dollinger**, Gastroenterostomie und Jejunostomie. — 22) **Hiltl**, Darmstein. — 23) **Rasumowski**, Dünndarmstrikturen. — 24) **Moszkowicz**, Darmvorfall. — 25) **Brown**, Talma'sche Operation. — Berichtigung.

Eine neue Modifikation der Maydl'schen Operationsmethode bei angeborener Blasenektomie.

Von

Prof. **J. Borellus**, Lund i/Schweden.

Bei den schwersten Fällen von Blasenektomie, wo die Diastase in der Schamfuge bedeutend ist, wie auch bei Fällen, wo bereits eine andere Operationsmethode erfolglos zur Anwendung gekommen ist, ist der Maydl'sche Eingriff ohne Zweifel berechtigt als der einzige, der zu einem einigermaßen guten funktionellen Resultate führen kann. Zudem scheint die Spezialliteratur der letzten Jahre ja auch zu zeigen, daß diese Operationsmethode mehr und mehr in Aufnahme kommt.

Die größten Bedenken bei der Maydl'schen Methode machen sich ohne jede Frage im Hinblick auf die durch Implantierung des Blasengrundes in den Darm gesteigerte Infektionsgefahr für die Nieren geltend.

Jede Modifikation dieser Methode, die darauf abzielt, genannte Gefahr nach Möglichkeit zu vermindern, muß somit als rationell und beachtenswert betrachtet werden.

Bei Gelegenheit eines klinischen Vortrages, in dem ich über die Vor- und Nachteile der Maydl'schen Methode sprach und ebenfalls einen hierfür seiner Zeit von Gersuny gemachten Modifizierungsvorschlag erwähnte und einer Kritik unterzog, schlug einer von meinen Assistenten, Dr. W. Berglund vor, man solle durch eine Anastomose an der Wurzel der Flexura sigmoidea zwischen der ab- und zuführenden Schlinge die Fäces vom Colon descendens direkt

in den Mastdarm leiten, um sie auf diese Weise nicht an dem in die Flexura sigmoidea implantierten Blasengrunde unmittelbar vorbeipassieren zu lassen.

Den Fall nun, den ich bei dieser Gelegenheit — am 16. Februar 1903 — zu operieren hatte, gedachte ich nach diesem Vorschlage zu behandeln, doch mußte ich wegen der Form der Flexur, die die Anlage einer Anastomose in obenerwähnter Weise als fast unausführbar erscheinen ließ, von meinem Vorhaben Abstand nehmen. Die Flexur war nämlich im ganzen ziemlich klein und an ihrer Basis breit, so daß die ab- und zuführenden Schlingen an der Wurzel ca. 15—20 cm voneinander getrennt waren.

Der Fall betraf einen 24jährigen Mann, K. O. Z., der zuvor nicht in Behandlung gestanden hatte. Die Ektopie war vollständig; die Diastase in der Schamfuge betrug 9 cm; die Operation fand statt am 16. Februar 1903. Die Blase wurde umschnitten und abgelöst, die Ureteren wurden mobilisiert; in die Kuppel der hervorgezogenen Flexura sigmoidea wurde ein Längsschnitt gemacht und der Blasengrund mitsamt den Ureteren implantiert, nachdem er durch Exzision der überflüssigen Blasenwandteile zu einer elliptischen Partie umgeformt worden war. Die Heilung ging ohne Urin- und Sterkoralfistel vor sich. Der Zustand des Pat. gleich nach der Operation war zufriedenstellend; er hatte völlige Kontinenz und konnte den Urin etwa 6—8 Stunden halten; am 21. März Temperaturerhöhung, Frösteln, Abgang von Blut mit dem Urin; mehrere ähnliche Anfälle folgten späterhin; schließlich zeigten sich deutlich urämische Symptome, und am 29. Mai trat der Tod ein.

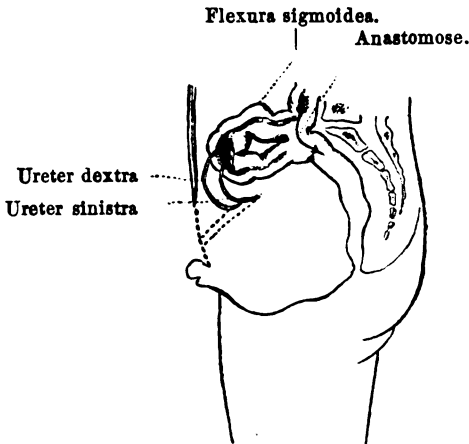
Die Sektion ergab Pyelitis und suppurative Nephritis beiderseits. Hier liegt also ohne Frage eine aufsteigende Infektion vor, die schließlich zu einer suppurativen Nephritis und Urämie mit Exitus letalis, drei Monate nach der Operation führte.

Es läßt sich nicht von der Hand weisen, daß der unglückliche Ausgang hier in direktem Zusammenhange mit der Implantation des Blasenteiles in den Darm steht.

Am 9. April 1903 hatte ich wiederum Gelegenheit, einen solchen Fall zu operieren. Hier war die Flexur ganz besonders für die Anlage einer Anastomose zwischen der ab- und zuführenden Schlinge in der Nähe der Wurzel geeignet.

Der Fall betraf einen 14jährigen Jüngling A. O., der zuvor nicht behandelt war. Es lag vollständige Ektopie vor bei einer Diastase von ca. 4—5 cm in der Schamfuge. Die Operation fand am 9. April 1903 statt. Die Blase wurde umschnitten und abgelöst, die untere Partie zuerst und darauf die obere unter gleichzeitiger Öffnung des Bauchfelles. Bei Ablösung der lateralen Partien wurde genau auf die Lage der Ureteren acht gegeben. Nachdem die ganze Blase dann abgelöst und nur noch mittels der Ureteren befestigt war, wurden diese vorsichtig mobilisiert in der Weise, daß die Blase einige Centimeter vorgerückt werden konnte. Hierauf wurde die Peritonealhöhle nach oben hin etwas weiter als zuvor geöffnet und die Flexur aufgesucht und hervorgezogen; sie wies eine bedeutende Größe auf, war jedoch an der Wurzel schmal; sie wurde ganz und gar aus der Bauchwunde hervorgenommen und an ihrer Wurzel eine laterale Anastomose von 5—6 cm Länge zwischen der ab- und zuführenden Schlinge angelegt, die dann durch Seidennähte in drei Etagen verschlossen wurde. Hierauf wurde die Flexur so reponiert, daß nur noch ihre Kuppel vorn in der Wunde lag. Jetzt wurde

ein Längsschnitt in den Darm, und zwar in ein Lig. long. gelegt und hier der elliptisch geformte Blasengrund mit den Ureteren implantiert (siehe Fig.). Die



innere Etage der Suturen wurde mit Katgut, die äußere mit Seide angelegt. Darm und Blasengrund wurden versenkt und die Bauchhöhle geschlossen, wobei jedoch die unteren Peritonealsuturen die Flexur faßten. Die Hautnähte wurden mit Silkwormgut angelegt. Heilung ohne Urin- oder Sterkoral fistel. Die Hautnähte wurden am 18. April herausgenommen. Der Pat. wurde am 16. Mai 1903 aus der Klinik entlassen. Er besitzt völlige Kontinenz und vermag den Urin drei Stunden in der Regel zu halten, zuweilen jedoch länger. Sein Allgemeinbefinden ist gut.

Natürlich ist es zu früh, sich bei diesem Falle über das definitive Resultat zu äußern. Ich habe indessen darüber schon jetzt berichten wollen, um die praktische Durchführbarkeit (zum mindesten in gewissen Fällen) dieses theoretisch wohlbegründeten Vorschlages betreffs der Anastomose an der Flexur zu zeigen und dadurch zu weiteren Versuchen mit dieser kleinen Modifikation des Maydl'schen Operationsverfahrens aufzumuntern.

Die Operation weist also folgende fünf Hauptmomente auf:

- 1) Umschneiden und Ablösen der Blase und Zuformen eines genügend großen elliptischen Stückes des Blasengrundes mit den Ureteren.
 - 2) Öffnung der Bauchhöhle in der Ausdehnung, daß die Flexura sigmoidea vollständig hervorgezogen werden kann.
 - 3) Anlegung einer lateralen Anastomose zwischen der oberen und unteren Flexurschlinge in möglichster Nähe der Wurzel.
 - 4) Längsschnitt in die »Kuppel« der Flexur und Implantation des Blasengrundes daselbst.
 - 5) Bauchsuturen.
- Lund, Juni 1903.

1) J. Jensen. Über Pneumokokkenperitonitis.

(v. Langenbeck's Archiv Bd. LXIX. Hft. 4; Bd. LXX. Hft. 1.)

Dem Verf. gelang es, bei einer größeren Reihe von Versuchstieren mittels einer in indifferenten Flüssigkeit injizierten Menge von Pneumokokken eitrige Peritonitis zu erregen. Die Mikrobennengen, aus 24stündigen Kulturen getöteter Tiere bestehend, waren dabei weit geringer, als die von früheren Forschern angewendeten; auch bedient sich J. keiner Beihilfe durch Schädigung der Serosa, Herab-

setzung der Resorption oder Infektion des Bauchfells. Bei einigen Tieren kam es auch zu Perikarditis und Pleuritis. Mit Wallgren ist J. darin einig, daß die Phagocytose im Peritoneum eines der Hilfsmittel des Organismus ist, welche zur Überwindung einer peritonealen Infektion dienen; aber sie ist weder das einzige noch das wesentlichste Hilfsmittel. Da die Bauchhöhle ein Lymphraum ist und in rascher Kommunikation mit dem Kreislauf steht, ist es unmöglich, die Vorgänge im Peritoneum als lokale Erscheinungen zu studieren; dieselben müssen im Zusammenhang mit dem übrigen Organismus betrachtet werden, vor allem mit Untersuchung des Übergangs der Mikroben in das Blut. Auch in dieser Hinsicht wurde das Tierexperiment zu Rate gezogen: man konnte frühestens 4—5 Minuten nach der Injektion ins Bauchfell Pneumokokken im Blute nachweisen, und zwar bei allen Versuchen. Im Blute derjenigen Tiere, welche längere Zeit lebten, konnte J. stets Pneumokokken, wengleich auch in spärlicher Menge, zuweilen erst nach mehrtägigem Stehen der Kulturen im Thermostat nachweisen. Kurz vor dem Tode trat merkbare Zunahme der Mikroben ein. Bei einem Tiere waren die Pneumokokken nach 16 Tagen aus dem Blute verschwunden, aber aus dem Bauchfell noch nachzuweisen. Verschwanden die Mikroben aus dem Blute, so war das Tier als gerettet zu betrachten, selbst wenn solche im Bauchfellraum noch gefunden wurden. Der Resorption wird eine sehr große Bedeutung beigelegt und die Auffassung Noetzel's für irrig erklärt, daß die überlegene Widerstandskraft des Peritoneums nicht so sehr auf der Resorption als vielmehr auf der großen baktericiden Kraft der Peritonealflüssigkeit und ihrer Zellen beruhe. Durch die rasche Aufsaugungsfähigkeit des Bauchfells geschieht es aber, daß der entscheidende Kampf bei peritonealer Infektion gar nicht im Peritoneum, sondern im Kreislauf, im ganzen Organismus stattfindet.

In dem zweiten, klinischen Teile der Arbeit stellt Verf. 86 Fälle aus der Literatur zusammen, zu denen er die stattliche Zahl von 20 neuen fügt. Auf Grund dieser gesamten Beobachtungen läßt sich feststellen, daß die Pneumokokkenperitonitis im ganzen eine seltene Komplikation der Pneumonie ist. Die Pneumokokken können auf verschiedenen Wegen in das Peritoneum gelangen, durch die Bauchwand, aus der Pleura, durch das Diaphragma, auf dem Wege der Blutbahn, aus den Genitalorganen, aus dem Intestinalkanal und schließlich aus einem der anderen Bauchorgane. Merkwürdig ist, daß die Entstehung einer Pneumokokkenperitonitis auf dem Blutwege erwiesenermaßen sehr selten ist, obschon das Blut bei krupöser Pneumonie stets Kokken enthält. Häufiger als man annimmt, dürfte vielleicht die Entstehung puerperaler Endometritiden und Peritonitiden durch den Pneumokokkus sein. Ausführlicher sind dann noch die Beziehung der Pneumokokken zu dem Darmkanal besprochen. Trotzdem dieselben auf saurem Nährsubstrat nicht gedeihen, ist es doch nicht unwahrscheinlich, daß sie den normalen sauren Magen-

saft passieren — ist dieser alkalisch, so geht es noch leichter — und als pathogene Organismen wirken können. Unter seinen 20 Fällen nimmt J. die Entstehung der Peritonitis 11mal durch Infektion vom Darmkanal aus an. Eine kräftige Stütze für diese Mutmaßung findet er in dem Nachweis von Pneumokokken im Darminhalt, der ihm einige Male gelang. Auffallend erschien ihm ferner, daß er im appendicitischen Eiter einen in allen Beziehungen dem Pneumokokkus ähnlichen Mikroben häufig vorfand, und er hält ihn für den Eitererreger, der im Wurmfortsatz am häufigsten vorkommt. Durch Fütterungsversuche mit Pneumokokken ließ sich feststellen, daß diese Mikroorganismen auch durch die unversehrte Darmwand hindurchdringen können, was ja im Gegensatz zu der allgemein anerkannten Ansicht von der Durchlässigkeit der Intestinalwandung von Seiten der Bakterien steht. Was die prädisponierenden Ursachen betrifft, so hatten nur in wenig Fällen die Pat. vorher eine Pneumonie gehabt. — Pathologisch-anatomisch kennzeichnet sich die Pneumokokkenperitonitis durch die Neigung, Pseudomembranen zu bilden, durch welche eine Umkapselung und Begrenzung der Bauchfellentzündung bewirkt wird. Gerade diese umschriebene Peritonitis kommt am häufigsten bei Kindern vor, ist subumbilikal gelegen und bricht gern durch den Nabel selbst durch. Die Ursache dieser Eigenart ist noch nicht recht aufgeklärt. Die diffuse Pneumokokkenperitonitis ist nicht wesentlich von anderen Peritonitiden verschieden; es finden sich nur relativ wenig fibrinopurulente Membranen; oft teilt sich das Exsudat in zwei Schichten, in eine seropurulente freie Flüssigkeit und Beläge an den Organen. Mitunter sind gleichzeitige Veränderungen am Nahrungskanal vorhanden, und besonders bei Kindern dürften die Erkrankungen dieses Systems die häufigste Veranlassung zur Pneumokokkeninfektion der Bauchhöhle geben.

Die metapneumonische Pneumokokkenperitonitis kann sich schleichend ohne Symptome oder mit leichten Erscheinungen entwickeln, oder andere Leiden und Komplikationen verwischen das Krankheitsbild. Die Peritonitis kann nach dem Ablaufe der Pneumonie sehr heftig und plötzlich auftreten und im Laufe weniger Tage zum Tode führen; aber die Bauchfellerkrankung kann auch von Anfang an als Hauptleiden auftreten und die Pneumonie fast verdecken.

Diagnostisch besteht zwischen der Pneumokokkenperitonitis bei Erwachsenen und Kindern ein wesentlicher Unterschied. Bei ersterer ist die Erkenntnis des Leidens selten möglich gewesen, dagegen bietet die umschriebene primäre Erkrankung der Kinder ein so typisches Bild, daß man imstande ist, die Diagnose zu stellen. Man hat dabei besonders auf folgende Merkmale zu achten: auf den jäh auftretenden Unterleibsschmerz, Erbrechen, Diarrhöe und Fieber. Nach Ablauf kürzerer oder längerer Zeit tritt ein Nachlassen der beunruhigenden Anfangssymptome ein. Dann bildet sich rasch ein Exsudat mit Neigung zur Abkapselung unterhalb des Nabels. Trotz-

dem bleibt bei dem Wechsel der Erscheinungen die Diagnose oft schwierig gegenüber anderen Erkrankungen, wie Appendicitis, Typhus und tuberkulöser Peritonitis. Natürlich muß die klinische Diagnose durch den bakteriologischen Befund des Eiters event. des Blutes sichergestellt werden. Im letzteren sind bei der Pneumokokkenperitonitis nach Ansicht des Verf. stets Pneumokokken zu finden. Die Therapie ist selbstverständlich in den Fällen, welche nicht wegen anderer Erkrankungen trostlose Aussichten geben, eine chirurgische, welche freilich oft erst nach Abkapselung des Exsudates eintreten soll.

E. Siegel (Frankfurt a/M.).

2) G. Friedländer. Zur Frage der Behandlung der tuberkulösen Peritonitis.

(v. Langenbeck's Archiv Bd. LXX. Hft. 1.)

Eine hämatogene Infektion des Bauchfells mit Tuberkelbazillen ist auf dem Sektionstisch überaus selten nachweisbar. Die Regel ist, daß die Infektion von in oder neben der Bauchhöhle befindlichen Organen, zu denen auch die Lymphgefäße und Lymphdrüsen des Mesenteriums gehören, aus erfolgt. Ob das Serosaendothel Tuberkelbazillen durchtreten läßt, ohne selbst geschädigt zu sein, ist nicht nachweisbar. Häufig findet man Stellen, wo über dem Tuberkel die Endotheldecke fehlt, ebenso trifft man öfters sichtbare Durchbrüche in die Bauchhöhle an. Gewöhnlich wird die Infektionsquelle durch Verwachsungen abgeschlossen, welche gerade in dem Peritonealraum leicht entstehen. Unter 88 Sektionen fand sich 5mal eine Kombination mit Lebercirrhose. Außer dem Offenbleiben resp. dem Verschuß des Infektionsherdes und den vorhandenen Circulationsverhältnissen sind von Wichtigkeit für den Verlauf der tuberkulösen Peritonitis die Konstitution des Individuums und die Art und Virulenz der infizierenden Bakterien. Unter den bekannteren klinischen Symptomen des Leidens ist das acholische Aussehen des Stuhles erwähnt, das sich hier und da vorfindet, und das sich nach Nothnagel aus der Kachexie erklären läßt. Als Todesursache, welche bei den von F. seziierten Fällen von tuberkulöser Peritonitis zu konstatieren war, ist die äußerste Abmagerung und Kachexie zu nennen. Für dieselbe ist neben der verminderten Nahrungsaufnahme der chronisch fieberhafte Zustand, die langdauernde Eiterung verantwortlich zu machen, in manchen Fällen auch eine Kotfistel. Verf. glaubt nicht, daß ein so chronischer Prozeß wie die Tuberkulose durch so kurzdauernde Vorgänge, wie sie bei einer Laparotomie vielleicht eintreten können, z. B. die angebliche Hyperämie mit ihren unkontrollierbaren antiseptischen Wirkungen des Serums und der Leukocyten u. a. m., beeinflußt werden könne. Eine andere Frage ist die, ob die Laparotomie so harmlos ist, wie man anzunehmen geneigt scheint. Nach einer von F. entworfenen Zusammenstellung gewinnt es den Anschein, daß die Laparotomie das Entstehen einer Kotfistel begünstigt. Bestärkt wird man noch in dieser Annahme,

wenn man die Stellen der nach dem Bauchschnitt gebildeten Fisteln mit den Stellen spontaner Perforationen vergleicht. Eine zweite kleinere und seltenere Gefahr der Operation ist die, daß Darmgeschwüre, welche bis dahin durch Verwachsungen geschlossen waren, beim Lösen derselben eröffnet werden und eine akute Peritonitis zur Folge haben können. Darum soll man bei dem Eingriff Verwachsungen möglichst schonen. In Fällen, in denen man vermuten kann, daß die entzündlichen Prozesse abgelaufen sind, soll man ein stagnierendes Exsudat beseitigen; ebenso muß die Laparotomie in Fällen gemacht werden, in denen undulierende Geschwülste fühlbar sind und Abkapselungen, die mit Eiter oder stagnierendem Sekret ausgefüllt sind, Cysten vortäuschen können.

E. Siegel (Frankfurt a/M.).

3) Grüneisen. Über die subphrenischen Abszesse, mit Bericht über 60 operierte Fälle.

(v. Langenbeck's Archiv Bd. LXX. Hft. 1.)

Der Arbeit liegen 60 von Körte operierte Fälle von subphrenischem Abszeß zugrunde. Was die Lage der subphrenischen Abszesse betrifft, so kann man im allgemeinen annehmen, daß sie in derjenigen Körperseite liegen, in welcher sich das ursprünglich erkrankte Organ befindet. Besonders gilt dies für die retroperitonealen Eiterungen, während für die intraperitonealen Ausnahmen vorkommen. Der Inhalt der Abszesse ist ein verschiedener je nach dem Ausgang der Eiterung. Gasbeimengung wurde nur in 13 Fällen gefunden. Während v. Leyden annimmt, daß das Gas aus einem lufthaltigen Organ stammen müsse, ist G. der Ansicht, daß dasselbe von gasbildenden Bakterien an Ort und Stelle produziert werden könne; für eine Reihe näher bezeichneter Fälle ist diese Entstehungsart die bei weitem wahrscheinlichere. Die Symptomatologie des Leidens ist eine ungemein wechselnde; regelmäßig sind schon eher Schmerz, Temperatursteigerung, Hochstand des Zwerchfells vorhanden. Bei Gasbildung ist eine dreischichtige Schallanordnung, Lungenschall, Tympanie durch die Gasblase und Dämpfung durch die Eiterung, charakteristisch. Die Verdrängungserscheinungen, die durch größere Abszesse bedingt werden, sind meist geringer als bei Exsudaten der Pleura. Die Abszesse renalen, lienalen und kostalen Ursprungs treten gewöhnlich weniger deutlich in Erscheinung wie die anderer Herkunft.

Die wichtigste Komplikation ist die Infektion der Pleura, welche auf retroperitonealem resp. retropleuralem Wege, wie auch infolge von Durchwanderung von Bakterien durch das Zwerchfell (Burckhardt) am häufigsten entsteht. Die Perforation des Zwerchfells wurde nur dreimal gefunden, einmal vom Magen, zweimal von Perityphlitis aus bedingt. Unter den 60 Fällen war 40mal eine Exsudation in die Pleura erfolgt. Trifft die eitrige Einschmelzung des Zwerchfells auf ältere pleuritische Verwachsungen, so kann der sub-

phrenische Abszeß in die Lunge durchbrechen. Der Durchbruch in die freie Bauchhöhle ist ein sehr seltenes Ereignis, ebenso die sehr gefährliche und zu Gasansammlung führende Perforation in den Darm.

Für die Diagnose wichtig ist die Anamnese, die auf eine primäre Erkrankung eines Bauchorgans aufmerksam macht. Sichere, für alle Fälle gültige Anhaltspunkte gibt es unter den physikalischen Symptomen für die Diagnose des subphrenischen Abszesses, besonders für die Differentialdiagnose zwischen Erguß oberhalb oder unterhalb des Zwerchfells nicht. Der Nachweis des Eiters durch Probepunktion ist das wichtigste und nicht zu entbehrende Hilfsmittel für die Erkenntnis dieser tiefen Eiterherde. Eventuell sind zahlreiche Punktionen notwendig, da man nicht immer gleich Eiter bekommt. Eine Infektion, auch eine solche der Pleura ist dadurch nicht zu befürchten, selbst wenn man mit der Nadel in den Darm geraten sollte. Freilich soll man die Punktion nur dann vornehmen, wenn man sofort auf den Abszeß loszugehen gedenkt; denn bei verzögertem Eingriff kann leicht eine Phlegmone der Weichteile entstehen. Erhält man bei der Punktion verschiedene Flüssigkeiten, so spricht das für subphrenischen Abszeß mit Pleuraerguß. Ein günstiger Ausgang des Leidens ist nur von möglichst frühzeitiger und gründlicher Entleerung des Eiters zu erwarten. Von Körte's 60 Pat. starben 20, während Maydl 50% Sterblichkeit fand. Außer von der Inzision des Abszesses hängt die Prognose natürlich von der Art des Grundleidens ab, das ebenfalls neue Eingriffe erfordern kann.

Für die Behandlung kommen zwei Wege in Betracht, die Eröffnung des Abszesses durch Eingehen von der unteren Brustöffnung aus oder der Zugang durch die knöcherne Brustwand hindurch mit Rippenresektion und Eröffnung des Pleuraraums. Um bei letzterem Verfahren in den Fällen, wo sich weder Erguß noch Verklebungen des Brustfells finden, eine Infektion zu verhüten, vernäht man die Pleura costalis mit der Pleura diaphragmatica in der Art fortlaufend, daß die Nadel immer in den Zwischenräumen zwischen der letzten Ein- und Ausstichöffnung wieder eingestochen wird, also mit »Hinterstich«. Auf diese Art ist man jedenfalls berechtigt auch bei freier Pleura den peripleuralen Weg zur Eröffnung subphrenischer Abszesse einzuschlagen, besonders da er besseren Abfluß verschafft wie Inzisionen am Rippenrande.

Die vom Wurmfortsatze ausgehenden extraperitonealen subphrenischen Abszesse entstehen entweder durch Eiterung hinter dem Blinddarm oder durch Verbreitung der Eitererreger durch den Wurmfortsatz hindurch in das Mesenterium und von da weiter nach oben bis an den stumpfen Leberrand. Die Richtung ihrer Ausbreitung wird nicht durch die Schwere, sondern durch den Verlauf der Lymphbahnen und Bindegewebsspalten bestimmt. Die intraperitonealen Abszesse, die vom Wurmfortsatze aus entstehen, sind entweder Teilerscheinungen einer allgemeinen Peritonitis oder

entstehen als isolierte perityphlitische intraperitoneale Abszesse bei meist hoch hinaufgeschlagenem Wurmfortsatz. Sie liegen meist auf der rechten Seite. Von 27 Fällen des Verf. sind 14 retroperitoneale Abszesse, 13 intraperitoneale, so daß beide Entstehungsweisen etwa gleich häufig wären. Mitbeteiligung der Pleura ist bei den perityphlitischen Abszessen besonders häufig. Von besonders schlechter Prognose sind die gashaltigen perityphlitischen Abszesse im subphrenischen Raum.

Zur Entstehung der stomachalen subphrenischen Eiterherde gehört immer eine Schädigung der Magenwand, sei es durch geschwürige Prozesse, zerfallende Karzinome oder Traumen. Am häufigsten ist die Ätiologie ein perforiertes Magengeschwür, bei welchem die Ausbreitung der Eiterung zwischen Verwachsungen stattfindet, die sich schon vor dem Durchbruch gebildet haben. In anderen Fällen verhütet starker Meteorismus nach der Magenperforation die Ausbreitung der Peritonitis und begünstigt eine Lokalisierung der Eiterung. Bei Geschwüren an der Vorderwand und an der großen Krümmung entsteht leichter eine allgemeine Peritonitis, bei solchen an der Hinterwand und an der kleinen Krümmung eher eine Begrenzung der Eiterung im subphrenischen Raum. Der Sitz ist meist linksseitig, der Abszeß ist gewöhnlich sehr ausgedehnt und nimmt die ganze linke Zwerchfellwölbung ein. Linker Leberlappen, Magen, Milz und Quercolon schließen nebst der Bauchwand den Eiterherd von der Bauchhöhle ab. Der Inhalt ist fast stets gashaltig, dagegen kann durch die engen Gänge zwischen den Verwachsungen weder Magensaft noch Mageninhalt eintreten. Das klinische Bild dieser Gruppe ist der typische Pyopneumothorax subphrenicus Leyden's. In der Anamnese findet man gewöhnlich Klagen über langdauernde Magenbeschwerden und die Erscheinungen plötzlicher Magenperforation. Die Prognose ist nicht so günstig wie bei den perityphlitischen Abszessen. Nach Entleerung des Abszesses kann hierauf das Grundleiden noch recht viel Beschwerden bereiten.

Neben diesen am häufigsten auftretenden subphrenischen Abszessen finden diejenigen noch kürzere Besprechung, welche vom Duodenum, von cholangitischen Prozessen, von Echinokokken, von der Milz, von Pankreas, von Nierenerkrankungen, Prozessen an den Rippen, Pleuraempyemen und von unsicheren Ausgangspunkten herrühren. Zum Schlusse sind ferner die Krankengeschichten, nach dem Ausgangspunkt geordnet, in übersichtlicher Weise zusammengestellt.

E. Siegel (Frankfurt a/M.).

4) **V. Pauchet.** Du jeune prolongé comme préparation à la cure radicale des grosses hernies chez les obèses.

(Gaz. des hôpitaux 1903. Nr. 54.)

Den unverkennbar schlechten Einfluß, den Fettleibigkeit auf den Erfolg der Operation von Hernien hat, sucht P. dadurch zu paralisieren, daß er Fettleibige vor der Operation lange hungern läßt.

Er verlangt eine Gewichtsabnahme von 20 kg. Einer seiner Pat. hat 85 Tage nur von Limonade, Salat und Äpfeln gelebt.

Es soll auf diesem Wege nicht nur eine Verdünnung der Bauchdecken, sondern auch eine Verminderung des Bauchinhaltes erreicht werden, ferner eine erhöhte Widerstandsfähigkeit überhaupt.

Bisher ist P. mit seinem Verfahren (bei 3 Fällen) sehr zufrieden.

V. E. Mertens (Breslau).

5) Cavazzani. Un nuovo metodo di cura dell'ernia crurale.

(Gazz. degli ospedali e delle clin. 1903. Nr. 53. — Osservazione medico-chirurgica. Sed. del 6 aprile 1903.)

C. hat an der Leiche die Möglichkeit studiert, das Foramen obturatorium für die Nähte bei der Radikaloperation der Schenkelhernien zu benutzen. Ohne Verletzung der Gefäße und des Nervus obturatorius ließ sich mit einer passend gekrümmten Cooper'schen Nadel ein Seidenfaden am hinteren Rand der vom Ligamentum Pouparti gebildeten Nische unter dem horizontalen Schambeinast durchführen, der am Scarpa'schen Dreieck herauskam. Durch einen Zug am Faden wurde das Ligament nach unten und hinten gezogen und verschloß die Bruchpforte.

Dreyer (Köln).

6) Brehm. Über die Mesenterialschrumpfung und ihre Beziehungen zum Volvulus der Flexura sigmoidea.

(v. Langenbecks's Archiv Bd. LXX. Hft. 1.)

Unter Mesenterialschrumpfung versteht man einen chronisch verlaufenden Prozeß am Bauchfell des Gekröses, welcher unter Narbenbildung heilt und durch Schrumpfung dieser Narben eine Verkleinerung und Retraktion des ganzen Mesenteriums in der Querachse bedingt. Es steht dahin, ob es sich immer um entzündliche Prozesse oder um regressive Altersvorgänge handelt. Der Prozeß betrifft am häufigsten die Flexura sigmoidea, und hier sind die Veränderungen namentlich an der Radix mesenterii am bedeutendsten, wodurch die Fußpunkte der beiden Schenkel einander genähert werden. Diesen Befund trifft man hauptsächlich beim Volvulus. In einer zweiten Reihe von Fällen erreicht die Schrumpfung so hohe Grade, daß die Flexurschenkel in ganzer Ausdehnung dicht aneinander gezogen und mit einander verlötet werden. Weitere Komplikationen ergeben sich dann noch aus Verlötungen mit der Umgebung, durch welche das S romanum verzerrt werden kann, so daß es gelegentlich zu gefährlichen Traktionsstenosen kommt.

Was die Ätiologie der Gekrösschrumpfung betrifft, so kommen in Betracht Prozesse, welche vom Darm aus auf das Gekröse übergehen, Erkrankungen des Wurmfortsatzes und die sog. falschen Divertikel, die durch Stauungen im Bauch entstehen und besonders von Graser näher beschrieben worden sind. Nach Riedel's Ansicht handelt es sich dagegen meist um primär im Mesenterium auf-

tretende Entzündungen. Koch und seine Schüler machen für die Ätiologie des Volvulus in erster Linie kongenitale und atavistische Einflüsse geltend, indem sie nachzuweisen suchen, daß ausschließlich besondere Typen der Flexur an Volvulus erkranken, ja daß es sogar angeborene Achsendrehungen gibt. Diese Theorie angeborener Bildungsanomalien sieht auch Verf. für sehr wertvoll an, indem er jene Varietäten als ein prädisponierendes Moment betrachtet, welches erklärt, warum eben doch nur ein Teil der durch Greisenalter oder habituelle Verstopfung zu Volvulus geneigten Menschen wirklich an diesem Leiden erkrankt.

Die Gekrösschrumpfung ist ein chronisches Leiden, das entsprechend seinen verschiedenen Intensitätsgraden eine ganze Reihenfolge von Symptomenbildern aufweist. Ein Teil der Kranken leidet nur an Verstopfung, andere haben direkte Anfälle von Darmverschluß, welche spontan oder auf hohe Eingießungen zurückgehen. Fälle von oft rezidivierendem, allmählich ernster werdendem Darmverschluß sind sehr schwer von dem Bilde eines hochsitzenden Mastdarmkrebses zu unterscheiden. Doch sind sie leicht durch hohe Einläufe zu beeinflussen. Die schlimmste Komplikation der Mesenterialschrumpfung sind zweifelloso Achsendrehungen der Flexur, bei denen es relativ früh zur Nekrose der Schleimhaut kommt, weil die Ernährung des gedehnten Darmes durch das gefäßarme, narbig geschrumpfte Gekröse schon chronisch daniederliegt. Therapeutisch soll man bei dem durch Gekrösschrumpfung verursachten Volvulus, wenn möglich, die Laparotomie wegen des Schwächezustandes des Pat. vermeiden; nützen aber Einläufe nichts, so darf man auf der anderen Seite nicht viel Stunden darüber hingehen lassen, ehe man zum Eingriff schreitet. Die einfache Rückdrehung des Volvulus genügt nicht, da nach ihr häufig Rezidive auftreten. Eine Reihe von Chirurgen tritt für die Resektion der ganzen Flexur ein. A. v. Bergmann empfiehlt bei noch lebensfähiger Flexur die Anastomose zwischen Blinddarm und abführendem Flexurschenkel mittels Murphyknopf. Die Anastomose schaltet die Flexur einstweilen aus und beseitigt dauernd die aus der Stauung von Kot und Gasen resultierende Aufblähung und Spannung der Schlinge. Bei gutem Kräftezustand und fehlenden Komplikationen empfiehlt auch Verf. die Resektion. Roux's Methode der Fixation des Mesosigmoideum an die vordere Bauchwand ist nicht zuverlässig. Für das Intervall nach überstandenerm Darmverschluß ist die Resektion das beste Verfahren für die Radikalheilung. Von 20 Fällen von Volvulus der Flexur, die A. v. Bergmann operierte, wurden nur 5 geheilt; freilich waren darunter viele von vornherein verlorene Pat. Bei 50% war die Flexur gangränös.

E. Siegel (Frankfurt a/M.).

7) **W. Prutz.** Über die Enteroanastomose, speziell die Ileokolostomie, in der Behandlung der Verschlüsse und Verengerungen des Darmes.

(v. Langenbeck's Archiv Bd. LXX. Hft. 1.)

Von den Eingriffen, welche für die Umgehung einer Verengung oder Verlegung des Darmes in Betracht kommen, ist die Enteroanastomose und besonders die Ileokolostomie von großer Leistungsfähigkeit und ist deshalb von v. Eiselsberg stets gegenüber den anderen in Betracht kommenden Eingriffen begünstigt worden. Unter den anatomischen Ursachen für die Stenosierung oder völlige Durchgängigkeit des Darmes stand das Karzinom oben an mit 12 Fällen, ausschließlich Karzinomen des Dickdarmes. Ferner lag sechszmal Tuberkulose vor, und viermal handelte es sich um Strangulationen und Knickungen. Die Wahl der Methode des Eingriffes ist für völligen Verschluß dieselbe wie für Stenosen. Ob das Hindernis entfernt oder nur umgangen wird, ist von sekundärer Bedeutung, wenn nicht seine anatomische Beschaffenheit (Strangulation, Gangrän) zur Beseitigung zwingt. Wo der Sitz des Hindernisses eine Wahl läßt zwischen einer Anastomose im Bereich des Ileum und einer Ileokolostomie, ist letztere vorteilhafter, da sie eine raschere Entleerung des giftigen Darminhaltes begünstigt. Aus diesem Grunde wurde oft mehr Darm ausgeschaltet als zur bloßen Umgehung des Hindernisses notwendig gewesen wäre, so daß der Inhalt des unteren Ileum direkt in den mittleren oder auch unteren Teil des Colon übertreten konnte. Bei einer Reihe von Verschlüssen wurde zunächst die Enterotomie gemacht und dann die Anastomose sofort angeschlossen. Bei einigen Pat. mit Strangabschnürungen des Darmes, wurden die letzteren erst gelöst und dann nach Übernähung der brandigen Schnürfurchen noch eine Enteroanastomose zur Entlastung und Sicherung der bedrohten Stellen ausgeführt.

Für Fälle, in denen die motorische Kraft des Darmes sehr gelitten hat, ist in erster Linie die Enterotomie zu empfehlen; ungünstige Folgen der zum Teil recht umfangreichen partiellen Ausschaltungen wurden bei den länger verfolgten Fällen nicht bemerkt. Natürlich trat manchmal eine mangelhafte Eindickung des Kotes ein; dies bedingt aber keineswegs eine Schädigung der Ernährung. Anastomosen zwischen oberem Jejunum und Colon sind im Prinzip unszulässig, doch mußte davon einmal bewußt abgewichen werden, ein anderes Mal geschah es, weil die Orientierung nicht gelang. Was die Dauererfolge der seitlichen Anastomose bei Verengerungen gefährdet, das ist der Umstand, daß noch Darminhalt durch die unvollkommen ausgeschaltete Stenose hindurchtreten kann und wieder zu vorübergehenden Beschwerden Anlaß zu geben vermag. Bei geschwürigen Prozessen (Tuberkulose) käme daneben der Abfluß von Zerfallsprodukten in den abführenden Darm in Betracht. Die Wahl zwischen Enteroanastomose und Kunstafter wird sich wesentlich

nach dem Allgemeinzustande des Kranken richten; bei Darmverschluß durch inoperable bösartige Geschwülste ist die Anastomose nach Möglichkeit vorzuziehen. Bei Stenosen, die durch Veränderungen der Darmwand selbst bedingt sind, ist der Erfolg der seitlichen Anastomose unsicher, ohne daß mit Bestimmtheit erkannt oder gar vorausgesehen werden könnte, warum sie in gewissen Fällen versagt, in anderen, scheinbar gleichartigen, völlig ausreicht. Bei inoperablen bösartigen Geschwülsten wäre hier die seitliche Einpflanzung des zuführenden Darmes in den abführenden vorzuziehen, bei gutartigen Verengerungen die totale Darmausschaltung, soweit sie in Rücksicht auf den Kräftezustand zulässig scheint.

E. Siegel (Frankfurt a/M.).

8) J. Sternberg. Über die Behandlung der Mastdarmfisteln.

(Zentralblatt für die ges. Therapie 1903. Hft. 3 u. 4.)

Verf. empfiehlt die Exstirpation der Fisteln mit primärer Naht der Wunde, wie sie zuerst von Jenks und Smith, dann von Lange geübt ist. Gersuny bedient sich dieser, sonst in Deutschland nur von wenigen ausgeführten Operation schon seit längerer Zeit, und zwar in allen Fällen, gerade auch den komplizierten. Wichtig dabei ist zunächst die Orientierung. Zur Sondierung empfiehlt sich eine sehr dünne, gut biegsame Knopfsonde aus Feinsilber, die ein wenig plattgeschlagen ist, um Halten und Führung zu erleichtern. Die Allgemeinnarkose ist schon dazu meist erforderlich; lokale Anästhesie ist nicht zu empfehlen.

Die Grundlage des Verfahrens bildet die vollständige Entfernung aller Fistelgänge und Narbenzüge, so daß eine Wundfläche im gesunden Gewebe vorliegt. Die geglätteten Wände werden durch Nähte, die die Wundhöhle umgreifen, in allseitige Berührung gebracht; Etagennähte sind zu vermeiden. Näheres über technische Einzelheiten soll andernorts mitgeteilt werden. Der erste Stuhlgang soll in den ersten vier Tagen erfolgen, solange die Nähte noch fest sitzen. Entfernung der Nähte am Ende der zweiten Woche.

Der Vorteil dieser Operation gegenüber einer solchen ohne Naht und Heilung durch Granulation besteht in der Erhaltung der Schließmuskelfunktion und der Abkürzung der Behandlungsdauer. Eiter- und Schleimabsonderung hören bald auf.

Von 105 im Rudolfinerhaus so operierten Fällen, unter denen eine Anzahl komplizierter war, konnten 82 als geheilt und vollständig kontinent entlassen werden. In ca. 20 Fällen ist die primäre Vereinigung nicht gelungen, insofern sich wieder Fistelbildung einstellte. Diese heilten dann nach Spaltung der Brücke in kurzer Zeit durch offene Granulation. Einige Fälle blieben aber auch ungeheilt.

E. Moser (Zittau).

9) **O. Witzel.** Indikation der operativen Eingriffe beim Rektumkarzinom.

(Münchener med. Wochenschrift 1903. Nr. 10.)

10) **Fr. Wenzel.** Wie läßt sich die Rektumexstirpation zu einer aseptischen und unblutigen Operation gestalten? (Aus der chirurg. Abteil. des St. Marienhospitals in Bonn. Leiter: Prof. Witzel.)

(Ibid. Nr. 10.)

Witzel ist im Laufe der Jahre dazu gekommen, die Resektion des Mastdarmes bei Krebs wegen der primären großen Gefahr der Phlegmone, wegen der sekundären ungemeinen Belästigung durch die Fistelbildung und der selbst bei wirklichem Gelingen der primären oder sekundären Naht entweder schlechten oder höchstens nur mäßigen Funktion der erhaltenen Sphinkterpartie ganz zu verwerfen. Seine Erfahrungen haben ihm gezeigt, daß es nur durch Verzicht auf die Erhaltung des natürlichen Afters gelingt, die Operation zu einer vollkommen aseptischen zu gestalten und somit, bei zugleich guter Sicherung gegen nennenswerten Blutverlust, den Ausgang wirklich zu beherrschen. Wie streng W. die Fälle auswählt, die ihm zur Entfernung des Mastdarmkarzinoms durch die von ihm allein für zulässig gehaltene hohe Amputation geeignet erscheinen, zeigt die Tatsache, daß er von den ihm zugewiesenen Kranken nur höchstens 20% dieser Radikaloperation unterworfen hat. Dies waren die Fälle, in denen das primäre Karzinom die Fascia propria recti nicht überschritten hatte, also weder Verwachsungen mit dem Kreuzbein, der Prostata und Blase, noch Metastasen in den Lymphdrüsen des Mesorektum und Mesoromanum, in der Leber etc. bestanden. Zu dieser Feststellung wurde die Untersuchung, unter Zuhilfenahme der Cystoskopie, in sorgfältigster Weise ausgeführt. Nur in 3 Fällen war hierdurch nicht volle Klarheit über die Ausdehnung des Krebses erhalten worden, so daß die begonnene Operation schließlich wieder abgebrochen, bzw. daß zu einer anderen übergegangen werden mußte. Daß dies ohne Schaden für den Kranken möglich war, lag an der von W. gewählten Methode. Trotzdem hält Verf. es in Fällen, wo die Ausdehnung des Karzinoms nach oben hin diagnostische Zweifel läßt, für empfehlenswert, vorerst zu laparotomieren. In den für die Radikaloperation nicht geeigneten Fällen hat W. neuerdings mehrmals eine Kolostomosis sub sartario mit befriedigendem Erfolge ausgeführt.

Über Witzel's Verfahren bei der hohen Amputatio recti berichtet Wenzel eingehend, nachdem auch er die Gründe für den Verzicht auf die Erhaltung der Analportion, sowie die von anderen Chirurgen empfohlenen Methoden geschildert. Witzel's Operation setzt sich aus fünf Akten zusammen und verfolgt den Zweck, durch prinzipielle Verwerfung der Resektion die radikale Mastdarmexstirpation asep-

tisch aus- und durchzuführen und durch präliminare Unterbindung der durch stumpfes Vorgehen in einzelnen Stielen isolierten Gefäße, der Art. haemorrh. inf., media und super., den Blutverlust auf ein Minimum zu beschränken:

1) Exstirpation des Steißbeins und präsakrale Auslösung des Mastdarmes zwischen Fascia recti propria und Fascia pelvis parietalis hinten und z. T. seitlich — stets ohne Kreuzbeinresektion — unter Schonung der Art. haemorrh. media beiderseits.

2) Nach Vertiefung des ad 1) gemachten Schnittes in der Rhaps posterior, der 1 cm oberhalb der durch Silberdrahtnähte verschlossenen Afteröffnung endete, bis auf die Rektalfascie und Mobilisierung der Pars ampullaris recti, Ablösung von Prostata, Samenblasen und der Harnblase, in welche ein elastischer Katheter eingeführt worden, und Eröffnung des Peritoneum — unter Blutstillung durch Kompressendruck. Finden sich Verwachsungen mit jenen Organen etc., so wird die Operation ganz abgebrochen, die bisher zu einer Schädigung der Vitalität des Mastdarmes noch nicht geführt, oder zu einer anderen übergegangen.

3) Auslösung der Analportion nach Unterbindung der beiderseits gestielten A. haemorrhoid. inf.

4) Ligatur der A. haemorrhoid. media und superior. und Auslösung des Mastdarmes bis zur Flexur.

5) Amputation des Mastdarmes mit Paquelin und Bildung des Anus glutaealis in der linken Gesäßseite, vier Querfinger breit von der Mittellinie entfernt, womöglich unter rechtwinkliger Knickung des Darmes beim Eintritt in die Muskulatur.

Von den nach dieser Methode operierten 17 Kranken ist keiner an Sepsis oder im Kollaps infolge von Blutung zugrunde gegangen.
Kramer (Glogau).

Kleinere Mitteilungen.

11) M. Ferraton. Deux observations de lésions traumatiques abdominales graves traitées par l'intervention sanglante suivie de guérison.

(Arch. de méd. et de pharm. milit. 1903. Nr. 3.)

Im ersten Falle handelte es sich um eine Quetschung des Unterleibes infolge Verwundung. Die brettharte Spannung der Bauchdecken, eine starke Druckempfindlichkeit und Dämpfung in der rechten Darmbeingrube, Ansteigen von Temperatur und Puls veranlaßten, daß fünf Stunden nach der Verletzung unter lokaler Cocainanästhesie die Laparotomie ausgeführt wurde. Ein Teil des durch Kotmassen beschmutzten Netzes wurde reseziert, drei am Dünndarm vorgefundene Perforationen genäht. Nach Reinigung der Bauchhöhle mit trocknen Kompressen wurde die Bauchwunde bis auf eine für das Drain bestimmte Öffnung geschlossen. Günstiger Verlauf, völlige Heilung.

Im zweiten Falle hatte ein Mann einen Messerstich in die linke Seite erhalten, welcher die achte Rippe durchschnitt und unter der Lunge durch die Pleurahöhle in das Zwerchfell eingedrungen war. Ein Teil des vorgefallenen und in der äußeren Wunde tamponierend liegenden Netzes wurde reseziert und durch die

Zwerchfellöffnung in die Bauchhöhle reponiert, darauf, nachdem man sich überzeugt hatte, daß die unter dem Zwerchfell gelegenen Baueingeweide (Magen und Milz) verletzt waren, die Wunde des Zwerchfells vernäht. Die äußere Wunde wurde zum Teil durch einen Gazestreifen drainiert. Ein geringer Pneumothorax, der sich während der Operation, trotzdem der obere Pleuraraum durch Gazekompressen abtamponiert war, gebildet hatte, ging schnell zurück. Es trat völlige Genesung ein. F. weist darauf hin, daß man die Soldaten belehren müsse, niemals ihren Kameraden, die eine Verletzung des Unterleibes erlitten haben, zur Stärkung Flüssigkeiten (Wein etc.) zu verabreichen, da beim Vorhandensein von Magen- oder Darmperforationen diese Flüssigkeiten in die Bauchhöhle fließen können.

Herhold (Altona).

12) Lücke. Peritonitis tuberculosa traumatica mit Ileus.

(Berliner klin. Wochenschrift 1903. Nr. 18.)

Ein 12jähriger Schüler fällt beim Schlittschuhlaufen auf den Rücken und sein Genosse, stolpernd, ihm quer über den Leib. Sofort empfindet der Unglückliche starke Leibschmerzen und erkrankt ganz akut unter den Zeichen eines schweren Unterleibsleidens, unter denen Ileuserscheinungen besonders hervortretend sind. Die 15 Tage nach dem Unfälle an dem schon stark heruntergekommenen Pat. vorgenommene Laparotomie enthüllt eine diffuse tuberkulöse Peritonitis. Die Sektion ergibt daneben eine Skrofulose mit käsiger Entartung besonders der mesenterialen und mediastinalen Lymphdrüsen und geringe Reste einer älteren peritonealen Reizung in Form von fibrösen Verwachsungen.

Verf. nimmt mit Sicherheit an, daß das Trauma die Ursache der Infektion der Bauchhöhle mit den in den verkästen Mesenterialdrüsen lagernden virulenten Tuberkelbazillen abgab, unter Hinweis darauf, daß der Zustand des Bauchfells bei der Operation ziemlich genau mit den Angaben Baumgarten's übereinstimmte, welcher experimentell feststellte, daß am 11. Tage nach der Invasion schon deutliche Entzündungserscheinungen vorhanden sind, und am 12. Tage bereits völlig ausgebildete Tuberkel.

Langemak (Rostock).

13) A. Federmann. Über Ileus nach Perityphlitis.

(Orth-Festschrift. Berlin, August Hirschwald, 1903.)

Mitteilung von vier Ileusfällen nach Appendicitisoperationen aus dem Krankenhaus Moabit (davon drei abszedierende). Einer der Pat. starb, nachdem er drei Tage lang Ileuserscheinungen gehabt hatte, der zweite wurde am sechsten Tage nach Einsetzen der Ileussympptome operiert, starb bald darauf, der dritte wurde durch die am dritten Tage vorgenommene Operation gerettet, der vierte genas infolge Spontanperforation des Blinddarmes durch die Nahtstelle. Im ersten Falle ergab die Sektion als Hindernis einen Bluterguß im kleinen Becken, der durch Verklebungen zur Kompression von Dünndarmschlingen geführt hatte. In den beiden operierten Fällen handelte es sich um Strangbildungen und Verwachsungen, die durchtrennt werden mußten.

Der Leukocytenzählung, besonders der von Tag zu Tag regelmäßig fortgesetzten, ist für die Differentialdiagnose zwischen Peritonitis und Ileus, wie die mitgeteilten Beobachtungen zeigen, ein großer Wert zuzusprechen.

E. Moser (Zittau).

14) M. Fix. Note sur quatre cas de perforations intestinales survenues au cours de la fièvre typhoïde, traitées par la laparotomie et la suture de l'intestin.

(Arch. de méd. et de pharm. milit. 1903. Nr. 3.)

Verf. berechnet, daß sich 3—6% aller Typhen mit Bauchfellentzündung komplizieren, und daß dieser Komplikation 20% Todesfälle zur Last fallen. Da fast alle diese Bauchfellentzündungen durch perforierte oder nahe am Durchbruch befindliche Darmgeschwüre bedingt sind, hält er die Laparotomie hierbei für eine ebenso

dringliche Operation wie den Luftröhrenschnitt bei Diphtherie. Er konnte selbst vier Fälle beobachten, in welchen die Laparotomie aus dem angeführten Grunde bei Typhus ausgeführt wurde; drei Fälle genasen, einer endigte letal. Die Operationen wurden in der Zeit von acht Tagen bis drei Wochen nach der Aufnahme der Kranken ins Hospital notwendig; sie bestanden in Tabaksbeutelnaht der Perforationsöffnung mit darüber gelegter überwendlicher Naht. Die Symptome, welche diese Art der Bauchfellentzündung zeigten, bestanden in heftigen Leibschmerzen, Verfallen der Gesichtszüge, Steigerung der Temperatur und der Pulszahl, Erbrechen grüner Massen und Abkühlung der unteren Gliedmaßen. Die Operation soll sobald als möglich ausgeführt werden, da die bald eintretenden Verwachsungen später das Auffinden der hauptsächlich am Endteil des Ileums gelegenen Darmperforationen oder der nahe am Durchbruch befindlichen Geschwüre erschweren. In allen Fällen wurde Kochsalslösung subkutan injiziert und in die Bauchhöhle gegossen; sehr großer Wert wird auf sorgfältige Nachbehandlung gelegt. Zur Narkose wurde dem Äther vor dem Chloroform der Vorzug gegeben. Wurde befürchtet, daß die angelegten Darmnähte ihren Verschuß nicht hielten, so wurde das Mesenterium der betreffenden Darmschlinge, ohne eine Knickung hervorgerufen, mit einigen Nähten an dem unteren Teil des großen Netzes fixiert.

Herhold (Altona).

15) M. M. Krjnkow. Zur Lehre von den femoralen Blasenbrüchen.

(Russ. chir. Archiv 1903. Hft. 1.)

In der Literatur fand K. 31 Fälle von Cystocele femoralis paraperitonealis, 11 Fälle von Cystocele extraperitonealis, 1 Cystocele intraperitonealis, 1 Cystocele artificialis (c. opératoire), endlich 2 Fälle ungenau beschrieben. K. selbst sah einen Fall von paraperitonealem Blasenbruch: Eine 86 Jahre alte Frau wurde wegen linksseitigen Schenkelbruchs, der seit 4 Tagen eingeklemmt war, operiert; beim Isolieren des Bruchsackes wurde medial von demselben ein zweiter Sack eröffnet, der leer war; der Finger geht hinter die Symphyse ein und trifft dort den eingeführten Katheter. Blase 5 cm weit fest mit dem Bruchsacke verwachsen. Naht der Blase. Glatte Heilung. — 7mal wurde die Diagnose vor der Operation gestellt, 31mal während derselben, 9mal nachher. Von den 47 Pat. wurden 46 operiert; davon starben 4, 2 infolge der Operation selbst. — Symptome: Der Bruch ist meist irreponibel, wenigstens die Cystocele; oft gibt er dumpfen Sohall, enthält selten Flüssigkeit; in $\frac{1}{4}$ der Fälle sind Blasensymptome vorhanden, die während der Inkarceration intensiver werden. Der eingeführte Katheter weicht nach der Seite des Bruchsackes ab; Eingießung von Wasser in die Blase ruft zuweilen Vergrößerung des Bruches hervor. Bei der Operation findet man die Blase mehr oder weniger mit Fett bedeckt, in der Hälfte der Fälle medial vom Bruchsacke, mit letzterem oft verwachsen; in diesen Fällen erscheint die mediale Bruchsackwand abnorm dick, und kann man das Reiben der Blasenwände fühlen. — Bei den 46 Operationen blieb die Blase 15mal unverletzt; 21mal wurde sie angeschnitten, was während der Operation bemerkt wurde; in 3 Fällen wurde die Blasenwand reseziert, in 18 Fällen die Wunde genäht; 3mal entstand eine Blasenfistel. 9mal bemerkte man die Verwundung der Blase erst nach der Operation; 7 Fisteln danach. Endlich fand man 1mal die Verwundung der Blase erst bei der Sektion. Im ganzen wurde also die Blase 31mal (67%) verletzt.

Gückel (Kondal, Saratow).

16) Kapsammer. Intravesikale Entfernung von Bassininähten.

(Aus der k. k. Gesellschaft der Ärzte in Wien vom 9. Januar 1903.)

(Wiener klin. Wochenschrift 1903. Nr. 3.)

In zwei Fällen, in denen im Anschluß an die Bassini'sche Radikaloperation sich Blasenbeschwerden eingestellt hatten mit ziemlich starker Cystitis, wurden mit dem Nitze'schen Operationscystoskop 1 resp. 3 Seidennähte aus der Blase entfernt. Bei beiden war nach Lage der Dinge sicher die Blase mit in die Naht

gefaßt gewesen; daher gibt K. den Rat, konsequent vor der Operation die Blase zu entleeren. Beide Pat. genesen vollständig.

In der Diskussion teilt Rosanes einen Fall von Steinbildung mit, der an einem Seidenfaden sich angebildet hatte. Bei dem Versuch, den Stein nach Sectio alta aus der Blase zu entfernen, bemerkte man, daß er mit einem Faden an die Blasenwand befestigt war. Pat. hatte vor zwei Jahren eine Operation nach Bassini durchgemacht und im Anschluß an die Operation zwei Tage blutigen Urin gehabt.

Hübener (Dresden).

17) Schopf. Hernia obturatoria tubae et ovarii sinistra.

(Wiener klin. Wochenschrift 1903. Nr. 8.)

Der Fall betrifft eine 68jährige Frau, die seit drei Jahren an Beschwerden leidet, die mit der Hernie und ihrem Inhalt in Beziehung zu bringen sind. Früher nie Stuhlverstopfung, jetzt seit vier Tagen. Laparotomie. Eine Pleumschlinge ist zwischen Bauchwand und die durch den Canalis obturatorius vorgelagerte und dadurch einen stramm gespannten Strang bildende Tube eingeklemmt, läßt sich aber durch leichten Zug befreien. Tube und der mit ihr ausgetretene Eierstock lassen sich durch Zug von innen nicht reponieren. Herniotomie im Scarpa'schen Dreieck, da der Bruchinhalt sich auch von hier aus nicht reponieren läßt. Resektion desselben. Naht. Tod im Kollaps.

Hübener (Dresden).

18) Dehio. Ein Fall von Zwerchfellshernie.

(St. Petersburger med. Wochenschrift 1903. Nr. 11.)

Da bisher kaum mehr als zwölf Fälle von Zwerchfellhernien am Lebenden beobachtet worden sind, und nur in dreien derselben Untersuchungen mit Röntgenstrahlen angestellt sind, so beansprucht D.'s sehr sorgfältig beobachteter Fall gewiß Interesse.

Ein 61jähriger Feldarbeiter hatte schon zweimal schwere Anfälle innerer Einklemmung gehabt und kam mit einem dritten solchen Anfälle ins Krankenhaus. Die Einklemmungserscheinungen gingen vorüber; aber der durch Perkussion, Auskultation und Durchleuchtung aufgenommene Befund blieb im wesentlichen unverändert. Es ließ sich feststellen, daß mit größter Wahrscheinlichkeit die linke Hälfte des Colon transversum durch eine Öffnung in die linke Brusthöhle getreten war, die zwischen sternaler und kostaler Insertion an der linken Seite des Zwerchfells saß.

Haeckel (Stettin).

19) C. Alvarez. Traitement de l'ulcère de l'estomac par une intervention sur les racines dorsales VIII et voisines.

(Méd. moderne 1903. Nr. 19.)

Bei einer Kranken, die seit 2 Jahren an typischen Beschwerden eines Magengeschwürs litt, operierte Verf. ein ulceriertes Lipom, das neben der Wirbelsäule in Höhe des 7.—9. Brustwirbels saß. Nach der Operation, die in Chloroformnarkose ausgeführt wurde, trat zunächst für einige Tage hämorrhagisches Erbrechen ein, das bald schwand. Auffallenderweise schwanden indes auch die Schmerzen, und Pat. war bald imstande, alle Nahrung ohne jede Beschwerde zu sich zu nehmen, so daß dieselbe seit nunmehr 5 Jahren von ihrem Magengeschwür geheilt ist.

Diese Tatsache brachte Verf. auf den Gedanken, bei einem Magengeschwür beiderseits den 8. Interkostalnerven zu durchschneiden, in der Annahme, daß derselbe bei der Operation des ziemlich tiefgehenden Lipoms durchschnitten, und daß hierdurch das Geschwür günstig beeinflußt wäre.

Er legte die Nerven frei, indem er einen elliptischen Hautlappen bildete von 10 cm Länge, dessen Basis in Höhe des 7. Brustwirbels lag. Der Erfolg war zunächst der erwünschte. Schmerzen, Erbrechen hörten auf. Pat. vertrug alle Nahrung. Nach 6 Monaten traten die alten Beschwerden wieder ein. Dies glaubt

Verf. dadurch erklären zu müssen, daß er den Nerven nur durchschnitt, nicht resezierte, und daß deshalb eine Regeneration eintrat.

Verf. ist sich selbst klar, daß er eine genügende Erklärung dieses Erfolges der Operation nicht geben kann, und daß weitere Operationen denselben erst beständigen müßten.

Coste (Straßburg i/E.).

20) **G. Kelling.** Ein Fall von Magenkarzinom mit erfolgreich operierter Fistula gastrocolica und zwei später spontan entstandenen Gastroenterostomien nach Hacker'schem Typus.

(Archiv für Verdauungskrankheiten mit Einschuß der Stoffwechselfathologie und der Diätetik Bd. IX.)

Ein 27jähriger Mann bot, nachdem er etwa 2½ Jahre krank war, die Erscheinungen eines Magengeschwürs und einer Magen-Dickdarmfistel mit Übertritt von Darminhalt in den Magen, nicht aber von Mageninhalt in den Darm. Bei der Operation fand sich eine harte Geschwulst an der Flexura lienalis mit der hinteren Magenwand hoch im Fundus fest verwachsen. Exstirpation der Geschwulst unmöglich, daher totale Ausschaltung des sie enthaltenden Dickdarnteiles; Quereolon mit Colon descendens circular vernäht. Nach der Operation Zunahme des Körpergewichts um 12 Pfund. Wegen Wiederholung von Beschwerden nach etwa einem Jahre nochmalige Laparotomie in der Absicht, falls eine Tuberkulose vorliege, den Magen für eine lokale Behandlung aufzuschneiden und freizulegen, das Duodenum für die Dauer der Behandlung zu verschließen und Pat. durch eine Jejunumfistel zu ernähren. Da sich die Geschwulst als Karzinom herausstellte, wurde von einem radikalen Vorgehen abgesehen. Nach ¾ Jahren Tod an Entkräftung.

Behandlung mit Malariaimpfung und Cancroin Adamkiewicz war ohne jeden Erfolg. Bei der Sektion fanden sich die beiden Magen-Dünndarmfisteln, vom Magen aus betrachtet, ziemlich im Zentrum des krebigen Geschwürs, außerdem noch weitere Verwachsungen des Karzinoms und Lebermetastasen.

Das Zustandekommen der Magen-Dünndarmfisteln ist wahrscheinlich durch die Tamponade gelegentlich der ersten Operation begünstigt worden. Die totale Colonausschaltung ist zu empfehlen, wenn die Kommunikation zwischen Magen und Colon genügend groß ist, so daß sich der Schlingeninhalt in den Magen entleeren kann. Eine Anverdauung der Darmschlinge ist nicht zu befürchten, wenn die Gefäßversorgung geschont wird, wie Tierversuche und eine kleine Kasuistik beweisen.

E. Moser (Zittau).

21) **J. Dollinger.** Die operative Technik der Gastroenterostomie und der Jejunostomie, sowie die mit Hilfe derselben bei verschiedenen Magenleiden erreichten Resultate.

(Vortrag des Budapester kgl. Ärztevereins vom 29. November 1902.)

(Orvosi Hetilap 1902. Nr. 49.)

D. operierte an der Klinik der kgl. ungarischen Universität in Budapest während der letzten fünf Jahre in 20 Fällen wegen gutartiger Magenleiden, größtenteils narbiger Pylorusstenosen. In sämtlichen Fällen führte D. Gastroenterostomia antecolica antica aus, bereitete eine 6—8 cm lange Kommunikationsöffnung und vereinigte mittels Seide und fortlaufender Naht. Pat. sind alle geheilt, während die Mortalitätsziffer anderer Chirurgen bei gutartigen Pylorusstenosen zwischen 8—20% schwankt. Ileus oder Circulus vitiosus wurde in keinem Falle beobachtet. D. kommt daher zu dem Schluß, daß die Gastroenterostomia antecolica antica an Einfachheit und Sicherheit alle übrigen Methoden übertrifft, und daß bei aufmerksamem und exaktem operativen Vorgehen besondere Vorkehrungen gegen den Circulus vitiosus nicht notwendig sind, da letzterer immer die Folge eines Kunstfehlers ist.

Aus der Reihe der Indikationen der Gastroenterostomie läßt D. das Pyloruskarzinom weg. Hier ist die Mortalität selbst bei jenen Chirurgen, welche die

günstigste Statistik aufweisen, eine sehr hohe. Der Zweck der Operation wäre, das Leben des Pat. um einige Monate zu verlängern; dieses Ziel erreicht sie in einer großen Anzahl der Fälle nicht, da laut statistischen Ausweisen eine ungewein große Anzahl der Pat. an den unmittelbaren Folgen der Operation zugrunde geht. Und folglich — so angenehm es auch für die Pat. wäre, wenn sie sich mit Hilfe der Gastroenterostomie für den rückständigen Teil ihres Lebens per os ernähren könnten —, so drängt die große Mortalitätsziffer D. doch immer mehr und mehr zur Jejunostomie.

Maydl's Jejunostomie ist für diese sehr geschwächten Pat. noch immer eine zu große Operation. Der Zweck der großen Öffnung im Jejunum wäre nach Maydl der, daß man auf diese Weise dem Pat. auch kompaktere Nahrung, wie z. B. Klümpchen zerhackten Fleisches etc. beibringen könnte. Die Ausführung dieses Planes stößt jedoch auf mannigfache Hindernisse, und das herausfließende Sekret verursacht Ekzeme.

Auch die Albert'sche Jejunostomie ist noch eine viel zu große Operation. D. bereitet in der Höhe des Nabels, am lateralen Rande des Mm. rectus, eine kleine, etwa 5 cm lange Öffnung in der Bauchwand, näht die dem Gekrösansatz gegenüber liegende Wand einer Jejunumschlinge in der Größe einer Mandel an das Bauchfell, schließt den übrigen Teil der Wunde, öffnet nach drei Tagen das Jejunum in der Länge von etwa 3 mm, legt eine ganz dünne Drainröhre in den Darm und ernährt den Pat. von nun an mit verschiedenen flüssigen Nährstoffen. Die Operation kann unter Lokalanästhesie, event. im Anschluß an die Probelaparotomie ausgeführt werden.

Gergö (Budapest).

22) H. Hüttl. Darmstenose verursachender Darmstein.

(Ungar. med. Presse 1902. Nr. 28.)

In der chirurgischen Sektion des Ofen-Pester Ärztevereins demonstriert H. eine 54jährige Frau, bei welcher eine schwere Verstopfung durch Entfernung eines »nußgroßen« Kotsteines aus dem Blinddarme beseitigt worden war. Bemerkenswert ist nun, daß dieser durch einen 1½ cm langen, in den Wurmfortsatz sich erstreckenden Fortsatz fixiert war.

Leider ist über das Verhältnis dieses Stranges zum Wurmfortsatz und seine Zusammensetzung gar nichts gesagt.

Neugebauer (Mährisch-Ostrau).

23) W. J. Basumowski. Über die chirurgische Behandlung der Dünndarmstrikturen.

(Russ. Archiv f. Chirurgie Bd. XIX. Hft. 1. [Russisch.])

Zu den fünf wegen luetischer Dünndarmstriktur bisher operierten Fällen fügt B. einen eigenen sechsten.

Der 6¾jährige Pat. stammt aus luetischer Familie (Mutter und Geschwister — zum Teil mehrfach — antiluetisch behandelt). Er selbst wurde mit 1½ Jahren wegen Sekundärsyphilis behandelt. Das jetzige Darmleiden begann ziemlich akut mit Leibschermerzen, Erbrechen und Verstopfung. Diese Symptome weist Pat. auch bei seiner Einlieferung auf. Der aufgetriebene Leib ist wenig druckempfindlich. Etwas unterhalb des Nabels und höher hinauf sind geblähte Darmschlingen zu sehen.

Operation: Es wird bald im Jejunum eine ringförmige Verengung gefunden, welche »sich bei der Palpation als fest-elastisches Infiltrat darstellt, von der Breite eines Fingers, allen Schichten der Darmwand angehörend«. Der Darm oberhalb ist stark aufgetrieben. Sein Inhalt läßt sich nicht durch die Verengung treiben. Es wird eine Enteroanastomose gemacht, wodurch das Wohlbefinden des Kindes mit einem Schlage hergestellt wird.

13 Monate später ist der Knabe gesund und kräftig.

R. hält die Resektion nur da für erlaubt, wo sie leicht auszuführen ist. Die aller kleinste Schwierigkeit ist ihm Indikation für die Enteroanastomose.

V. E. Mertens (Breslau).

24) **Moszkowicz.** Prolapsus intestini tenuis et flexurae sigmoideae per anum.

(v. Langenbeck's Archiv Bd. LXIX. Hft. 4.)

Bei einer 68jährigen Frau, die mit Mastdarmvorfall behaftet war, kam durch einen Riß 5 cm oberhalb des Anus an der Vorderfläche des Mastdarms ein Vorfall von Dünn- und Dickdarm zustande. Die Mesenterien des Dünndarmes und der Flexura sigmoidea waren auffallend lang. Die Einrißstelle im Mastdarm entsprach dem tiefsten Punkte des Vorfalles. An dem aus der Leiche herausgenommenen Präparat sah man noch einen Prolapsus vaginae mit Descensus portionis uteri. Aus der genaueren Besichtigung und Beschreibung des Präparates ergibt sich, daß die Schlapheit und Länge der peritonealen Übersüge des Mastdarmes und der Tiefstand der Bauchfelltaschen als das Primäre anzusehen ist, das die Disposition zu der Entstehung des Prolapsus recti bedingt hat. Das entspricht auch den Anschauungen, welche die jüngsten Arbeiten, wie die von Ludloff, über die Ätiologie des Mastdarmvorfalles als die richtigen ergeben haben.

E. Siegel (Frankfurt a/M.).

25) **F. T. Brown (New York).** Morrison's operation for ascites due to Laennec's cirrhosis.

(Annals of surgery 1902. August.)

Verf. berichtet über einen Fall von Lebercirrhose mit hochgradigem Ascites, bei dem er mit gutem Erfolge die Talma'sche Operation mit der Modifikation nach Morrison ausgeführt hat.

Er machte eine größere Längsinzision oberhalb des Nabels, von der aus er das Netz mit dem Peritoneum parietale vernähte und durch Reiben mit Tupfern die Oberfläche der Leber und der Milz, sowie das gegenüberliegende Peritoneum parietale zur Bildung von Verwachsungen anregte. Durch einen kleineren Schnitt oberhalb der Symphyse wurde eine starke Glasröhre in das kleine Becken eingeführt und mittels in die Glasröhre eingeführter Gazestreifen eine Kapillardrainage unterhalten. Die obere Wunde wurde vernäht und der ganze obere Teil des Bauches fest mit Heftpflasterstreifen komprimiert.

Die Drainage wurde fast 6 Wochen lang fortgesetzt, worauf die Wunde heilte. Pat. war noch 2½ Jahre nach der Operation vollständig gesund und leistungsfähig, ein Erguß hatte sich nicht wieder gebildet.

Von 14 bis dahin in der Literatur beschriebenen operierten Fällen sind 7 geheilt resp. erheblich gebessert.

B. faßt seine Erfahrungen und die anderer Autoren dahin zusammen, daß

1) Die Anfangsstadien der Krankheit die besten Aussichten für die Operation bilden.

2) Je schneller sich der Ascites nach einer Punktion wieder einzustellen pflegt, desto länger dauernd soll die der Operation folgende Drainage sein.

3) Von größter Wichtigkeit bei der Operation sind folgende drei Dinge:

a. absolut aseptische Drainage der Bauchhöhle,

b. allgemeine Beobachtung der peinlichsten Asepsis bei der Operation,

c. lange fortgesetzte Kompression der oberen Bauchpartien durch Heftpflaster, welche die sich bildende Flüssigkeit stets zwingt, den einzigen Ausweg, nämlich die eingeführte Glasröhre, aufzusuchen.

Die einmal beobachtete abnorm starke Gefäßbildung in den Granulationen der unteren Bauchwunde erklärt B. so, daß in diesem Falle gerade die dort sich bildenden Adhäsionen die Bildung der Kollateralen für den Pfortaderkreislauf übernommen hatten.

Seefisch (Berlin).

Berichtigung. P. 695 Z. 11 v. u. lies »Hunden« statt Wunden.

Originalmittellungen, Monographien und Separatabdrücke wolle man an *Prof. E. Richter* in Breslau (Kaiser Wilhelmstraße 115), oder an die Verlags-handlung *Breitkopf & Härtel*, einsenden.

Zentralblatt für C H I R U R G I E

herausgegeben

von

E. von Bergmann, F. König, E. Richter,
in Berlin, in Berlin, in Breslau.

Dreißigster Jahrgang.

Wöchentlich eine Nummer. Preis des Jahrganges 20 Mark, bei halbjähriger Vorauszahlung. Zu beziehen durch alle Buchhandlungen und Postanstalten.

Nr. 30.

Sonnabend, den 25. Juli.

1903.

Inhalt: E. Beer, Über eine Schnittführung für Resektion der Appendix im anfallsfreien Stadium. (Original-Mitteilung.)

1) Cornil und Ranvier, Pathologische Histologie. — 2) Stahr, Zur Ätiologie epitheliärer Geschwülste. — 3) Ehrlich, Geschwulstzysten. — 4) Müller, Operation von Häm- und Lymphangiomen. — 5) Mayer, Angiothrypsie. — 6) du Bois-Reymond, Bewegungslehre. — 7) Sperling, Intra-uterine Knochenbrüche. — 8) Perrolli, Schilddrüse und Frakturheilung. — 9) Anzeletti, Circulation in den Gelenkgefäßen. — 10) Herz, Temperatur chronisch erkrankter Gelenke. — 11) Redard, Orthopädische Chirurgie. — 12) Stoffel, Brisement forcé. — 13) Herzog, Papiermachéverbände. — 14) Sudeck, Skiaskopie der Wirbelsäule. — 15) Arnd, Skoliose. — 16) Becker, Orthopädisches Korsett. — 17) Broca, Subluxation des Radiusköpfchens. — 18) Momburg, Luxatio nervi ulnaris. — 19) Lillienfeld, Kahnbeinbruch. — 20) Guillard, Gehverbände. — 21) Dalla Vedova, Habituelle Kniescheibenverrenkung. — 22) Ricard, Kniescheibenbruch. — 23) Bering, Längsbruch der Fibula. — 24) Wolff, Klumpfuß.

Baker, Ein Fall von Luxation der Peroneusehne. (Original-Mitteilung.)

25) Meyer, Traumatische Aneurysmen bei Knochenbrüchen. — 26) Adrian, Arthropathia psoriatica. — 27) Elter, Arthritis deformans. — 28) Maether, Sehnennaht. — 29) Hall, Pantograph. — 30) Bettmann, Wirbelsäulenankylose. — 31) Katzenstein, Luxatio sternoclavicularis. — 32) Preleiftner, Partieller Schlüsselbeindefekt. — 33) Wilp, Cucullarislähmung. — 34) Katholicky, Angiom der oberen Extremität. — 35) Monard, Ellbogenresektion. — 36) Drenkhahn, Mißbildung der Vorderarme. — 37) Scharnberger, Radiusbrüche. — 38) Wittak, 39) Richon, Handwurzelverletzungen. — 40) Becker, Luxation der Fingerstrecksehnen. — 41) Neutra, Dupuytren'sche Fingerkontraktur. — 42) Smirnow, Embolie der Lungenarterie bei Beinbrüchen. — 43) Jacobsthal, Geschwülste des Iliopsoas. — 44) Friend, Bursitis des Tuber ischil. — 45) Ochsner, 46) Borchard, 47) Bortelsmann, Hüftverrenkung. — 48) Althoff, Coxa vara. — 49) Hoffa, 50) Mayer, Schenkelhalsbrüche. — 51) Vulpius, Sehnenüberpflanzung am Oberschenkel. — 52) Baudoin, Kniescheibenbruch. — 53) Bado, Kniescheibenverrenkung. — 54) Schulze, Verrenkung der Semilunarknorpel. — 55) Besta, Kniewunde. — 56) Fischer, Schienbeinverrenkung. — 57) Mehnert, Komplizierter Schienbeinbruch. — 58) Halm, Fibulamangel. — 59) u. 60) Zoppi, Transplantation von Epiphysenfugen. — 61) Bähr, Fersenbeinbrüche. — 62) Allegra, Pes equinus. — 63) Vogel, Zur Redression mißstalteter Füße. — 64) Wieting, Mikulicz'sche Fußplastik. — 65) Sattler, Mal perforant du pied. — 66) Ritscher, Scharlachabzesse. — 67) Hannsa, Erfrierungen.

Über eine Schnittführung für Resektion der Appendix im anfallsfreien Stadium.

Von

Edwin Beer in New York City.

In neuerer Zeit, wo jedem Chirurgen die Zukunft seiner Pat. ebenso am Herzen liegt, wie das gegenwärtige Wohlbefinden, ist wohl jeder Versuch, die Widerstandsfähigkeit der operierten Bauchwand zu erhalten, zu berücksichtigen, und alle Winke in dieser Hinsicht begründet.

Um die Widerstandsfähigkeit der Bauchwand zu erhalten, mit anderen Worten, um Bauchwandhernien vorzubeugen, sind sehr viele Schnittführungen angegeben und erprobt worden, von denen eine der wichtigsten die von Lennander¹ angegebene ist, welche bei Laparotomien wegen Erkrankungen der Beckenorgane sehr häufig angewendet wird.

Mit Hinblick darauf, daß die Operationen bei Erkrankungen des Wurmfortsatzes im anfallsfreien Stadium jetzt immer häufiger und häufiger ausgeführt werden, dürfte wohl eine Operationsmethode, welche durch große Einfachheit bei relativ guter Erhaltung der Bauchdecken ausgezeichnet ist, Aufnahme finden, wenn sie auch sonst alle an sie zu stellenden Forderungen erfüllt.

Die folgende Methode ist eine Modifikation der von Gerster² angegebenen Schnittführung und hat auch sonst viel Gemeinsames mit dieser Methode. Der Operateur muß stets darauf ausgehen, die hintere Rektusscheide unversehrt zu lassen; um dieses zu erreichen, führt man einen Schnitt dicht über einer Linie, welche den Nabel mit der Mitte des Poupert'schen Bandes verbindet, beiläufig 1 bis 2 cm medial von dem Außenrande des rechten Musculus rectus abdominis. Der Schnitt soll so kurz als möglich sein — 3 bis 4 cm —, groß genug, um für den Finger und die Pinzette Raum zu bieten. Ist dann die vordere Rektusscheide an der Inzisionsstelle eröffnet, so wird der Musculus rectus leicht zur medialen Seite gedrängt und in dieser Stellung gehalten, wodurch die Linea semilunaris Douglasii sichtbar wird und die Arteria epigastrica inferior, die am Peritoneum liegt.

Nun kommt das Wesentliche meines ganzen Vorgehens; die kurze Inzisionsöffnung, die von sehr vielen amerikanischen Chirurgen gebraucht wird, hat erst sekundäre Bedeutung gegenüber der Erhaltung der hinteren Rektusscheide.

Man schneidet nämlich nun unterhalb der Linea semilunaris das Peritoneum ein, nach außen von der Art. epigastrica inf.; damit

¹ Zentralblatt für Chirurgie 1898.

² v. Esmarch-Kowalzig, Chirurgische Technik.

ist die Fossa iliaca so vollkommen, als es für die meisten Operationen im anfallsfreien Stadium notwendig ist, eröffnet. Stellt sich dann heraus, daß der Schnitt nach aufwärts zu wenig Spielraum gewährt, so kann man natürlich die hintere Rektusscheide einschneiden und nach der gebräuchlichen Operationsmethode operieren. Jedenfalls hat man nichts verloren, wenn man mit einer schmalen Inzision begonnen, sicherlich hingegen sehr viel gewonnen, wenn eine Verlängerung des Schnittes nicht notwendig ist.

Zum Schluß der Wunde sind sehr wenig Nähte erforderlich. Die Wundränder des Peritoneums sind leicht einander zu nähern und werden mit fortlaufender Katgutnaht geschlossen. Die vordere Rektusscheide wird mit Chromkatgut oder Seide genäht, die Haut mit Seide (1 oder 2 Nähte) oder einfach mit Heftpflaster³ geschlossen.

Die angegebene Operationsmethode bietet folgende Vorteile:

Die Bauchwand wird nur in sehr geringem Grade geschädigt. Die Inzision der vorderen Rektusscheide ist vollkommen gedeckt, wenn man den unverletzten Musculus rectus wiederum in seine normale Lage gebracht hat; die hintere Rektusscheide ist überhaupt nicht eingeschnitten, so daß eine geringere Widerstandsfähigkeit dieser an jener Stelle überhaupt nicht geschaffen ist, welche gewöhnlich der Locus minoris resistentiae für beginnende Hernien ist. Überdies ist man auch nicht gezwungen, mehr oder weniger absorbierbare Nähte hinter dem Musculus rectus lassen zu müssen, wie es bei den jetzt gebräuchlichen Operationsmethoden oberhalb der Linea semilunaris der Fall ist, und man hat dadurch eine bessere Garantie für eine Heilung per primam intentionem.

1) V. Cornil et L. Ranvier. Manuel d'histologie pathologique. Tome II.

Paris, 1902.

Von der großen pathologischen Histologie von C. und R. liegt ein zweiter umfangreicher Band vor. In der Anordnung des Stoffes und der Ausstattung des Ganzen reiht sich dieser Band seinem Vorgänger würdig an. Über 200 größtenteils sehr instruktive Figuren erläutern den anregend geschriebenen Text; die schwarzen Figuren sind im ganzen besser gelungen, als die farbigen, die besonders bei den Krankheiten des Blutes und des Nervensystems zur Verwendung gekommen sind. Wieder hat die am Ende jeden Kapitels zusammengestellte Literatur eine ausgiebige Berücksichtigung erfahren, und namentlich sind auch die deutschen Spezialuntersuchungen sehr vollständig berücksichtigt.

Der Band beginnt mit der pathologischen Anatomie der Muskulatur, von G. Durante bearbeitet; über die Hälfte des Bandes wird von diesem Teil eingenommen. Nach einer kürzeren Einleitung

³ Lilienthal, New York med. journ. 1901.

über die normale Histologie der quergestreiften Muskelfasern, wobei auch die Technik der Untersuchung zu ihrem Rechte kommt, folgt als erster Abschnitt dieses Kapitels die allgemeine pathologische Histologie der Muskelfaser. In dem zweiten Abschnitt werden die einzelnen Erkrankungsformen der Körpermuskulatur übersichtlich zusammengestellt, wobei unter anderem die Atrophien im Anschluß an Erkrankungen des zentralen Nervensystems und die Geschwülste eine ausführliche Besprechung erfahren. Eine derartige umfassende Bearbeitung der pathologischen Histologie der quergestreiften Muskulatur entspricht entschieden einem Bedürfnis, die Körpermuskulatur ist immer etwas ein Stiefkind der pathologischen Anatomie gewesen.

Es folgt die Bearbeitung der pathologischen Histologie des Blutes und Knochenmarks durch J. Jolly und H. Dominici. Beide Autoren haben sich schon früher in Spezialuntersuchungen mit dem Gegenstand beschäftigt und können sich vielfach auf eigene Beobachtungen stützen, was den Wert der Darstellung sehr erhöht.

Den Schluß dieses Bandes bildet der erste Teil der pathologischen Histologie des zentralen Nervensystems durch A. Gombault und Cl. Philippe. Bei diesem Kapitel ist eine genaue Kenntnis der normalen Verhältnisse eine besondere Vorbedingung, wobei noch mehr, als dies bei anderen Organen der Fall ist, die Technik eine maßgebende Rolle spielt. Dieser Voraussetzung ist weitgehend Rechnung getragen. Der Besprechung der normalen Histologie schließt sich dann ein Kapitel über die allgemeinen histologischen Veränderungen am zentralen Nervensystem an. Der spezielle Teil dieses Kapitels dürfte im nächsten Bande folgen.

F. Henke (Breslau).

2) H. Stahr. Zur Ätiologie epithelialer Geschwülste. I. Epithelperlen in den Zungenpapillen des Menschen. II. Eine experimentell erzeugte Geschwulst der Rattenvallata.

(Zentralblatt für allg. Path. u. path. Anat. Bd. XIV. 1903. Nr. 1.)

In dem ersten Teile seiner Arbeit berichtet Verf. über gelegentliches Vorkommen von Epithelperlen in den menschlichen Zungenpapillen.

Im zweiten Teile erzählt er, daß man bei Ratten an der Papilla vallata eine typische Geschwulst, ein Epithelioma papillare, erzeugen kann, indem man die Tiere ausschließlich mit Hafer füttert. Der andauernde Reiz dieser Kost, ausgehend von den pflanzlichen Haaren des Hafers, übt stets an dieser Stelle den beschriebenen Reiz aus; Kontrollversuche, unter sonst gleichen Bedingungen, zeigen, daß bei anderer, gemischter Kost die Geschwulstbildung ausbleibt.

Schmieden (Bonn).

3) E. Ehrlich. Über glattwandige falsche Cysten in Geschwülsten.

(Beiträge zur klin. Chirurgie Bd. XXXVII. Hft. 1 u. 2.)

An der Hand einer Reihe von Beobachtungen aus der Rostocker Klinik weist der Verf. darauf hin, daß in den Geschwülsten der verschiedensten Art nicht so selten Erweichungscysten vorkommen, welche die Merkmale dieser Cystenform vollständig vermissen lassen und ganz das Aussehen echter Cysten darbieten. Solche Cysten fanden sich bei einem Sarkom der weichen Hirnhäute, bei einer cystischen Nebennierengeschwulst, bei Ovarialsarkom und -Karzinom, bei Adenokarzinom der Brustdrüse, Endotheliom der Wange, Parotischgeschwulst und bei Sarkometastasen in der Leber. In jedem der Fälle wird ein genauer mikroskopischer Befund gegeben, auf Grund dessen die Entstehung der Erweichungscysten eingehend erörtert wird.

Blauel (Tübingen).

4) W. Müller. Zur Technik der Operation größerer Hämangiome und Lymphangiome.

(Beiträge zur klin. Chirurgie Bd. XXXVII. Hft. 1 u. 2.)

Verf. empfiehlt, größere Hämangiome und Lymphangiome durch stumpfe Auslösung zu entfernen. Diese Methode wird durch die vielen Angiomen eigene zarte Bindegewebskapsel ermöglicht. Zwischen dieser und dem gesunden Gewebe kann man mit kurzgefaßter Cooper'scher Schere in die Tiefe dringen, wobei nur ganz vereinzelte Unterbindungen nötig werden. Verf. hat 30 Fälle über walnußgroßer Hämangiome auf diese Weise radikal operiert, desgleichen eine Reihe größerer Lymphangiome. Blauel (Tübingen).

5) O. J. Mayer (San Francisco). Angiotripsy as a substitute for the ligature in routine work of general surgery.

(Annals of surgery 1902. August.)

Verf. hat sich bemüht, die seit den Veröffentlichungen von Doyen (1896), Tuffier, Thumim u. a. vorzugsweise von den Gynäkologen angewandte Blutstillung durch Angiothripsie auch für die allgemeine Chirurgie anwendbar zu machen. Nach zahlreichen Tierversuchen ist es ihm gelungen, ein Verfahren zu finden, welches er in den meisten Fällen auch beim Menschen für anwendbar hält. Er komprimiert erst das Gefäß mit einer gewöhnlichen starken Gefäßklemme, deren Schnabel so mit Riefen versehen ist, daß die Erhabenheiten der einen Branche genau in die Vertiefungen der anderen passen, und drückt dann diese Klemme mit einem zweiten Instrument noch einmal fest zusammen. Die Preßzange ist 32 cm lang und ermöglicht so, einen sehr starken Druck (von 1000 Pfund) auszuüben. Das Maul der Zange ist so mit Vertiefungen versehen, daß der Schnabel der Gefäßklemme genau in sie hineinpaßt.

Der Effekt des ausgeübten Druckes ist nach M.'s Untersuchungen der, daß die Tunica intima und media ganz durchtrennt werden und sich einrollen, während die Adventitia erhalten bleibt und nur vollständig zusammengepreßt wird — ohne später nekrotisch zu werden.

Notwendig bei dem Gebrauch des Instrumentes ist nach M., daß die Gefäßklemme senkrecht zur Längsachse des Gefäßes angelegt wird, damit es keine schräge Durchtrennung der Intima und Media gibt.

M. hat bei Tieren (Hunden und Schafen) die Radialis, Brachialis, Tibialis postica, Femoralis und Äste der Aa. meseraicae so abgeklemmt, ohne je eine Nachblutung zu sehen, trotzdem die Wunden nicht per primam heilten und die Tiere bald umhertiefen. Beim Menschen hat er sein Verfahren in folgenden Fällen angewandt: 4 Mammaamputationen mit Ausräumung der Achselhöhle, 1 Pirogoff, 2 Unterschenkelamputationen, 1 Strumektomie, bei Operationen behufs Entfernung von erkrankten Cervicaldrüsen und bei mehreren partiellen Fingeramputationen. Niemals hat er eine Nachblutung erlebt.

Als hauptsächliche Vorteile der Angiothrypsie nennt Verf.:

- 1) die Vermeidung von Ligaturen, die als Fremdkörper wirken,
- 2) die Vermeidung von heftigen sekundären Schmerzen, die bei Ligaturen durch das oft unvermeidliche Mitfassen von Nerven entstehen.

Das Abtupfen der Wunde nach Anwendung der Angiothrypsie soll nie in einem Abwischen bestehen, da dies leicht eine Nachblutung verursachen könnte.

Schließlich rät M. doch, z. B. bei hohen Oberschenkelamputationen, zur größeren Sicherheit die großen Gefäße nach Anwendung der Angiothrypsie noch mit einem — ganz dünnen — Faden zu unterbinden.

Seefisch (Berlin).

6) R. du Bois-Reymond. Spezielle Muskelphysiologie oder Bewegungslehre.

Berlin, August Hirschwald, 1903. 323 S. Mit 52 Abbild.

Das vorliegende, dem Meister der physiologischen Mechanik, Otto Fischer, gewidmete Buch bezweckt in kurzer Lehrbuchform die durch die epochemachenden Untersuchungen Fischer's veränderten Anschauungen über die spezielle Muskelphysiologie einem weiteren Leserkreise, besonders dem angehenden Orthopäden und Neurologen zugänglich zu machen. Es kam dem Verf. besonders dabei darauf an, die allgemeinen Grundlagen, von denen die Untersuchung auszugehen hat, der Anschauung näher zu bringen und durch Entwicklung allgemeiner Sätze dem Leser eine praktische Anleitung für den Einzelfall zu geben.

Nach einer kurzen Einleitung über Ziel und Nutzen der Bewegungslehre wird zunächst das Untersuchungsverfahren genau und

allgemeinverständlich dargestellt. Die Untersuchung der Gelenkformen und Gelenkbewegungen, die Art der Feststellung der einzelnen tätigen Muskeln, die Verteilung der Arbeit auf die einzelnen Muskeln, ferner die Untersuchung der Knochenstruktur und der Gelenkknorpel interessieren hier am meisten. Der dritte Abschnitt handelt von der inneren Architektur des Knochengerstes, den Beziehungen der inneren Struktur zur Festigkeit und Funktion.

Die nächsten drei Abschnitte über Gelenklehre, Muskelmechanik und über Stehen und Gehen machen das Lehrbuch dem Orthopäden geradezu unentbehrlich. Bei der Gelenklehre werden im allgemeinen Teil die verschiedenen Formen der Gelenke genau besprochen und die Art ihrer Bewegung an instruktiven Modellen leicht verständlich gemacht. Der spezielle Teil bespricht die einzelnen Gelenke des Körpers. Die Untersuchung der Bewegungen der Wirbelsäule ist besonders lesenswert. Die Darstellung der speziellen Muskelmechanik findet sich sonst nur in dem ausführlichen Werke Duchenne's; die Funktion der einzelnen Muskeln und die kombinierte Bewegung ganzer Körperteile findet eine ausführliche Besprechung.

Ein ausführliches Literaturverzeichnis, auf welches im Text sehr häufig hingewiesen wird, beschließt das empfehlenswerte Werk.

Drehmann (Breslau).

7) **Sperling.** Zur Ätiologie der sog. intra-uterinen Frakturen.

(Archiv für Orthopädie, Mechanotherapie und Unfallchirurgie Bd. I. Hft. 1.)

Durch mikroskopische Untersuchungen und Röntgenbilder ist Verf. zu der Überzeugung gelangt, daß die »sog. intra-uterinen Frakturen«, wenn sie solitär und anscheinend verheilt zur Beobachtung kommen, keine Frakturen, d. h. verheilte Kontinuitätstrennungen bereits angelegter fötaler Knochen sind und auch nicht ein von außen wirkendes Trauma oder der Druck der Uteruswand diese kongenitale Deformität herbeiführt; daß sie vielmehr als Verbiegungen oder Knickungen des nicht differenzierten embryonalen Blastems aufgefaßt werden müssen und ihre Entstehung gleich anderen Deformitäten und Defekten dem direkten Einfluß amniotischer Verwachsungen zu verdanken haben.

Hartmann (Kassel).

8) **Perrolini.** Sopra la pretesa influenza della tiroide sul decoro di guarigione delle fratture.

(Sperimentale 1903. Nr. 2.)

P. gibt hier die ausführlichen Protokolle seiner Kaninchenexperimente über den Einfluß der Schilddrüsenentfernung auf die Frakturheilung, über welche er bereits eine vorläufige Mitteilung in den Verhandlungen der Turiner Akademie gegeben hat (s. dieses Zentralblatt 1902 p. 275) und aus denen hervorgeht, daß die Verzögerung der Frakturheilung auf Rechnung der allgemeinen Ernährungsstörung

der Körpergewebe kommt und nicht auf einen spezifischen Einfluß auf den Knorpel. E. Pagenstecher (Wiesbaden).

9) **A. Anzoletti.** Intorno al circolo arterioso nelle giunture e alle sue relazioni con le artropatie croniche.

(Arch. di ortopedia 1902. Nr. 5 u. 6.)

Die Ausführungen des Verf. bewegen sich auf rein theoretischen Bahnen ohne Beibringung klinischer Beweismittel.

Die Muskulatur beeinflußt die Circulation der Gelenkgefäße in doppelter Weise: einmal, indem bei ihrer Kontraktion Blut aus den Muskelgefäßen in Kollateralbahnen nach dem Gelenk abfließt; zweitens, indem Muskeln, welche an der Gelenkkapsel inserieren, bei ihrer Kontraktion diese anspannen und im Gelenk einen negativen Druck erzeugen, zu dessen Ausfüllung Blut in die Gefäße der Synovialis strömt. Dies gilt von Gelenken, welche von größeren Muskelmassen umhüllt werden. An den Gelenken, welche freiliegen, entwickelt sich dagegen das Rete articolare, dessen Konfiguration zu einer dauernden ungestörten Blutversorgung in Beziehung steht. Wenn bei Flexion die auf der Beugeseite liegende Arterie zusammengeknickt und dadurch oberhalb ein Widerstand, unterhalb herabgesetzter Blutdruck entsteht, so steigt letzterer auch in der oberhalb abgehenden Gelenkarterie, sinkt in der unteren. Da beide durch Anastomosen verbunden sind, entsteht in letzteren ein erhöhtes Gefälle, welches zu vermehrter Durchströmung mit Blut führt. So befördern die Bewegungen die Synovialisfunktionen, die Sekretion der Synovia etc. Ruhestellung führt zu Gelenkversteifungen.

Arteriosklerose kann zu chronischen Gelenkerkrankungen in ursächlichem Zusammenhang gebracht werden. Elastizitätsverlust in den größeren Arterien, Lichtungsverengung in kleineren führt zu Beeinträchtigung jenes geschilderten Mechanismus, der die Blutversorgung der Gelenke befördert. Der Blutstrom ist verlangsamt und zugleich sparsamer. Bei Herzfehlern fehlt letzteres Moment, daher kommt es hier nur zu äußerlichen Anschwellungen, weniger zu direkten Nutritionsstörungen.

Eine weitere Funktion des Rete arteriosum des Gelenkkörpers ist die besonders für die nackten Gelenke wie Knie, Finger etc. wichtige Erhaltung der Wärmeökonomie. E. Pagenstecher (Wiesbaden).

10) **Herz.** Über die Temperaturverhältnisse chronisch erkrankter Gelenke und gestauter Gliedmaßen.

(Berliner klin. Wochenschrift 1903. Nr. 20.)

Mit einem von ihm konstruierten, sehr empfindlichen Apparate hat Verf. vergleichende Temperaturmessungen vorgenommen und die Ergebnisse in folgende Schlußsätze zusammengefaßt:

1) Die Temperatur chronisch erkrankter Gelenke ist niedriger als in der Norm.

2) Eine leichteste venöse Stauung erwärmt die Extremität. Sie scheint neben der passiven auch eine aktive Hyperämie hervorzurufen.

3) Bei etwas stärkerer Kompression der Venen tritt zuerst eine Erwärmung, dann eine Abkühlung ein. Die Kompression der Arterie bewirkt eine sofortige Abkühlung.

4) Während der Stauung wird eine Extremität im Lichtbade mehr erwärmt, im kalten Wasser mehr abgekühlt als bei freier Circulation.

Langemak (Rostock).

11) P. Redard. Traité pratique de chirurgie orthopédique. Zweite Auflage.

Paris, Octave Doin, 1903. 1052 S. 775 Fig.

Die zweite bedeutend erweiterte Auflage des vor 10 Jahren in erster Auflage erschienenen Lehrbuches der Orthopädie des bekannten französischen orthopädischen Chirurgen liegt vor uns. Entsprechend dem bedeutenden Aufschwung, den die Orthopädie in diesen letzten 10 Jahren genommen hat, finden wir fast jedes Kapitel verändert. Die für die Diagnostik und Therapie so wichtige Entdeckung der Röntgenstrahlen ist gebührend berücksichtigt. Außerdem hat R. seine Erfahrungen mit der modernen Behandlung der angeborenen Hüftluxation, der Skoliose, Spondylitis, des Klumpfußes und der Deformitäten nervösen Ursprungs in dem Buche niedergelegt.

Nach einem Abriß der Geschichte der Orthopädie folgt eine ausführliche Beschreibung der allgemeinen Orthopädie. Hier ist die Sehnen transplantation zu den orthopädischen Operationen dazugekommen. Aus dem speziellen Teil ist zu erwähnen, daß Verf. ein eifriger Anhänger des forzierten Redressements der Skoliose in Narkose ist, wie er bereits in Publikationen und einer ausführlichen Monographie mitgeteilt hat. Beim Caput obstipum vermissen wir bei der Ätiologie die von v. Mikulicz und Kader aufgestellte Theorie und die Exstirpation des Kopfnickers des erstgenannten Autors. Die unblutige Einrenkung der angeborenen Hüftluxation wird eingehend dargestellt und durch eigene Beobachtungen illustriert.

Das Werk wird von einem 86 Seiten einnehmenden ausführlichen Literaturverzeichnis beschlossen.

Das Buch zeugt von der großen Erfahrung des Autors und wird auch dem deutschen Orthopäden besonders durch das Literaturverzeichnis und das nähere Eingehen auf die historische Entwicklung der Schienen und Bandagen eine willkommene Ergänzung der Bibliothek sein.

Drehmann (Breslau).

12) Stoffel. Einige Bemerkungen über das Brisement forcé und seine Nachbehandlung, insbesondere bei Ankylosen des Ellbogens, der Hand und der Finger.

(Archiv für Orthopädie, Mechanothérapie und Unfallchirurgie Bd. I. Hft. 1.)

In dieser Arbeit redet Verf. dem Brisement forcé, das bei vielen Ärzten in argen Mißkredit gekommen war, das Wort. Er macht zunächst einen tiefgreifenden Unterschied in den Funktionen der Extremitäten. Während die unteren in erster Linie der Aufrechterhaltung und Fortbewegung des Körpers dienen und in dieser Funktion vom Rumpf belastet werden, hängen die oberen bei aufrechter Stellung des Menschen unbelastet am Rumpfe herab. Die Schwere hemmt demnach dort die Streckung, hier die Beugung. — Den Funktionen entsprechend muß sowohl bei Ankylose als auch bei Beweglichkeit, die ja häufig nicht vollkommen erreicht wird, die größte Rücksicht genommen werden. Denn Beweglichkeit unterhalb dieser günstigen Stellung ist meistens wertlos oder doch weniger wert als Ankylose in der günstigen Gelenkstellung. Da schon 24 bis 48 Stunden nach geschehenem Brisement die permanente Fixation aufgegeben werden muß, wenn man Aussichten für die Beweglichkeit haben will, so ist das einzige dem Verf. bekannte Mittel, mit dem sich nach einem Brisement forcé das Gelenk innerhalb der Grenzen, die man sich in Narkose geschaffen hat, schmerzlos oder doch in durchaus erträglicher Weise hin und her bewegen läßt, der Gummizug. Es ist nach den Erfahrungen des Verf. geradezu erstaunlich, wie man vermittels der Gummizüge ein Gelenk bewegen kann in einer Zeit, in der dies Bewegen auf dem gewöhnlichen Wege an der großen Schmerzhaftigkeit scheitert, und in der daher die Wiederversteifung ohne jenes Hilfsmittel fast unabwendbar ist. Die Apparate bestehen entweder aus einem leichten Hülsenschienenapparat oder aus dichten Filzplatten, die ein oder zwei Schienen aus Bandstahl tragen; die bewegende Kraft stellen mehr oder weniger kräftige Gummizüge dar, die die Bewegung der Glieder permanent erzwingen. Vier Abbildungen illustrieren die Beschreibung derartiger Apparate.

Hartmann (Kassel).

13) Herzog. Über Papiermaché-Verbände zu chirurgisch-orthopädischen Zwecken.

(Archiv für Orthopädie, Mechanothérapie und Unfallchirurgie.)

Da die Gipsverbände bei einer Reihe von Affektionen große Nachteile bieten, die namentlich in zu großer Schwere und Sprödigkeit und im Mangel an Elastizität bestehen, und andere Schienenapparate (Hessing) für das Gros der poliklinischen Pat. zu teuer sind, empfiehlt H. den Papiermachéverband. Dieser Verband wird in der Weise hergestellt, daß man verschiedene Lagen (3—6) von farbigem dickem Packpapier, das man einige Minuten vor der Benutzung auf beiden Seiten mit Kleister aus dickem Roggenmehl

überstrichen hat, genau auf das Gipsmodell als Unterlage auflegt, was durch festes Anstreichen erreicht wird. Wenn je eine Lage fertig ist, wird sie noch reichlich mit Kleister überstrichen; auch können nach Bedürfnis zwischen die einzelnen Lagen des Verbandes Schienen, Verstärkungsbänder etc. eingelegt werden. Nach 2—3 Tagen wird der Verband mit einem scharfen Messer (französischem Sattlermesser) aufgeschnitten und mit einfachen Übersügen und Schnürvorrichtungen garniert.

Hartmann (Kassel).

14) Sudeck. Die Darstellung der Wirbelsäulenerkrankung durch die Röntgenstrahlen.

(Archiv für Orthopädie, Mechanotherapie und Unfallchirurgie Bd. I. Hft. 2.)

Da wegen der unzulänglichen Lage der Wirbelsäule es äußerst schwierig ist, eine klare Vorstellung von vielen Erkrankungen und Verletzungen zu gewinnen, ist es mit Freuden zu begrüßen, wenn auf die Nützlichkeit der Röntgenuntersuchung und auf die dadurch zu erhoffenden Aufklärungen hingewiesen wird. Aber trotzdem das Bedürfnis einer diagnostischen Stütze durch die Röntgenuntersuchung gerade bei der Wirbelsäule recht fühlbar ist, besitzen wir immer noch wenig genaue und ausführliche Beschreibungen dessen, was wir als Resultat dieser Untersuchungen erwarten können. Der Grund hiervon liegt wohl darin, daß eine größere Angabe instruktiver Bilder nicht so leicht zusammenzustellen ist, und daß die Wirbelsäule trotz der mit jedem Jahre fortschreitenden Technik immer noch zu den recht schwierig darzustellenden Objekten gehört. Verf. hat es nun in dieser Arbeit unternommen, Wirbelsäulenskiagramme in systematischer Zusammenstellung zu bringen; und zwar handelte es sich neben einigen normalen Wirbelsäulenbildern 3mal um Kompressionsfrakturen im Gebiete der Lendenwirbelsäule, 7mal um Tuberkulose der Wirbelsäule, 3mal um ankylosierende Spondylitis, 2mal um Bruch des siebenten Halswirbels, 1mal um Bruch des Dornfortsatzes des fünften Lendenwirbels und 1mal um multiple myelogene Sarkomatose. Ein großer Teil der Bilder ist so geworden, daß auch der Ungeübte einen Begriff davon bekommen kann und die Abbildungen mit Vorteil wird studieren können.

Hartmann (Kassel).

15) Arnd. Experimentelle Beiträge zur Lehre der Skoliose. Der Einfluß des Musculus erector trunci auf die Wirbelsäule des Kaninchens.

(Archiv für Orthopädie, Mechanotherapie und Unfallchirurgie Bd. I. Hft. 1 u. 2.)

Im ersten Teile seiner Arbeit führt uns Verf. in übersichtlicher Weise ätiologische Angaben über Skoliosenbildung vor Augen, soweit diese Frage in der bereits sehr umfangreichen Literatur erörtert worden ist. Während in vielen Arbeiten von einer Verkürzung der Ligamente, einer Belastungstheorie, einer unbestimmten Plastizität

der Wirbel, einer Erblichkeit etc. die Rede war, neigt man jetzt immer mehr zu der Annahme, daß auch Muskelwirkungen bei der Entstehung der Skoliose eine große Rolle spielen. Einige wollen nun als Ursache zur Skoliosenbildung eine einseitige permanente, undeformable Verkürzung der Streckmuskeln des Rückens ansprechen, andere, die große Mehrzahl, sehen in einer Schwächung und Insuffizienz der Muskulatur die Ursache zur Deformität. Aber wie sehr man sich Mühe gegeben hat, die Deviation der Wirbelsäule nach der einen oder anderen Seite zu erklären, so herrscht bis jetzt noch, was theoretische Erwägung und auch klinische Beobachtung anbetrifft, große Kontroverse. Selbst die Frage, nach welcher Seite eine Wirbelsäulendeviation stattfinden muß, wenn der eine oder andere Erector trunci seinen Dienst versagt, ist noch nicht mit genügender Sicherheit gelöst worden. Während man annehmen sollte, daß die Konvexität der Wirbelsäule auf der Seite der gelähmten Muskeln sich entwickle, findet man sie meistens auf der gesunden Seite.

Um einen weiteren Beitrag zur Forschung des Kausalnexus zu liefern, nahm Verf. im zweiten Teil seiner Abhandlung seine Zuflucht zum Tierexperiment, zumal da bisher der Einfluß bestimmter Muskelgruppen experimentell zu untersuchen ganz verschmäht war, und auch die Anatomie und Physiologie sich nicht sonderlich mit dieser Frage beschäftigt hatten. Die Anordnung seiner Versuche war folgende: Der Kaninchenrücken wurde mit Calcium hydrosulphuratum enthaart und das junge Tier einige Tage später mit 0,04 g Morphium in eine tiefe Narkose versetzt. In Narkose wurde in der Lendengegend ein Schnitt durch Haut und Fascie gemacht und ein Stück des Erector trunci entfernt. Die Exzision wurde entweder partiell durchgeführt oder sogar bis zur Freilegung der Niere unter Wegnahme der Sehnen der Bauchmuskulatur getrieben. Große Sorgfalt wurde hierbei auf exakte Blutstillung gelegt, damit nicht durch Narbenschumpfung oder durch Druckwirkung infolge eines organisierten Hämatoms die Haltung der Wirbelsäule beeinflußt würde. Eine Fixation der Wirbelsäule, die anfangs äußerst beweglich blieb, trat erst später ein. In den ersten Wochen schien es immer, als ob der Defekt des Erektors auf der einen Seite ein Überwiegen der Aktion der anderen veranlaßte, da die Tiere beim Hüpfen und Springen eine laterale Deviation der Wirbelsäule mit der Konvexität nach der operierten Seite darboten. Später wurde jedoch aus der Konvexität eine Konkavität, eine regelrechte Skoliose zweiten oder dritten Grades. Die Sektionen bestätigten die Beobachtungen am lebenden Tiere, indem entsprechend der Exzision des Muskelstückes eine dem Schnitte entgegengesetzt konvexe dorsolumbare Skoliose mit leichter kompensatorischer lumbosakraler Krümmung sich präsentierte. Auch zeigten die einzelnen Wirbel je nach ihrem Sitze mehr oder weniger sichtbare wie meßbare Veränderungen, auf die im Referate nicht näher eingegangen werden kann.

Die Tierexperimente scheinen demnach zu beweisen, daß da, wo die Muskulatur überhaupt eine Rolle bei der Entstehung der Skoliose spielt, ihr Einfluß derartig ist, daß die Konvexität der Skoliose nach der Seite der kräftigeren Muskulatur hin gerichtet ist. Der Grund ist nach Ansicht des Verf. darin zu suchen, daß die Wirbelsäule, deren Gleichgewichtszustand durch den Ausfall des einen Erektors gestört ist, nur durch eine Überkorrektion ihrer Glieder in eine erträgliche Lage gebracht werden kann. Es übernimmt demnach für den verstümmelten Muskel, der seinen Zusammenhang verloren hat, der erhaltene die Rolle, die für die Statik des Tieres allein maßgebend ist.

Hartmann (Kassel).

16) Becker. Die anatomische und klinische Grundlage des orthopädischen Korsetts.

(Archiv für Orthopädie, Mechanotherapie und Unfallchirurgie Bd. I. Hft. 1.)

In einer höchst lesenswerten Arbeit, von dem anatomischen Aufbau der Wirbelsäule ausgehend, die 1) durch den auf dem oberen Ende frei balanzierenden Kopf belastet wird, 2) in ihrem mittleren Abschnitte den durch den Rippenreifen gebildeten Brustkorb trägt und 3) im Körper derartig liegt, daß sie nur von einer einzigen Seite, nämlich von hinten, den therapeutischen Maßnahmen zugänglich ist, stellt Verf. vier Indikationen für die Korsettbehandlung auf. Handelt es sich um eine geringfügige Erkrankung der unteren Lendenwirbelsäule, so genügt meistens schon eine bloße Fixation der Wirbelsäule, die dadurch erreicht wird, daß das Korsett sich gut auf den Darmbeinkamm stützt, der Form der Wirbelsäule genau angepaßt ist und nach oben hin bis unter die Achselhöhle reicht. Bei Affektion der Halswirbelsäule ist das Korsett mit einer Kopfstütze zu versehen. Soll eine Stützung und Entlastung der Wirbelsäule zur Geltung kommen, besteht das umgekehrte Verhältnis wie bei der Fixation. Hier ist die stützende Wirkung um so fester und sicherer, je höher die Affektion der Wirbelsäule sitzt, indem dann die schräg nach unten hin sich erstreckende, kompensierende Lordose, dem Gesetze der Schwere folgend, eine gute Unterstützung in dem ebenfalls schräg nach unten verlaufenden Korsett findet. Die Extension, die nur auf die ganze Wirbelsäule einwirken kann, muß die Wirbelsäule an ihren beiden Enden, am Becken und Kopf angreifen, was eigentlich nur bei der Hinterhaupt-Stirnstütze möglich ist (Wullstein). Eine mäßige Redression kommt in letzter Instanz entweder nur in Frage, um das durch forziertes Redressement erreichte Resultat durch geeigneten Verband zu erhalten oder um durch einen zweckmäßig redressierenden Druck eine Abflachung der Thoraxdeformität zu erzielen.

Klinisch ist bei den neurogenen Deformitäten (Paralyse, Tabes, Dystrophia musculorum progressiva) die Indikation, die Wirbelsäule zu stützen, eine so absolute, daß etwaige Folgen eines Stützapparates

gar nicht in Betracht kommen. Bei beginnender rachitischer Deformität wird man, falls aus Rücksicht auf die unteren Extremitäten keine Bettruhe erforderlich ist, die Kinder auf $\frac{1}{4}$ — $\frac{1}{2}$ Jahr in extendierende Rumpfverbände legen und während dieser Zeit die Haupt Sorge auf kräftige Diät und frische Luft richten. Den Entzündungen der Wirbelsäule ist gemeinsam das Streben nach Fixation, welche in Kyphose erfolgt. In frischen Fällen der tuberkulösen Form dürfte das Lorenz'sche Reklinationsgipsbett äußerst empfehlenswert sein. Viel umstritten ist noch die Indikation bei der habituellen Deformität, da durch Fixation der Wirbelsäule das Muskelspiel aufgehoben wird. Während eine Skoliose leichten und mittleren Grades wohl durch tägliche Massage und Gymnastik beseitigt werden kann, ist ein Korsett erwünscht bei hochgradigem Rippenbuckel und bei der Gruppe, bei der die größte Krümmung in den Lendenabschnitt fällt. Sehr energisch, was nicht genug gelobt werden kann, zieht Verf. gegen die an den Korsetten befindlichen Achselkrücken zu Felde.

Hartmann (Kassel).

17) A. Broca. La pronation douloureuse des jeunes enfants.

(Gas. des hôpitaux 1903. Nr. 56.)

Diese (sonst auch Dérangement interne genannte [Ref.]) Affektion kleiner Kinder — meist unter 5 Jahren — besteht nach B., der sie in 9 Jahren 208mal beobachtet hat, in einer Subluxation des Radiusköpfchens nach vorn. Die Subluxation nach hinten hält er für zweifelhaft, jedenfalls für sehr selten. B. lehnt alle anderen Theorien ab. Er stützt sich auf die gelegentlich beobachtete Zunahme des anteroposterioren Gelenkdurchmessers, auf das bei der Reposition deutliche Zurückgleiten des Radiusköpfchens und das charakteristische Einschnappen im Moment der Reposition, wie es nur bei einer Verrenkung möglich sei.

Er gibt zu, daß auch dies nur eine Hypothese sei, da eine exakte Darstellung der Verhältnisse noch nicht existiere, und namentlich die Skiagraphie hier völlig versage.

V. E. Mertens (Breslau).

18) Momburg. Die Luxation des Nervus ulnaris.

(v. Langenbeck's Archiv Bd. LXX. Hft. 1.)

Die Luxation des Nervus ulnaris ist weniger selten als bisher angenommen wurde. Die Ursache dieser irrigen Annahme liegt darin, daß dieselbe nur selten Beschwerden verursacht. Man unterscheidet zwei Arten derselben, die traumatische und die angeborene. Die letztere ist weniger selten wie die erstere. Verf. fand sie bei 116 Soldaten, die er daraufhin untersuchte, 23mal. Nicht einer von diesen hatte eine Ahnung von dem Bestehen der Verlagerung oder litt an Beschwerden. Begünstigt wird dieselbe durch eine mangelhafte Ausbildung des Epicondylus internus, der normalerweise stark

nach hinten vorspringt und auf seinem Gipfel meist noch eine nach hinten und innen gebogene Spitze trägt, so daß eine tiefe Rinne zwischen Olecranon und Epicondylus entsteht. Als zweite wichtige Ursache kommt hinzu eine mangelhafte Entwicklung und Schwäche des fibrösen Gewebes, welches den Nerven in seiner Lage im Sulcus ulnaris erhalten soll, vor allem eine Schwäche der Oberarmfaszie. Zu den rein anatomischen Begünstigungsmomenten der angeborenen Luxation treten noch die mechanischen, das Seitwärtstreten des Nerven bei der Beugung des Armes. M. glaubt, daß diese Verrenkung nie eine angeborene ist, daß sie sich aber aus angeborenen Defekten im Bewegungsapparat des Nerven entwickelt. Der größte Teil der traumatischen Verrenkungen ist gar nicht durch das beschuldigte Trauma bedingt, sondern erst durch dasselbe in die Erscheinung getreten. Was die Verrenkung erst beschwerlich macht, ist die infolge der durch das Trauma bedingten Reizung der Nerven entstandene Nervenentzündung. Das beweisen die zahlreichen Fälle der angeborenen Verrenkung, von denen der Träger keine Ahnung hat. Die Entzündung des Nervus ulnaris ist auch öfters nachgewiesen worden. So wurden Verdickungen, entzündliche Rötung, starke Verwachsungen des Nerven mit der Umgebung gefunden. Daß man bei der Häufigkeit der Ellbogenverletzungen die Luxation des Nervus ulnaris so selten beobachtet, das liegt daran, daß der Nerv sehr widerstandsfähig ist, und daß nur sehr schwere und langdauernde Reize eine Entzündung hervorzurufen vermögen.

Die Diagnose ist einfach. Der leicht durchzufühlende Nerv, der auf Druck Kribbeln in den Fingern hervorruft, gleitet bei Beugung des Armes aus seiner normalen Lage über den Epicondylus internus hinweg an die Außenseite desselben. Bei frischen Fällen kann man durch Ruhigstellung des Armes Heilung erzielen, da in der Ruhe die zerrissenen Befestigungsmittel wieder verheilen können. Die rationellste Behandlung älterer Fälle ist die Operation, durch die der Nerv an seiner normalen Stelle befestigt wird. In einem selbst behandelten Falle hat M. einen Muskel-Sehnenlappen aus dem *Musc. triceps* gebildet und diesen so verlagert, daß der Nerv unter und durch den *Musc. triceps* und seine Sehne verlief. Der Erfolg ist dauernd gut geblieben. Andere Methoden sind von Andral, McCormac, Smith, Schwartz und Krause beschrieben.

E. Siegel (Frankfurt a/M.).

19) **Lilienfeld.** Der isolierte, subkutane Bruch des Os scaphoideum der Handwurzel, ein typischer Bruch.

(v. Langenbeck's Archiv Bd. LXIX. Hft. 4.)

Verf. hat als Leiter des Zanderinstituts der Ortskrankenkasse in Leipzig in $1\frac{1}{2}$ Jahren 7 Fälle von isoliertem Bruch des Os scaphoideum der Hand beobachtet. Aus den Röntgenbildern ergibt sich, daß ein solcher Bruch bei Radikalabduktion der Hand stattfinden muß, und zwar dadurch, daß das Kahnbein zwischen Radius und

Carpus eingeschaltet und zusammengedrückt wird, so daß es sich, wie Oberst vermutet, in der Tat um einen Kompressionsbruch handelt. Sämtliche Pat. haben ihren Unfall dadurch erlitten, daß eine Gewalt auf die dorsalflektierte, radial abduzierte Hand in der Richtung der Achse des Vorderarmes und senkrecht zu derselben wirkte. Es gelang dem Verf. auch, mit der von ihm angenommenen Entstehungsweise experimentell an der Leiche denselben Bruch hervorzurufen, so daß er auch auf diese Weise den Mechanismus für die Ätiologie des Kahnbeinbruchs nachweisen konnte. Bänder und Gelenkkapseln fanden sich an den erhaltenen Präparaten unverletzt. Krepitation war nur bei Bewegungsexkursionen nachzuweisen, wie sie am Lebenden wohl unmöglich sind, bei denen noch obendrein der Bluterguß die Krepitationsgefühle abschwächen würde. Wahrscheinlich kann übrigens der Bruch auch durch Fall auf den Handrücken entstehen. Die Diagnose wird man wohl meistens durch die Röntgenaufnahme sicherstellen müssen, doch kann die Anamnese mit genauer Schilderung des Entstehungsmechanismus den Bruch des Kahnbeins wahrscheinlich machen. Bei seinen Fällen fand L. stets eine geringe radial abduzierte Handstellung, umschriebenen Druckschmerz in der Tabatière, die mehr oder weniger ausgefüllt war, und eine meßbare Verbreiterung der Gelenkgegend, zwischen den Spitzen des Processus styloidei gemessen. Die Brüche des Kahnbeins machen immer mehr oder weniger erhebliche Funktionsstörungen, besonders wenn erst spät eine zweckmäßige Behandlung eintritt; namentlich ist die Dorsalflexion behindert. Die Therapie besteht in Massage und Bewegungen. Der Bruch kommt auch in Verbindung mit anderen Verletzungen des Carpus, vor allem im Verein mit dem klassischen Radiusbruch vor.

E. Siegel (Frankfurt a/M.).

20) L. Guitard. De la méthode ambulatoire dans les traumatismes osseux du membre inferieur.

Paris, C. Naud, 1903. 124 S.

Die mit großem Fleiß verfaßte Arbeit ist aus der von Sorel geleiteten chirurgischen Abteilung des Hospitals Pasteur (Havre) hervorgegangen. Nach historischen Vorbemerkungen und einem Überblick über die verschiedenen Methoden der Frakturbehandlung bespricht Verf. eingehend die Vorteile der Gehverbände, kritisiert die gegen sie erhobenen Einwände und schildert die Technik, wie sie bei den hauptsächlichsten Vertretern der Methode gehandhabt wird. Sorel, der seit einer Reihe von Jahren Gehverbände systematisch anwendet, legt einen Hauptwert auf das Freilassen der Gelenke. Bei Unterschenkelfrakturen reicht der — direkt auf die Haut angelegte — Gipsverband von den Knöcheln bis zur Höhe der Tuberositas tibiae. Ein nach Korsch's Vorgang in den Verband eingegippter Metallbügel vermittelt das Auftreten. Nur bei Brüchen in unmittelbarer Nähe des Fußgelenks wird das letztere in den Verband einbezogen. Bei Oberschenkelbrüchen umfaßt der Gipsverband

nur den Oberschenkel, indem er sich gegen das Os ischii einerseits, die Femurkondylen und die Patella andererseits stützt. Auf der medialen Seite wird dann eine am ganzen Bein herabreichende Metallschiene mit eingegipst, welche aus zwei Teilen besteht, einem oberen, geraden, 68 cm langen und einem unteren von 40 cm Länge, das am Fersenende umgebogen ist und hier einen Gummipuffer trägt; der obere Teil wird durch einige an der Seite des unteren befindliche Metallösen durchgeführt und in der gewünschten Höhe mittels einer Druckschraube festgestellt. Die Schiene soll die Fußsohle um 4—5 cm überragen. Der vorher mit einem komprimierenden Watteverband versehene Unterschenkel wird nur mit einigen Bidentouren an der Schiene fixiert. Täglich werden Bewegungsübungen im Kniegelenk ausgeführt. Dieselbe Schiene findet auch nach Kniegelenksresektionen Anwendung; der Gipsverband reicht hier von den Malleolen bis zum Os ischii. Mehrere Abbildungen veranschaulichen die geschilderte Technik.

Der Sorel'sche Apparat, der den Vorzug der Einfachheit hat, soll trotz des Freibleibens der Gelenke eine völlig ausreichende Festigkeit besitzen und eine sichere Extension gewährleisten. Die mit ihm erzielten Heilerfolge waren gute, was allerdings aus den beigebrachten Krankenprotokollen nicht genügend ersichtlich ist.

Ein sehr sorgfältiges Verzeichnis der einschlägigen Literatur schließt die Arbeit.

Kleinschmidt (Kassel).

21) Dalla Vedova. La lussazione abituale della rotula.

(Arch. de ortopedia 1902. No. 5 u. 6.)

Es gibt angeborene und traumatische Verrenkungen der Kniescheibe. Erstere sind entweder irreponibel oder habituell. Unter den verschiedenen Ursachen, welche sie hervorrufen und den Veränderungen, welche man bei ihnen gefunden hat, muß man unterscheiden zwischen primären: ungenügende Entwicklung des Condylus internus, Kleinheit und Abplattung des Sulcus trochlearis, Valgusstellung des Knies, oder sekundäre: Verlängerung des inneren Bandapparates, Verlängerung des äußeren, Veränderungen der Vasti. Besteht nur eine Erschlaffung des inneren Bandapparates, so wird die Verrenkung habituell; sie tritt bei der Beugung auf infolge des schiefen Zuges des Quadriceps. Letzterer läßt sich in eine vertikale und eine horizontale Komponente und die Spannung der äußeren Bänder zerlegen; letztere zieht die Kniescheibe nach außen auf den flachen Kondylus. Bei der Streckung tritt spontan Reposition ein durch den Zug der Muskeln. Wenn aber die äußeren Bänder dauernd geschrumpft sind, ist die Verrenkung irreponibel. Die angeborenen Verrenkungen sind demnach meist nach außen. Die traumatischen entstehen sowohl bei Flexion als bei Extension. Bei ihnen entsteht außer der Erschlaffung des inneren Bandapparates noch eine des Lig. patellae. Der Quadriceps ist zu lang. Die Skelettveränderungen stehen in zweiter Linie.

Von den verschiedenen Operationsmethoden hält der Verf. für die beste eine Kombination, welche Durante in zwei mitgeteilten Fällen verwendet hat: Verlagerung des Ansatzes des Lig. patellae auf den inneren Tibiakondylus, Verkürzung des inneren Bandapparates und Durchtrennung des äußeren. Verwandt wird ein bogenförmiger Schnitt auf Vorderfläche und Seitenränder des Knies. Eine Tabelle von 95 Fällen der Literatur ist beigelegt.

E. Pagenstecher (Wiesbaden).

22) **Ricard.** Pourquoi, dans la pratique courante, la fracture de la rotule ne doit pas être traitée par les méthodes sanglantes, mais reste encore soumise aux anciens moyens thérapeutiques.

(Gaz. des hôpitaux 1903. Nr. 36.)

R. wendet sich mit Nachdruck gegen die unter den Pariser Chirurgen jüngst hervorgetretene Neigung, für die Behandlung der Kniescheibenbrüche das blutige Vorgehen als Normalverfahren hinzustellen. Er betont, daß die Kniescheibennaht, weil mit Eröffnung des Kniegelenkes verbunden, eine gefährliche Operation sei, die vollendete Herrschaft über eine peinliche Asepsis verlange, die nur der geübte Chirurg haben könne. R. tritt daher energisch für die Beibehaltung der unblutigen Behandlung — Verbände, Massage! — ein, die funktionell durchaus befriedigende Resultate auch in der Hand der praktischen Ärzte geben könne.

V. E. Mertens (Breslau).

23) **F. Bering.** Supramalleolare Längsfrakturen der Fibula.
Inaug.-Diss., Kiel, 1903.

B. betont die Wichtigkeit der Röntgenaufnahme in seitlicher Richtung bei den genannten Frakturen, da bei der Aufnahme von vorn nach hinten die Bruchlinie häufig nicht zur Darstellung kommt, und so diagnostische Irrtümer entstehen können.

Kleinschmidt (Kassel).

24) **Julius Wolff.** Über die Ursachen, das Wesen und die Behandlung des Klumpfußes. Herausgegeben von Professor G. Joachimsthal.

Berlin, August Hirschwald, 1903. 161 S.

Die umfangreiche Monographie über den Klumpfuß, mit dem Bildnisse Wolff's versehen, bildet den literarischen Nachlaß des durch die Lehre über das Transformationsgesetz der Knochen bekannten, so plötzlich mitten in seiner Tätigkeit verstorbenen Orthopäden. Das Werk lag in seinem wesentlichen Teile druckfertig vor, der letzte Abschnitt über das von W. geübte Klumpfußredressement und von den Erfolgen der nach den Grundsätzen der funktionellen Orthopädie durchgeführten Behandlung wurde durch den Schüler

und Neffen des Verf. im Sinne desselben nach früheren Publikationen über den gleichen Gegenstand ergänzt.

Verf. entwickelt nochmals ausführlich seine bekannten Anschauungen über die funktionelle Pathogenese der Deformitäten im allgemeinen und des Klumpfußes im besonderen und begründet seine der praktischen Ausnutzung der Transformationskraft der Knochen entsprungene funktionelle Orthopädie der Deformitäten mit besonderer Anwendung auf den Klumpfuß.

W. tritt mit großem Eifer für seine Ansicht und Methode ein und wendet sich gegen die von anderen erhobenen Einwände. Wir können wohl mit dem Herausgeber sagen, daß das hinterlassene Werk in beredtester Weise Zeugnis davon ablegt, wie der Autor in rastlosem Streben bis zum Tode für seine geistreichen Ideen und Methoden einzutreten bereit war.

Drehmann (Breslau).

Kleinere Mitteilungen.

Ein Fall von Luxation der Peroneussehne.

Von

Dr. Bokor,

Primarius am allg. Krankenhause zu Pécs.

Herr Zs. F., 35 Jahre alter Holzhändler, von athletischem Körperbau, Fechtmeister im athletischen Klub, 100 kg schwer, kommt am 5. Mai 1901 abends mit seiner Familie von einem Ausflug zurück. Da er voraus war, blieb er stehen, um zu warten. Da ihm plötzlich die Idee kam, sich hinter einem Felsen zu verstecken, machte er mit seinem Körper eine rasche »Halbrechts«-Drehung um die Achse des linken Fußes, welchen er nicht vom Boden hob, und verspürte plötzlich ein schmerzhaftes Knacken am linken äußeren Knöchel. Er ging dann noch hinkend nach Hause.

Ich besuchte den Pat. am nächsten Morgen. Als ich das suffundierte Sprunggelenk sah, dachte ich an eine einfache Distorsion, bis mich Pat. darauf aufmerksam machte, daß an seinem äußeren Knöchel während des Beugens im Sprunggelenk »etwas springe«. Er reponierte die Sehne und demonstrierte es einige Male.

Ich tastete beide Sehnen der Mm. peronei auf dem Knöchel sitzend, reponierte sie und legte einen Heftpflasterverband an, genau so, wie ihn Herr Prof. Reerink (Zentralblatt für Chirurgie 1901 Nr. 2) beschrieben hat, und als ich mich überzeugt hatte, daß er gut hielt, legte ich einen Gipsverband darüber.

Nach 2 Wochen entfernte ich beide und ließ behutsam Beugebewegungen machen; die Sehnen waren fixiert. Ich legte nun einen neuen Verband an und ließ diesen noch 3 Wochen liegen.

In der 6. Woche ging Pat. bereits herum. Im September war er vollkommen hergestellt, marschierte, radelte und ging in seine Fechtschule.

Jetzt sind 2 Jahre verflossen, ich sehe ihn häufig, »er hat es bereits vergessen, daß ihm je was fehlte«.

25) H. Meyer. Über traumatische Aneurysmen als Komplikation der Knochenbrüche.

Inaug.-Diss., Kiel, 1902.

Den wenig zahlreichen Fällen von Aneurysmen nach Knochenbrüchen — M. konnte aus der Literatur 60 zusammenstellen — fügt die Abhandlung einen

weiteren aus Helferich's Klinik hinzu, bei dem ein Rippenbruch die Entwicklung eines Aneurysmas einer Art. intercostalis verursacht hatte. Heilung durch Inzision und Tamponade. Kurze Betrachtungen über Entstehungsmodus, Sitz, Diagnose und Behandlung folgen. **Kleinschmidt** (Kassel).

26) Adrian. Über Arthropathia psoriatica.

(Mitteilungen a. d. Grenzgebieten d. Medizin u. Chirurgie Bd. XI. Hft. 2.)

A. gibt eine genaue Beschreibung der merkwürdigen Veränderungen der Gelenke bei einem mit Psoriasis behafteten Manne, den er in der Straßburger chirurgischen Klinik beobachtete; im Anschluß daran zeichnet er auf Grund eingehendsten Studiums der Literatur, welche 93 genau beobachtete Fälle aufweist, ein Bild dieser Gelenkerkrankung, welche den Dermatologen und inneren Klinikern seit langem bekannt ist, von den Chirurgen bisher aber sehr wenig berücksichtigt worden ist.

Der 60jährige Mann kam in Behandlung wegen Blasenblutungen, als deren Ursache sich ein inoperables Blasenkarzinom herausstellte. Vor 25 Jahren begannen Schmerzen und Schwellungen der Knie- und Fußgelenke, danach auch der Gelenke der oberen Extremitäten. Seit 16 Jahren begannen die Finger und Zehen zusammensuzuschumpfen; die Schmerzen und entzündlichen Erscheinungen der Gelenke schwanden später, die Zehen- und Fingergelenke wurden aber immer stärker deformiert und steif; dazu trat Psoriasis und allgemeine Nervosität auf. Die Fingerglieder sind in eigentümlicher Weise verkürzt und verstümmelt, in den Gelenken abgewichen und subluxiert, zum Teil ankylosiert, die aktive Beweglichkeit ist fast gänzlich aufgehoben. Ähnlich sind die Veränderungen an den Zehen. Röntgenaufnahmen zeigen, daß eine enorme Zerstörung und Verunstaltung an den Knochen des Metacarpus bzw. Metatarsus und an den Phalangen vorliegt, welche Hand und Fuß in auffällig symmetrischer Weise betroffen hat, während alle anderen Teile des Hand- und Fußskelettes normal geblieben sind. An der Hand sind besonders die Köpfechen der Metacarpalien und die Basen der Grundphalangen stark aufgetrieben; die Gelenkkonturen der Metacarpophalangeal- und Interphalangealgelenke sind fast durchgehends verschwommen, zum Teil fehlen die Gelenkenden überhaupt. Ein Teil der Phalangen ist so verunstaltet, daß der Knochen nur in Umrissen seine Form erkennen läßt. Während an den Händen atrophische und hypertrophische Prozesse nebeneinander vorkommen, wiegen in beiden Füßen die atrophisierenden Prozesse der Knochen vor; es fehlen hier ganze Endphalangen. Die Haut ist glatt, ohne Ausschlag oder Geschwüre; die Nägel brüchig. Diese Verhältnisse ändern sich während einer elfmonatlichen Beobachtung nicht; dann erfolgt der Tod an dem Blasenkarzinom; Sektion wurde nicht gestattet. Der Arbeit sind schöne photographische Aufnahmen der Hände und Skiagramme der Hände und Füße beigegeben.

Bezüglich der Auffassung des Krankheitsbildes neigt A. der Ansicht zu, daß wahrscheinlich eine Erkrankung des Nervensystems die gemeinsame Ursache der Psoriasis und des Gelenkleidens ist; welches diese Erkrankung des zentralen oder peripheren Nervensystems ist, läßt sich auf Grund der bisherigen pathologisch-anatomischen Untersuchungen nicht mit Sicherheit sagen. Diese Art der Gelenkerkrankung ist eine besondere und unterscheidet sich von denjenigen bei Tabes, Siringomyelie etc. **Haeckel** (Stettin).

27) J. Elter. Weitere Beiträge zur chirurgischen Behandlung der Arthritis deformans, insbesondere der kleineren Gelenke.

(Deutsche Zeitschrift für Chirurgie Bd. LXVI. p. 367.)

E. berichtet aus der klinischen Tätigkeit von Prof. Müller eine Reihe von an kleineren Gelenken wegen Arthritis deformans mit bestem Erfolge ausgeführten Resektionen. Es handelte sich je einmal um das Kiefergelenk, das Metacarpocarpalgelenk des Daumens, das Metatarsophalangealgelenk der großen Zehe, das Chopart'sche Gelenk (Resektion des Proc. ant. tali), das Talonaviculargelenk

(Extirpation des Naviolare). Die Krankengeschichten werden kurz durchgesprochen, wobei auf die Wichtigkeit des Röntgenbildes für die diagnostische Beurteilung solcher Fälle hingewiesen wird. Im Eingange der Arbeit wird auch die Literatur der Resektion großer Gelenke wegen Arthritis deformans kurz referiert.
Meinhard Schmidt (Cuxhaven).

28) **E. Maether.** Die Resultate der Sehnennaht aus der kgl. chirurg. Klinik zu Kiel. 1899—1902.

Inaug.-Diss., Kiel, 1903.

Mitteilung kurzer Krankengeschichten von 52 Pat., die wegen Sehnenverletzung behandelt wurden. In 20 klinischen Fällen waren 46 Sehnen verletzt, 40 am Vorderarm und an der Hand, 6 am Unterschenkel oder Fuß. Bei 32 ambulanten behandelten Fällen waren 51 Sehnen verletzt, 32mal Extensorensehnen, 19mal Extensorensehnen an Hand und Vorderarm.

Die Behandlungsart ist die sonst allgemein übliche. Als Nahtmaterial diente Katgut nach Sublimat- oder Juniperusadesinfektion. In 13 Fällen wurde völlige Herstellung der Funktion erzielt, in 12 Fällen fast völlige. Teilweise Herstellung zeigten 6 Fälle, keinen günstigen Erfolg 4 Fälle. Funktion in Bezug auf das Endresultat nicht zu ermitteln in 19 Fällen.

Der Wundverlauf der primär zur Klini kkommenen Fälle war stets ein guter; bei einigen auswärts angelegten Sehnennähten mit Infektion wurde weitgehende Eröffnung der Sehnenscheide und der bedeckenden Teile vorgenommen und Sekundärnaht nach Ablauf der Entzündung angelegt. **Drehmann** (Breslau).

29) **Hall.** The chest pantograph.

(Journ. of the amer. med. assoc. 1903. Februar 28.)

H. hat einen Zeichenapparat zur unmittelbaren Übertragung der Umrißlinien des Brustkastens in verkleinertem Maßstabe (1:5) nach dem Prinzip des Pantographen (Storchschnabels) gebaut. Ohne Abbildung ist die Beschreibung schwer verständlich. Für Orthopäden dürfte der kleine Apparat sich nützlich erweisen.
Trapp (Bückerburg).

30) **Bettmann.** Über lokalisierte traumatische Wirbelsäulen-Ankylose an der Hand eines Falles von Ankylose der Lendenwirbelsäule.

(Archiv für Orthopädie, Mechanothérapie und Unfallchirurgie Bd. 1. Hft. 1.)

Verf. beschreibt in dieser Arbeit einen Fall von hochgradig ausgesprochener, lordotischer Versteifung der ganzen Lendenwirbelsäule, deren Entstehung er darauf zurückführt, daß die ganze Reihe der Lendenwirbel hauptsächlich an der Stelle ihrer Gelenkverbindungen, an den Processus articulares und an den Bandscheiben von einem heftigen traumatischen Reize im Sinne einer Quetschung getroffen sind, wobei zugleich auch die Gelenkbänder eine Zerrung und teilweise Zerreißen erfahren haben. Dieser traumatische Reizzustand hat schließlich zu Veränderungen geführt, die den Ausgang in Ankylose in derjenigen Stellung (Lordose), in der am wenigsten Schmerzen empfunden werden, bewirkten. **Hartmann** (Kassel).

31) **M. Katzenstein.** Über eine, durch ein chronisch wirkendes Trauma allmählich entstehende Luxatio sternoclavicularis.

(v. Langenbeck's Archiv Bd. LXIX. Hft. 4.)

Verf. beschreibt die Krankengeschichte eines 17jährigen Menschen, der sich eine traumatische Luxatio sternoclavicularis zugezogen hat, die aber nicht — wie sonst diese Verletzungen — durch einen schweren Fall auf die Schulter entstanden war, sondern ganz allmählich infolge einer immer wiederkehrenden zu starken Inanspruchnahme dieses Gelenkes bei einem noch nicht völlig entwickelten jungen, gesunden Menschen. K. konnte noch weitere vier analoge Fälle in der Literatur sammeln, welche viele gemeinsame Gesichtspunkte mit dem von ihm veröffentlichten Falle besitzen.

Das Leiden ist nur bei jugendlichen Individuen beschrieben worden und kommt vielleicht häufiger vor als es den knappen Veröffentlichungen aus der Literatur entspricht. Die wesentlichste pathologisch-anatomische Veränderung bei diesen Pat. besteht in einer außerordentlichen Erschlaffung der Gelenkkapsel. Jede Zerreiung besw. entzündliche Veränderung fehlte z. B. in dem eigenen Falle. Bedingt ist diese Gelenkkapselveränderung durch die dauernde Inanspruchnahme des Sternoklavikulargelenkes, den oft sich wiederholenden Anprall des sternalen Schlüsselbeinendes. Da diese Verletzung nur bei jugendlichen Individuen vorkommt, dafür gibt der Unterschied der Anordnung der elastischen Fasern in der Gelenkkapsel jugendlicher und älterer Leute einen Aufschluß; die Gelenkbänder sind nämlich im jugendlichen Alter weniger elastisch als im höheren.

Die primären Symptome im Gelenke sind entweder sehr gering oder können ganz fehlen. Sekundäre Symptome sind bedingt durch den Druck des verlagerten Schlüsselbeines auf benachbarte Organe, wie Speiseröhre und Plexus brachialis. Die Diagnose ergibt sich mit Ausschluß weniger in Betracht kommender Krankheiten aus den deutlich abtastbaren Konturen des sternalen Schlüsselbeinendes.

Therapeutisch wird man sich abwartend verhalten, wenn keine größeren Beschwerden vorhanden sind. Bei schwereren Folgeerscheinungen wird man eine operative Ankylosierung des Sternoklavikulargelenkes, wie in K.'s eigenem Falle, mit Erfolg vornehmen.

E. Siegel (Frankfurt a/M.).

32) Preleitner. Zwei Fälle von angeborenem partiellem Klavikulardefekt.

(Wiener klin. Wochenschrift 1903. Nr. 3.)

Die äußerst seltene Beobachtung betraf zwei Geschwister, einen Knaben von 12 und ein Mädchen von 8 Jahren.

Die Schlüsselbeine waren in ihrer ganzen Länge und normalen Dicke entwickelt und nur durch eine symmetrisch gelegene Trennungslinie etwa 3:6 cm in je zwei Teile geteilt. An dieser Stelle war abnorme Beweglichkeit vorhanden, es ließ sich ein Fragment um das andere, wenn es fixiert wurde, herumführen. Dabei fühlt man deutlich, daß zwei glatte Flächen miteinander in Berührung kommen.

In beiden Fällen konnten die beiden Schultern aneinander gelegt werden, bei dem Knaben, absolut schmerzlos, nur passiv, während das Mädchen ohne Beihilfe, nur durch Kreuzen der Arme, aktiv dazu imstande war.

Weder hereditäre noch traumatische Einflüsse lieen sich nachweisen. Röntgenabbildung ist beigelegt. Durch Geradehalter wurde Korrektur und damit subjektives Wohlbefinden (freiere Atmung) erzielt.

Hübener (Dresden).

33) J. Wilp. Zur Kasuistik der Cucullarislähmungen.

Inaug.-Diss., Kiel, 1902.

W. teilt die Krankengeschichten zweier Fälle durch periphere Schädigung des Accessorius bedingter Cucullarislähmungen aus der Helferich'sehen Klinik mit, um einen Beitrag zur physiologischen Funktion der drei den Cucullaris zusammensetzenden Muskelpartien zu bringen.

Drehmann (Breslau).

34) Katholicky (Brünn). Lymphangioma cavernosum der oberen Extremität.

(Aus der k. k. Gesellschaft der Ärzte in Wien vom 27. Februar 1903.)

(Wiener klin. Wochenschrift 1903. Nr. 10.)

K. stellt einen 14jährigen Knaben mit der beschriebenen Affektion vor, die zu mehr oder weniger starker Usur und Atrophie der Knochen geführt hat. An den Röntgenbildern sieht man nur minimale Reste der Phalangen, Metacarpalknochen scheinen ganz zu fehlen, Carpalknochen sind nur in ganz kleinen Resten vorhanden. Deutliche Atrophie von Radius und Ulna, Lösung der Handgelenkephysen, Defekt des unteren Drittels der Ulna (durch Atrophie entstanden),

Verrenkung des Capitulum radii und beginnende Atrophie von Olecranon und Trochlea.

Bei der Tastung hat man das Gefühl, einen mit Flüssigkeit gefüllten Sack (Gummihandschuh) unter den Fingern zu haben. **Hübener** (Dresden).

35) **Monari.** Considerazioni cliniche sulla resezione totale del gomito.

(Arch. di ortopedia 1902. Nr. 5 u. 6.)

Die Ellbogenresektion wegen Tuberkulose macht M. mit einem U-förmigen Schnitt und temporärer Abtrennung des Olecranon. Nach Entfernung alles Krankhaften und Absägen der Knochen wird das Olecranon in eine Grube auf der dorsalen Fläche der Ulna befestigt, ebenso die lateralen Bänder sorgfältig an die Knochen peripher und zentral genäht. Bei jedem Verbandwechsel wird der Arm abwechselnd in Streck- und Beugstellung gebracht, nach 14 Tagen mit Massage und passiven Bewegungen begonnen. Vier so operierte Fälle, in welchen ein gutes funktionelles Resultat und ausgiebige kräftige Bewegungen im Ellbogen erzielt wurden, werden ausführlich nebst verschiedenen Photo- und Röntgographien mitgeteilt. **E. Pagenstecher** (Wiesbaden).

36) **Drenkhahn.** Ein Fall von seltener Mißbildung der Vorderarme.

(Zeitschrift für orthopäd. Chirurgie Bd. XI. Hft. 3.)

Verf. hat als Militärarzt bei den Musterungen mehrfach junge Männer gesehen, deren einer Vorderarm in Pronationsstellung fixiert war. Alle gaben an, daß es sich um einen Geburtsfehler handle. Da Verf. keine Aufklärung in der Literatur fand, so teilt er die genauere Untersuchung eines Falles mit. Es handelt sich um einen 23 Jahre alten Mann. Beide Hände befinden sich in Pronationsstellung. Die Supination ist behindert. Die Vorderarme können außerdem nicht ganz gestreckt werden. Die Hände sind volarwärts subluxiert, das karpale Ende der Ulna springt beiderseits stark dorsalwärts vor. Die Untersuchung mit Röntgenstrahlen ergab eine knöcherne Verbindung der Vorderarmknochen an ihren Kreuzungsstellen. **J. Biedinger** (Würzburg).

37) **Sothornberger.** Beitrag zur Behandlung der typischen Radiusbrüche.

Inaug.-Diss., Kiel, 1902.

Verf. befürwortet das von Petersen geübte Verfahren der schienenlosen Behandlung, mit dem er in eigener Praxis eine Reihe guter und schneller Heilungen erzielt hat. **Kleinschmidt** (Kassel).

38) **Wittek.** Zwei seltene Verletzungen im Bereiche der Handwurzel.

(Archiv für Orthopädie, Mechanotherapie u. Unfallchirurgie Bd. I. Hft. 1.)

Die erste seltene Verletzung war dadurch zustande gekommen, daß Pat., ein Postkondukteur, auf dem Trittbrette ausgeglitten und mit vorgestreckten Handflächen auf den Boden gefallen war. Die Symptome bestanden im ganzen Bereiche der linken Handwurzel und dem untersten Teile des Vorderarmes in einer beträchtlichen Schwellung und in einer Abweichung der Hand nach der radialen Seite. Die Durchleuchtung ergab neben einer Abrißfraktur des Proc. styloideus ulnae einen Abbruch des volaren Gelenkran des Radius mit zentralwärts sich anschließender Verschiebung dieses Fragmentes bei unverletzt gebliebenem dorsalen Rand der Radiusgelenkfläche.

Bei der Behandlung gelang es trotz aller Bemühungen nicht, die Dislokation des Bruchstückes auszugleichen, und heilte die Fraktur in der fehlerhaften Stellung aus. Verf. spricht diesen Fall als eine direkte Stauch- oder Kompressionsfraktur an.

Im zweiten Teile berichtet Verf. über einen 26jährigen Schlosser, der, von einem schweren Gußstück getroffen, auf die dorsofleckierte rechte Hand gefallen

war. Die Röntgenuntersuchung, der er sich erst mehrere Monate nach der Verletzung unterzogen hatte, ergab eine Abrißfraktur des Proc. styloideus ulnae, sowie einen isolierten schmalen Knochenschatten zwischen Os lunatum und triquetrum, der zweifellos eine schalige Abspaltung des Os triquetrum darstellte.

Die Funktion der Hand war nach einem halben Jahre nach der Verletzung keine normale geworden; es bestand noch eine leichte Schwellung und Schmerzhaftigkeit des Handgelenkes vor dem Proc. styloideus ulnae.

In der Literatur fand Verf. erst einen sicheren Fall von Fraktur des Os triquetrum.
Hartmann (Kassel).

39) **M. Richon.** Fracture du scaphoïde, luxation en avant du fragment interne de cet os et du sémi-lunaire. Ankylose du poignet. Extirpation des os luxés. Restauration fonctionnelle partielle.

(Arch. de méd. et de pharm. militaires 1903. Nr. 3.)

Die in der Überschrift genannte Verletzung wurde dadurch hervorgerufen, daß ein Kanonier vom Pferde geworfen und mit einem Fuße im Steigbügel eine Strecke weit geschleift wurde. Durch das Röntgenbild wurde der Bruch und die Verlagerung der Knochen festgestellt. Durch die Exstirpation des abgebrochenen Stückes des Kahnbeines und die Entfernung des Mondbeines wurde erreicht, daß die Beugung des vorher fast völlig steifen Handgelenkes fast normal wurde, während die Streckung etwas behindert blieb.
Herhold (Altona).

40) **A. Becker.** Beitrag zur traumatischen, nicht komplizierten Luxation der Extensorensehnen der Finger. (Aus der chir. Univ.-Klinik zu Rostock.)

(Münchener med. Wochenschrift 1903. Nr. 12.)

Bei dem 43jährigen Manne war die seltene Verletzung durch ein nur unbedeutendes Trauma zustande gekommen; er wollte einen größeren Gegenstand ergreifen, spreiste zu dem Zweck extrem die Finger und spürte plötzlich einen »Knacks« und Schmerz auf dem rechten Handrücken im Bereiche der Strecksehne des Mittelfingers, welche durch Zerreißen des Sehnenbandes zwischen ihr und der Zeigefingerstrecksehne dicht an ersterer ulnarwärts verschoben wurde. Bei Streckstellung der Hand und Finger waren Veränderungen nicht sichtbar; wurden aber die Finger flektiert, so trat infolge des einseitig vom Sehnenbande des 4. Fingers ausgeübten Zuges die Verrenkung unter sicht- und hörbarem Knacks wieder ein, um bei Streckung der Finger wieder zu verschwinden. Wegen der Schmerzen wurde eine Operation ausgeführt und hierbei, da eine Naht des durchrissenen Sehnenbandes keinen sicheren Erfolg versprach, die Sehnenverbindung mit dem 4. Finger reseziert und die reponierte Strecksehne des Mittelfingers durch Vernähung des umgebenden lockeren Bindegewebes über ihr neu eingescheldet. Heilung mit gutem Erfolg. — In zwei weiteren Fällen wurde die vorgeschlagene Operation von den Pat. abgelehnt.
Kramer (Glogau).

41) **W. Neutra.** Zwei Fälle von Dupuytren'scher Fingerkontraktur bei Tabes resp. Tabes mit multipler Sklerose.

(Wiener klin. Wochenschrift 1903. Nr. 2.)

Die beiden auf der Schlesinger'schen Abteilung des Kaiser Franz Josef-Spitals beobachteten und ausführlich wiedergegebenen Fälle reihen sich den in neuerer Zeit sich häufenden Beobachtungen vom Zusammentreffen beider Erkrankungen an. N. glaubt, daß die immerhin geringe Anzahl der publizierten einschlägigen Beobachtungen darauf zurückzuführen ist, daß Pat. mit Dupuytren'scher Fingerkontraktur seltener den Neurologen und zumeist den Chirurgen aufsuchen.

Verf. sucht die Ätiologie in trophischen Störungen und dadurch bedingter Schrumpfung der Palmaraponeurose. Es empfiehlt sich vielleicht, von chirurgischer

Seite diesem Gegenstande vermehrte Aufmerksamkeit zu schenken, und die an Dupuytren'scher Kontraktur operierten Pat. behufs späterer Kontrolle im Auge zu behalten, da die Kontraktur in einzelnen Fällen sich gewissermaßen als erstes Zeichen einer Rückenmarkserkrankung (Tabes, Syringomyelie) eingestellt hatte.

Hübener (Dresden).

42) K. N. Smirnow. Ein Fall von Embolie der Lungenarterie bei Fraktur beider unteren Extremitäten.

(Russ. Archiv f. Chirurgie Bd. XX. Hft. 1. [Russisch.]

Der 39jährige Pat., Arzt, zog sich einen doppelseitigen, rechts komplizierten Unterschenkelbruch zu. Am Tage darauf erste ärztliche Behandlung: Gipsverbände, die am 3. Tage gewechselt werden müssen. Am 4. Tage Einlieferung in die Moskauer Universitätsklinik.

Es wurden sofort neue Gipsverbände gemacht. Der Verlauf war befriedigend. Am 16. Krankheitstage wurde mit Massage und passiven Bewegungen des linken Beines vorsichtig begonnen. 3 Wochen nach der Verletzung wurde unter Korrektur der Stellung — es war Callus vorhanden — ein neuer Gipsverband gemacht. Am Abend desselben Tages fühlte Pat. sich plötzlich unwohl, wurde blaß, dyspnoisch und starb nach $\frac{1}{2}$ Stunde. Sektion: Die Venae tibial. ant. und post. nebst ihren Ästen sind an beiden Beinen thrombosiert, rechts fast bis zur V. poplitea, links etwas weniger. Beim Herausnehmen der linken Lunge wird in der Thoraxhöhle ein in den Pulmonalisstamm passendes, verzweigtes Gerinnsel gefunden, dessen Kern wie die Unterschenkelthromben gebaut ist.

S. kommt an der Hand von 37 Fällen der Literatur zu dem Schluß, daß die einschlägigen Verhältnisse noch völlig ungeklärt sind, ja nicht einmal die Diagnose der Thrombose sicher zu stellen ist. Eine um so größere Bedeutung legt S. der Prophylaxe bei im Hinblick auf die Embolie.

V. E. Mertens (Breslau).

43) H. Jacobsthal. Über Geschwülste des M. psoas und M. iliacus internus.

(Deutsche Zeitschrift für Chirurgie Bd. LXVIII. p. 39.)

J. publiziert vier von Brunn beobachtete und operierte einschlägige Fälle, zwei den Psoas, zwei den Iliacus betreffend. Die Pat., dem Geschlechte nach ganz gleich an den Erkrankungen beteiligt, standen im Alter von 26—47 Jahren. Die beiden Psoasgeschwülste ähnelten dem Untersuchungsbefunde nach durchaus Nierengeschwülsten, als welche sie auch angesehen worden waren. Der zur Nierenoperation dienliche Schnitt paßte auch für diese Geschwülste, die unter weiter Ablösung des Bauchfelles zu exzidieren waren. Hingegen gaben die Iliacusgeschwülste Erscheinungen, wie sie Geschwülsten des Beckens bzw. der Hüftbeinschaukel eigen sind und erforderten einen in der Nähe des Poupart'schen Bandes sich haltenden Schnitt, in welchem ebenfalls retroperitoneal unter Ablösung des Bauchfelles die Operation vorszunehmen war. Diese Operation an sich ist in allen Fällen ohne zu große Schwierigkeiten, freilich meist mit erheblicher Blutung ausführbar gewesen, hat auch zur Wundheilung geführt, die Endresultate sind aber durch Bösartigkeit der Geschwülste beeinträchtigt. Nur eine Psoasgeschwulst ist als gutartiges Myxofibrom anzusehen, der betreffende 26jährige Pat. noch ein Jahr nach der Operation am Leben. Auch eine Iliacusgeschwulst ist mikroskopisch als einfaches Fibrom bestimmt, doch ist die betreffende 47jährige Frau schon ca. 3 Monate nach der Operation gestorben, woran ist unbekannt. Die beiden übrigen Kranken, eine 31jährige Frau mit Spindelzellensarkom des Psoas ist ca. 7 und ein 37jähriger Mann mit ebenfalls Spindelzellensarkom des Iliacus nach ca. 3 Monaten nach der Operation an Residiven gestorben. Analoge Beobachtungen sind, wie die zur Sache gehörige, hieraufhin revidierte Literatur (Verzeichnis derselben mit 17 Nummern zum Schluß der Arbeit) lehrt, kaum vorhanden.

Meinhard Schmidt (Cuxhaven).

44) Friend. Hygroma and fibroma of the tuber ischii bursae.

(Annals of surgery 1903. Nr. 3.)

Verf. zählt die wenigen bis jetzt in der Literatur veröffentlichten Fälle von Bursitis des Tuber ischii auf und bespricht im Anschluß daran die Struktur dieses Schleimbeutels bei Erkrankungen. Der Sack der Bursa ist von Natur dünn, verdickt sich aber stark bei Entzündungen; der Inhalt kann ein sehr mannigfaltiger sein. Bei gichtischen Entzündungen wurden harnsaure Salze, bei Traumen Hämatome, bei tuberkulöser Erkrankung fungöse Massen angetroffen. Seröse Flüssigkeit, Reiskörperchen, papilläre Wucherungen, endlich den freien Gelenkkörpern ähnliche knorpelige Gebilde bilden nicht selten den Inhalt des Schleimbeutels.

F. hatte Gelegenheit, bei einem Manne, der viel im Sattel gesessen hatte, von jedem Tuber ischii einen entzündeten Schleimbeutel von Walnußgröße zu entfernen, da sie beim Sitzen Beschwerden verursachten. Der links sitzende Schleimbeutel enthielt eine blutige Flüssigkeit, der rechts sitzende zahlreiche Reiskörperchen. Die mikroskopische Untersuchung ergab, daß die Wand der Schleimbeutel aus drei Schichten bestand. Die äußerste setzte sich aus dichtem Bindegewebe mit zahlreichen Rundzellen und wenigen sehr schmalen Blutgefäßen zusammen, die mittlere aus einer Rundzelleninfiltration in weitmaschigem Bindegewebe, die dritte endlich aus Bindegewebe mit zahlreichen durch rote Blutkörperchen ausgedehnten Blutgefäßen. In der Umgebung dieser Blutgefäße lagen rote und weiße Blutkörperchen sowie Pigment, so daß diese dritte Schicht wie mit Gentianaviolett gefärbt, hämorrhagisch entzündet aussah. Zwei Abbildungen der mikroskopischen Befunde sind der Arbeit beigegeben.

Herhold (Altona).

45) E. H. Ochsner (Chicago). Congenital dislocation of hips.

(Annals of surgery 1902. August.)

Aus der Arbeit, welche sich ziemlich eingehend mit der unblutigen Behandlung der angeborenen Hüftverrenkung nach Lorenz beschäftigt, ist als besonders interessant hervorzuheben, daß Verf. Gelegenheit hatte, das Becken einer kleinen Pat. zu untersuchen, welche an einer Darmerkrankung gestorben war, und bei der er ca. 3 Jahre vorher mit gutem funktionellem Erfolge eine doppelseitige angeborene Hüftverrenkung nach Lorenz reponiert hatte. Definitiv aus der Behandlung entlassen war die Pat. etwa $\frac{3}{4}$ Jahre vor ihrem Tode. Es stellte sich heraus, daß fast vollkommen normale Verhältnisse vorlagen. Gelenkpfannen und Gelenkköpfe waren vollkommen normal, ebenso Schenkelhals und Gelenkkapsel. Nur ein Lig. teres wurde weder rechts noch links gefunden, statt dessen nur kaum angedeutete Rudimente derselben auf dem Boden der Pfanne.

Seefisch (Berlin).

46) Borchard. Ein Beitrag zu der Luxatio suprapubica, kompliziert durch Fraktur des Trochanter major und eine Hernia praevascularis.

(Deutsche Zeitschrift für Chirurgie Bd. LXVI. p. 572.)

B. beobachtete die genannten Verletzungen an einem 14jährigen Knaben, welcher von durchgehenden Pferden geschleift und von einer Walze mehrfach überfahren worden war. Bei der Sektion des im Kollaps gestorbenen Kranken fand sich unmittelbar unter der Haut der Schenkelkopf über dem Schambeinaste hervorragend, weitgehende Zerreißen der Fascia pectinea, die großen Gefäße seitlich verlagert und straff gespannt über den Gelenkkopf hingezogen. Der Trochanter major von seiner Insertion abgerissen, im Zusammenhange mit der sich an ihm inserierenden, nicht zerrissenen Muskulatur, 3 cm vom Schenkel selbst absteheud. Die prävasculäre »Hernie« bestand in einer ausgedehnten Vorstülpung des aus seinen Verbindungen gelösten Bauchfells, welche zwischen horizontalem Schambeinaste und dem nach vorn und unten vorgebuchteten Ligament. Pouparti

herausgetreten war. Eine ausgedehnte Lockerung bezw. Abreißung des letzteren hatte zu diesem Bauchfellvorfall Anlaß gegeben.

Als Analoga dieser Befunde citirt B. einerseits einen von Lauenstein ebenfalls bei gleicher Hüftverrenkung beobachteten Trochanterbruch. Derselbe ist in beiden Fällen nicht als direkter, sondern als ein Bruch durch Muskelaug anzusehen. Die eigentümliche Hernienbildung aber ist den von Narath beschriebenen Schenkelhernien, welche gelegentlich der Reposition angeborener Hüftverrenkungen entstanden wären, an die Seite zu stellen. Es handelt sich um herniöse Vortritte des Bauchfells vor den Schenkelgefäßen, bedingt durch ausgedehnte Lockerung am Poupert'schen Bande und den benachbarten Fascienverbänden, herbeigeführt durch Überstreckung und Dehnung der oberen Schenkelmuskulatur entweder durch Verrenkungstrauma oder durch die eingreifenden Repositionsmanöver (Hyperextension, Abduktion) bei kongenitalen Verrenkungen.
Meinhard Schmidt (Cuxhaven).

47) **Bertelsmann.** Ein Fall von Spontanluxation des linken Hüftgelenkes im Verlauf eines schweren Scharlach.

(Separatabdruck aus der Orth-Festschrift.)

Verf. beschreibt einen genau, auch bakteriologisch und mit Röntgenstrahlen untersuchten Fall von Distensionsluxation des rechten Hüftgelenkes (Luxatio iliaca) nach Scharlach bei einem 8jährigen Mädchen mit vielfachen Gelenkschwellungen. Im Blute fand sich eine große Menge von Streptokokken. Trotzdem erlag das Kind der Infektion nicht. Die Verrenkung erfolgte ohne nachweisbares Trauma und ohne Mitwirkung grobanatomischer Knochenveränderungen. Bei einem Repositionsversuch brach aber der Oberschenkel unterhalb der Trochanteren, was Veranlassung gab, das Bein in Abduktionsstellung einzugipsen. Außerdem erfolgte in den ersten Tagen nach dem Verlassen des Bettes, fast 3 Monate nach dem Repositionsversuch, eine Spontanfraktur des linken Oberschenkels. Das obere schräge Fragment der Diaphyse hatte sich hierbei, wie das Röntgenbild erkennen ließ, in das untere hineingeschoben, so daß das Kind mit dem gebrochenen Bein noch auftreten konnte. Man könnte den Bruch als »Intubationsfraktur« bezeichnen, da die Knochenenden wie die Röhren eines Fernrohres in einander geschoben sind. Es war ferner nachzuweisen, daß die Knochen keine normale Dichte besaßen (Sudeck). — Der Fall verlief verhältnismäßig günstig.

J. Riedinger (Würzburg).

45) **H. Althoff.** Neun Fälle von Coxa vara.

Inaug.-Diss., Kiel, 1903.

Von neun mitgeteilten Fällen von Coxa vara war ein Fall kombiniert mit Schenkelhalsbruch der anderen Seite, ein weiterer mit Kniegelenkstuberkulose derselben Seite, ein dritter mit Ischias. In einem Falle wurde eine Osteotomie des Schenkelhalses vorgenommen, die übrigen mit Streckung in Narkose, folgendem Streckverband und Thomas'scher Schiene behandelt. **Drehmann (Breslau).**

49) **A. Hoffa.** Über Schenkelhalsbrüche im kindlichen und jugendlichen Alter.

(Zeitschrift für orthopäd. Chirurgie Bd. XI. Hft. 3.)

Bei der Durchsicht der Literatur hat Verf. 78 Fälle von Schenkelhalsbrüchen im kindlichen Alter (in der Regel waren es Epiphysenlösungen) zusammenstellen können. 53 Fälle traumatischer Epiphysenlösungen sind auf Veranlassung von H. bereits von Gerstle zusammengestellt und bearbeitet worden. Von den übrigen 25 Beobachtungen, die seit Gerstle's Arbeit in der Literatur niedergelegt sind, teilt Verf. das wichtigste der Krankengeschichten mit. Alsdann folgen die Krankengeschichten von elf eigenen Beobachtungen. In Bezug auf die näheren Ausführungen kann auf p. 261 dieses Jahrganges hingewiesen werden.

J. Riedinger (Würzburg).

50) **F. Mayer.** Ein Fall von traumatischer Fraktur des Oberschenkelhalses bei einem vierjährigen Kinde.

Inaug.-Diss., Kiel, 1902.

M. berichtet über einen Fall von Schenkelhalsbruch bei einem vierjährigen Mädchen aus der Helferich'schen Klinik. Das Röntgenbild vor und nach der Behandlung zeigt ein ausgezeichnetes Resultat in Bezug auf die Wiederherstellung der normalen Knochengestalt. Unter Herbeiziehung der zehn von Whitman veröffentlichten Fälle von Schenkelhalsbruch im kindlichen Alter weist Verf. darauf hin, daß der genannte Bruch entgegen der bis jetzt geltenden Ansicht im Kindesalter ein nicht ungewöhnliches Ereignis bildet. Während das unmittelbare Resultat bezüglich der Verkürzung und Stellungsanomalie kein schlechtes ist, so pflegt, wie Verf. weiter ausführt, im Laufe der Jahre die Verkürzung und das Hinken zuzunehmen, da sich eine Schenkelhalsverbiegung im Sinne der *Coxa vara* einzustellen pflegt. Es wird deshalb das Tragen einer Hüftschiene auf die Dauer eines halben Jahres anempfohlen.

Drehmann (Breslau).

51) **Vulpinus (Heidelberg).** Die Sehnenüberpflanzung am Oberschenkel.

(Wiener klin. Rundschau 1903. Nr. 15.)

V. berichtet über seine Erfahrungen mit der Sehnenüberpflanzung am Oberschenkel nach Heusner, die sich auf etwa 20 operierte Fälle stützt. In äußerst befriedigender Weise hat er danach die Gefahr der sekundären Beugekontraktur beseitigt und den Gang der Pat. ermöglicht. Er näht die von zwei hinteren Schnitten aus abgetrennten Muskeln vorn an den oberen Kniescheibenrand an und zieht dies Verfahren der Sehnenverlängerung durch Seidenzöpfe (nach Lange) vor. Einige Krankengeschichten und einige Abbildungen illustrieren seinen Bericht.

Schmieden (Bonn).

52) **M. Baudoin.** Traitement des fractures de la rotule; fracture ancienne datant de six mois. Arthrotomie suivie d'avivement des fragments; suture et cerclage. Guérison.

(Arch. de méd. et de pharm. militaires 1903. Nr. 4.)

In der Arbeit wird in sehr sorgfältiger Übersicht die Entwicklung der chirurgischen Behandlung der Kniescheibenbrüche von der Mitte des 19. Jahrhunderts bis auf die Jetztzeit unter Anführung der in Betracht kommenden Chirurgen aller Länder geschildert. Interessant ist, daß in den Jahren 1900 und 1901 sich verschiedene französische Chirurgen (Vallas, Martin, Batut u. a.) entschieden gegen die knöcherne Naht und die Umschnürung der Fragmente mit Silberdraht aussprechen und nur die Naht der Kapsel und der zerrissenen Weichteile gestatten wollten. Verf. kommt zu dem Schlusse, daß in veralteten Fällen von Kniescheibenbrüchen die knöcherne Naht und die Umschnürung der Fragmente mit Silberdraht sowie die Naht der zerrissenen Weichteile und der Kapsel anzuwenden ist.

In dieser Weise hat er einen Kniescheibenbruch, der nach Ablauf von 10 Monaten in seine Behandlung kam, mit gutem Erfolge behandelt. Während vor der Operation fast völlige Versteifung des Knies und stolpernder Gang neben großer Schwäche des Beines und eine Diastase der Fragmente von 6 cm bestand, ging der betreffende Pat. nach der Operation nicht mehr lahmend, und konnte der Unterschenkel im Kniegelenke völlig gestreckt und bis zu einem Winkel von 35° gebeugt werden. Wie die der Arbeit beigegebenen Skiagramme zeigen, war freilich eine knöcherne Vereinigung der fast völlig aneinander gelagerten Fragmente nicht erfolgt.

Herhold (Altona).

53) **P. Bade.** Die habituelle Luxation der Patella.

(Zeitschrift für orthopäd. Chirurgie Bd. XI. Hft. 3.)

Unter habitueller Kniescheibenverrenkung versteht Verf. jede abnorme Verlagerung der Kniescheibe, die innerhalb bestimmter Zeiträume wiederholt ein-

zutreten pflegt. Er hatte Gelegenheit, vier hierhergehörige Fälle zu beobachten. Der eine Fall betraf ein 16 Jahre altes Mädchen mit angeborener Disposition, bestehend in einer allgemeinen Bändererschaffung der Gelenke, welche auch zu einer doppelseitigen Hüftgelenkverrenkung geführt hatte. Die drei folgenden Fälle stellten traumatische Verrenkungen, die wiederholt rezidivierten, dar, nämlich bei einem zur Zeit 29 Jahre alten Manne, dessen zur Zeit 26 Jahre alten Schwester und einem nun 16 Jahre alten Lehrling. — Als ätiologische Momente kommen in Betracht: grasiler Bau des ganzen Kniegelenkes, große Verschieblichkeit der Kniescheibe, veranlaßt durch Bändererschaffung, und Schaffheit der Muskulatur, namentlich des Vastus internus. Bei der ersten Luxation scheint das direkte Trauma zu überwiegen. Bei der habituell gewordenen Verrenkung spielt dagegen die anormale Körperstellung, wie beim Schneeballwerfen, die Hauptrolle. Durch Kontraktion des Quadriceps wird hierbei die Kniescheibe über den Condylus femoris hinweggehoben. — Auf Grund seiner Beobachtungen und des Studiums der Literatur bespricht Verf. alsdann die Symptome der Luxatio patellae und die Behandlung. Hinsichtlich der Nachbehandlung empfiehlt er die Anlegung eines Schienenhülsenapparates. Von den blutigen Eingriffen scheinen ihm die osteoplastischen Operationen, event. kombiniert mit Kapselverengerung oder Osteotomie, den Vorsug zu verdienen.

J. Riedinger (Würzburg).

54) Schulze. Die Luxation der Semilunarknorpel des Kniegelenkes.

(Archiv für Orthopädie, Mechanotherapie und Unfallchirurgie Bd. I. Hft. 1.)

Verf. berichtet über zwei Fälle von Verrenkung des Semilunarknorpels im Kniegelenk, einmal infolge von Fall auf die Füße bei gestreckten Beinen, das andere Mal nach Fall auf das linke gebeugte Knie. Die Operation ergab beide Male ein abgesprengtes Stück des inneren Meniscus, das einmal mit einem torquierten Stiel noch festhaftete. An die Beschreibung dieser Fälle knüpft sich eine eingehende Besprechung der Literatur.

Hartmann (Kassel).

55) Besta. Un caso di penetrazione traumatica d'aria nell' articolazione del ginocchio.

(Gazz. med. italiana 1903. Nr. 17.)

Nach Hufschlag aufs Knie entstand eine Auftreibung des Gelenkes, welche tympanitischen Schall und eine feine Krepitation ähnlich wie bei Hämarthros gab. Auf der Mitte der Patella eine kleine Hautwunde. Offenbar hatte der Schlag bei flektiertem Knie den oberen Recessus eröffnet; nachher hatte die dabei angespannte Haut sich nach oben geschoben und die Öffnung verschlossen. — Ein Pneumarthros bedarf keiner anderen Behandlung als einen einfachen komprimierenden Verband.

E. Pagenstecher (Wiesbaden).

56) F. Fischer. Ein Fall von doppelseitiger Luxatio tibiae anterior completa.

(Deutsche Zeitschrift für Chirurgie Bd. LXVI. p. 594.)

Der von F. in dem ihm unterstehenden Diakonissenkrankenhaus zu Danzig beobachtete Fall betrifft einen Arbeiter, der bei einer Säemaschine beschäftigt und, als plötzlich die Pferde durchgingen, versuchend, die Zügel zu ergreifen und um die Maschine herumzulaufen, von einer eisernen Stange in die Kniekehlen und zu Boden geschlagen worden war. Seine Füße hatten hierbei, in aufgeweichtes Erdreich eingesunken, fest gestanden. Befund: Die Oberschenkelkondylen tief in die Wade heruntergeschoben, die Haut darüber straff gespannt. Kniescheibe sitzt deckelartig auf den Gelenkflächen der Unterschenkel; am oberen Rande der letzteren, tiefe furchenartige Hauteinsenkung. Leichte Beugstellung der Unterschenkel, heftigste Schmerzen. Reposition unter Zug und bei mäßigem Druck auf die Oberschenkelkondylen in etwas gebeugter Stellung unerwartet leicht. Bindeneinwicklung, Schienlagerung; nach 16 Tagen mit vorsichtigen Bewegungen be-

gonnen. 7 Wochen nach der Verletzung mit Kniekappen entlassen, zuletzt völlige Arbeitsfähigkeitswiederherstellung.

F. bemerkt, daß von einseitiger Luxation dieser Art ca. 110 Fälle bekannt seien, von doppelseitiger hat er keinen Parallelfall finden können. Zwei Abbildungen zeigen je ein Skiagramm von vorn und von der Seite.

Meinhard Schmidt (Cuxhaven).

57) **Mehnert** Ein seltener Fall von Splitterfraktur der oberen Tibia-epiphyse mit Zerreiung der Arteria poplitea und nachfolgender Gangrän des Unterschenkels bei einem Tabiker.

Inaug.-Diss., Kiel, 1902.

Genaue Beschreibung des in der Helferich'schen Klinik beobachteten Falles. Die äußerst schwere Verletzung (völlige Zertrümmerung der Epiphyse) war entstanden durch einfachen Fall auf das Knie infolge Ausgleitens auf der Straße.

Kleinschmidt (Kassel).

58) **Haim.** Über angeborenen Mangel der Fibula.

(Archiv für Orthopädie, Mechanotherapie und Unfallchirurgie.)

Verf. beschreibt einen Fall mit vollständigem Mangel der Fibula, dem sich ein Defekt der lateralen Fußknochen zugesellt. Es fehlt der vordere Anteil des Calcaneus, das Os cuboideum, das dritte Keilbein und die ganze fünfte Zehe. Was das ätiologische Moment derartig angeborener Defekte anlangt, so ist Verf. der Meinung, daß die Ursache schon in einer mangelhaften Anlage des Keimes selbst und nicht in einer exogenen Ursache zu suchen ist. Für diese Ansicht spricht 1) das hereditäre Auftreten dieser Mibildungen, 2) der Umstand, daß in sehr vielen Fällen noch andere Mibildungen beobachtet werden, die auch auf dem Fehlen eines Abschnittes beruhen, in welche morphologisch die Extremität der Länge nach gegliedert ist (Strahldefekt), 3) das auffällige Zurückbleiben der betroffenen Extremität im Wachstum gegenüber der auf der anderen Seite. Da die landläufigen Behandlungsmethoden, wie Achillotomomie, Redressement des Fußes etc. recht häufig kein zufriedenstellendes Resultat hervorgebracht haben, wird in diesem Falle beabsichtigt, erst nach Abschluß des Wachstums in der Epiphyse die schräge Osteotomie der Tibia vorzunehmen und durch Extension eine Verlängerung des Beines zu erzielen.

Hartmann (Kassel).

59) **Zoppi.** Primo tentativo di trapianto autoplastico di cartilagine epifisaria eseguito nell' uomo.

(Arch. di ortopedia 1902. Nr. 5 u. 6.)

60) **Derselbe.** Nuove esperienze sull' innesto della cartilagine interepifisaria negli animali adulti a sviluppo scheletrico completo.

(Ibid. 1903. Nr. 1.)

Bei einem 12jährigen Mädchen, bei welchem infolge Osteomyelitis der Tibia letztere gegen die Fibula im Wachstum zurückgeblieben war, weil ihr Epiphysenknorpel im zentralen Teile zerstört war, wodurch eine Varusstellung des Fußes erfolgte, machte Z. 1) eine keilförmige Osteotomie der Fibula an der Stelle ihres Epiphysenknorpels, entnahm letzterer einen Keil und pflanzte ihn nach linearer Osteotomie der Tibia an die Stelle, wo deren Epiphysenfuge im Röntgenbilde sich zerstört gezeigt hatte. Wie in den bekannten Tierexperimenten von Helferich, Enderlen und anderen, heilte der Knorpel ein und war 2 Monate nach der Operation radiographisch noch vollkommen erhalten. Z. glaubt, daß er auch funktionieren und zum Wachstum des Knochens, in den er überpflanzt worden, auch künftig beitragen werden, weil er bei seinen Experimenten 2) stets gesehen hat, daß wenn der Epiphysenknorpel auf ein erwachsenes Individuum übertragen wird, bei welchem die Epiphysenfuge nur noch die Narbe ihres Knorpels enthält und die

Proliferationskraft des Knochens aufgehört hat, er sehr rasch resorbiert wird und dann schon nach 15 oder 20 Tagen nur noch in Resten vorhanden ist.

Übrigens stand der bei der Operation redressierte Fuß nachher in guter Stellung. Zwei Photographien, zwei Radiographien.

E. Pagenstecher (Wiesbaden).

61) **Bähr.** Zur Kasuistik der Fersenbeinbrüche.

(Archiv für Orthopädie, Mechanotherapie und Unfallchirurgie Bd. I. Hft. 1.)

Die Arbeit vermehrt die Kasuistik der Fersenbeinbrüche um einen weiteren Fall. Während sich auf der Röntgenplatte nur ein Knochenvorsprung in der Sohlenfläche zeigte, fühlte sich bei der Operation, bei der obiger Vorsprung beseitigt wurde, die äußere und untere Fläche in der Nähe der Außenkante des Fersenbeines überall rau an, und es präsentierten sich deutlich kleinere Unebenheiten, die nach Ansicht des Verf. nur darin ihre Erklärung finden, daß kleinere Knochenverletzungen im Calcaneus stattgehabt haben, die in Heraussprengung kleinster Knochenteile bestehen.

Hartmann (Kassel).

62) **T. Allegra.** Un caso di piede equino congenito.

(Policlinico 1903. Ser. Chir. Nr. 3.)

Anatomische Beschreibung eines kongenitalen Pes equinus, dessen Träger 29 Jahre geworden war. Die hauptsächlichsten Verbildungen fanden sich an den Bändern und den Knochen der Fußwurzel, vornehmlich Talus und Calcaneus. Ersterer hat eine Drehung um seine transversale Achse erfahren, wodurch die Ober- zur Vorderfläche geworden ist, und läuft innen und hinten in eine Art Fortsatz aus, der mit der Tibia artikuliert. Der Calcaneus hat ebenfalls eine starke Drehung erfahren, so daß er mit dem Malleolus externus eine kleine Gelenkfläche gewinnt. Das Sustentaculum tritt nicht in Verbindung mit dem Talus.

E. Pagenstecher (Wiesbaden).

63) **K. Vogel.** Einige neue Apparate zur gewaltsamen Redression von Fußdifformitäten.

(Zeitschrift für orthopäd. Chirurgie Bd. XI. Hft. 3.)

Verf. beschreibt drei von der Firma Eschbaum in Bonn gelieferte kleinere Apparate zur Redression des Pes varus, Pes valgus und Pes excavatus. Dieselben sollen den Lorenz'schen Osteoklasten, resp. die von Graff beschriebene Modifikation desselben, nicht ersetzen, wohl aber ergänzen, indem sie in einzelnen Fällen eine genauere und einfachere Fixierung der Angriffspunkte am Fuß ermöglichen. Die Redression erfolgt mit Hilfe von Schraubenpelotten. Aus der Beschreibung und der Abbildung der Apparate geht deutlich die Zweckmäßigkeit ihrer Konstruktion hervor.

J. Riedinger (Würzburg).

64) **J. Wieting** (Konstantinopel). Zur Verwertbarkeit der Mikulicz'schen Fußplastik.

(Zeitschrift für orthopäd. Chirurgie Bd. XI. Hft. 3.)

Verf. erläutert an fünf Beispielen die große Bedeutung der Mikulicz'schen Resektion und Fußplastik für die operative Chirurgie. Den Wert einer zweckmäßigen und einfachen plastischen Operation wird am besten derjenige bemessen können, der fernab von den Kulturzentren seine ärztliche Tätigkeit ausübt, wo es nicht möglich ist, eine gute Prothese zu beschaffen. In dieser Hinsicht hat sich die Mikulicz'sche Operation in hervorragendem Maße bewährt. Verf. kann deshalb nur Worte der Anerkennung finden. Wenn auch zahlreiche Modifikationen der Operation möglich sind, von der Erhaltung fast des ganzen Fußes und seiner rechtwinkligen Ansetzung bis zu der ausgedehnten Entfernung aller Fußwurzelknochen und der axialen »Vorschuhung«, so besteht doch ein prinzipieller Zusammenhang. Deshalb tragen alle hierhergehörigen Operationen mit Recht den Namen ihres Erfinders.

Von den fünf mitgeteilten Fällen litten drei an Fußgelenktuberkulose, einer an Pseudarthrose und einer an einer Geschwulst im unteren Abschnitt der Tibia.

Verf. nimmt außerdem Veranlassung, einige Bemerkungen über Knochengeschwülste sowie über Prothesen einzuschalten. **J. Riedinger** (Würzburg).

65) **M. Sattler** (Sarajevo). Zwei Fälle von Mal perforant du pied nach Durchtrennung des Nervus ischiadicus als Spätfolge dieser Verletzung.

(Wiener klin. Rundschau 1903. Nr. 13.)

Verf. berichtet die Krankengeschichten der beiden Fälle. Es handelte sich um eine Schuß- und eine Stichverletzung des Ischiadicus mit mehr oder weniger vollständiger Lähmung und Regeneration. In beiden Fällen faßt S. die wenn auch erst spät eintretenden hartnäckigen Erkrankungen an Mal perforant als direkte Folge der Anästhesie auf. **Schmieden** (Bonn).

66) **J. Ritscher**. Über Scharlachabszesse an der Hand eines Falles von Aneurysma arteriovenosum spurium carotidis comm. et jugul. int. infolge eines solchen.

Inaug.-Diss., Kiel, 1903.

R. berichtet die Krankengeschichte eines 10jährigen Knaben, bei dem sich im Anschluß an einen Scharlachabszeß am Halse ein Aneurysma der Carotis und Jugularis ausbildete. R. erklärt das Zustandekommen solcher Aneurysmen durch Einbeziehung der Gefäßwand in den entzündlichen Prozeß: Der Eiter drückt zunächst auf die Gefäße, dann werden die Gefäßscheiden infiltriert und schließlich eitrig-nekrotisch. Die Venen werden dabei wegen ihrer dünneren und elastischeren Wandungen leichter komprimiert, als die Arterien und thrombosieren auch leichter infolge der geringeren Geschwindigkeit des Blutstromes. Die Gefäßruptur erfolgt dort, wo die nekrotisch gewordene Partie dem Blutdruck nicht mehr standhält. Bei solchen Rupturen besteht neben der Gefahr der Blutung auch die der Aufnahme von Eiter in die Blutbahn (Embolie und Sepsis).

Am Sohluß der Arbeit weist R. darauf hin, daß man die Prognose auch eines zunächst unkompliziert verlaufenden Scharlachabszesses nicht ohne weiteres günstig stellen soll. **Silberberg** (Breslau).

67) **Hannsa**. Über die Behandlung lokaler Erfrierungen mit passiver und aktiver Hyperämie.

Inaug.-Diss., Greifswald, 1903.

H. gibt einen kurzen Überblick der Theorien und Behandlungsmethoden lokaler Erfrierungen und geht dann näher auf Beobachtungen und Untersuchungen von Ritter ein, durch welche die bislang für Erfrierungen als schädlich geltende Hyperämie als unschädlich und sogar heilsam erkannt wurde. Die von Ritter veröffentlichten Fälle werden um 23 neue vermehrt, von denen drei durch Stauungshyperämie, die übrigen durch aktive Hyperämie behandelt und geheilt wurden. Bei Anwendung von heißer Luft heilten Hände, welche von Geschwüren fast verunstaltet waren, in kürzester Zeit (5—20 Tage) ab. Schon nach dem ersten Behandlungstage schwanden alle subjektiven Symptome.

H. empfiehlt die Behandlungsmethode aufs wärmste.

Silberberg (Breslau).

Originalmitteilungen, Monographien und Separatabdrücke wolle man an **Prof. E. Richter** in Breslau (Kaiser Wilhelmstraße 115), oder an die Verlagshandlung **Breitkopf & Härtel**, einsenden.

Zentralblatt für C H I R U R G I E

herausgegeben
von

E. von Bergmann, F. König, E. Richter,
in Berlin, in Berlin, in Breslau.

Dreißigster Jahrgang.

Wöchentlich eine Nummer. Preis des Jahrganges 20 Mark, bei halbjähriger
Vorauszahlung. Zu beziehen durch alle Buchhandlungen und Postanstalten.

Nr. 31. Sonnabend, den 1. August. 1903.

Inhalt: E. Hopmann, Über die Operation der puerperalen Mastitis. (Orig.-Mitteilung.)

1) **Eulenburg, Kelle und Weltraud**, Lehrbuch der klinischen Untersuchungsmethoden. — 2) **Buschke**, Blastomykose. — 3) **da Costa**, Krebsentwicklung aus Geschwüren. — 4) **Berg**, Harnröhrenplastik. — 5) **Stolper**, Harnblasenzerreißung. — 6) **Israel**, 7) **Casper u. Richter**, 8) **Israel**, Funktionelle Nierendiagnostik. — 9) **Stoessel**, Blasen-Nierentuberkulose. — 10) **Bevan**, Anurie. — 11) **Johnson**, Nierenentkapselung. — 12) **Netter**, Genitaltuberkulose. — 13) **Halban**, Gynastresien. — 14) **Humiston**, Vaginale Gebärmutterexstirpation. — 15) **v. Franqué**, Chorioepithelioma malignum. — 16) **Douglas**, Retroperitonealgeschwülste. — 17) Freie Vereinigung der Chirurgen Berlins. — 18) **Scheidtmann**, Lipome. — 19) **Bauer**, Formaldehydinjektionen. — 20) **Braun**, Überpflanzung ungestielter Hautlappen. — 21) **Kapsammer**, Lymphosarkom des Bulbus urethrae. — 22) **Kapsammer**, Prostatageschwulst. — 23) **Casper**, 24) **Freudenberg**, 25) **Zuckerkandl**, 26) **Czerny u. Vöicker**, Prostatahypertrophie. — 27) **Schlagintweit**, Retrograde Cystoskopie. — 28) **Blecher**, Harnblasenzerreißung. — 29) **Schwerin**, Psychose nach Jodoforminjektion in die Blase. — 30) **Hirsch**, Fremdkörper in der Blase. — 31) **Nicolich**, Lithiasis der Harnwege. — 32) **Osirne**, Blasensteinoperationen. — 33) **Morano**, Nierentastung. — 34) **Gould**, Doppelter Harnleiter. — 35) **Petersen**, Harnleiterplastik und Nierenbeckenfaltung. — 36) **Lance**, Nierenechinokokken. — 37) **Craven Moore**, Retroperitonealgeschwulst. — 38) **Bandel**, Eierstocksschwangerschaft. — 39) **Jeike**, Eierstocksdermoide.

(Aus dem Bürgerhospital zu Köln. Geh.-Rat Prof. Dr. Bardenheuer.)

Über die Operation der puerperalen Mastitis.

Von

Dr. Eugen Hopmann,
Assistenzarzt.

Die puerperale abszedierende Mastitis wird im allgemeinen derart operiert, daß man die einzelnen Abszesse und eitrigen Infiltrationen der erkrankten Milchdrüse breit eröffnet und ausgedehnt drainiert. Die Schnittrichtungen liegen dabei radiär zur Mammilla; letztere wird natürlich geschont.

Die Heilung der Mastitis wird bei diesem Operationsverfahren meist sicher in einer Sitzung erreicht und die Funktion der Milchdrüse durch die Schnitte nicht übermäßig gefährdet.

Der Vorwurf jedoch kann dem Operationsverfahren gemacht werden, daß die zur Ausheilung nötige Zeit meist recht lang ist, und daß die Narben auf der weiblichen Brust, namentlich wenn sie in der oberen Hälfte liegen, eine Entstellung bedeuten.

Um die Heilungsdauer abzukürzen hat J. Boeckel (Straßburg) in der *Gaz. méd. de Straßbourg* 1891 Nr. 10 (ref. Zentralblatt für Gynäkologie 16. Jahrgang 1892 Nr. 6) angegeben, nach Entleerung des Eiters durch Inzision die erkrankte Partie mittels zweier elliptischer Schnitte im gesunden zu umschneiden, die Wunde auszuwaschen und mit tiefen und oberflächlichen Nähten zu schließen.

Dieses Verfahren, das wohl nicht allzuoft nachgemacht sein dürfte, da es bei einer etwas ausgedehnteren Erkrankung einer Zerstörung der Milchdrüse gleichkommt, ist der einzige Vorschlag, von dem allgemein üblichen Operationsmodus abzuweichen, der sich bei eingehender Literaturdurchsicht als veröffentlicht fand.

In folgendem ist eine Art, die Mastitis zu operieren, angegeben, bei der sich eine schnelle Ausheilung der Abszesse, die Vermeidung irgend einer Entstellung und wohl auch die größtmögliche Schonung der Milchdrüse, besonders der vorn gelagerten Milchkanäle, erzielen läßt. Das Verfahren ist von Geh.-Rat Prof. Dr. Bardenheuer zuerst in der 20. Sitzung des allgemeinen ärztlichen Vereins zu Köln mitgeteilt worden.

Die Brust wird in der unteren Hälfte halbkreisförmig umschnitten, stumpf von der Fascie des *Musc. pectoralis maj.* abgehoben und mit Haken nach oben umgeklappt erhalten. Dann werden die Abszesse bei radiärer Schnittrichtung breit von hinten geöffnet und ausgeräumt, in jede Höhle ein breites Drainrohr eingelegt und die Brust wieder zurückgeklappt. Jetzt liegen die Drainagen, von unten nach oben in die Abszesse eingeführt, unter der Brust hervorragend, in der denkbar günstigsten Lage, um dem Eiter ungehinderten Abfluß zu verschaffen. Durch diese günstige Drainage heilen die Abszesse schnell aus. Bei der ersten derart operierten Pat., die eine Infiltration der beiden unteren und teilweise auch der oberen Quadranten hatte, konnte die Drainage am 14. Tage entfernt werden, vom 16. Tage an konnte die Pat. das Bett verlassen.

Die Operationsnarbe liegt unter der unteren, meist ja etwas überhängenden Partie der Brust kaum sichtbar, ferner können die größeren, nicht tief unter der Haut liegenden Milchausführungsgänge bei der Inzision von hinten her wohl fast vollkommen geschont werden.

Ein Mißstand hat sich bei der zuerst operierten Pat., bei der man außer einigem Touchieren der Granulationen die Ausheilung der Operationswunde sich selbst überließ, gezeigt. Die abgehobene Brust heilte ganz gut wieder an, die Operationswunde schloß sich

gut von den Seiten her, nur mitten unten bleibt ein Granulationspalt, der sich recht langsam schließt. Eine sekundäre Naht kann in der Richtung die Heilung wohl sehr beschleunigen¹.

Bei einer zweiten Pat. wurde, gleich nachdem die ganze Brust wieder zurückgeklappt war, die Hälfte der Operationswunde mit einigen Nähten geschlossen und nur ca. $\frac{1}{4}$ des Umfanges offen gelassen, um die Drainage nach außen zu leiten. Die Nähte haben gut gehalten, und das Wiederanheilen der zurückgeklappten Brust ist dadurch beschleunigt.

Der Abszeß lag bei diesem Falle oberhalb der Mammilla, ziemlich auf der Grenze der beiden oberen Quadranten, wenig tief unter der Haut. Trotzdem war er bequem von unten her zu eröffnen. Die Drainage wurde diesmal gleich an dem oberen, lateralen Schnittwinkel herausgeleitet, einmal, weil dies von der Abszeßstelle aus der kürzeste und dabei doch gut von oben nach unten abfallende Weg zur Peripherie der Brust war, dann auch, weil — wie schon mitgeteilt — der mediale und der untere Teil des Hautschnittes durch Naht geschlossen werden sollte.

Bardenheuer glaubt dieses Operationsverfahren für jeden im Parenchym der Milchdrüse gelegenen größeren Abszeß empfehlen zu sollen; für den submammären Abszeß ist ja schon seit langem eine ähnliche Operationsweise üblich. Ferner ist bei zirkumskripten, gutartigen Tumoren das Aufwärtsklappen der Mamma und das Auslösen der Geschwülste von der Unterfläche her eine seit ihrer Empfehlung von G. Thomas im Jahre 1882 mannigfach geübte Operation.

Im Anschluß an die eben beschriebene Operation der intraparenchymatösen Mammaabszesse noch die Mitteilung, daß Bardenheuer ein analoges Verfahren zur Exstirpation der Bursitis praepatellaris in zwei Fällen mit günstigem Erfolge angewandt hat. Das Verfahren ist folgendes: etwas unterhalb der entzündlichen Schwellung wird ein bogenförmiger, dem unteren Patellarrande paralleler Schnitt geführt, dann die Haut mit dem Unterhautfettgewebe und der Bursa von der Patella abpräpariert, aufwärts geklappt und die Bursa ganz ausgeschält. Der zurückgeklappte Lappen wird an seinem unteren Rande mit einigen Nähten fixiert.

1) Eulenburg, Kollé und Weintraud. Lehrbuch der klinischen Untersuchungsmethoden und ihrer Anwendung auf die spezielle ärztliche Diagnostik.

Wien, Urban & Schwarzenberg, 1903.

Unter Mitwirkung hervorragender Fachgelehrten geben die genannten Autoren ein Lehrbuch der klinischen Untersuchungsmethoden heraus, dessen ersten Bandes erste Hälfte soeben im Buchhandel erschienen ist. Das ganze Werk soll zwei Bände umfassen: I. Bd. Me-

¹ Die sekundäre Naht ist inzwischen mit bestem Erfolg gemacht worden.

thodische Diagnostik: 1) chemische Untersuchungsmethoden, 2) mikroskopische Untersuchungsmethoden, 3) bakteriologische, 4) physikalische Untersuchungsmethoden, 5) Perkussion und Auskultation. II. Bd. Untersuchung der einzelnen Organe und Organsysteme (in 14 einzelnen Abschnitten). Die Verff. haben sich vorgenommen, vor allen Dingen dem Praktiker ein gutes Hand- und Nachschlagebuch zu schaffen und suchen daher die wissenschaftliche Kontroverse möglichst aus dem Bereiche des Buches zu verbannen. Gerade aus diesem Grunde wurde die Bearbeitung der einzelnen Kapitel bereits erprobten Spezialbearbeitern übertragen. Sowohl die Namen derselben als dasjenige, was bereits im Druck vorliegt, leisten Gewähr für die gute Vollendung des Unternehmens, das von vornherein mit Freuden zu begrüßen ist. Sachlich auf den Inhalt einzugehen, wird sich erst nach weiterem Fortschritt der Drucklegung empfehlen.

Tietze (Breslau)

2) A. Buschke. Die Blastomykose.

(Bibliotheca medica — Erwine Naegle.)
Stuttgart, Ferdinand Enke, 1902.

In einer ausführlichen Monographie mit neun Buntdrucktafeln hat B. seine jahrelangen Arbeiten über Blastomykose, welche zum Teil bereits an anderen Stellen in mehr oder weniger ausführlicher Weise veröffentlicht waren, zusammengefaßt.

Die erste einwandfreie Arbeit über pathogene Hefepilze, und zwar bei Kaninchen, stammt aus dem Jahre 1891 von Baum; die nächste Arbeit, von Tokishige in Tokio aus dem Jahre 1893, schildert eine bei Pferden endemische Sproßpilz-Erkrankung; erst Busse und Buschke führten 1894 den Nachweis, daß Blastomyceten beim Menschen als Krankheitserreger auftreten können. Unabhängig von Busse und Buschke machte zu gleicher Zeit Gilchrist Mitteilung von einer menschlichen Hauterkrankung, welche auf Hefen zurückzuführen sei.

Die Hefepilze stellen einzellige, zu Fäden auswachsende, oft Fettröpfchen und Glykogen enthaltende Gebilde dar, welche durch Sprossung und Sporenbildung sich fortpflanzen. Sie bedürfen zu ihrem Wachstum zumeist des Sauerstoffes, nur wenige wachsen unter Luftabschluß. Sie haben die Eigenschaft, Zucker in Alkohol und Kohlensäure zu vergären.

B. untersuchte vier verschiedene Arten von Hefen, welche sich durch kulturelles und sonstiges biologisches Verhalten unterscheiden. Sie gehören zum Teil zu den Oidien, welche eine Mittelstufe zwischen den Hefen und Schimmelpilzen darstellen, zum Teil zu den reinen Hefen. Unter der Bezeichnung »reine Hefen« werden zusammengefaßt die Kulturhefen der Gärungsindustrie und die wilden Hefen, welche teils als zufällige Nebenfunde bei der Gärung, teils als Krankheitserreger in den Geweben oder sonstwo in der Natur sich vorfinden.

Beim Menschen sowohl wie beim Tier stellt die Haut das wesentlichste und zum Teil auch primäre Ansiedlungsgebiet der Hefepilze dar. Die Hautaffektion entwickelt sich chronisch oder subakut; die Entstehungsdauer schwankt zwischen sechs Tagen und zehn Wochen.

Es entsteht zunächst ein infiltriertes Akneknötchen, welches durch Übergang in Nekrose sich in ein kraterförmiges Geschwür mit unterminierten, wallartigen, lividen Rändern umwandelt und ein bräunlichrotes, krümeliges Sekret absondert.

In den frisch eröffneten Ulzerationen finden sich die Hefepilze rein, ohne Beimengung anderer Mikroben, teils freiliegend, teils im Innern von Riesenzellen oder Epithelzellen.

B. glaubt, daß die Hefen in die Zellen hineinwachsen; sie vernichten das Epithel und bringen nicht, analog dem Karzinom, eine Vermehrung desselben zustande.

Die menschliche Blastomykose zeigt eine akute und chronische Form, histologisch eine den infektiösen Granulationsgeschwülsten und eine der Mykose zuzuweisende Form; sie entwickelt sich zu Geschwüren mit skrofulodermaähnlichem Aussehen oder zu papillären Wucherungen, ähnlich der Tuberculosis verrucosa cutis, oder schließlich zu Geschwülsten, welche zerfallen.

Die Tierblastomykose ist im wesentlichen eine Hauterkrankung mit häufiger Beteiligung der Schleimhäute der oberen Luftwege; sie pflanzt sich kontinuierlich gelegentlich auf tiefere Gewebe und Organe fort und verbreitet sich in den Lymphbahnen, ohne aber — wie beim Menschen — häufig innere und Knochenmetastasen zu erzeugen.

Das Tierexperiment bewies, daß zur Erzeugung einer Hautblastomykose eine Verletzung der Hautdecke erforderlich ist, daß aber auch von tieferen Herden aus der Prozeß sich auf die Haut fortleitet, und zwar sowohl von Lymphdrüsen und Lymphgefäßen aus, als auch auf embolisch-metastatischem Wege.

B. führt 19 Fälle menschlicher Blastomykose an, welche in den letzten Jahren von verschiedenen Autoren veröffentlicht wurden: bei allen entwickelte sich aus Flecken, Knötchen oder Bläschen eine warzen- oder blumenkohlähnliche Geschwulst mit abszeßähnlicher Einschmelzung und chronischem Verlaufe. Fast alle Fälle sind in Amerika beobachtet oder stammen von dort.

Die Blastomykose der inneren Organe, Knochen etc. kommt durch Vermittlung der Lymphbahnen und Lymphdrüsen zustande. In den Drüsen vermehrt sich der Pilz derart, daß von der eigentlichen Drüsensubstanz kaum noch Reste vorhanden sind; erst von den Lymphbahnen aus werden die Pilze in die Blutbahn hineingeschwemmt.

Unter den Kulturhefen sind bislang krankheitserregende Hefepilze noch nicht gefunden worden; sie halten sich im Tierkörper nur ca. 6 Stunden, dann zerfallen sie, und zwar nach Gilkinet's Anschauung infolge der Serumeinwirkung.

Unter den wilden Hefen aber (z. B. in Fruchtsäften, in württembergischem Landwein) gibt es Arten, von denen schon kleinste Mengen durch Wachstum im Blute und den Gewebssäften Tiere töten oder lokale Gewebsveränderungen am Infektionsorte oder Körperinnern hervorrufen.

Die Blastomykose verläuft zwar unter klinisch mannigfachen Bildern, ihre Veränderungen gehen aber über das Stadium der histologischen Entzündung nicht hinaus. Die geschwulstartige Form kann mitunter zur Verwechslung mit einer bösartigen Geschwulst führen, wirkliche Zellenmetastasen — wie bei bösartigen Geschwülsten — fehlen aber: die Hefepilze sind daher nicht als die Ursache der bösartigen Geschwülste anzusehen.

Diese kurze Inhaltsangabe der B.'schen Monographie kann nur annähernd andeuten, welche Fülle sorgsamster, gewissenhaftester Arbeit darin niedergelegt ist. Das eingehende Studium der Arbeit ist dringend zu empfehlen.

Chotzen (Breslau).

3) Chalmers da Costa. Carcinomatous changes in an area of chronic ulceration or Marjolin's ulcer.

(Annals of surgery 1903. Nr. 4.)

Marjolin's Geschwür nennt C. die chronischen Haut- oder Schleimhautgeschwüre, auf deren Boden sich ein Karzinom entwickelt, da diese Art Geschwüre zuerst von dem Pariser Prof. Marjolin beschrieben seien. Die das Karzinom bedingende unregelmäßige Epithelwucherung geht nicht aus einer Umwandlung des Bindegewebes in Epithel, sondern immer aus vorhandenen Epithelzellen (der Schweiß- oder Haardrüsen) hervor. Es wird nicht immer gleich das ganze Geschwür, sondern zunächst nur die Hälfte oder ein Drittel karzinomatös. Fortschreitende Verhärtung der Geschwürsränder, das Auftreten von Blutungen und bohrenden Schmerzen müssen bei einem chronischen Geschwür den Verdacht erwecken, daß eine karzinomatöse Degeneration eingesetzt hat. Frühe mikroskopische Untersuchung ist notwendig, da derartige Geschwüre leicht für syphilitische oder tuberkulöse gehalten werden können. Sobald der karzinomatöse Charakter eines an den Gliedmaßen sitzenden Geschwürs festgestellt ist, besteht die einzige Behandlung in der Amputation und der Ausräumung der meistens vergrößerten bezüglichen Lymphdrüsen; und zwar soll, wenn das Geschwür am Unterschenkel sitzt, stets oberhalb des Kniegelenks amputiert werden. Röntgenstrahlen sollen zur Behandlung von Marjolin's Geschwür nur dann zugelassen werden, wenn die Operation verweigert wird.

Herhold (Altona).

4) Berg. Urethroplasty.

(Annals of surgery 1903. Nr. 4.)

Damit bei Harnröhrendefekten eine heilende Plastik gelinge, sind nach dem Verf. als Vorbedingungen nötig: ein normaler Urin, .

eine Toleranz der Harnröhre und Blase zum Ertragen eines Verweilkatheters und strenge Asepsis und Antisepsis beim Operieren.

Er unterscheidet drei Typen der Urethroplastik: 1) Mobilisierung der Stümpfe und Dehnung der Enden bis zur direkten Vereinigung mit Katgutnähten nach Lembert. Über diesen Nähten, welche alle Schichten der Harnröhre mit Ausnahme der Schleimhaut durchdringen, wird das perineale Gewebe und die Haut vernäht. 2) Die Guyon'sche Operation, bei welcher die Harnröhrenenden angefrischt und mobilisiert werden. Hierauf wird ein weicher Katheter von der Harnröhrenmündung aus durch die zerissenen Harnröhrenenden in die Blase geführt und über ihm rings herum das perineale Gewebe vernäht. 3) Die dritte Methode besteht in der Bildung eines neuen Kanals aus Haut oder Schleimhaut, Einschaltung zwischen beiden Harnröhrenenden und Vernähung mit denselben. Die letztere Methode hält Verf. für die schwierigste und unsicherste, die beiden ersten Methoden verdienen nach ihm den Vorzug.

Nach der zweiten Guyon'schen Methode hat er 2 Fälle von Harnröhrenzerreißung, die er näher beschreibt, mit Erfolg behandelt. In beiden Fällen bestand übrigens noch der obere Teil der Harnröhre als Brücke zwischen den unten ziemlich weit auseinander gewichenen Harnröhrenenden.

Herhold (Altona).

5) P. Stolper. Zur Diagnose der subkutanen Harnblasenrupturen.

(Ärztliche Sachverständigen-Zeitung 1903. Nr. 6.)

Die diagnostischen Schwierigkeiten bei den subkutanen Blasenrupturen sind erhebliche, auch wenn gleichzeitig Beckenfraktur, die dann immer eine Beckenringbiegungsfraktur ist, vorliegt. Weder Blutharn noch Harndrang bei Unfähigkeit zum Urinieren sind in fraglichen Fällen pathognomonisch für Blasenruptur, da beide auch durch Harnröhrenzerreißung hervorgerufen werden können. Glattes Eindringen des Katheters in die Blase läßt dabei die Harnröhrenzerreißung nicht mit Sicherheit ausschließen. Auch Art und Größe des Traumas geben keinen zuverlässigen Anhalt, da Beckenbrüche gerade am Schambogen häufig durch Gewalten zustande kommen, die fern von der Blase und Harnröhre angreifen.

Noch größer sind die diagnostischen Schwierigkeiten bei subkutanen Blasenrupturen ohne ernstliche Beckenverletzung, da uns dann oft jeder Maßstab für die Größe des Traumas fehlt. Peritonitische Symptome, wie Kollaps, Erbrechen, Spannung und Empfindlichkeit der Bauchdecken, können fehlen, desgleichen ferner Hämaturie, Urinretention vermißt werden, andererseits kann der Urin event. noch unter Druck entleert werden. Zwei Fälle mit ungünstigem Ausgange, in denen wegen anscheinend günstigen Verlaufs die Laparotomie unterlassen wurde, illustrieren die Ausführungen des Verf. In einem der Fälle fanden sich bei durch die Sektion

als gesund erwiesenen Nieren bis zu 10% Eiweiß und hyaline und gekörnte Zylinder im Urin. Der Eiweißgehalt wird durch den an der Rißstelle vorhandenen Entzündungsprozeß erklärt, die Zylinder scheinen Fibringerinnsel gewesen zu sein, die echten Nierenabstoßungen täuschend glichen.

Die Cystoskopie verwirft Verf. wohl mit Recht zur Diagnosestellung (Ref. erlebte einen Fall, in dem durch Blasenspülung bei bisher leidlichem Allgemeinbefinden rapide Verschlechterung und nach 1½ Stunden der Tod eintrat). Verweilkatheter ist weder bei extra- noch bei intraperitonealer Ruptur empfehlenswert; die einzig richtige Therapie besteht in möglichst frühzeitiger Laparotomie, bei Verdacht auf extraperitoneale Ruptur in vorheriger Eröffnung des prävesikalen Raumes.

Willi Hirt (Breslau).

6) Israel. Über funktionelle Nierendiagnostik.

(Mitteilungen a. d. Grenzgebieten d. Medizin u. Chirurgie Bd. XI. Hft. 2.)

7) Casper und Richter. Was leistet die funktionelle Nierendiagnostik?

(Ibid.)

8) Israel. Über die Leistungsfähigkeit der Phloridzinmethode.

(Ibid.)

In seiner Kritik, wie weit unsere Untersuchungsmethoden imstande sind, zu bestimmen, ob jede einzelne Niere für sich genügend funktioniert, geht I. davon aus, daß notwendige Voraussetzung dazu sein muß, die Erkenntnis der Suffizienz oder Insuffizienz der gesamten Nierentätigkeit. Er zeigt nun an Beispielen aus seiner reichen Erfahrung, daß unsere Methoden diese Erkenntnis nicht immer geben, auch nicht die Blutgefrierbestimmung nach Koranyi. I. wendet sich sodann zur Frage, wie weit die Gefrierpunktsbestimmung und die Zuckerausscheidung nach Verabreichung von Phloridzin des gesondert aus jeder einzelnen Niere aufgefangenen Harns ein Bild von der Funktion jeder Niere geben kann. Er zeigt, daß die physiologischen Voraussetzungen der Phloridzinmethode irrig sind; sie gibt uns keine Gewißheit, sondern nur eine gewisse Wahrscheinlichkeit über die Funktion einer Niere, sie sagt nichts aus über die absolute Größe und Kompensationsfähigkeit der nach einer Nephrektomie zurückbleibenden Niere.

C. und R. wenden sich in ihrer Erwiderung auf diesen Israel'schen Aufsatz gegen seine Ausführungen. Sie betonen, daß die Phloridzinmethode zuweilen allein ausreicht, den Sitz der Erkrankung zu erkennen, und daß sie dadurch eines der wichtigsten Postulate der Chirurgie, nämlich die Frühdiagnose, ermögliche. Sie stützen sich besonders auf die Erfahrung, daß von 88 Operierten, bei denen die Phloridzinmethode zur Diagnose verwendet wurde, keiner am Nierentod gestorben sei.

I. zeigt in seiner Entgegnung, daß Casper und Richter ihre früher sehr bestimmten Angaben erheblich abgeschwächt haben, daß sie bei Nichtkongruenz der Kryoskopie und der Phloridzinmethode willkürlich verfahren seien; die Phloridzinmethode gebe an ein und derselben Person sehr wechselnde Resultate. Die von Casper und Richter angeführten Operationserfolge seien kein Beweis für die Phloridzinmethode, da I. selbst ohne Anwendung der Methode ebensowenig einen Operierten am Nierentod verloren habe; bei Verlassen auf die Phloridzinmethode würde mancher unoperiert bleiben, der durch die Operation gerettet werden könne. Er warnt davor, sich durch Überschätzung der Leistungsfähigkeit der Phloridzinmethode eine diagnostische Sicherheit vorspiegeln zu lassen, die tatsächlich nicht vorhanden ist.

Haeckel (Stettin).

9) W. Stoeckel. Zur Diagnose und Therapie der Blasen-Nierentuberkulose bei der Frau.

(Beiträge zur Klinik der Tuberkulose Bd. I. Hft. 2.)

S. ist auf Grund ausgedehnter Erfahrungen der Meinung, daß die tuberkulöse Nephritis und Cystitis bei der Frau häufiger vorkommt als gemeinhin angenommen wird, daß der Prozeß aber nicht selten unerkannt bleibt oder ganz übersehen wird. Sehr häufig werden von Gynäkologen bestehende Blasensymptome als sekundäre betrachtet, auf abnorme Zustände am Uterus bezogen, während es sich tatsächlich um primäre Nieren-Blasenerkrankungen handelt. Gerade die tuberkulöse Cystitis kann aber sehr unauffällig verlaufen, so daß man sie suchen muß, um sie zu entdecken. Hierbei ist das Cystoskop ein unentbehrliches und sicheres Hilfsmittel; mit diesem sieht man denn auch sehr häufig, daß die Blasenerkrankung von einer Harnleitermündung ihren Ausgang genommen hat und, wie die allermeisten tuberkulösen Cystitiden, durch Infektion von einer tuberkulösen Niere aus entstanden ist. Die eingehende Besprechung der cystoskopischen Diagnose ist im Original nachzulesen. Bei geschickter Handhabung hat die Cystoskopie auch bei der tuberkulösen Cystitis keine schädlichen Folgen, verboten ist aber die Katheterisation des gesunden Harnleiters, während die des kranken manchmal notwendig ist. Die Therapie hat, wenn angängig, in der Nierenexstirpation zu bestehen, während die Blasentuberkulose bisher nicht operativ behandelt wurde. Die hierbei erzielten Erfolge werden an mehreren Krankengeschichten demonstriert; durch zwei eingehend geschilderte Fälle wird bewiesen, daß der Verlauf einer Nieren-Blasentuberkulose sehr latent sein kann, so daß nur die darauf gerichtete cystoskopische Untersuchung das Grundleiden aufzudecken vermag.

Bertelsmann (Hamburg).

10) **D. Bevan.** The surgical treatment of anuria.

(Annals of surgery 1903. Nr. 4.)

B. beschreibt zunächst einen Fall, in welchem er 6 Tage nach dem Einsetzen der Anurie die linksseitige Nephrotomie ausführte, weil hier eine fluktuierende Geschwulst zu fühlen war. Als die Erscheinungen der Anurie nicht schwanden, auch aus der Wunde des gespaltenen hydronephrotischen Sackes nur wenig Harnstoff enthaltende Flüssigkeit abfloß, wurde die rechte vergrößerte Niere nephrotomiert. Aus dieser letzteren Wunde entleerte sich in der folgenden Zeit der ganze Urin, in die Blase gelangte immer noch nichts. Daher wurde durch eine dritte Operation ein Drainagerohr durch die gespaltene rechte Niere, das betreffende Nierenbecken und den Harnleiter in die Harnblase geführt. Erst jetzt wurde der Urin nach und nach wieder auf natürlichem Wege entleert. Verf. hält die Anurie für ein Symptom irgend einer Krankheit, nicht für eine Krankheit. Er will drei Arten der Anurie unterschieden wissen:

- 1) Die durch Verschuß des Harnleiters bedingte bei nur einer funktionsfähigen Niere oder durch Verschuß beider Harnleiter.
- 2) Die reflektorische oder paralytische, bedingt a. durch intrarenale Pression einer Niere bei Harnleiterverstopfung und reflektorischer Unterdrückung auch der Funktion der anderen Niere, b. durch reflektorische Reizung einer Niere nach Nephrektomie der anderen, c. durch Traumen einer oder beider Nieren, d. durch Hysterie.
- 3) Die nicht obstruktive oder nephritische Art, bedingt durch Entzündung oder Schädigung des Nierengewebes durch Scharlach, Chloroform, Phosphor, septisches Urethralfieber, chronische tuberkulöse etc. Zerstörung beider Nieren. Der chirurgische Eingriff ist nach B. indiziert bei der obstruktiven und reflektorischen Form der Anurie und soll nicht später als 48 Stunden nach dem Einsetzen derselben ausgeführt werden. Wenn die medikamentösen Mittel bei der dritten Form (der nephritischen) versagen, soll auch hier chirurgisch eingegriffen werden.

Herhold (Altona).

11) **Johnson.** Results of decapsulation of the kidney.

(Annals of surgery 1903. Nr. 4)

J. entfernte bei 15 Hunden an einer Niere die Nierenkapsel und reponierte die Niere wieder an die ursprüngliche Stelle. Nach einiger Zeit wurden die Hunde getötet und mikroskopische Untersuchung der entkapselten Niere vorgenommen. Es zeigte sich, daß von den normalerweise vorhandenen zwei Lagen der Nierenkapsel immer nur die äußere bei dem Eingriff entfernt war, während die innere fest mit dem Nierengewebe verbunden blieb. Auf der Oberfläche dieser inneren Lage bildete sich ein fibrinöses Exsudat, das nach und nach sich organisierte und mit der inneren Lage innig verschmolz. In der Umgebung der Niere bildeten sich Verwachsungen, jedoch konnte niemals eine bemerkenswerte Anastomose zwischen

den renalen und perirenalen Blutgefäßen entdeckt werden. Aus dieser letzteren Beobachtung geht nach dem Verf. hervor, daß die Ansicht Edebohl's über den Heilwert der Entkapselung bei Bright'scher Niere nicht zu Recht bestehe, daß durch diese Entkapselung im perinealen Bindegewebe neue mit der Niere anastomosierende Blutgefäße gebildet werden sollen, welche das Blut aus der kongestionierten Bright'schen Niere ableiteten. **Herhold (Altona).**

12) **E. Neter.** Beiträge zur Kenntnis der weiblichen Genitaltuberkulose im Kindesalter. (Aus der inneren Abteilung des Kaiser und Kaiserin Friedrich-Kinderkrankenhauses in Berlin.

Direktor: Prof. Dr. A. Baginsky.)

(Archiv für Kinderheilkunde Bd. XXXVI. Hft. 3—6.)

N. veröffentlicht 3 Fälle von sekundärer und eine primäre Genitaltuberkulose und kommt zu folgenden Schlüssen:

1) Die weibliche Genitaltuberkulose im Kindesalter kommt primär vor (zumeist in Form der Tubentuberkulose).

2) Sie kann den Ausgangspunkt einer Peritonealtuberkulose bilden.

3) Es ist deshalb bei der Diagnose einer Tuberkulose des Bauchfells dieses ätiologische Moment zu berücksichtigen, eventuell bei einer Operation die Adnexe daraufhin nachzusehen.

4) Vaginalfluor ist bei Verdacht auf Peritonealtuberkulose oder bei skrofulösen, anämischen Mädchen stets auf Tuberkelbazillen zu untersuchen. Der negative Ausfall schließt eine Genitaltuberkulose nicht aus.

A. Niehö (Breslau).

13) **Halban.** Zur Therapie der Gynatresien. (Aus der Schauta'schen Klinik in Wien.)

(Zeitschrift für Geburtshilfe und Gynäkologie Bd. XLIX. Hft. 1.)

H. bespricht im vorliegenden Aufsatz die modernen Bestrebungen der Gynäkologen, das konservative Prinzip auch auf die Behandlung der Gynatresien auszudehnen. Von den tiefsitzenden Atresien (Hymenal- bzw. tiefer Scheidenverschluß), deren Therapie durch Eröffnung der Verschlußmembran leicht gegeben sei, absehend, verlangt H. auch für die Behandlung der höher sitzenden Atresien Beseitigung der Beschwerden durch Hysterostomie nach der Vagina zu unter Erhaltung des Geschlechtscharakters und, wenn möglich, auch der Konzeptionsfähigkeit. Auf die letztere darf oder muß nur dann verzichtet werden, wenn eine event. eintretende Gravidität sichere Lebensgefahr für die Pat. herbeiführen würde. Der gegebene Weg ist dabei meist der abdominale, der zunächst die genaue Diagnose und Indikationsstellung ermöglicht und ferner der technisch leichtere, in vielen Fällen endlich der einzig mögliche ist. Komplizierende Hämatometra und Hydrosalpingen,

rudimentäre Nebenhörner und Geschwülste werden bei der Laparotomie leicht erkannt und entfernt, event. sterilisierende Keilexzisionen der Tubenwinkel angeschlossen, und endlich ist der Weg durch die Atresien von oben her nach Eröffnung der Hämatometra auf ihrer Höhe leicht zu finden und die Plastik anzuschließen; es gelingt von oben leicht, selbst den Fundus bei fehlender Cervix in die Scheide einzupflanzen. Zwei operativ geheilte Fälle erläutern seine theoretischen Ausführungen, welche schon vor ihm Pfannenstiel (Festschrift für Geheimrat Fritsch) nach analogen Gesichtspunkten ausgesprochen hat. Pfannenstiel's Aufsatz und Fälle scheinen jedoch dem Verf. unbekannt geblieben zu sein. **Kroemer** (Gießen).

14) **Humiston.** The advantages of the vaginal operation in obese patients.

(Pacific med. journ. 1903. April.)

Bei sehr fetten Individuen zieht H. die vaginale Entfernung des Uterus der abdominalen Methode vor. Die vaginale Operation ist in viel kürzerer Zeit auszuführen, und ist das von nicht zu unterschätzender Wichtigkeit, da fette Personen gegen länger dauernde Operationen wenig widerstandsfähig sind. Hinzu kommt noch, daß sich oft die Unterleibsorgane schwer über die fetten Bauchdecken ziehen lassen und dadurch schädliche und zu Infektionen prädisponierende Zerrungen der Gewebe bedingt sind. Auch soll nach dem Verf. fettreiches Gewebe wegen mangelnden Blutreichthums keine gute Heilungstendenz haben. H. entfernte den Uterus bei einer 281 Pfund wiegenden Dame vaginal in 35 Minuten, wobei ihm die vorherige Spaltung des Uterus die Operation sehr erleichterte.

Herhold (Altona).

15) **v. Franqué** (Prag). Über Chorioepithelioma malignum. (Aus der Würzburger Frauenklinik.)

(Zeitschrift für Geburtshilfe u. Gynäkologie Bd. XLIX. Hft. 1.)

v. F., welcher bereits früher einen charakteristischen Fall der so bösartigen Geschwulstart mitteilte, berichtet über drei neue an der Würzburger Frauenklinik beobachtete Fälle, die in histologischer und klinischer Hinsicht interessante Schlußfolgerungen ermöglichten. Zunächst bestätigen sie in jeder Beziehung die klassischen Schilderungen Marchand's. Auch v. F. unterscheidet mit Marchand eine typische und eine atypische Form, welche letztere durch das Fehlen der großen Ektodermzellen charakterisiert ist, aber stets auch von den Chorionelementen ausgeht. Winkler's gegenteilige Behauptungen hält v. F. mit Marchand für grundlos und unbewiesen. — In klinischer Hinsicht interessant ist die Tatsache, daß die meist frühzeitig entstehenden Metastasen selbst nach Spontanausstoßung der Schwangerschaftsreste aus dem Uterus, das heißt beim Fehlen einer primären Uterus-

geschwulst für sich wachsen und zum Tode führen können. Es kann also ein Chorionepitheliom selbst nach Beseitigung des ätiologischen Faktors im Uterus aus verschleppten Zottenbestandteilen an einer entfernten Körperstelle (Lunge, Niere, Gehirn) entstehen. Andererseits muß nach den klinischen Erfahrungen die Möglichkeit zugegeben werden, daß in gewissen Fällen eine einmalige oder wiederholte energische Evakuation des Uterus zur Radikalheilung genügt, und daß selbst nach dieser relativ einfachen lokalen Therapie Lungenmetastasen, welche bereits klinische Erscheinungen machen, wieder zurückgehen und vom Körper überwunden werden können.

Kroemer (Gießen).

16) Douglas. Primary retroperitoneal solid tumors.

(Annals of surgery 1903. Nr. 3. p. 372.)

Wegen hartnäckiger Koliken und andauernder Stuhlverhaltung, welche Zustände mit Anschwellung des Leibes verbunden waren, wurde bei einem Mädchen von 31 Jahren die Laparotomie ausgeführt und nach Spaltung des hinteren Parietalblattes des Bauchfelles ein 14½ Pfund schweres Lipomyxom, das teilweise sarkomatös entartet war, mit günstigem Erfolge entfernt. Unter Benutzung der ihm zugänglichen Literatur bespricht Verf. diese Art der Geschwülste.

Retroperitoneal kommen nach ihm vor: Lipome, Fibrome, Myxome, Sarkome und deren Mischformen; länger bestehende gutartige Geschwülste neigen zu sarkomatöser Entartung. Die Geschwülste können ausgehen vom retroperitonealen Bindegewebe, den Gekrösdrüsen, von den Gefäßscheiden, der Wirbelsäule und vom Becken. Die klinischen Symptome, welche durch sie hervorgerufen werden, sind folgende: Digestions- und Atmungsstörungen, Dislokation der Nieren, Abmagerung, Leibschmerzen, Ascites, Ödem der Beine, Erweiterung der Hautvenen am Unterleibe. Nur die retroperitonealen Geschwülste sind beweglich, welche vom Mesenterium direkt ausgehen. Die Konsistenz der Geschwülste ist verschieden, hart, weich, elastisch etc. Ist die Neubildung sehr gewachsen, so wird das Colon ascendens und transversum nach unten gedrängt, und zwischen Geschwulst und Leber findet sich kein Darmton; bei Trendelenburg'scher Hochlagerung ist der Schall in den tiefsten Teilen des Leibes tympanitisch, in den oberen Teilen leer, es soll dieses für große retroperitoneale Geschwülste charakteristisch sein.

Die Operation ist möglichst frühzeitig vorzunehmen und soll in der Ausschälung der Geschwulst, wenn irgend ausführbar, bestehen.

Herhold (Altona).

Kleinere Mitteilungen.

17) Freie Vereinigung der Chirurgen Berlins.

132. Sitzung, den 11. Mai 1903.

Vorsitzender: Herr Schjerning.

1) Herr Niehues: Über die Behandlung von Larynxstenosen und Trachealdefekten.

N. berichtet über drei derartige Fälle aus der Schede'schen Klinik, bei denen die Larynxstenose und die Trachealdefekte durch Perichondritis laryngea typhosa entstanden waren, welche eine Tracheotomie nötig gemacht hatten. Im ersten Falle war die Larynxstenose durch Vorwölbung der hinteren Wand des erweichten Ringknorpels in das Kehlkopflumen bedingt; sie wurde durch quere Resektion des Ringknorpels und Annäherung des ersten Trachealringes an den unteren Rand des Schildknorpels beseitigt. Es fehlten ferner die Vorder- und Seitenflächen der ersten drei Trachealringe, Deckung des Defektes wurde erzielt nach Mangoldt durch Übertragung eines Rippenknorpelstückes unter die seitliche Halshaut, Bildung eines gestielten, dieses Stück tragenden Hautlappens mit der Basis am Zungenbein und Einpflanzung in den Defekt. Dauernde Heilung.

Bei dem zweiten Kranken war der Ringknorpel infolge Ausstoßens eines 1 qcm großen Knorpelstückes aus der Vorderwand zusammengefallen; beide Stimmbänder standen infolge Ankylose der Cricoarythänoidgelenke unbeweglich in der Mittellinie fest. Dilatation des Ringknorpels mit Thost'schen Bolsen von der Trachealwunde aus, der Stimmritze mit Schrötter'schen Bougies von der Mundhöhle aus. Der die vier ersten Trachealringe umfassende Defekt wurde durch Bildung eines gestielten Haut-Periost-Knochenlappens aus dem Schlüsselbein nach Photiades und Lardy geschlossen, ohne Erfolg, da der Knochen sich nekrotisch ausstieß; auch der Ringknorpel verengerte sich wieder. Es wurde nun das Mangoldt'sche Verfahren angewandt, um Stenose und Defekt gleichzeitig zu beseitigen. Das obere Ende des unter die Halshaut eingehielten Rippenknorpels wurde in den in der Mittellinie gespaltenen Ringknorpel eingenäht, das untere in den Trachealdefekt eingepflanzt. Guter Erfolg; Atemnot tritt nur bei großen körperlichen Anstrengungen ein und ist bedingt durch die relativ enge Stimmritze; das 1 $\frac{1}{2}$ jährige Bougieren hat die Ankylose der Cricoarythänoidgelenke nicht beseitigt. Die Stimme ist laut.

Bei dem dritten Kranken hatte sich der eine Gießbeckenknorpel ausgestoßen, das Stimmband stand für immer unbeweglich in der Mittellinie fest. Auch das andere bewegte sich wegen Ankylose des Cricoarythänoidgelenkes nicht. Da Bougieren nicht zum Ziele führte, wurde der Kehlkopf in der Mittellinie gespalten und der obere Teil des Rippenknorpelstückes in den Schild- und Ringknorpel verpflanzt, der untere zum Verschluss des Trachealdefektes benutzt. Das Einpflanzen in den Schildknorpel hatte eine Erweiterung der Stimmritze um die Breite des Knorpelstückes zur Folge. Die Operation gelang erst bei ihrer Wiederholung, da der Hautlappen das erste Mal gangränös wurde, dann aber mit vollem Erfolg. N. empfiehlt diese Methode, wenn die Kehlkopfstenose durch die Stimmbänder bedingt ist, in anderen Fällen die quere Resektion. Bei Deckung größerer Trachealdefekte leiste das Mangoldt'sche Verfahren das meiste und sei am leichtesten auszuführen.

Diskussion: Herr Pels-Leusden stellt zwei Kinder vor, welche vor mehreren Jahren wegen schwerer Stenosen nach Intubation und Tracheotomie mit gutem Dauererfolge operiert worden sind.

Der Defekt erstreckte sich im ersten Falle von der Cartilago cricoidea bis ins Jugulum; im zweiten betraf er die Cartilago cricoidea und die oberen Trachealringe. Beide Male wurde die Stenose durch quere Resektion beseitigt, in der P. das Normalverfahren sieht.

2) Herr Korsch: Zur Behandlung der Lymphdrüsenentzündungen.

Die seit der antiseptischen Ära üblich gewordene frühzeitige radikale Exstirpation entzündlicher Drüsentumoren hat außer der Beeinträchtigung durch spätere Narbenspannung, Ödeme, elephantiasische Veränderungen der Haut insbesondere den Nachteil der Entfernung des Drüsenfilters, wodurch die Pat. bei etwaigen Infektionen erheblich gefährdet sind. K. weist auf das Schicksal der Chirurgen Hans Schmid und Schuchardt hin, welche schnell zugrunde gingen an geringfügigen bei septischen Operationen infizierten Verletzungen der Hände; ihre zugehörigen Achseldrüsen waren vor einigen Jahren total exstirpiert worden. Als Reaktion dagegen erfolgte die Verwendung intraglandulärer Einspritzungen, die z. T. rückbildend, z. T. verflüssigend wirken sollten. Sie hatten außer der schmerzhaften Applikation meist die Folge, daß hinterher immer noch unter ungünstigeren Bedingungen insidiert und exstirpiert werden mußte. Allmählich kam man wieder zur vorantiseptischen Methode, Vereiterung anzustreben und den Eiter durch kleinere Einschnitte zu entleeren. K. empfiehlt dazu die Salzwedel'schen Spiritusverbände. Die einfache Eröffnung der Abszesse hat ihm aber nicht so gute Resultate ergeben wie das Lang'sche Verfahren, bei dem eine 1—1,5 cm große Inzision angelegt wird, von der aus nach Entleerung des Eiters die Abszeßhöhle mit einer 1%igen Höllensteinlösung vollkommen ausgefüllt wird; das wird mehrmals wiederholt. Man darf sich an der Durchführung des Verfahrens nicht durch ein mehrtägliches Fieber hindern lassen.

Diskussion: Herr Franz stellt einen jungen Mann vor, bei dem er eine schwierige Ausräumung von Beckenlymphdrüsen machen mußte, nachdem vorher schon 3mal operiert war; dabei wurde die in Schwarten eingebettete Vene verletzt. Da sich sowohl seitliche Ligatur als Naht als unzweckmäßig erwies, wurde die Vene in Höhe des Lig. Pouparti unterbunden. Eine Gangrän trat nicht ein, doch entwickelte sich später ein starkes Ödem, das zur Zeit noch besteht.

Herr König erklärt den Zustand für beginnende Elephantiasis.

Herr Salzwedel bestätigt die günstige Wirkung der Spiritusverbände; Mißerfolge bei an sich geeigneten Fällen habe er mehrfach auf unrichtige Technik zurückführen können.

3) Herr Franz: Über Ganglien in der Hohlhand.

F. spricht über die seltene, von Witzel 1888 beschriebene, gut charakterisierte Affektion an der Volarseite der Metacarpophalangealgelenke, bestehend in der Bildung von kleinen Ganglien. Er fügt den 5 Fällen Witzel's 6 aus der v. Bergmann'schen Klinik hinzu; 4 wurden operiert und 3 davon genau mikroskopisch untersucht. Bei der Operation konnte der Witzel'sche Befund, daß kleine, an die Ganglien angelagerte Nervenäste die Ursache der neuralgischen Beschwerden sind, nicht bestätigt werden. Pathologisch-anatomisch faßt F. diese Gebilde, deren Größe nie die einer Erbse überschreitet, als Analoga der Ganglien an anderen Körperstellen auf und hält sie in Übereinstimmung mit Payr für traumatische Degenerationscysten. In einem weiteren Falle, in welchem klinisch die Erscheinungen des schnellenden Fingers bestanden, handelte es sich um eine Verdickung der Beugesehnen; erst die mikroskopische Untersuchung ergab, daß die Verdickung nicht solid war, sondern daß ein intratendinöses Ganglion im Sinne von Thorn und Borchard vorlag.

4) Herr Kramm: Erfahrungen über Leberabszesse.

K. schildert die in Nordchina bei einer größeren Zahl von Leberabszessen nach Ruhr gemachten Erfahrungen. Der Eiter war in 80% der Fälle steril. Dem Sitz des Abszesses entspricht oft der größte Schmerzpunkt; ein weiteres, fast regelmäßiges Lokalsymptom ist die Stoßempfindlichkeit des unteren Leberrandes; dieser ist auf Stoß in der Richtung nach oben dort am meisten schmerzhaft, wo in der Verlängerung nach oben der Abszeß liegt. Bei Feststellung des Leberwachstums, des sichersten Symptoms, ist die Höhe und Intensität der relativen Leberdämpfung besonders zu berücksichtigen. Die Leukocytenzahl, welche für die Diagnose und die Unterscheidung von einfacher Leberentzündung, Typhus, Ma-

laria und Malariatyphoid von großer Bedeutung ist, ist nach Untersuchungen von Schlayer-Tientsin beim akuten Abszeß dauernd über 18000 vermehrt, beim subchronischen Abszeß zuweilen normal. — Leberabszesse finden sich fast nie in den tief gelegenen Abschnitten des Organs, sondern streben beim Wachstum der Leberkonvexität zu. Prädisloktionsstellen sind die Orte des geringsten Widerstandes: a. Die rechte Leberkuppe, welche in 50%, also sehr häufig, Sitz des Abszesses ist, da der zu ihr führende Pfortaderast annähernd die gleiche Richtung wie der Stamm hat und einer Embolie besonders zugänglich ist. Wegen der sekundären Lähmung des Zwerchfells bewegt sich die Leber nicht mit der Atmung. b. Der dem Epigastrium entsprechende Leberabschnitt, welcher in 30% befallen wird. Die ungefährliche Leberpunktion mit Trokar ist häufig zur Sicherung der Diagnose notwendig, stets beim Sitz in der rechten Leberkuppe, dagegen nicht ratsam bei sehr akuten bösartigen Abszessen im Epigastrium, bei welchen frühzeitige Probeparotomie am 2. bis 3. Tage am Platze ist. Die durchaus notwendige Frühdiagnose ist häufig schwierig, die Behandlung dagegen einfach. Letztere bestand stets in Eröffnung des Abszesses nach Freilegung der Leber, wenn notwendig mit Rippenresektion und auf perpleuralem Wege oder zuweilen mit Resektion der unteren Rippen unter Schonung der Pleura nach Lannelongue.

Die multiplen Abszesse sind selten — in etwa 10% — über die ganze Leber verteilt; meist liegen sie auf einem kleineren Leberabschnitt zusammengedrängt. In letzterem, dem gewöhnlichen Falle ist die Prognose der Frühoperation durchaus gut, da nach Eröffnung eines größeren Abszesses: 1) häufig benachbarte in diese Höhle durchbrechen, 2) durch Hebung der Blutzirkulation in dem umgebenden Gewebe kleinere Abszesse resorbiert werden, 3) bei Symptomen von weiteren, größeren Abszessen man diese gewöhnlich durch Punktionen in der Nähe der ersten eröffneten Höhle findet. Ein Residiv entstand nur einmal nach zu kurzer Nachbehandlung und wurde geheilt.

Ergebnisse vom 1. September 1901 bis 1. Dezember 1902: 20 Pat. mit Leberabszessen. Unter diesen starb einer ohne Operation, da die Lokaldiagnose nicht gestellt werden konnte. 19 Operationen mit 16 Heilungen, unter diesen eine nicht erhebliche Gallenfistel. Von den drei Todesfällen waren zwei durch zahlreiche, über die ganze Leber verbreitete Abszesse bedingt, einer durch zu späte Aufnahme in bereits hoffnungslosem Zustande.

4) Herr Voss: Über sechs Fälle von otitischem Hirnabszeß.

Die Fälle wurden in der Ohrenklinik der Charité beobachtet.

Fall 1: Linksseitiger Schläfenlappenabszeß bei chronischer Ohreiterung. Die Diagnose konnte auf Grund einer subfebrilen Temperatur, von Hirndrucksymptomen und von amnestischer Aphasie gestellt werden. Die Radikaloperation ergab ein großes Cholesteatom, Caries tegminis tympani, Hyperämie der Dura mater. Die Punktion des Gehirns förderte Eiter zu Tage, der vom Tegmen aus durch Inzision entleert wurde. Heilung.

Fall 2: Linksseitiger Schläfenlappenabszeß bei chronischer Ohreiterung. Hier bestand außer der amnestischen Aphasie auch Paragraphie und Paraplegie. Die Operation ergab ein großes Cholesteatom im Warzenfortsatz, Caries tegminis antri, Verfärbung der Dura mater. Die Punktion des Gehirns wies den Eiter nach, der vom Tegmen und von der Außenseite der Schläfenschuppe aus entleert wurde. Tod an fortschreitender Encephalitis, die auch durch die Sektion bestätigt wurde. — Die Abszeßhöhle war über walnußgroß, die Umgebung war bis zu den großen Hirnganglien und zum Hinterhorn erweicht.

Fall 3: Linksseitiger Schläfenlappenabszeß. Bei dem Pat. erforderte zunächst ein superiostaler Abszeß der Schläfenschuppe mit Senkung längs des Unterkiefers und nach dem Nasenrachenraum mehrfache Eingriffe. Das Auftreten amnestischer Aphasie während der Behandlung ließ die Diagnose des Hirnabszesses stellen. Operation wie bei Fall 2. Nach der Entleerung des Eiters trat rechtsseitige Hemiplegie als Fernwirkung auf den hinteren Schenkel der inneren Kapsel auf; es wurde noch ein zweiter Abszeß entleert, trotzdem erfolgte der Tod. Die Sektion bestätigte die klinische Diagnose.

Fall 4: Rechtsseitiger Kleinhirnabszeß nach einer 4 Monate bestehenden Influenzaotitis. Es bestanden folgende Symptome: Taubheit rechts, Schwindel, Erbrechen, rechtsseitige Nackenschmerzen; beiderseits leichter Fußklonus, starker Trousseau, leichte Neuritis optica; Lumbalpunktion negativ, Puls 68, während der Lumbalpunktion 48. Die Operation ergab ein kleines Cholesteatom des Antrum, Nekrose der drei Bogengänge, Pachymeningitis ext. der hinteren Schädelgrube. Die Punktion des Hirns war negativ. Nach der Operation zunächst gutes Befinden. Am 3. Tage Symptome von Respirationslähmung; erneute Punktion ergab Eiter. Tod trotz Entleerung des Eiters.

Fall 5: Rechtsseitiger Kleinhirnabszeß nach akuter Mittelohreiterung. Es bestand Somnolenz, monotone Sprache, Empfindlichkeit der rechten Kopfseite, starker Schwindel, Steigerung des Patellarreflexes links, doppelseitige Stauungspapille. Die Aufmeißlung des Warzenfortsatzes ergab einen fast negativen Befund, weshalb eine intrakranielle Komplikation zweifelhaft erschien. Die Zunahme aller Erscheinungen und der Ausfall der Lumbalpunktion (mononukleäre Leukozyten und Diplokokken) bestimmte zu erneuter Operation, die einen Kleinhirnabszeß aufdeckte. Heilung.

Fall 6: 3 $\frac{1}{4}$ Jahre alter Knabe, der $\frac{3}{4}$ Jahr vorher eine doppelseitige, anscheinend geheilte Mittelohreiterung im Anschluß an Lungenentzündung durchgemacht hatte. Erneute rechtsseitige Mittelohreiterung im Anschluß an eine wunde Nase; bald danach linksseitige Krämpfe bei erloschenem Bewußtsein, Koma, Cheyne-Stokes'sches Atmen. Die Operation in der Annahme eines rechtsseitigen Schläfenlappenabszesses verlief resultatlos. Wegen eines erneuten linksseitigen Jackson'schen Krampfanfalles Freilegung der motorischen Region, ohne daß Eiter gefunden werden konnte. In erneutem Anfall trat der Tod ein. Die Sektion stellte neun Hirnabszesse bis zu Erbsengröße fest, die zum großen Teil am obersten Ende der rechten Zentralwindung saßen.

Demonstration von Zeichnungen der durch Obduktion gewonnenen Präparate.
E. Wolff (Berlin).

18) Scheidtmann. Beiträge zur Kasuistik seltener Lipome.

Inaug.-Diss., Kiel, 1903.

Nach kurzer Besprechung der Pathogenese und des Vorkommens von Lipomen berichtet Verf. über fünf Fälle von Lipomen seltenerer Lokalisation, und zwar:

1 Fall von Lipom im linken Kniegelenk,

1 Fall von Lipom unter dem linken Ligamentum patellae,

1 Fall von Lipom der Bauchdecke mit darunter sich befindender Hernia epigastrica,

1 Fall von Lipom der Regio abdominalis lateralis sin. und

1 Fall von Lipom der Regio cruralis dext. mit Hernia cruralis dext.

In den beiden ersten Fällen war die Entstehung auf Traumen zurückzuführen. In den mit Hernien komplizierten Fällen lag wahrscheinlich ein Zusammenhang zwischen Hernie und Lipom vor.

Silberberg (Breslau).

19) W. Bauer. The intravenous injection of formaldehyde.

(New York med. journ. 1903. März 21.)

Die Veröffentlichung Barrow's über den glücklichen Verlauf einer Sepsämie, die mit intravenöser Injektion von 1:5000 Formalin behandelt wurde (ref. Zentralbl. 1903 p. 423), hat in der amerikanischen Presse anscheinend ein ungewöhnliches Aufsehen erregt. Die Arbeit B.'s soll dem übergroßen Optimismus entgegengetreten und berichtet über drei Mißerfolge, worunter der des Verf. ganz besonders interessant ist, da er einen reinen Fall von Streptokokkenbakteriämie darstellte und bei der Sektion, abgesehen von unbedeutenden bronchopneumonischen Herden, keine schweren Organveränderungen zeigte. Trotzdem also die Bedingungen für den Heileffekt des Formalins ganz besonders günstig waren, verlief der Fall tödlich. In einem Falle Dr. Waitzfelder's von puerperaler Sepsis wurde bei der zweiten

Injektion die Lösung irrtümlicherweise 1 : 2500 genommen; während der Injektion trat sofort Cyanose ein, weshalb die Formalineinspritzung unterbrochen und sofort Kochsalz gegeben wurde. Waitzfelder glaubt die günstige Wirkung nur der Einverleibung der Kochsalzlösung zuschreiben zu müssen. In einem 3. Falle von septischer Endokarditis war die Einspritzung ganz nutzlos.

Experimentelle bakteriologische Nachprüfungen ergaben ausnahmslos, daß die mit Formalin behandelten Ratten früher starben als die Kontrolltiere.

Verf. kommt zu dem Schlusse, daß die intravenöse Formalineinspritzung die Bakterien nicht töte, wohl aber die Toxine verdünne; das besorge aber viel besser die reizlose Kochsalzlösung.

Scheuer (Berlin).

20) W. Braun. Dauerheilung nach Überpflanzung ungestielter Hautlappen.

(Beiträge zur klin. Chirurgie Bd. XXXVII. Hft. 1 u. 2.)

Verf. hat durch Nachuntersuchungen die Dauerresultate festgestellt, welche im Altonaer städtischen Krankenhause durch Überpflanzung ungestielter Hautlappen erreicht worden sind. Zur Verwertung kamen 20 mindestens 1½ Jahre nachbeobachtete Fälle. Die Ergebnisse zeigten, daß durch strenge Befolgung der drei kardinalen Forderungen Krause's — völlige Asepsis, vollkommen trockenes Operieren, geeignete Vorbereitung des Bodens — dem Transplantationsverfahren die Zufälligkeit und Unsicherheit genommen und an deren Stelle die Sicherheit des Erfolges gesetzt worden ist. Unter den berichteten Fällen finden sich überzeugende Beispiele, daß selbst unter den denkbar schlechtesten Bedingungen, bei schweren lokalen und allgemeinen Störungen, wie Lues, Nephritis, Diabetes, nicht nur die Anheilung, sondern auch eine durch Jahre hindurch zu verfolgende Dauerheilung zustande kommt. Den ausführlich wiedergegebenen Krankengeschichten sind zahlreiche Abbildungen beigelegt.

Blauel (Tübingen).

21) Kapsammer. Lymphosarcoma bulbi urethrae, von einer gonorrhoeischen Striktur ausgehend.

(Wiener klin. Wochenschrift 1903. Nr. 10.)

Der Überschrift ist hinzuzufügen, daß der Fall einen 69 Jahre alten Pat. betraf und sich durch ein enorm rasches Wachstum der Neubildung auszeichnete. Zwei Monate nach der Operation geht Pat. an Rezidiv zugrunde.

Hübener (Dresden).

22) Kapsammer. Ein Beitrag zur Klinik der Prostatatumoren.

(Wiener klin. Wochenschrift 1903. Nr. 5.)

Bei einem sonst gesunden 40jährigen Manne trat plötzlich eine komplette Harnverhaltung auf, die nach vier Wochen langer Dauer in eine inkomplette Retention überging. Urin war vollständig klar, und an der Prostata weder cystoskopisch noch vom Mastdarm aus die geringste Anomalie nachzuweisen. Kein Sphinkterenkrampf vorhanden. Drei Monate nach Beginn des Leidens wird nach Entfernung eines Verweilkatheters durch die Harnröhre ein Gewebsfetzen ausgestoßen, dessen histologische Untersuchung Sarkom ergab. Schnelles Wachstum der Geschwulst, die im Verlauf der nächsten Wochen zum größten Teil stückweise durch die Harnröhre ausgestoßen wird unter Hämaturie und starken Blasenkrämpfen. Operation schon im Beginn der Geschwulst verweigert; sechs Monate nach der ersten Harnverhaltung Tod. Geschwulstuntersuchung ergibt die Diagnose: Sarcoma enchondromatodes.

Der Fall ist insofern bemerkenswert, als eine Harnverhaltung das erste Symptom einer Neubildung der Prostata sein kann (Innervationsstörung des Sphinkters, durch pathologische Vorgänge in der Prostata bedingt). Hübener (Dresden).

23) L. Casper. Über die Behandlung der Prostatahypertrophie.

(Berliner klin. Wochenschrift 1903. Nr. 24.)

Von 131 Fällen, welche C. behandelte, wurden 61 einer nichtoperativen Therapie unterzogen und lokal nur diejenigen mit Restharn (Katherismus, Dauer-

katheter). Die Prostatismusfälle (Harndrang ohne Vorhandensein von Residualharn) waren schwer zu beeinflussen, die Symptome wurden durch Narkotika, Sitzbäder, Thermophor bekämpft. Zwei Fälle wurden geheilt, einige gebessert, einige blieben unbeeinflusst, vier endeten tödlich. Von den 51 Residualharnfällen wurden 2 geheilt, 34 erheblich gebessert, 8 blieben unbeeinflusst, 4 verschlechterten sich, 3 starben. Aus den Todesfällen zieht C. die Lehre, daß man bei stark gedehnten insuffizienten Blasen auf möglichst langsame, nicht vollständige Entleerung der Blase Wert legen muß.

Nach Exsision eines Vas deferens-Stückes wurden drei Fälle gebessert, darunter zwei mit Prostatismus; C. glaubt, daß die mit der Herausschneidung des Vas deferens verbundene Zerstörung derjenigen Nerven, die vom Samenstrang aus zur Prostata ziehen, an diesem erfreulichen Einfluß der Operation schuld ist. (Die Erklärung des Erfolges durch Minderung des Tonus am Sphinkter der Harnblase hat durch die experimentelle Untersuchung Wassiljew's eine Stütze gefunden [ref. d. Zentralblatt 1903 p. 695], und wenn sich die Richtigkeit dieser Annahme auch weiterhin bestätigt finden würde, wäre man wohl auf Grund der klinischen Erfahrungen C.'s berechtigt, die Vasektomie in den Fällen von Prostatismus anzuwenden, deren Behandlung so schwer und häufig, weil rein symptomatisch, erfolglos ist. Daß von dieser Operation in den anderen Fällen nichts zu erhoffen ist, beweisen auch wieder die Erfahrungen C.'s, welcher 13mal einen völligen Mißerfolg zu verzeichnen hatte. Ref.)

Von der Kastration hat Verf. nicht einen einsigen Erfolg gesehen in 10 Fällen. Auch die Elektrolyse vom Mastdarm aus hat er ganz verlassen. Schlechte Erfahrungen machte er ferner mit dem Blasenstich und der Sectio alta. Die Prostataktomie wurde viermal vom hohen Blasenschnitt aus vorgenommen; zwei befriedigende Resultate und zwei Todesfälle. Der Eingriff ist ein sehr schwerer und kann alten dekrepiden Menschen nicht zugemutet werden. Über die perineale Prostataktomie hat C. keine eigenen Erfahrungen.

Die Erfolge der Bottini'schen Operation, deren Indikationen und Technik eingehend erörtert werden, sind nicht so sicher vorauszusagen, daß man sie ohne weiteres, falls der Harn noch klar und die Blase noch nicht zu klein ist, allgemein anraten könnte. Die Gefahren der Operation sind Blutung und Sepsis. Kranke, die aus der vergrößerten Prostata oft und stark bluten, sind für die Operation wenig geeignet. — Von 30 Fällen wurden 3 geheilt, gebessert 9 Fälle, unbeeinflusst blieben 11; 3 verschlechterten sich (Prostatismusfälle) und 4 starben.

Bevor man sich zu einem operativen Einschreiten bei einem Prostatiker entschließt, empfiehlt C. eine Methode anzuwenden, von der er günstige Erfolge sah und die in Einlegen und Liegenlassen eines Verweilkatheters besteht. Wochen-, ja monatelang wurde der Katheter häufig ohne Beschwerden getragen, nachdem die anfängliche Urethritis überstanden ist. Täglich sind zweimal Spülungen der Blase vorzunehmen. Ausgeschlossen von dieser Behandlung sind Kranke mit klarem Harn.

Langemak (Rostock).

24) A. Freudenberg. Meine letzte Serie von 25 Fällen der Bottini'schen Operation bei Prostatahypertrophie.

(Festschrift für Bottini, zum 25jährigen Jubiläum seiner Lehrtätigkeit.)

Palermo, 1903. 64 S.

F. berichtet über 25 Fälle von Bottini'scher Operation, 20 Heilungen, vier wesentliche Besserungen, ein Mißerfolg. Kein Todesfall.

Besonders interessant ist ein Fall von kompletter Retention, an dem v. Bergmann vorher ohne Erfolg vom Damm aus die Spaltung der Prostata bis in die Blase vorgenommen hatte. Bei der Cystoskopie zeigte sich, daß nur seitliche Wulstungen der Prostata bestanden, deren galvanokaustische Inzision sofortigen, jetzt seit 1 $\frac{3}{4}$ Jahren bestehenden Erfolg brachte.

Willi Hirt (Breslau).

25) Zuckerkandl. Intrakapsuläre Eukleation der hypertrophischen Prostata.

(Aus der k. k. Gesellschaft der Ärzte in Wien vom 30. Januar 1903.)

(Wiener klin. Wochenschrift 1903. Nr. 6.)

75jähriger Pat. mit starker Prostatahypertrophie und Blasenstein. Die Harnröhre durch die seitlichen Lappen stark eingeeengt, daß weder weiche noch starre Instrumente sich in die Blase einführen lassen. Inkomplette Harnretention. Bloßlegung der Prostata mittels des 1889 von Z. veröffentlichten prärektalen Bogenschnittes. Spaltung der Kapsel und Abhebung derselben. Nach Eröffnung der Harnröhre im prostatistischen Teil gelingt es leicht, die Prostata aus ihrem Bett zu heben, von der Harnröhre abzulösen und in zwei Hälften zu entfernen. Von der Harnröhrenwunde aus Untersuchung der Blase und Entfernung eines größeren Steines aus dem Scheitel. Verweilkatheter, Naht der Harnröhre mit Katgut. Lockere Tamponade. Nach drei Wochen Dauerkatheter entfernt. Heilung ohne Zwischenfall. Pat. uriniert jetzt in normalen Intervallen, hat keinen Residualharn und hat seine Cystitis vollkommen verloren. Harnröhre ist für Instrumente aller Art wegsam.

Hübener (Dresden).

26) V. Czerny und F. Völcker. Über Totalexstirpation der Prostata wegen gutartigen Adenoms.

(Festschrift für Bottini. Palermo. 26 S. 1 Tafel.)

Bericht über zwei Fälle von glandulärer Hypertrophie durch perineale Total-exstirpation mit vollem Erfolge (kein Residualharn mehr) operiert. Bei Fall I war vorher viermal partielle suprapubische Prostatektomie gemacht worden. Die Operationen vollzogen sich glatt und rasch ohne übermäßige Blutung. Die Harnröhrenschleimhaut wurde mit der der Blase möglichst exakt vereinigt, Verweilkatheter. Die Indikationstellung für die einzelnen Operationen bei Prostatahypertrophie ist immer noch unsicher. Große, weiche Formen von Prostatahypertrophie scheinen nach den vorliegenden Erfahrungen am häufigsten die perineale Total-exstirpation zu erfordern, die isolierten Geschwülste des Mittellappens und die Blasenhalssklappen dagegen recht eigentlich das Feld der suprapubischen Prostatektomie zu sein; bei den diffusen Hypertrophien scheint man ab und zu auch mit sexuellen Operationen gute Erfolge erzielt zu haben. Für viele Fälle ist die Bottini'schen Operation sehr geeignet, die als ein wertvoller therapeutischer Schatz bezeichnet wird. Die Schwierigkeit besteht darin, für die einzelnen Fälle die richtige Operation zu finden. Statistisch werden aus der Literatur 13 Fälle für die Beurteilung der perinealen Total-exstirpation herangezogen. Zwei Todesfälle; die übrigen Pat. verloren ihre Urinbeschwerden und behielten die Kontinenz.

Willi Hirt (Breslau).

27) Schlagintweit. Das retrograde Cystoskop.

(Zentralblatt f. d. Krankheiten d. Harn- u. Sexualorgane Bd. XIV. Hft. 4.)

Das Instrument kann wie ein gewöhnliches Kathetercystoskop gebraucht werden, kann aber durch Verschieben des optischen Apparates in ein »retrogrades« (sollte heißen retrospektives) verwandelt werden, d. h. in ein solches, welches erlaubt, in der Richtung gegen den Beobachter, also gegen den Blasenhalss und das Orificium hinzuschauen. Die nähere Konstruktion ist im Original nachzusehen.

Fr. Brunner (Zürich).

28) Blecher. Zur Diagnose der Blasenruptur, insbesondere der intraperitonealen.

(Deutsche Zeitschrift für Chirurgie Bd. LXVI. p. 578.)

B. knüpft an einen eigenen, von ihm im Garnisonlazarett Brandenburg erfolgreich operierten Fall an. Der 21jährige Pat. war in der Trunkenheit aus dem Bett gefallen und hatte danach Leibscherzen bekommen. Am nächsten Vor-

mittag bei der Aufnahme Puls 80, Leib überall stark druckempfindlich, besonders in der Blasenegend, keine Dämpfung, auch nicht in der Blasenegend. Durch Katheter 2 Liter blutigen Urins entleert, doch hatte man zum Schluß das Gefühl, als wenn keine völlige Blasenentleerung stattgefunden hätte; denn bei tiefen Atemzügen, ebenso bei Druck auf den Bauch, entleerte sich immer noch eine kleine Menge. Die Urinentleerung begann, sowie der Schnabel des Katheters den Blasenring passiert hatte. Nach vorübergehender Besserung hierauf bald wieder Verschlimmerung. Puls erst auf 100, dann 132 gestiegen, klein und unregelmäßig, Leib stärker druckempfindlich werdend, stärker gespannt, starkes Schluchzen, Unruhe. Die Laparotomie ergab im Bauche reichlich blutig gefärbte Flüssigkeit, Därme gebläht und gerötet. An der Blase ein ca. 10 cm langer, breit klaffender Riß, rein intraperitoneal, schräg von rechts vorn nach links hinten über den Blasenscheitel verlaufend. Naht. Kein Verweilkatheter. Glatte Heilung.

Der eigene Fall gab B. Anregung, einschlägige anderweitige Publikationen auf die zur Beobachtung gekommenen Symptome zu vergleichen. Die Hauptsymptome der Blasenzerreißung, sowohl der intra- als der extraperitonealen, sind Schmerz in der Blasenegend, Harndrang, Harnverhaltung und Leere der Blase. Doch sind diese Zeichen variabel je nach der Größe des Blasenrisses, und teilt B. die Blasenrisse nach letzterer ein in 1) Risse von 8—10, 2) von 4—6 und 3) 1—3 cm Länge. Für intraperitoneale Risse ist absolut beweisend der Katheterismus des Peritoneums, ferner abgegrenzte intraperitoneale Harnergüsse, endlich die Zeichen der Bauchfellreizung bzw. beginnenden Bauchfellentzündung. Anamnestisch spielt die Betrunkenheit (in fast $\frac{9}{10}$ der Fälle vorausgehend) eine große Rolle. Die Verletzten können des Rausches wegen ein ihnen zugestoßenes Trauma vergessen haben, weshalb in zweifelhaften Fällen die Trunkenheit allein zur Annahme eines Traumes genügen muß. **Meinhard Schmidt (Cuxhaven).**

29) H. Schwerin. Intoxikationspsychose nach Injektion von Jodoform in die Blase.

Inaug.-Diss., Leisig, 1902.

Bei einem nach Bottini'scher Operation wegen ammoniakalischer Cystitis mit Jodoformglycerininjektionen in die Blase behandelten Pat. (in acht Tagen wurden 12 g Jodoform injiziert) stellte sich am achten Tage eine akute halluzinatorische Verwirrtheit ein, die etwa fünf Wochen währte. Im Urin wurde von Beginn der Erkrankung an Jod in organischer Bindung nachgewiesen.

Willi Hirt (Breslau).

30) M. Hirsch. Ein seltener Fall von Fremdkörpern in der Harnblase.

(Ärztl. Zentralzeitung, Wien, XV. Jahrg. Nr. 14.)

Bei einem an chronischer gonorrhöischer Cystitis leidenden Pat. fand sich bei der Cystoskopie ein etwa bohnen großer, an einem dünnen Stiele sitzender, beweglicher Körper. Nach Sectio alta wurde von der Geschwulst nichts gefunden, bloß mehrere Bröckel wurden herausbefördert, die bei der mikroskopischen Untersuchung im pflanzen-physiologischen Institut als aus maseriertem Koniferenholz bestehend sich erwiesen. Verf. glaubt, daß es sich um Teile eines Katheters aus Fichtenholz oder Papiermaché handle, der bei einer der früheren Behandlungen angewendet worden sein müsse. Der durch Inkrustation an die Blasenwand fixierte Körper sei während der Sectio alta abgerissen und in das Blasen-cavum gefallen.

Willi Hirt (Breslau).

31) Nicolich. Meine Erfahrungen über Lithiasis der Harnwege.

(v. Langenbeck's Archiv Bd. LXLX. Hft. 4.)

Verf. gibt kasuistische Mitteilungen über sein Material von Steinbildung in den Harnwegen. Hauptsächlich handelt es sich natürlich um Nieren- und Blasensteine, daneben aber auch um Konkrementbildungen in der Harnröhre und Prostata. Eine Reihe interessanter Fälle der einzelnen Kategorien sind genauer be-

schrieben. Die verschiedenen Operationsmethoden, besonders die Cystotomie und Lithotripsie, sind eingehender abgehandelt. Die Resultate der Eingriffe waren befriedigende.

E. Siegel (Frankfurt a. M.).

32) Dsirne. Bericht über 292 Blasensteinoperationen.

(v. Langenbeek's Archiv Bd. LXX. Hft. 1.)

Verf. hat im Verlauf weniger Jahre 292 Blasensteine operativ behandelt. Der jüngste seiner Pat. stand im 10. Lebensmonate, der älteste Kranke war 66 Jahre alt. Numerisch überwogen die harnsauren Steine. Diese Tatsache wie andere Beobachtungen sprechen gegen die Ansicht, daß die Steinbildung durch den hohen Kalkgehalt des Trinkwassers bedingt werde. Für die mittels Medianschnitt Operierten berechnet D. eine Mortalität von 1,68%, für die mit hohem Steinschnitt Behandelten 0,95%. In den ersten Jahren wurde fast ausschließlich die Sectio mediana gemacht; dabei war zu beobachten, daß bei sauer reagierendem Harn sich die Dammwunde sehr rasch schloß, wenn das Drainrohr entfernt wurde, so daß Verf. fortan bei normalem Harn die Dammwunde mit Erfolg sofort völlig vernähte. Da ein digitales Austasten der Blase zur Klarlegung der Verhältnisse für unerläßlich gehalten ward, verbot sich die Ausführung des Medianschnittes bei Kindern unter 12 Jahren wegen Enge des Schließmuskels von selbst. Hier wurde die Sectio suprapubica ausgeführt. Bei sehr großen Steinen wurde erst eine Zertrümmerung vor der Extraktion vorgenommen. Die Sectio alta wird außer bei sehr jugendlichen Individuen bevorzugt, wenn sich in dem hinteren Teil der Harnröhre Strikturen finden, bei sehr großen Steinen und meistens bei weiblichen Pat. Nach derselben kommt die primäre Blasennaht oder die offene Behandlung der Blasenwunde, die Cystotomia-pexia, in Betracht. Die erstere kann nur gewählt werden, wenn der Urin normales Verhalten zeigt, sauer reagiert und durchsichtig ist, die Blasenwände nahezu normal sind und die Wundränder der Blase keine erhebliche Schädigung erfahren haben. Die Ventrofixation der Blase stört keineswegs, wie man vermutet hat, in der Zukunft die Funktion derselben. Die Blase löst sich vielmehr mit der Zeit wieder von selbst los, nachdem die temporäre Fixation dazu gedient hat, die Heilung der Blasennaht zu begünstigen. Natürlich kommt es auf die Art der Nahtausführung an. Vor breiter Nahtanlegung und vor Anwendung versenkter, nicht entfernbarer Nähte muß dringend gewarnt werden. Bei Steinkranken mit alkalischem, neutralem oder schwach saurem Harn ist eine Vorbereitungskur zur Wandlung der Urinreaktion ratsam, da auch bei hohem Steinschnitt rasche Wundheilung eintritt, sobald der Harn sauer reagiert. Blasenspülung, reizlose Diät, Wassertrinken in reichlichem Maße, innerliche Darreichung von Natron salicylicum dienen am besten diesem Zwecke. In ähnlicher Weise wird auch die Nachbehandlung nach der Operation in nicht ganz einwandfreien Fällen bewerkstelligt. Die mit Primärnaht behandelten Pat. verließen durchschnittlich am zwölften Tage das Krankenhaus. Verf. erklärt sich für einen prinzipiellen Gegner der Lithotripsie. Zur Anwendung des Cystoskops ist er nur fünfmal genötigt gewesen. Sonst ließ sich stets aus den übrigen Erscheinungen eine genauere Diagnose stellen. Vorzügliche Dienste zur Erkennung der Blasensteine leistete die Metallsonde mit gebogenem, kurzem Schnabel (Mercier, Napier).

E. Siegel (Frankfurt a. M.).

33) Morano. Sugli effetti della palpatione renale.

(Gazz. degli ospedali e delle clin. 1903. Nr. 41.)

Nachdem die Nierenmassage bei Wanderniere empfohlen war, wurde bald über entzündliche Veränderungen des Organs berichtet, die diese Handgriffe im Gefolge hätten. M. hat diese Angaben nachgeprüft. Bei einem 19jährigen Mädchen, das bis auf eine bewegliche Niere völlig gesund war und deren Urinmenge 1550 ccm etwa betrug, wurden, indem die Niere zwischen einer im Rücken und einer auf dem Bauch liegenden Hand gefaßt wurde, leichte Reibungen und ein geringer Druck auf dieselbe ausgeführt. Pat. empfand hinterher geringe Kopfschmerzen,

und die Urinmenge ging auf 1000 ccm herab. Im Urin fanden sich einige weiße und rote Blutkörperchen und einige Zylindroide. Nach einer am Tage darauf folgenden zweiten Massage ging die Urinmenge auf 900 ccm herunter, die korpulären Elemente nahmen zu, und es traten einige hyaline Zylinder auf. Nach einer dritten etwas stärkeren Massage wurde der Kopfschmerz intensiver; es trat ein nach dem rechten Bein ausstrahlender, einige Stunden anhaltender Schmers auf, die Urinmenge sank auf 800 ccm, und es erschien Eiweiß in geringer Menge. Eine weitere zweimalige Massage erhöhte hauptsächlich den Blutgehalt des Urins. Als die Versuche jetzt ausgesetzt wurden, verschwand das Eiweiß nach zwei Tagen, die Nierenschmerzen aber erst nach mehreren Wochen.

M. stellte nun Versuche mit Nierenmassage an 10 Kaninchen an. Bei denjenigen Tieren, die häufiger (5—6 mal) massiert waren, fanden sich um die Henle'schen Schleifen, aber auch um die Glomeruli Infiltrate, zudem Wucherungen in den Bowman'schen Kapseln und an den Glomerulusschlingen. In der Marksubstanz fand sich eine Bindegewebsubstanz zwischen den Kanälchen. In der Rinde waren auch geringe Blutungen vorhanden.

Sämtliche Experimente erweisen die Unzweckmäßigkeit der Nierenmassage.
Dreyer (Köln).

34) Gould. Two cases of complete bilateral duplication of the ureters.

(Amer. Journ. of the med. sciences 1903. März.)

Vollständige Verdoppelung beider Harnleiter ist äußerst selten. G. berichtet über zwei Fälle, in welchen jede Niere zwei Becken und zwei vollständig getrennte Harnleiter hatte, deren Lichtungen etwas schmaler waren wie gewöhnlich. Alle vier Harnleiter mündeten getrennt in die Blase, je zwei nahe beieinander an normaler Stelle (zwei Photographien).
Bender (Leipzig).

35) W. Petersen (Heidelberg). Ein Fall von Uronephrose, geheilt durch Ureterplastik und Nierenbeckenfaltung.

(Münchener med. Wochenschrift 1903. Nr. 11.)

Bei dem sehr muskelkräftigen, 26jährigen Manne bestanden starke Nierenblutungen und seit Jahren Schmerzanfälle, die von der vermehrte Resistenz und Druckempfindlichkeit zeigenden rechten Niere ausgingen; die Diagnose war auf Nierenstein gestellt worden, von welchem sich jedoch bei der Spaltung des stark ausgedehnten, $\frac{1}{2}$ Liter blutigen Urins enthaltenden Nierenbeckens nichts fand. Bei der späteren Operation der von der Pyelotomie zurückgebliebenen, reichlich Urin entleerenden Fistel wurde das Nierenbecken, das einen faustgroßen, buchtigen Sack darstellte, zum Teil ausgelöst, ein an seiner Innenseite vorgefundenes kleines Papillom entfernt, der mit der Nierenbeckenwand fest verwachsene Harnleiter freigelegt, eine in seiner engen Mündung entdeckte, stark vorspringende Klappe längs gespalten und danach quer vernäht; dadurch wurde der Eingang des Harnleiters breit hergestellt und schließlich der nach unten entwickelte Blindsack des Nierenbeckens faltig zusammengelegt und möglichst verkleinert. Vollständige Heilung. Der bei der Operation erhobene Befund: Lage der Harnleitermündung 3 cm oberhalb der Nierengefäße und die Stellung der Harnleiterklappe, welche nach unten lag, sprachen für eine kongenitale Abnormität.

Kramer (Glogau).

36) M. Lance. Kystes hydatiques du rein gauche. Néphrectomie.

(Bull. et mém. de la soc. anat. de Paris Ann. LXXVII Ser. 6. Nr. 9.)

Es handelte sich um eine Komplikation von intermittierender Hydronephrose mit Echinokokkus. Die Auslösung der Geschwulst erwies sich als sehr erschwert durch starke Verwachsungen mit dem Pankreas und dem Zwerchfell. Die schmerzhaften Anfälle von Hydronephrose waren bedingt durch ein frei im Nierenbecken befindliches Tochterbläschen. Der Harnleiter verlief über eine größere Blase des unteren Pols und hatte feste Verwachsungen mit ihr eingegangen.

Christel (Metz).

37) **F. Craven Moore.** Multilocular cystadenoma of retroperitoneal origin.

(Med. chronicle 1903. Februar.)

Genauere pathologisch-anatomische Beschreibung der durch Obduktion gewonnenen Geschwulst. Auf Grund dieses eigenen sowie der wenigen bisher in der Literatur bekannt gewordenen Fälle stellt M. eine Klassifikation der retroperitonealen Cystadenome auf. Er unterscheidet einen einfachen, gutartigen Typus, welcher charakterisiert ist durch Bildung einer primären Cyste, innerhalb deren der proliferierende Prozeß in der Entwicklung von sekundären Cysten seinen Abschluß findet, und einen proliferierenden, bösartigen, bei dem sich ein Konglomerat von Cysten neben einander bildet, welche unbeschränkt in die Nachbarschaft weiter wuchern. In diesen beiden Formen ähneln die genannten Geschwülste durchaus den (einfachen und papillären) Ovarialkystomen, denen sie auch in ihrer Struktur sehr nahe stehen. Verf. kommt zu dem Schluß, daß die Cystadenome der Ovarien und Hoden mit den im retroperitonealen Raume sich entwickelnden eine morphologisch und genetisch zusammengehörige Geschwulstform bilden, die sich das eine Mal aus an Ort und Stelle gebliebenen, das andere Mal aus verstreuten Resten der Wolff'schen Gänge entwickelt.

Kleinschmidt (Kassel).

38) **B. Bandel.** Ein Fall von Eierstocksschwangerschaft.:

(Beiträge zur klin. Chirurgie Bd. XXXVI. Hft. 3.)

Kasuistische Mitteilung einer Beobachtung von Schwangerschaft des linken Eierstocks. Alle für die Diagnose einer Eierstocksschwangerschaft geltenden Kriterien trafen für den Fall zu, nämlich: 1) eine als befruchtetes Ei anzusprechende Geschwulst an der Stelle des fehlenden gleichseitigen Eierstocks, 2) die Nichtbeteiligung der Tuben, der Übergang des Lig. ovarii proprium in den Fruchtsack und 4) Eierstockselemente in der Wand des Fruchtsackes.

Blauel (Tübingen).

39) **W. F. Jelke.** Studies of ovarian embryomata, or so-called ovarian dermoid cysts.

(Amer. journ. of the med. sciences 1903. Januar.)

J. beschreibt drei Dermoide des Eierstockes, welche den Fällen Pfannenstiell's, Kroemer's und Wilms' analog sind, d. h. Teile aller drei Keimblätter enthalten, mit Ausnahme des ersten Falles, in welchem das Fehlen entodermaler Elemente wohl durch hyaline Degeneration derselben zu erklären ist. Die Cystenwand glich überall derjenigen cystisch entarteter Graaf'scher Follikel. Die Größe der Cysten hängt nicht von der des Embryoms, sondern von der Menge seiner Abscheidungsprodukte ab. Die Eierstocksreste waren beiderseits gleichfalls cystisch. Fötale Einschlüsse, Residuen, Mißbildungen wurden in keinem Falle gefunden; die Generationsorgane waren sonst normal. Die kongenitale Bildung dieser Geschwülste ist sehr zweifelhaft. Eingehende Besprechung der Technik, besonders des Entkalkungsverfahrens.

Bender (Leipzig).

Originalmitteilungen, Monographien und Separatabdrücke wolle man an *Prof. E. Richter* in Breslau (Kaiser Wilhelmstraße 115), oder an die Verlagsbuchhandlung *Breitkopf & Härtel*, einsenden.

Zentralblatt für C H I R U R G I E

herausgegeben

von

E. von Bergmann, F. König, E. Richter,
in Berlin, in Berlin, in Breslau.

~~~~~  
Dreißigster Jahrgang.

---

Wöchentlich eine Nummer. Preis des Jahrganges 20 Mark, bei halbjähriger Vorauszahlung. Zu beziehen durch alle Buchhandlungen und Postanstalten.

---

Nr. 32.

Sonnabend, den 8. August.

1903.

---

**Inhalt:** J. Gilli, Zur Radikaloperation des Schenkelbruches nach Lotheissen. (Original-Mitteilung.)

1) **Ehrnrooth**, Durch Trauma beförderte Bakterienwirkungen. — 2) **Björkstén**, Staphylokokkenwirkung auf Muskeln. — 3) **Björkstén**, Bakterienwirkung auf Leber. — 4) **Bum**, Lexikon der physikalischen Therapie, Diätetik und Krankenpflege. — 5) **Knott**, Magengeschwür. — 6) **Lindner**, Nervöse Erkrankungen des Colon. — 7) **Campbell**, Zirkuläre Darmnaht.

8) Orthopädenkongreß. — 9) **Park**, Bauchschuß. — 10) **Langemak**, Peritonitis. — 11) **Bornhaupt**, Appendicitis. — 12) **Ballin**, Folge von Appendektomie. — 13) **Cernezzi**, Bruch des Wurmfortsatzes. — 14) **Keller**, Anastomosenring. — 15) **Mayo**, Gastroenterostomie. — 16) **Boas**, Colitis ulcerosa. — 17) **Porak u. Durante**, Dickdarmgeschwür. — 18) **Steinhäuser**, Darmstenose. — 19) **Ackermann**, Umstülpung des Wurmfortsatzes. — 20) **Eiting**, Krebs des Wurmfortsatzes. — 21) **Schachner**, Laparotomie bei Darmverschluss. — 22) **Ward**, 23) **Göschel**, 24) **Dunn**, Darmresektion. — 25) **Snively**, Magen-Gallenblasen fistel. — 26) **Erdmann**, 27) **Sheldon**, Typhuskomplikationen.

---

## Zur Radikaloperation des Schenkelbruches nach Lotheissen.

Von

**Dr. Josef Gilli,**

Assistent an Prof. v. Hacker's chir. Klinik in Graz.

Unter den verschiedenen Methoden der Radikaloperation des Schenkelbruches zeichnet sich die Methode Lotheissen (Zentralblatt für Chirurgie 1898 Nr. 21) wegen ihres rationellen Verschlusses der Bruchpforte besonders aus. Der Gang der Operation ist folgender:

Hautschnitt am oberen Rande des Poupart'schen Bandes, parallel demselben, dem medialen Drittel entsprechend. Freipräparierung der Aponeurose des Muscul. obliq. abd. ext. und des Annulus ing. subcutaneus. Spaltung der Aponeurose knapp über dem Poupart'schen Band bis in die Leistenöffnung. Das Poupart'sche Band wird im Bereiche des Schnittes mit zwei Klemmen gefaßt und kräftig nach unten gezogen. Nun wird an der abdominalen Fläche

des Leistenbandes, nach Zurückdrängen der tiefen Muskulatur und der Gebilde des Leistenkanals, an der lateralen Seite die Scheide der großen Schenkelgefäße, die medial in die den Bruchsackhals umhüllende *Fascia propria herniae* (Cooper) — vorgestülpte *Fascia transversa* — übergeht, sichtbar.

Nach vorsichtiger, womöglich stumpfer Ablösung des Halses vom inneren Schenkelringe und von der Gefäßscheide wird der Bruchsack mit Hilfe einer Zange nach oben gezogen, so daß er nach Art des Bruchsackes einer Leistenhernie nun oberhalb des *Ligamentum inguinale* liegt.

Ist der Bruch groß, der Inhalt irreponibel oder eingeklemmt, so wird er vor der Verlagerung zuerst außen, nach Ablösung der Hautdecke, vom Rande der *Plica falciformis* isoliert, event. von der *Vena saphena* abgelöst, mobilisiert, und sein Sack nach Eröffnung und Reposition des Inhaltes zentral abgebunden, abgetragen und nun der Stumpf des Bruchsackes wie oben verlagert.

Der verlagerte Sack wird nach vorausgegangener Eröffnung und Prüfung des Inhaltes abgebunden und versenkt.

Um die Pforte zu schließen wird durch Zurückdrängen der *Fascia intraabdominalis* samt *Peritoneum* die weißlich glänzende periostale Auskleidung der oberen Kante des horizontalen Schambeinastes freigelegt. Es ist dies das *Ligamentum pubic. Cooperi*, eine mächtige Faserlage, die leistenförmig in querer Richtung längs dem *Pecten oss. pubis* vom *Tuberculum pubicum* bis zum *Ligamentum ilio-pectineum* verläuft.

An dieses Band wird die Muskelmasse des *Obliquus intern.* und des *Transversus* fixiert. Drei bis vier kräftige Seidenfäden werden durch die Muskulatur bis ins präseröse Gewebe durchgezogen. Durch stumpfe Haken wird nun die *Vena femoralis* lateralwärts etwas verschoben und durch Zurückdrängen der Muskulatur die obere Kante des Schambeins eingestellt.

Der untere Schenkel der Schlingen wird nun mittels stumpfwinklig abgebogener, gestielter Nadeln und Fadenschlingen (nach Art der Fergusson'schen Gaumennaht) oder durch Einfädeln in eine kleine halbkreisförmige Nadel direkt durch das Cooper'sche Band durchgezogen und von der medialen nach der lateralen Seite geknotet.

Was die Gebilde des Leistenkanals anbelangt, so kann der Samenstrang (nach Art der Methode Ferrari's) unter die tiefe Muskulatur (mit dem Austritte im Bogen am medialen Winkel) versenkt oder durch vorausgehende Abhebung von seinem Bette und Führung der tiefen Nähte unter ihm an die Außenseite der angenähten Muskulatur verlegt werden.

Dadurch wird der ganze Raum medial von der Vene durch eine dicke kontraktile Schicht verschlossen, eine Schicht, die bei Steigerung des intraabdominellen Druckes sich mit den Bauchmuskeln gleichzeitig kontrahiert, an Festigkeit und Widerstands-

fähigkeit zunehmend. Die Vereinigung der gespaltenen Aponeurose des Muscul. obl. extern., der Haut und die Anlegung eines Kompressionsverbandes beendigen die Operation.

An Prof. v. Hacker's Klinik in Innsbruck wurde das in Rede stehende Verfahren zum Normalverfahren bei einer Radikaloperation erheblichen Cruralhernien.

Als Assistent hatte ich daher Gelegenheit, diese Operation in vielen Fällen auch bei älteren Personen und in mehreren Fällen von Inkarceration auszuführen und mich von dem ausgezeichneten Erfolge derselben zu überzeugen. Dabei fand ich, daß die quere Spaltung des Processus falciformis (Cornu sup.) und des Poupart'schen Bandes einerseits bei größeren irreponiblen und speziell bei eingeklemmten Fällen eine besondere Erleichterung der auszuführenden Verlagerung des Bruchsackes und andererseits eine nennenswerte Abkürzung der Operationszeit ergibt.

Nach Anlegung des Hautschnittes (parallel dem Poupart) wird, unter Abwärtschieben der unteren Hautpartie, der Bruchsack bis zum Rande der Fossa ovalis abgelöst. Nachher Spaltung der Aponeurose des Externus und Herabschlagen des Poupart. Am oberen Rande der äußeren Bruchpforte wird zwischen Sack und Plica falcif. eine Kocher'sche Sonde direkt nach oben geführt, bis dieselbe an der abdominalen Seite des Lig. inguin., dem inneren Schenkelringe entsprechend, erscheint.

Auf der Sonde wird dann Ligament und Plica (oberes Horn) quer durchtrennt.

Unter dem Schutz der Sonde, nach Anlegung von Klemmen an eventuellen Gefäßen, die am Halse des Bruchsackes verlaufen (eine abnorm mit der Epigastrica inf. in einem Stamme vereinigte Art. obturatoria oder stärkere Anastomosen zwischen diesen beiden Gefäßen), wird die immer verdickte und dem Bruchsackhalse eng anliegende Fascia propria weiter gespalten. Nach Ausführung dieser Durchtrennungen kann man mit großer Leichtigkeit den Bruchsack nach oben entfalten und befreien.

Diese Art der Freilegung des Bruchsackes als Vorakt des Verschlusses der Bruchpforte nach Lotheissen, besonders bei Inkarceration, möchte ich daher aus folgenden Gründen empfehlen:

Erstens wird die Trennung des Einschnürungsringes (insofern derselbe nicht im Innern des Bruchsackes selbst liegt) eine übersichtliche und offen unter Kontrolle des Auges fallende, beseitigt also das immerhin etwas unsichere blinde Arbeiten mit dem Herniotom und sichert gleichzeitig absolut vor Blutungen, die manchmal eine zeitraubende Blutstillung erfordern.

Zweitens dürfte die vollkommene Entfaltung des Halses, die bei infektiösem Bruchinhalt es ermöglicht, im Bereiche der gesunden Partie die Bauchhöhle aufzumachen und durch Tamponade vor der Eröffnung des infizierten Bruches zu schützen, vor der Methode der primären Eröffnung des Sackes und sekundärer Spaltung des Ein-

klemmungsringes durch Instrumente, die durch den infizierten Sack eingeführt werden müssen, manchen Vorteil ergeben.

Einige Nähte vereinigen, nach angelegter tiefer Naht, wieder das abgetrennte Poupert'sche Band.

Zum Schlusse sei bemerkt, daß der ganze Eingriff, auch bei ziemlich empfindlichen Personen, leicht unter Anwendung von lokaler Anästhesie durch Schleich'sche Infiltration ausführbar ist.

Meinem verehrten Chef Prof. v. Hacker spreche ich für die Anregung zu dieser Mitteilung meinen wärmsten Dank aus.

1) **E. Ehrnrooth.** Trauma als beförderndes Moment bei den durch einige Bakterien (resp. ihre Toxine) hervorgerufenen Veränderungen.

(Arbeiten aus dem pathologischen Institut zu Helsingfors (Finnland). Herausgegeben von Prof. Dr. E. A. Homén. Abt. 1. p. 101. Mit 4 Tafeln.)

Jena, Gustav Fischer, 1902.

Der großen allgemein-pathologischen und besonders praktischen forensischen Bedeutung wegen, die die Kenntnis von dem pathogenetischen Zusammenhang, der möglicherweise zwischen dem Ausbruch infektiöser Krankheiten und einem vorhergegangenen Trauma vorhanden ist, hat E. durch eine große Reihe Versuche an Kaninchen sich Rechenschaft über die Fragen zu geben gesucht,

1) ob ein Trauma, Schlag oder Stoß auf den Kopf eines Versuchstieres, das in septhämischen Zustand versetzt worden ist, die Entstehung einer Bakterienlokalisation im Gehirn oder in den Hirnhäuten befördert,

2) inwiefern für die Entstehung des infektiösen Prozesses der Zeitpunkt des Traumas entweder vor, gleichzeitig mit oder nach der Infektion des Versuchstieres bestimmend sei.

Verf. hat einen Hammer konstruiert, der gestattet, Schläge mit gleicher Kraft auszuführen. Die Tiere wurden solange geklopft, bis deutliche Symptome cerebraler Reizung auftraten. Eine subkutane Schädelfraktur konnte in etwa  $\frac{2}{3}$  der Fälle vermieden werden. Die Wirkung des Klopfens war folgende. Die ersten 5 Tage war unter der geklopften Stelle im subkutanen Zellgewebe eine mehr oder weniger reichliche Sugillation nachzuweisen. Die endokraniellen Schädigungen bestanden in Hyperämie und kleinsten epiduralen, subduralen oder subpialen Blutungen. In einigen Fällen fanden sich Veränderungen in den Nervenfasern, den Tangentialfasern und den tiefer in der Rinde gelegenen Fasern. Die veränderten Nervenfasern waren mehr oder weniger hochgradig angeschwollen.

Die Infektion der Tiere erfolgte gleichzeitig mit oder vor oder nach dem Klopfen durch Einspritzung der Bakterienkultur in die Vena saphena.

Die Resultate nach Injektion von 20—24 Stunden alten Streptokokkenbouillonkulturen waren folgende.



Von 95 geklopfen und infizierten Kaninchen fand sich in 40% Infektion im Gehirn oder dessen Häuten gegen 13% bei den nur infizierten Tieren. Bei Tieren, bei denen eine subkutane Schädelfraktur nicht zu vermeiden gewesen war, ließ sich bedeutend häufiger eine Bakterienansiedlung im Gehirn nachweisen als bei denen, wo die Fraktur fehlte. Je länger die Intervalle zwischen dem Zeitpunkte des Klopfens und dem der Infektion waren, um so seltener entstand Infektion im Gehirn. Nach Ansicht des Verf. haben in erster Reihe die durch das Trauma hervorgerufenen zirkulatorischen Störungen, Stauungen im Venen- und Lymphsystem, Gefäßrupturen, teilweise auch die davon bedingten nutritiven Störungen den günstigen Nährboden für die Bakterien geschaffen. Der infektiöse Prozeß war in den Hirnhäuten und in der Hirnsubstanz auf der dem Trauma ausgesetzten Seite des Kopfes im allgemeinen bedeutend mehr entwickelt. Auf den Nährböden wuchsen aus dem Meningealexsudat der geschlagenen Seite in der Regel auch besonders reichliche Streptokokkenkulturen. Wie die Versuche lehrten, verschwinden die Streptokokken rasch wieder aus dem Gehirn. Die längste Zeit nach der Injektion, wo E. im Schnitt Streptokokken im Gehirn hat nachweisen können, betrug 10 Tage. Die Ausbreitung der Bakterien erfolgt aus den Meningen längs der Septen und Gefäßscheiden ins Gehirn. Hierbei halten sich die Kokken exakt an die perivaskulären Lymphräume. Auch in den Gehirnventrikeln, im Plexus choroideus und im Ependym konnten Streptokokken wahrgenommen werden. In einer relativ geringen Zahl ließen sie sich auch in der Gehirnsubstanz selbst nachweisen. Sie lagen hier in oder in der Nähe von Blutextravasaten, die nach Verf.'s Ansicht teils traumatischen, teils entzündlichen Ursprungs waren. Die Kokken lagen frei zwischen den Zellen oder in den weißen Blutkörperchen. In den Ganglienzellen hat sie E. nicht auffinden können. Veränderungen fanden sich an den Ganglienzellen diffus im Gehirn, besonders jedoch in der Umgebung der infizierten Herde. Sie bestanden in einer Undeutlichkeit in der Anordnung der chromatophilen Elemente im Zellkörper und den Protoplasmaausläufern, einer beginnenden Feinkörnigkeit in denselben bis auf Zustände eines mehr oder weniger starken Zerfalls und Verschwindens dieser Elemente und des Kernes. Ferner glaubt E. in einigen Fällen, wo die Tiere wenige Stunden nach der Infektion gestorben waren, gesehen zu haben, daß die großen Pyramidenzellen in der Rinde am deutlichsten die beginnende Chromatolyse gezeigt hätten. Es wäre von vornherein sehr glaublich, daß derartige Zellen von hoher physiologischer Dignität relativ früh erkrankten. Im Vergleich zu den nur geklopfen Tieren traten bei den auch infizierten die degenerativen Veränderungen im Gehirn bedeutend mehr hervor. Auch tief im Gehirn fanden sich namentlich in der Umgebung der Blutextravasate Degenerationsprodukte, Schollen und Körnchenzellen. Auch in den Nervenbahnen traten degenerative

und rein destruktive Prozesse bei den auch infizierten Tieren deutlicher hervor.

Die analogen Versuche mit Staphylokokken, Pneumokokken und Typhusbazillen ergaben im wesentlichen folgende Resultate. Die Staphylokokken rufen in den Hirnhäuten, den Ventrikeln und den Gefäßscheiden eine reichlichere Leukocyteinwanderung hervor. In den Versuchen mit Staphylokokken wurden häufig gut abgegrenzte, oft multiple, vorzugsweise in der Hirnrinde gelegene Abszesse, deren Entstehung auf Gefäßembolien zurückzuführen war, beobachtet. Derartige Abszesse wurden bei Infektion mit Strepto- und Pneumokokken nie gesehen, dagegen einmal bei den Versuchen mit Bazillus typhi. Der Pneumokokkus hält sich weniger exakt als die Streptokokken an die Gefäßscheiden und an die Septa. Er dringt vielmehr von hier in die Nervensubstanz und wird frei zwischen den Zellen und den Nervenfasern liegend gefunden.

Das Hauptergebnis der Versuche ist, daß bei Kaninchen ein gegen den Kopf verübtes Trauma bei intravenöser Injektion einer Bakterienkultur prädisponierend für bakterielle Infektion des Gehirns oder der Hirnhäute wirkt. Dabei ist die infektiöse Erkrankung in bedeutendem Grade von der Stärke des Traumas abhängig.

Läwen (Leipzig).

## 2) M. Björkstén. Die Einwirkung der Staphylokokken und ihrer Toxine auf die Muskeln. (Vorläufige Mitteilung.)

(Arbeiten aus dem pathologischen Institute zu Helsingfors (Finnland). Herausgegeben von Prof. Dr. E. A. Homén. Abt. 1. p. 295. Mit 1 Tafel.)

Jena, Gustav Fischer, 1902.

B. injizierte Kaninchen Staphylokokkenbouillonkultur intravenös und Staphylokokkentoxin (Bouillonkulturfiltrat) subkutan. Die Tiere, die mit Toxin injiziert waren, gingen 15 bis 93 Tage nach der Injektion zugrunde. Die mit lebenden Staphylokokken injizierten Tiere lebten noch 3 bis 4 Wochen. Die Veränderungen in den Muskeln zeigten in beiden Versuchsreihen große Übereinstimmung. In den Muskelfasern fanden sich primäre, degenerative Veränderungen, oft von einer kleinzelligen Infiltration begleitet. In der Regel schien eine wachsige oder hyaline Degeneration vorzukommen. Eine deutliche fettige Degeneration konnte niemals beobachtet werden. Obwohl ein Tier bis 93 Tage nach der Toxininjektion lebte, waren deutliche Regenerationsvorgänge in den Muskeln nicht zu finden. In früheren Stadien ließen sich Blutungen oft innerhalb des Sarkolemma nachweisen. Das Bindegewebe war aufgelockert und wenigstens scheinbar vermehrt.

Läwen (Leipzig).

### 3) M. Björkstén. Die Einwirkung einiger Bakterien und ihrer Toxine auf die Leber.

(Arbeiten aus dem pathologischen Institute zu Helsingfors (Finnland). Herausgegeben von Prof. Dr. E. A. Homén. Abt. 1. p. 209. Mit 3 Tafeln.)

Jena, Gustav Fischer, 1902.

B. stellte seine Versuche mit lebenden Bakterienkulturen und mit selbst hergestellten Streptokokken- und Staphylokokkentoxinen an. Die Tiere wurden entweder durch subkutane oder intravenöse Injektion allgemein infiziert oder es wurde die Leber direkt angegriffen, indem nach Eröffnung der Bauchhöhle ins Lebergewebe oder in den Ductus choledochus injiziert oder in den Gallengang durch die Dünndarmwand ein mit Bakterienkultur gefülltes, an den Enden zugeschmolzenes Kapillarröhrchen geführt wurde.

Von den Resultaten, die die zahlreichen Einzelversuche ergaben, seien nachstehende hervorgehoben. Strepto- und Staphylokokken können aus dem Blute in die Galle übergehen. Bei allgemeiner Infektion mit Streptokokken findet man sie auch in den Leberparenchymzellen eingeschlossen. Die bei der Infektion von Strepto-, Staphylo- und Pneumokokken auftretenden Veränderungen sind im Anfang hauptsächlich degenerativer Natur. In der Leber kommen nekrotische Partien vor, teils in Verbindung mit kleinzelliger Infiltration oder kleineren Blutungen. In einigen Venen sind die Endothelzellen stellenweise angeschwollen oder kommen sogar Thrombosen vor. Die Arterien sind beinahe überall normal. Durch den Ductus choledochus communis kann die Leber mit Strepto-, Staphylo- und Pneumokokken infiziert werden, ohne daß allgemeine Infektion zustande kommt. Die Strepto- und Staphylokokken finden sich besonders in den Gallengängen, stellenweise auch in dem dieselben umgebenden Bindegewebe. Die Staphylokokken kommen auch in weißen Blutkörperchen eingeschlossen vor. In den Gallengängen entwickelt sich eine Angiocholitis. Nach Staphylokokkeninfektion können sich Abszesse bilden, die mit den Gallengängen im Zusammenhang stehen, oder es entwickelt sich eine vollständige Cirrhose. Der Anfang der Bindegewebsbildung ist ein sekundärer, nach Degeneration der Parenchymzellen auftretender Prozeß. Bei Injektion von Streptokokkentoxin in den Ductus choledochus communis treten Degeneration der Epithelzellen und Veränderungen im naheliegenden Bindegewebe ein. Dann degenerieren die am nächsten liegenden Parenchymzellen. Im Anschluß hieran ist eine kleinzellige Infiltration des Bindegewebes nachzuweisen. Der Prozeß kann in vollständige Cirrhose übergehen.

Nach Einführung lebender Pneumokokken oder von Staphylokokkentoxin in den Ductus choledochus fanden sich namentlich in den am nächsten vom Duodenum gelegenen Teilen eigentümliche Veränderungen. Die Lichtung des Ganges ist ersetzt durch eine große Anzahl neugebildeter Tochtergänge. Ihre Entstehung stellt sich B. folgendermaßen vor. Durch den Reiz des Toxins kommt

es zu einer Schwellung und Vermehrung der Epithelzellen der Gallengänge. Die Folge hiervon ist eine nach der Lichtung zu gerichtete Faltenbildung der Epithelschicht. Dort wo die Epithelzellen sich berühren, verschwinden sie, und die einander gegenüberliegenden Oberflächen wachsen durch Proliferation des Bindegewebes zusammen. Durch Wiederholung dieses Prozesses kommt es zur Bildung einer großen Anzahl von Hohlräumen, die vom ursprünglichen Gallengang abgetrennt sind und eben die »neugebildeten Gallengänge« darstellen.

Läwen (Leipzig).

#### 4) **Bum.** Lexikon der physikalischen Therapie, Diätetik und Krankenpflege für praktische Ärzte.

Wien, Urban & Schwarzenberg, 1903.

Als ich die jetzt erschienene erste Abteilung obigen Lexikons zur Hand nahm, glaubte ich nicht in kurzer Form eine derartige gute, um nicht zu sagen ausgezeichnete Darstellung unserer physikalischen Heilmethoden zu finden. Je mehr ich aber las, desto mehr war ich überrascht von der eingehenden Behandlung des Stoffes, von der knappen, aber dabei doch klaren Darstellung, die allen Anforderungen gerecht wird. Einzelne Artikel, wie »Abreibung«, »Arsonvalisation«, »Bad«, »Balneotherapie«, »Diät bei verschiedenen Erkrankungen«, »Massage des Bauches, der Extremitäten«, »Diätotherapie«, »Elektromagnetische Therapie«, »Heißluftbehandlung« sind so eingehend, daß der Leser völlig orientiert ist. Dabei ist der jetzige Standpunkt der Beurteilung in der objektivsten Weise gewahrt, so daß man kaum je den Eindruck vermißt, als wenn der Verf. nicht völlig Herr seiner Materie gewesen sei. Bei der großen Wichtigkeit, die die nicht medikamentöse und nicht operative Therapie jetzt für den Arzt und auch für den Chirurgen erlangt hat, und bei der Schwierigkeit gerade für den praktischen Arzt, in dieser Beziehung hinreichende Erfahrung zu haben, ist dies Lexikon als ein wichtiges Hilfsmittel mit Freuden zu begrüßen. Aber auch für den, der in langjähriger Tätigkeit im eigenen Hospital mit dem Gebiet zum größten Teil vertraut ist, wird das Lexikon eine wesentliche Unterstützung sein, sich gegebenenfalls in gründlicher Weise über die zu wählende Behandlungsart zu orientieren; und zwar ohne dabei Gefahr zu laufen, in Schematismus oder Halbwissen zu verfallen. Nicht allein orientierend, sondern auch anregend wirken ein großer Teil der klar und sachlich geschriebenen Artikel. Wenn die ferneren Abteilungen an Güte der ersterschiedenen entsprechen, so wird das Werk als eine vorzügliche Bereicherung unserer medizinischen Literatur zu begrüßen sein und sicherlich dazu beitragen, die physikalische Therapie, wie sie es auch verdient, zum Gemeinut aller Ärzte zu machen.

Die Abbildungen so wie die Ausstattung ist sehr gut, so daß man bei dem billigen Preis die möglichste Verbreitung des Lexikons nur empfehlen und wünschen kann.

Borchard (Posen).

5) **Knott.** Contribution to the surgery of gastric ulcer.

(Vortrag auf der 54. Jahresversammlung der Americ. med. associat.)

(Journ. of the amer. med. assoc. 1903. Mai 23.)

K. bespricht die Symptome, Diagnose und Behandlung unter besonderer Berücksichtigung der perigastrischen Verwachsungen und unter Anführung von 7 eigenen Fällen. Er schließt aus diesen: 1) Verwachsungen in der Umgebung des Magens infolge von chronischem Magengeschwür sind häufig. 2) Die Diagnose solcher müßte häufiger als bisher gestellt werden (Symptome und Untersuchungsmethoden vorher angeführt). 3) Durch die Operation kann in vielen Fällen so völlige Genesung eintreten, wie sie durch kein anderes Mittel erreichbar ist. 4) Die Operation ist manchmal äußerst einfach. 5) Sind zu breite Flächen verwachsen, so ist die Gastroenterostomie mit Belassung zu Verwachsungen vorzuziehen. 6) Übernähung der durchtrennten Verwachsungsstellen oder Verwendung von Cargile-Membran zur Verhütung von Wiederverwachsung ist in manchen Fällen von Wert.

Trapp (Bückerburg).

6) **H. Lindner.** Beiträge zur Magen-Darmchirurgie. Über die nervösen Erkrankungen des Colon.

(Beiträge zur klin. Chirurgie Bd. XXXVII. Hft. 1 u. 2.)

Bei seinen Ausführungen wurde Verf. von dem Bestreben geleitet, seine eigenen Erfahrungen über die Neurosen des Colon, vorwiegend vom chirurgischen Standpunkte aus, im Zusammenhange klarzulegen. Es werden die neurasthenischen und hypochondrischen Zustände beschrieben, welche in mannigfachem Wechsel entweder als die Folgen der Störung einer normalen Funktion des Colon auftreten, oder selbst die Ursache für solche werden. So werden 4 Krankengeschichten angeführt von Fällen, bei welchen der ganze Verlauf keine andere Deutung zuließ, als daß die Störung der Darmtätigkeit auf einer Neurose beruhte, da sie durch einfache Laparotomie behoben wurden, bei welcher sich irgend welche organische Veränderungen nicht fanden. Für eine auf habitueller Obstipation beruhende Neurose des Colon kann die Ausschaltung des ganzen Colon radikale Hilfe schaffen; doch genügt eine seitliche Anastomose nicht, vielmehr muß das Ende des Dünndarmes vom Blinddarm abgetragen und in die Flexura sigmoidea eingepflanzt werden.

Blauel (Tübingen).

7) **Campbell.** The single cuff method of circular enterorraphy.

(Journ. of the amer. med. assoc. 1903. Mai 30.)

1) Unterbindung der Mesenterialgefäße an der Resektionsstelle des Darmes. 2) Zirkuläre Durchschneidung der Serosa und Muscularis. 3) Zurückschieben eines Zylinders, der von beiden gebildet wird, am distalen Darmende. 4) Durchschneiden des Darmrohrs, und zwar

des proximalen Endes an der ersten Einschnittsstelle, des distalen soweit, daß noch 1 cm über den umgeklappten Rand der Serosamuscularis Muffe hervorragt. 5) Annähen des inneren Zylinders mit 8 Stichen an das proximale Ende. 6) Überklappen der Muffe über die Nahtstelle und Annähen an die Serosa des proximalen Endes. 7) Naht des Mesenterialschlitzes.

Die Vorteile sollen sein: 1) Leichte Ausführbarkeit und Schnelligkeit. 2) Bedeckung der Nahtstelle durch ein undurchdringliches Gewebe. 3) Druckbrand wird vermieden. Schnelle Verklebung der inneren Wandfläche der Muffe mit der Serosa findet statt. 4) Die Naht kann in 5—8 Minuten ausgeführt werden. 5) Jeder praktische Arzt kann die Operation leicht ausführen. 6) Schnelle Rekonvaleszenz, keine späteren Folgen (Stenosen u. dgl.). 7) Ausführbar an jedem Darmabschnitt. 8) Sicherstes Verfahren, da Undichtigkeit der Naht sicher vermieden wird. Verf. hat das Verfahren an 75 Hunden (genaue Protokolle), 2mal am Menschen ausgeführt. 3 Hunde starben, nur einer durch Undichtigkeit der Naht. **Trapp** (Bückerburg).

## Kleinere Mitteilungen.

8) II. Kongreß der Deutschen Gesellschaft für orthopädische Chirurgie.

2. Juni 1903.

Vorsitzender: Geh.-Rat Prof. Hoffa-Berlin.

Vormittags-sitzung.

### A. Verhandlungen über die Sehnenplastik.

Vulpinus (Heidelberg) berichtet über den heutigen Stand der plastischen Sehnenoperationen, gestützt auf über 400 eigene Operationen.

I. Die plastische Verlängerung wird erzielt durch Treppenschnitt nach Bayer und dessen subkutane Modifikation, durch frontale Spaltung der Sehne, durch Sehnedurchschneidung im Bereich des Muskelbauches, durch Anlegung einer künstlichen Sehne. Die Heilung verläuft wie in der Tenotomiewunde; an die primäre bindegewebige Regeneration schließt sich eine sekundäre tendinöse Regeneration. Durch Blutung und Infektion wird der erstere Prozeß begünstigt, infolgedessen erhält die Sehne mehr narbigen Charakter.

Die Resultate sind bez. der Form und Funktion der operierten Sehne sehr gute zu nennen.

II. Die Verkürzung erfolgt durch Exsision eines Sehnenstückes, Durchschneidung der Sehne und longitudinale Verschiebung, durch Faltenbildung, durch Raffnaht, durch aufsteigende periostale Überpflanzung. Die Heilung kommt unter lebhafter Regeneration und Degeneration zustande. Indikationen: Überdehnung von Muskel-Sehnenarben, paretische Erschlaffung (Inaktivität usw.).

Resultate: Wiederkehr der Funktion atrophischer Muskeln, z. B. bei der Behandlung der Radialislähmung. Fixation eines schlotternden Gelenkes durch Sehnenanspannung tritt in Konkurrenz mit der Arthrodesis, falls die Sehnen fest genug sind. Dies trifft wohl zu, wenn die Muskelbäuche ausgeschaltet sind (aufsteigende periostale Methode).

III. Die Sehnenüberpflanzung. Technik: Aufstellung des Operationsplanes durch Beobachtung der willkürlichen Bewegungen. Elektrische Untersuchung minder wichtig. Nicht zu berechnen sind oft die inaktivitätsatrophischen Muskeln. Operation unter strenger Asepsis und unter Bluteiere. Vor der Trans-

plantation Beseitigung der Deformität. Ausgiebige Längsschnitte, Schonung der Sehnencheiden. Von den verschiedenen Verpflanzungsmethoden bevorzugt V. die absteigende Transplantation auf den nicht durchschnittenen Kraftempfänger, und zwar aus technischen wie aus physiologischen Gründen. Man überpflanze möglichst funktionsverwandte Muskeln (Vorschlag der Etappenverpflanzung). Verlagern der Sehnen subfaszial oder durch die Membrana interossea. Naht unter mittlerer Spannung mittels Knopf- und Kreuznähten; als Nahtmaterial bevorzugt V. die Seide.

**Modifikationen:** Die periostale Überpflanzung hat nach Lange zwei Vorteile: Es wird die paralytische und darum nachgiebige Sehne nicht verwendet. (Nach V. ist die gelähmte Sehne indessen widerstandsfähig genug.) Es ist die Wahl eines beliebigen Insertionspunktes möglich. (Nach V. ist die natürliche Insertion die beste.)

Ferner die ostale Methode von Wolff, die transossäre von Müller, die indirekte von Mainzer (identisch mit meiner Etappenverpflanzung). Wenn nötig, verlängert Lange die Sehnen mit Hilfe von Seidenfäden. Die Wunde wird völlig geschlossen, der Gipsverband bleibt etwa 6 Wochen liegen. Massage und Übungen, Schienestiefel usw.

**Indikationen und Resultate:** Voraussetzung ist ein Funktionsverlust bezw. eine Gleichgewichtstörung innerhalb der Gelenkmuskulatur, sowie Vorhandensein von genügend gesundem Muskelmaterial.

Resultat besteht sofort in Fixation des Gelenkes, es wird ein definitives durch den Heilverlauf. Letzterer ist bekannt durch Tierexperimente und durch Nachoperation. Es kommt nicht zu einer völligen Restitution von normalem Sehnenewebe. Die künstlichen Sehnen dienen als Leitseil für die jungen Sehnenfibrillen sie bewahren ferner während des Heilverlaufes die richtige Spannung. Das Endresultat ist abhängig von dem Muskelbefund: Je umschriebener die Lähmung, desto vollkommener der Erfolg.

Interessant ist die Physiologie der Überpflanzung: Bei totaler Überpflanzung eines Antagonisten ist anzunehmen, daß das Zentralnervensystem sich den veränderten Verhältnissen an der Peripherie anpaßt, oder daß auch im gesunden Organismus die Antagonisten sich an allen Bewegungen beteiligen.

Die Erfolge bestehen in Beseitigung der Deformität, Wiederkehr aktiver Beweglichkeit in normalen Bahnen, Verschwinden des Krampfes bei spastischen Lähmungen.

Mißerfolge entstehen durch Infektion, Ausreißen der Nähte, ungenügende oder übermäßige Überpflanzung.

**Spezielle Indikationen:** Periphere Lähmungen durch Verluste an Sehnen und Nerven. Spinale Lähmungen, die schlaffe Lähmung durch Poliomyelitis; hierbei die Verhältnisse für die Operation besonders günstig am Unterschenkel, aber auch am Oberschenkel und Vorderarm vorzügliche Resultate. Die spastischen Lähmungen cerebralen und spinalen Ursprungs sind zu scheiden in Hemiplegien und Diplegien. Zu ersteren gehören die cerebrale Kinderlähmung, die apoplektische Lähmung, zu den letzteren namentlich die Little'sche Krankheit.

Außer den Lähmungen eignen sich zur Überpflanzung manche Fälle von arthrogener Kniekontraktur, ferner von kongenitalem Klumpfuß. Vereinzelt wurden überpflanzt der Knick- und Plattfuß, der Hallux valgus, die Patellarluxation usw.

**IV. Verschuß von Sehnendefekten:** Autoplastisch durch Lappenbildung, Plastik nach Hertle durch Benutzung einer Nachbarsehne, Einnähung von tierischen oder menschlichen Sehnen, Einheilung von künstlichen Sehnen.

Über Möglichkeit dieser Plastiken und ihre schönen Erfolge sind wir durch Experimente und Operationen am Menschen unterrichtet. (Selbstbericht.)

Lange (München) bespricht zunächst seine Operationspläne, die wesentlich von denen des Vorredners abweichen. Früher ist L. ebenso vorgegangen, wie Vulpius es heute noch tut. Er hat sich an die natürlichen Muskelverhältnisse gehalten und hat jeden gelähmten Muskel dadurch mit lebender Muskelsubstanz

versehen, daß er die Hälfte oder ein Drittel vom benachbarten gesunden Muskel auf den gelähmten Muskel verpflanzt.

Ein solches Verfahren ist ganz geeignet, um z. B. an einem deformierten Fuß eine normale Fußform zu erzielen und um das Rezidiv einer paralytischen Deformität nach dem Redressement zu verhüten. In funktioneller Hinsicht lassen die Resultate einer solchen Operation aber viel zu wünschen übrig, weil die abgespaltenen Muskelpartien in der Regel nicht funktionelle Selbständigkeit erlangen, sondern immer gleichzeitig mit dem stehengebliebenen Muskelreste sich kontrahieren.

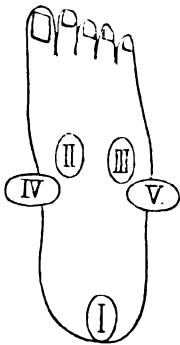
Hat man z. B. bei einem schweren paralytischen Klumpfuß die gelähmten Pronatoren durch einen halben Supinator (*Tibialis anticus*) ersetzt, und lernt der abgspaltene Teil nicht unabhängig vom Stammmuskel zu arbeiten, so vermögen die Pat. nicht den Fuß gesondert zu supinieren und zu pronieren. Die weitere Folge davon ist, daß sie den operierten Fuß beim Gehen nicht den Unebenheiten des Terrains anpassen können und unsicher und unschön gehen.

Noch minderwertiger ist das funktionelle Resultat bei schweren paralytischen Spitzfüßen, bei denen man zum Ersatz für die gelähmten Dorsalflektoren Teile des *Gastrocnemius* benutzt hat. Die abgespaltenen Partien des *Gastrocnemius* erlangen nach den Beobachtungen des Votr. niemals funktionelle Selbständigkeit, und infolgedessen ist an solchen operierten Füßen jede gesonderte Dorsal- und Plantarflexion unmöglich; denn die Dorsal- und Plantarflektoren kontrahieren sich stets gleichzeitig und fixieren den Fuß in einer einzigen Mittelstellung, im besten Falle in rechtwinkliger Stellung, so daß das Operationsresultat einer solchen Sehnenverpflanzung sich nicht wesentlich über das einer Arthrodesse erhebt.

Diese Beobachtungen veranlassen L. zu einer vollständigen Änderung seiner Operationspläne. Er sucht möglichst Abspaltungen der Muskulatur (die partielle Plastik) zu vermeiden und benutzt zum Ersatz der gelähmten Muskeln möglichst ganze und funktionsverwandte Muskeln (totale Plastik), um sicher die funktionelle Selbständigkeit des neuen Muskels und damit eine normale Gebrauchsfähigkeit des operierten Fußes zu erzielen.

Dieses Verfahren zwingt, minderwichtige Muskeln oder mindestens die funktionelle Selbständigkeit solcher Muskeln im Interesse wichtigerer Muskeln zu opfern. Am Fuß, der infolge von *Polio-myelitis deform* geworden ist, zeigt L. sein Vorgehen eingehender.

1) Sind 1—3 Muskeln gelähmt, so stehen zur Verfügung *Extens. hall. long.*, *Flexor hall. long.* und ein *Peroneus*. Je nach Bedarf werden ein oder zwei von diesen Muskeln oder auch alle drei durchschnitten und der zentrale Teil auf die gelähmte Sehne verpflanzt. Das periphere Ende des Ersatzmuskels wird aufsteigend an den funktionsverwandten Muskel angehängt (*Extens. hall.* an *Extens. digit.*, *Flexor hall.* an *Flexor digit.*, *Peroneus longus* an *Peroneus brevis*). Bei diesen leichten Lähmungen braucht man nur die funktionelle Selbständigkeit dieser minder wichtigen Muskeln zu opfern.



2) Sind vier Muskeln gelähmt, so ist die Aufgabe, einen in normaler Weise gebrauchsfähigen Fuß (d. h. einen Fuß, an dem gesonderte Dorsal- und Plantarflexion, Supination und Pronation möglich ist) mit fünf Muskeln zu lösen. Um genügend Muskelmaterial für die wichtigeren Fußfunktionen in solchen Fällen zu erhalten, muß man die Beweglichkeit der Zehen opfern, und es sind zum Ersatz die drei Muskeln, die ausschließlich dafür dienen (*Extens. und Flexor hallucis* und *Flexor digit.*) und außerdem ein *Peroneus* heranzuziehen. Da bei diesen schweren Lähmungen in der Regel von der Benutzung der gelähmten

Sehne abgeraten werden muß und statt dessen die periostale Plastik vorzuziehen ist, zeigt L. an einer schematischen Fußzeichnung die Knochenpunkte, welche mit lebender Muskelsubstanz versehen werden müssen. Bei I (*Calcaneus*) greift der



Plantarflektor (*Gastrocnemius*) an; bei II und III inserieren die Dorsalflektoren (*Tibialis ant.* und *Peroneus tertius*), bei IV der Supinator (*Tibialis posticus*), bei V der Pronator (*Peroneus brevis*).

Stehen nur noch vier von den neun langen Fußmuskeln zur Verfügung, so werden die Punkte II und III von einem einzigen Muskel versorgt.

3) Wenn von den neun langen Muskeln sechs gelähmt sind, so läßt sich noch ein Fuß schaffen, an dem die vier oben genannten wichtigsten Bewegungen möglich sind, wenn auch mit verminderter Kraft. Mit den vorhandenen drei Muskeln werden dann nur die Punkte I, II und III versehen. Bei I greift wie gewöhnlich der Plantarflektor an, bei II der supinierende Dorsalflektor, bei III der pronierende Dorsalflektor.

Sind nur noch zwei Muskeln vorhanden, so müssen die Punkte II und III durch einen Muskel versorgt werden. An solchen Füßen ist in der Regel nur gesonderte Dorsal- und Plantarflexion, aber nicht mehr Supination und Pronation möglich. Um sicher gehen zu können, brauchen die Pat., an denen eine solche Operation ausgeführt ist, feste Stiefel und eine Celluloid-Stahldrahteinlage.

Ist nur ein einziger Muskel vorhanden, so kann die Spaltung und Verpflanzung desselben vorteilhaft sein zur Bekämpfung von Kontrakturen; eine aktive Beweglichkeit des Fußes ist aber durch einen einzigen Muskel nicht zu erzielen, und man muß deshalb in der Regel solche Füße künstlich durch eine Schieneneinlage aus Celluloid-Stahldraht oder eventuell durch eine Arthrodesenoperation versteifen.

Da die Durchführung dieser Operationspläne nur dank der Methode der seidenen Sehnen und der periostalen Plastik möglich geworden ist, geht L. eingehender auf beide Methoden ein. Vulpius befürchtet, trotzdem er selbst bei der Quadricepslähmung die alte Methode aufgegeben hat und statt ihrer die periostale Plastik anwendet, daß die Vernähung am Periost nicht so sicher ist als an der gelähmten Sehne. L. hat deshalb Versuche an Leichen gemacht. An einer kindlichen Leiche riß die Vulpius'sche Naht bei einem Zuge von 2—3 kg, die periostale Naht dagegen erst bei 14—15 kg. Am Lebenden liegen die Verhältnisse für die Vulpius'sche Naht noch viel ungünstiger, da die gelähmte Sehne bei weitem nicht die Zugfestigkeit hat wie die normale Sehne. Eingehend bespricht L. dann die Technik der periostalen Naht, welche nicht nur an der Haut des Periosts, sondern auch an den Sehnenansätzen, den Gelenkbändern und dem Knorpel angreift.

Dann geht der Votr. auf die Technik der seidenen Sehnen ein. Er bespricht ausführlich die Gefahren der seidenen Sehnen, den Spannungs- und den Knotendecubitus, und zeigt, wie dieselben sich vermeiden lassen. Die Gefahr des Fadenabszesses, die Vulpius sehr hoch einschätzt, da er bei 25% seiner Fälle dies unliebsame Ereignis erlebt hat, hält L. für sehr gering. Er hat bei allen seinen Sehnenplastiken, die er in den letzten 7 Jahren ausgeführt hat und unter denen sich 126 Plastiken mit seidenen Sehnen finden, nur bei etwas über 2% Fadenabszesse beobachtet. Den auffallend großen Unterschied zwischen diesen Zahlen (Vulpius 25% — Lange 2%) glaubt der Votr. darauf zurückführen zu dürfen, daß Vulpius die Wunde vollständig vernäht, während L. für 48 Stunden drainiert und dadurch den gründlichen Abfluß der Sekrete ermöglicht.

Endlich zeigt der Votr. mikroskopische Präparate von seidenen Sehnen, die 3 und 2 Jahre funktioniert hatten und gelegentlich einer notwendigen Nachoperation gewonnen wurden. Aus denselben war zu ersehen, daß die seidenen Sehnen nicht nur von echtem Sehngewebe umwachsen werden, sondern daß das Sehngewebe auch in das Innere der seidenen Sehnen eindringt und in denselben einen Kern von lebendem Gewebe bildet.

Zum Schluß bespricht L. seine Stellung gegenüber der ursprünglichen Nicoladoni'schen Methode (Sehne und Sehne). Er wendet diese alte Methode vorwiegend bei leichteren Aufgaben, z. B. bei Sehnenplastiken an der Hand an, während er für alle schwereren Aufgaben entschieden der periostalen Plastik den Vorzug gibt, welche die größere Sicherheit des Erfolges gewährleistet und volle Freiheit bei Aufstellung der Operationspläne gibt. (Selbstbericht.)

**A. Schanz (Dresden).** Erfahrungen mit Sehnen- und Muskeltransplantationen.

Meine Erfahrungen decken sich zum großen Teil mit den Berichten der Herren Referenten.

Er ist von anderen Gesichtspunkten aus wie Lange dazu gekommen, möglichst einfache Operationspläne zu suchen und zur Anwendung zu bringen. Er hält den Erfolg der Operation für um so sicherer, je einfacher ihr Plan ist: Die Operation ist schneller durchzuführen, die Asepsis weniger gefährdet; der Körper wird sich in die neu geschaffenen Verhältnisse um so leichter hineinfinden, je einfacher sie sind. Bei komplizierten Operationen, wo z. B. sechs und mehr neue Sehnenverbindungen um ein Fußgelenk herum hergestellt worden, sind unbeabsichtigte Verwachsungen zwischen den verwundeten Sehnen unvermeidbar. Man erhält tendinöse Fixationen, die viel billiger zu erreichen gewesen wären.

Bei der Ausführung der Operationen erwähnt Redner als Besonderheit, daß er sehr lange Hautschnitte anlegt, weil durch diese das Operationsfeld übersichtlich gemacht wird und weil alsdann die neuen Verbindungen in direktem Verlauf zwischen Ursprungs- und Ansatzstelle ausgespannt werden können.

Als Material für versenkte Nähte benutzt er Draht.

Den kraftnehmenden Muskel durchschneidet er niemals.

Von einzelnen Operationen erwähnt er seine Quadricepstransplantationen, weil diese ihm durch ihre Erfolge besonders viel Freude gemacht haben. Er hat als Kraftspender Sartorius und Biceps, oder statt des letzteren den Tensor benutzt und hat dieselben in die Quadricepsehne direkt an der Patella eingehenkt. Er hat dabei niemals eine seidene Sehne, wie sie Lange für nötig erklärt, anlegen müssen, und trotzdem stets ein volles Resultat erreicht.

In einem Falle von veraltetem Kniescheibenbruch hat er die Funktion des Streckapparates dadurch wieder hergestellt, daß er den Sartorius über die Bruchstücke der Kniescheibe herüber lagerte und mit demselben vereinigte. (Pat. wurde der Deutschen Gesellschaft für Chirurgie vorgestellt.)

Die Bedenken, welche Vulpius gegen die vom Redner empfohlene zweizeitige Operation des Spitzklumpfußes geäußert hat, kann er nicht anerkennen, seine Resultate sind ausnahmslos günstig gewesen.

In neuerer Zeit hat S. bei Klumpfußoperationen fast regelmäßig eine Luxation und eine Verkürzung der Peronei ausgeführt. Man erreicht dadurch einen direkteren Verlauf der Muskeln und damit günstigere Arbeitsbedingungen derselben, und man setzt in ihrer Wirkung an die Stelle der Beugungskomponente eine Streckungskomponente. (Selbstbericht.)

**Codivilla (Bologna).** Technik der Sehnenüberpflanzung.

Sich auf 160 Fälle mit 250 operativen Eingriffen berufend, macht Votr. auf einige Einzelheiten in der Technik der Sehnenüberpflanzung aufmerksam.

Die Überpflanzungsformel wird in erster Linie durch die Prüfung der funktionellen Verhältnisse am betreffenden Gliede, sowie durch die direkte anatomische Untersuchung, in letzter Linie durch die elektrische Prüfung des Muskels bestimmt.

Votr. gibt der Behandlung in zwei Zeiträumen den Vorzug: Zuerst wird die Beseitigung der Deformität auf unblutigem Wege angestrebt; dabei soll funktionelle Therapie die Inaktivitätsstörungen beheben und dazu beitragen, die verkürzten Muskeln zu verlängern. Erst nachher wird zur Sehnentransplantation geschritten.

Falls die Funktion des überpflanzten Muskels sich nicht als absolut unentbehrlich erweist oder von anderen Muskeln übernommen werden kann, ist, abgesehen von Muskeln, die ohnehin anatomisch schon zu einer Teilung ihrer Funktion geeignet erscheinen, die Totaltransplantation vorzuziehen. Zwar verdienen funktionell verwandte Muskeln den Vorzug, wo es aber nicht anders möglich, kann man ganz gut die Transplantation unter Antagonisten ausführen.

Die ostale bzw. die periostale Überpflanzung wird vom Votr. nur ausnahmsweise vorgenommen, indem er mit Vorliebe die Transplantation unter

Sehnen übt. Auf das Periost werden die Sehnen durch Kettenverschlingung fixiert.

Ferner weist Vortr. auf Änderungen der Muskelfunktion hin, die durch künstliche Ablenkung des normalen Sehnenverlaufes erweckt werden können (Überführung des Peroneus und Tibialis posterior in die Stellung, die er als Flexionsstellung bezeichnet).

Für Sehnenverlängerungen ist er nicht besonders günstig eingenommen und möchte dieselben lieber auf funktionellem Wege erstreben. Zur Verkürzung führt er die schiefe Durchtrennung und passende Zusammennäherung der Sehne aus.

Als komplementäre Eingriffe gelten mitunter Verengerung der Gelenkkapsel und Verkürzung der Bänder. Hierbei deutet Vortr. auf eine Methode hin, das Lig. teres am Hüftgelenk zu verkürzen. Zu akzessorischen Verstärkungen hat er zuweilen in nächster Nähe der Gelenke befindliche Sehnen verwendet und, von derselben Vorstellung ausgehend, dieselben, unter Umgehung der Arthrodese, zur Fixierung der Gelenke herangezogen. Für verlorene Nähte macht er von dünnem Silkfaden Gebrauch. Auch benutzt er besondere Instrumente, die vorgezeigt werden. (Selbstbericht.)

Wittek (Gras). Die Bedeutung der Sehnen transplantation für die Behandlung choreatischer Formen der infantilen Cerebrallähmung.

Es handelte sich um ein 9jähriges Mädchen, welches bis zum 3. Lebensjahre vollständig normal entwickelt war, dann aber plötzlich nachts an Konvulsionen bei gleichzeitiger Bewußtseinsstörung erkrankte. Nach Ablauf der akuten Erscheinungen (nach 3 Wochen) resultiert endlich ein dauerndes Krankheitsbild mit Erscheinungen einer hochgradigen spastischen Paraplegie, vergesellschaftet mit Athetose und Chorea (Stehen und Gehen unmöglich); ohne Blasen-, Mastdarm- und Sensibilitätsstörungen. Nach dem akuten Einsetzen, Verlauf und Residualsymptomen zu urteilen, hat es sich hierbei um eine cerebrale Erkrankung, wahrscheinlich encephalitische Prozesse, gehandelt. Das Krankheitsbild gehört somit in die große Gruppe der cerebralen Kinderlähmung und infolge des auffälligen Hervorragens von unwillkürlichen Bewegungen in jene Gruppe, die Freud unter dem Namen der choreatischen Diplegien zusammenfaßt. Die Prognose dieser Fälle war nach Freud eine trostlose. Hoffa berichtet allerdings über auffallende Besserungen nach langer Fixierung der unruhigen Extremitäten in Schienen-Hülsenapparaten. In diesem Falle waren aber derartige Behandlungsversuche resultatlos verlaufen, so daß sich W. entschloß, operativ vorzugehen, nach dem Beispiel Codivilla's, der über Behebung unwillkürlicher posthemiplegischer Bewegungen durch Sehnen transplantation berichtet hat.

Es wurde deshalb (erst an einem Beine) der Ileopectus (nach Heusner) tenotomiert, am Knie aber Biceps einerseits, Semimembranosus sowie Semitendinosus andererseits auf die Streckseite (oberen Patellarrand) überpflanzt. Nach 4 Wochen zeigt sich nach der Verbandabnahme ein überraschend günstiges Resultat. Die choreatischen Bewegungen bleiben am Knie vollständig aus, an der Hüfte erscheinen sie wesentlich gemildert; nach wenigen Wochen kann die Kranke auf Kommando das Knie beugen und strecken. Deshalb wird auch das zweite Bein operiert, und läßt sich dasselbe Resultat erzielen. Durch eine energische Übungstherapie gelingt es, die Kranke, ohne Zuhilfenahme von Schienen-Hülsenapparaten usw., zur aufrechten, selbständigen Fortbewegung auf Krücken zu bringen, was vormem absolut unmöglich war. Es ist also durch die Operation nicht nur ein Schwenden der choreatischen Unruhe, sondern auch eine willkürliche Beweglichkeit ermöglicht worden. Und zwar sind die Resultate am Knie (Transplantation) in beiden Beziehungen bessere als an der Hüfte (Tenotomie), weshalb der Gedanke nahe lag, in ähnlichen Fällen auch an der Hüfte eine Überpflanzung ermöglichen zu wollen. Leichenversuche haben ergeben, daß diese Operationsidee ausführbar erscheint, und zwar in der Form, daß der Ileopectus vom Trochanter minor abgelöst wird, um auf die Rückseite des Trochanter major überpflanzt zu werden. Dadurch wird er zu einem Strecker der Hüfte, der gleichzeitig als Abduktor des

Beines funktioniert. (Diese Nebenwirkung ist bei dem mehr oder weniger bestehenden Adduktorenspasmus dieser Kranken nur von Vorteil.) Die Verlaufsrichtung des überpflanzten Muskels ist zwar eine winklig geknickte, aber nicht ungünstigere als dies beim Musculus obturator internus normalerweise der Fall ist, so daß sich eine ausreichende, korrigierende Funktion hoffen läßt.

Es wird Sache weiterer Untersuchung sein, ob sich durch die operativen Eingriffe in allen Fällen derartig günstige Ergebnisse erzielen lassen.

Die Ermöglichung willkürlicher Beweglichkeit wird immer von dem Intelligenzgrad der Kranken abhängen. Sollten aber die choreatischen Bewegungen stets nach der Operation verschwinden, so wird man mit dem blutigen Eingriff selbst bei idiotischen Kindern diesen selbst, ihren Eltern und Pflegern Gutes tun. (Selbstbericht.)

Reiner (Wien) berichtet über eine Methode zur tendinösen Fixation von Gelenken bei totaler Lähmung. Die Methode, die er Tenodese benennt, besteht in der Herstellung künstlicher Insertionspunkte für natürliche oder künstliche Sehnen und besweckt die Fixation der Gelenke und die Verhinderung des Eintritts von Lähmungsdeformitäten resp. die Verhinderung des Residivs nach der Korrektur. (Selbstbericht.)

Seggel (München) berichtet kurz über seine Befunde bei experimenteller Sehnenplastik an der Tricepssehne des Kaninchens, die in den Beiträgen zur klinischen Chir. Bd. XXXVII veröffentlicht sind, und demonstriert die mikroskopischen Präparate vom 15., 30., 50. und 90. Tage. Nach denselben ist genau zu erkennen, daß der Bluterguß, der die Plastiksehlinge zunächst umgibt, vom Peritonium aus organisiert wird. Letzteres bildet in seinen äußeren Schichten eine fibrilläre Scheide. Die Regeneration in der Sehne selbst setzt erst am 15. Tage ein, nachdem eine beträchtliche Hyperämie des Sehnenstumpfes als Vorstadium zu konstatieren gewesen ist. Am 30. Tage ist die Regeneration besonders in den zentralen Partien außerordentlich entwickelt. Am 50. Tage ist der Höhepunkt der Organisation erreicht. Die vom proximalen Sehnenstumpf aus entstandene neue Sehne erstreckt sich durch die ganze Länge des Defekts und ist von dem noch um den Plastikfaden nachweisbaren primären Ansatzgewebe haarscharf geschieden. Am 90. Tage kann von einem Übergang in den Ruhezustand noch nicht gesprochen werden; es können sogar noch hier Regenerationserscheinungen in nekrotisch gewordenen Sehnenpartien nachgewiesen werden. Diese ganze sekundär einsetzende Sehnenregeneration ist in ihrer Qualität unabhängig von den äußeren Momenten der Spannung und der Funktion. (Selbstbericht.)

Diskussion. Josef (Berlin) demonstriert einen Fall von Kinderlähmung, bei welchem er die Überpflanzung des gelähmten Tib. anticus und Extensor digit. com. auf den Sartorius ausgeführt hat. Die Plastik ist mißlungen, trotzdem trat nach der Operation aktive Streckfähigkeit der Zehen ein. J. führt diese Regeneration auf die Verletzung des Muskels bei der Operation zurück.

Müller (Stuttgart) zeigt einen Trokar zur Tunnellierung der Knochen behufs Durchführung von zu überpflanzenden Sehnen.

Gocht (Halle a. S.) plädiert zunächst für ausgiebige Redression, er glaubt gegenüber Lange, daß auch Antagonisten entnommene Muskelpartien isoliert funktionieren.

Spitsy (Graz). Heilung einer Sehnenluxation durch Sehnenbindung.

Vortr. berichtet über einen Fall von Luxation der Sehne des M. extens. poll. long. bei einem jungen Manne. Im Verlaufe einer neuromuskulären Erkrankung war es unter anderem zu Parese der kleinen Handmuskeln gekommen. Infolge der Relaxation der Gewebe in den betroffenen Gebieten einerseits, wie vielleicht infolge des gestörten Muskelgleichgewichts andererseits, glitt die schieb über den Handrücken laufende Sehne des langen Daumenstreckers vom Metacarpusköpfchen zeigefingerwärts ab und vermittelte in dieser pathologischen Lage bei Kontraktion des Muskels nicht mehr Extension, sondern Adduktion des Daumens. Das Über-

wiegen dieser Bewegungsrichtung war nun so stark, daß der Daumen fortwährend den anderen Fingern angepreßt gehalten wurde; Abduktion und Opposition waren verloren. Die Affektion war auf beiden Händen in fast gleicher Weise vorhanden. Durch Bloßlegung der Sehne, seitliche Anfrischung derselben wie der Sehne des Extens. poll. brevis, ferner durch Vereinigung (>Bindung<) dieser Sehne durch Längsnaht wurde die luxierte Sehne reponiert und dadurch der normale Bewegungsmodus wieder hergestellt. Die Resultate sind aus den demonstrierten Bildern ersichtlich. Die ausführliche Arbeit folgt im Archiv für orthopäd. Chirurgie. (Selbstbericht.)

Möhring (Kassel) erwähnt noch eine Art der Sehnenverlängerung ohne Trennung des Zusammenhanges. Sie besteht in einer doppelten queren Einkerbung von zwei Längsschnitten aus; er wendet diese Methode besonders bei Caput obstipum an.

Drehmann (Breslau) kann sich das Wiederauftreten der Funktion durch Verletzung des gelähmten Muskels in dem Josef'schen Falle nicht erklären; er glaubt, daß durch Narbenschrumpfung eine Verkürzung des Muskels eingetreten ist. So sehen wir auch beim Tragen einfacher Hülsenapparate oft nach Jahren noch Wiederauftreten der Funktion einzelner Muskelpartien.

Hoffa (Berlin) empfiehlt zum Ersatz der Arthrodesen bei paralytischen Fußgelenksdeformitäten eine Verkürzung sämtlicher Strecksehnen nach einem einfachen Operationsplan, welchen er am folgenden Tage demonstriert.

Drehmann (Breslau).

F. Lange (München) bemerkt zum Vorschlag des Herrn Reiner, daß er bereits seit 3 Jahren künstliche Gelenkbänder aus Seide bildet. Die Seide heilt bei diesen Operationen ohne Schwierigkeiten ein und scheint sich ebenso mit lebendem Gewebe zu umwachsen wie die seidenen Sehnen. In Frage kommt die Bildung von künstlichen Gelenkbändern bei paralytischen Spitzfüßen, an denen alle Muskeln gelähmt sind. Hier hat L. künstliche Bänder auf der Dorsalseite von der Tibia zum Naviculare und von der Fibula zum Cuboid. gebildet, um den Fuß in rechtwinkliger Stellung zum Unterschenkel zu fixieren.

Ferner hat L. bei schweren Schlotterkniegelenken künstliche Bänder am Condylus medialis gebildet, um die Rekurvatum- und Valgumstellung des Gelenkes unmöglich zu machen. Die Resultate dieser Operation und der gleichzeitig damit ausgeführten Fältelung und Verkürzung des Semitendinosus und Semimembranosus sind bisher sehr gut, und L. hofft, daß diese Operation die typische Behandlung für die bisher so schwer heilbaren Schlottergelenke des Knies bilden wird. (Selbstbericht.)

Reiner (Wien) hat experimentelle Versuche an Hunden mit Seidenligamenten vorgenommen und fand bei einem wirkliche Anbildung bindegewebiger Substanz.

Vulpinus glaubt, daß an jedem Muskel geteilte Funktion zu erreichen ist, nur muß die Sehne bis in den Muskel hinein gespalten werden. Er bleibt der von ihm geübten Überpflanzung von Sehne zu Sehne treu, warnt vor Tamponade. (Selbstbericht.)

Bardenheuer (Köln) spricht zur Behandlung der intra- und juxta-artikulären Frakturen mittels Extension und orthopädischen Maßnahmen während der eigentlichen Frakturheilung. Er wendet sich gegen die Knochennaht bei subkutanen Frakturen, welche er nur bei der Patellarfraktur, aber auch nicht in allen Fällen, anwendet. Er schildert die von ihm geübte Extension, welche nicht nur als Längsextension, sondern auch als quere und rotierende angewandt wird.

B. hat in 20 Jahren unter 9500 Extremitätenbrüchen nie eine Pseudarthrose erlebt.

205 Gelenkfrakturen aus dem vorigen Jahre werden in bezug auf Art der Extension und Ausführung der frühzeitigen Bewegungen besprochen und die Erfolge an einer großen Anzahl von Röntgenbildern demonstriert.

Finck (Charkow) spricht über die absolute Ausgleichbarkeit des spondylitischen Buckels im Bereiche der unteren Hälfte der Wirbelsäule. Die Ausgleichung ist während der ersten Zeit der Erkrankung vorzunehmen, sie geschieht gradatim bei Rückenlage im Gipsbett durch Unterschieben von Polstern. Von 16 Fällen sind 6 völlig geheilt, wie an Photogrammen und Röntgenbildern nachgewiesen wird.

**Drehmann** (Breslau).

(Schluß folgt.)

9) **R. Park** (Buffalo). A case of perforating gunshot wound of the stomach and liver with posterior through drainage and recovery.

(Annals of surgery 1902. August.)

P. berichtet über eine Pat., welche sich einen Schuß mit einer 22 Kaliber-Pistole in der Magengegend beigebracht hatte. Der Proc. ensiformis sterni war abgebrochen, der linke Leberlappen durchschossen und der Magen an der kleinen Krümmung so durchtrennt, daß nur ein Loch vorhanden war. Das Geschoß wurde nicht gefunden, das Pankreas schien nicht verletzt. P. vernähte zunächst die Magenwunde in drei Etagen. Sodann ging er mit einer langen Kornzange durch das Lig. gastrohepaticum nach dem linken Angulus costo-spinalis zu ein und machte dort vom Rücken her eine Gegenöffnung, durch welche er ein Drain etwa bis zum Pankreas einführte. Nach Entleerung der Blutmassen aus der Bauchhöhle stillte er die Blutung aus der Leber durch Tamponade, deren Ende er aus der Bauchwunde herausleitete, führte dann einen Gazestreifen von vorn her ein bis etwa zum inneren Ende des von hinten her eingeführten Drains und schloß die Bauchwunde bis auf den oberen Winkel, aus dem die beiden Gazestreifen herausgeleitet waren.

Pat. erhielt vier Tage lang keine Nahrung per os. Der vordere Gazestreifen wurde am dritten Tage entfernt, der Lebertampon am fünften. Das Drain wurde am dritten Tage gekürzt, am fünften Tage entfernt. — Völlige Heilung.

Verf. glaubt den günstigen Ausgang durch Anwendung der hinteren Drainage herbeigeführt zu haben und rät, diese Methode in Fällen, wo sich der Schußkanal in der Tiefe der Bauchhöhle verliert, stets anzuwenden. **Seefisch** (Berlin).

10) **O. Langemak**. Sero-fibrinöse Peritonitis nach akuter Enteritis, durch Laparotomie geheilt.

(Beiträge zur klin. Chirurgie Bd. XXXVII. Hft. 1 u. 2.)

Bei einem 14jährigen jungen Menschen bildete sich im Verlaufe einer akuten Osteomyelitis im Anschluß an eine akute Enteritis eine sero-fibrinöse Peritonitis aus. Durch die Laparotomie wurde sowohl die Diagnose gesichert, als auch eine vollständige Heilung herbeigeführt. Da sich alle anderen Möglichkeiten einer Ätiologie ausschließen ließen, nimmt Verf. an, daß die Infektion in diesem Falle vom Darms aus auf dem Wege der Lymphgefäße ohne Kontinuitätstrennung erfolgt sei.

**Blaniel** (Tübingen).

11) **L. Bornhaupt**. Zur Frühoperation der Appendicitis.

(v. Langenbeck's Archiv Bd. LXX. Hft. 2.)

Verf. veröffentlicht die Erfahrungen über Appendicitis, wie sie im Rigaer Stadtkrankenhaus gemacht wurden, wo man über eine Summe von 268 Fällen verfügt. Aus den zahlreichen einzelnen Beobachtungen sei nur einiges erwähnt. B. rät dringend, auch bei Intervall- und Frühoperationen, bei welchen der Inhalt des Wurmfortsatzes nicht ganz einwandfrei ist, mit einem Gazestreifen zu drainieren, da man auf diese Weise manchmal eine tödliche Peritonitis verhütet. Die Kotfisteln, welche sich nach Appendicitisanfällen bildeten, schlossen sich regelmäßig, wenn sie dem Stumpf des Wurmfortsatzes entsprachen. Die von anderen Teilen des Blinddarmes ausgehenden mußten dagegen operativ geschlossen werden. In

vier Fällen wurde nach Appendicitis mit chronischem Verlaufe ein Darmverschluss beobachtet, so daß eine Enteroanastomose angelegt werden mußte; in zwei Fällen kam jedoch die Hilfe zu spät. Einmal trat die Darmverengung 2 Jahre nach dem Anfall auf. Dreimal wurde bei Pat. eingegriffen, die an Aktinomykose des Wurmfortsatzes litten. Die Heilung geht in solchen Fällen gewöhnlich rasch vor sich, wenn die Möglichkeit vorhanden ist, die Wunde zu vernähen. Als eine gefährliche Komplikation traf man einige Male die Entwicklung eines Abszesses zwischen den Gekrösblättern. Die Behandlung der diffusen Peritonitis sieht Verf. auch heute noch als eine in ihren Erfolgen zweifelhafte an. Bezüglich der Therapie neigt er im ganzen der Frühoperation zu, zumal es eine Reihe von Fällen gibt, bei welchen nur die innerhalb der ersten 24 Stunden vorgenommene Operation die einzig mögliche rationelle Behandlung ist. Leider sind wir jedoch nicht imstande, das Krankheitsbild dieser Fälle präzise zu zeichnen. Abnorm hoher Puls und hohe Temperatur, intensive Schmerzen, schlechtes Aussehen, gespannter Leib und positiver Befund bei der Tastung des Bauches sind die Anzeichen einer schwer verlaufenden Perityphlitis, und diese Anzeichen verlangen die möglichst sofortige Operation. Unter günstigen Fällen soll man die Intervalloperation nach Ablauf von 4—5 Wochen vornehmen. **E. Siegel** (Frankfurt a. M.).

12) **Ballin.** Acute yellow atrophy of the liver as a sequela to appendectomy.

(Annals of surgery 1903. Nr. 3.)

4 Tage nach einer im akuten Anfälle vorgenommenen Resektion des Wurmfortsatzes traten bei einem Arbeiter die Anzeichen einer gelben Leberatrophie — Stupor, Erbrechen hämorrhagischer Massen, Krämpfe, Gelbfärbung der Haut, Gallenfarbstoffe sowie Leucin und Tyrosin im Urin, Fieber und Pulsbeschleunigung — auf. Der Fall endigte trotz der schweren Symptome mit Heilung.

Verf. konnte in der Literatur neun Fälle auffinden, in welchen dasselbe Leiden im Anschluß an Operationen beobachtet wurde; diese Fälle endigten sämtlich tödlich. Nach aus der Literatur gesammelten Ansichten glaubt B., daß die Ursache für die Erkrankung namentlich in der schädlichen Einwirkung des Chloroforms auf die Zellen der Leber zu suchen sei. Doch können nach ihm auch infektiöse Prozesse, wie sie nach Operationen am Netz und an den Därmen embolisch zuweilen eintreten, eine Rolle hierbei spielen. Begünstigt wird das Eintreten der Leberatrophie, wenn die Operierten Alkoholiker sind. Um das Eintreten des Leidens zu verhüten, sollen bei Trinkern und Leuten, welche an Leber- und chronischen Darmentzündungen leiden, nicht zu langdauernde Chloroformmarkosen angewandt, vielmehr soll nach einiger Zeit das Chloroform durch Äther ersetzt werden.

Den günstigen Heilungsverlauf schreibt B. in seinem Falle der Venaesektion mit nachfolgender Kochsalsinfusion in die Vene zu. Diuretika und Laxantien haben nach ihm diese Therapie unterstützt. **Herhold** (Altona).

13) **A. Cernezzi.** Sull' ernia dell' appendice vermiforme del cieco. Osservazioni cliniche ed anatomo-patologiche.

(Clinica chirurgica 1903.)

Verf. teilt drei Fälle von Hernien mit, bei denen der Wurmfortsatz den Bruchinhalt bildete. Zweimal war der Bruch angeboren. Stets fanden sich an der Appendix chronisch entzündliche Veränderungen, die an der Schleimhaut und Submukosa am stärksten hervortraten. C. empfiehlt daher bei der Operation, die Appendix prinzipiell mit zu entfernen. **A. Most** (Breslau).

14) **W. L. Keller.** An anastomosis ring.

(New York med. journ. 1903. Mai 2.)

Verf. hat einen Anastomosenring konstruiert, der vor dem Murphyring eine Reihe von Vorteilen zu bieten scheint; der Ring ist aus Aluminium gemacht und

besteht aus drei Teilen, die außen eine Hohlrinne tragen, um die Darmenden aufzunehmen und durch eine Feder die Serosa zusammenzuhalten. Die drei Teile werden durch Katgutfäden fest verbunden, um den Ring festzumachen. Bei der Anwendung wird ähnlich wie beim Murphyknopf eine durchgehende Catgutligatur in jedem Darmende gemacht und der Ring eingesteckt; sodann werden die beiden Catgutligaturen darüber fest angezogen. Keine weiteren Befestigungsnähte. Nach einigen Tagen zerfällt der Ring durch Auflösen der Catgutfäden in seine drei Bestandteile, welche als kleine Stückchen leicht mit dem Kote abgehen. Die unleugbaren Vorteile des neuen Ringes bestehen darin, daß eine Retention desselben ausgeschlossen ist, weil die sehr leichten kleinen Stücke bequem abgehen; anderseits ist die Lichtung hinreichend weit.

Ob die Verwendung in der Praxis von gutem Erfolge ist, muß dahingestellt sein, da Verf. weder von Versuchen an Tieren noch an Menschen spricht; immerhin erscheint die Konstruktion, die durch vier gute Holzschnitte erläutert wird, beachtenswert.  
Scheuer (Berlin).

### 15) W. J. Mayo (Rochester, Minnesota). Complications following gastroenterostomy.

(Annals of surgery 1902. August.)

Die interessante Arbeit beschäftigt sich mit den wichtigsten Komplikationen und Störungen, welche nach der Gastroenterostomie auftreten können.

Was zunächst das Material betrifft, auf welches sich die Beobachtungen stützen, so hat Verf. die Gastroenterostomie innerhalb der letzten zehn Jahre 98mal ausgeführt. Die Mortalität betrug bei bösartigen Geschwülsten 20%, bei gutartigen Erkrankungen 6%. Außerdem hat er bei seinen 14 Pylorektomien und Magenresektionen 9mal die Gastroenterostomie nach Verschuß des Magens und Duodenums angewandt, so daß er über 107 Gastroenterostomien mit einer Gesamtsterblichkeit von 9% verfügt.

Von den tödlichen Komplikationen behandelt M. zunächst die Erschöpfung, dann die Pneumonie und endlich die Ablösung der zur Anastomose verwandten Darmschlinge vom Magen.

Die drei Todesfälle, welche auf Erschöpfung zurückzuführen waren, betrafen Individuen mit hochgradiger Inanition und Kachexie. Diesen Pat. ging es bis zum vierten bis siebenten Tage gut, dann gingen sie an Entkräftung zugrunde. M. erklärt diese Erscheinung damit, daß Pat. mit hochgradiger Kachexie Nahrungsklystiere schlecht ertragen, und rät, bei ihnen sehr frühzeitig mit Ernährung durch den Mund zu beginnen. Zu diesen drei Fällen kommen noch zwei andere, welche unter allen Zeichen von Erschöpfung mit starkem Erbrechen zugrunde gingen. Bei beiden Pat. war die Gastroenterostomia anterior antecolica gemacht, und M. glaubt, daß bei dieser Methode häufig die Anastomose zu hoch über der großen Krümmung angelegt wird, um die Gefäße zu vermeiden. Hierdurch entsteht eine Tasche an der großen Krümmung, welche die Ursache zu größerer Ansammlung von Mageninhalt und nachfolgendem Erbrechen wird.

Was die Pneumonie betrifft, so erwähnt M. alle Theorien, welche im Laufe der Zeit über die Ursache derselben aufgestellt sind, ohne sich für eine derselben zu entscheiden. Um Schluckpneumonien vorzubeugen, rät er, in dem Moment, wo der Magen vorgezogen wird, Kopf und Brust zu heben, um ein etwaiges Hinauffließen des fast stets noch vorhandenen Mageninhaltes und nachfolgende Aspiration zu vermeiden.

Zweimal hat die Naht nicht gehalten, und zwar hat sie sich einmal am siebenten Tage von selbst gelöst bei einem Pat., welcher bereits freien Erguß im Bauch hatte. Beim zweiten Pat. riß die Naht der Anastomose auch am neunten Tage während eines epileptischen Anfalles. Beide Fälle zeigen, daß beim Menschen die Heilung der Anastomose nicht, wie es Chlumsky an Tieren gezeigt hat, in fünf Tagen erfolgt. Um den tödlichen Folgen einer Undichtigkeit der Naht vorzubeugen, rät M., aus dem Netz eine Art Schurzfell vor der Stelle der Anastomose zu bilden, indem man die beiden seitlichen Ränder vorn miteinander ver-



näht und die so gebildete Schürze etwas oberhalb der Anastomose am Magen aufhängt. Wenn man hierzu dünnen Katgut nimmt, so nimmt das Netz unter normalen Verhältnissen bald seine frühere Lage wieder ein, tritt aber eine Undichtigkeit an der Nahtstelle ein, so verlötet sich die Netzschürze sofort mit dieser Stelle und bildet somit einen Schutzwall gegen eine Infektion der ganzen Bauchhöhle.

M. wendet sich dann den Zirkulationsstörungen nach der Gastroenterostomie zu und kommt zu dem Schlusse, daß bei völligem oder fast völligem Verschlus des Pylorus die Entstehung eines Circulus vitiosus oder einer späteren Verengerung der Anastomose nicht zu befürchten ist. Wird indessen die Gastroenterostomie bei offenem Pylorus ausgeführt, muß zur Vermeidung von Zirkulationsstörungen und Spannbildung eine längere Jejunumschlinge verwandt und eventuell eine Enteroanastomose angeschlossen werden. **Seefisch (Berlin).**

16) **Boas.** Über einen Fall von operativ geheilter Colitis ulcerosa. (Deutsche med. Wochenschrift 1903. Nr. 11.)

Die 28jährige Pat. war seit 5 Jahren darmliegend. Der Beginn des Leidens war schleichend. 4—5 Stuhlgänge täglich, denen stets Blut und Eiter beigemischt waren. Die alimentäre Albumosurie fehlte. Die Charcot-Leyden'schen Kristalle wurden fast stets im Stuhl gefunden, dagegen keine Amöben oder Tuberkelbazillen. Da interne Mittel versagten, so kam die absolute Ruhigstellung durch temporäre Kolostomie in Betracht. Bei der Laparotomie zeigte sich der Dünndarm gesund, dagegen die Serosa des Colon verdickt. Von der Blinddarmfistel wurden täglich Spülungen mit Argentum, dann mit Jodlösungen sowohl zentrifugal wie zentrifugal vorgenommen. Besonders wirksam schienen die Jodlösungen zu sein. Noch 7 Monate nach der Operation konnte durch die Guajakprobe Blut, ferner Charcot-Leyden'sche Kristalle, dagegen kein Eiter im Stuhl nachgewiesen werden. Erst als ein Jahr nach Anlegung der Blinddarmfistel alle pathologischen Bestandteile aus dem Stuhl geschwunden waren, wurde die Schließung der Fistel vorgenommen. Vollkommene Heilung. **Borchard (Posen).**

17) **C. Porak et G. Durante.** Ulcération et perforation du colon transverse; péritonite limitée chez un enfant de dix jours. (Compt. rend. de la soc. d'obstétr. Paris T. IV. p. 247.)

Es handelte sich um eine umschriebene Ulzeration im Colon transversum (Sektion). Im übrigen Darmkanale waren Zeichen von Enteritis nicht vorhanden. Das Geschwür hatte scharfe Ränder. Die Verf. glauben, daß die Entstehung des Geschwürs durch eine Infektion auf dem Blutwege bedingt worden sei. Die Infektionsquelle konnten sie nicht finden. **Neck (Chemnitz).**

18) **Steinhauer.** Eine seltene Ursache von Darmstenose. (Deutsche med. Wochenschrift 1903. Nr. 23.)

Bei einem 9jährigen Knaben wurde das Bild einer Darmstenose mit Resistenz links unter dem Rippenbogen und Fiebererscheinungen bedingt durch ein Knäuel von Täniengliedern. Die Diagnose war auf partielle Intussuszeption gestellt. **Borchard (Posen).**

19) **D. Ackermann.** Über die Umstülpung des Proc. vermiformis und ihre Beziehung zur Intussuszeption. (Beiträge zur klin. Chirurgie Bd. XXXVII. Hft. 1 u. 2.)

Im Anschluß an die Beschreibung eines in der Rostocker chirurg. Klinik beobachteten Falles von Intussusceptio ileo-coecalis mit vollständiger Umstülpung des Wurmfortsatzes werden noch 11 Fälle aus der Literatur zusammengestellt, welche das nämliche Krankheitsbild zeigen. Verf. sieht in der Umstülpung des Wurmfortsatzes den primären Vorgang bei der Darminvagination und faßt dieselbe als ein weiteres veranlassendes Moment für die Intussusceptio ileo-coecalis auf. **Blauel (Tübingen).**

20) **Eltling.** Primary carcinoma of the vermiform appendix with a report of three cases.

(Annals of surgery 1903. Nr. 4. p. 549.)

Verf. hat mit großem Fleiße die Literatur auf die veröffentlichten Fälle von primärem Karzinom des Wurmfortsatzes durchgesehen und 40 Fällen gefunden; aber nur bei 20 Fällen ließ sich mit einiger Sicherheit annehmen, daß das Karzinom primär war. E. führt dann drei von ihm selbst beobachtete Fälle von primärem Krebs des Wurmfortsatzes an. Im Fall 1 wurde die Erkrankung als zufälliger Befund bei der Autopsie gefunden, und handelte es sich, wie die mikroskopische Untersuchung ergab, um ein kolloides Adenokarzinom. Das zweite Karzinom zeigte alveolären Bau und wurde am Wurmfortsatz gefunden, als derselbe gelegentlich einer Ovarioperation mit entfernt wurde. Im Fall 3 wurde die Operation ausgeführt wegen einer in der rechten Darmbeingrube liegenden Geschwulst. Es mußte der Blinddarm mit dem Wurmfortsatz und ein Teil des Dünndarmes entfernt werden. Die karzinomatösen Veränderungen waren am ältesten am Wurmfortsatz, und wurde daraus geschlossen, daß hier der Prozeß primär begonnen habe. Es handelte sich wiederum um ein alveoläres Kolloidkarzinom. Am Schluß der Arbeit faßt Verf. seine Ansichten in folgenden Punkten zusammen:

- 1) Primäres Karzinom des Wurmfortsatzes ist nicht so selten als gewöhnlich angenommen wird.
- 2) Jeder bei einer Operation oder Autopsie entfernte Wurmfortsatz sollte mikroskopisch genau untersucht werden.
- 3) Es besteht eine ätiologische Beziehung zwischen chronischer Appendicitis — namentlich der obliterierenden — und primärem Karzinom des Wurmfortsatzes.
- 4) Das Primärkarzinom des Wurmfortsatzes zeigt Neigung, sich in frühem Lebensalter zu entwickeln.
- 5) Das Primärkarzinom hat keine Neigung zu Metastasenbildung.
- 6) Die Symptome des Primärkarzinoms sind die der chronischen Appendicitis, daher ist die Diagnose meistens unmöglich.
- 7) Die Behandlung ist die Exstirpation.

**Herhold** (Altona).

21) **A. Schachner** (Louisville, Kentucky). Report of five cases of laparotomy for intestinal obstruction.

(Annals of surgery 1902. August.)

Verf. berichtet über fünf Fälle von Darmverschluß, welche er in den letzten 1¼ Jahren operiert hat.

Fall I. Tuberkulöse Strikturen des Blind- und Dünndarmes. Enteroanastomose zwischen Ileum und Colon descendens und Resektion zweier nahe beieinander liegender Strikturen des Ileum. Zunächst Heilung, dann Tod nach drei Monaten an allgemeiner Tuberkulose.

Fall II. Intussuszeption des stark verdickten unteren Ileum in das Coecum. Lösung der Invagination, Inzision des Ileum und Vernähung der Inzision durch **Lembert'sche Nähte**. Heilung.

Fall III. Verschluß durch ein adhärentes **Meckel'sches Divertikel**. Laparotomie, Lösung der Strangulation und Verschluß des Divertikels durch **Längsfaltung** und Naht. Heilung.

Fall IV. Mehrere Intussuszeptionen verursacht durch **Ascaris lumbricoides**. Laparotomie, Lösung der Invaginationen und Entfernung eines Askariden. Anfangs Besserung, dann Wiederkehr der Erscheinungen und Tod am Beginn des dritten Tages.

Fall V. Ileus, anscheinend veranlaßt durch eine innere Hernie. Bei der Operation wurde die Ursache nicht genau festgestellt, der Darmverschluß jedoch beseitigt. Heilung.

S. spricht sich zugunsten der einzeitigen Operation in jedem Falle von Ileus aus.

**Seefisch** (Berlin).

22) G. Ward. Intestinal resection and end to end anastomosis with the O'Hara forceps in a case of tuboovarian abscess with appendicitis; recovery.

(New York med. journ. 1903. März 28.)

Verf. schildert einen Fall von Tuboovarialabszeß, bei dem drei Jahre eine Fistel über dem rechten Ligamentum Poupartii bestanden hatte. Bei der Operation fand sich eine totale Verwachsung mehrerer Darmschlingen, welche reseziert werden mußten. Verf. benutzte dazu mit gutem Erfolg das O'Hara'sche Instrument (ref. d. Zentralbl. 1901 p. 876). O'Hara selbst hat inzwischen vier Fälle mit seiner Zange operiert, worunter einer tödlich endete. Als Hauptvorzüge der Zange rühmt W., daß es im Gegensatz zum Murphyknopf für jede Darmlichtung paßt, daß es an dem geschlossenen Darm angelegt wird und keine Manipulationen an den Därmen nötig sind, somit die Asepsis gewährt wird.

Scheuer (Berlin).

23) Göschel. Die mehrzeitige Resektion des Dickdarmes.

(Beiträge zur klin. Chirurgie Bd. XXXVII. Hft. 1 u. 2.)

In vier Fällen von Dickdarmerkrankung — Blinddarmkarzinom, Karzinom des Colon descendens, das Colon descendens stenosierender chronischer hämorrhagischer Infarkt und mit dem Blinddarm und dem Wurmfortsatz verwachsene Adnexitis — wandte Verf. die mehrzeitige Methode der Resektion nach v. Mikulicz an. Die mit derselben gemachten Erfahrungen waren recht gute. Nach Abtragung des Darmes bewährte sich die Verwendung des permanenten Bades in hohem Maße, da die Pat. vollständig von Kotekzem verschont und bei gutem Allgemeinzustand blieben. Für die Anastomosenbildung von Dünndarm zu Dünndarm oder Dünndarm zu Dickdarm möchte Verf. die Krause'sche Anastomosenquetsche empfehlen. Nach Herstellung einer breiten Anastomose vermeidet Verf. eine Eröffnung der Bauchhöhle, indem er den Darm nur soweit von der Bauchwand ablöst, daß eine doppelreihige Naht zur Schließung des Darmes sich anlegen läßt. Der Defekt in der Bauchwand wird dann durch einen Brückenlappen gedeckt.

Blauel (Tübingen).

24) Dunn. Intestinal resection. Report of 16 cases.

(Journ. of the amer. med. assoc. 1903. Mai 30.)

Überblick über die vom Verf. in den letzten sechs Jahren ausgeführten Darmresektionen. Dabei wurde 9mal der Murphyknopf (drei Todesfälle), 7mal die Naht angewandt (ein Todesfall). Die Schlußfolgerungen lauten: 1) Naht ist das unentbehrlichste, überall anwendbare Verfahren zur Darmvereinigung. 2) Murphyknopf ist nur in wenigen Fällen der Naht vorzuziehen, sonst ihr im allgemeinen unterlegen. Beim Dickdarm ist seine Verwendung so gut wie ausgeschlossen. 3) Die Connell'sche Naht ist die einfachste und sicherste. 4) Die einfachsten Mittel und Verfahren sind die besten.

Trapp (Bückerburg).

25) Snively. Fistula between the gall bladder and the stomach.

(Journ. of the amer. med. assoc. 1903. April 11.)

Mitteilung eines Falles dieser seltenen Fistelbildung. Die 53jährige Frau litt seit 12 Jahren an Gallensteinensymptomen. Am 1. Januar 1900 wurden 97 Gallensteine nach einer schweren Kolik entleert, außerdem einige Stunden nachher ein sehr großer, der sich dadurch besonders bemerkbar macht, daß er im Mastdarme stecken blieb und mit Zange entfernt werden mußte. In der Folgezeit traten eigenartige Erscheinungen auf: Ructus, welche Galle aus dem Magen mitbrachten, Schmerzpunkt in der Pylorusgegend, dauernde Verstopfung, starker Magenschmerz bei Nahrungsaufnahme. Bei der Operation am 29. Mai 1900 fand sich die Gallenblase ausgedehnt mit Magen und Nachbarorganen verwachsen; nach Lösung derselben gingen die Wände beider Organe breit ineinander über, und es bestand eine wohlausgebildete Fistel von etwa 1 cm Durchmesser. Magennaht, Entfernung zweier Cysticussteine, Drainage der Gallenblase. Heilung der Gallenblasenfistel,

erhebliche Besserung des Allgemeinbefindens; einmal fand in der Narbe ein Durchbruch serös-galliger Flüssigkeit, später Ausdehnung der Gallenblase wahrscheinlich infolge Gallengangentzündung statt; die zurückgehaltene Galle wurde auf natürlichem Wege entleert, vollkommene Genesung. Die Magen-Gallenblasenfistel wurde auf Grund der oben erwähnten Symptome diagnostiziert. 4 Fälle konnte Verf. in der Literatur auffinden.

Trapp (Bückerburg).

26) J. Erdmann. The treatment of some of the surgical complications in typhoid fever.

(New York med. journ. 1903. April 18.)

Leberabszeß und subphrenischer Abszeß treten sehr selten im Verlaufe des Typhus auf; eine vorherige sichere Unterscheidung beider ist nach Ansicht E.'s unmöglich. Liegt der Abszeß vor oder an den Rippen, so ist Laparotomie indiziert, liegt er dagegen hinter den Rippen, so muß der subpleurale, transpleurale oder diaphragmatische Weg eingeschlagen werden.

Auch Perforation der Gallenblase bei Typhus ist ein sehr seltenes Ereignis; Verf. kann den bekannten 33 Fällen einen neuen anfügen; es handelte sich um eine 46jährige Pat. in der 5. Typhuswoche, bei der plötzlich heftige Leibscherzen, Temperatursteigerung auf 102° F, Puls von 120 und starke Allgemeinstörungen aufgetreten waren. 12 Stunden später wurde in der Annahme einer Darmp perforation laparotomiert: es fand sich reichlich Galle im Bauch infolge einer Perforation der Gallenblase. Cholecystektomie. Heilung. In der Gallenblase fanden sich zwei unbedeutende Steinen, dagegen massenhafte Ulserationen vor, von denen eine einen Durchbruch verursacht hatte.

Cholezystitis dagegen ist eine relativ häufige Nebenerscheinung. Verf. bringt einen Fall, bei dem eine Cholezystostomie Heilung brachte; er steht sonst auf dem Standpunkte, eine Ektomie ohne Drainage zu machen.

Darmp perforationen sind ein häufiges Ereignis; bei ihnen ist schnellstes Eingreifen indiziert, auch wenn der Allgemeinzustand schlecht ist.

Scheuer (Berlin).

27) Sheldon. Abscesses of the liver following typhoid fever.

(Amer. journ. of the med. sciences 1903. April.)

S. berichtet über einen seltenen Fall von multiplen Leberabszessen nach Typhus. Eröffnung und Drainage von fünf abgegrenzten Abszessen von einem Schnitte unterhalb des rechten Rippenbogens bewirkte zunächst Besserung; nach 2 Wochen abermals Schmerzen in der Lebergegend, Schüttelfröste, Resektion der rechten neunten Rippe in der hinteren Axillarlinie, Eröffnung eines ausgedehnten Empyems. — Die Autopsie ergab einen großen Pleuraabszeß, welcher durch eine Öffnung im Zwerchfell mit einer Abszeßhöhle im rechten Leberlappen in Verbindung stand, außerdem zahlreiche kleinere Leberabszesse, welche alle mit Pfortaderästen kommunizierten.

Übersicht der Literatur, welche nur 12 Fälle enthält. Die direkte Beziehung der Leberabszesse zum Typhusbazillus konnte bisher nicht nachgewiesen werden; wahrscheinlich bildet meist das Bakterium coli die Ursache. Die Infektion erfolgt am häufigsten auf dem Wege der Pfortader, seltener der Leberarterie, in einem Falle von den Gallengängen aus. Bei eitriger Pylephlebitis fehlen Abszesse in anderen Organen.

Die klinischen Symptome sind Schmerzen, Schüttelfröste, Fieber, Druckempfindlichkeit und Anschwellung der Leber. Die ersten Symptome treten durchschnittlich am 25. Tage nach Ablauf des Typhus auf. Die Prognose ist stets schlecht, die Therapie chirurgisch.

Bender (Leipzig).

Originalmittellungen, Monographien und Separatabdrücke wolle man an Prof. E. Richter in Breslau (Kaiser Wilhelmstraße 116), oder an die Verlags-handlung Breitkopf & Härtel, einsenden.

# Zentralblatt für C H I R U R G I E

herausgegeben

von

**E. von Bergmann, F. König, E. Richter,**  
in Berlin, in Berlin, in Breslau.

Dreißigster Jahrgang.

Wöchentlich eine Nummer. Preis des Jahrganges 20 Mark, bei halbjähriger Vorauszahlung. Zu beziehen durch alle Buchhandlungen und Postanstalten.

Nr. 33.

Sonnabend, den 15. August.

1903.

**Inhalt:** I. L. Wullstein, Eine neue Operationsmethode des Caput obstipum. — II. P. A. Müller, Abänderung der Borelius'schen Modifikation der Maydl'schen Operationsmethode bei kongenitaler Blasenektomie.

- 1) **Chlumsky**, Einrichtung einer chirurgischen Klinik. — 2) **Holzknrecht**, Röntgenverbrennungen. — 3) **Weidenfeld**, Verbrennungen. — 4) **Moltrecht**, Ekchondrosen der Luftröhre. — 5) **Busalla**, Erschwertes Decanulment. — 6) **Karewski** und **Meyer**, Pleuraverwachsungen. — 7) **Wagener**, Freilegung des Herzens. — 8) **Purpura**, Unterbindung der Hohlvene. — 9) **v. Frisch** und **Zuckerkindl**, 10) **Casper**, Urologie. — 11) **Wenzel**, Cystostomose. — 12) **Enderlen** und **Walbaum**, Harnleitereinpflanzung in den Darm. — 13) **Zondek**, Topographie der Niere.
- 14) Orthopädenkongreß. (Schluß.) — 15) **Payr**, Instrument zur Führung der Drahtsäge. — 16) **Maass**, Poliklinischer Bericht. — 17) **Schmid**, Fälle aus der Praxis. — 18) **Müller**, 19) **Römheld**, Verletzungsfolgen. — 20) **Harisson** und **Wills**, Lichtbehandlung von Lupus und Ulcus rodens. — 21) **Senn**, Röntgenstrahlen gegen Pseudoleukämie. — 22) **Hammond**, Lähmung des N. facialis. — 23) **Cushing**, 24) **Körte**, Nervenpflanzung. — 25) **Terrile** und **Rolando**, Sympathektomie. — 26) **Blau**, Retropharyngealabszeß. — 27) **Spiller**, **Musser** und **Martin**, 28) **Israel**, Geschwülste im Wirbelkanal. — 29) **Fredet** und **Chevassu**, Halszysten. — 30) **Prjanischnikow**, 31) **Werner**, Aneurysmen der Carotis. — 32) **Tschish**, Naht der V. jug. int. — 33) **Sippel**, Kehlkopfstenosen. — 34) **Geraud** und **Mignot**, Echinokokkus der Rippen. — 35) **Schley**, Brustdrüsentuberkulose. — 36) **Druelle** und **Nicolau**, Gangrän der äußeren Geschlechtsstelle. — 37) **Elbogen**, Ersatz der Penishaut. — 38) **Vogel**, 39) **Wainwright**, Prostataktomie. — 40) **Pomara**, Blasenbruch. — 41) **Krüger**, Litholapaxie. —

I.

## Eine neue Operationsmethode des Caput obstipum.

Von

Privatdozent Dr. L. Wullstein,

Assistenzarzt an der königl. chirurgischen Universitätsklinik zu Halle a. S.

Im Laufe der letzten Jahrzehnte sind verschiedene Behandlungsarten für das Caput obstipum empfohlen worden, von denen besonders erwähnt zu werden verdienen die von Stromeyer angegebene subkutane Tenotomie, die nach v. Volkmann ausgeführte offene Durchschneidung und schließlich die von v. Mikulicz emp-

fohlene totale resp. partielle Exstirpation des kontrakten M. sternocleidomastoideus. Mit allen diesen Verfahren, ja sogar auch mit dem von Lorenz neuerdings wieder stark befürworteten modellierenden Redressement und Massage kann man vorzügliche Resultate erreichen.

Doch so gut diese Resultate auch sind, sie alle können nicht nur, sondern müssen mit Notwendigkeit zu Rezidiven führen, wenn nicht monatelang eine orthopädische Nachbehandlung folgt, und zwar in allen jenen Fällen, wo außer dem Caput obstipum, um mit Lorenz zu reden, ein Collum obstipum vorhanden ist, d. h. in allen den Fällen, in denen die Muskelkontraktur bereits irgendwie nennenswerte Deformierungen der Halswirbel und ihrer Zwischenwirbelscheiben herbeigeführt hat. Darin liegt aber auch die volle Erklärung für den scheinbaren Widerspruch, den man in den verschiedenen Publikationen über das eine oder andere Verfahren in den direkt entgegengesetzten Angaben verzeichnen kann, daß man in wenigen Fällen sogar ohne orthopädische Nachbehandlung günstige Resultate erzielen konnte, und andererseits wieder, daß eine längere, energische, überaus gründliche Nachbehandlung absolut notwendig ist, wenn anders man nicht Rezidive erleben will.

Das Zustandekommen der Rezidive in schweren Fällen mit Collum obstipum ist leicht erklärlich; sie sind die unvermeidliche Folge der allbekanntesten anatomischen Veränderungen, sie müssen mit absoluter Notwendigkeit immer dann eintreten, wenn derartige Fälle nicht so lange orthopädisch nachbehandelt werden, bis unter dem ständigen Redressement durch orthopädische Apparate oder sonstige orthopädische Maßnahmen eine anatomische Umbildung der Wirbel und Zwischenwirbelscheiben stattgefunden hat. Will man daher in schwereren Fällen die orthopädische Nachbehandlung vermeiden, so muß man an Stelle der redressierenden Kraft der orthopädischen Apparate eine andere Kraft setzen, die als Ersatz für dieselbe eintritt. Diese andere Kraft aber, welche das Caput obstipum und das Collum obstipum nach Durchschneidung resp. partieller Exstirpation des kontrakten Muskels und nach damit möglich gewordener Mobilisierung der Halswirbelgelenke in Mittelstellung resp. in Hyperkorrektion überführen kann, das ist der Antagonist des kontrakten M. sternocleidomastoideus.

Dieser Antagonist aber des einen M. sternocleidomastoideus ist der andere. Und es fragt sich nun: Ist dieser andere, abnorm verlängerte M. sternocleidomastoideus imstande, diese Kraftleistung zu übernehmen?

In leichten Fällen, wo die Längendifferenz zwischen dem kontrakten und dem gedehnten Muskel nur eine minimale war, vielleicht nur ca. 2 cm betrug, wird derselbe ohne weiteres imstande sein, sich so weit zu kontrahieren, daß er die pathologische Kopfhaltung aufheben kann. Diese Kontraktionsfähigkeit kann durch wochenlange Massage und gymnastische Übungen etwas erhöht

werden, aber bald gibt es eine Grenze, über die hinaus sie nicht mehr gesteigert werden kann.

In allen schweren Fällen aber, wo eine große Längendifferenz zwischen den beiden Mm. sternocleidomastoidei bestand, ist der gedehnte Muskel niemals imstande, sich so weit zu kontrahieren, daß er die Korrektur des Collum obstipum bewirken kann. In diesen Fällen muß der gedehnte Muskel eben sich in der nach der Operation durch die mechanischen Apparate für Monate gegebenen Hyperkorrektionsstellung so weit wieder verkürzen und schrumpfen, daß er nun, nachdem die Überdehnung beseitigt ist, aus dieser normalen Länge heraus die zur Korrektur des Collum obstipum notwendige Kontraktionsfähigkeit entwickeln kann.

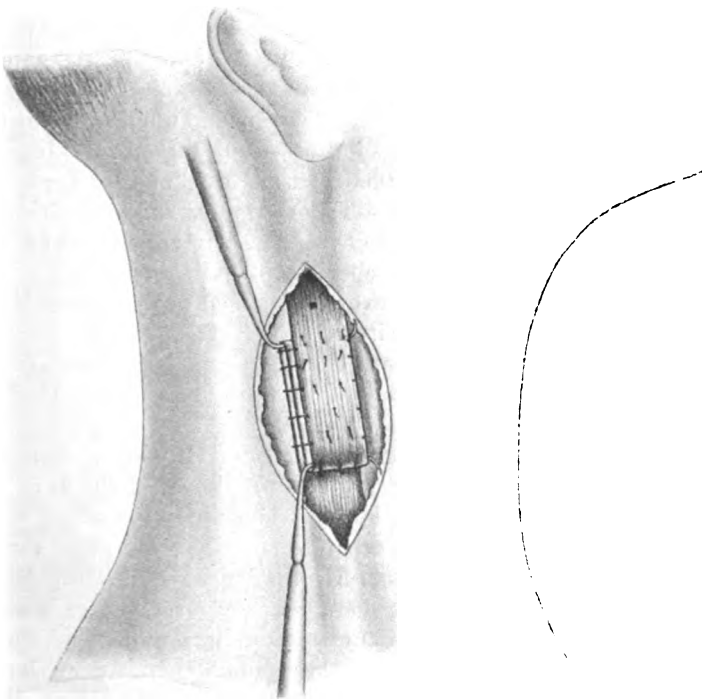


Fig. 1.

Sollen nun nach diesen Überlegungen die schweren Fälle bezüglich der Nachbehandlung den leichten gleichgestellt werden, so muß bei denselben eine Operationsmethode in Anwendung kommen, bei welcher durch Durchschneidung resp. partielle Exstirpation des kontrakten M. sternocleidomastoideus das Caput obstipum behoben wird, die Beseitigung des Collum obstipum aber, welche sonst der orthopädischen Nachbehandlung anheimfällt, durch Verkürzung des gedehnten M. sternocleidomastoideus herbeigeführt wird.

Wenn somit die Berechtigung der genannten Operationsmethode nachgewiesen ist, so bleiben drei Fragen zu beantworten:

- 1) Wieviel soll diese Verkürzung betragen?
- 2) In welchem Teile des Muskels soll die Verkürzung vorgenommen werden?
- 3) Wie kann trotz der Verkürzung die Kontraktionsfähigkeit des Muskels in allen seinen Teilen erhalten werden?

Der Grad der Verkürzung des Muskels muß selbstverständlich sich richten nach der vorhandenen Längendifferenz. Sie wird ungefähr 4—8 cm betragen.

Für die Verkürzung selbst aber kann nur der Teil des Muskels in Betracht kommen, der oberhalb seines geteilten Verlaufes und unterhalb der Eintrittsstelle des Nervus accessorius gelegen ist.

Was nun die dritte Frage anbetrifft, so können wir eine einfache Resektion des Muskels nicht wohl vornehmen, da wir sonst die untere Partie desselben ihrer Innervation berauben und ihr damit nur den Charakter eines nicht kontraktionsfähigen Bindegewebsstreifens geben würden. Soll dem ganzen Muskel die Innervation gewahrt bleiben, so darf er trotz der Verkürzung keine Kontinuitätstrennung erfahren. Ich habe daher in den letzten der sechs bisher von mir nach dieser Methode operierten Fälle das auf der Abbildung 1 illustrierte Verfahren bevorzugt, wobei der isolierte Muskel, wie aus der Abbildung ohne weiteres hervorgeht, an der Stelle der Verkürzung in eine Schlinge gelegt und durch Nähte an den vier Rändern und in dem mittleren Teile der Schlinge in seiner dreifachen Lage vereinigt wird.

So ist trotz der Verkürzung, die für die Erhaltung der Innervation notwendige Kontinuität gewahrt und damit auch der untere Teil des Muskels voll und ganz kontraktionsfähig.

Wenn die Pat. aus dem Verbands, in dem sie sich zur Entspannung und damit zur besseren Heilung des verkürzten Muskels in stark überkorrigierter Stellung befinden, herausgenommen werden, so scheuen sie selbstverständlich zuerst jede Bewegung und Zerrung an dem verkürzten Muskel; aber bald schon gehen sie zu leichten Bewegungen über, die von Tag zu Tag und von Woche zu Woche ohne unser Zutun bald vollständig frei werden. So ist denn tatsächlich die Behandlung nach Abnahme des Verbandes, der durchschnittlich 20 Tage liegen bleibt, völlig beendet, und die Resultate werden an den beiden Aufnahmen, von denen Abbildung 2 vor der Behandlung und Abbildung 3 20 Tage nach Abnahme des Verbandes angefertigt ist, demonstriert.

Dieser Operationsmethode könnte man es zum Nachteil anrechnen, daß zwei Hautnarben bei ihr gesetzt werden; aber wenn man nun auch zwei Schnitte anlegen muß, so kann meiner Ansicht nach der Entschluß zu dem zweiten Schnitt nicht annähernd so schwer sein, wie der Entschluß zu dem ersten Schnitt sein mußte



bei der allgemeinen Annahme der offenen Durchschneidung nach v. Volkmann.

Deshalb gebe ich mich der Hoffnung hin, daß diese Methode in schweren und veralteten Fällen, vielleicht gerade auch bei Rezidiven Nachahmung findet, und daß diejenigen, die früher bereit-

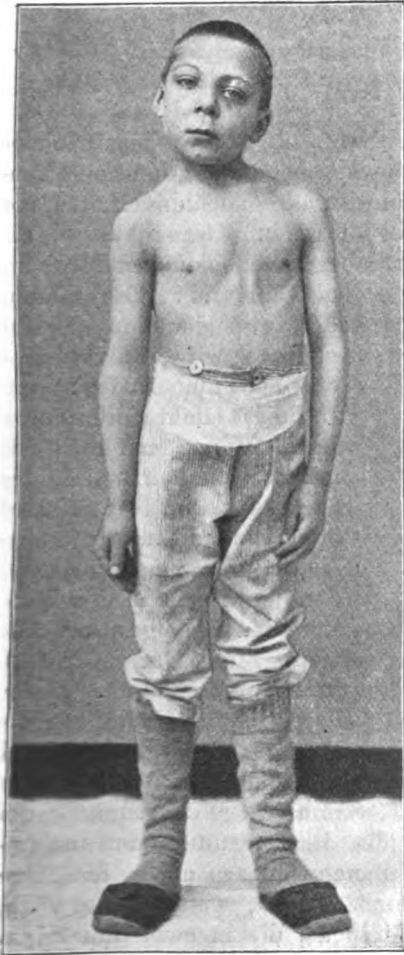

Fig. 2.

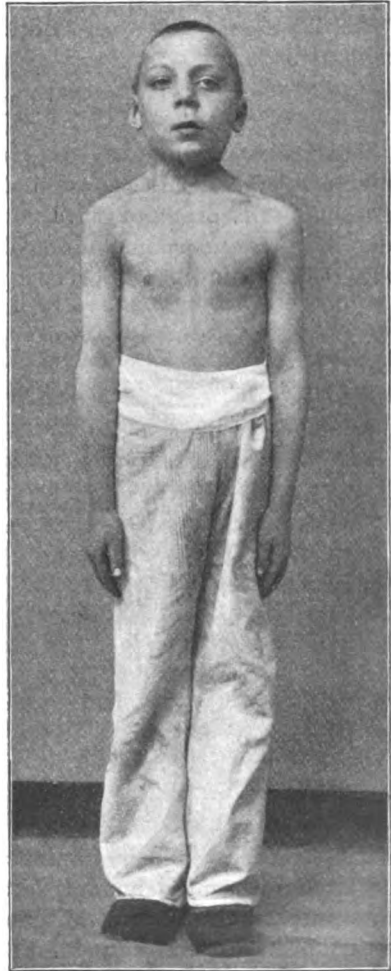


Fig. 3.

willig den ersten Schritt zur offenen Durchschneidung mitmachen, sich nun auch zu dem weiteren Sprung, zur Etablierung der zweiten Narbe, nicht allzuschweren Herzens entschließen werden, wenn anders sie dabei die weitere Behandlung erleichtern und die Resultate sichern.

## II.

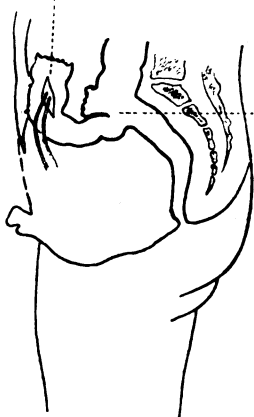
## Abänderung der Borelius'schen Modifikation der Maydl'schen Operationsmethode bei kongenitaler Blasenektopie,

Von

Dr. P. A. Müller in Dresden.

Durch die von J. Borelius in Nr. 29 d. Blattes beschriebene und ausgeführte Modifikation der Maydl'schen Operation bei kongenitaler Blasenspalte wird sicher ein großer Teil des Kotes von der Implantationsstelle der Blase in die Flexur ferngehalten, ein mehr oder minder großer Teil passiert aber auch bei dieser Methode

Ausgeschalteter, an der vorderen  
Bauchwand fixierter Flexurteil mit  
implantiertem Blasengrund



Entero-  
anastomose

die Ureteren. Die Gefahr der aufsteigenden Pyelonephrose wird zwar vermindert aber nicht aufgehoben. Um diese Gefahr noch mehr zu beseitigen, möchte ich mir in weiterem Ausbau des Gedankens von Berglund erlauben, an Stelle der einfachen Darmanastomose in der Wurzelgend der Flex. sigmoid. für geeignete Fälle die partielle Darmausschaltung vorzuschlagen. Hierdurch wird die Infektion der Ureteren durch Fäces noch um ein bedeutendes vermindert. Fixiert man noch

nach möglichst hoher Implantation des Blasengrundes den ausgeschalteten Darmteil an der vorderen Bauchwand, so dürfte die Uretereninfektion auf ein Minimum herabgedrückt, wenn nicht völlig aufgehoben werden können. Diese Methode, die in gewissem Sinne analoge Verhältnisse, wie die von Gersuny angegebenen schafft, scheint in technischer Beziehung wesentlich leichter und daher weniger gefährlich wie diese. Die kleine Skizze dürfte die Verhältnisse am besten veranschaulichen.

## 1) V. Chlumsky. Über Bau und innere Einrichtung einer chirurgischen Klinik.

(Deutsche Zeitschrift für Chirurgie Bd. LXVIII. p. 412.)

Das vom Verf. gegebene Projekt interessiert durch Zusammenstellung aller für solche Institute wünschenswerten Eigenschaften, wobei sehr viel praktisch Brauchbares notiert ist, wie es der Verf. teils auf seinen Reisen hier und dort gesehen hat, teils nach eigenem Ermessen vorschlägt; andererseits scheinen dem Ref. C.'s Wünsche doch etwas ins Ideologische zu streifen. Die Klinik ist etwa für 100 ständige Kranke gedacht, die in drei ganz gesonderten zweistöckigen Abteilungshäusern — für septische Fälle, nicht ganz reine Wunden und ganz reine Wunden — untergebracht werden sollen. Jedes dieser Abteilungshäuser soll ein eigenes Operationszimmer erhalten, ein solches außerdem noch die im Hauptgebäude untergebrachte Ambulanz! Der Vorschlag, eigene Verbandzimmer einzurichten, nur elektrisches Licht anzuwenden, die Heizung zentral durch Dampfleitung einzurichten, ferner besonders der Plan, für das Anstaltspersonal, das häufig in unhygienischen Keller- und Dachbodenkammern untergebracht wird, ein separates Wohngebäude zu konstruieren, können nur gebilligt werden, ebenso wie weiterhin technische Detailvorschläge, betreffend Wandanstrich, Fußbodeneinrichtung, Wasserleitung usw. Dagegen wird man über die Zweckmäßigkeit der von C. gewünschten Ventilation mittels Maschinen für Luftzu- und -Abfuhr sehr abweichender Meinung sein können und den Wunsch, die Zimmerwände durch Malereien, die aber nicht tragische Szenen und traurige Geschichten, sondern eher ermutigende Begebnisse, z. B. aus dem Leben bekannter Nationalheroen u. dgl. darstellen sollen, nicht ganz ernst zu nehmen brauchen. Auch der Anschauung, daß die Orthopädie nicht mehr in eine chirurgische Klinik gehört, sondern in ein eigenes Institut, wird nicht allseitig beigetreten werden. Bei alledem ist C.'s Klinikplan interessant und als anregende Lektüre empfehlenswert.

Meinhard Schmidt (Cuxhaven).

## 2) Holzknecht. Die forensische Beurteilung der sogenannten Röntgenverbrennungen.

(Fortschritte auf dem Gebiete der Röntgenstrahlen Bd. VI. Hft. 3 u. 4.)

Wirklich kompetente Fachleute für die forensische Beurteilung der Röntgenverbrennung gibt es nur wenige, und sehr viele der gerichtlichen Sachverständigen werden, wenn sie sich in einem diesbezüglichen Prozeß äußern sollten, ein unbehagliches Gefühl ihrer eigenen Unsicherheit auf diesem Gebiete nicht losgeworden sein. Zum Teil liegt dies wohl darin, daß derartige gerichtliche Nachspiele von Röntgenverbrennungen immerhin relativ selten sind, somit

für den Einzelnen die Erfahrung fehlt; zum Teil kommt es daher, daß unter den Forschern immer noch zwei getrennte Parteien über die Ursachen der Röntgenverbrennung bestehen. Die einen schreiben die Röntgenreaktion den Röntgenstrahlen zu, die anderen den übrigen Erscheinungen an der Röntgenröhre, vor allem den stillen Entladungen (Elektrodynamik); der theoretische Standpunkt ist für die therapeutischen Maßnahmen maßgebend. Kienböck hat schon im Jahre 1900 (Wiener med. Presse Nr. 19 ff.) bewiesen, daß die elektrodynamische Theorie nicht richtig ist.

Huldigt man nun der falschen von den beiden Auffassungen, so braucht man nicht nur länger zur Erzielung des genügenden Effektes — was der geringste Nachteil wäre —, sondern man wird zahlreiche Über- und Unterdosierungen vornehmen. Wenn man z. B. Anhänger der elektrodynamischen Theorie ist, die elektrischen Entladungen für das wirksame Agens hält und gerade mit einer Röhre arbeitet, welche viel Röntgenlicht und wenig elektrische Entladung gibt, so wird, wenn nach gewisser Zeit die elektrischen Entladungen genügend gegeben zu sein scheinen, die überwiegende Menge der Röntgenstrahlen schon so groß sein, daß, falls sie das wirksame Agens sind, schon eine bedeutende Überdosierung vorliegt.

Aber nicht nur für die Dosierung, sondern auch für die Wahl der Schutzmaßregeln für die umgebende Haut ist der theoretische Standpunkt von großer Bedeutung; die Schutzmaßregeln für die elektrischen Entladungen sind zumeist ein schlechter Schutz gegen das Röntgenlicht und umgekehrt.

Eine falsche theoretische Ansicht, welche immerhin noch einige Anhänger zählt, erscheint aber zweifellos als Milderungsgrund gegenüber bloßer Achtlosigkeit bei richtiger Einsicht.

Für den Richter ist die wichtigste Frage, welches die direkte, die letzte Ursache der Schädigung war, und ob der Arzt es in der Hand hatte, sie zu vermeiden.

Die Röntgenstrahlung wird zum größten Teil in der Eintrittsstelle aufgefangen und absorbiert; sie setzt sich ähnlich dem Licht in chemische Energie um, diese setzt chemische Veränderungen in den Gewebszellen, welche dadurch erkranken (Nekrobiose). Ist diese und die Menge ihrer Zersetzungsprodukte bis zu einer gewissen Höhe gediehen, so ruft sie eine reaktive Entzündung hervor, d. h. es liegt zwischen Bestrahlung und Reaktion eine gewisse Latenzzeit (ca. 14 Tage), und mit dieser muß der Röntgentherapeut rechnen.

Drei Grade der Röntgenreaktion werden unterschieden:

1) Rötung und Haarausfall, 2) nässende Exkoration mit nachfolgender Überhäutung, 3) Mortifikation, Geschwür mit Ausgang in Narbenbildung.

Die beiden ersten sind bei gewissen Krankheiten der Haut indiziert, der dritte Grad ist eine zwecklose Schädigung (außer wenn letztere direkt beabsichtigt wird, wie bei bösartigen Neubildungen).

Welcher von den ersten beiden Graden anzuwenden ist, darüber

bestehen noch verschiedene Ansichten; bei beiden Graden wird es aber selten zu gerichtlichen Nachspielen kommen. Wenn es sich um die dritte Stufe der Reaktion handelt, und wenn festgestellt ist, daß wirklich eine Schädigung entstanden ist, wird der Richter die Frage stellen, ob sie vermeidlich war oder nicht. Diese Frage löst sich in zwei andere auf: 1) von welchem Faktor hängt die erst später auftretende Reaktion ab, 2) hat der Radiologe diese Faktoren in der Hand oder nicht. Kienböck hat diese Fragen entschieden, indem er sagt, die Höhe der Reaktion hängt ab 1) von der absorbierten Menge des Röntgenlichtes, 2) von dem Alter des Individuums, 3) von der Körperstelle (Gesicht, Kopf, Beugeseiten, Streckseiten verschieden), während er bestreitet, daß eminente individuelle Differenzen (Idiosynkrasie) bestehen, und nur zugibt, daß vielleicht kleine individuelle Unterschiede vorkommen. Seine Angaben fanden durchweg Bestätigung und Zustimmung. Die letzten beiden der angeführten Faktoren sind uns völlig zugänglich, sie sind von therapeutischer Bedeutung, werden aber selten zu gerichtlichen Konflikten führen. Um die Menge des absorbierten Röntgenlichtes zu bemessen, sind verschiedene Methoden angegeben; die einfachste erscheint dem Ref. die mit dem Chromoradiometer von H. Diese Methoden müssen sich aber noch in weiteren Kreisen einführen. Die vorkommenden Schädigungen sind auf absolute Überdosierungen mit Röntgenlicht zurückzuführen; somit ist uns der Weg zur Verhütung von Schädigungen gegeben.

Diesen klaren theoretischen Auseinandersetzungen läßt H. gewissermaßen zur Illustration des Gesagten einige typische Fälle von gerichtlich ausgetragenen Röntgenverbrennungen folgen. Jedem einzelnen Falle fügt er eine Epikrise bei. Seine außerordentlich wichtige Arbeit dürfte die Grundlage für die Beurteilung in allen zukünftigen derartigen Prozessen bilden. **H. Wagner** (Breslau).

### 3) **S. Weidenfeld.** Weitere Beiträge zur Lehre von den Verbrennungen.

(Wiener med. Wochenschrift 1902. Nr. 44 u. 45.)

Durch genaue geometrische Messungen verbrannter Körperoberfläche hat der Autor die Beziehungen zwischen der Zeit des Todes und der Ausdehnung der Verbrennungsfläche festzustellen gesucht und hat dabei ein direktes Abhängigkeitsverhältnis zwischen der Größe der letzteren und der Schnelligkeit des Todes gefunden. Weiterhin ist er durch Experimente zu dem Schluß gekommen, daß es die rasche Aufnahme der in der verbrannten Haut gebildeten Giftstoffe ist, welche die Tiere tötet. Für die Behandlung ausgedehnter Verbrennungen glaubt W. mit der Ausschneidung der verbrannten Haut das Krankheitsbild milde gestalten bezw. den Tod hinausschieben zu können. Im gleichen Sinne wirken auch

Kochsalzinfusionen, welche allein für die leichteren Fälle auch ausreichen.

Herm. Frank (Berlin).

4) **M. Moltrecht.** Die multiplen Ekchondrosen der Trachea.

(Fortschritte auf dem Gebiete der Röntgenstrahlen Bd. VI. Hft. 4.)

In Virchow's Geschwulstwerk findet sich eine ausführliche Beschreibung der multiplen Ekchondrosen der Luftröhre, und man trifft hier fast alles das schon, was spätere Autoren darüber geschrieben haben. Es handelt sich nun nach Virchow stets um eine Erkrankung mehrerer oder gar aller Trachealringe. Meist von den Kanten wachsen quer- oder längsgestellte Geschwülste; vereinigen sich und bilden oft eine gitterartig in die Tracheallichtung vorspringende Zeichnung. Die Wucherung geht aus vom Perichondrium, wächst allmählich heran, wird schließlich gestielt, behält aber stets ihre Lage innerhalb der Schleimhaut bei. Hat die so entstandene Knorpelgeschwulst eine bestimmte Größe erreicht, so treten um die meist großen Knorpelzellen herum in der hyalinen Grundsubstanz feine variköse Fasern auf, wodurch das Bild eines Santorini'schen, also Netzknorpels entsteht. Virchow erwähnt weiter, daß diese Gebilde später verknöchern können, ohne anzugeben, auf welche Weise dies geschieht.

Die meisten Forscher — und es sind deren nicht wenige — schließen sich der Ansicht Virchow's an, nur in der Auffassung der in den Geschwülsten vorhandenen elastischen Fasern und der Entstehung der Geschwülste bestehen verschiedene Ansichten.

M. bereichert die über 28 Fälle verfügende Literatur um weitere 4 Fälle und kommt auf Grund seiner Untersuchungen zu folgenden Schlußsätzen:

1) Die Ekchondrosen der Luftröhre sind stets multipel auftretende, aus echtem Knorpel- resp. Knochengewebe bestehende Geschwülste, welche vom Trachealepithel überzogen werden und meist mit den Knorpelringen in Zusammenhang stehen. Sie machen fast nie Beschwerden und bilden daher meist einen zufälligen Obduktionsbefund. Nur zwei Fälle sind klinisch beobachtet und operativ in Angriff genommen worden.

2) Die Neubildungen entstehen ohne bekannte Ursache an Stellen der Luftröhrenwand, welche normalerweise elastische Fasern besitzen, d. h. im Perichondrium, den Ligamenta annularia, in Bindegewebszügen, welche von diesen beiden Stellen zur Schleimhaut führen, sowie in der mittleren Schicht der Submucosa. Der größte Teil der Geschwulst steht mit dem Perichondrium in Verbindung und ist aus diesem entstanden, ein anderer Teil entsteht wahrscheinlich auf metaplastischem Wege aus dem Bindegewebe der genannten Faserstränge.

3) An den erwähnten Stellen legt sich zuerst ein elastische Fasern enthaltender Knorpel an, der verkalken und zu Knochen werden kann. Letzterer enthält ebenfalls oft elastische Fasern. Der

häutige Teil der Luftröhre und der außerhalb der Knorpelringe liegende Abschnitt der Trachealwand bleiben frei von Geschwülsten.

4) Die Geschwülste kommen etwa gleich häufig beim männlichen wie beim weiblichen Geschlecht vor und sind nicht vor dem 23. Lebensjahre beobachtet.

H. Wagner (Breslau).

5) **Busalla.** Die Behandlung der Decanulementsschwierigkeiten bei tracheotomierten diphtheriekranken Kindern, mit besonderer Berücksichtigung der »retrograden Intubation«.

(v. Langenbeck's Archiv Bd. LXX. Hft. 2.)

Von den verschiedenen Verfahren, welche zur Beseitigung von Decanulementshindernissen nach Tracheotomien wegen Diphtherie empfohlen sind, bespricht B. hauptsächlich zwei, nämlich das Killian'sche der permanenten Intubation und das von v. Cačković angegebene der sog. retrograden Intubation. Das erstere ist zweifellos ein gutes Hilfsmittel, allein die Methode beansprucht ein besonderes Instrumentarium und ist technisch nicht leicht auszuführen. Diese Nachteile vermeidet die zweite Methode. Sie besteht darin, daß ein starres, elastisches, aber nicht hartes Drainrohr von 4 cm Länge 1,5 cm von einem Ende entfernt mit einem durch das Rohr hindurchgestochenen starken Seidenfaden armiert wird. Durch die Tracheotomiewunde wird dann zunächst das längere Ende in die Trachea, das kürzere nach oben gegen den Kehlkopf geschoben. Die Fadenenden werden um den Hals geschlungen und die Wundöffnung fest tamponiert. Das Drain wirkt durch stetigen leichten Druck auf die Granulome und bringt sie zur Atrophie. Auf diese Weise wird das Haupthindernis für das Decanulement entfernt. Da nach v. Cačković's Vorschrift der um den Hals gebundene Faden das Kind sehr belästigt, wenn er fest geschnürt wird, so hat Verf. sich eines Kanülenschildes bedient, an welchem die Fadenenden befestigt werden. Das Schild selbst wird in üblicher Weise mit einem breiten Band befestigt. Bei Erstickungsgefahr braucht die Wärterin dann bloß das Band zu durchschneiden und am Kanülenschild zu ziehen, dem dann das Drainrohr folgt. Angewendet wurde das Verfahren in 3 Fällen und nur dann, wenn schon mehrere Wochen mit Decanulementsversuchen verstrichen waren. Der Erfolg war jedesmal der erwünschte.

E. Siegel (Frankfurt a. M.).

6) **Karewski und Meyer.** Über künstliche Erzeugung von Pleuraverwachsungen zu chirurgischen Zwecken.

(Deutsche med. Wochenschrift 1903. Nr. 19.)

Durch die Naht allein oder durch Einspritzung chemischer Substanz in den Pleuraraum gelang es experimentell nicht, feste Verwachsungen herbeizuführen. Wurden dagegen Terpentinseidennähte parallel durch mehrere Zwischenrippenräume gelegt und die eingeschlossenen Rippen gleichzeitig umstochen, so gelang es

bereits in 3 Tagen, eine flächenhafte feste Verwachsung zu erzeugen, welche auch die Lungeninterstitien verödete. **Borchard** (Posen).

7) **O. Wagener.** Über die Methoden der Freilegung des Herzens zur Vornahme der Naht nach Verletzungen.

Inaug.-Diss., Kiel, 1902.

Die Arbeit bringt in einer sehr übersichtlichen mit großem Fleiß angefertigten Zusammenstellung alle bisher über das genannte Thema veröffentlichten Arbeiten (64). Verf. erörtert die Frage: ob Lappenbildung mit Rippen oder Lappenbildung mit Rippenresektion stattfinden soll und entscheidet sich auf Grund seiner Studien der einschlägigen Literatur für das erstere. Das Nähere kann nur im Original nachgesehen werden.

Grosse (Kassel).

8) **F. Purpura.** Sulla ligatura della vena cava inferiore. Studio sperimentale.

(Festschrift für Bottini. Typographia matematica di Palermo.)

Den Ausgangspunkt zu den Experimenten des Verf. bietet ein von Bottini mit Glück operierter Fall, bei welchem dieser mit einer retroperitonealen Lymphdrüsengeschwulst ein Stück Vena cava resezierte. Einem Rückblick auf die einschlägige Literatur folgt die Versuchsanordnung P.'s: Er unterband bei Hunden die Vena cava entweder primär vollkommen, oder er ahmte gewissermaßen den komprimierenden Einfluß der Geschwulst dadurch nach, daß er zunächst durch eine lose Ligatur oder durch Umschließung des Gefäßes mit Zelloidin eine Stenose schuf und erst später die Venenlichtung vollkommen verschloß. Derartige Stromunterbrechungen wurden an je drei Abschnitten der Cava ausgeführt; nämlich: 1) in dem Teil vom Zusammenfluß der Vv. iliaca bis zur Einmündung der Spermatica dextra, 2) in dem Teil von dieser bis zur Nierenvene und 3) oberhalb dieser bis zur Einmündung der Venae hepaticae. Die Resultate der großen Versuchsreihe des Verf. lassen sich in folgendem zusammenfassen: Bei der vollständigen Unterbindung in einer Sitzung ist es nur in wenigen Fällen möglich, das Leben des Hundes zu erhalten (siebenmal unter 25 Versuchen); besonders schwer gelingt dies bei der Unterbindung oberhalb der Venae renales (einmal unter vier Fällen). Leichter gelingt es die Tiere zu erhalten nach vorheriger Stenosierung des Gefäßes. Der Kollateralkreislauf, welcher sich dabei ausbildete, wurde auch mittels Injektion noch näher studiert; dabei ergab sich folgendes: Bei Unterbindung der Cava unterhalb der Nierenvene fließt das Blut durch die Venae spinales externae anteriores, die Vv. uretericae und bei Hündinnen die linksseitigen Uterus- und Eierstocksvenen ab; in zweiter Linie kommen dabei die Vv. meseraica inf. und jene der Abdominalwand in Betracht. Bei der Obliteration oberhalb der Nierenvenen stellt



sich die Zirkulation vorzüglich durch die Gefäße des Parenchyms und der Kapsel der Niere sowie ebenfalls durch die Venae spinales externae, meseraica inf. und jene der Bauchwand her. 11 wohlgelegene Photogramme illustrieren die anatomischen Befunde in der anschaulichsten Weise. Ein Literaturverzeichnis von 87 Nummern beschließt die fleißige Arbeit. **A. Most** (Breslau).

9) **A. v. Frisch** und **O. Zuckerkanal**. Handbuch der Urologie. Erste Abteil. (p. 1—160, Fig. 1—50).

Wien, **Alfred Hölder**, 1903.

Ein umfassendes Handbuch der Urologie ist entschieden seit langem ein dringendes Bedürfnis unserer Literatur. Der Tatsache, daß die Urologie, die in gleicher Weise die chirurgischen, die internen und die neurologischen Erkrankungen der Harnorgane umfaßt, in den letzten Jahren sich zum Range einer Spezialdisziplin erhoben hat, wird durch das Erscheinen dieses Handbuches am besten Rechnung getragen. Die Namen der Mitarbeiter, überwiegend den Wiener Schulen angehörig, bürgen für die Vortrefflichkeit des Inhaltes.

Bisher liegt vollendet vor der anatomische Teil von **E. Zuckerkanal**.

Entwicklungsgeschichte, deskriptive und topographische Anatomie mit besonderer Berücksichtigung der Anomalien, Histologie der Niere, Harnleiter, Blase, Prostata, Harnröhre, Penis, Hoden und Samenleiter werden aufs eingehendste geschildert, die große persönliche Erfahrung des Autors zeigt sich allenthalben in dem eigenen sicheren Urteil; zahlreiche, vorzügliche, selbstgelieferte Abbildungen illustrieren den Text.

Den weiteren Lieferungen wird man nicht nur im Kreise der Urologen mit größtem Interesse entgegensehen dürfen.

**Willi Hirt** (Breslau).

10) **L. Casper**. Lehrbuch der Urologie. 1. Lieferung.

Wien, **Urban & Schwarzenberg**, 1903.

Während das gleichzeitig erscheinende Handbuch der Urologie auf breitester wissenschaftlicher Grundlage sich aufbaut, beabsichtigt **C.** ein Lehrbuch zu schaffen, das dem praktischen Bedürfnis des Arztes und Studenten gerecht wird, das alle neuen Errungenschaften der Disziplin in prägnanter Form bespricht, ohne sich in theoretische Details zu verlieren.

Soweit man bisher urteilen kann, wird Verf. dieser Aufgabe vollkommen gerecht. Anleitung zum Krankenexamen, knappe anatomische und physiologische Bemerkungen, ausführliche Beschreibung der physikalischen Untersuchungsmethoden mit zahlreichen technischen Hinweisen, sowie der Untersuchung der Sekrete bilden den allgemeinen Teil, der spezielle wird mit den Krankheiten der Harn-

röhre und des Penis eingeleitet. Zahlreiche Abbildungen (auf 80 Seiten 110 Figuren), besonders viele instruktive cystoskopische Photogramme sind beigegeben. Auch dieses Lehrbuch in seiner Eigenart wird vielen willkommen sein. **Willi Hirt** (Breslau).

### 11) **Wenzel.** Die suprapubische Zystostomose nach Witzel und ihre jetzige vereinfachte Technik.

(Deutsche med. Wochenschrift 1903. Nr. 13.)

Die Methode der Blasenfistelanlegung nach Witzel ist von ihm selbst außerordentlich vereinfacht worden, so daß sie von jedem praktischen Arzt ausgeführt werden kann. Trotzdem leistet sie dasselbe wie das ursprüngliche, kompliziertere Verfahren. Nur bei sensiblen Pat. ist Halbnarkose notwendig. Ist die Blase gefüllt, so bedarf es außer den sonstigen Vorbereitungen wie zu jeder Operation keiner besonderen Maßnahmen. Bei leerer Blase ist eine möglichste Füllung derselben angezeigt. Um den Einstich des Trokars zu erleichtern, wird 3—4 Querfinger von der Mittellinie ein kleiner Einstich mit einem spitzen Skalpell gemacht und durch diesen der Trokar durch die Muskulatur der Bauchwand schräg nach unten und abwärts geführt bis dicht oberhalb der Symphyse und dann schnell nach rückwärts und abwärts in die Blase gestochen. Nach Rückziehen des Stachels wird schnell ein Nélatonkatheter eingeführt, sodann die Kanüle zurückgezogen und der Nélatonkatheter an der äußeren Haut befestigt. Sobald Pat. in das Bett gebracht ist, wird der Nélaton mit einem Gummiheberschlauch in Verbindung gebracht, durch den der Urin permanent abfließt. Als Mittel zur Blasen-spülung wird sehr die Lugol'sche Lösung ( $\frac{1}{2}$ —1 Eßlöffel auf 1 Liter Wasser) besonders bei jauchigem zersetztem Urin empfohlen. Auch wenn die Pat. am nächsten Tage aufstehen, bleibt die Hebevorrichtung, um Urininfiltrationen zu vermeiden, in Tätigkeit. Wenn genügende Granulationen vorhanden sind, wird der Nélaton für Stunden zugestöpselt. Der erste Katheter bleibt etwa 3—4 Wochen liegen und wird dann alle 8—14 Tage gewechselt. Als Indikationen werden genannt Prostatageschwülste, Prostatahypertrophie, Zerreißen oder Strikturen der Harnröhre, wenn Urethrotomia externa oder interna aus lokalen oder allgemeinen Gründen nicht ausführbar ist, und die Behandlung der akuten und chronischen Zystitis in Fällen, wo der häufige Katheterismus wegen Schmerzen usw. nicht ausführbar ist (Cystitis dolorosa) endlich nach Exstirpation der weiblichen Harnröhre wegen Karzinom. Ein Fall, in welchem wegen Fistelbildung nach Sectio alta das Verfahren eingeleitet wurde, ist noch in Behandlung, scheint aber der Heilung zuzugehen.

**Borchard** (Posen).

## 12) Enderlen und Walbaum. Ein Beitrag zur Einpflanzung der Ureteren in den Darm.

(Sonderabdruck aus der Festschrift zum 60. Geburtstag O. Bollinger's.)

Wiesbaden, J. F. Bergmann, 1903. 27 S. 7 Abbild. im Text, 2 Tafeln.

Verff. stellen zunächst in einer ausführlichen Tabelle 68 mehr oder weniger typische Maydl'sche Operationen — Einnähen der Harnleiter mit einem Stück der benachbarten Blasenwand in die eröffnete Flexur — zusammen. Daraus ergibt sich eine Gesamtsterblichkeit von 22%. Bei den zum Teil bis zu 4 Jahren nachbeobachteten Fällen sind weder Störungen im Allgemeinbefinden, noch ein wesentliches Nachlassen der anfangs erzielten Kontinenz festgestellt. In einer weiteren Tabelle sind 27 Fälle von einfacher axialer oder seitlicher Anastomosenbildung zwischen Harnleitern und Darmrohr aufgezählt, die eine Sterblichkeit von 55,5% ergeben. Dabei ist freilich zu berücksichtigen, daß bei dieser letzten Serie meistens Tuberkulose oder bösartige Geschwülste die Indikation für den operativen Eingriff abgaben. Auf Grund dieser bisher bei Operationen am Menschen gesammelten Erfahrungen kommen Verff. zu dem Schluß, daß, wo die Wahl frei steht, die Einpflanzung der abgeschnittenen Harnleiter in den Darm nicht angewandt werden solle.

Im zweiten Teil der Arbeit werden zunächst die bisher ausgeführten Tierexperimente aufgezählt, wobei sich ergibt, daß dieselben weit ungünstigere Resultate ergeben, als die am Menschen ausgeführten Operationen. Dann beschreiben Verff. die von ihnen selbst ausgeführten Tierversuche, die besonders nach der Richtung hin Aufklärung bringen sollten, ob die Einpflanzung der Harnleiter in ein total ausgeschaltetes Darmstück (nach Gersuny in den total ausgeschalteten Mastdarm) einen Vorteil vor der ursprünglichen Maydl'schen Methode habe. Die Versuche wurden in drei Gruppen durchgeführt; im allgemeinen sind dieselben von demselben Mißgeschick verfolgt wie die aller anderen bisherigen Experimentatoren; nur die zweite Gruppe — Verschuß der oralen Mastdarmlichtung durch das aufgenähte, die Harnleiter enthaltende Blasenstück — weist einige Erfolge auf, darunter ein Tier, das jetzt 1 Jahr nach dem Eingriffe lebt und munter ist. Das Ergebnis ihrer Untersuchungen fassen Verff. in nachfolgende Schlußsätze zusammen: 1) Das Einpflanzen der Harnleiter ohne ein Stück der anliegenden Blasenwand in den Darm ist am besten zu unterlassen. 2) Hat man nur die Harnleiter zur Verfügung, so verdient die Ausschaltung des Rektums, nach Gersuny's Vorgang, den Vorzug. 3) Bei Gersuny's Operation ist mehr Aussicht, eine Niereninfektion zu vermeiden, als bei der Maydl'schen Methode. 4) Der von Subbotin angegebene Operationsmodus dürfte wenig zu empfehlen sein. 5) Die Einpflanzung der Harnleiter mit Blasensaum in eine partiell ausgeschaltete Darmschlinge hat absolut keine Vorzüge vor Maydl's Verfahren.

Vollkommen zu verwerfen ist die Implantation in den Processus vermiformis. 6) Das Blasenepithel bleibt einerseits erhalten, wandert aber andererseits nicht auf die Rektalmucosa, deren Epithel verdrängend, weiter. 7) Die Rektalschleimhaut erleidet keine tiefergehenden Veränderungen. 8) Die Nieren können auch bei längerem Bestehen einer Harnleiter-Darmanastomose völlig intakt bleiben.

Am Schluß der Arbeit findet sich ein sehr ausführliches, 104 Nummern enthaltendes Literaturverzeichnis.

Dettmer (Bromberg).

### 13) Zondek. Die Topographie der Niere und ihre Bedeutung für die Nierenchirurgie.

Berlin, August Hirschwald, 1903.

In einer außerordentlich fleißigen und gründlichen Arbeit gibt Verf. einen zusammenhängenden Bericht über seine durch Jahre fortgesetzten Studien über den Bau (Gefäßverteilung) und die Lage der Niere. Wenn auch ein Teil der Untersuchungsergebnisse des Verf. durch gelegentliche Aufsätze und Mitteilungen auf den Chirurgenkongressen bekannt sind, so ist es doch von großem Interesse, hier das gesamte Gebiet abgeschlossen vor uns zu sehen. Die Arbeit zerfällt in drei Abschnitte: a) Lageverhältnisse zur Umgebung, b) Verteilung der Gefäß- und Harnleiteräste in der Niere, c) Heterotopie der Niere. Für den Chirurgen ist vielleicht am wichtigsten der zweite Abschnitt. An der Hand älterer und neuer von ihm angefertigter Mazerationspräparate schildert Z. das Verhältnis zwischen Gefäß- und Harnleiterverzweigungen. Er weist auf den nicht seltenen und praktisch wichtigen Befund einer doppelten Nierenarterie hin und beschreibt dann die von ihm sog. natürliche Teilbarkeit der Niere. Zwischen ventralen und dorsalen arteriellen Gefäßbüscheln liegt nämlich eine schmale gefäßarme Zone, die schräg von hinten oben nach vorn unten verläuft, derartig, daß die dorsale Schale die schwächere ist. In diesem Raume der natürlichen Teilbarkeit soll die operative Spaltung der Niere erfolgen. Interessante Aufschlüsse geben die Präparate auch in bezug auf die Niereninfarkte, deren Form und Lage sich eng denjenigen der Gefäßbüschel anschließt. Das Studium der Kapselgefäße ergab wichtige Aufklärungen über Ätiologie und Pathogenese der peri- und paranephritischen Eiterungen.

Die Schrift ganz zu erschöpfen, würde weit über den Rahmen eines Referates hinausgehen; möge dieser kurze Hinweis auf den reichhaltigen Inhalt genügen.

Der Arbeit beigefügt ist ein Atlas, bestehend aus einigen dreißig stereoskopischen Abbildungen nach Präparaten. So instruktiv dieselben sind, so wird die Arbeit dadurch etwas unhandlich. Verf. wird nicht umhin können, in einer zweiten Auflage einen Teil seiner Photographien im Text zu reproduzieren und den Atlas daneben für spezielle Interessenten bestehen zu lassen.

Tietze (Breslau).

## Kleinere Mitteilungen.

14) II. Kongreß der Deutschen Gesellschaft für orthopädische Chirurgie.  
2. Juni 1903.

Vorsitzender: Geh.-Rat Prof. Hoffa-Berlin.

(Schluß.)

Nachmittagssitzung.

B. Verhandlungen über Coxa vara.

Joachimsthal (Berlin) bespricht an der Hand von Krankheitsfällen, Röntgenbildern und Präparaten die verschiedenen Formen der Schenkelhalsverbiegungen.

Es gibt zweifellos kongenitale Fälle. Bei den betreffenden Pat. werden die Erscheinungen des Krankheitsbildes, wie bei der Hüftverrenkung, bei den ersten Gehversuchen augenfällig. In einer von J. besprochenen Beobachtung hatte von zwei Geschwistern das eine 5jährige Mädchen eine doppelseitige angeborene Schenkelhalsverbiegung, während der 6jährige Bruder wegen einer doppelseitigen Hüftverrenkung mit Erfolg dem Lorenz'schen Repositionsverfahren unterzogen werden konnte. Ein 11jähriger Knabe, den J. vorstellt, zeigt neben einer hochgradigen, seit den ersten Gehversuchen beobachteten linksseitigen Schenkelhalsverbiegung eine seit der Geburt bestehende Ichthyosis universalis. Charakteristisch ist für diese angeborenen Fälle der Befund auf den Röntgenbildern, ein langgezogener, walzenförmig gestalteter Kopf, der an der von oben außen nach unten innen verlaufenden Epiphysenlinie fast ohne Hals direkt in den Schenkelschaft übergeht.

Eine weniger typische Form ist die mit dem angeborenen Oberschenkeldefekt in Beziehung stehende Form der Coxa vara congenita. J. demonstriert einen 4jährigen, von ihm seit dem ersten Lebensmonate beobachteten und regelmäßig mittels des Röntgenverfahrens untersuchten Knaben, an dem zunächst ein Defekt des oberen Endes des linken Oberschenkels angenommen werden mußte; die weitere Beobachtung indes zeigte, daß es sich um eine hochgradige Coxa vara handelte, in die nicht allein der Hals, sondern auch das obere Femurende einbezogen war. Die in diesem Falle konstatierte Verzögerung der Ossifikation in dem abgelenkten Teile des Oberschenkels findet sich, wie J. an Beispielen zeigt, auch sonst vielfach bei den sogenannten intra-uterinen Frakturen.

Die rachitische Schenkelhalsverbiegung äußert sich, wie J. an Präparaten und Kranken zeigt, entweder in einer Verkleinerung des Schenkelhalswinkels oder in einem Herabgleiten des Kopfes in der Epiphysenlinie, und veranlaßt dann zur Annahme eines speziell an der Ossifikationsgrenze gelegenen Erweichungsherd.

Die Annahme, daß bei einem solchen Erweichungsprozeß eine, wenn auch geringfügige, traumatische Einwirkung die unmittelbare Ursache der Deformität geworden ist, hat etwas bei der Betrachtung des Röntgenbildes ungemein Bestechendes und gewinnt an Wahrscheinlichkeit, wenn, wie in einem von J. demonstrierten Falle, die Erscheinungen sich unmittelbar an ein Trauma anschließen.

Schwieriger und zur Zeit trotz der verschiedensten Erklärungsversuche noch völlig im Dunkeln liegen die ätiologischen Verhältnisse bei der im jugendlichen Alter auftretenden sogenannten statischen Form der Schenkelhalsverbiegungen. J. bespricht die verschiedenen Erklärungsversuche dieser Affektion durch die Annahme einer Spätrachitis, einer juvenilen Osteomalakie, durch ein Mißverhältnis zwischen Ausbildungsstadium und Beanspruchung des Schenkelhalses und durch Überbeanspruchung des normalen und dem Alter ent-

sprechend entwickelten Collum femoris. Vielfach sind traumatische Einflüsse im Spiel.

Endlich werden noch die im Verlaufe der Osteomalakie, der Osteomyelitis, Ostitis fibrosa und Arthritis deformans auftretenden Schenkelhalsverbiegungen an der Hand von Präparaten kurz besprochen.

(Selbstbericht.)

Schanz (Dresden) spricht über die Coxa vara als statische Belastungsdeformität des Schenkelhalses.

Borchard (Posen). Zur Ätiologie der Coxa vara.

Vortr. weist, nachdem er ausdrücklich betont hat, daß seine Ausführungen sich nur auf die Coxa vara im Wachstumsalter und jenseits derselben bezieht, darauf hin, daß alle im Bezirk von der Pars trochanterica bis zur Gelenkpfanne (inklusive) vorkommenden Störungen der Festigkeit des Knochengefüges imstande sein können, unter weiterem Einfluß der Belastung und der von den Muskeln und Bändern ausgeübten Gewalt, das Bild einer Coxa vara zu erzeugen. Letztere ist eben nur ein Symptomenkomplex, keine Krankheit an sich. Vortr. sah die Coxa vara-Erscheinungen bei Ausweitung der Gelenkpfanne nach vorn oben, bei Weichheit des Schenkelhalses infolge von Syringomyelie. Die große Häufigkeit des Vorkommens eines mehr oder weniger schweren Traumas in der Anamnese ist sehr beachtenswert. Die plötzlich auftretenden Beschwerden oder die sprungweise einsetzenden Verschlimmerungen können beruhen auf kleinen Sprüngen und Rissen im Knochen. Schon aus dem Grunde ist es zweckmäßig in derartigen Fällen Extension und Massagebehandlung zur Ruhigstellung des geschädigten Knochens und zur Beruhigung der gereizten Muskeln anzuwenden. (Der Vortrag erscheint im Archiv für Orthopädie, Mechanothérapie und Unfallheilkunde.)

(Selbstbericht.)

Fröhlich (Nancy) unterscheidet eine symptomatische und eine essentielle Coxa vara. Die letztere entspricht dem Genu valgum und Pes planus adolescentium. Die symptomatische Coxa vara zeigt gewöhnlich die Knickung nahe dem Trochanter, Coxa vara trochanterica, die essentielle hingegen nahe am Kopfe des Femur; er bezeichnet diese als Coxa vara cervicalis.

In drei Fällen dieser Art fand F. keinen Anhaltspunkt für die Annahme einer Spätarthritis, in zwei Fällen wurde bakteriologisch die Anwesenheit von Staphylokokkus albus nachgewiesen. Er glaubt deshalb, daß ätiologisch eine chronische Osteomyelitis in Betracht zu ziehen ist, und daß es sich bei der Tarsalgie, dem Genu valgum und der Skoliose vielleicht auch um solche schleichende Osteomyelitiden handelt.

Ludloff (Breslau) demonstriert Röntgenbilder von Coxa vara verschiedener Ätiologie. Er glaubt ferner, daß bei der jetzigen Verbandanlage bei der Behandlung der Hüftluxation eine Coxa vara entsteht.

Codivilla (Bologna). Behandlung der Coxa vara.

Davon ausgehend, daß die üblichen Behandlungsmethoden der Coxa vara sich nicht als vollkommen zweckentsprechend erweisen, macht Vortr. Mitteilungen über ein neues Verfahren, welches in zwei Fällen zu recht gutem Resultate führte:

Der Schenkelhals wird in der Regio intertrochanterica zwischen Kapsel und Muskelansatz durchtrennt. Um es zu ermöglichen, daß die somit geschaffenen Knochensegmente Scharnierbewegungen zulassen, wird mit krummem Meißel die Osteotomie in der Weise ausgeführt, daß sie einer bogenförmigen Linie folgt, deren Konkavität medialwärts gerichtet ist. (Scharnierosteotomie.)

Vortr. warnt vor Überführung des osteotomierten Oberschenkels in starke Abduktionsstellung, weil dies zu nachträglicher Verkürzung der Abduktoren führt und Neigung zur Wiederausbildung einer Coxa vara wachrufen kann, sobald die betreffende Extremität in die indifferente Stellung gebracht werden soll. Er empfiehlt den osteotomierten Oberschenkel in die indifferente oder höchstens

in leichte Abduktionsstellung zu bringen und kräftig zu extendieren. Letzteres erreicht er durch eine Methode, welche ihm nach Lösung der ursprünglichen Bruchstücke zu ausgezeichneten Resultaten in Fällen verholfen hat, wo es sich um beträchtliche Verkürzung des Beines bei veralteten, schlecht verheilten Oberschenkelbrüchen handelte.

Die operierte Extremität des auf dem Schede'schen Bett gelagerten Pat. wird einer starken Extension (bis über 25 kg) unterzogen und unter allmählicher Steigerung der Extensionswirkung regelrecht eingegipst.

Nach Ablauf einiger Tage wird der Gipsverband, dem Knochenbruch entsprechend, zirkulär durchsägt, die Extension um ein weiteres forsiert und, unter Erhaltung der damit erreichten Verlängerung, der Gipsverband wiederum vervollständigt.

Schädliche Druckeinwirkungen auf die Weichteile des Fußes werden dadurch vollständig aufgehoben, daß man mittels eines durch den Fersenhöcker getriebenen Stahlstiftes die ganze Zugkraft auf das Knochengerüst direkt überträgt.

In beiden nach diesem Verfahren behandelten Fällen wurde am Oberschenkel eine beträchtliche Vergrößerung des Winkels zwischen Hals und Schaft und eine nennenswerte Besserung der funktionellen Verhältnisse am Hüftgelenk erzielt.

(Selbstbericht.)

Reiner (Wien) beleuchtet die Beziehungen zwischen kongenitaler Coxa vara und kongenitalem Femurdefekt und weist nach, daß am Femur in frühen Entwicklungsstadien sogenannte schwache Stellen vorhanden sind, bei deren Läsion, je nach der Stärke der äußeren pathologischen Einwirkung, Coxa vara oder Femurdefekt oder Zwischenstadien sich herausbilden. Zur Erläuterung demonstriert er das Skelett einer sechsmonatigen Frucht, welche an einer dieser Stellen (Regio subtrochanterica) eine Kontinuitätstrennung mit Pseudarthrosenbildung nachweisen läßt.

(Selbstbericht.)

Diskussion. Franz (Berlin) demonstriert einen 21jährigen Mann mit Defektbildung am Oberschenkel und hochgradiger Coxa vara.

Drehmann (Breslau) sah in einigen Fällen nach epiphysärer Osteomyelitis in den ersten Lebenstagen später typische Coxa vara und typisches Genu valgum eintreten, während sonst von der früheren Osteomyelitis keine Gelenkschädigungen mehr vorhanden waren. Er erwähnt ferner ein der Coxa vara adolescentium eigen tümliches Symptom und rät zur unblutigen Behandlung mit Redressement und nachfolgender Gymnastik.

Müller (Stuttgart) demonstriert das Präparat des zuerst von ihm beschriebenen Falles und wendet sich gegen einige Irrtümer in der Literatur.

Riedinger (Würzburg) weist darauf hin, daß bei Abbiegungen unterhalb des Trochanters im Wachstumsalter eine Coxa valga entstehen kann.

Hoffa (Berlin) zeigt durch Resektion gewonnene Präparate von Coxa vara congenita. Es handelt sich um eine fehlerhafte Anlage des oberen Femurendes. Er hält zwei von Joachimsthal demonstrierte Fälle auch für angeborene.

Drehmann (Breslau).

Alsberg (Kassel) macht mit Rücksicht auf ein von Joachimsthal demonstriertes Präparat von Coxa vara bei einem 5 Monate alten rachitischen Kinde darauf aufmerksam, daß hier keine echte Coxa vara vorliegt, daß vielmehr die Verkrümmung im proximalen Schaftende liegt. Es handelt sich dabei um die sehr häufige Form der rachitischen Verkrümmung, welche klinisch nur schwer von der echten Coxa vara rachitica zu unterscheiden ist. Nur das mit der nötigen Vorsicht aufgenommene Röntgenbild kann intra vitam die sichere Diagnose ermöglichen. Es handelt sich dabei gerade um diejenigen Fälle, welche einer spontanen Ausheilung bei zunehmendem Körperwachstum fähig sind. Daß die Verkrümmung gerade besonders häufig an dieser Stelle liegt, findet vielleicht eine

ungezwungene Erklärung durch die vorhergehenden Ausführungen der Herren Franz und Reiner, nach denen die Regio subtrochanterica einen Locus minoris resistentiae darstellt. (Selbstbericht.)

Joachimsthal weist gegenüber Hoffa darauf hin, daß in den beiden demonstrierten Krankheitsfällen, in denen er die Schenkelhalsverbiegungen als rachitische angesprochen hat, sonstige rachitische Veränderungen zweifellos bestehen, sowie daß in beiden Fällen der Gang zunächst ein normaler war. Gegenüber Alsberg verweist er auf die Schwierigkeit, bei den in verschiedensten Partien verbogenen Oberschenkeln genaue Messungen vorzunehmen. (Selbstbericht.)

Spitzzy (Graz). Der Pes planus.

Votr. bespricht die Literatur und supponierte Anatomie des Pes planus. In den weiteren Ausführungen wendet er sich hauptsächlich gegen die von Küstner, Hüter, Lorenz aufgestellte Behauptung, der Neugeborene habe einen platten Fuß und das Fußgewölbe bilde sich erst extra-uterin. An der Hand von klinische Beobachtungen wie von sagittalen und frontalen Gefrierschnitten von neugeborenen und erwachsenen Füßen ist der Votr. imstande, die Unhaltbarkeit obiger Behauptung zu beweisen. Aus dieser wie aus Messungen von 300 Säuglingsfüßen geht hervor, daß zwischen dem Fuße des Neugeborenen und dem des Erwachsenen kein architektonischer Unterschied, wenigstens was den Knochenbau anlangt, besteht. Auch die spätere Fußentwicklung des Kindes, sowie die Belastungsdeformitäten des Lokomotionsbeginnes werden erörtert.

Zum Schlusse stellt Votr. die Existenz des Pes planus (nach der Definition von Lorenz) in Abrede und fordert die Versammlung auf, diese unpassende und jeden anatomischen Hintergrundes entbehrende Nomenklatur als veraltet in Publikationen und Lehrbüchern fallen zu lassen, da sie nur geeignet ist, Unklarheit in die Umgrenzung der einzelnen Fußdeformitäten zu bringen. (Die ausführliche Arbeit erscheint teils im Jahrbuch für Kinderheilkunde, teils in der Zeitschrift für orthopädische Chirurgie.) (Selbstbericht.)

Hoefmann (Königsberg) stellt Fälle von spinaler Kinderlähmung mit Handgang vor. Gemeinsames Symptom dieser Fälle ist Flexion im Hüftgelenk und starke Lordose. Drehmann (Breslau).

Helbing (Berlin) spricht auf Grund von 13 einschlägigen Fällen über den Zusammenhang von Skoliose und Halsrippen. Ungefähr 2% aller Skoliosen verdanken ihre Entstehung dem Vorhandensein von Halsrippen. In allen Fällen handelte es sich um Rippenrudimente, die mit einer Spitze frei endigen und nur um wenig die Querfortsätze des 7. Halswirbels überragen. Klinisch ist die Halsrippenskoliose charakterisiert durch ihren hohen Sitz, ihre Starrheit und durch Stellungsanomalie des Kopfes, welche an einen Torticollis erinnert.

H. stellt auf Grund eines operativ in Angriff genommenen Falles, bei welchem die konvexe Halsrippe von ihm extirpiert wurde, die Theorie auf, daß es sich bei diesen Halsrippenskoliosen, bei welchen die Kürze der Halsrippen kein direktes mechanisches Bewegungshindernis der Halswirbelsäule abgeben kann, um eine reflektorische Skoliose handelt, analog der bei Ischias auftretenden. (Selbstbericht.)

Helbing (Berlin) stellt dann unter Demonstration von Photographien und Röntgenbildern einen Knaben von 1½ Jahren vor, der bei der Geburt einen totalen Tibiadefekt, verbunden mit Polydaktylie, aufwies.

Die zum Gehen vollkommen unbrauchbare Extremität wurde durch folgende Operationen in ein tragfähiges, gerades, nur verkürztes Bein verwandelt.

Die zwei überschüssigen Metatarsi wurden mit den sie deckenden Weichteilen in die Innenfläche des Unterschenkels implantiert, wodurch die Varusstellung des Fußes beseitigt wurde und die Metatarsi gewissermaßen die Rolle des fehlenden Malleolus int. übernahmen. In einer zweiten Sitzung wurde eine Arthrodesis im Knie ausgeführt und endlich durch zweifache Osteotomie der verkrümmten Fibula auch der Unterschenkel gerade gestellt. (Selbstbericht.)



Reiner (Wien) berichtet über eine Methode zur Korrektur des X-Beines bei Kindern. Sie besteht im Wesen aus einer Epiphysentrennung, welche durch eine subkutane Voroperation ermöglicht wird. Diese Voroperation bezweckt die Beseitigung des vom Periost der Epiphyseolyse entgegengesetzten Widerstandes und besteht demnach in der subkutanen Durchschneidung des Periosts knapp oberhalb der Epiphysenfuge. Sie wird vermittelt eines tenotomartigen Instrumentes vorgenommen und als Periosteotomie bezeichnet. (Selbstbericht.)

Bender (Leipzig) demonstriert die von Kolliker benutzten Gipsdrahtschienen.

Müller (Stuttgart) demonstriert Präparate, welche die Heilungsvorgänge bei der unblutigen Einrenkung der angeborenen Hüftluxation zeigen. Der Vortrag ist bereits in der Zeitschrift für orthopädische Chirurgie veröffentlicht.

Drehmann (Breslau).

Wullstein (Halle). Demonstration einer neuen Schiene für die untere Extremität, speziell bei kongenitaler Hüftgelenkluxation.

W. demonstriert eine Schiene für die untere Extremität, durch die im Hüftgelenk eine beliebig dosierbare Abduktion, Außen- resp. Innenrotation und Extension ausgeführt werden kann, ohne daß dem Gelenk beim Gebrauch oder beim Gehen die funktionelle Belastung genommen wird.

W. selbst hat bisher die Schiene zur Nachbehandlung bei der kongenitalen Hüftgelenkluxation mit Erfolg angewandt, und zwar in Fällen, in denen nach der Einrenkung und nach der Behandlung mit Gipsverbänden der bekannte Hochstand des Kopfes unter der Spina inferior vorhanden war.

Mit einem Beckengurt ist durch ein die Abduktion gestattendes Scharniergelenk eine Hülse, welche ungefähr die obere Hälfte des Oberschenkels umgibt und einen gut ausgearbeiteten Sitzring hat, verbunden. Der Fuß und Unterschenkel und mit dem Unterschenkel zugleich der Kondylenteil des Oberschenkels stecken in einem den Konturen vorzüglich anmodellierten Schienenhülsenapparat. Durch zwei der Oberschenkelhülse aufgearbeitete und aufeinander liegende Metallscheiben, die sich gegeneinander verschieben und durch Schrauben fixieren lassen, wird die dosierbare Innen- resp. Außenrotation bewirkt. In der Mitte der hinteren Hälfte der Schiene ist ein Verbindungsstück angebracht, welches nach dem Oberschenkelteil zu eine Hülse bildet, in der eine Spiralfeder liegt. Diese Hülse läuft nach unten in einen Trieb aus, durch den die in der Hülse befindliche Spiralfeder beliebig komprimiert und gespannt werden kann. Durch diese beliebige Anspannung der Spiralfeder wird eine dosierbare Extension im Hüftgelenk herbeigeführt und andererseits von dem Pat., um das Tuber ischii von dem hierbei auftretenden Druck des Sitzringes zu erleichtern, eine Abduktionsbewegung ausgeführt.

Da die Extensionskraft durch eine Spiralfeder bewirkt wird, so ist sie variabel, und zwar je nach dem, ob sie bei erhobenem Bein zu voller Kraftentwicklung kommt, oder ob beim Gehen bei belastetem Bein ein Teil der Extensionskraft der Spiralfeder durch die Körperlast kompensiert wird. In einfacher Weise läßt sich durch die Schraube und durch den Trieb die Extensionskraft so regulieren, daß bei erhobenem Bein resp. bei Rückenlage der Gelenkkopf nach dem unteren Rande der Pfanne gezogen wird, während bei der funktionellen Belastung der Kopf, um wenigstens in der Pfanne nach oben verschoben, nun einen modellierenden Druck und eine modellierende Reibung in der Mitte der Pfanne ausübt.

Die Wirkung der Schiene wird durch eine Serie von Röntgenbildern auf beste illustriert.

Die Schiene ist natürlich auch bei anderen Hüftgelenkserkrankungen als den eben angeführten verwendbar. So kann z. B. bei Koxitis die neben der Extension nicht erwünschte funktionelle Belastung durch Weglassung der Spiralfeder auf leichteste ausgeschaltet werden. Bei Schenkelhalsfrakturen aber würde man vielleicht am besten in den ersten beiden Wochen die dosierbare Extension einwirken

lassen, während man von der dritten Woche ab, wo der Schmerz geschwunden resp. herabgesetzt ist, zur Anregung der Knochenneubildung eine geringe dosierbare funktionelle Belastung zulassen könnte. (Selbstbericht.)

Heusner (Barmen) demonstriert eine Rotationsschiene für denselben Zweck und einen modifizierten Osteoklasten, welcher eine exakte Beckenfixation ermöglicht.

Schulze (Duisburg) demonstriert ein Lagerungsbrett zur Behandlung der angeborenen Hüftluxation. S. legt nach der Einrenkung auf 14 Tage einen Gipsverband an, welcher dann mit dem Lagerungsbrett vertauscht wird.

Hirsch (Berlin). Vorstellung eines Falles von Hochstand beider Schulterblätter.

Heusner (Barmen). Demonstration von Schienen zur Nachbehandlung des Klumpfußes. **Drehmann** (Breslau).

Grätzer (Görlitz) vertritt auf Grund des bisherigen Ergebnisses der röntgenographischen Wirbelsäulenuntersuchungen Lyden's die Ansicht, daß die tabische Osteoarthropathie der Wirbelsäule ein weit häufiger vorkommendes Leiden darstelle, als bisher angenommen. Es selbst hat einen Fall von tabischer Osteoarthropathie der Wirbelsäule beobachtet (Demonstration des Röntgenbildes), in dem es bei gleichzeitiger Osteophytenbildung zur Fraktur im Bereich des 3. und 4. Lendenwirbels, sowie zur Subluxation der genannten Wirbel gegen den 2. und 5. und zur seitlichen Luxation des 2. Lendenwirbels gegen den 1. gekommen war. (Selbstbericht.)

Blumenthal (Berlin) demonstriert einen Knaben mit hereditär angeborener Supinationsstörung beider Ellbogengelenke. Der Radius ist verbogen, verlängert und mit der Ulna verwachsen. Links sind die Symptome weniger ausgeprägt. **Drehmann** (Breslau).

Borchard (Posen). Die Verbiegungen der Wirbelsäule bei der Syringomyelie.

Dieselben sind häufiger als bisher angenommen wird, wenn man die einzelnen Fälle weiter verfolgt. Sie sind nichts weiter als der Ausdruck von Veränderungen am Knochensystem, die wir auch sonst bei Syringomyelie nicht selten finden. Infolgedessen wird die Verbiegung der Wirbelsäule am meisten gleichzeitig mit syringomyelitischen Knochen- und Gelenkaffektionen beobachtet. Unter 18 derartigen Fällen sah Vortr. 17mal eine begleitende, auf Syringomyelie zu beziehende Verbiegung. Diese sind bedingt durch gewisse trophische Störungen, die den Wirbelkörper in seiner Gesamtheit ergriffen haben. Der Prozeß beginnt nicht gleichzeitig an allen, sondern an einzelnen Wirbeln, und zwar am häufigsten den unteren Hals- und oberen Brustwirbeln. Von hier aus greift er dann weiter oder kann in jeder Phase der Entwicklung Halt machen. Die Form der Verbiegung kann sich im Verlaufe der Erkrankung wesentlich ändern, sie wird bedingt, abgesehen von anderen statischen Momenten, durch den Einfluß der oberen Extremitäten, den dieselben in ungleicher Weise entweder durch die gestörte Funktionsfähigkeit oder die veränderte Belastung ausüben. Eine reine Skoliose ist selten, fast immer besteht eine gleichzeitige Kyphose, aber fast immer ist auch eine Torsion vorhanden, die sich ausdrückt in der veränderten Stellung, besonders des oberen Teiles des Schulterblattes. Von einer Erkrankung der Rückenmuskulatur oder des Rückenmarkes sind die Verbiegungen weder nach ihrem Sitz noch nach ihrer Gestalt abhängig. (Vortrag erscheint in den Grenzgebieten für Medizin und Chirurgie.) (Selbstbericht.)

Brodnitz (Frankfurt a. M.). Die Kümmell'sche Wirbelerkrankung. B. tritt für das Krankheitsbild, das Kümmell im Jahre 1891 charakterisiert hat, ein auf Grund eines Falles, über den er berichtet. Es handelte sich um einen 45jährigen Mann, der 3 m hoch flach auf den Rücken gefallen war. Bei seiner Aufnahme im Krankenhaus wurden durch das Röntgenbild normale Verhältnisse der Wirbelsäule konstatiert. Der gleiche Befund wurde 8 Wochen später, kurz

vor seiner Entlassung, aufgenommen. 4 Monate nach dem Unfall objektiv nachweisbarer deutlicher schmerzhafter Gibbus des 1. und 2. Lendenwirbels; das Röntgenbild zeigt schwere Knochenveränderungen. Der 1. Lendenwirbel geht direkt in den zweiten über, welcher an Höhe und Breite um etwa die Hälfte eingeschmolzen ist; der Zwischenknorpel ist geschwunden. Da die Röntgenaufnahme gleich nach der Verletzung, wie 8 Wochen später am Wirbel nichts Pathologisches konstatierte, so ist die Annahme einer Kompressionsfraktur oder Fissur, welche durch eine zu frühe Belastung des Callus eine Erweichung und Einschmelzung desselben herbeiführte, auszuschließen. Es handelt sich um eine reine, traumatische Wirbelerkrankung im Sinne Kümmell's. (Selbstbericht.)

Bade (Hannover) demonstriert ein Skoliosenkorsett mit aufblähbare Gummipelotte. Drehmann (Breslau).

15) **E. Payr.** Über ein Instrument zur bequemen Führung der Gigli-schen Drahtsäge.

Deutsche Zeitschrift für Chirurgie Bd. LXVIII. p. 181.)

Eine Uhrfeder mit einem Knopfe versehen, der zur Aufnahme der Öse einer Drahtsäge geeignet ist, läßt sich aus einem Handgriffe bequem hervorschieben, ähnlich wie bei einem Belloque'schen Röhrchen. Doch ist auch noch eine Deckhülse bzw. Führungsstab für die Feder angebracht, welche mit dieser gleichzeitig vorgeschoben werden kann, so daß sie gesteuert und widerstandsfähig wird. Führungsstab und Feder sind in beliebiger Lage festschraubbar. Das Instrument hat sich für die mannigfachsten Aufgaben bewährt. Vgl. 3 Abbildungen desselben.

Meinhard Schmidt (Cuxhaven).

16) **H. Maass.** Bericht über die chirurgischen und orthopädischen Erkrankungen in den Jahren 1896—1902. (Aus der Kinderpoliklinik von Privatdozent Dr. H. Neumann in Berlin.)

(Deutsche Zeitschrift für Chirurgie Bd. LXVIII. p. 538.)

Der Bericht erstreckt sich auf das stattliche Material von 7247 Kindern und interessiert sowohl durch die Zahlenverhältnisse, die den verschiedenen Krankheitsformen zufallen, als durch die allgemein wissenschaftlichen und namentlich die praktisch-therapeutischen Bemerkungen, welche M. einfließt. Von eingehenderem Referate wird Abstand genommen, doch auf einige Punkte, die dem Ref. erwähnenswert schienen, hingewiesen. Für das Kephalthämatom der Neugeborenen wird frühzeitige Aspiration mit nachfolgendem Druckverbande empfohlen. Das Vorkommen angeborener Phimose erscheint zweifelhaft, und ist die fehlende Rückstreifbarkeit der Vorhaut meist durch Epithelverklebung zwischen dieser und der Eichel bedingt. Eine Phimosenoperation ist daher faktisch viel seltener nötig, als sie in der Praxis ausgeübt zu werden pflegt. Zu ihrer Ausführung ist aus kosmetischen Gründen die Zirkumzision der Dorsalinzision vorzuziehen. Bei multipler Osteomyelitis schien Ugt. Credé von guter Wirkung. Spondylitische Eitersenkungen gingen unter mechanischer Behandlung häufig spontan zurück, Punktion und Jodoforminjektion wurde nur bei praller Füllung und drohendem Durchbruch gemacht. Sehr interessieren die Daten über Hernien. Für Nabelbrüche braucht M. talergroße Zelluloidplatten, die durch Pflaster fixiert werden, während der ganze Leib durch breite Nabelbinden gleichmäßig umwickelt wird. Von 358 Leistenbrüchen kommen knapp 10% (35) auf das weibliche Geschlecht, und sind von letzteren fast die Hälfte (15) angeborene Ovarialhernien. 5 Leistenbrüche wurden wegen Einklemmung operiert, 65 wurden mit tadellosem Erfolge der Radikaloperation unterzogen. Auch der Operation von 2 irreponiblen Ovarialhernien sei noch gedacht. Die eine derselben zeigte Stieldrehung nebst hämorrhagischem Infarkt und erforderte eine Resektion. Bei gestörtem Deszensus der Hoden (24 Fälle) wurde stets exspektativ verfahren.

Meinhard Schmidt (Cuxhaven).

17) Schmid (Brackenheim). Aus der chirurgischen Praxis.  
(Med. Korrespondenzblatt des württembergischen ärztl. Landesvereins Bd. LXXIII.  
Nr. 12—13.)

Mitteilung mehrerer Fälle:

1) Echinokokkus der Niere: 31jährige Frau mit stark faustgroßer, derber und glatter, etwas beweglicher Geschwulst unter dem linken Rippenbogen, die ein Jahr später rasch an Größe zunahm. Wahrscheinlichkeitsdiagnose: Hydro-nephrose. Bei der Operation fand sich der untere Teil der Niere normal, während vom oberen Pol eine Echinokokkusblase ausging. Inzision und teilweise Resektion des Balgs und Vernähung der Balgwand teils mit dem Bauchfell, teils mit der Fascie, Drainage, Heilung.

2) Resektion eines faustgroßen, umschriebenen, obturierenden Dünndarmkarzinoms bei einem 16jährigen Mädchen (mikroskopisch Scirrhus). Heilung.

3) Herniotomie wegen Einklemmung eines bereits jahrelang bestehenden Leistenbruchs. Der gut aussehende Darm konnte trotz starker Erweiterung der Bruchpforte nicht reponiert werden, weil das zugehörige Mesenterium kolossal verdickt (infarziert) war. Daher Darmresektion mit keilförmiger Entfernung des verdickten Mesenteriums. Heilung. **Mohr** (Bielefeld).

18) C. Müller. Über ungewöhnliche Verletzungsfolgen.

(Archiv für Orthopädie, Mechanothérapie und Unfallchirurgie Bd. I. Hft. 2.)

Verf. beschreibt zwei Fälle von Verletzungen, bei denen äußerlich keine Spur zu erkennen, anamnestisch nichts zu eruieren war, und der wahre Tatbestand erst durch die Operation festgestellt wurde.

Der erste Fall betrifft einen Drechsler, der sich eine Hydrokele operieren ließ. Als die Tunica vaginalis propria entfernt werden sollte, wurde ein etwa 2 cm langer, 1/2 mm breiter Buchenholzsplinter in dem stark geschwellenen Hoden entdeckt, der vor langer Zeit beim Drechseln in den Hodensack geraten war.

Im anderen Falle handelte es sich um einen Arbeiter eines Holzgeschäftes, dem beim Zerkleinern ein Holzschweif gegen das Kniegelenk geflogen war. Obwohl er anfangs Schmerzen empfand, beachtete er die geringfügige Verletzung nicht und arbeitete weiter, bis ihn eine zunehmende Schwellung zwang, sich ins Bett zu legen. Als dann trotz breiter Inzisionen die Temperatur nur einige Tage sich auf normaler Höhe hielt, mußte schließlich zur Resektion des Gelenkes geschritten werden. Das Gelenk war mit schwammigen Granulationen und wenig Eiter erfüllt, der Knorpelüberzug war abgehoben, und in der Furche zwischen den Oberschenkelkondylen wurde mitten in Granulationen ein ca. 2 1/2 cm langer, 1/2 cm breiter Kiefernholzsplinter entdeckt. Nach der Operation besann sich der Verletzte auf das stattgefundenene Trauma, auf das er vorher gar keinen Wert gelegt hatte.

Im Anschluß an die letzte Verletzung erwähne ich einen weiteren Fall aus eigener Erfahrung, der ganz das Bild einer tuberkulösen Erkrankung bot. Man hatte den Eindruck, als ob man im Kniegelenke neben dem minimalen Ergüsse eine schwammige Kapselschwellung durchföhlte, eine Wunde konnte nicht konstatiert werden. Wie erstaunt aber war man, als man als den Urheber der vermeintlichen tuberkulösen Entzündung in dem oberen Recessus einen Dorn fand, der bei einem Sturze in ein Loch in das Gelenk hineingeraten war.

**Hartmann** (Kassel).

19) L. Römheld. Differentialdiagnose der Neurasthenie usw., multiple Sklerose nach Trauma.

(Med. Korrespondenzblatt des württembergischen ärztlichen Landesvereins  
Bd. LXXIII. Nr. 12.)

Verf. berichtet u. a. über einen 25jährigen Pat., bei welchem sich nach einem heftigen Stoß in den Rücken im Laufe einiger Monate die Erscheinungen einer spastischen Spinalparalyse entwickelten. Zwei Jahre später zeigten sich außerdem

Symptome auch an den oberen Extremitäten, die an multiple Sklerose erinnerten. Es schienen also von dem Orte an, wo das Trauma die Wirbelsäule traf, absteigende und aufsteigende sklerotische Prozesse die Pyramidenbahnen befallen zu haben.

Mohr (Bielefeld).

20) **A. Harisson und K. Wills.** Remarks on the light-treatment of lupus and rodent ulcer.

(Bristol medico-chir. journ. 1903. März.)

Verf. berichten, zum Teil unter Mitteilung der Krankengeschichten, über die Erfolge der Finsenlicht- und Röntgenstrahlenbehandlung im Bristoler allgemeinen Krankenhause. Von 42 Lupusfällen wurden 5 gänzlich, 4 an einzelnen Stellen geheilt, 26 gebessert (noch in Behandlung). Von 3 Fällen von Lupus erythematosus wurden 2 gebessert. 12 mit Röntgenstrahlen behandelte Pat. mit Ulcus rodens zeigten meist bedeutende Besserungen. Mehrfach wurde Akne vulgaris durch Röntgenbestrahlung und gleichzeitiges Ausdrücken der Knötchen geheilt, ebenso wurden mehrere Fälle von Paget's disease sehr günstig beeinflusst.

Mohr (Bielefeld).

21) **Senn.** The therapeutical value of the Röntgen ray in the treatment of pseudoleucaemia.

(New York med. journ. 1903. April 15.)

Verf. schilderte zwei interessante, ganz gleichartige Fälle von Lymphoma malignum, bei denen unter Anwendung von Röntgenstrahlen die starken und sehr heftige Beschwerden machenden Drüsenpackete abschwollen und die Pat. vollständig geheilt wurden.

Der erste Fall betraf einen 34jährigen Farmer, der seit einem Jahre an Nacken-, Hals-, Achsel- und Leistendrüsen bedeutende Schwellungen aufwies; auch hatte er beschleunigte Respiration infolge Vergrößerung der mediastinalen Drüsen. Blutuntersuchung erwies Anämie, aber normale Blutkörperchen. Innerliche Therapie war erfolglos. Pat. erhielt im ganzen 34 Röntgenstrahlenapplikationen. Nach 14 Tagen stellte sich heftiges Jucken, aber auch schon deutliche Abschwellung ein, nach weiteren 14 Tagen waren die sehr beträchtlichen Schwellungen der Achsel- und Leistendrüsen verschwunden, gleichzeitig sezernierten die Brustwarzen eine eiterähnliche Flüssigkeit, die Haut über der Brust ging in Fetzen ab, die Haare gingen aus. Da das Allgemeinbefinden nicht günstig war, wurde 14 Tage die Behandlung ausgesetzt und Pat. nach Hause geschickt; schon nach 14 Tagen fühlte er sich bedeutend wohler. Nach  $\frac{1}{4}$  Jahre wurde er noch zehn Sitzungen unterworfen und ist seither völlig geheilt. Die Haare wuchsen wieder, die Dermatistis war verschwunden.

Der zweite Fall betraf einen 53jährigen Kaufmann, der seit zehn Jahren eine langsam zunehmende Schwellung der Drüsen bemerkte und auch beträchtliche Drüsengeschwülste hatte. Analog wie bei dem ersten Pat. trat nach den ersten 14 Tagen Dermatitis, Haarausfall und subjektives Unbehagen ein, aber nach Aussetzen und Wiederaufnahme des Verfahrens völlige Heilung.

Die sehr merkwürdigen Störungen im Verlauf der Behandlung führt S. auf eine Toxämie zurück, hervorgerufen durch Absorption der Degenerationsprodukte der pseudoleukämischen Prozesse.

Scheuer (Berlin).

22) **Hammond.** On the possibility of operative relief of certain forms of facial paralysis.

(Annals of surgery 1903. Nr. 5.)

Eine Erkrankung des Gesichtsnerven innerhalb des Fallopi'schen Kanales bedingt völlige Lähmung einer Gesichtshälfte, Schlund- und Gaumenlähmung; hemiplegische Erscheinungen fehlen. Bei mehr zentraler Läsion zwischen dem Kern in der Brücke und der inneren Gehörgangsöffnung sollen nach H. die Muskeln

der Augenlider von der Lähmung infolge des Bestehens einer Nervenkreuzung an der Ursprungsstelle des N. facialis verschont bleiben, während hemiplegische Erscheinungen vorhanden sind. In einem Falle, wo infolge langdauernder Ohrenaffektion Karies in der Umgebung des Antrums, partielle Erweichung des Felsenbeins und Lähmung des betreffenden Gesichtsnerven entstanden war, wurde von H. diese Lähmung durch operative Ausschabung der kariösen Knocheile mit nachfolgender Tamponade völlig beseitigt.

**Herhold** (Altona).

23) **Cushing.** The surgical treatment of facial paralysis by nerve anastomosis.

(Annals of surgery 1903. Nr. 5.)

Ein junger Mann von 30 Jahren erhielt einen Schädelschuß (Revolver) hinter das rechte Ohr; die Folge war eine völlige Facialislähmung durch Zerstörung des Nerven im Fallopi'schen Kanal zwischen Proc. styloideus und Ganglion geniculatum. C. legte durch einen Schnitt am vorderen Rande des Kopfnickers den N. accessorius und durch einen zweiten Schnitt am hinteren Rande der Ohrspeicheldrüse den N. facialis frei. Nach Durchtrennung beider Nerven vereinigte er das zentrale Ende des Accessorius mit dem peripheren des Facialis. Hierdurch wurde die rechtsseitige Facialislähmung völlig beseitigt; allerdings verliefen bis zur völligen Ausgleichung der Lähmung 257 Tage. Pat. hatte sich nach Heilung der Operationswunde selbst täglich galvanisiert. Es blieb eine lähmungsartige Schwäche im rechten M. trapezius und rechten Kopfnicker zurück. Auch traten stets Mitbewegungen ein, indem beim Erheben des Armes oder bei Schulterhebungen Zuckungen im rechten Facialisgebiete sichtbar wurden. C. gibt zu, daß es im vorliegenden Falle richtiger gewesen wäre, den Accessorius nicht zu durchschneiden, sondern nur ein Nervenbündel abzuspalten und durch Anastomose mit dem peripheren Facialis zu vereinigen. Von dieser Methode hatte er jedoch zur Zeit seiner Operation keine Kenntnis. Verf. weist darauf hin, daß zum Gelingen der Operation peinlichste Asepsis und feine, nicht mit der Umgebung zu stark verwachsene Narben nötig seien. Die Operation soll so früh als möglich ausgeführt werden.

**Herhold** (Altona).

24) **Körte.** Ein Fall von Nervenpfropfung: des Nervus facialis auf den Nervus hypoglossus.

(Deutsche med. Wochenschrift 1903. Nr. 17.)

Bei einer 38jährigen Pat. wurde wegen Knocheneiterung im linken Fersenbein der Facialis am Foramen stylo-mastoideum durchtrennt und das distale Nervenende seitlich an den Nervus hypoglossus angeheftet. Ein halbes Jahr lang bestand totale Facialis- und Hypoglossuslähmung, dann erst traten zum erstenmal Spuren aktiver Beweglichkeit auf. Nach 11 Monaten ist eine erhebliche Besserung eingetreten, so daß Willensimpulse vermittelt des Nervus hypoglossus auf die Gesichtsmuskeln weiter geleitet werden. Es treten bei der Kranken jetzt noch Mitbewegungen in der Zunge bei willkürlicher Gesichtsmuskelkontraktion und umgekehrt auf.

**Borchard** (Posen).

25) **E. Terrile e S. Rolando.** La simpatectomia nella cura della epilessia essenziale.

(Clinica medica 1903. Nr. 1.)

Auf Grund zweier Fälle von essentieller Epilepsie, welche von dem Verf. mit doppelseitiger Entfernung des Hals-sympathicus behandelt wurden, sowie gestützt auf das Studium der Literatur halten T. und R. die gedachte Operation weder für ein theoretisch begründetes, noch praktisch bewährtes Heilverfahren bei der Epilepsie.

**A. Most** (Breslau).

26) **Blau.** Beitrag zur Kasuistik der Retropharyngealabszesse nach akuter Mittelohreiterung.

(Deutsche med. Wochenschrift 1903. Nr. 14.)

Ein einjähriges Kind erkrankte im Anschluß an eine Mittelohreiterung an einem Retropharyngealabszeß, der nach Inzision ebenso wie die Mittelohreiterung ausheilte. Verf. nimmt an, daß die Tube selbst, das peritubale Gewebe, der Semicanalis tensor. tymph. die Leitbahn zum retropharyngealen Gewebe abgegeben haben.

**Borchard** (Posen).

27) **Spiller, Musser and Martin.** A case of intradural spinal cyst, with operation and recovery.

(Univ. of Pennsylvania med. bull. 1903. März.)

Die 26jährige Frau spürte zunächst Schmerzen in der linken Seite des Kreuzbeins, welche einige Wochen später in das linke Bein ausstrahlten. Ein Jahr später Schmerzen im Lendentheil der Wirbelsäule und Verstärkung der Reflexe an den unteren Extremitäten. Im weiteren Verlauf Zunahme der Schmerzen, Taubheitsgefühl im linken Fuß, chronische Verstopfung, schließlich auch Schmerzen im rechten Bein, motorische Schwäche des linken Beines mit Herabsetzung der Reflexe, später Paralyse rechterseits. Ca. 3 Jahre nach Beginn der Erkrankung Laminektomie im Bereich des 1.—3. Lumbalwirbels; nach Spaltung der Dura fand man eine 2½ cm lange, dünnwandige Zyste mit klarem Inhalt. Entleerung desselben und reichlicher Cerebrospinalflüssigkeit, vollkommener Verschuß der Dura und der äußeren Wunde durch exakte Naht. Nach der Operation zunächst Steigerung, dann Nachlassen der Schmerzen, eben so im Laufe einiger Monate Verminderung der motorischen Schwäche und Anästhesie, schließlich fast völlige Heilung.

Verf. berichtet sodann über mehrere andere Fälle von Markgeschwülsten, die nicht zur Operation kamen. Nur 3 von 11 Fällen waren für eine Operation geeignet. 2 Fälle verliefen ohne klinische Erscheinungen einer Geschwulst. 2mal handelte es sich um Geschwülste der Wirbel, 4mal um intradurale, jedoch extramedulläre Geschwülste, darunter 2 in der Gegend der Medulla oblongata, 2 Fälle waren intramedulläre Geschwülste der Brustgegend. **Mohr** (Bielefeld).

28) **J. Israel.** Rückenmarkslähmung durch ein Chondrosarkom des sechsten Brustwirbelkörpers. Operative Heilung.

(Berliner klin. Wochenschrift 1903. Nr. 22.)

I. teilt die Krankengeschichte einer 39jährigen Frau mit, die seit 1½ Jahren Schmerzen in der rechten Oberbauchgegend hatte, und bei welcher sich neun Monate später Schwächegefühl im rechten, einige Wochen später auch im linken Bein einstellte. Drei Monate nach Beginn der ersten motorischen Störung vollkommene Parese beider Beine und Erschwerung der Harnentleerung. Wegen der zeitlichen Aufeinanderfolge der Erscheinungen und des Fehlens degenerativer Muskelatrophie konnte eine Myelitis ausgeschlossen werden, auch sprach die zeitliche Reihenfolge der drei Krankheitsperioden gegen eine Geschwulst des Rückenmarks, dagegen für eine von rechts her auf das Rückenmark wirkende Kompression durch einen extramedullären Krankheitsprozeß.

Nach Befund und Erscheinungen war die Wahrscheinlichkeit der Freilegung der Geschwulst am größten, wenn man den sechsten und siebenten Wirbelbogen entfernte. Operation am 11. August 1902: Ein Längsschnitt legte den sechsten, siebenten und achten Dornfortsatz frei. Nach Entfernung des sechsten Wirbelbogens stieß man auf die Geschwulst, welche sich von der unteren bis zur oberen Grenze der rechten Hälfte des sechsten Brustwirbelkörpers in 3 cm Länge nach oben als eine knollige elastische Masse erstreckte. Die sehr brüchige Geschwulst konnte nur mittels des scharfen Löffels entfernt werden; dabei wurde die rechte Pleurahöhle eröffnet, die Öffnung tamponiert. Heilung etc. Pleuratampon nach acht Tagen entfernt.

Der Erfolg der Operation äußerte sich in einer von den Zehen aufwärts schreitenden Rückkehr der Motilität und Sensibilität. 95 Tage nach der Operation konnten die ersten Gehübungen gemacht werden.

Die Geschwulst, welche die Größe und Form einer Dattel hatte, erwies sich mikroskopisch als ein Chondrosarkom. Acht Monate nach der Operation zeigt die Pat. noch ein vorzügliches Befinden; sichere Anhaltspunkte für ein Rezidiv, welches bei dem bösartigen Charakter der Geschwulst und wegen der Unmöglichkeit der Entfernung eines ganzen Wirbelkörpers zu fürchten ist, sind noch nicht vorhanden.

**Langemak** (Rostock).

29) **P. Fredet et M. Chevassu.** Note sur deux cas de kystes mucoïdes du cou à épithélium cilié dérivés des restes du tractus thyroïdial.

(Revue de chir. Bd. XXIII. Nr. 2.)

Der genannte Kanal, der etwa in der 5. Woche an Embryonen beobachtet wird, jedoch später verödet, kann sowohl zur Entstehung von zystischen Bildungen, als zur Entwicklung von Thyreoidea aberrans und dem Bestehenbleiben von Fistelgängen Veranlassung geben. Die Zysten, welche, meist median gelegen, Fortsätze unter den Körper des Zungenbeins senden, sind durch schleimigen Inhalt und Auskleidung mit Flimmerepithel ausgezeichnet. In dem einen Falle der Verf. war gleichzeitig Schilddrüsengewebe im Verlauf des hoch unter das Corp. hyoid. hinaufreichenden Stieles mikroskopisch nachzuweisen.

Im ersten Falle war durch mehrfaches Inzidieren der stets sich neubildenden Geschwulst, die vorübergehend auch als Fistel sezernierte, die eigentliche Zystenwand vereitert, des Flimmerepithels verlustig gegangen; es fand sich dieses nur in der Fortsetzung nach aufwärts. Gleichzeitig beweist auch die Krankengeschichte, wie eine so irrationelle Behandlung auf Grund falscher Diagnose die Träger solcher Gebilde hochgradig verstimmen kann. Die Exzision des ganzen Ganges als einzig gebotenes Verfahren brachte nach 27jährigem zwecklosem Hinziehen die prompte Heilung.

**Christel** (Metz).

30) **W. Prjanischnikow.** Aneurysma spurium der Art. carotis communis.

(Chirurgie 1903. März. [Russisch].)

Die 22 Jahre alte Pat. litt bis zu ihrem 10. Jahre an Tuberkulose der Halslymphdrüsen. Vor 2 Jahren bemerkte sie an derselben rechten Seite eine taubeneigröße Geschwulst, die jetzt Gänseeigröße erreicht hat. Alle Symptome eines Aneurysma. Freilegung der Carotis nach unten von der Geschwulst, doppelte Unterbindung und Durchtrennung zwischen den Fadenschlingen. Bei der Operation fand P. in der unmittelbaren Nähe der Carotis ein scharfkantiges Kalkkonkrement von etwa 1 cm Durchmesser, das wahrscheinlich durch Druck auf die Gefäßwand zu Decubitus derselben und zur Bildung des Aneurysma geführt hatte. — Der Sack konnte nicht exzidiert werden. — Nach einer Stunde entstand infolge Ableitens einer Ligatur von der Carotis eine starke Blutung. Neue Ligatur. Bedeutende Anämie. Im weiteren Verlauf, wohl infolge der Anämie, Komplikation von Seiten des Hirns; Schwindel, Kopfschmerzen, Parese des linken N. facialis und Oculomotorius, hartnäckiger Singultus. Letzterer stand nach 2 Wochen nach zufälliger Anwendung eines zu starken elektrischen Stromes am N. phrenicus. 2½ Wochen nach der Operation Geschwulst halb so groß, hart. Paresen geschwunden.

**B. Glückel** (Kondal, Saratow).

31) **J. Werner.** Über extrakranielle Aneurysmen der Carotis interna.

(Deutsche Zeitschrift für Chirurgie Bd. LXVII. p. 591.)

Ein Fall aus der Kieler chirurgischen Klinik, im Anschluß an welchen die Kasuistik gesammelt und die Krankheit einer Allgemeinbesprechung unterzogen



ist. 55jährige Frau, welche seit 8 Monaten eine Schwellung der rechten hinteren Rachengegend ohne besondere Beschwerden merkte. Die hier vorhandene Geschwulst ist rundlich, drängt die Gaumenbögen medianwärts und ist auch von außen tastbar. Konsistenz hart, keine Empfindlichkeit, Probepunktion negativ. Von sonstigen Befunden Atherom der Temporalarterien erwähnenswert. Unter der Annahme eines Fibro- oder Lymphosarkoms wird die Operation unternommen, die Schleimhautdecke der Geschwulst vom Munde her gespalten und mit der Ausschälung begonnen, wobei die Geschwulst einreißt und profus arteriell zu bluten beginnt. Sofort kräftige Tamponade, dann untere Tracheotomie mit Einlegung einer Preßschwammkanüle. Dann Schnitt vom Mundwinkel über den Unterkiefer nach unten bis an die Mitte des Sternoleid. Durchsägung des Unterkiefers, Spaltung des Mundbodens und Wundvertiefung bis zur Bloßlegung der großen Gefäßstämme. Blutunterlaufung der Gewebe erschwert die Orientierung. Unterbindung der Carotis communis peripher vom Abgang der Thyreoidea sup. Die Blutung steht. Nunmehr Radikaloperation des jetzt als solches erkannten walnußgroßen Aneurysmas der Carotis int., die ober- und unterhalb unterbunden wird. Wundversorgung mit Schleimhaut-, Knochen- und Hautnaht. Die Heilung erfolgte im ganzen glatt, doch zeigte eine zurückbleibende Hypoglossuslähmung, daß dieser Nerv bei der Operation verletzt war. Das Aneurysma war mit dicken Thromben erfüllt.

W. stellt aus der Literatur 11 Parallelfälle zusammen. Daß 6mal die Diagnose nicht gestellt wurde, zeigt die Schwierigkeit derselben, deren Verfehlung bei Vornahme von Inzisionen ohne Assistenz die verhängnisvollsten Folgen haben kann und tatsächlich gehabt hat. Es kommen wahre und falsche, spontane und traumatische Aneurysmen vor. Eine bevorzugte Sitzstelle derselben ist der schon normalerweise etwas weitere Anfangsteil der Arterie peripher von der Teilungsstelle der Carotis communis. Symptomatisch wird namentlich auf Auskultation bezw. das dabei zu erwartende Geräusch zu achten sein. Therapeutisch kommen fast ausschließlich Arterienunterbindungen in Frage. Ist die Carotis int. nicht zu fassen, z. B. wegen zu tiefen Sitzes des Aneurysmas, und muß die Communis unterbunden werden, so ist Nachblutung durch Kollateralkreislauf nicht ausgeschlossen und kann Hinzufügung der Ligatur der Carotis ext. und der Thyreoidea in Frage kommen, bei dringlicher Lebensgefahr übrigens eine genaue Orientierung bezw. Unterscheidung der Arterien unmöglich sein. — Ein Literaturverzeichnis von 24 Nummern ist der Arbeit beigefügt. **Meinhard Schmidt** (Cuxhaven).

### 32) S. F. Tschish. Wiederholte Naht bei Verwundung der V. jugularis interna.

(Chirurgie 1903. März. [Russisch.])

Bei Exzision tuberkulöser Halsdrüsen wurde die V. jugularis interna 1,5 cm weit angeschnitten. Fortlaufende Naht (4 Stiche), Unterbrechung der Operation. 5 Wochen später Fistel am Halse, von einer der Venennähte unterhalten. Pat. wünscht die Entfernung der übrigen Drüsen. Freilegung der Vene; dieselbe ist überall durchgängig; eine Fadenschlinge im Grunde der Fistel wird entfernt. Bei Lösung der mit der Vene verwachsenen Drüse wird erstere wieder angeschnitten, diesmal 0,75 cm weit, 2 cm unterhalb der früheren Wunde. Naht der Vene, ungeachtet der Eiterung, Tampon in die Hautwunde an dieser Stelle. Glatte Heilung. **B. Gückel** (Kondal, Saratow).

### 33) F. Sippel. Über Intubation bei Larynxstenosen nichtdiphtheritischer Natur.

Med. Korrespondenzblatt des württembergischen ärztlichen Landesvereins 1903. Bd. LXXIII. Nr. 16.)

Verf. berichtet über die in der Olgaheilanstalt in Stuttgart mit der Intubation erzielten Erfolge bei Masernkrupp, Keuchhusten, Laryngospasmus, Laryngitis hypoglossica, bei Verätzung des Kehlkopfes, bei angeborenem Kropf und bei erschwertem

Decanulement. Beim Masernkrupp ergaben Intubation und Tracheotomie annähernd gleiche Resultate; mehrfach wurde die lebensbedrohliche Stenose mittels der Intubation erfolgreich bekämpft. Die beiden Fälle von angeborenem Kropf betrafen Neugeborene, die von Geburt an an Erstickungsanfällen litten; die Intubation beseitigte die Stenoseerscheinungen, jedoch gingen beide Kinder an Bronchitis zugrunde. Die Sektion ergab ringförmige Umschließung und Kompression der Luftröhre durch die vergrößerte Schilddrüse. Als vortreffliches Mittel erwies sich die Intubation gegen die laryngealen und trachealen Stenosen nach Tracheotomie.

**Mohr** (Bielefeld).

34) **H. Geraud et R. Mignot.** Kyste hydatique costal.

(Revue de chir. XXIII. ann. Nr. 1.)

Die Seltenheit der Lokalisation — Verff. haben nur noch einen, zudem tödlich verlaufenen Fall in der Literatur gefunden — rechtfertigt eine Mitteilung, die auch sonst gut ausgearbeitet ist. Es hatte sich der Echinokokkus wahrscheinlich in der 7. Rippe entwickelt, war beim Bruch derselben geplatzt und hatte in die Umgebung zahlreiche Tochterbläschen ergossen, die von Hirsekorn- bis Nußgröße bis über die 6. Rippe hinauf, bis hinter die 8. hinabgetrieben waren. Zwei größere Blasen hatten sich sanduhrförmig nach außen und innen zu entwickelt. Der Prozeß im Knochen ist einfach eine Drucknekrotisierung, zu welcher sich Osteomyelitis gesellen kann, welche die Prognose natürlich erheblich trübt. Die Seltenheit der Knochenechinokokken erklären Verff. mit dem verhältnismäßig großen Kaliber der Knochenkapillaren (18—22  $\mu$ ).

**Christel** (Metz).

35) **Schley.** Primary tuberculosis of the breast.

(Annals of surgery 1903. Nr. 4. p. 110.)

Verf. schildert einen Fall von primärer Brustdrüsentuberkulose, welchen er durch Amputation der betreffenden Mamma heilte. Mikroskopisch wurde festgestellt, daß sich in der Brustdrüse ein Adenom entwickelt hatte, daß daneben aber in dem umgebenden Bindegewebe Tuberkel mit Riesenzellen und Tuberkelbazillen vorhanden waren. Die Achseldrüsen waren nur ganz wenig vergrößert.

In der Literatur konnte S. nur 65 Fälle sicherer Brustdrüsentuberkulose finden und unter diesen nur zwölf von primärer Brustdrüsentuberkulose. Er gibt eine Übersicht der bis jetzt darüber veröffentlichten Fälle.

Die Infektion kann eintreten von außen durch die Ausführungsgänge der Drüse, durch oberflächliche Wunden, durch die Blut- oder Lymphgefäße, endlich von einer Caries der Rippen oder des Brustbeins. Verf. unterscheidet drei Formen dieser Krankheit: a) die knotige, mehr chronische, b) die konfluierende mehr akute und zu baldiger Fistelbildung führende, c) die bald zu kalten Abszessen führende Form. Diese letztere Form schließt sich meistens an die zweite an. Die Diagnose der Brustdrüsentuberkulose kann im Anfange der Krankheit Schwierigkeiten bereiten. Die Behandlung besteht in möglichst frühzeitiger Amputation der betreffenden Brustdrüse.

**Herhold** (Altona).

36) **Druelle et Nicolau.** Gangrène foudroyante spontanée des organes génitaux externes chez un homme avec lymphangite et phlegmon de la paroi abdominale.

(Méd. moderne 1903. Nr. 20.)

Ein 47jähriger Mann bemerkte 2 Tage nach einem Koitus am Gliede, das leicht geschwollen, eine oberflächliche, diphtherisch ausschende Ulzeration. Bereits nach 20 Stunden traten unter hohem Fieber und Allgemeinbeschwerden an den verschiedenen Stellen, örtlich von einander getrennten Stellen der Haut des Gliedes und des Hodensackes zahlreiche gangränöse Flecke auf, die weiter fortschritten und in kürzester Zeit zur völligen Gangrän der Haut des Gliedes und Hodensackes führten und zu schwerer Phlegmone der Haut und des Unterhautzellgewebes am

Bauche. Der Prozeß ging indes nicht in die Tiefe und heilte schließlich. Impfung ergab sehr virulente Streptokokken.

Nach Ansicht des Verf. handelt es sich hier um einen Fall von »spontaner akuter Gangrän« des Genitalapparates, ein Krankheitsbild, das Fournier beschrieben hat, und dessen Ätiologie zur Zeit noch unklar ist.

Coste (Straßburg i. E.).

### 37) K. Elbogen. Plastischer Ersatz der ganzen Penishaut.

(Wiener med. Wochenschrift 1903. Nr. 12.)

Das vom Verf. bei einem Infanteristen, welcher durch Phlegmone die gesamte Penishaut mit Ausnahme des inneren Vorhautblattes und 2 cm langen und breiten Hautstreifens an der Wurzel des Gliedes verloren hatte, angewandte Verfahren bestand in Spaltung des inneren Blattes des Präputiums in einen oberen und unteren Lappen, Umschlagen beider nach rückwärts auf den Penis, Bildung eines doppeltgestielten Lappens aus dem Hodensack und Verschieben desselben an die untere und die beiden Seitenflächen des Penis.

Herm. Frank (Berlin).

### 38) Vogel. Zur galvanokaustischen Behandlung der Prostatahypertrophie nach Bottini.

(Deutsche med. Wochenschrift 1903. Nr. 12.)

In der Schede'schen Klinik hatte man bei einer Operation nach Bottini gesehen, daß durch die starke Abkühlung in der mit Flüssigkeit gefüllten Blase der Inzisor nur sehr wenig in das Gewebe eingedrungen war. Es wurde deshalb beim nächsten Falle bei leerer Blase operiert. Kurz nach der Operation floß aber der Urin durch den eingelegten Dauerkatheter nur sehr wenig ab, es stellte sich Peritonitis ein. Die Sektion ergab als Ursache der Peritonitis einen 3 cm langen perforierenden Schnitt der Blase an der hinteren oberen Wand etwas nach oben vom Trigonum. Einen ähnlichen Fall hat Freudenberg beobachtet. Bei leerer Blase legt sich dieselbe in Falten zusammen, so daß man bei der Drehung des Instrumentes nach der Prostata hin eine dieser Falten mitfassen und einschneiden kann. Es ist deshalb in jüngster Zeit angeraten worden, die Blase mit Luft zu füllen. Event. könnte man erst die Füllung mit Flüssigkeit vornehmen, letztere dann ablaufen lassen, wenn das Instrument gut an der Prostata liegt. Auch durch Beckenhochlagerung ließ sich die Gefahr verringern.

Borchard (Posen).

### 39) Wainwright. Contribution to the subject of perineal prostatectomie.

(Annals of surgery 1903. Nr. 5.)

In dem vorliegenden Falle wurde zunächst der prävesikale Raum durch Medianschnitt eröffnet und mit dem Finger stumpf die Prostata freigelegt. Dann wurde vom Damm aus die Drüse freipräpariert und unter einem von der oberen Wunde ausgeübten Druck ausgeschält. Unglücklicherweise ereignete sich eine Eröffnung der Seitenwand des Mastdarmes; durch Naht und Inversion der Wandung heilte die Wunde ohne Folgen aus. Das endgültige Operationsresultat war ein sehr gutes, nachdem noch von der Dammwunde aus nachträglich ein kleiner Stein aus der Blase entfernt werden mußte. Die Dammfistel heilte verhältnismäßig schnell, Pat. urinierte drei- bis viermal täglich ohne Beschwerden.

Herhold (Altona).

### 40) Pomara. Contributo allo studio delle ernie vescicali.

(Gazz. degli ospedali e delle clin. 1903. Nr. 62.)

Verf. berichtet über vier Fälle von Blasenbrüchen aus dem Ospedale civico in Messina. In den beiden ersten Fällen wurde die Blase eröffnet und mit glück-

lichem Ausgang genäht. Im dritten Falle unterblieb die Naht, da der Irrtum nicht erkannt wurde, und es erfolgte der Tod durch Peritonitis. Im vierten Falle handelte es sich um einen Bauchwandbruch in einer Muskellücke am unteren Ende der *Mm. recti*, der infolge einer voraufgegangenen Myotomie zurückgeblieben war. — Verf. betont die Notwendigkeit des Katheterismus vor einer Bruchoperation, wobei gleichzeitig durch Füllung der Blase mit Flüssigkeit die Diagnose gesichert werden kann. Enthält der Bruchsack ein Blasendivertikel, so soll dieses exstirpiert werden. Ist der Bruchsack eröffnet, so können auch dann noch im Zweifelsfalle der Katheterismus und die Untersuchung mit dem Finger Auskunft geben. Zur Blasennaht soll möglichst die Fixierung der Blase an die Bauchwand treten. Ist ein Irrtum nicht einmal während der Operation bemerkt und erst durch Hämaturie und Peritonitis aufgeklärt, so soll auch dann noch möglichst sofort die Blasennaht ausgeführt werden. **Dreyer (Köln).**

#### 41) C. Krüger. Bemerkungen zur »Blasensteinertrümmerung mit nachfolgender Aspiration«.

(Deutsche Zeitschrift für Chirurgie Bd. LXVIII. p. 291.)

Als Brunnenarzt\*in Wildungen hat K. während der Saison in diesem Kurort einen massenhaften Zugang von Blasenkranken, worunter in den letzten Jahren sich 105 Steinkranke befanden. Von diesen wurden 103 der Litholapexie unterzogen, und gibt K. in seiner Mitteilung Bericht über seine an diesem reichen Arbeitsmateriale gesammelten Erfahrungen. Die Operation, welche von den Wildunger Kollegen der Regel nach in Privatwohnungen bezw. Hotels ausgeführt wird, hält K. erstmalig auszuführen für denjenigen, der sie von anderer Seite öfters hat machen sehen und selbst Katheter und Sonde zu gebrauchen weiß, nicht für schwerer als die  *Sectio alta* unter gleichen Bedingungen. Als Kontraindikationen für sie werden Entartungsprozesse der Blasenwand, die diese vermehrtem Binnendruck gegenüber widerstandsunfähig machten, ferner entzündliche Vorgänge der Blasenachbarschaft angeführt. Bei Blasen, die zum »Krampfen« neigen, ist tief zu narkotisieren, und falls Prostatadeformitäten mit Blasenaus-sackung nach hinten und unten vorliegen, von steiler Beckenhochlagerung nebst Oberschenkelflexion Gebrauch zu machen. Harte Steine sind ungleich leichter zu behandeln als weiche, von welchen kleinste Reste auch leichter zurückbleiben. Auf solche zu fahnden dient das Cystoskop und die Harnuntersuchung auf Blutkörperchen. Eine der Operation nachgeschickte Blasen einspritzung von 1<sup>0</sup>/<sub>100</sub>iger Höllensteinlösung beschleunigt die Aufklärung des Urins hinterher, und als Vorbeugungsmittel gegen postoperative Urethralfrost hat sich die Gabe von Kampfersäure einige Tage vor der Operation zu 3 g pro die bewährt. Nachträglich tut Urotropin und das Wildunger Wasser gute Dienste.

K. hat von seinen 102 operierten Pat. 100 geheilt, d. h. von Stein und Steinbeschwerden befreit ohne Rücksicht auf etwaige Rezidive. Ohne Narkose wurden 14 operiert, 61 unter Chloroform, 6 unter Äther, 22 unter örtlicher Anästhesie. Bei 83 Kranken genügte eine Operations-sitzung, 16 bedurften deren 2, der Rest noch mehrerer. Durchschnittliche Operationsdauer  $\frac{1}{2}$  Stunde (10—105 Minuten). Geringe postoperative Temperaturerhöhungen fast in 50% der Fälle. 9 Fälle waren durch Strikturen, 7 durch Pyelitis bezw. Pyelonephritis kompliziert, einige auch durch renale Albuminurie. **Meinhard Schmidt (Cuxhaven).**

---

Originalmitteilungen, Monographien und Separatabdrücke wolle man an *Prof. E. Richter* in Breslau (Kaiser Wilhelmstraße 115), oder an die Verlags-handlung *Breitkopf & Härtel*, einsenden.

---

# Zentralblatt für C H I R U R G I E

herausgegeben

von

**E. von Bergmann, F. König, E. Richter,**  
in Berlin, in Berlin, in Breslau.

Dreißigster Jahrgang.

Wöchentlich eine Nummer. Preis des Jahrganges 20 Mark, bei halbjähriger Vorauszahlung. Zu beziehen durch alle Buchhandlungen und Postanstalten.

**Nr. 34.                      Sonnabend, den 22. August.                      1903.**

**Inhalt: J. Elgart, Eine neue Repositionsmethode für hintere Hüftgelenksverrenkungen.**  
(Original-Mittellung.)

- 1) **Sajous**, Die inneren Sekretionen. — 2) **Streng**, Kachexien durch Bakterientoxine. — 3) **Homén**, Wirkung von Bakterien und ihren Toxinen auf das Nervensystem. — 4) **Gontermann**, Keime in akzidentellen Wunden. — 5) **Calmette**, Tetanusantitoxin. — 6) **Baumgarten**, Das Blut in doppelt unterbundenen Gefäßstrecken. — 7) **Amberg**, Arteriennaht. — 8) **Silbermark** und **Hirsch**, Laparotomie und Bauchbruch. — 9) **Kortész**, Darmetrangulation. — 10) **Kreuter**, Dehnungsgangrän des Blinddarmes. — 11) **Schreiber**, Rekto-Romanoskopie. — 12) **Stieda**, Atresia ani. — 13) **Hartmann**, Zur Gallensteinbildung. — 14) **Cumston**, Lebersyphilis. — 15) **Masnata**, Blutstillung in der Leber.
- 16) **Krönlein**, Aseptische Operationsräume. — 17) **Schloffer**, Verschleppung von Geschossen. — 18) **Schütze**, Kopftetanus. — 19) **Tuffler**, Tuberkulöse Geschwüre nach Tuberkulineinspritzung. — 20) **Hermes**, Veränderungen des Wurmfortsatzes bei gynäkologischen Erkrankungen. — 21) **Schmidt**, Hernia inguinalis bilocularis. — 22) **Grunert**, Herniotomien im Kindesalter. — 23) **Pescators**, 24) **Kredel**, Volvulus im Säuglingsalter. — 25) **Floren**, Darminvagination. — 26) **Parona**, 27) **Hildebrand**, Talm a'sche Operation. — 28) **Ullmann**, Leberresektion wegen Gumma. — 29) **Vaccari**, 30) **Mauclair**, Leberechinokokkus. — 31) **Neugebauer**, Askaris im Ductus choledochus. — 32) **Hildebrand**, Cholecystogastrotomie.

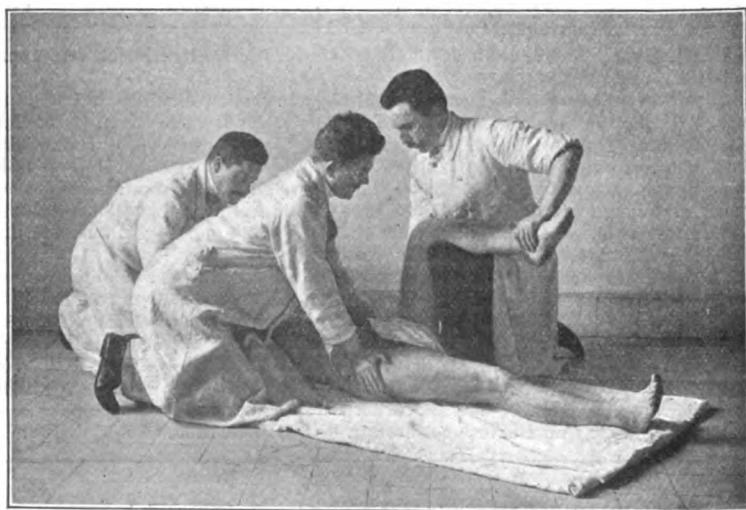
## Eine neue Repositionsmethode für hintere Hüftgelenksverrenkungen.

Von

**Jaroslav Elgart in Brünn.**

Vor kurzer Zeit bot sich mir auf der chirurgischen Abteilung des Direktors Dr. Nedopil Gelegenheit, eine einfache Repositionsmethode bei einem frischen Falle von Luxatio ischiadica mit Erfolg zu erproben, und ich erlaube mir, das Verfahren einer Nachprüfung zu empfehlen. Die weiter zu beschreibende Methode ist in einigen ihren Komponenten mit der Kocher'schen Methode der Manipulationen verwandt, wie aus der Beschreibung ersichtlich sein wird. Und doch handelte es sich um einen Fall, wo ich zuerst das typische Kocher'sche Verfahren, nachher die Hebelmethode Middeldorpf's

und schließlich auch das alte Traktionsverfahren erfolglos angewendet habe, um erst durch meine Methode das Ziel zu erreichen. Ich erwähne dies deshalb, weil man ja von vielen Luxationen behaupten kann, daß dieselben durch eine beliebige Methode reponierbar sind, aus dem einfachen Grunde, weil entweder der Kapselriß zu groß ist und der Rückkehr des Femurkopfes nichts im Wege steht, oder weil der Kopf ganz nahe am Kapselriß sich befindet. In meinem Falle gab es sicher diese günstigen Momente nicht, da ja die üblichen Reduktionsmethoden mich im Stiche ließen. Ich versuchte auch ein Verfahren, welches mir früher bei einem Falle von Luxatio iliaca sehr guten Dienst leistete und darin bestand, daß ich die im Hüft- und Kniegelenke rechtwinklig gebeugte Extremität einfach in die Höhe zog, gleichzeitig eine Innenrotation des Femurs ausübend. In dem jetzigen Falle von einer ischiadischen Verrenkung handelte es sich aber um einen robusten Mann, so daß die Kraft meiner



Hände nicht ausreichend war, einen genügenden Zug aufwärts mit gleichzeitiger Rotation auszuüben.

Ich legte daher den narkotisierten Pat. auf den Boden und legte, neben ihm kniend, seine luxierte Extremität über mein gleichnamiges Knie und ließ durch einen Assistenten das Becken durch Druck auf beide Spinae fixieren. (Bei diesem Verfahren, glaube ich, wäre das Gersuny'sche Manöver der Beckenfixation nicht so gut am Platze gewesen.) Nachher faßte ich seinen Unterschenkel in der Knöchelgegend mit einer Hand, so daß derselbe mir als ein ungleicharmiger Hebel dazu diente, durch Senken des Unterschenkels einen kräftigen Zug auf das Femur in vertikaler Richtung auszuüben. Ich verband diese Bewegung noch mit einer Rotation des Femurs nach innen, indem ich gleichzeitig den Unterschenkel nach auswärts

drückte. Mit der anderen Hand erfaßte ich den stark prominierenden luxierten Femurkopf und drückte ihn nach außen, damit die Passage desselben über den Limbus cartilagineus erleichtert wurde. (Ich bemerke dazu, daß man dasselbe Ziel auch durch einen Zug nach außen auf dem zentralen Femurteile erreichen könnte, wenn man ein korpulentes Individuum vor sich hätte, wo der Femurkopf nicht gut tastbar wäre. Es wäre vielleicht auch zu empfehlen, durch Vorwärtseigen seines eigenen Knies, auf dem die luxierte Extremität ruht, eine Adduktion und leichteres Herübergleiten des Kopfes über den Limbus zu erreichen — in meinem Falle war aber diese Manipulation nicht notwendig.)

Gleich beim ersten Versuche gelang mir die Reposition auf die oben beschriebene Weise, wonach ich die Extremität einfach parallel neben die gesunde niederlegte. Mit Nachdruck möge betont werden, daß der Druck auf den Unterschenkel sehr vorsichtig, ich möchte sagen dosierend auszuüben ist, damit weder eine Fraktur der Unterschenkelknochen oder des Femurhalses, noch eine Zerrung der Kniegelenkscapsel eintrete. Es wäre vielleicht ratsam, bei den ischiadischen Luxationen eine größere, bei den iliacalen eine kleinere Flexion im Hüftgelenke anzuwenden; durchschnittlich ist wohl die rechtwinklige Beugung am passendsten.

Es ist auch klar, daß eine eventuelle Differenz zwischen der Kniehöhe des Operateurs und der Femurlänge des Pat. durch passende Unterlagerung der Fußsohle resp. des Beckens ausgeglichen werden muß, damit es dem Operateur ermöglicht werde, den Zug genau und doch ausgiebig zu dosieren.

Aus dieser Beschreibung ist wohl ersichtlich, daß meine Methode den anatomisch-physiologischen Bedingungen sehr gut entspricht, denn:

erstens wird durch die (größere oder kleinere — der Art der Luxation entsprechende) Flexion des Hüftgelenkes der luxierte Kopf dem Kapselrisse möglichst gegenübergestellt,

zweitens durch die Innenrotation des Oberschenkels das Y-förmige Band (Lig. ileofemorale) entspannt,

drittens durch die nicht anstrengende und genau zu dosierende Hebelung mit dem Unterschenkel ein kräftiger Zug auf den Femurkopf ausgeübt, und zwar in einer Richtung, die (wegen der größeren oder kleineren Hüftgelenksflexion) ziemlich genau der ursprünglichen traumatischen Kraft entspricht.

Wenn man mit diesen drei Komponenten noch eine Adduktion des Oberschenkels verbinden wollte, so wäre das Verfahren der Methode Kocher's ziemlich ähnlich, es möchte nur noch die Schlußrotation nach außen fehlen, um die Verwandtschaft beider Methoden näher zu dokumentieren. Der größte Unterschied, daß Schwergewicht der ganzen Sache, liegt aber darin, daß ich bei meiner Methode durch die elegant ausführbare Hebelung über das Knie eine Kraft zu erreichen imstande bin, die man bei der Kocher-

schen Methode, wo man manchmal mit der Schwere der Extremität zu kämpfen hat, nicht entfalten kann. Ich empfehle daher diese Methode zur Nachprüfung.

---

1) **C. E. de M. Sajous.** The internal secretions and the principles of medicine. Vol. I.

Philadelphia, F. A. Davis, 1903. 800 S. 42 Abbild.

Verf. bespricht auf Grund der Literatur und eigener Experimente in ausführlicher Darstellung die Physiologie der Drüsen ohne Ausführungsgang, besonders die inneren Sekretionen in den Nebennieren, der Schilddrüse, Hypophysis cerebri und der Milz. Die überwiegende Bedeutung dieser Organe für die wichtigsten Lebensvorgänge im gesunden und kranken Körper wird in höchst eigentlicher Weise begründet, und besonders der alles beherrschende Einfluß des »Adrenal system«, der funktionellen Vereinigung von Nebennieren, vorderem Lappen der Hypophyse und Schilddrüse stark in den Vordergrund gerückt. So z. B. ist alles, was wir bisher als Erscheinungen von Infektion oder Intoxikation anzusehen gewöhnt waren, nach S. nichts als übermäßige oder ungenügende Tätigkeit des »Adrenal system«; die physiologische Wirkung von Heilmitteln wird durch die vordere Hypophyse, das leitende Zentrum des Adrenal system vermittelt. Verf. versucht demnach, die Grundlagen der Physiologie, Pathologie und Therapie von dem angedeuteten Standpunkte aus vollkommen umzuwälzen. **Mohr** (Bielefeld).

---

2) **O. Ströng.** Experimentelle Untersuchungen über die durch Bakterientoxine hervorgerufenen Kachexien. (Vorläufige Mitteilung.)

Arbeiten aus dem pathologischen Institut zu Helsingfors [Finnland]. Herausgegeben von Prof. Dr. E. A. Homén. Abt. 2. p. 207.)

Jena, Gustav Fischer, 1902.

Verf. hat an Kaninchen eine Reihe Versuche über die nach Injektion von Bakterienfiltraten auftretenden Allgemeinveränderungen, insbesondere Gewichtsverlust und Alterationen des Blutes, angestellt. Von den Ergebnissen dieser Untersuchungen, die sich zunächst nur auf eine beschränkte Anzahl von Tieren beziehen, seien nachfolgende hervorgehoben. Die nach Injektion von Staphylokokken-, Pneumokokken-, Typhus- und Colifiltrat beobachteten Kachexien wurden in etwas höherem Grade von Filtraten hervorgerufen, die von einer älteren Kultur herstammten als die von jüngeren ausgehenden. Die Kachexien, namentlich die starke Gewichtsabnahme, beruhen nicht auf fehlender Nahrungsaufnahme, sondern wahrscheinlich auf einer blutzerstörenden Wirkung der Filtrate. Nach der Injektion der Bakterienfiltrate — Verf. hat in dieser Richtung Staphylokokken-



und Pneumokokkenfiltrat untersucht — scheint eine möglicherweise auf Zerfall beruhende Abnahme in der Zahl der roten Blutkörperchen und eine Verringerung des Hämoglobingehaltes aufzutreten.

Läwen (Leipzig).

### 3) E. A. Homén. Die Wirkung einiger Bakterien und ihrer Toxine auf periphere Nerven, Spinalganglien und das Rückenmark.

(Arbeiten aus dem pathologischen Institut zu Helsingfors [Finland]. Herausgegeben von Prof. Dr. E. A. Homén.)

Jena, Gustav Fischer, 1902. Mit 13 Tafeln.

H. versucht in diesem Aufsatz eine experimentelle Basis zur Ergründung gewisser auch bei dem Menschen sowohl im peripheren als im zentralen Nervensystem häufig vorkommender infektiös toxischer Prozesse zu legen, sowie den Anfang und den weiteren Verlauf dieser Prozesse näher zu erforschen. Er hat früher schon die Wirkung der Streptokokken in dieser Richtung untersucht und dehnt in vorliegender Arbeit seine Versuche auf den Staphylokokkus pyogenes aureus, den Diplokokkus pneumoniae, das Bakterium coli, den Typhusbazillus und einen für Proteus gehaltenen Bazillus aus. In der Regel wurden 24 Stunden alte Bouillonkulturen oder Filtrate von ihnen Kaninchen in den freigelegten Nervus ischiadicus oder direkt ins Rückenmark injiziert.

Die Resultate waren im wesentlichen folgende:

Staphylokokkus pyogenes aureus: Der infizierte Nerv zeigt schon 24 Stunden nach Injektion Anschwellung und leicht grauweiße Färbung vorzugsweise in der Injektionsgegend und etwas oberhalb derselben. An der Injektionsstelle ist um diese Zeit eine kleinzellige Infiltration im Epi- und Perineurium zu konstatieren, die in den Nervenbündeln die Nervenfasern verdrängt und zerstört. Die mikroskopischen Veränderungen nehmen peripher und zentralwärts rasch ab. Diese Abnahme betrifft besonders das Epineurium, das schon einige Zentimeter oberhalb der Injektionsstelle völlig unverändert ist. Veränderungen finden sich namentlich am inneren Rande des Perineuriums. Sie schreiten dann teilweise längs der Septen im Querschnitt immer mehr zentralwärts fort und bestehen in einer starken Kerninfiltration mit Verdrängung und »diffuser Alteration der Nervenfasern«. Die Myelinscheide zeigt hierbei stellenweise bröckligen Zerfall. Der Achsenzylinder ist etwas angeschwollen. Der ganze Nervenabschnitt bekommt ein körniges Aussehen. Vom 4.—5. Tage an lassen sich Veränderungen in den zugehörigen Spinalganglien feststellen. Sie bestehen in Verschiedenheiten von Farbe und Größe der Zellen gegen die gesunde Seite. Eine Erklärung für die Form und das Fortschreiten der Veränderungen geben die Bakterienbefunde, die durch das Kultur- und Schnittverfahren erhoben wurden. An der Injektionsstelle finden sich die Kokken diffus über einen großen Teil des Querschnittes verteilt. Nach

24 Stunden finden sie sich zentralwärts von dieser Stelle oft in auffallend geringer Anzahl in und um den großen Lymphraum auf der inneren Seite des Perineuriums. Bei Tieren, die erst nach einigen Tagen getötet wurden, fanden sich die Kokken am Innenrand der veränderten peripheren Randzone. In den Spinalganglien, Wurzeln und im Rückenmark konnten sie kulturell nie nachgewiesen werden.

Die Injektion von Staphylokokkenkulturen ins Rückenmark war bisweilen von einer hämorrhagischen Erweichung oder Zerfall an der Injektionsstelle des Rückenmarks, sowie etwas Injektion der Meningen, hauptsächlich doch nur in der Umgebung der Injektionsgegend, gefolgt. Die Ausbreitung der Bakterien schien hauptsächlich sowohl längs der großen intermeningealen Räume — doch lange nicht in so hohem Grade wie nach Streptokokkeneinspritzung —, als durch den Zentralkanal und vielleicht noch schneller, besonders zentralwärts längs des letzteren stattzufinden. Von Interesse ist das schnelle Eindringen der Kokken zwischen die Epithelzellen des Kanals und bis zur umgebenden zentralen grauen Substanz. Die mikroskopischen Veränderungen beschränken sich hauptsächlich auf die Injektionsgegend und deren Umgebung und bestehen in Gewebszerfall und bedeutender Kerninfiltration. Die Versuche mit Bouillonfiltraten ließen nur eine geringe Reaktion der Tiere erkennen. Am wirksamsten schienen noch die Filtrate von 2—3 Monate alten Kulturen zu sein. In der Injektionsgegend finden sich Kerne im Epineurium, stellenweise auch in den Nervenbündeln, sowie diffuse Alteration einer großen Menge Nervenfasern und Anschwellung des Endoneuriums. Zentralwärts sind die Veränderungen weniger ausgesprochen. Ohne bestimmte Lokalisation finden sie sich hier fleckweise über den ganzen Nervenbündelquerschnitt verbreitet.

*Diplokokkus pneumoniae*: Die Versuche ergaben im wesentlichen dieselben Resultate wie bei den Staphylokokken. Schon nach 24 Stunden sind die entsprechenden Spinalganglien gewöhnlich sehr blutreich. In älteren Fällen findet sich hier stellenweise eine leichte Kerninfiltration in der Kapsel. Bisweilen lassen sich hier auch einzelne Diplokokken nachweisen. Im Nerven sind die Veränderungen nicht so entwickelt wie nach Streptokokkus- und Staphylokokkusinfektion. Sie sind hier auch nicht so gleichmäßig lokalisiert.

*Bakterium coli*: Die Veränderungen erstrecken sich nur auf einen Teil des Nerven. Der obere nach den Spinalganglien zu gelegene Teil bleibt frei. In älteren Fällen findet sich an der Injektionsstelle eine bedeutende Bindegewebsverdickung besonders des Endoneuriums, nebst Vermehrung der ovalen Kerne. Bei Injektion ins Rückenmark starben die Tiere nach 24 Stunden. An der Injektionsstelle (im oberen Lendenmark) fand sich eine ausgebreitete Zerstörung der Hinterstränge, teilweise auch der grauen Substanz, sowie bisweilen der übrigen weißen Substanz, namentlich der Vorderstränge. Die Ausbreitung der Bakterien findet nur intrameningeal und längs dem Zentralkanal statt, und nur in relativ geringem Grade.

**Bacillus typhi abdominalis:** In der Injektionsgegend findet sich in den jüngeren Fällen eine starke kleinzellige Infiltration stellenweise im Epi- und Perineurium, gewöhnlich auch teilweise in den Nervenbündeln. In älteren Fällen war hauptsächlich eine sklerotische Verdickung mit mehr oder weniger reichlichen, meist ovalen Kernen im Epi- und Endoneurium nebst entsprechender Alteration und Untergang von Nervenfasern zu konstatieren. Im übrigen Teile des Nerven oberhalb der Injektionsstelle ist das Bild sehr wechselnd. In den jüngeren Fällen erstrecken sich die Veränderungen von der Randzone bis tief ins Innere des Hauptnervenbündels. Auch in den Spinalganglien und den anliegenden motorischen Wurzeln finden sich Veränderungen, Kerninfiltration der Kapsel und des Perineuriums, in älteren Fällen auch eine geringe Alteration einzelner Ganglienzellen.

**Proteus:** Die mikroskopischen Veränderungen nach der Injektion in den Nerv sind gering. Trotzdem finden sich nicht selten auch Veränderungen in den entsprechenden Spinalganglien, bisweilen auch im Rückenmark. Nach Injektion ins Rückenmark waren auch für Proteus die intermeningealen Räume und der Zentralkanal die eigentlichen Ausbreitungswege.

Aus den die Resultate der Versuche zusammenfassenden Betrachtungen des Verf. sind folgende Angaben hervorzuheben. Die bakterielle Ausbreitung erfolgt im Nerv und im Rückenmark längs der Lymphwege, besonders in dem großen Lymphraum an der inneren Seite des Perineuriums, sowie in den großen serösen Räumen des zentralen Nervensystems, im Rückenmark auch längs des Zentralkanals. Die Neigung zur Ausbreitung ist am geringsten beim Bakterium coli. Gleich von anfang an oder binnen der ersten 24 Stunden finden sich im Nerven degenerative und exsudative Veränderungen. Die Degeneration beginnt mit einer diffusen Schädigung der Nervenfaser. Dieselbe geht in Gewebszerfall über. Die leukocytaire Infiltration ist am intensivsten nach Staphylokokkus- und Bakterium coli-Injektion. Bei Proteus ist die Exsudation mehr seröser Natur. Bei der Ausbreitung bilden die Spinalganglien gewissermaßen eine Grenzstation oder einen Aufenthaltsort für die Bakterien, sei es, daß der Ausgangspunkt im Nerv oder im Rückenmark liegt. Die Bakterien und Toxine gelangen im allgemeinen mehr durch die hinteren als vorderen Wurzeln vom Nerv ins Rückenmark. Es muß also der Weg durch die vorderen Wurzeln und deren meningeale Scheiden schwieriger sein als durch die Spinalganglien und Hinterwurzeln. Die Wirkung nach Injektion von Filtration der Bouillonkulturen in den Nerv war schwach.

Läwen (Leipzig).

4) **Gontermann.** Experimentelle Untersuchungen über die Ab- und Zunahme der Keime in einer akzidentellen Wunde unter rein aseptischer trockner und antiseptischer feuchter Behandlung.

(v. Langenbeck's Archiv Bd. LXX. Hft. 2.)

Aus den interessanten Versuchen, die Verf. an der v. Bergmann'schen Klinik vorgenommen hat, seien seine eigenen Schlußfolgerungen aus den Experimenten hier mitgeteilt, welche am besten den Wert der sterilen trocknen und antiseptischen feuchten Verbände charakterisieren: Eine bakterienhemmende Nachwirkung der Antiseptika ist nicht zu konstatieren, der Keimgehalt nicht eitriger akzidenteller Wunden wird bei antiseptisch-feuchten impermeablen Verbänden mehr gesteigert als bei trocknen. Bei akzidentellen Wunden ist der Jodoformgaze der Vorzug zu geben, da sie mit den klinisch wichtigen Eigenschaften der Aufnahme der Wundsekrete und Blutstillung durch Festsaugen noch eine entschiedene Einwirkung auf die Mikroorganismen verbindet. Feuchte Verbände machen leicht Ekzeme und Haarbalgabszesse in der Umgebung der Wunde, begünstigt durch Mazeration der Haut. Die feuchten Verbände sind kein sicheres Mittel gegen Vereiterung akzidenteller Wunden. Bei eiternden Wunden bewirken die trocknen Verbände eine schnellere Abnahme der Keime als die feuchten. Bei phlegmonösen Entzündungen wirken die trocknen Verbände (aseptische Gaze und Jodoformgaze) günstig auf den Abfall der Keimzahl. Viele akzidentelle Wunden heilen trotz großen Keimgehaltes ohne klinische Zeichen von Entzündung.

E. Stegel (Frankfurt a. M.).

5) **Calmette.** Sur l'absorption de l'antitoxine tétanique par les plaies &c.

(Académie des sciences 1903. Mai 11.)

Nach C.'s Versuchen gelingt es, Tiere gegen Tetanus zu immunisieren, indem man trocknes, fein gepulvertes Antitetanusserum von kleinen Wunden absorbieren läßt. Künstlich mit tetanussporenhaltiger Erde infizierte Wunden führten nicht zu Tetanus, wenn sie innerhalb 2—6 Stunden nach der Infektion in gleicher Weise behandelt wurden. C. empfiehlt daher, tetanusverdächtige Wunden beim Menschen, besonders im Kriege und in den heißen Ländern, in welchen Tetanus häufig ist, mit trockenem Serum zu bestreuen.

Mohr (Bielefeld).

6) **Baumgarten.** Über die Schicksale des Blutes in doppelt unterbundenen Gefäßstrecken.

(Wiener med. Wochenschrift 1902. Nr. 45.)

Unter Erweiterung seiner früheren Untersuchungen über die Schicksale des aseptisch in Gefäßstrecken eingeschlossenen Blutes auf

längere — 5monatliche — Beobachtungszeiten hat Verf. festgestellt, daß es nicht zur Gerinnung kommt, sondern zunächst zu einer Resorption der wäßrigen Bestandteile des Blutes und der im Wasser gelösten kristalloiden Stoffe, Salze, offenbar unter dem Einfluß des Druckes, welchen die wachsende endovaskuläre Gewebsneubildung auf die abgesperrte Blutsäule ausübt. Durch das Verschwinden des Wassers allein kommt es schon zu einer sehr starken Raumverkleinerung und nimmt das Blut teerartige Beschaffenheit an. Dagegen erklärt die starke Wasserentziehung, welche sich auch an den Formelementen geltend macht, nicht die an diesen sich abspielenden Veränderungen. Denn die roten Blutkörperchen nehmen nicht die charakteristischen Formen an (Maulbeer, Stechapfel), sondern behalten ihr Eigenwasser, was auf ungemein zähe Vitalität schließen läßt, und unterliegen erst der Druckatrophie durch die entzündliche Gewebsatrophie zusammen mit der naturgemäß sich einstellenden senilen Atrophie. Bemerkenswerterweise geschieht dieser Abbau der geformten Substanz ohne Diffusion von Blutfarbstoff und ohne Pigmentbildung. Nur da, wo die Ligatur die Gefäßwände geschädigt hat, geht das Blut, das durch den Durchtritt in die Lücken den Schutz der Gefäßendothelwand verloren hat, Veränderungen ein, ähnlich, wie sie das extravasierte Blut durchläuft. Bei diesem tritt Gerinnung alsbald ein, und die roten Blutkörperchen erleiden unter den Erscheinungen der Plasmolyse, Plasmoschise und Plasmorhexis rasche Entfärbung und Zerfall mit Hinterlassung von körnigem, körnig-kristallinischem Pigment. Der Kanal der doppelt unterbundenen Gefäßstrecke wächst, wie es scheint, niemals vollständig zu.

Herm. Frank (Berlin).

## 7) H. Amberg. Experimenteller Beitrag zur Frage der zirkulären Arteriennaht.

(Deutsche Zeitschrift für Chirurgie Bd. LXVIII. p. 1.)

A. berichtet in seiner aus der chirurgischen Klinik zu Bern hervorgegangenen Arbeit über etliche Experimente, an Pferden und Hunden angestellt. Die dem Versuche unterzogenen Gefäße (Carotiden, einmal auch die Bauchaorta und Femoralis) wurden nach Anlegung von Klemmen von der Gefäßscheide etwa daumenbreit entblößt, dann quer durchtrennt. Beide Gefäßstümpfe werden an sich entsprechenden Stellen mittels 2 oder mehr Längsschnittchen auf 3—4 mm gespalten, die hierdurch gesetzten Gefäßwandlappchen um 90° umgekrempt, die Stümpfe sich genähert und vernäht, so daß die Gefäßwandlappchen sich breit mit der Intima berühren. Das Verfahren ist dem Aneinanderlegen von eisernen Röhren analog, wobei am umgekrempten Rande der Röhre, der sog. »Flansche«, die Dichtung vorgenommen wird.

Die gewonnenen Resultate sind nicht befriedigend zu nennen, da bald Nachblutungen, bald Thrombosen — teils verstopfend, teils

partiell —, einmal auch Wundinfektion erfolgten. Den Versuchsprotokollen ist eine kurze Besprechung mit Literaturberücksichtigung beigefügt.  
**Meinhard Schmidt (Cuxhaven).**

### 8) **M. Silbermark und M. Hirsch.** Laparotomie und Ventralhernien.

(Deutsche Zeitschrift für Chirurgie Bd. LXVIII. p. 81.)

In der v. Mosetig-Moorhof'schen Klinik, aus welcher diese Arbeit hervorgegangen ist, hat sich in betreff der Verhütung der Narbenbauchbrüche die Lennander'sche Bauchöffnungsmethode sehr gut bewährt. Also: Schnitt, 2—3 Querfinger breit, rechts oder links von der Mittellinie, Inzision des vorderen Rectusscheidenblattes, genaue Blutstillung. Der Rectus wird unverletzt je nach Bedarf medial- bzw. lateralwärts geschoben, dann auch sein hinteres Scheidenblatt und das Bauchfell geöffnet. Beim Bauchschluß wird das Bauchfell mit hinterer Rectusscheide fortlaufend mit Seide genäht, der Rectus reponiert, dann sein vorderes Scheidenblatt, ebenso wie das hintere, schließlich auch die Haut genäht, bei stets sorgfältiger Blutabtupfung. Vernetwendigt sich eine Bauchhöhlendrainage, so wird in dem für sie offen gelassenen Wundwinkel das sog. »Mosetig'sche Gebilde« eingeführt. Dasselbe besteht aus dochtförmig zusammengerollten Jodoformgazestreifen, deren Mittelteil mit zu einer Kanüle zusammengewickelten Guttaperchapapier umhüllt ist, so daß gleichzeitig eine Kapillar- und Schlauchdrainage stattfindet. Ist im Laufe der Nachbehandlung eine kanalisierte Wundfistel zustande gekommen, so wird deren Reinigung mittels Eingießen von reinem Glyzerin besorgt. Dasselbe sinkt seiner spezifischen Schwere folgend in die Tiefe und hebt die dort abgesetzten Sekrete in die Höhe und aus der Wunde heraus.

Die in der Klinik derart hinsichts Fernhaltung von Brüchen gewonnenen Resultate haben sehr befriedigt, wie an den bei 41 zur Prüfung dieser Frage geeigneten Fällen erhaltenen Daten gezeigt wird. (Näheres s. Original.)  
**Meinhard Schmidt (Cuxhaven).**

### 9) **Kertész.** Zur Frage vom Mechanismus der Darmstrangulation.

(Deutsche med. Wochenschrift 1903. Nr. 23.)

Im Gegensatz zu Wilms hält K. das Hineintreten von auffallend großen Darmpartien als Folge der Peristaltik bei engerer Einklemmung für ausgeschlossen. Er glaubt vielmehr, daß das Eintreten größerer Partien primär, d. i. sofort bei der Einklemmung erfolgt. Ist die primäre Veranlassung zur Einklemmung von kurzer Dauer und geringer Kraft, so braucht nur eine kleine Schlinge auszutreten. Daß diese sich auf Kosten des abführenden Darmes vergrößern kann, ist bekannt. K. glaubt aber, daß dies durch die bald sich einstellende

Blähung und Kotanhäufung des zuführenden Rohres vor dem Ringe und den sich einstellenden erhöhten (zeitweiligen und länger dauernden) intraabdominellen Druck geschieht. Experimentell konnte K. dies beim Kaninchen nachweisen. Er zog durch eine kleine Bauchöffnung eine kleine Dünndarmschlinge hervor, welche mittelstark eingeklemmt war und spritzte in den zuführenden Schenkel intraabdominell Wasser ein. Nach Entfernung der Kanüle blieb die Schlinge leer. Bei Abwehrbewegungen des Tieres, faradischer Reizung der Bauchmuskeln trat nun Darm heraus, und zwar verlängerte sich nur der abführende Schenkel. K. glaubt auch den von Wilms angegebenen Fall in dieser Weise erklären zu müssen. Auch bei Austritt größerer Darmschlingen glaubt er nicht genötigt zu sein, die Theorie der Peristaltik heranzuziehen, indem sich diese Fälle teils durch die Wirkung der Schwere, teils durch den Mechanismus der Kotstauung nach Lossen erklären lassen.

Borchard (Posen).

### 10) Kreuter. Dehnungsgangrän des Coecum bei Achsendrehung der Flexura sigmoidea und bei Abknickung des Blinddarmes.

(v. Langenbeck's Archiv Bd. LXX. Hft. 2.)

Verf. hatte Gelegenheit, einen jener interessanten Fälle von Drehung und Volvulus der Flexur zu beobachten, bei welchem neben diesem Darmverschluß noch eine ausgedehnte Gangrän des Blinddarmes bestand. Während der Volvulus leicht reponierbar war, mußte wegen der drohenden Perforation des Blinddarmes, der übrigens einen Einriß zeigte, die Resektion des letzteren vorgenommen werden. Nach vorübergehendem Wohlbefinden ging der 35jährige Pat. zugrunde. Bemerkenswert ist aus der Beschreibung des gewonnenen Präparates, daß die Ileocoecalklappe ganz undurchgängig war. Bei dem operativen Eingriff selbst waren es zwei Schlingen, welche durch ihre Auftreibung imponierten, die vor der Achsendrehung liegende Schlinge der Flexura sigmoidea und der Blinddarm. Auch das Colon ascendens war in die Auftreibung einbezogen, während am Colon transversum eine besondere Volumenzunahme nicht wahrgenommen werden konnte. Derartige Befunde sind schon öfters wahrgenommen worden und haben zu Erklärungsversuchen aller Art Anregung gegeben. Verf. glaubt diese Kombination einer Gangrän des Blinddarmes mit Verschluß des Dickdarmes an einer tieferen Stelle als Dehnungsgangrän ansehen zu müssen und deutet den Zusammenhang der Dinge in folgender Weise.

Der Blinddarm ist der am wenigsten gegen einen Binnendruck widerstandsfähige Abschnitt des Dickdarmes, da erfahrungsgemäß die Wanddicke hier am schwächsten ist und gegen das Ende desselben zunimmt. Da aber natürlich in einem Gefäß oder Rohr, wie es der Darm darstellt, der Innendruck überall gleich sein müßte,

ist es notwendig, eine Erklärung dafür zu suchen, warum ausschließlich Coecum und Colon ascendens so stark gebläht sind. Die Ursache für diese Erscheinung sind nun Klappenbildungen und Knickungen an der Flexura hepatica, wie sie von mehreren Autoren beschrieben worden sind. Durch diese kann Coecum und aufsteigendes Colon im Falle stärkerer Ausdehnung vollkommen vom übrigen Darm abgeschlossen werden. Gerade in diesem Teile des Dickdarmes ist aber schon normalerweise die Hauptbildungsstätte für die Dickdarmgase, deren Ansammlung zu einer exzessiven Blähung des Blinddarmes führen wird, weil es ja die schwächste Muskulatur des Dickdarmes hat. Die Gasspannung führt zur venösen Stauung, diese zu vermehrter Sekretion, welche wieder der Zersetzung anheimfällt. Unter diesen Umständen kann es nicht Wunder nehmen, wenn die Dehnung endlich zur Gangrän führt.

Die Gasauftreibung ist bei fest schließender Ileocoecalclappe vollkommen lokalisiert, aber sie ist kein lokaler Meteorismus im Sinne von v. Wahl. Anschütz ist der Meinung, daß die verschiedene Weite der Lichtungen im Blinddarm und in den anderen Dickdarmabschnitten viel wichtiger sei für das Zustandekommen der Gasauftreibung im Blinddarm, und will dies an einem Ballonversuch mit zwei verschiedenen großen an eine T-Röhre angeschlossenen Ballons nachweisen. Der größere Ballon soll sich dann nämlich überraschend viel mehr ausdehnen als der kleinere. Verf. hält aber diese Annahme für falsch und zieht aus analogen Versuchen den gegenteiligen Schluß, daß nämlich bei gleichem elastischem Material die Weite der Lichtungen ohne jede Bedeutung für den Grad der Flächenspannung ist.

Im Anschluß an diesen Fall wird noch eine weitere Beobachtung mitgeteilt, welche manche Ähnlichkeit mit der ersten aufweist. Der betreffende Pat. hatte einen frei beweglichen Blinddarm, in welchem die Muskulatur stark hypertrophisch war, und der in der Nähe der fixierten Stelle eine Knickung erlitten hatte. Diese machte durchaus den Eindruck einer habituellen Knickung, insofern als sich die Teile immer von selbst wieder zusammenfanden. Durch eine Verwachsung war es zur Fixation der geknickten Partie und bei einem neuen Anfall von Okklusion zu hermetischem Abschluß gegen den übrigen Dickdarm gekommen. Die enorme Gasspannung im Blinddarm war auch hier nur durch absoluten Verschuß der Ileocoecalclappe erklärlich. Wahrscheinlich ist auch hier die gangränös gewordene Partie des Coecum schon seit längerer Zeit weniger widerstandsfähig gewesen als der übrige Blinddarm.

Beide Fälle sind geeignet, die Frage wieder aufs neue aufzuwerfen, ob es nicht doch am ratsamsten ist, auch nach Beseitigung des mechanischen Hindernisses die Darmentleerung durch einen vorübergehend angelegten Kunstafter auf die denkbar einfachste Weise zu besorgen. Der Symptomenkomplex war bei den beiden Fällen so deutlich und typisch entwickelt, daß man an eine Kom-



plikation mit Dehnung des Blinddarmes bei allen Fällen von Darmverschluß im Bereich des Dickdarmes rechnen muß.

E. Siegel (Frankfurt a. M.).

### 11) Schreiber. Die Rekto-Romanoskopie.

Berlin, August Hirschwald, 1903. 131 S. 19 Abbild. im Text, 3 farbige Tafeln.

Ausgehend von der Tatsache, daß »von einer einheitlichen und wissenschaftlichen, planmäßigen Methode der Rektoskopie einstweilen nicht die Rede sein kann«, hat es Verf. unternommen, »die vorhandenen Elemente zu einer rationellen Rektoskopie zu prüfen, zu sichten und sie, durch eigene Untersuchungen erweiternd, zu einer allgemeineren klinischen Untersuchungsmethode auf anatomisch-physiologischer Grundlage auszubauen.«

In dem ersten Hauptteil, »Methodisches«, wird zunächst als die für die Rektoskopie allein anwendbare Lagerung der Kranken die Knie-Brust- oder Knie-Schulterlage hingestellt, weil nur in ihr eine vollkommene pneumatische Erweiterung von Mastdarm und S romanum erreichbar ist. Auf Grund eigener Untersuchungen über die intraabdominellen Druckverhältnisse im Mastdarm weist S. nach, daß nur bei der oben genannten Körperhaltung im Mastdarm ein Unterdruck besteht, und daß anders lautende Angaben anderer Autoren auf einer fehlerhaften Versuchsanordnung beruhen. Als rektoskopischer Apparat dient dem Verf. eine in bezug auf Länge und Weite wechselnde, mit einer Zentimereinteilung versehene zylindrische Röhre mit einem durchbohrten Obturator, nebst Casper'schem Panelektroskop. Die sonst gebräuchlichen Mastdarmspiegel werden genau besprochen und als für die vorliegenden Zwecke unbrauchbar nachgewiesen. Aus dem letzten Abschnitt dieses ersten Teiles, der über die Einführung des Rektoskops handelt, ist besonders hervorzuheben, daß S. das Instrument nur bei wirklich freier Darmlichtung unter Leitung des Auges weiter darmaufwärts einführt.

Der zweite Teil wird durch anatomisch-physiologische Erörterungen gebildet unter besonderer Bezugnahme auf die neueren einschlägigen Arbeiten von Merkel. Nach Messungen am Lebenden wird die Länge des Mastdarmes, vom 3. Kreuzwirbel abwärts gemessen, auf 13—15 cm, die des S romanum auf durchschnittlich 45 cm bei Erwachsenen, 18 cm bei Kindern angegeben. Als rektoskopisch nachweisbare Grenze zwischen Mastdarm und S romanum ist die »oberste Plica transversalis« anzusprechen, und S. nennt sie daher Plica recto-romana. Am Mastdarm unterscheidet er eine Pars perinealis von der Afteröffnung bis zur oberen Grenze des Sphincter internus und eine Pars pelvina bis zum Beginn des S romanum. Die weitere Topographie und Nomenklatur muß im Original nachgesehen werden, da sie nur im Zusammenhang verständlich sind. Aber gerade dieser anatomische Teil ist sehr sorgfältig an der Hand eigener Studien ausgearbeitet und bringt manche neue Auffassungen,

die sich gewiß behaupten werden. Die Grenze, bis zu welcher man im S romanum mit dem Rektoskop vordringen kann, ist die Umknickungsstelle zwischen absteigendem und aufsteigendem Schenkel desselben; dieselbe kann bis über 30 cm oberhalb der Afteröffnung liegen. Auf Grund seiner physiologischen Studien am lebenden Mastdarm glaubt S. »den Begriff und die Bezeichnung eines Sphincter tertius für immer streichen« zu müssen.

Der dritte Teil umfaßt die klinischen Ergebnisse. In demselben hat Verf. diejenigen Resultate wiedergegeben, die er »an 100 nahezu wahllos rektoskopierte Personen fand, d. h. an 100 Personen, die gar nicht oder wenigstens nicht direkt im Verdacht eines Rektalleidens standen«. Die Einzelheiten auch dieses Abschnittes müssen im Original nachgesehen werden. Erwähnt seien aus der großen Fülle der interessanten Einzelheiten nur die zwei Fälle, in denen die klinische Diagnose auf Grund des wiederholt erhobenen Palpationsbefundes auf Karzinom gestellt war, die sich dann aber bei der rektoskopischen Untersuchung als vollkommen gutartige Veränderungen erwiesen. Ein besonderes Kapitel dieses Teiles ist der Frage über das Vorkommen antiperistaltischer Bewegungen gewidmet. S. faßt seine diesbezüglichen Beobachtungen dahin zusammen, daß im S romanum und Mastdarm unter physiologischen Bedingungen Kräfte nachweislich sind, welche nicht nur etwa Flüssigkeiten oder in Flüssigkeiten suspendierte kleinste Partikelchen, sondern größere Massen, kompakte, feste, formierte Fäces, Erbsen darmaufwärts zu bewegen vermögen. Zum Schluß wendet er sich dann noch gegen das blinde Sondieren des Mastdarmes und der höher gelegenen Darmabschnitte und weist nach, daß man auch mit biegsamen oder Spiralsonden nur bis an die Umknickungsstelle des absteigenden und aufsteigenden Schenkels des S romanum vorzudringen vermag, und daß dabei Schädigungen der Darmschleimhaut, wenn auch nur geringradige, unvermeidlich sind.

Die vorliegende Arbeit S. ist, wenn auch manche Einzelheiten sich bei weiterer Nachprüfung als anders aufzufassen erweisen sollten, wohl geeignet, der Rektoskopie oder richtiger der Rektoromanoskopie neue Anhänger zu verschaffen. Dettmer (Bromberg).

## 12) Stieda. Über Atresia ani congenita und die damit verbundenen Mißbildungen.

(v. Langenbeck's Archiv Bd. LXX. Hft. 2.)

Die bisherige Einteilung der Fälle von Atresia ani congenita, wie sie besonders auch in den größeren zusammenfassenden Arbeiten besteht, ist nach S. Ansicht eine ungenügende und die neuesten Ansichten über die Entwicklungsgeschichte der betreffenden Körperteile (Mastdarm, After usw.) zu wenig berücksichtigende. Er selbst hält die Bezeichnung »innere und äußere Fisteln«, welche man den einzelnen Unterarten der angeborenen Atresie gegeben hat, für falsch;

denn bei der sog. inneren Fistelbildung handelt es sich nicht um Fisteln im eigentlichen Sinne, sondern um Mißbildungen, und zwar um Hemmungsbildungen, deren Ergebnisse in einer Kommunikation des Mastdarmes mit benachbarten Hohlräumen resp. Kanälen bestehen. Derartige Fälle sind auf Grund der Entwicklungsgeschichte zu erklären. Dagegen sind die sog. äußeren Fisteln keine Hemmungsmißbildungen; sie sind Ergebnisse pathologischer Prozesse. S. stellt darum folgendes System auf: 1) *Atresia ani seu recti congenita simplex*, 2) *Atresia ani (seu recti) complicata cum communicationibus* und 3) *Atresia ani (seu recti) cum fistulis*. Jede Unterabteilung hat wieder mehrere Nebenarten, die an Zeichnungen gut skizziert sind. In seinen entwicklungsgeschichtlichen Betrachtungen schließt sich Verf. besonders an O. Schultze und Keibel an. Besonders interessieren dürfte eine eigene Beobachtung des Autors, bei der ein angeborener vollständiger Mastdarm- und Afterverschluß vorlag. Außerdem bestand ein Fistelgang, der vom Mastdarm ausgehend, in der Tiefe durch die Basis des Hodensackes hindurchlief, an der Peniswurzel wieder an die Haut trat und sich ganz oberflächlich an der Unterfläche des Penis bis zur Umschlagsfalte der Vorhaut hin fortsetzte, um hier mit einer Anschwellung blind zu endigen. Nach der mikroskopischen Untersuchung erwies sich der Gang nun in seinem ganzen Verlauf nicht gleichmäßig beschaffen. Er war vielmehr in seinem hintersten After- oder Mastdarmabschnitt, wie die Mastdarmschleimhaut, epithelial ausgekleidet, in dem mittleren Teil von Bindegewebe, in seiner vorderen Partie von Epidermis umgeben, d. h. er verlief hier im Bereiche des Bindegewebes, dann innerhalb der Epidermis. Durch diesen Befund wird die Auffassung des Fistelganges als pathologisches Produkt durchaus bestätigt. Er mag in folgender Weise zustande gekommen sein. Der durch den Darminhalt ausgeübte Druck hat, da eine Afteröffnung fehlt, die Wand des Mastdarmsackes erst vorgewölbt, dann durchbrochen. Der erste Teil hat deshalb den Charakter der Mastdarmschleimhaut. Der Fistelgang hat sich dann in das lockere Bindegewebe fortgesetzt und ist schließlich in das Gebiet der Epidermis eingetreten. Eine Ableitung des Ganges aus einer embryonalen Anlage ist völlig ausgeschlossen; denn man kennt kein embryonales Stadium, in welchem ein Gang vom Mastdarm bis zum Ende des Penis verläuft. Zum Schluß der Arbeit sind die Arbeiten von v. Esmarch, Frank und von Rotter im Handbuch der praktischen Chirurgie über das vorliegende Thema einer Kritik unterzogen.

E. Siegel (Frankfurt a. M.).

13) **O. Hartmann.** Bakteriologische Studien an der Hand von 46 Gallensteinoperationen nebst einem Beitrag über ätiologische Fragen des lithogenen Katarrhs der Gallenblase.

(Deutsche Zeitschrift für Chirurgie Bd. LXVIII. p. 207.)

Die 46 von H. auf Bakteriengehalt der Galle untersuchten operierten Fälle von Cholelithiasis stammen aus der Riedel'schen Klinik. Nur in 10 Fällen war die Galle steril. In den 36 Fällen, wo sie dagegen bakterienhaltig befunden wurde, handelt es sich 23mal um *Bakterium coli* allein, 2mal um Streptokokken, 3mal um Staphylokokken, 1mal um *Staphylokokkus albus*, 3mal um Staphylokokken mit anderen Bazillen, 1mal um *Bakterium coli* mit Staphylo- und Streptokokken, 1mal um *Bakterium coli* und Staphylokokken und 1mal um sehr feine Stäbchen. Die Virulenz der gefundenen gezüchteten und zu Tierinfektionen benutzten Bakterien war durchgehends bei den Colibazillen am größten.

Als Weg für Invasion der Bakterien in die steinhaltige Blase kommt fast ausschließlich der Ductus choledochus, der die Darmmikroorganismen in die Blase steigen läßt, in Betracht (>Cholecystitis ascendens<). Zu ihrer Vermehrung in der Blase wird die Voraussetzung einer ungenügenden periodischen Entleerung dieser, also eine Gallenstauung nötig sein. Erst wenn es an der gründlichen Spülung der Blase und der Gallengänge, welche auch die in der duodenalen Gallengangspapille weilenden Bakterien wegspült, mangelt, sind die Vorbedingungen zur Verbreitung der letzteren gegeben. Übrigens ist auch die Einwanderung der Darmbakterien durch die Wände des Darmes und der Gallenblase per diapedesin, sowie das Eindringen der Keime auf hämatogen-metastatischem Wege nicht völlig von der Hand zu weisen. Als Gelegenheitsursachen für Cholecystitis machen sich in manchen Krankengeschichten äußere Verletzungen, Wund- und Infektionskrankheiten bemerkbar.

Bezüglich der Genese der Gallensteinbildung pflichtet H. der neuen Theorie bei, nach welcher der zu Konkrementbildung führende Katarrh auf bakterieller Infektion beruht. Zur Ausbildung der letzteren bedarf es aber wiederum einer in gewisser Weise behinderten Ausleerung der Gallenblase, und H. meint, daß in manchen Fällen der Ductus cysticus, der schon normal seiner klappenartigen Schleimhautfalten wegen etwas schwierig passierbar erscheint, durch angeborene ungünstige anatomische Eigentümlichkeiten eine Gallenstauung in der Blase begünstigt. Ebenso ist an Motilitätsstörungen, Schwächezustände in der Muskulatur oder Innervation der Gallenblase zu denken, wobei H. darauf hinweist, daß habituelle Verstopfung und Gallensteine so häufig kombiniert vorkommen. Auch die Ergebnisse der Statistik über die Prädisposition der verschiedenen Geschlechter, Lebensalter und Berufsstände zur Cholelithiasis sucht H. mit dieser Theorie in Einklang zu bringen. Zur Prüfung dieser Fragen ist das einschlägige Material aus Kehr's gallenchirurgischen

Spezialjahresberichten durchgearbeitet, aus dem sich manche interessante Tatsachen ergeben. H. fand, daß die Gallensteinkrankheit nicht, wie erst angenommen, die besseren Stände und die späteren Lebensjahrzehnte bevorzugt, sondern daß die schwer arbeitenden, in lebhaftem Kampf ums Dasein stehenden Klassen stärker von der Krankheit betroffen werden, und daß diese am häufigsten Ende der 20er bis Mitte der 30er Jahre manifest wird. Die Erklärung hierfür sucht er darin, daß nur die strotzend von Blut durchflossene Leber einer genügend reichlichen Gallenabsonderung fähig ist, daß aber angespannte Arbeit und Muskeltätigkeit, wie sie ein stark beschäftigtes Berufsleben erfordert, der für die Gallenbereitung erforderlichen hochgradigen Blutkongestion zum Darm und zur Leber hinderlich ist und deshalb auch den Gallenfluß stört, so daß auch die keimwegspülende Funktion des letzteren Not leide. Da ferner auch äußere Blutungen auf die Gallenabsonderung hemmend wirken (Ranke), ist beim weiblichen Geschlecht sowohl die Menstruationsblutung als auch das Überstehen einer Entbindung als Moment für Gallensekretionsverminderung in Rechnung zu nehmen, während zur Zeit der Schwangerschaft schon durch den intra-uterinen Stoffwechsel des Fötus Veränderungen in den Druckverhältnissen und chemischen Prozessen der Leber hervorgerufen werden, die eine Schwankung in der Gallensekretion bewirken. Die in späteren Lebensaltern auftretende Gallensteinkrankheit wird zumeist in den besten früheren Jahren erworben, bis dahin latent geblieben und erst nachträglich, ähnlich gewissen Fällen von Osteomyelitis, manifest geworden sein.

Meinhard Schmidt (Cuxhaven).

#### 14) Cumston. Eine kurze Betrachtung der Lebersyphilis vom chirurgischen Standpunkte.

(v. Langenbeck's Archiv Bd. LXX. Hft. 2.)

Verf. entwickelt eingehend das klinische Bild der Lebersyphilis, dessen einzelne Symptome jedoch nichts besonders Charakteristisches haben, sondern auch allen den verschiedenen Lebergeschwülsten angehören können, so daß die Diagnose oft nur aus genauer Kenntnis der Krankengeschichte, speziell der Anamnese, gestellt werden kann. Die Lebersyphilis ist entweder erworben oder vererbt. Die Gummata kommen erst in der tertiären Periode vor, nicht früher als 5 Jahre nach der Infektion, oft viel später. Beim Erwachsenen ist die typisch tertiäre Erkrankung der Leber die sklero-gummöse Form. Charakteristisch für die Leberlues sind tiefe Einkerbungen am Rande des Organs; zwischen diesen Einziehungen liegen oft milchige Flecken, welche auf eine Entzündung der Glisson'schen Kapsel deuten. Mikroskopisch ist besonders eine Veränderung im Bindegewebe zu finden derart, daß sowohl eine perilobuläre wie intra-lobuläre Cirrhosis vorhanden ist. Die Bindegewebszüge, welche nach allen Richtungen in die Lebersubstanz ausstrahlen, pressen die

Leberläppchen zusammen und verursachen dadurch eine fettige und amyloide Degeneration der Zellen, sowie eine Kompression der kleinen hepatischen und portalen Gefäße, welche ihrerseits wieder Aszites zur Folge hat. Übrigens können auch die großen Gefäße mit in den Prozeß einbegriffen sein.

Ein älteres Gumma zeigte drei konzentrische Zonen, eine zentrale, gelbe und weiche, eine mittlere, elastische, und eine äußere aus einer fibrösen Hülse bestehende. Meist ist eine adhäsive Perihepatitis vorhanden, welche die Leber an das Zwerchfell und die umgebenden Organe fixiert. Differentielldiagnostisch kommt in Betracht die tuberkulöse Peritonitis, Echinokokkuscysten der Leber, Karzinom derselben und schließlich auch das Duodenalgeschwür, wie an einem Beispiel gezeigt wird. Während sich Segond gegen jeden chirurgischen Eingriff bei Lebersyphilis ausspricht, ist Verf. der gegenteiligen Ansicht und befürwortet chirurgisches Vorgehen, wenn die Gummata der Leber so alt und die Gewebe so verändert sind, daß die medizinische Behandlung nicht mehr ausreichen kann. Die Größe derluetischen Geschwulst hat für die Entfernbarkeit nicht viel zu bedeuten, wenn sie nur leicht zugänglich ist. Auch Verwachsungen machen die Exstirpation eines Gumma nicht unmöglich. Zum Schlusse fügt C. alle einschlägigen Fälle bei, die er aus der Literatur sammeln konnte. E. Stegel (Frankfurt a. M.).

### 15) **Masnata.** Emostasi epatica.

(Policlinico 1903. Nr. 3.)

M. experimentierte an Hunden über die Blutstillung bei Leberresektionen. Für Lebergewebsschichten bis 2 cm empfiehlt er die Methode von Auvray, welcher Massenligaturen mit Seide anlegt. Ein Faden wird mit stumpfer Reverdinnadel wiederholt durch die ganze Dicke der Leber geführt, und so eine Reihe von Schlingen gebildet, deren zugehörige Fäden schließlich geknüpft werden. Die Seide durchschneidet, langsam angezogen, die Glissonsche Kapsel und zerteilt wie ein stumpfes Instrument die Leber gewissermaßen in einzelne Stiele und Bündel von Gefäßen.

Für 3 cm Dicke hat M. das Verfahren etwas modifiziert, indem er der Nadel eine solche Richtung gibt, daß keilförmige Partien, mit dreieckigem Durchschnitt abgetrennt werden, dessen Spitze mit je einer vorhergehenden Austritts- oder Eingangsstelle der Nadel zusammenfällt. Für noch dickere Partien und schlecht zugängiger Leberflächen verwendet er Forcippressur mit gebogenen Zangen, längs deren das Gewebe durchschnitten wird, wonach erst die definitive Blutstillung folgt durch Umlegen eines Fadens hinter der Zange.

E. Pagenstecher (Wiesbaden).

## Kleinere Mitteilungen.

16) **Krönlein.** Die aseptischen Operationsräume der Züricher chirurgischen Klinik und ihre Bedeutung für den klinischen Unterricht.

(Beiträge zur klin. Chirurgie Bd. XXXVII. Hft. 3.)

Der Wunsch, neben dem großen klinischen Operationssaal noch einen zweiten Operationsraum zu besitzen, welcher ausschließlich den Zwecken der operativen Chirurgie dienen sollte, gab Veranlassung zu den vor 2½ Jahren errichteten Neubauten an der Züricher Klinik. Dieselben stellen einen Parterrebau dar, der als kleiner Seitenflügel aus der Rückwand des großen Krankenhauses herausragt, und enthalten einen Eingangskorridor, ein Badezimmer, ein Narkosezimmer, den Operationsraum, einen Verbandraum, Sterilisationsraum, Wasch- und Desinfektionsraum, ein Zimmer für die Oberschwester und ein Klosett. Wie aus den beige-fügten Grundrissen hervorgeht, sind die einzelnen Räume so situiert, daß der zu operierende Kranke nach einander und auf direktestem Wege die ersten fünf Räume (passieren muß. Über die Einrichtung der einzelnen Räume geben außer der ausführlichen Beschreibung noch photographische Aufnahmen Aufschluß.

Durch die in den 2½ Jahren gewonnenen Erfahrungen hat sich gezeigt, daß durch die neue Einrichtung nicht nur der Heilzweck besser erreicht worden ist, sondern daß auch der klinische Unterricht wesentlich gewonnen hat. Außer der täglich im großen klinischen Operationssaal stattfindenden chirurgischen Klinik wird nämlich einmal in der Woche eine dreistündige »Klinik aseptischer Operationen« abgehalten. In diesen Stunden wird ausschließlich operiert, und es werden zu dieser jedesmal sechs Klinikisten durch den Operationswärter eingeladen. Diese können nun aus nächster Nähe große Operationen sehen und ihren Gang in allen Einzelheiten verfolgen. Die Teilnehmer haben strenge Desinfektionsvorschriften zu befolgen, und K. glaubt, daß gerade dieser praktische Kurs in der Händedesinfektion für den zukünftigen Arzt von Wert sein werde.

**Blauel** (Tübingen).

17) **H. Schloffer.** Über embolische Verschleppung von Projektilen nebst Bemerkungen über die Schußverletzungen des Herzens und der großen Gefäße.

(Beiträge zur klin. Chirurgie Bd. XXXVII. Hft. 3.)

Verf. schließt seine Betrachtungen an zwei in der Prager deutschen chirurg. Klinik beobachtete Fälle an. In dem ersten derselben handelte es sich um eine Schußverletzung der Brust mit ischämischer Lähmung des rechten Vorderarmes. Das Geschoß saß in der Lichtung der Art. subclavia. Extraktion desselben. Da nach dem Befunde an der Arterie, wie er durch die Operation gewonnen wurde, sowie nach dem klinischen Verlauf ein Eindringen des Geschosses in die Arterie durch die Wand desselben ausgeschlossen erscheint, da ferner nicht nur im Tierexperiment, sondern auch am Menschen ausnahmsweise eine embolische Geschossverschleppung beobachtet und durch die Sektion bewiesen wurde, nimmt Verf. an, daß es sich in seinem Falle um einen Herzschuß mit Eintritt des Geschosses in den linken Ventrikel und embolische Verstopfung der Art. subclavia dextra gehandelt hat.

Der zweite Fall betraf eine Flobert-Schußverletzung der Art. cruralis im oberen Drittel des Oberschenkels mit Verschleppung des Geschosses in die Art. tibialis postica.

In beiden Fällen wurde das Geschoß aus der Arterie durch Resektion des betreffenden Gefäßstückes entfernt. Verf. glaubt für ähnliche Fälle, wenn nicht die Gefäß- resp. Herzverletzung im Vordergrund des Interesses steht, eine primäre Entfernung des Geschosses aus der Arterie mit folgender Gefäßnaht emp-

fehlen zu können. Wenn dadurch auch kaum die Thrombose wird vermieden werden können, ist es doch möglich, daß sie so langsam eintritt, daß der Gefäßverschluß noch rechtzeitig durch Ausbildung eines genügenden Kollateralkreislaufes paralytisch werden kann.

**Blauel** (Tübingen).

### 18) Schütze. Über einen Fall von Kopftetanus mit seltener Ätiologie.

(Deutsche med. Wochenschrift 1903. Nr. 23.)

Eine 58jährige Frau wurde von einem Pfau in die Stirn gebissen. Nach 3—4 Tagen begann die linke Gesichtshälfte zu erschlaffen, nach 8 Tagen trat Spannung der Kiefermuskeln und später Schlingbeschwerden ein. Ca. 4 Wochen nach der Verletzung Aufnahme in das Institut für Infektionskrankheiten; Injektion von 250 Immunitätseinheiten des Behring'schen Tetanushellserums. Bei Revision der Wunde fand sich in derselben ein kleines abgebrochenes Stück des Pfauenschnabels. Kauterisation der Wunde. Impfung auf Mäuse ergab ein für Tetanusinfektion positives Resultat. Heilung.

**Borchard** (Posen).

### 19) Tuffier. Ulcération tuberculeuse de la fesse consécutive à deux injections de tuberculine de Koch.

(Gaz. des hôpitaux 1903. Nr. 55.)

Pat. hatte eine Pleuritis, die punktiert worden war. Nach der zweiten subkutanen Injektion von Tuberkulin bekam er Temperatursteigerung, ferner Schwellung und Rötung an der Injektionsstelle. Histologisch wurde Tuberkulose nachgewiesen. Lungen und Hüftgelenke waren gesund. **V. E. Mertens** (Breslau).

### 20) Hermes. Erfahrungen über Veränderungen des Wurmfortsatzes bei gynäkologischen Erkrankungen.

(Deutsche Zeitschrift für Chirurgie Bd. LXVIII. p. 191.)

H. hat auf Sonnenburg's Hospitalabteilung in Berlin-Moabit seit 2 Jahren bei sämtlichen gynäkologischen Laparotomien das Verhalten des Wurmfortsatzes revidiert und teilt jetzt die interessanten hierbei erhobenen Befunde mit. Es handelt sich im ganzen um 75 Fälle der verschiedenartigsten gynäkologischen Erkrankungen, bei welchen 40mal — also in 53,3% — Veränderungen des Wurmfortsatzes gefunden wurden. Das Alter und die Zahl der von den Pat. durchgemachten Entbindungen zeigte keinen wesentlichen Unterschied betreffs einer Prädisposition für die Wurmfortsatzerkkrankung. Die letztere gruppiert H. in zwei Arten: 1) Der Hauptsache nach Schleimhauterkrankung, 2) peritonitische Adhäsionsbildung am Wurmfortsatz mit Membranbildung, Knickungen und Stenosen. Auf die erste Gruppe fallen von H.'s 40 Appendicitisfällen 11 (14,75%). Ein direkter Zusammenhang zwischen der gynäkologischen und der appendicitischen Erkrankung war hier nicht annehmbar. Die letztere, sich durch Hämorrhagie der Schleimhaut usw., sowie durch Gegenwart von Schleim, Eiter, Kotsteinchen charakterisierend, war bisher durchgehend ganz latent gewesen. Was die zweite Gruppe mit den periappendicitischen Verwachsungen betrifft, so ist hier eine ursächliche Wechselbeziehung zwischen beiden Affektionen durchaus wahrscheinlich; und zwar scheint nach H.'s Zählungen, welche die Fälle von entzündlich-infektiöser Salpingitis, residuierender Perimetritis usw. hier besonders befallen zeigen, das Genitalleiden meist das primäre zu sein. Ob zu ihm durch Weiterkriechen peritonitischer Prozesse auch die Verwachsung des Wurmfortsatzes hinzukommt, wird wesentlich von der topographischen Lage des letzteren im einzelnen Falle abhängen.

Die in den H.'schen Fällen zur gynäkologischen Operation noch hinzugefügte Appendektomie hat die Heilungsstatistik des Materials nicht verschlechtert. Nur ein Todesfall ist auf Rechnung der Appendektomie zu setzen, doch erklärt sich derselbe durch eine technisch nicht einwandfreie Versorgung des Wurmfortsatzstumpfes, so daß desungeachtet die Wichtigkeit erhellt, bei jeder gynäkologischen Laparotomie auf etwaige latente Appendicitis zu fahnden und einen krank be-



fundenen Fortsatz zu beseitigen. Dabei macht H. mit Recht darauf aufmerksam, daß die Möglichkeit, bei der Operation außer dem Genitalleiden den Wurmfortsatz vornehmen zu können, dem äußeren Bauchschnitte gegenüber dem vaginalen einen wesentlichen Vorszug verleiht.

**Meinhard Schmidt** (Cuxhaven).

21) **W. Schmidt.** Ein Fall von *Hernia inguinalis bilocularis* mit properitonealem Sack im kleinen Becken und Ektopie des Hodens.

(Deutsche Zeitschrift für Chirurgie Bd. LXVIII. p. 408.)

Gut beobachteter, im Stuttgarter Katharinenhospital von v. Burckhardt operierter Fall. 24jähriger, linksseitiger Kryptorch, seit einigen Jahren mit linksseitiger Hernie, die, neuerdings eingeklemmt, mäßige Beschwerden macht. Befund: Linke Hodensackhälfte etwas ausgedehnter, mit Flüssigkeit gefüllt, sich fortsetzend in einen den Leistenkanal füllenden, kaum daumendicken Strang. Linker äußerer Bruchring für den Zeigefinger bequem zu durchdringen. Bei der Operation wird der skrotale Bruchsack unter Entleerung von 30—44 ccm Flüssigkeit gespalten. Der in ihn eingeführte Finger passiert den äußeren und den inneren Leistenring, an welchen beiden Einschnürungen tastbar. Spaltung der vorderen Leistenkanalwand. Man tastet jetzt jenseits des inneren Leistenringes Darm, überzeugt sich aber, daß dieser noch in einem abdominalen Bruchsackabteil steckt. Deshalb Laparotomie zwischen Nabel und Symphyse bei Beckenhochlagerung. Man findet im kleinen Becken, etwa in der Gegend des linken Foramen obturatorium, das Peritoneum parietale in Pflüchgröße kugelig vorgetrieben, diese Vortreibung mit einem für den Zeigefinger eingängigen Loche, »Ostium abdominale«, des Bruchsackes versehen, und in dieser 4 cm medial von der inneren Leistenringstelle gelegenen Öffnung Darm steckend, welcher in Gestalt einer ca. 20 cm langen Schlinge extrahiert wird. Vollendung der Operation, indem der properitoneale, dickwandige, aber leicht auslösbare Bruchsack zur Herniotomiewunde herausgezogen wird, gleichseitig mit Vas deferens. Der Hoden war bei der übrigens gut verlaufenden Operation nicht zu Gesicht gekommen, doch wies die von v. Baumgarten vorgenommene Untersuchung auf Durchschnitten der Wand des properitonealen Bruchsackes Nebenhoden- und Hodengewebe nach; »der atrophische Hoden schien vollständig in der Wand des Bruchsackes aufgegangen zu sein«. S. vermutet, daß die properitoneale Bruchsackabteilung durch die Abweichung des herabsteigenden Hodens von seinem normalen Wege entstanden ist. Dagegen hat der Scheidenfortsatz seinen normalen Weg durch den Leistenkanal in den Hodensack genommen. »Sekundär ist dann dieser an normalem Platz befindliche Processus vaginalis zum Bruchsack ausgeweitet worden.«

**Meinhard Schmidt** (Cuxhaven).

22) **Grunert.** Über Herniotomien im Kindesalter, insbesondere im Säuglingsalter, darunter zwei seltene Fälle von Einklemmung.

(Deutsche Zeitschrift für Chirurgie Bd. LXVIII. p. 518.)

Die Arbeit berichtet über Bruchoperationen bei Kindern aus der Magdeburger Krankenanstalt Sudenburg (Oberarzt Dr. Habs). Es handelt sich aber im wesentlichen um Radikaloperationen (bei 30 Kindern, 4 davon beiderseitig bruchleidend); nur 4 Eingriffe waren eigentliche Herniotomien wegen Einklemmung. In bezug auf die Operationsresultate ergab sich ein wesentlicher Unterschied zwischen Säuglingen und älteren Kindern. Von den 13 der Radikaloperation unterzogenen Säuglingen starben 3 im Anschluß an die Operation, ein 4. später, aber auch noch an einer Operationsfolge (Abszeß im Hodensack und Lungenentzündung). Dagegen sind alle 21 etwas älteren Kinder glatt von der Operation genesen. Demgemäß empfiehlt G., von Radikaloperationen im Säuglingsalter abzusehen (es sei denn, daß Einklemmungen bestehen), dagegen späterhin von der Operation einen ausgedehnten Gebrauch zu machen. Übrigens handelte es sich stets um Leistenbrüche und dem Geschlechte nach um 33 Knaben und 1 Mädchen. 5 Kinder wurden gleichseitig der Phimosenoperation unterzogen. Von 23 Fällen, die auf

die Frage nach Residiven verwertet werden konnten, zeigten 2 (8,8%) ein solches. Die neuere Literatur über Hernienradikaloperation bei Kindern ist herangesogen und referiert.

Von den 4 Fällen mit Einklemmung zeigten 2 gewöhnliche Dünndarminkarcerationen. Der 3. Fall zeigte als Bruchinhalt Blinddarm nebst Wurmfortsatz, der 4., ein fünfmonatiges Mädchen betreffend, den Eierstock mit der linken Tube. Diese Organe sind dreimal im Sinne des Uhrzeigers achsengedreht und zeigen beginnende Gangrän, weshalb sie abgetragen werden. Verf. stellt aus der Literatur noch weitere elf eingeklemmte Eierstocksbrüche bei Säuglingen zusammen.

**Meinhard Schmidt** (Cuxhaven).

23) **Pescatore.** Ein Fall von Volvulus bei einem 19tägigen Säugling.  
(Deutsche Zeitschrift für Chirurgie Bd. LXVIII. p. 185.)

24) **Kredel.** Volvulus im Säuglingsalter.

(Ibid. Bd. LXIX. p. 90.)

In P.'s Falle, welcher an einem 19tägigen Knaben in der Marburger Anatomie zur Sektion gelangte, fand sich eine Torsion des ganzen Dünndarmes nebst dem unverwachsenen, etwas erweiterten Blind- und aufsteigenden Dickdarme drei halbe Male von rechts nach links um die bedeutend verdickte blaurote Art. mesenterica superior als Achse. Während der Magen gewöhnliche Größe zeigte, war das Duodenum in allen Teilen gewaltig ausgedehnt. P. sieht in der hier vorgefundenen fehlenden Anheftung des Colon ascendens an die hintere Bauchwand die Vorbedingung und Erklärung für die Möglichkeit, daß der ganze Dünndarm die beschriebene Achsendrehung erfuhr, von der er glaubt, sie hätte ohne diese Entwicklungsanomalie nicht entstehen können. Er schlägt deshalb auch für solche Fälle, die möglicherweise zur Operation kommen sollten, vor, nach Rückdrehung des Volvulus das Mesocolon ascendens in der Blinddarmgegend zwecks Radikalheilung zu fixieren.

K. teilt, angeregt durch P.'s Veröffentlichung, einen ganz ähnlichen Fall mit. Das Kind, 9 $\frac{1}{2}$  Wochen alt und durch Brechen sowie Durchfall äußerst heruntergekommen, war einige Tage vor seinem Tode in K.'s Kinderheilanstalt behandelt worden. Die Sektion ergab auch hier eine Achsendrehung des gesamten Dünndarmes, dicht unterhalb des Duodenum beginnend, und zwar von rechts nach links um 360° um die Gekröswurzel. Auch hier war das Duodenum sehr stark ausgedehnt. Aber Blind- und aufsteigender Dickdarm waren weder mit in die Achsendrehung hinein verwickelt, noch entbehrten sie einer Fixierung; sie waren vielmehr an den großen Sack des Duodenum durch eine flächenhafte bindegewebige Membran recht eng angewachsen. Die von Pescatore seinem Falle gegebene Erklärung hat mithin keine allgemeine Gültigkeit, wie auch der von ihm für die praktische Behandlung abgeleitete Operationsvorschlag. Die Operabilität solcher Fälle wird stets eine sehr mißliche sein, und muß sich das allenfalls zunehmende Verfahren je nach dem Befunde in der geöffneten Bauchhöhle richten.

Sowohl der P.'schen als der K.'schen Mitteilung sind Situsbilder der beschriebenen Darmverhältnisse beigegeben.

**Meinhard Schmidt** (Cuxhaven).

25) **Floren.** Zur Kasuistik der chirurgischen Therapie der Darminvagination.

(Wiener med. Wochenschrift 1903. Nr. 11.)

Bei einem 7 Monate alten Kinde handelte es sich um eine seit 6 Tagen bestehende totale ileocecale Intussuszeption bis zur Flexura lienalis. Durch den Kunstgriff »unter vollkommener Verzichtleistung auf jeglichen Zug an dem Intussuszeptum innerhalb des Intussusziptens durch streichende Bewegungen immer mehr Teile der Flexura über das mehr und mehr nach oben gedrängte Intussuszeptum zu schieben«, gelang es, die Invagination auf die schonendste Weise zur Lösung zu bringen, obwohl schon serös-fibrinöse Verklebungen vorhanden waren. Heilung.

**Herm. Frank** (Berlin).

26) **Parona.** Note ed appunti all' operazione del Talma nell' ascite da cirrosi epatica.

(Policlinico 1903. Ser. chir. Nr. 2.)

Drei Fälle, einmal ohne Erfolg. In den beiden anderen war trotz unvollkommener resp. wenig ausgedehnter Fixation des Netzes der Erfolg so rasch und vollkommen, daß A. die Frage aufwirft, ob derselbe wirklich in einer Ableitung des Pfortaderblutes in neue Bahnen besteht; er glaubt vielmehr an eine Verbesserung der Zirkulation und Resorption der Bauchhöhle durch die Laparotomie an sich ähnlich wie bei tuberkulöser Peritonitis. Die Ausführungen sind mehr allgemein gehalten als beweisend.

**E. Pagenstecher** (Wiesbaden).

27) **O. Hildebrand.** Beitrag zur Talma'schen Operation.

(Deutsche Zeitschrift für Chirurgie Bd. LXVI. p. 373.)

H. teilt einen Fall aus seiner Baseler Klinik mit, in dem ein gutes Endresultat erzielt wurde. 28jähriges Mädchen, das als Kind an Knochentuberkulose litt, mit Aszites und Milzgeschwulst, letztere schon seit dem 13. Lebensjahre bestehend. Bei der Laparotomie finden sich sehr stark erweiterte Venen unter dem Bauchfell, die beim Schnitt schwer zu vermeiden waren, auch im Netze weite Venen. Milz zeigte milchig getrübte Oberfläche bei ziemlich weicher Konsistenz. Leber derb, mit unebener Oberfläche (Cirrhose). In den Peritonealspalt wurde ein Netzzipfel eingelegt, um hier zu verwachsen, und die Bauchwunde geschlossen, ohne daß jedoch das Bauchfell der im Wege stehenden Venen wegen genäht werden konnte. Zunächst kam der Aszites nebst Leibeschwellung wieder, dazu auch Beinödeme, und verließ Pat. mit schlechtem Allgemeinbefinden die Klinik. Zu Hause mußte der Aszites noch einmal punktiert werden, dann trat stetige Besserung ein, so daß in einiger Zeit die störendsten Symptome beseitigt waren. Dies blieben sie auch, und nach der letzten Krankengeschichtsnotiz, 2½ Jahre nach der Operation, ist Pat. geheilt, hat keinen Aszites mehr und kann wieder tätig sein und arbeiten.

**Meinhard Schmidt** (Cuxhaven).

28) **E. Ullmann.** Leberresektion wegen Gumma.

(Wiener med. Wochenschrift 1903. Nr. 6.)

Die ca. mannsfaustgroß über die Leber hinaus fühlbar ragende Geschwulst konnte nicht mit Bestimmtheit als luetisch angesprochen werden. Da Karzinom in Frage kam, wurde sie extirpiert, die nicht unbeträchtliche Blutung durch Anpressen der Leber mittels langer durchgesteckter Nadeln an die Bauchwunde gestillt. Die Geschwulst wird mit dem umgebenden Lebergewebe herausgeschnitten. Heilung. Der Fall stellt die achte wegen Gumma ausgeführte Leberresektion vor. Fünf Fälle gehen in Heilung aus, drei endeten tödlich.

**Herm. Frank** (Berlin).

29) **Vaccari.** Su un caso raro di cisti da echinococco del fegato suppurata.

(Clinica chirurgica 1903. Nr. 3.)

Der beschriebene Fall verdient deshalb Interesse, weil die Echinokokkuscyste die Bauchwand hernienartig vorgestülpt hatte und den Inhalt des Bruchsackes bildete. Der Bruchring wurde von den Fasern des M. obliquus ext. gebildet. Infolge dieser günstigen Lage brauchte man die Zystenwand nicht mit dem Peritoneum perietale zu vernähen, sondern konnte die Zyste gleich öffnen und die Ränder mit der äußeren Haut vernähen. Die Heilung erfolgte nach 6 Monaten.

**Langemak** (Rostock).

30) **Maucclair.** Greffe de l'épiploon dans un kyste hydatique marsupialisé et compliqué de cholerragie.

(Gas. des hôpitaux 1903. Nr. 50.)

Die 29jährige Frau war seit 3 Jahren krank, erbrach seit 24 Stunden und fieberte.

Die Leber war in allen Richtungen verbreitert und reichte bis zur Crista oss. ilei hinab.

Nach Probepunktion Schnitt am äußeren Rande des rechten M. rectus. Es fand sich ein Leberechinokokkus. Nach seiner Ausräumung wurde das Bauchfell drainiert, eine große Mutterblase abgetragen und die Ränder mit der Haut vereinigt.

Nach 2 Tagen begann hier sehr reichliche Gallensekretion. Als diese unvermindert 3 Monate angehalten hatte, wurde ein Versuch gemacht, die ganze Wand zu exstirpieren. Er mißlang. Nun zog M. das Netz heran und befestigte es mit Catgutnähten in der Wundhöhle wie einen Tampon. Schon am Tage darauf war der Verband kaum gefärbt. Das Netz heilte ein, ohne daß etwas nekrotisch abgestoßen wurde.

V. E. Mertens (Breslau).

### 31) Neugebauer. Askaris im Ductus choledochus. Choledochotomie. (v. Langenbeck's Archiv Bd. LXX. Hft. 2.)

Zu 64 Fällen von Askariden in den Gallengängen und der Leber, die Sick im Jahre 1901 veröffentlichte, fügt N. einen neuen, eine Pat., bei der sich ein Spulwurm im Choledochus aufhielt und zu Erscheinungen geführt hatte, welche denen des Choledochusverschlusses durch Gallensteine glichen und zur Operation nötigten. Bei dieser fand sich dann neben 2 Steinen der Askaris. N. erörtert die Frage, ob die Würmer häufig zur Steinbildung Anlaß gäben, und glaubt diese Frage verneinen zu können. Umgekehrt ist er der Anschauung, daß Steine in den Gallenwegen das Eindringen von Spulwürmern begünstigen können, und diese Reihenfolge, erst Steinbildung, dann Eindringen des Wurms, nimmt er auch für seine Kranke an, bei welcher nach seinen Literaturstudien wohl zum erstenmal am Lebenden ein Spulwurm aus dem Choledochus extrahiert wurde. Innere Mittel sind wahrscheinlich fruchtlos für eine beabsichtigte Austreibung. Würde also die Diagnose auf Würmer in den Gallenwegen gestellt werden, so müßte man nach probeweiser Wurmkur zur Operation schreiten.

E. Siegel (Frankfurt a. M.).

### 32) O. Hildebrand. Ein weiterer Beitrag zur Cholecystogastrotomie. (Deutsche Zeitschrift für Chirurgie Bd. LXVI. p. 379.)

H. hat bereits in einem früheren Falle wegen Gallenstauung mit gutem Erfolg eine Gallenblasen-Magenfistel angelegt (s. d. Bl. 1902 p. 662). Im letzten Jahre hat er dreimal Gelegenheit gehabt, diese Operation zu wiederholen, wobei es sich immer um Stauung durch Karzinome handelte, und zwar zweimal um ein den Choledochus komprimierendes Pankreaskarzinom, einmal um ein Gallenblasenkarzinom mit sekundären Geschwülsten. Grund zur Operationsindikation war, daß die Gallenblase mit dem Jejunum nur schlecht oder gar nicht, ganz bequem aber mit dem Magen anastomosierbar war. Es wurde der Blasengrund nahe dem Pylorus auf die Magenvorderwand aufgenäht und um die Nahtstelle ein kleiner Gazestreifen als Drain umgelegt. Der Wundheilungsverlauf war stets gut, obwohl zweimal eine kleine, Galle und später auch etwas Mageninhalt entleerende Fistel eintrat, die sich aber bald schloß. Irgendwelche Nachteile hat die Einleitung der Galle in den Magen nicht bewirkt, dagegen hat ihre Abführung den vorher bestehenden hochgradigen Ikterus nebst Hautjucken gut beseitigt. Zwei Kranke verließen die Klinik in befriedigendem Zustande, der dritte (Gallenblasenkarzinom) verfiel und starb nach anfänglicher Besserung am Weiterwuchern der Neubildung. Die Operation, welche bei Unausführbarkeit einer Gallenblasen-Dünndarmfistel vor einer Gallenblasen-Dickdarmfistel den bedeutenden Vorzug besitzt, daß sie eine physiologische Gallenausnutzung vermittelt, verdient weitere Empfehlung. Die Details von H.'s neuen Fällen sind aus den beigegeführten Krankengeschichten ersichtlich.

Meinhard Schmidt (Cuxhaven).

Originalmitteilungen, Monographien und Separatabdrücke wolle man an Prof. E. Richter in Breslau (Kaiser Wilhelmstraße 115), oder an die Verlags-handlung Breitkopf & Härtel, einsenden.

# Zentralblatt für C H I R U R G I E

herausgegeben

von

**E. von Bergmann, F. König, E. Richter,**

in Berlin,

in Berlin,

in Breslau.

Dreißigster Jahrgang.

---

Wöchentlich eine Nummer. Preis des Jahrganges 20 Mark, bei halbjähriger  
Voraussahlung. Zu beziehen durch alle Buchhandlungen und Postanstalten.

---

Nr. 35.

Sonnabend, den 29. August.

1903.

---

**Inhalt:** I. G. Marwedel, Die Aufklappung des Rippenbogens zur Erleichterung operativer Eingriffe im Hypochondrium und im Zwerchfellkuppelraum. — II. D. Maragliano, Cholecystenterostomie verbunden mit Enteroanastomose. (Original-Mitteilungen.)

1) v. Leyden und Klempner, Deutsche Klinik. — 2) Gaylord, Zur Krebsfrage. — 3) Hildebrandt, Explosionsschüsse. — 4) Dickinson, Spinalanästhesie. — 5) Becker, Subcutin. — 6) Schulz, Ätherlähmungen. — 7) Cushing, Chok. — 8) Hildebrandt, Resektion des dritten Trigeminusastes. — 9) Gross, Osteomyelitis des Kreuzbeines. — 10) Silfvast, Staphylokokkenwirkung in der Lunge. — 11) Karewski, Chirurgie der Lunge und Pleura. — 12) Young, Zur Harnleiterchirurgie. — 13) Kümmell und Rumpel, Zur Chirurgie der Niere. — 14) Streng, Bakterien und Nieren. — 15) Menge, Suprasymphyärer Fascienquerschnitt. — 16) Gatti, Anastomoserung von Hodensubstanzen. — 17) Bérard und Descos, Die Leukocyten bei Erkrankungen der weiblichen Geschlechtsorgane. — 18) Somers, Damnaht.

19) Hopkins, Trephine. — 20) Pancoast, Skiaskopie bei Hirnkrankheiten. — 21) Ossig, Revolverschußverletzungen. — 22) Latz, Hirnsarkom. — 23) Le Roux, Abducenslähmung nach Kopfverletzung. — 24) Spisharny, Epilepsie. — 25) Krause, Freilegung der hinteren Felsenbeinfläche und des Kleinhirns. — 26) v. Hacker, Verschuß von Schädelücken. — 27) Fowler, Carotisverschluß bei Operationen an Kopf und Hals. — 28) Douglass, Adrenalin bei Nasen- und Halskrankheiten. — 29) Jankowski, Oberkieferkrebs. — 30) Leefhelm, Unterkieferepitheliom. — 31) Tillmann, Unterkieferresektion. — 32) Prokunin, Rachengeschwülste. — 33) Williams, Wirbelbrüche. — 34) Derocque, Torticollis spasticus. — 35) Cutler und Gibson, Sympathicusresektion. — 36) v. Brunn, Halsdrüsentuberkulose. — 37) Balduin, Unterbindung beider Vv. jugul. internae. — 38) Colombino, Herznaht. — 39) v. Mikulicz und Fittig, Röntgenstrahlen gegen Brustkrebs. — 40) Hildebrandt, Blasenrisse. — 41) Wieting und Effendi, Hoher Steinschnitt. — 42) Hildebrandt, Harnleiterriß. — 43) Tansini, 44) Davis, 45) Pousson, 46) Frazier, 47) Matsuoka, Zur Nierenchirurgie.

## I.

(Aus der chirurgischen Abteilung des Luisenhospitals in Aachen.)

## Die Aufklappung des Rippenbogens zur Erleichterung operativer Eingriffe im Hypochondrium und im Zwerchfellkuppelraum.

Von

Prof. Dr. Georg Marwedel,  
Oberarzt.

Trotz der großen Fortschritte, die die Abdominalchirurgie in den letzten 30 Jahren gemacht hat, existieren immer noch gewisse Partien der Bauchhöhle, die unserem operativen Machtbereich nur schwer oder gar nicht zugänglich sind. Es sind dies im wesentlichen die unter dem Zwerchfell gelegenen oberen Räume des Leibes, zu denen vorzudringen Verletzungen und Erkrankungen der Leberkuppe, des Zwerchfells oder der Pars cardiaca des Magens Veranlassung bieten können. Das Haupthindernis, das sich uns dabei in den Weg stellt, liegt in der starren Wand des unteren Brustkorbschnittes, der sich vor den spaltförmigen Eingang vorlegt und den nötigen Einblick verwehrt.

Bei subphrenischen oder hochsitzenden intrahepatischen Abszessen und Zysten hat man bekanntlich sich derart geholfen, daß man von außen durch Rippenresektion, eventuell auf transpleuralem Wege, zur Leberkonvexität vordrang, oder man ist dem Beispiel Lannelongue's gefolgt, der sich Platz durch Resektion des 8. bis 11. Rippenknorpels oder -Knochens verschaffte. Die Lannelongue'sche Operation gibt gewiß breiteren Zugang, doch stellt sie immerhin einen ziemlich großen Eingriff dar. Bei weitem blutiger und gefährlicher ist das Auskunftsmittel, das Micheli<sup>1</sup> erdacht hat. Er empfiehlt, einen großen Thorako-abdominallappen mit oberer Basis zu bilden, dessen Seitenschnitte durch die ganze Brustwand (Rippen und Interkostalräume), Zwerchfell und Peritoneum — mit Schonung der Pleura(!) — hindurchgehen; der mächtige Weichteil-brustwandlappen wird nach oben geklappt.

Die Micheli'sche Methode ist meines Wissens am Lebenden nicht erprobt worden. Dagegen hat v. Mikulicz<sup>2</sup> zweimal bei Gelegenheit der Resektion eines Kardial- und Ösophaguskarzinoms einen aufklappbaren Lappen aus dem linken Rippenbogen gebildet, das erstemal in annähernd ähnlicher Weise wie Micheli, wobei er allerdings durch vorausgeschickte Umstechungsligaturen, die von Inter-

<sup>1</sup> X. italienischer Chirurgenkongreß 1895.

<sup>2</sup> Cf. bei Gottstein, Technik und Klinik der Ösophagoskopie. Mitteilungen aus den Grenzgebieten Bd. VIII.

kostalraum zu Interkostalraum durch die ganze Brustwand geführt waren, die Blutung einzuschränken und Zwerchfell und den Komplementärraum der Pleura abzusteppen suchte. In einem zweiten Falle operierte er folgendermaßen: ein medianer Schnitt zieht vom Schwertfortsatz zum Nabel, ein zweiter senkrecht dazu nach außen bis zur linken Axillarlinie.

Drei weitere Schnitte legten je die 7., 8. und 9. Rippe nahe der Knorpelknochengrenze frei, wonach die betreffenden Rippenknorpel durchtrennt wurden. Infolge der Infraktion der Rippen ließ sich der große Weichteillappen samt dem Rippenbogen nach links umklappen und legte den Zugang zur Cardia frei. Beide Pat. v. Mikulicz's, bei denen eingreifende Resektionen der Cardia nachfolgten, starben kurz nach der Operation.

In folgendem möchte ich eine Methode beschreiben, die ich — ohne Kenntnis der v. Mikulicz'schen Erfahrungen — seit 2 $\frac{1}{2}$  Jahren in mannigfachen Versuchen an der Leiche erprobt und vor kurzem am Lebenden mit Erfolg ausgeführt habe. Sie scheint mir bei weitem einfacher und schonender wie die vorgenannte zu sein und hat den besonderen Vorteil, daß dabei nurein Hautschnitt, eben der Laparotomieschnitt, notwendig ist.

Als Bauchschnitt wählte ich einen bogenförmigen Schnitt, zwei Querfingerbreiten vom Rippenbogen entfernt, vom Processus ensiformis bis etwa zur zehnten Rippe dem Rippenbogen parallel verlaufend.

Wenn man den oberen Schnittrand auseinander faltet, so wird unter dem M. rectus und Obliquus externus, zwischen diesen einerseits und dem obliquus internus bzw. transversus andererseits, der Rippen-

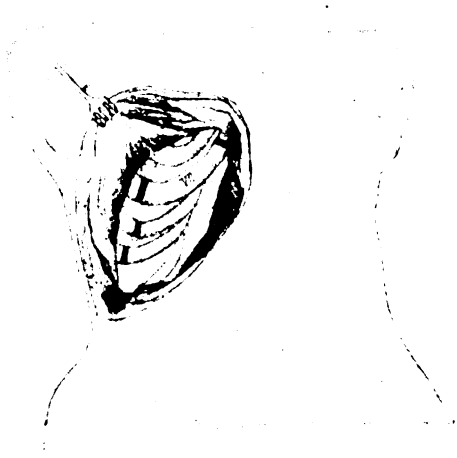


Fig. 1.



Fig. 2.

bogen sichtbar. Man braucht nur in der betreffenden Spalte vom oberen Ende des Schnittes aus etwas nach außen zu dringen, um sofort auf den Knorpel der 7. Rippe zu stoßen, der nahe an seinem sternalen Ende mit dem Messer durchtrennt wird. Nach unten und außen legt man sich durch stumpfes Abheben des Rectus und Obliquus externus von der Unterlage die 9., 8. und 7. Rippe bis an oder über die Knorpelknochengrenze hinaus frei. Das gelingt leicht und unblutig, da die betreffenden Muskeln höher oben am Thorax entspringen und mit den unteren Partien des Rippenbogens in der Regel bloß durch einige feine, lockere Faserzüge zusammenhängen. Die genannten Rippenknorpel werden an der Grenze gegen den Knochen mit dem Messer durchschnitten (s. Fig. 1). Nun legt man den Hautmuskellappen wieder auf die Rippen und klappt — durch Einsetzen scharfer Haken an den oberen Peritonealwundrand — den ganzen mobil gewordenen Brustwandabschnitt nach außen um, wodurch ein überraschend breiter Zugang zum Hypochondrium freiliegt (s. Fig. 2).

In der Regel wird es genügen, die Durchtrennung obiger Rippen innerhalb des Knorpels vorzunehmen; nach Bedarf kann aber auch die Trennung weiter nach außen im Bereich der Knochen vorgenommen werden, event. mit Hinzunahme weiterer Rippen. An der 8. und 9. Rippe kann bei der oben beschriebenen Weise eine Nebenverletzung nicht vorkommen. Von der 7. Rippe an ist Vorsicht auf die dahinterliegende Pleura notwendig, vor deren Läsion man sich aber leicht schützen kann. Medial ist nur die Durchtrennung der 7. Rippe nötig, da die nach unten folgenden Rippen das Sternum nicht erreichen, sondern sich an die vorhergehenden Rippen ansetzen. Zuweilen nur hat man noch eine knorplige Verbindung zwischen 6. und 7. Rippenknorpel zu durchschneiden.

Macht man die Aufklappung rechts, so tritt, wie Fig. 2 zeigt, sofort ein großes Stück der vorderen Leberfläche zutage, von der aus man leicht bis zur Leberkuppe gelangt. Durch Inzision des Lig. suspensorium hepatis kann noch weiterer Zugang geschaffen werden, wobei man das Ligament benutzt, um die Leber abwärts zu ziehen.

Daß die linksseitige Aufklappung einen ausgezeichneten Zugang zu den oberen Partien des Magens und zu der Cardia gewährt, hatte ich durch eine am 6. Juni dieses Jahres ausgeführte Operation am Lebenden zu sehen Gelegenheit.

Es handelte sich um einen 20jährigen Pat. mit spindelförmiger Erweiterung der Speiseröhre infolge von sog. Kardiospasmus. Die spastische Stenose saß 42 cm hinter der Zahnreihe. Nachdem lange Zeit durchgeführte Sondenbehandlung usw. resultatlos verlaufen, machte ich bei dem Kranken in der geschilderten Weise eine Aufklappung des linken Rippenbogens, um den an der Cardia vermuteten Sitz der spastischen Striktur zu erreichen und durch eine



Kardioplastik<sup>3</sup> zu beseitigen. Nach Freilegung der Cardia zeigte sich jedoch — durch eine in Narkose eingeführte Sonde und gleichzeitige Kontrolle der Speiseröhre und Cardia mit dem Finger von der Bauchhöhle aus —, daß der Spasmus oberhalb des Zwerchfells lokalisiert war und von unten aus nicht zu erreichen war. So mußte die beabsichtigte Plastik unterbleiben. Im übrigen war aber der Nachweis erbracht worden, daß die hier zum erstenmal am Lebenden angewandte Aufklappungsmethode des Rippenbogens einen ausgezeichneten Zugang zum Zwerchfellkuppelraum gewährt. Die Freilegung des Rippenbogens, Durchschneidung der Rippen war in wenigen Minuten ausgeführt, der Lappen ließ sich ebenso leicht wieder zurückklappen, die Bauchwunde heilte per primam, und jetzt — 7 Wochen nach der Operation — sind die Rippen fest und, ohne Beschwerden zu hinterlassen, verheilt.

Aachen, 25. Juli 1903.

## II.

### Cholecystenterostomie verbunden mit Enteroanastomose.

Von

**Dr. D. Maragliano,**

Assistenzarzt in Berlin.

In Nr. 29 des »Zentralblatts für Chirurgie« hat Herr Prof. Borelius bei der Maydl'schen Operation, um die aufsteigende Infektion der Harnwege zu verhüten, eine Anastomose an der Flexura sigmoidea vorgeschlagen. Von demselben Prinzip ausgehend hat Herr Prof. Fedor Krause seit vielen Jahren mit der Cholecystenterostomie eine weite Enteroanastomose zwischen zu- und abführender Dünndarmschlinge verbunden, um dadurch einer Infektion der Gallenwege vorzubeugen. Diese Gefahr, welche schon in gewissem Grade bei Implantierung der Gallenblase ins Duodenum besteht, ist in höherem Maße in den Fällen zu fürchten, wo die Ausführung der Cholecystoduodenostomie infolge von bestehenden Verwachsungen zu große Schwierigkeiten bietet und deshalb eine Fistel zwischen

<sup>3</sup> Anm. Ich hatte die Absicht, die Stelle des Spasmus längs zu spalten und in querer Richtung, ähnlich dem Vorgang bei der Pyloroplastik, durch Naht zu vereinigen. Den Gedanken eines derartigen therapeutischen Eingriffs bei spindel-förmiger Erweiterung im unteren Abschnitt der Speiseröhre habe ich schon im Jahre 1900 zu Heidelberg im Anschluß an einige von Prof. Fleiner im naturhistorisch-medizinischen Verein vorgeführte Demonstration analoger Fälle geäußert und damals speziell zu diesem Zwecke die Aufklappung des Rippenbogens erdacht und an der Leiche erprobt. Im Jahre 1901 hat auch Gottstein (l. c.) für eine, und zwar extramuköse Kardioplastik plaidiert. Nach meiner, in obigem Falle gemachten Erfahrung, sowie nach weiteren klinisch und anatomisch genau untersuchten Fällen aus dem hiesigen Luisenspital, die demnächst publiziert werden sollen, scheint es in der Tat fast, als ob der Spasmus in der Regel nicht an der Cardia, sondern meist oberhalb des Zwerchfells an der Speiseröhre selbst seinen Sitz hat.

Gallenblase und Jejunum angelegt werden muß. In der Tat ist in einer Anzahl von Fällen eine schwere Infektion der Gallenwege beobachtet worden (Dujardin-Beaumetz, Kehr, Pendl). Einer solchen Gefahr kann die Anlegung einer Enteroanostomose aus theoretischen Gründen vorbeugen; denn folgende Vorteile sind durch das Verfahren bedingt:

Erstens wird die Menge des Darminhalts, die an der Öffnung der Gallenblase vorübergeht, auf ein Minimum verringert, da sein größter Teil, wenn nicht alles, durch die Anastomose hinabgleiten muß. Ferner wird der Druck, der vom Darm aus auf die Gallenwege ausgeübt wird, erheblich herabgesetzt. Infolgedessen wird eine Stauung der Galle verhindert. Gestützt werden diese theoretischen Ausführungen durch die von Rudsiewsky (Grenzgeb. 1902) mitgeteilten Tierversuche, welche ergaben, daß die Gefahr einer Infektion der Gallenwege nach der Cholecystenterostomie nicht in Betracht kommt, so lange keine Stauung des Sekrets stattfindet. Daß in der Tat eine solche bei der einfachen Cholecystenterostomie vorkommen kann, beweist der Fall von Pendl, in dem sich bei der Obduktion eine bedeutende Erweiterung der Gallenwege herausstellte.

Den Vorteilen der Enteroanastomose stände als einziger Nachteil die Verlängerung der Operation gegenüber; diese ist aber so unbedeutend, daß sie ruhig außer acht gelassen werden kann.

Als Beispiel zu Gesagtem mag folgender, von mir beobachteter Fall kurz erwähnt werden.

C. T., 50 Jahre. Bei dem seit 2 Monaten äußerst stark ikterischen Pat. fühlte man die Gallenblase als einen etwa apfelgroßen harten Tumor. Der Stuhl war vollkommen acholisch, der Urin enthielt große Mengen von Gallenfarbstoff.

Am 4. Februar 1903 wurde von Herrn Prof. F. Krause die Laparotomie bei dem Pat. ausgeführt, wobei man ein mit der Umgebung verwachsenes Karzinom im Bereiche des zweiten Duodenalabschnittes fühlte. Wegen der überaus starken Cholämie des Pat. wurde eine Anastomose zwischen der prallgefüllten Cystis fellea und dem obersten Teil des Jejunum angelegt, da die Cholecystoduodenostomie sich wegen der ausgedehnten Verwachsungen als unmöglich erwies. Schließlich wurde zwischen zu- und abführender Jejunumschlinge, 18 cm unterhalb der Stelle der Cholecystojejunostomie, eine sehr breite Anastomose hinzugefügt.

Pat. überstand den Eingriff vortrefflich, am 10. Februar war der Stuhl zum erstenmal nach der Operation gallig gefärbt; schon eine Woche später begann die gelb-grünliche Farbe an den Extremitäten abzublauen.

Allmählich aber verschlechterte sich der Zustand des Pat., der sich in den ersten zwei Wochen nach der Operation erholt hatte, und es fand trotz der ständigen Verringerung des Ikterus eine solche Abnahme der Kräfte statt, daß am 8. März der Exitus unter dem Bilde der karzinomatösen Kachexie erfolgte.

Die Temperatur war immer unter 37° gewesen. Bei der Obduktion fand sich ein mit dem Duodenum verwachsenes Karzinom des Pankreas. Die Gallenblase war von normaler Größe, von ebensolcher Beschaffenheit die Gallenwege, ihre Mucosa gesund. Die Cystis fellea kommunizierte mit dem Jejunum durch ein Loch von Kleinfingerdicke; der neugeschaffene Weg funktionierte vorzüglich.

1) **E. v. Leyden** und **F. Klemperer**. Die deutsche Klinik am Eingange des zwanzigsten Jahrhunderts; in akademischen Vorlesungen. Lief. 63—86.

Wien, Urban & Schwarzenberg, 1902/03.

Bei dem raschen Fortschreiten der Lieferungs Ausgabe liegen die zwei ersten Bände des Sammelwerks — über allgemeine Pathologie und Therapie wie über Infektionskrankheiten — vollendet vor, jeder mit einem genauen Register des Inhalts versehen, das eine schnelle Orientierung ermöglicht. Aus den vorstehend bezeichneten Lieferungen nenne ich, als den Chirurgen spezieller interessierend, die Vorträge über Massage (Bum), Gymnastik (Jacob), Röntgenuntersuchungen (Grunmach), Rückgratsverkrümmung (Vulpus), tuberkulöse Koxitis (Franz König), Pseudoleukämie (Senator), Sepsis (Jürgensen), Aktinomykose (Nicolai), Echinokokkenkrankheit (Peiper), Syringomyelie (Schultze), möchte aber nicht unterlassen, auch das Studium der Vorträge aus der allgemeinen Pathologie und Therapie wie solche aus den anderen Abschnitten der speziellen Pathologie zu empfehlen, in denen von sachkundigster Hand unser jetziges Wissen dargestellt ist.

**Richter** (Breslau).

2) **H. Gaylord**. On the evidence of nuclear division of certain cell inclusions in cancerous epithelium.

(Buffalo med. journ. 1903. Mai.)

Nach einem geschichtlichen Überblick über die von den verschiedenen Autoren gefundenen vogelaugenähnlichen Einschlüsse im Krebs epithel wendet sich Verf. gegen die Deutung dieser Gebilde als Zelldegenerationen. Hiergegen spricht, daß sie nur in bösartigen Geschwülsten in charakteristischer Weise vorkommen. Gegen die Deutung als Zentrosomen (Borrel u. a.) ist anzuführen, daß sie oft in großer Anzahl in einer einzelnen Zelle gefunden werden, und daß gleichzeitig in der Zelle vorhandene Zentrosomen deutlich von ihnen unterschieden werden können. G. widerlegt weiterhin die Anschauungen, daß es sich um zerfallene rote Blutkörperchen, um Sekretionsgranula oder um Wirkungen des Härtungsprozesses der Präparate handle, und betont die große Ähnlichkeit zwischen den Vogelaugeneinschlüssen und den in das Protoplasma einer Zelle eingeschlossenen Sporen der Plasmodiophora brassicae. Zahlreiche eigene Experimente führen G. zu dem Schluß, daß diese Sporen, eingeschlossen in Phagocyten von Warm- und Kaltblütern und nach denselben Methoden wie die Vogelaugeneinschlüsse fixiert und gefärbt, von letzteren nicht unterschieden werden können. Außerdem findet man in den Krebseinschlüssen eine Reihe von Veränderungen, welche genau dem Prozeß der Kernteilung gleichen, wie er von Nawaschin in der amöboiden Form der Plasmodiophora brassicae

beschrieben wurde. Beides spricht für den parasitären Ursprung der Krebseinschlüsse. (1 Tafel, 21 Figuren im Text.)

Mohr (Bielefeld).

3) **Hildebrandt.** Zur Erklärung der Explosionsschüsse. (Aus der chirurgischen Universitätsklinik des Herrn Geheimrat Prof. König in Berlin.)

(Münchener med. Wochenschrift 1903. Nr. 25.)

H. führt die Explosionsschüsse auf die Wirkung in Bewegung gesetzter Teile des flüssigen Mediums, nicht auf die Übertragung einer Druckspannung zurück. Die Bewegungen, welche ein fliegendes Geschöß in einer Flüssigkeit hervorruft, sind nach H. genau dieselben und gehen mit derselben Regelmäßigkeit vor sich, wie die Widerstandsströmungen um einen mit geringer Geschwindigkeit vorwärts bewegten Körper von derselben Gestalt. Die rückwirkende Kraft des Geschosses, d. h. die Bewegung von seiten des Mediums in der Richtung auf den Schützen zu, erklärt sich daraus, daß die verdrängte Flüssigkeit an der Vorderseite des Geschosses, welches unter hohem Drucke steht, nach dem Gebiet des Minderdrucks auf der Rückseite strömen muß. Da das absolute Druckmaximum mitten vor dem Geschöß, das absolute Druckminimum hinter demselben (in der Rotationsachse des Wirbelringes) liegt, die Druckhöhe nach der Seite hin ab- resp. zunimmt, so verringert sich auch die Geschwindigkeit der rückläufigen Strömung in der Flüssigkeit nach der Seite zu, d. h. die rückwirkende Kraft ist in der Richtung auf den Einschuß zu am größten. Durch das Geschöß werden im flüssigen Medium ferner in der Schußrichtung Wellen und Wirbelbewegungen hervorgerufen, durch welche der Stoß des Geschosses einmal auf ein breiteres Feld und zweitens auf einen größeren Zeitraum verteilt wird, während das Geschöß wie eine Stange wirkt. Da die Geschwindigkeit der Wellen vor resp. hinter dem Geschöß am größten ist, um in den schräg liegenden Seitenästen abzunehmen, so ist auch die Wirkung des Geschosses nach vorn in der Richtung auf das Ziel am intensivsten und verringert sich nach der Seite zu. Die Seitenwirkung ist abhängig von der Kohäsionskraft der Moleküle des Mediums; je größer letztere, desto kleiner erstere; es ist dieselbe daher im Leben kleiner als nach dem Tode, wenn die Zellen aus ihrem Zusammenhang gelöst sind. Die Sprengung des Schädels bei Schüssen aus geringer Entfernung erklärt sich durch den Angriff der Gewalt nur in der nächsten Umgebung der Schußöffnungen; die zirkulären Spaltungen stellen Biegungsbrüche dar, die radiären sind die Folge der Keilwirkung der Kraft. Sämtliche Teile des Mediums, welche durch das Geschöß in Bewegung gesetzt werden, nehmen ihren Lauf einmal entlang dem Schußkanal und zweitens in der Richtung des geringsten Widerstandes. Hierauf gründet sich die Erklärung der Krönlein'schen Schädelschüsse.

Kramer (Glogau).

#### 4) G. K. Dickinson. Theory and practice of spinal Cocainization.

(New York med. record 1903. Februar 7.)

D. hat die Bier'sche spinale Anästhesie an mehr als 200 Fällen ohne üble Folgen ausgeführt und besonders in den letzten 135 Fällen Übelkeit und Erbrechen auf ein Minimum reduziert gefunden, seit er ebenso viel Flüssigkeit erst austropfen läßt, wie er dann einspritzt und chemisch reines Kokain verwendet.

Die Herstellung der Lösung geschieht so, daß von einer 2%igen in sterilisiertem Wasser bereiteten Lösung je  $1\frac{1}{2}$  ccm in kleine Glaskapseln gebracht, je 4 Stunden 4 Tage hintereinander in einer Temperatur von  $80^{\circ}$  C gehalten werden (nach Van Horne).

Eine spätere Überwachung des Pat. ist selbstverständlich, wie bei jeder Narkose, nötig.

In 3—5 Minuten sind die unteren Extremitäten unempfindlich, für Brust und Kopf sind 30 Minuten nötig.

Die Allgemeinerscheinungen pflegen nach 20 Minuten einzutreten; Vergiftungserscheinungen werden dem Isotropykokain, einem sehr starken Herzgift, als Verunreinigung zugeschoben.

Eine genaue Beschreibung der bekannten Injektionstechnik ist beigegeben.

Loewenhardt (Breslau).

#### 5) Becker. Über eine neue Verbindung des Anästhesins zur subkutanen Injektion »Subcutin« (Dr. Ritsert). (Aus dem städtischen Diakonissenhause (chir. Abt.) Frankfurt a. M.)

(Münchener med. Wochenschrift 1903. Nr. 20.)

Mit Einspritzungen sterilisierter 2—2,5%iger Mandelöllösungen des Anästhesins läßt sich zwar ebenso wie mit solchen von Lösungen des salzsauren Anästhesins in Wasser eine vollständige Anästhesie erreichen; doch haben diese Injektionen mancherlei Nachteile, die letzteren besonders leicht örtliche Reizungen zur Folge. Sehr Günstiges ergaben die mit der paraphenolsulfosauren Verbindung des Anästhesins, dem »Subcutin«, gemachten Versuche. Das Mittel, in Lösung haltbar und beim Kochen beständig, wurde in erwärmter 0,8—1%iger Lösung mit mit 0,7% Kochsalz sowohl zur Schleimschen Infiltration, als auch nach der Oberst'schen Methode verwandt und führte nach 2—3 Minuten zu sicherer Anästhesie ohne entzündliche Reaktions- und ohne Intoxikationserscheinungen. B. empfiehlt es deshalb als wertvollen ungiftigen Ersatz des Kokains in vielen Fällen.

Kramer (Glogau).

#### 6) Schulz. Über Ätherlähmungen.

(Deutsche militärärztliche Zeitschrift 1903. Hft 6.)

S. hat infolge einer subkutanen auf der Rückenseite des Unterarmes ausgeführten Äthereinspritzung bei einem Musketier eine unvollkommene Lähmung des rechten N. rad. beobachtet, welche den

langen und kurzen Streckmuskel des Daumens und den eigenen Strecker des kleinen Fingers betraf. Aus der Literatur konnte er feststellen, daß fast alle bis jetzt nach Äthereinspritzungen entstandenen Lähmungen unvollkommene waren insofern, als die Auswärtsdreher des Armes (Supinator longus und brevis), sowie der lange und kurze äußere Speichenmuskel (Extensor carpi radialis longus und brevis) verschont blieben. Es hat das darin seinen Grund, daß meist unterhalb der Austrittsstelle des tief liegenden Zweiges des Speichennerven eingespritzt wird.

Außer den motorischen Lähmungen entstehen nach Ätherinjektionen auch noch Empfindungslähmungen (Anästhesien) an der Rückenfläche des Unterarmes; auch Störungen in der Erregbarkeit der Unterarmmuskeln wurden beobachtet. Die selteneren Lähmungen des tieferliegenden Speichennerven können eintreten, wenn die Kanüle der Spritze in die Muskulatur gestoßen wird; bleibt die Kanüle jedoch zwischen Haut und Muskelhaut, so kommt es nur zur Lähmung einzelner feiner oberflächlicher Muskeläste.

Die Prognose der Ätherlähmungen ist günstig, die Behandlung besteht in der Anwendung des faradischen Stromes. Zur Verhütung der Lähmungen empfiehlt es sich, die Verletzung der Muskelhaut zu vermeiden, was an fettreichen Körperstellen (Brust) leichter ist als an fettarmen.

Herhold (Altona).

### 7) H. Cushing (Baltimore). On the avoidance of shock in major amputations by cocainization of large nerve-trunks preliminary to their division.

(Annals of surgery 1902. September.)

In der vorliegenden, in mehr als einer Beziehung sehr lesenswerten Arbeit beschäftigt sich C. mit der Frage des Choks, insbesondere nach großen operativen Eingriffen, wie z. B. der Entfernung des Schultergürtels wegen bösartiger Geschwülste.

C. teilt im wesentlichen die Ansicht von Crile, Dabney, Tixier, indem er den Chok für die Folge einer primären reflektorischen Gefäßlähmung und daraus resultierenden Herabsetzung des Blutdrucks im Gehirn und besonders in der Medulla oblongata hält. Danach richtet sich auch sein Vorgehen bei großen Operationen an den Extremitäten. Um die Reflexbahnen auszuschalten, kokainisiert er bei Absetzung großer Gliedmaßen die großen Nervenstämmen vor ihrer Durchschneidung zentral von der beabsichtigten Durchschneidungsstelle. Als Beweis für die Richtigkeit seines Vorgehens berichtet er über zwei Fälle von Entfernung des ganzen linksseitigen Schultergürtels wegen Sarkom.

Fall 1 betraf eine 41jährige Frau. Bei ihr wurde eine Kokainisierung nicht vorgenommen, und es folgte der Durchschneidung des Plexus brachialis unmittelbar ein starkes Sinken des Blutdrucks und schwerer Chok.

Fall 2 betraf einen 42jährigen Mann. Es wurden die einzelnen Äste des Plexus brachialis vor ihrer Durchschneidung kokainisiert, und es blieb nicht nur

ein Chok aus, sondern der Blutdruck hob sich sogar gleich nach der Durchschneidung der Nerven, nachdem er vorher (infolge der Zerrung des Plexus) etwas gesunken war.

Blutverlust und schon bestehende Anämie hält C. nur für prädisponierende Momente. Chloroform darf bei derartig eingreifenden Operationen nie angewandt werden, da es ebenfalls den Blutdruck herabsetzt. Statt dessen wendet C. stets Äther an und läßt während der Operation dauernd den Blutdruck registrieren, was er für viel wichtiger erklärt als eine Kontrolle der Pulsfrequenz.

Für C.'s Theorie spricht auch die von ihm bekannte Erfahrungstatsache, daß z. B. bei Mammaamputation viel seltener Chok beobachtet wird als bei Absetzung großer Extremitäten, und Verf. erklärt diese Erscheinung damit, daß bei der Amputatio mammae keine großen Nervenstämme durchtrennt werden.

Physiologische Betrachtungen folgen den klinischen Beobachtungen, deren Wiedergabe hier zu weit führen würde.

Die Esmarch'sche Blutleere vermeidet C. möglichst ganz, um der nachfolgenden passiven Hyperämie der peripheren Partien vorzubeugen.

Den interessanten und beachtenswerten Ausführungen beigegeben sind mehrere Photographien Operierter und eine Anzahl von Blutdruckkurven, welche während der Operationen aufgenommen sind.

Seefisch (Berlin).

## 8) O. Hildebrand. Zur Resektion des dritten Astes des Trigeminus am Foramen ovale.

(Beiträge zur klin. Chirurgie Bd. XXXVI. Hft. 3.)

Verf. empfiehlt zur Resektion des dritten Trigeminusastes am Foramen ovale eine Methode, welche sich ihm in einem Falle sehr gut bewährt hat. Es wurde ein vortreffliches kosmetisches Resultat erreicht, der Augenfascialis dabei vollständig unberührt gelassen. Es wird am oberen Rande des Jochbogens ein Schnitt geführt, welcher nach hinten bis zur Wurzel des Jochbogens geht, darauf wird ein senkrechter Schnitt vor dem Ohre, etwa 2 cm nach oben und 2 cm nach unten reichend, gesetzt. Vom Ende des Proc. zygomaticus des Schläfenbeins, dem vorderen Ende des queren Schnittes, geht ein 2 cm langer Schnitt schräg nach hinten in der Richtung der zum Orbicularis oculi verlaufenden Fasern des Nerv. facialis. Es wird damit eine Lappenbildung zur Dislokation des zu durchsägenden Jochbogens nach unten und andererseits des M. temporalis nach oben vorn ermöglicht. Es wird nun der halbmondförmige Ausschnitt zwischen Proc. condyloideus und coronoideus des Unterkiefers freigelegt und dieser Raum dadurch erweitert, daß von der sichelförmigen Begrenzung zwischen den Kieferfortsätzen 1 cm nach unten der Knochen mit der Luer'schen Zange weggekniffen wird. Dadurch wird eine gute Übersichtlichkeit des Operationsfeldes geschaffen.

Blauel (Tübingen).

9) **H. Gross.** Die Lokalisation der Osteomyelitis in den Seitenteilen des Os sacrum und ihre Beziehung zu den Wachstumsvorgängen.

(Deutsche Zeitschrift für Chirurgie Bd. LXVIII. p. 95.)

G. vermehrt die Kasuistik der recht seltenen Sakralosteomyelitis um sechs einschlägige der Klinik in Jena gehörige Fälle und gibt, die bislang anderweitig veröffentlichten einschlägigen 10 Beobachtungen vergleichend, eine gründliche Allgemeinbesprechung des Leidens. In anatomischer Beziehung ist von Wichtigkeit, daß der Sitz des Leidens ausschließlich in den Seitenteilen des Kreuzbeins ist, also nicht in dessen eigentlichem Wirbelteil, sondern in denjenigen Stücken, die als Rippenäquivalente aufzufassen sind. Die Entwicklung des sakralen Knochenwachstums ist hier von Wichtigkeit, und bringt G. zu dessen Verständnis mehrere Kreuzbeinquer-schnitte aus verschiedenen Lebensaltern bei, in denen die sich ändernden Umrisse und Größenverhältnisse der verschiedenen Knochenkerne bezw. Epiphysen und Knorpel ersichtlich sind. Die Seitenteile des Kreuzbeins, zumal von dessen drei oberen Wirbeln, sind diejenigen, die sich durch das Wachstum relativ am stärksten vergrößern, und ist hiermit jedenfalls auch ihre auffällige Prädisposition für die osteomyelitische Infektion in ursächlichen Zusammenhang zu bringen.

Während bei der Osteomyelitis der echten Wirbel die Infektion des Spinalkanals an Häufigkeit und klinischer Bedeutung eine große Rolle spielt, ist diese Komplikation bei der Sakralosteomyelitis selten, nämlich nur dreimal beobachtet. G. schlägt für die Krankheit die Unterscheidung von 3 Altersklassen vor. a. Nach eingetretener Pubertät (18 Jahre und darüber); hierher gehören 5 Kranke. Die Symphysis sacro-iliaca war nie vereitert, dreimal aber der Sakralkanal affiziert. b. Die Zeit der ersten Kindheit bis zum 6. Jahre. 5 Fälle, einer mit Vereiterung der Synchronrose kompliziert. Verhältnismäßig häufige, schwere Infektionsgrade. c. Die Zeit der Pubertät, 5 Fälle, sämtlich verhältnismäßig leichter Erkrankungsintensität. Dem Trauma schreibt G. im Gegensatz zu anderen Autoren keine wichtige ätiologische Bedeutung zu. Klinisch ist die Krankheit zu den ungünstigsten Lokalisationen der Osteomyelitis zu rechnen, vielleicht stellt sie sogar deren allerbedenklichste dar: von den 16 Fällen endigten 10 tödlich. Es machten sich zwei Verlaufsformen bemerkbar, eine solche von schwerstem Infektionscharakter, 7 Fälle, sämtlich gestorben; und eine solche von milderer Infektion, mit dem Charakter einer nur umschriebenen Osteomyelitis. Nach akutem Beginn tritt ein leichter Verlauf ein, der, sich in die Länge ziehend, zu Verwechselungen mit Tuberkulose führen kann. Trotzdem sind auch diese Erkrankungen wegen der topographischen Verhältnisse des Beckens stets schwere chirurgische Fälle, da die Abszesse und Fisteln, mit denen es hier zu tun gibt, schlecht zugänglich sind, so



daß zu ihrer Vornahme die eingreifendsten Schnitte, unter Umständen auch Knochenabmeißelungen erforderlich sind. Die Fälle der Jenerser Klinik geben gute Beispiele der hier sich ergebenden operativen Aufgaben und können als Vorbilder für die auszuführenden Eingriffe gelten, zumal die Behandlung in 5 Fällen zur Heilung führte und nur ein Pat. starb (vielleicht durch Karbolvergiftung). Die durch die sakrale Ostitis veranlaßten Abszesse nahmen nur in der Minderzahl der Fälle (achtmal in den gesammelten 15 Beobachtungen) den Weg auf die Hinterseite des Knochens; es ist also der prä-sakrale Abszeß die Regel. Die Weiterwanderung der abgesetzten Eitermengen geht dann ähnliche Wege wie die tuberkulösen kalten Abszesse: also am Ileopsoas auf- und abwärts, auf die Beckenschaufel, eventuell in der Leistenbeuge bzw. in den Adduktoren perforierend, oder dem Pyriformis entlang nach dem Foramen ischiadicum und zu Glutäalabszessen führend. Demgemäß vernetwendigen sich entsprechende retroperitoneale Entblößungen der Ileopsoasmuskulatur, Inzisionen derselben, Freilegungen der Beckenschaufel, Knochenabtragungen an ihr, an der Synchondrose, an der Spina ischiadica, parasakrale Inzision usw. Auch doppelseitige Eitersenkungen kommen vor, desgleichen Umwandlung der Abszesse in seröse Zysten (Ostitis albuminosa).

Noch größere Schwierigkeiten als die spontane osteomyelitische Beckeneiterung bot ein auch in Jena behandelter Fall eines im Jahre 1870 verwundeten Invaliden, bei dem es galt, eine, wie sich zeigte, im hinteren Teile des Os ilei nahe der Linea innominata eingekeiltes Geschoß, welches chronische Eiterung unterhielt, zu entfernen. Nur durch wiederholten, »ganz extremen« Eingriff mit ausgedehntesten Knochenresektionen (vgl. Abbildungen) war hier die glückliche Heilung herbeiführbar. **Meinhardt Schmidt** (Cuxhaven).

#### 10) **J. Silfvast.** Die Wirkung der Staphylokokken auf die Lungen.

Arbeiten aus dem pathologischen Institut zu Helsingfors (Finnland). Herausgegeben von Prof. Dr. E. A. Homén. Abt. 2. p. 171. Mit 1 Tafel.)

Jena, **Gustav Fischer**, 1902.

Die an Kaninchen vorgenommenen Versuche des Verf. führten zu folgenden Ergebnissen. Bei intratrachealen und intrathorakalen Injektionen von Bouillonkulturen, sowie Inhalationen dieser Kulturen in Verbindung mit Einatmung von Stoffen, die das Lungengewebe mechanisch reizen, können virulente Staphylo- und Streptokokken Pneumonien hervorrufen. Außer durch die Einatmung reizender Stoffe kann auch durch eine allgemeine und speziell eine lokale Abkühlung das Entstehen des pneumonischen Prozesses befördert werden. Die in die Lungen dringenden Staphylo- und Streptokokken werden zum Teil vernichtet. Hierbei scheint die von den Alveolar-epithelzellen und Leukocyten ausgehende Phagocytose eine be-

deutende Rolle zu spielen. Bei den Versuchen mit Streptokokken schien die Bindegewebsbildung um die pneumonischen Herde mehr hervorzutreten als bei Staphylokokkeninfektion.

Läwen (Leipzig).

### 11) Krawski. Chirurgie der Lunge und der Pleura.

(Sonderabdruck aus der »Deutschen Klinik usw.«)

Wien, Urban & Schwarzenberg, 1903.

In der vorliegenden Schrift gibt der auf diesem Gebiete sehr verdiente Autor einen Bericht über den heutigen Stand der Pleura-Lungenchirurgie. Wenn es auch weder in der Absicht des Verf. lag, noch auch nach Lage der Dinge möglich erschien, wesentlich neue Gesichtspunkte zu bringen, so gewährt doch die Lektüre der Arbeit große Befriedigung, weil man überall sieht, welche reiche eigene Erfahrung dem Verf. zu Gebote steht und mit welcher Leichtigkeit er seinen Stoff beherrscht; er schöpft in der Tat überall aus dem Vollen. Gleichzeitig ist die Arbeit ein schönes Zeugnis für den Fortschritt der deutschen medizinischen Wissenschaft. Wenn man sich nämlich erinnert, wie zögernd gerade die deutschen Chirurgen dies Gebiet betreten haben, wie lange sie zweifellos namentlich hinter den Franzosen zurückstanden, so kann man nur mit Genugtuung aus dem K.'schen Buche konstatieren, wie viel auch in Deutschland nunmehr auf diesem Felde gearbeitet wird. Hier, auf diesem Grenzgebiet, haben sich wirklich Internisten und Chirurgen die Hand gereicht. Vielleicht ist es dem Autor gegenüber unrecht, wenn sachlich auf den Inhalt seiner Arbeit nicht eingegangen wird, doch erübrigt sich dies wohl deswegen, weil jeder, der sich für diesen Zweig der Chirurgie interessiert, nicht umhin können wird, das Buch selbst in die Hand zu nehmen.

Tietze (Breslau).

### 12) Young. The surgery of the lower ureter.

(Annals of surgery 1903. Nr. 5. p. 668.)

In dem sehr lesenswerten Aufsatz wird zunächst die anatomische Lage des im Becken liegenden Harnleiters geschildert. Diesen Beckenteil scheidet Y. in den parietalen oder fixierten und den visceralen oder beweglichen Abschnitt. Der erstere beginnt an der Stelle, wo der Harnleiter die Iliaca kreuzt und geht nach abwärts bis zu einem Punkte, der in der Höhe und 3 cm seitlich von der Spina ischii liegt. Hier beginnt mit scharfer Biegung der zweite Teil, welcher auf dem Beckenboden über den Levator ani verlaufend die Grundfläche der Blase erreicht. Der Harnleiter ist vom Bauchfell bis 2 cm vor dem Eintritt in die Blase umhüllt. Seine Fasern gehen teils in die Blasenmuskulatur über, teils bilden sie das Trigonum, ohne daß hierdurch die Harnleitermündung ihre Muskulatur ganz verliert. Beim Weibe liegt der zweite (viscerale) Teil des Harnleiters an der vorderen Seite des breiten Mutterbandes und nur

2 cm von der Gebärmutter entfernt; in seinem Endteil ist er in unmittelbarer Berührung mit der Scheide.

Übergehend zu den Bedingungen, welche zu chirurgischen Eingriffen am Harnleiter führen, werden zunächst die Lageanomalien, der durch Strikturen des unteren Endes bedingte Vorfall, die Entzündung der Schleimhaut infolge Nierentuberkulose usw. erwähnt. Im Abschnitt über die Steinbildung im Harnleiter wird darauf aufmerksam gemacht, daß drei hierfür prädisponierende verengte Stellen zu finden sind. Die erste liegt dort, wo der Harnleiter den Beckenrand kreuzt, die zweite an der Vereinigungsstelle von Blase und Harnleiter und die dritte an seiner Einmündung im Innern der Blase. Die Wichtigkeit des Harnleiterkatheterismus, der Cystoskopie und der Röntgendurchleuchtung für die Diagnose der Harnleitersteine wird gebührend hervorgehoben. Sitzt der Stein so tief im Harnleiter, daß er zum Teil in die Blase ragt, so wird man ihn zuweilen unter cystoskopischer Beleuchtung mit dem Harnleiterkatheter in die Blase bringen können, in allen übrigen Fällen soll der Harnleiter durch den bei der Unterbindung der Iliaca gebräuchlichen Schnitt extraperitoneal freigelegt und eröffnet werden. Sehr häufig ist, wie aus den vom Verf. angeführten und von ihm operierten Fällen hervorgeht, neben dem Stein eine Striktur des Harnleiters vorhanden. Es gelang in den betreffenden Fällen stets, durch teils intravesikalen, teils extravasikalen Schnitt und nachfolgender Durchführung eines Bougies die Striktur zu beseitigen. Einige recht gute Abbildungen sind der interessanten Arbeit beigelegt.

Herhold (Altona).

### 13) H. Kümmell und O. Rumpel. Chirurgische Erfahrungen über Nierenkrankheiten unter Anwendung der neueren Untersuchungsmethoden.

(Beiträge zur klin. Chirurgie Bd. XXXVII. Hft. 3.)

»Die moderne Nierenchirurgie steht unter dem Zeichen des Blasenspiegels und der Harnleitersonde, der Röntgenröhre und jener funktionellen Untersuchungsmethode, die in der Kryoskopie zum Ausdruck gelangt.« An über 300 Pat. haben Verff. im Hamburg-Eppendorfer Krankenhaus diese neueren Untersuchungsmethoden zur Anwendung gebracht und dadurch eine außerordentliche Sicherheit in der Diagnosenstellung erreicht. Zahlreiche operative Eingriffe haben durch Autopsien am Lebenden den Beweis für die Richtigkeit der Diagnosen gebracht. Verff. haben nun in ihrer Arbeit ihre großen Erfahrungen im Gebiete der Nierenkrankheiten niedergelegt.

Zunächst werden die einzelnen modernen Untersuchungsmethoden einer Besprechung unterzogen, der Harnleiterkatheterismus, die Kryoskopie und die Röntgendiagnostik der Nierensteine. Durch Ausbildung der Technik in der Röntgenphotographie sind Verff. so

weit gekommen, daß sie überzeugt sind, jeden Nierenstein auf einer guten Röntgenplatte sichtbar machen und umgekehrt beim Fehlen eines Nierensteinschattens das Vorhandensein eines Konkrements ausschließen zu können.

Die Ergebnisse der Kryoskopie waren:

- 1) Bei intakten Nieren ist die molekulare Konzentration des Blutes eine konstante, sie entspricht einem Gefrierpunkt von 0,56.
- 2) Bei doppelseitiger Nierenerkrankung tritt eine Erhöhung der Blutkonzentration ein, Hand in Hand gehend mit einer Verminderung der molekularen Konzentration des Urins.
- 3) Einseitige Nierenerkrankung bedingt keine Störung der Gesamtfunktion, welche die Erhöhung der molekularen Blutkonzentration und Verminderung der Harnkonzentration zum Ausdruck bringt.

Diese einseitige Funktionsstörung wird unter Zuhilfenahme des Harnleiterkatheterismus nachgewiesen durch die veränderte molekulare Konzentration des Urins, Hand in Hand gehend mit einer verminderten Harnstoffausscheidung, während die andere Niere keine Störung der Funktion zeigt.

Diesen allgemeinen Ausführungen, auf deren Einzelheiten hier nicht eingegangen werden kann, folgt ein spezieller Teil, in welchem sämtliche zur Behandlung gekommene Fälle in 8 große Gruppen eingeteilt werden. Dieselben umfassen: 1) Die angeborenen Veränderungen der Nieren und Harnleiter, 2) Hydronephrosen, 3) Pyelonephritis und Pyonephrosis, 4) Nephrolithiasis, 5) Tuberkulose, 6) Tumoren, 7) die chirurgische Behandlung der Nephritis, 8) Nephrektomien infolge Ureterenfisteln.

Bei jeder dieser Gruppen werden an der Hand der oft ausführlich wiedergegebenen Krankengeschichten die einzelnen Fälle oder mehrere zusammengehörige hinsichtlich des klinischen Bildes, der Diagnosenstellung und der Therapie besprochen. Letztere gestaltete sich in 205 Fällen als eine operative, und zwar wurden ausgeführt: 95 Nephrektomien, 72 Nephrotomien, 4 Resektionen, 3 Entfernungen der Capsula propria bei Nephritis, 34 Fixationen, 6 Harnleitereinpflanzungen, 9 Inzisionen bei Paranephritis.

Die Gesamtmortalität entsprach einem Prozentsatz von 14,7. Die meisten Todesfälle weist, bei Zugrundelegung des Gesamtmaterials, die Nephrektomie auf, nämlich 16 (31 Gesamttodesfälle). Berechnet man jedoch die Mortalität nur aus den seit Einführung der neueren Untersuchungsmethoden ausgeführten 62 Nephrektomien, so ergibt sich das außerordentlich günstige Resultat von nur 6,4% Todesfällen.

Der Arbeit sind eine größere Anzahl makroskopische Abbildungen von gewonnenen Nierenpräparaten, sowie eine Reihe von Röntgenphotogrammen bei Nierensteinen beigegeben. **Blauel** (Tübingen).

14) **O. Streng.** Die Einwirkung gewisser Bakterien und ihrer Toxine auf die Nieren und die Ausscheidung dieser Bakterien durch dieselben.

(Arbeiten aus dem pathologischen Institut zu Helsingfors (Finnland). Herausgegeben von Prof. Dr. E. A. Homén. Ab. 2. p. 1. Mit 2 Tafeln.)

Jena, **Gustav Fischer**, 1902.

S. injizierte den Versuchstieren (Kaninchen) verschieden virulente Kulturstämme, in der Regel 24 Stunden alte Bouillonkulturen, in die Ohrvene und untersuchte die parenchymatösen Organe, das Blut und den Blaseninhalt kulturell bezw. histologisch. Der Harn wurde mit einer Spritze der Blase entnommen, nachdem die vordere Blasenwand mit dem Paquelin verkohlt worden war.

Als Hauptergebnis seiner Versuche führt S. den Satz an, daß die von ihm untersuchten Bakterien nicht durch die unversehrten Nieren ausgeschieden werden. Pneumokokken, Staphylokokken, Streptokokken, Bakterium typhi und Bakterium prodigiosus konnten, intravenös in einer Menge von 1 bis 5 ccm Bouillonkultur injiziert, mit wenigen Ausnahmen die erste Stunde nach der Infektion weder kulturell im Harn noch histologisch in den Harnkanälchen nachgewiesen werden. Eine Ausnahme bildete das Bakterium coli, das sich oft schon  $\frac{1}{2}$  Stunde nach der Infektion im Harn kulturell nachweisen ließ. Pneumokokken fanden sich 1 bis 3 Stunden, Staphylokokken 6 bis 8 Stunden nach der Infektion im Harn. Die längste Zeit scheinen Streptokokken und Typhusbazillen zu brauchen, um im Harn aufzutreten. Im Harn gar nicht nachweisbar war B. prodigiosus. Verf. nimmt an, daß die Schnelligkeit, mit welcher die Bakterien abgesondert werden, in nächster Verbindung damit steht, wie schnell die Bakterien Nierenverletzungen zustande bringen können. Besonders früh scheint Bakterium coli Nierenveränderungen, speziell Blutungen hervorbringen zu können. Die Staphylokokken brauchen hierzu einige Stunden. Der Streptokokkus konnte erst 6 Stunden nach der Infektion im Harn nachgewiesen werden. Erst in diesem späteren Stadium waren auch schwerere Veränderungen zu bemerken. Diese Tatsache, die Sterilität des Harns die ersten Stunden nach der Infektion, als die Nieren noch normal waren, zusammengestellt mit dem in der Regel reichen Vorhandensein von Bakterien in den späteren Stadien, als die Veränderungen in den Nieren größer waren, spricht nach Verf. Meinung entschieden dafür, daß ein Zusammenhang zwischen diesen beiden Erscheinungen existiert. In der Regel treten die intravenös injizierten Bakterien nur infolge einer vorhergehenden vaskulären Alteration oder infolge Epithelverletzungen des Nierenparenchyms im Harn auf. In vereinzelten Ausnahmefällen konnten Bakterien im Harn oder den Harnkanälchen angetroffen werden, trotzdem keine deutlichen Veränderungen in den Nieren beobachtet wurden. Die Möglichkeit, daß kleinere Epithelveränderungen auch in diesen Fällen vorkamen, ist aber nach Verf. Ansicht nicht auszuschließen, sondern sogar sehr

wahrscheinlich. Eine physiologische Bakterieninfektion in der Meinung wie Biedl und Kraus u. a. annehmen, existiert nach Verf. Meinung ebenso wenig wie eine schnellere und reichere Ausscheidung von weniger virulenten Bakterien, wie Sittmann und besonders Pawlowsky als ihre Ansicht aussprechen. Im Gegenteil sprechen Verf.'s Versuche für eine schnellere Ausscheidung virulenterer Bakterien, wie im Zusammenhang damit auch die größere Menge der injizierten Bakterienkulturen die Schnelligkeit dieser Ausscheidung zu befördern scheint.

S. hat auch eine Reihe Versuche mit Toxineinspritzungen gemacht, und zwar benutzte er Bakterienbouillonkulturen, die mittels Kitasato's Filter filtriert worden waren. Die allgemeine Toxinwirkung und speziell die Wirkung auf die Nieren faßt er in folgenden Sätzen zusammen. Die Bouillonfiltrate von Pneumokokken, Staphylokokken, Typhus- und Colibakterien rufen, in einer Menge von  $2\frac{1}{2}$  ccm injiziert, oft ein schwaches, zuweilen ein paar Tage dauerndes Fieber hervor. Die Staphylokokken sind am wenigsten fiebererregend. Alle vier Filtrate rufen in der Regel eine Abmagerung der Versuchstiere hervor, die soweit gehen kann, daß die Tiere bis ca. 40% ihres Gewichts verlieren und dann sterben. Die Filtrate können in Ausnahmefällen eine ziemlich intensive akute parenchymatöse Nephritis hervorrufen, die sogar nach der Pneumokokkenfiltratinjektion eine hämorrhagische Natur annehmen kann und hier auch häufiger vorkommt als nach Injektionen mit den übrigen. In der Regel sind die Nieren nach einer Filtratinjektion ziemlich normal. Die Toxinnephritis unterscheidet sich von der bakteriellen durch einen mehr diffusen Charakter. Bei Tieren, die der Kachexie unterliegen, findet sich in den Nieren in der Regel eine Pigmentanhäufung und zuweilen eine diffuse Vermehrung der Kleinzellen und Fettdegeneration.

Läwen (Leipzig).

## 15) Menge. Über den suprasymphysären Fascienquerschnitt nach Pfannenstiel.

(Monatsschrift für Geburtshilfe und Gynäkologie Bd. XVII. Hft. 6.)

M. berichtet über seine Erfahrungen, die er an 32 Fällen mit dem suprasymphysären Fascienquerschnitt gemacht hat und empfiehlt diese Schnittführung aufs wärmste. In kosmetischer Beziehung liefert der Querschnitt tadellose Resultate, da die Narbe infolge der Zugrichtung der elastischen Fasern linear bleibt und keine Neigung zu kallöser Verdickung oder zu Pigmentbildung, wie man sie bei brünetten Frauen bisweilen bei vertikalem Leibschnitt beobachtet, zu besitzen scheint. Legt man den Schnitt nicht dicht oberhalb, sondern wenn irgend möglich noch innerhalb der Haargrenze, wie M. es bevorzugt, so wird die Narbe vollkommen verdeckt. Die bei weitem größere Bedeutung des Fascienquerschnitts liegt jedoch in der Verhütung der Hernienbildung. Wenn auch diese Gefahr durch

ihn nicht völlig beseitigt wird, so wird sie doch wenigstens auf ein Minimum beschränkt, und selbst bei einer Vereiterung der Schnittwunde ist die Gefahr des Bauchbruchs bei weitem nicht so groß wie beim gewöhnlichen Leibschnitt. Als besonderen Vorzug hat es M. empfunden, daß beim Querschnitt die Darmschlingen bei Beckenhochlagerung völlig gedeckt bleiben, und daß besonders die seitlichen Beckenränder und der ante-uterine Teil leicht zugänglich sind. Der Douglasische Raum ist allerdings bei querer Schnitfführung nicht immer so frei zu übersehen, wie beim vertikalen Leibschnitt, indessen hat M. bisher darin noch keine besondere Schwierigkeit gefunden.

Diesen Vorzügen gegenüber steht eine gewisse Schwierigkeit des Wundheilungsprozesses; und wenn auch M. in seinen sämtlichen 32 Fällen stets eine Prima intentio erzielt hat, so scheint doch nach den Erfahrungen anderer beim Querschnitt die Gefahr der Eiterung etwas häufiger zu bestehen als beim gewöhnlichen Leibschnitt. M. legt daher das größte Gewicht auf Asepsis und Technik. Nach der üblichen Heißwasser-, Sublimat- bezw. Sublamin-Alkoholdeinfektion reibt er sich die Hände mit einer Paraffinxyllösung ein und bedient sich der Gesichtsschleier. Beim Operieren selbst übt er trockene Asepsis aus. Exakte Blutstillung und sorgfältige Naht sind Hauptanfordernisse. Durchgreifende Nähte wendet M. nicht an; er vernäht schichtweise erst Muskel, dann tiefe Fascie, dann Unterhautfettgewebe und oberflächliche Fascie und zuletzt die Haut; auf die Vernähung des Unterhautfettgewebes und der oberflächlichen Fascie legt er sogar einen gewissen Nachdruck. Als Nahtmaterial benutzt er bei versenkten Nähten die feineren Nummern des Krönig'schen Cumolcatguts; Seide verwirft er. Eine Drainage der Wunde hält er für unzulässig; als Verband kommt ein einfacher, mit Heftpflaster befestigter Gazeverband in Anwendung.

Nach M.'s Ansicht ist der suprasymphysäre Fascienquerschnitt geeignet, einmal die Kolpotomie, sodann aber vor allem den vertikalen Leibschnitt wesentlich einzuschränken. Inwieweit das Uteruskarzinom und andere größere solide Beckengeschwülste auf diesem Wege angreifbar sind, läßt M. vorläufig noch unerörtert. Eine tabellarische Übersicht über die von ihm mittels Querschnitt operierten 32 Fälle bildet den Schluß der Arbeit.

C. Deutschländer (Hamburg).

## 16) Gatti. Sezione del dotto deferente ed anastomosi intertesticolare.

(Policlinico 1903. Ser. chirurg. Nr. 4.)

Da die direkte Vereinigung eines durchschnittenen Ductus deferens sowie seine Einpflanzung in das Corpus Highmori unsichere Resultate bezüglich der Erhaltung der Hodenfunktion ergeben haben, versuchte G. zu erforschen, ob man eine direkte Anastomose der Hodensubstanz selbst herstellen kann. Nach Freilegung der Hoden und Durchtrennung des Septum scroti frische er die Hoden an, teils

durch Exzision eines Keils, teils durch einfache Resektion eines Stückes Albuginea und nähte die wunden Flächen aufeinander. Der Ductus deferens einer Seite wurde danach entweder direkt oder nach einiger Zeit durchschnitten. Er fand nun, daß die Operation an sich zunächst gewisse degenerative Prozesse nach sich zieht, welche auch entfernt von der eigentlichen Operationsstelle noch sich finden, später aber auch regenerative auftreten, die um so stärker sind, je leichter das einwirkende Trauma war, an allen Geweben des Hoden, Epithelien, Nerven, Gefäßen. Die Epithelien suchen nicht nur den Defekt auszugleichen, sondern auch eine wahre Anastomose zwischen dem beiderseitigen Hodenparenchym herzustellen in Gestalt von epithelialen Sprossen, die sich nachher aushöhlen. Die neugebildeten Gewebe durchsetzen einen narbigen Zwischenraum, der, von wechselnder Dicke, zwischen den Hoden sich bildet. Das Volumen des Hodens, an welchem der Samenstrang durchschnitten war, blieb unverändert, in den Samenkanälchen dauerte die Spermatozoenbildung fort.

Ob es auch zu einer Ausscheidung derselben kommt, ob die neugebildeten Anastomosen zu einem (rückläufigen) Sekretstrom vom operierten Hoden aus durch den unversehrten Samenstrang hindurch genügen, dazu reichen die bisherigen Experimente nicht aus.

E. Pagenstecher (Wiesbaden).

### 17) L. Bérard et A. Descos. Sur l'utilisation de la leucocytose dans le diagnostic de certaines affections génitales de la femme.

(Revue de gynécol. et de chir. abdom. 1903. Nr. 1.)

Verff. haben in 25 Fällen von Beckenerkrankungen, besonders entzündlichen verschiedenster Art, Leukocytenzählungen vorgenommen und ziehen folgende Schlüsse:

Beträgt die Leukocytenzahl im Kubikmillimeter 12—13 000 oder mehr (mit deutlicher Vermehrung der polynukleären Zellen), so handelt es sich um eine eitrig oder eitrig werdende Erkrankung (z. B. infizierte Hämatokele), und der Eiter ist virulent. Man muß daher, wenn zugänglich, die Operation aufschieben oder von der Scheide aus vorgehen, jedenfalls aber die freie Bauchhöhle möglichst meiden. Beträgt dagegen die Leukocytenzahl unter 10—11 000, so ist entweder kein oder nur wenig virulenter Eiter vorhanden. Hier kann also, wenn nötig, die Laparotomie gewählt werden. Die Leukocytenzählung kann ferner bei gewissen schwer infizierten Kranken von Nutzen sein, um zu entscheiden, zu welchem Zeitpunkt sie operiert werden müssen.

Mohr (Bielefeld).



18) **G. B. Somers.** Repair of the perineum by continuous removable sutures.

(Occidental med. times 1903. Nr. 5.)

Die von S. angegebene Methode der Damмнаht besteht darin, daß nach triangulärer Anfrischung Matratzennähte in mehreren, gewöhnlich in vier, Etagen gelegt werden. Jede Nahtreihe beginnt und endet an der äußeren Haut in der Weise, daß der Einstich jeder folgenden Reihe  $\frac{1}{4}$  Zoll unterhalb, der Ausstich  $\frac{1}{4}$  Zoll oberhalb desjenigen der vorigen Reihe liegt. Die Fadenenden werden nicht geknotet, sondern bleiben lang und werden in  $\frac{1}{2}$ —1 Zoll Entfernung von der Haut mit Schrotkugeln versichert (Abbildungen). Nahtmaterial Silkworm. Nach 10 Tagen Herausziehen der Fäden an den perinealen Enden. Als Vorteile dieser Naht, die er in 28 Fällen mit gutem Erfolg angewendet hat, hebt S. hervor: 1) Geringe Zahl der gelegten Nähte. 2) Die Zirkulation wird nicht behindert. 3) Die Wundflächen werden ohne Spannung und Faltung zusammengebracht. 4) Die Heilung erfolgt daher schnell. 5) Die Nähte nehmen Rücksicht auf etwa eintretende Schwellung. 6) Sie sind leicht zu entfernen.

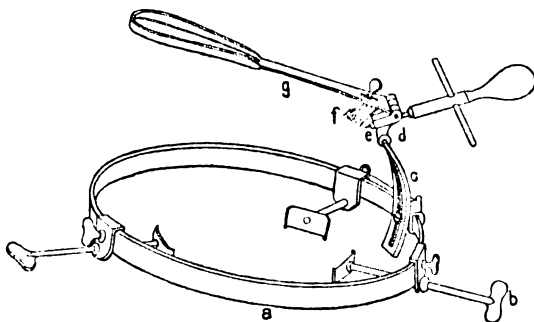
Kleinschmidt (Kassel).

### Kleinere Mitteilungen.

19) **Hopkins.** A new osteoplastic trephine.

(Annals of surgery 1903. Nr. 5.)

Das Instrument, welches ein besonders weiches und gut kontrollierbares Trepanieren ermöglichen soll, besteht aus dem Reifen *a*, welcher durch die Schrauben *b* rings am Kopfe befestigt wird. Die eigentliche Trephine *e* sitzt an einem



am Ringe verschiebbaren Träger *c*. Verbunden ist sie mit einem Hebel *g*, in welchem Messer von verschiedener Breite (je nach der Breite des zu bildenden Lappens) eingesetzt werden können bei *f*. Diese im Hebel sitzenden Messer sollen eine zirkuläre Inzision der Haut vor der eigentlichen Trepanation ausführen.

Herhold (Altona).

20) **H. Pancoast.** The skiagraph in gross-brain lesions.

(Univ. of Pennsylvania med. bull. 1903. März.)

P. berichtet über acht Fälle von Hirngeschwulst, traumatischer Epilepsie, Hemiplegie usw., in denen durch das Röntgenbild bestimmte Veränderungen (um-

schriebene Schatten) an Stellen, an denen normalerweise keine Schatten vorhanden sind, nachgewiesen wurden. In einem mit der Diagnose Hirngeschwulst operierten Falle fand sich an der Stelle des Schattens eine umschriebene Ansammlung von Cerebrospinalflüssigkeit unter der Dura. Bei einem Pat. mit Jackson'scher Epilepsie nach Depressionsfraktur war ein schwacher Schatten über dem unteren Teil der motorischen Region, und bei der Operation an dieser Stelle chronische Meningitis mit Verwachsungen der Dura mit Hirn und Knochen vorhanden.

Der diagnostische Wert des Röntgenbildes bei Großhirnveränderungen ist bisher ein zweifelhafter. **Mohr** (Bielefeld).

## 21) Ossig. Zur Pathologie und Therapie der Revolverschußverletzungen des Kopfes und Rumpfes.

(Beiträge zur klin. Chirurgie Bd. XXXVII. Hft. 1 u. 2.)

Verf. berichtet über 61 Revolververletzungen aus dem Allerheiligen-Hospital zu Breslau, welche vom Jahre 1892—1902 zur Behandlung kamen. 36mal handelte es sich um Kopfschüsse, 18mal mit, 12mal ohne Eröffnung der Schädelhöhle, 3 Gesichtsschüsse und 3 Mundschüsse. Beim Schädelchuß hält Verf. ein operatives Eingreifen stets indiziert. Dasselbe beschränke sich aber auf eine Spaltung und Reinigung des Schußkanals bis zum Gehirneinschuß mit nachfolgender Tamponade.

Perforierende Brustschüsse wurden 20mal beobachtet, 3mal mit Verletzung des Herzens resp. der großen Gefäße, Bauchschüsse 8mal. Von diesen waren 3 durch gleichzeitige Verletzung der Brusthöhle kompliziert.

Verf. faßt die Ergebnisse seiner Betrachtungen über Brust- und Bauchschüsse folgendermaßen zusammen:

Die Diagnose eines Konturschusses ist höchstens dann zulässig, wenn beim Fehlen irgendwelcher Erscheinungen von Seiten der Brusteingeweide der Nachweis der Kugel außerhalb der Brusthöhle möglich ist.

Herzschüsse brauchen nicht unbedingt sofort tödlich zu verlaufen, sie können sogar in Heilung ausgehen.

Bei in selbstmörderischer Absicht in der Herzgegend beigebrachten Schußverletzungen liegt der Verdacht einer Verletzung der Bauchhöhle sehr nahe.

Eine operative Behandlung der Bauchschüsse auf dem Schlachtfelde ist zu verwerfen, im Frieden ist dagegen sofortige Laparotomie anzuraten.

Auf dem Schlachtfelde ist die baldige Anwendung von Opium bei Bauchschüssen zu empfehlen, im Frieden völlig zu verwerfen. **Blauel** (Tübingen).

## 22) Latz. Beobachtungen bei der klinischen Untersuchung und Operation eines Falles von Sarcoma cerebri.

Inaug.-Diss., Kiel, 1903.

L. berichtet aus der Helferich'schen Klinik über einen nach Probekraniotomie tödlich verlaufenen Fall von Osteosarkom der linken Schläfen- und Scheitelbeingegegend bei einem 14jährigen Knaben, und befürwortet die Probekraniotomie. In diagnostischer Hinsicht bietet der veröffentlichte Fall insofern gewisses Interesse, als sich analog wie bei einzelnen Schädelfrakturen bei der Perkussion des Schädeldaches das Geräusch des gesprungenen Topfes erzeugen ließ. Eine bestimmte Erklärung dieses Symptoms, das L. für diagnostisch wichtig hält, vermag er nicht zu geben. Er hält zwei Entstehungsweisen für möglich: entweder ist das Geräusch durch die gelockerten Schädelnähte zustande gekommen oder es ist durch das Anprallen der zum Teil elfenbeinharten Geschwulst gegen die Schädelkapsel erzeugt worden.

**C. Deutschländer** (Hamburg).

## 23) Le Roux. Deux cas de paralysie isolée de la VI<sup>e</sup> paire consécutive à des traumatismes craniens.

(L'année méd. de Caen 1903. Januar.)

Abducenslähmungen nach Kopftraumen kommen bei Kindern bedeutend seltener vor als bei Erwachsenen, entsprechend der größeren Seltenheit von Schädelbasisbrüchen bei Kindern. Zwei derartige Fälle teilt Verf. mit:

1) 6jähriges Kind mit den Erscheinungen eines Schädelbasisbruches und vollständiger Lähmung des Abducens beiderseits. Drei Monate später war die Lähmung links ganz geschwunden, rechts unverändert geblieben. R. nimmt daher an, daß rechterseits eine Verletzung des Nerven durch ein Knochenfragment und Einbettung in den Kallus stattgefunden habe, während links nur eine vorübergehende Kompression des Nerven durch einen Bluterguß (Ruptur eines Sinus petrosus) eingetreten sei.

2) 8jähriges Mädchen. Kopftrauma mit linksseitiger Ohrblutung, Bewußtlosigkeit und linksseitiger Abducenslähmung. Letztere war zwei Monate später verschwunden. R. nimmt an, daß hier kein Bruch der Basis, sondern eine Ruptur des Sinus petrosus inferior mit Druck des Blutergusses auf den Nerven vorlag.  
**Mohr** (Bielefeld).

## 24) J. K. Spisharny. Zur Frage der Trepanation bei traumatischer Epilepsie.

(Russ. Archiv für Chirurgie Bd. XIX. Hft. 2. [Russisch.] )

S. verfiel auf Grund eigener Tierversuche die Ansicht, daß die Ventilbildung im Sinne Kocher's nicht vor Rezidiven schützt. Von 22 gesunden Hunden resp. Kaninchen, die trepaniert und denen Hirnwunden beigebracht wurden, bekamen vier Anfälle. In einem von diesen Fällen war übrigens das austrepanierte Knochenstück wieder reponiert worden.

Am Schluß werden zwei Krankengeschichten mitgeteilt.

1) Der 10jährige Pat. erhielt vor 7 Jahren einen Hufschlag an den Kopf. Es wurden einige Knochensplinter entfernt, die Wunde heilte unter Fieber per secundam. Bald ein epileptischer Anfall. Der zweite Anfall kam im 8. Lebensjahre; dann häuften sich die Anfälle ganz allmählich.

Am rechten Scheitelbein hatte Pat. eine Narbe, die deutliche pulsatorische Bewegung zeigte und fest mit Umgebung und Unterlage verwachsen war.

Die im Hospital beobachteten Anfälle begannen in der linken Hand.

Infolge der Ohnmacht der bisherigen Therapie wurde zur Operation geschritten.

Es wurde ein Haut-Knochenlappen gebildet, bei dessen Aufklappung die Dura einriß. Die verdickte Dura wurde exzidiert. Da am Gehirn keine Veränderungen nachweisbar waren, wurde der Knochendeckel wieder zurückgeklappt und die Wunde primär geschlossen.

Die Anfälle blieben zunächst aus, kehrten aber nach 13 Monaten wieder.

2) Die 22jährige Pat. erhielt vor 15 Jahren einen Schlag gegen den Kopf. Es soll eine Fissur im Schädel entstanden sein. Die Wunde heilte in 2 Monaten. Ungefähr einen Monat nach der Heilung entwickelte sich eine an Heftigkeit zunehmende Epilepsie. Bei der Untersuchung fand sich eine 5 cm lange,  $\frac{1}{3}$  cm breite, außerordentlich empfindliche Narbe über dem linken Scheitelbein. Durch Druck auf die Narbe konnten Anfälle ausgelöst werden. Im Hospital wurden mehrere Anfälle allerschwerster Art beobachtet.

Operation: Es wurde ein Wagner'scher Lappen gebildet (wurde die Narbe exzidiert? Ref.). Eine Depression des Schädeldaches fand sich nicht. Pulsation des Hirns wurde erst beobachtet, nachdem die intakte Dura inzidiert und einer kleinen Menge Liquor cerebrospinalis Abfluß verschafft war. Der Lappen wurde wieder auf die nicht vernähte Dura geklappt. Heilung per primam. 20 Monate nach der Operation noch kein Anfall. V. E. Mertens (Breslau).

## 25) F. Krause. Zur Freilegung der hinteren Felsenbeinfläche und des Kleinhirns.

(Beiträge zur klin. Chirurgie Bd. XXXVII. Hft. 3.)

Verf. veranschaulicht einige von ihm ausgeführte Operationsmethoden zur Freilegung der hinteren Felsenbeinfläche und des Kleinhirns an vier Beispielen. Im ersten Falle wurde unter Benutzung des v. Bergmann'schen Schnittes an der

hinteren Felsenbeinfläche bis nahe zur Mittellinie vorgedrungen und dort eine subdural gelegene Abszeßhöhle eröffnet. Diese Höhle zog in großer Ausdehnung nach hinten unten und medialwärts gegen den Bulbus venae jugularis. Nach Entfernung eines an der hinteren oberen Kante des Felsenbeins sitzenden Knochenherdes, des Ausgangspunktes für den Abszeß, betrug die Länge der Höhlung, von der Oberfläche an gemessen, 7,8 cm. Der 9jährige Knabe wurde vollständig geheilt.

Der zweite Fall betraf ein 63jähriges Fräulein, bei welchem intradural der Acusticus freigelegt und reseziert wurde. Veranlassung zu dieser eingreifenden Operation gaben unaufhörliche, unerträgliche subjektive Geräusche im inneren Ohre. Der Zugang zur hinteren Felsenbeinfläche wurde hier von der rechten hinteren Schädelgrube aus geschaffen durch Bildung eines Haut-Periost-Knochenlappens, dessen Rand rechts neben der Crista occipitalis externa begann, ihr parallel verlief, dann rechtwinklig zur Linea semicircularis sup. umbog, endlich am medialen Rande des Warzenfortsatzes bis zu dessen Spitze wieder herabging. Die Kranke ging 3 Tage nach der Operation an Pneumonie zugrunde.

Im dritten Falle wurden bei einem 11jährigen Knaben wegen der Annahme eines Kleinhirntumors beide Kleinhirnhemisphären freigelegt, zuerst die linke, am 25. Mai 1898, später, am 15. Juni 1898, noch die rechte Hemisphäre durch nach oben konvexe Bogenschnitte in Höhe der entsprechenden Linea semicircularis. Beide Male wurde in die Substanz des Kleinhirns ein tiefer Einschnitt analog dem üblichen anatomischen gemacht. Eine Geschwulst wurde nicht gefunden, dagegen floß sehr reichlich Liquor ab. Es erfolgte nach Heilung der Operationswunden eine wesentliche Besserung im Befinden des Knaben. Reichlich 3 Jahre nach der Operation starb derselbe; es fand sich ein Hydrocephalus internus.

Im letzten Falle wurden bei einem 18jährigen Mädchen wegen Kleinhirngeschwulst beide Kleinhirnhemisphären einseitig freigelegt. Der Schnitt verlief von der Spitze des linken Proc. mastoideus über die Protuberantia occipitalis externa bogenförmig hinweg zur Spitze des rechten Proc. mastoideus. Nach subperiostaler Abpräparierung des ganzen Lappens von der Hinterhauptschuppe wurde letztere zum größten Teile mit der Luer'schen Hohlmeißelzange von zwei Bohrlochern aus fortgebrochen. Dann quere Spaltung der Dura und doppelte Unterbindung des Sinus occipitalis, worauf sich die Dura gut herunterklappen ließ. Eine Geschwulst wurde nicht gefunden. Nach 6 Tagen Tod im Kollaps. Es ergab sich eine hochgradige Deformität der Schädelbasis, Vorragen der Pars basilaris oss. occipitis und Hydrocephalus internus. **Blauel** (Tübingen).

## 26) v. Hacker. Ersatz von Schädeldefekten durch unter der Kopfschwarte verschobene oder umgeklappte Periost-Knochenlappen bezw. Periostlappen.

(Beiträge zur klin. Chirurgie Bd. XXXVII. Hft. 1 u. 2.)

In einem Falle von Stirnbeindefekt, welcher auch die rechte Stirnhöhle eröffnete, deckte v. H. denselben durch einen gestielten, die Knochenfläche nach außen kehrenden Periost-Knochenlappen der Nachbarschaft. Ferner wurde ein kleiner Stirnbeindefekt durch Umklappen eines Periostlappens (mit der Außenfläche nach innen) geschlossen. Diese, als subaponeurotische Schädelautoplastik bezeichneten beiden Verfahren können für Fälle in Betracht kommen, welche, wie die beiden vorliegenden, sich für das Müller-König'sche Verfahren nicht gut eignen, wie bei mehreren Defekten am Schädel, bei starker Verdünnung der Knochen in der Nachbarschaft, wenn durch die Wundverhältnisse oder durch Narben die Lappenbildung erschwert ist etc. Ob und inwieweit regelmäßig auf eine Knochenbildung am Orte der Transplantation des Lappens bei den beiden Verfahren zu rechnen ist, werden weitere Erfahrungen lehren.

**Blauel** (Tübingen).

## 27) G. Fowler. Provisional hemostasis in operations upon the head and neck.

(Buffalo med. journ. 1903. Juni.)

Verf. berichtet über seine Erfahrungen mit der dauernden und temporären Unterbindung der Carotis und ihrer Äste bei Operationen im Gesicht und am Halse.

Bei einem Pat. mit anscheinend inoperablem Karzinom der Wange und des Oberkiefers und sehr schlechtem Allgemeinzustand machte F. zunächst die Exzision der Carotis externa und ihrer Äste beiderseits nach der Methode Dawbarn's. Wider Erwarten trat eine so bedeutende Besserung ein, daß 4 Wochen später die Entfernung des Oberkiefers und der erkrankten Weichteile vorgenommen werden konnte; hierbei brauchte kein einziges Gefäß unterbunden zu werden. Verf. empfiehlt für ähnliche Fälle die Dawbarn'sche Operation als Voroperation.

Die temporäre Unterbindung der Carotis communis hat F. mehrfach angewendet und glaubt, daß etwaige unangenehme Folgen nach beiderseitiger Kompression nicht auf diese, sondern auf eine gleichzeitige Kompression der Vagi, der Venae jugulares oder des Sympathicus zurückzuführen seien. Das Gefäß muß also vor der Kompression genau isoliert werden. In folgenden Fällen hat F. die temporäre Kompression angewandt:

1) Schußwunde des Halses, sekundäre Blutung am 6. Tage, welche auf Tamponade steht. Freilegung der Carotis communis zentral vom tamponierten Wundkanal und temporäre Ligatur, Entfernung des Tampons und Spaltung des Schußkanals. Die als Quelle der Blutung erkannte Art. facialis wird versorgt und dann die temporäre Ligatur entfernt. 6 Tage später Nachblutung; da die blutende Art. pharyngea ascendens nicht an der Verletzungsstelle versorgt werden kann, dauernde Ligatur der Carotis communis und der Carotis externa auf der anderen Seite. Heilung ohne Zwischenfälle.

2) Vor der nach Abbe ausgeführten intrakraniellen Neurektomie des Trigemini wird die Carotis communis beiderseits provisorisch ligiert. Die Hauptoperation verläuft hierauf fast ohne Blutung, und das Ganglion Gasseri kann daher sehr schnell aufgefunden werden. Lösung der Carotisligaturen nach Schluß der Wunde. Keine Nachblutung, keine Nebenerscheinungen während der Operation. Tags darauf sensorielle Aphasie, welche sich allmählich wieder bessert. Diese Erscheinung muß auf eine während der Operation erfolgte Schädigung der Pars opercularis zurückgeführt werden, sei es infolge von Embolie oder Schädigung des Hirns durch den bei der Operation benutzten Elevator.

3) Gleicher Fall wie der vorhergehende. Während der Operation bedeutende venöse intrakranielle Blutung, wahrscheinlich durch einen Tampon verursacht, welcher zum Schutz der ligierten Carotis angewendet wurde und auf die Jugularis interna drückte. Keine üble Folgen der Carotisligaturen.

Mohr (Bielefeld).

## 28) B. Douglass. The uses of suprarenal extract in nose and throat diseases.

(New York med. journ. 1903. Mai.)

Verf. macht bereits seit 1895 bei Nasen- und Halskrankheiten Versuche mit Nebennierenextrakt und ist mit demselben sehr zufrieden. Er bevorzugt ein wäßriges Extrakt, das er aus 30 g zerriebener Drüsensubstanz bereitet unter Zusatz von einer Unze frisch kochendem Wasser; dasselbe wird bis zum Erkalten stehen gelassen und repräsentiert dann eine etwa 6%ige Lösung, welche nunmehr durch ein Leinwandfilter in eine dunkle Flasche filtriert wird. Vor Gebrauch wird die Lösung einige Minuten in kochendem Wasser sterilisiert. Zusätze sind meist schädlich; am besten ist noch eine Normalsalzlösung 1 : 1000.

Bei Benutzung wird noch 4%ige Cocainlösung zugesetzt. Der Erfolg war meist ausgezeichnet, doch hatte auch Verf. Fälle, in denen das Präparat völlig versagte; zweimal hatte er Nachblutungen allerschwerster Natur. D. verwendete

das Adrenalin teils zu Pinselungen, teils zu Einspritzungen. In letzterem Falle verwendete er zuerst Kokain allein und dann Adrenalin. Die blutstillende Wirkung während der Eingriffe war meist prompt, zur Vermeidung der Nachblutungen rät er aber jedesmal energisch zu tamponieren. Außerdem sah Verf. nach Gebrauch des Mittels keine bedeutenderen Unannehmlichkeiten entstehen, dagegen eine Reihe rasch vorübergehender kleinerer Störungen.

Scheuer (Berlin.)

29) **M. B. Jankowski.** Ein Fall von Krebs des Oberkiefers mit eigentümlichem klinischem Bilde.

(Arbeiten aus Prof. Djakonow's Klinik Bd. I. Beilage zur »Chirurgie« 1903.)  
[Russisch.]

Pat., jetzt 65 Jahre alt, litt vor 5 Jahren an Zahnweh, wobei die linke Backe anschwell und sich am lateralen Augenwinkel eine Fistel bildete. Das Ziehen der kranken Wurzeln half auch nicht — die Fistel blieb bestehen und kommunizierte mit der Mundhöhle; unverändert blieb der Zustand auch nach Ausschabung des Knochens. Nach 4½ Jahren bemerkte Pat., daß die Zähne anfangen wackelig zu werden; am Gaumen bildete sich eine Anschwellung, die bei zweimaliger Inzision nur Blut entleerte. Dieser Zustand dauert nun 6 Monate. Am geschwollenen Gaumen und Zahnfleisch zahlreiche Fistelöffnungen, die, wie die Fistel am Augenwinkel, käsiges Eiter entleeren. Alveolarfortsatz weich, läßt sich nach allen Seiten verschieben. Röntgenuntersuchung zeigt Resorption der Kalksalze des Knochens. Es wurde ein Stück des erweichten Kiefers exzidiert, und nun zeigte es sich, daß die Geschwulst aus Plattenepithel in verschiedenen Verhornungsstadien besteht mit zahlreichen Epithelperlen und spärlichem, stellenweise ganz fehlendem Zwischenzellengewebe. Es handelte sich also um Karzinom, ausgegangen von der Schleimhaut des Alveolarfortsatzes. Mikroskopisch zeigt der Knochen Verwandlung in osteoides, darauf Schleimgewebe, keine lakunäre Resorption.

Gückel (Kondal, Saratow.)

30) **Loefhelm.** Ein Fall von Epitheliom des Unterkiefers nebst Bemerkungen über die Epitheliome des Unterkiefers im allgemeinen.

Inaug.-Diss., Kiel, 1902.

L. beschreibt einen von Helferich operierten Fall von rechtsseitigem Unterkieferepitheliom bei einem 51jährigen Landmann, dessen Entstehung er auf Grund der histologischen Untersuchung auf die Mallassez'schen paradentären Epithelreste zurückführt. Um die Entwicklungsgeschichte der Geschwulst näher zu studieren, hat L. zum Vergleich eine Reihe von Zahnkeimanlagen normaler menschlicher Neugeborenen untersucht und gefunden, daß verschiedene Geschwulstpartien vollkommen einzelnen Stadien der menschlichen Zahnkeimanlage entsprechen. In dieser Hinsicht bildet der beschriebene Fall eine Bestätigung der analogen, gleichfalls aus der Helferich'schen Klinik stammenden Beobachtungen Kruse's. Leider fehlen der Abhandlung die Abbildungen der mikroskopischen Befunde.

C. Deutschländer (Hamburg.)

31) **Tilmann.** Über Unterkieferresektionen.

(Deutsche med. Wochenschrift 1903. Nr. 23.)

T. hat in zwei Fällen von Unterkieferresektion beziehungsweise einseitiger Kieferexartikulation die Stoppány-Schröder'sche Schiene angewandt. Dieselbe entspricht allen Anforderungen, und T. glaubt, daß unter dieser Modifikation die von Martin inaugurierte Idee der Immediatprothese auch in Deutschland Eingang finden wird.

Borchard (Posen).

32) **A. P. Prokunin.** Die chirurgische Behandlung der bösartigen Rachengeschwülste.

(Arbeiten aus Prof. Djakonow's Klinik Bd. I. Beilage zur »Chirurgie« 1903.)  
[Russisch.]

P. bringt drei Fälle aus dem oralen Teil des Rachens; im ersten war die Mandel, in den beiden letzten auch die Zunge und die Gaumenbögen affiziert;

die benachbarten Drüsen mußten mit entfernt werden. In den letzten Fällen wurde außer dem Längsschnitt ein Querschnitt mit Durchsägung des Unterkiefers angelegt. Die Hauptgefäße wurden nicht präventiv unterbunden; es genügte Ligatur der die entfernten Teile versorgenden Gefäße und tiefe Lage des Kopfes. Fall 2 endete tödlich an Erschöpfung; in Fall 1 trat nach einem Monat ein Rezidiv auf; Fall 3 befand sich noch in der Klinik. Aus der russischen Literatur führt P. noch 28 ähnliche Fälle an und schließt: präventive Tracheotomie und Unterbindung der großen Gefäße sind überflüssig; in allen Fällen müssen diejenigen Gegenden entblößt werden, wo die am häufigsten befallenen Lymphdrüsen liegen; endlich kann keine für alle Fälle genügende Methode angegeben werden; die Schnittrichtung hängt von der Lokalisation der Geschwulst ab.

Gückel (Kondal, Saratow).

### 33) H. J. Williams. Fracture of the spine: three cases.

(Med. news 1903. Nr. 21.)

In zwei der berichteten Fälle wurde die Laminektomie ausgeführt, beide Male ohne Erfolg. Einmal handelte es sich um eine Fraktur des 5. Brustwirbelbogens mit völliger Zerstörung des Rückenmarks in Ausdehnung von  $\frac{5}{8}$  Zoll durch Gewehrschuß. Heilung der Operationswunde p. pr. Tod nach 86 Tagen, ohne daß sich der Nervenzustand geändert hatte. Im anderen Falle war infolge eines Sturzes der Dorn des 12. Brustwirbels und der Bogen des 1. Lendenwirbels gebrochen. Rückenmark in  $1\frac{1}{2}$  Zoll Länge gequetscht. Nach der Operation zunächst guter Verlauf, dann Infektion der tamponierten Wunde durch Urin, Tod an septischer Meningitis 3 Wochen nach der Operation.

In den sich anschließenden epikritischen Betrachtungen weist Verf. hin auf einen von Stewart und Harte publizierten Fall erfolgreicher Myelorrhaphie bei völliger Durchtrennung des Rückenmarks in Höhe des 7. Brustwirbels infolge Schußverletzung, sowie auf die Beobachtungen von Fickler über Neubildung nervöser Elemente des Rückenmarks, und fordert ein häufigeres und frühzeitigeres Operieren bei Wirbelfrakturen.

Kleinschmidt (Kassel).

### 34) P. Derocque. Torticollis spasmodique, résection du spinal et des branches cervicales postérieures, guérison.

(Revue méd. de Normandie 1903. März 10.)

41jährige Frau mit spastischem Torticollis; starke Drehung des Gesichts nach links, spastische Bewegungen im rechten Sternocleidomastoideus und Trapezius. Da alle anderen Mittel ohne Erfolg waren: Resektion des rechten N. accessorius; hiernach keine Besserung, trotz deutlicher Erschlaffung im rechten Sternomastoideus und Trapezius. Um die linksseitigen kurzen Dreher zu lähmen, wurde einige Tage später nach dem Verfahren Keen's der erste und dritte hintere Cervicalnerv exzidiert. Befund ein Jahr später: Keine Zuckungen mehr, Kopf leicht nach links gedreht, kann willkürlich nach rechts gedreht, jedoch nicht sehr lange in dieser Lage gehalten werden.

Mohr (Bielefeld).

### 35) C. W. Cutler and C. L. Gibson (New York). Removal of the superior cervical ganglion for the relief of glaucoma, with report of a case.

(Annals of surgery 1902. September.)

C. (Ophthalmologe) und G. (Chirurg) berichten in der vorliegenden Arbeit gemeinsam über einen Fall von rechtsseitigem chronischem Glaukom, welches durch die Exstirpation des obersten Cervicalganglions des N. sympathicus geheilt worden ist.

C. liefert den ophthalmologischen Teil und beschreibt ausführlich den Verlauf der Erkrankung. Eine Sklerotomia anterior war vollständig ergebnislos, und so entschloß sich C., durch G. das rechtsseitige obere Halsganglion entfernen zu

lassen. Dies geschah, und der Erfolg war in jeder Beziehung gut. Pat. wurde mit  $\frac{2}{3}$  Sehschärfe aus der Behandlung entlassen.

Vorübergehende Nebenerscheinungen nach der Operation waren: Lähmung der rechten Kehlkopfhälfte, des M. sternocleidomastoideus, des M. trapezius und der rechten Zungenhälfte. Alle diese Störungen verschwanden vollkommen nach vier Monaten. Hervorgerufen waren sie offenbar durch die schwer zu vermeidende Zerrung des ganzen Halssympathicus.

Was die theoretischen Betrachtungen C.'s anbetrifft, so kann ich mich darauf beschränken, auf die Arbeit Jonnesco's (Zentralblatt für Chirurgie 1899 p. 161 ff.) zu verweisen.

G. schildert im zweiten Teile der Arbeit das Operationsverfahren kurz wie folgt: Schnitt vom Proc. mastoideus abwärts am vorderen Rande des Sternocleidomastoideus entlang, Freilegung der Scheide der großen Gefäße und Lagerung derselben nach innen. Etwas in der Tiefe und hinter den genannten Gebilden liegt das oberste Halsganglion. Letzteres wurde sorgfältig freigelegt und von allen Kommunikationen gelöst, dann der Nerv oberhalb und unterhalb durchschnitten. Naht ohne Drainage. Heilung per primam. G. gibt dem Schnitt am vorderen Rande den Vorzug vor dem von Jonnesco u. a. empfohlenen Schnitt am hinteren Rande des Sternocleidomastoideus. Durch häufiges Spülen mit Kochsalzlösung macht er sich das (elektrisch beleuchtete) Operationsfeld übersichtlicher.

Beide Autoren kommen zu dem Schlusse, daß beim akuten Glaukom die Iridektomie die Operation der Wahl bleibt, bei den chronischen Formen und da, wo die Iridektomie und Sklerotomie erfolglos waren, gibt die Exstirpation des oberen Halsganglions allein noch Chancen für eine Heilung.

Seefisch (Berlin).

### 36) W. v. Brunn. Über die Vereiterung tuberkulöser Halslymphome. (Orth-Festschrift 1903.)

Aus dem Material der v. Bergmann'schen Poliklinik untersuchte Verf. den Eiter von 39 cervicalen Lymphomen, die ihrem klinischen Verhalten nach mit Sicherheit als tuberkulöse Lymphome anzusprechen waren. Der aseptisch durch Punktion gewonnene Eiter bestand bei 28 Fällen aus Detritus und wechselnden Mengen von Leukocyten und enthielt schon bei mikroskopischer Untersuchung stets Bakterien, die durch Plattenkultur weiter verfolgt wurden. Es fanden sich in allen diesen Fällen Streptokokken, und zwar 17mal allein, 8mal mit Staphylokokken, 2mal mit Pneumokokken und 1mal mit Bakterium coli vermischt. Der Tuberkelbazillennachweis gelang nur 2mal. Bei den übrigen 11 Fällen bestand der Eiter fast ausschließlich aus Detritus mit nur wenigen Leukocyten und ließ mikroskopisch keine Bakterien, auch nie Tuberkelbazillen erkennen. Die genauere kulturelle Untersuchung des Eiters ergab jedoch auch hier ausnahmslos die Anwesenheit von Eitererregern. Auch bei diesen Fällen war stets Streptokokkus pyogenes vorhanden, 5mal allein, 4mal zusammen mit Staphylokokkus aureus, 1mal mit Staphylokokkus albus, 2mal mit coliähnlichen Bazillen.

Mit dem Eiter der letztgenannten 11 Fälle wurden Meerschweinchen intraperitoneal geimpft. Sie starben nach 5—10 Wochen und zeigten typische tuberkulöse Veränderungen.

In allen untersuchten Fällen hatte aber zur Zeit der Vereiterung eine Mischinfektion mit Eitererregern stattgefunden. Regelmäßig waren Streptokokken vorhanden, die Verf. in ätiologischen Zusammenhang mit der Vereiterung zu bringen geneigt ist. Sie scheinen aber in ihrer Virulenz stark herabgesetzt zu sein, worauf außer dem Tierversuche auch der in allen Fällen konstatierte ausgesprochen chronische Verlauf hinweist. Nur so kann man sich wohl auch, wie ich hinzufügen möchte, die klinische Harmlosigkeit dieses Eiters bei der Operation der Halslymphome erklären.

M. v. Brunn (Tübingen).



37) **J. E. Balduin** (Columbus, Ohio). Note on synchronous ligation of both internal jugular veins.

(Annals of surgery 1902. September.)

B. sah sich gelegentlich einer Exstirpation großer doppelseitiger Drüsen- geschwülste genötigt, beide Vv. jugulares internae zu unterbinden. Pat. ertrug diesen Eingriff vorzüglich, weder Puls noch Atmung wurden beeinflusst. Nur ein — nicht sehr hochgradiges — gedunsenes Aussehen des Gesichts war eine Zeit- lang zu bemerken. **Seefisch** (Berlin).

38) **Colombino**. Un cas fortunato di sutura del cuore per ferita penetrante del ventricolo destro.

(Giorn. d. R. Accad. di Torino 1903. Nr. 4 u. 5.)

Messerstich durch das Brustbein dicht am Ansatz des 5. linken Rippen- knorpels. Zeichen innerer Blutung. Operation nach zwei Stunden. Resektion der 5. und 6. Rippe. Pleura wird verletzt und tamponiert. Durch die Her- beutelwunde fühlt man nahe der Herzspitze eine Wunde der Vorderwand des Herzens. Naht mit drei tiefen Metallfäden und einer Tabaksbeutelnaht. Vor der Operation war an den vier Extremitäten venöse Stauung angelegt worden, um eine Ansammlung von Blut hervorzurufen, die während der Operation gespart und nachher zur Verhütung von Kollaps dem Kreislauf zugeführt werden soll (Operateur Isnardi). Heilung, nachdem noch ein Empyem sich gebildet und Rippenresektion nötig gemacht hatte. **E. Pagenstecher** (Wiesbaden).

39) **J. v. Mikulicz** und **O. Fittig**. Über einen mit Röntgenstrahlen erfolgreich behandelten Fall von Brustdrüsenkrebs.

(Beiträge zur klin. Chirurgie Bd. XXXVII. Hft. 3.)

Im Anschluß an eine Schilderung des bisherigen Entwicklungsganges der Röntgentherapie und einer kurzen Zusammenstellung der bis jetzt vorliegenden Veröffentlichungen über Röntgenbehandlung des Karzinoms berichten Verf. über einen in der Breslauer chirurg. Klinik zur Behandlung und vorläufigen Heilung gekommenen Fall von Brustdrüsenkrebs beim Manne. Es handelte sich um einen 52jährigen Mann, welcher auf der linken Brust in der Gegend der fehlenden Mammilla ein ovales, quer gestelltes Geschwür von 4:7 cm Größe zeigte. Nachdem die in beiden Achselhöhlen sich findenden Drüsenmetastasen operativ entfernt waren, wurde mit der Bestrahlung des Geschwürs begonnen. Es fanden im ganzen sechs Sitzungen mit steigender Expositionsdauer statt. Schon nach fünf Sitzungen wurde im Verlaufe von etwa 4 Wochen eine wesentliche Ver- kleinerung des Geschwürs durch Epithelialisierung vom Rande her erreicht. Im mikroskopischen Schnitte fanden sich keine Karzinomzellen mehr. Nach vollen 3 Monaten war eine völlige Verheilung mit glatter, weicher und verschieblicher Narbe zu verzeichnen.

In der Wirkung der Röntgenstrahlen unterscheiden die Verf. zwei Grade. Jenseits des Wirkungsgrades, bei dem die Veränderungen an den Gefäßen auf- treten, wie sie besonders Scholtz beschrieben hat, ist es die Nekrose, welche das Karzinom zerstört, diesseits ist es eine durch eine elektive Wirkung der Röntgen- strahlen bedingte Degeneration der epithelialen Elemente, welche den Krebs zum Schwund bringt. Nur eine auf letzterer Wirkung beruhende Behandlungsmethode kann eine rationelle sein. Verf. sind trotz bisher erreichter Erfolge der Ansicht, daß mit Ausnahme der oberflächlich liegenden und langsam wachsenden Ge- schulst noch immer die Ausrottung mit dem Messer das souveräne Mittel bei der Bekämpfung des Krebses bleiben wird. **Blauel** (Tübingen).

40) **O. Hildebrand**. Über die extraabdominale Versorgung intra- abdominaler Blasenrisse.

(Beiträge zur klinischen Chirurgie Bd. XXXVII. Hft. 3.)

Verf. hat in einem Falle ein Verfahren der Blasen- naht angewendet, das ge- eignet ist, für den Fall des Wiederaufgehens der Naht dies Ereignis unschädlich

zu machen, weil der Blasenriß nicht mehr in der Bauchhöhle sitzt. Es wurde der Blasenteil, welcher das intraperitoneale Loch trug, stark nach vorn gezogen, dann das Parietalperitoneum der Bauchwand außerhalb des Blasenrisses mit der Blase resp. dem bedeckenden Bauchfell vernäht. In dem beschriebenen Falle war der Riß 10—12 cm lang und zog sich unterhalb der oberen Kuppe der Blase an der vorderen Wand beginnend über die Kuppe an der Hinterwand fast bis zum Prostataansatz herunter. Der Erfolg war ein sehr guter, so daß Verf. das Verfahren für ähnliche Fälle empfiehlt. **Blauel** (Tübingen).

#### 41) Wieting und Effendi. Resultate des hohen Steinschnittes.

(v. Langenbeck's Archiv Bd. LXX. Hft. 2.)

Die Verf. schildern die ausgezeichneten Resultate, welche mit dem hohen Steinschnitt an dem kaiserlich ottomanischen Spital Gülhane zu Konstantinopel erzielt wurden. Die Sectio alta ist fast die einzige Operation, die aus mancherlei äußeren Gründen dort beim Steinleiden vorgenommen wird. Die primäre Naht der Blase und die glatte Heilung ist die Regel. Dauerkatheter werden meist nur während der Nacht eingelegt, da sie anscheinend nicht günstig auf den Heilverlauf wirken. Was die Technik der Nahtanlage betrifft, so halten Verf. nicht viel von gekünstelten Verfahren, wie sie z. B. Jonnescu ausübt. Sie vernähen die Schleimhaut fortlaufend mit Katgut, die Blasenmuskulatur mit Seidenknopfnähten. Die Cystopexie lehnen sie ab, da sie zu wenig Rücksicht auf das Verhalten nach der Heilung und auf spätere Komplikationen nimmt. So kann sie bei Operationen wegen Rezidivs des Steinleidens den Eingriff sehr erschweren.

**E. Siegel** (Frankfurt a. M.).

#### 42) O. Hildebrand. Über einen Fall von Ureterriß.

(Beiträge zur klin. Chirurgie Bd. XXXVII. Hft. 3.)

Verf. berichtet über den seltenen Fall eines Harnleiterrisses. Es handelte sich um einen 44jährigen Mann, welcher durch Überfahrenwerden verunglückte. Es fand sich bei ihm eine schwere Brust- und Bauchquetschung, mehrfache Rippenbrüche, ein retroperitonealer Duodenalriß und ein  $\frac{1}{2}$  cm von der Blasenmündung sitzender, 1 cm langer Riß des Harnleiters in der Längsrichtung. Verf. erklärt sich den Mechanismus der Entstehung so, daß durch die plötzliche Entleerung des Nierenbeckens und der Niere infolge der Quetschung beim Unfall der Harnleiter plötzlich über seine Elastizitätsgrenze hinaus gedehnt wurde und nun dort riß, wo er aus dem locker gebundenen, leicht fixierten Teil in den stark fixierten übergeht, das ist kurz vor seinem Blaseneintritt. **Blauel** (Tübingen).

#### 43) J. Tansini (Palermo). Contributo di chirurgia renale.

(Festschrift für E. Bottini. Palermo, Tipografia matematica, 1902.)

Zur vorliegenden Arbeit hat Verf. sein reiches, 61 Nierenoperationen umfassendes Material verwertet. Es sind dies 10 Nephropexien, 20 Nephrotomien (6 Todesfälle) und 31 Nephrektomien (mit 1 Todesfall im Anschluß an die Operation und 2 Spätverlusten). Die Betrachtungen, welche an diese Fälle geknüpft werden, beziehen sich lediglich auf die Operationsmethoden und ihre Indikationen. Was zunächst die Nephropexie anlangt, so beschreibt T. sein Verfahren, welches ihm gute Dienste geleistet hat. Dieses besteht darin, daß nach Entfernung eines größeren Teiles Fettkapsel ein 6 cm langes und 1 cm breites Stück Capsula propria entlang dem konvexen Rande exzidiert (Dekortikation) und nun die Niere durch sechs feine, die Capsula propria und adiposa sowie die Lendenmuskulatur durchgreifende Seidenfäden so hoch wie möglich fixiert wird. Eine Etageennaht verschließt die Wunde vollkommen.

Ein weites Feld räumt T. der Nephrektomie ein. Dazu haben ihn anscheinend die weniger guten Erfahrungen, welche er mit der Nephrotomie gemacht hat, gegenüber den glänzenden Erfolgen der Nephrektomie veranlaßt. Die Indikationsstellung für die genannten Operationen gibt nun T. in einer — wie dem

Ref. dünkt — etwas schematischer Weise. Bei großen ausgedehnten Pyonephrosen ist nämlich nach T. zunächst die Nephrotomie angezeigt, später folgt ev. die Nephrektomie. Bei nicht sehr großer oder kaum vergrößerter Niere empfiehlt Verf. die Nephrektomie in erster Sitzung, falls Fieber und Kräfteverfall vorhanden. Auf eine gesonderte Indikationsstellung je nach der Ätiologie der Eiterung geht T. nicht ein. Zur Freilegung der Niere wählt T. ausschließlich den lumbalen Weg; dies auch bei soliden und großen Geschwülsten. Besonders bei verwachsenen und umfangreichen Geschwülsten rät Verf., möglichst bald den Stiel aufzusuchen und die Gefäße mittels Dauerklemmen zu versorgen, die 36 bis 48 Stunden liegen bleiben, und welche besonders bei infiziertem Terrain oder kurzem Gefäßstiel sicherer vor Blutung und Nachblutung schützen.

A. Most (Breslau).

#### 44) T. A. Davis (Chicago). Subparietal rupture of the kidney.

(Annals of surgery 1902. September.)

D. berichtet über einen Fall von Ruptur der rechten Niere bei einem 18 Jahre alten jungen Manne infolge Hufschlags in die rechte Bauchseite.

Er machte zuerst eine Laparotomie und fand einen Riß in der Serosa des Colon ascendens. Er schloß dann die Wunde nach Einlegung von Gazestreifen und machte sofort eine rechtsseitige Nephrotomie. Da er eine ausgedehnte Ruptur der rechten Niere fand, drainierte er anfangs, wurde aber durch die sich anschließende profuse Eiterung nach mehr als 1½ Monaten genötigt, die Niere zu extirpieren, worauf Heilung eintrat.

Im Anschluß an diesen Krankheitsbericht beschäftigt sich D. mit der Frage der subkutanen Nierenrupturen überhaupt. Er hat aus der Literatur der Jahre 1897—1901, d. h. nach der großen Statistik von Keen (118 Fälle von Nierenruptur), 44 einschlägige Fälle zusammengestellt mit einer Sterblichkeit von 20,5%. Im einzelnen stellen sich die Resultate wie folgt: 26 Fälle wurden operiert mit 4 Todesfällen = 15,3%. Nicht operiert wurden 8 Fälle mit 3 Todesfällen = 37,5%.

9mal wurde nur drainiert mit 2 Todesfällen = 22,22%. Die Nephrektomie wurde 18mal gemacht mit 2 Todesfällen = 11,11%, in beiden Fällen konnte die Operation den Verblutungstod nicht mehr verhindern. In 18 Fällen wurde die Frühoperation gemacht, es starb 1 Pat. = 5,5%. In 8 Fällen wurde erst später operiert, es starben 3 = 25%.

Des weiteren beschäftigt sich Verf. mit der Ätiologie, Symptomatologie, Diagnose und Behandlung der Nierenrupturen. Davon sind beachtenswert nur die Bemühungen D.'s, eine Richtschnur für die Behandlung der Nierenrupturen zu finden und festzulegen. Er hat zu diesem Zwecke eine Umfrage bei den elf namhaftesten amerikanischen Chirurgen veranstaltet, denen er drei Fragen vorlegte: 1) Welche Erfahrungen sind gemacht worden mit dem vollständigen Nahtverschluß der Nierenwunde a. nach Nephrotomie im allgemeinen, b. nach Nierenverletzungen? 2) In welchen Fällen von Nephrotomie oder von Nierenverletzungen wurde die Niere drainiert? 3) Sind irgendwelche besondere Bemerkungen über die Erfahrungen bei Nierenwunden zu machen? Die Antworten nun, welche auf diese Fragen erfolgten, sind so verschieden ausgefallen, daß sie zu einer Klärung der Frage nicht beitragen konnten. Insbesondere sind die Prinzipien der einzelnen Operateure betreffend den primären Nahtverschluß oder den Vorzug der Drainage außerordentlich auseinandergehend.

Verf. selbst kommt auf Grund der von ihm gesammelten Fälle zu folgenden Resultaten:

1) Mit zunehmender Vervollkommnung der Technik sind die Todesfälle an Sepsis und Verblutung immer seltener geworden, so daß die Mortalität bald auf 15% zurückgehen wird.

2) Nur in leichteren Fällen, d. h. wenn nur eine leichte Hämaturie besteht, kann man abwarten, in allen Fällen mit schweren Symptomen soll man möglichst bald operieren.

3) Nephrotomie mit Tamponade genügt in den Fällen, wo der Blutverlust

noch nicht unmittelbar bedrohlich ist, in allen Fällen von drohender Verblutung soll die Nephrektomie gemacht werden.

4) Schwer ist die Entscheidung, ob und wann man operieren soll, nur in nicht mehr ganz frischen Fällen. Jede Phase muß dann genau beobachtet werden, und im Falle des Zweifels soll man lieber operieren als weiter abwarten.

5) Wirklicher schwerer Chok kann ein Grund sein, abzuwarten, jedoch soll man drohende Verblutung nicht mit Chok verwechseln.

6) D. rät, stets zu drainieren resp. zu tamponieren. **Seefisch** (Berlin).

45) **A. Pousson.** Traitement chirurgicale de la tuberculose rénale.  
(Bull. méd. 1903. Nr. 8.)

P. teilt einen von ihm operierten typischen Fall von hämatogener Nierentuberkulose mit, und tritt für die möglichst frühzeitige Operation der primären Nierentuberkulose ein. P. hat bisher 20mal wegen Tuberkulose der Niere operiert. Die Kranken, an denen wegen des schlechten Allgemeinzustandes die Nephrotomie ausgeführt wurde, starben sämtlich (6) schnell nach der Operation. Von 14 Nephrektomierten starben 2 rasch nach der Operation an Entkräftung und Oligurie, 1 an Tetanus nach 18 Tagen. Von den übrigen 11 starben 2 nach Monaten an Lungenphthise, einer 15 Monate später an Urämie infolge Infektion der anderen Niere, 1 nach 7 Jahren an allgemeiner Tuberkulose. Die anderen 7 leben noch, 1½–6 Jahre nach der Operation. **Mohr** (Bielefeld).

46) **C. Frazier.** Renal decapsulation.

(Transact. of the med. soc. of the Univ. of Pennsylvania 1903. Februar 20.)

Kind mit chronischer parenchymatöser Nephritis, Anasarka, Aszites; der spärlche Urin enthält Eiweiß und Zylinder. Wegen andauernder Verschlimmerung Operation. Die Kapsel der rechten Niere wird abgestreift und entfernt. Schnelle Zunahme der Urinmenge nach der Operation, Anasarka nach 8 Tagen geschwunden. Die Besserung begann am 3. Tage p. op. und hielt seither (6 Wochen) an.

**Mohr** (Bielefeld).

47) **M. Matsuoka.** Über multiple Papillome der harnführenden und der harnbereitenden Wege der Niere.

(Deutsche Zeitschrift für Chirurgie Bd. LXVIII. p. 306.)

M. publiziert aus der chirurgischen Klinik in Tokio (Prof. Scriba) zwei Fälle von Papillom (Zottenpolyp von fibro-epithelialer Natur) des Nierenbeckens. Die Pat., eine 48jährige Frau und ein 53jähriger Mann, gingen der Klinik mit der Diagnose Nierengeschwulst zu. Nach dem Urinbefund (Eiweiß, Eiterkörperchen, aber keine Tuberkelbazillen) und nach dem Ergebnis der Probepunktion (eitrig-käsige Flüssigkeit) ließ sich nur Pyonephrose diagnostizieren. Die in beiden Fällen ausgeführte Nephrektomie führte das erste Mal zur Heilung, doch ist das spätere Schicksal der Pat. unbekannt geblieben; der zweite Pat. starb an Trismus. Das Operationspräparat stellt beide Male eine hydronephrotisch veränderte Niere dar, deren Nierenbecken rasenförmig mit papillösen Zotten besetzt ist. Die Wucherung setzt sich einerseits in den Harnleiter fort, andererseits von den Nierenpapillen aus auch ins Nierenparenchym, Harnkanälchen, Glomeruli, einzeln auch Gefäße mit Geschwulstzellen füllend. Die Geschwulstzotten besitzen ein Bindegewebsgerüst, welches mit einer dicken Schicht von Epithelzellen ummantelt ist. Die Verstopfung des Nierenbeckens und Harnleiters hat zur Nierensackbildung, die Affektion der Harnkanälchen zu einer interstitiellen Nephritis Anlaß gegeben.

Details siehe Original, das sieben gute makro- und mikroskopische Abbildungen, sowie Verzeichnis und auch kurze Besprechung der einschlägigen Literatur gibt.

**Meinhard Schmidt** (Cuxhaven).

---

Originalmittellungen, Monographien und Separatabdrücke wolle man an **Prof. E. Richter** in Breslau (Kaiser Wilhelmstraße 115), oder an die Verlags- handlung **Breitkopf & Härtel**, einsenden.

# Zentralblatt für C H I R U R G I E

herausgegeben

von

**E. von Bergmann, F. König, E. Richter,**  
in Berlin, in Berlin, in Breslau.

Dreißigster Jahrgang.

Wöchentlich eine Nummer. Preis des Jahrganges 20 Mark, bei halbjähriger  
Voraussahlung. Zu beziehen durch alle Buchhandlungen und Postanstalten.

Nr. 36.

Sonnabend, den 5. September.

1903.

**Inhalt:** 1) v. Bergmann, v. Bruns, v. Mikulicz, Praktische Chirurgie. — 2) Kocher und de Quervain, Enzyklopädie der Chirurgie. — 3) Bennecke, Operationsübungen. — 4) Polatschek, Zylindurie und Albuminurie bei Erysipel. — 5) Moore, Postoperative Malaria. — 6) Ullmann, Hydrothermoregulator. — 7) Gley, Gelatineinspritzungen. — 8) Zachrisson, Salzwassereinspritzungen bei Anämie. — 9) Graef, 10) v. Barącz, Milzbrand. — 11) Sternberg, Operationen an Diabetischen. — 12) Wertheim-Salomonsen, Zur Frakturlehre. — 13) Voituriex, Knochenleiden bei Pocken. — 14) Vignard und Gallavardin, Multiple Myelome. — 15) Adrian, Schleimbeutelgeschwülste. — 16) Frommer, Amputationen. — 17) de Hints, Schulterverrenkung. — 18) Ritschl, Schulterkontrakturen. — 19) Schmidt, Kniescheibenbrüche. — 20) Athabegian, Lage der Achillessehne.

P. Sick, Zur operativen Herzmassage. (Original-Mitteilung.)

21) Kayser, Schulterblatthochstand. — 22) Maly, Tuberkulose der subskapulären Synovialkapsel. — 23) Löwen, Phlebarteriektasie der Oberextremität. — 24) Talke, Hydradenitis axillaris. — 25) Galeazzi, Verletzungen des Plexus brachialis. — 26) Cotton und Allen, Narkoselähmung. — 27) Alessandrini, Radialislähmung. — 28) Kiwull, Difformität der Oberextremität. — 29) Marshall, Verrenkung im Handgelenk. — 30) Lengemann, Dupuytren'sche Fingerkontraktur. — 31) Lillienfeld, Fingerangiom. — 32) Hahn, Panaritien. — 33) Dunn, Naht des N. ischiadicus. — 34) Dowd, Leistendrüsentuberkulose. — 35) Hall, Hüftverrenkung. — 36) Chase, Schenkelbrüche bei Kindern. — 37) Czerny, Geschwülste der Adduktorengegend. — 38) Rossi, Knieverrenkung. — 39) Labanowski, 40) Sauer, Kniescheibenverrenkung. — 41) Zimmermann, Verrenkung der Kniebandscheiben. — 42) Robson, Zerreißung der Kreuzbänder des Knies. — 43) Mahr, Beinverkrümmung nach Knierektion. — 44) Ritschl, Etappenverbände. — 45) Rlethus, 46) Wortmann, 47) Back, 48) Winters, 49) v. Gulat-Wellenburger, Exostosen. — 50) Amberger, Amputationen. — 51) Nion, Störungen in dem Fußknochengerrüst. — 52) Titschack, Mal perforant du pied. — 53) Dertinger, Tief-sitzende Lipome. — Naturforscherversammlung.

1) Handbuch der praktischen Chirurgie. Bearbeitet und  
herausgegeben von E. v. Bergmann, P. v. Bruns und  
J. v. Mikulicz. Vier Bände. Zweite umgearbeitete Aufl.

Stuttgart, Ferdinand Enke, 1903.

Nun liegt das große Sammelwerk zum zweitenmal vollendet vor,  
zwar nicht an Umfang vermehrt, wohl aber verbessert. Es war den  
Herausgebern sicher darauf angekommen, seinen Umfang wenn mög-  
lich soweit zu verkürzen, daß der Text in vier nicht zu unhandlichen  
Bänden untergebracht und der Preis herabgesetzt werden könnte.

Beides ist zunächst gelungen, aber nicht ohne einige Gewalttätigkeit: in dem ersten Bande mit dem Spezialtitel »Kopf« haben die Krankheiten der Speiseröhre, in dem zweiten mit dem Spezialtitel »Hals, Brustkorb, Wirbelsäule, Becken« die Hernien untergebracht werden müssen. Auf die Dauer wird das wohl nicht gehen. Denn abgesehen davon, daß die Lehre von den Eingeweidebrüchen nur von dem verstanden werden kann, der die anatomisch-physiologischen und allgemein pathologischen Verhältnisse des Bauchfells und der von ihm umhüllten Organe kennt, die Lehre von dieser also jenem Spezialkapitel vorangehen muß, so schreitet — wie gerade diese zweite Bearbeitung des Werkes zeigt — die Chirurgie zurzeit auf dem Gebiet der Bauchorgane — einschließlich der Harnorgane — so viel schneller fort, wie auf dem der anderen Körperabschnitte, daß eine dritte, nicht mehr ausmerzende Auflage diesen Band noch umfangreicher machen würde, als er jetzt schon geworden ist. Ordnet man dann die Herniologie an der richtigen Stelle ein, so dürften wir wohl eine fünfbandige Chirurgie bekommen, in der auch die Speiseröhre an der ihr zukommenden Stelle — vielleicht am Beginn von Band III — ihren Platz fände.

Die Neubearbeiter einzelner Kapitel (v. Bergmann, Körte, Nitze), jeder aus reichster eigener Erfahrung schöpfend und mit der Literatur der betreffenden Abschnitte voll vertraut, haben eben deshalb in knapper Sprache eine Fülle von Material niedergelegt, das, von allen unnötigen hypothetischen Fragen frei, wesentlich die feststehenden Tatsachen unseres jetzigen Wissens und Könnens gibt, in lebendiger subjektiver Beleuchtung, die den einzelnen Schriftsteller charakterisiert. Auch sonst haben sich die meisten Autoren bemüht, Unnötiges — wie Krankengeschichten, Ausnahmefälle, theoretische Betrachtungen, manches Veraltete, Abbildungen bekannter Instrumente usw. — fortzulassen, um dafür Einzelheiten, die nachzuholen waren, neuesten Erfahrungen speziell auf diagnostischem und therapeutischem Gebiet Aufnahme zu gewähren, auch in Abbildungen; wie denn namentlich eine Anzahl neuer Skiagramme abgedruckt sind, vornehmlich aus dem Gebiet der Knochenkrankungen. An einzelnen Stellen ist auch die Unfalls-Begutachtung mehr als bisher zu Worte gekommen. Bei den Schußverletzungen sind die Erfahrungen der letzten Kriege verwertet.

So hat das große Werk, das Deutschland zur Ehre gereicht, in dieser neuen Bearbeitung noch größere Einheitlichkeit gewonnen und wird weithin Verbreitung unter Chirurgen des In- und Auslandes finden.

Richter (Breslau).

2) **T. Kocher** und **F. de Quervain**. Enzyklopädie der gesamten Chirurgie. Lieferung 18—37.

Leipzig, F. C. W. Vogel, 1903. Mit zahlreichen Abbildungen.

Die Enzyklopädie der gesamten Chirurgie liegt jetzt vollendet vor. Eine der letzten Lieferung beigegebene Vorrede hebt hervor,

daß das Werk wesentlich auf die Bedürfnisse des praktischen Arztes berechnet ist und sagt: wenn für ein solches Sammelwerk Autoren gewonnen werden können, die, auf der Höhe stehend, den Stoff gemäß ihrer von langer Hand her in einem Spezialgebiet gemachten Erfahrungen und Untersuchungen vollkommen beherrschen und gewissenhaft und mit einer gewissen Lehrbegabung verwerten, so erhält der Arzt eine gedrängte Übersicht über die meisten Ergebnisse wissenschaftlicher Forschung. Er kann sich dieselbe in kurzer Zeit zu eigen machen, mit Rücksicht auf den Kranken, der gerade sein Interesse und seine Verantwortung in Anspruch nimmt, und kann sich für sein therapeutisches Handeln und Entscheiden auf den Autor berufen, der verpflichtet war, ihm das zu bieten, was ihm zu wissen Not tut.

In der Auswahl ihrer Mitarbeiter lag eine Hauptaufgabe der Herausgeber; daß sie dabei meist sehr geschickt gewählt haben, das beweist deren Verzeichnis und noch besser das, was sie geliefert haben. Daß nicht von allen rechtzeitig ihr Manuskript eingelaufen, erklärt die seinerzeit vom Ref. gerügte Zersplitterung einzelner Kapitel, die bei einer zweiten Auflage nicht mehr vorkommen dürfte. Sehr zum Vorteil gereicht der Enzyklopädie ein Literaturverzeichnis, das dem Leser es ermöglicht, rasch die neueste maßgebende Literatur über den ihn interessierenden Gegenstand aufzufinden und so Wünschen nach breiterer Unterrichtung über denselben gerecht zu werden.

Somit kann die Anschaffung des Sammelwerkes, das von der Verlagshandlung trefflich ausgestattet ist, den Ärzten nur auf das beste empfohlen werden. Seiner wünschenswerten allgemeinen Verbreitung würde es sehr zugute kommen, wenn der Preis — jetzt 80 M — niedriger gestellt werden könnte. **Richter** (Breslau).

### 3) **E. Bennecke.** Operationsübungen an der Leiche.

Leipzig, **Hartung & Sohn**, 1903. 182 S. 108 Abbild.

In dem vorliegenden Werke, welches von einem Vorwort König's eingeleitet wird, will Verf. das zum Ausdruck bringen, was in den König'schen Operationskursen gelehrt und gezeigt wird. In erster Linie für Studierende bestimmt, um den Lernenden ein handlicher Leitfaden zu sein, kommt das Buch indessen auch den Interessen weiterer Kreise entgegen, insofern als sich der Verf. bemüht hat, durch Aufnahme einer Reihe im allgemeinen in den Kursen nicht geübter Operationen den Stoff abzurunden. Vielleicht wäre es hierbei empfehlenswert, bei einer neuen Auflage die Abrundung des Stoffes durch Hinzufügung einiger Bemerkungen über praktisch wichtige Dinge wie Inzision und Drainage der Gelenke, Bruchoperation, Bauchpunktion, Darmnaht zu vervollständigen. Daß außer den klassischen Operationen die Operationsmethoden König's besonders berücksichtigt werden, entspricht naturgemäß der Tendenz

des Buches, gleichwohl finden auch einige moderne bewährte Methoden anderer Autoren, z. B. die Bier'sche osteoplastische Unterschenkelamputation, der Wagner'sche Lappen usw. eingehendere Erwähnung; vermißt wird beim Kniegelenk die bogenförmige Resektion nach Helferich.

Von den sechs Abschnitten, in die das Werk eingeteilt ist, behandelt der erste das Instrumentarium. Der zweite Abschnitt beschäftigt sich mit Unterbindungen der Gefäße, denen jedesmal eine kurze Schilderung der topographischen Anatomie vorangeschickt ist. Der dritte Abschnitt ist den Amputationen und Exartikulationen, der vierte den Resektionen gewidmet. Im fünften Kapitel werden die wichtigsten Operationen an den Harn- und Geschlechtsorganen besprochen. Das Schlußkapitel enthält unter »Verschiedenes« Trepanation, Trigeminesresektion, Rippenresektion, Tenotomie der Achillessehne, Tracheotomie und Mammaamputation.

Sicher wird das kleine Werk infolge der präzisen Fassung und der zahlreichen demonstrativen Zeichnungen den jeweiligen Hörern König's ein willkommener Leitfaden und seinen ehemaligen Schülern ein wertvolles Repetitionsbuch sein, und sicher wird es sich in weiteren Kreisen auch unter denen, die nicht zu König's Schülern gehören, recht zahlreiche Freunde erwerben.

C. Deutschländer (Hamburg).

#### 4) R. Pollatschek. Über Zylindrurie und Albuminurie beim Erysipel.

(Zentralblatt für innere Medizin 1903. Nr. 20.)

Veranlaßt durch die häufigen Befunde von Zylindrurie bei einer Reihe von Erkrankungen hat P. auch beim Erysipel Untersuchungen über das Vorkommen reiner Zylindrurie angestellt. Er untersuchte im ganzen 50 Fälle, die ausschließlich ein typisches Erysipel ohne Komplikationen, wie Lymphangitis, Eiterung usw., hatten. Die Untersuchungen wurden in der Weise ausgeführt, daß der in allen zweifelhaften Fällen durch Katheterismus gewonnene Urin gleich nach der Ankunft der Kranken, spätestens jedoch am nächsten Tage sofort untersucht wurde. Die Untersuchungen wurden während des Fiebers jeden 2.—3. Tag und sodann möglichst bald nach der Entfieberung, oft schon in den ersten darauffolgenden Stunden wiederholt. Als Eiweißproben kamen die Ferrocyankaliumprobe und in zweifelhaften Fällen die Jolles'sche Methode in Anwendung; an jede chemische Untersuchung schloß sich sofort die mikroskopische Untersuchung des durch Zentrifugieren gewonnenen Harnsediments an.

Hierbei konnte P. in dem nicht unerheblichen Prozentsatz von 38% Zeichen der Nierenschädigung feststellen; und zwar bestanden in 7 Fällen leichteste Formen der Albuminurie, bei denen nur bei einer einzigen Untersuchung Eiweiß nachweisbar war. In 3 Fällen zeigte sich eine Albuminurie von mehr als zweitägiger Dauer und in 6 Fällen waren Albuminurie und Zylindrurie gemeinsam vor-



handen. Reine Zylindrurie ohne Albuminurie ließ sich 3mal nachweisen. Die Frage, ob das Vorkommen reiner Zylindrurie einen höheren oder niedrigeren Grad der Nierenreizung darstelle, läßt P. offen. Der Verf. schließt aus seinen Untersuchungen, daß das Auftreten selbst größerer Eiweißmengen mit gleichzeitigem Erscheinen renaler Elemente im Sediment rein transitorischer Natur sein könne und noch nicht zur Stellung einer schweren Prognose berechtige.

C. Deutschländer (Hamburg).

5) **J. T. Moore.** Post-operative malaria, with a report of two cases.

(New York med. record 1903. Februar 21.)

Häufig beobachtete Rückfälle von Malaria im Anschluß an chirurgische Eingriffe und durch letztere hervorgerufen veranlassen den Verf. zu der Empfehlung, vor der Operation jeden Pat., der aus Malariagegenden kommt oder früher Anfälle hatte, einer sorgfältigen Blutuntersuchung resp. Vorbehandlung mit Chinin zu unterwerfen.

Es ist von verschiedensten Seiten festgestellt worden, daß besonders die chronischen Formen von Malaria sehr ungünstige Komplikationen für den Wundverlauf abgeben und auch als Schädigung des gesamten Organismus für schlechten Ausgang der Operation mit verantwortlich sind.

Loewenhardt (Breslau).

6) **K. Ullmann.** Über Wirkungen konstanter Wärme auf die Haut und andere Organe, mit Demonstration des Hydrothermoregulators und verschiedener Thermokörper.

(Monatshefte für praktische Dermatologie Bd. XXXVI. Nr. 1.)

Der Hydrothermoregulator des Verf., über dessen Konstruktion das Nähere im Original nachgelesen werden möge, dient zur konstanten Wärmezufuhr zu den verschiedensten Körperteilen; die Wärmeabgabe findet rascher durch metallene, langsamer durch Gummi- $\rightarrow$ Thermoden $\leftarrow$  statt. Die benutzten Wärmegrade schwanken zwischen Körpertemperatur und 44°. Verf. konnte sich von der Durchwärmung bis in die Muskellager überzeugen. Er unterscheidet bakterizide, resorptive, histoplastische und schmerzstillende Wirkungen, und hat schon eine Anzahl günstiger Erfolge bei Hautkrankheiten, Ulcus molle, gonorrhöischem und anderem Rheumatismus, torpiden Geschwüren, Neuralgien usw. zu verzeichnen. Die Apparate sind bei J. Rohrbeck's Nachf. (Wien) resp. bei Leiter erhältlich.

Jadassohn (Bern).

7) **Gley.** De l'action des injections intraveineuses de gélatine sur la coagulabilité du sang.

(Soc. de biologie 1903. April 4.)

Verf. zeigte experimentell, daß die koagulierenden Eigenschaften der Gelatine gleich Null sind, wenn man vor der Einspritzung die

Gelatine genau neutralisiert. Die käufliche Gelatine enthält immer 2—5% Kalziumchlorid; wurde dieses entfernt, so trat bei den Versuchstieren eher eine Verminderung als eine Vermehrung der Gerinnungsfähigkeit des Blutes auf. Die koagulierenden Eigenschaften der Gelatine beruhen also in Wirklichkeit auf der sauren Reaktion und dem Kalkgehalt derselben. Mohr (Bielefeld).

### 8) F. Zachrisson. Klinische Studien über den Wert der intravenösen und subkutanen Salzwasserinfusion bei akuter Anämie.

(Upsala Läkareförenings Förhandlingar N. F. Bd. VIII. Hft. 2—7.)

In einer umfassenden und überaus fleißigen Arbeit teilt der auf dem Gebiet der experimentellen Salzwasserinfusion bei Tieren wohl bewanderte Verf. eine Reihe klinische Beobachtungen mit, die an der Klinik Lennander's, seines Lehres, gewonnen sind bei der Behandlung der akuten Anämie mit intravenös und subkutan appliziertem Kochsalzwasser. Danach liefert er eine umfassende Zusammenstellung der bezüglichen Erfahrungen in allen Kulturländern. Schließlich beschreibt er ausführlich die Technik, Symptomatologie, Indikationen und Kontraindikationen der Kochsalzinfusion. Dem Verf. in irgend einer dieser Fragen näher zu folgen, verbietet der Raum eines Referats; einige praktisch wichtige Fragen können indes nicht unerwähnt bleiben.

Als Infusionsapparat kann man den bekannten Sahli'schen benutzen; die Infusionsflüssigkeit muß mit dem Blute isotonisch sein, 9 g Kochsalz auf 1 Liter Wasser; zu dieser Lösung setzt Z. stetig 3 g Traubenzucker. Für subkutane Zwecke kann der Zuckergehalt bis auf 10% erhöht werden; außerdem kann nicht selten 1- bis 3% iger absoluter Alkohol beigemischt werden. Die Temperatur darf, da die Lösung in die Vene einfließt, nicht unterhalb 37° fallen. (In praxi kann man sagen, daß, wenn die Temperatur im Kolben 42° beträgt und der Verbindungsschlauch 2 m lang ist, die nötige Temperatur bei Zimmerwärme erreicht wird.) Die Einlaufgeschwindigkeit darf nicht 1500 ccm in 15 Minuten überschreiten (nicht mehr als 700 ccm darf an einer Stelle injiziert werden, wenn man sich der subkutanen Methode bedient).

Die Schlußfolgerungen Verf. sind folgende.

1) Sowohl die experimentellen als die klinischen Studien Verf. haben nachgewiesen, daß die intravenöse und in geringerem Grade die subkutane Infusion unter besonderen Verhältnissen bei akuter Anämie lebensrettend wirken können.

2) Die intravenöse Infusion hat sich bei der Behandlung der Folgen der akuten Anämie der subkutanen sehr überlegen gezeigt und soll in allen schwierigeren Fällen angewendet werden.

Hansson (Cimbrishamn).

9) **E. Graef** (Frankenhausen). Zur Behandlung des äußeren Milzbrandes.

(Wiener klin. Rundschau 1903. Nr. 10.)

Mit überzeugender Klarheit, gestützt auf ein reiches Material aus seiner Praxis, wendet sich Verf. gegen den in letzter Zeit mehrfach gemachten Vorschlag, die Milzbrandpustel an sich ganz unbehandelt zu lassen und lediglich Bettruhe, Hochlagerung und entsprechende Diät zu verordnen. Er selbst hatte unter 75 Fällen, die er mit sofortiger Ätzung behandelt hat, 3 Todesfälle, 10 Genesungen nach Überwindung verschiedener Komplikationen und 62 unmittelbare abortive Beseitigungen aller Beschwerden, wobei dann nur noch eine Nachbehandlung der granulierenden kleinen Geschwürsfläche nötig war. Die Ätzung mit dem Kalistift muß sehr gründlich vorgenommen werden. Verf. schließt mit folgenden Sätzen:

1) Die günstigen Erfolge der rein zuwartenden Behandlung der durch äußere Infektionen herbeigeführten Milzbranderkrankungen berechtigen uns nicht, auf die örtliche Behandlung der Infektionsstelle, der Milzbrandpocke, zu verzichten, da deren zeitige Zerstörung sehr wohl vermag, den Ausbruch der Allgemeinerkrankung überhaupt zu verhindern.

2) Die einfachste und zweckmäßigste Art dieser örtlichen Behandlung ist die Ätzung mit dem Kalistift.

3) Das Ausschneiden des nekrotischen Kerns im Toten ist als Vorbereitung zur Ätzung zulässig und ungefährlich.

4) Das Spalten und Ausschneiden der Milzbrandpocke im Lebenden ist zum mindesten völlig überflüssig, ohne nachfolgende Ätzung geradezu gefahrbringend, mit Nachätzung unnütz verwundend.

Schmieden (Bonn).

10) **v. Baracz**. Zur Behandlung des Milzbrandes mit intravenösen Injektionen von löslichem Silber (Collargolum) und über die Anwendbarkeit anderer löslicher Silberpräparate zu intravenösen Injektionen.

(v. Langenbeck's Archiv Bd. LXX. Hft. 2.)

v. B. hat 3 Fälle von Milzbrand mit schweren Allgemeinerscheinungen mit intravenösen Injektionen von Collargol ohne besondere örtliche Therapie behandelt und danach einen raschen Temperaturabfall und Besserung des Allgemeinbefindens gesehen, so daß er nicht ansteht, den günstigen Ausgang der Anwendung des Silberpräparates zuzuschreiben. Trotz hoher Dosen, die er verabreichte, hat er keine üblen Zufälle bei seinen Pat. erlebt. Die Injektionen werden in die Venen des Armes gemacht. Nur bei sehr kleinen Venen wird das Gefäß zur Injektion durch einen kleinen Einschnitt bloßgelegt. Auch bei Typhus hat v. B. Versuche mit Collargolbehandlung gemacht und ermutigende Resultate erzielt, die noch andern Orts publiziert werden sollen.

Kaninchen, welche Verf. mit dem Gifte eines seiner Milzbrandkranken infizierte, konnte er durch Collargolinjektionen nicht retten. Er glaubt, daß dies an der außerordentlich großen Empfänglichkeit dieser Tiere für den Anthrax und andererseits an der gewählten, wohl zu energischen Infektionsart lag. Weiterhin suchte v. B. nun an einer großen Reihe von Versuchstieren zu erproben, welche Toleranz sie für verschiedene lösliche Silberpräparate bei intravenöser Injektion besäßen. Er experimentierte mit Argentamin, Argonin, Protargol, Largin, Ichthargan und Collargol. Die Einspritzungen fanden jedesmal in die bloßgelegte Vena jugularis externa statt. Auf Grund der so gewonnenen Erfahrungen muß das Argentum colloidalé Credé als das verlässlichste Präparat zur subkutanen Injektion angesehen werden, das in bedeutend höheren Dosen als bisher anwendbar ist. Die anderen Silberpräparate eignen sich weniger; sie dürften vielleicht zur lokalen Anwendung als Ersatzmittel des Argentum nitricum geeignet sein.

E. Siegel (Frankfurt a. M.).

### 11) F. Sternberg. Über Operationen an Diabetischen.

(Wiener med. Wochenschrift 1903. Nr. 5.)

Aus eigenen Beobachtungen am Rudolfiner-Haus in Wien und Literaturstudien faßt der Verf. seine Ausführungen in drei Sätzen zusammen: An einem Diabetischen kann jeder als notwendig erkannte operative Eingriff ausgeführt werden. Die Diät ist zu überwachen; eine diätetische Vorbereitungskur ist wünschenswert, aber nicht Bedingung. Narkose, Operationsmethode und Verband sind so einfach als möglich zu wählen.

Herm. Frank (Berlin).

### 12) Wertheim-Salomonsen (Amsterdam). Über eine radiographisch nachweisbare Veränderung der proximalen Knochenfragmente bei Frakturen.

(Fortschritte auf dem Gebiete der Röntgenstrahlen Bd. VI. Hft. 4.)

Bei einigen seiner Röntgenbilder von Knochenbrüchen fand W.-S. den proximalen Teil des frakturierten Knochen auffällig wenig lichtdurchlässig, während die distalen Teile nicht nachweisbar verändert waren. W.-S. nahm zunächst an, daß es sich nicht um ein Dunkelwerden des zentralen Teiles handelte, sondern um ein Hellerwerden des distalen Knochenfragments, eine Erscheinung, die der Sudeck'schen und Kienböck'schen Knochenatrophie am nächsten stand. Es zeigte sich aber bei der Vergleichung mit dem gesunden Knochen der anderen Seite, daß tatsächlich eine verminderte Transparenz bei dem proximalen Fragment vorlag. Eine sichere Erklärung weiß W.-S. nicht; er vermutet, daß es sich vielleicht um einen Abschluß der arteriellen Blutversorgung des proximalen Fragmentes (Läsion der Art. nutritia) handeln dürfte. In-

folgedessen stellt sich eine venöse Hyperämie ein, die während der ersten Zeit wenigstens mit einer Kalkablagerung einhergeht.

H. Wagner (Breslau).

13) **Voituriez.** Complications osseuses post-varioliques.

(Journ. des sciences méd. de Lille 1903. Februar 21.)

V. hat gelegentlich einer Pockenepidemie in Lille zahlreiche Fälle von Beteiligung der Knochen und Gelenke im Verlauf der Krankheit beobachtet. Die Knochenerkrankungen müssen in zwei Klassen geteilt werden: einmal kommen während der Rekonvaleszenzzeit Ostitiden vor, welche wahrscheinlich durch das Variolavirus selbst erzeugt werden; diese Formen beginnen langsam und verlaufen gewöhnlich gutartig in Form einer Anschwellung an der Diaphyse der langen Röhrenknochen. Zur Eiterung kommt es meist nicht, doch bleibt oft eine Verdickung des Knochens zurück. Die zweite Klasse von Fällen kommt durch sekundäre Infektion mit Eiterkokken, meist Streptokokken, zustande und verläuft als gewöhnliche Streptokokkenosteomyelitis mit Sitz an den Enden der langen Röhrenknochen, häufigen Gelenkvereiterungen und Pyämie.

Mohr (Bielefeld).

14) **P. Vignard et L. Gallavardin.** Du myélome multiple des os avec albumosurie.

(Revue de chir. Année XXIII. Hft. 1.)

Die Kenntnis der primären, auf das Knochengewüst in ihrer ganzen Entwicklung beschränkten Geschwülste ist noch nicht völlig geklärt. In der Literatur finden sich unter gleichen Beziehungen vereinigt Sarkome, Endotheliome, Lymphosarkome und Myelome. Und doch gibt es eine Reihe von Merkmalen, die den letzteren eine ganz gesicherte Sonderstellung einräumen durch ihr klinisches und mikroskopisches Verhalten. Dasselbe ist charakterisiert durch das gleichzeitige multiple Auftreten zahlreicher Geschwülste in den Knochen mit rotem Mark (Rippen, Rückenwirbel, Schädel, Brustbein), jedenfalls mit ausschließlicher Beschränkung auf das Skelett und Fehlen von Eingeweidemetastasen. Das Wachstum der Geschwülste ist ein so gleichzeitiges und rapides, daß die Erkennung einer primären Geschwulst nicht möglich ist. Von pathognomonischer Wichtigkeit ist das Vorkommen des Bence-Jones'schen Körpers im Urin, einer Albumose, die bei 50—60° ausfällt, sich im Knochen löst, um später, bei Abkühlung auf 60°, wiederum sich niederzuschlagen.

Mikroskopisch stellen sich die Myelome als fast ausschließlich aus polyedrischen Zellen mit dunkelgefärbten Kernen bestehend dar, welche große Ähnlichkeit haben mit nicht granulierten Myelocyten, als deren Abkömmlinge sie gedeutet werden. Stroma fehlt; die Geschwülste wachsen unter rapider Auflösung der Knochensubstanz, die völlig verschwindet.

Christel (Mets).

### 15) C. Adrian. Über die von Schleimbeuteln ausgehenden Neubildungen.

(Beiträge zur klin. Chirurgie Bd. XXXVIII. Hft. 2.)

Verf. hat aus der Literatur 17 einwandfreie primäre, echte Schleimbeutelgeschwülste zusammengestellt und fügt zu dieser Kasuistik noch 2 weitere Fälle aus der Rostocker und Straßburger chirurgischen Klinik. Der erste derselben betraf ein Sarkom der Bursa praepatellaris, der zweite ein solches der Bursa subdeltoidea. Auf Grund dieses Materials gibt Verf. sodann ein klinisches Gesamtbild der echten Schleimbeutelgeschwülste. Differentialdiagnostisch kommt neben periostalen Geschwülsten, von der Haut ausgehenden Geschwülsten und Gummata vor allem das chronische Schleimbeutelhygrom in Betracht. Die Behandlung verlangt stets eine gründliche Extirpation, event. die Absetzung des ganzen Gliedes.

Blauel (Tübingen).

### 16) A. Frommer. Zur Technik der osteoplastischen Amputation.

(v. Langenbeck's Archiv Bd. LXX. Hft. 2.)

Bei den Amputationen nach der Bier'schen Methode erlebte Verf. häufig Mißhelligkeiten, wenn nicht Nekrose des Knochen-Periostlappens und sekundäre Loslösung desselben, so doch teilweise Sequesterbildung mit Gefährdung des Endresultats. Als wesentliche Ursache dieses Mißerfolges sah er die vollständige Ablösung des Periosts von Haut und Muskeln an. Nach diesen Erfahrungen und Anschauungen hielt er die Bildung eines Haut-Periost-Knochenlappens für am vorteilhaftesten, und der Erfolg, den er bei 30 Fällen erzielte, bestätigte die Richtigkeit seiner Theorie. Kein einziger Haut-Periost-Knochenlappen hat sich abgestoßen; fast in allen Fällen trat prima intentio ein, und der Stumpf war meist schon nach einigen Tagen gegen starken Druck unempfindlich. Der einzige Nachteil ist die etwas schwierigere Technik, die im einzelnen genauer beschrieben und an Abbildungen klar ersichtlich gemacht ist. Der Hauptunterschied gegen das Bier'sche Verfahren besteht also darin, daß der Periost-Knochenlappen im Zusammenhang mit den übrigen Weichteilen bleibt und dadurch weniger leicht absterben kann. Die beschriebene Modifikation gilt F. als das Normalverfahren bei Amputationen in der Diaphyse des Ober- und Unterschenkels; nur dort, wo es, wie bei sehr marantischen Individuen, auf sehr rasche Ausführung ankommt, hält er die frühere Amputationsmethode für angebracht.

E. Siegel (Frankfurt a. M.).

### 17) De Hints. Du mécanisme les luxations de l'humérus causées par action musculaire.

(Revue de chir. Année XXII. Nr. 12.)

In der Literatur sind 25 Fälle von Schulterverrenkung durch Muskelzug niedergelegt, den die Beobachtung de H. zugezählt werden

muß. Es sind fast alle Verrenkungsarten vertreten, nur bei einigen läßt sich die Deutung derselben nicht sicherstellen. Als ursächliche Bewegungen sind verzeichnet: Aufwärtsüberstreckung des Armes mit und ohne Belastung, Herabnehmen einer Last aus Reichhöhe, beziehentlich Hochziehen des Körpers mit aufwärtsgestreckten Armen (Klimmszug), Herabnehmen einer Last mit schulterhoch erhobenen Armen, Erheben eines Gewichts vom Boden mit seitlicher oder nach vorn gerichteter Haltung des Armes, heftige Hiebbewegung nach innen (mit oder ohne Belastung der Hand).

Der Hauptteil der Arbeit beschäftigt sich mit dem Mechanismus der Verrenkung durch Muskelzug, dessen Erörterung auf breitester Grundlage entwickelt wird. Verf. widerlegt zunächst die Erklärungsversuche von Bardenheuer (Krönlein, Streubel), welche annehmen, daß bei hoherhobenem Arm der Deltoideus den Oberarm gegen das Akromion heranziehe und dadurch, daß bei schulterhoch erhobenem Arm eine Art relative Überstreckung zustande komme, die Verrenkung erzeugt werde, indem gewissermaßen das Schulterblatt eine Drehung um seine sagittale Achse nach innen erleide: wodurch das Akromion auf den Oberarm aufgedrückt werde.

Hierzu fehlen nach de H. die physiologischen Vorbedingungen, da sofort bei jeder Erhebung des Armes das Schulterblatt gegen den Brustkorb fixiert wird durch den Serr. major und cucull., gegen welche eine isolierte Aktion, z. B. der Rhomboid., gar nicht in Frage komme. Nach de H. ist vor allem für das Zustandekommen einer Verrenkung der Umstand verantwortlich zu machen, daß 1) beim Erheben des Armes der Deltoid. den Oberarm gegen die Gelenkpfanne andrängt und dadurch aus dem Oberarm einen zweiarmigen Hebel macht; daß 2) die Muskelmasse des sich verkürzenden Deltoid. einen direkt nach abwärts gerichteten Druck auf den Oberarmkopf ausüben imstande sei. Hierzu kommen sodann der gleichzeitige Zug der Mm. pectoralis maj. und lat. dorsi, welche den Oberarmkopf durch die gerissene Kapsel zögen.

Bei den Verrenkungen während der Hebelbewegungen ist der Mechanismus ein anderer, insofern die hintere Portion des Deltoid., die an sich in einem gewissen Antagonismus zu der vorderen steht, allein die Fixation des Oberarmes übernehme, während der Pect. maj. den Oberarm, der am Brustkorb eine Art Hypomochlion findet, nach abwärts bzw. subakromial verrenkt. De H. konnte etwas Ähnliches an einem Leichenversuch demonstrieren.

Die größte Schwierigkeit bietet die Ausrenkung beim Anheben von Lasten einer ausreichenden Erklärung. De H. führt ihr Zustandekommen auf einen Antagonismus des Deltoid. und des Pect. major zurück; die beiden — letzterer vermöge seiner vom Schlüssel- bzw. dem Brustbein kommenden Faserzüge — heben den Oberarm nach aufwärts. Ist dabei, wie häufig beim Ergreifen einer Last, der Arm in Supination, so wirkt der rein abduzierende, eher nach auswärts rollende Deltoid. entgegen dem nach innen ziehenden Pect. major;

der Ansatz des Deltoid. wird zum Hypomochlion, und der Arm wird subglenoidal bzw. subcoronoideal verrenkt. **Christel (Mets).**

### 18) **Ritschl.** Zur Mobilisierung der Schultergelenkskontrakturen.

(Archiv für Orthopädie, Mechanotherapie und Unfallchirurgie Bd. I. Hft. 2.)

Während man bisher bei der Mobilisierung der Schultergelenkskontrakturen das Schulterblatt manuell oder maschinell fixierte und die Bewegungen an der oberen Extremität ausführte, berichtet R. über gute Resultate, bei denen er umgekehrt das Redressement am Schulterblatt bei fixiertem Arme vorgenommen hatte. Durch den seitlichen Druck auf den vorstehenden, lateralen Rand des Schulterblattkörpers konnte er eine außerordentlich energische, dehnende Wirkung auf die verkürzten Gelenkweichteile an der Achselhöhlen-  
seite ausüben.

**Hartmann (Kassel).**

### 19) **Schmidt.** Entstehung und Behandlung der Kniescheibenbrüche bei Heeresangehörigen.

(Deutsche militärärztliche Zeitschrift 1903. Hft. 6.)

Die aus der Breslauer Klinik hervorgegangene Arbeit gibt die Ansichten v. Mikulicz's über Kniescheibenbrüche wieder. Letzterer unterscheidet bezüglich der Behandlung zwischen den direkten (Stoß) und den indirekten (Riß) Frakturen. Bei den ersteren sind die Hilfsbänder des Streckapparates erhalten, bei den letzteren sind sie zerrissen; bei den ersteren wird nur baldmöglichst Massage und orthopädische Übung, bei den letzteren grundsätzlich die Knochennaht ausgeführt.

Aus der militärärztlichen Literatur stellt Verf. fest, daß bei den Mannschaften des Heeres vorwiegend die Stoßfrakturen vorkommen. Von 33 im Heere beobachteten Frakturen konnten nur 7 dem Dienste zurückgegeben werden, obwohl in einer großen Anzahl der Fälle das anatomische und funktionelle Heilungsergebnis ein gutes war. Verf. weist mit Recht darauf hin, daß mit bezug auf diese Verletzungen ein großer Unterschied besteht zwischen der Möglichkeit, die bürgerliche Beschäftigung wieder aufzunehmen und der Möglichkeit, die anstrengenden Marsch- und Reitübungen des militärischen Dienstes zu ertragen.

**Herhold (Altona).**

### 20) **L. Athabegian.** Über die Lage der Achillessehne bei verschiedenen Fußstellungen und bei Kontraktion der Wadenmuskulatur.

(Archiv für Orthopädie, Mechanotherapie und Unfallchirurgie Bd. I. Hft. 2.)

A. ist auf Grund präziser Messungen und Berechnungen zu folgenden Resultaten gekommen, daß



1) wenn man sich bei gestrecktem Knie auf die Zehen erhebt, die Achillessehne von der Tibia abrückt, und zwar in den höher liegenden Punkten mehr, als in den dem Talus näher liegenden Punkten;

2) wenn man beim Sohlenstande des Fußes das Knie nach vorn beugt, die Achillessehne unten an die Tibiaachse heranrückt, oben sich von derselben entfernt;

3) wenn man sich bei nach vorn gebeugtem Knie auf die Zehen erhebt, sich die Achillessehne von der Tibia entfernt.

Die Krümmung der Kontur der Achillessehne, welche im Sinne einer nach vorn konvexen Linie verläuft, ist bei gestrecktem Knie und Erhebung auf die Zehen größer als bei gebeugtem Knie und Sohlenstande des Fußes.

Hartmann (Kassel).

## Kleinere Mitteilungen.

### Zur operativen Herzmassage.

Von

Dr. Paul Siek,

Oberarzt der kgl. chirurgischen Universitätsklinik und Privatdozent für Chirurgie in Kiel.

Die Mitteilung von Zesas in Nr. 22 dieses Blattes p. 588/90 über Massage des freigelegten Herzens beim Chloroformkollaps veranlaßt mich, seiner pessimistischen auf Grund einer eigenen Erfahrung und den bisherigen Veröffentlichungen gewonnenen Vorhersage in Kürze einen Fall gegenüberzustellen, der dafür spricht, in verzweifelten Lagen den Versuch der Herzfreilegung nicht zu unterlassen.

Es gelang am 18. Dezember 1902, einen jungen Menschen, der über eine Stunde tot gewesen war, durch diese Operation ins Leben zurückzurufen und 27 Stunden am Leben zu erhalten. Der dann erfolgende Tod ist wohl ebenso sehr auf die schwere Allgemeinerkrankung, als auf den an und für sich furchtbaren Eingriff zurückzuführen. Eine ausführlichere Veröffentlichung mit Berücksichtigung der Einzelheiten und anderer Fälle bereite ich vor.

Der 15jährige Dienstjunge A. B. aus Kaltenkirchen wurde am 13. Dezember 1902 mit reichlichem tuberkulösen Ascites, gesunden Brustorganen aufgenommen und am 18. Dezember in der Klinik laparotomiert. Nach Entfernung von zirka 1 Liter serös-trüber Flüssigkeit zeigten sich Peritoneum parietale und viscerales einschließlich Mesenterien mit sahllosen, bis linsengroßen Tuberkelknötchen bedeckt, Leber und Milz vergrößert. Da der Junge beim Schluß der Wunde stark zu pressen und zu erbrechen anfang, wurde nochmals Chloroform, um rasch Beruhigung zu erzwingen, gegeben. Obgleich das Tropfen sofort nach eingetretener Wirkung sistiert wurde, trat 5—10 Minuten nach Verabreichung des letzten Tropfens plötzlich Cyanose ein, der Puls setzte aus. Die Atmung ging noch einen Augenblick weiter, dann hörte auch sie auf.

Die oberen Luftwege sind frei. Energische Herzmassage nach König-Maaß mit künstlicher Atmung. Darauf kehrt die Atmung für eine Minute zurück, die schon extrem erweiterten Pupillen werden wieder eng; die Cyanose bleibt unverändert. Puls ist nicht zu fühlen, doch ganz leise Herztätigkeit — falls die Erregung nicht täuschte — zu hören. Nach kürzester Zeit setzt aber Atmung und Herz wieder aus; weitere halbstündige Arbeit ohne Erfolg. Um diese Zeit kam ich aus der Ambulanz in den klinischen Operationssaal und überzeugte mich von dem hoffnungslosen Zustand des Jungen: kein Herzschlag, extrem weite Pupillen,

Cyanose, starke Abkühlung des ganzen Körpers. Doch gab ich dem Drängen der Kollegen nach und legte etwa entsprechend dem Rotter'schen Vorgehen das Herz frei. Es waren seit der ersten Störung  $\frac{3}{4}$  Stunden vergangen. Thoraxlappen vollständig blutlos, ebenso das Perikard; das Herz liegt schlaff und schon stark abgekühlt da.

Nach  $\frac{1}{4}$ stündiger energischer rhythmischer Herzkompression unter Fortsetzung der künstlichen Atmung zeigten sich die ersten als deutliche Systole zu bezeichnenden Bewegungen, einige Minuten vorher schon aufgetretene wurmförmige unregelmäßige Zuckungen hatten wir als direkte Muskelreizung gedeutet. Die ersten Kontraktionen und straffere Konsistenz des Herzmuskels erfolgten entschieden unter dem Einfluß von heißen Kompressen, die in raschem Wechsel während der Kompressionen auf die vordere Herzfläche gelegt wurden. Zugleich wurde der Junge auch durch heiße Handtücher und Darmeingießungen erwärmt.  $\frac{1}{2}$  Stunde nach Freilegung des Herzens,  $\frac{5}{4}$  Stunde nach Schwund der Lebenserecheinungen schlug das Herz regelmäßig und kräftig, die Atmung setzte wieder ein; enge Pupillen, gute Gesichtsfarbe; guter, wenn auch frequenter Radialpuls zu fühlen. Nun wird das Perikard mit fortlaufender Katgutnaht geschlossen, der leicht blutende Thoraxlappen nach entsprechender Tamponade übergenäht.

Zwei Stunden nach der Beendigung der Operation kam der Junge zu vollem Bewußtsein, klagte über heftigen Durst und Atemnot (60 Atemzüge, 144 Pulse). Mit Kampfer, Kochsals-Alkoholinfusion usw. blieb der Zustand 24 Stunden ziemlich derselbe, die Sprache des Jungen war hastig, undeutlich, aber nicht unverständlich. Nach dieser Zeit kollabierte er jedoch unter stärker werdender Dyspnoe und starb ruhig, nachdem er etwa drei Stunden bewußtlos gelegen. Die Sektion ergab u. a. gute Herzkontraktion, leichte fibrinöse Perikarditis, alte Pleuritis beiderseits, frischen Mils- und Lebertumor, schwere Tuberkulose des Peritoneums und Mesenteriums.

Es ist wohl erlaubt, aus diesem Falle als wahrscheinlich zu folgern, daß ein gesunder Mensch den Eingriff hätte überstehen können. Bei dem Jungen wurde die Chloroformwirkung auf das Herz offenbar auch noch verstärkt durch den Chok und die veränderte Blutfüllung, wie sie jede Laparotomie mit Entleerung größerer Flüssigkeitsmengen darstellt. Eine weitere Besserung der Prognose läßt sich durch frühzeitigere Bloßlegung des Herzens entsprechend auch den experimentellen Prus'schen Erfahrungen erwarten.

## 21) Kayser. Über Hochstand des Schulterblattes mit kongenitalen Hals- und Schultermuskelfekten.

(Deutsche Zeitschrift für Chirurgie Bd. LXVIII. p. 318.)

Die eigene Beobachtung, welche K.'s Arbeit zugrunde liegt, ist vom Autor bereits auf dem Chirurgenkongreß von 1901 publiziert, und verweisen wir auf seinen diesbezüglichen Selbstbericht in diesem Blatte 1901, Beilage zu Nr. 29 p. 134. Jetzt gibt K. außer der nochmaligen eingehenden kasuistischen Mitteilung ein Photogramm seines Pat., sowie Skizze von seiner Röntgenaufnahme. Sodann folgt Allgemeinbesprechung über Muskelfekte und den angeborenen Schulterblatthochstand. Von letzterem liegen jetzt 45 Beobachtungen vor, wobei die Difformität in der überwiegenden Mehrheit linksseitig und dreimal doppelseitig gesehen wurde. Betreffs der interessanten Frage nach der Ätiologie der Difformität sieht K. seinen Fall als zugunsten der eine Entwicklungsstörung annehmenden Theorie sprechend an. K.'s Pat zeigt einen sonst noch nicht beschriebenen Defekt des linken Sternoocleido und einen partiellen Defekt des linken Trapezius, ferner eine Verkürzung des linken Schlüsselbeins, sowie eine rechtsseitige Halsrippe außer seinem linksseitigen Schulterblatthochstand. Das wahrscheinlichste ist, daß diese Fehlbildungen sämtlich auf einem mit dem fehlenden Descensus scapulae verquickten Entwicklungsfehler basieren. Bezüglich der Häufigkeit einer

Verlagerung des Armes als Grund des Hochstandes des Schulterblattes sind vielleicht von ausgedehnten Untersuchungen der Neugeborenen in Entbindungsanstalten Aufschlüsse zu erwarten, und hofft K. diesbezügliche Beobachtungen aus der Berliner Charité mitteilen zu können. — Zum Schluß folgt ein Literaturverzeichnis.

**Meinhard Schmidt (Cuxhaven).**

## 22) G. W. Maly. Über eine seltene Lokalisation und Form von Tuberkulose.

(Beiträge zur klin. Chirurgie Bd. XXXVIII. Hft. 1.)

Verf. beschreibt aus der Innsbrucker chirurgischen Klinik das klinische Bild, die Operationsgeschichte und den Sektionsbefund einer cystischen, zwischen Pectoralis major und minor dicht unter der rechten Brustdrüse sitzenden Geschwulst. Dieselbe erwies sich als eine seltene tuberkulöse Erkrankung, bestehend in einer mit hyalinen, lamellös geschichteten Fibrinauflagerungen ausgekleideten Cyste, welche durch einen Gang mit dem Schultergelenk in Verbindung stand. Der Entwicklungsgang wird so erklärt, daß es von einer alten Spitzentuberkulose aus zu einer Infektion des Humeruskopfes, dann des Gelenkes und schließlich der Bursa synovialis subscapularis kam. In letzterer hat dann der Prozeß zur Bildung der großen cystischen Geschwulst geführt.

**Blauel (Tübingen).**

## 23) L. Löwen. Über die genuine diffuse Phlebarteriektasie an der oberen Extremität.

(Deutsche Zeitschrift für Chirurgie Bd. LXVIII. p. 364.)

L. beschreibt einen einschlägigen Fall aus Braun's Diakonissenhaus in Leipzig. 43jähriger Schlosser, genital nicht infiziert, doch Trinker, hatte schon als Kind eine kleine Geschwulst an der Beugeseite des rechten Vorderarmes und eine starke Füllung der Blutgefäße der rechten Hand und des Vorderarmes. Seit einem Jahre Wachstum der Geschwulst und Hinzukommen von drei neuen ähnlichen mehr nach dem Ellbogen hin. Dazu Schmersen der Finger verbunden mit unwillkürlichen Bewegungen, weshalb Hilfe gesucht wird. Befund: Leichte Hypertrophie des linken Ventrikels, rechte Art. brachialis bleistift dick, derb. Am Vorderarm die Venen stark erweitert und geschlängelt und in der schlaffen Haut stark hervortretend. Auf der Beugeseite oberhalb des Radiusgriffelfortsatzes ein kirschgroßes und weiter proximalwärts drei erbsengroße Aneurysmen der Radialis. Chronische Entzündung der verdickten und in Ulnarabduktion stehenden Metacarpophalangealgelenke. Operation: Exzision eines ca. 10 cm langen Stückes der Arterie mit den Aneurysmen und den Begleitvenen. Die Schmersen wurden beseitigt, der Zustand im übrigen wenig geändert. Untersuchung einige Zeit nach der Operation ergab rechterseits abgeschwächten Händedruck, starke Schweißabsonderung der rechten Hand, Sensibilitätsherabsetzung des rechten Armes (hysterischer Art).

L. referiert sodann sechs Parallelfälle, von denen nur einer eine Frau betrifft. Für Entstehung des Leidens scheinen angeborene Veränderungen der nervösen Apparate, besonders der Vasomotoren von Bedeutung zu sein. Im übrigen sind die fraglichen Gefäßveränderungen als chronisch-entzündliche zu bezeichnen (Intimaverdickungen, Bindegewebswucherungen der Media). Sekundär kommt es zu Ernährungstörungen der Extremität, und zwar sowohl zu Atrophien wie Hypertrophien (Elephantiasis teleangiectodes), und gehören ferner Gelenkverdickungen, perverse Fingergelenkstellungen, von subjektiven Beschwerden Muskelkrafts-abnahme, Gefühl der Völle in dem Arme, nebst schmerzhaften Gelenkempfindungen zum Krankheitsbild. Drei Pat. mußten lebensgefährlicher Blutung wegen amputiert werden.

Ein Photogramm der Hände des L.'schen Pat. sowie Literaturverzeichnis sind beigelegt.

**Meinhard Schmidt (Cuxhaven).**

## 24) L. Talke. Über Hydradenitis axillaris.

(Beiträge zur klin. Chirurgie Bd. XXXVIII. Hft. 1.)

Verf. hatte Gelegenheit, drei Fälle von Hydradenitis axillaris zu behandeln und vor allem mikroskopisch zu untersuchen. Für den Fall, daß es nach Ablauf der akuten Entzündung nicht zur Abszedierung kam, ließ sich an den großen Knäueldrüsen eine Art Selbstheilung feststellen, indem in den Drüsenläppchen eine Schrumpfung und Atrophie auftrat, die allmählich zu völliger Verödung führte. Bei den kleinen Knäueldrüsen fand sich von Anfang an eine größere Beteiligung der Umgebung der Drüse an den Entzündungsvorgängen. Durch sehr starke Zunahme der kleinzelligen Infiltration kam es dann gleichfalls zur Verödung der meisten Drüsen. Der Rest der Drüsen zeigte dann die schon länger bekannten Reduktionsformen, um schließlich auch zu verschwinden und einem Narbengewebe Platz zu machen.

Blauel (Tübingen).

## 25) R. Galeazzi. Contributo clinico e sperimentale allo studio delle lesioni del plesso brachiale d'origine traumatica.

(Arch. di ortopedia 1903. Nr. 1.)

1) Messerstich in die rechte Halsseite. Parästhesien im Bereich des Ulnaris, oculopupilläre Symptome, anfangs auch Lähmung, später nur Parese im Bereich des Medianus und Ulnaris.

2) Revolverschuß in der Gegend der rechten Carotis. Starkes Hämatom. Lähmung des rechten Vagus und Plexus brachialis. Letztere geht zurück bis auf Parese der Flexoren, Lähmung der Interossei.

3) Subluxation des 5. Cervicalwirbels mit Rotation nach links. Lähmung des rechten Plexus brachialis mit vorwiegender Beteiligung von dessen oberem Teil. Reposition.

4) Rotationsluxation des 3. Halswirbels nach rechts mit Verhakung. Parästhesien durch Kompression der 4. Cervicalwurzel. Reposition, Heilung.

Aus seinen Beobachtungen und aus Leichenexperimenten zieht G. folgende Schlüsse:

Bei Totalluxationen erfahren die Nervenwurzeln keine merkliche Zerrung, abgesehen von dem Moment, wo die Spitzen der Gelenkfortsätze übereinander stehen.

Bei Rotationsluxationen, und zwar bei Subluxationen, erfahren die Wurzeln infolge der eintretenden Abduktion nach der gegenüberliegenden Seite eine Zerrung auf der konvexen Seite, während sie auf der konkaven erschlafft werden.

Bei Luxation mit Verhakung dagegen wird die Wurzel, welche unter dem luxierten Wirbel durchpassiert in gewissem Grade gepreßt.

In beiden Fällen würde die stärkere Zerrung die Wurzeln oberhalb des Wirbels betreffen. Während die Kompression der unter dem Wirbel ruhenden Wurzel bei Totalluxationen wie bei Rotationsluxationen erheblich und konstant ist.

In einem Falle wurde einseitige Phrenicallähmung beobachtet, die sonst nur Kocher einmal gesehen hat.

E. Pagenstecher (Wiesbaden).

## 26) Cotton und Allen. Brachial paralysis, post narcotic.

(Boston med. and surg. journ. 1903. Mai 7.)

Mitteilung von vier Fällen von Narkoselähmung der Arm- und Schultermuskulatur, dem Erb'schen Typus entsprechend, und Gefühlsstörungen an Ober- und Unterarmen. In sämtlichen vier Fällen waren die Arme gestreckt über den Kopf gehalten oder stark abduziert worden.

Trapp (Bückeburg).

## 27) Alessandrini. Trattamento chirurgico ortopedico della paralisi del radiale.

(Arch. di ortopedia 1903. Nr. 1.)

Bei einem Kinde mit zerebraler rechtsseitiger Kinderlähmung, Lähmung der Extensoren und Flexions- und Pronationskontraktur der Hand führte A. folgende Operation aus. Von volarem Schnitt aus wird der Flexor carpi abgetrennt, dann

zwischen den tiefen Sehnen und durch das Lig. interosseum hindurchgeführt und in ein Knopfloch des vom dorsalen Schnitt aus freigelegten Extensor communis dort abgenäht, wo die Sehne vom Bauch sich abtrennt. Der oberste Teil der Sehne wird gespalten und teils an die Sehnen des Extensor, teils die des Abductor pollicis angenäht. Naht und Verband geschehen in Hyperextension. Nach vier Wochen Abnahme des Gipsverbandes und Massage. Die Hand steht nach zwei Monaten gut und kann extendiert werden; der Daumen ist nicht mehr in Adduktionskontraktur.

E. Pagenstecher (Wiesbaden).

28) **Kiwull** (Livland). **Kongenitale Difformität an der oberen Extremität.**

(Fortschritte auf dem Gebiete der Röntgenstrahlen Bd. VI. Hft. 4.)

K. macht uns in seiner kurzen Publikation mit einer interessanten Mißbildung der rechten oberen Extremität eines Mannes bekannt. Während die linke obere Extremität vom Akromion bis zur Spitze des Mittelfingers gemessen eine Länge von 79 cm hat, mißt die rechte nur 42 cm. Das Röntgenbild zeigt eine mangelhafte Entwicklung des Humerus, wobei in seinem unteren Ende auch eine gewisse Mißbildung insofern zu konstatieren ist, als eine feste knöcherne Verwachsung mit dem Vorderarm vorliegt.

Am rechten Vorderarm findet sich eine ausgesprochene Mißbildung. An Stelle von Radius und Ulna ist hier nur eine Knochenplatte, die K. als eine Verschmelzung einer rudimentären Ulna mit einem rudimentären Radius anzusehen geneigt ist.

Die rechte Handwurzel und die rechte Hand sind normal gebildet, nur in den Größenverhältnissen bedeutend hinter der linken Handwurzel und Hand zurückstehend; also auch hier eine mangelhafte Entwicklung.

Genauere Differenzierung der einzelnen Muskeln am Vorderarm ist nicht möglich, am Arm ist die elektrische Erregbarkeit sowohl faradisch als galvanisch normal.

Vasomotorische Störungen an der verbildeten Extremität sind nicht beobachtet worden.

H. Wagner (Breslau).

29) **Marshall**. **Ein Fall von Luxatio carpi ad volam.**

(Fortschritte auf dem Gebiete der Röntgenstrahlen Bd. VI. Hft. 4.)

Die Verrenkungen im Handgelenk gehören zu den seltensten Fällen. Dupuytren behauptete, sogar, daß sämtliche als Handverrenkungen beschriebene Verletzungen bei genauerer Untersuchung sich als Bruch des Radius erwiesen hätten. Tillmanns konnte 24 sichere Fälle von Handverrenkungen feststellen, 13 dorsale und 11 volare.

Der Fall von M. ist mit Fraktur des Radius kompliziert, die Diagnose wurde durch das Röntgenbild gesichert.

H. Wagner (Breslau).

30) **Lengemann**. **Unblutige Behandlung der Dupuytren'schen Fingerkontraktur.**

(Deutsche med. Wochenschrift 1903. Nr. 23.)

Die günstigen Erfolge, welche sonst bei der Behandlung kosmetisch oder funktionell störender Narben durch Thiosinamin erzielt wurden, veranlaßten L., das Mittel auch in zwei Fällen obiger Erkrankung zu versuchen. Es wurde eine Lösung benutzt, deren Injektion im Gegensatz zur alkoholischen Lösung fast keine Schmerzen macht. Thiosinamin 2,0, Glycerin 4,0, Aq. dest. 14,0. Die Flüssigkeit ist alle 2—3 Tage durch Einstellen in warmes Wasser etwas zu erwärmen, da allmählig etwas Thiosinamin ausfällt, das sich in der Wärme leicht wieder löst. Es wurde täglich 1 ccm in die Infiltrate und deren Umgebung injiziert, die Einstichstelle immer in gesunder Haut gewählt. Bei doppelseitigem Leiden wurde auf beiden Seiten injiziert. Die Behandlung wurde durch Bäder, Massage und passive Bewegungen unterstützt.

Die beiden mittelschweren Fälle sind geheilt. Störende Nebenwirkungen wurden nicht beobachtet.

Der dritte mitgeteilte Fall ist nicht abgeschlossen. **Borchard** (Posen).

31) **S. Lilienfeld.** Ein Fall von kavernösem Angiom der Finger, durch Alkoholinjektionen geheilt.

(Beiträge zur klin. Chirurgie Bd. XXXVIII. Hft. 2.)

Verf. berichtet aus dem Allerheiligenhospital zu Breslau über die erfolgreiche Behandlung eines ausgedehnten Angioms des 3. und 4. Fingers der rechten Hand bei einem 9jährigen Mädchen. Es wurden über 50 Injektionen im Verlaufe von 8 Monaten vorgenommen. An Stelle der kavernösen Geschwulstmasse bildete sich derbes, fibröses Gewebe aus, so daß die Geschwulst vollständig verschwand. Außer einer Nekrose der Haut am Rande des Nagelbettes wurde keinerlei unangenehme Nebenwirkung beobachtet. **Blauel** (Tübingen).

32) **Hahn.** Beitrag zur Statistik der Panaritien und zu deren Behandlung unter Kontrolle der Röntgenstrahlen.

(Militärärztliche Zeitschrift 1903. Hft. 5. p. 297.)

H. will bei Panaritien die Phalangen unter dauernder Kontrolle der Röntgenstrahlen halten, um zu sehen, wie entweder die ostale Neubildung oder Zerstörung fortschreitet. Auf diese Weise wird es sich nach seiner Ansicht vermeiden lassen, zu frühzeitig Finger zu amputieren. Er beschreibt einen einschlägigen Fall, in welchem sich eine durch Panaritium fast vollständig zerstörte Phalanx neu bildete und in welchem die fortschreitende Neubildung an der Hand von Skiagrammen beobachtet werden konnte. **Herhold** (Altona).

33) **Dunn.** Suture of the great sciatic nerve.

(Journ. of the americ. med. assoc. 1903. Mai 16.)

19jähriger Farmer. Durch Sensenrieb in die hintere Seite des Oberschenkels war der Ischiadicus und fast die gesamten Beugemuskeln am Oberschenkel durchtrennt. Die Nervennaht wurde mit mittlerem Catgut, das durch und durch gelegt wurde und feinem zur Naht der Nervenscheide 48 Stunden nach Verletzung ausgeführt; wegen starker, schon bestehender Eiterung mußte ausgiebig drainiert werden. Schon nach 6 Wochen begann Besserung der Gefühls lähmung, die Wunden waren schon 2 Wochen früher geschlossen. Pat. wurde mit einem den Unterschenkel streckenden Apparat entlassen. 10 Monate nach der Verletzung war auch die motorische Lähmung soweit geschwunden, daß er seine Landarbeit wieder verrichten konnte. Im 2. Jahre fand noch eine geringfügige weitere Besserung statt, 4½ Jahre nach Verletzung bestand geringe Parese und Atrophie im Gebiet der vorderen Wadenbeinmuskeln, geringe sensible Lähmung im Gebiet des Nervus saphenus major und Nervus plantaris ext., geringe Steigerung der Kniereflexe, Ulcus perforans pedis an der Ferse. **Trapp** (Bückeburg).

34) **Dowd.** Tuberculosis of the femoral inguinal and iliac lymph nodes secondary to foot wounds.

(Annals of surgery 1903. Nr. 5.)

D. hat neun Fälle tuberkulöser Schenkel- und Leistenlymphdrüsenentzündung zu behandeln Gelegenheit gehabt, in welchen mit Ausnahme zweier Fälle sicher nachgewiesen werden konnte, daß die Infektion von Wunden der Füße ausgegangen war. Die Affektion befel ausschließlich Kinder, welche barfuß zu gehen pflegten; hereditäre Belastung lag nur zweimal vor. Die Krankheit entwickelt sich schleichend, gibt bei nicht zu spät vorgenommener Operation eine gute Prognose. Für die Exstirpation der häufig bis dicht an die Iliaca externa oder communis heranreichenden Drüsen schlägt D. einen vertikal durch das Scarpasche Dreieck zum Poupartsehen Band verlaufenden Schnitt vor, welcher mit einem horizontalen von der Spina iliac. super. bis zum Schambeinkamm verlaufenden verbunden wird.

**Herhold** (Altona).

35) **Hall.** A case of dislocation of the hip in acute rheumatism.

(Annals of surgery 1903. Nr. 4. p. 503.)

Nach 6 wöchentlichem Bestehen eines akuten Gelenkrheumatismus, der sowohl die oberen wie unteren Gliedmaßen befallen hatte, trat bei einem 10jährigen Knaben eine Verrenkung im linken affiziert gewesenen Hüftgelenk ein. Die Reposition gelang leicht, jedoch trat der Kopf wegen der das Gelenk anfüllenden Exsudatmassen nicht normal tief in die Pfanne. Nach 3 wöchentlicher Extension bestand zwar noch eine große Beweglichkeitsstörung im linken Hüftgelenk, dieselbe besserte sich aber im Verlauf einiger Monate so, daß mit dem Bein nur wenig beim Gehen gehinkt wurde und die Beweglichkeit im linken Hüftgelenk nur recht wenig behindert war.

**Herhold** (Altona).36) **Chase.** Report of five cases of fracture of the hip in children.

(Boston med. and surg. journ. 1903. Mai 21.)

Bei Kindern von 11—16 Jahren wurden die Schenkelhalsbrüche beobachtet. Bei allen waren die Erscheinungen des Knochenbruches unmittelbar nach Entstehung sehr gering; erst wochenlang nacher traten Beschwerden auf, die ernstliche Gehstörungen und Schmerzen erzeugten, so daß meist an tuberkulöse oder osteomyelitische Coxitis gedacht wurde. Der Bruch wurde aber in allen Fällen sicher nachgewiesen, teilweise durch Röntgenaufnahmen (1 beigefügt).

Verf. weist auf die Schwierigkeit der Diagnose hin und empfiehlt die sorgfältigste Untersuchung unter Angabe differentialdiagnostischer Gesichtspunkte.

**Trapp** (Bückerburg).37) **Czerny.** Über Tumoren und Pseudotumoren in der Adduktorengegend.

(Deutsche med. Wochenschrift 1903. Nr. 23.)

Der mitgeteilte Fall betrifft einen 50jährigen Waldarbeiter, dessen Krankheit unter dem Bilde eines subakuten, polyartikulären Gelenkrheumatismus begann, erst das Gelenk der großen Zehe, dann das Knie, dann die Hüfte ergriff, während die beiden ersten Gelenke aushielten. Es bildete sich in der Adduktorengegend eine deutliche Geschwulst, die das Os pubis in fast Kindskopfgröße überragte. Die Diagnose schwankte zwischen bösartiger Geschwulst und entzündlicher Schwellung. Bei der Inzision durch die schwierig infiltrierte Muskulatur gelangte man an der unteren Kante des horizontalen Schambeinastes gegen die Symphyse hin auf einen tuberkulösen Sequester. Exkokektion. Tamponade.

**Borchard** (Posen).38) **Rossi.** Contributo alla cura cruenta delle lussazioni del ginocchio.

(Arch. di ortopedia 1903. Nr. 1.)

Ein Mann von 45 Jahren erlitt eine inkomplette Verrenkung des linken Knies nach hinten mit Rotation des Unterschenkels nach außen. Bei Extension in Narokose wurde dieselbe ausgeglichen, zugleich aber wird die Haut unterhalb des inneren Condylus stark eingezogen, die Kniescheibe vertikal aufgerichtet; beim Nachlassen des Zuges kehrt die Verrenkung wieder. Operation. Der Condylus int. fem. ist durch einen engen Kapselriß hindurchgetreten, der fest seinen Hals umschließt. Lig. lat. int. zerrissen. Erweiterung des Risses. Reposition. Ligg. cruciata zerrissen. Heilung mit guter Funktion.

An der Leiche gelang es nur einmal, dieselben Verhältnisse hervorzubringen. Dabei zeigte sich zugleich ein Riß der hinteren Bänder hinter dem Cond. int. und eine große Leichtigkeit, mit der die inkomplette äußere Verrenkung sich durch leichte Gelenkbewegungen in eine inkomplette hintere verwandelte.

Ähnliche Fälle sind von Braun und Schlange beschrieben (s. die Arbeit des Ref., Beiträge zur klin. Chirurgie Bd. XIV).

**E. Pagenstecher** (Wiesbaden).

39) **Labanowski.** Contribution à l'étude des luxations pathologiques dites »habituelles« de la rotule.

(Arch. de méd. et de pharm. militaires 1903. Mai.)

Verf. unterscheidet zwei Arten der pathologischen Verrenkung der Kniescheibe: einmal die rezidivierende, welche in Intervallen von Wochen oder Monaten einzutreten pflegt, zweitens die habituelle, bei welcher die Kniescheibe während jeder Beugung nach außen luxiert wird, um während der Streckung an ihren ursprünglichen Platz zurückzukehren. Einen einschlägigen Fall der letzteren hatte er zu beobachten Gelegenheit. Das Leiden war im Anschluß an eine chronische Kniegelenksentzündung entstanden, und luxierte sich die Kniescheibe im Marschieren beim Beugen des Unterschenkels nach außen. Schmerzen bestanden dabei nicht, sondern nur eine gewisse Schwäche des Beines.

Die Ursachen der habituellen Verrenkung liegen nach L. 1) in der Abflachung des äußeren Oberschenkelknorrens und in einer erhöhten Lage der Kniescheibe infolge Osteophytenbildung an ihrer unteren Fläche, 2) in der Erschlaffung der Kniegelenksbänder und 3) in dem Beugemechanismus des Kniegelenks, durch welchen schon normalerweise die Kniescheibe beim Beugen nach außen gedrängt wird. Chronische Kniegelenksentzündungen vermögen, wie der geschilderte Fall zeigt, die unter 1) und 2) genannten Ursachen hervorzurufen. Eine Behandlung wird nur für indiziert gehalten, wenn sehr erhebliche Beschwerden beim Marschieren bestehen. Thomas schaffte behufs Behandlung dieser Leiden mit Meißel und Hammer eine Erhöhung am äußeren Oberschenkelknorren, MacEwen legte das Bett der Kniescheibe durch Meißeln tiefer. **Herhold** (Altona).

40) **F. Sauer.** Über einen eigentümlichen Fall von Luxatio patellae lateralis.

Inaug.-Diss., Kiel, 1902.

Verrenkung der außerordentlich schmalen Kniescheibe nach außen infolge Ausgleitens; diese seitlich ganz unbeweglich, unblutige Reposition unmöglich. Der Grund hierfür fand sich nach Eröffnung des Gelenks: die Kniescheibe hatte sich auf dem Condylus externus femoris, an der Kante des Gelenknorrens festgehakt; sie lag neben dem Condylus externus, seitwärts gegen ihn geklemmt und durch Muskelzug festgehalten. Von der medialen Kante der Kniescheibe war ein Stück abgesprengt und lag lose im Gelenk. Da die Kniescheibe mit der rauhen Bruchfläche durch Muskelzug fest an den äußeren Gelenknorren angepreßt wurde, und erst mit dem Elevatorium abgehelt werden mußte, so war eine unblutige Reposition aussichtslos. Heilung mit guter Funktion. **Mohr** (Bielefeld).

41) **A. Zimmermann.** Über die Verrenkung der Semilunarknorpel des Kniegelenks.

(Wiener med. Wochenschrift 1902. Nr. 49.)

Ein kasuistischer Beitrag: Ein Soldat fühlte beim Weitspringen, während er beim Aufstoßen mit dem rechten Fuß nach vorn glitt, so daß der linke Unterschenkel bei gebeugtem Knie nach außen gedreht war, heftigen Schmerz an der Innenseite des Kniegelenks. Danach periodenweise Behandlung ohne bestimmte Diagnose und ohne rechten Erfolg. Erst nach  $\frac{3}{4}$  Jahren wird ein bohnen großer, lebhaft druckempfindlicher, derber Vorsprung in der Gelenklinie gefühlt. Bei der Eröffnung des Gelenks zeigt sich der innere halbmond förmige Knorpel zerrissen in eine kürzere vordere, aus dem Gelenk herausragende, und längere hintere Hälfte. Nach Herauslösung des Knorpels Heilung, aber erst nach längerer Zeit volle Wiederherstellung der Funktion. **Herm. Frank** (Berlin).

42) **Robson.** Ruptured crucial ligaments and their repair by operation.

(Annals of surgery 1903. Nr. 5.)

Infolge einer Verschüttung war bei einem Manne eine große Schwäche des rechten Kniegelenks zurückgeblieben, welche mit der Eigentümlichkeit verbunden



war, daß bei Erschlaffung der Oberschenkelmuskulatur die Tibia nach hinten rutschte, bis sie durch das Lig. patell. aufgehalten wurde. Nach Eröffnung des Kniegelenks wurden beide Kreuzbänder zerrissen angetroffen. Mittels Catgut wurde das vordere Band an die Synovialmembran der inneren Seite des äußeren Kondylus, das hintere Band an die Synovialmembran der äußeren Seite des inneren Kondylus angenäht. Nach Verlauf von 10 Monaten, wo der Operateur von dem Pat. wieder hörte, war langes Gehen und Arbeiten möglich; ein Schwächegefühl im rechten Kniegelenk, dessen Beugung nur etwas beschränkt war, wurde nicht mehr empfunden.

**Herhold** (Altona).

#### 43) J. Mahr. Über Verkrümmung des Beines nach Resektion des Kniegelenks im Kindesalter.

Inaug.-Diss., Kiel, 1903.

Verf. schließt aus der vorhandenen Literatur, daß die relative Häufigkeit der späteren Flexionskrümmungen nach Resektion des Kniegelenks um so größer ist, je jünger die Kinder zur Zeit der Operation waren, und daß die Resektion in dieser Hinsicht gewöhnlich erst bei Kindern im Alter von über 13 Jahren gute Erfolge erzielt.

Bei einem von M. beobachteten Pat., dem im vierten Lebensjahre das rechte Kniegelenk wegen Tuberkulose reseziert wurde, trat erst sechs Jahre später, nachdem die Stüttschiene weggelassen wurde, eine Verkrümmung des Unterschenkels nach hinten innen mit gleichzeitiger Innendrehung ein. Die Röntgenaufnahme zeigte eine Wucherung der Intermediärknorpel nach vorn und unten, außerdem eine bogenförmige Krümmung des unteren Oberschenkelteils (zwei Abbildungen).

**Möhr** (Bielefeld).

#### 44) Bitschl. Zur Technik der Etappenverbände.

(Archiv für Orthopädie, Mechanotherapie u. Unfallchirurgie Bd. I. Hft. 2.)

R. modifiziert in dieser kleinen Arbeit den bei der Behandlung des Genu valgum so wichtigen Etappenverband nach Wolff. Auf der Außenseite eines gewöhnlichen Gipsverbandes wird, nachdem er hart geworden ist, in der Höhe des Kniegelenkspaltes ein querer Einschnitt gemacht, der etwa vom äußeren Rande der Kniescheibe bis zur Bicepssehne reicht. Auf der Innenseite wird in entsprechender Lage ein elliptischer Ausschnitt angelegt, dessen Höhe sich nach dem Grade der erforderlichen Korrektur richten soll. Nach zwei Tagen wird dann auf einer gepolsterten Rolle der Unterschenkel nach innen gebogen, wobei der lineare Spalt auf der Außenseite zum Klaffen gebracht wird. Um die täglich vorgenommenen Redressionen aufrecht zu erhalten, werden entsprechende Holzstückchen in den Spalt eingelassen, die mit Zelluloidacetinbrei noch befestigt werden können. R. läßt die Pat. auf dem mehr und mehr gerade gerichteten Bein fleißig umhergehen und macht sobald als möglich den Verband durch seitliche Scharniere beweglich.

**Hartmann** (Kassel).

#### 45) O. Biethus. Exostosis bursata mit freien Knorpelkörpern.

(Beiträge zur klin. Chirurgie Bd. XXXVII. Hft. 3.)

Die Literatur weist bisher nur 17 Fälle von Exostosis bursata und 3 Fälle von solchen mit Bildung freier Knorpelkörper auf. Verf. fügt hierzu einen weiteren Fall aus der Leipziger Klinik. Es handelte sich um einen 16jährigen, an multiplen Exostosen leidenden jungen Mann, welcher sich gegen die Innenseite des rechten Knies an der Stelle einer Exostose stieß. Es bildete sich dort eine hühnereigroße Geschwulst aus, welche sich bei der Operation als eine um die Basis der Exostose fest aufsitzende Cyste herausstellte. Den Inhalt bildeten neben einer serösen Flüssigkeit gegen 200 größere und kleinere Knorpelkörperchen. Gegenüber der Spitze der Exostose fand sich ferner in der Wand der Cyste fest sitzend ein analoges Gebilde wie die Exostose. Verf. faßt dieses als das periphere Fragment der abgebrochenen Exostose auf. Zwischen diesem und der Exostose hat sich dann die Bursa entwickelt. Zwischen beiden Fragmenten entstanden

dann durch Wucherung des an den Bruchflächen freiliegenden Knorpelgewebes Ekchondrosen, welche mechanisch von ihrer Unterlage losgerissen, sich zwischen die Fragmente drängen. **Blauel** (Tübingen).

- 46) **J. Wortmann.** Ein Fall von Enchondrom der Tibia.  
Inaug.-Diss., Kiel, 1902.
- 47) **M. Back.** Exostosis cartilaginea tibiae. (Aus der chirurgischen Klinik zu Kiel.)  
Inaug.-Diss., Berlin, 1902.
- 48) **W. Winters.** Über einen Fall von Exostosis tibiae.  
Inaug.-Diss., Kiel, 1903.
- 49) **v. Gulat-Wellenburg.** Calcaneusexostose.  
Inaug.-Diss., Kiel, 1903.

In Wortmann's Falle bestand eine unter mäßigem Fieber und Schmerzen allmählich aufgetretene Auftreibung an der unteren Epiphyse des linken Unterschenkels von knochenharter Beschaffenheit. Bei der Operation wurden aus der Vorder- und Seitenfläche der Tibia dicht über dem Talokruralgelenk zwei Geschwülste ausgeschält, die sich mikroskopisch als reines Enchondrom erwiesen. Heilung ohne Funktionsstörung.

In B.'s und Winters' Fällen handelte es sich um gestielte, pilzförmige Exostosen, welche von der Hinterfläche der Tibia in der Gegend der oberen Epiphyse ausgingen und gegen die Kniekehle vorsprangen. In beiden Fällen bestand das durch Operation gewonnene Präparat aus spongioser Knochensubstanz mit Resten hyalinen Knorpels an der Oberfläche und bindegewebigem Überzug. In Winters' Falle war die Geschwulst nach einem Trauma schneller gewachsen.

v. G.-W. beschreibt eine solitäre knorpelige Exostose mit ungewöhnlichem Sitz bei einem 14jährigen Pat. Die gänseeigroße Geschwulst ging breit von der Außen- und Unterfläche des Fersenbeines aus, etwa 2 cm nach vorn vom Tuber beginnend. Breite Abtragung der spongiosen, knorpelbedeckten Geschwulst. Verf. nimmt an, daß die Exostose die Folge einer durch traumatische Reizung der Epiphysenlinie hervorgerufenen Wucherung der Knorpelzellen sei.

Sämtlichen Abhandlungen sind Röntgenbilder beigegeben.

**Mohr** (Bielefeld).

- 50) **Amberger.** Zur Kasuistik der tragfähigen Amputationsstümpfe. Aus der chirurgischen Abteilung des städtischen Krankenhauses in Frankfurt a. M.)

(Münchener med. Wochenschrift 1903. Nr. 22.)

Mit der Bier'schen Methode der Unterschenkelamputation sind in fast allen Fällen der Rehn'schen Abteilung gute funktionelle Resultate erzielt worden; die Pat. konnten dauernd gut und ohne Beschwerden gehen, der Stumpf war schmerzlos und blieb außer bei einem alten Manne frei von Wundwerden. Operative Mißerfolge kamen unter 15 Fällen 3mal vor; der Knochendeckel hatte sich nach 3—4 Wochen gelöst und mußte nachträglich entfernt werden, ohne daß übriges die Tragfähigkeit des schmerzlosen Stumpfes dadurch beeinträchtigt wurde. In einem anderen Falle trat diese Lösung des Knochendeckels nach einigen Monaten ein und machte den Stumpf schmerzhaft und stütz unfähig; dies war der einzige vollkommene Mißerfolg. Die nach der Bunge'schen Methode der Markauskratzung und der Verwendung einer Periostlappenbildung operierten Kranken zeigten bei späteren Röntgenbildaufnahmen keine Spur von Mark- oder Periostkallus und hatten einen sehr gut tragfähigen Stumpf. Das durch seine Einfachheit ausgezeichnete Verfahren wird von A. für alle die Fälle empfohlen, in denen der Heilungsverlauf voraussichtlich nicht ein glatter sein würde, die Weichteilwunde also nicht verschlossen werden könnte. **Kramer** (Glogau).

51) **Nion.** Mitteilungen aus der Röntgenabteilung.

(Deutsche militärärztliche Zeitschrift 1903. Hft. 4. p. 195.)

a. Über das Vorkommen des Intermediums tarsi beim Menschen.

N. hat bei 291 skiagraphischen Fußaufnahmen 13mal (4,4%) das von Bardeleben zuerst beschriebene, dem Os lunatum der Hand entsprechende Os trigonum angetroffen. Dasselbe liegt an der hinteren Sprungbeinfläche und stellt eine 10 bis 17 mm große Knochenscheibe vor, welche häufig fälschlicherweise für ein vom Sprungbein durch Trauma abgesprengtes Knochenstück gehalten wurde.

b. Zur Statistik der Mittelfußbrüche.

Bei 575 skiagraphischen Fußaufnahmen wegen Fußgeschwulst wurde eine deutliche Bruchlinie 233mal, eine bald ringförmige, bald spindelförmige Verbreiterung des Knochenschattens 97mal festgestellt. Der 245mal angetroffene negative Knochenbefund erklärt sich nach Ansicht des Verf. wenigstens zum Teil daraus, daß auch solche Fälle von Fußgeschwulst zur Röntgenuntersuchung gelangten, bei denen ein bestimmter Mittelfußknochen als schmerzhaft nicht angegeben werden konnte, bei denen nur eine schmerzhafte Anschwellung des Mittelfußes bestand.

Herhold (Altona).

52) **F. Titschack.** Zur Kasuistik des Mal perforant du pied mit besonderer Berücksichtigung der hereditären Anlage.

Inaug.-Diss., Kiel, 1902.

Verf. teilt zwei Fälle von Mal perforant mit, in welchen die erbliche Anlage besonders hervortritt. Im ersteren Falle gab Pat. an, sein Vater habe an einer gleichen Krankheit wie er, einer Geschwürsbildung in der Fußsohle gelitten, desgleichen sollen auch seine beiden lebenden Brüder von dem gleichen Leiden befallen sein, ebenso zwei Brüder seines Vaters und je zwei Söhne derselben; die Mutter sei stets gesund gewesen. Diese Anamnese wurde durch die Krankengeschichte eines Veters des ersteren Pat. bestätigt.

Verf. stellt vier ähnliche Fälle aus der Literatur zusammen und meint, daß die Anlage zu trophoneurotischen Störungen, und damit eine Prädisposition zu Mal perforant in derartigen Fällen vererbt werden könne. Mohr (Bielefeld).

53) **K. Dertinger.** Über tiefsitzende Lipome.

(Beiträge zur klin. Chirurgie Bd. XXXVIII. Hft. 1.)

Verf. fügt zu den 137 Fällen der Literatur zwölf neue Beobachtungen tiefsitzender Lipome, welche in den letzten vier Jahren im städtischen Krankenhaus zu Karlsruhe zur Behandlung gekommen sind. Auf Grund dieses Materials wird die Ätiologie, die Diagnose und die Therapie besprochen. Als beste Behandlung wird die radikale Entfernung mit dem Messer bezeichnet. Dabei muß sorgfältig auf den Verlauf der meist fingerdicken, derben und gefäßreichen Fortsätze, sowie auf die Verwachsung der letzteren mit der Nachbarschaft geachtet werden. Die Arbeitsfähigkeit wird nach Entfernung des Tumors wieder vollständig hergestellt.

Blauel (Tübingen).

**Naturforscher-Versammlung in Kassel**

vom 20. bis 26. September 1903.

**18. Abteilung: Chirurgie.***Angekündigte Vorträge:*

1. Beck-Newyork. Ist die Entzündung des Wurmfortsatzes im chirurgischen Sinne aufzufassen?
2. Bertelsmann-Kassel. Über Schenkelhalsfrakturen im jugendlichen Alter

3. *Bertelsmann-Kassel. Zur Behandlung der eitrigen Peritonitis und der Fettgewebsnekrose des Peritoneums.*
  4. *v. Bramann-Halle a. S. Thema vorbehalten.*
  5. *Braun-Göttingen. Über die akute Darminvagination.*
  6. *Braun-Göttingen. Zur operativen Behandlung der kongenitalen Dilatation des Colon (Hirschsprung'sche Krankheit).*
  7. *Braun-Göttingen. Über Darmverschluss am Colon.*
  8. *Braun-Göttingen. Über entzündliche Netzgeschwülste.*
  9. *v. Büngner-Hanau. Zum Kapitel der Gallensteinkrankheit.*
  10. *Bum-Wien. Beiträge zum Studium der Kallusbildung.*
  11. *Engelhardt-Gießen. Experimentelle Beiträge zur Athernarkose.*
  12. *Frank-Köln a. Rh. Spiralfrakturen der Fibula.*
  13. *Goldberg-Wildungen. Erfolge in der Verhütung der Harninfektion.*
  14. *Gross-Jena. a. Bericht über Exstirpation eines Leberkarzinoms.  
b. Bericht über Exstirpation eines Pankreaskarzinoms.  
c. Bericht über Exstirpation eines Zwerehfelkarzinoms, zu allen drei Berichten Demonstration der betreffenden Präparate.*
  15. *Hackenbruch-Wiesbaden. Über Behandlung der spinalen Kinderlähmung durch Nervenpflropfung.*
  16. *Hartmann-Kassel. Über einen Fall von primärer Typhlitis mit sekundärer Epityphlitis.*
  17. *Hartmann-Kassel. Über einige Ösophagoskopische Fälle.*
  18. *Hildebrand-Basel. Thema vorbehalten.*
  19. *v. Hippel-Kassel. Zur Frage der Cutgutsterilisation.*
  20. *Hoffa-Berlin. Zur Pathologie und Therapie der Kniegelenkerkrankungen.*
  21. *Hoffmann-Düsseldorf. Über akute Magendilatation.*
  22. *Jäckh-Kassel. Über einen Fall von Uretero-Pyelo-anastomosis.*
  23. *Jäckh-Kassel. Über einen Fall von Endotheliom der männlichen Harnröhre.*
  24. *König-Berlin. Thema vorbehalten.*
  25. *Kollmann-Leipzig. Demonstration urologischer Instrumente usw.*
  26. *Kredel-Hannover. Über die akute Darminvagination im Kindesalter.*
  27. *Kuhn-Kassel. Perorale Intubation und pulmonale Narkose.*
  28. *Kuhn-Kassel. Die Desinfektion der Gallenwege.*
  29. *Landow-Wiesbaden. Zur Chirurgie der Knochen- und Gelenksyphilis.*
  30. *Löwe-Berlin. Zur Chirurgie der Nase.*
  31. *Madelung-Straßburg i. E. Thema vorbehalten.*
  32. *Möhring-Kassel. Die ambulante Behandlung der tuberkulösen Wirbelentzündung und die Heilbarkeit der tuberkulösen Kyphose.*
  33. *Möhring-Kassel. Die Osteomalakie im jugendlichen Alter.*
  34. *Rehn-Frankfurt a. M. Thema vorbehalten.*
  35. *Scheidl-Baden bei Wien. Neues über Frakturenbehandlung.*
  36. *Schulz-Barmen. Über die Anwendung des Murphyknopfes bei der Gastroenterostomie.*
  37. *Strauss-Barmen. Demonstration meiner automatischen Saug- und Druckspritze für Injektion und Aspiration.*
  38. *Vossius-Gießen. Struma und Katarakt.*
  39. *Ziemssen-Wiesbaden. Über Urethrismus.*
- Die Abteilung ist eingeladen von der Abteilung für allgemeine Pathologie zu:*  
*Reger-Hannover. a. Die gesetzmäßige Periodizität im Verlaufe des Unterleibstypus.  
b. Die Temperaturkurven der Tuberkulose.*

---

Originalmitteilungen, Monographien und Separatabdrücke wolle man an Prof. E. Richter in Breslau (Kaiser Wilhelmstraße 115), oder an die Verlags-handlung Breitkopf & Härtel, einsenden.

---

Bericht über die Verhandlungen  
der  
**Deutschen Gesellschaft für Chirurgie,**  
**XXXII. Kongreß,**  
abgehalten vom 3.—6. Juni 1903  
im Langenbeck-Hause.

---

Beilage zum Zentralblatt für Chirurgie 1903. Nr. 36.

---

**Inhalt.**

- Allgemeine Pathologie und Therapie: 1) **Holländer**, Chirurgie und alte Malerei. — 2) **Lexor**, Verzweigung der Knochenarterien. — 3) **Ludloff**, Zur Diagnostik der Knochen- und Gelenktuberkulose. — 4) **Gross**, Drüsenkrankheit von Barbados. — 5) **Neuber**, Aseptische Wundbehandlung. — 6) **Heile**, Jodoformwirkung. — 7) **Wessely**, Wirkung lokaler Reize und lokaler Wärmeanwendung. — 8) **Küttner**, Künstlicher Blutersatz. — 9) **Gaertner**, Pulskontrollapparat. — 10) **Braun**, Leitungsanästhesie. — 11) **Kraske**, Beckenhochlagerung. — 12) **Höpfner**, Gefäßtransplantation, Replantation amputierter Extremitäten. — 13) **Perthes**, Röntgenstrahlen und epitheliales Gewebe. — 14) **Eckstein**, Paraffinprothesen.
- Kopf und Gesicht: 15) **Karg**, Skalpierung. — 16) **Stolz**, Echinokokken der Schädelknochen. — 17) **Wilms**, Hyperalgetische Zonen bei Kopfschüssen. — 18) **Bunge**, Traumatische Schädeldefekte und ihre Deckung. — 19) **Krause**, Epilepsie. — 20) **Küttner**, Die Lymphdrüsen der Wange. — 21) **Warnekros**, Unterkieferbruch. — 22) **Hackenbruch**, Nervenpflropfung bei Gesichtslähmung.
- Hals und Brust: 23) **Dollinger**, Tuberkulöse Halslymphdrüsen. — 24) **Payr**, Kropfstein. — 25) **Ettlinger**, Idiopathische Speiseröhrendilatation. — 26) **Ehrhardt**, Intubation bei narbigen Stenosen und erschwertem Décanulement. — 27) **Franke**, Durchbohrung des Brustkorbes. — 28) **Ringel**, Thorakoplastik. — 29) **Schwerin**, 30) **Noll**, Herzwunden. — 31) **Brauer**, Kardiolyse. — 32) **v. Eiselsberg**, Mediastinaldermoide.
- Bauchhöhle und Bauchorgane: 33) **Muskat**, Abnorm bewegliche Bauchmuskulatur. — 34) **Küttner**, Lymphgefäße des Zwerchfells. — 35) **v. Brun**, Pneumokokkenperitonitis. — 36) **Federmann**, 37) **Payr**, Appendicitis. — 38) **Maass**, Radikaloperation von Brüchen. — 39) **Narath**, Hernia duodenojejunalis. — 40) **Wullstein**, Sanduhrmagen. — 41) **Narath**, Gastrophor. — 42) **Brodnitz**, Ulcus pepticum nach Gastroenterostomie. — 43) **Haasler**, Darmstenose. — 44) **Wilms**, Knotenbildung. — 45) **Clairmont**, Darmgifte bei Ileus. — 46) **Steiner**, Chronische Dysenterie. — 47) **Petersen**, Magen- und Darmkrebs. — 48) **Schloffer**, Mastdarmresektion. — 49) **Jordan**, Zur Milzchirurgie. — 50) **Körte**, Verengerung der Choledochusmündung. — 51) **Hahn**, Ruptur der Gallenwege. — 52) **Bunge**, Pankreashämorrhagie.
- Harn- und Geschlechtsorgane: 53) **Casper**, Photographier- und Demonstrationscystoskop. — 54) **Heusner**, Katheterdesinfektion. — 55) **Kutner**, Urolozitis. — 56) **Rothschild**, 57) **Reerink**, 58) **Voelker**, Prostatahypertrophie. — 59) **Enderlen**, Blasenektomie. — 60) **Frank**, Cystotomia perinealis. — 61) **Werckmeister**, Fistelkanüle. — 62) **Kümmell**, Untersuchungsmethoden und operative Erfolge bei Nierenkrankheiten. — 63) **Barth**, 64) **Loewenhardt**, Funktionelle Nierendiagnostik. — 65) **Treplin**, Skiagramme von Nieren- und Gallensteinen. — 66) **Zondek**, Zur Anatomie der Harnleiter. — 67) **Riese**, Subkutane Nierenverletzungen. — 68) **Loewenhardt**, Nierensequester. — 69) **Clairmont**, Hypernephrom-Impfrezidiv. — 70) **Riedel**, Kryptorchismus. — 71) **Dührssen**, Gynakologische Operationen.
- Gliedmaßen: 72) **Vulpius**, Verbandschiene. — 73) **Bender**, Gipsdrahtschienen. — 74) **Jordan**, Massagebehandlung von Knochenbrüchen. — 75) **Manasse**, Schulterblattthorax. — 76) **Katholicky**, Lymphangioma cavernosum. — 77) **Riese**, Verrenkung des Radials. — 78) **Riedel**, Gelenkkapselenchondrom. — 79) **Luksch**, Daumenplastik. — 80) **Müller**, Knochenplastik bei Spina ventosa. — 81) **Goldmann**, Hüftverrenkung. — 82) **Immelmann**, Hüftgelenkskrankheiten. — 83) **Bender**, Schenkelhalsbrüche. — 84) **Borchard**, Resektion der Oberschenkeldiaphyse. — 85) **Schanz**, Kniescheibenbrüche. — 86) **Müller**, Osteochondritis dissecans. — 87) **Lauenstein**, Komplizierter Unterschenkelbruch. — 88) **Reichel**, Pseudarthrosenbehandlung. — 89) **v. Oettingen**, Klumpfuß. — 90) **Samter**, Exarticulatio pedis.

## 1) E. Holländer (Berlin). Chirurgie und alte Malerei.

Aus dem demnächst erscheinenden zusammenfassenden Buche: *Medizin und klassische Malerei* trägt der Vortr. das den Kongreß am meisten interessierende Kapitel an der Hand von ca. 100 Projektionsbildern vor. Zuerst entwickelt er die Entstehung der sogenannten Anatomiegemälde, welche, von den zunächst mehr skizzenhaften Anfängen des 13. Jahrhunderts beginnend, eine allmähliche Steigerung erfuhren, bis zu ihrem Höhepunkte: Rembrandt's Anatomie des Dr. Tulpius. Die Kurve des schnellen Verfalles der Malerei kontrastiert mit der aufsteigenden Linie der Medizin. Ihre größte Divergenz findet sie in des Chirurgen Petrus Camper's Anatomiegemälde. Es folgen die Vorsteher der Chirurgicalde zu Amsterdam, deren Gemälde den Zeitraum von ca. 200 Jahre umspannen. Es werden demnächst die von der Feuersbrunst des Jahres 1728 verschonten englischen Anatomiegemälde gezeigt, unter diesen besonders das Holbein'sche Gruppenbild: Heinrich VIII. vereinigt die Barbier- und Chirurgicalde durch einen Parlamentsakt; ferner folgt eine große Anzahl von künstlerischen Darstellungen von Operationen im Projektionsbilde, welche im wesentlichen die holländischen Sitten- und Kleinmaler (Adrian Brouwer, Gerhardt Dou, Teniers, Ostade etc.) zu Autoren haben. Des näheren befaßt sich der Vortr. mit dem Wesen der Steinoperationen aus der Stirn, Schwindeloperationen, welche vom 13. Jahrhundert ab häufig von fahrenden Chirurgen ausgeführt wurden (das Narrenschnneiden von Hans Sachs). Den Schluß machten die Darstellungen von Zahnoperationen.

(Selbstbericht.)

## 2) Lexer (Berlin). Die Verzweigung der Knochenarterien und ihre Beziehungen zu Knochenherden.

Trotz vieler Experimente über die Entstehung der tuberkulösen und der eitrigen Knochenherde ist doch unaufgeklärt geblieben, warum die Lokalisationen bei jeder von beiden Erkrankungen eine besondere Vorliebe für bestimmte Knochen oder Knochenabschnitte haben und warum, wo sie örtlich miteinander übereinstimmen, das Häufigkeitsverhältnis ein entgegengesetztes ist. Die von bakteriologischer Seite immer mehr betonte Bindungsfähigkeit des Knochenmarks, namentlich des jugendlichen, für Bakterien aus der Blutbahn erklärt gewiß manches, aber noch lange nicht alles. Dagegen veraten die Infarktherde der Knochentuberkulose mit Bestimmtheit Beziehungen zum Gefäßsystem der Knochen; auch sind solche zu vermuten bei ähnlichem Sitze der übrigen, rundlichen oder unregelmäßigen tuberkulösen Herde, ferner bei vielen experimentell erzeugten oder chronischen Osteomyelitisherden, bei welchen der Entstehungsort nicht durch fortschreitende Eiterung verwischt worden ist.

Diese Beziehungen der Knochenherde zum Gefäßsystem lassen sich nun leider an der Hand selbst der besten anatomischen Beschreibungen, Präparate und Zeichnungen kaum studieren, da ihnen jede Übersichtlichkeit abgeht. Dagegen haben mir die Röntgenaufnahmen von mit Quecksilber injizierten Leichenteilen, wie sie die Herren Hildebrand, Scholz und Wieting gemacht, den Weg gewiesen, auch von den Arterien der Knochen übersichtliche Darstellungen zu erhalten. Ohne mich heute auf die ziemlich schwierige Technik dieser Injektionen für die Knochengefäße einzulassen — denn die Kollegen Türk und Kuliga aus der v. Bergmann'schen Klinik werden demnächst ausführlicher darüber berichten —, möchte ich Ihnen mit dem Projektionsapparat einige Bilder vorführen, welche zumeist von neugeborenen, zum anderen Teile von kleinen Kindern stammen. Stereoskopische Aufnahmen von diesen und anderen Bildern, an denen ja im allgemeinen viel mehr zu sehen ist als an den einfachen projizierten Bildern, sind im Bibliothekszimmer während des Kongresses ausgestellt.

Beginnen wir mit den langen Röhrenknochen. Da das Periost und das Perichondrium mit großer Sorgfalt abpräpariert sind, so sieht man nur die intraossalen Gefäße. Von ihnen kann man drei Gefäßbezirke unterscheiden, welche mit dem Weiterwachsen immer mehr durch Anastomosen miteinander verschmelzen. Vor allem die Nutritia. Sie ist in ihrem Anfangsteile oft merkwürdig gewunden, geht häufig nicht in der Richtung weiter, in der sie die Corticalis durchbohrte, sondern biegt entgegengesetzt um. Am Femur ist sie stets doppelt und mit einer feinen Anastomose im Knochenmark versehen. Ihre Zweige reichen in das spongiöse Diaphysenende oder die Metaphyse, um Kocher's Ausdruck zu gebrauchen. Hier erhält sie Hilfe von einer Reihe von außen eintretender Gefäßchen, welche sich büschelförmig gegen die Knorpelfuge verzweigen, zum Teil auch durch sie hindurch in die Epiphyse dringen und in ihrem Auftreten an bestimmten Knochenstellen regelmäßig sind. Diese metaphysären Arterien sind deshalb wichtig, da sie sich gerade an Lieblingsstellen besonders der Knochentuberkulose finden, z. B. am Femurhals unten und oben, am Humerushals, am Femur hinten dicht oberhalb der Kondylen u. s. f. Die epiphysären Gefäße schließlich streben von allen Seiten dem Knochenkern zu, biegen von da gegen den Gelenkknorpel um oder durchbrechen die Knorpelfuge, um in die Metaphyse zu gelangen. Die Knorpelfuge enthält also von beiden Seiten aus Perforantes.

Fragt man sich bei der Betrachtung eines gut injizierten Knochens, wohin können oder müssen mit der Blutbahn in ihm Bakterienhaufen oder infizierte Emboli geraten, so wird man immer — falls nicht ein großer Pfropf ausnahmsweise schon inmitten der Diaphyse in einem Aste der Nutritia, z. B. in der Tibia, in welcher der schwächere Ast nach oben umbiegt, stecken bleibt — zu denjenigen Stellen am Knochen gelangen, welche als häufiger Sitz der tuber-

kulösen, seltener der eitrigen Herde bekannt sind. Nämlich mit der Nutritia in die Metaphyse, mit den metaphysären Gefäßen dicht an die Knorpelfuge oder mit dem Perforantes durch sie in die Epiphyse mit den epiphysären Gefäßen zum Knochenkern oder in eine der Endarterien, die zum Gelenkknorpel umbiegen und verstopft Keilherde entstehen lassen.

Gehen wir zu den kurzen und platten Knochen über, so sehen Sie hier Handwurzelknochen mit ganz feinen Gefäßen, dann an drei Bildern von Phalangen, Metakarpal- und Metatarsalknochen, daß überall eine kurze feine, sich schnell verzweigende Nutritia vorhanden ist. Bei ihrem Anblick begreift man, daß die kurzen Röhrenknochen in der Diaphyse an Tuberkulose erkranken; denn ein Embolus wird schwerlich mit der Nutritia weit gegen die Epiphyse vordringen, sondern schon bald in der Mitte der Diaphyse stecken bleiben. An den Wirbeln fallen zwei größere Arterien auf, welche regelmäßig von hinten in den Wirbelkörper eindringen und oft über die Mitte hinaus nach vorn reichen. Ihnen entsprechen die tuberkulösen Keilherde mit der Basis nach vorn. Manchmal sind diese Arterien nicht gleich stark, sondern unregelmäßig entwickelt, aber überall an Hals-, Brust- und Lendenwirbeln sind sie vorhanden neben kleinen kurzen Ästchen, die von vorn in den Körper eindringen und bei schwächerer Entwicklung der hinteren Gefäße diese mehr oder weniger vertreten können. Am Fuße der Querfortsätze findet sich regelmäßig ein Gefäß. Der Atlas hat eine große Arterie in seinem hinteren Bogen. An den Rippen sieht man eine feine lange Nutritia gegen die Knorpelknochengrenze verlaufen, an welcher ein zweites Gefäß vom Perichondrium aus eintritt. Hier ist bekanntlich der Sitz der Typhusmetastasen. Die Scapula hat eine Arterie, die sich nach der Spina und dem Halse zu verzweigt. Am Becken sieht man, daß die größte Arterie — und dies allemal an 5 Bildern — von hinten aus der Gegend der Incisura ischiadica major in die mediale Seite der Beckenschaukel eintritt und ihre feinsten Zweige radienförmig nach allen Seiten ausschickt. Mit ihnen muß infektiöses Material in die Nähe des Darmbeinkammes oder der Pfanne geraten oder es muß, wird der ganze untere die Pfannengegend versorgende Ast verstopft, der typische Darmbein-Pfannensequester entstehen, welchen Geheimrat König in seiner Arbeit über die Hüftgelenkstuberkulose beschrieben hat. Seine Basis liegt nach der Pfanne, seine Spitze nach außen und hinten.

Durch eingehende Betrachtung unseres gesamten Materials, von dem ich Ihnen nur einen kleinen Teil projiziert habe, bin ich zu dem Schluß gekommen, daß alle Herderkrankungen am Knochen, welche sich auffällig mit den Gefäßverzweigungen decken, Beziehungen zu den Arterien haben müssen, d. h. durch Bakterienhaufen oder infizierte Emboli angelegt sind. Infarkte entstehen natürlich nur da, wo Endarterien vorhan-



den sind, und die Gestalt des Herdes nachträglich nicht verändert wird. Für den Unterschied in der Häufigkeit der befallenen Gegend bei Tuberkulose und eitriger Osteomyelitis, was z. B. die Gelenkenden, mehr aber noch die kurzen Röhrenknochen betrifft, liegt eine einfache Erklärung vielleicht darin, daß die embolische Verbreitung bei der Tuberkulose der häufigere, bei der Eiterung der seltenere Vorgang ist. Für das Befallenwerden der jugendlichen Knochen (durch solche embolische Prozesse) kann man vorläufig nur ganz im allgemeinen ihren größeren Gefäßreichtum als Erklärung heranziehen. Doch ist sicher von den Untersuchungen an Knochen verschiedener Altersstufen, die wir wegen mangelnden Materials noch nicht beenden konnten, deren Bericht wir uns aber vorbehalten, noch mancher wichtige Aufschluß zu erwarten. (Original.)

### 3) K. Ludloff (Breslau). Zur Diagnostik der Knochen- und Gelenktuberkulose.

In der Behandlung der Knochen- und Gelenktuberkulose scheint man im Gegensatz zur Magen-Darmchirurgie für den blutigen Eingriff noch nicht zu einer solchen exakten und allgemein anerkannten Indikationsstellung durchgedrungen zu sein. Die Wahl zwischen Resektion, Jodoforminjektion, Bier'scher Stauung bleibt immer noch mehr oder weniger persönliche Geschmackssache. Wenn das hauptsächlich noch an dem ergänzungsbedürftigen Ausbau der Diagnostik liegt, ist das Röntgenbild auch auf diesem Gebiet noch zu einer größeren Rolle berufen, besonders bei den Fällen beginnender Tuberkulose, in deren Behandlung wir es als erstrebenswertes Ideal hinstellen müssen, den Knochenherd so früh nachzuweisen, daß wir ihn noch vor dem Durchbruch ins Gelenk extrakapsulär unschädlich machen können. Gerade die Gelenktuberkulose im ersten Dezennium müßte in diesem Sinne durchforscht werden. In diesem Alter nun erscheinen im Röntgenbild der Knie auffallende Bilder normaler Wachstumsvorgänge, die einem geradezu die Frage aufdrängen, ob diese nicht als Prädilektionsstellen mit der Lokalisation der Tuberkulose in irgend einem Zusammenhang stehen.

Vor einigen Monaten hatte ich in einer Untersuchung an der Königsberger kgl. chirurg. Klinik unter Prof. Garrè nachweisen können, daß am normalen Knie bis zum 15. Jahre hauptsächlich zwei hierauf bezügliche Erscheinungen im Röntgenbild in Betracht kommen.

1) Bei Durchstrahlung von vorn nach hinten das Auftreten von Protuberanzen an der Knochenknorpelgrenze des Condylus medialis im Alter von 2—4 Jahren, und von ebensolchen an der Knochenknorpelgrenze des Condylus lateralis im Alter von 4 bis 5 Jahren (cf. Fig. 1).

2) Bei seitlicher Durchstrahlung das Auftreten eines durchscheinenden »Epiphysenfleckes« im vorderen Teil der Kondylen

im Alter von 1—15 Jahren, so lange die Epiphysenfugen persistieren (cf. Fig. 2).

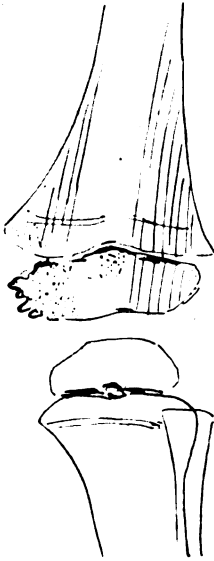


Fig. 1.

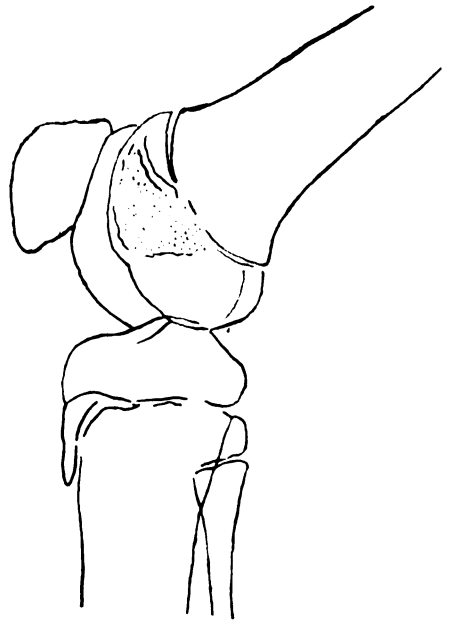


Fig. 2.

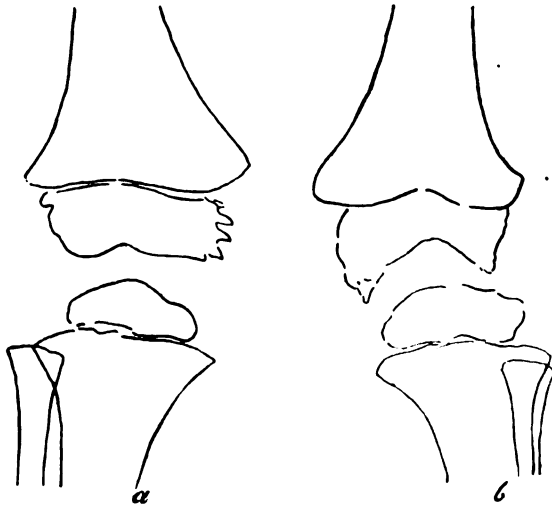


Fig. 3.

Die in der Breslauer kgl. chirurg. Klinik unter Prof. v. Mikulicz-Radecki fortgesetzten und auch auf tuberkulöse Knie ausgedehnten Beobachtungen an Knien von Kindern im Alter von 3

bis 7 Jahren haben nun einerseits diese früheren Ergebnisse bestätigt, andererseits Veränderungen an diesen Stellen der Protuberanzen und des Epiphysenfleckes erkennen lassen, die für die Tuberkulose charakteristisch zu sein scheinen.

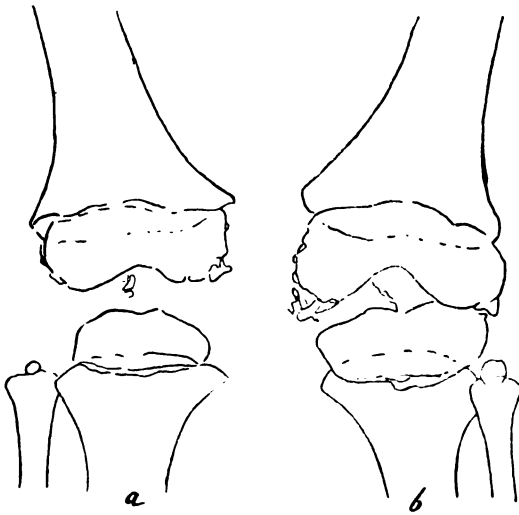


Fig. 4.

Zur Erläuterung sind hier vier schematische Zeichnungen, die aus einer größeren Reihe als besonders charakteristisch ausgewählt sind, eingefügt worden.<sup>1</sup>

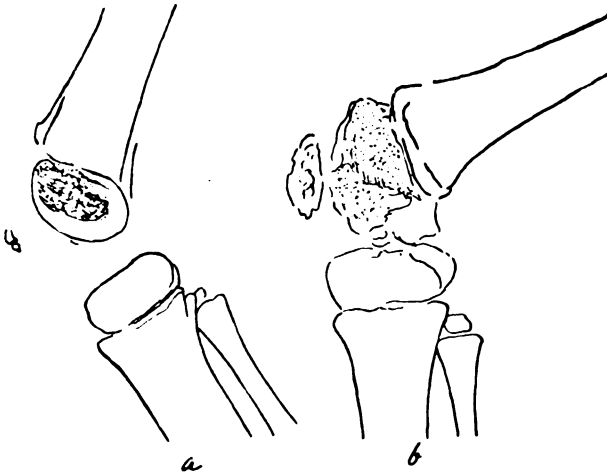


Fig. 5.

Fig. 3 und 4 geben das gesunde und kranke Knie in Durchstrahlung von vorn nach hinten,

<sup>1</sup> cf. Originalartikel Chirurgenkongreß 1903.

Fig. 5 und 6 das gesunde und kranke Knie in Durchstrahlung von der Seite wieder.

Diese schematischen Zeichnungen lassen erkennen, was durch eine größere Reihe erhoben ist, nämlich daß

bei Durchstrahlung von vorn nach hinten am kranken Knie die Protuberanzen an der seitlichen Knochenknorpelgrenze der Kondylen verlöscht resp. verringert erscheinen,

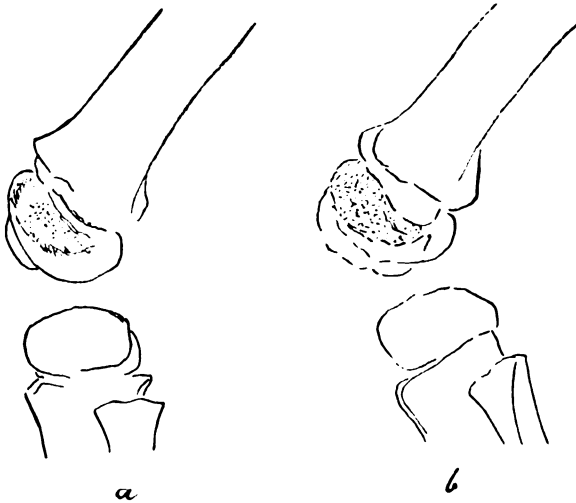


Fig. 6.

an der Unterfläche zapfenartige Neubildungen von Knochensubstanz sich nach der Tibia zu erstrecken,

die Kondylen vergrößert, wie aufgeblasen erscheinen,

bei Durchstrahlung von der Seite der Epiphysenfleck vergrößert, durchsichtiger, seiner normalen netzförmigen Struktur der Quer- und Schrägbälkchen beraubt und schärfer konturiert erscheint,

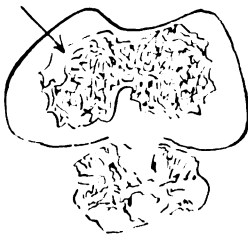


Fig. 7.

daß die Vergrößerung sich nicht nur auf die Kondylen, sondern oft auch auf den Tibia- und Fibulakopf und Patella erstreckt.

Wie diese beschriebenen Veränderungen im Röntgenbild zustande kommen, lehrt das Röntgenphotogramm eines Resektionspräparates einer Kniegelenksresektion eines 4jährigen Kindes (das ich Herrn Geheimrat Garrè verdanke). Auf dem Horizontalschnitt durch Kondylen und Tibiakopf (cf. Fig. 7) zeigt sich das feine Netzwerk der Knochenbälkchen mit spitzenförmigen Protuberanzen, die übrigens am Tibiakopf anders gestaltet sind als an den Kondylen.

Zentral an der Knochenknorpelgrenze des Condylus medialis sitzt ein etwa bohnen großer Herd. Dieser Herd entspricht der Stelle des Epiphysenflecks. In diesem Herde sind sämtliche Bälkchen gleichsam ausradiert. Bei Durchstrahlung von der Seite muß nun der Epiphysenfleck so erscheinen, wie wir ihn auf der kranken Seite gesehen haben, und bei Durchstrahlung von vorn nach hinten müssen auf diese Weise die Protuberanzen auf der kranken Seite im Bild verschwinden.

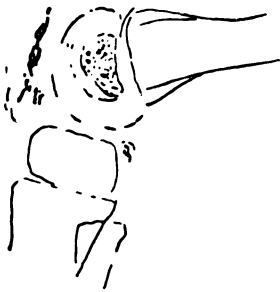

Fig. 8.



Fig. 9.

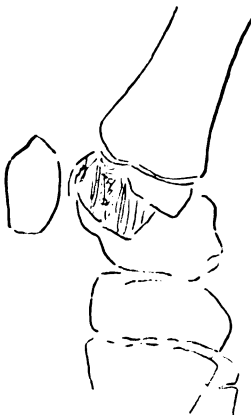

Fig. 10.



Fig. 11.

Daß diese Veränderungen des Epiphysenflecks nicht nur das Resultat von hochgradiger Knochenatrophie sind, beweisen Röntgenbilder der Knie eines Kindes, das, an Little'scher Krankheit leidend, längere Zeit im Gipsverband im Bett gelegen hat. Hier ist deutliche Atrophie der ganzen Knochen aufgetreten, im Epiphysenfleck sind aber erhalten geblieben die Zeichnungen der auf die Platte

projizierten Quer- und Schräghalken in den Kondylen (cf. die Zeichnungen im Originalartikel).

Aber an diesem erwähnten Epiphysenfleck können wir nicht nur die degenerativen Vorgänge am Knochen bei ausgesprochener und beginnender Tuberkulose studieren, sondern auch die regenerativen Vorgänge bei der ausheilenden Tuberkulose zeigen sich wieder zunächst an diesem Epiphysenfleck. Wie aus Fig. 8—11 hervorgeht, legen sich, je weiter die Heilung fortschreitet, feine Knochenvertikalbalkchen an dieser Stelle an, die schließlich den Epiphysenfleck ganz ausfüllen. Diese Vertikalbalkchen fehlen am normalen Knie an dieser Stelle. Das Auftreten derselben am versteiften, in Heilung begriffenen Knie zeigt deutlich die Knochentransformation nach der neuen statischen Inanspruchnahme als reines Stützorgan.

Wenn also das Röntgenbild derartige Veränderungen zeigt und dafür spricht, daß in allen diesen untersuchten Fällen neben der manifesten Weichteiltuberkulose Knochenherde vorhanden sind an der Knochenknorpelgrenze, so wird dadurch folgende Fragestellung angeregt:

- 1) In bezug auf die Ätiologie:
  - a. Wird die Synovia vom Knochenherd aus infiziert?
  - b. Wird der Knochenherd von der Synovia aus hervorgerufen?
  - c. Werden beide zu gleicher Zeit von derselben Stelle aus infiziert?

Zu berücksichtigen ist hierbei, daß der »Epiphysenfleck« die Eintrittsstelle für die zahlreichen Vasa nutritia in den Knochen ist, und daß dieser gerade an der Überschlagsstelle der Synovia liegt, da wo der tuberkulöse Pannus sich auf den Gelenkknorpel hinüberschiebt. Zur Lösung dieser Fragen sind noch genauere Untersuchungen der Gefäßversorgungen der Epiphyse und der Synovia notwendig.

- 2) Auch für die Therapie sind diese Befunde nicht ohne Belang.

Es würde weiter zu untersuchen sein, ob wirklich die Jodoforminjektion auch außer der Wirkung auf den Fungus eine solche auf die Knochenherde entfalten kann.

Wenn wirklich die Vergrößerung der knöchernen Teile des kranken Gelenkes hervorgerufen wird durch multiple Knochenherde, so würde außer der Resektion, die ja bei der Knieresektion alles Krankhafte wirklich eliminiert, nur die Bier'sche Stauung dieser Indikationsstellung gerecht werden. Ihre Wirkung genauer zu studieren, hätten wir gerade in den feinen Veränderungen am Epiphysenfleck ein ausgezeichnetes Testobjekt. (Selbstbericht.)

- 4) **H. Gross** (Jena). Die »Drüsenkrankheit von Barbadoes«.

Noch jetzt ist der eigentümliche Prozeß aus der tropischen Pathologie des Lymphsystems, der seiner Zeit nach der Weil'schen Übersetzung der Arbeit von Hendy-Rollo in der deutschen Lite-

ratur eine so große Bedeutung erlangt hatte, auf den Antillen endemisch, weiter auf Mauritius und Réunion; seltener ist sein Vorkommen in den asiatischen, englischen Kolonien, in Australien, Brasilien usw.

Die »Drüsenkrankheit«, gewöhnlich im 2. und 3. Jahrzehnt einsetzend, ist charakterisiert durch Anschwellung meist beider Leistenbeugen; die Lymphdrüsen intumeszieren; sie werden varicös, d. h. sie werden durch Erweiterung ihrer Sinusse in ein System immer mehr sich erweiternder, mit einander kommunizierender Hohlräume verwandelt.

Zuerst isoliert für sich deutlich palpabel, werden die ektasierten Drüsen dann in ein gemeinsames üppiges Fettlager gehüllt. Schließlich können durch Vereinigung der inzwischen vollständig cystisch degenerierten Drüsen bis mannskopfgroße Hohlgeschwülste sich entwickeln.

Von den Leistenbeugen aus wandert der Prozeß, unter Vermittlung der interglandulären Gefäße und Stämme, die ihrerseits eine entsprechende Dilatation erfahren, zentralwärts, ergreift zuerst den Strombezirk der Trunci lumbales und geht dann über das Receptaculum chyli hinaus auf das Gebiet des Thoracicus über. Bei der — jedoch sehr seltenen — »generalisierten Form« finden sich variköse Drüsenumoren auch am Halse, in den Achseln usw.

Die Erkrankung kann, namentlich in höherem Alter, vollständig sich zurückbilden; die Tumoren verschwinden. Eine Anzahl Kranker fällt den Ernährungsstörungen zum Opfer, die überhaupt eine charakteristische Folgeerscheinung der Erkrankung repräsentieren. Die skelettartige Abmagerung mit dem Bilde schwerster Kachexie und dem tödlichen Ausgang ist indes weit seltener, als leichtere Verdauungsstörungen mit Schwankungen im Körpergewicht, Magen- und Darmbeschwerden, Widerwillen gegen bestimmte Speisen usw.

Eine weitere gefährliche Komplikation wird durch die Etablierung von Lymphfisteln (profuse Lymphorrhagie) auf der Kuppe der Drüsencysten geschaffen; durch Infektion von außen her erfolgt eine Vereiterung des ganzen Lymphsystems.

Von erysipelatösen Schüben, bald in mehr zirkumskripter Form auf eine erkrankte Drüsengruppe sich beschränkend, bald über das ganze Lymphsystem dahinbrausend, wird fast kein Kranker verschont.

Die Ursache der Drüsenkrankheit ist die Filaria.

Im Gegensatz zu der Auffassung Manson's, der die »varicose groin glands« als Effekt der durch Filaria bedingten Verstopfung der großen Lymphstämme, speziell des Thoracicus, und durch sie hervorgerufene Lymphstauung ansprach, tendiert die Ansicht der westindischen, wie auch der französischen, speziell Pariser Ärzte, daß die Filaria bzw. ihre Embryonen durch die Haut in die Leistendrüsen eindringen (cf. Carter) und hier durch Entfaltung einer Lymphangiektasie der Drüsensinusse den varikösen Zustand herbeiführen.

Von diesem Gesichtspunkt aus ist die Operation mehrfach ausgeführt worden in der Absicht, durch Exstirpation der Leistendrüsen als Herd der Krankheit letztere zu heilen.

Unter dem gewonnenen Material befinden sich auch Präparate, die den kavernösen Zustand der Drüsen in ihrem ersten Beginn erkennen lassen. Votr. demonstriert solche, die ihm von den Herren Prof. Cornil, Prof. le Dentu, Dr. Marie, Dr. Decloux usw., sämtlich in Paris, überlassen wurden, sowie auch mikroskopische Schnitte, unter ihnen solche, die eine Filaria in der ektasierten Drüse, auf dem Durchschnitt getroffen, darbieten.

Die »Drüsenkrankheit von Barbadoes« hat insofern eine große Bedeutung erlangt, als die cystischen Einzelbildungen von den französischen Chirurgen seit Nélaton vielfach als Urtypus einer lymphektatischen Geschwulst überhaupt angesprochen wurden; weiter verdient sie große Beachtung deswegen, weil, wie in Frankreich, so auch in Deutschland der »einheimische«, nicht durch Filaria bedingte Typus vorkommt: Adénolymphoide indigène der Franzosen.

Votr. hat innerhalb 4 Jahren 6 Beobachtungen gesammelt, darunter je 2 der Straßburger und Jenenser Klinik.

Durch diese Beobachtungen angeregt, sich mit dem Kapitel der Lymphangiektasien eingehender zu beschäftigen, hat Votr. die Ansicht gewonnen, daß die »Drüsenkrankheit von Barbadoes« in ihrem einheimischen wie tropischen Typus als eine der wichtigsten Formen der lymphangiektatischen Prozesse überhaupt anzusehen ist und ihre genetische Sicherstellung uns Klarheit über manche noch strittige, bezw. gänzlich unbeantwortete Fragen in einem der dunkelsten Gebiete der chirurgischen Pathologie verschaffen könnte.

Votr. appelliert zum Schluß an das Entgegenkommen der Anwesenden und bittet, ihm ähnliche Beobachtungen, auch solche mit Lymph- und Chylusfisteln der Leistenbeuge, wie auch Kombinationen mit Elephantiasis, Lymphskrotum etc. zur Verfügung zu stellen, ev. die Adresse der betreffenden Kranken mitzuteilen. (Selbstbericht.)

---

### 5) A. G. Neuber (Kiel). Erfolge der aseptischen Wundbehandlung.

Einleitend berührt Votr. die Entwicklung der aseptischen Wundbehandlung. Der seit 1879 angewandte, aber in seiner Technik noch mangelhafte Dauerverband bot für eine große Zahl von Wunden den Vorteil der Heilung unter einem Verband. Das dabei infolge der energischen Wunddesinfektion reichlich gelieferte Sekret wurde durch resorbierbare Drains, später durch Haut- resp. Muskelkanäle abgeleitet und von großen antiseptisch präparierten Verbandmassen aufgenommen. Diesen Verbänden nahm N. die äußere luftabschließende Schicht und benutzte poröses Material — Torf, Moos, Sägespäne —, in welchem die Sekrete infolge rascher Eintrocknung sich nicht zersetzen konnten; damit wurde die antiseptische Präparation der Verbandstoffe hinfällig. Nebenher gingen Versuche, welche auf Beseitigung resp. Einschränkung der Drainage gerichtet



waren. N. bemühte sich, durch versenkte Nähte, Hauteinstülpungen und Lappenimplantation Sekretansammlungen innerhalb der Wunde zu vermeiden und die Sekretion selbst durch möglichst geringe chemische sowie physikalische Wundreizung herabzusetzen. Die Wunde sollte am liebsten gar nicht, höchstens mit gekochtem Wasser oder sterilisierter Kochsalzlösung irrigiert werden. Nach sorgsamer Blutstillung lieferten derartig behandelte Wunden nur wenig Sekret, welches durch die Lücken der locker gelegten Nähte genügend Abflußgelegenheit fand. — Je mehr von der primären Wunddesinfektion Abstand genommen wurde, desto mehr trat die Prophylaxe in den Vordergrund. Für die allgemeine Organisation des Betriebes, Reihenfolge der Operationen, Desinfektion der Haut und Hände, Vorbereitungen des Pat., Sauberkeit der Zimmer und des Inventars bestanden strengste Vorschriften. Es folgte die Einführung der aseptischen Instrumente, die Zweckmäßigkeit einfacher Einrichtung der Operationszimmer wurde betont. In der Praxis bewährte sich das Verfahren so gut, daß in der Tat die Drainage für fast alle primär vereinigte Wunden überflüssig erschien. Im Jahre 1886 errichtete N. ein besonderes Hospital, in der ausgesprochenen Absicht, an die Stelle der antiseptischen die aseptische Wundbehandlung treten zu lassen. Vor der Operation wurden die Zimmer, in welche nur filtrierte Luft gelangte, durch Besprengen der Wände in eine feuchte Kammer verwandelt, Instrumente, Schalen, Güsse, Bürsten, Irrigatoren durch gekochtes Wasser — Gaze, Tupfer, Servietten, Handtücher in strömendem Dampf sterilisiert. So ist die aseptische Wundbehandlung mit festem Zielpunkt und in logischer Entwicklung im Anschluß und als Abschluß der Arbeiten über den antiseptischen Dauerverband entstanden. N. betont dies besonders gegenüber der allgemeinen Annahme, daß es sich hier lediglich um ein Verdienst der Bakteriologie, speziell Rob. Koch's handle.

Eine vergleichende Gegenüberstellung der Resultate aus der Übergangsperiode im Jahre 1884 und der vollentwickelten Asepsis der Jetztzeit ergibt eine Steigerung der Primärheilungen von 88% auf 97,5%. Die selten vorkommenden Störungen werden meist durch Gangrän mangelhaft ernährter Fascien bedingt und beeinträchtigen den schließlichen Erfolg nicht. Nach Resektionen wegen schwerer Gelenktuberkulose sowie bei Verletzungen mit stark beschmutzten und gequetschten Rändern werden, trotz sorgsamster Toilette, die Wunden nur teilweise geschlossen, im übrigen zunächst tamponiert und erst später vereinigt.

Alle Wunden werden vor dem Verschluß sorgfältig trocken gelegt, länger dauernde Operationen alle 10—15 Minuten durch kurze — für rasche Reinigung der Instrumente, der Haut, Hände usw. bestimmte — Pausen unterbrochen, Ligaturen möglichst durch Torsion oder Kompression mit Péans, deren Spitze vorher erwärmt wurde, ersetzt. Stichkanalleitungen kommen seit Verwendung der Michelschen Klammern nicht mehr vor. Da nach N.'s Ansicht eine ele-

gante, vor der Operation gründlich gereinigte Salonhand der Wunde weniger gefährlich ist, als die zwar energisch gereinigte und desinfizierte, aber spröde, rauhe und rissige Hand manches Chirurgen, wird großes Gewicht auf Kosmetik und Pflege der Hand gelegt. Im übrigen spielen reichliche Waschvorrichtungen, milde und doch wirksame Seifen, gute Nagelinstrumente und rauhe Handtücher die Hauptrolle. Eine besondere Desinfektion mit Formalinseife oder Seifenspiritus findet nur vor größeren hochaseptischen Operationen statt, Gummihandschuhe werden zum Schutz der Hände vor dem Eingehen in septisch infizierte Wunden angelegt, Kopfkappen und besondere Schutzvorrichtungen für den Mund nicht benutzt.

Die Verbandtechnik ist recht einfach; für kleine Wunden genügt wenig mit durchlochtem Heftpflaster fixierte Krüllgaze; nach größeren Operationen kommt direkt auf die Wunde sterilisierte Gaze, darüber Schwammfilz, welcher sich besonders an den Extremitäten bewährt hat, da er, durch Metallschienen verstärkt, einen sehr guten Fixationsverband darstellt. Soll einige Tage nach der Operation die Wunde revidiert werden, so gelingt dies ohne jede erhebliche Störung, wenn man einen vorher umschnittenen Filzlappen zurückklappt, die Wunde freilegt und nach Vornahme der erforderlichen Manipulationen wieder mit Gaze und dem Filzlappen bedeckt.

Bei verhältnismäßig kleiner Krankenzahl arbeitet N. mit einem altgeschulten Personal unter günstigen allgemeinen Bedingungen; es wird zugegeben, daß für größere Betriebe, der jeweiligen Lage entsprechend, Modifikationen des skizzierten Verfahrens erforderlich sein können.

(Selbstbericht.)

### Diskussion.

Lauenstein (Hamburg) spricht sich dagegen aus, daß man sich zu der Vornahme eitriger Operationen weniger gründlich zu desinfizieren brauche wie zu der Vornahme aseptischer Eingriffe. Außerdem glaubt er der Luftinfektion infolge Verunreinigung des Bodens durch schmutzige Stiefelsohlen eine gewisse Bedeutung zuschreiben zu müssen.

Neuber (Kiel) will sich zu eitrigen Operationen auch gründlich desinfizieren, gründlicher jedoch zu den aseptischen Eingriffen.

Herhold (Altona).

### 6) B. Heile (Breslau). Die antiseptische Wirkung des Jodoforms.

Es handelt sich darum, den Grund zu finden, warum Jodoform bei den Klinikern als gutes Antiseptikum gilt, warum es andererseits im Reagensglas in seiner Wirksamkeit weit hinter allen Antiseptics zurück bleibt.

Votr. zeigt, daß es notwendig ist, lebendes Gewebe zuzusetzen und die reduzierende Wirkung desselben durch Abschluß von Sauerstoff zu erhöhen. Mischt man Organbrei und Jodoform anaërob

miteinander, so wird Jodoform nach 3—5 Tagen derart zersetzt, daß es jetzt Staphylokokken und Streptokokken abtötet. Jodoform oder Organbrei allein töten dagegen die Bakterien in derselben Anordnung absolut nicht. —

Von den Organen bewirkt Leber die größte, Gehirn und Fett die geringste Zersetzung des Jodoforms; in der Mitte stehen Milz, Blut, Niere, Lunge etc. Die Granulationen verhalten sich ebenso wie die Organe, und zwar scheinen tuberkulöse Granulationen die intensivste Zersetzung auszulösen. Den Grad der Zersetzung des Jodoforms bestimmte Votr. in den einzelnen Fällen durch quantitative Jodbestimmung. Entsprechend der Größe der antiseptischen Wirkung des Jodoforms wächst die Größe der Jodabspaltung. Das Wirksame kann aber doch nicht freies Jod sein, weil Jod auch bei Zutritt von Sauerstoff (aërob) abgespalten wird; dann wirkt Jodoform aber nicht antiseptisch.

Überdies wirkt Jod als Tinctura jodi oder als Kal. resp. Natr. jodat. noch in viel stärkerer Konzentration, als sie bei der Jodoformzersetzung überhaupt vorkommen kann, gar nicht antiseptisch. — Ebenso wenig kann es sich nach den Experimenten des Votr. um die Wirkung flüchtiger Stoffe handeln, sondern es entsteht mit größter Wahrscheinlichkeit bei der Jodoformzersetzung Dijodacetylen (CHJ—CHJ). Dies ist sehr stark baktericid und wird durch Oxydationsvorgänge unwirksam gemacht. —

Votr. weist darauf hin, daß diese experimentellen Resultate mit unseren bisherigen klinischen Erfahrungen sehr gut übereinstimmen: Jodoform wirkt nicht auf oberflächliche Wunden, aber sehr kräftig in Höhlenwunden. Bei Nachbehandlung von Mund-, Rachen- und Mastdarmerkrankungen haben wir Höhlen, ausgekleidet mit lebendem Gewebe, zu denen der Luftzutritt erschwert ist. Die kräftigste Zersetzung des Jodoforms findet sich bei Verletzung innerer Organe, besonders Leber und Niere. Hierbei wird Jodoform, wie Votr. experimentell zeigen konnte, so stark zersetzt, daß es nicht nur antiseptisch, sondern direkt ätzend wirkt. Langsam wird Jodoform sich zersetzen bei Berührung mit wenig lebendem Gewebe in kalten Abszessen, sehr viel kräftiger durch Einwirken tuberkulöser Synovia oder Granulationen usw., z. B. in tuberkulösen Gelenken.

Zum Schluß betont Votr., daß Jodoform, welches früher hinter allen gebräuchlichen Antiseptics zurückstand, in dieser Versuchsanordnung plötzlich an die Spitze tritt und auch die besten (z. B. Sublimat) übertrifft. Bei Prüfung neuerer und Kontrollierung älterer Mittel wird man diese Erfahrung berücksichtigen müssen, worauf Votr. später zurückkommen wird. (Selbstbericht.)

7) **K. Wessely** (Berlin). Zur Kenntniss der Wirkung lokaler Reize und lokaler Wärmeapplikation. Nach Experimenten am Auge.

Unter den verschiedenen Faktoren, welche nach Bier den Heilwert der Hyperämie bedingen, nimmt die bakterientötende Wirkung eine wichtige Stelle ein. Für einen bestimmten Fall von Hyperämie, für die »Stauung«, ist sie auf experimentellem Wege von Hamburger und Nötzel sicher erwiesen worden. Aber es ist bei diesen Versuchen stets nur das gesamte baktericide Vermögen der entnommenen Transsudatflüssigkeit untersucht worden, wobei neben den eigentlichen baktericiden Substanzen die verschiedensten anderen Momente, wie Kohlensäurereichtum, Alkaleszenz und Leukocytengehalt, in gleicher Richtung zusammenwirken können. Votr. hat sich deshalb die Aufgabe gestellt, zu untersuchen, welche Rolle den eigentlichen Antikörpern des Serums bei der Hyperämie zukommt, da wir in diesen heutzutage doch die wesentlichsten Heilpotenzen des Serums zu sehen gewohnt sind. Auch hat er kein bis zur Ödembildung führendes, sondern mildere Hyperämie erzeugende Verfahren gewählt, nämlich die Applikation lokaler Reize und örtlicher Wärme. Seine Fragestellung lautet demnach: »Treten unter der Einwirkung dieser hyperämisierenden Verfahren die Antikörper des Serums in vermehrter Menge aus den Gefäßen in die Gewebe?»

Zur Lösung dieser Frage bietet das Auge ein ganz besonders günstiges Versuchsobjekt. Denn während sonst die Gewebsflüssigkeit, d. h. die Flüssigkeit so, wie sie aus den Gefäßen in die Gewebe tritt, einer genaueren Prüfung unzugänglich ist, lassen sich die intraokularen Flüssigkeiten, speziell das Kammerwasser, jederzeit bequem zur Untersuchung entnehmen.

Wie Votr. nun durch Versuche am Kaninchenauge festgestellt hat, bringen lokal auf die Bindehaut wirkende Reize (subkonjunktivale Kochsalzinjektionen, mechanische Reizung oder dergl.) auf dem Wege des Reflexes auch die inneren Gefäße des Auges, vor allem die des Ciliarkörpers, zur Hyperämie, und die Folge dieser Hyperämie ist ein reichlicher Austritt von Eiweiß aus den Ciliarkörpergefäßen ins Kammerwasser. Der Humor aquëus, der normalerweise nur etwa  $\frac{1}{40}\%$  Albumen enthält, zeigt dann einen Gehalt von 1—2%. Ganz die gleiche Wirkung haben warme Umschläge, wenn sie mit einer Temperatur von 50—60° C längere Zeit auf die geschlossenen (vorher rasierten) Lider des Kaninchens appliziert werden. Je nach der Höhe der angewandten Temperatur ist der Eiweißgehalt des Kammerwassers dabei ein verschiedener.

Weiterhin konnte an künstlich immunisierten Tieren festgestellt werden, daß die jeweils erzeugten Immunkörper im unversehrten Auge solcher Tiere entweder gar nicht oder nur in sehr geringer Menge zu finden sind, daß sie aber sofort in bedeutender Menge im

Kammerwasser auftreten, sobald man lokale Reize oder warme Umschläge auf die Augen einwirken läßt. So zeigt der Humor aquëus typhusimmuner Tiere unter der Wirkung subkonjunktivaler Kochsalzinjektionen eine 10—20fach stärkere Agglutinationsfähigkeit, als wenn am Auge nichts geschehen ist; und bei Tieren, die mit Bluteinspritzungen vorbehandelt sind, löst das Kammerwasser Blutkörperchen überhaupt erst dann auf, wenn Reize oder Wärme auf das Auge gewirkt haben. Aber nicht nur die Agglutinine und Hämolyse, sondern auch Antitoxine, Bakteriolyse und Präzipitine treten unter den gleichen Umständen in vermehrter Menge ins Kammerwasser ein. Der Antikörpergehalt geht aber stets parallel dem Eiweißgehalt.

Da aber die intraokularen Flüssigkeiten in diesem Verhalten immerhin eine Sonderstellung einnehmen könnten, und den Chirurgen, wenn er überhaupt lokale Reize und Wärme zur Anwendung bringt, wesentlich das Verhalten gewöhnlicher, Gefäße führender Gewebe interessiert, hat Votr. seine Versuche auch auf eine echte Gewebsflüssigkeit, nämlich auf die der Konjunktiva ausgedehnt. Die Bindehaut bietet vor anderem Bindegewebe den Vorzug, daß man injizierte Flüssigkeit relativ vollständig aus ihr wieder entnehmen und so infolge der allmählichen Vermischung der injizierten mit der aus den Gefäßen austretenden Flüssigkeit wenigstens ein vergleichsweises Urteil über die Beschaffenheit der Gewebsflüssigkeit erhalten kann. Indem nun physiologische Kochsalzlösung unter die Bindehaut injiziert und nach  $\frac{1}{2}$  Stunde (am vorher entbluteten Tier) durch Auspressen wieder entnommen wurde, konnte festgestellt werden, daß die so erhaltene Preßflüssigkeit, wenn am Auge weiter nichts geschehen war, etwa  $\frac{1}{5}$ , nach Einwirkung von Reizen oder warmen Umschlägen dagegen 1—2% Eiweiß enthielt. Ganz entsprechend fand sich dann an immunisierten Tieren auch der Antikörpergehalt der Preßflüssigkeit stark erhöht, was sich besonders schön bezüglich der Hämolyse demonstrieren läßt.

Es bewirken demnach lokale Reize und Wärme auch in einem gewöhnlichen, Gefäße führenden Bindegewebe einen vermehrten Austritt von Eiweiß und Antikörpern aus den Gefäßen, und Votr. glaubt deshalb, daß ganz im allgemeinen in dem vermehrten Austritt der Antikörper eine der Ursachen der Heilwirkung der Hyperämie liegt. Daß es sich wirklich bei allen diesen Versuchen rein um die Wirkung der erzeugten Hyperämie handelt, läßt sich noch dadurch sicherstellen, daß die geschilderten Folgen ausbleiben, wenn durch Anwendung von Adrenalin das Zustandekommen der Hyperämie verhindert wird.

Obwohl Votr. mehrfach betont, mit seinen Versuchen nur einen theoretischen Beitrag zur Frage des Heilwertes der Hyperämie beigetragen haben zu wollen, glaubt er doch, daß dieselben auch für die Praxis gelegentlich einen kleinen Hinweis liefern könnten. Denn es wäre daran zu denken, ob nicht unter Umständen bei lokalen

Erkrankungen, gegen deren Erreger wir durch künstliche Zufuhr von Immunserum vorzugehen imstande sind, durch Kombination der Serumbehandlung mit lokalhyperämisierenden Verfahren die Immunkörper der erkrankten Stelle in vermehrter Menge zugeführt werden könnten. Vortr. erläutert das an einem Beispiele aus der Augenheilkunde, dem Ulcus corneae serpens, bei dem ihm eine derartige Verbindung der Serumbehandlung mit warmen Umschlägen z. B. rationell erscheinen möchte.

Demonstrationen von Kammerwasserproben und Konjunktivalflüssigkeit, an denen teils der Eiweißgehalt, teils die Hämolysinwirkung zur Anschauung gebracht ist, illustrieren die Schilderung der Versuche.

(Selbstbericht.)

### 8) H. Küttner (Tübingen). Zur Frage des künstlichen Blutersatzes.

K. hat die Frage des künstlichen Blutersatzes, welche lange geruht hat, noch einmal in Angriff genommen, da dieselbe noch nicht in befriedigender Weise gelöst ist. Die Schwierigkeit liegt zurzeit darin, daß auf der einen Seite die gebräuchliche physiologische Kochsalzlösung bei wirklicher Verblutung das Leben nicht zu retten vermag, daß auf der anderen Seite aber die Transfusion des allein in Betracht kommenden menschlichen Blutes schwer durchzuführen und unter Umständen ein lebensgefährlicher Eingriff ist.

Zuerst hat K. die physiologische Kochsalzlösung durch Flüssigkeiten zu ersetzen versucht, welche in ihrem Salzgehalt demjenigen des Blutserums genau entsprachen. So wurde an Kaninchen mit der von den Physiologen viel verwandten Ringerschen bzw. Locke'schen Flüssigkeit experimentiert, doch zeigte sich dieselbe der Kochsalzlösung nicht überlegen. Dann hat K. das Adrenalin für die Frage nutzbar zu machen versucht, von der Annahme ausgehend, daß die blutdrucksteigernde Wirkung der Nebennierenpräparate eine Art Autotransfusion zur Folge haben müsse. Die Versuche verliefen jedoch ohne sicheres Resultat, auch schien das Mittel wegen seines zuerst reizenden, dann aber lähmenden Einflusses auf das Herz wenig empfehlenswert für die Verwendung beim Menschen, obwohl es sich als Herzreizmittel zweimal auffallend wirksam erwies, als es bei schwerster, vom Tode nicht zu unterscheidender Chloroformsynkope in das Herz und die Jugularis des Tieres injiziert wurde.

Angeregt durch die Arbeiten der Physiologen Locke und Kuliabko hat K. schließlich den Sauerstoff für den Blutersatz auch nach Hämorrhagien verwertet. Dieser Versuch erschien deswegen in hohem Maße gerechtfertigt, weil bei Infusion von Salzlösungen die Tiere daran zugrunde gehen, daß trotz Zirkulierens der restie-

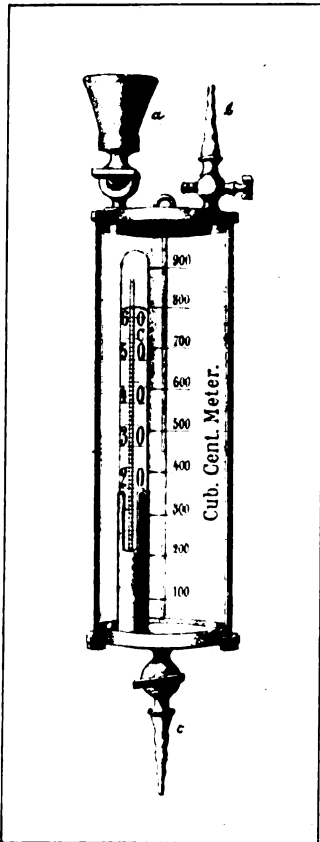
renden Blutmenge den Zentren auf die Dauer nicht genügend O zugeführt wird.

Zuerst wurde, um eine sichere Grundlage zu schaffen, durch eine größere Serie von Tierexperimenten in Übereinstimmung mit Maydl, Feis u. a. festgestellt, daß auch die widerstandsfähigsten Kaninchen bei Kochsalzinfusion einen Blutverlust von mehr als 3% des Körpergewichts nicht dauernd überstehen. Dann wurde an so entbluteten Kaninchen ein Versuch zunächst mit Sauerstoff-Inhalation gemacht. Da die Verwendung von Masken gewisse Nachteile ergab, ließ K. einen voluminösen Apparat anfertigen, bestehend aus einem gasdichten, 500 Liter Wasser aufnehmenden Bassin, auf dessen durchlochte Deckplatte eine geräumige Glasglocke luftdicht aufgesetzt wurde. Unter diese Glocke kam das aus der Carotis entblutete Tier, nachdem ihm zur vorläufigen Wiederbelebung ein der entzogenen Blutmenge genau entsprechendes Quantum Kochsalzlösung in die Jugularis infundiert war. Dann wurde von oben her Sauerstoff in die Glasglocke eingeleitet, so lange, bis sämtliche 500 Liter Wasser aus dem Bassin verdrängt waren. Dadurch wurde erreicht, daß das Tier nun wirklich in einer reinen O-Atmosphäre atmete; denn die atmosphärische Luft in der Glasglocke und die Expirationsluft des Tieres konnten gegenüber der sehr großen Menge Sauerstoffs im Apparat vernachlässigt werden. Wurde nun die Abkühlung des entbluteten Tieres durch Thermophorkompressen und Watteinwicklung sorgfältig verhütet und der Aufenthalt in der O-Atmosphäre bis auf mindestens 3 Stunden ausgedehnt, so gelang es, Tiere zu retten und dauernd am Leben zu erhalten, denen bis zu 3,5% des Körpergewichts, also erheblich mehr als die sonst trotz Kochsalzinfusion sicher tödliche Blutmenge entzogen waren. Damit ist erwiesen, daß es bei Tieren durch einfachen Flüssigkeitsersatz des entzogenen Blutes, verbunden mit anhaltender Zufuhr reinen Sauerstoffs durch die Luftwege bei reichlicher Erwärmung möglich ist, den kritischen Zeitpunkt nach der Verblutung zu überwinden und das Leben solange hinzuhalten, bis die zur dauernden Rettung notwendige Blutregeneration stattgefunden hat. Besonders wirksam für diesen Zweck scheint das Atmen in einem unter erhöhtem Druck stehenden Sauerstoff zu sein, doch ist K. bei Versuchen in dieser Richtung die Überwindung der erheblichen technischen Schwierigkeiten noch nicht vollständig gelungen.

Das Rationellste ist natürlich die direkte Einführung des Sauerstoffs ins Blut; die Schwierigkeit besteht nur darin, sie gefahrlos zu gestalten. Die Einleitung des Gases in die Vene nach Gärtner erscheint beim Menschen bedenklich und kommt in dringlichen Fällen schon deswegen nicht in Betracht, weil zur Vermeidung von Embolien das Gas nur äußerst langsam eingeleitet werden darf. Wohl aber ist in Verblutungsfällen, wo Eile not tut, ein Vorteil von der Sauerstoffzufuhr ins Blut dann zu erwarten, wenn sie mit

der Kochsalzinfusion kombiniert wird, also wenn man die Infusionsflüssigkeit mit Sauerstoff sättigt.

Um dies unter aseptischen Kautelen zu ermöglichen, hat K. einen Apparat in Irrigatorform anfertigen lassen, der auch gewöhnliche Infusionen aseptisch auszuführen gestattet<sup>1</sup>. Der Apparat (vgl. Figur) besteht aus einem mit wenig Metallteilen armierten, 1 Liter fassenden Zylinder aus Jenenser Glas; er ist leicht zu reinigen und kann zum Zweck schleunigster Sterilisierung in kochendes Wasser gelegt und beliebig lange gekocht werden, ohne zu springen. Temperatur und Wasserstand sind ohne weiteres abzulesen. Durch eine weite, verschließbare Trichteröffnung (a) wird der Apparat in einer halben Minute mit Kochsalzlösung gefüllt; mittels sterilisierten Schlauches läßt man dann durch den oberen Hahn (b) ganz langsam Sauerstoff aus der Bombe einströmen, bis durch den unteren Hahn (c) 100 ccm Flüssigkeit ausgeflossen sind, schließt die Hähne und schüttelt besonders in der Längsrichtung des Apparates kräftig durch. In 1½ bis 2 Minuten ist die Flüssigkeit vollständig mit Sauerstoff gesättigt; sie wird mittels sterilisierten, am unteren Hahn (c) befestigten Schlauches bei mehr oder weniger hoch gehängtem Irrigator und geöffnetem Hahn (b) infundiert. Auf diese Weise gelingt es, in 1 Liter physiologischer Kochsalzlösung bei Körpertemperatur und Atmosphärendruck 20 ccm reinen Sauerstoffs ins Blut zu bringen. Ein Freiwerden des Gases im Kreislauf ist ausgeschlossen, da der Sauerstoff von der Flüssigkeit



einfach absorbiert wird. Für die Verwendung kommt nur die intravenöse Infusion in Betracht, da bei subkutaner Einverleibung der Sauerstoff sofort von dem umgebenden Gewebe gebunden wird.

Von der Wirksamkeit der auf solche Weise eingebrachten O-Menge kann man sich jederzeit am überlebenden Herzen überzeugen: das von der Durchspülung mit gewöhnlicher Salzlösung ermüdete Organ wird sofort wieder tätig, sobald man O-gesättigte Lösung zuführt.

<sup>1</sup> Erhältlich bei E. Bühler in Tübingen.



Klinisch ist die Verwendung einer solchen insofern vielleicht von einiger Bedeutung, als sie Sauerstoff-Infusionstherapie in sich vereinigt. Diese Kombination kann bei der Behandlung von Blutkrankungen von Nutzen sein, sie ist auch chirurgisch zu verwerten z. B. bei Blutungen und bei der Vorbereitung heruntergekommener Individuen für Laparotomien nach Kümmell'scher Vorschrift.

Auf Grund seiner Tierversuche empfiehlt K. nach schweren Blutverlusten beim Menschen anstatt der gewöhnlichen eine sauerstoffgesättigte Kochsalzlösung in die Vene einzuspritzen und bei reichlicher Erwärmung des Körpers die Wirkung dieser Infusion durch stundenlang fortgesetzte Einatmung von Sauerstoff zu unterstützen.

(Selbstbericht.)

### 9) G. Gaertner (Wien). Über einen neuen Apparat zur optischen Pulskontrolle in der Narkose.

Ich habe in dieser Zeitschrift (Nr. 9, 1903) die Beweggründe angeführt, welche mich zur Konstruktion des »Pulscontrollers« veranlaßt haben. Sie seien hier nur mit einigen Worten rekapituliert.

1) Synkope ist die häufigste Ursache des Todes in der Chloroformnarkose.

2) Kontinuierliche Pulskontrolle wird allgemein gefordert.

3) In der Praxis wird sie aber nicht durchgeführt. Wenn der Narkotiseur selbst den Puls überwachen soll, dann tut er das nur ab und zu, stichprobenweise, weil das Pulsfühlen nicht gleichzeitig mit anderen Verrichtungen, die ihm obliegen, durchgeführt werden kann. Auch wenn ein eigener Pulswächter bestellt ist, wird der sub 2 gestellten Bedingung nicht entsprochen, weil das Tastgefühl immer viel zu früh erlahmt und das Urteil über die Qualitäten des Pulses unzuverlässig wird.

Mit Hilfe meines Apparates wird die Überwachung der Zirkulation dem nicht ermüdenden, bei allen Menschen zuverlässigen Gesichtssinn übertragen.

Der Pulscontroller besteht:

1) Aus einer rinnenförmig gehöhlten Grundplatte;

2) zwei Metallsäulen, die fast ihrer ganzen Länge nach mit einem Schraubengewinde versehen sind. Ihre unteren Enden sind in der Grundplatte befestigt;

3) einer elliptisch gebogenen, 15 mm breiten Spange, die mit einer 5 cm langen, 1 cm breiten, flachen Stahlfeder verbunden ist;

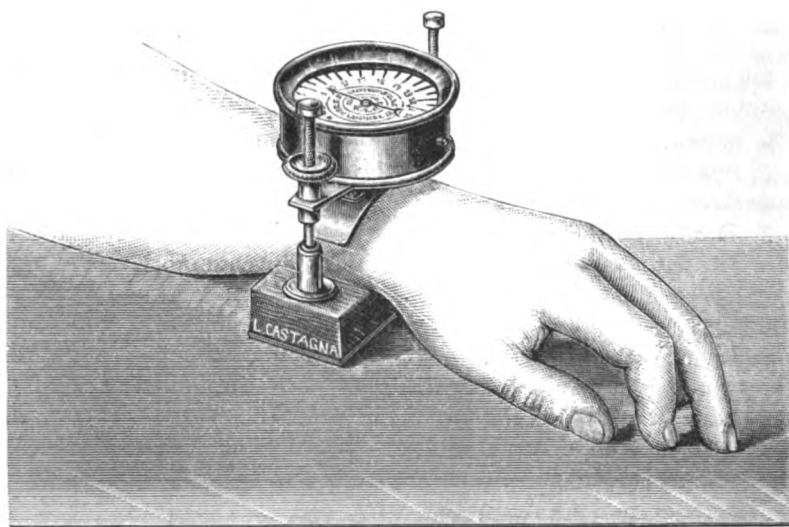
4) dem in einer Dose untergebrachten, eine ca. 600fache Vergrößerung vermittelnden Hebelmechanismus. Der Boden der Dose trägt zwei flügelartige Metallplatten, an welche kurze Rohrstützen gelötet sind. Die Rohrstützen gleiten über die sub 2 beschriebenen Säulen.

An ihrer oberen Fläche trägt die Dose unter Glas ein Zifferblatt. Auf einer das Zentrum des Zifferblattes durchbohrenden Achse

sitzt ein Zeiger, dessen Ende die Bewegungen der elliptischen Spange und der mit ihr verbundenen Feder in ca. 600facher Vergrößerung wiedergibt.

Zwei Schraubenmuttern gestatten, den oberen Teil des Apparates (Büchse, Feder, Spange) gegen den unteren beliebig stark niederzupressen.

Der Apparat wird in der Regel am Vorderarm angelegt. Der Arm kann in pronierter oder in supinierter Stellung liegen. Man wählt die Lage, welche unter den gegebenen Umständen als die natürlichere, die weniger gezwungene erscheint. Er kann an jedem Querschnitt des Vorderarms zwischen Ellbogen und Handgelenk befestigt werden. Je nach der Dicke des Armes wählt man die richtige Stelle.



Die zu arnierende Oberextremität wird gewöhnlich auf ein neben dem Operationsbett stehendes kleines Tischchen so gelagert, daß sie bequem mit der ganzen Fläche aufliegt, und daß die Blutzirkulation in derselben nicht gestört ist.

Nachdem der Arm in den Apparat (der sich wie ein Charnier öffnen läßt) eingebracht wurde, werden die beiden Schraubenmuttern niedergeschraubt und möglichst gleichmäßig angezogen. Man achtet dabei auf den Zeiger des Apparates. Sobald der Druck der Feder eine gewisse Größe erreicht hat, setzt sich der Zeiger in Bewegung und beginnt pulsatorische Schwingungen auszuführen.

Die Größe der Pulse am Apparat schwankt zwischen einem Viertelkreis und ganz kleinen Zitterbewegungen des Zeigers. Der Pulscontroller zeigt noch Pulse an, die man mit dem Tastgefühl nicht mehr wahrnehmen kann.

Die Größe des Ausschlages ist ein Maß für die Größe des Pulses.

An der Art der Zeigerbewegung sieht man auch deutlich, ob der Puls ein »celer« oder ein »tardus« ist. Jede Unregelmäßigkeit im Herzrhythmus macht sich bemerkbar.

Reflektorische Beeinflussung der Herzaktion, meist in dem Sinne einer Pulsbeschleunigung, wird durch alle Operationsakte, bei denen sensible Nerven gereizt werden (Hautschnitt, Gefäßunterbindungen usw.) ausgelöst, wenn die Narkose nicht sehr tief ist. Unter diesen Umständen sieht man überhaupt einen häufigen Wechsel in der Größe und in der Frequenz der Pulse, während bei tiefer Narkose der Zeiger seine meist sehr ausgiebigen Schwingungen mit großer Regelmäßigkeit ausführt.

Bei aufmerksamer Beobachtung des Apparates kann man das Nachlassen der Narkose an diesen Veränderungen zuerst erkennen.

Er läßt sich ausnahmslos in wenigen Sekunden in Funktion setzen und beansprucht nach Ablauf der ersten paar Minuten, während welcher kleine Korrekturen mit Hilfe der Schrauben notwendig sind, keine weitere Bedienung. Der Apparat wurde bis jetzt an vier Wiener Instituten in mehr als 200 Narkosen erprobt.

Eine ausführlichere Publikation erschien in der Münchener med. Wochenschrift 1903 Nr. 24. Die Herstellung des Apparates hat Herr L. Castagna, Mechaniker des physiol. Instituts in Wien, übernommen.

(Selbstbericht.)

## 10) Braun (Leipzig). Über Leitungsanästhesie.

Lösungen von Kokain und einigen seiner Ersatzmittel können durch perineurale oder endoneurale Injektion zur Leitungsunterbrechung peripherer Nervenstämmen gebraucht werden. Die endoneurale Injektion (Matas, Crile, Cushing) bewirkt eine fast sofortige Leitungsunterbrechung, ist aber in der Regel nur möglich, wenn die Nervenstämmen zuvor, was unter Infiltrationsanästhesie geschehen kann, freigelegt werden. Die Freilegung der großen Nervenstämmen an der Wurzel der Extremitäten bedeutet allerdings eine nicht unerhebliche Komplikation der beabsichtigten Operation; Cushing's Vorgehen aber bei Leistenbruchoperationen (Freilegung und Anästhesierung des N. spermaticus externus und N. ileo-inguinalis) ist von prinzipieller Bedeutung und kann bei verschiedenen Operationen Verwendung finden; z. B. können ausgedehnte Varicocexzisionen am Unterschenkel nach Freilegung und Unterbrechung des N. saphenus major, Operationen an der Vorderseite des Halses nach Freilegung und Unterbrechung der Cervicalnerven am hinteren Rande des Sterno-cleido-mastoideus schmerzlos ausgeführt werden. Die perineurale Injektion von Kokainlösungen, welche nach Ablauf einer gewissen Zeit ebenfalls die Nervenstämmen leitungsunfähig macht, wurde von Oberst und Krogius zur Anästhesierung der Finger gebraucht. Zur Anästhesierung der größeren Nervenstämmen durch perineurale Injektion mußten bisher stark wirkende (konzentrierte) Lö-

sungen der örtlich anästhesierenden Mittel benutzt, oder ihre örtliche Wirkung mußte durch eine für die Kranken oft sehr schmerzhaft Abschnürung der Extremitäten gesteigert werden. B. hat kürzlich (Referat im Zentralblatt für Chirurgie 1903 No. 14) auf die Bedeutung des Adrenalins für die Lokalanästhesie hingewiesen. Ein Adrenalinzusatz zu Kokain- oder Eucaïnlösungen steigert deren örtliche Wirksamkeit so, daß sie eine sichere Leitungsunterbrechung einer Anzahl von Nervenstämmen ermöglichen, ohne daß an den Extremitäten eine Abschnürung oder Freilegung der Nervenstämmen nötig wäre. Votr. schildert nun an der Hand von Zeichnungen, die durch Versuche an gesunden Personen gewonnen wurden, das durch zahlreiche Operationen erprobte Vorgehen bei der Anästhesierung einzelner Nervenstämmen. In Betracht kommen — außer Fingern und Zehen, Hand und Fuß — sämtliche Nervenstämmen im unteren Drittel des Vorderarmes und Unterschenkels, der N. ulnaris am Ellbogen, die langen, subkutan gelegenen Hautnerven in der Ellbogengegend, der N. peroneus und tibialis in der Kniekehle, der N. saphenus major, die Nn. clunium superiores, die Nn. supraclaviculares. Am Hals kommen ferner in Betracht der N. cervicalis superficialis, N. auricularis magnus und die Nn. laryngei superiores, deren beiderseitige Anästhesierung eine ausgezeichnete, langdauernde totale Anästhesie des ganzen Kehlkopfes ergibt, endlich am Kopf der N. supra- und infraorbitalis und die langen Hautnerven des behaarten Kopfes, während die oft empfohlene Anästhesierung des N. inframaxillaris dem Votr. sehr unsicher zu sein scheint. Bei gemischten Nerven werden nicht nur die sensiblen, sondern auch die motorischen Bahnen, an den Extremitäten oft auch die Vasomotoren gelähmt, so daß eine gewisse Hyperämie des anästhetischen Gebiets eintritt. Zur Ausführung des Verfahrens ist genaueste Kenntnis der Lage der Nervenstämmen und ihrer Innervationsgebiete erforderlich.

Die Anästhesierung der großen subfascial gelegenen Nervenstämmen hat Votr. mit 1%iger Kokainlösung ausgeführt, der auf den Kubikzentimeter 1—2 Tropfen der käuflichen Adrenalinlösung von 1 : 1000 zugefügt sind. Mehr als 2—3 cg Kokain hat Votr. nie gebraucht. Zur Anästhesierung der subkutan gelegenen Nervenstämmen scheint ihm eine  $\frac{1}{2}$ %ige Eucaïnlösung mit Zusatz von 1—2 Tropfen der Adrenalinlösung zu 10 ccm am meisten geeignet. Mit derselben kann das Unterhautzellgewebe reichlich (20—30 ccm) infiltriert werden. Die Dosierung des Adrenalins wurde gegenüber der ersten Mitteilung des Votr. eingeschränkt auf 5 Tropfen der Lösung von 1 : 1000 pro dosi, weil diese kleineren Mengen vollständig für den beabsichtigten Zweck ausreichen. Nebenwirkungen von seiten des Adrenalins hat Votr. in ganz vereinzelt Fällen bei größeren Dosen (8—10 Tropfen) in Form eines sehr rasch vorübergehenden Herzklopfens beobachtet. Unzulässig ist die Injektion auch noch so kleiner Mengen der unverdünnten Adrenalinlösung. Bis zur Leitungsunterbrechung vergehen nach der Injektion manchmal

bis zu 30 Minuten. Nur der N. ulnaris am Ellbogen und der N. peronaeus in der Kniekehle erlauben häufig auch ohne vorherige Freilegung eine endoneurale Injektion mit sofortiger Leitungsunterbrechung. Wenn an den Extremitäten die Abschnürung nötig erscheint, so ist sie unmittelbar vor Beginn der Operation, nicht wie bisher unmittelbar vor oder nach der Injektion anzubringen. Die Dauer der Kokain- oder Eucaïn-Adrenalinanästhesie beträgt 2—5 Stunden. (Selbstbericht.)

#### Diskussion.

Enderlen (Marburg) sah nach Injektion von 6 ccm 1%iger Kokainlösung und 6 Tropfen Adrenalin bei einer anämischen Person den Tod eintreten. An sich selbst vermißte er danach die anästhesierende Wirkung.

Jaffé (Hamburg).

Perthes (Leipzig) hat im Gegensatz zu Enderlen bei zahlreichen praktischen Anwendungen der Adrenalin-Kokainanästhesie keine schädlichen Nebenwirkungen beobachtet. Die Anästhesie war nicht nur bei zahlreichen Operationen an Fingern und Zehen, sowie Zahnextraktionen, sondern auch in einem Falle von Sehnenplastik in der Hohlhand nach Leitungsunterbrechung des Ulnaris am Ellbogen und des Medianus oberhalb des Handgelenks eine vollkommene. (Selbstbericht.)

#### 11) **Kraske** (Freiburg i. B.) Über Beckenhochlagerung und ihre Gefahren.

Die Trendelenburg'sche Beckenhochlagerung, deren große Vorzüge auch vom Vortr. geschätzt und anerkannt werden, bringt unter Umständen Gefahren mit sich. In zwei Fällen, in denen wegen eines großen Blasensteins und wegen multipler Papillome der Blase der hohe Blasenschnitt in Beckenhochlagerung ausgeführt werden mußte, sah K. unmittelbar nach der Operation eine Steigerung der schon vorher bestehenden, auf myokarditischen Veränderungen beruhenden Störungen der Herztätigkeit, die beide Male zum Tode führte. Chloroform war bei keinem der beiden Kranken angewendet worden, der Blutverlust bei der Operation in beiden Fällen minimal. K. glaubt annehmen zu müssen, daß hier die Beckenhochlagerung und der hohe hydrostatische Druck, unter den das Herz durch die Erhebung der unteren Körperhälfte und die rasche Zufuhr des Blutes aus dem Gebiete der Vena cava inferior kam, zu einer akuten, irreparablen Dilatation der degenerierten und widerstandsunfähigen Herzwandungen geführt hat. — Weiter teilt K. zwei Fälle mit, in denen unmittelbar nach dem in Beckenhochlagerung ausgeführten hohen Steinschnitt Darmverschluß beobachtet wurde. In dem einen Falle, der einen sehr korpulenten 63jährigen Herrn betraf, löste sich nach vier Tagen, ehe die ernstlich in Erwägung gezogene Laparotomie gemacht wurde, der Ver-

schluß plötzlich spontan, und der Kranke wurde gesund; wahrscheinlich hatte es sich um einen Volvulus an der Flexur gehandelt. Bei dem anderen Kranken, einem ebenfalls fettleibigen 58jährigen Manne, aber wurden die Erscheinungen der Okklusion zusehends stärker, es trat auch Blutbrechen auf, und am fünften Tage wurde die Laparotomie gemacht. Dabei zeigte sich das Querkolon um seine Längsachse gedreht durch das vor dem Kolon in den subhepatischen Raum gesunkene und hier zusammengeballte und festgehaltene Netz. Durch das Hervorziehen und Entfalten des Netzes wurde das Querkolon re-torquiert und für den im Colon ascendens gestauten Darminhalt sofort durchgängig. Der Kranke starb trotzdem bald nach der Operation. Bei der Sektion zeigten sich im Magen zahlreiche Hämorrhagien und Erosionen, die als die Quelle der intra vitam beobachteten Magenblutungen angesehen werden mußten. K. hält es für zweifellos, daß diese Hämorrhagien die Folge des durch den verlagerten Netzklumpen auf die Pfortader ausgeübten Druckes und der dadurch hervorgerufenen Stauung im Gebiete der V. gastrica waren, und wirft die Frage auf, ob nicht in einem Teil der Fälle von Magenblutungen nach Bauchoperationen, über die namentlich von v. Eiselsberg berichtet worden ist, die Hämatemesis auf die Stauung in den Magenvenen zu beziehen ist, die durch den Druck der Baueingeweide auf die Pfortader bei Beckenhochlagerung doch sicherlich herbeigeführt werden muß.

K. ist nach seinen Erfahrungen der Ansicht, daß die Beckenhochlagerung bei schweren Erkrankungen des Herzens und namentlich des Herzfleisches nicht angewendet werden sollte. Auch bei Operationen an korpulenten Menschen, bei denen ein starker Fettreichtum des Netzes, des Mesenteriums und der Appendices epiploicae angenommen werden muß, soll die Beckenhochlagerung mit großer Vorsicht, und jedenfalls keinen Augenblick länger angewendet werden, als es der Zweck unbedingt erfordert. (Selbstbericht.)

#### Diskussion.

Trendelenburg (Leipzig) bezweifelt die Richtigkeit der Erklärung Kraske's für seinen Fall, daß Herzlähmung die Ursache gewesen. Ileus hat T. nach Beckenhochlagerung nie gesehen, hält dies aber für möglich. Bei Fettleibigen ist die Lagerung von keinem großen Wert. Magenblutungen können event. von Beckenhochlagerung herrühren, wie T. kürzlich auch nach Laparotomie beobachtete. Von Embolien, wie v. Eiselsberg meinte, kommen sie sicher nicht vor. Fettleibige soll man lieber überhaupt nicht in Beckenhochlagerung operieren. T. empfiehlt einen Operationstisch, der rasch aus der hohen in die horizontale Lage gebracht werden kann und warnt vor zu langem Gebrauch der Beckenhochlage.

v. Eiselsberg (Wien) sah 4 Tage nach der Operation eines Fettleibigen in Beckenhochlagerung Apoplexie auftreten. Auch er

bringt die Operierten möglichst rasch wieder in horizontale Lage. Von seinen Operierten, die Magenblutungen bekamen, war nur einer in Hochlagerung operiert.

König (Berlin) betont, daß bei Abszessen im Bauch (Paratyphlitis usw.) man immer in der Lage sein müsse, die Kranken rasch aus der hohen in die horizontale Lage zu bringen, da sonst Gefahr bestände, daß der Abszeßeiter in die freie Bauchhöhle fließe. Ein Abszeß sei eigentlich eine Kontraindikation gegen Beckenhochlagerung; jedenfalls eröffnet K. dieselbe niemals in derselben.

Lauenstein (Hamburg) benutzt einen Operationstisch, der Trendelenburg's Forderungen erfüllt. L. narkotisiert in horizontaler, operiert in hoher und beendet die Operation in horizontaler Lage. Das Netz entfaltet er stets in horizontaler Lage vor Schluß der Bauchhöhle. Peroneuslähmungen sah L. nie, wohl daher, weil er eine besondere Schulterstütze benutzt. Nach Exstirpation eines Myoms sah L. Ileus des S romanum mit tödlichem Ausgang, glaubt aber nicht infolge der Beckenhochlagerung; solche Ausgänge kommen auch bei horizontaler Lage vor.

Trendelenburg (Leipzig) fürchtet bei Beckenhochlagerung nur Erbrechen bei vollem Magen, wodurch eine Schluckpneumonie entstehen kann. Bei Brechbewegungen solle man daher sofort erhöhte Lage des Kopfes vornehmen lassen.

Heidenhain (Worms) sah nach Totalexstirpation des Uterus (Karzinom) in Beckenhochlagerung einen Dünndarmileus auftreten. Er legt den Kopf nie ganz tief, sondern auf einem verstellbaren Brett fast horizontal, wodurch Stauungen vermieden werden.

Rotter (Berlin) stimmt Heidenhain zu. Auch er sah einmal Apoplexie nach Beckenhochlagerung und lagert seitdem den Kopf höher. Einen Fall von Duodenalblutung nach Mastdarmoperation sah R. übrigens auch ohne Beckenhochlagerung vorkommen.

Jaffé (Hamburg).

Goepel (Leipzig) empfiehlt einen Operationstisch, welcher nicht bloß gestattet, die verschiedenen Operationslagen bequem herbeizuführen, sondern es auch ermöglicht, während der Operation, ohne Gefährdung der Asepsis, den Kranken aus einer Operationslage in die andere überzuführen. So ist die Verwendung der steilen Beckenhochlage nur gefahrlos, wenn sie auf bestimmte Zeitabschnitte der Operation beschränkt wird und deshalb leicht wieder in Planlage übergeführt werden kann. Ein brauchbarer Operationstisch muß ferner gestatten, den Kranken aus Planlage oder Beckenhochlage in Steinschnittlage überzuführen, um eine auf abdominalem Wege begonnene Operation in Steinschnittlage vollenden zu können und umgekehrt, ein Verfahren, welches für Beckenoperationen, speziell der malignen Geschwülste des Uterus und Rektums, immer mehr an Verbreitung gewinnt. Dieses Erfordernis ist erreicht durch eine

Vorrichtung, welche es ermöglicht, gleichzeitig durch eine einfache Kurbeldrehung die beiden Beinhalter mit den unteren Extremitäten zu heben und zu senken, ohne den Kranken selbst berühren zu müssen. Votr. verweist auf den ausgestellten, von Wilhelm Chemnitz, Leipzig, verfertigten Operationstisch. (Selbstbericht.)

Kümmell (Hamburg) sah niemals Nachteile von der Beckenhochlagerung. Auf die Lage kommt es dabei wohl weniger an; K. legt seine Kranken ganz schräg und steil. Daß Ileus infolge der Lage entstehen soll, glaubt K. nicht. Derselbe entsteht auch ohne dieselbe nach vielen Laparotomien.

Dührssen (Berlin) sah ebenfalls letale Apoplexie bei einer Fettleibigen, die man daher besser nicht in Beckenhochlagerung operiert.

Sprengel (Braunschweig) will auch bei Abszessen die Beckenhochlagerung nicht missen. Vor Ileus u. ä. könne man sich durch prophylaktische Magenausspülungen schützen. Jaffé (Hamburg).

## 12) Höpfner (Berlin). Gefäßtransplantation und Replantation amputierter Extremitäten.

Votr. beobachtete bei Gelegenheit einer Nachprüfung der Payr'schen zirkulären Gefäßnahtversuche mittels Magnesiumprothesen, daß er, entgegen der Ansicht verschiedener Autoren, ohne Schaden weite Strecken der Arterien von dem lockeren adventitiellen Gewebe entblößen konnte.

Um die Frage zu entscheiden, ob es möglich sei, vollständig aus dem Körper entnommene Gefäßstücke unter Erhaltung ihrer Funktion wieder zur Einheilung zu bringen, stellte er drei Versuchsreihen an.

1) Entnahme von Arterienstücken, die in dasselbe Gefäß in umgekehrter Richtung wieder eingepflanzt wurden resp. in den Gefäßdefekt einer anderen Arterie desselben oder eines zweiten Tieres eingefügt wurden.

2) Ersatz eines Arteriendefekts durch Venen desselben Tieres.

3) Ersatz von Arteriendefekten durch Schlagadern von Tieren anderer Spezies.

Die Wiedereinfügung der entnommenen Gefäßstücke geschah nach der vom Votr. durch Angabe mehrerer Instrumente handlicher gemachten Payr'schen Methode (Instrumente und Methode werden demonstriert).

Die Erfolge in der ersten Versuchsreihe waren tadellose. Nach 39—91 Tagen pulsierten die Implantationen sowohl beim Austausch von Arterien an demselben wie bei verschiedenen Hunden vorzüglich. Die Wand von den transplantierten Stücken war zwar stark verdickt, jedoch war das Lumen von normaler Weite, die Intima



überall glatt, die Stufen an den Vereinigungsstellen weit ausgeglichen und nirgends Thromben oder ihre Organisationsprodukte vorhanden. (Demonstration von Präparaten.)

Demgegenüber stehen negative Erfolge in der zweiten und dritten Versuchsreihe.

Trotz mannigfaltiger Modifikationen bei der Versuchsanordnung gelang es nicht, länger als höchstens 8—10 Tage die Zirkulation in der Implantation zu erhalten.

Noch schneller fand die Thrombose bei Gefäßüberpflanzung von einer Tierspezies auf die andere statt. Hier war auch die rasche Resorption des Implantierten auffällig.

Der zweite Teil des Vortrags beschäftigte sich mit einer Anzahl von Experimenten, die, ausgehend von der Möglichkeit einer zirkulären Gefäßvereinigung, in der Wiederanpflanzung amputierter Extremitäten bestanden. Ausgehend von der Erwägung, daß bei allen bisher ausgeführten Transplantationen nur dann eine Anheilung eintrat, wenn das betreffende Gewebstück bis zur eintretenden Vaskularisation durch plasmatische Zirkulation ernährt würde, und daß die Vaskularisation das primäre Erhaltende, die Innervation das Sekundäre sei, machte Votr. Versuche mit der Wiedervereinigung größerer Körperteile.

In der Meinung, daß die bei Unterbrechung der Innervation schnell entartenden parenchymatösen Organe sich für diese Versuche nicht eigneten, wählte er ein Hinterbein vom Hunde. Dasselbe wurde amputiert und darauf Knochen, Muskel, Hauptgefäße, Hauptnerven und Haut wieder vereinigt.

Im ersten Versuch trat im Laufe der ersten 24 Stunden Thrombose der Gefäße mit folgender Gangrän des Beines und Phlegmone des Stumpfes ein.

Im zweiten Falle gelang es, elf Tage lang das Bein zu erhalten. Als der Hund am elften Tage des leichteren Gipsverbandwechsels wegen chloroformiert wurde, ging er in der Narkose ein. Die Obduktion ergab eine primäre Verheilung der Hautwunde zu  $\frac{2}{3}$  des Beinumfangs. An der inneren Seite war die Haut klaffend auseinandergewichen, jedoch war der Grund dieser Wunde sowohl am amputierten Bein wie am Stumpf von frischroten Granulationen gebildet. Muskeln und Gefäße waren bereits fest vereinigt, nur der relativ weit vom Periost entblößte Knochen zeigte wenig Neigung zur Gewebsbildung.

In einem weiteren Falle trat am fünften Tage eine Phlegmone auf, der am sechsten Thrombose der Gefäße folgte.

Brachten diese Versuche auch nicht einen so vollständigen Erfolg wie wünschenswert wäre, so sei doch aus ihnen zu erkennen, daß eine Wiederanheilung der abgesetzten Extremität möglich sei.

(Selbstbericht.)

### Diskussion.

Payr (Graz) spricht seine Befriedigung aus, daß sich seine Methode der Gefäßnaht in den vorgetragenen Fällen so gut bewährt habe. Verbesserungen der Technik, wie sie Votr. erwähnte, könne er nur begrüßen. Er habe nicht geglaubt, daß es gelingen würde, Gefäßtransplantationen auszuführen.

Auch er glaubt an die Möglichkeit einer Wiederanheilung größerer Körperteile auf dem Wege der Gefäßnaht, jedoch kann er sich nicht der Meinung von Ullmann (Wien) anschließen, daß eine Niere durch die Niere eines anderen Tieres nach Gefäßvereinigung ersetzt werden könne.

Höpfner (Berlin).

Payr (Graz) hat einmal ein 5 cm langes Stück der Vena femoralis reseziert und die Enden vernäht. Es trat Heilung ein, die anatomisch festgestellt werden konnte, da Pat. an einem (Karzinom-) Rezidiv zugrunde ging.

Jaffé (Hamburg).

13) **Perthes** (Leipzig). Über den Einfluß der Röntgenstrahlen auf epitheliale Gewebe, insbesondere auf das Karzinom.

P. hat das Verschwinden der gewöhnlichen Warzen unter dem Einflusse der Röntgenstrahlen beobachtet. Bei passend gewählter Strahlungsintensität bemerkt man etwa 10 Tage nach der Bestrahlung Abflachung und Verhärtung der Warze. 20 bis 25 Tage nach der Bestrahlung stößt sich eine verhornte Schuppe ab; die darunter gelegene Epidermis nimmt rasch normale Beschaffenheit an. Die an exzidierten Warzen etwa 10 Tage nach Bestrahlung wahrnehmbaren mikroskopischen Veränderungen entsprechen den Veränderungen normaler Haut nach Bestrahlung und betreffen ganz vorwiegend das Epithel.

Bei drei Fällen von Hautkarzinomen des Gesichts beobachtete P. nach Bestrahlung die Verwandlung des Ulcus rodens in eine granulierende Fläche und Vernarbung. Ein Fall von ausgedehntem nach Operation rezidiviertem Hautkarzinom ist geheilt, bei den beiden anderen noch behandelten wurde das Verschwinden des karzinösen Gewebes durch mikroskopische Untersuchung von Probeexzisionen in verschiedenen Stadien nachgewiesen. In sechs Fällen von Mammakarzinom mit Hautmetastasen wurde nach Bestrahlung rasche Verkleinerung und völliger Schwund der subkutanen metastastischen Knötchen beobachtet bei nur geringen Reaktionserscheinungen an der Haut selbst. Mikroskopisch erscheinen vom 10. Tage nach der Bestrahlung die Epithelzellen des Krebskörpers wie aufgequollen. ihre Kerne färben sich weniger distinkt. Die Zahl der Epithelzellen der Krebszapfen verringert sich, Bindegewebszellen und Leukocyten dringen in die Krebszapfen zwischen den degenerierten Epithelzellen ein. — An den in der Mamma selbst gelegenen Krebsgeschwülsten wurde zwar keine Heilung, wohl aber klinisch Verkleinerung der

Geschwülste und mikroskopisch Schwund des Karzinomgewebes beobachtet.

Ähnlich wie auf das Wachstum epithelialer Geschwülste wirken Röntgenstrahlen hemmend auf die Epithelregeneration. Die Epithelialisierung von Hautwunden erfolgte bei Wunden des Menschen und des Kaninchens in bestrahlten Gebieten bedeutend langsamer als in nicht bestrahlten — auch bei Verwendung geringer Strahlungsintensität, welche in der Haut nur geringe Rötung als Reaktion hervorrief.

Die Bestrahlungen wurden meistens in einer oder wenigen Sitzungen rasch hintereinander ausgeführt und dann der nach Ablauf des Latenzstadiums von 7 bis 14 Tagen auftretende Effekt abgewartet. Die Gesamtdauer der Bestrahlungen in dem einzelnen Falle betrug 30 bis 60 Minuten bei 10 cm Röhrenabstand, 2 Ampère Stromstärke, 50 cm Funkeninduktor, 1300 Unterbrechungen. Auch wurde zur Dosierung das Holzkecht'sche Chronoradiometer verwandt. Die Wirkung der Röntgenstrahlen entspricht der absorbierten Strahlendosis. Die leicht absorbierbaren Strahlen weicher Röhren haben daher eine stärkere Wirkung an der Oberfläche, die Wirkung der von harten Röhren ausgesandten Strahlen von größerer Durchdringungsfähigkeit ist gleichmäßiger über die verschiedenen Schichten verteilt und dringt in größere Tiefe. (Selbstbericht.)

#### Diskussion.

Lassar (Berlin) empfiehlt Bestrahlung mit mittelweichen Röhren, sehr vorsichtig angewendet, gegen die Dermatitis der Ärzte, besonders auch gegen das hartnäckige Handekzem. — L. demonstriert ferner einen mit Röntgenstrahlen geheilten Fall von Cancroid der Gesichtshaut.

Petersen (Heidelberg) betont, daß weder anatomisch noch klinisch ein Unterschied zwischen Ulcus rodens und Karzinom bestehe.

Kümmell (Hamburg) berichtet im Gegensatz zu Lassar über einen Fall, wo ein Karzinom durch langdauernden Einfluß von Röntgenstrahlen entstand. Er betraf einen Arbeiter, der in einer Glasbläserei beschäftigt war und viel mit Röntgenstrahlen zu tun hatte. Es entstand zuerst ein Geschwür der Hand, das später krebsigen Charakter annahm und zur Exartikulation der Schulter führte. Jaffé (Hamburg).

14) **Eckstein** (Berlin). Weitere Erfahrungen über Hartparaffinprothesen, speziell bei Hernien.

Die guten Erwartungen, die Votr. an das Hartparaffin als subkutane Prothese an Stelle des Gersuny'schen Vaseline knüpfte, haben sich in den zwei seit der ersten Anwendung verfloßenen Jahren vollauf bestätigt. Das schnelle Erstarren, der Mangel jeder

Resorption, die gute Formierbarkeit, das sichere Verbleiben am Orte der Injektion, die völlige Reizlosigkeit machen es dem Vaseline überlegen. Votr. referiert kurz mehr als 100 Fälle, die er teilweise an Pat., teilweise mit Hilfe von Photographien und Abgüssen erläutert. Außer den bisher schon bekannten, von Gersuny selbst inaugurierten Anwendungen weist Votr. vor allem auf die Erfolge bei Ausfüllung von Knochendefekten hin, bei denen die narbig adhärente Haut vorher subkutan völlig abgelöst werden muß, so z. B. bei ausgeheilten Stirnhöhlenempyemen, retroaurikulären Fisteln, gummösen Prozessen usw. Ferner hat Votr. die von Gersuny selbst zuerst, wenn auch mit geringem Erfolge, vorgenommenen Injektionen bei Hernien versucht. Es ergaben sich hierbei folgende Resultate: Die »subkutane Pelotte« kann völlige Heilung erzielen bei Nabelbrüchen und bei direkten Leistenbrüchen, sowie bei Bruchanlagen. Bei ausgebildeten indirekten Inguinalhernien liegen die Verhältnisse weniger günstig, weil hier die Hernie nicht wie bei den ersteren senkrecht auf die Pelotte aufprallt und zurückgeworfen wird, sondern sich tangential an ihr vorbeischiebt. Immerhin hat Votr. auch hier eine Reihe von wirklichen Heilungen bei kleinen Brüchen zu verzeichnen; in den meisten Fällen dagegen stellt die Paraffinpelotte nur eine allerdings sehr wirksame Palliativbehandlung dar, die häufig das Tragen eines Bruchbandes entbehrlich macht, jedenfalls aber die Wirkung desselben derartig unterstützt, daß z. B. Hernien, die mit dem Bruchband nicht oder nur unter großen Beschwerden zurückgehalten werden konnten, jetzt viel leichter und sicherer reponiert bleiben. Es scheint also die Bildung der Subkutanpelotte auch bei größeren Hernien gerechtfertigt, falls die Radikaloperation nicht angezeigt ist oder abgelehnt wird.

Bei zarten Säuglingen empfiehlt es sich, mit dem Schmelzpunkt des Paraffins von ca.  $58^{\circ}$  auf  $50^{\circ}$  herunterzugehen und stets Äthylchloridspray anzuwenden, um eine Hitzewirkung auszuschalten. Die Pelotte muß gut abgerundet sein, weil sonst, wie in einem Falle des Votr., Einklemmungserscheinungen zustande kommen können.

Ernste Nachteile, speziell Lungenembolien, sind bei Hartparaffin niemals beobachtet. Die vom Votr. angegebene Technik hat sich bei aller ihrer Einfachheit in weit über 500 Einzelinjektionen durchaus bewährt.

(Selbstbericht.)

### Diskussion.

Gersuny (Wien) meint, daß die Paraffininjektion bei Hernien zum Verschluß des Bruchringes auf die Fälle beschränkt werden solle, in welchen die Radikaloperation nicht ausführbar ist. Besonders glaubt er nicht, daß die Injektion von Hartparaffin bei den Nabelbrüchen der Kinder viel leiste. Die Ausführung der Methode der Hartparaffininjektion erfordert nach ihm eine größere Technik als die Injektion mit Weichparaffin. Die Gefahren der Embolie lassen sich bei der Anwendung des Weichparaffins vermeiden.

Eckstein (Berlin) bestreitet die Schwierigkeit der Injektion von Hartparaffin, wenn sie nach der von ihm angegebenen Methode ausgeführt wird. Herhold (Altona).

15) **Karg** (Zwickau i. S.). Totale Skalpierung, geheilt durch Thiersch'sche Hautverpflanzung.

Der Vortr. stellt ein jetzt 19jähriges Mädchen vor, dem am 9. September 1899 die gesamte Kopfhaut dadurch abgerissen worden war, daß die Verletzte an den offen getragenen Haaren von einer Transmission erfaßt und herumgeschleudert wurde. Die Abreißungslinie verlief an der Stirn unterhalb der Augenbrauen, so daß die Augenlider ihrer Halter beraubt waren und auf die Augäpfel herabhängten. Der Tränensack war auf der rechten Seite zerrissen, Tränen- und Nasenbeine entblößt. Von den Augen an umkreiste die Abreißung den Kopf in der Höhe der Schläfe. Die linke Ohrmuschel war bis auf einen Rest des Ohrläppchens mit abgerissen. Risse erstreckten sich in den Gehörgang, auch das Trommelfell war zerrissen. Am Hinterhaupt verlief die Abreißungslinie etwas unterhalb der Tuberositas ossis occipitis. Hier war ein kleiner Rest Haare stehen geblieben.

Durch sechs ausgedehnte Transplantationen, die nach der Methode von Thiersch, und zwar direkt auf die Granulationen vorgenommen wurden, gelang es, der Pat. eine neue, wenn auch etwas verdünnte und haarlose Kopfhaut wieder zu bilden. Die herabhängenden Augenlider sind durch die transplantierte Haut an normaler Stelle befestigt. Ihre Beweglichkeit ist in keiner Weise beeinträchtigt. Das Mädchen trägt eine Perücke. Ihr Gesundheitszustand ist günstig. Die verpflanzte Haut ist fest, auf der Unterlage verschieblich, nirgends wund. Das Tastgefühl ist in derselben beeinträchtigt geblieben. (Selbstbericht.)

16) **A. Stolz** (Straßburg). Über Echinokokken der Schädelknochen.

Bis jetzt sind nur vier Fälle von Echinokokken der Schädelknochen bekannt geworden. Dreimal hatte der Parasit seinen Sitz in den Hirnhöhlen, einmal an der Schädelbasis. Diesen Beobachtungen fügte S. eine weitere hinzu, einen Fall von Echinokokken hydatidosus der Knochen des Schädeldaches, welcher die Dura in weiter Ausdehnung vom Knochen abgelöst und nach unten gedrängt und die Schädelknochen selbst an mehrfachen Stellen durchbrochen hatte. Die größte, auf dem Scheitel befindliche Knochenlücke war 16 cm lang und bis 5 cm breit. Der Fall war ausgezeichnet durch seinen außerordentlich langsamen Verlauf. Im 11. Lebensjahre des Pat. traten die ersten Symptome auf — Hirndruckerscheinungen, Erblindung durch Sehnervenatrophie und abnormes Wachstum des Schädels. 14 Jahre später stellten sich Anfälle von epileptischen

Krämpfen ein. Nach weiteren 10 Jahren bildeten sich auf dem Schädel distinkte Tumoren und erst im 38. Lebensjahre des Pat., also 27 Jahre nach Beginn der Erkrankung, trat im Anschluß an ein unbedeutendes Trauma Vereiterung der Cysten ein, welche einen operativen Eingriff notwendig machte. Nach weiter Spaltung wurden die Cysten inner- und außerhalb des Schädels entleert und die große Höhle austamponiert. Nach anfänglich günstigem Verlaufe traten unter Fiebererscheinungen sich häufende epileptische Anfälle auf, und der Kranke starb gegen Ende der dritten Woche nach der Operation. Bei der Autopsie fand sich im Gehirn ein hochgradiger Hydrocephalus internus und eine nicht parasitäre Cyste im rechten Hirnlappen.

Die Gestalt des Kopfes vor der Operation und die Defekte der Schädelkalotte wurden durch Abbildungen demonstriert.

(Selbstbericht.)

### 17) Wilms (Leipzig). Hyperalgetische Zonen bei Kopfschüssen. Mit Demonstration von Photographien.

Bei vier Fällen von Kopfschüssen fanden sich am Hals und Hinterkopf stark schmerzhaft Gebiete, die nach ihrer Ausbreitung nicht peripheren Nervengebieten, sondern nur Zonen entsprechen konnten, wie sie von den Cervicalsegmenten versorgt werden. Die obere Grenze bei allen diesbezüglichen Beobachtungen stimmt mit der unteren Grenzlinie der vom dritten Trigeminusast versorgten Gebiete überein.

Die Erklärung für eine Reizung der sensiblen Nerven oder Nervenzentren ist bei zentralen intrakraniellen Läsionen schwierig.

Eine Aufklärung kann nur meiner Meinung nach durch die Auffassung der hyperalgetischen Zonen als Head'sche Zonen gegeben worden. Dafür, daß die Schmerzgebiete den Head'schen Zonen entsprechen, kann verwertet werden ihre Symmetrie auf beiden Körperseiten, noch mehr aber die Tatsache, daß nur das Schmerzgefühl, nicht der Tastsinn, Temperatursinn usw. alteriert ist.

Wenn es sich wirklich um Head'sche Zonen handelt, so ist das Zustandekommen der bei Head'schen Affektionen ja bekannten Sympathicusreizung meiner Meinung nach nur so zu deuten, daß die intrakraniell gelegenen Sympathicusbahnen, deren Hauptteil um den Sinus cavernosus und die Carotis sich gruppiert, getroffen sein muß und nun durch die Anastomosen, welche dieses Sympathicusgebiet mit dem II., III., IV. Cervicalsegment nach Passieren des obersten Halsganglions hat, der Reiz auf diese Cervicalsegmente fortgeleitet wird. Hier wirkt er auf Centralnerven, und durch Projektion auf die Haut empfindet der Pat. in den zu den Cervicalsegmenten gehörigen Hautzonen die Schmerzen.

Dafür daß diese Erklärung wohl die richtige ist, spricht, daß in einem Falle, der ad exitum kam, die Kugel am Sinus caver-

nosus saß. Bei zwei anderen Fällen fand sich die Kugel im unteren rechten Stirnlappen. Eine Läsion des Sympathicus ist hier unmöglich, wenn die Kugel, wie ich glaube, nach Anschlagen an den seitlichen Keilbeinkörper nach dem Stirnlappen zurückgeflogen ist.

Bei den geheilten Fällen war nach 8—10 Tagen die Schmerzempfindung vollständig, ohne Störungen zu hinterlassen, verschwunden.

(Selbstbericht.)

### Diskussion.

Brodnitz (Frankfurt) sah eine halbseitige Hyperalgesie nach einem Stirnschuß. Die Kugel ging durch den Sinus frontalis, dessen hintere Wand zerschmettert war. Die Hyperalgesie war nach 8 Tagen beseitigt.

Jaffé (Hamburg).

Dollinger (Budapest) fragt, ob an den Pat. nach der Verletzung Oculomotorius-, Trochlearis- oder Abducenslähmungen konstatiert worden? D. beobachtete bei Gelegenheit der subduralen Entfernung des Ganglion Gasseri, daß oft schon ein geringer Druck auf den Sinus cavernosus einige Wochen lang bestehende Lähmung in den genannten Nervengebieten zur Folge hat. Der sympathische Plexus caroticus internus, der in diesen Fällen durch den Anprall des Geschosses verletzt sein soll, liegt in dem Sinus cavernosus. Der Anprall des Geschosses an den Sinus cavernosus müßte folglich mit größter Wahrscheinlichkeit auch eine Lähmung der genannten Nerven zur Folge haben.

(Selbstbericht.)

Müller (Berlin) hat bereits im vorigen Jahre auf die Head-schen Zonen aufmerksam gemacht. Sie sind häufiger, als man glaubt. M. beobachtete die Erscheinung an sich selbst beim Herausnehmen von Nähten nach Aufmeißelung des Schläfenbeins wegen Mittelohreiterung. Das Phänomen ist nicht mit Wundschmerz zu verwechseln.

Jaffé (Hamburg).

### 18) Bunge (Königsberg). Über die Bedeutung traumatischer Schädeldefekte und deren Deckung.

Votr. berichtet über die Resultate der Nachuntersuchung von 22 während der letzten 7 Jahre zur Behandlung gekommenen Fällen von Schädelverletzungen. Diese Nachuntersuchung erschien notwendig mit Rücksicht auf die Mitteilungen von Kocher und Berzowski. Nach Mitteilung dieser Autoren sollen offene Schädeldefekte den Trägern derselben keinen Schaden bringen, während der Verschuß der Defekte, besonders dann, wenn beim Debridement intrakranielle Drucksteigerung festgestellt wurde, unzweckmäßig sein soll, da diesen Pat. die Gefahr der traumatischen Epilepsie drohen soll.

An der Königsberger Klinik sind bei einwandfreien Wundverhältnissen Schädeldefekte auch dann stets primär gedeckt worden, wenn intrakranielle Drucksteigerung vorhanden war.

Zur Nachuntersuchung kamen:

- 13 offene Schädeldefekte,
- 5 primär gedeckte Fälle,
- 3 sekundär gedeckte Fälle,
- 1 sekundär spontan verknöchertes Defekt.

Von den offenen Schädeldefekten hatten 4 traumatische Epilepsie, 3 erst kurze Zeit (bis 1½ Jahr) nach der Verletzung befindliche Kranke waren völlig frei von Beschwerden. Die übrigen 6 zeigten alle ausgesprochene Beschwerden in Form von Flimmern vor den Augen, Schwindelgefühl, Kopfschmerzen, Ohnmachtsanfällen. Sitz und Größe des Defektes war ebensowenig ausschlaggebend für die Beschwerden, wie eventuell überstandene Gehirnverletzung. Die Beschwerden waren am stärksten bei Vermehrung des intrakraniellen Druckes bzw. Behinderung des Blutabflusses aus dem Schädel (Husten, Pressen, Senken des Kopfes usw.).

Im Gegensatz zu den Kranken mit offenen Schädeldefekten zeigten die Pat., bei denen primär beim Debridement der Verschluss der Schädelücke durch Replantation der entfernten Splitter vorgenommen war, nicht die geringsten Beschwerden. Die Erwachsenen waren arbeitsfähig, die Kinder hatten sich normal weiter entwickelt. Bei 3 von den 5 Kranken war beim Debridement intrakranielle Drucksteigerung vorhanden. Sie wurden trotzdem primär gedeckt und sind beschwerdefrei.

Gleiches Verhalten zeigte der Kranke mit sekundärer spontaner Verknöcherung des Defektbodens.

Bei den sekundär gedeckten Fällen sind 2, die vor Auftreten von Beschwerden, die auf den offenen Defekt zurückzuführen gewesen wären, gedeckt wurden, vollständig beschwerdefrei. Beim dritten Falle handelte es sich um eine Verletzung, die wahrscheinlich in einem epileptischen Anfall erworben war. Hier hat die Deckung des Defektes natürlich keinen Einfluß auf den weiteren Verlauf der Epilepsie gehabt.

Bei 3 Knaben mit offenen Defekten und traumatischer Epilepsie wurde die Deckung des Defektes ausgeführt. Bei 2 Fällen mit gleichzeitiger Hirnverletzung hatte die Deckung keinen Erfolg. Im 3. Falle (13jähriger Knabe mit großem Defekt über dem Sehzentrum, Hemianopsie und zentralem Skotom auf dem rechten Auge, traumatischer Epilepsie, Defekt in früher Jugend erworben) sind die epileptischen Anfälle seit der Deckung ausgeblieben, die Hemianopsie ist fast vollständig verschwunden.

Die Technik der Deckung bestand bei den primär gedeckten Fällen in der Replantation der entfernten Vitreasplitter. Bei aseptischem Wundverlauf heilten die Splitter reaktionslos knöchern ein. Der größte so gedeckte Defekt war etwa handtellergroß. Wurden die ausgekochten Splitter erst nach mehreren Tagen in die bereits granulierende Wunde implantiert, so wurden sie ausnahmslos resorbiert. Ebenso wurden sie bei offener Wundbehandlung teilweise re-



sorbiert oder partiell sequestriert. Auch eine nach ca. 4 Wochen in einen offenen Defekt eingelegte halbierte Phalanx wurde resorbiert, nachdem sie zunächst reaktionslos eingehilt war.

Einmal wurde ein ausgekochtes Knochenstück von einem Leichenschädel exakt in die Diploë eingefalzt. Es heilte ein und blieb erhalten.

Die typische Methode der sekundären Deckung war die Einpflanzung eines modifizierten Müller-König'schen Schädellappens. Es wurde nur ein Periost-Knochenlappen gebildet, der subaponeurotisch verschoben wurde. Diese Methode, die technische und kosmetische Vorzüge besitzt, hat sich aufs beste bewährt.

(Selbstbericht.)

### 19) **F. Krause** (Berlin). Zur chirurgischen Behandlung der nicht traumatischen Jackson'schen Epilepsie.

Die traumatisch entstandenen Formen der Epilepsie sind seit langer Zeit Gegenstand operativen Vorgehens; bei der nicht traumatischen Epilepsie müssen wir die chirurgische Therapie ausschließlich auf jene partiellen Formen beschränken, bei denen wir aus der Art und Reihenfolge der Krämpfe einen bestimmten Abschnitt der senso-motorischen Region als den primär in Reizung versetzten mit Sicherheit annehmen können.

Meine operierten Fälle sind in aller Kürze folgende:

1) 16jähriges Mädchen, das seit dem 4. Lebensjahre an Jackson'scher Epilepsie, ausgehend von der linken Gesichtshälfte, litt. Das Kind war vollkommen verblödet, als es im 16. Lebensjahre am 16. November 1893 operiert wurde. Nach der Trepanation und Eröffnung der Dura fand ich unter dem faradisch bestimmten unteren Facialiszentrum eine große Cyste; breite Inzision und Drainage. Heilung nicht bloß von der Epilepsie seit jetzt  $9\frac{1}{2}$  Jahren, sondern auch geistige Entwicklung in erstaunlicher Weise bis zur Norm.

2) 14jähriges Mädchen, war bis zum 5 Jahre normal. Dann Krämpfe und geistiger Verfall bis zur Imbecillität. Die Krämpfe begannen im linken Facialisgebiet, dann linker Arm, linkes Bein. Die Operation (13. Januar 1902) ergab eine dicke weiße, strahlige Narbe im Facialisgebiet; Exzision, vollkommenes Aufhören der Krämpfe seit jetzt  $1\frac{1}{2}$  Jahren, auffallende geistige, geringere aber deutliche körperliche Entwicklung.

3) Mann von 30 Jahren, gesund bis zum 16. Lebensjahre. Dann schwere Nephritis, linksseitige Hemiplegie mit Hemianopsie. 10 Jahre später epileptische Anfälle vom linken Vorderarm ausgehend mit Bewußtseinsverlust. Die Operation (15. Oktober 1902) ergab Leptomeningitis chronica im Armzentrum; Exzision des Zentrums. Heilung.

4) 23jähriger Mann, Insolation im 4. Lebensmonat, einmalige Krämpfe. Die rechtsseitigen Extremitäten blieben schwächer, im

übrigen normale Entwicklung. Vom 13. Lebensjahre ab epileptische Anfälle, ausgehend von der rechten Hand und dem rechten Vorderarm, mit Bewußtlosigkeit. Bei der Operation (19. Februar 1903) fand sich eine subarachnoideale Cyste. Heilung.

Besondere Betonung verdient, daß in meinen 4 Fällen weder durch Druck auf den Schädel noch auf eine andere Körperstelle Anfälle ausgelöst werden konnten, daß also epileptogene Zonen nicht vorhanden waren; ebensowenig fanden sich Stellen am Schädel, von denen eine sensible Aura ausging. Weiter hat die Untersuchung in keinem der Fälle einen Anhalt dafür geboten, daß die Epilepsie als eine reflektorische, hervorgerufen durch eine Nasen-, Ohren-, Darmerkrankung oder dergleichen mehr, hätte aufgefaßt werden dürfen. Über Verletzungen von nennenswerter Bedeutung ist in keinem Falle berichtet worden, und darauf zurückzuführende Narben oder überhaupt schmerzhaftes Erkrankungsherde haben sich nicht auffinden lassen. Demgemäß haben wir jedesmal die Schädeldecken normal gefunden.

Das betreffende Zentrum muß zunächst grobanatomisch nach einer der bekannten Methoden bestimmt werden; dann ist an dieser Stelle die Schädelhöhle in gehöriger Ausdehnung, 6 oder 7 cm im Quadrat, zu eröffnen. In jedem Falle muß meines Erachtens die freigelegte Dura in Lappenform oder durch einen Kreuzschnitt beiseite gelegt werden. Erst die genaue Inspektion der Hirnoberfläche eröffnet uns die Möglichkeit, Krankheitsherde, für die die Symptome keine Anhaltspunkte geben, zu erkennen und möglicherweise zu beseitigen. Den Standpunkt, daß man bei normal aussehender und pulsierender Dura sich mit der bloßen Trepanation begnügen solle, halte ich für verwerflich.

Für diese Anschauung sprechen meine Beobachtungen. Bei meinen 4 Operierten zeigte sich jedesmal die Dura gesund. In dem einen Falle, bei dem 14jährigen Mädchen, bot sie sogar normale Pulsation. Nach ihrer Eröffnung fanden wir hier in der Zentralgegend eine dicke, weiße, strahlige Narbe von reichlich 4 cm Länge und 3 cm Breite dicht oberhalb und hinter dem Zentrum für den unteren Facialis.

Bei meinem 4. Falle, dem 23jährigen Manne, zeigte die gespannte Dura deutliche Pulsation nur in der vorderen Hälfte der Knochenöffnung. Gerade aber in diesem Gebiete fanden wir die stärksten Veränderungen der weichen Hirnhäute und des Gehirns, nämlich eine weiß-sehnige Beschaffenheit jener und nach dem vorderen unteren Wundwinkel zu eine mit klarer Flüssigkeit gefüllte, glattwandige Cyste von der Größe zweier hintereinander liegender Walnüsse; sie befand sich subarachnoideal und bedingte einen entsprechenden Defekt in der Hirnoberfläche.

In den beiden übrigen Fällen erwies sich die Dura als stark gespannt und zeigte keine Pulsation. Bei dem fast 16jährigen Mädchen fanden wir eine große, subkortikal gelegene Cyste,

bei dem 30jährigen Manne fanden wir trotz der fehlenden Pulsation die geringsten Veränderungen unter allen unseren Fällen, nämlich Leptomeningitis chronica im Bereich der Piaenen.

Somit darf uns auch das Vorhandensein normaler Durapulsationen nicht davon abhalten, doch die Gehirnoberfläche freizulegen. Findet man ohne weiteres so erhebliche Veränderungen, daß sie den Symptomenkomplex erklären, z. B. einen Tumor, eine encephalitische oder porencephalische Cyste, wie in zwei meiner Fälle, oder eine Narbe, wie bei meiner zweiten Kranken, so ist mit der gebotenen Behandlung dieser Krankheitsprodukte unser chirurgisches Eingreifen beendet. In diesen Fällen wird man sich selbst durch den operativen Eingriff am meisten befriedigt fühlen; denn man kann hoffen, mit der Entfernung der Ursache auch die Folgen zu beseitigen. Schon Féré sagt in seinem Werke über die Epilepsie: »Nur diejenige Behandlung, welche die Ursache der Epilepsie angreift, darf auf Heilerfolge rechnen.«

Indessen werden so leicht zu erkennende Veränderungen nicht häufig gefunden werden; andere Male sind die sichtbaren Krankheitsprodukte zu unbedeutend, wie in einem unserer Fälle die Leptomeningitis in zirkumskripter Ausdehnung. In allen solchen Fällen hat man mittels faradischer Reizung jenen Abschnitt der sensomotorischen Region aufzusuchen und genau zu umgrenzen, von dem aus die Krampfanfälle eingeleitet werden. An dieser Stelle wird man dann punktieren oder auch inzidieren, um nach einem subkortikal liegenden Prozesse zu suchen (wie in meinem ersten Falle subkortikale Cyste). Erst wenn man einen solchen nicht findet, ist man vor die Frage gestellt, ob man nach Horsley's und E. von Bergmann's Vorgange die Ausschneidung des betreffenden unverändert erscheinenden Rindenzentrums vornehmen soll oder nicht. Ich komme damit zu dem schwierigsten, aber wie mir scheint wichtigsten Punkte meiner Ausführungen.

Die Bestimmung und Exzision nur auf die anatomischen Merkmale des Schädels hin ist völlig zu verwerfen, da diese ganz unzureichend sind; daher müssen auch alle die früheren Operationen, bei denen dies geschehen, einer besonders eingehenden Kritik unterzogen werden. Selbst wenn man die beste Methode, als welche Waldeyer die uns allen bekannte Krönlein'sche bezeichnet hat, zur Bestimmung der Hauptfurchen verwendet und diese, wie ich es stets tue, einen Tag vor der Operation mit Höllenstein auf dem rasierten Schädel aufzeichnet, wird man selbst bei großer Schädelöffnung oft genug das gesuchte Zentrum zum Teil noch unter Knochen verborgen liegen sehen und von diesem weitere Teile entfernen müssen. Ebenso wenig wie auf die äußeren Merkmale des Schädels darf man sich auf die anatomischen Einzelheiten der freigelegten Hirnoberfläche verlassen; die Mannigfaltigkeit und die Unbeständigkeit in den Furchen und Windungen sind allzugroß.

Ist nun das Zentrum mittels faradischer Reizung bestimmt und umgrenzt, so erfolgt die Exzision im Zusammenhang mit den weichen Hirnhäuten, und zwar bis zur weißen Substanz, d. h. in einer durchschnittlichen Tiefe von 5 mm; die blutenden Gefäße werden in gewöhnlicher Weise unterbunden, nötigenfalls wird ein Stückchen steriler Gazebinde auf den Defekt aufgedrückt.

Die Gefahr der Operation wird durch die Exstirpation eines so kleinen Hirnrindenabschnittes nicht vergrößert, die zunächst eintretenden Lähmungen und sensiblen Störungen gehen zurück, ja gleichen sich vollkommen aus. Vom Tierexperiment ist dies seit langem bekannt. Auch bei meinen Operierten habe ich es beobachtet.

Gegen die Methode der Exstirpation von Zentren ist der Einwand ins Feld geführt worden, daß der gesetzte Defekt doch nur durch eine Narbe ausheilen, und daß diese wiederum zu Epilepsie Veranlassung geben könne. So naheliegend diese Schlußfolgerung ist, so können über ihre Richtigkeit oder Unrichtigkeit doch nur praktische Erfahrungen entscheiden, und da lehren die meinigen, daß zum mindesten eine derartige, das Rezidiv in sich tragende Wirkung der entstehenden Narbe nicht immer zustande kommt.

Wenn ich nun zum Schluß noch mit einem Wort auf die Prognose eingehen darf, so handelt es sich in den letzterwähnten Fällen in denen keine anatomische Unterlage gefunden wird, um die allernünftigsten. Das Rezidiv wird nicht ausbleiben, wenn, im Jollyschen Sinne gesprochen, die epileptische Veränderung stabil geworden und sich von ihrem ursprünglich begrenzten Herde aus auf weite Strecken der Hirnrinde verbreitet hat, wie dies übrigens bei jeder anderen Form der Jackson'schen Epilepsie, auch der mit anatomischen Veränderungen, der Fall sein kann. Da wir nun außerstande sind, eine solche Ausbreitung aus der Art der Krampfanfälle und den übrigen Erscheinungen der Epilepsie zu folgern oder bei der Operation anatomisch zu erkennen, so wird der Dauererfolg vielen Operierten versagt bleiben. Dies darf uns von weiteren berechtigten Versuchen nicht abhalten. Freilich soll man seine Hoffnungen nicht hochschrauben. Da aber bei einwandfreier Asepsis und bei nötigenfalls zweizeitigem Operieren die Lebensgefahr nicht erheblich genannt werden kann, da ferner selbst bei eintretendem Rückfall eine Verschlimmerung der Krämpfe als Folge der Operation meines Wissens nicht beobachtet ist, da weiter so mancher dieser Epileptischen, wenn die Krampfanfälle nicht beseitigt werden, unheilbarem Blödsinn verfällt, und da endlich einzelne untrügliche Beweise für die Wirksamkeit des Verfahrens vorliegen, so scheint mir, wenn jede andere Therapie sich als nutzlos erwiesen, die Exzision des primär in Reizung versetzten Hirnrindengebietes, auch wenn es keine wahrnehmbaren Veränderungen aufweist, durchaus gerechtfertigt. Denn jeder dauernd geheilte Epileptiker, und wären es ihrer noch so wenige, ist absoluter Gewinn.

Die ausführliche Arbeit mit Abbildungen und den inzwischen vorliegenden 6 Krankengeschichten erscheint in Bruns' Beiträgen zur klinischen Chirurgie. (Selbstbericht.)

### Diskussion.

Braun (Göttingen) betont, daß man aus der kleinen Öffnung im Schädel nicht ersehen kann, an welcher Stelle des Gehirns man ist, ob vor oder hinter dem Sulcus centralis? Mit der zweipoligen Untersuchung, aber schwachem Strom, kann man ebenfalls gute Resultate erzielen.

Über die Dauerheilungen kann man sich sehr täuschen. B.'s Pat. wurde 1890 operiert und stets weiter kontrolliert. Er gab subjektiv immer an, daß es ihm gut gehe. 1896 wurde der Fall publiziert. Seit 1902 ist er wieder schwer epileptisch. Es stellte sich heraus, daß er schon vorher wieder Anfälle gehabt, die er jedoch verschwiegen.

Kümmell (Hamburg) hat stets nur vorübergehende Erfolge gehabt. Die letzten ca. 30 Fälle hat er nach Krause trepaniert. Solange die Dauerdrainage wirkte, waren die Kranken frei von Anfällen. Wurde die Kanüle entfernt, so traten oft wieder Rezidive ein.

Jolly (Berlin) gibt zu, daß die Exstirpation der Hirnzentren zur Heilung der Jackson'schen Epilepsie nach Krause Besserungen erzeugen mag. An Dauerheilung glaubt J., wenigstens für die Mehrzahl der Fälle, nicht. Jaffé (Hamburg).

## 20) H. Küttner (Tübingen). Die Lymphdrüsen der Wange und ihre klinische Bedeutung.

K. bespricht an der Hand von Abbildungen die Lage sämtlicher, bisher von Chirurgen und Anatomen nachgewiesenen Lymphdrüsen der Wange und betont, daß dieselben in ihrer klinischen Bedeutung noch nicht gebührend gewürdigt seien. Man findet die Wangenlymphdrüsen neben der Art. maxill. ext. und der Vena facial. ant., und zwar entweder als Gland. supramandibulares auf der Außenfläche des Unterkiefers, wo sie wohl als aberrierte Submaxillardrüsen anzusehen sind, oder in der Substanz der Wange selbst, etwa auf einer Linie, welche Mundwinkel und Ohrläppchen verbindet. Die letzteren Drüsen sind die wichtigeren; sie liegen auf, seltener unter dem M. buccinator und werden am besten als Gland. buccinatoriae ant. et poster. bezeichnet. Alle diese Drüsen sind zwar inkonstant, jedoch nicht gerade selten zu finden; dagegen sind mehrere Drüsen auf der Außenfläche des Ober- und Unterkiefers, deren Lage demonstriert wird, bisher nur je einmal nachgewiesen worden und daher ohne praktische Bedeutung.

Die Wangendrüsen sind Schalldrüsen, und zwar können sie in Lymphbahnen eingeschaltet sein, welche von äußerer Nase, Lippen, Augen-, Wangen- und Schläfengegend, von der Wangenschleimhaut,

dem Zahnfortsatz des Oberkiefers, Parotis, Gaumen und Tonsillen kommen. In der Tat hat man sie bei den verschiedensten Affektionen der genannten Gegenden beteiligt gefunden.

Die klinische Bedeutung der Wangendrüsen erhellt aus der Tatsache, daß an der v. Bruns'schen Klinik in 6 Jahren 17 Fälle von Wangendrüsenerkrankung beobachtet worden sind, und daß sich in der meist französischen Literatur, nach einer Zusammenstellung von Stabsarzt Dr. Treudel, bereits 72 einschlägige Fälle finden.

Die Wangendrüsen können akut vereitern und chronisch — entzündlich — spezifisch oder nicht spezifisch — vergrößert sein, sie können bei malignen Lymphomen erkranken und Karzinomzellen aus der Umgebung auffangen. Als Ausgangspunkt akuter Entzündung ist am häufigsten die Zahnkaries und Parulis beobachtet worden, seltener waren Erysipele, Anginen und Diphtherie oder Parotitis die Ursache. Auch chronisch entzündlicher Vergrößerung lag nicht selten der Zahnkaries zugrunde.

Besonders häufig — in fast der Hälfte aller beobachteten Fälle — waren die Drüsen tuberkulös, und einmal fand man sie bei einemluetischen Primäraffekt der Lippe geschwollen. Praktisch am wichtigsten ist die Beteiligung der Wangendrüsen am Karzinom. In nicht weniger als 12 Fällen wurden sie in der Tübinger Klinik bei Karzinomen erkrankt gefunden, zum Teil waren sie von Krebs durchsetzt, zum Teil nur einfach vergrößert. Das Hauptkontingent stellt das Karzinom der äußeren Nase, in zweiter Linie kommt das Unterlippenkarzinom, welches jedoch infolge seines Lymphgefäßverlaufes nur die supramandibularen Drüsen zu erreichen vermag, die dritte Stelle nehmen die Gesichtskarzinome ein, und nur je einmal wurden Wangendrüsen beobachtet bei einem Krebs des Zahnfortsatzes vom Oberkiefer und einem Karzinom der Parotis.

Während bei entzündlichen Affektionen das Übersiehen einer erkrankten Wangendrüse ohne besondere Bedeutung ist, kann es beim Karzinom die Prognose ungünstig beeinflussen. Unangenehme Rezidive können von zurückgelassenen Wangendrüsen ihren Ausgang nehmen und schwer zu deckende Defekte nach der Exstirpation zurückbleiben. Deshalb soll man bei keinem der genannten Karzinome, besonders nicht bei dem der äußeren Nase und der Lippen versäumen, die Substanz der Wange und die Außenfläche des Oberkiefers auf vergrößerte Lymphdrüsen zu untersuchen.

(Selbstbericht.)

## 21) Warnekros (Berlin). Ein Apparat für Unterkieferbruch.

Bei Operationen, selbst unter den schwierigsten Verhältnissen, hat die Chirurgie immer bedeutende Erfolge zu verzeichnen, und es erscheint daher das Verlangen der Zahnärzte ungerechtfertigt, bei Kieferfrakturen die Knochennaht nicht mehr anzuwenden. Hierzu kommt, daß die Knochennaht mit den modernen Hilfsmitteln, der

elektrischen oder der Bohrmaschine mit Fußbetrieb, als eine einfache Operation in kurzer Zeit ausgeführt werden kann. Trotzdem müssen wir Zahnärzte bei Kieferfrakturen unsere Hilfe immer wieder in den Vordergrund stellen mit der Begründung, daß eine Dislokation bei der Heilung leichter zu vermeiden, ferner die Behandlung bei Anwendung der abnehmbaren Kieferverbände eine humanere ist und schließlich als ein Hauptvorteil angesehen werden muß, daß die Funktionen des Unterkiefers während der Heilung nicht aufgehoben sind.

Diese Vorteile der abnehmbaren Verbände bei Brüchen des Unterkiefers sollen durch die Wiedergabe der nachfolgenden Krankengeschichten noch einmal hervorgehoben werden.

Es sind die von mir eingeführten abnehmbaren Verbände Interdentalschienen aus Kautschuck, welche die seitlichen Flächen der Zähne bedecken und so die Kau- und Schneideflächen der Zähne frei lassen. Wenn keine Zahnlücken vorhanden sind, so wird die Schiene an der labialen Fläche mit derjenigen der lingualen durch Golddrähte und Goldkappen, die über die Schneide- und Kauflächen geführt werden, an einzelnen Stellen verbunden.

Der so hergestellte Verband hat den Vorzug, daß er einen Überblick über die in der richtigen Lage festgehaltenen frakturierten Teile gestattet.

Mit dem Nachweise, daß es für die Heilung nicht erforderlich ist, daß der Verband wochenlang liegen bleibt, sondern daß alle Verbände vom dritten Tage an täglich behufs Reinigung aus dem Munde entfernt werden können, ist es mir allerdings gelungen, eine ideale Heilungsmethode der Unterkieferbrüche einzuführen.

Siehe Abbildungen: Abbildung 1 zeigt die frakturierten Teile eines Unterkieferbruchs des Pat. Matschak, der im September 1902 im Krankenhaus am Urban behandelt ist, und Abbildung 2 die Interdentalschiene, die ihm von Herrn Zahnarzt Siegfried angefertigt wurde.

In der Abbildung 3 ist der Kieferbruch des Pat. Gerlach dargestellt, der ebenfalls im September 1902 in demselben Krankenhaus behandelt wurde. Abbildung 4 zeigt die betreffende Schiene.

Die Kieferabdrücke in Abbildung 5 zeigen die Verletzung und Dislokation bei einem Unterkieferbruch des Pat. Meyer aus demselben Krankenhaus. Aus Abbildung 6 ist zu erkennen, wie die normale Stellung der Zähne des Unterkiefers durch das Modell des Oberkiefers gewonnen wird. Abbildung 7 zeigt die hierzu angefertigte Schiene.

Gewiß kann der Chirurg mit der Knochennaht Unterkieferbrüche heilen und ein Zahnarzt mit dem Sauer'schen Drahtverband die frakturierten Teile verbinden, aber niemals kann er den Erfolg erreichen, den ich jedesmal mit dem abnehmbaren Verband erziele, daß nämlich der Pat. sofort nach dem Einsetzen von seinen Schmerzen befreit ist und ungeachtet seiner schweren Verletzung seine

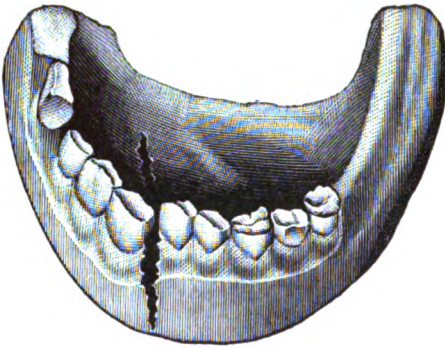


Fig. 1.

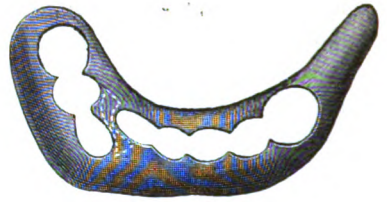


Fig. 2.

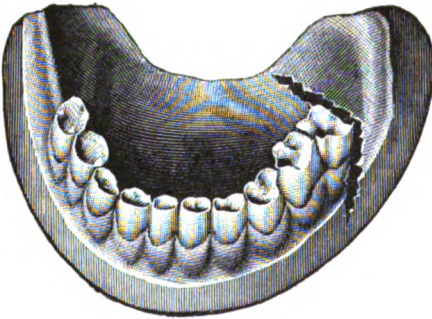


Fig. 3.

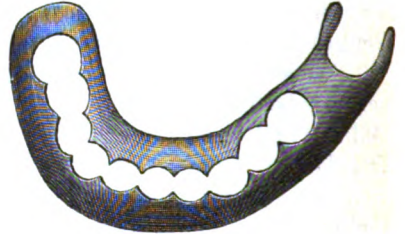


Fig. 4.

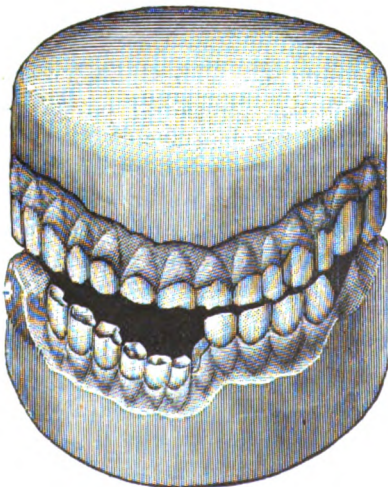


Fig. 5.

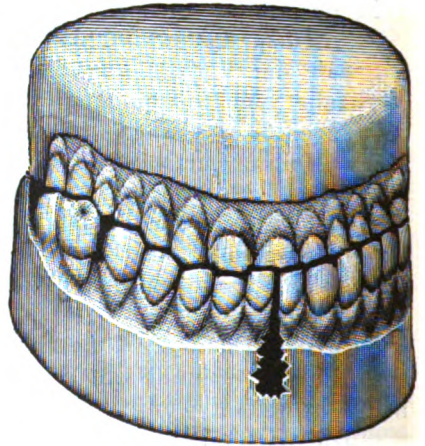

Fig. 6.

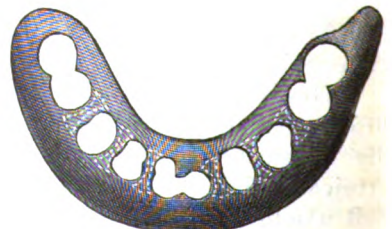


Fig. 7.



Kiefer richtig und ausgiebig zur Sprache und Nahrungsaufnahme gebrauchen kann.

Ein berühmter Operateur äußerte mir den Wunsch, einen Kieferbruch in den ersten Tagen nach dem Unfall mit dem Verbande in einer chirurgischen Gesellschaft vorzustellen. Es würden dann die Kollegen, wenn der Pat. vor ihren Augen feste Nahrung zu sich nähme, einsehen, daß zahnärztliche Hilfe mehr zu leisten vermag, als der Chirurg mit der Knochennaht erreichen kann. Denn bei keiner anderen Behandlung würde die Gebrauchsfähigkeit des zerbrochenen Kiefers in dieser Weise möglich sein.

Der hier anwesende Pat. Schuhmacher fiel am 7. Mai in einem Ohnmachtsanfall auf das Pflaster. Er erlitt eine schwere Gehirnerschütterung, auf der linken Seite wurde ein Bruch der Schädelbasis vermutet, und rechts zeigte sich vom Kiefergelenk bis zur vierten Rippe ein großer Bluterguß unter der Haut. Gleichzeitig wurde durch eine Röntgenaufnahme ein Bruch des Processus condyloides festgestellt. Der Pat. fand Aufnahme in dem Kreiskrankenhause Britz; und da bei der schweren Gehirnerschütterung ein sofortiger Eingriff nicht ratsam erschien, wurde ich erst nach 8 Tagen von dem Direktor, Herrn Riese, ersucht, für den Pat. einen Verband anzufertigen.

Die Dislokation war sehr erheblich; der Unterkiefer war auf der rechten Seite nach innen und oben gezogen, der letzte Teil des Alveolarfortsatzes drückte gegen den weichen Gaumen und verhinderte so die Ausübung einer jeden Kau- und Schluckbewegung, so daß dem Pat. nur flüssige Nahrung durch eine Röhre zugeführt werden konnte. Überraschend war daher der Erfolg, daß der Pat. sofort nach dem Einsetzen des abnehmbaren Verbandes ein Mittagbrot ohne Schmerzen und mit großem Appetit verzehren konnte. Der Verband ist bis zum heutigen Tage getragen worden, wurde täglich durch Emporheben und nachheriges Ausspülen des Mundes mit einer Spritze gereinigt und wird bis zur vollständigen Heilung wie bisher kein Hindernis bereiten. Es ist auch der Pat. anwesend, dem ich im Jahre 1899 beim Bruch des Unterkiefers in der Gegend des Eckzahns zum ersten Male einen abnehmbaren Verband eingesetzt hatte, und welcher mir erzählte, daß er unmittelbar nach dem Einsetzen der Schiene auf dem Nachhauseweg in einer Gastwirtschaft einkehrte und hier dem Verlangen nicht widerstehen konnte, eine Portion Fleisch zu essen, was ihm ohne Schwierigkeit gelang, nachdem er seit seiner Verletzung nur flüssige Nahrung zu sich genommen hatte.

Während bei diesem die beiden frakturierten Teile durch den Verband geschient waren, da der Bruch im Körper des Unterkiefers stattgefunden hatte, so ist bei dem ersten Falle der Erfolg um so bemerkenswerter, als der Verband den Processus condyloides nicht beeinflussen konnte. Dieser wurde durch die Muskulatur in seiner richtigen Lage, der Gelenkpfanne, gehalten. Der dislozierte und stark

nach innen gedrängte Teil des Unterkiefers aber wurde durch den Verband in die normale Stellung gedrängt, indem die Zähne des Oberkiefers auf eine schiefe Ebene trafen, die an der Schiene befestigt war. (Original.)

In der darauffolgenden Diskussion wurden die Zweifel, die Herr Geheimrat Rose an die sofortige Gebrauchsfähigkeit geltend machte, da der Bruch schon am 7. Mai also vor 4 Wochen stattgefunden hätte, durch Herrn Prof. Körte widerlegt, welcher bestätigte, daß Prof. Warnekros und Zahnarzt Siegfried fünf Pat. im Krankenhaus Urban stets mit dem gleichen Erfolge behandelt hatten.

Dieselbe Bestätigung wurde durch Herrn Oberstabsarzt Dr. Gossner gegeben, welcher dem Prof. Warnekros noch dankte für die Behandlung eines Kanoniers, der im Januar dieses Jahres durch einen Hufschlag einen Bruch des Unterkiefers erlitten hatte und welcher ebenfalls sofort nach dem Einsetzen des abnehmbaren Verbandes seine Kiefer bis zur Heilung in ausgiebigster Weise zur Nahrungsaufnahme und zum Sprechen gebrauchen konnte.

## 22) Hackenbruch (Wiesbaden). Zur Behandlung der Gesichtslähmung durch Nervenpfropfung.

Unter Demonstration von 8 lebensgroßen Autotypien berichtet H. über eine durch Nervenpfropfung günstig beeinflusste Facialislähmung bei einem 8jährigen Mädchen; die Lähmung hatte  $7\frac{3}{4}$  Jahre trotz jedweder Therapie unverändert bestanden. Angeregt durch die Manasse'schen Tierversuche wurde die Nervenpfropfung den Eltern der Pat. vorgeschlagen. Die Operation selbst, welche nach vorherigem, genau aufgenommenem Status bezw. der elektrischen Erregbarkeit des N. facialis und seines Muskelgebietes vorgenommen wurde (Dr. Hezel), verlief so, daß in den vorher längs geschlitzten Facialisstamm  $\frac{2}{3}$  des abgespaltenen N. accessorius eingepfropft wurde. Durch diese Art der Einpflanzung erhoffte Votr. ein leichteres und zahlreicheres Einwachsen von Primitivfasern des Accessorius in die schlitzförmige Facialiswunde. Nach Ablauf von  $4\frac{1}{2}$  Monaten zeigte sich schon eine erhebliche Besserung der Lähmung; 9 Monate nach der Nervenpfropfung konnte das Kind willkürlich den rechten Mundwinkel nach außen ziehen. Das Muskelgebiet des N. accessorius hat durch den Verlust von  $\frac{2}{5}$  der Nervenfasern nur wenig gelitten. Die elektrische Untersuchung (Dr. Hezel) ergab, daß etwa das untere Drittel des rechten Musculus trapezius faradisch nicht erregbar war, während die elektrische Erregbarkeit der Facialis Muskulatur nach der Nervenpfropfung eine auffallend bessere geworden ist.

Auf Grund dieses günstigen Erfolges, welchen Votr. in diesem Falle von fast 8jähr. Facialislähmung durch Nervenpfropfung erzielte, nahm er seinen früheren Gedanken, auch bei spinalen Kinderläh-

mungen eine Nervenpfpfung zu versuchen, wieder auf und pfpfte bei einer totalen spinalen Lähmung des N. peroneus  $\frac{1}{3}$  des Stammes des N. tibialis in den geschlitzten Stamm des Peroneus ein. Ein viertel Jahr nach dieser Operation klappte dieses Kind mit seinem Füßchen nicht mehr so leicht um wie früher, während gleichzeitig die vorher erhebliche Spitzfußstellung bedeutend geringer geworden ist. Über den weiteren Verlauf hofft Redner seinerzeit Mitteilung machen zu können. (Selbstbericht.)

### Diskussion.

Körte (Berlin) stellt eine Pat. vor, bei der er vor  $1\frac{1}{2}$  Jahren den peripheren Facialisstumpf mit dem Hypoglossus anastomosiert hat. Die Pat. zeigt erhebliche Besserung. Die Wangen und Mundwinkelmuskeln sind aktiv beweglich, der Orbicularis oculi schwach, die Stirnmuskeln unbeweglich. — Der Accessorius empfiehlt sich mehr zur Pfpfung als der Hypoglossus. (Selbstbericht.)

Sprengel (Braunschweig) will den Accessorius an anderer Stelle freilegen als Hackenbruch. Jaffé (Hamburg).

Dollinger (Budapest). Teilt man den N. accessorius, bevor er den Kopfwender innerviert, in zwei Teile, so nimmt man darauf keine Rücksicht, ob zur Nervenpfpfung die zur Innervation des Kopfwenders oder die für den M. trapezius bestimmten Fasern verwendet werden. Es kann folglich die Operation eine unheilbare Lähmung und eine den Hals entstellende Atrophie des Kopfwenders zur Folge haben. Nachdem der N. accessorius den Kopfwender durchzogen und innerviert hat, treten seine übrig gebliebenen Fasern etwa in der Höhe des Kehlkopfes an dem hinteren Rande des Kopfwenders in die seitliche Halsgegend und ziehen zu den M. trapezius. D. empfiehlt, diesen Nervenast recht tief (distal) abzuschneiden, ihn nach oben zurückzuführen und ihn zu den Pfpversuchen zu verwenden. Die darauf folgende partielle Atrophie des M. trapezius wäre nicht so auffallend als jene des Kopfwenders. (Selbstbericht.)

23) **J. Dollinger** (Budapest). Die subkutane Entfernung der tuberkulösen Lymphdrüsen des Halses, des Nackens und der Submaxillargegend. Auf Grund von 100 operierten Fällen.

D. referiert über die Erfahrungen, die er im Laufe von 11 Jahren mit der von ihm geplanten Operation machte. Er führte die Operation während diesem Zeitraume an 126 Halsseiten von 100 Pat. aus, demonstriert an 14 Tafeln die Ergebnisse der Studien, die er an perkutan operierten Fällen bezüglich der topographischen Lage dieser Drüsen machte und teilt die Resultate mit, welche er mit dieser Methode erreichte.

Trotzen die tuberkulösen Lymphdrüsen der allgemeinen und lokalen Behandlung, so sollen sie entfernt werden. Die Kranken zögern aus Abscheu vor der entstellenden Narbe. D. faßte daher den Gedanken, die Narbe an eine unsichtbare Stelle zu verlegen und entfernt dementsprechend die Drüsen von einem Schnitte aus, der am Nacken 1 cm von dem Rande des Haarbodens gegen die Mittellinie zu liegt, etwa in der Höhe des äußeren Gehörganges beginnt und von hier in der Länge von 6 cm nach ab- und etwas nach rückwärts zieht.

Der Operateur sitzt hinter dem oberen Kopfende des liegenden Pat., ist mit elektrischem Stirnreflektor armiert und dringt von unten gegen das zu exstirpierende Drüsenpacket vor. Das wenige Blut fließt dabei aus der Wunde, und kann diese fortwährend gut übersehen werden. Ein Assistent hält den Kopf während der ganzen Operation frei und bringt ihn in jede gewünschte Lage.

Der weitere Verlauf der Operation wechselt je nach der Lage der zu entfernenden Drüsengruppe.

Der Operateur beleuchtet sich während der Operation in der Tiefe das Terrain, schiebt Nerven und Gefäße beiseite und schält dann die Drüsen mit dem Finger oder mit dem Elevator stumpf aus. Drüsengruppen, die mit ihrer Umgebung fest verwachsen sind, eignen sich nicht zur subkutanen Exstirpation.

Die Drüsen werden während diesen Manövern, wo sie mit Zangen gefaßt und hervorgezogen werden müssen, oft zerrissen oder zerquetscht. Drüsen, die im Zentrum bereits erweicht sind, platzen. Die Erfahrung lehrte D., daß diese tuberkulösen Massen, wenn sie ausgewischt werden, die Wundhöhle nicht infizieren, und daß die Heilung, wenn die Wundhöhle nicht von den Fingern des Operateurs infiziert wird, per primam erfolgt.

Nach Entfernung der Drüsen wird die Wundhöhle unter Kontrolle mit dem Reflektor rein gemacht, drainiert und vernäht.

Auffallend ist die minimale Blutung, die doch bei offener Entfernung der Drüsen mit dem Messer gewöhnlich zahllose Unterbindungen erheischt.

Sollte infolge äußerer Infektion in der Wundtasche Eiterung eintreten, so wird mit Hilfe der Hohlsonde an der tiefsten Stelle mit Tenotom ein 2 mm kleiner Einschnitt in die Haut gemacht und drainiert. Die Eiterung sistiert dann bald, und es bleibt eine punktförmige Narbe an der Haut.

D. demonstriert nun die topographische Lage der verschiedenen Drüsengruppen und gibt bei einer jeden Gruppe spezielle Anweisungen zu ihrer Entfernung.

I. Die retro- und subaurikulären Drüsen. Sie liegen am nächsten zur Einschnittsstelle. Ihre Entfernung ist außerordentlich leicht.

II. Die präaurikulären Drüsen. Sie liegen auf der Ohrspeicheldrüse unter der Fascia parotideo-masseterica, usurieren diese

und gelangen unter die Haut. Man dringt zu ihnen unter dem äußeren Gehörgange vor. Der Gesichtsnerv liegt in der Tiefe der Drüse und wird nicht beschädigt.

III. Die Drüsen unter dem Kopfe des *M. sterno-cleido-mastoideus*. Liegen hinter dem *N. accessorius*, der vorsichtig zu schonen ist. Es kommen hier auch unter und vor dem Nerv tuberkulös vergrößerte Drüsen vor, die alle sehr vorsichtig bei Beleuchtung mit dem Reflektor entfernt werden. Man dringt zu ihnen aus der beschriebenen Hautwunde unter dem hinteren Rande des Kopfnickers vor. Fälle, in welchen die Drüsen bereits mit dem Muskel entzündlich verschmolzen sind, eignen sich für die Methode nicht. Man kann in diesen Fällen oft bei der perkutanen Exstirpation den Muskel kaum schonen.

IV. Drüsen in der Umgebung des unteren Endes der Ohrspeicheldrüse und der *Vena facialis postica*. Aus der Hautwunde wird zwischen dem Knopfnicker und der Haut der Weg gebahnt. Die *Vena facialis postica* ist bei längerem Bestande der Drüsengeschwulst sehr oft obsolet. Geschont werden muß die *Vena jugularis externa* und der *N. auricularis magnus* auf der Oberfläche des Kopfnickers. Diese, sowie die vorherige Drüsengruppe sind am häufigsten Sitz der tuberkulösen Drüsenerkrankung.

V. Drüsen in der Gegend der Unterkieferspeicheldrüse. Sie liegen gewöhnlich 3 an der Zahl in der Fascientasche der Unterkieferspeicheldrüse zwischen dieser und dem Unterkiefer, umgeben die *Vena facialis antica* und veröden sehr oft diese sowie die *Art. max. externa*.

Man dringt aus dem Cervicalhautschnitt subkutan über dem Kopfnicker bis zur Drüsengruppe vor, spaltet mit dem Elevator oder bei Beleuchtung mit dem Messer die hintere Wand der Fascientasche und löst sie dann stumpf aus.

VI. Die Drüse vor dem Masseter auf dem Unterkiefer hatte D. in einem Falle Gelegenheit subkutan auszulösen.

VII. Die Drüsen unter dem Kinn. Es sind hier gewöhnlich zwei Drüsen, die zwischen den vorderen Bäuchen der *Mm. digastrici* liegen, sich aber, wenn sie tuberkulös anschwellen, über die Muskelbäuche erheben und unter dem *Platysma* liegen. Ist man behufs Entfernung der Submaxillardrüsen ohnedies unter dem Unterkiefer weit nach vorn gelangt, so kann man bei großer Routine es versuchen, auch diese Drüsen mit dem Elevator und Löffel herauszuholen. D. ist es in einigen solchen Fällen gelungen, in anderen Fällen war der Versuch erfolglos. Man wird sich meistens dazu entschließen, diese Drüsen durch einen kleinen Einschnitt zu entfernen, da die Narbe unter dem Kinn nicht sehr auffallend ist.

VIII. Die Drüsen des seitlichen Halsdreiecks. Sie liegen, etwa 50 an der Zahl, in der genannten Gegend. Die oberen können aus dem Cervicalschnitt leicht erreicht werden, die tieferen werden leicht heraufbefördert, da sie in lockeres Bindegewebe eingebettet

sind. Besonders zu schonen sind der zum *M. trapezius* ziehende Ast des *N. accessorius*, der *Plexus cervicalis* und der *Plexus brachialis*. Diese sind von den Drüsen durch ein Blatt der Halsfascie getrennt. Die *Vena jugularis externa* ist oft obsolet. Fälle mit sehr verwachsenen Drüsen sind auch hier ausgeschlossen.

IX. Die tiefen Lymphdrüsen des Halses liegen unter dem Kopfnicker entlang den großen Gefäßen und sind mit ihnen gewöhnlich locker verbunden. Einige größere Drüsen liegen meistens an der Kreuzungsstelle des *M. omohyoideus*. Ihre Auslösung geht leicht von statten. Man dringt zu ihnen aus dem Cervicalschnitt unter dem Kopfnicker mit Schonung des *N. accessorius* vor. Ist die Verbindung eine festere, so zieht man sie mit der Hakenzange vorsichtig in die Wunde und löst sie aus. Auf die dabei blutleere *V. jugularis communis* besonders acht geben.

Die definitiven Resultate. Die Zahl der Lymphdrüsen des Halses ist mehr als 100. Da zur Zeit der Entfernung meistens nur einige Drüsen tuberkulös bemerkbar geschwollen sind, so ist die Möglichkeit nicht ausgeschlossen, daß später auch noch andere tuberkulös anschwellen. Dagegen sichert die subkutane Entfernung ebensowenig wie die perkutane. Da aber die Drüsen gewöhnlich erst nach längerem Bestande operiert werden, liegt schon darin einige Garantie, daß nicht neue Nachschübe erfolgen, namentlich wenn Pat. die gegebenen hygienischen Ratschläge befolgt. D. hatte in einigen wenigen Fällen Gelegenheit, solche Drüsen abermals auf subkutanem Wege zu entfernen. Das sind aber seltene Ausnahmen. Ein großer Teil der Drüsen ist seit 10—11 Jahren operiert. Es waren darunter Fälle, wo die Drüsen zur Zeit der Operation bereits tuberkulös erweicht waren, D. hat die Pat. seiter unter den Augen und sah bei ihnen keine Rezidive.

D. empfiehlt auf Grund der dargelegten Erfahrungen die Methode mit folgenden Worten: »Die beschriebene Operation erheischt von seiten des Operateurs sehr große Aufmerksamkeit, viele Übung und sie ist auch gewöhnlich sehr mühsam, wird daher, wie ich glaube, nie allgemein populär werden; aber in gut ausgewählten Fällen ist der Erfolg ein so vollkommener und die Verschonung von entstellenden Narben wird von den Pat. so hoch geschätzt, daß ich glaube, sie verdient es, daß sie von den Herren Kollegen zum Gegenstand eingehenden Studiums gemacht und eingeübt werde.«

(Selbstbericht.)

#### Diskussion.

König (Berlin) gibt zu, daß bei beweglichen Drüsen Dollinger's Methode gehe. Dagegen sei sie bei erweichten und verwachsenen Drüsen ganz ungeeignet. Dies seien keine Drüsen mit Kapseln mehr. Außerdem besteht die Gefahr von Rezidiven, da Drüsen bei der subkutanen Methode sicher zurückbleiben.

Jaffé (Hamburg).

Dollinger (Budapest). Wie häufig die Indikation zur subkutanen Entfernung dieser Drüsen vorliegt, das beweist der Um-

stand, daß D. in der unter seiner Leitung stehenden Universitätsklinik seit Januar dieses Jahres 20 geeignete Fälle vorfand. Bereits entzündete Drüsen eignen sich für diese Methode nicht, und liegen in den von Herrn König hervorgehobenen Fällen ganz andere Verhältnisse vor. Es ist nicht ausgeschlossen, daß später auch andere Drüsen des Halses tuberkulös werden und anschwellen, da von den mehr als 100 Lymphdrüsen des Halses durch die Operation nur die wenigen zur Zeit geschwollenen entfernt werden. Gegen diese Eventualität schützt keine chirurgische Methode, weder die subkutane noch die perkutane, sondern nur die genaue Befolgung der hygienischen Maßregeln. Einige Gewähr leistet aber doch der Umstand, daß der größte Teil jener Drüsengeschwülste, welche D. auf diese Weise entfernte, seit 2—3 Jahren stationär war und keine Neigung zum Übergreifen des Prozesses auf andere Drüsengruppen vorzuliegen schien. D. sah viele jener Pat., die er vor 8—10 Jahren operierte, seither mehreremal, und konnte sich davon überzeugen, daß bei ihnen keine Rezidive eintraten. In zwei Fällen kamen Pat. ein Jahr nach der subkutanen Entfernung einiger Drüsen mit Rezidiv der Nachbargruppen. Diese Drüsen wurden abermals auf subkutanem Wege mit gutem Erfolg entfernt. Die Rezidive wären sicher auch dann eingetreten, wenn die Pat. von der ersten Operation eine Narbe davongetragen hätten.

Bei armen Leuten, die nach der Operation wieder in ihre ahygienischen Verhältnisse zurückkehren, mögen die Rezidive häufiger vorkommen. D. empfiehlt die Operation nochmals, hebt aber wiederholt hervor, daß ihre Ausführung besonders in einzelnen Fällen außerordentlich schwer ist und besondere Einübung erfordert.

(Selbstbericht.)

24) **Payr** (Graz). Über »Kropffisteln«. Beiträge zur pathologischen Anatomie und Klinik der Strumitis (mit Demonstrationen).

Fistelbildungen an Kröpfen sind selten. Sie werden wohl nur dort, wo ein größeres Kropfmateriale zur Verfügung steht, mit einer gewissen Regelmäßigkeit beobachtet. Ihre Ätiologie ist eine mannigfaltige, und eine eingehende Beschäftigung mit dieser Frage bisher nicht erfolgt. Den Ursachen der Permanenz derartiger Fistelbildungen gebührt hauptsächlich unser Interesse. Aber nicht nur pathologisch-anatomisch, sondern auch klinisch ist mancher interessante Befund zu erheben, und ergeben sich diagnostische und therapeutische, einer Beantwortung zum Teil noch bedürftige Gesichtspunkte.

Man versteht unter »Kropffisteln« durch längere Zeit aus ganz bestimmten Gründen an kranken Schilddrüsen bestehende Fistelbildungen ohne akut entzündliche Erscheinungen, die von den so häufigen Perforationen nach Strumitis wohl zu unterscheiden sind.

Bei vorher bestehender Struma spricht man von Kropffisteln, in anderen Fällen von Schilddrüsenfisteln. In ganz seltenen Fällen kann sich eine längere Zeit bestehende Perforation gegen ein inneres Hohlorgan entwickeln, und führt diese Tatsache zum Unterschied zwischen »äußeren« und »inneren« Fisteln.

In der Literatur finden sich zerstreut eine Anzahl von Einzelbeobachtungen, die von dem Votr. mit möglichster Vollständigkeit zur Unterstützung einer zusammenfassenden Bearbeitung gesammelt worden sind.

Ätiologie. Die wichtigsten Ursachen der Kropffistelbildung sind: 1) das Trauma. Zufällige Verletzungen durch scharfe Werkzeuge und Schuß, stumpfe Verletzungen und operative Eingriffe, wie Punktion, Spaltung von Kropfcysten und Elektrolyse sind hier zu nennen. 2) Das Eindringen und Verweilen von Fremdkörpern. 3) Die Strumitis, am häufigsten in der metastatischen Form. Die Fistel entsteht entweder durch spontanen Durchbruch eines Eiterherdes oder einer vereiternden Cyste, oder sie bleibt nach kunstgerechter Eröffnung bestehen. 4) Rein theoretisch gehören die nach intraglandulärer Knotenausschälung und Cystenenukleation infolge von Implantationsinfektion bisweilen entstehende Fisteln hierher. 5) Die chronischen Myokosen der Schilddrüse. 6) Echinokokkus der Schilddrüse. 7) Neoplasmen.

Pathologische Anatomie der Kropffistel. Wir haben zu unterscheiden zwischen vereiterten Cysten und entzündeten parenchymatösen oder Kolloidkröpfen. Die Mehrzahl der Fisteln ist an vereiterten Cysten beobachtet worden. Die Wandung ist dick und derb, enthält Kalksalze, im Innern Granulationsgewebe und krümelige, käsige Detritusmassen. Es können sich ganze Stücke der Cystenwand und des benachbarten Kropfgewebes sequestrierend abstoßen. Der Hohlraum beherbergt nicht selten Kalkkonkremente. Echte Knochenbildung ist enorm selten (Struma petrosa, Struma ossea). Im Fistelsekret, das bald serös und klar, bald eitrig getrübt, hämorrhagisch oder jauchig ist, finden sich Eiterkörperchen, Fettkörnchenzellen, Drüsenzellen, Kolloidtropfen, Cholestearin- und Kalkkristalle, Detritus und Mikroorganismen. Die bakteriologische Untersuchung ergibt wegen der Kommunikation mit der Körperoberfläche reichliche, aber meist wenig wertvolle Resultate.

Bei vereiterten Knoten entsteht als Entzündungsprodukt eine derbe, fibröse, einen Hohlraum begrenzende Narbenmasse (Struma fibrosa). Im Hohlraum findet man Granulationsgewebe und sequesterähnliche Kalkkonkremente, Lymphdrüenschwellung wird meist vermißt. Ausgedehnte Verwachsungen mit allen Nachbarorganen sind die Folge der Entzündung. Länge, Beschaffenheit und Verlauf der Fistel variieren sehr.

Bei der Knotenform der Tuberkulose gibt es zweifellos tuberkulöse Kropffisteln. Bei Cystadenom und Karzinom hat man in



selteneren Fällen eigentümliche Fistelbildungen an den erkrankten Schilddrüsen beobachtet.

Die Ursachen, die nach stattgefundener Perforation den Schluß der Fistel nicht zustande kommen lassen, sind: Gewebnekrosen nach infektiösen Prozessen, Kalkkonkremente im Hohlraum, Starrheit seiner Wandung — entweder infolge von Kalkeinlagerungen in diese oder durch Sklerosierung. Im letzteren Falle produziert das schlecht vaskularisierte Gewebe zu wenig Granulationen. Weitere Gründe sind Enge der Fistel und ungünstige Lage zum Infektionsherd, wenn der Sekretspiegel tiefer liegt als die Fistelöffnung.

Klinik der Kropffisteln. Anamnestische Angaben sind wichtig. Es gibt mediane und laterale Fisteln, die meist schon äußerlich durch eine eigentümliche, durch den Zug der schrumpfenden Weichteile in ihrer Nachbarschaft zu erklärende Hautfaltenbildung ausgezeichnet sind. Beim Schlingakt wird die Fistelöffnung verzerrt. Der komplizierte Verlauf vereitelt oft die Sondierung. Wesentlich ist der Nachweis einer vorhandenen Struma und ihres Zusammenhanges mit der gesehenen Fistel. Die Inspektion und Palpation läßt bei intrathorakaler Lage häufig im Stiche. — Recurrensparesen und Sympathicusstörungen, Trachealstenose und gedämpfter Perkussionsschall am Thorax sind die wesentlichen klinischen Zeichen, ebenso Cyanose, Atem- und Schlingbeschwerden, Hitzegefühl im Kopf und ausstrahlende Schmerzen am Halse.

Es gibt entzündliche Nachschübe, wenn sich die Fistel, das Sicherheitsventil, schließt. Ein diagnostisches Hilfsmittel ist das Röntgenverfahren (Fluoreszenzschirm, Beobachtung beim Schlingakt, Injektion von Wismutemulsion in den Fistelkanal).

Arrosionsblutungen, Perforationen in die Trachea und Mediastinitis trüben die sonst gute Prognose.

Therapeutisch empfiehlt es sich, den die Fistelbildung unterhaltenden erkrankten Schilddrüsenanteil zu extirpieren. Morphin, Äthertropfnarkose und Kocher's Kragenschnitt sind für den Eingriff zu empfehlen. Die Schwierigkeiten sind wegen der oft sehr bedeutenden Verwachsungen mit Haut, Muskeln, Trachea und Ösophagus sowie Gefäßen und Nerven sehr große.

P. berichtet kurz über sechs durch Exstirpation behandelte Fälle von Kropffisteln und die dabei erzielten günstigen Resultate.

Bei tuberkulösen Kropffisteln ohne schwere Allgemeinerkrankung ist ebenfalls die Exzision der erkrankten Partie vorzunehmen. Ebenso wegen der großen Gefahr der Perforation in die oberen Luftwege bei Echinokokkus der Schilddrüse. Bei fistelnden Karzinomen kommt die Hilfe wohl meist zu spät.

Der Vortr. demonstriert die Präparate von fünf durch Exstirpation der erkrankten Hemisphäre behandelten Fällen von Kropffisteln. Die Fistel ist jedesmal mitextirpiert worden und in den meisten

Objekten im Zusammenhang mit der erkrankten Schilddrüsenpartie zu sehen.

Eine Anzahl von farbigen Reproduktionen der frischen Präparate der exstirpierten Kröpfe erläutert die weiteren anatomischen Details.  
(Selbstbericht.)

25) **Ettlinger** (Frankfurt a. M.). Ein Fall von idiopathischer Ösophagusdilatation. Mit Demonstration.

E. demonstriert das pathologisch - anatomische Präparat einer idiopathischen Ösophagusdilatation, welches von einer 36jährigen Frau stammt, die im Juli 1896 wegen absoluter Undurchgängigkeit der Speiseröhre zur Behandlung kam und bei der im August desselben Jahres eine Magenfistel nach der von Kader angegebenen Methode angelegt werden mußte. Die Kranke erholte sich ganz ausgezeichnet und konnte von E. während  $6\frac{3}{4}$  Jahren von der Fistel aus ernährt werden. Ende April 1903 starb sie an einer interkurrenten Erkrankung.

Bei der Obduktion fand sich eine Erweiterung der Speiseröhre, die am Übergang des oberen ins mittlere Drittel des Ösophagus beginnt, ihre größte Weite zwischen mittlerem und unterem Drittel erreicht und ihr Ende an der engen Cardia findet. Die ganze Länge der Speiseröhre von den Aryknorpeln bis zur Cardia beträgt 22 cm; die Erweiterung beginnt 9 cm unterhalb der Aryknorpel und erreicht 15 cm unterhalb derselben ihren größten Umfang, nämlich 10 cm.

E. demonstriert zwei mikroskopische Präparate, einen Längsschnitt aus der Cardia und einen Längsschnitt aus der Partie der größten Erweiterung. Während es sich beim ersten nur um eine oberflächliche Entzündung der Mukosa handelt, erkennt man bei dem zweiten, daß die muskulären Bestandteile enorm hypertrophisch, und daß chronisch entzündliche Prozesse alle Wandschichten durchsetzen.

Die Diagnose »idiopathische Ösophagusdilatation« war intra vitam nicht gestellt worden; als Ursache der Undurchgängigkeit ward ursprünglich ein Karzinom angenommen; die lange Dauer des Krankheitsverlaufes sprach selbstverständlich dagegen; eine retrograde Sondierung wurde verschiedentlich, jedoch ohne Erfolg, versucht.

E. rät in Fällen hochgradiger Speiseröhrenverengung mit dem Anlegen einer Magenfistel nicht gar zu lange zu warten; denn, abgesehen von der Möglichkeit eines späteren Verschlusses nach gelungener retrograder Sondierung und Dilatation der verengten Stelle, bereitet eine gut funktionierende Fistel, selbst, wenn es sich um Karzinom handelt, dem Kranken auf längere und, wie der vorliegende Fall zeigt, sogar auf lange Zeit hinaus einen ganz annehmbaren und erträglichen Zustand.

(Selbstbericht.)

26) **Ehrhardt** (Königsberg). Über Intubation bei narbigen Stenosen und bei erschwertem Décanulement.

E. empfiehlt auf Grund der in der Königsberger chirurgischen Klinik gemachten Erfahrungen die Intubation als wertvolles Hilfsmittel bei der Behandlung des erschwertem Décanulements und der narbigen Kehlkopfstenosen. Er teilt außer einigen einfacheren Fällen von Décanulementshindernissen, bei denen die Intubation allein oder in Verbindung mit der Exkochleation von Granulomen erfolgreich geübt wurde, einen der zum Glück seltenen Fälle von Narbendiaphragma des Kehlkopfs nach Krikotracheotomie mit. Bei einem 3jährigen Kinde wurden von Prof. v. Eiselsberg durch Laryngotomie das Narbendiaphragma, ferner die eingerollten Trachealringe, ein Teil des Ring- und Schildknorpels exzidiert. Eine Deckung des Defektes durch Plastik erschien unmöglich, weil nach Exzision des Narbendiaphragmas eine Stenose der Glottis selbst bestehen blieb, die sekundär dilatiert werden mußte. Eine Kontinuitätsresektion der Trachea war ebenfalls unausführbar. So wurde der kleinste Tubus des O'Dwyer'schen Bestecks eingeführt, durch den der Patient atmete, und über diesem Tubus wurde die Weichteilwunde zusammengesogen. Die Weichteilwunde granulierte rasch zu, systematische Dilatation mit immer stärkeren Kanülen erzielte schließlich freie Atmung auf normalem Wege, die auch heute — 5 Jahre nach der Operation — noch anhält. Wie bei erschwertem Décanulement hat sich die Intubation zur Dilatation syphilitischer u. a. Larynxstenosen bewährt. Ebenso ist sie gelegentlich als Ersatzmittel der Tracheotomie angewendet worden bei Fällen von inoperablem Strumakarzinom, inoperablem Larynxkarzinom und tuberkulöser Kehlkopfstenose, bei denen die Tracheotomie aus irgendwelchen Gründen vermieden werden sollte. Nachteile des Verfahrens wurden in diesen Fällen bisher nicht beobachtet. Die Erfahrungen des Vortr. sind allerdings noch keine sehr ausgedehnten; immerhin glaubt er erwähnen zu müssen, daß auch bei der Intubation diphtheritischer Stenosen in der Königsberger Klinik in den letzten 7 Jahren niemals üble Zwischenfälle gesehen wurden. (Selbstbericht.)

27) **F. Franke**. Perforatio thoracis translateralis duplex mit Ausgang in Heilung.

Der berichtete Fall betraf eine 48jährige Frau, die durch 2 m hohen Fall von einer Leiter auf die rechte Seite durch einen in der rechten Hand gehaltenen Handbesen eine von der rechten nach der linken Achselhöhle im dritten Interkostalraum durchgehende Perforation des Thorax erlitten hatte, wobei aber die Haut in der linken Achselhöhle unverletzt blieb. Nach sofortigem Herausziehen des Besenstieles stellten sich unter schneller Entwicklung eines von der linken Achselhöhle ausgehenden Hautemphysems über Rumpf und

Kopf so schwere Erscheinungen ein (Kurzatmigkeit, Pulsbeschleunigung), daß 5 $\frac{1}{2}$  Stunden später eine Operation nötig wurde, durch die die Verletzte gerettet wurde. Die eingeschlagene Behandlung, feste Tamponade nach Inzision in der linken Achselhöhle, sowohl dieser als der rechtsseitigen Wunde mit folgendem, gut abschließendem Verband, empfiehlt Votr. als Methode der Wahl als einfachstes und sicherstes Mittel für die Behandlung des mit ausgedehntem und gefährlich werdendem Hautemphysem verbundenen Pneumothorax, ohne aber das von v. Bramann empfohlene eigenartige Drainageverfahren oder die Annäherung der Lunge auszuschließen, während andere Methoden sich für solche Fälle nicht eignen.

Der Fall, der erste glücklich ausgelaufene Fall von beiderseitigem Pneumothorax mit sich anschließendem Hautemphysem, in dem aber das Emphysem im Anfang eine für die Rettung günstige Komplikation bildete, zeichnet sich noch dadurch aus, daß der Besenstiel einen dem Gesetz der inneren Konturierung folgenden Weg einschlug, für welche Möglichkeit auch noch ein schlagendes Beispiel aus der Literatur angeführt wird, und daß infolgedessen außer einer leichten Quetschung des Herzens keine Verletzung der Brustorgane stattfand.

(Selbstbericht.)

## 28) Ringel (Hamburg). Zur Resektion des Thorax bei veralteten und tuberkulösen Totalempyemen.

R. berichtet über 3 Fälle von ausgedehnter Resektion des Thorax, von denen er 2 als geheilt vorstellt, während der dritte sich auf dem Wege zur Heilung zurzeit noch in Behandlung befindet. Bei dem ersten Falle handelt es sich um einen 68jährigen Mann, der im Anschluß an eine Rippenaries ein tuberkulöses Totalempyem der linken Pleura bekam. Resektion der 11.—6. Rippe und der Scapula bis zur Spina mit den interkostalen Weichteilen in drei Sitzungen, Dekortikation der Lunge. Heilung nach Ausführung mehrerer Hautlappen-Plastiken. Im zweiten Falle lag ein metapneumonisches Totalempyem der linken Pleura bei einem 22jährigen Manne vor. Resektion der 10.—3. Rippe und der Scapula in zwei Sitzungen. Heilung. Der 3. Fall betrifft ein 28jähriges Mädchen mit einem tuberkulösen Totalempyem der linken Pleura. Resektion der 11.—2. Rippe in nahezu ganzer Ausdehnung mit den Weichteilen und der Scapula in zwei Sitzungen; Dekortikation der Lunge. Heilung bis auf einen Defekt von Handtellergröße in der Axillarlinie am Diaphragma. — Als Schnitt wird der ursprünglich von Schede angegebene U-förmige empfohlen, weil er den größten Überblick über die Empyemhöhle gewährt und eine vollständige Entfernung der meist auch starren interkostalen Weichteile gestattet. Die Resektion des unteren Scapulardreiecks, die allerdings den Nachteil hat, daß sie, wenn auch nur geringe, Bewegungsstörungen im Arm hinterläßt, ist in allen den Fällen nötig, wo die Empyemhöhle

sich bis in die Pleurakuppe erstreckt und dort noch eine beträchtliche Tiefe besitzt. Man verfährt zweckmäßig so, daß man die Scapula aus ihren Weichteilen auslöst und mit den letzteren, die nach innen und oben umgeschlagen werden, die Pleurakuppe ausfüllt. — Die Dekortikation der Lunge hat unter Umständen große Gefahren und kann in den meisten Fällen entbehrt werden. Unbedingt notwendig ist sie dagegen bei tuberkulösen Empyemen, weil nur so alles Kranke entfernt werden kann, und verklebungsfähige Wundflächen geschaffen werden. — Indikation zur Thoraxresektion bilden diejenigen Fälle, bei denen eine Verkleinerung der Empyemhöhle mit anderen Mitteln (Perthes'scher Apparat usw.) nach längerer Anwendung nicht eintritt und bei denen vollkommen starrwandige Höhlen vorliegen. Eine Kontraindikation zur Resektion besteht, wenn gleichzeitig die Lunge der anderen Seite erkrankt ist.

(Selbstbericht.)

### Diskussion.

Jordan (Heidelberg) bespricht seine an 11 Fällen von Thoraxresektion gewonnenen Erfahrungen, empfiehlt die Schede'sche Lappenbildung und befürwortet die Kombination der Schede'schen Operation mit der Delorme'schen Entrindung der Lunge, die er bisher 3mal ausgeführt hat. Die Resektion der Scapula soll möglichst vermieden werden, da dieselbe zu Beeinträchtigung der Armfunktion führt.

Bei tuberkulösen Empyemfisteln soll die Indikation zur Operation nur mit großer Reserve gestellt werden. (Selbstbericht.)

v. Büngner (Hanau) hat 8 Fälle nach Schede operiert, davon 3 mit Tuberkulose. 1 starb, die anderen wurden geheilt. Ferner sah v. B. eine Schußverletzung der Brust, wo der Einschuß im rechten zweiten Interkostalraum in der Achsel saß und an der dritten linken Rippe austrat. Es entstand doppelseitiger Pneumothorax und allgemeines Emphysem. v. B. machte einen Okklusivverband und Sauerstoffinhalationen. Pat. wurde geheilt.

Rehn (Frankfurt) hält die Delorme'sche Operation weder für leicht noch gefahrlos. Er sah Embolie des Gehirns und Bronchialfisteln danach auftreten.

Jaffé (Hamburg).

Perthes (Leipzig): Es ist möglich, unter den Fällen von veraltetem Empyem diejenigen, welche sich für die Behandlung mit dem von P. angegebenen Aspirationsverfahren eignen, durch vorherige Prüfung der Entfaltungsfähigkeit der Lunge zu erkennen. Man bestimmt 1) die Größe der Empyemhöhle durch Einfließenlassen von Flüssigkeit, wendet dann Aspiration an und bestimmt 2) die Menge der abgesaugten Flüssigkeit. Wenn die gesamte eingespülte Menge bei der Aspiration wieder abfließt, wenn also die Höhle unter Aspiration durch Aneinanderrücken der Wände verschwindet, so eignet sich der Fall für die Aspirationsbehandlung.

Selbstbericht.

Garrè (Königsberg). Die Tamponade bei Pneumothorax kann nur bei unverletzten Lungen wirken. Sonst ist es besser, weit zu eröffnen und künstlichen Pneumothorax zu machen.

König (Altona) betont, daß bei der Delorme'schen Operation oft die Spaltung der Schwarte bis auf die Lunge genügt.

v. Bramann (Halle) empfiehlt bei Pneumothorax und unverletzter Lunge die von Tiersch für Empyem angegebene Drainagevorrichtung.

Franke (Braunschweig) sah nach Pneumopexie einen Einriß der Lunge entstehen.

Ringel (Hamburg) hält die Schulterblatresektion nicht immer für entbehrlich, die Operation stets einzeitig zu machen für gefährlich, und die Delorme'sche Operation nur geeignet bei Tuberkulose der Pleura.

Jaffé (Hamburg).

29) **Schwerin** (Berlin). Operative Behandlung einer Stichverletzung des rechten Herzvorhofes mit Krankenvorstellung.

Der Pat. erlitt am 2. Mai 1902 einen Stich in die Brust, weswegen er  $\frac{3}{4}$  Stunde später im Krankenkau eingeliefert wurde. Derselbe war pulslos, Kampferinjektionen und Kochsalztransfusion hatten keine merkbare Einwirkung. Urin und Stuhl wird unter sich gelassen. Im vierten Interkostalraum eine 6 mm lange, nicht blutende Wunde. Dämpfung des Herzens nach rechts bis über die Mitte des Sternums verbreitert. Resektion der vierten und 2 cm des Rippenknorpels der fünften Rippe. Die durchstochene linke Lunge fest am Sternum verwachsen. Ihre Ablösung erst möglich durch die vom Zwerchfell an der Hinterfläche heraufgeführte linke Hand. Spaltung des Perikards, welches mit Péans angezogen wird. Beim Hervorrollen des rechten Herzens unter dem Sternum wird ein bleistift-dicker Blutstrahl in leichtem Bogen emporgeschleudert. Herz durch eine durch die Spitze gelegte Fadenschlinge angezogen, wodurch die Wunde im rechten Vorhof sichtbar wird. Digitalkompression und drei Seidenknopfnähte. Perikard an die Muskulatur genäht. Tamponade derselben und der Pleura. Heilung kompliziert durch Pyoperikard, Empyem und Pneumonie. Pat. arbeitet jetzt ohne jede Beschwerde als Schlosser.

(Selbstbericht.)

30) **Noll** (Hanau). Schußverletzung des Herzens.

N. stellt einen Fall von Schußverletzung des Herzens vor, welcher durch die Naht einer den linken Ventrikel perforierenden Wunde geheilt ist.

Die Verletzung (Conamen suicidii) fand am 10. September v. J. mittels eines Revolvers, Kaliber 7 mm statt. Die Verletzte, ein 17jähriges Fräulein, sah N.  $1\frac{1}{2}$  Stunde nach dem Vorfall im Zustand höchster Atemnot. Respiration 30, Puls 74, aber alle Viertel-

minuten auf die Dauer von vier Schlägen völlig aussetzend. Herzdämpfung klein, lateralwärts undeutlich. Über der mittleren und oberen Partie der linken Lunge der Perkussionsschall tympanitisch, über der unteren Partie gedämpft. Herztöne rein, daneben ein anhaltendes, eigentümliches Strudelgeräusch hörbar.

Da nach dem Befund und der Richtung des Schußkanals eine gefahrdrohende Blutung aus einer Herzwunde angenommen werden mußte, entschloß sich N. zur sofortigen Freilegung des Herzens, um die Blutung gegebenenfalls durch Herznaht zu stillen.

Ein schlitzförmiger Schußkanal durchdrang im V. Interkostalraum die Brustwand, dann den Herzbeutel und schließlich die vordere Wand des linken Ventrikels. Die Fixierung des Herzens während der Naht geschah mittels eines Péan, mit welchem das Herz an seinem Pericardium viscerales dicht unterhalb der Art. coron. gefaßt wurde. Die Anlegung der Naht gelang auf diese Weise ohne alle Schwierigkeit. Der Herzbeutel wurde mittels steriler Gaze drainiert, diese Drainage aber nach 24 Stunden wieder entfernt. In den ersten Tagen nach dem Eingriff hat ein sehr frequenter Puls und sehr beschleunigte Atmung bestanden. Trotz sorgfältigster Nachbehandlung trat ein zirkumskriptes, abgesacktes Empyem ein, welches erst nach Verlauf von 28 Tagen völlig ausheilte.

Seit nunmehr über sechs Monate ist die Verletzte völlig gesund und arbeitsfähig. Ihre Herzstätigkeit, wie ihre Atmung sind vollständig regelmäßig. Eine abnorme Erschütterung der Thoraxwand, oder Einziehung derselben während der Herzbewegungen ist nicht vorhanden.

N. hält zum Schluß alle Vorschriften für typische Voroperationen bei Herzverletzungen, welche ihren Weg durch die vordere Thoraxwand genommen haben, für unnötig und größere Resektionen am Sternum zu diesem Zweck im Hinblick auf die Gefahren des doppelseitigen Pneumothorax für bedenklich. Er ist der Ansicht, daß die Resektion von 1, 2 oder 3 Rippenstücken und das darauf benutzte Anziehen des gespaltenen Herzbeutels gegen die vordere Thoraxwand, wie es Rehn angegeben, einen hinlänglichen Überblick über die Vorderfläche des Herzens gewähre. (Selbstbericht.)

### Diskussion.

Wolf (Köln) berichtet über einen Fall von Herznaht mit Resektion des vierten und fünften Rippenknorpels wegen einer Stichverletzung. Er spaltete den Herzbeutel und zog das Herz aus dem Thorax, wobei sich ein 2 cm langes Loch im rechten Ventrikel fand, das genäht wurde. Das Herz wurde reponiert. Trotz Jodoformtamponade starb Pat. 14 Tage später an Empyem, in dem W. überhaupt die größte Gefahr der Operation erblicken möchte. Jaffé (Hamburg).

Barth (Danzig) hat im vorvorigen Jahre 3mal Gelegenheit gehabt, die Herznaht bei Stichverletzung des Herzens auszuführen,

und zwar 1mal bei Verletzung des rechten und 2mal bei solcher des linken Ventrikels. Ersterer Fall starb am vierten Tage an Perikarditis und doppelseitiger Pleuritis, die beiden anderen Kranken genasen. Aus seinen Beobachtungen und aus dem Literaturstudium hat B. folgende Gesichtspunkte über die Behandlung der Stichverletzungen des Herzens gewonnen.

1) Es ist nicht ratsam, sich auf eine bestimmte präliminare Operation zur Freilegung des Herzens festzulegen, namentlich ist es zwecklos, auf Schonung der Pleura hierbei bedacht zu sein, da die Pleura fast ausnahmslos verletzt ist. Die beste Methode ist es, die äußere Wunde bei Verdacht einer Herzverletzung zu erweitern, dem Stich nachzugehen und dann nach den gegebenen Umständen zu verfahren. In einem Falle kam B. mit der Resektion einer Rippe aus, in einem anderen resezierte er Rippenknorpel und Sternum osteoplastisch von links nach rechts und das andere Mal von rechts nach links, weil die rechte Pleura verletzt war.

2) Es empfiehlt sich, Asepsis der Wunde vorausgesetzt, den Herzbeutel nach erfolgter Herznaht durch die Naht vollständig zu schließen. Man vermeidet so am besten ausgedehnte Verwachsungen des Herzens mit dem Herzbeutel. Wie folgenschwer solche Verwachsungen sind, zeigt der von Herrn Schwerin vorgestellte Fall, der schon jetzt die von Herrn Brauer beschriebene diastolische Einziehung des Thorax deutlich erkennen läßt. Der erste von B. operierte Fall war ebenfalls mit Tamponade des Herzbeutels behandelt. Es kam zu einer serösen Sekretverhaltung hinter dem Tampon und nach Entfernung desselben zu einer fibrinösen Perikarditis, die für den letalen Ausgang mit verantwortlich zu machen ist. In den beiden übrigen Fällen wurde der Herzbeutel vollkommen geschlossen, und der Verlauf war ein glatter.

3) Die Herznaht soll bei Stichverletzungen ausgeführt werden, auch wenn keine momentane Lebensgefahr besteht. Denn wenn auch nach der Statistik von G. Fischer 10% der Herzverletzten ohne chirurgische Hilfe durchkommen, so sind doch aus der Literatur mehrere Fälle bekannt, in denen nach scheinbarer Heilung nach Wochen oder Monaten der Tod eintrat. Es hatte sich ein Herzaneurysma ausgebildet, welches durch Berstung zu sekundärer Blutung und zum Tode führte. Ähnliches ist nach Heilung durch Herznaht nicht beobachtet worden. (Selbstbericht.)

Rehn (Frankfurt) warnt vor zu brüskem Hervorziehen des Herzens mit Kugelzangen. Der von ihm operierte Fall sei bis heute gesund geblieben.

König (Berlin) meint, man müsse eine bestimmte Methode der Herznaht feststellen. Auch an der Hinterseite des Herzens, nicht nur vorn, können Herzverletzungen vorkommen.

Jaffe (Hamburg).



### 31) L. Brauer (Heidelberg). Die Kardiolyse und ihre Indikationen.

Vor einem Jahre gab Votr. unter dem Namen der Kardiolyse eine Methode bekannt zur chirurgischen Behandlung der chronischen, adhäsiven Mediastino-Perikarditis. Bei dieser Erkrankung werden das Herz, das Perikard sowie die großen Gefäße durch Verwachsungsstränge an die Nachbarorgane (Sternum, hinteres und vorderes Mediastinum, Zwerchfell und Lungen) angeheftet. Je nach der Lage und Festigkeit dieser Adhäsionen resultieren verschiedenartige Symptomenkomplexe; häufig werden die Herzbewegungen auf die Nachbarorgane übertragen, oder es findet eine Behinderung der Herzaktion resp. der Entleerung des Blutes durch die großen Gefäße statt.

Votr. beobachtete drei hierher gehörige Fälle. Dieselben boten folgende Erscheinungen dar: Es bestanden Pleuraschwarten in verschiedener Ausdehnung, subjektive und objektive Zeichen ziemlich beträchtlicher Herzinsuffizienz, Stauungslebercirrhose mit Aszites, Dyspnoe, in einem Falle Cyanose und endlich am Herzen Erscheinungen, die darauf zurückzuführen waren, daß das Herz bei jeder Systole, dank der vorhandenen Verwachsungen, die vordere Brustwand in größerer Ausdehnung einzog und alsdann während der Diastole wieder vorfedern ließ. Derartige Kranke gehen erfahrungsgemäß nach verschiedenen langer Zeit an ihrem Leiden zugrunde, und zwar erstens deswegen, weil sich meistens gleichzeitig anderweitige Störungen, z. B. Myokarditis, finden, zweitens aber und hauptsächlich deswegen, weil das Herz nicht befähigt ist, auf die Dauer die ungeheure Mehrarbeit zu leisten, mit jeder Systole den elastischen, knöchernen Thorax einzuziehen.

Votr. machte daher den Vorschlag: Man möge durch Sprengung des knöchernen Rippenringes das Herz funktionell entlasten. Dieses Ziel sollte nicht erreicht werden durch die tief eingreifende Operation einer ausgedehnten Lösung der Verwachsungen selbst, sondern dadurch, daß man dem Herzen statt der natürlichen, knöchernen Decke eine weiche Bedeckung schaffe. Die Herren Prof. Petersen und Dr. Simon führten in dankenswerter Weise diese Operation aus. Das Resultat entsprach den Erwartungen. Bei allen drei Kranken trat eine ganz wesentliche Besserung der Herzarbeit ein. Die vorhandenen Ödeme, Dyspnoe, Cyanose, sowie auch der in allen drei Fällen vorher nachweisliche Aszites schwanden. Daß der weiche, das Herz deckende Lappen nach wie vor mit jeder Systole eingezogen wird, ist, da eine Durchtrennung der Verwachsungen selbst nicht vorgenommen wurde, selbstverständlich. Zur Operation eignen sich diejenigen Fälle, bei welchen sich zeigen läßt, daß die Verwachsung dem Herzen eine unnötige Mehrarbeit durch Zerrung und Mitbewegung der vorderen Brustwand auferlegt. Zwei der Pat., welche in dieser Weise behandelt waren, werden vorgeführt. Der dritte

Pat. war, nachdem auch bei ihm zunächst die Beschwerden wesentlich gebessert waren, der zufälligen Komplikation einer Bronchopneumonie erlegen. Das Präparat, welches die ausgedehnten Schwarzenbildungen und die festen Verwachsungsstränge erkennen ließ, lag zur Demonstration auf. Zahlreiche Kurven illustrierten die Form der für die Mediastino-Perikarditis charakteristischen Brustwandbewegung und lehren, diese von anderweitigen abnormen, pulsatorischen Bewegungen der Brustwand zu unterscheiden. Die Aufnahme-trommel, welche dieses in einfacher Weise zu analysieren ermöglicht, wird gezeigt.

(Selbstbericht.)

### Diskussion.

Simon (Heidelberg) fügt den Ausführungen des Herrn Brauer eine kurze Bemerkung hinzu. Es war von vornherein klar, daß in diesen Fällen die Narkose große Schwierigkeiten bieten würde. Es wurde deswegen versucht, in dem ersten Falle mit lokaler Anästhesie vorzugehen. Sobald die Operation aber begann, hatte Pat. derartige Beschwerden und Schmerzen, daß wir zur allgemeinen Narkose übergehen mußten. Deswegen wurde in dem zweiten Falle mit allgemeiner Narkose begonnen, und zwar mit Chloroform aus Furcht, daß Äther bei diesen Fällen Pneumonie erzeugen könnte, da die Lunge schon komprimiert und durch Überfüllung des kleinen Kreislaufs stark kongestioniert war; wir mußten aber in der Mitte der Operation wegen Herzschwäche zu Äther übergehen. Die Operation verlief dann vollkommen glatt. In dem dritten Falle nahmen wir von vornherein Äther. Die Operation verlief auch hier glatt, ohne Störung, wir haben aber nach der Operation eine Zeitlang leichte Bronchitis gefunden, die darauf hindeutet, daß der Äther doch eine stärkere Kongestion der Lunge hervorgerufen hat.

Was die Operationen selbst betrifft, so gingen wir im ersten Falle nur mit Rippenresektion vor, in den zwei anderen Fällen, weil wir glaubten, daß dies nicht genüge, um die Thoraxfederung aufzuheben, resezierte ich einen Teil des Sternums 4—5 cm breit. Zuerst wurde ein Hautmuskellappen mit der Basis auf der rechten Seite gebildet, dann wurden links 2 oder 3 Rippen reseziert und das Sternum oben und unten in der gewünschten Ausdehnung mit der Stichsäge durchtrennt, nachher nach oben umgebrochen und hinterher noch das hintere Periost des Sternums entfernt. Dieser Teil der Operation, die Entfernung des hinteren Periosts, was um Knochenneubildung zu verhindern absolut notwendig ist, und die Loslösung desselben von dem Herzbeutel bieten die größte Schwierigkeit, weil sich hier stärkere Verwachsungen vorfinden.

Nach der Resektion mußte eine exakte Blutstillung vorgenommen werden. Ich ging im dritten Falle so vor, daß ich Umstechungen zentral an der Interkostalarterie anlegte, weil wir im ersten Falle Hämatombildung bemerkt und die Wunde wieder hatten öffnen müssen. Wenn man gesehen hat, wie sich die Pat. vor der Opera-

tion befanden, wie starke Zirkulations- und Respirationsbeschwerden sie darboten, und wie sie sich schon unmittelbar bei der Operation, nachdem wir die Sternalresektion ausgeführt hatten, erholten, wie Puls und Atmung besser wurden und die Cyanose sich verlor, und wenn man wieder gesehen hat, welche Fortschritte das gute Befinden nach der Operation machte, wie die Operierten wieder arbeitsfähig wurden und der Aszites und Hydrothorax verschwanden, wird man sich immer leichter zu derartigen operativen Eingriffen entschließen können. Voraussetzung muß nur sein, daß eine genaue Beobachtung vorangegangen, die Diagnose absolut sicher gestellt und der Zustand der Pat. sonst gut ist. Die Herzstätigkeit muß man durch Digitalis und Strophanthus regulieren. (Selbstbericht.)

Petersen (Heidelberg) rät, zuerst 3 Rippen fortzunehmen und dann zu entscheiden, ob auch ein Teil vom Brustbein entfernt werden muß. Jedenfalls müsse das Periost fortgenommen werden. Auffallend war der rasche Rückgang des Aszites.

Rehn (Frankfurt), der an dem vorgestellten Falle die Lücke schon wieder verknöchert findet, fragt, wie die anhaltende Besserung trotzdem zu erklären sei?

Brauer (Heidelberg) bestreitet, daß schon wieder knöcherne Heilung eingetreten sein könne. Dazu sei die Zeit seit der Operation — April d. J. — viel zu kurz. Jaffé (Hamburg).

### 32) **Freiherr v. Eiselsberg.** Zur Therapie der Dermoide des vorderen Mediastinums.

v. E. berichtet über zwei von ihm operierte Fälle von Dermoid des vorderen Mediastinums. — Im ersten war es nicht möglich den Sack zu extirpieren; es wurde daher nur das von einer früheren Operation herrührende Fenster der Thoraxwandung vergrößert und äußere Haut mit der inneren Epidermisauskleidung der Cyste vernäht. Es trat eine Infektion der Wunde, wahrscheinlich an der Stelle ein, wo eine exakte Naht der beiden Häute nicht ausführbar war. Pat. starb an wiederholter Nachblutung aus der Gegend der V. mammaria interna. Die Sektion ergab ein Dermoid bigerminalen Ursprungs und zeigte vor allem, daß die Totalexstirpation des Sackes ausführbar gewesen wäre.

Im zweiten Falle konnte das über kopfgroße Dermoid nach Resektion von zwei Rippen total entfernt werden. Die große Wundhöhle, in dessen Tiefe der Herzbeutel und die hochgradig komprimierte Lunge lag, wurde teilweise drainiert bzw. tamponiert. Sofort nach dem Aufwachen aus der Narkose war der Zustand der Pat. ein sehr besorgniserregender durch die enorme Zunahme der Atemfrequenz. Wiederholte Gaben von Morphin besserten dieselbe nur wenig; erst das Vorziehen der kollabierten Lunge und die Fixation

derselben in der Wunde (Pneumopexie) erwirkte eine entschiedene Verbesserung. Später wurde die Rekonvaleszenz durch vorübergehende Arrhythmie des Pulses gestört, schließlich erfolgte völlige Heilung. Pat. konnte dem Kongresse in vollkommen hergestelltem Zustande demonstriert werden. Die Untersuchung des Präparates ergab ein reines Epidermoid.

v. E. zeigt noch ein Präparat, welches er der Freundlichkeit des Herrn Prof. Albrecht verdankt: Bei einem 3jährigen Kinde deckte die Obduktion ein faustgroßes Dermoid des vorderen Mediastinums auf, welches sich als ein sarkomatös degeneriertes Teratom (Dermoid bigeminalen Ursprungs) erwies. Hier hätte die Exstirpation des nur lose und mittels dünner Stränge fixierten Tumors nach Resektion von 1—2 Rippen leicht ausgeführt werden können.

Die Fälle v. E.'s erweisen, daß immer die Totalexstirpation zu versuchen ist und man sich durch einige Adhäsionen nicht davon abschrecken lassen darf. In der Literatur sind erst zwei Fälle von mit Erfolg totalexstirpierten Dermoiden des vorderen Mediastinums zu finden (Bastianelli, Bergmann). Der Wert der Pneumopexie bei Pneumothorax — wobei durch mangelnden Halt des Mediastinum auch die andere Lunge in Gefahr kommt, ungenügend ventiliert zu werden — ist besonders von C. Bayer zuerst erkannt, von Murphy in einer vortrefflichen experimentellen Studie festgestellt. Der oben erwähnte zweite Fall hat den Nutzen der Pneumopexie vollauf erwiesen. Außer der Pneumopexie kommt noch die völlige luftdichte Naht der Wunde in Betracht, um die baldige Ausdehnung der durch den Pneumothorax in ihrer Funktion ausgeschalteten Lunge zu bewirken. (Selbstbericht.)

### 33) G. Muskat (Berlin). Über einen Fall von abnorm beweglicher Bauchmuskulatur.

Ein gesunder, kräftiger Mann zeigt die Fähigkeit, die Muskeln des Bauches in abnormer Weise zu bewegen, und zwar nicht nur in ihrer Totalität, sondern auch beliebig isoliert und in die einzelnen Partien zerlegt. Durch kräftigen Druck werden die Baueingeweide in die Brusthöhle gepreßt, der Bauch ist abgeflacht, die Brusthöhle um ca. 14 cm erweitert. Eine Hernie des Zwerchfells ist nicht vorhanden. Auf dem Röntgenbilde fällt der vergrößerte Herzschatten auf. Dem entspricht auch der perkutorische Befund — Herzdämpfung kaum nachweisbar. Leberdämpfung nicht nachweisbar. Rippen verlaufen gestreckter, ihre Zwischenräume erheblich erweitert, so daß der Eindruck eines emphysematösen Thorax entsteht. Dabei ist Sprache und Atmung bis auf den rein kostalen Charakter völlig unverändert. Diese Haltung kann stundenlang beibehalten werden.

Mit enorm großer Kraft, selbst den vereinten Anstrengungen mehrerer Männer trotzend, werden dann die Bauchmuskeln hervor-

gewölbt und in wellenförmige Bewegungen gesetzt. Der M. obliquus wird jederseits isoliert kontrahiert, ebenso der M. rectus abdominis. Dieser in drei Abschnitte geteilte Muskel wird in verschiedenster Weise bewegt. Der untere Teil ist angespannt, flach, eingezogen, die oberen Teile werden kugelförmig herausgepreßt. Oder obere und untere Partie wird hervorgewölbt, so daß der Leib Sanduhrform annimmt, und die palpierende Hand in der Grenzpartie die Wirbelsäule findet. Die Bedeutung dieser Bewegungen scheinen mir darin zu liegen, daß es durch Übung und Geschicklichkeit möglich ist, Muskeln, die gewöhnlich nur in ihrer Komplexwirkung tätig sind, in ihre Komponenten und Teile zerlegt arbeiten zu lassen, ein Moment, das bei der Frage der funktionellen Anpassung transplantierte Sehnen von Wert ist, über welches auch auf dem diesjährigen Orthopädenkongreß diskutiert wurde. (Selbstbericht.)

34) **H. Küttner** (Tübingen). Über die perforierenden Lymphgefäße des Zwerchfells.

K. berichtet an der Hand zahlreicher Präparate und Abbildungen über seine an 20 menschlichen Leichen ausgeführten Untersuchungen über die Lymphbahnen des Zwerchfells. Diese Lymphgefäße sind wegen ihrer Wichtigkeit für die Ausbreitung pathologischer Prozesse schon oft Gegenstand der Diskussion gewesen; im Vordergrund stand die Frage, gibt es perforierende Lymphgefäße, welche eine Verbindung zwischen Brust- und Bauchhöhle vermitteln. Bei Tieren sind diese Bahnen seit längerer Zeit bekannt, beim Menschen wies zwar die klinische Erfahrung auf ihre Existenz hin, doch hat man sie neuerdings mit aller Sicherheit geleugnet.

K. hat nun die Frage zuerst auf dem Wege der physiologischen Injektion zu lösen versucht, indem er lebenswarmen, menschlichen Leichen gefärbte und verflüssigte Gelatinemasse in die Aushöhlung des Zwerchfells goß und dann von der Trachea aus mittels Gummigebläses bis zu 2 Stunden lang künstliche Atmung unterhielt. Der Erfolg war ein vollkommen negativer, ganz im Gegensatz zu wohl gelungenen Versuchen am Kaninchen. So einfach wie beim Tier konnten also die Verhältnisse beim Menschen nicht liegen. Es wurde dann zum gewöhnlichen Injektionsverfahren übergegangen, und dabei hat sich auch herausgestellt, warum die derzeitigen Kenntnisse von den Lymphbahnen des Zwerchfells noch lückenhaft sind. Die Injektion ist nämlich, besonders am Bauchfellüberzuge des Diaphragma, ungewöhnlich schwierig.

Die Resultate der Untersuchungen werden in folgenden Sätzen zusammengefaßt:

Beide Zwerchfellflächen, sowohl die obere wie die untere, sind außerordentlich reich an Lymphbahnen. Am Zwerchfell-Peritoneum liegen sie sogar in mehreren dichten Geflechten übereinander, daher die enorme Resorptionsfähigkeit gerade dieses Bauchfellabschnittes.

Jede Diaphragmahälfte ist ein geschlossenes Lymphgebiet, da die eigentlichen Netzwerke nicht von einer auf die andere Seite übergehen; nur durch einzelne der Medianlinie nahe gelegene Lymphdrüsen wird eine gewisse Verbindung hergestellt. Dagegen kommunizieren die Lymphgefäße des Zwerchfells ausgiebig mit denen des parietalen Peritoneum und Pleurablattes und gestatten so pathologischen Prozessen der beiden letzteren, kontinuierlich auf das Diaphragma überzugreifen.

Besondere Verhältnisse bieten die Abflußwege der Zwerchfelllymphe. Es liegen nämlich die regionären Lymphdrüsen an der Brustfläche ausschließlich auf der vorderen Hälfte, an der Bauchfläche nur unter der hinteren Hälfte des Diaphragma. Da nun vorderen wie hinteren Drüsen die Lymphe aus fast allen Abschnitten der betreffenden Zwerchfellhälfte zufließt, so muß ein großer Teil der abführenden Gefäße, um die Drüsen zu erreichen, das Zwerchfell durchbohren. Es gibt sogar Lymphgefäße, welche das Diaphragma zweimal durchsetzen, einmal, um von der Bauch- in die Brusthöhle zu gelangen, das zweite Mal, um zu ersterer zurückzukehren. Zahl und Verlauf der perforierenden Lymphgefäße wird an Präparaten und Tafeln demonstriert und gezeigt, daß das Zwerchfell sowohl in der Richtung vom Peritoneum zur Pleura, als auch umgekehrt von der Brust- zur Bauchhöhle Lymphgefäße durchtreten läßt, ferner, daß auch die eigentlichen Lymphgefäßnetze der oberen und unteren Zwerchfellfläche vielfach mit einander kommunizieren.

Aus diesen Befunden ergibt sich zunächst, daß für die Bewegung der Zwerchfelllymphe, da sie in beiden Richtungen erfolgt, der wechselnde Kontraktionszustand der Diaphragmamuskulatur von größerer Bedeutung ist, als die Druckdifferenz zwischen Brust- und Bauchhöhle. Weiter aber ist der sichere Nachweis zahlreicher perforierender Lymphgefäße von Interesse für die Deutung mancher pathologischer Vorgänge. So findet man, was Körte auf dem Chirurgenkongreß 1902 besonders betonte, als häufige Begleiterin des subphrenischen Abszesses die gleichseitige Pleuritis, welche, wie auch die Pleuritis nach eitriger Bauchfellentzündung, meist milderer Charakter trägt als das subphrenische Exsudat. Bei seinem Durchtritt durch das Diaphragma wird der Eiter gleichsam filtriert, das Filter sind die perforierenden Lymphgefäße, deren sich wie überall so auch hier die Eitererreger mit Vorliebe zur Weiterverbreitung bedienen. Auch die Beobachtung von Maydl und Körte, daß intraperitoneale subphrenische Abszesse zwar seltener in die Brusthöhle durchbrechen als extraperitoneale, dagegen häufiger mit Exsudaten in der Pleura einhergehen, steht mit K.'s anatomischen Befunden im Einklang; denn die reichen Lymphgefäßnetze, welche auch ohne Durchbruch die Infektion zu übertragen vermögen, finden sich nur auf dem »intraperitonealen« Zwerchfellabschnitt.

Aber auch die in der Richtung von der Brust- zur Bauchhöhle perforierenden Lymphgefäße dienen der Fortleitung von Infektionen, wie z. B. Körte's Fälle von subphrenischem Abszeß nach Thoraxempyem schließen lassen. Daß diese Verbreitung jedoch so viel seltener beobachtet wird als die umgekehrte, hat seinen Grund in der großen Widerstandskraft des Peritoneums im Gegensatz zu der leichten Infizierbarkeit der Pleura und in der Einfachheit des Nachweises von Pleuraexsudaten gegenüber der schwierigen Diagnose selbst größerer Bauchhöhlenergüsse, welche klinisch ganz in den Hintergrund treten können gegen die stürmischen Erscheinungen einer Eiterung im Brustraum.

Zum Schluß erörtert K. die Beziehungen der Lymphgefäße des Zwerchfells zu denen benachbarter Organe. Nach seinen Befunden tritt besonders die Leber in ausgiebige Lymphgefäßverbindung mit dem Zwerchfell. Starke Stämme — übrigens schon Mascagni bekannt — verlaufen im Lig. falciforme, durchbohren das Diaphragma nahe seiner vorderen Insertion und ziehen, den Vasa mammaria folgend, selten zur rechten, fast immer zur linken Fossa supraclavicularis. Münden sie hier in Lymphdrüsen (Demonstration an Präparaten), so darf wohl angenommen werden, daß die bekannten Drüsenmetastasen abdominaler Karzinome in der linken Oberschlüsselbeingrube häufiger auf diesem direkten Wege zustande kommen, als auf dem Umwege durch die retrovisceralen Drüsen. Zahlreich sind auch die Lymphgefäße, welche vom Lig. coronarium und triangulare der Leber zum Zwerchfell in Beziehung treten. Ein Teil passiert nur die untere Diaphragmafläche, ein anderer aber durchbohrt das Zwerchfell, um in die Drüsen neben der Vena cava zu münden oder unter der Pleura zu den vorderen Zwerchfelldrüsen zu gelangen. Besonders ist es, wie an Präparaten demonstriert wird, die rechte Pleura diaphragmatica, unter und in der die Leberlymphbahnen sich ausbreiten, und damit hängt wohl auch die Tatsache zusammen, daß bei diffuser eitriger Peritonitis 5—10mal so häufig rechtsseitige als linksseitige Pleuritis beobachtet wird.

(Selbstbericht.)

---

35) **M. v. Brunn** (Tübingen). Über Pneumokokkenperitonitis.

Verf. entwirft ein Bild von dem klinischen Verhalten der Pneumokokkenperitonitis, deren Verlauf er für so typisch hält, daß es in vielen Fällen schon vor der bakteriologischen Untersuchung allein nach der klinischen Eigenart möglich ist, die Diagnose zu stellen. Charakteristisch ist, daß nach Erscheinungen einer akuten Peritonitis unter Rückgang der stürmischen Symptome ein Erguß im Abdomen zurückbleibt, der die Neigung hat, sich im Meso- und Hypogastrium abzukapseln. Betroffen sind hauptsächlich Kinder, und zwar ganz überwiegend Mädchen. Man kann zwei Stadien unterscheiden, ein

akutes und ein chronisches. Im akuten Stadium sind Fieber, Schmerzen im ganzen Leib, Erbrechen und in der Regel Diarrhöe vorhanden, letztere ein Unterscheidungsmerkmal gegen Appendicitis. Im chronischen Stadium ist das subjektive Allgemeinbefinden oft auffallend gut. Der Ernährungszustand geht aber allmählich zurück, nur das Abdomen wächst infolge einer zunehmenden Eiteransammlung, die aber als solche häufig lange Zeit nicht erkannt wird, da das Abdomen nicht erheblich druckempfindlich und die Temperatur verhältnismäßig niedrig ist. Das Exsudat, geruchloser, grünlich-gelber, fibrinreicher Eiter, kapselt sich mit Vorliebe in der Nabelgegend ab und hat große Neigung, hier durchzubrechen, wonach Spontanheilung möglich ist. Die Prognose bei operativer Behandlung ist sehr günstig. Die relative Gutartigkeit dürfte auf eine sehr frühzeitige Abgrenzung des Entzündungsherdens infolge des charakteristischen Fibrinreichtums der Pneumokokkenexsudate und auf die sehr labile Virulenz des Pneumokokkus zurückzuführen sein.

Von diagnostischen Irrtümern sind im akuten Stadium Verwechslungen mit Typhus und Appendicitis, im chronischen mit tuberkulöser Peritonitis am häufigsten vorgekommen. (Selbstbericht.)

#### Diskussion.

Rehn (Frankfurt) nennt als Beitrag zur Ätiologie der akuten Peritonitis die von Graser beschriebenen sog. falschen Darmdivertikel der Flexura sigmoidea. Diese Divertikel benutzen den Weg der Gefäße, um nach außen zu treten.

R. operierte einen Mann, der mit Darmbeschwerden, plötzlich aufgetretenen heftigen Leibschmerzen und Kollaps erkrankt war. Bei der Laparotomie fand R. den Wurmfortsatz gesund, dagegen an der Flexur eine vereiterte Appendix epiploica. R. legte einen Anus praeternaturalis an und machte später die Darmaht. Heilung.

Federmann (Berlin) sah bei einem an eitrigiger Peritonitis verstorbenen Manne bei der Sektion 14 Divertikel des Dickdarmes an der Flexur, von denen eins geplatzt war und Ursache der Peritonitis geworden.

v. Beck (Karlsruhe) sah 4 Fälle von Pneumokokkenperitonitis, 2 nach Appendicitis, 2 nach Cholecystitis gangraenosa. Nach seiner Erfahrung ist grünelber Eiter nicht charakteristisch für Pneumokokkenperitonitis.

v. Bramann (Halle) operierte einen Fall von scheinbarer akuter Epityphlitis mit gleichzeitiger Pneumonie. Der Wurmfortsatz war zwar gerötet, doch bestand kein Zeichen von Peritonitis. Der Pat. erlag seiner Pneumonie.

Küster (Marburg) macht als Symptom der Pneumokokkenperitonitis auf Perforation des Darmes durch den Nabel aufmerksam.

Jané (Hamburg).



36) **Federmann** (Berlin). Über die Bedeutung der Leukocytenuntersuchung bei Perityphlitis.

F. berichtet über Leukocytenuntersuchungen aus der chirurgischen Abteilung des städtischen Krankenhauses Moabit (Geh.-Rat Sonnenburg). Es wurden ca. 150 Fälle von mehr oder weniger akuter Perityphlitis untersucht, chronische Fälle in weit geringerer Zahl. Die Untersuchung geschah täglich mindestens einmal, in wichtigen Fällen mehrmals nach der Thoma-Zeiss'schen Methode. Alle Fälle wurden operiert.

F. legt den Hauptwert darauf, die jeder pathologisch-anatomischen Form der Perityphlitis eigentümliche typische Leukocytenkurve festzustellen. Nicht die einmalige Zählung hat eine Bedeutung, sondern die Leukocytenkurve. Die Leukocytose ist aufzufassen als Reaktion des Organismus auf den eingedrungenen Giftreiz. Sie wird bestimmt durch die Giftintensität einerseits und die Reaktionskraft des Organismus andererseits. Als dritter wichtiger Faktor kommen die örtlichen Bedingungen in Betracht, unter denen die Infektion zur Einwirkung gelangt. Da sich bei der Perityphlitis die Entzündung am Peritoneum, einem höchst empfindlichen Organ, abspielt, so erklärt sich hierdurch die Feinheit der Reaktion bei dieser Krankheit, aber auch die Notwendigkeit, die Beteiligung des Peritoneums neben den Veränderungen an der Appendix zur Grundlage und zum Einteilungsprinzip zu wählen.

F. unterscheidet demnach eine Appendicitis simplex mit serösfibrinöser Exsudation, eine zirkumskript-eitrige Peritonitis (Appendicitis perforativa) und eine freie fortschreitende Peritonitis (Appendicitis gangraenosa).

I. 25 Fälle von Appendicitis simplex mit sero-fibrinöser Exsudation in der Umgebung wurden untersucht. Es handelte sich stets um einfach katarrhalische Veränderungen oder Empyem des Wurmfortsatzes. Die Appendicitis symplex geht stets in den ersten 2 bis 3 Tagen mit einer Leukocytose einher, die gewöhnlich unter 20 000 liegt, aber auch — besonders bei Empyem — höhere Werte bis zu 28 000 aufweisen kann, wie mehrere Fälle, die sofort operiert wurden, beweisen. Es spricht also selbst eine hohe Leukocytose in den ersten 2—3 Tagen nicht unbedingt für einen eitrigen Prozeß. Stets aber geht die Leukocytose in den ersten 2—3 Tagen parallel der Temperatur zur Norm herab. Perityphlitis im Intervall besteht ohne Leukocytose.

II. Von zirkumskript-eitriger Peritonitis (Appendicitis perforativa) wurden ca. 70 Fälle in den verschiedensten Stadien beobachtet. Die Appendicitis perforativa verläuft unter einer typischen Leukocytenkurve. Sie beginnt mit hoher Leukocytose, zwischen 20 und 30 000, die in der Regel in den ersten 5—6 Tagen auf 10—15 000 absinkt, um dann

- a. entweder auf dieser Höhe zu bleiben, wenn der Abszeß in Resorption übergeht oder sich eindickt, oder
- b. um allmählicher oder schneller wieder auf 20 000 und darüber anzusteigen, je nach dem langsameren oder rascheren Wachsen des Abszesses.

Die eitrige Peritonitis mit mangelhafter Abkapselung, die ohne frühzeitige Operation zur sogenannten progredient fibrinöseitigen Peritonitis führt, weist zwar gleichfalls in den ersten 2 bis 3 Tagen hohe Leukocytenzahlen auf, die aber gewöhnlich am dritten Tage schon auf 15—20 000 absinken, um dann trotz schwerer klinischer Symptome konstant auf dieser niedrigen Zahl zu verharren, die dann als Kollapszahlen aufzufassen und zu beurteilen sind.

Die Kenntnis von dem Vorhandensein einer gesetzmäßigen Leukocytenkurve gibt die Möglichkeit, den Blutbefund zu jeder Zeit richtig zu bewerten. So ist eine selbst sehr hohe Leukocytose in den ersten 2—3 Tagen zwar der Ausdruck einer schweren Infektion, gibt aber an sich keine Indikation zur Operation. Hohe Leukocytose über 20 000 jenseits der ersten 5 Tage bei schweren klinischen Symptomen spricht für rasch wachsenden Abszeß und indiziert sofortige Operation. Hohe Leukocytose ohne bedrohliche klinische Symptome erlaubt 24stündiges Abwarten. Die Entscheidung ist nach Ablauf dieser Zeit je nach dem Stand des dann konstatierten Leukocytenbefundes zu stellen. Eine niedrige oder fehlende Leukocytose jenseits der ersten 5 Tage spricht nicht gegen das Vorhandensein von Eiter und ist deshalb in derartigen Fällen zur Indikationsstellung ohne größeren Wert.

III. Die freie fortschreitende Peritonitis im Anschluß an Gangrän oder akute Perforation des Wurmfortsatzes (Appendicitis gangraenosa) verläuft gleichfalls unter einer typischen Leukocytenkurve. Es wurden 26 Fälle von freier fortschreitender Peritonitis beobachtet. 25 davon wurden operiert, 5 starben. Die Leukocytenzahl wurde in der größten Mehrzahl sofort nach der Aufnahme sorgfältig festgestellt und dann die Operation angeschlossen. Das Stadium der Peritonitis war natürlich ein verschiedenes. Die Zeitdauer seit dem Beginn der ersten peritonitischen Erscheinungen schwankte zwischen 6 Stunden und 4½ Tagen. Es wurde aus dem Mittel der jedesmal gefundenen Leukocytenzahl und der Stundenzahl seit dem Beginn der Erkrankung eine Kurve zusammengestellt, welche ergibt, daß bei freier Peritonitis die Leukocytose in den ersten 24 Stunden bereits auf 20—30 000 ansteigt, um in den nächsten 2 Tagen auf dieser Höhe zu bleiben oder noch weiter anzusteigen, die aber vom 4. Tage ab konstant bis zum Tode — gewöhnlich dem 6.—7. Tage — auf 10 000 oder darunter absinkt. Die Leukocytenkurve hat also einen ansteigenden und einen absteigenden Schenkel. Je nach der Infektionsintensität variiert diese Kurve. Der Abfall der Leukocytose ist ein Zeichen für die beginnende Allgemeinvergiftung des Organismus!

Je früher die Leukocytose bei schweren Symptomen abfällt, desto schwerer der Prozeß, desto schlechter die Prognose. Deshalb gaben auch die Fälle, die bei hoher Leukocytose operiert wurden, trotz ihrer schweren klinischen Symptome eine gute Prognose; schwere klinische Symptome und niedrige oder fehlende Leukocyten sind ein durchaus schlechtes Zeichen. Alle letalen Fälle (5) wiesen vor der Operation nur 10—12 000 Leukocyten auf, während alle übrigen Fälle mit hoher Leukocytose, auch die, bei denen der Eingriff erst am vierten Tage erfolgte, zur Genesung kamen.

IV. Auch nach der Operation ist die Leukocytenuntersuchung von Wert für die Diagnose der sekundären Peritonitis, des sekundären Abszesses und vor allem des Adhäsionsileus, der ohne oder, mit ganz unerheblicher Steigerung der normalen Leukocytenzahl verläuft.

Zusammenfassend läßt sich sagen, daß die Leukocytenuntersuchung nur bei sorgfältigster Vergleichung mit allen klinischen Beobachtungen und Untersuchungsmethoden, vor allem mit der Temperatur und dem Zeitpunkt der Erkrankung statthaft und wertvoll ist; ohne eine Vergleichung mit diesen ist sie nicht nur wertlos, sondern geradezu irreführend. Die Leukocytose ist ein Symptom der Erkrankung wie jedes andere. Ihr Wert steigt, je weiter der Prozeß über die ersten schweren Erscheinungen hinaus ist. Nicht die einmalige Zählung, sondern die Leukocytenkurve beansprucht die Hauptbedeutung. Im ganzen betrachtet ist die Leukocytenuntersuchung als ein dauernd wertvolles Hilfsmittel in der Diagnose, Prognose und Indikationsstellung der Perityphlitis anzusehen.

(Selbstbericht.)

### 37) Payr (Graz). Über die sogenannte Frühoperation bei Epityphlitis.

Noch immer sind die Differenzen der Anschauungen über die Behandlung des akuten epityphlitischen Anfalles sehr schroffe. Weder die Parallelstellung der Gründe, die für und wider den prinzipiellen Eingriff gleich am Beginn der Erkrankung sprechen, noch die Statistik waren imstande, eine befriedigende Klarheit in die Sache zu bringen, und man kann nur sagen, daß zur Stunde die Durchführung eines völlig objektiven, unanfechtbaren Vergleichs der Ergebnisse bei prinzipieller, möglichst frühzeitiger Operation aller Fälle, bei Ablehnung der nach 48 Stunden zur Behandlung kommenden und endlich bei rein individualisierender Behandlung nach der jeweiligen Indikationsstellung auf größte Schwierigkeiten stößt. Am nächsten kommt der Wahrheit wohl der Ausspruch Kocher's, wenn er sagt: »Wer die meisten Menschenleben retten will, der mache in jedem Falle akuter Appendicitis resp. Perityphlitis im Anfangs-

stadium die Radikaloperation und beseitige den Infektionsherd unter Verzicht auf primäre Heilung und glänzende Statistik. Nur der Chirurg, der in der glücklichen Lage ist, von den Ärzten zu einer Zeit zu den Kranken gerufen zu werden, wo zwar ein umschriebenes Exsudat an der Appendix, aber nichts von diffuser Peritonitis besteht, wird diesem Ideale der Behandlung sich nähern. <

Die in den ersten 36—48 Stunden seit dem Einsetzen der Erkrankung vorgenommenen Operationen geben im allgemeinen ganz ausgezeichnete Resultate. Dies wird auch von den Gegnern der sogenannten Frühoperation unumwunden zugegeben, und hat sich auch eine ganze Anzahl von deutschen Autoren dahin geäußert, daß sie sofort bereit sind, zu dieser Zeit operativ einzugreifen, wie dies bei den Franzosen und Amerikanern schon seit Jahren üblich ist. Die sich hierbei ergebende Mortalität beträgt etwa 2—3% (Riedel, Payr). Sprengel hat bei einem Versuch einer Statistik der Frühoperation eine Mortalität von fast 20% erhalten — eine Differenz, die so groß ist, daß sie nur durch die Verschiedenartigkeit des zugrunde gelegten Materials erklärt werden kann. Es hat sich in seinen Fällen sicherlich um »schwerste Fälle« gehandelt, die bei mehr oder minder allgemeinen peritonitischen Erscheinungen zur Operation kamen.

Ein zweiter Punkt, der ebenfalls von fast allen Vertretern des chirurgischen Faches, auch den konservativsten, zugegeben wird, ist der, daß es Fälle gibt, die durch ihre topographischen und pathologisch-anatomischen Verhältnisse unbedingt einen möglichst frühzeitigen Eingriff erheischen.

Die Bestimmung des Zeitpunktes, zu welchem die Operation tatsächlich vorgenommen worden ist, bereitet große Schwierigkeiten; in vielen Fällen am Beginn der ersten Krankheitserscheinungen überhaupt. Darunter versteht man im idealen Sinne den Eingriff der sogenannten Frühoperation. In vielen Fällen aber verbergen sich die ersten Erscheinungen der Krankheit hinter völlig unscheinbaren und harmlosen Symptomen, und es muß der Zeitpunkt des Eingriffes erst vom Moment der vollendeten Perforation gerechnet werden. Am ungünstigsten sind natürlich jene Fälle, bei denen sich erstes Krankheitssymptom und Perforation anscheinend decken; denn da erfolgt der Eingriff natürlich immer erst nach dem gefahrbringenden Ereignis und verschlechtern sich seine Chancen von Stunde zu Stunde. Je größer das Zeitintervall zwischen den ersten diagnostizierbaren Erscheinungen und der Perforation, gleichgültig, ob sie in vorgebildete Adhäsionen oder frei in die Bauchhöhle erfolgt, ob durch Ulzeration oder Gangrän des Wurmfortsatzes erzeugt, um so besser sind die Aussichten des frühzeitigen Eingriffes; denn je größer dieses Intervall ist, um so mehr Aussicht ist vorhanden, daß der Chirurg schon vor, während oder möglichst rasch nach dem erfolgten Durchbruch die Bauchhöhle eröffnet und die verderbenbringende Höhle verstopft.

Diese Dinge hängen in hervorragender Weise von der topographischen Lage, vielleicht mehr als von der jeweiligen pathologisch-anatomischen Form der Erkrankung des Wurmfortsatzes ab.

Bei Lage der Appendix vor dem Coecum bildet das Netz häufig einen schützenden Deckel. Bei der Lagerung zwischen Coecum und Einmündung des Ileums, besonders aber bei Lage an der Außenseite, sind natürliche Rezessus geschaffen, in denen sich in Adhäsionen die Missetaten der Appendix verbergen können. Bei völlig retrocaecaler Lage ist der Prozeß selbst in seinen schwersten Formen so gut von der Bauchhöhle abgegrenzt, daß jede Beteiligung des Peritoneums, wenigstens im klinischen Sinne, fehlen und man nur einen in der rechten Fossa iliaca sich abspielenden Entzündungsprozeß nachweisen kann.

Ganz anders, wenn der Wurmfortsatz bei medial gelagertem Coecum gegen den Nabel, das Promontorium, in die linke Bauchhöhlenseite oder das kleine Becken zieht. Das sind jene Fälle, in denen die typische Dämpfung und Resistenz in der Fossa iliaca dextra fehlt (nach Riedel's Erfahrungen in beinahe der Hälfte der Fälle). Seine Untersuchungen über Grundbedingungen und letzte Ursachen des epityphlitischen Anfalles erklären uns die oft so urplötzlich, ohne deutliches Warnungssignal eintretenden Perforationen.

Es erscheint nach dem Gesagten fast ebenso wichtig, die topographische Diagnose der Lage der Appendix zu machen, als die Art und Schwere ihrer jeweiligen anatomischen Erkrankung festzustellen. Wenn es gelingen sollte, dafür untrügliche diagnostische Zeichen zu finden, so wäre das Schicksal der Epityphlitiskranken mehr gesichert als bei der doch nicht in allen Fällen zu erzielenden Erkenntnis des Grades der Wurmfortsatz-erkrankungen. Es kann ja gewiß in vielen Fällen das klinische Bild mit der jeweiligen anatomischen Form der Erkrankung in Übereinstimmung gebracht werden. Doch hängt diese Art der Diagnostikstellung so sehr von der persönlichen Erfahrung des einzelnen ab, daß sich nur schwer für die Allgemeinheit geltende Thesen daraus ableiten lassen. Es gibt zweifellos eine Reihe von Epityphlitisformen, bei denen sich die Topographie der Appendix mit ziemlicher Sicherheit feststellen läßt, besonders bei der Lage an der Außenseite des Coecums und hinter diesem. Man könnte nun sagen, die Frühoperation ist nur in jenen Fällen notwendig, in denen durch das Fehlen von greifbaren Symptomen in der rechten Darmbein-grube der Verdacht auf jene prognostisch so ungünstige Lage der Appendix erweckt wird. Dagegen ist einzuwenden, daß sich gerade in der Zeit, in der wirklich bei so ernster Sachlage geholfen werden kann, sehr häufig noch nicht unzweideutige lokale Symptome für die Diagnose der Erkrankungsform entwickelt haben; beim Zuwarten aber verstreicht die kostbare Zeit, und es kommt dann oft wirklich so weit, daß man erst operiert, wenn der Kranke verfallen

aussieht, 120 Pulse hat und nun, wie Riedel sagt, »krank genug zum Operieren ist«.

Sicherer ist es jedenfalls, manchmal bei nur auf den Wurmfortsatz beschränkten Erkrankungen einzugreifen, wodurch man bei Erfüllung der technischen Anforderungen dem Kranken nicht schadet, wohl aber ihn vor der Gefahr eines Rezidivs bewahrt.

Der Vortr. berichtet ferner über neuerliche Erfahrungen bei den in den ersten 48 Stunden seit dem Auftreten der ersten Krankheits-symptome vorgenommenen Operationen, und sind zur ersten Serie der mitgeteilten Fälle 12 neue gekommen. Es ist nicht ohne Interesse, sich darüber Rechenschaft zu geben, welche Erkrankungsformen der Appendix in den ersten zwei Tagen die Indikation für das chirurgische Eingreifen abgeben, und fragt es sich, ob die vorgefundenen Veränderungen am Wurmfortsatz und in seiner Nachbarschaft unser Handeln rechtfertigen oder es als unnötig erscheinen lassen oder endlich kategorisch gebieten.

In acht von den zwölf Fällen handelte es sich um teilweise oder völlige Gangrän des Wurmfortsatzes, in zwei Fällen um eine bereits vollendete Perforation, in einem um eine akute, hochgradige Entzündung des Wurmfortsatzes mit unmittelbar bevorstehender Perforation an der Spitze und endlich in einem Falle um einen im Verlauf von mehreren Attacken entstandenen, fast nußgroßen, fibrösen Tumor an der Spitze der Appendix, in dem sich ein Eiterherd befand, von dem ein neuerlicher Entzündungsprozeß seinen Ausgang nahm. Von den acht Gangränfällen fehlten fünfmal Adhäsionen vollständig; in drei Fällen war die kranke Appendix durch Überlagerung des Netzes geschützt. In acht von den zwölf Fällen waren bereits sehr erhebliche Veränderungen am Bauchfell vorhanden, in dreien die Erscheinungen einer diffusen Peritonitis; ein Fall ging am vierten Tage nach der Operation unter den Erscheinungen von Herzschwäche zugrunde. Es hatte in diesem Falle allgemeine Peritonitis bestanden, waren aber die peritonitischen Erscheinungen zum Teil zurückgegangen. Hochgradiges Vitium und Adipositas cordis waren die Hauptursachen des üblen Ausganges. Sämtliche exstirpierten Wurmfortsätze wurden sofort nach der Operation möglichst naturgetreu in Größe und Farbe wiedergegeben, und werden die Bilder, die ein Urteil über die Schwere der Erkrankung des Organs in der angegebenen Zeit nach dem Einsetzen des Anfalls dartun sollen, demonstriert. Die Zeitdauer der Vornahme des Eingriffes variiert zwischen 10—48 Stunden seit Beginn der ersten klinischen, für die Diagnose verwertbaren Anzeichen der Erkrankung. Diesen zwölf Frühoperationen im Verlauf von etwa zehn Monaten entsprachen etwa 36 Operationen im Anfall nach den ersten zwei Tagen. Es wurden alle innerhalb dieser Zeit eingelieferten Fälle der sofortigen Operation unterzogen. Aber auch alle im späteren Stadium zur Beobachtung gekommenen Fälle wurden ohne Auswahl sogleich operiert (drei Todesfälle).

Die Frühoperation ergibt bei jenen schweren Fällen auch noch zu einer Zeit, da die Perforation beim Fehlen von schützenden Adhäsionen erfolgt ist, glänzende Resultate im Vergleich zu dem, was beim Zuwarten geschieht. Selbst sehr schwere Krankheitserscheinungen in der Fossa iliaca dextra werden durch rechtzeitig ausgeführte Eingriffe mit großer Sicherheit beseitigt. Riedel schätzt die beim frühzeitigsten Eingriff trotzdem verlorenen Fälle auf 1—3%. Eine gewiß unvermeidbare Zahl von Todesfällen wird durch die oben angedeutete ungünstige topographische Lage des Organs bedingt. Selbst wenn sich für diese Fälle eine Mortalität von fast 20% ergeben sollte, würde dies nicht gegen die Frühoperation sprechen, sondern nur auf das Eindringlichste beweisen, daß wir alles daran setzen müssen, die Erkrankung möglichst frühzeitig zu diagnostizieren, um sie zu einem erfolgversprechenden Zeitpunkt der einzig möglichen Behandlung zuzuführen.

In keinem der Fälle stieß Vorschlag und Durchführung der Frühoperation auf irgend welche Hindernisse.

Die Technik des Eingriffes blieb dieselbe, die Votr. in seiner ersten Publikation über dieses Thema schilderte. Über den neuesten Vorschlag Riedel's, die sogenannte zweizeitige Operation bei purulenter und gangränöser Form der Epityphlitis auszuführen, bot sich keine Gelegenheit, Erfahrungen zu sammeln, indem vorgezogen wurde, bei den zur Frühoperation gekommenen Fällen sogleich die kranke Appendix zu entfernen. Auch bezüglich der nach 48 Stunden zur Behandlung gekommenen Fälle ist zu sagen, daß, wenn es sich nicht um einen sicher im völligen Abklingen befindlichen Anfall handelte, den vor Jahresfrist geäußerten Prinzipien gemäß stets operativ eingegriffen wurde, und sich in keinem Falle Nachteile ans solchem Vorgehen ergaben.

#### Resumé:

1) Die Statistik der »sogenannten Frühoperation« bei Epityphlitis ergibt zurzeit, da ihr ein außerordentlich verschiedenartiges Material zugrunde liegt, keine einwandfreien Vorstellungen über die solcherart zu erzielenden Erfolge.

2) Es gibt Fälle, bei denen die Notwendigkeit eines sofortigen operativen Eingriffes von einer immer größer werdenden Zahl von Fachkollegen zugegeben wird.

3) Es sind das vorwiegend jene Fälle, bei denen die kranke Appendix vom Coecum medialwärts zieht und bei schwerer Erkrankung schlechte Bedingungen für die Adhäsionsbildung findet.

4) Ich halte es fast für ebenso wichtig, diese topographische Diagnostik auszubilden, als das klinische Bild mit dem jeweiligen Grade der pathologischen Veränderungen in Einklang zu bringen.

5) Der prinzipielle Eingriff bei allen irgend schwerer einsetzenden Formen der Erkrankung ist das sicherste Mittel, die durch Versagen der Diagnose nach der einen oder anderen Richtung drohenden Unglücksfälle zu vermeiden.

Man entferne also den kranken Wurmfortsatz, bevor er in die freie Bauchhöhle perforiert oder große Abszesse in der rechten Fossa iliaca und im kleinen Becken oder Allgemeinmetastasen erzeugt hat; wenn dies gelungen, so hat man keine Frühoperation, sondern den Eingriff gerade noch zur rechten Zeit gemacht; operiert man nach der Perforation in die freie Bauchhöhle, so sinken die Chancen der Heilung proportional der Entfernung zwischen Durchbruch und heilendem Eingriff, gerade so wie beim perforierten Magengeschwür oder der durchgebrochenen eitererfüllten Gallenblase.

(Selbstbericht.)

#### Diskussion.

Körte (Berlin) ist nicht prinzipiell gegen die Frühoperation, hält dieselbe in den ersten zweimal 24 Stunden für angezeigt bei schwerer einsetzenden Fällen, welche einen steigenden Verlauf zeigen.

Gegen den Wert der Leukocytenzählung für die Indikationsstellung hat er einzuwenden, daß 1) sehr viele Ausnahmen vorkommen, 2) die Methode gerade bei den ganz akut verlaufenden Fällen im Stich läßt, und 3) endlich die Ausführung der Methode für den praktischen Arzt kaum möglich ist.

(Selbstbericht.)

Meisel (Freiburg) zeigt Skiagramme von obliterierten Wurmfortsätzen, in welchen sich infolge von obliterierender Gefäßentzündung Hohlräume gebildet haben. Derartige Wurmfortsätze sollen nach Perforation besonders schwere Eiterungen bedingen.

Sprengel (Braunschweig) hat in seinem Krankenhaus durchgesetzt, daß alle Fälle von Blinddarmentzündung bei der Aufnahme gleich auf die äußere Abteilung gelegt werden. Es gibt nach ihm zwei Formen der Appendicitis, die katarrhalische und die eitrige. Die erstere verläuft milde, bessert sich nach 24 Stunden; bessert sich eine Appendicitis nach 24 Stunden nicht, so operiert S. sofort. Die Wunden der Bauchwand werden nicht genäht, sondern offen behandelt. Von der Zählung der weißen Blutkörperchen hält er gar nichts, da sie dazu angetan seien, den Chirurgen von der rechtzeitigen Operation abzuhalten.

Kümmell (Hamburg) warnt davor, zu schablonisieren; in gutartigen Fällen wartet er den akuten Anfall ab und operiert im Intervall.

Riedel (Jena) spricht sich energisch dafür aus, daß 5—10 Stunden nach dem Einsetzen der Leibschmerzen bei jeder Appendicitis operiert werden müsse; dann werden Todesfälle bei Appendicitis überhaupt nicht mehr eintreten. Von der Zählung der weißen Blutkörperchen hält er nichts.

Herhold (Altona).

Federmann (Berlin) erwidert Riedel und Sprengel, daß Sonnenburg nicht alle Paratyphlitisfälle in den ersten Tagen sieht. Gerade für diese später zur Beobachtung kommenden Fälle hat sich die Leukocytenuntersuchung als sehr wertvoll erwiesen

Jaffé (Hamburg).



38) **Maass** (Berlin). Zur Radikaloperation der Brüche bei Kindern.

M. hat 82 Brüche bei Kindern operiert, 66 Leistenbrüche bei Knaben, 7 bei Mädchen, 9 Nabelbrüche. Bei den 66 Leistenbruchoperationen bei Knaben fand sich 47mal ein neugebildeter peritonealer Bruchsack, der stets ohne Mühe stumpf aus den Bruchhüllen herauspräpariert werden konnte; bei den 19 vaginalen Brüchen verliefen die Samenstranggebilde oft in einem einheitlichen Strang und ließen sich dann leicht vom Bruchsack isolieren; nur in wenigen Fällen mußte nach Eröffnung des Bruchsacks die Serosa von innen herauspräpariert werden. Der isolierte Bruchsack wird torquiert und der Bruchsackhals möglichst hoch mittels Durchstechungsligatur unterbunden. Eine Verengung der Bruchpforte erwies sich auch bei älteren Kindern völlig unnötig. Wichtig ist für einen glatten Heilungsverlauf der primäre Schluß der Hautwunde und Bedeckung derselben mit Kollodiumverband. Die Resultate waren — von einem Chloroformtod abgesehen — sehr gute; ein Kind mußte wegen Hodennekrose einseitig kastriert werden, die übrigen sind dauernd geheilt. Auch bei den Mädchen ergab die Operation durchweg gute Erfolge; in einem Falle von angeborener Ovarialhernie mußten die durch Stieldrehung des Lig. latum nekrotisierten Adnexe reseziert werden. Bei den Nabelbrüchen ist wegen der Breite der Bruchpforte eine Torsion und Ligatur des Bruchsackhalses nicht möglich; am besten hat sich hier die Tabaksbeutelchnürnaht sowohl des Peritoneums als der Bruchpforte bewährt. Trotz der im ganzen recht günstigen Prognose der Radikaloperation kindlicher Brüche hält M. bei Säuglingen dieselbe wegen der Gefahr der Narkose und wegen der im 1. Lebensjahre sehr günstigen Aussichten auf Spontanheilung im allgemeinen für kontraindiziert. (Selbstbericht.)

**Diskussion.**

**Kredel** (Hannover) bestätigt die günstigen Erfolge der Bruchoperationen bei Kindern. Er schließt aber an die Abbindung des Bruchsacks stets eine plastische Operation nach Bassini oder Kocher an und meint, daß die Gefahr der Operation dadurch nicht wesentlich erhöht werde.

**Karewski** (Berlin) ist für die einfache Abbindung des Bruchsacks ohne plastische Operation; er hat bei auf diese Weise operierten Kindern niemals Rezidive erlebt.

**Spitzer** (Graz) macht die Radikaloperation selbst bei Kindern unter einem Jahre. Nur bei atrophischen Säuglingen sieht er von der Operation ab und macht hier Paraffininjektionen mit Paraffin vom Siedepunkt 50° C. **Herhold** (Altona).

### 39) Narath (Utrecht). Zur Pathologie und Chirurgie der Hernia duodeno-jejunalis. Mit Demonstration von Abbildungen.

N. berichtet über einen mit glücklichem Erfolg operierten Fall von Hernia duodeno-jejunalis, welcher seines Wissens in der Literatur einzig dasteht. Es handelte sich um eine 34 Jahre alte Fabrikarbeiterin, welche bis zu ihrem 24. Jahre vollkommen gesund gewesen war. Vor 10 Jahren erkrankte sie mit Bauchschmerzen und Erbrechen. Das Erbrochene enthielt niemals Blut, der Stuhl war jedoch öfters schwarz und stark stinkend. Nach einem Jahre fühlte Pat. sich wieder vollkommen wohl, bis daß vor 3 Jahren Schmerzen um den Nabel herum und Erbrechen sowie Stuhlverstopfung auftraten. Gleichzeitig wurde das Abdomen auffallend dick. Die Auftreibung des Bauches verschwand nach einigen Monaten, stellte sich aber vor 3 Monaten zum zweitenmal wieder ein, gleichzeitig mit Steigerung der Bauchschmerzen.

Die Untersuchung der stark abgemagerten Pat. ergab in der rechten Parasternallinie einen harten beweglichen eigroßen Tumor, der sich unter die Leber fortzusetzen schien. Die Grenzen von Magen und Colon waren durch Luftaufblasungen nicht zu bestimmen. Die klinische Diagnose schwankte zwischen Pylorus- oder Gallenblasentumor. Hervorzuheben wäre noch, daß sich Dünndarmperistaltik vor dem Magen nachweisen ließ.

Operation am 16. Juni 1902. Nach medianer Eröffnung des Abdomens oberhalb des Nabels fand man tatsächlich vor dem Magen einige Dünndarmschlingen, sowie eine Schwiele an der kleinen Curvatur dicht beim Pylorus. Die Dünndarmschlingen zogen vor dem Colon transversum, vor dem Omentum majus und vor dem Magen anscheinend nach aufwärts gegen die kleine Curvatur. Hier und an der Schwiele waren sie adhärent. Der Darm ließ sich nach einiger Mühe lospräparieren bis auf eine einzige Schlinge. Diese stieg oberhalb der Curvatura minor in die Tiefe und ließ sich nur mit so großen Schwierigkeiten weiter entwickeln, daß man bereits ernstlich daran dachte, das gefährliche Unternehmen aufzugeben und totale Darmausschaltung vorzunehmen. Da kam beim letzten Versuch, die Dünndarmschlinge zu lösen, das Coecum und der Processus vermiformis oberhalb der kleinen Curvatur zum Vorschein! Nun war es klar, daß es sich nicht um Dünndarmschlingen handelte, welche vor dem Magen nach aufwärts zogen, sondern es mußte im Gegenteil der ganze Dünndarm vor dem Magen und dem Colon transversum nach abwärts gegangen sein. Man eventirierte auf das hin den ganzen Dünndarm und konstatierte daher, daß sich nichts davon in normaler Lage unterhalb des Mesocolon transversum befand. Das Coecum lag dicht an der Stelle, wo sonst das Jejunum unter dem Mesocolon transversum zum Vorschein kommt. Durch Zug am Coecum konnte man daselbst das unterste Ileumstück und

hernach mit Leichtigkeit den ganzen Dünndarm herunterholen. Die Öffnung im Mesocolon wurde durch einige Nähte verkleinert und die Ränder an das Jejunum fixiert, so daß wieder ein normaler Situs zustande kam. Der Magen hatte eine ausgesprochene Sanduhrform, jedoch schien der Isthmus noch so weit zu sein, daß ein operativer Eingriff nicht dringend nötig war. Dagegen bestand eine Verengung am Pylorus, die durch Pyloroplastik behoben wurde.

Pat. überstand den Eingriff sehr gut und gab an, daß der »schwere Druck auf den Magen« vollständig behoben sei.

Es handelte sich um Hernia duodeno-jejunalis, welche sich unter dem Colon transversum nach aufwärts erstreckt hatte. Durch die Peristaltik wurde immer mehr Darm in den Bruchsack hineingezerrt, bis er zuletzt durch die starke Spannung nach oben perforierte, so daß die Darmschlingen frei hinter den Magen zu liegen kamen. Nun drängten sie sich gegen das Omentum minus vor, durchbrachen auch dieses, kamen zwischen Leber und Curvatura minor zum Vorschein und senkten sich vor dem Magen, Colon transversum und Omentum majus in den unteren freien Bauchraum bis in das kleine Becken. Der Sanduhrmagen kam dadurch zustande, daß sich der Dünndarm um den Magen herumgeschlagen hatte und ihn einschnürte.

(Selbstbericht.)

#### 40) **Wullstein.** Über die Pathologie des segmentierten Magens (Sanduhrmagens) und über die Therapie desselben durch Gangränenerzeugung.

W. hat sich in den letzten Jahren eingehend mit dem Studium dieser relativ seltenen Magenerkrankung befaßt und dadurch, daß er das Hallenser anatomische und pathologische Institut und ebenso auswärtige derartige Institute um entsprechendes Material bat, eine Sammlung von Präparaten zustande gebracht, welche die Ätiologie und die Pathologie des segmentierten Magens wohl vollständig darstellt.

W. bespricht unter Demonstration der entsprechenden Präparate und Abbildungen die Charakteristika des angeborenen Sanduhrmagens und die einzelnen Theorien, wie sie von Meckel, Williams, Rokitsansky u. a. zur Erklärung der Genese desselben aufgestellt sind.

W. selbst möchte bei manchen Formen des kongenitalen Sanduhrmagens einen gewissen Atavismus annehmen und demonstriert, um diese Anschauung zu stützen, zum Vergleich mit entsprechenden menschlichen Magen die von der Maus und vom Hamster.

Im übrigen gelten für W. zwei bisher noch nicht zur Erklärung herangezogenen Theorien. Nach der einen behält der Magen, wenigstens in seinem pylorischen Teil, einen gewissen darmartigen Charakter, und es kommt nur zu einer partiellen Ausweitung im kardialen Teil. In solchen Fällen hätten wir es also mit einer

frühen Entwicklungshemmung zu tun, und zwar aus jener Zeit, in welcher der ganze Darm als ein ziemlich gleich weites Rohr in geradem Verlaufe durch die Leibeshöhle zieht. In anderen Fällen, bei denen es zur Bildung eines ausgesprochenen Isthmus kommt, oder wo der Magen durch mehrere Einziehungen eine segmentierte Form erhalten hat, nimmt W. an, daß es sich um eine Druckwirkung von seiten der Nachbarorgane, z. B. des Pankreas, der Arteria coeliaca, splenica und phrenica handelt, welche schon in den ersten Wochen des Fötallebens, d. h. zu der Zeit, wo der Magen noch mit seiner großen Krümmung diesen Teilen fest anlag, entstände. Um diese Theorie zu stützen, hat W. eine große Zahl von fötalen Magen untersucht und dabei zwei gefunden, die im Gegensatz zu allen anderen kleine Einschnürungen zeigten.

Nach Beschreibung der pathologisch-anatomischen Veränderungen beim erworbenen Sanduhrmagen bespricht W. die Ätiologie desselben und demonstriert nach kurzer Erwähnung der zuweilen durch entzündliche Veränderungen oder durch Traumen erzeugten Formen solche, die durch Pseudoligamente infolge perigastritischer Verwachsungen, solche, die durch Neoplasmen und ferner solche, die durch Narbenstriktur infolge Magengeschwürs entstanden sind. Besonders erwähnenswert sind davon 1) ein Präparat, welches die Hirsch'sche Ansicht unterstützt, daß das schließlich zum erworbenen Sanduhrmagen führende Geschwür häufig an dem Isthmus eines vorhandenen kongenitalen Sanduhrmagens entstände; 2) ein Präparat, bei welchem es an dem Isthmus zu einer Achsendrehung und damit zu Ileuserscheinungen gekommen ist; 3) einen Magen, bei welchem die Einschnürung an der großen Krümmung durch eine mit zu kurzer Jejunumschlinge angelegte Gastroenterostomie bedingt wurde; 4) einen Magen, bei welchem die Sanduhrform mit Sicherheit durch Korsettschnürung entstanden ist; 5) ein Präparat, bei welchem durch entsprechenden Narbenzug und perigastrische Verwachsungen der kardiale Teil ganz an das Duodenum herangezogen, der pylorische Teil aber völlig divertikelartig unter den kardialen Teil resp. das Duodenum verlagert ist. Im Vergleich gerade zu diesem Präparat kann W. ein dem Museum der Stadt Wittenberg entliehenes Präparat demonstrieren, bei dem ein reichlich kopfgroßes Divertikel lang gestielt unter dem kardialen Teil des Magens gelegen ist.

Weiterhin unterzieht W. die bei Sanduhrmagen bisher gebräuchlichen Operationsmethoden, die digitale Erweiterung, Gastrolisis, Gastroplastik, Gastrogastrostomie, Gastroenterostomie und Resektion einer Kritik und beschreibt eine von ihm bisher allerdings nur experimentell bei Hunden erprobte Operationsmethode, die an Gründlichkeit des Verfahrens der Resektion des Isthmus nicht nachsteht, für die heruntergekommenen Individuen aber kein schwererer und gefährlicherer Eingriff ist als die Gastrolisis. Diese Operationsmethode hat den Vorteil, daß sie sowohl die äußere Form des Magens als auch das Lumen in völlig normaler Weise wieder her-

stellt, daß sie ohne jede Eröffnung des Magens und damit auch ohne jede Blutung vor sich geht und weiterhin, daß sie ohne jede Assistenz ausgeführt werden kann. Bei dieser Operationsmethode wird der ganze Sporn, der die sanduhrförmige Einschnürung bedingt, durch Gangrän-erzeugung beseitigt.

Drei Mittel haben wir zur Erzeugung der Gangrän: das erste ist, daß wir den betreffenden Teil seiner Ernährung durch Abbindung der zuführenden Gefäße berauben; das zweite ist, daß wir durch eine kurz dauernde Kompression den Gewebstod herbeiführen, und das dritte ist, daß wir den betreffenden Gewebsteil, der der Gangrän anheimfallen soll, mit fest geschnürten Nähten umgehen und umstechen und so eine Gangrän in scharf demarkierender Linie erzeugen.

Bezüglich der Anlegung der Nähte muß auf die im Original befindlichen Beschreibungen und Abbildungen verwiesen werden<sup>1</sup>.

Schon nach wenigen Tagen, nach drei Tagen ungefähr, hat sich der ganze gangränöse Sporn abgestoßen, und damit ist die Kontinuität des Magens in vollem Umfange wieder hergestellt; dabei geht die Abstoßung eines so schmalen, gangränösen Gewebstückes ohne jede Störung des Allgemeinbefindens vor sich. Nach der Abstoßung resultiert an der inneren Magenwand ein kleiner Wulst, der um so kleiner ist, je weniger bei der fortlaufenden Muskularis-Serosanaht, der einzigen Naht, die, abgesehen von den gangrän-erzeugenden Nähten gelegt wird, eingestülpt ist.

W. hat das gleiche Prinzip, d. h. die Gangrän-erzeugung, bei verschiedenen anderen Operationen des Magen-Darmtraktes verwandt und demonstriert Präparate von Enteroanastomosen und Cholecyst-enterostomien, bei denen es innerhalb dreier Tage zu einer vollständig freien Kommunikation gekommen ist. In vielen Dutzenden von Experimenten hat W. die Gangrän-erzeugung und speziell die gangrän-erzeugenden Nähte am Magen-Darmtraktes im letzten Jahre erprobt und — abgesehen von den erwähnten Operationen — Experimente darüber eingeleitet, wieviel z. B. von der Magenwandung man ohne Störung für die Passage und für das Allgemeinbefinden zur Gangrän bringen und in das Lumen versenken darf, ferner darüber, wie die Gangrän-erzeugung bei der Gastroenterostomie, der Darmresektion, zu Behebung der Invagination u. a. Verwendung finden kann.

(Selbstbericht.)

41) **Narath** (Utrecht). Zur Technik der Magenoperationen. Der »Gastrophor«, ein Assistentensparer bei Magen-Darmoperationen.

N. demonstriert ein Instrument, welches bei verschiedenen Magen-Darmoperationen den Assistenten, welcher den Magen zu fixieren hat,

<sup>1</sup> Die Originalarbeit erscheint in den »Mitteilungen aus den Grenzgebieten der Medizin und Chirurgie«.

in sehr vollkommener Weise zu ersetzen imstande ist. Der »Gastrophor« wurde ursprünglich allein für die Gastroenterostomia retrocolica posterior ausgedacht, eignet sich aber auch für die anderen Gastroenterostomien, für die Pylorusresektion nach Billroth II und Kocher, sowie für einige Darmoperationen.

Das Instrument besteht aus zwei Armpaaren, welche an dem einen Ende durch ein quergestelltes Charniergelenk drehbar mit einander verbunden sind und sich auf diese Weise nach Art einer Zange öffnen oder schließen lassen. Das eine Armpaar trägt an seinem freien Ende einen konvexen Körper, welcher mit seiner Längsachse quer zu den ihn fassenden Armen steht und dazu bestimmt ist, die betreffende Magenpartie, an der die Öffnung anzulegen ist, emporzuheben und vorzustülpen. Das zweite Armpaar hält zwischen seinen freien Enden einen um die längere quer gestellte Achse drehbaren elliptischen Ring eingeklemmt, welcher beim Schließen des Instruments genau auf den Rand des konvexen Vorstülpers paßt. Die emporgehobene Magenpartie wird auf diese Weise ringsherum abgeklemmt. Durch eine in der Nähe des Charniergelenks befindliche Schraube kann man den Druck beliebig regulieren. Die innerhalb des Ringes befindliche Magenpartie ist nun außer Zirkulation gesetzt, und man kann den Magen ruhig eröffnen, ohne daß Inhalt ausfließen kann.

Handelt es sich um eine Gastroenterostomia retrocolica posterior, so stülpt man sich mit dem Instrument die vordere und hintere Magenwand sowie das Mesocolon transversum vor, ganz nahe an der Plica duodeno-jejunalis, drückt den Ring an und schraubt die beiden Armpaare zusammen. Auf diese Weise werden also drei Schichten abgeklemmt. Man durchtrennt dann das Mesocolon und heftet den Rand der so gemachten Öffnung mit einigen Nähten an die jetzt sichtbare hintere Magenwand. Ist das Mesocolon transversum sehr dick und fettreich, so ist es besser, zunächst die Öffnung in demselben zu machen und dann erst das Instrument anzulegen. Die erste Jejunumschlinge (ganz dicht an der Plica duodeno-jejunalis) wird dann in der gewöhnlichen Weise mit dem Magen in Verbindung gebracht. Das Instrument ist so gearbeitet, daß man bequem in drei Etagen nähen kann. Nach Vollendung der Anastomose öffnet man die Schraube, hebt das vordere Armpaar und drückt die beiden Arme etwas auseinander. Durch diesen Vorgang wird der elliptische Ring aus seiner Drehverbindung geworfen und liegt nun lose um die genähte Magendarmpartie. Während der »Gastrophor« ohne weiteres entfernt werden kann, muß man den Ring nach Art eines Armbandes erst öffnen, worauf man ihn mit Leichtigkeit herausziehen imstande ist. Das Instrument ist so gebaut, daß es während der Operation nicht gehalten zu werden braucht. Durch die untergelegten Kompressen kann man es leicht in jede beliebige Lage bringen und es hält dann von selbst.

Will man statt der Naht den Knopf zur Gastroenterostomie verwenden, so müßte man bei dem »Gastrophor« mit konvexem Vorstülper einen kleinen Magenzipfel vorziehen, bevor man den Ring anpreßt; denn sonst liegt die vordere und hintere Magenwand dicht aufeinander, und man hat keinen Raum, um den Knopf ins Mageninnere einzuschieben. Für diejenigen, welche nur mit dem Knopf zu arbeiten gewohnt sind, empfiehlt sich ein zweites Modell von Gastrophor, welches an Stelle des konvexen Vorstülpers einen kreisrunden Ring besitzt, gegen welchen dann ein zweiter, gleich großer, drehbarer Ring angepreßt werden kann. Die Magenwand, welche eröffnet werden soll, wird also hier zwischen zwei Ringen eingeklemmt und gestattet bequem die Einführung des Knopfes.

Das Instrument ist schmaler und kann auch für die Naht verwendet werden, wenn wenig Raum zur Verfügung steht.

Die Vorteile des Gastrophors lassen sich wie folgt zusammen fassen:

- 1) Es wird ein Assistent erspart und damit eine Infektionsquelle ausgeschaltet.
- 2) Die Operation läßt sich leichter und in etwas kürzerer Zeit ausführen.
- 3) Ein Ausfließen von Mageninhalt ist nicht möglich, auch wenn Pat. erbricht, preßt, spannt oder hustet.
- 4) Es blutet nicht, und man braucht keine Ligaturen an den Magengefäßen anzulegen.
- 5) Der Knopf kann nicht in den Magen fallen.

(Selbstbericht.)

#### 42) Brodnitz (Frankfurt a. M.). Das Ulcus pepticum nach Gastroenterostomie.

B. demonstriert ein Präparat, welches er von einem Pat. gewonnen hat, dem er vor 3 Jahren und 9 Monaten wegen gutartiger Pylorusstenose die vordere Gastroenterostomie gemacht hat. Nach andauerndem Wohlbefinden traten nächtlich kolikartige Schmerzen auf, in der Mitte der Narbe bildete sich ein kirschkerngroßer, schmerzhafter Tumor. Die Schmerzen standen in keiner Beziehung zur Nahrungsaufnahme. Bei der Operation des schmerzhaften Tumors zeigte sich derselbe bedingt durch ein großes Ulcus jejuni vis-à-vis der Anastomosenöffnung, das mit den Bauchdecken verwachsen war. Resektion eines Teiles des Magens nebst Anastomosenöffnung und eines Stückes des zu- und abführenden Jejunums. Heilung per primam; nach 19 Tagen entsteht plötzlich nach heftigem Niesen eine Magenfistel, die sich bei rektaler Ernährung nach 8 Tagen schließt; nach 5monatlichem Wohlbefinden wiederum nächtliche Schmerzanfälle mit markstückgroßer Infiltration neben der Narbe. Der Mageninhalt enthält  $1,8\frac{0}{100}$  freie Salzsäure. Unter Ulcusbehandlung schwinden die Schmerzen; die Infiltration bleibt.

Aus der Literatur konnte B. noch 14 Fälle von *Ulcus pepticum* zusammenstellen, aus denen er folgende Schlüsse zieht:

- 1) Das *Ulcus pepticum* ist bisher nur noch Gastroenterostomien wegen gutartigen Affektionen beobachtet worden.
- 2) Es entsteht sowohl bei Hyperacidität wie bei normaler und subnormaler Acidität.
- 3) Es bildet sich sowohl bei Gastroenterostomia anterior wie posterior. Die Anterior bietet jedoch einen größeren Schutz gegen die Perforationsperitonitis.
- 4) Das *Ulcus pepticum* verläuft häufig ganz symptomlos, in anderen Fällen sind nächtliche Schmerzen vorherrschend.
- 5) In der Hälfte der geheilten Fälle ist ein Rezidiv des *Ulcus* beobachtet worden, woraus auf eine individuelle Disposition, deren Ursache bisher nicht bekannt ist, geschlossen werden muß.

(Selbstbericht.)

#### 43) Haasler (Halle a. S.). Über Darmstenose.

Zahlreiche verschiedenartige Darmerkrankungen können gelegentlich zu Stenosierungen des Darmlumens führen. Trotzdem kommen an Dünn- und Dickdarm fast ausschließlich tuberkulöse und karzinomatöse Stenosen zur Operation. Der Grund hierfür ist darin zu suchen, daß es unter den enterogenen Stenosen — nur diese sollen hier berücksichtigt werden, nicht die Stenosierungen durch Kompression, Traktion usw. — eine große Anzahl von gutartigen temporären Verengerungen gibt, die nicht nur einer Kompensation, sondern einer völligen Regeneration fähig sind.

Am häufigsten und vollkommensten ist diese Wiederherstellung des Darmlumens bei den traumatischen Stenosierungen zu beobachten. Bei jeder termino-terminalen Darmvereinigung, ob Etagenahrt oder Knopf angewendet wird, kommt eine temporäre, zuweilen recht hochgradige Darmverengung zustande. Der stenosierende Wulst verschwindet bekanntlich sehr bald und so vollständig, daß die Stelle der Naht späterhin nicht mehr aufzufinden ist. Dies wird erreicht durch eine beim Heilungsprozeß der zirkulären Darmwunde nachweisbare, sehr weitgehende funktionelle Anpassung und Umgestaltung. Die Anbildung neuer Gewebelemente erfolgt hauptsächlich in den peripheren, in der Richtung des Längszuges gelegenen Schichten, die neugebildeten Zellzüge sind in dieser Richtung angeordnet; im stenosierenden Wulst treten dagegen sehr bald regressive Veränderungen und Schrumpfung ein.

Ähnlich liegen die Verhältnisse bei den nach Inkarzeration einer Darmschlinge eintretenden Stenosierungen. Sowohl nach Taxis als auch nach Reposition bei der Herniotomie entstehen sehr häufig vorübergehende Stenosierungen; zu operativem Eingriff geben sie jedoch selten Anlaß, da sie sich fast stets völlig ausgleichen. Dasselbe gilt von übernähten Schnürringen und gangränverdächtigen



Darmpartien. Hier liegen die Verhältnisse für die *Restitutio ad integrum* ganz ähnlich, jedoch noch günstiger, als bei der zirkulären Naht; statt gesunden Gewebes wird gangränöses oder in seiner Ernährung geschädigtes eingestülpt, der stenosierende Wulst wird um so rascher verschwinden. An einschlägigen Präparaten ist dies Verhalten festzustellen. Eine relative Gutartigkeit und weitgehende Regenerationsfähigkeit kommt auch den nach Invagination entstehenden Stenosen zu. H. bespricht die verschiedenen Typen der Stenosenbildung nach Invagination und die Heilungs- und Ausgleichsvorgänge. In günstigen, seltenen Fällen wird der Heilungsprozeß ganz ähnlich wie bei einer Darmresektion mit Darmvereinigung ablaufen; stellt doch eine solche Heilung nach Ausstoßung des Intussusceptum gewissermaßen eine Selbstresektion des Darmes dar. (Die Ähnlichkeit der Vorgänge wird an Skizzen nach Präparaten erläutert.) Vor allem am kindlichen Darne werden die Chancen für diesen günstigen Verlauf gute sein.

H. hat klinisch zwei derartige Fälle beobachtet, in welchen Invagination mit allen klassischen Symptomen bestand, ausgedehnt Darmsequester abgingen, hinterher Stenose mit mit allen charakteristischen Zeichen sich ausbildeten, und völlige Heilung ohne Operation eintrat.

Wenn bei so schweren Darmerkrankungen der Darm imstande ist, die nach der Demarkation eintretende Stenosierung zu überwinden und auszugleichen, so wird die Ausgleichung mancher anderer Verengerungen nicht auffallend erscheinen, so z. B. der Stenosen nach Darmkontusion, nach Typhus- und Ruhrgeschwüren usw. Überall findet hier, abgesehen von seltenen Ausnahmen, nach typischem Ablauf des Kausalleidens durch funktionelle Selbstgestaltung des geschädigten Darmrohres eine vollkommene Wiederherstellung des Darmlumens statt.

Nur wenn das Grundleiden selbst einen progressiven Charakter hat, sehen wir hochgradige, irreparable Stenosen auftreten.

Ausheilende Tuberkulose kann Stenosen bedingen, die schwer zu deuten sind. In zweifelhaften Fällen kann man zumeist Tuberkulose als Ursache ansehen.

Ein weiterer Grund, daß sich bei relativ gutartigem Grundleiden (Lues) irreparable Stenosen ausbilden, ist die Multiplizität der Stenosen: die Störung der motorischen Darmfunktion und die mangelnde *vis a tergo* bedingen hier die hochgradigen Verengerungen.

(Selbstbericht.)

#### Diskussion.

Schloffer (Prag). Im Anschluß an seine vor 3 Jahren publizierten experimentellen Untersuchungen über die Entstehung der traumatischen Darmstriktur (referiert in d. Zentralbl. 1901 p. 787) hat S. die Versuche zur Erzeugung von Darmstrikturen durch Läsion von Mesenterialgefäßen fortgesetzt. Nach zahlreichen Mißerfolgen, welche darin bestanden, daß die Versuchstiere entweder an Darmgangrän zugrunde

gingen oder aber vollkommen genesen, gelang es ihm, neben einer Reihe von Darmgeschwüren und Darmnarben, welche nur einen Teil der Darmzirkumferenz betrafen und das Lumen nicht alterierten, dreimal echte zirkuläre Strikturen zu erzeugen. Beim Zustandekommen dieser Strikturen handelt es sich um eine die ganze Dicke der Darmwand zirkulär betreffende, zur Nekrose führende Ernährungsstörung, bei welcher schützende Verklebungen mit Nachbarorganen der Perforation vorbeugen. (Selbstbericht.)

#### 44) **Wilms** (Leipzig). Mechanismus der Knotenbildung mit Demonstrationen an einem Schema.

Die Entstehung der zwischen Flexur und Dünndarm sich schlingenden Knoten ist nur unter Berücksichtigung der Peristaltik und des Strangulationsmechanismus verständlich. Nicht ein Herumschlagen großer Darmpakete ist, wie man früher annahm, die Ursache der Knotenbildung. Hinter dem Flexurstiel kommt bei Flexurblähung eine Art Bruchpforte zustande, durch die eine Dünndarmschlinge durchtritt. Die am abführenden Schenkel wirkende Peristaltik holt durch die Bruchpforte den abführenden Schenkel bis zum Coecum herein, und der Knoten ist fertig. Sämtliche bekannte Formen von Knotenbildung lassen sich leicht unter Berücksichtigung der genannten Momente deuten und in ihrer Entwicklung demonstrieren. (Selbstbericht.)

#### 45) **P. Clairmont** (Wien). Über Darmgifte bei Ileus.

Die gemeinsam mit Dr. Ranzi ausgeführten experimentellen Untersuchung suchten der Frage nach der Art und Natur der Giftwirkung des gestauten Darminhaltes bei Ileus nahezutreten. Es sollte nach den hierbei gewonnenen Erfahrungen der Versuch gemacht werden, die Therapie des Ileus als einer Autointoxication aus dem Darne zu erweitern. —

Die Resultate der Untersuchungen waren die folgenden:

Der Darminhalt oberhalb der Stenose, durch Tonfilter bakterienfrei gemacht, wirkt bei jeder Applikation auf Versuchstiere giftig. Die Giftwirkung ist nicht an die intravenöse Injektion gebunden. Auch bei subkutaner Injektion tritt unter typischen Erscheinungen der Tod der Versuchstiere ein.

Wenn Bouillonkulturen mit geringen Mengen (z. B. 3 Ösen) des Darminhaltes geimpft und 4—5 Tage bei Bruttemperatur gehalten und dann filtriert werden, so zeigen die Filtrate dieselbe Giftwirkung wie der filtrierte Darminhalt. Die Giftproduktion ist also das Resultat des bakteriellen Wachstums und läßt sich in vitro wiederholen. Sie ist an das Bakteriengemisch geknüpft.

Die Gifte des Darminhalts dieser Kulturen sind hitzebeständig, zeigen nur bisweilen ganz geringgradige Abweichungen.

In der Hälfte der Versuche gelang es bei Wiederholung der Wassermann'schen Versuche, die Giftwirkung durch Mischen mit normalen Kaninchen- oder Meerschweinchenhirn zu paralisieren.

Der filtrierte Darminhalt einzelner Fälle wirkte auf Hunde- und Pferdeblut intensiv hämolytisch.

Weder aktive noch passive Immunisierung gegen die Giftwirkung gelang.

Eine Erweiterung der Ileustherapie im Sinne einer Serotherapie im weitesten Sinne scheint nach den Ergebnissen dieser Versuchsreihen ausgeschlossen.

(Selbstbericht.)

46) **J. Steiner** (Berlin). Chirurgische Behandlung chronischer Dysenterie. (Mit Demonstration eines geheiltes Falles.)

Chirurgische Dysenterie bzw. chronisch ulzeröse Kolitis ist eine Erkrankung, welche bisher nur in einzelnen wenigen Fällen einer operativen Behandlung unterzogen wurde.

Aus der langen Leidensgeschichte der jungen Dame, welche ich mir vorzustellen erlaube, will ich in kurzem hervorheben, daß die Krankheit vor 9 Jahren allmählich unter Leibscherzen und Diarrhöen begann, wozu sich später blutig-eitrig Stühle und Fieber gesellten. Die Pat. wurde mir vor ca. 2 Jahren vom Kollegen Boas hierselbst zur Operation überwiesen, nachdem der Krankheitsprozeß trotz aller medikamentösen und diätetischen Kuren bzw. Darmspülungen u. dgl. stetige Progredienz zeigte.

Die Operation war die Ultima ratio bei meiner Pat., welche stark abgemagert, blaß, fiebernd, vor Schwäche sich kaum noch auf den Beinen halten konnte. Die sehr reichlichen Stühle waren diarrhoisch, regelmäßig mit Schleim, Blut und Eiter vermischt. Dabei bestanden häufige spontane Schmerzen sowie Druckschmerz im Verlauf des ganzen Dickdarmes. — Rektum dagegen war frei. — Mikroskopisch fanden sich im Stuhl, außer Schleim, Eiter, Blut, reichliche Charcot-Leyden'sche Kristalle, dagegen keine Amöben, Tuberkelbazillen, noch Bazillen, die bei der akuten epidemischen Dysenterie gefunden werden.

Ich machte nun vor etwa 2 Jahren eine Ausschaltung des Dickdarmes durch Anlegung eines Anus praeternaturalis am Coecum, und zwar dicht unterhalb der Valvula Bauhini.

Bei der Laparotomie zeigte sich der Dünndarm völlig gesund, dagegen war die Serosa des Dickdarmes an vielen Stellen deutlich verdickt.

Nachdem der Anus praeternaturalis funktionierte und die Kotpassage durch den erkrankten Dickdarm abgeschlossen war, wurden täglich sehr profuse Spülungen vom Rektum her antiperistaltisch bis zum Coecalanus verabfolgt in der Weise, daß ich zunächst 5 bis

6 Liter Wasser von Körpertemperatur — niedrigere Temperaturen lösen Darmkrämpfe aus — durchlaufen ließ; wenn dann die Spülflüssigkeit klar abfloß bezw. alle stagnierenden Wund- und Darmsekrete herausbefördert waren, erfolgte eine medikamentöse Spülung, wozu Protargol- und verdünnte Jodtinkurlösung in Anwendung kam.

Wenn auch alsbald das Fieber und die Schmerzen aufhörten, so erfolgte doch zunächst trotz Aufhebung aller diätetischen Einschränkungen und reichlicher Nahrungszufuhr keine Gewichtszunahme. — Ebenso hartnäckig war der geschwürige Darmprozeß; es zeigten sich bei mikroskopischer Untersuchung der Spülflüssigkeit 7 Monate lang trotz sehr fleißiger Behandlung Eiter, Schleim, Blut und Chârcot-Leyden'sche Kristalle — wenn auch in allmählich abnehmender Quantität. Als diese pathologischen Befunde nach etwa 7½ Monaten aufhörten, dachte ich an den Verschuß des widernatürlichen Afters. — Vorher jedoch hielt ich es für notwendig, den Zustand des Colon noch in der Weise zu prüfen, daß ich den Kot per vias naturalis abfließen ließ, was durch Verstopfung des Coecalanus mittels in Vaseline getränkter Wattetampons geschah. Erst als sich hierbei herausstellte, daß die Kotpassage über die vernarbten Ulzera dauernd reaktionslos ertragen wurde, vernähte ich im vergangenen Frühjahr, ca. 11 Monate nach der Operation, die Coecalöffnung.

Die Therapie ging somit folgenden Weg:

1) Ausschaltung der Kotpassage aus dem gesamten erkrankten Darmabschnitt.

2) Häufige profuse reinigende und medikamentöse Spülungen von Körpertemperatur in antiperistaltischer Richtung.

3) Funktionsprüfung des vernarbten Darmes durch mikroskopische Untersuchung der Spülflüssigkeit, sodann zunächst künstlichen Verschuß des Anus coecalis und Kotpassage durch den vernarbten Dickdarm.

4) Operativer Verschuß des widernatürlichen Afters.

Der Erfolg dieser Behandlung ist ein vollständiger und dauernder.

Der Stuhl ist frei von krankhaften Beimengungen und erfolgt einmal täglich. Die Pat. hat viele Pfunde zugenommen, arbeitet seit ¾ Jahren und erfreut sich einer blühenden Gesundheit. — Ich knüpfe daran die Hoffnung, daß die chronisch ulzeröse Kolitis, welche bisher in den Händen der internen Medizin als eine fast unheilbare Erkrankung angesehen wurde, bei Einhaltung des bezeichneten therapeutischen Weges eine bessere Prognose für die Zukunft eröffnet.

(Selbstbericht.)

47) **W. Petersen** (Heidelberg). Anatomische und klinische Untersuchungen über das Magen- und Darmkarzinom.

Die Untersuchungen erstreckten sich auf ca. 100 Magen- und 200 Darmkarzinome. Die anatomischen Untersuchungen wurden

ausgeführt gemeinsam mit Herrn Dr. Colmers, die klinischen Nachforschungen gemeinsam mit den Herren Dr. Schüller, Werner und Küpferle.

P. kommt zu dem Schlusse, daß das Magen- und Darmkarzinom (im Gegensatz zu dem Hautkarzinom) in der übergroßen Mehrzahl der Fälle unizentrisch wächst (im Sinne von Ribbert und Borrmann). Eine fortschreitende krebsige Entartung der dem Karzinom zunächst liegenden Drüsenzellen (im Sinne Hauser's) konnte nicht mit Sicherheit beobachtet werden.

Für dies unizentrische Wachstum spricht u. a.:

1) der kontinuierliche Zusammenhang aller einzelnen krebsigen Herde, wie er sich aus den Serienschnitten ergab;

2) die Art des Einbruchs des Karzinoms bei intraglandulärem Wachstum; stets findet sich eine scharfe Grenze zwischen Karzinomzellen und gesunden Zellen, nirgendwo eine beginnende krebsige Erkrankung der gesunden Zellen;

3) das häufige Vorkommen des rein interglandulären Wachstums, bei dem eine fortschreitende Entartung der Umgebung vollkommen ausgeschlossen ist. (Demonstration von Tafeln und Zeichnungen.)

Aus diesem unizentrischen Wachstum zieht P. folgende Schlüsse:

1) ad Histogenese: Da wir bei einem unizentrisch wachsenden Tumor in den Randpartien nur Wachstum, keine Histogenese vor uns haben, so sind die Randpartien des Magen- und Darmkarzinoms zum Studium der Histogenese ungeeignet. Da ferner eine hinreichende Anzahl genügend kleiner und gut untersuchter Magen- und Darmkarzinome nicht vorliegt, so sind unsere Kenntnisse über die feineren Vorgänge der Histogenese noch sehr unsicher.

2) ad Ätiologie: Die Art und Weise des unizentrischen Wachstums des Magen- und Darmkarzinoms ist mit einer parasitären Theorie des Karzinoms kaum vereinbar.

3) Für die praktische Chirurgie; beim Magen- und Darmkarzinom haben wir für die überwiegende Mehrzahl der Fälle nur mit einem direkten Rezidiv zu rechnen, d. h. mit dem Rezidiv, welches ausgeht von Karzinomzellen, die bei der Operation zurückgelassen wurden.

Unter diesen Umständen muß die genaue Kenntnis der anatomischen Verbreitungswege des Magen- und Darmkarzinoms doppelt wichtig erscheinen. P. skizziert dieselben kurz; das Magenkarzinom wächst mit Vorliebe ausgebreitet innerhalb der Magenwand; das Darmkarzinom breitet sich innerhalb der Darmwand verhältnismäßig wenig aus und greift bald auf die Umgebung über. Der Pylorus bildet keine scharfe Grenze für das Magenkarzinom.

Das Rezidiv geht also nach P. beim Magen- und Darmkarzinom überwiegend aus von zurückgelassenen kranken Zellen. Muß nun jede zurückgelassene Karzinomzelle den Ausgangspunkt eines Rezidivs bilden?

Beim Hautkarzinom ist die Rückbildung von Karzinomzellen von P. nachgewiesen, und er glaubt, daß ähnliche Verhältnisse auch beim Magen- und Darmkarzinom vorliegen.

Eine weitere große Schwierigkeit liegt darin, daß sich in der Umgebung von Magen- und Darmkarzinom zahlreiche Zellen finden, von denen nicht mit Sicherheit zu sagen ist, ob sie Karzinomzellen sind oder nicht (Hinweis auf die interessanten Befunde in den regionären Drüsen des Uteruskarzinoms von Wertheim u. a.).

P. glaubt, daß speziell beim Magenkarzinom mehr Karzinomzellen zugrunde gehen, als zur Zeit angenommen wird. Er hält es für verfehlt, die Rezidivfrage für die verschiedenen Organe nach dem gleichen Schema zu behandeln. Er verlangt vielmehr eine scharfe Scheidung zwischen folgenden Formen:

- 1) Organrezidiv. (Nach P. beim Magenkarzinom das häufigste.)
- 2) Das Drüsenrezidiv. (Wahrscheinlich beim Lippenkarzinom und Peniskarzinom das häufigste.)
- 3) Das Zellgewebsrezidiv (wahrscheinlich bei Rektumkarzinom vorwiegend) und
- 4) das metastatische Rezidiv (häufig bei Magen- und Mammakarzinom).

Es sind sorgfältige und ausgebreitete anatomische und klinische Nachforschungen nötig, um diese verschiedenen Formen bei den verschiedenen Organen scharf zu trennen.

Zum Schluß gibt P. noch einige klinische Zahlen aus dem Material der Heidelberger chirurgischen Klinik:

1) Rektumkarzinom.

Bei 248 Rektum-Karzinomen: Mortalität 13%, Dauerheilung 18—20%, 13 Patienten leben über 10 Jahre.

2) Magenkarzinom.

a. Gastroenterostomien.

Bei 214 Fällen betrug die Mortalität früher 35%, bei den letzten 100 nur mehr 18%. Die Gastroenterostomie verlängert das Leben um 4—5 Monate und vermindert die Beschwerden zumeist in erheblicher Weise.

b. Magenresektion.

Bei 57 Resektionen betrug die Mortalität unter den ersten 24 Fällen 35%, unter den letzten 33 Fällen 17%.

Von den 30 Pat. mit Magenresektion, deren Operationsdatum mehr als drei Jahre zurückliegt, überstanden 18 die Operation. Von diesen leben noch 7, das sind, auf die Gesamtzahl bezogen, 23%, auf die Zahl der Überlebenden bezogen sogar 40%. Die vier längsten Heilungszeiten sind 12, 11, 5, 4 Jahre.

In der letzten Zeit wurde die Resektion mehr bevorzugt als früher, aus folgenden Gründen:

- 1) Die Resektion ist nicht gefährlicher als die Gastroenterostomie. Diese auffallende Tatsache erklärt sich nach P. dadurch, daß nach der Gastroenterostomie mehr als doppelt soviel Pat. an

Pneumonie sterben, als nach der Resektion. Es scheint hier die Entfernung des jauchigen Karzinoms von ausschlaggebender Bedeutung zu sein.

2) Die Aussicht auf Radikalheilung ist erheblich größer, als bisher angenommen. Nur muß Magenwand und Duodenum soweit als irgend möglich reseziert werden. Daher ist auch die zweite Billroth'sche Methode allen anderen überlegen.

3) Auch bei Eintritt eines Rezidivs erzielt die Magenresektion doch eine Lebensverlängerung von ca. 9 Monaten, das ist um 4 bis 5 Monate mehr als die Lebensverlängerung bei der Gastroenterostomie.

(Selbstbericht.)

#### Diskussion.

Bormann (Göttingen) bestätigt im allgemeinen die Anschauungen Petersen's.

König (Berlin) glaubt nicht, daß in Lymphdrüsen eingeschlossene Krebszellen von selbst zugrunde gehen können, wenn sie auch eine unglaublich lange Zeit (12—13 Jahre) in den Drüsen eingeschlossen verharren können, ohne sichtbare Erscheinungen zu machen.

Herhold (Altona).

#### 48) Schloffer (Prag). Über abdominale Mastdarmresektion.

Die ziemlich allgemein üblichen Methoden, hochsitzende Rektumkarzinome von unten und hinten zu resezieren, weisen durchschnittlich eine um so höhere Mortalität auf, je höher das Karzinom sitzt. In schwierigen derartigen Fällen wurde von mehreren Chirurgen neben der sakralen, parasakralen, perinealen oder vaginalen Voroperation eine Mobilisierung des erkrankten Darmteiles von einem Bauchschnitt aus die Resektion und die Wiedervereinigung des Darmes hernach von unten her vorgenommen. Doch haben diese eingreifenden kombinierten Methoden sich bisher keinen weiteren Eingang verschafft.

Auch auf rein abdominalem Wege ist das Rektum reseziert, dabei aber auf eine Wiedervereinigung des Darmes meist verzichtet und ein dauernder Bauchstapel angelegt worden. Nur ausnahmsweise wurde auch die Darmnaht vom Bauche aus, also eine »ideale abdominale Rektumresektion« ausgeführt.

S. hat auf Grund einiger Resektionen tiefsitzender Flexurkarzinome, einer Reihe von Leichenversuchen und zweier von ihm ausgeführter abdominaler Rektumresektionen die Überzeugung gewonnen, daß die abdominale Resektion und Naht am Rektum, selbst wenn die Geschwulst nicht höher als an der Übergangsfalte des Peritoneums sitzt, keineswegs so schwierig ist, als man heute allgemein anzunehmen scheint.

In Fällen der letzteren Art gelingt es nämlich, überraschend leicht die Geschwulst zu mobilisieren, wenn man nur (in steiler

Beckenhochlagerung) erst das Peritoneum parietale 2 Finger breit vom Karzinom entfernt zirkulär eingeschnitten und auch das Mesenterium des Colon pelvinum bezw. der untersten Anteile der Flexura sigmoidea durchtrennt hat. Man kann nämlich dann den extraperitoneal gelegenen Teil des Rektum aus seinem lockeren Zellgeweblager sehr gut losschälen und so weit dehnen, daß dadurch die Geschwulst bis fast in das Niveau der Bauchdecken gezogen werden kann. Schneidet man dann den Darm 2 Finger breit analwärts vom Karzinom durch, so bleibt noch immer eine fingerbreite Manschette zurück, die bis an den Schnittrand des Peritoneums heraufgezogen und ohne Schwierigkeit zur Wiedervereinigung des Darmes mittels der Naht verwendet werden kann.

Von S.'s 2 operierten Fällen (Männer) ist einer geheilt, der andere 4 Wochen nach der Operation zugrunde gegangen; doch wäre dieser Exitus ohne das Hinzutreten einer akuten infektiösen Enteritis wohl vermieden worden.

Die Vorteile der abdominalen Rektumresektion liegen vor allem in der größeren Übersichtlichkeit des Operationsterrains und der Möglichkeit einer ausgiebigeren Resektion und Drüsenexstirpation. In dem einen Falle S.'s fanden sich einige Zentimeter oberhalb der oberen Grenze des Karzinoms erkrankte Drüsen mit dem aufsteigenden Schenkel der Flexur verwachsen; hier hätte die Operation auf sakralem oder parasakralem Wege leicht unvollständig ausfallen können. Wahrscheinlich wird die abdominale Operation auch jene Nachteile beseitigen, welche den üblichen Methoden noch immer in bezug auf die Kontinenz des erhaltenen Sphinkters anhaften.

Gewisse die Technik der Operation und Nachbehandlung betreffende Fragen, wie die, ob eine Drainage des Operationsterrains nach hinten prinzipiell zu empfehlen sei, sind noch nicht spruchreif. Die präliminare Anlegung eines Kunstafters am Colon transversum wird aber jedesmal angezeigt sein.

S. empfiehlt die Verwendung der abdominalen Methode neben den bisher gebräuchlichen in dafür geeigneten Fällen, bei hochsitzenden Karzinomen und bei nicht fettleibigen Individuen.

(Selbstbericht.)

#### Diskussion.

Kümmell (Hamburg) benutzt die Laparotomie als Voroperation, um das Mesorektum zu lockern. Durch einen pararektalen Schnitt läßt sich dann das Karzinom von unten leicht entfernen.

Kraske (Freiburg) wendet auch die kombinierte Methode an, wodurch es nebenbei möglich sei, die in der Kreuzbeinhöhlung sitzenden Lymphdrüsen besser zu entfernen.

Herhold (Altona).



49) **Jordan** (Heidelberg). Beiträge zur Milzchirurgie (mit Demonstrationen.)

Vortr. demonstriert unter kurzer Skizzierung der Krankengeschichten und Darlegung der operativen Indikationen folgende Präparate:

1) Eine 4 kg schwere Blutcyste, die er vor 4 Jahren bei einer 46jährigen Frau durch Splenektomie entfernte. Pat. ist vollständig gesund.

2) Eine primäre Echinokokkuscyste, von einem 15jährigen Mädchen stammend. Die Milzexstirpation war durch ausgedehnte Verwachsungen, besonders mit dem Zwerchfell, erschwert. Glatte Heilung.

3) Ein primäres Lymphosarkom, vor 7 Jahren bei einem 16jährigen Jungen entfernt. Heilung. Tod  $1\frac{1}{4}$  Jahr post operat. an Metastasen.

4) Eine 1 kg schwere einfach-hyperplastische Milz einer 37jährigen Frau, die gleichzeitig Hydrops der Gallenblase mit Steinen und Leberschwellung aufwies. Splenektomie und Cholecystostomie in der gleichen Sitzung. Heilung; rascher Rückgang der Leberschwellung.

5) Eine  $1\frac{1}{2}$  kg schwere einfach-hyperplastische Milz, die er bei einer 52jährigen, durch Blutverluste infolge Endometritis fungosa sehr anämisch gewordenen Frau exstirpierte. Heilung. 5 Monate später Tod an einem Erweichungsherd des Gehirns, der wahrscheinlich auf dem Boden der Anämie sich entwickelt hatte.

6) Eine 4 kg wiegende einfach-hyperplastische Milz eines 52jährigen Mannes. Exitus 20 Stunden post operat. an Herzschwäche und parenchymatöser Nachblutung aus dem Geschwulstbett.

7) Eine zwei tiefe Einrisse aufweisende Milz, vor 3 Jahren bei einem vom Pferd gestürzten Offiziere im Zustand extremer Anämie exstirpiert. Heilung.

(Selbstbericht.)

50) **W. Körte** (Berlin). Operation einer Verengerung der Choledochusmündung in der Papilla duodeni nebst Bemerkungen über normales Pankreassekret und über Karzinom der Papilla duodeni.

Bei einer 52jährigen Frau, welche bis September 1902 gesund war, entwickelte sich unter Schmerzen in der Lebergegend, beträchtlicher Abmagerung und Fieber Ikterus mit starker Ausdehnung der Gallenblase. Am 30. Dezember 1902 wurde sie auf die chirurgische Abteilung verlegt. Das geschilderte Krankheitsbild ließ auf Behinderung des Gallenabflusses aus dem Choledochus schließen, mit Zersetzung der gestauten Galle. Die Abwesenheit von eigentlichen Koliken und die starke Ausdehnung der Gallenblase ließen mit großer Wahrscheinlichkeit einen malignen Tumor als Ursache annehmen. Das hohe remittierende Fieber und die lebhaften Beschwer-

den der Pat. drängten zur Operation, die am 2. Januar 1903 vorgenommen wurde. Gallenblase und Gallengänge waren stark ausgedehnt durch eitrigem Schleim und zersetzte Galle; ein Stein fand sich nicht. Nach Inzision des Duodenum wurde die Papille vorgezogen und eine enge narbige Stenose der Choledochusmündung gefunden. Spaltung derselben und Umnähung der Ränder mit Schleimhaut. Einführung eines dünnen Nélatonkatheter in den Pankreasgang, welcher durch die neugebildete Choledochoduodenalöffnung geführt und durch eine Choledochusinzision weiter leberwärts nach außen geleitet wurde. Naht des Duodenum, Resektion und Drainage der Gallenblase, Hepaticusrohr.

Die Heilung erfolgte ohne Zwischenfall, der Ikterus schwand, Pat. erholte sich und wurde 5 Monate nach der Operation bei bestem Wohlbefinden vorgestellt.

Das Pankreasrohr blieb 8 Tage liegen und gab Gelegenheit zur Untersuchung des Sekretes. Es wurden bis zu 1 Liter farblose, alkalische Flüssigkeit abgesondert; im nüchternen Zustand war die Menge gering, 14—18 ccm pro Stunde, sie stieg bis zur 5. Verdauungsstunde auf 50 ccm, um dann langsam abzufallen. Von Wichtigkeit war die Beobachtung (Dr. Glässner), daß sich das eiweißspaltende Ferment erst bei Mischung des Pankreassaftes mit Darmsaft bildete; auch die Saccharifizierung wurde durch Darmsaftzusatz verstärkt.

Ein zweiter Fall von narbiger Choledochusstenose wurde am 29. Mai 1898 operiert. Die narbige Verengung lag im freien Teil des Choledochus und war durch einige kleine Steine völlig verlegt. Die Gallenblase enthielt zahlreiche Steine. Die Narbenstenose im Choledochus wurde zirkulär exzidiert, und die beiden Enden mit Catgut zusammengenäht. 13 Tage p. op. starb die Pat. infolge von Blutung aus einem Ulcus ventriculi. Bei der Sektion wurde der Gallengang gut vereinigt gefunden.

Wegen Karzinom der Papilla Vateri hat Votr. einmal die Exzision der karzinomatösen Papilla Vateri vom eröffneten Duodenum aus vorgenommen; der entstandene Defekt in der Mukosa wurde vernäht unter Einlegung von feinen Röhren in den Pankreasgang und Choledochus. Die Pat. starb am 9. Tage p. op. unter den Zeichen zunehmender Kachexie. — Ein fernerer Pat., bei welchem wegen Gallengangsverschluß durch Karzinom der Papille die Cystostomie und Drainage des Choledochus ausgeführt wurde, ging 10 Tage p. op. kachektisch zugrunde. (Selbstbericht.)

51) **Florian Hahn** (Nürnberg). Subkutane Rupturen der Gallenwege.

Votr. spricht über einen von ihm beobachteten Fall von subkutaner Ruptur des Choledochus bei einem 4jährigen Knaben, der

überfahren worden war. Sechs Wochen nach der Verletzung erhob Votr. folgenden Befund: Äußerste Abmagerung, enorme Auftreibung des Leibes, abgesackte Exsudate; erhebliche Dyspnoe. Sclerae weiß, Puls 150, fieberfrei. Diagnose: Tuberkulöse Peritonitis oder Lympherguß?

Laparotomie: Flüssigkeit ist Galle, chronische Peritonitis (Gallenperitonitis) mit Bildung fester Verwachsungen und Membranen bis zu mehreren Millimetern Dicke. Tamponade. Nachtrag zur Anamnese ergibt: Ikterus, einsetzend am 3. Tage post trauma, der richtig stark 8 Tage anhielt, im ganzen 5 Wochen dauerte; in dieser Zeit (und auch späterhin) Stühle ganz weiß; in der 6. Woche Ikterus verschwunden, Stühle acholisch.

Nun bestimmte Diagnose auf Verletzung des Choledochus. Zweite Laparotomie 11 Tage nach dem ersten Eingriff. Rupturstelle nicht gefunden. Die Galle ergoß sich aus einer hufeisenförmigen Öffnung rechts von der Wirbelsäule an der Unterfläche der Pars horizontalis inferior duodeni in die freie Bauchhöhle, hatte also ihren Weg hinter Duodenum und Pankreas genommen. Feste Tamponade im Bereich dieser Öffnung, um durch Überfließen des Reservoirs die Galle dem normalen Wege zuzuweisen. Das Experiment gelang, am 2. Tage ein teilweise galliger Stuhl, die nächsten Tage acholische Stühle, vom 7. Tage ab wieder gallehaltige Entleerung; nach 4 Wochen normale Stühle. Vollständige Heilung des Pat.

Votr. erwähnt kurz noch die Häufigkeit der subkutanen Rupturen der Gallenwege und ihre Behandlung. (Selbstbericht.)

## 52) Bunge (Königsberg). Zur Pathogenese und Therapie der akuten Pankreashämorrhagie.

Die Resultate der operativen Behandlung der akuten Pankreaserkrankungen waren bisher so schlecht, daß die Mehrzahl der Chirurgen von einer Operation abrät und Zuwarten empfiehlt, d. h. den Versuch zu machen, die Kranken aus dem akuten in das chronische Stadium überzuführen, in dem sie unter geringerer Gefahr operiert werden können.

Neuerdings ist Hahn für frühzeitige Operation, bestehend in Laparotomie und Drainage des Peritoneums, eingetreten.

Votr. berichtet zur Frage des Wertes der Frühoperation über einen Fall von akuter Pankreasblutung, der durch frühzeitige Operation gerettet wurde.

51jährige, sehr fettleibige Frau erkrankt akut unter Erscheinungen, die auf einen hochsitzenden Darmverschluß schließen lassen: Erbrechen von zunächst galligen Massen, später von Dünndarminhalt, häufige kolikartige Schmerzen, die vom Epigastrium nach unten ausstrahlen. Leib aufgetrieben, im Epigastrium schmerzhaft. Puls beschleunigt, klein.

**Laparotomie:** Netz und das Mesenterium aller Därme mit Fettgewebsnekrosen, freier hämorrhagischer Erguß im Peritoneum. Im Lig. gastro-colicum ein faustgroßes Loch infolge Zerfalls des Fettgewebes. In der Tiefe der Bursa omentalis das hämorrhagisch infarzierte, nach allen Richtungen vergrößerte Pankreas. Mesocolon matsch, blutig infarziert.

Tamponade der Bursa omentalis von vorn, Tamponade unterhalb des Mesocolon. Pat. kommt nach langdauernder profuser Eiterung zur Genesung. Während 8 Tagen bestand Glykosurie.

Vortr. empfiehlt daher auf Grund dieser Beobachtung, bei sicherer oder Wahrscheinlichkeitsdiagnose auf akute Pankreashämorrhagie nicht zuzuwarten, sondern sofort zu operieren. Die Operation kann in seltenen Fällen nur in Laparotomie und Drainage des Peritoneums bestehen; mit Rücksicht auf die meist zu erwartende Nekrose und Eiterung am Pankreas scheint es jedoch empfehlenswert, das Pankreas durch Tamponade durch das Lig. gastro-colicum hindurch und hinter dem Magen und Mesokolon gegen die Bauchhöhle abzuschließen, damit Propagation der sekundären Eiterung auf das freie Peritoneum verhütet wird.

Die Ätiologie der akuten Pankreasblutungen ist noch vollständig dunkel. Bisher sind nur eine Reihe disponierender Momente bekannt: Fettleibigkeit, Lipomatose des Pankreas, Arteriosklerose, Herzfehler usw.

Der mehrfach konstatierte Befund von infarktähnlichen Herden im Pankreas bei Pankreasblutungen, sowie der an embolische Vorgänge erinnernde blitzartige Beginn der Erkrankungen veranlaßten Vortr. zu experimentellen Untersuchungen über den Einfluß embolischer Vorgänge am Pankreas.

Injektion von Luft, Paraffin, besonders von Öl in die Hauptarterien des Organs hatten regelmäßig Pankreasblutung in verschiedener Ausdehnung zur Folge mit ausgedehnten abdominellen Fettgewebsnekrosen. Die Tiere zeigten ähnliche klinische Erscheinungen wie die Menschen, das anatomische Bild war ebenfalls ein außerordentlich ähnliches.

Vortr. glaubt daher, daß möglicherweise bei der Entstehung der Pankreasblutungen embolische Vorgänge eine größere Rolle spielen als man bisher angenommen hat. (Selbstbericht.)

#### Diskussion.

**A. Köhler** (Berlin) berichtet über 2 Fälle von abdominalen Fettgewebsnekrosen und Pankreasileus.

**v. Beck** (Karlsruhe) hat Pankreashämorrhagien 3mal als Folge chirurgischer Eingriffe, welche an anderen Körperstellen vorgenommen waren, eintreten sehen. **Herhold** (Altona).

53) **L. Casper** (Berlin). Ein Photographier- und Demonstrationscystoskop.

Verfahren, das cystoskopische Bild durch eine Photographie festzuhalten, sind bereits seit vielen Jahren geübt worden (Kutner, Nitze). Man darf sagen, daß die Erfolge, bei genügender Übung, verhältnismäßig günstige gewesen sind. Die Schwierigkeiten beim Photographieren des cystoskopischen Bildes liegen erstens in der Unmöglichkeit, absolute Ruhe der zu photographierenden Organe zu schaffen, zweitens in der sich daraus ergebenden Notwendigkeit, mit äußerst kurzer Expositionszeit zu rechnen und drittens in der Unsicherheit, ob das beobachtete Bild während der Ausschaltung des Auges und der Einschaltung der photographischen Platte auch tatsächlich im Bildwinkel des Cystoskop-Objektivs bleibt.

Auf Grund einer Anzahl von Versuchen, die dahin zielten, ein großes, dem Lumen des Cystoskops entsprechendes Bild zu schaffen, hat sich eine Konstruktion ergeben, die es möglich macht, eine cystoskopische Aufnahme anzufertigen, während das Bild selbst beobachtet wird und die photographische Kamera mit der lichtempfindlichen Platte zur Aufnahme bereit ist. Ist das zu photographierende Bild eingestellt, so wird, ohne daß das Auge das Bild verliert, der Momentverschluß der Kamera geöffnet und das Bild fixiert. Man ist auf diese Weise in der Lage, jede Aufnahme nicht nur vorher, sondern im Augenblick des Photographierens selbst kontrollieren zu können. Diese Möglichkeit bietet den Vorteil, daß man niemals unsicher ist, ob auch tatsächlich das Bild von der photographischen Platte aufgenommen wird, welches das Auge gesehen hat.

Das Prinzip, nach welchem die photographischen Aufnahmen mit dem neuen Cystoskop während der Beobachtung vorgenommen werden können, liegt in der Einfügung eines Doppelprismas, welches einmal das Bild in der Richtung der Achse, d. h. in gerader Linie zum Okular durchtreten läßt, während das Bild gleichzeitig ungefähr im rechten Winkel abgelenkt wird und so zur photographischen Platte gelangt.

Das Prinzip, das Bild vor dem Okular rechtwinklich abzulenken ohne dadurch den geraden Durchtritt desselben zu stören, bietet den Vorteil, das Instrument auch als Demonstrationscystoskop benutzen zu können, indem statt der Kassette ein Okular aufgesetzt wird, welches die gleiche Brennweite wie das andere Okular besitzt, wodurch es möglich wird, daß ein zweiter Beobachter dasselbe Bild sieht, welches der Untersuchende einstellt.

Dieses Demonstrationscystoskop unterscheidet sich von dem von Kutner auf der vorjährigen Lehrmittelausstellung ausgestellten und beschriebenen dadurch, daß statt seiner planparallelen Glasplatte

ein rechtwinkliches Prisma eingefügt ist und mehrere bei jenem notwendige Okulare in Fortfall kommen.

Bei dem Kutner'schen Instrument befindet sich nämlich die Glasplatte hinter dem Cystoskopokular, hinter welchem er ein Objektiv und ein zweites Okular anfügen muß; beide Linsen fallen bei dem von Hirschmann (Berlin) gearbeiteten Instrument fort, da das Doppelpisma vor dem Cystoskopokular liegt. Dadurch wird ein unerwünschter Lichtverlust vermieden. (Selbstbericht.)

#### 54) Heusner (Barmen). Über Desinfektion der Seidenkatheter.

H. zeigt eine Tafel mit Seidenkathetern aus verschiedenen Fabriken vor, welche durch längeres Kochen desinfiziert worden waren, und an denen man die Einwirkung der benutzten Flüssigkeiten beobachten konnte. In der von Hermann empfohlenen konzentrierten Lösung von schwefelsaurem Ammoniak waren die Instrumente nach 12stündigem Sieden unverändert geblieben. Die Flüssigkeit hat nur den kleinen Nachteil, daß man nach dem Herausnehmen die Kristalle, welche sich massenhaft auf den Kathetern und in ihrem Lumen ansetzen, wieder abwaschen muß. Ähnlich verhält sich den Instrumenten gegenüber, wie H. fand, eine konzentrierte Lösung von schwefelsaurem Natron, sowie Zuckerlösung von 10—15% Gehalt. Weniger schonend und empfehlenswert ist die von Claudius und Bloch empfohlene Kochsalzlösung, sowie die von Goldberg benutzte Borsäure; ferner phosphorsaures Natron. Gar keine konservierende Wirkung hat physiologische Kochsalzlösung, sowie ein Gemisch von Glycerin und Wasser mit Sublimat. Am zweckmäßigsten fand H. das Erhitzen der Instrumente in Paraffinum liquidum auf dem siedenden Wasserbade. Katheter, die 24 Stunden auf diese Weise behandelt waren, hatten ihren Glanz und ihre Weichheit unverändert behalten. Impfversuche haben ergeben, daß bei diesem Verfahren, wobei die Temperatur des Paraffinöls auf 95—97° ansteigt, nach fünf Minuten infizierte Katheterstücke steril waren. Ureterenkatheter müssen nach dem Auskochen ausgespritzt, abgerieben und trocken aufbewahrt werden; die gewöhnlichen Katheter werden in Paraffinöl selbst aufbewahrt, welches sie auch auf die Dauer nicht angreift. (Selbstbericht.)

#### 55) R. Kutner (Berlin). Beiträge zur Urologie. (Mit Demonstrationen.)

Der Vortr. berichtete zunächst über 14 Fälle von Rottinischer Operation zur Behandlung der Prostatahypertrophie. Alle 14 Fälle wurden in hiesigen Krankenhäusern ausgeführt, und zwar 2 in der königlichen chirurgischen Klinik — Herr von Bergmann hatte die Güte, ausdrücklich zu gestatten, davon Mitteilung zu

machen — und 12 im St. Hedwigs-Krankenhaus auf der chirurgischen Station von Herrn Rotter. Es sind also sämtliche Beobachtungen durch die dortigen Assistenten in vollkommen objektiver Weise gemacht worden. Das Alter der Pat. variierte zwischen 51 und 78 Jahren. Die Krankheitserscheinungen bestanden bei einer Gruppe in Dysurie und Tenesmus mit oder ohne große Residualmengen und größere oder kleinere Spontanentleerungen, bei der anderen Gruppe in kompletter Retention. Von dieser letzteren Gruppe hatte K. zwei Fälle, von der anderen 12. Sämtliche 14 Fälle wurden vorher cystoskopiert, und in sämtlichen Fällen war ein großer Mittellappen der Grund der Beschwerden bzw. der Retention. Was die Erfolge anbelangt, so wurden bei 10 Fällen Besserungen erreicht, die man eigentlich Heilungen im klinischen Sinne gleichstellen kann. Denn es verschwanden die dysurischen Beschwerden und der Tenesmus gänzlich oder fast gänzlich und die Residualmengen ebenfalls. Es blieb zuweilen gar kein Residualharn; in anderen Fällen blieben ganz geringe Quantitäten, d. h. ca. 15 bis 20 g zurück. 2 Fälle wurden wenig gebessert, 1 Fall wurde gar nicht gebessert und 1 Fall kam zum Exitus. Dieser Fall scheidet aber insofern aus der Betrachtung aus, als der Mann schon mit einem sehr schweren septischen Ikterus in das Krankenhaus kam. Gewissermaßen als Ultima ratio entschloß man sich zum Bottini der Mann ist aber trotzdem nach 2 Tagen an seiner Sepsis zugrunde gegangen. Der Vortr. demonstriert von diesem letzten Falle ein Präparat (Blase nebst Prostata), um zu zeigen, mit welcher Exaktheit man den Schnitt bei dem Bottini legen kann. Was die Gefahren; bei der Operation anlangt, so bestehen eigentlich weiter keine, als daß das kaustische Messer nicht in die Rinne des Instrumentes zurückkehrt. Dies geschieht aber nur dann, wenn von dem Assistenten das Instrument nicht genügend fixiert wird. Bei allen 14 Fällen ist es nicht passiert. Bei einem einzigen war ein Moment Schwierigkeit vorhanden; es schien, als ob das Messer an dem Lappen festgehakt sei und nicht zurückkehren wollte; schließlich gelang es aber doch noch, es zurückzubringen. Was die Gefahren nach der Operation betrifft, so bestehen sie in Fieber (als Ausdruck einer Sepsis) und Blutungen. In einer Reihe von Fällen zeigte sich gar kein Fieber, in anderen geringes und nur vereinzelt etwas höheres Fieber. Das höchste Fieber, welches in einem Falle auftrat, betrug 40°. Blutungen wurden fast immer gesehen, 14 Tage bis 3 Wochen nach der Operation, zu jener Zeit, wo sich der Brandschorf abstieß. Diese Blutungen gewannen aber niemals einen bedrohlichen Charakter, mit Ausnahme eines einzigen Falles. Und hier lag die Schuld an dem Pat. selbst, da er sich zu frühzeitig der Behandlung entzogen und eine Eisenbahnfahrt gemacht hatte. Er wurde blutüberströmt wieder in das Krankenhaus eingeliefert, ist aber mit dem Leben davongekommen. Im ganzen hat K. den Eindruck gewonnen, daß man in der Bottini'schen Operation ein Heilmittel besitzt, das nicht

nur klinisch heilt, d. h. dem Pat. die Beschwerden mildert, sondern auch einen tatsächlichen Rückgang der ganzen Erscheinungen bewirkt. Allerdings wird dies in um so geringerem Maße geschehen, je älter der Fall ist, d. h. je mehr die sekundären Veränderungen eingetreten sind. Es ist ganz klar, daß in einem Falle, bei dem schon eine starke Distension der Blase eingetreten ist, ein wesentlicher Erfolg vom Bottini hinsichtlich der Entleerung der Blase nicht erwartet werden kann. Dagegen ist das Resultat um so günstiger, je weniger die sekundären Blasenveränderungen eingetreten sind. Aber auch dort, wo dies schon der Fall ist, sollte man nicht prinzipiell auf den Bottini verzichten. Ein besonders bemerkenswertes Resultat ist nämlich nach K.'s Meinung die Beobachtung, daß die Operation meistens auch auf die dysurischen Beschwerden als solche eine ausgezeichnete Einwirkung ausübt. Er erwähnt besonders einen Pat., den er 3 Jahre später wieder zu sehen und zu cystoskopieren Gelegenheit hatte. Der Pat., welcher Staatsbeamter ist, stand wegen seines dauernden Tenesmus vor der Frage, aus dem Dienst auszuschneiden; er ist aber durch den Bottini seine Beschwerden vollkommen losgeworden. Es sollte daher auch in den Fällen, wo keine großen Residualharmengen, aber intensiver Tenesmus und starke dysurische Beschwerden bestehen, und wo die mildere Behandlung (Argentuminstitutionen usw.) versagt, lediglich deshalb zum Bottini gegriffen werden, um den Pat. von seinen Beschwerden zu befreien.

An zweiter Stelle zeigt der Votr. einen Blasenstein von einem Pat., welcher schon im urämischen Zustande in seine Behandlung kam, und der Urämie auch trotz der Operation erlag. Der Stein verdient Beachtung wegen seiner exorbitanten Größe. Er wiegt 1 Pfund und ca. 100 g, hat einen Längsdurchmesser von 11 cm bezw. einen Querdurchmesser von 8 cm, und ist wohl das größte bisher in einer menschlichen Blase beobachtete Konkrement. Der Fall war noch besonders dadurch kompliziert, daß der Pat. ein Jahr, bevor er in K.'s Behandlung kam, wegen kompletter Retention ein Krankenhaus aufgesucht hatte. Dort wurde irrthümlich die Diagnose »Striktur« gestellt und die Boutonnière gemacht; die Retention war sicherlich durch den bereits vorhandenen Stein bewirkt. Der Erfolg der Boutonnière war eigentlich nur der, daß der Pat. eine Fistel bekam, die er nie wieder verlor und aus der sich dauernd Harn entleerte. Diese dauernde Entleerung des Harns durch die Fistel, deren Enge selbst das Eindringen der kleinsten Sonde unmöglich machte, gestattete auch nicht, über den Urinbefund bezw. über die funktionelle Tätigkeit der Nieren nähere Aufschlüsse zu gewinnen. Die Entfernung des Steins, welche K. gemeinschaftlich mit A. Rosen stein vornahm, wurde zunächst durch die typische Sectio alta versucht. Als dies mißlang, wurde durch Abtrennung der Rektinsertionen und Hinzufügung seitlicher Inzisionen die Blase breit eröffnet. Aber selbst jetzt gelang es nur unter An-



wendung von Instrumenten, die für solche Fälle ganz ungewöhnlich sind, wie Nachgeburtzangen u. dgl., den enormen Stein zu entwickeln. Zwei Tage nach der Operation ging der Pat., ohne Fieber gehabt zu haben, unter den ausgesprochenen Erscheinungen des urämischen Komas zugrunde. Die Sektion ergab die von dem Votr. vorgelegten Nieren, von denen eine gänzlich in eitriger Höhlenbildung aufgegangen war; ebenso war auch bei der anderen fast gar kein Parenchym mehr vorhanden. Die Höhlenbildung erklärt sich ohne weiteres durch den außerordentlichen Seitendruck, den der ungeheure Stein auf die Wandungen der Blase und auf die Ureteren-Mündungen ausgeübt hatte. Das Alter des Steines schätzt K. auf ungefähr 10 Jahre. Es unterliegt kaum einem Zweifel, daß dem Pat., wenn er früher zur Operation gekommen wäre, das Leben hätte erhalten werden können.

Weiterhin zeigte K. noch einen Sterilisator für elastische Katheter (Demonstration), welcher im ganzen nach dem Prinzip seiner

übrigen Dampfsterilisatoren gebaut ist, jedoch einige Vorzüge aufweist, welche dem Kundigen ohne weiteres einleuchten werden.



Fig. 1.



Fig. 2.

Der Apparat (Fig. 1) stellt eine Art Flasche dar, deren Hals, wie die Touristen-Trinkbecher, zusammenschiebbar ist, unten befinden sich eine Spirituslampe (l) mit hermetisch schließendem Deckel

und zusammenklappbare Beine. Um den Apparat in Funktion zu setzen, zieht man den Flaschenhals aus, gießt in die obere Öffnung (o) zirka  $\frac{1}{4}$  Liter Wasser, wartet nach Entzünden der Flamme, bis die Dampfentwicklung voll im Gange ist, und hängt an dem Stopfen (s) den auf ihn mit einigen Drehungen aufgesetzten Katheter hinein. Der Dampf steigt nun, die Außenseite des Katheters sterilisierend, nach oben, findet den Apparat verschlossen und kann ihn nur durch das Auge und durch das Innere des Katheters — dieses gleichzeitig sterilisierend — bezw. durch den durchbohrten Stopfen bei (a) verlassen. In 7 Minuten ist der Katheter dann sicher steril und gebrauchsfertig.

Die einfache Vorrichtung, welche, wie ersichtlich, einen sehr geringen Raum beansprucht, ist in einer kleinen Segeltuchtasche (Fig. 2) enthalten, leicht transportabel und daher auch in der ambulanten Praxis ohne jede Unbequemlichkeit zu verwenden.<sup>1</sup>

Endlich kam K. noch mit wenigen Worten auf die Demonstration des Herrn Casper und das von ihm vorgezeigte »Demonstrationscystoskop« zurück. Das Casper'sche Instrument sei im wesentlichen dasselbe, das er im vorigen Jahre in Gegenwart des Herrn Casper auf der »Ausstellung ärztlicher Lehrmittel« demonstriert habe. Um Gelegenheit zu geben, beide Instrumente zu vergleichen (Demonstration), habe er sein Instrument aufgestellt und bitte die Herren, es in Augenschein zu nehmen; daneben befindet sich das Casper'sche Instrument. Der einzige Unterschied sei eigentlich der, daß dort zur seitlichen Ablenkung der Lichtstrahlen ein Prisma verwendet worden ist, während der Votr. eine planparallele Glasplatte verwendet hat. (Eine Zeichnung des K.'schen Instrumentes wird auch herumgegeben.) Einen photographischen Apparat hat der Votr. mit dem Instrument nicht verbunden, obwohl dies ohne weiteres möglich wäre, weil er es für überflüssig hält. Denn die Photographiercystoskope geben so vorzügliche Bilder, daß ein Bedürfnis nach dieser Richtung wohl kaum vorliegt. Dagegen bestand ein wirkliches Bedürfnis, zu Lehrzwecken ein cystoskopisches Bild zu erhalten, welches gleichzeitig einem anderen gezeigt werden konnte. Diesen Zweck erfülle sein Instrument in ausgezeichneter Weise. Ein Vorzug seines Instrumentes gegenüber dem nachgebildeten Casper'schen sei noch, daß es mühelos gestattet, im gewünschten Moment den seitlichen Tubus auszuschalten, so daß das ganze Licht dem Untersuchenden zukommt, während man im nächsten Augenblick, wenn anderen auch das Bild demonstriert werden soll, den seitlichen Tubus einschalten und ein vortreffliches, lichtstarkes Bild des Blaseninnern zeigen kann.

(Selbstbericht.)

<sup>1</sup> Der Fabrikant des Apparates ist F. & M. Lautenschläger, Berlin N., Oranienburgerstr. 54.

## 56) A. Rothschild (Berlin). Über die beginnende Prostatahypertrophie.

R. untersuchte mikroskopisch-anatomisch eine Reihe von 30 Vorsteherdrüsen von Männern aus dem dritten, vierten und Anfang des fünften Lebensjahrzent, also aus der Lebenszeit direkt vor dem klinischen Beginn der als Prostatahypertrophie bekannten Erkrankung, um ihre Histogenese zu studieren. Bei der Auswahl der Organe schloß er vergrößerte Drüsen und alle diejenigen Fälle von der Untersuchung aus, die durch entzündliche Veränderungen der Harnwege kompliziert waren, desgleichen schloß er die Organe von Individuen aus, die an akuten Infektionskrankheiten gestorben waren und von solchen, die Lues hatten. In 27 von 30 Fällen — also in 90% — fand R. gleichartige, chronisch-entzündliche Veränderungen der Prostataadrüsen, nämlich glandulären Katarrh mit Proliferation und Desquamation des Epithels oder Eiterbeimischung zum Sekret und interstitielle Rundzellenansammlungen, herdweise, subepithelial oder periglandulär, teilweise bindgewebige Schwielenbildungen.

Entspricht einerseits dieses Zahlenverhältnis von 90% entzündlich veränderter Prostataadrüsen dem heute klinisch aufgestellten Prozentsatz von der Häufigkeit der chronischen Prostatitis, so ist es andererseits nach R. von Bedeutung, daß dieselben histologischen Befunde in der Prostata von zwei anderen Autoren festgestellt sind: Finger fand, zwar nur in 7 von 120 Leichen, ganz identische histologische Befunde, fortgeleitet von der chronischen, gonorrhöischen Urethritis. Und Ciechanowski hat ganz dieselben Veränderungen wie Finger und R. bei einer Reihe von vergrößerten Prostataadrüsen (wahrer Prostatahypertrophie) alter Leute festgestellt, in der Auswahl seiner Fälle sonst von denselben Prinzipien wie R. geleitet. R. schließt sich den histogenetischen Ausführungen Ciechanowski's an und verweist auf seine ausführlichere Arbeit im Juliheft von Virchow's Archiv. Ciechanowski stellt fest, daß die Vergrößerung der wahren Prostatahypertrophie hauptsächlich verursacht ist durch die passive Erweiterung der Drüsen infolge der ihre Ausführungsgänge teilweise oder ganz verschließenden subepithelialen und periglandulären, herdförmigen produktiven Bindegewebsprozesse, wobei die Drüsensubstanz schließlich zugrunde gehen kann, und weist nach, daß weder eine glanduläre, neoplastische Wucherung, noch eine primäre aktive Teilnahme der Muskelsubstanz an der Vergrößerung der Prostata im allgemeinen besteht. Indem R. auf die Frage hinweist, was denn aus den klinisch als so häufig erwiesenen und von ihm selbst histologisch als so häufig festgestellten chronisch entzündlichen Veränderungen in der Prostata schließlich werden wird und was für Folgen dieselben haben, hält er diese Frage durch die Untersuchungen Ciechanowski's, Finger's und seine eigenen für beantwortet, die zusammen den histo-

genetischen Zusammenhang der chronischen Prostatitis und der Prostatahypertrophie erklären.

Zur Pathogenese nimmt R. den gleichen Standpunkt wie Ciechanowski ein, daß die Gonorrhöe als häufigste Ursache dieser Prozesse anzusehen sei, und betont schließlich die Notwendigkeit, daß zu gründlicheren Feststellungen über diesen letzteren Punkt die Aufmerksamkeit auch der klinischen Beobachter sich richte auf diese durch histologische Untersuchungsergebnisse begründeten neuen Gesichtspunkte über die Pathogenese der Prostatahypertrophie.

(Selbstbericht.)

### 57) Reerink (Freiburg). Anatomisches zum Blasenverschluß bei der Prostatahypertrophie.

R. berichtet über Resultate anatomischer Untersuchungen, die er an 36 älteren männlichen Leichen, darunter 16 Prostatikern, innerhalb der letzten zwei Jahre anstellen konnte. Die Präparate wurden gewonnen durch Injektion einer Gelatine-Glyzerinmasse in die Blase vom Nierenbecken aus nach extraperitonealer Freilegung der Nieren.

In 2 von den 16 Fällen fand sich Verengung des Orificium int. vesicae, verbunden mit gleichmäßiger Verengung der Pars prostatica urethrae; in 3 Fällen starke, tumorartige Vergrößerung des Mittellappens, verbunden mit erheblicher Erweiterung der Pars prostatica; in den übrigen 11 Fällen Erweiterung des Orificium int. und starke, fast gleichmäßige Ausdehnung der ganzen Pars prostatica bis unmittelbar vor der normal engen Pars membranacea.

Gegenüber Socin, der die Veränderungen der Lage und des Lumens des prostatistischen Teiles der Harnröhre als charakteristisch für die Prostatahypertrophie bezeichnet und das Höherentreten des Orificium vesicale, den sog. »hohen Blasenstand« nur von der Prostatahypertrophie abhängig macht, weist R. nach, daß diese gleichen Verhältnisse, der hohe Blasenstand, auch unter normalen Bedingungen bei starker Füllung der Blase von den Ureteren aus eintreten; sie treten nicht ein, wenn man von der Urethra aus nach Einführung eines starrwandigen Katheters die Blase noch so stark füllt, auch wenn man dann den Katheter vor Erstarrung der Injektionsmasse entfernt und an der Pars pendula komprimiert. R. kommt dadurch zu dem Schluß, daß die Beschwerden der Urinentleerung resp. die Urinverhaltung bei stark gefüllter Blase davon abhängen, daß es am Diaphragma urogenitale als den fixierenden Teil, also an der Pars membranacea, zu Lageveränderungen kommt gegenüber der beweglichen Pars prostatica plus Blase.

Bei den 3 Fällen von starker Entwicklung des Mittellappens der Prostata, der tumorartig in das Blaseninnere hineinragte, gelang es R. nie, den ventilartigen Klappenverschluß bei seinen Versuchen nachzuahmen, trotzdem er den einen Fall schon 3 Stunden post

mortem injizieren konnte und mit über 1000 ccm Inhalt die Blase füllte. Im Einklang damit steht es, daß auch in diesen 3 Fällen die Pars prostatica sehr stark erweitert war. — Die Erfolge einiger Autoren mit der Cystopexie bei Prostatahypertrophie erklärt R. nach seinen Versuchen so, daß nach Fixation der Blase von seiten der letzteren bei stärkerer Füllung ein Zug an der Harnröhre ausgeübt wird, der im Sinne der Urinentleerung in manchen Fällen günstig wirken muß.

Für die Fälle mit weitem Orificium int. und stark ausgedehnter Pars prostatica urethrae, nach seinen Untersuchungen die am häufigsten vorkommenden, hält C. unser jetziges therapeutisches Können für unzureichend. Insbesondere ist für diese Fälle die Bottini'sche Operation entweder zwecklos oder, falls in ausreichendem Maße ausgeführt, sicher alles andere als ein harmloser Eingriff.

Die Resultate seiner Untersuchungen deutet R. dahin, daß die Inangriffnahme der vergrößerten Prostata vom Perineum aus am meisten verspricht; für manche Fälle dürfte die einfache Sectio mediana mit nachfolgender Einlegung eines starken Gummidrains für einige Zeit genügen. Auf jeden Fall sollten aber vor Ausführung eines Eingriffes die anatomischen Verhältnisse mehr als bisher genau erforscht werden, zumal für die Mehrzahl der von R. untersuchten Prostataformen die Cystoskopie keine eindeutigen Resultate geben kann.

(Selbstbericht.)

### 58) Voelcker. Behandlung der Prostatahypertrophie durch perineale Prostatektomie.

In der Heidelberger chirurgischen Klinik wurde die erste derartige Operation durch Herrn Prof Czerny im Jahre 1901 ausgeführt, an einem 66jährigen Pat., bei dem schon viermal partielle Prostatektomien vom hohen Blasenschnitte aus gemacht worden waren. Jedesmal war die Prostata nachgewachsen. Ein dauerndes Resultat wurde erst erzielt, als die Prostata vom Damme aus in toto enukleiert wurde. Dieselbe Operation wurde in der Folgezeit in zehn weiteren Fällen ausgeführt. Der perineale Weg wurde bevorzugt, weil die Prostata von hier aus gut zugänglich und die Ableitung des Urins leichter möglich ist als bei suprapubischem Vorgehen.

Was die Indikationsstellung zu dieser Operation angeht, so wurden nur solche Fälle gewählt, bei denen die Katheterbehandlung aus irgend welchen Gründen, z. B. schwere Cystitis, häufige Blutungen, Incontinentia urinae, Schüttelfröste, Hodenkomplikationen, Schwierigkeiten oder Unmöglichkeiten des Katheterismus usw., nicht durchgeführt werden konnte. Für die Bottini'sche galvanokaustische Inzision wurden im allgemeinen die kleineren, derben Formen der Prostatahypertrophie mit deutlichem Hindernis für den Katheter reserviert, während große, weiche, leicht blutende Tumoren ohne

schärferes Hindernis für den Katheter von vornherein mehr für Prostataektomie geeignet scheinen.

Besonders geeignet scheint die perineale Prostataektomie für gleichzeitiges Vorkommen von Prostatahypertrophie und Blasenstein.

Die geübte Technik ist folgende:

Steinschnittlage mit erhöhtem Steiß, bogenförmiger Schnitt vor dem After, Vordringen bis auf die sogenannte Prostatakapsel, ein derbes Bindegewebslager, das die hypertrophische Prostata überkleidet und teils durch Lagen der tiefen Beckenfascie, teils durch die äußersten, fibro-muskulären Schichten der Prostata selbst dargestellt wird. Sie wird median gespalten, der Schnitt durch das Prostatagewebe bis in die Harnröhre vertieft, dann die knolligen Adenomyome, welche den Tumor bilden, größtenteils stumpf enukleiert. Zweierlei ist dabei zu beachten:

- 1) man muß sich streng innerhalb der erwähnten Kapsel halten;
- 2) man muß eine quere Durchtrennung der Harnröhre vermeiden, ihre vordere Wand und damit ihre Kontinuität muß erhalten bleiben.

Nachbehandlung: zuerst acht Tage Drainage der Blase vom Damme aus, dann Verweilkatheter durch die Urethra.

Von den elf operierten Pat. sind zwei gestorben, einer zehn Stunden nach der Operation an Herzschwäche (Narkosenwirkung?), der andere, bei dem ein maligner Tumor vorlag, an Septikopyämie.

Von den übrigen neun Pat. steht einer noch in Behandlung. Von den übrigen acht Pat., die im Alter von 62—80 Jahren stehen, sind vier fistellos mit sehr guter Funktion und Kapazität der Blase geheilt, bei einem besteht eine kleine Urinfistel nach dem Damme zu, die nur wenige Tropfen im Tage entleert und wahrscheinlich sich noch schließen wird, bei zwei besteht eine dauernde Kommunikation zwischen Rektum und Urethra, wodurch die Pat. aber nicht sehr belästigt sind.

Bei einem der Operierten hat sich nachträglich eine Verengung an der Operationsstelle ausgebildet; bei ihm war die Prostata in toto mitsamt der Kapsel extirpiert worden.

Durch exaktere Ausbildung der Technik und Beobachtung der Kontraindikationen, als welche Schrumpfniere, Pyelitis, Myokarditis und hochgradige Arteriosklerose anzusehen sind, werden sich die jetzt schon beachtenswerten Operationsresultate wahrscheinlich verbessern lassen.

(Selbstbericht.)

#### Diskussion.

Freudenstein (Berlin) warnt davor, bei der Bottini'schen Operation den Schnitt zu weit nach vorn und zu weit nach den Seiten zu machen.

Schoemaker (Haag) wählt für die Enukleation der Vorsteherdrüse die suprapubische Blaseneröffnung. Nach Spaltung der Blasen-schleimhaut lasse sich die Prostata leicht entfernen.

Herhold (Altona).

59) **Enderlen** (Marburg). Blasenektomie.

E. bespricht das Zustandekommen der Blasenektomie auf Grund von Untersuchungen, welche er im Marburger anatomischen Institut anstellte. Er demonstriert die verschiedenen Stadien der Entwicklung der Blase an der Hand von stereoskopischen Bildern. (Modelle von menschlichen Embryonen 4, 5—6, 8, 9, 12, 14, 16, 17, 18 mm lang). Aus diesen und den Tafeln ergibt sich, daß für die Lehre von der Blasenektomie das wichtigste die Kloakenmembran ist.

Normalerweise soll ein Zurückweichen des vorderen, oberen Fortsatzes der Kloakenmembran in proximal distaler Richtung unter Vorlagerung des Genitalhöckers stattfinden. Fehlt dieses Zurückweichen und bleibt der Genitalhöcker im Wachstum zurück, so sind die Bedingungen nicht nur für eine Eröffnung an normaler Stelle gegeben, sondern über dieselbe hinaus kopfwärts durch die äußeren Genitalien, auf denselben und entlang der Bauchwand bis zum Nabel. Je früher dieses Zurückweichen aussetzt, desto höher hinauf wird der Spalt reichen.

(Selbstbericht.)

60) **R. Frank** (Wien). Ein neuer Blasenschnitt (Cystotomia perinealis).

Die hohe Mortalität der Sectio alta, welche hauptsächlich in den Gefahren der Nachbehandlung begründet ist, legte F. den Wunsch nahe, ein Verfahren zu suchen, welches den Indikationen der Sectio alta entsprechen könnte, aber eine einfachere und weniger gefährliche Nachbehandlung gestatte.

Auf Grund von Erfahrungen, die F. im Laufe der Jahre mit der perinealen Methode der Mastdarmablösung nach O. Zuckerkandl in bezug auf Bloßlegung der hinteren unteren, peritoneumfreien Blasenwand gemacht hatte, legte er sich folgendes Verfahren zurecht:

Querer perinealer Schnitt und Ablösung des Mastdarmes von der Prostata. Die Ablösung des Mastdarmes wird stumpf mit den Fingern im Septum rectovesicale fortgesetzt, bis die hintere Blasenwand, die Samenbläschen und endlich die Douglas'sche Falte bloßliegen. Die Douglas'sche Falte läßt sich mit den Fingern noch ein Stück von der Blase ablösen und hinaufdrängen. Setzt man nun lange Spateln ein, so überblickt man die Prostata und die von deren hinterem Rande bis zur Douglas'schen Falte in einer Ausdehnung von 6—7 cm freiliegende Blase (Sanson'sches Dreieck). In dieser Ausdehnung kann die Blase auf einem Itinerarium median gespalten werden. Setzt man nun die Spatel in die Blasenwunde ein, so kann man Einblick in die Blase bekommen. Durch Eversion der Ränder der Blasenwunde kann man die derselben benachbarten Teile der Blasenschleimhaut zur Ansicht bringen.

F. hat nach diesem Verfahren bisher dreimal operiert: ein walnußgroßes, rechts oben von der rechten Uretermündung sitzendes Papillom bei einem 63jährigen, fettleibigen, anämischen Manne, der nach 14 Tagen vollständig kontinent und in vier Wochen ganz geheilt war; einen 4,5 : 3,5 : 3 cm messenden Blasenstein bei einem 30jährigen Manne mit schwerer Cystitis; Kontinenz nach 12 Tagen, vollständige Heilung in drei Wochen. Der dritte Pat., ein 59jähriger kachektischer Mann mit schwerer Cystitis, bei welchem sieben Steine von Haselnuß- bis Nußgröße entfernt worden waren, starb sieben Stunden nach der Operation plötzlich. Die Obduktion ergab fettige Degeneration des Herzmuskels, Arteriosklerose, Schrumpfniere und beiderseitige Hydronephrose, Cystitis, Divertikelblase. Der als Chok aufzufassende Exitus fällt wohl nicht der Operationsmethode zur Last.

Was die Leistungsfähigkeit der Methode anlangt, so glaubt F., daß sie vielen Indikationen, die heute ausschließlich der Sectio alta zufallen, werde genügen können.

Fremdkörper jeder beliebigen Größe werden sehr leicht auf dem Wege aus der Blase entfernt werden können; für Papillome, die ja meist in der Umgebung des Trigonum sitzen, eigne sie sich gut; auch dürften Blasenkarzinome samt der Blasenwand so exzidiert werden können.

Den Hauptvorteil der perinealen Cystotomie gegenüber der Sectio alta sieht F. in der außerordentlichen Vereinfachung der Nachbehandlung, in den geringen Beschwerden der Pat., der wesentlich kürzeren Heilungsdauer und somit der Ausschaltung einer großen Zahl von der Sectio alta anhaftenden Gefahren. Da der Urin der Schwere nach durch einen taschenlosen Kanal abfließt, sei die Gefahr der Urininfiltration auf ein Minimum reduziert.

Die Schnittwunde der Blase zeige breite, für die Verklebung sehr geeignete Flächen.

Da die Blasenwunde tief in dem im Septum gesetzten Kanale verborgen liegt, sei Fistelbildung nahezu ausgeschlossen.

Die Zeit der Bettruhe beträgt nur 8—10 Tage; während dieser Zeit ist beliebiger Lagewechsel möglich. Zum Unterschiede von der Sectio mediana und der Sectio lateralis, welche die Urethra resp. den linken Prostatalappen durchtrennen, eröffnet die Cystotomia perinealis die Blasenwand selbst.

(Selbstbericht.)

## 61) Werckmeister (Zittau). Eine Fistelkanüle und ihre Verwendbarkeit.

Nach Anlegung einer Witzel'schen Schrägfistel an der Blase wegen Prostatahypertrophie erlebte W., daß der hochgradig nervöse Pat. sich den ein-, zum Glück aber nicht nach Zweifel und Kader festgenähten Nélaton kurz nach der Operation teilweise herausriß, was eine empfindliche Störung des Wundverlaufes zur Folge hatte.

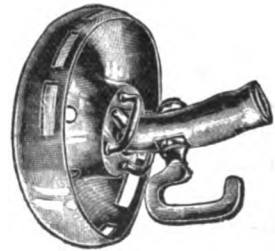


Zunächst nur in der Absicht, solche Zwischenfälle zu verhüten, konstruierte W. seine Kanüle<sup>1</sup>.

Streng genommen wäre das Instrument als »Zwischenstück« und nicht als Kanüle zu bezeichnen, da es erst in Verbindung mit dem in den Hohlraum führenden Gummirohr als Kanüle wirkt; doch sieht es schon äußerlich einer Kanüle so ähnlich, und seine Wirkung in Verbindung mit dem Gummirohr ist so völlig die einer Kanüle, daß man dem Instrumente unbedenklich den Namen einer Kanüle geben kann.

Da eine solche Fistelkanüle weder in der Literatur beschrieben noch nach dem Ausfall von Umfragen bisher bekannt ist, vor allem aber weil ihre praktische Verwendbarkeit, wie weiter unten ausgeführt, eine vielseitige ist, so folgt eine kurze Beschreibung des Instrumentes.

Das Instrument ähnelt in Größe und Aussehen einer Trachealkanüle und wird wegen der verschiedenen chemischen Einwirkungen, denen es ausgesetzt ist, am besten aus Silber gefertigt. Wie bei den Trachealkanülen artikuliert ein Metallrohr mittels zweier Stifte und Bügel auf einem Metallschild, das es durchsetzt; das Metallrohr trägt an dem äußeren bzw. vorderen Ende sowohl wie an dem inneren eine leichte Einziehung, die dazu dient, das Überstreifen des Gummirohres zu erleichtern. Das Schild der Fistelkanüle ist grundverschieden von dem der Trachealkanüle; es besteht aus drei konzentrischen ineinander übergehenden Teilen: 1) dem in der Mitte gelegenen, abgestumpft nagelförmigen eigentlichen Schilde, auf dem das Metallrohr artikuliert, 2) der ovalen Fläche, mittels deren das Instrument dem Körper anliegt, 3) dem aufgebogenen Rande, an dem jederseits drei Öffnungen für die Befestigungsbänder. Das zur Wunde bzw. Fistel führende verschmäligte Stück des Metallrohres liegt völlig innerhalb des unter 1) erwähnten eigentlichen Schildes, damit es nicht in die Fistel hineinreicht. Um das Schmierigwerden der abgesonderten Sekrete aber zu verhüten, sind in dem den eigentlichen Kanülenschild bildenden abgestumpften Kegel vier Öffnungen eingelassen (vgl. Abbildung und nähere Beschreibung in den »Verhandlungen«).



Namentlich anfangs tut man gut, ein Salbenläppchen unter das Instrument zu legen. —

Bei der Blasenfistel kann das Instrument dem Kranken die Geschäftsfähigkeit wiedergeben. Die Urinableitung funktionierte in dem von W. operierten Falle so gut, daß der Kranke mittels des — für gewöhnlich durch einen Hahn verschlossenen — Gummischlauches

<sup>1</sup>. Zu haben bei dem Instrumentenfabrikanten Carl Wendschuck, Dresden, Struvestraße 11.

beim Stehen in gewöhnlicher Weise urinieren konnte, man also gewissermaßen von einem künstlichen Penis sprechen konnte.

Diese Fistelkanüle ist also fast noch wichtiger für den Kranken, wenn man die Fistel aus irgend welchem Grunde als Dauerzustand etablieren will. In derselben Weise wird die Fistelkanüle bei der Gastrostomie, überhaupt bei allen nach Witzel und Kader angelegten Fisteln verwandt.

Bei Magenfisteln wird man eine größere Nummer des Instrumentes verwenden und einen Hahn auf dem Metallrohr der Kanüle anbringen, während man ihn bei der Blasenfistel besser an das vordere Ende des Gummischlauches verlegt.

Auch nach Anlegung von Gallenblasenfisteln dürfte diese Fistelkanüle den in die Gallenblase führenden Gummischlauch sicherer fixieren, als die bisher üblichen Methoden, sowie sonstige Vorteile mit sich bringen.

Auf der Anwendung dieses Instrumentes und einer bestimmten Plastik basiert W. eine neue Operationsmethode für angeborene Blasenspalte; er wird dieselbe an anderer Stelle veröffentlichen.

(Selbstbericht.)

62) **Kümmell** (Hamburg). Die neueren Untersuchungsmethoden und die operativen Erfolge bei Nierenkrankheiten.

Wenn ich heute vor Ihnen nochmals ein Thema einer kurzen Besprechung unterziehe, welches schon auf dem letzten Kongreß der deutschen Gesellschaft für Chirurgie zum Teil wenigstens den Gegenstand meines Vortrags bildete, so geschieht es nicht sowohl, um Ihnen Mitteilung über meine weiteren auf dem Gebiete der Chirurgie der Nierenkrankheiten gemachten Erfahrungen über die Fortschritte in der Diagnose und über die operativen Erfolge zu machen, als vielmehr den neuen Untersuchungsmethoden zu der Anerkennung und allgemeinen Verbreitung und Anwendung zu verhelfen, welche sie nach unserer Erfahrung verdienen, aber noch nicht gefunden haben. Im Laufe des Jahres sind besonders bei den Methoden der Bestimmung der Funktionsfähigkeit der Nieren, so auch bei der von uns am meisten geübten Kryoskopie des Blutes von einzelnen Beobachtern so verschiedene, von unseren Erfahrungen weit abweichende Zahlenwerte gefunden, daß bei der Richtigkeit derselben die Bedeutung und die Zuverlässigkeit der Methode wesentlich herabgemindert wurde. Bei über 500 Bestimmungen des Gefrierpunktes des Blutes hat uns die Methode bisher niemals im Stich gelassen, sondern hat bis jetzt stets das gehalten, was wir nach den ersten Beobachtungen von ihr erhoffen durften.

Unser Erkennen und Können auf dem Gebiete der Nierenchirurgie ist in den letzten Jahren ein vollkommen anderes geworden. Während man früher bei den Untersuchungsmethoden auf den ge-

übten Blick, die palpierende Hand und die Harnuntersuchung allein angewiesen war, hat sich die Nierenchirurgie wie keine andere Wissenschaft in letzter Zeit die physikalischen und technischen Errungenschaften der Neuzeit praktisch dienstbar zu machen verstanden. Wir haben es nicht mehr nötig, durch eingreifende Voroperationen, durch Blasenschnitt und Laparotomie uns von dem Vorhandensein einer zweiten Niere zu überzeugen, Methoden, die uns trotzdem nicht in den Stand setzten, einen sicheren Aufschluß über die Funktion des als vorhanden nachgewiesenen Organs zu erlangen. Nach wissenschaftlich fest begründeten Methoden kann der Chirurg jetzt feststellen, ob ein zweites Organ vorhanden ist und ob es imstande ist, die Arbeit für das zu entfernende mit zu übernehmen. Mit einem wohlthuenden Gefühl der Sicherheit kann er jetzt nach vorher festgestellter Diagnose die Entfernung des erkrankten Organs, ohne durch die Insuffizienz des anderen überrascht zu werden, vornehmen. Während wir in früheren Jahren in sechs Fällen von Nierenexstirpation einen tödlichen Ausgang wegen Fehlens oder Insuffizienz des anderen Organs zu beklagen hatten, haben wir nach Anwendung der neueren diagnostischen Hilfsmittel in 72 Fällen von Nephrektomien nicht einen einzigen Nierentod beobachtet, obwohl mehrfach das zurückbleibende Organ zwar nicht vollkommen gesund, wohl aber, wie vorher festgestellt, arbeitsfähig und imstande war, die Leistungen für das fehlende mit zu übernehmen, wenn sich der Gefrierpunkt unter 0,6 bewegt. In zwei später zu erwähnenden Todesfällen war der Gefrierpunkt über 0,6.

Unsere moderne Nierenchirurgie steht unter dem Zeichen der Röntgenröhre, des Cystoskops und des Harnleiterkatheters, sowie der funktionellen Untersuchungsmethode, die besonders in der Kryoskopie zum Ausdruck gelangt.

Was die erste Untersuchungsmethode, die Verwendung der Röntgenstrahlen in der Nierenchirurgie anbetrifft, so liegt, abgesehen von dem Feststellen deutlicher Nierenschatten bei Tumoren und anderen pathologischen Zuständen, in einzelnen Fällen ihre wesentlichste Bedeutung in dem Erkennen der Nierensteine. Während bisher und zum Teil auch heute noch der Nachweis von Nierensteinen mittels Röntgenstrahlen für eine nicht sichere Untersuchungsmethode gehalten wurde, der man bei positiven Resultaten wohl eine Beweiskraft zuschreiben konnte, während ein negatives Ergebnis das Vorhandensein von Steinen in Nierenbecken und Harnleiter nicht ausschließen ließ, stehen wir jetzt auf einem weit günstigeren positiven Standpunkt. Mit der technischen Verbesserung des Röntgenverfahrens, mit der weiteren Ausbildung dieser Untersuchungsmethode ist uns in letzter Zeit der Nachweis aller Nierensteine mit einer durch besondere Verhältnisse bedingten Aufnahme auf die Röntgenplatte stets gelungen. Durch unsere Erfahrung haben wir die Überzeugung gewonnen, daß jeder Nierenstein auf einer guten Röntgenplatte bei Beobachtung der erforderlichen tech-

nischen Maßnahmen sichtbar wird, und daß andererseits beim Fehlen eines Nierensteinschattens kein Konkrement vorhanden ist. Unsere Erfahrung stützt sich auf die einwandfrei in 28 Fällen auf der Röntgenplatte nachgewiesenen Steinschatten, bei denen 24mal der chirurgische Eingriff, 2mal die Sektion einen genau dem Schatten entsprechenden Stein zutage förderte — zwei Fälle mit positivem Röntgen- und klinischem Befund sollen noch genannt werden —; andererseits steht uns fast eine ebenso große Reihe von Beobachtungen zur Verfügung, bei denen klinisch die Möglichkeit eines Steines wohl vorlag, das Röntgenbild dagegen einen negativen Ausweis brachte, und bei der Operation Hydro- oder Pyonephrosen u. dgl., einmal ein Tumor gefunden wurde.

Während man früher zum Sichtbarmachen von Steinschatten einen schlanken Körperbau, das Vorhandensein eines größeren Konkrements von möglichst harter Konsistenz als Haupterfordernis ansah und bei stärkerem Fettpolster und weichen, kleinen Steinen die Schattenbildung von vornherein für aussichtslos hielt, gelingt uns jetzt ohne Rücksicht auf den mehr oder weniger starken Ernährungszustand des Pat., die chemische Zusammensetzung oder die Größe des Steines die Wiedergabe desselben auf der Röntgenplatte.

Die chemische Untersuchung unserer auf der Röntgenplatte dargestellten und durch die Operation gewonnenen Steine ergab in 11 Fällen Phosphate, 5mal kohlensaurer Kalk, 6mal Oxalate, 1mal fast reine Harnsäure, 1mal reines Cystin. Die Größe der Steine schwankte von Erbsen- bis Kinderfaustgröße, Gewicht zwischen 0,1 und 75 g. Ohne hier auf die Einzelheiten der Technik näher einzugehen, welche wir in einer früheren Arbeit ausführlicher besprochen haben (Beiträge zur klin. Chirurgie Bd. XXXVII Hft. 3), und die in dem soeben erschienenen Röntgenatlas: »Die Diagnose des Nierensteins von O. Rumpel« sehr eingehend behandelt wird, sei nur erwähnt, daß eine sorgfältige Lagerung des zu Untersuchenden, eine anatomisch genaue Bestimmung des Sitzes des Steines und eine gute weiche Röhre diejenigen hauptsächlichsten Momente sind, welche die Herstellung brauchbarer Bilder stets gewährleisten. Notwendig wird es zu einer sicheren Diagnose stets sein, mehrere Aufnahmen zu machen, und auf sämtlichen Platten muß sich der Steinschatten in seiner Lage sowohl wie in seiner Kontur konstant wieder finden. Es scheint uns dies ein sehr charakteristisches Merkmal und ein differentialediagnostisch wichtiges, für einen Stein sprechendes Moment zu sein. Was den Sitz des Steines auf der Röntgenplatte anbetrifft, so zeigt sich der Schatten meist einige Zentimeter seitlich von der Wirbelsäule entfernt, etwas unterhalb der zwölften Rippe, an der Stelle, die anatomisch der Gegend des Nierenbeckens entspricht und ungefähr den Schnittpunkt einer durch die Mitte des zweiten Lendenwirbelkörpers gelegten Horizontalen mit der zwölften Rippe bildet. Zuweilen kommt auch der Steinschatten etwas höher auf die zwölfte Rippe zu liegen. Größere Schwankungen in ihrer Lage zeigen die

sekundären Steine in pyonephrotischen Nieren, indem mit der Ausdehnung und Formveränderung des Nierenbeckens die Steine nach der tieferen Stelle hinsinken und dort korallenartig in die erweiterten Kelche und den Ureteraustritt hineinwachsen. Die dadurch entstehenden zackigen Bilder, bei welchen der in das Nierenbecken und in den Ureter hineinragende Sporn medianwärts schräg nach unten ragt, bilden ein sehr charakteristisches Unterscheidungsmittel von Darminhalt und anderen täuschenden Schatten. Bei hochgradiger Hydronephrose kann der Steinschatten weit tiefer in der Höhe der Beckenschaukel sichtbar werden. In einem Falle von Hufeisenniere, deren linke Hälfte, hydronephrotisch entartet, im Innern Steine enthielt, lag der Steinschatten dicht neben dem zehnten Lendenwirbel. Eine derartige Verlegung des Steinschattens würde daher an eine Hufeisenniere denken lassen. Ein talergroßer Schatten erwies sich neben kleinen, runden Steinen nach Entfernung der pyonephrotischen Nieren als ein mit festgeschichtetem Nierensand ausgefüllter, stark erweiterter Nierenkelch. Auch die feinsten Körnchen gaben bei der dichten Anhäufung einen deutlichen Schatten.

Sehr wichtig ist die sachgemäße Betrachtung der Röntgenplatte, zu deren richtiger Deutung nicht nur eine gewisse Übung im Beobachten, sondern auch eine zweckentsprechende gute Beleuchtung notwendig ist. Wir pflegen unsere Platten im dunklen Raum in einem verschieden hell zu beleuchtenden Lichtkasten, eventuell durch ein Opernglas zu betrachten, um dadurch bei genügender Entfernung die Konturen deutlicher zutage treten zu lassen und die zarten Schatten sicherer deuten zu können.

Was nun die Anwendung des Cystoskops in der Nierenchirurgie anbetrifft, so ist dieses schon längst chirurgisches Gemeingut geworden, da seine Vorzüge bei einfacher Handhabung zu augenscheinliche sind. Der Ureterenkatherismus dagegen hat noch gegen manche Vorurteile zu kämpfen, die, wie mir scheint, mehr auf theoretischer Erwägung als auf praktischer Erfahrung beruhen. Ich glaube nicht, daß derjenige ein Gegner des Ureterenkatherismus ist oder Nachteile von demselben gesehen hat, der die Technik vollständig beherrscht. In den Ausnahmefällen, in denen ich eine Nierenoperation bei unmöglicher Ausführung des Ureterenkatherismus vorzunehmen gezwungen war, konnte ich ein Gefühl der Unsicherheit und der unvollständigen Diagnose nicht unterdrücken, und ich habe mich, da mir der Zustand der anderen Niere nicht bekannt war, mit einer Nephrotomie begnügt, um nach Klarstellung der Verhältnisse die Nephrektomie folgen zu lassen, trotz der dadurch notwendig werdenden Komplikation des Wundverlaufs und der größeren Gefährdung des Pat. Ich habe besonders die Nierenkrankungen bei Kindern im Auge, die einen operativen Eingriff verlangen, und bei denen die Enge und Kleinheit der Urethra ein Einführen des Ureterencystoskops nicht gestattete. Bei Mädchen

im Alter von 14 Jahren und Knaben von 15 Jahren ist mir der Ureterenkatheterismus gelungen.

In vielen Fällen wird gewiß schon der Blasenspiegel wichtige Aufschlüsse über eine bestehende Nierenerkrankung geben können. Zunächst zeigt uns das Cystoskop, ob zwei Uretermündungen vorhanden sind, ferner ob dieselben funktionieren und endlich, ob klarer, trüber oder blutiger Urin aus demselben austritt. Oft wird auch eine Veränderung der Ureterenmündung auf eine Nierenerkrankung schließen lassen; dieselbe kann klaffen, die Schleimhaut prolabieren, die umgebende Blasenschleimhaut entzündliche Erscheinungen darbieten, oder es können Ulzerationen in der Umgebung der verdächtigen Ureterenmündung bestehen, wie wir dieses fast ausnahmslos bei der Nierentuberkulose zu beobachten Gelegenheit haben. Aber alle diese Symptome sind mehr oder weniger subjektive Wahrnehmungen, die Täuschungen aller Art ausgesetzt sind. Das objektive Urteil verlangt den austretenden Urin zur physikalischen und chemischen Untersuchung, ehe er sich mit dem Sekret der anderen Niere in der Blase vereinigt und durch die Urethra nach außen entleert hat. Das sicherste und allein einwandfreie Mittel aber, sich diesen »Nierenurin« zu verschaffen, besteht in der Sondierung der Harnleiter.

Wir haben wiederholt die in letzter Zeit konstruierten Apparate geprüft, die ein getrenntes Auffangen der Nierenurine ohne Ureterenkatheterismus ermöglichen sollen. Gerade für diejenigen Fälle, bei denen der Ureterenkatheterismus wegen Verlagerung der Ureterenmündung, wegen hochgradiger Schrumpffblase und aus sonstigen Gründen unausführbar ist, und die uns auch bei der größten Übung zuweilen entgegneten werden, würden diese Apparate von der größten Wichtigkeit sein, und ich möchte ihre Anwendung für diese Ausnahmefälle stets empfehlen. Den Ureterenkatheterismus zu ersetzen und absolut einwandfreie Resultate wie diese zu liefern, scheinen sie nach unseren Erfahrungen außer stande zu sein.

Sowohl der von Neumann angegebene Harnscheider, wie der von Down konstruierte Apparat, welcher letzterer eine Scheidewand zwischen den beiden Ureterenmündungen durch vaginale bzw. rektale Einstülpung des Blasenbodens anstrebt, gestatten uns ein sicheres, getrenntes Auffangen der Nierensekrete. Auch die neuerdings von Luys und Cathelin konstruierten Harnsegregatoren, bei denen eine sehr sinnreiche Idee durch eine technisch vorzügliche Ausführung verwirklicht ist, brachten uns oft keine einwandfreien Resultate, wenn auch vielfach die gewonnenen Sekrete jeder einzelnen Niere mit den durch den Ureterenkatheterismus gesammelten übereinstimmten. Während der Luys'sche Apparat ein katheterförmiges Instrument mit einer dem Blasenboden entsprechenden Krümmung darstellt, nach dessen Einführung eine die Blase in zwei Hälften teilende Gummimembran durch einen einfachen Mechanismus ausgespannt wird, läßt sich bei dem Cathelin'schen Instrument die

Blase ebenfalls durch eine Kautschukmembran, die nach der verschiedenen Kapazität der Blase eingestellt werden kann, in zwei Hälften teilen. Gleichzeitig führen zwei nach der Gegend der Ureterenmündung zu drehende Katheter den Urin jeder Seite nach außen ab. Bei einer Pat. mit nur einer Niere, bei der die rechte wegen Vereiterung operativ entfernt war, floß das Sekret aus der rechten Seite des Luys'schen Segregators, also gerade aus der Seite, wo die Niere fehlte, ab; in einem anderen Falle mit nur einer Niere fand eine Entleerung aus der richtigen Seite statt. Wenn man öfter mit dem Blasenspiegel die Ureterenmündungen beobachtet hat, wie sie oft dicht nebeneinander, oft schräg verzogen daliegen und sich bei den kleinsten Bewegungen des Untersuchten verschieben, so wird man es zwar nicht für ausgeschlossen, aber oft vom Zufall abhängig halten müssen, wenn gerade die beiden Ureterenöffnungen in die beiden künstlich hergestellten Teiche einmünden, aus denen dann die getrennten Katheter den Urin nach außen befördern sollen. Daß ein nicht absolut sicheres Anliegen des katheterförmigen Instruments oder der Gummimembran an die Blasenwand und dadurch eine Vermischung der Sekrete der beiden Nieren recht leicht möglich ist, leuchtet von vornherein ein. Unter allen Umständen aber nimmt der Nierenurin erst seinen Weg durch die Blase und kann nicht einwandfrei und direkt, wie beim Ureterenkatheterismus, aus den Nieren aufgefangen werden. Immerhin geben diese Instrumente in vielen Fällen gute Resultate und ist ihre Anwendung besonders bei der Unmöglichkeit des Ureterenkatheterismus zu empfehlen.

Es ist mit Freuden zu begrüßen, daß der früher so viel angefeindete Ureterenkatheterismus jetzt mehr und mehr Verbreitung und praktische Anwendung findet. Es ist allerdings eine gewisse technische Übung und Geschicklichkeit des Untersuchenden Voraussetzung seines Gebrauchs. Ein Cystoskop in einer ungeübten und ungeschickten Hand ist ein Marterinstrument für den Kranken, während die leichte und gewandte Handhabung auch der Ureterensonde dem Untersuchten keine erheblichen Schmerzen verursacht. Wir haben außer bei Kindern kaum nötig gehabt, die Narkose dabei in Anwendung zu ziehen und konnten durch Einspritzung einer 1—2%igen Eukainlösung oder durch Ausspülung der Blase mit 1%iger Antipyrinlösung die Schmerzhaftigkeit auf ein Minimum reduzieren.

Von Instrumenten haben wir früher stets das von Casper konstruierte Ureterencystoskop, welches sich durch einen vorzüglichen optischen Apparat auszeichnet, angewandt, während wir neuerdings außerdem ein von Reiniger, Gebbert & Schall fabriziertes Cystoskop, welches wegen seiner auswechselbaren Optik zugleich als Spülkatheter benutzt werden kann und andererseits ein indirektes Auffangen des aus der nicht katheterisierten Niere entleerten Urins gestattet, vielfach benutzen. Auf die technischen Einzelheiten, welche wir in der bereits zitierten Arbeit eingehender besprochen haben,

will ich hier nicht näher eingehen. Hauptbedingung für die Anwendung der Harnleitersondierung ist, wie bei jedem chirurgischen Eingriff, die Wahrung der peinlichsten Aseptik resp. Antiseptik. Die Sterilisation des Cystoskops sowie der Sonden, die gründliche Ausspülung der Blase durch sicher sterilisiertes Glycerin und andere Momente muß man als selbstverständlich voraussetzen. Die theoretisch wohl denkbare Infektionsmöglichkeit wird durch die peinlich durchgeführten antiseptischen Maßnahmen auf ein Minimum reduziert, und die praktische Erfahrung an einem Untersuchungsmaterial, das sich auf mehrere Hundert belaufen dürfte, hat uns bisher die Gefahrlosigkeit der so ausgeübten Methode glänzend bestätigt. Dabei handelt es sich ausschließlich um Pat., die nach der Katheterisierung längere Zeit unter genauer ärztlicher Kontrolle standen.

Wenden wir uns nun zu der neuesten und nicht minder wichtigen Untersuchungsmethode, der Bestimmung der Nierenfunktion, so haben wir die verschiedensten, dasselbe Ziel verfolgenden Verfahren in Anwendung gezogen, die Injektion von Methylenblau, die Phloridzinmethode, die Bestimmung der Dichte der Lösungen aus dem elektrischen Leitvermögen und die Kryoskopie. Der letzteren, der Gefrierpunktsbestimmung des Harns und vor allem des Blutes, welche uns die sichersten und einwandfreiesten Resultate zu geben schien, haben wir uns später fast ausschließlich zugewandt und sie als die die Nierenfunktion am einfachsten und sichersten bestimmende Methode bevorzugt. Ein Urteil über die anderen Maßnahmen, besonders über die uns sehr wertvoll erscheinende Phloridzinmethode, dürfen wir uns daher bei dem nicht ausreichenden Beobachtungsmaterial nicht gestatten.

Wenn auch die Kryoskopie keine ganz neue Wissenschaft mehr ist, so ist sie doch in ihrer praktischen Anwendung in der ärztlichen Forschung auffallend wenig bekannt. Dies mag z. T. seinen Grund haben in der weit verbreiteten Ansicht, daß es sich um ein technisch sehr schwieriges und umständliches Verfahren handle, besonders aber fehlt es unseres Erachtens an Veröffentlichungen, die eine kritische Beurteilung auf Grund eigener Beobachtung und Erfahrung an einer größeren Reihe von Fällen darbieten.

Wir haben seit etwa drei Jahren methodisch die Gefrierpunktsbestimmung von Blut und Harn vorgenommen, und unsere Untersuchungsprotokolle weisen weit über 500 Fälle auf. Wir glauben daher, daß unseren Schlußfolgerungen eine gewisse Tragweite im praktischen Sinne zukommen dürfte.

Da es sich um eine exakte physikalische Untersuchungsmethode handelt, die — wie uns zahlreiche Zuschriften bewiesen — in ärztlichen Kreisen nur wenig bekannt ist, da ihre Beschreibung fast nur in physiologischen und physikalischen Zeitschriften erfolgt, mag hier nochmals ganz kurz das Gebiet der Physik gestreift werden.



Die Idee, die der ganzen Methode zugrunde liegt, ist die, daß die Nierentätigkeit im osmotischen Sinne aufgefaßt wird, d. h. mit anderen Worten, daß die Nierenarbeit berechnet wird aus dem Produkt der Drüse, dem Urin, und dem Entstehungsmaterial, dem Blut bzw. dem Serum, und daß diese beiden Flüssigkeiten, deren Lösungsmittel Wasser ist, den Gesetzen der Osmose unterworfen sind. Unter Osmose aber verstehen wir die zwischen zwei chemisch gleichen Lösungen von verschiedener Konzentration bestehenden Wechselbeziehungen, die auf einen Ausgleich dieses Konzentrationsunterschiedes gerichtet sind. Der Ausgleich des osmotischen Druckunterschiedes zwischen Blut bzw. Serum und Urin findet in der Niere statt. Kraft ihrer beiden antagonistisch wirkenden Funktionen, der sezernierenden des Glomerulus und der resorbierenden der gewundenen Kanälchen, übernimmt sie, nach beiden Seiten hinsteuernd, die Regulierung dieser Spannungsunterschiede, die im Organismus täglich durch den Stoffwechsel, die Herztätigkeit usw. beeinflusst werden.

Diese geistvolle Theorie, die auf van t'Hoff's Lehre vom osmotischen Druck sich aufbaut, wurde von A. v. Korányi aufgenommen, der dadurch das Verdienst hat, der praktischen Medizin eine neue Untersuchungsmethode geschaffen zu haben. Korányi fand, was auch schon vorher im physiologischen Laboratorium von anderer Seite festgestellt war, beim Menschen eine große Konstanz der osmotischen Konzentration des Blutes bei normaler Nierenfunktion, dagegen eine Konzentrationserhöhung des Blutes bei Nierenerkrankungen. Ferner ging mit dem Steigen der osmotischen Konzentration des Blutes eine Konzentrationsverminderung des Urins Hand in Hand. Dies wurde gedeutet in dem Sinne, daß bei normaler Nierenfunktion sämtliche N-haltigen Moleküle im Urin ausgeschieden wurden, während bei gestörter Funktion eine Retention harnfähiger Stoffe im Blute stattfände.

Von diesen außerordentlich interessanten Tatsachen, die Ende der neunziger Jahre in mehreren Publikationen v. Korányi's erschienen, und welche von anderen (Richter und Roth, Senator, Casper, Lindemann u. a.) bestätigt wurden, glaubten auch wir praktischen Nutzen für die Nierenchirurgie ziehen zu können, besonders mittels der Kombination dieser Untersuchungsmethode mit der Anwendung des Ureterenkatheterismus. Was nun zunächst die Technik der Untersuchungsmethode anbetrifft, so wird die osmotische Konzentration mittels der Gefrierpunktserniedrigung bestimmt. Je konzentrierter eine Lösung, um so tiefer liegt ihr Gefrierpunkt unter dem des destillierten Wassers. Wenn wir der Kürze halber konzentriert sagen, so meinen wir immer die molekulare Konzentration im osmotischen Sinne, die man unterscheiden muß von der molekularen Konzentration im rein physikalischen Sinne. Während die letztere angibt, wieviel Gramm-moleküle in einem Liter Flüssigkeit vorhanden sind, zeigt die os-

motische Konzentration außer der Anzahl der Moleküle zugleich ihr gegenseitiges Verhalten oder, mit anderen Worten, die Zahl der Moleküle plus Ionen, wobei man die letzteren als die Träger des elektrischen Leitvermögens betrachtet. Bekanntlich beruht auf dieser Auffassung die neueste Untersuchungsmethode der osmotischen Konzentration, die die Dichte der Lösung aus dem elektrischen Leitvermögen bestimmt.

Diese auf dem letzten Kongreß der deutschen Gesellschaft für Chirurgie mitgeteilten Versuche über Leitfähigkeitsbestimmung getrennt aufgefangener Urine zur Feststellung der Funktionstüchtigkeit der Nieren hat Herr Dr. Engelmann auf unserer Abteilung in einer großen Zahl von Fällen nachgeprüft. Im großen und ganzen konnte er die von Loewenhardt (Breslau) mitgeteilten Resultate bestätigen. Wir besitzen in der Bestimmung der elektrischen Leitfähigkeit eine brauchbare Untersuchungsmethode, die uns in Fällen, wo nur geringe Mengen von Urin (1—2 ccm) zur Verfügung stehen, Aufschluß gibt über die Funktion beider Nieren. Es wird dies ermöglicht durch den bestehenden Parallelismus zwischen den durch diese Methode und durch die Kryoskopie gewonnenen Resultaten. Wir erhalten nämlich durch diese Methode Vergleichswerte für den Gehalt der Urine an anorganischen Bestandteilen, also in der Hauptsache an Salzen, die ja auch bei der Kryoskopie die Hauptrolle spielen. — Bei 40 normalen Urinen fanden wir für die Leitfähigkeit Werte (in reziproken Ohm ausgedrückt) von:

$$\Delta = \begin{array}{ll} 0,0129 & \text{— } 0,0243, \text{ entsprechend} \\ -1,25^{\circ} & \text{— } 2,39^{\circ}. \end{array}$$

In pathologischen Fällen kann der Wert bis 0,0075 ( $\Delta = -0,55^{\circ}$ ) und tiefer sinken (die Zahlen entsprechen den von anderen gefundenen).

Um die Brauchbarkeit der Methode zu zeigen, führe ich einige Vergleichswerte an, die in 5 Fällen einseitiger Nierentuberkulose, die alle zur Operation kamen, gefunden wurden:

$$\begin{array}{l} 0,0250 : 0,0063 \\ 0,0121 : 0,0047 \\ 0,0136 : 0,0078 \\ 0,0190 : 0,0054 \\ 0,0223 : 0,0131. \end{array}$$

Entsprechende Resultate fanden wir in einer größeren Reihe anderer Fälle.

Was die Ausführung der Methode angeht, so ist dieselbe eine ziemlich einfache; sie erfordert weniger Zeit wie eine kryoskopische Untersuchung; Reihenuntersuchungen sind in kürzester Zeit zu erledigen.

Die von uns ausgeführten (mehrere hundert) Untersuchungen sind mit einem recht handlichen, gut funktionierenden, von der

Firma Reiniger, Gebbert & Schall zur Verfügung gestellten Apparat angestellt worden.

Eine ausführliche Mitteilung der von uns gefundenen Resultate, besonders der Blutuntersuchungen, wird an anderer Stelle von Dr. Engelmann erfolgen.

Was die Kryoskopie betrifft, so gehe ich hier nochmals auf die Technik und die eventuellen Fehlerquellen ein, da ich mich nicht des Eindruckes erwehren kann, daß einige der von anderer Seite mitgeteilten Zahlenwerte, welche in absolutem Widerspruch mit unseren weitgehenden Beobachtungsreihen stehen, durch Abweichungen von den notwendigen Vorschriften entstanden sein könnten. Haben wir es doch mehrfach beobachtet, daß die an demselben Pat. von verschiedenen Beobachtern ausgeführten Untersuchungen wesentliche Unterschiede zeigten. In einem Falle wurde von anderer Seite eine Nephrektomie trotz einer Gefrierpunktserniedrigung von 0,6 wegen zweifelloser Erkrankung der einen Niere ausgeführt. Eine Funktionsstörung von Seiten der anderen Niere trat nicht ein, und würde dieser Fall als Beweis gegen die Annahme einer Funktionsstörung bei Gefrierpunktserniedrigung angeführt werden können, wenn nicht dasselbe Blut einem mit der Untersuchungsmethode vertrauten Beobachter kurz nachher einen normalen Gefrierpunkt von 0,57 gezeigt hätte. Wir halten es für sehr wichtig, daß zur Vermeidung fehlerhafter Resultate möglichst große Untersuchungsreihen von demselben Beobachter ausgeführt oder die von anderen gefundenen Zahlenwerte kontrolliert werden. Differenzen von 0,02—0,03 und mehr fanden sich oft bei demselben Blut und verschiedenen Beobachtern.

Die Bestimmung des Gefrierpunktes geschieht im Beckmannschen Apparat. Derselbe besteht in der Hauptsache aus einem sehr feinen 100teiligen Thermometer, wobei je ein Grad Celsius wiederum in 100 Teile zerlegt ist. Das Thermometer taucht in einen Glaszylinder, in dem die zu untersuchende Flüssigkeit mittels eines Platinrührers in Bewegung gehalten wird. Der Glaszylinder mit Thermometer und Flüssigkeit wird in eine Kältemischung von  $-4^{\circ}\text{C}$  gebracht, und unter fortwährendem Rühren wird die Flüssigkeit unterkühlt. Es tritt dann ein Moment ein, wo die Flüssigkeit erstarrt. Bei diesem Übergang vom flüssigen in den festen Aggregatzustand wird Wärme frei, die die Quecksilbersäule in die Höhe schnellen läßt bis zu einem gewissen Punkt, wo sie längere Zeit stehen bleibt, dem physikalischen Gefrierpunkt. Bei längerem Stehen sinkt sie dann wieder und nimmt allmählich die Temperatur der umgebenden Kältemischung an. Bestimmt man nun in derselben Weise den Gefrierpunkt des destillierten Wassers — die Skala des Beckmannschen Thermometers ist eine willkürliche und der Nullpunkt der Lösung hängt von dem des Wassers ab, so hat man die Zahl, die angibt, wieviel tiefer die Lösung friert als das destillierte Wasser. Beim Blute beträgt diese Differenz  $-0,56^{\circ}\text{C}$ ; man sagt nun kurz:

der Gefrierpunkt des Blutes beträgt 0,56 und hat als besonderes Zeichen dafür ein  $\delta$ , während  $\Delta$  den Gefrierpunkt des Urins bezeichnet.

Unser Verfahren bei der Blutuntersuchung ist folgendes: Aus einer gestauten Armvene werden, selbstverständlich unter aseptischen Kautelen, mittels Einstoßens einer scharfen Kanüle 15—20 ccm Blut entnommen, dasselbe in dem zur Gefrierpunktsbestimmung benutzten Glaszylinder aufgefangen und durch Schütteln mit dem Platinring defibriert, woran sich unmittelbar der Gefrierpunkt anschließt. In einem zweiten Glaszylinder wird jedesmal der Gefrierpunkt des destillierten Wassers bestimmt. Letzteres Verfahren halten wir für notwendig, da der Quecksilberstand in dem oben U-förmig gebogenen Beckmann'schen Thermometer leicht Schwankungen unterworfen ist, und da die später angegebenen Thermometer mit festgelegtem Nullpunkt uns nicht zuverlässig erschienen. Bei einiger Übung dauert die ganze Untersuchung — den Venenstich eingerechnet — etwa 15 Minuten.

Zur Harnuntersuchung benutzen wir mit Vorliebe das von Heidenhain angegebene Instrument mit dem festgelegten Nullpunkt, da es hierbei nicht so genau auf  $\frac{1}{100}^{\circ}$  wie bei der Blutuntersuchung ankommt. Hierbei möge gleich erwähnt werden, daß wir stets bei der Harnuntersuchung auch den Harnstoffgehalt mittels des Esbach'schen Verfahrens feststellen.

Auf einige Fehlerquellen, die dem Ungeübten leicht unterlaufen, und die schon oft zu falschen Resultaten geführt haben, möchten wir besonders hinweisen. Außer einer peinlichen Instandhaltung des Instrumentariums sind es zwei Punkte, die genau beobachtet werden müssen: einmal muß das Thermometergefäß ganz in die zu untersuchende Flüssigkeit eintauchen, ohne jedoch auf dem Boden des Glaszylinders anzustoßen, d. h. mit anderen Worten: das Quecksilber muß vollkommen von dem erstarrenden Medium umschlossen sein, so daß nicht die wärmere Luftschicht von oben oder die kältere Glasschicht von unten die Wärmewirkung im Moment der Gefrierpunktsbestimmung beeinflusst. Zweitens muß die Flüssigkeit in stetiger Bewegung mittels des Platinrührers gehalten werden und, wenn sie im Erstarren ist und die Quecksilbersäule hochgeschwungen ist, so lange fortbewegt werden, bis das Quecksilber anfängt wieder zu fallen; der höchste erreichte Punkt des Quecksilbers ist der Gefrierpunkt. Nur wiederholte Selbstkontrolle gibt dann dem Untersucher die nötige Sicherheit und Genauigkeit in der Ausführung, indem man die zu untersuchende Flüssigkeit des öfters wieder auftauen und von neuem frieren läßt.

In der im vorstehenden geschilderten Weise haben wir nunmehr weit über 500 Fälle untersucht. Wenn wir diese in drei Gruppen teilen, so umfaßt die erste etwa ein Drittel der Untersuchungen: die Pat., bei denen zum Teil wohl der Verdacht einer Störung der Nierenfunktion vorhanden war, die je-

doch während ihres Krankenhausaufenthaltes keine Erscheinungen von Nierenerkrankungen boten. Diese Untersuchungen, die ohne besondere Berücksichtigung von Alter, Geschlecht, Ernährungszustand, Körpertemperatur usw. ausgeführt wurden, ergaben in der großen Mehrzahl eine ganz konstante Blutkonzentration, die einem Gefrierpunkt von 0,56 entsprach oder nur ganz geringe Abweichungen von  $\delta = 0,57$ , 3mal 0,58, 20mal 0,55, 5mal 0,54 zeigten. Bei einer anämischen Frau fanden wir 1mal 0,53. Dieses Ergebnis deckt sich im großen und ganzen mit den von anderen Seiten angestellten Untersuchungen, welche ebenfalls beweisen, daß die molekulare Konzentration des Blutes bei ungestörter Nierenfunktion eine sehr konstante ist und im Mittel durch eine Gefrierpunktserniedrigung von  $0,56^{\circ}$  C zum Ausdruck gelangt. Wir haben ferner durch diese Untersuchungen nachgewiesen, daß auch bei akuten Erkrankungen — wenn die Nieren intakt bleiben — keine Erhöhung der molekularen Konzentration des Blutes eintritt. So war z. B. behauptet worden, beim Typhus abdominalis träte eine Konzentrationserhöhung des Blutes ein, die mit einer Antitoxinbildung in Zusammenhang gebracht wurde. Unser derzeitiger Assistenzarzt, Herr Dr. Rumpel, konnte diese Behauptung auf fehlerhafte Versuchsanordnung zurückführen, indem er bei einer Reihe von Typhusfällen in allen Stadien der Erkrankung normale Blutkonzentration nachwies, was auch später von Korányi bestätigt wurde. Hierbei zeigte es sich besonders, wie großer Wert auf eine exakte Technik der Gefrierpunktsbestimmung zu legen ist. In den beanstandeten Untersuchungen wurde nicht das Blut benutzt, sondern eine ganz geringe Serummenge, die nach Verdünnung mit Wasser in unzumutbaren Gefäßen zur Gefrierung gebracht wurde und wobei durch nachherige Multiplikation der Fehlerquellen ganz unhaltbare Werte des Blutgefrierpunktes zutage kamen. Gerade die von sonstigen Einwirkungen unabhängige Konstanz der molekularen Konzentration des Blutes bei intakter Nierentätigkeit ist es ja gerade, die der Methode den hohen Wert verleiht. Wie prompt die gesunde Niere den Ausgleich der osmotischen Druckunterschiede regulierend ausführt, beweist, daß bei starker Flüssigkeitszuführung ebenso wie bei erheblichem Wasserverlust die Blutkonzentration trotzdem stets annähernd die gleiche bleibt. Am eklatantesten zeigte sich dieses in einem Falle, in dem wir vor einer intravenösen Infusion von 2000 ccm einen Blutgefrierpunkt von 0,57 feststellten und 4 Stunden später genau die gleiche Konzentration nachweisen konnten. Diese kurze Zeit also hatte für den feinen Regulierungsapparat — in erster Linie die Niere — genügt, um die direkt im Gefäßsystem erzeugte Konzentrationsverminderung zur früheren normalen osmotischen Konzentration auszugleichen. Viel größeren Schwankungen dagegen ist die Konzentration des Urins unterworfen, wobei wir Werte für  $\Delta$  von 0,9—2,3 fanden. Diese Beobachtung ist ja ohne weiteres erklärlich durch die bedeutenden Schwankungen der zugeführten und aus-

geschiedenen Flüssigkeitsmengen. Schon aus dieser großen Verschiedenheit der molekularen Konzentration geht hervor, daß der Hauptwert dieser Untersuchungsmethode in vergleichenden Bestimmungen zu suchen ist, worauf wir noch später zurückkommen werden.

Die zweite Gruppe umfaßt die Untersuchungen bei bestehender Nierenerkrankung, die eine Störung der Gesamtnierenfunktion bedingte. Es handelte sich in diesen Fällen zunächst um chronische Nephritis (77 Fälle), von denen ein Teil im urämischen Stadium zur Untersuchung kam, ferner um Cystitis mit aufsteigender Pyelonephritis, namentlich infolge von Prostatahypertrophie (16 Fälle), ferner um doppelseitige Nephrolithiasis bzw. Pyonephrosis (14 Fälle), doppelseitige Tuberkulose (3 Fälle), Cystenniere (3 Fälle), Tumoren (2 Fälle). In fast allen Fällen ist der Nachweis der doppelseitigen Erkrankung durch die Sektion, in manchen auch durch die Operation erbracht. Die Blutkonzentration in sämtlichen Fällen zeigte sich erhöht, was durch das Tiefertreten des Gefrierpunktes unter 0,58 beobachtet wurde. Die meisten Werte bewegten sich zwischen 0,60 und 0,65 (78 Fälle), 1mal betrug der Gefrierpunkt 0,59, 6mal 0,66, 7mal 0,58, 6mal 0,68, je 3mal 0,70 und 0,71, 1mal 0,68 und 0,69, je 4mal 0,73, 2mal 0,81. Mit diesen letzten beiden Zahlen, die wir bei schwer urämischen Prostatikern fanden, haben wir die tiefste Senkung des Blutgefrierpunktes beobachtet.

In mehreren Fällen konnten wir das Eintreten des urämischen Zustandes in eklatanter Weise an der zunehmenden Erniedrigung von  $\delta$  beobachten. Ein wegen einer Fraktur in Behandlung befindlicher Pat., welcher sich anfangs wohl fühlte, hatte bei Beginn seiner auf ein Nierenleiden hindeutenden Klagen

$\delta = 0,58$ . Das stieg am folgenden Tage auf

$\delta = 0,59$ . Es stellten sich urämische Krämpfe mit

$\delta = 0,62$  ein.

Eine doppelseitige Eiterniere hatte 10 Tage ante mortem

$\delta = 0,60$ , 5 Tage vor demselben

$\delta = 0,62$ .

$\delta = 0,67$  einen Tag ante exitum.

Bei einem Prostatiker mit doppelseitiger Nierenerkrankung stieg  $\delta$  bei mehrwöchentlicher Beobachtung

$\delta = 0,63-0,68-0,78$  1 Tag ante exitum.

Gleichzeitig mit der Konzentrationserhöhung des Blutes war in fast allen Fällen eine Verminderung der molekularen Konzentration des Urins nachzuweisen. Die meisten Werte der Gefrierpunkte bewegten sich unter 0,9—0,3 und 0,2, wenn auch hin und wieder  $\delta = 1,0$  und darüber vorübergehend beobachtet wurde. Dies beweist wieder, daß die Harnkonzentration allein nicht ausschlaggebend sein kann, vielmehr hauptsächlich relativen Wert besitzt.

Von der größten Wichtigkeit ist die Frage der Gefrierpunkts-erniedrigung bei anderen Krankheitszuständen, bei denen die Nieren

intakt sind. Gerade dieses Moment ist vielfach als ein die Zuverlässigkeit der Methode herabsetzender Faktor hervorgehoben worden. Schon Korányi machte bei seinen ersten bahnbrechenden Veröffentlichungen eine gewisse Einschränkung, welche wir auch bestätigen konnten. Bei nicht kompensierten Herzfehlern kann eine Erhöhung der molekularen Konzentration infolge von Stauungserscheinungen auftreten. Wie weit auch hier eine Insuffizienz der Niere verantwortlich zu machen ist, lasse ich dahingestellt. Immerhin wird es klinisch wohl schwierig sein, bei Krankheitszuständen, bei denen es infolge von Ateminsuffizienz oder von Stauungserscheinungen zu einer Konzentration des Blutes gekommen ist, ohne daß eine Erkrankung der Niere im eigentlichen Sinne vorlag, die richtige Diagnose zu stellen.

In einigen Fällen von Eklampsie, welche wir untersuchten, fanden wir eine erhöhte Blutkonzentration bis  $\delta = 0,60$ , was bei der klinisch meist durch starken Albumengehalt und verminderte Ausscheidung des Urins festgestellten Alteration der Nieren nur als richtige Folgeerscheinung anzusehen ist.

Ebenso erklärlich erscheint mir die mehrfach nachgewiesene Gefrierpunktserniedrigung im diabetischen Koma.

Bei einem Epileptiker im Anfall fanden wir ebenfalls Herabsetzung des Gefrierpunktes, ebenso bei Lebercirrhose. Ob im ersten Falle die Überladung des Blutes mit Kohlensäure, im letzteren die zweifellosen Stauungserscheinungen die Ursache waren, lasse ich dahingestellt.

Bei Typhus fand Rumpel, wie bereits erwähnt, entgegen der von Waldvogel gewonnenen Gefrierpunktserniedrigungen in 10 Fällen bei gesunder Niere, im Stadium des Fiebers und der Rekonvaleszenz stets normale Blutkonzentration von  $0,56-0,57$ .

Die von Israel mitgeteilten Beobachtungen, daß sich im Vorstadium eines Malariaanfalles und im akuten Gichtanfall ohne Beteiligung der Nieren eine Gefrierpunktsherabsetzung einstellen kann, können wir nicht widerlegen, da uns Beobachtungen darüber bis jetzt fehlen.

Wichtiger für die Chirurgie erscheint mir die Frage, ob große Abdominaltumoren, sei es, daß sie der Niere, sei es, daß sie anderen Organen angehören, Gefrierpunktserniedrigungen hervorrufen. Korányi nahm an, daß derartige große Geschwülste vielleicht durch erhöhten Eiweißzerfall oder durch mechanische Stauungen die Dichte des Blutes zu erhöhen vermögen. Wir können dieser Ansicht Korányi's nicht ganz zustimmen. In der ersten Zeit unserer Beobachtungen haben wir bei einer sehr großen Ovarialcyste, bei der eventuell Druckerscheinungen auf die Ureteren vorhanden sein mochten, eine Gefrierpunktserniedrigung feststellen können, in vielen anderen Fällen großer Abdominaltumoren war der Blutgefrierpunkt stets ein vollkommen normaler, vorausgesetzt, daß die Nieren intakt waren, z. B. bei vier großen Ovarialcysten war  $\delta = 0,55-0,56-0,57$ ,

bei zwei großen Myomen 0,56 und 0,58, bei einem großen Milztumor  $\delta = 0,56$ . Die Reihe unserer Beobachtungen ist immerhin noch nicht groß genug, um ein endgültiges Urteil in dieser Frage abgeben zu können. Nur eine große Zahlenreihe kann meiner Ansicht nach von ausschlaggebender Bedeutung sein.

Was die malignen Tumoren, sei es der Bauchhöhle, sei es anderer Organe, anbetrifft, so haben wir auch hier bei Karzinomen des Uterus, des Coecums oder anderer Darmteile, des Magens und der Mammae und anderer Organe stets dann einen normalen Gefrierpunkt gefunden, wenn der Kräftezustand der Pat. ein relativ guter war. Bei allen Kachektischen, einerlei welches Organ das Karzinom befallen hatte, bei denen also der Stoffwechsel sehr darnieder lag, erschien der Gefrierpunkt wesentlich erniedrigt. Bei einem aufs äußerste erschöpften, dem Exitus nahen Pat. mit Magenkarzinom ergab  $\delta = 0,65$ , bei drei weiteren Magenkarzinomen in relativ gutem Ernährungszustand  $\delta = 0,56-0,55-0,57$ . Bei Carcinoma coeci  $\delta = 0,56$ , bei zwei inoperablen Uteruskarzinomen  $\delta = 0,60-0,60$ , bei Mammakarzinom  $\delta = 0,61$ , bei einem Kehlkopf- und einem Halskarzinom  $\delta = 0,56$  und  $0,61$ . Das sind die Erfahrungen, die wir im allgemeinen über die malignen Tumoren machen konnten, jedoch erscheint mir auch hier die Zahlenreihe für ein abschließendes Urteil noch nicht groß genug.

Was nun den wichtigsten Punkt, die Tumoren der Niere, anbetrifft, so haben wir bei einseitiger Erkrankung dieses Organs, sei es, daß es sich um maligne Tumoren, sei es, daß es sich um große pyonephrotische Säcke bis zu Kopfgröße handelte, niemals eine Gefrierpunktserniedrigung bis zu 0,6 und darüber beobachtet, und unsere Beobachtungen stützen sich auf 44 Fälle von Pyo- und Hydro-nephrose zum Teil von sehr großer Ausdehnung, auch 5 Fälle von malignen Tumoren. Einzelbeobachtungen von Gefrierpunktserniedrigung bei derartigen Fällen, wie sie von Israel u. a. mitgeteilt sind, stehen mit unseren größeren Zahlenreihen im Widerspruch. Worin die verschiedenen Resultate zu suchen sind, kann ich natürlich nicht angeben; wohl habe ich, wie bereits erwähnt, die Beobachtung gemacht, daß die von verschiedenen Beobachtern an denselben Pat. und an demselben Blut gefundenen Resultate oft grundverschieden waren und ganz erhebliche Differenzen nachwiesen. Ich erwähnte bereits, daß z. B. von anderer Seite trotz einer Gefrierpunktserniedrigung von 0,6 eine tuberkulöse Niere entfernt wurde und sich die Funktion der anderen als absolut intakt erwies, daß jedoch die Untersuchung desselben Blutes, von einem geübteren Beobachter  $\frac{1}{2}$  Stunde später ausgeführt, einen vollständig normalen Gefrierpunkt von 0,57 ergab. Ein solcher Fall hätte leicht zu einer falschen Schlußfolgerung Veranlassung geben können. Auch bei dem in der Literatur mehrfach erwähnten, von uns untersuchten und von Wieberg mitgeteilten Falle, bei dem von Kollege Sick, trotz eines Gefrierpunktes von 0,6, ein großer Nierentumor extirpiert wurde und der



Pat. mit dem Leben davon kam, handelte es sich um eine nicht intakte zweite Niere. Denn einmal schied der Pat. am folgenden Tage nur 200 g Urin mit 10<sup>0</sup>/<sub>60</sub> Albumen aus, und andererseits fand sich bei dem nach einiger Zeit erfolgten Tode in der zurückgebliebenen Niere ein karzinomatöser Knoten.

Es ist ja sehr leicht möglich, daß die Grenze des noch als normal anzusehenden Gefrierpunktes nach weiteren Erfahrungen verschoben werden kann. Der Zahlenwert von 0,6 mag ja ein rein subjektiver sein, jedenfalls bildet er nach unseren bisherigen Erfahrungen die Grenze, bei der die Entfernung der einen Niere mindestens sehr gewagt erscheint und unsererseits nicht zu empfehlen ist. Bei einem Pat. beispielsweise, den ich wegen doppelseitiger Pyonephrose monatelang behandelt und beobachtet hatte und bei dem ich durch Spaltung der Niere ein relativ gutes Befinden erzielt hatte, mußte ich wegen des niedrigen Gefrierpunktes unter allen Umständen von jedem radikalen Eingriff absehen. In meiner Abwesenheit wurde die Auskratzung der einen Nierenfistel vorgenommen und dabei eine so zerstörte Niere gefunden, daß man dieselbe für vollständig funktionsunfähig und unbrauchbar für die Ökonomie des Organismus hielt und sich daher zur Exstirpation entschloß. Der Tod erfolgte schon am folgenden Tage. In einem anderen Falle einer doppelseitigen, durch Ureterenkatheterismus und Gefrierpunktsbestimmung  $\delta = 0,63$  nachgewiesenen Nierenvereiterung legte ich, da der Pat. hoch fieberte, den großen rechtsseitigen, mit Eiter gefüllten Nierensack frei und spaltete denselben. Ich fand nur einen schmalen, kaum kleinfingerdicken Saum von Nierengewebe und glaubte, daß diese Niere zweifellos absolut nicht mehr funktionsfähig sei. In dieser nicht richtigen Erwägung entschloß ich mich zur Exstirpation, worauf der Tod nach 12 Stunden eintrat.

Zwei meiner Hamburger Kollegen teilten mir Beobachtungen ähnlicher Art mit. In einem Falle wurde bei einem anscheinend einseitigen Nierensarkom bei einem Gefrierpunkt von 0,6 die Exstirpation vorgenommen. Der Tod trat am folgenden Tage ein. In dem anderen Falle war ohne vorherige Bestimmung des Gefrierpunktes eine vollkommen eiterige Niere entfernt, worauf eine mehrtägige Anurie eintrat. Die dann vorgenommene Blutuntersuchung ergab ein  $\delta$  von 0,65—0,70. Der Tod trat am fünften Tage ein. Die Sektion ergab, daß auch die andere Niere schwer erkrankt und funktionsunfähig war.

Das sind Tatsachen und üble Erfahrungen, nicht theoretische Erwägungen, die für sich selbst sprechen und mir nicht den Mut verleihen, bei einer Gefrierpunktserniedrigung unter 0,6 eine Nierenexstirpation vorzunehmen, während 62 Nephrektomien, bei denen die normalen Gefrierpunkte vorher festgestellt waren, stets auch nach der Operation ein vollkommen funktionsfähiges Organ erwiesen. Was den von Israel erwähnten Fall eines Gefrierpunktes von 0,56 bei viertägiger Anurie anbetrifft, so widerspricht dieser Befund voll

und ganz unseren Beobachtungen bei doppelseitigen Nierensteinen, die mit Anurie einhergingen, sowie den durch Pyonephrose, Tuberkulose oder Tumoren bedingten doppelseitigen Nierenerkrankungen, welche sämtlich eine Gefrierpunkterniedrigung unter 0,6 ergaben. Sie werden es mir zugeben, daß ich derartigen Einzelbeobachtungen gegenüber den großen Zahlenreihen, in denen uns nicht ein einziges Mal ein derartiges Resultat entgegengetreten ist, zunächst keinen ausschlaggebenden und die Bedeutung der Kryoskopie herabsetzenden Wert beilegen kann. Es wäre sehr erwünscht, daß auch von anderer Seite nicht einzelne Beobachtungen, sondern größere Zahlenreihen, welche die eventuellen Fehlerquellen der Kryoskopie feststellen und die derselben etwa noch anhaftenden Mängel klarstellen können, mitgeteilt werden.

Was nun die dritte Gruppe unserer Gefrierpunktsbestimmungen anbetrifft, so gehören in dieselbe die Fälle von klinisch nachgewiesener einseitiger Nierenerkrankung, bei denen die Gesamtnierenfunktion keinerlei Störung zeigte. Diese verteilen sich auf Pyelitis (30 Fälle), Nephrolithiasis (28 Fälle), Pyonephrosis (20 Fälle), Tuberkulosis (24 Fälle), Hydronephrosis (18 Fälle), Tumoren (7 Fälle). In allen diesen Fällen fanden wir normale Blutkonzentration, der Gefrierpunkt betrug 0,55—0,57, blieb also innerhalb der Grenzen, die wir als Normalwert anzusehen pflegen. Andererseits bestand normale molekulare Konzentration des Urins mit ausreichender Harnstoffausscheidung, trotzdem der Gesamturin durch Beimischung von Eiter, Blut, Epithelien, Bakterien usw. in den einzelnen Fällen die deutlichsten Zeichen der Nierenerkrankungen darbot. Daß es sich in allen diesen Fällen wirklich um einseitige Nierenerkrankung handelte, bewies außer dem klinischen Verlauf in 74 Fällen die Operation, die mittels Nephrektomie bzw. der Nephrotomie zur Heilung führte. In fünf Fällen konnte durch die Sektion eine gesunde restierende Niere erwiesen werden.

Bei der Gelegenheit sei auf die hohe diagnostische Bedeutung des mit der Kryoskopie untrennbar verbundenen Ureterenkatheterismus besonders hingewiesen. In der großen Mehrzahl aller Fälle nämlich wurde die Untersuchung der vermittels der Harnleitersonden getrennt aufgefangenen Nierenurine vorgenommen. Während bei normaler Nierenfunktion die molekulare Konzentration der Sekrete beider Nieren eine annähernd gleiche ist — worüber uns eine ganze Reihe von Beobachtungen zur Verfügung steht —, tritt bei einer Erkrankung, die das Becken oder auch die Substanz einer einzelnen Niere trifft, sofort eine ganz erhebliche Störung der Funktion dieser Niere auf. Diese einseitige Funktionsstörung wird nachgewiesen durch die veränderte molekulare Konzentration des Urins, Hand in Hand gehend mit einer verminderten Harnstoffausscheidung, während die andere Niere keine Störung der Funktion zeigt.

Gerade in dieser Beziehung ist der Ureterensondierung viel Aufklärung zu verdanken; sie ermöglicht es uns, in einer früher nie geahnten Weise die Tätigkeit beider Nieren zu erforschen.

So fanden wir — um nur ein Beispiel von vielen zu erwähnen — bei einem Manne, der infolge linksseitiger Schmerzen auf Nierenstein verdächtig erschien, bei der Sondierung der Ureteren einen äußerlich ganz gleich erscheinenden Urin, der jedoch folgende Konzentrationsunterschiede zeigte:

| Rechte Niere    | Linke Niere     |
|-----------------|-----------------|
| $\Delta = 1,70$ | $\Delta = 0,95$ |
| U = 21,3        | U = 10,1        |

Nachdem die weitere Beobachtung und namentlich das Röntgenbild, welches in der linken Nierenbeckengegend einen scharfen, kirschgroßen Schatten aufwies, die Diagnose zu bestätigen schien, wurde nach Spaltung der linken Niere ein kleinkirschgroßer Stein extrahiert. Die Nierensubstanz als solche — soweit sie bei der Operation zu Gesicht kam — zeigte durchaus keine Veränderung.

In einem Falle von Nierentuberkulose ergab z. B. die Untersuchung:

| Rechte Niere    | Linke Niere     |
|-----------------|-----------------|
| $\Delta = 0,55$ | $\Delta = 1,41$ |
| U = 4,8         | U = 12,3        |

Die exstirpierte Niere zeigte außer einigen erbsengroßen, zum Teil verkästen Herden noch normales Nierengewebe in ziemlicher Ausdehnung.

Der zweite Fall betraf eine als großer Tumor palpable Pyonephrose, die sich nach der Exstirpation als prall mit Eiter gefüllter Sack erwies ohne mikroskopisch erkennbares Nierengewebe:

| Rechte Niere   | Linke Niere     |
|----------------|-----------------|
| $\Delta = 0,2$ | $\Delta = 2,25$ |
| U-Spuren       | U = 3,40        |

Wir haben eine große Reihe solcher Untersuchungen ausgeführt, die bewiesen, daß die Funktionsstörung der einzelnen Niere in der Erkennung der Art und des Umfanges der Erkrankung eine große Rolle spielt. Ferner beweisen sie uns, daß Funktionsstörungen ohne organische Veränderung zum mindesten zu den großen Seltenheiten gehören; in den doch recht zahlreichen Fällen, die überhaupt hier zur Beobachtung kamen, konnte nicht ein einziges Mal eine ausgesprochene reflektorische Funktionsstörung beobachtet werden. Wir glauben vielmehr, daß in den meisten dieser früher als reflektorische Anurie beschriebenen, doch nicht bewiesenen Fällen eine Erkrankung der anderen Niere bereits vorlag, aber nicht erkannt werden konnte. In den von uns beobachteten Fällen lag eine doppelseitige Erkrankung stets vor.

Auch bei der relativen Häufigkeit der doppelseitigen Steinbildung läßt eine plötzliche Anurie auf dieses Vorkommnis viel eher

schließen, als auf reflektorische Vorgänge. An dieser Stelle seien noch kurz die Ergebnisse der funktionellen Untersuchung erwähnt, die wir in einem Falle von doppelseitiger Steinbildung, die klinisch festgestellt und durch das Röntgenbild bestätigt war, erhalten haben. Die Pat. ist nach operativer Entfernung beider Steine geheilt worden.

Die Blutkonzentration zunächst war erhöht,  $\delta = 0,59$ ; die molekulare Konzentration des trüben Urins war außerordentlich gering,  $\mathcal{A} = 0,87$ ,  $U = 8,91$ . Aus beiden Ureteren entleerte sich trüber Urin von ganz niedriger Konzentration.

Linke Niere

$\mathcal{A} = 0,52$

$U = 8,86$

Rechte Niere

$\mathcal{A} = 0,32$

$U = 6,13$

Es wurde zunächst die linke Niere gespalten, ein ganz enormer Stein, der das erweiterte Becken ausfüllte und krallenartig in den erweiterten Kelch gewuchert war, entfernt. Die gespaltene Niere wurde drainiert. Nach drei Tagen begann aus dem Schlauch Urinabsonderung, nachdem vorher aus der Blase nichtblutiger Urin — also aus der rechten Niere stammend — entleert war. Der Vergleich beider Urine war außerordentlich lehrreich, was die Funktionsfähigkeit gespaltener Nieren anbetrifft. Am vierten Tage post operationem sonderte die gespaltene Niere ab: 200 ccm Urin,  $\mathcal{A} = 0,63$ ,  $U = 5,4$  gegen 900 ccm aus der Blase ( $\mathcal{A} = 10,6$ ,  $U = 12,5$ ); am sechsten Tage aus der gespaltenen Niere: 650 Urin ( $\mathcal{A} = 0,75$ ,  $U = 8,22$ ) gegen 1100 ccm aus der Blase ( $\mathcal{A} = 1,08$ ,  $U = 12,6$ ); am zehnten Tage: linke Niere: 1000 ccm ( $\mathcal{A} = 1,02$ ,  $U = 9,19$ ), Blase: 1200 ccm ( $\mathcal{A} = 1,18$ ,  $U = 11,3$ ).

Ganz ähnliche Verhältnisse konnten bei der zweiten Nierenspaltung, die 8 Wochen später zwecks Extraktion des anderen Steines mit Erfolg ausgeführt wurde, beobachtet werden; auch hier war nach 14 Tagen die Funktion der gespaltenen Niere beinahe ebenso gut wie die der anderen. Natürlich soll damit nicht gesagt sein, daß nach jeder Nierenspaltung die Funktion so schnell wieder eintritt; die Zahlen sollen bloß beweisen, inwieweit aus der Funktionsbestimmung Rückschlüsse auf das Organ berechtigt sind.

Stellen wir nun noch einmal die drei Gruppen, in die wir unsere Untersuchungen eingeteilt haben, nebeneinander, so ergibt sich also:

1) Bei intakten Nieren ist die molekulare Konzentration des Blutes — dank der prompten Nierenregulierung — eine konstante, sie entspricht im Durchschnitt einem Gefrierpunkt von 0,56.

2) Bei doppelseitiger Nierenerkrankung tritt meist eine Erhöhung der Blutkonzentration ein, Hand in Hand gehend mit einer Verminderung der molekularen Konzentration des Urins. Ist eine Erhöhung der Blutkonzentration nicht vorhanden, so ist das eine Organ, wenn es auch nicht vollständig gesund ist, doch so funktionsfähig, daß es die Arbeit für das andere mit zu übernehmen imstande ist.

3) Einseitige Nierenerkrankung bedingt keine Störung der Gesamtfunktion, welche die Erhöhung der molekularen Blutkonzentration und Verminderung der Harnkonzentration zum Ausdruck bringt.

Wenn wir jetzt auf die praktische Nutzenanwendung zu sprechen kommen, die wir aus der Methode gezogen haben, so zeigten die Vorteile derselben sich in erster Linie dem Chirurgen, der vor der Frage eines operativen Eingriffs steht; denn sie sagt uns zunächst mit Sicherheit, ob eine Funktionsstörung der gesamten Nierentätigkeit vorliegt. Nach unseren Untersuchungen nun deckt sich die Störung der Gesamtfunktion meist mit der doppelseitigen Erkrankung. Gewiß wird man — vom rein theoretischen Standpunkt aus — annehmen können, daß zwar eine doppelseitige Erkrankung besteht, daß aber auf beiden Seiten noch so viel sezernierendes Parenchym vorhanden ist, um die ganze Menge der urinhaltigen Moleküle zu eliminieren, ohne daß eine Erhöhung der molekularen Konzentration des Blutes eintritt. Die Erfahrung hat uns aber gezeigt, daß diese Theorie den Tatsachen meist nicht entspricht. Wir haben bei doppelseitiger Nierenerkrankung, die klinisch festgestellt war und durch den chirurgischen Eingriff oder die Sektion bestätigt wurde, höchst selten eine normale molekulare Blutkonzentration gefunden, andererseits bei durch normalen Gefrierpunkt festgestellter einseitiger Nierenerkrankung später nie die Erfahrung gemacht, daß eine doppelseitige vorgelegen hätte. Wenn eine doppelseitige Erkrankung bei normalem Blutgefrierpunkt vorliegt, so war nach unserer Erfahrung die Erkrankung der einen Seite eine relativ geringe, jedenfalls war die Funktion des einen Organs nicht gestört, vielmehr war dies imstande, die Arbeit für das andere schwer erkrankte mit zu übernehmen. Das haben wir öfter bei Nierentuberkulose zu beobachten Gelegenheit gehabt, wo das eine schwer kranke Organ entfernt werden konnte, obwohl das andere, wie der Ureterenkatheterismus ergab, auch nicht absolut gesund, wohl aber funktionsfähig war, wie der Blutgefrierpunkt zeigte. Nach der Exstirpation des schwer kranken Organs trat keine Funktionsstörung in diesen Fällen ein.

Wir haben aber mit Hilfe des Ureterenkatheterismus kennen gelernt, daß selbst eine verhältnismäßig geringe lokale Erkrankung einer Niere — sei es eine Herd- oder Nierenbeckenerkrankung — eine deutlich erkennbare einseitige Funktionsstörung dieser erkrankten Niere hervorruft, die durch die molekulare Konzentration des Urins nachgewiesen wurde. Diese Tatsachen sind außerordentlich wichtig, sie beweisen die hohe diagnostische Bedeutung der funktionellen Untersuchung, die im allgemeinen längst nicht genug gewürdigt worden ist. Wo Funktionsstörung nachgewiesen ist, da scheint auch — wenigstens nach unserer Erfahrung — eine Erkrankung des Organs vorhanden zu sein; die reflektorische Störung gehört sicherlich zu den großen Seltenheiten. Man müßte denn die reflektorische Oligurie zu den Funktionsstörungen rechnen, was wir in diesem

Sinne jedoch in Abrede stellen. Bei der reflektorischen Oligurie, die wir zu beobachten häufig Gelegenheit hatten, tritt ja bloß die Menge des ausgeschiedenen Urins zurück, nicht aber die Menge der Moleküle. Ein Beispiel, das wir vor kurzer Zeit beobachteten, möge dieses veranschaulichen:

Eine Frau mit einer großen Pyonephrose, die kolikartige Schmerzen auslöste, sondert 500 ccm Urin pro die ab, der — da er zwar dunkel, aber ohne jede Eiterbeimischung ist — nur aus der gesunden linken Niere kommen kann. Die Konzentration desselben ist  $\mathcal{A} = 2,35$ ,  $U = 38,0\%$ , die Konzentration des Blutes war normal,  $\delta = 0,56$ . Nun haben wir die rechte Eiterniere extirpiert, am zweiten Tage nach der Operation beträgt die Urinmenge zwar 1500, aber  $\mathcal{A} = 1,04$ ,  $U = 12\%$ . Die linke Niere hat also, vielleicht beeinflußt durch die schmerzhaft rechtsseitige Geschwulst, weniger Wasser vor der Operation abgesondert wie nach derselben, während die Harnstoffausscheidung mit 18 g fast die gleiche ist bei gleichbleibender Blutkonzentration.

Man sieht hieran so recht das wunderbare Regulierungsvermögen der intakten Niere, die trotz des operativen Eingriffs, der Chloroformnarkose, des infolge des Fastens doch daniederliegenden Stoffwechsels prompt die Ausscheidung der harnfähigen Elemente übernimmt und durch Selbststeuerung der osmotischen Konzentrationsunterschiede im Gleichgewicht hält.

Wir haben nun gesehen, daß bei einseitiger, selbst geringfügiger Erkrankung die Funktion dieser Niere schon erheblich beeinträchtigt ist. Um so schwerer muß natürlich die Funktionsstörung bei doppelseitiger Erkrankung sich gestalten. Die beiden geschädigten Nieren vermögen nicht die Ausscheidung der Stoffwechselprodukte ausreichend zu vollziehen, so daß eine Retention im Blute eintreten muß, wie wir in zahlreichen Fällen nachweisen konnten. Wir glauben also den Satz auch umgekehrt vertreten zu müssen: Bei normaler molekularer Konzentration des Blutes besteht keine allgemeine Funktionsstörung, die sich in der großen Mehrzahl der Fälle mit einer doppelseitigen Nierenerkrankung deckt, während Konzentrationserhöhung stets auf eine solche schließen läßt.

Die Vorteile dieser Erkenntnis machen sich nun in zweifacher Richtung geltend, einmal was die Diagnose, zum zweiten, was die Indikation eines operativen Eingriffes anbetrifft.

In allen von uns beobachteten differentialdiagnostisch schwierigen Fällen hat sich die Bestimmung der molekularen Konzentration von Blut und Harn bewährt. So z. B. in jenen Fällen von Hämaturie ohne klare Ätiologie bringt die Kryoskopie oft sofort Aufklärung oder doch vorläufige Orientierung. Sie ist uns in dieser Beziehung geradezu unentbehrlich geworden und gestattet, mit Hilfe des Ureterenkatheterismus eine sichere Diagnose zu stellen. In erster Linie kommt hier in

Betracht: die Differentialdiagnose zwischen Stein (oder auch Tumor) und hämorrhagischer Nephritis mit einseitigen Nierenschmerzen. Wir haben mehrere Fälle zu beobachten Gelegenheit gehabt, in denen außer Hämaturie Schmerzen in einer Nierengegend vorhanden waren und so den Verdacht auf Steine nahe legten. Die Erhöhung der molekularen Konzentration des Blutes bis 0,65 und zugleich dauernde Konzentrationsverminderung des Urins zeigte uns aber an, daß eine doppelseitige Erkrankung vorliegen mußte, und die weitere klinische Beobachtung bestätigte denn auch unsere Annahme. In zwei Fällen handelte es sich um Schrumpfniere, wie später auch durch die Sektion nachgewiesen wurde, in einem sehr interessanten Falle um doppelseitige Cystenniere.

In diesen Fällen blieben die Pat. auf Grund unserer Untersuchungsmethode vor einem unnötigen operativen Eingriff, der Probe-freilegung einer Niere, verschont. Umgekehrt läßt die normale Blutkonzentration doppelseitige Funktionsstörung von vorn herein ausschließen.

Bei der Cystitis der Prostatiker ist die Kryoskopie diagnostisch bzw. prognostisch zu verwerten. Wir haben bei einer Anzahl von Fällen von Prostatahypertrophie mit beginnender Retention ohne nachweisbare pyelitische Prozesse erhebliche Erhöhung der molekularen Blutkonzentration  $\delta$  bis 0,71 gefunden und bei der nach bald eingetretenem Exitus erfolgten Sektion hochgradige pyelonephritische Prozesse gesehen, die klinisch bei dem zum Teil noch ganz rüstigen Pat. wenig in Erscheinung getreten waren. Andererseits weist normaler Gefrierpunkt bei Prostatahypertrophie auf noch nicht eingetretene aszendierende Prozesse hin. Auch diese Nutzanwendung, die unseres Wissens von anderer Seite noch nicht hervorgehoben worden ist, verspricht praktisch sehr gute Dienste zu leisten, besonders in bezug auf die Prognose, da ja bekanntlich das Endstadium der Prostatahypertrophie, die Urämie, oft ganz plötzlich, ohne Vorboten vorzuschicken, eintritt.

Auch zur Sicherung der Diagnose Nierentumoren kann die funktionelle Untersuchung mit Vorteil herangezogen werden. Wir haben bei zwei Fällen von Grawitz'schen Tumoren, die, abgekapselt, die Nebennierensubstanz ergriffen hatten, ohne Kommunikation mit dem Nierenbecken, so daß der Urin äußerlich keinerlei krankhafte Veränderung zeigte, Herabsetzung der molekularen Konzentration des Urins der erkrankten Niere nachweisen können. Als besonders interessante Funktionsstörung fanden wir in beiden Fällen in dem aus den erkrankten Nieren aufgefangenen Urin reichlich Eiweiß, wogegen der Urin der anderen Seite kein Albumen enthielt.

Endlich mögen hier noch ganz kurz die funktionellen Untersuchungen erwähnt werden, die wir bei Nephritis angestellt haben. In neuerer Zeit ist von verschiedener Seite über Einseitigkeit der Nephritis geschrieben worden, die eventuell einer chirurgischen Behandlung zugänglich sein würde. Ohne hier auf diese Frage näher

eingehen zu wollen, seien nur unsere diesbezüglichen Untersuchungsergebnisse mitgeteilt. In der Voraussetzung, daß man durch die Funktionsbestimmung der Nieren vielleicht Rückschlüsse auf die einseitige oder doppelseitige Erkrankung ziehen könnte, haben wir in einer Reihe von Nephritisfällen bei der akuten, parenchymatösen Form wie bei der chronischen, interstitiellen Erkrankung u. a. den Urin beider Nieren mittels der Ureterensonden getrennt aufgefangen. In den bis jetzt von uns untersuchten Fällen zeigte sich fast ganz gleiche Konzentration beider Urine, nur der Eiweißgehalt zeigte zum Teil erhebliche Verschiedenheiten. Die Untersuchungen sind jedoch noch nicht abgeschlossen und nur der Vollständigkeit halber angeführt.

Der zweite Gesichtspunkt der Verwertung der Kryoskopie bezieht sich auf die Indikationsstellung bei chirurgischen Eingriffen. Schon bei früheren Gelegenheiten haben wir uns diesbezüglich eingehend geäußert, so daß wir uns hier kurz fassen können. Auf Grund unserer Erfahrungen sind wir zu dem Schluß gekommen, daß bei bestehender funktioneller Niereninsuffizienz, die durch Erhöhung der molekularen Konzentration des Blutes nachgewiesen wird, die Exstirpation einer Niere nicht ratsam ist, da die zurückbleibende Niere in diesem Falle ebenfalls nicht funktionell intakt und den erhöhten Ansprüchen der kompensatorischen Leistung der Nierenelimination nicht gewachsen ist, daß dagegen bei normalem Blutgefrierpunkt die erkrankte Niere — wenn nötig — ganz entfernt werden kann ohne Gefahr einer Kompensationsstörung. Wir sind in der neueren Literatur verschiedentlich der mißverständlichen Auffassung begegnet, daß bei Niereninsuffizienz überhaupt nicht operiert werden dürfe. Das ist selbstverständlich nicht unsere Anschauung. Spaltungen der Niere zwecks Exstirpation von Steinen bei doppelseitiger Erkrankung oder zwecks Entleerung von Eiter aus dem Nierenbecken müssen auch vorgenommen werden bei Niereninsuffizienz, nur soll man die Nephrektomie nicht wagen, da sie in ihren Folgen durchaus unsicher ist.

Die praktischen Vorteile der Befolgung dieser Regel liegen auf der Hand. Während man früher bei einer Vereiterung oder sonstigen Erkrankung einer Niere, die eine Entfernung des ganzen Organs wünschenswert oder erforderlich macht, doch zunächst mit einiger Besorgnis mit der Nephrektomie zögerte und entweder den sicheren Weg der vorläufigen Spaltung der Niere ging, um dann später, wenn man sich von der Funktionstüchtigkeit der anderen Niere überzeugt hatte, die Exstirpation der gespaltenen folgen zu lassen, oder aber das Wagnis der Nephrektomie vornahm, wobei dann nicht selten das plötzliche Versagen der Nierentätigkeit infolge bestehender Erkrankung auch des zurückgebliebenen Organs eintrat, ist es dem Chirurgen unter Anwendung der funktionellen Untersuchungsmethode und des Ureterenkatheterismus jetzt möglich, von vornherein die



Nephrektomie als die notwendigste Operation zu beschließen und mit dem denkbar sichersten Erfolg auszuführen.

Die praktischen Erfahrungen, welche uns bis jetzt zu Gebote stehen, und die ja vor allem maßgebender als theoretische Erwägungen sein dürften, bestätigen voll und ganz den Wert der neueren Untersuchungsmethoden.

Von 245 Nierenoperationen, welche wir auszuführen Gelegenheit hatten, waren

- 107 Nephrektomien,
- 80 Nephrotomien,
- 4 Resektionen,
- 4 Entfernungen der Capsula propria bei Nephritis,
- 35 Fixationen,
- 6 Ureterenimplantationen,
- 9 Inzisionen bei Paranephritis.

Nach den einzelnen Krankheitsgruppen handelt es sich mit Ausschluß der operativen Eingriffe bei Nephritis, Paranephritis, Wanderniere und den der Ureteren um 168 Operationen, und zwar

|                                                                           | Vor                                                                                                                                                                                                                      | Nach                                                                                                                                                                                                                   |
|---------------------------------------------------------------------------|--------------------------------------------------------------------------------------------------------------------------------------------------------------------------------------------------------------------------|------------------------------------------------------------------------------------------------------------------------------------------------------------------------------------------------------------------------|
|                                                                           | Anwendung der neuen Untersuchungsmethoden                                                                                                                                                                                |                                                                                                                                                                                                                        |
| I. Hydronephrosen.<br>26 Fälle.<br>1 Exitus letalis.                      | 8 Fälle.<br>Kein Exitus letalis.                                                                                                                                                                                         | 18 Fälle.<br>1 Exit. letal. nach Nephrektomie bei doppelseitiger, vorher festgestellter Erkrankung und Gefrierpunktserniedr. $\delta = 0,64$ .                                                                         |
| II. Pyonephrosen.<br>31 Fälle.<br>5 Exitus letalis.                       | 14 Fälle.<br>3 Exit. letalis infolge doppelseitiger Erkrankung der Nieren.                                                                                                                                               | 17 Fälle.<br>2 Exitus letalis, einer an Erschöpfung, einer infolge Komplikation mit Lungenabszeß.                                                                                                                      |
| III. Nephrolithiasis.<br>55 Fälle.<br>10 Exitus letalis.                  | a. Nicht infizierte Steine.<br>11 Fälle. Kein Exit. letalis.<br>b. Infizierte Steine.<br>9 Fälle mit 2 Exitus letalis bei doppelseitiger Erkrankung.<br>c. Doppelseitige Steine.<br>4 Fälle. 4 Exitus letalis an Urämie. | 10 Fälle. Kein Exit. letal.<br>14 Fälle. 1 Exit. letalis nach Nephrotomie an Erschöpfung.<br>7 Fälle. 3 Exitus letalis nach Nephrotomie. $\delta = 0,65$ , $\delta = 0,62$ , $\delta = 0,63$ (kombin. m. Tuberkulose). |
| IV. Tuberkulose.<br>39 Fälle.<br>(35 Nephrektomien.)<br>5 Exitus letalis. | 17 Fälle.<br>5 Exitus letalis, davon 3 n. Nephrektomien infolge doppelseitiger Erkrankung, 2 nach Nephrotomien.                                                                                                          | 22 Fälle.<br>Kein Exitus letalis.                                                                                                                                                                                      |
| V. Tumoren.<br>17 Fälle.<br>7 Exitus letalis.                             | 7 Fälle.<br>6 Exit. letalis nach Nephrektomie infolge doppelseitiger Erkrankung oder Kachexie.                                                                                                                           | 10 Fälle.<br>1 Exitus letalis nach Nephrotomie bei doppelseitiger Cystenniere. $\delta = 0,69$ .                                                                                                                       |
| <b>Summa: 168, + 28.</b>                                                  | <b>70 Fälle, + 20.</b>                                                                                                                                                                                                   | <b>98 Fälle, + 8.</b>                                                                                                                                                                                                  |

Die Gesamtmortalität der 168 operierten Fälle beträgt demnach 28 Exitus letalis. Vor Anwendung der neuen Untersuchungsmethode betrug die Mortalität 28%, nach Anwendung derselben 8%. Unter den 98 Fällen der letzten Zeit befinden sich 62 Nephrektomien mit nur 3 Todesfällen, von denen einer ( $\delta = 0,64$ ) hätte vermieden werden können. Demnach beträgt die Mortalität für Nephrektomien nach Anwendung der neuen Untersuchungsmethode jetzt nur noch 4,8%. (Selbstbericht.)

### 63) Barth (Danzig). Über funktionelle Nierendiagnostik.

Vortr. hat in den letzten zwei Jahren den Harnleiterkatheterismus in 36 Fällen ausgeführt, meist doppelseitig, und die funktionelle Untersuchung nach Casper-Richter angeschlossen. Dabei wurde natürlich auf die übliche chemische und mikroskopische Untersuchung des getrennt aufgefangenen Harns der größte Wert gelegt. 12 Fälle kamen zur operativen und 1 Fall zur postmortalen Autopsie und boten eine Kontrolle über die Deutung der festgestellten Funktionswerte. B. zieht aus seinen Beobachtungen folgende Schlußfolgerungen.

Der Harn der kranken oder bei doppelseitiger Erkrankung der kränkeren Niere hatte stets eine geringere Gefrierpunktserniedrigung als der der gesunden oder weniger kranken Niere, wie es Casper und Richter gelehrt haben. Im allgemeinen kann man auch bei sehr differenten Gefrierpunkten beider Seiten aus der Höhe der Differenz einen Schluß auf die Ausdehnung des Zerstörungsprozesses ziehen: je größer die Differenz, um so größer die Zerstörung. Das gilt ohne weiteres, wenn die eine Niere durch die sonstige Untersuchung ihres Harns als gesund befunden wird. Sind beide Nieren krank, wie in einem von B. beobachteten Falle von doppelseitiger Tuberkulose, so besagt eine hohe Gefrierpunktdifferenz, daß die eine Seite in größerem Umfange, die andere in beschränkterer Ausdehnung zerstört ist. Der Verlauf der Dinge nach der Nephrektomie hat hier den Beweis für die Richtigkeit dieser Deutung erbracht. Die andere Niere, wiewohl krank, funktionierte nach der Operation gut, und wenn dieselbe auch jetzt nach zwei Jahren noch nicht gesund ist, so hat sich doch die Pat. außerordentlich erholt und ist ihre Qualen losgeworden.

Umgekehrt darf man aus einer geringen Gefrierpunktdifferenz einen positiven Schluß auf eine geringe Verbreitung der Erkrankung nur ziehen, wenn beide Nieren relativ hohe Gefrierwerte geben. Denn findet die Untersuchung des Kranken zu einer Zeit statt, wo die Gesamtausscheidung der Moleküle eine geringe ist, so kann man eine minimale Differenz beider Seiten bekommen, wiewohl die eine Niere gesund, die andere hochgradig zerstört ist, wie beispielsweise in einem Falle von einseitiger Nierentuberkulose mit einem Gefrier-

punkt von  $\Delta$  — 0,76 auf der kranken und  $\Delta$  — 0,82 auf der gesunden Seite. Beide Zahlen stellen aber bei minimaler Differenz subnormale Werte dar. Auch dieser Pat. hat die Nephrektomie glatt überstanden, die Gesundheit der zweiten Niere war durch die chemische und mikroskopische Untersuchung ihres Sekrets vor der Operation außer Frage gestellt. Man sieht also, daß die Gefrierwerte ein konkretes Bild von der Leistungsfähigkeit beider Nieren nicht geben, sie können vielmehr nur unser durch den Harnleiterkatheterismus und die sonstigen Untersuchungsmethoden gewonnenes Urteil über den Zustand der Nieren in bestimmten Fällen ergänzen.

Und wie steht es nun mit der Phloridizinprobe?

Von einigen Fällen abgesehen, in denen überhaupt keine Zuckerreaktion nach Phloridzineinjektion eintrat, ohne daß ein pathologischer Grund hierfür vorlag, war die Reaktion in B.'s Fällen auf der kranken Seite stets schwächer als auf der gesunden. War sie auf einer Seite vorhanden, während sie auf der anderen fehlte, wie es allein fünfmal beobachtet wurde, so wurde stets eine hochgradige Zerstörung derjenigen Niere, welche keine Reaktion zeigte, gefunden, während die andere Niere nach der Nephrektomie stets ausreichend funktionierte, selbst wenn sie nachweislich krank war oder wenn sie zurzeit der Untersuchung einen Harn von geringer molekularer Konzentration, der zu Bedenken hätte Anlaß geben können, ausgeschieden hätte. Es wäre hiernach die Phloridzinprobe gerade in manchen für die Beurteilung besonders schwierig liegenden Fällen als eine schätzenswerte Ergänzung der Gefrierpunktsbestimmung anzusehen. Im übrigen muß aber betont werden, daß die Menge des nach Phloridzineinspritzung aus einer Niere ausgeschiedenen Zuckers an sich einen Maßstab für den Zustand der Niere nicht bietet. Absolute Werte gibt es hier ebensowenig wie bei der Gefrierpunktsbestimmung, und nur der Vergleich der Zuckerreaktion beider Seiten und der Vergleich dieser Werte mit den übrigen Untersuchungsergebnissen des getrennt aufgefangenen Harns lassen gewisse Schlüsse zu, die unser Gesamturteil über den Zustand beider Nieren ergänzen.

Aus dem Gesagten geht hervor, daß keine der funktionellen Untersuchungsmethoden in stande ist, uns in jedem Falle ein sicheres Urteil über die Leistungsfähigkeit der Nieren zu geben, und daß sich damit auch die Forderung, lediglich hiernach die Leistungsfähigkeit der zweiten Niere bei beabsichtigter Nephrektomie zu beurteilen und die Indikation zum Eingriff hiervon abhängig zu machen, von selbst erledigt. Einen absoluten Maßstab hierfür geben beide Methoden nicht, sondern nur einen relativen, der allerdings von hohem und höchstem Wert sein kann, wenn wir uns durch den Harnleiterkatheterismus und die chemische und mikroskopische Untersuchung des getrennt aufgefangenen Harns ein Urteil über die Beschaffenheit desselben und seiner pathologischen Beimengungen gebildet haben. Meist ist ja hierdurch allein schon die Diagnose gemacht und ein genügender Einblick in den Zustand der Nieren

getan, das soll nicht verkannt werden. Wenn wir auf der einen Seite einen eitrigen, eiweißhaltigen und auf der anderen einen klaren, eiweißfreien Harn haben, so wissen wir, daß die eine Niere krank und die andere gesund ist, und das wird uns für die chirurgische Beurteilung an sich genügen. Und ähnlich liegen die Verhältnisse, wenn wir bei einem Nierentumor oder einem Nierenstein aus der einen Niere einen normalen, aus der anderen einen chemisch und mikroskopisch veränderten Harn erhalten. Selbst bei doppelseitigen Erkrankungen (Eiterungen) können wir uns auf diese Weise in der Regel ein leidliches Urteil über die Ausdehnung des Krankheitsprozesses in jeder Niere verschaffen. Wer aber wollte sich dagegen verschließen, daß uns gerade hier die funktionelle Methode im einzelnen Falle einen Einblick gewährt oder doch gewähren kann, wie wir ihn früher nicht gekannt haben? B. verweist dabei nur auf den oben besprochenen Fall von doppelseitiger Nierentuberkulose. Und wenn er in drei Fällen von einseitiger Niereneiterung, welche ihm zur Operation geschickt waren, wesentlich auf Grund der relativ günstigen funktionellen Werte von einer Operation abriet und die Kranken ohne Operation zur völligen Heilung brachte, so bedeutet das eine Verfeinerung der Indikationsstellung, wie sie früher unmöglich war. In allen drei Fällen hätte er nach seinen früheren Anschauungen die Nephrotomie gemacht. Beiläufig bemerkt er, daß sich in diesen Fällen und in einem weiteren Falle von doppelseitiger stinkender Pyonephritis, wo er die Operation wegen ungenügender Nierenfunktion ablehnte, die Niereneiterung nach dem Katheterismus auffallend schnell besserte, offenbar weil die Abflußbedingungen nach Entleerung des Nierenbeckens günstiger geworden waren.

Eine ganz besondere Bedeutung scheint aber die funktionelle Methode für die leidige Differentialdiagnose zwischen Nierenstein und interstitieller Nephritis zu haben. Während die einseitige Nephrolithiasis, wie die bisherige Beobachtung ergeben hat, stets charakteristische Herabsetzung der funktionellen Werte bedingte, gab die mit Blutungen und einseitigen Koliken einhergehende Nephritis gleiche oder nahezu gleiche Werte. Der Prozeß ist eben in der Regel doppelseitig, auch wenn er klinisch nur einseitige Erscheinungen macht. Der funktionelle Befund wird aber besonders dann von großem Wert sein, wenn Zylinder im Urin fehlen, wie es in einer der B.'schen Beobachtungen der Fall war.

Warum übrigens die funktionellen Werte bei der Nephrolithiasis, auch ohne daß Eiterung vorhanden ist, auf der kranken Seite so erheblich zurückbleiben, scheint noch nicht genügend aufgeklärt. B. hatte erst einen Fall zu beobachten, der allerdings für die Deutung keine Schwierigkeiten machte. Es handelte sich um einen 64jährigen Herrn, der seit Monaten mehrfache spontane Hämaturien ohne Koliken gehabt hatte und dessen Urin in der Zwischenzeit außer vereinzelt roten Blutzellen keinerlei Veränderungen aufwies. Beim Harnleiterkatheterismus kam aus der rechten Niere ein dunkel-

brauner, blut- und eiweißhaltiger Harn von  $\Delta$  — 0,47 und ohne Phloridzinreaktion aus der linken ein strohgelber, klarer, eiweißfreier Harn von  $\Delta$  — 1,28 und  $1\frac{1}{4}\%$  Sa. Bei der Nephrotomie fand B. im rechten Nierenbecken einen kirschgroßen Stein, und ein zur mikroskopischen Untersuchung exzidiertes Stück Nierengewebe zeigte eine recht erhebliche interstitielle Nephritis, die die charakteristischen funktionellen Wertunterschiede ohne weiteres erklärt. Ob dieser Befund eine generelle Bedeutung hat, bleibt weiteren Untersuchungen in dieser Richtung vorbehalten, ebenso wäre die Frage, ob bei gleich hohen funktionellen Werten beider Seiten eine einseitige Nephrolithiasis auszuschließen ist, durch eine weitere Beobachtung des einschlägigen Materials zu prüfen.

So haben wir nach der Ansicht B.'s begründete Aussicht, mit Hilfe der funktionellen Diagnostik unnötige Nierenspaltungen zu vermeiden, und wenn die Methode weiter keinen praktischen Nutzen brächte, als diesen, so wäre das allein schon Gewinn genug. Sicherlich aber stellt sie eine Verfeinerung unserer diagnostischen Hilfsmittel dar, die im einzelnen Falle, wie B. gezeigt hat, von hohem Werte sein kann, und wir haben alle Veranlassung, uns weiter in die Methode zu vertiefen, deren ganzer Wert erst bei einer besseren Klärung der mannigfachen Ergebnisse richtig abzuschätzen sein wird.

(Selbstbericht.)

#### 64) **F. Loewenhardt** (Breslau). Elektrische Leitfähigkeit und funktionelle Nierendiagnostik.

Erörterungen über den Wert der Methoden zur Untersuchung der Nierenfunktionen behufs chirurgischer Eingriffe dürften sich heute weniger denn je schon zur Festlegung absoluter Urteile eignen; wird es doch immer mehr klar, daß eine oder die andere der physikalischen Beobachtungen nur Teildiagnosen geben können. Dazu kommt, daß die Erkenntnis der Nierenfunktion selbst, sowohl in mikropographischer Hinsicht, als auch in allgemein physiologischer Richtung, zwar wesentlich gefördert ist, aber noch viele strittige Punkte mit sich bringt.

Auch die funktionelle Tätigkeit derjenigen Organe, welche in pathologischem Zustande vikariierend und kompensatorisch für die Niere eintreten (Herz, Darm, Speicheldrüsen und Haut) beansprucht bei der Beurteilung eines Falles eine Bedeutung, läßt sich aber nur allgemein abschätzen.

Die jüngst erschienenen Arbeiten auf diesem Gebiete haben es klar gezeigt, daß man sich nicht auf eine Methode verlassen darf, sondern die Heranziehung möglichst vieler Faktoren notwendig ist. Selbst die Kryoskopie, welche sich den Vorzugsplatz in der funktionellen Diagnostik erobert hat, liefert nur eine Teildiagnose, weil sie auf die Größe der Moleküle keine Rücksicht nimmt, und auch bei gewissen schweren Fällen von Nephritis, in dem großmolekulare und

toxische Elemente im Blut retiniert sind, keine Vergrößerung der Gefrierpunktserniedrigung zu ergeben braucht.

v. Koranyi schlug vor, das spezifische Gewicht und den Kochsalzgehalt zu der molekularen Konzentration heranzuziehen, um durch den Vergleich des einen und des anderen Divisors weiteren Aufschluß über die Art der Moleküle zu erhalten.

Die Fragestellung für die Diagnostik des einzelnen Falles ist nun je nach Lage einfacher oder komplizierter. Eine große Gruppe werden die einseitigen Erkrankungen bilden, bei denen wir aus der einen Seite klaren, einwandfreien Urin erhalten und der Sicherheit halber noch eruieren: ist diese anscheinend gesunde Niere überhaupt imstande ein konzentrierteres Produkt als das Blut auszuschcheiden? Aber für die Gesamtleistung tritt sogleich die Quantitätsfrage als notwendige Ergänzung auf. Auch in allen von L. seit der letzten Publikation (Chirurgenkongreß 1902), teils in verschiedenen Hospitälern, teils in seiner Privatpraxis untersuchten Fällen ließ sich wiederum erkennen:

1) daß die elektrische Leitfähigkeit der gesunden Seite höher wie die der kranken Seite ausfällt,

2) daß gesunde Nieren gleiche Leitfähigkeit ergeben.

In einzelnen Fällen mußte L. wegen der zu geringen Urinmenge, die aus dem Ureter erhalten werden konnte, wohl oder übel nur auf diese Untersuchung hin operieren (mit gutem Ausgange). Zur weiteren Vereinfachung der Methode hat L. einen kompendiösen Apparat herstellen lassen, bei welchem die sonst bei der Kohlrausch'schen Widerstandsbrücke notwendige kleine Berechnung wegfällt und durch eine Hilfstabelle das Resultat mit der für Urinbestimmungen genügenden Genauigkeit abgelesen werden kann; für Blutbestimmungen bedient man sich besser der Walzenbrücke.

(Demonstration eines von der Firma Reiniger, Gebbert & Schall, Erlangen, angefertigten Apparates.)

L. stellt im Anschluß eine Pat. vor, bei welcher verschiedene Untersuchungsmethoden gegen jeden radikalen Eingriff gesprochen hatten, und welche seiner Zeit in äußerst desolater Verfassung war. Linksseitige heftige Pyelonephritis, rechts große Pyonephrose. Es gelang schließlich, rechts den Ureterkatheter in die tief herabgestiegene Niere einzulegen und Abfluß und Besserung des Befindens herbeizuführen. Wiederholt auftretende Fieberbewegung und mangelhaftes Funktionieren des Ureterkatheters veranlaßten L. dann zur rechtsseitigen Pyelostomie mit Eröffnung eines paranephritischen Abszesses. Zentrale Sondierung des Ureters nicht zu erreichen.

Da sich die Funktion der linken Niere nicht besserte und es deshalb nötig war, hier von jedem größeren Eingriff abzusehen, sowie der Kranken auch jede Chance für die Erhaltung des restierenden rechten Nierenparenchyms zu lassen, versuchte L. nun immer wieder durch Einlegung des Ureterenkatheters von

der Blase aus den normalen Abfluß zu erzielen mit dem Ergebnis, daß sich 6 Monate nach der Operation die normale Passage wieder herstellte und die Fistel trocken blieb. Die Niere liegt fest und weit herabgestiegen.

Eine am Korsett befestigte Bandage mit Urinal konnte abgelegt werden, dieselbe gab in der kurzen Zeit, in der sie getragen wurde, ganz guten Abschluß.

Es fordert dieser Fall wohl dazu auf, in derartigen nicht radikal operablen Fällen von einer konsequenten Anwendung des Dauerkatheters noch ein Resultat zu erhoffen. (Selbstbericht.)

## 65) Treplin (Hamburg). Röntgenbilder von Nieren- und Gallensteinen.

Redner zeigt eine Reihe von Röntgenbildern von Nierensteinen, hauptsächlich um durch sie zu beweisen, daß alle Nieren- und Harnleitersteine ohne Rücksicht auf Größe und chemische Zusammensetzung derselben, sowie ohne Rücksicht auf die Stärke des zu untersuchenden Pat. auf der Röntgenplatte sichtbar zu machen sind, so daß man berechtigt ist, bei negativem Ausfall des Röntgenbildes mit Sicherheit auf Nichtvorhandensein eines Nierensteines zu schließen.

Im letzten Jahre sind im Eppendorfer Krankenhause 26 positive Röntgenbilder von Nieren- und Uretersteinen dargestellt worden. Dieselben sind sämtlich mit Ausnahme eines einzigen durch Operation respektive Sektion bestätigt. Unter den Steinen befinden sich alle möglichen Arten, von kolossalen das ganze Nierenbecken ausfüllenden bis zu fast nur linsengroßen. Es sind alle chemischen Zusammensetzungen unter ihnen: kohlenaurer Kalk, die verschiedenen Phosphate, Oxalate, reine Harnsäuresteine und ein reiner Cystinstein.

Auf die Technik der Röntgenaufnahme geht Redner nicht näher ein, zumal da gerade eben in einem Sonderheft der Albers-Schönberg'schen »Röntgendiagnostik und Therapie« eine genaue Beschreibung der Technik, wie sie im letzten Jahre in Eppendorf herausgebildet ist, von Dr. O. Rumpel erschienen ist mit Wiedergabe einer ganzen Reihe von Bildern.

(Es folgt hierauf die Demonstration der oben erwähnten 26 Röntgenbilder, sowie zur Kontrolle die Bilder der durch die Operation gewonnenen Steine.)

Anders wie mit den Nierensteinen steht es mit den Gallensteinen, deren Weichheit und ungünstige Lage unter der massiven Leber ihre röntgographische Darstellung wesentlich erschwert. Trotzdem ist es in Eppendorf in letzter Zeit gelungen, einige positive Bilder zu erzielen. Allerdings wird man nie so scharfe und wohlumschriebene Bilder erhalten wie bei den Nierensteinen.

Positive Resultate wurden auch nur erzielt bei Cysticus- und Choledochussteinen. Von in der Gallenblase liegenden und von Galle

umspülten Steinen wird man nie umschriebene Schatten bekommen, da die Galle ebenso sehr oder sowenig für Röntgenstrahlen durchlässig ist wie die Gallensteine; wie das durch Experimente nachgewiesen ist.

(Es folgt das Bild des oben erwähnten Experiments, sowie drei positive Röntgenbilder von im Cysticus resp. Choledochus gelegenen Gallensteinen. Der aktinographische Befund ist bei allen dreien durch Operation resp. Sektion bestätigt.)

Bei sehr starken und schwer zu durchleuchtenden Pat. ist es in Eppendorf nicht gelungen, auch im Cysticus gelegene Steine auf der Platte zur Darstellung zu bringen. (Selbstbericht.)

## 66) Zondek (Berlin). Beitrag zur Anatomie der Ureteren in ihrer Bedeutung für die Nierenchirurgie.

Der menschliche Ureter stellt kein zylindrisches Rohr dar, sondern zeigt verschiedene Erweiterungen und Verengerungen.

Diese Gestalt des Ureters hat ein physiologisches und chirurgisches Interesse.

Die physiologische Bedeutung der Gestalt der Niere besteht darin, daß sie die zweckmäßigste Form für die Funktion des menschlichen Ureters sein dürfte, für die Herableitung des Harns aus dem höher gelegenen Nierenbecken in die tiefer gelegene Blase. Bei den Quadrupeden mit horizontaler Körperhaltung, bei denen der Harn in mehr horizontaler Richtung fortgeleitet wird, ist nach Schwalbe der Ureter anders gestaltet als beim Menschen.

Die eigenartige Form des menschlichen Ureters verdient auch in chirurgischer Hinsicht Beachtung: Die physiologischen Engen sind zuweilen so eng, daß sie beim Ureterenkatheterismus Schwierigkeiten bereiten dürften. Ferner sind die Erweiterungen oberhalb der physiologischen Engen die Prädilektionsstellen für die Lokalisation der Uretersteine. Der Votr. hat in einem Falle durch Palpation per vaginam im unteren Ureterende vor seiner Einmündung in die Blase einen Stein nachweisen können.

Die Gestalt des menschlichen Ureters ist nicht erst im späteren Leben erworben, sondern anererbt; denn man findet sie bei Neugeborenen. Das hat der Votr. vielfach beobachtet, auch ist dies in einem von ihm demonstrierten Präparate zu sehen. Wie die Kenntnis der normalen Form des menschlichen Ureters, so ist auch die seiner Anomalien nicht allein von anatomischem, sondern auch von chirurgischem Interesse.

Der Votr. geht nicht auf alle Abnormitäten des menschlichen Ureters ein, sondern behält sich dies für eine spätere ausführliche Arbeit vor. Er weist nur auf eine Anomalie hin, die nicht selten vorkommt: auf Nieren mit doppeltem Nierenbecken an der medialen, der gewöhnlichen Hilusseite der Niere. Bei sol-



chen Nieren kann nur der eine Teil, der zu dem einen Nierenbecken gehört, mitsamt diesem erkranken, und zwar derart, daß seine Exstirpation geboten ist. In diesem Falle wird man nicht die ganze Niere entfernen, sondern nur den krankhaft veränderten Teil der Niere, und das wird von lebenswichtiger Bedeutung sein, wenn es sich zufällig um eine Solitärniere handelt. Das kommt allerdings sehr selten vor, denn diese Nieren sind im Gegensatz zu anderen Nieren mit doppeltem Nierenbecken nicht durch Verschmelzung zweier Nieren, sondern durch Teilung des Ureters bzw. durch seine zwifache embryonale Anlage entstanden.

Legt man eine solche Niere frei, dann wird es zuweilen recht schwierig sein, den zweiten Ureter als solchen zu erkennen. Denn da an einer Niere von gewöhnlichem Volumen zwei Ureteren vorhanden sind, da also jeder einzelne Ureter den Harn aus nur einem Teil der Niere fortzuleiten hat, ist es begreiflich, daß jeder einzelne Ureter enger als normal ist, und daß auch das dazu gehörige Nierenbecken sehr klein ist, oft so klein, daß es extrarenal überhaupt nicht zu erkennen ist; so in zwei demonstrierten Präparaten, und in einem von dem Votr. gelegentlich klinisch beobachteten Falle. Bei einem derartigen Befund wird man nicht so sehr an dem Aussehen des Stranges, als vielmehr an seiner etwaigen Pulsation erkennen, ob es der zweite Ureter oder eine Arterie, ob die Resektion oder Exstirpation der ganzen Niere indiziert ist.

Die Ureteren vereinigen sich in mehr oder weniger großer Entfernung vom Hilus der Niere, zuweilen münden sie gesondert in die Blase.

Der Votr. demonstriert eine Reihe normaler menschlicher Ureteren, welche er nach der Wickersheimer'schen Methode behandelt hat. Zwei Ureteren sind pathologisch erweitert und zeigen ebenfalls die Erweiterungen und Verengerungen. In einem Präparat vereinigen sich die beiden Calyces majores in etwa 2 cm Entfernung vom Hilus der Niere zum Nierenbecken.

Der Votr. zeigt ferner Nierenpräparate mit zwei Nierenbecken an der Hilusseite der Niere. In einem Präparate vereinigen sich die Ureteren dicht vor ihrer Einmündung in die Blase, in zwei anderen Präparaten münden die Ureteren gesondert in die Blase, so daß hier drei Uretermündungen vorhanden sind. In einem Präparat ist das zweite untere Ureterostium nahe dem Orificium internum urethrae; der Mann, von dem dieses Präparat gewonnen ist, hat ein Alter von ca. 70 Jahren erreicht und hat nie Harnbeschwerden gehabt.

(Selbstbericht.)

67) **Riese** (Britz-Berlin). Zur Klinik der subkutanen Nierenverletzungen. Mit Demonstration einiger Präparate.

Votr. hat, soweit möglich, sämtliche bisher veröffentlichten Fälle unkomplizierter subkutaner Nierenverletzungen im Anschluß

an die letzte große Statistik von Delbet gesammelt und unter Hinzufügung von 8 selbst beobachteten Fällen und unter Abrechnung aller der Fälle, die mit anderweitigen schweren Verletzungen kompliziert waren, 491 Fälle zusammengetragen. Auf Grund der an dieser Reihe von Nierenverletzungen gemachten Erfahrungen geht R. in erster Linie auf die diesen Verletzten drohenden Gefahren ein und auf die Therapie, die aus der kritischen Prüfung der Einzelbeobachtungen abzuleiten ist.

Zweifellos sind in der letzten Zeit zahlreiche Fälle veröffentlicht worden, die beweisen, daß die Zahl der leichten Nierenverletzungen eine große ist, und daß diese bei expektativer Behandlung glatt heilen, daß bei vielen gar keine Blutungen, sondern nur vorübergehende Albuminurien auftreten. Auch die schwereren Nierenverletzungen, selbst viele der in den Hilus vordringenden Zerreißen heilen meistens bei expektativer Behandlung und sind hauptsächlich nur vor Eiterungen zu schützen, bei deren Auftreten möglichst bald operativ eingegriffen werden muß.

Ganz anders verhält sich die Sache bei den ganz schweren Verletzungen mit querer Zerreißen, Zertrümmerung des Organs, Abreißen der Gefäße, Zerreißen der Peritoneums. Hier kann in erster Linie die Blutung verhängnisvoll werden, während die Gefahr der Vereiterung erst in zweiter Linie in Betracht kommt, die der Peritonitis überhaupt kaum vorhanden ist, da eine solche bei Zerreißen oder Zertrümmerung der Niere gar keine Zeit hat, sich zu entwickeln, weil sich derartige Verletzte primär verbluten, wenn nicht eingegriffen wird. Die an Peritonitis Gestorbenen haben dieselbe erst bekommen, nachdem ein vereiterter renaler oder perirenaler Bluterguß in die Bauchhöhle durchgebrochen war; sie wären also durch rechtzeitiges Vorgehen gegen die Eiterung vor der Peritonitis zu bewahren gewesen. Daß trotz Zerreißen des Peritoneums die Nierenverletzung mit geringer Blutung einhergehen kann, daß eine Mitzerreißen des Peritoneums nicht ohne weiteres die Prognose der subkutanen Nierenverletzungen zu einer absolut schlechten macht, wie früher angenommen wurde, daß auch bei ihnen konservative Behandlung zum Ziele führt, haben die Beobachtungen von Roux, Souligoux-Fossard, de Quervain bewiesen. Die Gefahr rascher Verblutung ist aber bei Mitzerreißen des Peritoneums immer noch am größten, weil der Blutung kein Widerstand von den umgebenden Geweben geleistet wird, wie bei den extraperitonealen Verletzungen. Bei diesen letzteren ist die Gefahr der Verblutung aber auch immerhin noch eine beträchtliche. Da unter 327 unkomplizierten Nierenverletzungen, die expektativ behandelt wurden, von 69 überhaupt Gestorbenen 41 an Verblutung zugrunde gingen, wird man gut tun, in den Fällen ganz schwerer Blutung früh einzugreifen, bei andauernden oder später eintretenden schweren Blutungen nicht zu lange mit dem Eingriff zu zögern. Wie häufig schwere Blutungen überhaupt sind, geht daraus hervor, daß von 164 operativen Ein-

griffen 98 wegen primärer oder sekundärer schwerer Blutung gemacht werden mußten.

Die Schwere der Blutung wird angezeigt durch die allgemeinen und lokalen Symptome. Was die ersteren betrifft, so soll man zunehmende Blässe, kleinen, frequenten, fadenförmigen Puls, kühle Extremitäten, Unruhe bei subkutanen Nierenverletzungen im Allgemeinen nicht als Choksymptome deuten, da Chok auch bei den schwersten subkutanen Nierenverletzungen sehr selten ist. Von den lokalen Symptomen sind, abgesehen von denjenigen der Nierenverletzung überhaupt: bei Mitzerreißung des Peritoneums in erster Linie nur das Auftreten einer verschieblichen Dämpfung in den abhängigen Partien des Leibes und die allgemeine Schmerzhaftigkeit des Leibes zu verwerthen; bei extraperitonealer Verletzung die schnell anwachsende Dämpfung und Geschwulst um die verletzte Niere. Ist eine solche sehr schwere Blutung zu diagnostizieren, oder tritt Verblutungsgefahr später durch Nachblutung ein, oder besteht eine lang andauernde Hämaturie, die dem Leben bedrohlich wird, so ist ein operativer Eingriff angezeigt. Derselbe soll in Freilegung der Niere bestehen, die selbst möglichst konservativ mit Naht, Tamponade, bei Zerreißung nur der Vene mit Ligatur derselben zu behandeln ist. Nur wenn diese Maßnahmen aussichtslos erscheinen, ist die Exstirpation angezeigt, die selbst bei vollständiger Abreißung des Nierenstiels in dem Falle von Zeidler zur Genesung geführt hat.

Bei intraperitonealen Verletzungen ist die Laparotomie die Methode der Wahl, doch ist es auffallend, daß die meisten Operateure derselben noch den Nierenschnitt hinzugefügt haben. R. ist auch bei intraperitonealer Verletzung mit einem Flankenschnitt ausgekommen, von dem aus das Peritoneum eröffnet werden kann. Für die meisten Fälle wird jedenfalls ein ausgiebiger Flankenschnitt genügen.

Daß nach Nierenverletzungen noch häufiger Spätoperationen wegen Aneurysma, Vereiterungen, Nekrosen, falschen und wahren Sackbildungen nötig werden, ist zur Genüge bekannt. Die Fälle des Vortr.: zwei Nephrektomien, die eine wegen intraperitonealer Verletzung sofort, die andere wegen andauernder Hämaturie und schwerer Nachblutung aus einem Riß der Arterie bei querer Zerreißung und ausgedehnter Nekrose beider Nierenhälften nach 16 Tagen ausgeführt; drei konservativ mit Tamponade resp. Naht und drei exspektiv behandelte Fälle sind alle genesen.

Wieviel günstiger die Prognose der unkomplizierten subkutanen Nierenverletzungen sich in der letzten Zeit gestaltet hat, zum Teil wohl infolge rechtzeitig vorgenommener operativer Eingriffe, ergibt sich daraus, daß von 491 Fällen 19,1% starben, während die Küstersche Statistik noch einen Prozentsatz von 30,18, die von Delbet noch einen solchen von 27,6 Toten aufweist. Von 27 exspektiv Behandelten starben 21,1%.

Von 85 konservativ chirurgisch Behandelten 11,7%.

Von 79 Nephrektomierten 18,9%.

Die Mortalität von 71 nach dem Jahre 1890 ausgeführten Nephrektomien beträgt 16,8%.  
(Selbstbericht.)

### Diskussion.

Körte (Berlin) befürwortet bei subkutanen Nierenrupturen ohne Infektion ein möglichst konservatives Verhalten.

Von 19 Nierenrupturen ohne komplizierende Verletzungen starb keiner, von 12 mit schweren Komplikationen 5.

Operiert wurde bei 4 Pat., 3 geheilt, 1 gestorben (Leber-Nierenruptur, Peritonitis).  
(Selbstbericht.)

v. Beck (Karlsruhe) hat bei Nierenquetschungen niemals primär operativ einzugreifen brauchen, sekundär wurde die Operation nötig bei Vereiterung des Hämatoms. Seine Behandlungsmethode besteht in Ruhiglagerung, Eis, Ergotin subkutan, Kochsalzlösungsinfusion.

Riese (Britz) hat in seinem Vortrage gemeint, daß man nur in den allerschwersten Fällen operativ eingreifen, im allgemeinen aber exspektativ verfahren solle.  
Herhold (Altona).

### 68) F. Loewenhardt (Breslau). Ein Fall von Nierensequester (mit Demonstration eines Präparates).

Kranker mit rechtsseitiger, aufsteigender Pyelonephritis und Abszeßbildung. Ursache wahrscheinlich Pneumokokken, die sich massenhaft im Harn fanden.

Der Zustand drängte zur Operation, es kam aber plötzlich vorher zur Entleerung einer großen Eitermenge mit dem Urin, in dem Dr. Alter jun. Stücke von Nierensubstanz auffand. Baldige Genesung.

(Demonstration der Präparate.)

Bei späterer Cystoskopie fand sich, daß der rechte Ureter nicht sezernierte. Da auch kein Tumor mehr in der rechten Lumbalgegend zu fühlen war, ist anzunehmen, daß es sich um totale Einschmelzung der rechten Niere gehandelt hat.

L. erwähnt noch einen zweiten von ihm beobachteten Fall von Pneumokokkeninfektion der Harnwege. Nach einer akuten Pneumonie heftige Hämaturie und Entleerung eines etwa walnußgroßen Fibringebildes aus der Blase, ein Vorgang, der ja schon von anderer Seite beobachtet wurde.

Die Cystoskopie ergab nachher gesunde Schleimhaut und nur wenige kleine Narben.  
(Selbstbericht.)

### 69) P. Clairmont (Wien). Hypernephrom-Impfrezidiv in den Bronchiallymphdrüsen.

Das anatomische Präparat, das demonstriert wird, stammt von einem Pat. der I. chirurgischen Univ.-Klinik in Wien. Der Pat. wurde vor 10 Jahren von Billroth wegen eines rechtsseitigen Nieren-

tumors nephrektomiert. Hierbei wurde der rechte Pleuraraum eröffnet. Seither war Pat. vollkommen wohl. Im August 1902 erkrankte derselbe unter pulmonalen Symptomen: Dyspnoe, Hämatemesis, Fieber. Als er im März in die Klinik aufgenommen wurde, fand sich über der rechten Lunge hinten und vorn unten Dämpfung, vorn oben tympanitischer Schall, abgeschwächtes vesikuläres Atmen. Das septische Fieber hielt an. Die mikroskopische Untersuchung einiger ausgehusteter Gewebstückchen blieb erfolglos. Bei einer Probepunktion wurde schleimiger Eiter aspiriert. Trotz Eröffnung eines durch Bronchiektasie entstandenen Abszesses in der indurierten Lunge starb Pat.

Bei der Obduktion fand sich in den Lymphdrüsen an der Bifurkation der Trachea ein eigroßer Tumor, der in beide Bronchien durchgebrochen war und den rechten vollkommen obturierte. Die histologische Untersuchung ergab Hypernephrom.

Da eine Beziehung der Bronchiallymphdrüsen zu den Nieren nicht besteht, und Hypernephrome sich auf dem Wege der Blutbahn ausbreiten, ist anzunehmen, daß die rechte Pleurahöhle bei ihrer Eröffnung gelegentlich der Nephrektomie vor 10 Jahren mit Tumorzellen infiziert wurde. Die Zellen wurden resorbiert, durch den Lymphstrom in die regionären Lymphdrüsen geschleppt und dort deponiert. Unter wahrscheinlich schlechten Wachstumsbedingungen wuchsen diese Zellen langsam im Laufe der seit der Operation verflossenen 10 Jahre zu dem gefundenen Tumor heran.

(Selbstbericht.)

## 70) Riedel (Jena). Zur Behandlung des Kryptorchismus.

R. hat fünf Kranke operiert, von denen einer vorgestellt wird. Die Fixation des Hodens im Hodensacke verursachte keinerlei Schwierigkeiten, wohl aber das Herunterziehen des Hodens. Dabei spannte sich nicht etwa der Samenstrang an, sondern die Vasa spermatica. Letztere mußten weithin vom Samenstrange getrennt, weit in die Beckenschaukel verfolgt und dort ausgiebig gelöst werden; erst dann ließ sich der Hode herunterziehen. Verlagerung des Hodens samt Gefäßen und Samenstrang an die mediane Seite der Vasa epigastrica (1 Fall) gab kein gutes Resultat. Der Hode wurde stets lediglich durch Matratzennaht im Hodensacke fixiert. Der Hode des 10jährigen Knaben, der vorgestellt wurde, ist seit der Operation (vor 1½ Jahren) deutlich gewachsen, so daß man hoffen darf, daß der Hode später funktionsfähig werden wird.

(Selbstbericht.)

### Diskussion.

Heidenhain (Worms) legt bei Kryptorchismus, wenn sich der Hoden vor den äußeren Leistenring ziehen läßt, ein Bruchband mit nach unten wirkender Pelotte an; dieses Verfahren hat sich ihm gut bewährt.

König (Altona) vermochte den Samenstrang dadurch besser zu mobilisieren, daß er die Fascie, durch welche die Vasa epigastrica verlaufen, nebst diesen durchtrennte. Herhold (Altona).

71) **Dührssen** (Berlin). Die Gefahrlosigkeit der modernen gynäkologischen Operationen an der Hand eines klinischen Jahresberichts, nebst Bemerkungen über die angewandten Desinfektionsmethoden und die operative Technik.

Durch die Heißwasser-Alkohol-Sublimat-Desinfektion der Hände ist es D. gelungen, unter seinen letzten 500 Operationen die Kontaktinfektion ganz auszuschalten, indem sich nur 6 Todesfälle (1,2%) ereigneten — bei 3 vorgeschrittenen Karzinomfällen, die nach der Wertheim'schen Methode operiert wurden, bei 2 mit Peritonitis resp. Pyämie eingelieferten Fällen und bei einer moribunden Tubarschwangerschaft. Auch diese 6 Todesfälle hätten sich vermeiden lassen, wenn die Kranken früher ärztliche Hilfe nachgesucht hätten — und es ist mit großer Sicherheit heutzutage auf einen günstigen Ausgang einer gynäkologischen Operation zu rechnen, falls die Kranken sich rechtzeitig zur Operation entschließen.

Während die 6 Todesfälle auf die 84 ventralen Köliotomien entfallen, hat D. unter 267 vaginalen Operationen mit Eröffnung der Bauchhöhle, darunter 68 Totalexstirpationen, überhaupt keinen Todesfall zu beklagen.

Bezüglich der vaginalen Köliotomie zur Heilung der Retroflexio, also der Vaginifixur, bemerkt D., daß er nach derselben in 76 Fällen Schwangerschaft, darunter bei 4 Personen im Alter von 41—45 Jahren, eintreten und die Geburt stets normal verlaufen sah. Dies günstige Resultat hat D. durch den isolierten Schluß der Bauchfellöffnung erreicht. Die Furcht vor späteren Geburtsstörungen ist daher nicht mehr zugunsten der von dem Chirurgen bevorzugten Alexander-Adams'schen Operation zu verwerfen. Diese Operation ist eine minderwertige, weil sie die kranken Beckenorgane gar nicht zu Gesicht bringt, und die Beckenorgane oft schwer krank sind, obgleich die bimanuelle Untersuchung nur eine Retroflexio erkennen ließ. Die Sterilität oder heftige Schmerzen bedingenden Verwachsungen der Tubenostien lassen sich nur durch die Köliotomie mit Sicherheit erkennen und beseitigen.

Unter 60 Myomexstirpationen mit Eröffnung der Bauchhöhle hatte D. keinen Todesfall. Die ungefährlichste Methode ist die vaginale Myomhysterektomie, die sich mit Hilfe einer Scheiden-Damminzision, der völligen Spaltung des Uterus, dem Morcellement und der Eukleation der einzelnen Myomknollen selbst bei Virgines und nahezu mannskopfgroßem Uterus durchführen läßt — die gefährlichste, die vaginale oder ventrale Eukleation, die D.

nur bei jüngeren, Konzeption erschwerten Frauen übt. Sie läßt sich vaginal auch bei kindskopfgroßen Myomen durchführen — ev. mittels der von D. angegebenen Colpocoeliotomia anterior-lateralis, d. h. der Abtrennung eines Ligamentum latum vom Uterus.

Die ventrale Hysteromyomektomie nimmt D. bei Tumoren von Mannskopfgroße an nach der Kelly-Noble'schen Methode vor. Gewöhnlich läßt D. die Cervix zurück, doch hat er sie seit 8 Jahren vielfach in der Weise exstirpiert, daß er sie nach der supravaginalen Amputation des myomatösen Uteruskörpers rapid bis in die Scheide hinein in zwei Hälften spaltete und nach Abbindung entfernte. Seit 1898 hat er ferner diese Spaltung der Cervix oder des ganzen Uterus von oben her angewandt, um bei schweren entzündlichen Erkrankungen der Adnexe, des Beckenbauchfells und der Parametrien den fixierten Uterus zu mobilisieren und hierdurch die Exstirpation des Uterus und der ihm angrenzenden erkrankten Gebilde zu erleichtern oder überhaupt erst zu ermöglichen. Das Verfahren ist später auch von Kelly und Krönig empfohlen worden.

Für bestimmte Fälle ist D. ein Anhänger der Drainage, die er stets nach der Scheide hin mittels Jodoformgazestreifen ausführt. Bei eitriger Infiltration eines Lig. latum muß man zwecks erfolgreicher Drainage zuvor das kranke Ligament vom Uterus abtrennen — und zwar entweder mittels vaginaler oder ventraler Köliotomie.

Bei Uteruskarzinom ist D. im Prinzip für die vaginale Totalexstirpation nur bei Korpuskarzinomen. Gerade für diese Fälle hat D. schon lange vor Schuchardt seine dem »paravaginalen Schnitt« völlig identische Scheiden-Damminzision geübt und empfohlen. Die übrigen Fälle sollen ventral operiert werden und werden einen guten Ausgang nehmen, falls die leidende Frauenwelt unablässig über die Frühstadien des Uteruskarzinoms aufgeklärt wird. Leider haben die Ärzte sich auch diese sonst nötige Aufklärung der Laienwelt von den Kurpfuschern und Naturheilkundigen abnehmen lassen, und diese verkünden der Wahrheit entgegen, daß Operationen bei bösartigen Unterleibsgeschwülsten der Frauen nutzlos seien.

Allein im Interesse der leidenden Frauenwelt müßte das frühere Kurpfuschereiverbot wieder eingeführt werden!

(Selbstbericht.)

## 72) Vulpius (Heidelberg). Die Heidelberger Verband-schiene, eine neue Schienenvorrichtung.

Die vom Votr. demonstrierte Schiene besteht aus Längsstäben und Querspangen. Die Längsschienen aus Aluminium sind vierkantig, die Querspangen aus dem gleichen Material sind mit einem Führungsschlitz versehen und von verschiedener Länge. Will man sich eine Schiene herstellen, so verfährt man in folgender Weise: Auf einen entsprechend lang gewählten Stab werden eine Reihe von

Querspangen aufgeschoben, welche entsprechend dem wechselnden Umfang des Gliedes verschieden lang genommen werden. Nun wird der Stab über Flächen und Kanten mit Leichtigkeit zurecht gebogen, die Schiene angelegt, worauf ein leichter Druck auf die Spangen genügt, um dieselben der Zirkumferenz der Extremität anzupassen.

Die Vorrichtung besitzt eine ganze Reihe von Vorzügen.

Mit wenig Schienenmaterial können wir jede beliebige Schienenform, und zwar in jeder gewünschten Größe herstellen. Die Schiene läßt sich nach allen Richtungen hin leicht biegen, so daß wir dem betreffenden Glied jede gewünschte Stellung geben können. Dabei ist die Schiene doch ausreichend standfest. Die Schiene fixiert außerordentlich sicher, weil sie ähnlich wie ein Hülsenapparat die Extremität flächenhaft umgreift. Die Verschieblichkeit der Querspangen erlaubt das Aussparen beliebiger Stellen behufs Wundverbands u. dgl. Das Schienenmaterial ist sehr leicht zu reinigen. Es läßt sich ferner sehr bequem verpacken, so daß z. B. der praktische Arzt bei Fahrten über Land stets genügend Schienenmaterial mit sich führen kann, um für alle Fälle gerüstet zu sein. Diese Eigenschaft der Schiene ist es auch, welche dieselbe meines Erachtens für militärärztliche Zwecke besonders wertvoll erscheinen läßt. (Selbstbericht.)

### 73) Bender (Leipzig). Demonstration von Gipsdrahtschienen nach Prof. Kölliker-Leipzig.

Die Schienen sind bisher nur militärärztlichen Kreisen vorgelegt worden. Sie bestehen aus einem engmaschigen dünnen Drahtgeflecht, das mit Gipsbinden umwickelt wird. Man schneidet sich die Schiene aus dem Drahtgeflecht zurecht und wickelt etwa drei Lagen von Gipsbinde darum. Die frisch gefertigte Schiene, die vollkommen plastisch ist, rechtwinklig gebogen und mit einer Hohlkehle versehen werden kann, wird dann der Extremität angepaßt. Vorzüge der Gipsdrahtschiene sind, daß sie den Gipsverband vereinfacht, viele Schienen ersetzen kann, leicht abnehmbar ist, an Material spart, zu starke Einengung der Extremität vermeidet.

B. weist sodann kurz auf noch wenig beachtete Stellungsveränderungen bei Ankylosen und Kontrakturen der oberen Extremität hin, die in ähnlicher Weise ausgeglichen werden, wie die coxitischen Kontrakturen. Bei Abduktionstellung wird durch Hebung des Schulterblattes der Arm an den Thorax adduziert, es resultiert daraus Hochstand der Skapula und scheinbare Verkürzung des Armes. Adduktionsstellung des Armes veranlaßt Tiefstand des Schulterblattes und scheinbare Verlängerung des Armes; dabei zuweilen Außenrotation. Verantwortlich für diese Stellungsveränderungen ist die Haltung des Armes während der Erkrankung. Ausführlicher Bericht wird folgen. (Selbstbericht.)



## 74) Jordan (Heidelberg). Die Massagebehandlung frischer Knochenbrüche.

Die Resultate der Frakturbehandlung mit den alten immobilisierenden Methoden lassen viel zu wünschen übrig, da die funktionelle Aufgabe zunächst vernachlässigt wird und das Glied nach der Konsolidierung häufig versteift und muskelschwach geworden ist. Die Championnière'sche Methode berücksichtigt in erster Linie die Funktion, besteht in der Anwendung der Massage von dem Tage der Verletzung ab und frühzeitigen Bewegungen der Gelenke und Sehnen, verzichtet in vielen Fällen auf jeglichen Verband, während in Fällen mit Neigung zu Verschiebung nur für kurze Zeit eine Fixation ausgeführt wird.

Votr. adoptierte von dem Championnière'schen Verfahren nur die Massage und die frühzeitigen Bewegungen, konnte sich zu dem Verzicht auf die Immobilisierung nicht entschließen und verband schon von 1895 ab die funktionelle Methode mit der temporären Fixierung, legte nach jeder Massagesitzung bei allen Knochenbrüchen bis zur Heilung einen Schienenverband an. Die Massage besteht in einfachen Streichungen in der Längsrichtung des Gliedes von der Peripherie nach dem Zentrum. Dieselbe wird nach guter Lagerung des Gliedes zunächst sehr milde und zart ausgeführt, und erst ganz allmählich gesteigert. Die einzelne Sitzung dauert 15—30 Minuten. Unter dem Einfluß der Massage nimmt die Empfindlichkeit mehr und mehr ab, und diese Herabsetzung benutzt man dann am Schluß jeder Massagesitzung zur Vornahme leichter passiver Bewegungen der Gelenke. Die Schwellung und Spannung des Gliedes nehmen bei täglicher Massage rasch ab, die spontanen Schmerzen verschwinden nach einigen Tagen, die Sugillation erscheint schon am 2. bis 3. Tage und breitet sich rasch aus. Die Verteilung und Resorption des Blutergusses erfolgen sehr schnell. Die Kallusbildung vollzieht sich rascher und sicherer, als bei wochenlanger Fixierung; der Muskelatrophie wird vorgebeugt, so daß Heilung und Gebrauchsfähigkeit der Extremität ziemlich zusammenfallen.

Votr. hat die angegebene Methode in über 100 Fällen von Frakturen der oberen Extremität in den letzten 8 Jahren angewandt und verfügt über 73 Beobachtungen mit Endresultaten. Von 73 Pat., von denen 27 das 40. Jahr überschritten hatten, wurden 67 vollständig arbeitsfähig, 2 bezogen eine Rente von 50%, 2 eine solche von 40% und 2 eine solche von je 10%. Diese Endresultate sind als vorzügliche zu bezeichnen.

Bei den Frakturen der unteren Extremität wurde die reine Massagebehandlung nicht durchgeführt, vielmehr ein gemischtes Verfahren in der Art angewendet, daß zunächst bis zum Schwinden der Anschwellung täglich bei Bettruhe und Schienenanlegung massiert und dann erst der Gehverband angelegt wurde.

Die Massagebehandlung der Frakturen erfordert viel Zeit, Geduld und Erfahrung, doch sind die Vorteile derselben so schwerwiegende, daß eine allgemeinere Anwendung des Verfahrens dringend zu befürworten ist.

(Selbstbericht.)

#### Diskussion.

Bardenheuer (Köln) empfiehlt bei Gelenkfrakturen möglichst frühe Bewegungen. Beim Handgelenk kann man schon nach 4 Tagen beginnen. Die Extensionsbehandlung sollte mehr, als bisher üblich, abgekürzt werden.

Stolper (Breslau), der den Ausführungen Jordan's zustimmt, wünscht für die Behandlung der einfachen Frakturen häufigere Anwendung von Wasser, Seife und Massage.

Jaffé (Hamburg).

---

#### 75) P. Manasse (Berlin). Myogener Hochstand des rechten Schulterblattes.

M. berichtet unter Vorführung von Photographien am Projektionsapparate über einen Fall von myogenem Hochstand des rechten Schulterblattes bei einem 18jährigen Fräulein. Nach Durchschneidung der in tonischer Kontraktur befindlichen *Mm. levator ang. scapulae* und *rhomboidei*, welche die Ursache der Deformität gebildet hatten, und Resektion des inneren oberen Scapularwinkels verschwand der Hochstand des Schulterblattes, trat jedoch infolge von Verwachsung des Levatorstumpfes mit dem Schulterblatt nach 7 Wochen wieder ein. Nunmehr Resektion der *Mm. levator ang. scapulae* und *rhomboidei*, wodurch die Deformität dauernd korrigiert blieb. Indessen traten im Anschluß an diese Operation in den genannten Muskeln wie auch in den *Mm. pectoralis minor*, *pectoralis major* (*Port. clavicularis*) und *serratus ant. major* klonische Zuckungen auf, welche dem rechten Schulterblatt eine stoßweise Bewegung nach oben bezw. nach oben, vorn und außen erteilten. Durchschneidung bezw. Exstirpation der *Mm. levator*, *pectoralis minor* und *major* brachten die Krämpfe nicht zum Stillstand, dagegen trat eine der Heilung nahe kommende Besserung unter galvanischer Behandlung ein. An einem kinematographischen Bilde wurden zum Schlusse die Bewegungen des Schulterblattes, welche diesem durch die krampfhafteste Aktion des *M. serrat. ant. major* erteilt worden waren, vorgeführt.

(Selbstbericht.)

---

#### 76) Katholicky (Brünn). Demonstration eines seltenen Falles von Lymphangioma cavernosum der oberen Extremität.

Die linke Hand und Finger des 14 Jahre alten kräftigen Pat. sind sehr geschwellt, gedunsen. Die Haut überall sehr gespannt, rotglänzend, sehr dünn und, was besonders auffällt, sehr durchscheinend. An mehreren Stellen, zumal interdigital, auch am Hand-

rücken und in der Hohlhand, ragen über das Hautniveau stecknadelkopf- bis hanfkorngroße gruppierte Cystchen (Lymphcysten) vor. Der Vorderarm ist verkürzt und geschwellt. Die Haut desselben ist allenthalben bis über das Ellbogengelenk hinauf, mit Ausnahme einer schmalen Zone an der Streckseite, von schmutzig rotbrauner Farbe und runzlig. Bei der Untersuchung mit den Fingern fühlen sich Hand und Finger sehr weich und eigentümlich polsterartig an, und man kann leicht und ohne den geringsten Widerstand zu fühlen den Finger tief eindrücken. Läßt der Druck nach, so füllt sich die Grube sofort wieder aus, und man hat das Gefühl, einen mit Flüssigkeit gefüllten Sack (Gummihandschuh) unter dem Finger zu haben. Man kann jeden Finger und selbst die Hand durch langsame Kompression ihres Inhaltes befreien und die Flüssigkeit bis gegen das Ellbogengelenk hinauf so verdrängen, daß zwischen den komprimierenden Fingern nur der leere Sack — die dünne Haut — zurückbleibt, durch welche hindurch Reste der Phalangen und der Mittelhandknochen als kleine, dünne Knochenstückchen deutlich zu fühlen sind. Der Vorderarm fühlt sich besonders in seiner unteren Hälfte weich und teigig an, und es ist bis zum Ellbogengelenk hinauf eine Art von Schwappung vorhanden. Radius und Ulna kann man deutlich durchtasten, Radialpuls deutlich zu fühlen. An vorgezeigten Skiagrammen sieht man eine ganz merkwürdige Zerstörung der Knochen. Die Phalangen sämtlicher Finger, alle Mittelhand- und Karpalknochen sind nur in minimalen Resten, und zwar in den Epiphysen vorhanden, während die Diaphysen stellenweise ganz fehlen. Weiter ist Schwund des Radius und namentlich der Ulna vorhanden. Die Handgelenksepiphysen sind erhalten, aber losgelöst. Die Ulna, in der Mitte quer gebrochen, ist im unteren Drittel fast ganz defekt, das Capitulum radii luxiert, am Olecranon und an der Trochlea deutliche Arrosionen.

Der Kranke kann die Extremität, der das Knochengestüt fehlt, nur mit der anderen Hand gestützt oder auf einer Schiene lagernd in einer Mittella tragen. Angewiesen, die Hand zu erheben, beugt er im Ellbogengelenk, wobei die Handgelenksgegend erhoben, die Hand aber als schlaffer Klumpen in die Höhe gezerrt wird.

Läßt der Kranke die Hand frei herabhängen, so wird diese viel voluminöser, praller gefüllt und die Haut dunkelrot, erhebt er die Hand, so treten wieder die normalen Verhältnisse ein. Das Leiden verursacht ihm gar keinen Schmerz — nur beim tiefen Eindrücken der Hand äußert er solchen.

Dieses Lymphangiom, zweifelsohne angeboren, wurde erst 1899 wahrgenommen, und der Kranke suchte erst 1900 Hilfe. Damals schon war das Lymphangiom bereits in den Weichteilen der Hand und des Vorderarmes und zumeist im Daumen vorhanden, dessen Knochen, wie auf zwei Skiagrammen sehr deutlich zu sehen ist, hochgradig usuriert und, wie heute, nur in Resten vorhanden waren. An den nachbarlichen Mittelhandknochen sieht man beginnende

Usur. Auch die durch Lymphstauung bedingte Rötung des Vorderarmes war damals schon vorhanden. Seit 1900 bis Ende 1902, wo Pat. nach zweijähriger Pause sich wieder vorstellte, ist das Leiden lokal bedeutend fortgeschritten und hat gewiß auch durch Arrosion eine ganz merkwürdige Verheerung an den Knochen angerichtet.

Über den sehr seltenen Fall, namentlich über das Verhalten des Lymphangioms zu den Knochen, wird die pathologisch-anatomische Untersuchung, die nach Amputation der Extremität vorgenommen werden soll, nähere Aufschlüsse geben. (Selbstbericht.)

### Diskussion.

Payr (Graz) hat bei einem Hämangiom des Gesichts Magnesiumpfeile mit großem Erfolg angewendet. Dieselben ermöglichen durch zahlreiche Thrombosen die Exstirpierbarkeit. P. verfügt über 8—9 solcher Fälle.

v. Bramann (Halle) beobachtete einen ähnlichen Fall, wie Katholicky. Im Anschluß an häufige Erysipele waren elephantiasis-ähnliche Veränderungen entstanden. Bei Elevation der Extremität wurde sie schlank; Punktionen entleerten 1—1½ Liter Flüssigkeit. Injektionen mit Jodoform-Glyzerin u. dgl. waren erfolglos, dagegen zeigten solche mit 1%iger Karbollösung überraschenden Erfolg. B. injizierte nur wenige Gramme. Nach Ablauf eines viertel Jahres war ein guter Erfolg vorhanden. Es handelte sich in diesem Falle um eine Lymphstauung infolge der Erysipele.

v. Beck (Karlsruhe) sah bei einem 5jährigen Kinde ein Lymphangiom des Vorder- und Oberarms, das im Anschluß an eine Enteritis mit Colibazillen infiziert wurde und sich gangränös abstieß. Es trat Heilung ein. Jaffé (Hamburg).

77) Riese (Britz-Berlin). Demonstration eines Falles von blutiger Reposition einer veralteten Luxatio radii nach vorn.

Votr. hat, angeregt durch Bunge's Mitteilungen auf dem Kongreß im Jahre 1899 über blutige Reposition von veralteten Ellbogengelenkluxationen, dieselbe Operation bei der in der Überschrift bezeichneten Luxation ausgeführt.

Die Verletzung war im vorgestellten Falle gleichzeitig mit einer Fraktur der Ulna entstanden. Bei der Operation mußte das verknöcherte Lig. annulare radii, die Enden des zerissenen und stark verdickten Lig. later. ext. fortgenommen, das obere Ende des Radius und das Humerusende in der lateralen Hälfte seiner Zirkumferenz skelettirt werden, da die Weichteile durch neugebildete sehr derbe Bindegewebszüge außerordentlich rigide waren.

Trotz der hier also vorhandenen schwierigen Verhältnisse ist das Resultat ein relativ gutes, wie Vorstellung des Pat. und die Röntgenphotographien zeigen. Nur die Pronation ist ein wenig be-

hindert. Bei voller Supination besteht eine geringe Subluxation nach außen. Die Operation war vor 4 Monaten ausgeführt worden.

Votr. empfiehlt daher die blutige Reposition als Operationsmethode auch bei isolierter Luxation des Radiusköpfchens der Berücksichtigung. (Selbstbericht.)

78) **Riedel** (Jena). Über Gelenkkapselenchondrome.

22jähriges Mädchen hat vor 5 Jahren nach Ringen von Wäsche ganz akut Schwellung des linken Handgelenks bekommen (Ulnarseite). Diese Schwellung blieb; man entfernte 3 Jahre später in Hersfeld zahlreiche lose im Gelenk sitzende Enchondrome. Alsbald trat Rezidiv ein, so daß Pat. im Juni 1900 abermals operiert werden mußte. Die ulnare Seite des Handgelenks enthielt eine große Anzahl teils freier, teils fest an der Kapsel sitzender Enchondrome. Der Proc. styloid. ulnae fehlte, sonst keinerlei Spuren von Arthritis deformans nachweisbar. Trotz ausgiebiger Exstirpation der Gelenkkapsel trat alsbald wieder Rezidiv ein. Es handelt sich schwerlich um Neubildung im engeren Sinne mit Tendenz zum Wachstum der Enchondrome in infinitum. Der ganze Vorgang ist wohl als spezifische Gewebsleistung aufzufassen, in Parallele stehend mit der Bildung von Exostosen nach Periostverletzung (infolge von Schlag oder von Zerrung des Periosts durch Muskelaktion). (Selbstbericht.)

79) **L. Luksch** (Graz). Über eine neue Methode der Daumenplastik.

Ein Arbeiter hatte durch eine Verletzung und die darauffolgende Eiterung den Daumen der linken Hand bis auf einen  $\frac{1}{2}$  cm langen Rest der Grundphalange und gleichzeitig auch das Endglied des Zeigefingers verloren, während das Interphalangealgelenk des Zeigefingers versteift war. Den unbrauchbaren Zeigefinger transplantierte der Votr. auf den Rest des Daumens und erzielte einen zur Arbeit brauchbaren Daumen. Die Transplantation wurde mit Bildung einer volaren Ernährungsbrücke ausgeführt, Knochen, Beuge- und Strecksehne in der ersten Sitzung durch Nähte vereinigt. Nach 3 Wochen wurde die Ernährungsbrücke durchtrennt, es blieb der transplantierte Finger vollständig erhalten.

Demonstrationen der Bilder der Hand und der Skiagramme. (Selbstbericht.)

80) **W. Müller** (Rostock). Zur funktionellen Anpassung mit Knochenplastik.

Votr. hat im vergangenen Jahre in einer Arbeit von Timann (Bruns' Beiträge), welche die Erfahrungen des Votr. über Behandlung der Spina ventosa mittels freier Autoplastik aus der Ulna ent-

hält, die durchaus auch funktionell guten Resultate des Verfahrens beschreiben lassen. Er ist in der Lage, an einem 2<sup>1</sup>/<sub>2</sub> Jahre nach der Operation gewonnenen Präparat — einem Fingerdurchschnitt — nicht nur die gute Einheilung des Ersatzstückes, sondern auch die merkwürdige Umwandlung desselben, so daß einigermäßen die Form des Fingerknochens wieder hergestellt erscheint, zu zeigen. Was aber besonders beachtenswert ist, das implantierte Knochenstück hat sich innig mit dem seinerzeit erhaltenen Epiphysenknochen verbunden, die ersetzte Phalanx ist mitgewachsen und zeigt kaum eine Differenz gegenüber den anderen Phalangen. (Selbstbericht.)

### 81) **Goldmann** (Freiburg). Über die unblutige Behandlung irreponibler und veralteter Luxationen der Hüfte.

Die zahlreichen gelungenen blutigen Repositionen von irreponiblen und veralteten Hüftgelenkluxationen haben die unblutige Heilmethode ganz in den Hintergrund gedrängt. An der Hand von drei einschlägigen Beobachtungen, bei denen es sich um 7 bis 11 Wochen alte Hüftgelenkluxationen handelte (Luxatio obturatoria, perinealis und Luxatio iliaca) erörtert der Vortr. eine Behandlungsmethode, die er mit Erfolg angewandt hat.

Nachdem durch eine skiagraphische Aufnahme die besondere Art der Luxation festgestellt und durch Extension, Teno-event. Myotomie stärkere Verkürzungen und Kontrakturstellungen verbessert sind, wird mit den üblichen Repositionsmethoden in Narkose ohne Anwendung von Apparaten die Einrenkung versucht. Ist dieselbe in keiner Weise zu erreichen, so wird eine Transposition der Luxation hergestellt zum Zwecke der Mobilisierung des Schenkelkopfes. Beim Mißlingen der Einrichtung wird dem Kopfe die bestmögliche Stellung zum Becken gegeben und das Gelenk in dieser Stellung mehrere Wochen durch einen Gipsverband fixiert. Wie andere Autoren, so hat auch der Vortr. eine »spontane Reposition« während der Fixation des Gelenks in einem Falle beobachtet. Bleibt sie aus, so wird ein abermaliger Repositionsversuch in Narkose vorgenommen, der nunmehr wohl gelingen kann, da durch die Fixation in günstiger Stellung eine Anpassung der Weichteile an die physiologische Gelenkkonfiguration angebahnt ist.

Nach abermaligem Mißlingen der Einrichtung wird eine Nearthrosenbildung angestrebt, wobei unter Zugrundelegung unserer zahlreichen Erfahrungen an irreponiblen, traumatischen und kongenitalen Verrenkungen die Nearthrosenbildung in vorderer Luxationsstellung bevorzugt wird. Bei geeigneter Nachbehandlung gibt eine solche Nearthrose erstaunlich günstige Resultate, die sich wohl vergleichen lassen mit denjenigen, die durch die weit gefährlichere blutige Einrenkungsmethode in vielen Fällen erzielt worden sind.

Um die anatomischen Verhältnisse näher kennen zu lernen, die die Transposition einer Luxation begleitet, hat der Vortr. eine An-

zahl von Leichenexperimenten unternommen, die folgendes Resultat ergaben:

Ist der Kapselriß parallel zur Verlaufsrichtung der Kapsel-fasern angelegt, so gelingt die Transposition leicht unter ausgiebiger Zerreißung der Kapsel und einiger Verstärkungsbänder derselben, (Lig. ischio- und pubo-femorale!).

Damit ist die große Mobilität erklärt, die das Glied nach der Transposition erhält. Die leichte Zerreißbarkeit der Kapsel tritt nicht ein, wenn der Kapselriß senkrecht zur Faserung der Kapsel verläuft; tritt auch nicht bei jugendlichen Individuen bezw. Kindern ein. Hier wird die Kapselzerreißung erschwert durch die größere Elastizität der Kapsel und durch die Kürze und Steilheit des Schenkelkopfes.

Der Votr. hält die beschriebene Behandlungsmethode für angezeigt

1) da, wo eine unblutige Behandlung aus anderweitigen Gründen absolut kontraindiziert ist,

2) bei Fehlen stärkerer parartikulärer Veränderungen (Knochen-neubildung),

3) bei verhältnismäßig frischen Luxationen mit wenig veränderter Hüftgelenkspfanne.

Sie dürfte ganz besonders sich auch empfehlen für jene pathologische Luxationsform, die als »Distensionsluxation« bezeichnet wird.

Eine ausführliche Publikation wird in den Beiträgen von Bruns erfolgen. (Selbstbericht.)

---

82) **Immelmann** (Berlin). Über verschiedene Erkrankungen des Hüftgelenks und ihre Diagnose mittels Röntgenstrahlen im Kindesalter.

Redner hebt besonders die Coxa vara hervor und tritt der Ansicht entgegen, nach der dieselbe fast immer durch eine Fractura colli femoris bedingt sei. Er behauptet, daß vielmehr die Rachitis die Ursache der Schenkelhalsverbiegung sei, und daß die Linie, die für die Frakturlinie gehalten wird, nichts weiter als die etwas verschobene Epiphysenlinie sei. Folgt Demonstration. (Selbstbericht.)

---

83) **Bender** (Leipzig). Schiene zur Behandlung von Schenkelhalsfrakturen.

B. demonstriert eine Schiene zur Behandlung von Schenkelhalsfrakturen, welche nach den Angaben von Prof. Kölliker-Leipzig konstruiert ist. Der Apparat stellt eine Vereinfachung des komplizierten und kostspieligen Hessing'schen Schienenhülsenapparates dar. Die Schiene, welche länger wie das Bein sein muß, wird in Abduktion angelegt, die Extension geschieht gegen eine stählerne Sohle. Die Pat. können mit dieser Schiene das Bett verlassen und

aufrecht sitzen, längeres Liegen wie bei Extensionsbehandlung wird also vermieden. Der Apparat kann auch als Gehschiene benutzt werden. (Selbstbericht.)

84) **Borchard** (Posen). Zur Resektion der Oberschenkel-diaphyse bei malignen Tumoren. (Krankendemonstration).

Votr. stellt eine Pat. vor, die, seit mehreren Jahren an einer allmählich zunehmenden Anschwellung des rechten Oberschenkels leidend,  $\frac{1}{2}$  Jahr vor der Aufnahme eine Spontanfraktur in der Geschwulst erlitten hatte. Beim Bloßlegen des Tumors erwies sich derselbe überall von einer oft allerdings bis papierdünnen Schale umgeben und gegen die Umgebung vollkommen abgekapselt. Es wurde die Resektion im Gesunden vorgenommen und dadurch 26 cm aus der Kontinuität des Oberschenkels entfernt (ca. 4—6 cm unterhalb des Trochanters). Der außerordentlich atrophische, mit sehr fetthaltigem Mark gefüllte Knochen wurde mit Silberdraht vereinigt. Wenn auch die Wundheilung ohne Besonderheiten verlief, so begann die knöcherne Vereinigung doch erst nach 4 Monaten und war nach  $5\frac{1}{2}$  Monaten vollendet. Nach 7 Monaten konnte Pat. gehen. Jetzt,  $1\frac{1}{2}$  Jahr nach der Operation, geht die Pat. mit einem Stocke sehr gut; sie trägt natürlich einen Schuh mit erhöhter Sohle. Die anfangs viel zu langen Muskeln haben sich funktionell vollkommen angepaßt, so daß die Kranke das Bein völlig strecken und beugen kann. Das Resultat ist also ein nahezu normal funktionierendes, nur verkürztes Bein.

Der Fall zeigt ferner, daß man die Kontinuitätsresektion in ziemlicher Ausdehnung vornehmen kann. Einfacher wäre die Exkochleation gewesen, die ja auch in einzelnen Fällen zur völligen Heilung geführt hat. Dieselbe war aber wegen der Spontanfraktur nicht angängig. Als einen Fall von Dauerheilung durch Resektion möchte Votr. es noch nicht auffassen, da die Beobachtungszeit eine zu kurze ist; jedoch berechtigt der vorherige klinische Verlauf, sowie das makroskopische Verhalten der Geschwulst sehr zu der Annahme einer Dauerheilung, und nur auf Grund dieser Annahme wurde die Resektion für erlaubt gehalten. (Selbstbericht.)

Diskussion.

Goldmann (Freiburg) hat 3 Fälle von malignen Tumoren der Tibia, darunter zwei periostalen und einen myelogenen Ursprungs, konservativ behandelt. In zwei Fällen mußte er die Kontinuitätsresektion machen und hat die Kontinuität des Knochens in einem Fall wieder hergestellt durch Implantation der Fibula in den zentralen Tibiastumpf und durch Naht der Tibia nach entsprechender Resektion der Fibula im zweiten Falle.

Im dritten Falle hat G. die nach partieller Resektion der Tibia resultierende Knochenhöhle durch einen der Umgebung entnommenen Hautlappen geschlossen.



In allen drei Fällen ist das funktionelle Resultat ausgezeichnet. In den zwei Fällen, in denen die Kontinuitätsresektion gemacht worden ist, liegt die Operation fast 3 Jahre zurück, und es ist kein Rezidiv eingetreten.

Redn. demonstriert die betreffenden Skiagramme und macht ganz besonders auf die sehr starke funktionelle Hypertrophie der Fibula aufmerksam, die in dem Falle eingetreten ist, in dem er die Kontinuität durch Implantation der Fibula hergestellt habe. Die Fibula ist jetzt fast so dick wie die Tibia der gesunden Seite.

(Selbstbericht.)

Körte (Berlin) zeigt das Präparat von Kontinuitätsresektion des Femur (21 cm) wegen periostalen Spindelzellensarkoms. Der Pat. ist jetzt  $3\frac{1}{2}$  Jahre nach der Operation gesund.

Derselbe zeigt ein weiteres Präparat von Kontinuitätsresektion des Femur wegen Osteosarkoms, wo wegen Verdachts auf Rezidiv 3 Monate später exartikuliert wurde. Pat. ist jetzt  $1\frac{1}{2}$  Jahre gesund.

(Selbstbericht.)

85) **A. Schanz** (Dresden). Zur Behandlung veralteter Kniescheibenbrüche. Mit Krankenvorstellung.

Votr. zeigt einen Fall, bei dem er mit Erfolg versucht habe, die Frage der Behandlung veralteter Kniescheibenbrüche von einer neuen Seite her anzugreifen.

Der vorgestellte Pat. hat vor 5 Jahren einen Querbruch der rechten Kniescheibe erlitten. Der Bruch kam nicht zu knöcherner Verheilung. Die Diastase betrug, als Pat. im Februar d. J. in die Behandlung des Votr. kam, 12—13 cm. Der Kniestreckapparat war vollständig ausgeschaltet.

Die Wiederherstellung der verlorenen Streckfähigkeit gelang vollständig durch eine Verlagerung des Sartorius.

Die Operation war folgende: Hautschnitt vom Ansatzpunkt des Sartorius medial am Knie vorbei bis zur Mitte des Oberschenkels. Der Sartorius wird freipräpariert, bleibt aber an seinem Ansatzpunkt haften. Ablösung der Haut bis jenseits der Bruchstücke der Patella. Zwischen diesen ein dünner fibröser Kallus, welcher das Gelenk geschlossen hält. Von den Bruchstücken der Patella wird der vordere Teil abgemeißelt und dabei flache Längsrinnen gebildet. In diese wird der Sartorius verlagert und mit Drahtnähten fixiert. Schluß der Wunde durch Naht. Gipsverband.

Resultat: Heilung der Wunde reaktionslos. Vor Ablauf der 3. Woche steht Pat. auf. Der Sartorius funktioniert sehr bald. In der 6. Woche ist Pat. schon imstande, jede Treppe auf und ab im Laufschrift zu nehmen. Jetzt aktive Beuge- und Streckfähigkeit des Knies in normalen Grenzen. Demonstration des Pat.

(Selbstbericht.)

86) **W. Müller** (Rostock). Zur Frage der Osteochondritis dissecans.

M. zeigt das im Operationskursus gewonnene Präparat eines Kniegelenks, welches ein Frühstadium jenes eigentümlichen Vorgangs darstellt, welcher König zur Bezeichnung »Osteochondritis dissecans« Veranlassung gab. Das Präparat stammt von einem 46jährigen Korrigenden, der, wie die nachträgliche Anamnese ergab, monatelang vor dem Tode (tuberkulöse Pleuritis) in Anstaltsbeobachtung war und der angeblich nie auch nur einen Tag lang über sein Kniegelenk geklagt hatte. Im Condyl. medial. femoris befindet sich ein länglich runder Abschnitt, ein Knorpel-Knochensegment darstellend, in beweglicher Verbindung mit der Umgebung, an der Randzone kleine Knorpelwucherungen sowohl am beweglichen Körper wie an dem ihn umgebenden Knorpelrand. Keine Arthritis deformans im Gelenk. Da etwas blutiger Hydrops, kleine Ekchymosen, ferner am Rande des beweglichen Körpers eine feine Fissur sich fanden, so kann man für diesen Fall wohl nur ein Trauma als Veranlassung anerkennen. Die nähere Beschreibung des Präparates soll in einer Arbeit von Dr. Körner demnächst erfolgen.

(Selbstbericht.)

87) **C. Lauenstein** (Hamburg). Eigentümlicher Befund von Verlagerung abgerissener Muskelstümpfe bei komplizierter Fraktur des Unterschenkels.

Bei einem Decksmann wurde eine Fraktur beider Unterschenkelknochen an der Grenze zwischen mittlerem und unterem Drittel dadurch bewirkt, daß eine »Trosse«, die sich einmal um das Bein geschlungen hatte, dieses gegen die »Klüse« (Loch in der Bordwand) zog. Bei der Einlieferung in das Hafenkrankenhaus fand sich 1½-handbreit über dem Fußgelenk eine Schnürfurche, innerhalb deren nur Haut und gebrochener Knochen lag, so daß die Amputation nötig war. An dem Fuße lag beiderseits in der Knöchelgegend eine abnorme Schwellung, die zunächst als Bluterguß imponierte. Nach dem Aufschneiden zeigte sich jedoch, daß die Schwellung bedingt war durch nach abwärts umgestülpte, oben abgerissene Muskelbäuche innen von Tibialis posticus, Flexor hallucis longus und Flexor digitorum communis, außen Peroneus. Innen war ein ca. 2—3 cm breites Band der Fascia cruris 8 cm über dem inneren Knöchel erhalten, das mit Haut und Knochen fest zusammenhing und unter dem die mit ihrer Rißfläche nach abwärts dislozierten Muskeln hindurch geschoben oder geschlüpft sein mußten. Ebenso bestand an der äußeren Seite, 5½ cm über dem äußeren Knöchel, ein gleichfalls 2½ cm breites zirkuläres Fascienband, während die Fascia cruris zwischen diesen erhaltenen Bändern und der Knöchelgegend nicht erhalten war.

Die Entstehung dieser eigentümlichen Verlagerung der Muskelstümpfe ist entweder durch Herabschieben durch die Trosse zu er-

klären oder durch Abreißen und Herabschnellen. Ein Analogon existiert in der Literatur nicht. (Selbstbericht.)

88) **P. Reichel** (Chemnitz). Zur Behandlung schwerer Formen von Pseudarthrose. Ein Beitrag zur Behandlung der sog. intra-uterinen Frakturen des Unterschenkels.

Bei drei Fällen von Pseudarthrose infolge sog. intra-uteriner Fraktur des Unterschenkels, die Votr. in den letzten fünf Jahren zu behandeln hatte, versagten alle bisher bekannten Behandlungsmethoden. Die bindegewebige Zwischenmasse zwischen den Bruchstücken wurde exzidiert, die Bruchenden angefrischt und durch Naht vereinigt; das eine Bruchende wurde ausgehöhlt, das zugespitzte andere in die Hohlkehle eingefügt; beide Bruchstücke wurden einige Zentimeter weit längs gespalten und in den Spalt eine dem anderen Schienbein entnommene 7 cm lange Knochenspange eingeklemmt; eine aus dem Tibiakopf der gleichen Seite ausgegemeißelte Periostknochenplatte wurde brückenförmig über beide Bruchstücke hinweggelagert; das Resultat war stets das gleiche: es kam zu keiner festen knöchernen Konsolidation, die implantierten Knochenspangen verfielen trotz ganz aseptischer Wundheilung der Resorption, Kallusbildung blieb an der Bruchstelle vollständig aus.

Im ersten Falle, bei einem zur Zeit der Aufnahme neun-, jetzt 13jährigen Knaben, besteht noch heute ausgeprägte abnorme Beweglichkeit. — Im zweiten Falle, bei einem damals acht-, jetzt 12jährigen Mädchen, wurde schließlich nach mehrfachen Operationen und mehrjähriger Nachbehandlung eine leidliche Festigkeit erzielt, so daß sich abnorme Beweglichkeit heute nicht mehr mit Sicherheit nachweisen läßt; doch hat sich ein Teil der alten Dislokation wieder hergestellt und läßt eine gewisse Schmerzhaftigkeit an der Bruchstelle bei Prüfung auf abnorme Beweglichkeit argwöhnen, daß knöcherne Konsolidation auch jetzt noch nicht eingetreten ist.

In seinem dritten Falle schritt Votr. daher, nachdem der zweimalige Versuch, durch Einpflanzung einer der anderen Tibia entnommenen Knochenspange in die längsgespaltenen Bruchstücke die Pseudarthrose zur Heilung zu bringen, fehlgeschlagen war, zur Transplantation eines gestielten Hautperiostknochenlappens des linken Schienbeines in den Defekt der rechten Tibia. Vorher fügte er ein 4 cm langes Elfenbeinstäbchen zwischen Periost und Knochen der Bruchstücke der Fibula, das falsche Gelenk überbrückend, ein. Der überpflanzte Hautperiostknochenlappen wurde sorgfältig durch Periost- und Hautnähte auf den Bruchstücken der Tibia fixiert und durch einen beide Beine umfassenden Gipsverband unverrückt in seiner neuen Lage erhalten. Nach drei Wochen wurde der Hautstiel beim ersten Verbandwechsel durchtrennt: der Lappen war aseptisch eingeeilt. Das bei der ersten Operation drei Jahre, jetzt sechs Jahre

alte Mädchen läuft jetzt, ein Jahr nach dieser letzten Operation, ohne jede Stütze schnell und sicher — nur infolge Verkürzung des kranken Beinchen leicht hinkend — umher. Die Pseudarthrose ist in guter Stellung der Bruchstücke zur Heilung gekommen. Die Röntgenphotographie zeigt, daß der überpflanzte Knochen knöchern mit beiden Bruchstücken verwachsen ist, daß von dem mit überpflanzten Periost aus eine Knochenneubildung stattgefunden hat, daß hingegen an der Bruchstelle der Fibula um das implantierte Elfenbeinstäbchen herum nicht eine Spur knöchernen Kallus sich gebildet hat.

Vortr. glaubt, das von ihm erfolgreich angewandte Verfahren, eine Modifikation der italienischen Plastik, die Überpflanzung eines gestielten Hautperiostknochenlappens eines entfernten Körperteiles in einen Knochendefekt oder zur brückenförmigen Deckung einer Pseudarthrose für solche Fälle empfehlen zu dürfen, in denen die bisher üblichen einfacheren Behandlungsmethoden der Pseudarthrose im Stiche ließen und in denen auch die Müller'sche Osteoplastik, die Überpflanzung eines Hautperiostknochenlappens aus der unmittelbaren Nachbarschaft des Defektes, aus irgend welchen Gründen nicht anwendbar ist. In seinem Falle — und das Gleiche dürfte vielleicht für sämtliche Fälle intra-uteriner Frakturen des Unterschenkels Geltung haben — ließ die große Grazilität des atrophischen, gebrochenen Knochens die Müller'sche Plastik ungeeignet erscheinen.

Zur Behandlung von Pseudarthrosen des Oberschenkels hält Vortr. seine Methode technisch kaum für ausführbar, wohl aber für solche aller anderen Extremitätenknochen. Zur Entnahme des Hautperiostknochenlappens bringt er für Pseudarthrosen oder Knochendefekte des einen Unterschenkels die andere Tibia, für solche eines der beiden Vorderarmknochen die Tibia der gleichen Seite und für solche des Oberarmes die Rippen in Vorschlag. (Selbstbericht.)

---

### 89) v. Oettingen (Berlin). Zur Verbandtechnik der Klumpfüße Neugeborener.

Redner bespricht die Mechanik des angeborenen Klumpfußes, speziell die Lage der vier Achsen, um welche die pathologische Drehung zustande kommt. Auf die Innenrotation muß mehr als bisher geachtet werden. Da diese im Kniegelenk zu suchen ist, eine Rotation im Kniegelenk aber nur in Flexionsstellung ausgeführt werden kann, verlangt Redner, daß alle kongenitalen Klumpfüße, zum Teil auch die der Erwachsenen, bei rechtwinklig gebeugtem Knie redressiert und fixiert werden.

Der Klumpfuß des Neugeborenen muß am ersten Konsultationstage in definitive Behandlung genommen werden. Nach vollständiger Redression soll er so fixiert werden, daß von dem durch das Redressement gewonnenen nichts verloren geht. Zu diesem Zweck be-

streicht Redner das Fäßchen mit der Heusner-Fink'schen Klebmasse und wickelt sofort eine auf der Innenseite haarige K operbinde um die Extremit t. In besonderen Achtertouren, welche demonstriert werden, wird der Fu redressiert an den im Knie gebeugten Oberschenkel fixiert. Gips, Apparate, Tenotomie usw. kommen in Wegfall, die Resultate sind  uerst zufriedenstellend, die Methode gefahrlos, bequem und sauber. (Selbstbericht.)

90) **Samter** (K nigsberg). Demonstration eines Pat. mit Exarticulatio pedis mittels des Zirkelschnittes.

Im vorigen Jahre berichtete S.  ber die Erfahrungen, die er mit der Exarticulatio pedis mit dem Zirkelschnitt gemacht habe und die sich nunmehr auf zehn F lle<sup>1</sup> beziehen. Bei traumatischer Gangr n, sowie bei umfangreicheren Verletzungen und Erkrankungen des Fues, bei welchen die Pirogoff'sche oder Syme'sche Operation nicht mehr m glich ist, bietet die in Frage stehende Operation den Vorzug des l ngeren (gleichfalls tragf higen) Stumpfes. Dieser Vorteil ist jedoch nicht so schwerwiegend, da S. auf den Gegenstand noch einmal zur ckkommen w rde, wenn nicht die Bedeutung dieser Operation f r die arteriosklerotische Gangr n eine sehr viel gr ere w re. S. hat den Wert dieser Operation im vorigen Jahre dadurch objektiv zu f hren sich bem ht, da er seinen F llen, welche 22 F lle von arteriosklerotischer Gangr n sind, 40 aus der Jenenser Klinik gegen berstellte, und w hlte das Material dieser Klinik deswegen, weil in dieser Klinik die hohen Absetzungen des Oberschenkels in  berwiegendem Mae bevorzugt werden. Was die speziellen Zahlen anbetrifft, so waren bei den Jenenser F llen die einfachen F lle von arteriosklerotischer Gangr n mit 47,8% Mortalit t notiert. Demgegen ber stehen bei S. die einfachen F lle von arteriosklerotischer Gangr n mit nur 8,3%, und wenn man zu diesen F llen noch 2 nicht operierte, t dlich verlaufene F lle hinzurechnet, so kommt man dabei auf eine Mortalit t von 21,4%. Bei der diabetischen Gangr n war die Mortalit tsziffer in Jena 78%, bei S. 25%, und wenn man 2 nicht mehr operierte, t dlich verlaufene F lle von Diabetes hinzurechnet, 50%. Die Zahl seiner Diabetesf lle ist nicht gro genug, um einen Vergleich vollberechtigt durchf hren zu k nnen, aber die Differenz zwischen den beiden Beobachtungsreihen, soweit sie sich auf die einfache arteriosklerotische Gangr n bezieht, ist doch so gro, da sie nur darauf zur ckgef hrt werden kann, da in den Jenenser F llen die hohen Absetzungen vorwiegen, bei seinen F llen die tiefen Absetzungen; und da bei ihm die Exarticulatio pedis mit dem Zirkelschnitt vorwiegt, so liegt darin ein objektiver Beweis daf r, was diese Exartikulationsmethode leistet. Diese Leistungsf higkeit ist nicht wunderbar, wenn man ber ck-

<sup>1</sup> Zwei F lle sind im letzten Jahre hinzugekommen.

sichtigt, daß die Operation in kürzester Zeit ausführbar ist, ohne die Konstriktion des Gliedes nötig zu machen, daß sie außerdem eine minimale Weichteilbedeckung verlangt. Daß diese kleine Weichteilmanschette aber gut ernährt ist, kann man daraus ersehen, daß die Stümpfe in seinen Fällen sämtlich belastet werden konnten.

S. hebt bei dieser Gelegenheit hervor, wie bereits im vorigen Jahre, daß es nicht unter allen Umständen erstrebenswert ist, einen Mann, den man wegen arteriosklerotischer Gangrän amputiert, mit einem leistungsfähigen Stumpf zu versehen, da es oft genügen dürfte, wenn diese Kranken durchkommen und heil werden. Aber immerhin ist der Beweis durch die Tragfähigkeit der Stümpfe dafür erbracht, daß dieselben sehr gut ernährt sind, und diese gute Ernährung ist ja auch begreiflich, wenn man an die anatomischen Verhältnisse denkt, an die reichlichen, arteriellen Gefäßnetze, welche den Weichteilen der Knöchelgegend angehören. Der Fall, den S. vorstellt, hat seine Gangrän schon mit 49 Jahren erfahren. Die anderen Fälle sind beträchtlich älter, bis in die siebziger Jahre hinein; auch diese haben ihren Stumpf belastet. Der vorgestellte Kranke belastet seinen Stumpf seit  $1\frac{3}{4}$  Jahren, wie dies die Schwielenbildung in wirkungsvoller Weise zeigt. Die Exarticulatio pedis mit dem Zirkelschnitt, auf deren Technik S. nicht eingeht, ist mit Unrecht seit 50 Jahren aus den Lehrbüchern verschwunden und spielt bei der Behandlung der arteriosklerotischen Gangrän eine ganz besonders wichtige Rolle.

(Selbstbericht.)

# Zentralblatt für C H I R U R G I E

herausgegeben

von

**E. von Bergmann, F. König, E. Richter,**  
in Berlin, in Berlin, in Breslau.

Dreifsigster Jahrgang.

Wöchentlich eine Nummer. Preis des Jahrganges 20 Mark, bei halbjähriger  
Voraussahlung. Zu beziehen durch alle Buchhandlungen und Postanstalten.

Nr. 37.

Sonnabend, den 12. September.

1903.

**Inhalt:** I. J. **Borelius**, Zur Modifikation der Maydl'schen Operation bei angeborener  
Blasenektomie. — II. **P. Herzen**, Über die Technik der Radikaloperation des Schenkelbruchs.  
(Original-Mitteilungen.)

1) **Engelbreth**, 2) **Kevin**, Gonorrhöe. — 3) **Ohmann-Dumesnil**, 4) **Matzenauer**, 5) **Ravant**,  
6) **Doutt**, 7) **Leredde**, 8) **Friedländer**, Syphilis. — 9) **Brocq**, Ekzem. — 10) **Klingmüller**,  
Lepra. — 11) **Escomel**, Verruga Peruviana. — 12) **Pelagatti**, Hautsarkomatose. — 13) **Drews**,  
Psoriasis. — 14) **Cohn**, Furunkulose. — 15) **Van Allen**, X-Strahlen bei Krebs. — 16) **Fränkel**,  
Bauchkontusionen. — 17) **Lanz**, 18) **Gostjes**, Appendicitis. — 19) **Wenglowski**, 20) **Bodine**,  
Leistenbruch. — 21) **Beyea**, Gastroptose. — 22) **Langer**, Retrograde Darmeinklemmung.  
— 23) **Nagano**, Dünndarmresektion. — 24) **Czerny**, Fissur und Vorfall des Mastdarms. —  
25) **Hutchinson**, Der Wert der Gallenblase. — 26) **Karszbulin**, Gallenblasenriß. — 27) **Czerny**,  
Gallenblasennekrose. — 28) **Kehr**, Choledochusverschluß. — 29) **Kehr**, Zur Gallenstein-  
chirurgie.

30) Freie Vereinigung der Chirurgen Berlins. — 31) **Gershel**, Gonokokkenabszesse. —  
32) **Andry** und **Dalous**, Epididymitis gonorrhöica. — 33) **Berliner**, 34) **Heller**, 35) **Tschlenow**,  
36) **Cumston**, 37) **Dittrich**, 38) **Trinkler**, 39) **v. Niessen**, 40) **Freudenthal**, 41) **Labadie-  
Lagrange** und **Rollin**, Syphilis. — 42) **Krzystalowicz**, Chronische streptogene Dermatitis. —  
43) **Richter**, Xanthome. — 44) **Gebele**, Mykosis fungoides. — 45) **Mentschinski**, Epithel-  
cysten. — 46) **Wills**, Finsenlicht gegen Lupus. — 47) **Newcomet**, 48) **Morton**, X-Strahlen  
bei Geschwülsten. — 49) **Courtols** u. **Destrez**, Bauchkontusion. — 50) **Oppe**, 51) **Jacobson**,  
52) **Weir**, Appendicitis. — 53) **Ringel**, Magenkrebs. — 54) **Schloffer**, Dickdarmkrebs. —  
55) **Schulhof**, Darmverschluß. — 56) **Crampe**, Übernähung von Darmschnürfurchen. —  
57) **Mossé**, Hämorrhoidalblutungen. — 58) **Rochet**, Pruritus perineal, ani et vulvae.

I.

## Zur Modifikation der Maydl'schen Operation bei an- geborener Blasenektomie.

Von

Prof. J. Borelius, Lund in Schweden.]

In Nr. 33 d. Blattes hat Herr Dr. P. A. Müller in Dresden  
eine Abänderung meines in Nr. 29 angegebenen Operationsverfahrens  
bei Blasenektomie vorgeschlagen, und zwar in dem Sinne, daß er statt  
meiner einfachen Anastomose an der Wurzel der Flexur als Vor-  
operation der Maydl'schen Operation eine unilaterale Darmausschal-

tung machen will. Für einen jeden, der die moderne Darmoperationstechnik kennt, liegt ja dieser Gedanke sehr nahe, und ich habe natürlicherweise auch diesen Gedanken und Plan gehabt, bin aber davon abgekommen, und zwar aus zweierlei Gründen: erstens weil die Darmausschaltung als Voroperation ein größerer und technisch mehr komplizierter Eingriff ist als eine laterale Anastomose, zweitens weil ich den Verdacht hatte, daß möglicherweise rückläufige Fäces in dem ausgeschalteten Darmstück stagnieren könnte, was natürlich sehr fatal wäre. Ob die vorgeschlagene hohe Fixierung des ausgeschalteten Darmteils an der vorderen Bauchwand genügt, um dieser letzterwähnten Gefahr vorzubeugen und übrigens zweckmäßig wäre, kann wohl in Frage gestellt werden, läßt sich jedenfalls am Schreibtisch nicht entscheiden. Die Mayd'sche Operation an und für sich ist doch ein ziemlich großer Eingriff; deswegen möchte ich zuraten, sich als Voroperation derselben mit meiner lateralen Anastomose an der Wurzel der Flexur zu begnügen, welche viel einfacher und ungefährlicher ist als die Darmausschaltung.

Wenn man einmal einen Fall antrifft, wo wegen der Form der Flexur eine laterale Anastomose an der Wurzel derselben nicht auszuführen ist, wie es in einem von den in Nr. 29 von mir beschriebenen Fällen der Fall war, dann erst wäre man meiner Meinung nach berechtigt, die Darmausschaltung zu versuchen.

---

## II.

# Über die Technik der Radikaloperation des Schenkelbruchs.

Von

**P. Herzen,**

Chirurg am Alt-Katharinen-Spital in Moskau.

Trotz zahlreicher Bemühungen vieler Chirurgen sind wir noch weit vom Ideal der Radikaloperation des Schenkelbruchs entfernt. Allen bisher veröffentlichten Methoden (Kocher, Bassini, Berger, Salzer, Prokounin, Delagénière, Trendelenburg, Fabricius, Ruggi-Parlavecchio) haften gewisse Nachteile an. Der Hauptmangel besteht darin, daß es fast unmöglich ist, das Poupart'sche Band an das Periost des Schambeins zu befestigen, weil es nicht gelingt, mit der gekrümmten Nadel das Periost über der Konvexität des Schambeins in gehöriger Strecke zu fassen. Um der Naht die nötige Festigkeit zu verleihen, nimmt man mit der Nadel auch die Fascia pectinea mit. Dadurch wird aber das Lig. Pouparti sehr an den Schenkel herangezogen, was ein unliebsames weites Klaffen des äußeren Leistenrings verursacht. Außerdem bleibt bei solcher Methode der Schenkelkanal ungeschlossen. Die Naht schließt nur den äußeren Schenkelring, der innere bleibt offen. Nun hat aber der Verschuß



des Eingangs in den Schenkelkanal besondere Wichtigkeit. Dieser Mangel wird auch nicht durch das Anheften von Muskel- oder Fascien-Lappen an das Lig. Poupartii beseitigt.

Roux wendet ein eigenartiges Verfahren an, welches sich dem Ideal nähert. Er befestigt das Lig. Poupartii an das Schambein mit einem bügelartigen Nagel. Dadurch wird der ganze Schenkelkanal verschlossen und das Lig. Poupartii bekommt eine neue gute Spannung, ohne jegliche Nebenverletzungen. Jedoch bei starker Spannung des Bandes oder bei sekundären Veränderungen des Knochens um den Fremdkörper herum kann der Nagel mobil werden und seine Leistungsfähigkeit verlieren.

Eine Arbeit Cavazzani's (Gazetta degli ospedali e delle cliniche 1903 Nr. 53 — das Original dieser im Zentralblatt f. Chir. 1903 Nr. 29 referierten Arbeit konnte ich nicht bekommen) veranlaßt mich, eine ähnliche Methode zu veröffentlichen.

Cavazzani hat sich an der Leiche überzeugt, daß es möglich ist, mit gekrümmter Cooper'scher Nadel einen Faden hinter dem Lig. Poupartii und Ramus horiz. ossis pubis durch das For. obturat. bis zum Triangulum Scarpaee zu führen. Es ist klar, daß, wenn mit diesem Faden das Band selbst gefaßt und nun der Faden festgezogen wird, das Band nach unten und hinten gezogen wird und den Schenkelkanal schließt.

Meinerseits habe ich nach Studium an der Leiche und am Lebenden folgende Methode ausgeführt. Schnitt durch Haut und Bindegewebe und Lösung des Bruchsacks wie gewöhnlich. Um den Bruchsackhals wird eine Ligatur gelegt, der Sack amputiert und der Stumpf versenkt. Jetzt wird die Vena femoralis etwas gelöst und seitwärts gezogen, das Lig. Poupartii nach oben gezogen. So wird der ganze Schenkelkanal breit eröffnet. Mit dem Messer wird nun auf der oberen Fläche des Schambeins ein Periostlappen von der Breite des Schenkelkanals und von 1—1½ cm Länge (mit der Basis am Muscul. pectin.) umschnitten, mit einem Raspatorium vom Knochen abgehoben und nach unten geschlagen.

Nun werden mit einem Drillbohrer 2—4 feine Kanäle durch das Schambein gebohrt. Man muß das Instrument sehr gesenkt halten (der Griff berührt event. den Schenkel), damit der Bohrer bei der oberen und hinteren Kante des Os pubis, dort wo der Knochen vom Periost entblößt ist, herauskommt. Ein in den Schenkelkanal eingeführter Finger schützt die Weichteile vor Verletzungen. Die beiden Enden eines Bronze-Aluminium-Drahts werden durch das Lig. Poupartii gezogen und durch die vorhandenen Knochenkanäle von hinten nach vorn geführt. (Waren 4 Kanäle gebohrt, so wird mit einem zweiten Draht dasselbe wiederholt.) Beide Enden des Drahts (resp. der beiden Drähte) werden nun angezogen und zusammengedreht. Dabei wird das Lig. Poupartii in innige Verbindung mit dem vom Periost entblößten Teil des Schambeins gebracht. Nun wird der Periostlappen mit zwei Nähten über dem Lig. Poupartii angenäht,

zum Schluß einige Ligaturen und Nähte. Bei solcher Methode wird der Schenkelkanal gänzlich verschlossen. Statt seiner und dank dem Perioistolappen hat das Lig. Pouparti eine neue starke Anheftung bekommen. Eine Lockerung der Teile scheint demnach ausgeschlossen.

Diese Methode habe ich bei einem 40jährigen Kranken angewandt, welcher an chronischer Lungentuberkulose litt und links einen Leisten-, rechts einen Schenkelbruch hatte. Beide Brüche existierten einige Jahre und hatten sich allmählich gebildet. Beim Pressen erreichte die linke Leistenhernie die Größe eines Gänseeies, die rechte Schenkelhernie die einer Walnuß. In der linken Lungenspitze Symptome alter sklerosierender Tuberkulose. Bei der Operation, 14. Dezember 1902 (unter Chloroformnarkose), wurden links zwei Bruchsäcke gefunden, welche einer Hernia obliqua und directa entstammten und einander aufgelagert waren. Dabei lag der Sack des inneren unter dem Sack des äußeren Leistenbruchs. Beide Säcke wurden amputiert und dann mit zwei Etagegenähten Muskeln und Fascie an das Lig. Pouparti genäht. Die Haut wurde fest vernäht. Rechts wurde die beschriebene Methode angewandt, welche sich als leicht ausführbar erwies. Die Spannung des Lig. Pouparti wurde stark sogar nach dem Anlegen eines beschriebenen Drahts und eines Drahts durch Lig. Pouparti, Lig. Gimbernati und Perioist. Die Weichteile wurden mit einigen Seidenfäden vernäht und die Haut ebenso fest geschlossen.

Nach der Operation flackerte der Lungenprozeß auf, der Husten wurde anhaltend und sehr stark; im reichlich vorhandenen Sputum wurden viele Koch'sche Bazillen nachgewiesen. Erst 13 Tage später war der Prozeß wieder beruhigt dank therapeutischer Maßnahmen.

8 Tage nach der Operation wurden die Nähte abgenommen. Links prima. Rechts hatte sich ein mittelgroßes Hämatom gebildet, so daß die Hautränder etwas auseinander gegangen waren; in die kleine Fistel wurde ein Tampon eingeführt. 7. Januar 1903 kamen aus der Fistel zwei Seidennähte heraus. Am 24. Januar war alles geheilt und die Wunde ohne Verband gelassen.

Der Kranke blieb des Lungenleidens wegen noch bis zum 4. März 1903 im Spital und wurde in gutem Zustand entlassen. Trotz des sehr starken Hustens nach der Operation hielten die Drähte ausgezeichnet. Bei der Entlassung war das Lig. Pouparti am Schambein fest fixiert.

## 1) C. Engelbreth. Die Abortivbehandlung der Gonorrhöe. Eine neue Methode.

(Monatshefte für praktische Dermatologie Bd. XXXVI. Nr. 10.)

Verf. hat seine Methode nur in den ersten 1—3 Tagen der Gonorrhöe verwendet, und zwar in 30 Fällen; 17 davon wurden in 2 Tagen geheilt, und zwar fast ausschließlich solche, in denen das Orificium urethrae nicht entzündet war, also nach der Ansicht E.'s die Gonokokken vermutlich nur in den Epithelien lokalisiert waren. Die Fälle mit langer Inkubationszeit schienen bessere Resultate zu geben, als die mit kurzer. Die Methode besteht in Ausspülungen der Urethra anterior mit Argentum nitricum; und zwar wird im Durchschnitt  $\frac{1}{4}\%$ ige Lösung benutzt; Temperatur  $36^{\circ}\text{C}$ , Druckhöhe 75, am Ende der Ausspülung 125 cm; Menge 5—600 g. Es werden im Ganzen mindestens vier Ausspülungen gemacht, die erste bei der ersten Konsultation, dann nach 6—12, und weiter mit Pausen von 10—12 Stunden; zur »Nachkur«  $1\frac{1}{2}\text{ g}$  »Atherol. santali« täg-

lich. Zur Linderung der Schmerzen wird 3%ige Kokainlösung (2—3 g 5 Minuten) eingespritzt. Die Methode ist jedenfalls der Nachprüfung wert.

Jadassohn (Bern).

## 2) R. O. Kevin. The local treatment of acute and chronic gonorrhoea.

(New York med. record 1903. Juni 6.)

Auch K. verwendet das bereits mehrfach empfohlene, »Argyrol« genannte Silber-Vitellin, welches 30% Silber enthält und selbst in 20%iger Lösung wenig reizen soll.

In den ersten 48 Stunden nach der Infektion wird die Abortivbehandlung versucht. — Nach einer Warmwasserauswaschung der vorderen Harnröhre alle 3 Stunden Tag und Nacht 2—3 Tage lang,  $7\frac{1}{2}$  ccm Injektion von einer 20%igen Lösung, 10 Minuten Dauer. In älteren Fällen 1—5%ige Injektion 3—4mal täglich »je nach den Mitteln des Pat.« —

Auch die hintere Harnröhre und die Blase können in entsprechenden Fällen mit 15—20 g 10—20%iger Lösung behandelt werden und das Medikament in der Blase verbleiben. Auch 20%ige Salben dienen zur Behandlung.

Ebenso werden die verschiedenen Formen der Gonorrhöe bei Frauen mit diesem Mittel behandelt. Die einzelnen Maßnahmen sollen natürlich nach Art und Sitz der Erkrankung in üblicher Weise modifiziert werden.

Loewenhardt (Breslau).

## 3) A. H. Ohmann-Dumesnil. A case of prenatal syphilis.

(St. Louis med. and surg. journ. 1902. Nr. 3.)

Bei der Unterscheidung der Arten der Syphilis in »hereditary« und »congenital« will Verf. das Wort »hereditary« ersetzt wissen durch den Ausdruck »prenatal«. Derselbe lege klar dar, daß die Infektion vor der Geburt eingetreten sei und nicht, wie in vielen Fällen, in der Geburt durch Infektion durch Geschwüre des Introitus oder der Vulva. Ganz besonders betont Verf. den Unterschied zwischen der Infektion durch den Samen des Vaters oder durch die Genitalien der Mutter. Hierzu gibt er unter Mitteilung eines Falles noch besondere Erläuterungen. Das Nähere muß im Original nachgelesen werden.

Grosse (Kassel).

## 4) R. Matzenauer. Muskelsyphilis im Frühstadium.

(Monatshefte für praktische Dermatologie Bd. XXXV. Nr. 10 u. 11.)

Auf Grund von 13 Fällen, von denen 9 der Frühperiode angehören, gibt M. eine kritische Besprechung der Muskelsyphilis besonders der Frühperiode. Durch klinische Betrachtung und histologische Untersuchung kommt er zu der Überzeugung, daß die diffuse und die gummöse Form nicht scharf voneinander zu trennen sind. Die erstere gehört speziell zur Frühperiode; sie führt nur bei längerer Dauer zu einer Muskelcirrhose; doch auch nekrotisierende

und erweichende Knoten kommen schon in der Sekundärperiode, und zwar nicht bloß bei maligner Lues vor. Die Erkrankung betrifft am häufigsten den Biceps, in zweiter Linie den Gastrocnemius, dann den Triceps usw.

Jadassohn (Bern).

5) **Ravant.** Étude cytologique du liquide céphalo rachidien chez les syphilitiques.

(Annal. de dermatol. et de syphil. 1903. p. 1.)

Verf. hat bei zahlreichen Untersuchungen der Cerebrospinalflüssigkeit Syphilitischer gefunden, daß die Vermehrung der zelligen Elemente mehr oder weniger beträchtlich ist entsprechend der klinisch nachweisbaren Ausbreitung des Krankheitsprozesses. Zur Untersuchung kamen die meisten Formen der zerebralen Lues, die syphilitischen Myelitiden, Tabes und progressive Paralyse. Dieser Befund konnte auch erhoben werden, bevor die klinischen Symptome zum Ausbruch kamen.

Klingmüller (Breslau).

6) **Doutt.** The open air treatment of syphilis.

(Boston med. and surg. journ. 1903. Januar 29.)

Ebenso wie der Einfluß der Freiluftbehandlung bei Tuberkulose für die Heilung gut ist, ist er es bei Behandlung der Syphilis. Verf. hat die Beobachtung gemacht, daß kräftige Individuen, die viel in freier Luft sich aufhalten und genügende Körperbewegung haben, viel weniger schwer von Syphilis ergriffen werden als solche, bei denen dies nicht zutrifft und die schlecht genährt sind. In Davos beobachtete er ferner, daß ein sehr großer Teil der dort in Behandlung befindlichen Schwindsüchtigen früher syphilitisch war; er schreibt der Syphilis geradezu einen wichtigen Einfluß auf die Häufigkeit der Phthise zu; denn nach seinen und anderen Beobachtungen soll diese vorbereitende Tätigkeit der Syphilis bei 30—50% der Sanatoriumskranken vorliegen. Er fordert nun geradezu eine ausreichende (wenigstens 6 Monate!) Freiluftbehandlung der sekundär Syphilitischen, um sie vor der später eintretenden Lungentuberkulose zu schützen. Am geeignetsten dazu soll Hochlandsklima mit großer Trockenheit und sehr reiner Luft sein; besonders lobt er das alpine Klima wegen seiner stark stoffwechselbefördernden Eigenschaften. Quecksilber gibt er aber stets, wenn auch in geringen Dosen.

Trapp (Bückeburg).

7) **Leredde.** Über eine Verbesserung in der Behandlung der schweren Formen der Syphilis.

(Monatshefte für praktische Dermatologie Bd. XXXV. Nr. 5.)

Verf. geht von dem selbstverständlich richtigen Satze aus, daß die heilende Wirkung der Hg-Einspritzungen von der Menge des in den Körper eingeführten Quecksilbers abhängt. Er findet nun, daß schon manche Haut- und Schleimhauterscheinungen auf die gewöhnlichen Dosen nicht zurückgehen; er hält die Schmierkur im

allgemeinen für unzureichend, schwerere Erscheinungen zu bekämpfen und tritt sehr energisch für größere Dosen von Hg in Einspritzungen ein. Er will von Sublimat täglich 0,02—0,04, von Kalomel 2mal wöchentlich 0,07—0,1 injizieren in allen Fällen, in denen die gewöhnlichen Mengen nicht ausreichen, sofort aber, wenn es sich um lebenswichtige oder um Nervenkrankheiten handelt. Er ist der Überzeugung, daß Tabes und Paralyse nur darum nicht geheilt, d. h. zum Stillstand gebracht werden, weil wir zu spät und mit zu kleinen Hg-Mengen gegen sie vorgehen. (Manches von den Ausführungen L.'s ist sehr beherzigenswert; er vergißt nur, daß in Deutschland sehr vielfach z. B. zwei Einspritzungen von Hg-Salicylat à 0,1 wöchentlich gemacht werden — eine Dosis die nur sehr wenig kleiner ist als 2mal 0,07 Kalomel. Ref.) **Jadassohn** (Bern).

8) **M. Friedländer.** Das Sublamin in der Syphilistherapie.  
(Deutsche Ärzte-Zeitung 1903. Nr. 4.)

Die gegenüber der Injektionskur wissenschaftlich unanfechtbare Injektionsbehandlung der Syphilis hat gewisse Unzuträglichkeiten im Gefolge. Das Sublimat macht infolge der starken Koagulation des Eiweißes derbe Infiltrate und heftige Schmerzen. Die übrigen löslichen Quecksilberverbindungen haben entweder geringeren Hg-Gehalt oder geringere Löslichkeit. Die unlöslichen Salze führen zu den bekannten Unzukömmlichkeiten.

Das Quecksilbersulfat-Äthylendiamin, Sublamin genannt, vereinigt mit großem Quecksilbergehalt und leichter Löslichkeit die Eigenschaft, Eiweißlösungen nicht zu koagulieren. Die klinischen Wirkungen sind daher genau wie jene des Sublimats, jedoch ohne dessen unangenehme lokale Nachwirkungen.

**Neugebauer** (Mährisch-Ostrau).

9) **Brocq.** L'eczéma considéré comme une réaction cutanée.  
L'eczéma suivant les ages.

(Annal. de dermatol. et de syphil. 1903. p. 176.)

Der bekannte französische Dermatologe gibt in diesem Artikel seine interessanten Ansichten über die Ätiologie des Ekzems wieder. Die augenblicklich geltenden Theorien, namentlich die parasitäre, scheinen ihm zu wenig gestützt. Er greift auf die Anschauungen seiner Lehrer Vidal und Bernier zurück und faßt das Ekzem auf als den Ausdruck einer Konstitutionsanomalie. Es gibt kein Ekzem, sondern nur Ekzematöse. Die Therapie des Ekzems bestände also darin, diese Anomalien aufzufinden. Wenn diese beseitigt würden, so heile auch das Ekzem.

**Klingmüller** (Breslau).

## 10) V. Klingmüller. Zur Pathologie und Pathogenese der Lepra maculo-anaesthetica.

(Bibliotheca internationalis 1902. Vol. III. Fasc. 2 u. 3.)

K. veröffentlicht in der vorliegenden Arbeit die Ergebnisse, die er bei der Untersuchung des Lepramaterials der Breslauer dermatologischen Universitätsklinik gewonnen hat, und weist an der Hand dieser Resultate darauf hin, daß man auch auf Grund histologischer Tatsachen berechtigt sei, die klinische Einteilung der Lepra in eine maculo-anästhetische und in eine tuberöse Form trotz der verschiedensten Übergangsformen in vollem Umfange aufrecht zu erhalten. Von der reinen maculo-anästhetischen Lepra wurden bogenförmige Erytheme des Rumpfes, oberflächlich vernarbte Herde, anscheinend gesunde, durch akute Ekzemeruptionen veränderte Haut und schwartige, alten Psoriasisplaques ähnliche Stellen untersucht und zum Vergleiche mit diesen ähnliche Erscheinungen bei gemischter und tuberöser Lepra herangezogen. Für die reine maculo-anästhetische Form ergab sich dabei folgendes: Die Ursache aller Veränderungen ist der Leprabazillus, den K. fast in allen, selbst in den kleinsten Herden, teils intra-, teils extrazellulär gefunden hat. Derselbe gelangt offenbar auf embolischem Wege durch den Blutstrom an Ort und Stelle und verursacht zunächst Veränderungen der Gefäßwände. Von der Wand der dilatierten Gefäße entwickeln sich durch Proliferation der Wandzellen kleine Herde, welche den Charakter einer Spindel, deren längste Achse vom Gefäß gebildet wird, annehmen. Die neugebildeten Zellen tragen teilweise noch ganz und gar die Merkmale von Bindegewebszellen oder sie sind bereits größer als diese; im letzteren Falle ist der Kern nicht mehr so deutlich färbbar, und die Zelle selbst hat — unter Erhaltung der Spindelform — ein leicht geblähtes Aussehen. Häufig gesellt sich dazu noch eine intrazelluläre Anhäufung von Pigment. Die Mitte jedes Herdes bildet eine Gefäßlichtung, welche solange durchgängig bleibt, als nicht sekundäre Veränderungen (Entzündung, Trauma) hinzutreten. Bezüglich der Nerven bezeichnet es K. geradezu als charakteristisch für die maculo-anästhetische Form, daß zunächst hauptsächlich oder fast nur die sensiblen Nerven in ihren peripheren Abschnitten erkranken, während die größeren Nervenstämme zum großen Teil frei bleiben oder nur in geringerem Grade sklerosiert sind.

Die tuberöse Lepra weist im ersten Beginn eine große Ähnlichkeit mit der maculo-anästhetischen Form auf, was offenbar darauf beruht, daß das Primäre in der embolischen Verschleppung der Bazillen zu suchen ist. Aber bereits in den frühesten Stadien der tuberösen Form ist im Gegensatz zu der maculo-anästhetischen Form der Gehalt an Bazillen so reichlich, daß schon darin ein wesentlicher Unterschied besteht. Die Bazillen wandern bei dieser Form in die perivaskulären Lymphräume, und unter ihrem Einflusse entwickelt sich eine typische Granulationsgeschwulst, welche sich, ohne Binde-

gewebe und glatte Muskulatur zu schonen, zu massigen Geschwülsten vergrößert. Dadurch verliert der von den Blutgefäßen ausgehende Prozeß mehr und mehr das Aussehen einer einfachen Gefäßschädigung. Ein grundlegender, auf histologischer Basis fußender Unterschied zwischen beiden Formen der Lepra besteht darin, daß die Leprome unabhängig von der Ausbreitung der Lepride selbständig weiter wuchern.

Die Arbeit enthält noch eine große Zahl interessanter und beachtenswerter Ausführungen, bezüglich deren auf das Original verwiesen werden muß. Eine Tafel mit sechs photographischen Reproduktionen der mikroskopischen Befunde ist zur Erläuterung des Textes beigefügt.

C. Deutschländer (Hamburg).

### 11) **Escomel.** Anatomie pathologique du verrucome de Carrion.

(Annal. de dermatol. et de syphil. 1902. p. 961.)

Verf. gibt eine genaue Beschreibung der Verruga Peruviana mit 14 Tafeln in Chromolithographie. Die ausführliche histologische Schilderung muß im Original nachgelesen werden. Als Erreger der Krankheit wird ein lang gestreckter, dünner Bazillus beschrieben.

Klingmüller (Breslau).

### 12) **M. Pelagatti.** Die Hautsarkomatose.

(Monatshefte für praktische Dermatologie Bd. XXXV. Nr. 6.)

Auf Grund von 7 Fällen, die in das weite und noch sehr unklare Gebiet der Hautsarkomatose gehören, versucht der Verf. das hier vorhandene Material zu ordnen. Er unterscheidet mit den meisten Autoren die eigentlichen Sarkome und die Sarkoide; unter den ersteren macht er drei Gruppen: 1) primäres multiples Sarkom (Akrosarkom Kaposi und multiples malignes Sarkom); 2) solitäres Sarkom; 3) multiples sekundäres Sarkom (generalisiertes, von entzündeten Naevus ausgegangenes, von einem primären Sarkom der Haut und von einem primären Sarkom eines anderen Organs). Sehr viel schwieriger als diese, allerdings ebenfalls noch keineswegs fest begründete Gruppierung (speziell die Stellung der Kaposi'schen Form ist sehr unsicher) ist die Auffassung der sog. »Sarkoide«. P. teilt sie ein in die nach dem Typus Boeck, in die mit zahlreichen zerstreuten Knötchen, in die großen Geschwülste und endlich in die durch Fremdkörper verursachten Sarkoide. Die letzteren könnte man ohne weiteres streichen — sie können wohl gelegentlich einem solitären Sarkom ähnlich sehen, aber die Untersuchung ergibt dann doch die Entstehungsgeschichte und gestattet die Diagnose: Fremdkörper-Granulationsgeschwulst. Die drei anderen Formen werden vom Verf. nach dem literarischen und nach dem eigenen Material kurz charakterisiert. Histologisch sind sie von den Sarkomen vollständig zu trennen und teils ganz wie Granulationsgeschwülste gebaut, teils haben sie Beziehungen zur Pseudoleukämie. Ihre Ursache ist unbekannt. (Nur aus klinischen Gründen ist der

Name Sarkoid allenfalls berechtigt; aber er ist so irreführend, daß er besser fallen gelassen würde.) **Jadassohn** (Bern).

### 13) **Drews.** Zur Behandlung der Psoriasis.

(Monatshefte für praktische Dermatologie Bd. XXXVI. Nr. 9.)

Verf. empfiehlt besonders für vereinzelte, stark verdickte Psoriasis-herde und zur Beseitigung der letzten Reste folgende Salbe: Ac. salic. 10,0, Chrysarobin, Ol. Rusci nov.  $\hat{a}$  20,0, Sapon. virid., Vaseline.  $\hat{a}$  25,0; zweimal täglich aufzutragen; nach 3—4 Tagen zur Ablösung der schwarzen Schicht mit Pasta zinc. sulfurata dreimal täglich dick zu überstreichen und mit Benzin oder Seife zu reinigen.

**Jadassohn** (Bern).

### 14) **M. Cohn.** Einige Bemerkungen zur Behandlung der Furunkulosis.

(Monatshefte für praktische Dermatologie Bd. XXXVI. Nr. 4.)

Verf. empfiehlt auf Grund von Erfahrungen am eigenen Körper, die Furunkel in folgender Weise zu behandeln: Jede kleinste auf Furunkel verdächtige Stelle wird zuerst in der Umgebung und dann am Herde selbst eingerieben mit: Ichthargan 5,0—10,0, Aq. destill. 5,0, Glycerin 10,0, Lanolin 35,0, Vaseline. fl. 40,0; dadurch geht die Entzündung manchmal schon in 24 Stunden zurück; dann schwächere Ichthargansalbe oder ein möglichst kleines Salicyl-seifenpflaster oder (bei Ekzem) 1%ige Ichthyolpaste. In der Genital-egend reizt die Ichthargansalbe oft schnell — daher soll man hier mit dem Paquelinbrenner ausbrennen und Ichthyolpaste benutzen. Daneben sind tägliche Bäder, am besten mit Ichthyol (60 g) oder Schwefelbäder (Neundorf) oder Kreolinbäder (bei der ärmeren Bevölkerung) zu empfehlen. Hefe war ganz erfolglos.

**Jadassohn** (Bern).

### 15) **Van Allen.** The cure of cancer by the use of x-ray.

(Boston med. and surg. journ. 1903. Juni 25.)

Bei der Behandlung Kranker kommen ganz andere Vorschriften für Gebrauch und Art der Röhren in Betracht, als bei dem diagnostischen Gebrauch der Röntgenstrahlen. Verf. gibt allgemeine Vorschriften darüber. Namentlich ist große Vorsicht geboten, daß man dem Kranken und auch sich selbst keinen Schaden durch die schwer heilenden Verbrennungen zufügt. Man selbst soll sich nie länger als unbedingt nötig den Strahlen aussetzen. Die Wirkung der Strahlen erklärt Verf. sich als Verbrennung. Daß pathologische Gewebe schwinden, ohne daß die Haut und die gesunden Teile mit vernichtet werden, kommt von der geringeren Widerstandsfähigkeit z. B. des Krebsgewebes, das ja an sich schon große Neigung zum Zerfall hat. Die Gefühle des Kranken während der Bestrahlung sind meist sehr gering, oder er merkt gar nichts, außer wenn ihn



etwa ein Funke trifft. Dagegen hat Verf. mehrfach beobachtet, daß Kranke, bei denen bösartige Geschwülste unter Röntgenbehandlung schnell schwanden, sich in dieser Zeit sehr schlecht befanden, elend aussahen usw., bis ein gewisser Teil der Geschwulst verschwunden war, worauf dann schnelle Erholung über den früheren Zustand hinaus eintrat. Sogar Fieber hat er dabei auftreten sehen. Er nimmt an, daß diese Zustände Folge der Resorption der zerstörten Geschwulsteile sind. Er führt dann eine Anzahl von geheilten Fällen von Krebs, Lupus erythematodes, pustulöser Ekzeme usw. an.

Trapp (Bübeckburg).

16) **F. Fränkel.** Einige Grundsätze für die Beurteilung und Behandlung der Kontusionen des Bauches. (Aus der chirurg. Abt. des allg. städt. Krankenhauses zu Nürnberg.)

(Münchener med. Wochenschrift 1903. Nr. 17.)

F. bespricht in dem Vortrage zunächst die Diagnose einfacher Kontusionen des Bauches und solcher mit Organzerreißung und hebt die Schwierigkeiten in der Entscheidung, welche dieser Verletzungen vorliegt und ob die Erscheinungen, die eine Organverletzung vermuten lassen, auf intraabdominelle Blutungen oder beginnende Peritonitis zurückzuführen sind, hervor. Nach seinen Erfahrungen weist besonders eine leichte, allmählich ansteigende Temperaturerhöhung fast sicher auf eine innere schwere Verletzung hin, für welche ebenfalls eine bald aufgetretene Kontraktur der Bauchmuskulatur spricht. Eine fortgesetzte, von Stunde zu Stunde sich wiederholende Beobachtung des Verletzten ist dringend notwendig, um die einzelnen Symptome genau würdigen zu können und, wenn die Diagnose zur Annahme einer Organzerreißung mit einiger Sicherheit hinneigt, sofort eine Operation vorzunehmen. Da Opiate das Symptomenbild während der Beobachtungszeit nur verschleiern, warnt F. eindringlich vor ihrer Darreichung; das gleiche gilt auch von der zu reichlichen Gabe von Exzitantiem und von Kochsalzinfusionen während dieser Beobachtungszeit, weil leicht durch eine Verbesserung des Pulses nach solchen Mitteln eine Täuschung hervorgerufen, durch die Erhöhung des Blutdruckes eine Blutung gesteigert werden kann.

Kramer (Glogau).

17) **O. Lanz.** Die pathologisch - anatomischen Grundlagen der Appendicitis.

(Beiträge zur klin. Chirurgie Bd. XXXVIII. Hft. 1.)

Die mikroskopischen Haupttypen der pathologisch-anatomischen Veränderungen des Wurmfortsatzes herauszuheben und dadurch zur Klärung der Pathogenese der Appendicitis beizutragen ist die Absicht des Verf. 30 genau mikroskopisch untersuchte Fälle dienen den Ausführungen als Grundlage. Unter Hinweis auf zahlreich beigegebene Abbildungen mikroskopischer Schnitte und die ausführlich

wiedergegebenen Krankengeschichten bespricht Verf. die verschiedenen pathologischen Veränderungen am Wurmfortsatz, die Appendicitis catarrhalis, purulenta, follicularis, chronica atrophicans und chronica hypertrophicans, polyposa, obliterans, crouposa, perforativa und schließlich gangraenosa. Für die Ätiologie der Appendicitis zieht Verf. aus den pathologisch-anatomischen Befunden die Folgerung, daß zu prädisponierenden örtlichen Momenten eine Gelegenheitsursache hinzutreten muß. Als solche steht an erster Stelle der Häufigkeit die Teilnahme des Wurmfortsatzes an einer katarrhalischen Affektion des Blinddarmes.

Bezüglich der Behandlung der Appendicitis ist Verf. zu der Überzeugung gekommen, daß die Entfernung des Wurmfortsatzes die einzig vernünftige Therapie sein kann, da jedes Rezidiv eine unendlich viel größere Gefahr in sich birgt, als die Operation.

**Blauel** (Tübingen).

18) **H. Goetjös.** Beiträge zur Frage der Leukocytose bei Perityphlitis. (Aus dem St. Hedwig-Krankenhaus in Berlin.)

(Münchener med. Wochenschrift 1903. Nr. 17.)

G.'s Untersuchungsergebnisse, die an 40 Fällen der inneren und chirurgischen Abteilung des genannten Krankenhauses gewonnen wurden, stimmen nur zum Teil mit dem Curschmann'schen überein und lauten folgendermaßen:

Bei einer dauernden hohen Leukocytose (20—30 000) ist allemal bei der Perityphlitis auf einen eitrigen Prozeß zu schließen, wenn nicht sonstige, Leukocytose erregende Komplikationen vorhanden sind. Bei schweren klinischen Erscheinungen ist eine normale oder geringe Leukocytose als ein schlechtes Zeichen aufzufassen. Bei diffuser Peritonitis verliert die Leukocytenzählung ihre Genauigkeit.

**Kramer** (Glogau).

19) **A. J. Wenglowski.** Entwicklung und Bau der Leisten-  
gend. Ihre Beziehung zur Ätiologie der Leistenbrüche.

Diss., Moskau, 1903. 210 S. (Russisch.) Auch in: Arbeiten aus Prof. Djakonow's Klinik, Beilage zur »Chirurgie« 1903. (Russisch.)

Auf Anregung von Prof. Djakonow studierte W. an 65 Embryonen verschiedenen Alters, von 2 mm Länge beginnend, an 97 Leichen und bei 115 Operationen von Leistenbrüchen am Lebender die Frage von der angeborenen Prädisposition zum Leistenbruch. Der Text wird durch 46 Figuren, darunter 42 Photographien eigener Präparate, illustriert. Die entsprechende Literatur wird auf 9 Seiten angeführt. Auf die Einzelheiten der Arbeit kann hier natürlich nicht eingegangen werden; Ref. muß sich mit den Schlußsätzen begnügen. Zuerst wird der Prozeß des Herabsteigens des Hodens geschildert (siehe dieses Blatt Nr. 26, Referat 28). Von der Stelle des Durchtretens des Leitbandes hängt nun die Form der Leistenöffnung ab. Dringt es näher zur Mittellinie, ganz am Rande des

M. rectus durch die Bauchwand, so ist die Öffnung kurz, hoch und dreieckig; liegt letztere mehr lateral vom M. rectus, so ist die Öffnung länger, niedriger — oval. Bei Neugeborenen ist die Öffnung deutlich ausgeprägt und relativ sehr hoch. Bei weiblichen Embryonen bildet sich gar keine Öffnung, es bleibt nur ein Spalt für das runde Band. Bei jungen Männern ist die Aponeurose in der Leistengegend meist schwach entwickelt, da ein Teil vom Hoden mitgezogen wird und die Kremasterfascie bildet; mit zunehmendem Alter wird aber die Aponeurose fester. Bei gesunden Individuen ist die Leistenöffnung meist oval; die Höhe übersteigt gewöhnlich 2 cm nicht. Die dreieckige Form der Öffnung und eine Höhe von mehr als 2,5 cm ist ein angeborenes prädisponierendes Moment zur Bildung des Leistenbruches, während weder der Bau noch die Festigkeit der Aponeurose des M. obl. ext., sowie die Form und Größe der subkutanen Leistenringe eine besondere Rolle spielen. In der bedeutenden Mehrzahl der Fälle von Leistenbruch hat die Leistenöffnung eine pathognomonische dreieckige Form, eine Höhe von 3—4 cm, eine Fläche von 10—12 qcm. Alle Pat. zeigen Hypertrophie des Kremasters (Bekämpfung des entstehenden Bruches durch den Organismus). Die meisten Leistenbrüche sind *Herniae obliquae*, da der Weg hier weniger befestigt ist und der herabsteigende Druck weniger Widerstand findet. Es müssen also die chirurgischen Behandlungsmethoden des Leistenbruches in Veränderung der Form der Leistenöffnung aus einer dreieckigen in eine ovale und in Verkleinerung ihrer Höhe bestehen. Außerdem muß man bei schrägen Brüchen für Befestigung der Fovea lateralis, bei geraden Brüchen der Fovea media sorgen.

Gückel (Kondal, Saratow).

## 20) J. A. Bodine. The radical cure of inguinal hernia with local anaesthesia.

(New York med. record 1903. Februar 14.)

Die Hauptgefahr bei der Herniotomie »liegt in der allgemeinen Narkose«. B. hat 48 Fälle von Leistenbrüchen in Lokalanästhesie operiert, ohne daß er je mehr als 3 cg Cocain. mur. verbrauchte.

Die Technik der Kokainisierung wird eingehend beschrieben. Für die Haut und die Nervenstämme wird  $\frac{1}{4}\%$ ige, für die anderen Gewebsinfiltrationen nur  $\frac{1}{10}\%$ ige Lösung gebraucht. Wenn möglich werden die drei in Betracht kommenden Nervenzweige (vom Iliohypogastricus, Ilioinguinalis und genito-cruralis) nach der Inzision aufgesucht und mit wenigen Tropfen intraneural anästhesiert.

In 17 Fällen konnten alle drei Nerven freigelegt werden. Am leichtesten (und wichtigsten) ist der Ast des Iliohypogastricus zu finden, welcher von der Crista iliaca einwärts unter der Aponeurose des Obliquus externus verläuft. Er kann auf dem Obliquus internus liegen, gerade am inneren Leistenring, oder kreuzt den Bruchsack am äußeren Ring. Wenn er breit ist, können ein oder beide anderen Nerven fehlen, und man soll sich nicht mit dem Suchen auf-

halten. Der Ilioinguinalis fehlt in manchen Fällen. Gewöhnlich liegt er parallel und unterhalb des Iliohypogastricus, dann aber wieder an der Außenseite und parallel zur Längsachse des Bruches. Der Genito-cruralis ist ebenso unsicher, kommt mit dem Bruch vom inneren Ring heraus und liegt zwischen Samenstrang und Bruchsack. Genauere Studien über den Nervenverlauf stehen noch aus.

Ist nur der Iliohypogastricus gefunden, werden nach Bedürfnis die äußeren empfindlichen Partien infiltriert, also zunächst Infiltration des Hautschnittes, dann der tiefer gelegenen Gewebe. Nach Spaltung und Verschiebung des Obliquus externus kommt der Iliohypogastricus zum Vorschein und wird kokainisiert. Wird der Ilioinguinalis dann nicht gefunden, folgt weitere Infiltration der Bruchdecken und des Bruchhalses. Der Samenstrang soll mit einer geflochtenen Catgutschlinge und nicht mit einem Gazestreifen zurückgezogen werden. Die tiefen Nähte sollen nur die Hälfte der Schichten durchdringen, um Nekrosen zu vermeiden.

Das Operieren im Bauch — Manipulationen, Amputation der Appendix, Exzision von Netz und Behandlung eingeklemmter Darmschlingen — war verhältnismäßig schmerzlos.

Loewenhardt (Breslau).

## 21) H. Beyea. The elevation of the stomach in gastropotosis by the surgical plication of the gastrohepatic and gastrophrenic ligaments; an original operation.

(Philadelphia med. journ. 1903. Februar 7.)

Nach einer kurzen Besprechung des Symptomenkomplexes der Glenard'schen Krankheit und der medikamentösen wie mechanischen Therapie derselben gibt Verf. eine Darstellung der chirurgischen Behandlungsmethoden. Sein Verfahren besteht in der Verkürzung der »Aufhängebänder« des Magens, des Lig. gastrophrenicum und des Lig. gastrohepaticum. Der nach unten gesunkene Magen wird hierdurch in seine natürliche Lage gezogen. Die Verkürzung wird erreicht durch Bildung einer queren Falte in den genannten Bauchfellduplikaturen. Zu diesem Zwecke werden parallel drei Reihen von Silknopfnähten gelegt. Die erste Reihe verläuft von der Kardiagegend quer in der Mitte des Bandapparates nach dem Pylorus zu. Die senkrecht von oben nach unten geführten Fäden sollen etwa 4 cm Gewebe in sich fassen. Durch Knüpfung dieser Fäden würde gewissermaßen das Zentrum der Falte entstehen. Doch werden erst die beiden anderen Nahtreihen gelegt. Die zweite Nahtreihe wird 2,5 cm oberhalb der ersten ein- und ebensoweit unterhalb derselben ausgeführt. Die Einstichpunkte der dritten Reihe liegen dicht unter der Leber, die Ausstichpunkte unmittelbar über den großen Gefäßen der kleinen Kurvatur. Bei der Knüpfung dieser drei Nahtreihen wird das ganze Netz in der Richtung nach oben quer gefaltet. Der Magen wird hierdurch gehoben, und zwar etwas über seine natürliche Lage. Verf. hat nach dieser Methode 5 Fälle mit

bestem Erfolge operiert. Eine Frau hat er seit der Operation 5 Jahre beobachtet. Der Magen ist wie auch bei den übrigen Fällen in der ihm gegebenen Lage geblieben. Die Frau hat 40 Pfund an Gewicht zugenommen.

Vor den Methoden von Duret, Rovsing u. a., hat das Verfahren B.'s das voraus, daß der Magen nicht an der vorderen Bauchwand befestigt wird. So werden die mit dieser unnatürlichen Lage im Zusammenhang stehenden Motilitätsstörungen und Schmerzanfälle vermieden. Prinzipielle Ähnlichkeit besteht mit dem Bier'schen Verfahren. Bier verkürzt ebenfalls das Lig. gastrohepaticum durch Faltenbildung und näht den Pylorus bezw. die kleine Krümmung an die Leberkapsel.

Läwen (Leipzig).

## 22) A. Langer (Mähr. Weißkirchen). Über retrograde Inkarzeration des Darmes.

(Wiener klin. Wochenschrift 1903. Nr. 16.)

Die von Maydl sog. retrograde Inkarzeration war bislang in den sehr spärlichen Fällen am Processus vermiformis und der Tube beobachtet worden, beides dünne strangförmige Organe, zu denen die Ernährungsgefäße mit ihren Endästen nicht senkrecht zur Längsachse wie beim Darm, sondern schief oder parallel mit derselben hinzutreten.

Demgegenüber betont L., daß die Tube sowohl von den Spermatical- wie auch von den Uteringefäßen mit Blut gespeist wird, es könne daher beim Proc. vermiformis zur Inkarzeration des freiragenden Endteils, bei der Tube nur zur Inkarzeration einer Schlinge kommen.

Maydl bezeichnet ferner als Organe, welche zur retrograden Inkarzeration durch ihre oben erwähnten Eigenschaften geeignet sind, Meckel'sche Divertikel und Netzlappen. Von der retrograden Inkarzeration letzterer sind in der Folgezeit mehrere Fälle veröffentlicht worden.

Die Frage, unter welchen Bedingungen es am Darm zu einer retrograden Inkarzeration kommen könne, wird von Maydl dahin beantwortet, daß als Vorbedingung dafür der Darm in Form eines W hervortreten müßte, d. h. daß in einem Bruch zwei Darmschlingen vorgefallen wären, während der dieselben verbindende Darmabschnitt (Zwischenstück von L. benannt) in der Bauchhöhle verblieben wäre. Nun hält Maydl noch zwei Möglichkeiten auseinander, je nachdem das Mesenterium des Zwischenstücks im Bruch vorgefallen (wobei also die Gefäße eine scharfe Krümmung bildeten) oder in der Bauchhöhle verblieben ist. In dem ersteren Falle sind die Bedingungen einer retrograden Inkarzeration gegeben. Bei der zweiten Möglichkeit bestreitet Maydl das Entstehen einer retrograden Inkarzeration, von der Voraussetzung ausgehend, daß die Ernährungsgefäße beim Darm senkrecht zur Längsachse des Organs an dasselbe herantreten.

Diese Voraussetzung deckt sich aber nicht mit den tatsächlichen anatomischen Verhältnissen, wie L. des genaueren unter ausführlicher

Berufung auf die Autorität J. Henle's darlegt, wenigstens nicht beim Dickdarm und dem untersten Ileum, so daß L., im Gegensatz zu Maydl, auch für diese Teile das Entstehen einer retrograden Inkarzeration als möglich hinstellt, auch wenn das Mesenterium des Zwischenstücks nicht im Bruch vorgefallen ist. Daß nun aber auch bei den weiter aufwärts gelegenen Partien des Ileum, bei denen die anatomische Voraussetzung Maydl's betreffs des Gefäßverlaufs zutrifft, es ebenfalls zu einer retrograden Inkarzeration kommen könne ohne Vorfall des Zwischenstücks-Mesenteriums, dafür führt L. als Beweis folgenden von ihm operierten Fall an.

60jähriger Mann; rechtsseitige Skrotalhernie seit 20 Jahren, 17 Stunden vor der Operation eingeklemmt. Äußere Bruchhüllen sehr gespannt. Bei Eröffnung des Bruchsacks fäkulenter Geruch, Abfließen einer kleinen Menge nicht blutigen Bruchwassers. Nach Erweiterung des Schnittes liegt enorm ausgedehntes Cecum und Colon ascendens, ferner der unterste Abschnitt Ileum vor; diese Darmschlinge hat im ganzen eine Länge von 30—40 cm. Außerdem findet sich im Bruch, und zwar nach hinten von der erstgenannten Schlinge, eine solche des Dünndarms vor von 40—45 cm Länge, welche gleichfalls stark gebläht und gespannt erscheint. Beide Darmschlingen blaß graugrünlich mißfarben (anämische Nekrose). Débridement; beim Vorziehen der Darmsehnenkel fließt reichlich blutiges Serum aus der Bauchhöhle. Es zeigt sich, daß das die beiden Darmschlingen verbindende Zwischenstück, das vollständig vor die Wunde gezogen wird, eine Länge von etwa 1 m hat, gebläht und bläulich schwarzbraun ist. Dagegen sind die beiden anderen Darmschenkel bauchwärts von der Inkarzerationsfurcher vollkommen normal.

Das ganze vorliegende Darmkonvolut (nicht viel weniger wie 2 m) wird reseziert. Die hierbei durchgeschnittenen mesenterialen Venen erscheinen thrombosiert. Das Colonende läßt sich nicht soweit vorziehen, daß sich eine Vereinigung der beiden Darmenden exakt extraperitoneal ausführen ließe. Daher Einnähung beider Enden in die Wunde.

24 Stunden nach der Operation Tod. Obduktion weist keine Zeichen von Peritonitis nach; das resezierte Bruchstück war mit blutigem Inhalt erfüllt.

Hübener (Dresden).

## 23) J. Nagano. Zur Frage ausgedehnter Dünndarmresektion.

(Beiträge zur klin. Chirurgie Bd. XXXVIII. Hft. 2.)

Verf. hat im Laboratorium des Breslauer physiologischen Instituts Untersuchungen über die bisher noch nicht eingehend erörterte Frage angestellt, ob es gleichgültig sei, an welchem Teile des Dünndarmes die Resektion vorgenommen werde. Auf Grund zahlreicher Tierversuche und unter Berücksichtigung der klinischen Erfahrungen spricht Verf. sich dahin aus, daß Resektionen selbst der Hälfte des Dünndarmes und vielleicht noch darüber im Bereiche des Ileum vorgenommen werden können. Bezüglich der Jejunumresektionen lehrt das Tierexperiment, daß sich nicht so viel wie aus dem Ileum entfernen läßt. Diese Tatsache sucht ihre Erklärung darin, daß bei Resektion im Jejunum mit Schlingen von gleicher Länge die resorbierende Oberfläche mehr verkleinert wird als bei Resektion im Ileum, da eine größere Gewichtsmenge funktionell wichtiger Schleimhaut entfernt wird; ferner darin, daß die Funktion einer gleichen

Menge von Schleimhaut im oberen Teile des Dünndarmes energischer ist als im unteren. Es stellt demnach die Resektion im oberen Dünndarm einen schwereren Eingriff dar als im unteren.

Blauel (Tübingen).

24) **V. Czerny.** Zur Behandlung der Fissur und des Vorfalles des Mastdarmes.

(Beiträge zur klin. Chirurgie Bd. XXXVII. Hft. 3.)

Verf. empfiehlt bei Fissura ani die Exzision derselben inkl. des geschwürigen Grundes in Lanzett- oder Deltoidform und Vereinigung der Spitze der Schleimhautwunde mit dem gegenüberliegenden Punkte der Hautwunde. Es folgen dann noch 2—4 weitere Nähte zu beiden Seiten der mittleren Naht. In 6 Fällen hat diese Methode gute Dienste geleistet, welche die Fissur mit dem gereizten Grunde gründlich entfernt und mit gesunder Schleimhaut überkleidet.

Einen Mastdarmvorfall mittleren Grades operierte der Verf., indem er die hintere Mastdarmwand durch parasakralen Schnitt freilegte und dieselbe durch eine Art Lembertnaht in fingerhoher Falte von hinten in die Lichtung einstülpte. Durch Catgutnähte wurde sodann noch die hintere Mastdarmwand an die seitlich vom Steißbein liegenden Bänder suspendiert.

Blauel (Tübingen).

25) **W. Hutchinson.** Is the gall-bladder as useless as it is dangerous?

(New York med. record 1903. Mai 16.)

H. kommt zu dem Schlusse, daß die Gallenblase ein nahezu funktionsloses Organ ist, zu klein, um als Gallenreservoir irgend einen Wert zu haben, ungeeignet aus mechanischen Gründen und wegen der schwachen Muskulatur irgend einen nennenswerten Einfluß auf die Austreibung der Galle auszuüben.

Daß das Organ mit dem Verdauungsprozeß oder vitalen Funktionen noch irgend etwas zu tun habe, erscheint schon aus entwicklungsgeschichtlichen Gründen ganz ausgeschlossen.

Die Gallenblase fehlt nämlich bei Pferd und Esel, ist aber gut entwickelt bei Kuh und Schaf, obgleich alle genannten Spezies Pflanzenfresser sind. Sie ist vorhanden beim Schwein und wilden europäischen Eber, fehlt beim südamerikanischen Pekari. Bei der Giraffe ist ihr Vorkommen ganz inkonstant. Im allgemeinen ist sie zwar größer und häufiger bei Fleischfressern, doch kann weder bei Säugetieren noch Vögeln eine regelmäßige Beziehung zur Nahrung oder Lebensgewohnheit festgestellt werden. Dem Vorhandensein bei den Raubvögeln steht die Inkonstanz bei Enten und anderen fischfressenden Spezies gegenüber. Während sie bei den Tauben fehlt, ist sie beim Haushuhn und Puter vorhanden, bei Amphibien und Fischen gut entwickelt. Sie stammt aus einer früheren ent-

wicklungsgeschichtlichen Periode und stellt eins der verschiedenen primären Divertikel dar, welches noch nicht gänzlich verschwunden ist.

Vom klinischen Gesichtspunkte verhält sie sich, genau wie der Wurmfortsatz, als eine Quelle beständiger Gefahr wegen Infektion und Steinbildung; sie kann ohne Störung jederzeit entfernt werden. 70% aller Magenulzerationen liegen innerhalb 3—4 Zoll der Pylorusgegend und verdanken vielleicht ihr Entstehen einer infizierten Gallenblase, einer Cholecystitis, welche bei Typhus, Pneumonie, Sepsämie und akuten Katarrhen leicht auftritt.

Genauere Untersuchungen ergeben, daß dies sogenannte »Reservoir« höchstens  $\frac{1}{30}$  bis  $\frac{1}{20}$  der 24stündigen Gallenmenge aufnehmen kann, d. h. soviel, wie in 35 Minuten abfließt. Nimmt man nun an, daß die Absonderung bei der Verdauung besonders schnell einhergeht, ist es nicht zu viel gesagt, daß nur 10—15 Minuten für 30 ccm Kapazität in Betracht kommen können.

Von der Eigenschaft als »Druckregulator« kann aus anatomischen Gründen (dünne Muskulatur, Klappenbildung und Krümmung) keine Wirkung erwartet werden. Galle kann in die Blase nur eintreten, wenn die zirkulären Fasern der Vaterschen Ampulle kontrahiert sind.

Der Wert des Organs wird noch zweifelhafter, wenn man erwägt, daß nach neueren Untersuchungen die Galle mehr ein Exkret als ein Sekret ist und ihre Hauptfunktion in der Zerstörung von Toxinen und Ptomainen hat, sowie in der Zerstörung von roten Blutkörperchen in der Leber, wie Croftan nachgewiesen haben soll.

Nimmt man noch die Erfahrungen vom Sektionstisch über die Häufigkeit der Erfahrung hinzu, so wird das Verdikt über die Gallenblase als eine Quelle stetiger Gefahr und eines funktionslosen embryonalen Überbleibels vollständig.

Loewenhardt (Breslau).

## 26) Karszbulin. Ruptur der Gallenblase durch Sturz von einer Höhe; Etablierung einer Gallenblasen-Bauchwandfistel. Heilung.

(Wiener med. Wochenschrift 1903. Nr. 23.)

Die in der Literatur bisher beschriebenen 15 Fälle von Riß der Gallenblase lassen sich in zwei Gruppen bringen, je nach dem Hinzutreten oder Ausbleiben von Bauchfellentzündung. In den letzteren Fällen entwickelt sich rasch das ominöse Bild der Cholämie.

Wie Verf. meint, kommt es wohl auf den Füllungszustand der Gallenblase an; ist sie im Augenblick der Verletzung stark gefüllt, so werden aus dem rückläufigen Erguß zugleich Darmbakterien herausgerissen, welche die Peritonitis erzeugen. Dringt nur wenig Galle in die Bauchhöhle, so wird sie dagegen rasch ins Blut aufgenommen und wirkt noch verhängnisvoller. Deswegen soll bei den Fällen mit Peritonitis, wozu auch sein beschriebener Fall gehört, zunächst Abwarten am Platze sein, event. unter Punktion des Peri-



tonealgusses oder mit späterem operativem Verschluß der Rißstelle, während bei den Fällen ohne Bauchfellreaktion sofortige Operation zur Verhütung der Cholämie angezeigt ist.

Herm. Frank (Berlin).

27) **Czerny.** Über Nekrose der Gallenblase. (Mit Bemerkungen über die Operation der Gallensteine.

(Münchener med. Wochenschrift 1903. Nr. 22.)

Gallensteine können auf dem Wege der zwischen den von ihnen ulzerierten Gallenwegen und dem freien Bauchfellraum sich bildenden Verwachsungen Wanderungen antreten, in Abszesse der Nabel- oder Blinddarmgegend, unter die Haut oder in den subhepatischen Raum, in die Bursa omentalis, unter das Zwerchfell usw. gelangen oder ohne Eiterung in Verwachsungen zwischen Gallenblase oder Cysticus usw. und Darm oder in dem Netz abgekapselt liegen bleiben. Seltener als diese trockenen und jene eitrigen Entzündungen sind die nekrotisierenden Formen der Entzündung, von denen C. zwei Fälle beobachtet hat. Beidemal war durch die Einklemmung von Cysticus eine Nekrose der Gallenblase hervorgerufen, welche in dem einen bis zur vollständigen Abstoßung der Schleimhaut geführt hatte, während in dem zweiten bloß ein Teil der Gallenblasenwand morsch und nekrotisch wurde. Eitererregende Bakterien spielten dabei, nach dem negativen Ergebnis der Untersuchung zu schließen, keine große Rolle. In beiden Fällen standen im Vordergrund des Krankheitsbildes Erscheinungen von Ileus, nicht von Gallensteininkolik, die C. als larvierte Gallensteinanfalle bezeichnet.

Im Anschluß an den ausführlichen Bericht der betreffenden Krankengeschichten und ihre Epikrise erörtert Verf. kurz die Frage der sog. Rezidive nach Gallensteinoperationen, dadurch veranlaßt, daß er in jenen beiden Fällen, in dem einen bei der Sektion, im anderen bei einem zweiten Eingriff, noch Gallensteinchen gefunden hatte, die bei der Operation übersehen worden waren, und schildert sodann die Technik der von ihm bevorzugten ungefährlichen und in ca. 3 Wochen von Heilung ohne Fistel gefolgt Operation, der einfachen Cholecystostomie mit wasserdichter Drainage und Suspension der Gallenblase. Seltener als diese Operation, aber doch immerhin häufiger wie früher extirpiert C. die Gallenblase, ein Eingriff, der auch teilweise in den oben erwähnten zwei Fällen von Nekrose der Gallenblase zur Anwendung gekommen ist.

Kramer (Glogau).

28) **H. Kehr.** Die chirurgische Behandlung des akuten und chronischen Choledochusverschlusses durch Stein und Tumor.

(Münchener med. Wochenschrift 1903. Nr. 22.)

Beim akuten Choledochusverschluß, der fast immer durch kleine Steine bedingt ist, ist operative Behandlung meist unnötig. K. hat unter 800 Operationen nur 4mal deshalb operieren müssen; es kommt

in solchen Fällen, in denen der Ikterus nicht schwindet, Fieber, Schüttelfröste, Appetitstörungen usw. auftreten, die Hepaticusdrainage mit Cystostomie oder Cystektomie, bei sehr schwachen Kranken auch wohl bloß die Cystostomie in Betracht. Beim chronischen, meist auf große Steine zurückzuführenden Choledochusverschluß ist dagegen, wenn nicht völlige und dauernde Latenz erzielt wird, operative Behandlung nötig und nicht zu spät anzuwenden, weil sie sonst den erwarteten Nutzen infolge von hinzugetretener Infektion nicht bringen kann; hier verdient die Choledochotomie mit Hepaticusdrainage (3% Mortalität) den Vorzug vor der Choledochotomie mit Naht. — Beim chronischen Verschluß durch Geschwulst des Choledochus oder Pankreas wird meist nur eine Palliativoperation, selten eine Radikalexstirpation möglich sein; bei gutartiger Geschwulstbildung am Pankreas (Pancreatitis chron. interstit.) kann dadurch Heilung erzielt werden.

Kramer (Glogau).

## 29) H. Kehr. In welchen Punkten ich von Riedel's Ansichten über Gallensteinchirurgie abweiche?

(Münchener med. Wochenschrift 1903. Nr. 17.)

Im Gegensatz zu Riedel, der die Steine aus der Gallenblase entfernt wissen will, ehe sie in die tiefen Gänge geraten, also die Frühoperation derselben wünscht, operiert K. jetzt nur bei schwerer akuter und chronischer rezidivierender Cholecystitis, verlangt aber bei Choledochusverschluß durch Stein die Frühoperation mit Hepaticusdrainage und Tamponade unter Verwerfung der von Riedel geübten Naht der Choledochusinzision.

Kramer (Glogau).

## Kleinere Mitteilungen.

### 30) Freie Vereinigung der Chirurgen Berlins.

Sitzung am 9. März 1903.

Vorsitzender: Herr Rotter.

Herr Sonnenburg stellt ein neugeborenes männliches Kind vor mit Bauch-Blasen-Genitalspalte, Atresia ani und Anus vesicalis mit Prolaps einer Darmschlinge.

Herr Gunkel: Über Totalexstirpation der Scapula.

G. berichtet über zwei von Rotter operierte Fälle; der erste war ein Epithelkrebs in der Spina scapula; einige Wochen nach der Entfernung der Scapula Resektion des Caput humeri im Interesse schnellerer Wundheilung. Heilung; 4 Monate später Exitus an kruppöser Pneumonie; — der zweite war ein großes Enchondrom; Heilung; Vorstellung der Pat. G. wendet sich gegen partielle Resektionen bei malignen Tumoren der Scapula (Buchanan); schon bei den Totalexstirpationen hat man nur 26% Dauerheilungen; G. glaubt aber nicht, daß die Resultate bei Fortnahme auch des Armes besser werden würden. Zur Herstellung besserer Wundverhältnisse kann man mit der Totalexstirpation der Scapula die Resektion des Humeruskopfes verbinden, da die Funktion des Armes dadurch nicht geschädigt wird.

**Diskussion:** Herr Israel berichtet, daß ein von ihm operierter Pat. sich noch jetz, 7 Jahre nach der Operation, völlig gesund befindet. Er hat seither noch einen Fall operiert, der dadurch bemerkenswert war, daß er histologisch den Hypernephromen glich, so daß damit die Frage aufgeworfen war, ob es sich nicht um eine metastatische Geschwulst gehandelt habe. Der Pat. bekam nach einem Jahre eine Metastase im Mediastinum anticum und Hämaturie und ging zugrunde. Auch dadurch wird die Annahme gestützt, daß der Scapulatumor ein metastatischer war, ausgehend von einem primären Nierentumor.

Herr Gunkel stellt einen Fall von chronischer Streptokokkenmyositis vor. Den Ausgang bildet eine Stichwunde in der Ellbeuge mit einem Kartoffelschälmesser, an der sich einige Wochen nach der Entstehung eine Entzündung bildete, die vom Arzt operiert wurde. Als dieselbe sich wiederholte, kam die Pat. ins Hedwigs-Krankenhaus. Es bestand in der Ellbeuge eine 7 cm lange Fistel, in der Umgebung entzündliche Infiltration; Spaltung bis in die Muskulatur, die blaß und mißfarben war. Die mikroskopische Untersuchung ergab Streptokokken im Muskelbindegewebe, Infiltration mit Lymphocyten und eosinophilen Zellen. Sobald die Wunde im Zuheilen war, wiederholte sich die Entzündung, zugleich schritt trotz mehrfach wiederholter Spaltungen die Entzündung nach dem Handgelenk fort. Trotz Entfernung des Musc. flex. corp. radialis, palm. lg. und eines Teiles des Flex. digit. sublimis traten immer wieder Residive auf. Pat. wurde in solchem Zustand geseigt.

#### Herr Rotter: Über Kolonkarzinome.

R. berichtet über 34 von ihm in 9 Jahren operativ behandelte Fälle, 6 des Coecum, 1 des Colon asc., 3 des Angulus d., 8 des Colon transv., 2 des Angulus sin., 14 des S romanum. 25 kamen im Zustand der Kotstauung, 19 im Ileus, 6 in schwerer Darmstenose in Behandlung; davon starben 55% (7 im Kollaps, 4 an Peritonitis, 2 an Darmlähmung, 1 an Pneumonie). Bei fühlbarem Tumor wurde der Schnitt dem Sitze desselben entsprechend angelegt, sonst von einem Medianschnitt operiert. Nach Klärung der Situation wurde dem Darminhalt durch Enterostomie Abfluß verschafft; früher wurden nach Resektion des Tumors die freien Darmenden eingenaht, jedoch mit schlechtem Resultat (von 8 starben 6), weshalb später als geringerer Eingriff zunächst nur die Typhlostomie bei linksseitigem Tumor, ein Anus ilei sin. bei rechtsseitigem Tumor angelegt und sekundär radikal operiert wurde; von 15 Enterostomierten starben 8. Bei inoperablen Fällen wurde die Enteroanastomose angewandt (4, davon 1 Exitus an Pneumonie). 12 Fälle gelangten zur Radikaloperation; 1 im Ileus mit Resektion und Naht operiert starb, bei 7 war vorher eine Enterostomie angelegt, 4 konnten gleich radikal operiert werden. Die Auslösung des Tumors gestaltete sich nach Sitz und Größe des Tumors, nach dem Vorhandensein von Drüsen- und regionären Metastasen, Schrumpfung des Mesenterium mehr oder weniger schwierig; schwierige Verhältnisse lagen in der Hälfte der Fälle vor.

Die Darmvereinigung geschah bei den 12 Fällen mit 13 Resektionen 10mal mittels Naht und 3mal nach Mikulicz mit der Spornquetsche. Von den genähten starben 4, 1 im Kollaps (Resektion im Ileus), 3 an den Folgen der Naht 2mal Randgangrän im Bereich der Naht, 1mal Insuffizienz der Naht am blindgeschlossenen Colon transv.).

Diese Erfahrungen bestimmten R. zur Anwendung des Mikulicz'schen mehrseitigen Verfahrens; außer der Beseitigung der Gefahr der Randgangrän hat es den Vorteil des aseptischen Verlaufs der Operation und des geringeren Eingriffs. Unbequem sind die mehrfachen Eingriffe, doch kann die Spornquetsche ohne Narkose angelegt werden; der Schluß der Kotfistel macht bei Anwendung eines gestielten Lappens nach R. keine Schwierigkeit. R. hat noch in 3 anderen Fällen das Verfahren mit gutem Erfolg angewandt.

— Von den 13 Resektionen starben 4 = 30% Mortalität; auf die 10 einseitig mit Naht Behandelten kommen die 4 Todesfälle, die mehrseitig Operierten kamen durch.

Die Dauererfolge sind günstig. Von den 8 Fällen, welche die Operation überstanden, sind 3 an Rezidiv wieder erkrankt; 2 von ihnen hatten bereits bei der Operation Metastasen. 1 Fall seit  $2\frac{1}{4}$  Jahren, 1 seit  $2\frac{1}{2}$  Jahren, 2 seit 3 Jahren geheilt.

R. weist darauf hin, daß die Diagnose des Kolonkarzinoms in den Frühstadien zwar schwierig sei, daß aber die Ärzte Fälle, welche das Bild chronischer Darmstenose darbieten, zu lange mit inneren Mitteln behandeln.

Diskussion: Herr Sasse (Paderborn) berichtet über 8 Fälle, von denen 4 mit Anus praetern., 4 mit Resektion behandelt wurden. In den letzteren handelte es sich um ausgedehnte Kolonresektionen wegen Karzinom; er hat stets einseitig operiert und in allen Fällen Heilung erzielt, zum Teil unter besonders schwierigen Verhältnissen.

1) Karzinom der Flex. coli sin. bei 36jähriger Frau; ausgedehnte Resektion, direkte Vereinigung durch Naht etwa der Mitte des Colon transv. mit dem unteren Teil des Colon desc.; die Pat. ist seit 5 Jahren rezidivfrei.

2) Carcinoma ventriculi bei 59jährigem Manne, welches breit auf Colon transv. übergegriffen hat; gleichzeitige Resektion des Magens und des Colon transv. (20 cm); direkte Nahtvereinigung des Magens mit dem Duodenum und des Colon; Pat. ist seit  $2\frac{1}{2}$  Jahren rezidivfrei.

3) Karzinom des Coecum bei 56jährigem Manne; Resectio ileo-coecalis; direkte Vereinigung des Ileums mit dem Colon asc. mittels Murphyknopfes. Zunächst Fistelbildung, nach 5 Wochen Schluß der Fistel durch Naht. Heilung seit  $\frac{1}{2}$  Jahre.

4) Strikturierendes Karzinom der Flex. coli d., ausgedehnte Verwachsungen mit der Bauchwand und der Unterfläche der Leber, hochgradige Kotstauung und enorme Dilatation des Colon asc., Coecum und Ileum. Resektion der Flex. coli d. bis zur Mitte des Colon transv., des Coecum und Colon asc.; direkte Nahtvereinigung des Ileum und Colon transv. Heilung seit  $\frac{1}{4}$  Jahre.

Herr Sasse (Paderborn): Zur kombinierten abdomino-sakralen, -perinealen, bzw. vaginalen Methode der Exstirpation hochsitzender Mastdarm- und Colon pelvinum-Karzinome.

S. empfiehlt, da sich diese Tumoren auf vaginalem oder sakralem Wege, zumal mit den Lymphdrüsen, nicht radikal entfernen lassen, das kombinierte Verfahren, wobei auch in jedem Stadium die Operation unter Leitung des Auges und Beherrschung aller Komplikationen durchzuführen ist. Er operierte vier Fälle mit einem Todesfall.

1) Bei einem 45jährigen Manne Resectio sacro-abd. des Rektum und Colon pelv. und einer 15 cm langen, verwachsenen und mit dem Rektum kommunizierenden Dünndarmschlinge. Heilung mit Anus sacralis seit  $2\frac{1}{2}$  Jahren.

2) Bei einer 57jährigen Frau Resectio abd.-vaginalis; direkte Vereinigung des S. rom. mit dem unteren Rektum. Heilung, normale Stuhlverhältnisse.

3) Bei einem 73jährigen Manne Resectio abdomino-perinealis. Tod am 11. Tage post op. an einer infolge Brucheinklemmung entstandenen Peritonitis.

4) Bei einer 53jährigen Frau mit zwei Karzinomen Exstirpatio abdomino-vaginalis des ganzen Rektum nebst After sowie des Colon pelv., Befestigung des S. rom. an die Analhaut. Heilung mit Anus vaginalis.

Herr Rotter hat die kombinierte Methode viermal (stets bei Männern) angewandt bei hochsitzenden Mastdarmkarzinomen. Bei zwei Fällen war mit der Kraske'schen Resektion des Kreuzbeins begonnen; sie konnten vom dorsalen Wege nicht beendet werden, weil in einem Falle das Karzinom mit einer Dünndarmschlinge verklebt war, im anderen die Drüsen sich nicht radikal entfernen ließen. Bei den anderen zwei Fällen wurde von vornherein mit der Laparotomie begonnen, weil intime Beziehungen des Karzinoms zur Blase bestanden. Die Auslösung des Tumors vom Bauche her machte besonders an der Vorderseite der Blase Schwierigkeiten. Nach Abbindung des Mesokolon wurde das Rektum vorn und hinten bis nahe an die Prostata stumpf abgelöst. Nach provisorischer Tamponade wurde der Bauch geschlossen und die Operation dann dorsal zu Ende geführt; dabei riß in einem Falle der brüchige Tumor ein. Am Schluß Resektion

des Tumors und Herstellung der Kontinuität einmal durch Invagination, und zweimal wurde zunächst ein Anus sacralis angelegt; von letzteren starb der, bei dem der Tumor eingerissen war, der andere wurde geheilt nach sekundärer Darmnaht und Lappenplastik.

Bei Frauen, besonders solchen, welche geboren haben, empfiehlt sich das abdomino-vaginale Verfahren; zur Trennung der Vagina benutzt S. den Paquelin. Bei Männern genügt in vielen Fällen das abdomino-perineale Verfahren mit Exstirpation des Steißbeins; in den Fällen jedoch, wo das Karzinom bis zum Boden des Douglas und noch tiefer herabreicht, wo also auch die seitlichen, zur Beckenwand ziehenden Lymphbahnen infiziert sind, empfiehlt sich auch die Resektion des Os sacrum; ebenso ist die Kreuzbeinresektion nötig bei einem engen und hohen Becken. Der Laparotomieschnitt soll stets median angelegt werden. Die Anlegung eines Anus praetern., zumal eines dauernden, hält S. nicht für nötig; ebenso hält er die präliminare Unterbindung der Arteriae hypogastricae für entbehrlich.

Die Resultate der kombinierten Methode haben sich schon sehr verbessert und sind nicht viel schlechter als die der anderen Methoden, beim weiblichen Geschlecht sogar auffallend günstig; von 35 Operierten sind 20 geheilt, 15 gestorben, also eine Mortalität von 43%; von 13 Frauen sind 12 geheilt, 1 gestorben = 93,3% Heilungen, während von Männern 6 geheilt, 8 gestorben sind = 43% Heilungen. Bei den heute Abend von R. und Sasse mitgeteilten Fällen sind von 8 geheilt 6 und gestorben 2 = 75% Heilungen, darunter waren 6 Männer mit 4 Heilungen und 2 Todesfällen = 66 $\frac{2}{3}$ % Heilungen. Danach kann die kombinierte Methode empfohlen werden.

Von den drei Durchgekommenen ist eine an lokalem Residiv zugrunde gegangen, bei welchem tiefgehende Verwachsungen mit der Blase bestanden; die beiden anderen sind gesund, der eine seit 3 $\frac{1}{2}$  Jahren.

Besüglich der Indikationen bemerkt R., daß sie bei Frauen — wegen der Weite des Beckens — weniger Anwendung finden werde als bei Männern. Bei gut beweglichen Tumoren des obersten Rektum und des untersten Colon pelv. wird man die sakrale Methode anwenden; wenn bereits Verklebungen besonders nach der Blase vorhanden sind, oder wenn das Karzinom im oberen Colon pelv. oder im untersten S. rom. sitzt, dann ist die kombinierte Methode angezeigt. Es lassen sich bei ihrer Anwendung besonders die Drüsen gründlich entfernen. Ferner gestattet sie bei der Laparotomie besser zu entscheiden, ob der Fall noch operabel ist. Die Mortalität ist nach den Fällen von R. und Sasse heruntergegangen auf 25%. Diese Zahl darf nicht mit der Mortalität der Excisio recti im allgemeinen verglichen werden, da dieselbe verschieden ist, je nachdem es sich um tief- oder hochsitzende Karzinome handelt; erstere haben 12—15%, letztere 25% Mortalität. Die kombinierte Methode muß selbstverständlich mit der Excisio recti bei hochsitzendem Karzinom verglichen werden; dabei ist aber die Differenz keine auffallende. Deshalb glaubt R., daß der kombinierten Methode ein größeres Feld erschlossen werden müsse.

#### Herr Rotter: Zur Kolopexie bei Prolapsus recti.

Da die bisher übliche Methode der Kolopexie (v. Eiselsberg), bei der eine Verwachsung der Serosa des Darmes mit dem Peritoneum parietale hergestellt wurde, nicht immer von dauerndem Erfolg war, hat R. die Kolopexie so modifiziert, daß er den Darm auf eine von Peritoneum entblöste Wundfläche annähte, um dadurch die Fixation dauerhafter zu machen. Er hat den Gedanken bei zwei Pat. verwirklicht; bei dem ersteren wurde ein 2 cm breiter und 9 cm langer Streifen Darmserosa zwischen die Ränder des linksseitigen hypogastrischen Schnittes gelagert; bei dem zweiten wurde die laterale Seite des Darmes auf eine große, von Peritoneum entblöste Fläche der linken Beckenschaufel aufgenäht.

Die zweite Methode empfiehlt R. mehr, da bei ihr außer der breiten extraperitonealen Verwachsung die Darmschlinge in eine bequeme natürliche Lage kommt und Abknickungen nicht zu fürchten sind. Es wurde am lateralen Schnitttrand das Peritoneum von der Beckenschaufel (M. iliacus) drei Finger breit ab-

geschoben. Auf diese von Peritoneum entblößte Stelle wurde am unteren Fußpunkt der Schlinge die laterale Seite des S rom. aufgenäht, und zwar so, daß der dislozierte Peritonealrand mit etwas Beckenbindegewebe an den mesenterialen Rand des Darmes auf eine 7—8 cm lange Strecke genäht wurde, während der kontramesenteriale Rand des Darmes mit dem M. transv. am lateralen Bauchschnitttrand vernäht wurde in einer Länge von ca. 7 cm; darüber wurde die Bauchwand durch Etagnennaht geschlossen. Die Pat. sind vor 3 Monaten operiert; bei dem ersten wurde noch nachträglich ein Schleimhautprolaps durch Langenbeck'sche Kauterisation beseitigt.

B. Wolf (Berlin).

31) **M. A. Gershel.** Subcutaneous abscesses due to the gonococcus, in a child two years of age.

(New York med. record 1903. Februar 7.)

Bei einem 2jährigen Kinde mit typhoidem Fieber (positiver Widal-Reaktion) trat 2 Tage nach der Aufnahme ins Krankenhaus eine Gonorrhöe auf, deren Infektionsquelle nicht zu finden war.

Eine Woche später wurde ein subkutaner Abszeß links neben dem Anus beobachtet, 3 Tage später ein eben solcher auf der rechten Seite.

Es gelang der anscheinend einwandfreie Nachweis von Gonokokken (Gram und Kultur).

Loewenhardt (Breslau).

32) **Audry et Dalous.** Lésions histologiques de l'épididymite blennorrhagique.

(Ann. de dermat. et de syphiligr. 1903. p. 196.)

Verf. untersuchten Teile eines gonorrhöischen Nebenhodens, welche durch einen diagnostischen Irrtum extirpiert wurden, mikroskopisch und konnten feststellen, daß es sich dabei um eine phlegmonöse Lymphangitis handelte. Gonokokken fanden sie nicht; es ist aber auch nach ihrer Ansicht kein Zweifel, daß sie die direkte Ursache der Epididymitis sind.

Klingmüller (Breslau).

33) **C. Berliner.** Zur Differentialdiagnose der Syphilis und syphilisähnlicher Arzneiexantheme.

(Monatshefte für prakt. Dermatologie Bd. XXXV. Nr. 4.)

Verf. beschäftigte sich mit den vielleicht noch immer nicht genügend bekannten syphilisähnlichen Arzneiausschlägen, speziell den blasigen und ulzerösen Antipyrin- resp. Salipyrin- und Migränin-Ex- und Enanthenen an Genitalien und Mund und mit den Jodexanthenen, die zu Verwechslungen mit Syphilis Anlaß geben können.

Jadassohn (Bern).

34) **J. Heller.** Über gummöse Syphilis der Mamma.

(Münchener med. Wochenschrift 1903. Nr. 17.)

Bei der betreffenden 62jährigen Pat., welche auf der Haut usw. zahlreiche Gummigeschwülste darbot, entwickelte sich trotz aller antisiphilitischen Kuren retromammillär ein großes Gumma in den M. pectoral. hinein, das im Zentrum sich verflüssigte und durch einen Schnitt von seinem Inhalt, ca.  $\frac{1}{2}$  Liter wässrig-gummöser, flockiger Flüssigkeit, befreit wurde.

In einem anderen Falle hatte H. Gelegenheit, ein Stückchen einer wegen Verdacht auf Karzinom amputierten Mamma, die gummös-syphilitisch erkrankt war, histologisch zu untersuchen und dabei das Fortkriechen der syphilitischen Rundzelleninfiltrationen längs der bindegewebigen Septen der einzelnen Fettlappen festzustellen; bemerkenswert war auch der Befund an den elastischen Fasern der Septen, die breit und aufgequollen erschienen.

Im Anschluß an diese Mitteilungen gibt H. einen kurzen Überblick über die wichtigeren Einzelheiten des klinischen Bildes der gummösen Syphilis der Brustdrüse an der Hand der in der Literatur gefundenen 26 Fälle.

Kramer (Glogau).

35) **M. Tschlenow.** Zur vererbten Immunität gegen Syphilis und über das sogenannte Gesetz von Profeta.

(Monatshefte für prakt. Dermatologie Bd. XXXVI. Nr. 9.)

Das »Gesetz von Profeta« existiert in der Literatur in zwei Fassungen; in der einen, wie sie von Profeta selbst stammt, besagt es nur, daß eine frisch syphilitische Mutter ihr Kind nicht infiziert, selbst wenn sie kontagiöse Erscheinungen hat; in der zweiten Fassung aber, an die Profeta selbst nie gedacht hat, besagt es ganz allgemein, daß nichtsyphilitische Kinder syphilitischer Eltern immun sind. Von der Vererbung der Immunität vom Vater her wissen wir aber gar nichts; ob eine syphilitisch gewesene oder tertiär syphilitische Frau Immunität vererben kann, ist zweifelhaft. T. glaubt es, führt aber selbst zwei Fälle an, in denen ein 5jähriges und ein 2—3 Monate altes Kind einer tertiär syphilitischen, resp. einer syphilitisch gewesenen Frau extragenital angesteckt wurden. Aber selbst die Vererbung der Immunität bei frisch kontagiöser Lues der Mutter wird bestritten — die ganze Frage bedarf vor allem neuen kritisch beobachteten Materials, um weiter geführt zu werden.

Jadassohn (Bern).

36) **G. Cumston.** Hepatic syphilis from a surgical stand point.

(Annals of surgery 1903. Nr. 5.)

Verf. erörtert die Frage des chirurgischen Eingriffes bei Lebersyphilis. Zu dieser Erörterung veranlaßte ihn ein Fall, in welchem wegen eines angenommenen Gallenblasen- oder Leberkarzinoms die Probelaparotomie gemacht und statt dessen erweichte Gummiknoten in der Leber gefunden wurden. Nach Insision der Gummiknoten und Tamponade trat unter Behandlung mit Jodnatrium Heilung ein. Nachdem die Symptome und die Schwierigkeit der Diagnose der Lebersyphilis geschildert sind, kommt C. zu dem Schlusse, daß bei gestellter Diagnose zunächst Jod- und Quecksilberkuren zu verordnen sind. Erst wenn diese Behandlung gänzlich erfolglos ist und sich das Vorhandensein von Gummiknoten diagnostizieren läßt, soll ein chirurgischer Eingriff erwogen werden. Sehr häufig, so z. B. bei diffuser Gummiausbreitung, wird man aber auch nach Eröffnung der Bauchhöhle von weiterem chirurgischen Vorgehen Abstand nehmen müssen.

Herhold (Altona).

37) **F. Dittrich.** Beitrag zur Lehre von der chirurgischen Syphilis.

(Deutsche Zeitschrift für Chirurgie Bd. LXVII. p. 375.)

D. hat in seiner Landpraxis zu Schönberg relativ häufig Fälle schwerer, chronisch-verschleppter, schlecht diagnostizierbarer Syphilis beobachtet, ein neuer Beweis für die von Esmarch oft gesehene und hervorgehobene Häufigkeit des Leidens in der Provinz Schleswig-Holstein. Er teilt als besonders interessant vier Fälle mit, wo auch innere Organe spezifisch erkrankt waren, die Diagnose jedesmal erst schwer und spät zu stellen war, trotzdem aber bei schließlicher Anwendung der antiluetischen Behandlung Heilung erzielt ist.

Fall I ist als syphilitische Mediastinalgeschwulst diagnostiziert. Die Diagnose stützt sich wesentlich auf starke Phlebektasien im Gebiete der linken Anonyma, zu deren Erklärung eine komprimierende Mediastinalgeschwulst angenommen ist. Zeitweise starkes Fieber mit Reizerscheinungen an der linken Lunge (Dämpfung usw.) — Lungengumma oder pneumonische Affektion?

Fall II: Syphilitische Blasengeschwulst. Pat. litt einen Monat nach der Entbindung an hochgradigstem, schmerzhaftem Harndrang. Mehrmals Abgang von Phosphatsteinechen nebst Blutgerinnseln, einmal eines bindgewebigen Gewebsetsens. Durch Digitalabtastung wurde in der Blase, nahe dem Scheitel, eine harte, krachmandelgroße Geschwulst festgestellt. Heilung ohne Operation durch spezifische Behandlung.

Fall III und IV betreffen schwere Gelenk- und Knochenaffektionen neben gleichzeitiger bestehender Lungenaffektion. Beide Male imponierten die Affektionen zunächst als Tuberkulosen und hatten bereits zu verstümmelnden Opera-

tionen (Fußresektion, Unterschenkelamputation bzw. Kastration) Anlaß gegeben, bis durch Neuauftreten einer augenscheinlich luetischen Herderkrankung (Iritis und Tibiagumma) die Diagnose und dann auch die Therapie auf die richtige Fährte geleitet wurde. Die Fälle lehren wieder, daß stets an Syphilis gedacht werden muß.

**Meinhard Schmidt** (Cuxhaven).

### 38) Trinkler. Über Syphilis visceralis und deren Manifestationen in Form von chirurgischen Erkrankungen.

(Mitteilungen a. d. Grenzgebieten d. Medizin u. Chirurgie Bd. X. Hft. 5.)

T. gibt zunächst 2 Fälle von Lues der Leber, welche geschwulstförmig den rechten resp. den linken Leberlappen deformiert hatte. Erst die Probeparotomie sicherte die Diagnose und dann auch die Therapie auf die richtige Fährte geleitet wurde. Die Fälle lehren wieder, daß stets an Syphilis gedacht werden muß.

Es folgen dann 2 Fälle luetischer Appendicitis. In dem einen handelte es sich um erworbene Lues; zu den klinischen Erscheinungen trugen wesentlich Strikturen am Ileumende bei; der gummöse Proseß hatte den Wurmfortsatz bis zur völligen Schrumpfung und narbigen Degeneration vernichtet. In dem anderen Falle lag hereditäre Lues vor; rasch hintereinander folgten vier charakteristische Anfälle von Appendicitis; am exstirpierten Wurmfortsatz fanden sich kleine ulserösgummöse Veränderungen der Mucosa.

Danach bespricht T. die syphilitischen Veränderungen des Magens, ohne eigene Beobachtungen zu bringen. Den Schluß bildet eine Tabelle über die 13 bisher operierten gummösen Lebergeschwülste.

**Haeckel** (Stettin).

### 39) v. Niessen. Beitrag zur Knochensyphilis im Röntgenbilde.

(Fortschritte auf dem Gebiete der Röntgenstrahlen Bd. VI. Hft. 4.)

v. N. impfte Pferde und Schweine mit seinen Syphilisbakterien in Reinkultur; außer sonstigen syphilitischen Erscheinungen, trat Knochensyphilis (Osteomyelitis gummosa usw.) auf, die er im Röntgenbilde darstellen konnte. Der Röntgenbefund wurde durch die Sektion bestätigt.

**H. Wagner** (Breslau).

### 40) Freudenthal. Über luetischen Primäraffekt der Nase.

(Neuyorker med. Wochenschrift 1901. Nr. 7.)

Der Fall betrifft einen Kollegen, der wegen trockener Rhinitis mit dem Finger in der Nase zu bohren pflegte; er hatte dies auch nach einer gynäkologischen Untersuchung getan. Der Primäraffekt wurde lange Zeit nicht als solcher erkannt. Zum Glück trat die auf diese ungewöhnliche Weise erworbene Syphilis milde auf. Im Anschluß an die Frage, warum viele Leute fortwährend in und an ihrer Nase zu bohren haben, führt Verf. einen Fall an, bei welchem es durch diese Unsitte schließlich zu einer Perforation der Nasenscheidenwand gekommen war. Dies mußte wenigstens angenommen werden, weil jede andere Ätiologie, wie Lues oder Tuberkulose, ausgeschlossen werden konnte. Der Arbeit ist eine reichhaltige Literatur über extragenitale Syphilisinfektion vorangeschickt.

**Tschmarke** (Magdeburg).

### 41) Labadie-Lagrave et Rollin. Traitement des gommés syphilitiques par les injections locales d'iode de potassium.

(Bull. méd. 1903, p. 407.)

In mehreren Fällen wurden Gummata (zum Teil ulserierte), welche einer Allgemeinbehandlung widerstanden, mit mehrfach wiederholten Einspritzungen von 3%igen Jodkalilösungen rings um die Gegend des Gummata herum behandelt. Die tägliche Dosis betrug 2 ccm; nach durchschnittlich sieben Einspritzungen war Heilung eingetreten. Die in das subkutane Gewebe eingespritzten Lösungen verursachten 20—25 Minuten lang Schmerzen.

**Mohr** (Bielefeld).



42) **F. Krzystalowicz.** Über chronische streptogene Hautaffektion sub forma einer bullösen Dermatitis (eines Pemphigus).

(Monatshefte für prakt. Dermatologie Bd. XXXVI. Nr. 4.)

Pat. litt im Anschluß an Scharlach an einer sehr chronischen Erkrankung, welche einem Pemphigus ähnelte, bei welcher aber die bakteriologische Untersuchung eine Streptokokkeninfektion ergab, welche also im Sinne Sabourand's zu der Gruppe »Impetigo und Ekthyma« gerechnet werden müßte. Verf. ist der Ansicht, daß die immer wiederholten Erytheme und Blasen durch Selbstansteckungen besonders von den Blasen an den Händen ausgingen. Durch Salbenverbände, Bäder usw. konnte schnell Besserung erzielt werden. K. gibt der allerdings noch unbewiesenen Vermutung Ausdruck, daß auch andere Fälle von chronischem Pemphigus (von der Dermatitis herpetiformis abgesehen) in ähnlicher Weise hervorgerufen sein könnten.

Jadassohn (Bern).

43) **Richter.** Über generalisierte Xanthome, besonders das Xanthom »en tumeurs«.

(Monatshefte für prakt. Dermatologie Bd. XXXVI. Nr. 2 u. 3.)

Von den beiden Xanthomfällen, über welche Verf. berichtet, betraf der erste ein Kind im ersten Lebensjahre, der zweite einen erwachsenen Mann; bei beiden waren mehrfache Geschwülste vorhanden. Außer diesen beiden hat R. noch einen Fall von »Xanthoma tuberosum glycosuricum« untersucht. Aus dem ausführlichen histologischen Abschnitt möchte ich nur erwähnen, daß Verf. die Ansicht, das Xanthom der Diabetiker sei eine entzündliche Geschwulst und demnach vom eigentlichen Xanthom abzutrennen, bestreitet. Zur Behandlung empfiehlt er Abtragen mit dem Rasiermesser und nachträgliche Bedeckung mit feuchten Verbänden von verdünntem Ichthyol oder mit Hg-Karbolpflastermull oder mit Kalium causticum-Lösung; ferner bei weichen Geschwülsten mehrfaches Brennen mit dem Unna'schen Mikrobrenner.

Jadassohn (Bern).

44) **H. Gebele.** Über Mykosis fungoides.

(Beiträge zur klin. Chirurgie Bd. XXXVIII. Hft. 2.)

Verf. beschreibt einen in der Münchener chirurgischen Klinik beobachteten Fall von Mykosis fungoides. Derselbe betraf einen 53jährigen Mann. Außer zahlreichen, über die Haut des ganzen Körpers verstreuten flächenhaften, unregelmäßig gestalteten Infiltraten fand sich unterhalb des linken Schulterblattes eine fast zweihandtellergroße, papilläre, geschwürig zerfallene Geschwulst. Später bildeten sich ähnliche kleinere Geschwülste an Nase, Ober- und Unterlippe aus. Die histologische Untersuchung ergab keine neuen Gesichtspunkte, die bakteriologische Untersuchung war negativ.

Verf. will die Mykosis fungoides als eine Allgemeinerkrankung aufgefaßt wissen, welche sich zuerst und hauptsächlich im Hautorgan lokalisiert.

Blauel (Tübingen).

45) **W. T. Mentschinski.** Zur Frage von den Epithelcysten.

(Arbeiten aus Prof. Djakonow's Klinik Bd. I. Beilage zur »Chirurgie« 1903. [Russisch.]

M. entfernte und studierte eine Epithelcyste am Finger. An einer Stelle fehlte an der Cystenwand die Epithelschicht; in der Bindegewebsschicht fanden sich Granulationsnester mit verhornten Schuppen und Riesenzellen. Auf Grund des mikroskopischen Bildes macht M. folgende Hypothese über das weitere Schicksal der Riesenzellen: nach Resorption der Hornschuppen wandern sie in die Bindegewebsschicht über und zerfallen hier in Granulationszellen mit solitären Kernen.

Gückel (Kondal, Saratow).

46) **K. Wills.** Some remarks upon the Finsen light treatment of lupus.

(Bristol medico-chir. journ. 1903. Juni.)

W. teilt seine Erfahrungen bei der Finsenlichtbehandlung des Lupus mit. Er machte mehrfach die Erfahrung, daß bei rasch sich ausdehnendem Lupus, wenn

eine Stelle des Randes vorgenommen wurde, gleichzeitig auch die Ausdehnung nach anderen Richtungen hin seitweilig aufgehalten wurde. Sogar nicht behandelte Stellen an anderen Teilen des Körpers zeigten manchmal eine Besserung, wenn auch in geringerem Grade als die behandelte Stelle. Bei Personen, welche nur schwer und langsam auf die Bestrahlung reagierten, fand es W. für angebracht, seitweilig die X-Strahlen zu verwenden, wodurch die Reaktionsfähigkeit bedeutend vermehrt wurde. Die X-Strahlen waren auch sonst als Unterstützung der Finsenbehandlung von Nutzen, z. B. um Geschwüre zu heilen oder um Teile zu erreichen, die dem Finsenlicht nicht zugänglich waren (Inneres der Nase). Verf. konstruierte sich selbst eine Lampe, welche die Vorteile der Kohlen- und Eisenelektroden in sich vereinigt und damit ein Licht erzeugt, das ebenso reich an ultravioletten als an mehr in die Tiefe dringenden Strahlen ist. Die mit dieser Lampe erzielten Wirkungen auf die Haut schienen intensiver zu sein als bei den gebräuchlichen Lampen. (4 Abbildungen.) Mohr (Bielefeld).

47) **W. Newcomet.** Treatment of malignant growths with the X-rays.  
(Philadelphia med. journ. 1903. Januar 10.)

N. berichtet über drei Rezidive von Brustkrebs, die er mit Röntgenstrahlen behandelt hat. Im ersten Falle schloß sich in 3 Wochen eine Hautulzeration in der Operationsnarbe; die ausgedehnte Hautinduration an der erkrankten Brustseite besserte sich beträchtlich und das den ganzen linken Arm einnehmende Ödem verschwand völlig. Gleich von Beginn der Behandlung an besserten sich auch die Schmerzen. In einem anderen Falle schloß sich ein dollargroßes Geschwür unter Röntgenstrahlenbehandlung in etwa 7 Wochen bis auf Erbsengröße. Die Behandlung wurde dann 3 Wochen ausgesetzt, worauf sich das Geschwür wieder vergrößerte, um sich dann bei erneuter Röntgenbestrahlung nahezu ganz zu schließen. In einem dritten Falle, bei dem das Karzinom auf das Mediastinum übergreifen hatte, konnte durch die Bestrahlung keine Besserung erzielt werden. Dagegen heilte bei einer 79jährigen Frau ein seit mehreren Jahren bestehendes Epitheliom des unteren Augenlides mit einem Geschwür von  $\frac{1}{2}$  Zoll Breite,  $1\frac{1}{2}$  Zoll Länge und  $\frac{3}{8}$  Zoll Tiefe in 6 Wochen ganz zu.

N. betont, daß diese Geschwüre mit ganz geringem Gewebsverlust und wenig umfangreicher Narbenbildung heilen. Für den praktischen Arzt ist auch bei unheilbaren Fällen besonders die ausgesprochene Linderung der Schmerzen wichtig, die die Röntgenstrahlenbehandlung hervorsurufen vermag. Läwen (Leipzig).

48) **W. J. Morton.** Primary and recurrent mammary carcinoma treated by the X-ray.

(New York med. record 1903. Mai 30.)

M. berichtet über elf Fälle von Brustkrebs, in denen durch Röntgenbestrahlung (15 Minuten, dreimal wöchentlich und sorgfältig ausgewählte Röhre) anscheinend Heilung, jedenfalls stets erheblicher Rückgang eingetreten war. Verf. hält auch die Bestrahlung von der Schulterblattgegend aus für wichtig, um die tiefe Pectoralfascie und die Muskeln, sowie etwaige durch die Rippen geschützte Genden wirksam zu behandeln. Was aber durch das Messer besser erreicht wird, soll doch nicht hingehalten werden.

Scirrhus oder Geschwülste von mehr fibrösem Charakter konnte auch M. als wenig beeinflußbar erkennen. Je frischer das Karzinom oder Sarkom war, desto leichter gestaltete sich auch der Rückgang. Man kann aber auch mit gutem Grund vor der Operation behandeln, ohne daß der richtige Zeitpunkt verabsäumt wird, weil Pat. sich für die Operation nach Aufklärung von peripheren Herden in günstigerer Lage befindet.

Auch nach der Operation empfiehlt sich die Bestrahlung prophylaktisch gegen Residive. Loewenhardt (Breslau).

49) **Courtois et Destrez.** Contusion violente de l'abdomen et de la région lombaire. Laparotomie. Guérison.

(Arch. de méd. et de pharm. militaires 1903. Mai.)

Ein Reiter erlitt beim Fall vom Pferde eine heftige Quetschung der rechten unteren Bauchhälfte und der rechten Lendengegend. Außer den Erscheinungen, welche auf Nierenverletzung (blutiger Urin) hinwiesen, bestand eine breitharte Spannung der rechten Bauchwandhälfte und eine Druckempfindlichkeit dicht über dem Punkte MacBurney's. Da der Allgemeinzustand sich verschlechterte und alles auf das Bestehen einer Bauchfellentzündung hinwies, wurde 38 Stunden nach der Verletzung rechts am Rande des Rektus die Bauchhöhle eröffnet und ein 2 cm langer, nur durch die Serosa bis auf die Darmmuskulatur gehender Riß im aufsteigenden Kolon angetroffen. Die Diagnose der Bauchfellentzündung bestätigte sich. Nach Naht des Risses wurde die Bauchhöhle völlig geschlossen.

An der Hand dieses Falles wird die Frage erörtert, wann bei Bauchkontusionen operativ eingegriffen werden soll. Nicht jede mit Chok verbundene Kontusion gibt einen Grund zur Laparotomie; auf der anderen Seite soll bei Verschlechterung des Allgemeinzustandes nicht zu lange gezögert werden. Von Interesse ist, daß ein Riß in der Serosa eines Darmes genügt, um die schweren peritonitischen Erscheinungen hervorzurufen. **Herhold** (Altona).

50) **Oppe** (Dresden). Appendicitis und Eingeweidewürmer.

(Münchener med. Wochenschrift 1903. Nr. 20.)

O. fand unter 60 Fällen von resezierten Wurmfortsätzen aus der Praxis verschiedener Chirurgen sechsmal Oxyuren. Die anatomischen Veränderungen waren im Verhältnis zu den langdauernden subjektiven Beschwerden der betreffenden Kranken sehr geringe: keine Verwachsungen, keine Auflagerungen, nirgends Eiter, keine Obliteration und Lageveränderung des Wurmfortsatzes! — O. hält es für möglich, daß solche okkulte, von Würmern bewirkte Appendicitiden viel öfter vorkommen und indirekt, d. h. auf dem Umwege der Kotsteinbildung, zu komplizierteren Erkrankungen des Processus führen. **Kramer** (Glogau).

51) **N. Jacobson.** Haemorrhagic appendicitis as the first manifestation of purpura haemorrhagica.

(New York med. record 1903. Februar 7.)

Ein Fall von Purpura haemorrhagica, bei dem das erste Anzeichen in Hämorrhagien im Wurmfortsatz bestand, die dieselben Symptome wie eine Appendicitis hervorriefen, so daß operiert wurde.

Gastrointestinale Symptome bei genannter Erkrankung wurden unter anderen von Henoch (Berliner klin. Wochenschrift 1874, Dezember 21) publiziert, doch ist nichts von Mitbeteiligung des Wurmfortsatzes erwähnt.

Ulserationen des Ileums und Peritonitis sind ebenfalls bekannt.

**Loewenhardt** (Breslau).

52) **R. F. Weir.** Some unusual cases of appendicitis.

(New York med. record 1903. Mai 23.)

Der unerwartete Operationsbefund und die Tatsache, daß einige Stadien der Appendicitis immer nur erst beim Eingriff erkannt werden, rechtfertigen die sorgfältigen Publikationen aller einschlägigen Fälle.

Im einzelnen publiziert der erfahrene Autor:

1) Einen Fall von Darmverschlingung, bei dem ein 5—6 Zoll langer, entzündeter Wurmfortsatz in der Gegend der Wirbelsäule angewachsen war und eine lange Dünndarmschlinge abschnürte, die hineingeschlüpft war.

2) Hydrokele eines Bruchsackes, kombiniert mit akuter Appendicitis.

Hieran schließt sich ein Exkurs über den nicht absoluten Wert der Rigidität der Bauchmuskulatur als Zeichen der Peritonitis, welche zu Täuschungen Ver-

anlassung geben kann, indem dies Symptom einmal nicht vorhanden zu sein braucht und das andere Mal z. B. bei der Pneumonie und Pleuritis gefunden wird. Andererseits konnte trotz letzterer von innerem Kliniker gestellter Diagnose W. einmal ein perforiertes Dickdarmgeschwür mit Austritt von Gas und Flüssigkeit zwischen Leber und Diaphragma beim Eingriff vorfinden.

Weiter enthielt ein Bruchsack einen gangränösen Wurmfortsatz, der ziemlich kurz war. Geringer Druck plus Infektion genügen, Gangrän hervorzubringen.

Monk und Blake fanden bei 700 Sektionen, daß das Mesenterium des Wurmfortsatzes in 64% der Fälle bis zur Spitze reicht und nur in 6 $\frac{1}{2}$ % bis zur Hälfte. Daraus folgt, daß im allgemeinen diese anatomische Varietät der Blutversorgung an sich nicht oft zur Erklärung der Gangrän mit herangezogen zu werden braucht.

Ein 4 $\frac{1}{2}$  Zoll langer und 1 $\frac{1}{2}$  Zoll breiter prall gespannter Wurmfortsatz wurde vor der Operation für eine Ovariencyste gehalten, stellte aber eine cystische Erweiterung der Appendix dar.

Eine  $\frac{3}{4}$  Zoll lange, harte Geschwulst, welche  $\frac{1}{2}$  Jahr nach einer Appendektomie Beschwerden machte, stellte sich als chronisch entzündlicher Zustand des Stumpfes dar und wurde exstirpiert. Um derartige Folgen zu vermeiden, soll nach der Unterbindung die Schleimhaut über der Ligatur weggeschnitten oder paquelinisiert werden. Die Unterbindung des Stumpfes hält W. zur Sicherung des Darmabschlusses für notwendig gegenüber anderen Methoden.

Als Quelle von allerlei Beschwerden ergab sich einmal ein nur  $\frac{1}{2}$  Zoll langer Wurmfortsatz. Monk und Blake berichten bei 641 Fällen als kürzesten Befund  $\frac{1}{8}$ , als längsten 9 $\frac{1}{8}$ , als mittleren 3 Zoll.

Bei einer Erörterung über die Möglichkeit, Kompressen usw. in der Bauchhöhle zu vergessen, berichtet W. von 154 derartigen Ereignissen, die Schachner in Louisville zusammengestellt hat.

Intravenöse Kochsalzinfusionen werden bei Chok und Sepsis von W. unabweifelhaft als wirksam betrachtet. Er geht nicht über 1250 com ev. mit Wiederholung und setzt nach Barker 5% sterilisierte Glykose oder nach Schücking 30%<sub>00</sub> Natron-Saccharat oder nach Krile 0,6—0,9 com einer 1%<sub>00</sub>igen Lösung von Adrenalinchlorid hinzu.

Zum Schluß wird über ein Karzinom des Appendix berichtet (Moschoowitz sammelte seit 1896 vierzehn Fälle). An der Spitze der Appendix fand sich ein kleines Adenokarzinom, welches erst beim Aufschneiden zur Erkenntnis kam.

Loewenhardt (Breslau).

### 53) Ringel. Die Resultate der operativen Behandlung des Magenkarzinoms.

(Beiträge zur klin. Chirurgie Bd. XXXVIII. Hft. 2.)

Verf. gibt eine statistische Bearbeitung der seit dem Jahre 1889 an der chirurgischen Abteilung des allgemeinen Krankenhauses zu Hamburg-Eppendorf ausgeführten Magenresektionen und Gastroenterostomien bei Magenkrebs.

Die Gesamtzahl der so Operierten betrug 144, und zwar wurden bei 63 Pat. Magenresektionen ausgeführt, bei 81 nur Gastroenterostomien. Die absolute Sterblichkeit bei den Resektionen belief sich auf 59,4%. Von den überlebenden 26 Kranken gingen 11 an späterem Residiv zugrunde, 8 sind noch am Leben und über 7 war keine Nachricht zu erhalten.

Für die 11 an Residiv Gestorbenen ergab sich eine mittlere Lebensverlängerung von 7 Monaten.

Die Gastroenterostomien ergaben eine absolute Mortalität von 62,2%. Über 8 von den 31 überlebenden Kranken fehlte jede Auskunft. 20 lebten noch mehr oder minder lange Zeit. Es ergab sich eine mittlere Lebensverlängerung von 3 $\frac{1}{2}$  Monaten. Am Leben sind noch 3 Pat.

Bestüglich der Indikation zur operativen Behandlung des Magenkrebses steht auch die Hamburger Schule auf dem Standpunkt, daß sich ein fester Plan erst

nach Eröffnung der Bauchhöhle aufstellen läßt. Eine Kontraindikation gegen die Radikaloperation bildet in erster Linie ein schlechter Allgemeinzustand, sodann das Vorhandensein von Metastasen in Bauchfell und Leber, ferner ein Übergreifen der Neubildung auf das Pankreas, während regionäre Drüsenmetastasen wohl die Radikaloperation gestatten.

Möglichst frühe Diagnosenstellung und mindestens Ausführung der Probe-laparotomie, wenn ein dringender Verdacht auf das Vorhandensein eines Magenkarzinoms besteht, sind die Vorbedingungen zur Besserung der Prognose.

Blauel (Tübingen).

#### 54) H. Schloffer. Zur operativen Behandlung des Dickdarmkarzinoms. Dreizeitige Radikaloperation.

(Beiträge zur klin. Chirurgie Bd. XXXVIII. Hft. 1 u. 2.)

Verf. bespricht die an der Prager chirurgischen Klinik im Verlauf von 7 Jahren bei 32 Fällen von Dickdarmkarzinom gemachten Erfahrungen. 15mal war der Sitz des Karzinoms der Blinddarm, in den übrigen Fällen der Dickdarm oder die Flexura sigmoidea. Aus den Ausführungen über Anamnese und Symptomatologie wäre hervorzuheben, daß bei den Karzinomen der Flexura sigmoidea der sichere Nachweis der Geschwulst vor der Operation in keinem Falle erbracht werden konnte. Die objektiven Zeichen dieser Erkrankung waren lediglich in dem Vorhandensein der Darmverschlussscheinungen gegeben.

Der Abschnitt »operative Behandlung« schildert zunächst die Operationen beim Karzinom des Blinddarms. 5mal wurde lediglich eine Palliativoperation, und zwar die Ileokolostomie gemacht. In 9 Fällen wurde reseziert. Verf. empfiehlt auf Grund seiner Erfahrungen bei Resektionen am Blinddarm nach Möglichkeit einseitig zu operieren.

Beim Karzinom des Kolon und der Flexura sigmoidea wurde 5mal die Palliativoperation — Kolostomie oder Anastomosensbildung — ausgeführt, in den übrigen Fällen kam die Radikaloperation, und zwar 7mal die dreizeitige Methode, d. h. Kolostomie, Resektion und Wiedervereinigung am kotfreien Darms, Schluß der Darmfistel, zur Anwendung. Die Erfahrungen mit dieser in Anlehnung an frühere Vorschläge (Baum, Czerny, Albert) geschaffenen Methode waren so günstige, daß Verf. dieselbe als sichere Operationsmethode empfiehlt und vor der einseitigen Resektion am Dickdarm warnt. Da das Karzinom der Flexura sigmoidea in der Mehrzahl der Fälle in einem der Radikaloperation noch gut zugänglichen Zustand in ärztliche Beobachtung komme, sei die Radikaloperation meist technisch möglich und ohne große Gefahr ausführbar. Bei der Resektion des Dickdarmkarzinoms sei dabei die offene Wundbehandlung des Operations-terrains unbedingt dem vollständigen oder teilweisen Verschluß der Bauchdecken vorzuziehen.

In einem Nachtrag berichtet Verf. noch über drei weitere Resektionen tiefer Dickdarmabschnitte und nimmt Gelegenheit, vor dem abgekürzten dreizeitigen Verfahren zu warnen, wie es in diesen Fällen zur Anwendung kam. Es wurde nämlich die Anlegung des Kunststifters und die Resektion des erkrankten Darmabschnittes in einem Akte ausgeführt. Es zeigte sich, daß dadurch, trotz ausgiebigster Darmentleerung, der Vorteil der richtigen dreizeitigen Methode, das Operieren am kotfreien Darms, nicht erreichbar war. Blauel (Tübingen).

#### 55) Schulhof (Nordhausen). Akuter Darmverschluß, hervorgerufen durch Ascaris lumbricoides.

(Münchener med. Wochenschrift 1903. Nr. 24.)

Die Laparotomie ergab keinen Anhaltspunkt für die Ursache des Darmverschlusses; am Ende der Operation erfolgte erneutes Erbrechen, wobei zwei Ascariden und später noch mehrere (22) entleert wurden. Damit war der Darmverschluß beseitigt. Heilung.

Kramer (Glogau).

56) **Crampe.** Die Übernähung gangränverdächtiger und gangränöser Schnürfurchen am Darne.

(Beiträge zur klin. Chirurgie Bd. XXXVIII. Hft. 2.)

Verf. berichtet über die an der Königsberger chirurgischen Klinik gemachten Erfahrungen mit Übernähung eingestülpter, engbegrenzter brandiger oder brandverdächtiger Darmstellen nach Brucheinklemmung. Es wurden in den Jahren 1886—1902 insgesamt 38 partielle Invaginationen bei eingeklemmtem Darm ausgeführt mit 8 Todesfällen (21% Sterblichkeit). Die Zahl der eingeklemmten Brüche in diesem Zeitraum betrug 151 mit 37 Todesfällen (24,5%). Auf Grund dieser Resultate hält Verf. die von manchen Seiten erhobene Forderung, das Übernähungsverfahren aus den Verfahren der Darmversorgung nach Brucheinklemmung überhaupt auszumerzen, für nicht gerechtfertigt. Es hat sich weder eine mangelnde Sicherheit des Übernähungsverfahrens, noch die Gefahr einer späteren Stenose nachweisen lassen. Doch muß die Indikationsstellung eine besonders sorgfältige sein und auf den lokalen Darmbefund und den Allgemeinzustand Rücksicht nehmen. Der Vorteil des Übernähens, schnelle und leichte Ausführung der Operation und nur einmaliger Eingriff, wird unter dieser Bedingung in einer ganzen Reihe von Fällen dem Pat. zum Nutzen gereichen. **Blauel** (Tübingen).

57) **A. Mossé.** L'adrénaline dans un cas d'hémorroïdes irréductibles avec menace d'étranglement.

(Soc. méd. des hôpitaux de Paris 1903. Januar 23.)

Bei dem in der Überschrift angegebenen Zustande bewirkte die mehrfache Anwendung eines mit starker Adrenalinlösung durchtränkten Tampons eine rasche Verminderung der Schwellung und Einklemmungserscheinungen.

**Mohr** (Bielefeld).

58) **Rochet.** Traitement chirurgical des prurits périnéaux, anaux et vulvaires.

(Soc. de chir. de Lyon 1903. Februar 19.)

Zwei chirurgisch behandelte Fälle von schwerem Pruritus der Mastdarm-Scheidengegend, die jeder anderen Behandlung getrotzt hatten.

1) 48jährige Frau; seit 10 Jahren Pruritus vulvae, vaginae, urethrae. Durchschneidung des Stammes des N. pudendus. Heilung seit 3 Jahren.

2) 50jähriger Mann; seit 2 Jahren Pruritus der Anal- und Skrotalgegend. Durchtrennung des perinealen Astes des N. pudendus sowie der Mehrzahl der Äste des N. cutaneus analis und schließlich der perinealen und skrotalen Äste des N. cutaneus femoris posterior. Heilung seit 8 Monaten.

Nach R. ist es nicht nötig, jeden Ast des N. pudendus bis zur Peripherie zu verfolgen (Tavel), sondern man kann sich damit begnügen, das periphere Ende des durchtrennten Stammes soweit als möglich aufzurollen und auszureißen. Meistens genügt die Resektion des perinealen Astes des N. pudendus.

**Mohr** (Bielefeld).

---

Originalmitteilungen, Monographien und Separatabdrücke wolle man an **Prof. E. Richter** in Breslau (Kaiser Wilhelmstraße 115), oder an die Verlags- handlung **Breitkopf & Härtel**, einsenden.

---

# Zentralblatt für C H I R U R G I E

herausgegeben

von

**E. von Bergmann, F. König, E. Richter,**  
in Berlin, in Berlin, in Breslau.

Dreißigster Jahrgang.

---

Wöchentlich eine Nummer. Preis des Jahrganges 20 Mark, bei halbjähriger Vorauszahlung. Zu beziehen durch alle Buchhandlungen und Postanstalten.

---

**Nr. 38.                      Sonnabend, den 19. Septembér.                      1903.**

---

**Inhalt: H. Braun, Zur Anwendung des Adrenalins bei anästhesierenden Gewebsinjektionen. (Original-Mitteilung.)**

1) **Königsberger**, v. Helmholtz. — 2) **Schultze**, Angewandte Anatomie. — 3) **Piffard**, 4) **Willard**, 5) **Beck**, 6) **Holzkecht** und **Grünfeld**, Röntgenstrahlen. — 7) **Brun**, Schädelverletzungen. — 8) **Cook**, Entfernung des zweiten Trigeminasastes. — 9) **Bernhardt**, 10) **Touber**, 11) **Brunel**, 12) **Heermann**, Ohrkrankheiten. — 13) **Zarniko**, Nasenkrankheiten. — 14) **Grosjean**, Sarkom der Nasenhöhlen. — 15) **Onodi**, Lage der Siebbeinzellen zum Canalis opticus. — 16) **Bourragué**, Entzündung des Sinus maxillaris. — 17) **Fuchsig**, Abszesse der Nasensecheidewand. — 18) **v. Bruns**, Rhinophyma. — 19) **Burkard**, Blutungen nach Tonsillotomie. — 20) **Orlow**, Exstirpation von Rachengeschwülsten. — 21) **E. Fraenkel**, Spondylitis typhosa. — 22) **Cuno**, Erschwertes Decanulement. — 23) **Dangchat**, Mediastinalgeschwülste. — 24) **Berg**, Lungensyphilis.

**P. Bade**, Rippenresektion bei schwerer Skoliose. (Original-Mitteilung.)

25) Britische Arzteversammlung. — 26) **Berndt**, 27) **Longard**, 28) **Everett**, Äthernarkose. — 29) **Flatau**, Morphinum-Skopolaminarkose. — 30) **Skinner**, 31) **Coley**, 32) **Meek**, Röntgenstrahlen. — 33) **Curtis**, Schußwunde des Sinus longitudinalis. — 34) **Damianos**, Thrombophlebitis der Sinus cavernosi. — 35) **Haberer**, Eitrige Meningitis. — 36) **Wieting** und **Ralf Effendi**, Schädelchüsse. — 37) **Bezold**, 38) **Thomas**, Ohrleiden. — 39) **Launois** u. **Le Marchadour**, Mißbildungen des Ohres. — 40) **Derocque**, Torticollis. — 41) **Kander**, Luftröhrenresektion. — 42) **Wennerström**, Herzverletzungen. — 43) **Riegner**, Zwerchfellsbruch. — 44) **Wolf**, Speiseröhrenkrebs.

---

## Zur Anwendung des Adrenalins bei anästhesierenden Gewebsinjektionen.

Von

**Dr. H. Braun** in Leipzig.

Nachdem ich das Adrenalin im alltäglichen Gebrauch an mehreren hundert Kranken als ein uns unentbehrlich gewordenes Hilfsmittel für die Lokalanästhesie schätzen gelernt habe, halte ich es für meine Pflicht, auf zwei Punkte zurückzukommen, die zu beachten sind: die Dosierung des Mittels und die Nachblutungen, die bei seiner Anwendung entstehen können. Bezüglich der Anwendungsmöglichkeiten und der Vorteile, die es bietet, verweise ich

auf meine ausführliche Arbeit.<sup>1</sup> Was zunächst die Dosierung anbelangt, so versteht es sich von selbst, daß ein so enorm aktives Mittel, wie das Adrenalin, vorsichtig ausprobiert werden muß. Die von mir anfangs (nach Versuchen an mir selbst) vermutete Maximaldosis von 1 mg hat sich als zu hoch für Gewebsinjektionen erwiesen.<sup>2</sup> Ich selbst bin vorsichtig gewesen; denn bei unseren zahlreichen Kranken sahen wir als Nebenwirkung des Mittels nur einmal eine Stunde anhaltende Übelkeit und Erbrechen nach Injektion von 20 ccm  $\frac{1}{2}$ %iger Eukain-B-Lösung mit 10 Tropfen der käuflichen Sol. Adrenalini hydrochlorici von 1:1000, in einigen wenigen Fällen entstand bei ähnlicher Dosis rasch vorübergehendes Herzklopfen. Andere aber, wie Hartwig<sup>3</sup>, berichten über recht schwere Zufälle, und Enderlen teilte beim letzten Chirurgenkongreß einen Fall mit, wo nach Injektion von 8 cg Kokain mit 8 Tropfen der Adrenalinlösung des Exitus letalis infolge von Atemlähmung eingetreten ist. Enderlen sagte ferner, daß 3 Tropfen der von ihm gebrauchten Adrenalinlösung, verdünnt mit 1 ccm, also ungefähr der 10fachen Menge Flüssigkeit, ausnahmslos bei allen Versuchspersonen, denen er sie subkutan injizierte, unangenehme Nebenwirkungen hervorgerufen hätten. Das ist eine Dosis, die ich bei so vielen Kranken und Gesunden so oft überschritten habe, daß hier nur, wie ich auf dem Chirurgenkongreß in der Diskussion bemerkte, etwas in dieser Lösung darin gewesen sein muß, was nicht hinein gehört; oder aber, und das erscheint mir nicht ausgeschlossen, vielleicht ist die käufliche Adrenalinlösung doch nicht immer gleich wirksam. Es ist daher ratsam, sich die Stammlösung des salzsauren Adrenalins vom Apotheker herstellen zu lassen nach folgender Vorschrift. Als Lösungsmittel dient folgende Mischung:

|                          |        |
|--------------------------|--------|
| Acidi hydrochlorici puri | 0,2    |
| Natri chlorati           | 0,8    |
| Aquae destillatae        | 100,0. |

10 ccm dieser Mischung werden im Reagenzglas zum Kochen erhitzt, 1 cg des Adrenalinum purum hineingeschüttet und nochmals aufgeköcht. Es entsteht eine wasserklare, ungefärbte Lösung, in welcher der größte Teil der Salzsäure durch das basische Adrenalin neutralisiert ist. Ein geringer Säureüberschuß muß vorhanden sein. Nachdem der Lösung 2 Tropfen Acidi carbolici liquefacti zugesetzt sind, wird sie in 3—5 ccm fassende braune Fläschchen gefüllt und

<sup>1</sup> Über den Einfluß der Vitalität der Gewebe auf die örtlichen und allgemeinen Giftwirkungen lokalanästhesierender Mittel und über die Bedeutung des Adrenalins für die Lokalanästhesie. Archiv für klin. Chirurgie Bd. LXIX.

<sup>2</sup> Anmerkung bei der Korrektur. Dönitz hat solche (Münchener medicin. Wochenschrift Nr. 34) Kokain-Adrenalinmischungen für die Lumbalanästhesie empfohlen und sagt, daß die Dosis von  $\frac{1}{2}$  ccm der unverdünnten Adrenalinlösung hierbei beträchtlich überschritten werden könne. Das trifft für Gewebsinjektionen jedenfalls nicht zu, wo ich die Anwendung der unverdünnten Lösung überhaupt für unzulässig halte.

<sup>3</sup> Wiener zahnärztl. Monatschrift 1903. Nr. 6.



gut verschlossen aufbewahrt. Sie ist fast unbegrenzt haltbar. Die von der Firma Parke, Davis & Co. in London in den Handel gebrachte Lösung, deren Herstellungsart geheim gehalten wird, dürfte in gleicher Weise gemacht sein. Sie reagiert stark sauer und enthält freie Salzsäure. Ihre Zusammensetzung ist also auf der Signatur, mit der die Originalflaschen versehen sind, falsch angegeben.

Was mich selbst bei weiterer Erfahrung bestimmt hatte, mit der Dosierung und namentlich auch mit der Konzentration der Lösungen des Mittels immer weiter herunter zu gehen, war die Beobachtung, daß der Zweck desselben für die Lokalanästhesie, die Steigerung der durch Mittel, wie Kokain, Eukain usw. hervorgerufenen örtlichen Vergiftung, mit ganz minimalen, absolut unschädlichen Mengen Adrenalin vollkommen erreicht wird, ja daß eine zu intensive Adrenalinwirkung auch nach anderer Richtung unerwünscht ist. Damit komme ich auf den zweiten Punkt, die Nachblutungen. Man kann sich bei jeder Anwendung des Mittels leicht davon überzeugen, daß der Adrenalinanämie keine Hyperämie, keine Gefäßerschlagung folgt, wie etwa nach Lösung der Konstriktionsbinde an den Extremitäten, sondern daß ganz langsam und allmählich die normale Zirkulation in den unter der Einwirkung des Adrenalins stehenden Geweben sich einstellt. In Wunden, wo eine regelrechte Blutstillung vorgenommen worden ist oder welche tamponiert worden sind, kann also auch niemals eine Nachblutung zustande kommen. Wohl aber liegt diese Möglichkeit vor, wenn die Adrenalinwirkung so stark ist, daß auch die Arterien mittleren Kalibers nicht mehr bluten. Man findet dann die Gewebe vollkommen blutleer und ist absolut nicht in der Lage, eine Blutstillung vorzunehmen; so lange bis die Adrenalinwirkung vorbei ist, kann man nicht warten, man näht die Wunde zu, hinterher aber beginnen einzelne Gefäße zu bluten, weil sie nicht unterbunden worden sind, und man bekommt Hämatome, wie ich selbst beobachtet habe. Ähnlich dürfte der Fall wohl auch bei Anwendung des Adrenalins auf Schleimhäute liegen. Man erlebte da Nachblutungen, nicht weil Adrenalin angewendet wurde, sondern weil eine Blutstillung nicht möglich war, so lange die Adrenalinanämie bestand. Man darf daher den zur Schleich'schen Infiltrationsanästhesie zu verwendenden Lösungen (0,1%ige Kokain- oder Eukain-B-Lösung) nur Spuren von Adrenalin zusetzen, welche genügen, um die parenchymatöse Blutung aufzuheben und um die Intensität und Dauer der örtlichen Anästhesie in außerordentlichem Maße zu steigern, welche aber nicht so stark wirken, daß sie auch Arterien bis zum Verschuß ihres Lumens zur Kontraktion bringen. Eine Lösung, welche diese Eigenschaften besitzt, ist eine 0,1%ige Kokain- oder Eukain-B-Lösung, der auf 100 ccm 2 bis höchstens 5 Tropfen der Adrenalinlösung 1 : 1000 zugesetzt sind. Die Mischung enthält dann etwa 0,00007% bis 0,00017% Adrenalin. Werden die Gewebe mit einer derartigen Lösung infiltriert, so werden sie zwar weiß und blutleer, aber die Arterien bluten und können unterbunden werden. Die

Einwirkung des Mittels auf die Lokalanästhesie ist, ich möchte sagen, kaum geringer bei so kleinen als bei viel größeren Dosen. Den in kleiner Quantität, aber stärkerer Konzentration (1%) bei Zahnextraktionen und bei der Anästhesierung von Nervenstämmen zu injizierenden Kokain- und Eukainlösungen setzen wir nicht mehr als 2 Tropfen Adrenalinlösung auf den Kubikzentimeter zu. Mehr als 5 Tropfen (ungefähr  $\frac{1}{6}$  mg Adrenalin) haben wir nur selten bei einem Kranken noch angewendet. So hoffe ich denn, daß die Nebenwirkungen des Mittels sich mit Sicherheit werden vermeiden lassen.

### 1) L. Königsberger. Hermann von Helmholtz.

II. Bd. XIV u. 393 S., 2 Bildnisse; III. Bd. IX u. 142 S., 4 Bildnisse, 1 Brief-faksimile.

Braunschweig, Fr. Vieweg & Sohn, 1903.

In dem zweiten Lebensabschnitt Helmholtz', der in den beiden die Biographie abschließenden Bänden dargestellt wird, konzentrierte sich nur anfangs noch die Arbeit des Gelehrten auf physiologische Fragen, indem er während seines Heidelberger Aufenthaltes die Lehre von den Tonempfindungen und die physiologische Optik vollendete, auch noch manche Spezialarbeit auf diesem ihn so hoch interessierenden und von ihm so ungemein geförderten Gebiete lieferte. Mehr und mehr aber wandten sich seine Studien allmählich rein physikalischen und mathematischen Fragen zu, sehnte er sich nach der Berufung auf einen Lehrstuhl der Physik; und er war glücklich, als ihm 1871 ein solcher in Berlin übertragen wurde und er damit die Stellung erhielt, die seinem spezifischen Talent und seinen Neigungen voll entsprach. Namentlich war es fortan das Gebiet der Elektrizität, dem er sein Interesse widmete, das er durch seine Studien förderte und durch Experimente wie Berechnungen in genialster Weise zu beherrschen lernte. Während er aber in seinen hier einschlagenden Arbeiten nur für den Physiker und Mathematiker von Fach verständlich bleibt, belehrt er gleichzeitig die weiten Kreise der gebildeten Welt durch eine reiche Zahl geistvoller Vorträge und populär gehaltener Schriften über die verschiedensten allgemeinen wie speziellen Themata aus dem weiten Gebiet der Naturwissenschaften, behandelt Probleme aus der Meteorologie, studiert die Verhältnisse der Gletscher, speziell die Bewegungen des Gletschereises, schreibt über die Energie der Wogen und Winde, bewegt sich auf dem Gebiete der Ästhetik, rühmt die akademische Freiheit der deutschen Universitäten. — Schon ist er, nach 17jähriger angestrenzter Lehrtätigkeit in der bezeichneten Stellung, 67 Jahre alt geworden, da ergibt sich die erwünschte Möglichkeit, den unermüdlichen Forscher von seiner angestrenzten Lehrtätigkeit zu befreien und ihn ganz der akademisch-wissenschaftlichen Tätigkeit zu überlassen mit der Gründung der physikalisch-technischen Reichsanstalt in Charlottenburg, zu deren Präsidenten Helmholtz ernannt wurde, wodurch er

eine Stellung erhielt, die ihm bis an sein Lebensende volle Befriedigung gewährte. Bekannt ist, wie er, der 72jährige, nach Amerika zum Elektrikerkongreß gesandt wurde, auf der Rückreise im Schiff durch einen Fall sich eine schwere Kopfverletzung zuzog, sich aber doch von dem Unfall wieder erholte, seine Amtsgeschäfte wie seine wissenschaftlichen Arbeiten wieder aufnahm, bis im Juli 1894 seinem Wirken eine Apoplexie ein Ende bereitete, der er nach 8 Wochen erlag.

Einen kurzen Überblick über die kolossalen Leistungen des großen Mannes auf geistigem Gebiet gewährt die in der Biographie abgedruckte Adresse der Berliner Akademie zur Feier seines 50jährigen Doktorjubiläums. Wie sie, so sind auch zahlreiche andere Dokumente aus eigener und fremder Feder, namentlich Abschnitte aus seinen Arbeiten in das Werk aufgenommen, das auf diese Weise, wie auch in der Anordnung der einzelnen erzählten Lebensereignisse, welche mit der Wiedergabe der Arbeiten des Gefeierten abwechseln, namentlich in seiner zweiten Hälfte einer Chronik manchmal ähnlicher sieht, als einer künstlerisch durchgearbeiteten Biographie. Der Autor selbst hat das wohl gefühlt, wenn er, auf seine hohen Jahre hinweisend, darauf aufmerksam macht, daß zwischen dem Entschluß, diese umfangreiche Lebensgeschichte zu schreiben, und deren Vollendung nicht 16 Monate gelegen haben. Und doch sprechen wir ihm, der Helmholtz persönlich nahe gestanden hat und ihm als Naturforscher bis in die höchsten Höhen seines Denkens zu folgen imstande ist, den vollsten Dank aus, daß er uns pietätvoll in dessen tiefe Gedankenarbeit einführt und andererseits dem vornehm bescheidenen, lebenswürdigen edlen Menschen, der Helmholtz gewesen, voll gerecht geworden ist.

Die beigelegten Porträts des Meisters und seiner zweiten Frau, Nachbildungen von Meisterwerken Lenbach's und Hildebrand's, bilden einen schönen Schmuck des Buches, dem wir weite Verbreitung wünschen.

Richter (Breslau).

## 2) O. Schultze. Atlas und Grundriß der topographischen und angewandten Anatomie.

(Lehmann's medizinische Atlanten Bd. I.)

München, J. F. Lehmann, 1903. XIX u. 156 S., 70 farb. Tafeln, 21 Textabbild.

Wir besitzen in Deutschland einige treffliche Atlanten der topographischen und angewandten Anatomie, aus der neuesten Zeit den noch nicht ganz vollendeten Zuckerkandl'schen, der fast nur aus Abbildungen besteht, sehr arm an Text ist, und den gemeinsam von Bardeleben und Haeckel bearbeiteten, dessen zahlreiche Tafeln je von dieselben erläuterndem ausführlichem beschreibendem Text begleitet sind, in dem gleichzeitig auf die praktische Verwertung des anatomischen Bildes hingewiesen wird. Das vorliegende Werk ist mehr ein Lehrbuch, mit reichlichen Abbildungen geschmückt, auf die im Text hingewiesen wird. Der eine wird dieser, der andere jener Art der Bearbeitung des Stoffes den Vorzug geben. Ref. begnügt sich gern mit zahlreichen, klaren Abbildungen mög-

lichst in Normalgröße, auf denen man sich bei scharfem Zusehen rasch orientieren kann, event. unter Zuhilfenahme danebenstehender kurzer prägnanter Erläuterungen. Verf. legt mehr Wert auf die buchartige Ausarbeitung seines Themas, nötigt damit aber natürlich den Les. r bei der Lektüre viel hin und her zu blättern, um die zum Text gehörigen Bilder an verschiedenen Stellen aufzufinden. Als Probe auf das Exempel, ob er mit Aufmerksamkeit und Verständnis gelesen, findet dieser dazu am Ende jeden Kapitels eine Anzahl Fragen aus der angewandten Anatomie aufgeführt, die er sich zu beantworten bemühen muß. — Die Abbildungen selbst sind in der Art der vielen aus demselben Verlage schon erschienenen rühmlichst bekannten Atlanten meist farbig ausgeführt, zum großen Teil nach frischen Präparaten; teilweise sind es Nachbildungen der bekannten His'schen Modelle, diese meist in recht bedeutender Verkleinerung, so daß manche für den Chirurgen wünschenswerte Details sich nicht gut wiedergeben lassen. Da der Autor selbst auffordert, eventuelle weitere Wünsche auszusprechen, so möchte Ref. mit einigen nicht zurückhalten. So könnten vielleicht die Lymphbahnen und Lymphdrüsen eine umfangreichere Berücksichtigung finden, auch der Ductus thoracicus beim Situs supraclavicularis; ferner die äußeren wie inneren Fascien, von letzteren z. B. die für den operierenden Chirurgen wichtigen Fasc. recti einschließlich der prostatica. Fig. 26 dürfte charakteristischer gezeichnet werden: von dem Fettgewebe hinter Lig. hyothyreoideum fehlt jede Andeutung, während das subkutane in der Abbildung klar wiedergegeben ist. Im Text wäre die sehr wechselnde Lage des Wurmfortsatzes hervorzuheben.

Durch solch kleine Ausstände wird der Wert des ganzen Werkes nicht verringert, das viele Freunde finden dürfte.

Richter (Breslau).

### 3) H. G. Piffard. Radio-praxis.

(New York med. record 1903. März 7.)

X-Strahlen sind für tiefere Läsionen, ultraviolette Strahlen, event. mit ersteren kombiniert, für oberflächliche Affektionen anzuwenden. Der Vergleich ergibt erhebliche physikalische Verschiedenheiten. Die ultravioletten Strahlen können reflektiert, gebrochen und polarisiert werden, beeinflussen die Bakterien intensiv, entladen nur ein positiv geladenes Elektroskop, durchdringen Steinsalz, induzieren blaue Phosphoreszenz in Kalziumpolysulfid, während dieser Körper unter X-Strahlen weiß phosphoresziert. Willemit, ein Mineral aus Zinksilikat bestehend, fluoresziert sehr schön grün bei beiden Strahlensorten. 4—5 Minuten Kataphorese einer 1<sup>0</sup>/<sub>100</sub>igen Adrenalinlösung, in die die Elektrode getaucht ist, wird zur Erzeugung von Blutleere vor Anwendung der ultravioletten Strahlen empfohlen (auch event. verdünnte Injektionen, oder bei erodierten Stellen betupfen).

P. verwendet auch eine statische Maschine mit Induktorium

zur Erzielung höchst gespannter Ströme (»hyperstatische«), welche er z. B. bei infiltrierten Ekzemen empfiehlt.

Die Wirkungen werden eingeteilt in:

1) »elektrisches Bombardement« der Gewebe, wahrscheinlich mit Ionisation,

2) Überführung von Metallpartikeln von der Metallelektrode,

3) ultraviolette Strahlen,

4) Ozonwirkung und

5) antibakterielle Wirkung.

Die verschiedenen Probleme der Lichttherapie werden erörtert.

Loewenhardt (Breslau).

4) Willard. Sunshine and fresh air, the Finsen ultra violet rays and the Röntgen rays in tuberculosis of the joints and bones.

(Journ. of the amer. med. assoc. 1903. Juli 18.)

Tuberkulose wird durch möglichst viel Aufenthalt im Sonnenschein unzweifelhaft gut beeinflusst, teils durch Erhöhung der allgemeinen Widerstandsfähigkeit des Körpers, teils durch direkte schädigende Wirkung auf die Bazillen selbst. In Colorado spielt jedenfalls das sonnenscheinreiche Klima eine bedeutende Rolle bei der günstigen Einwirkung auf die Tuberkulose. Sowie Lungentuberkulose auf dem Wege des Sanatoriumaufenthalts behandelt wird, soll auch die Knochen- und Gelenktuberkulose angegriffen werden. Bei Fehlen des Sonnenscheins spielen die anderen erwähnten Strahlen eine für die Heilung günstige Rolle. — 1) Sonnenschein, frische Luft, gute Ernährung neben Feststellung des erkrankten Gelenks sind die wichtigsten Hilfsmittel bei Bekämpfung der Tuberkulose. 2) Direkte Sonnenbestrahlung der erkrankten Teile ist von Wichtigkeit. Alle Heilanstalten sollten Sonnenbäder und ähnliche Einrichtungen haben. 3) Auch bei den bettlägerigen Kranken soll der Körper und die erkrankten Gelenke den Sonnenstrahlen ausgesetzt werden unter Schutz von Kopf und Augen. Auflegen blauen Glases erleichtert das Eindringen der ultravioletten Strahlen. 4) Zeltleben im freien Fichtenwald, Sommer und Winter, ist für Tuberkulose sehr heilsam. 5) Auch für Knochen- und Gelenktuberkulose sind besondere Sanatorien einzurichten. 6) Sammlung der Sonnenstrahlen durch Linsen erhöht die bakterientötende Kraft, elektrisches Licht kann an dunklen Tagen benutzt werden. 7) Röntgenstrahlen wirken beim Laboratoriumsversuch wachstumshemmend und abtötend auf Tuberkelbazillen, vielleicht auch im lebenden Gewebe; doch ist letzteres noch nicht ganz sicher. 8) Elektrische Licht und Röntgenbehandlung sollen hauptsächlich als Nachbehandlung und zur Vervollkommnung der operativen Behandlung benutzt werden, ebenso zur Kräftigung des Allgemeinzustandes.

Trapp (Bückeburg).

### 5) C. Beck. The principles of protection against Röntgenlight dermatitis.

(New York med. record 1903. Januar 31.)

Bei Röntgenstrahlen muß man ebenso wie bei Jodoform mit individueller Idiosynkrasie rechnen, obgleich natürlich eine Röntgen-dermatitis schließlich bei jedem zu erzeugen sei. Die einzige Möglichkeit, die Toleranz des Individuums zu erkennen, besteht in vorsichtigen Versuchsexpositionen. Eine ganze Reihe von Umständen beeinflusst die Reaktion, lange Expositionszeit, kurzer Röhrenabstand starke Apparate, Allgemeinbefinden des Kranken und »schwüles Wetter«.

Weiche Röhren erfordern lange Expositionszeit, sind aber wegen der feineren Details des Bildes nötig. Aber selbst bei Beckenaufnahmen werden allerhöchstens 10 Minuten mit dem Wehnelt-Unterbrecher gebraucht, eine Zeitdauer, die jeder erträgt. Bei wiederholten Sitzungen sind lange Intervalle zu empfehlen. Der »Chromoradiometer von Holzknicht« (beruht auf Färbung verschiedener Salze durch die Strahlen), ist für die exakte Dosierung nicht maßgebend. Schutzschilde stören meist die Aufnahme.

Bei der Behandlung gutartiger Erkrankungen empfiehlt B. kurze Expositionszeit ohne Risiko und eine weiche Tube mit gerade noch so starkem Strom, daß die Handknochen ohne Strukturdetails sich dunkel von den Weichteilen abheben; erst nach einer Woche wieder 10 Minuten Exposition. Wenn nach einer dritten Sitzung nach demselben Intervall keine Reaktion erfolgt ist, kann man jeden zweiten oder dritten Tag bis zu 18 Minuten exponieren, während der Probezeit in mindestens 4 Zoll Entfernung. Bei der Behandlung bösartiger Geschwülste dagegen darf weder ein Schutzschild, noch irgend welche Abschwächung der Strahlen benutzt werden, verwendet man besser zu viel als zu wenig, wenn man alle Karzinomzellen erreichen will. Tiefere Infiltration erfordert harte Tube.

Die »Terrakottahand« eines Röntgenspezialisten wird abgebildet und zur Schonung des Operateurs besonders empfohlen detaillierte Vorbereitung vor Stromschluß, Wechsel der Hände, Annäherung an den Fokus nur, wenn es absolut notwendig ist. Schließlich empfiehlt B. kurz nach der Operation prophylaktische Bestrahlung.

Loewenhardt (Breslau).

### 6) Holzknicht und Grünfeld. Ein neues Material zum Schutz der gesunden Haut gegen Röntgenlicht und über radiologische Schutzmaßnahmen im allgemeinen. (Aus dem Röntgenlaboratorium des k. k. allgemeinen Krankenhauses in Wien.)

(Münchener med. Wochenschrift 1903. Nr. 28.)

Die Untersuchung der üblichen Schutzmittel auf ihre Leistungsfähigkeit, d. h. auf ihre Fähigkeit, möglichst viel von der einstrahl-

lenden Röntgenlichtmenge durch Absorption unwirksam zu machen, um die gesunde Haut zu schützen, hat den Verf. ergeben, daß Bleiblech von 0,25 mm Stärke das dünnste, praktisch mit Sicherheit zu reichende Material für die nicht zu bestrahlende Haut darstellt. Um die Verknitterung des stark abfärbenden Blechs, die schon nach kurzem Gebrauch auftritt, und das dadurch entstehende Brüchigwerden zu verhüten, um auch ein leicht und exakt zu reinigendes Schutzmaterial zu erhalten, haben Verf. das Bleiblech auf beiden Seiten mit dünnen Kautschuklamellen überzogen und damit ein nicht abfärbbares, wasch- und sterilisierbares, plastisches und vorzüglich brauchbares Schutzmittel gewonnen. Die einzelnen Stücke werden mit ihren Ausschnitten um das zu bestrahlende Gebiet zusammengeschoben, so daß die ganze Umgebung gedeckt ist. — Erhältlich bei allen größeren radiologischen Firmen. **Kramer (Glogau).**

### 7) **H. Brun.** Der Schädelverletzte und seine Schicksale.

(Beiträge zur klin. Chirurgie Bd. XXXVIII. Hft. 2 u. 3.)

Diese »klinische Studie« stellt eine außerordentlich ausführliche Bearbeitung der in dem Zeitraum von 1881—1901 in der chirurgischen Klinik des Kantospitals von Zürich zur Behandlung gekommenen 470 Fälle von Schädelverletzungen dar. Von diesen waren 165 im Anschluß an die Verletzung gestorben, bei 100 noch am Leben Befindlichen konnte Verf. größtenteils persönliche Nachuntersuchungen vornehmen. In 213 Fällen handelt es sich um einen offenen Schädelbruch, 275mal war vorwiegend die Basis beteiligt.

Die Sterblichkeit betrug 35,1%, dabei bestätigte sich der alte Grundsatz, daß ein Pat. mit Schädelbruch, sofern zu der Wunde keine Infektion hinzutritt, innerhalb der ersten zwei Tage stirbt, oder dann mit großer Wahrscheinlichkeit davonkommt. Hirnzertrümmerungen, demnächst Blutungen in die Höhlungen des Gehirns selbst oder auf die Oberfläche bildeten die Haupttodesursachen, ferner Meningitis und Hirnabszeß, bei welchem die Haupteingangspforte für die Infektion die Verletzungen der Nase und ihrer Adnexhöhlen, demnächst das Ohr und schließlich der Nasen-Rachenraum darstellten.

Das reiche Material bespricht Verf. in Gruppen geordnet unter Anführung der Krankengeschichten und Beigabe erläuternder schematischer Abbildungen. Diese Gruppen betreffen die Schußverletzungen (8½% des Gesamtmaterials), das Schicksal der Knochenverletzungen, der Verletzungen der Hirnhäute, die Blutungen aus dem venösen Sinus, aus der Carotis interna, aus den meningealen Gefäßen und subdurale Blutergüsse, ferner die Hirnzertrümmerung, die Verletzungen der Hirnnerven und ihrer kortikalen Zentren, die Lähmungen der Extremitäten, aphatische Störungen und solche der Psyche. Jeder dieser Abschnitte enthält eine reiche Fülle von wertvollen Beobachtungen.

**Blauel (Tübingen).**

8) **Cook.** The orbital route for removal of the second branch of the fifth nerve at the foramen rotundum.

(Annals of surgery 1903. Juni.)

Die Technik der in der Überschrift genannten und von Storrs zuerst angegebenen Operation ist folgende. Schnitt längs des unteren Randes der Augenhöhle, Abheben des Periosts vom Boden der Augenhöhle, Emporheben des Augapfels, Entfernen der dünnen Knochenplatte, welche den Canalis infraorbitalis bedeckt. Anhaken des freiliegenden Nerven und Unterbindung mit einem Silkfaden. Das proximale Ende wird jetzt stumpf bis zum Foramen rotundum durch die Fissura infraorbitalis aus seiner Umgebung gelöst, nachdem dasselbe durch das Ohr einer Nadel zum leichteren Verfolgen des Verlaufs hindurchgezogen ist. Am Foramen rotundum wird der Nerv abermals durchschnitten und das auf diese Weise resezierte Stück entfernt. Das distale Ende wird nun ebenfalls durch ein Nadelöhr gezogen und die Nadel durch das Foramen infraorbitale und von hier zwischen Oberkiefer und Lippe in den Mund geführt und hier abgeschnitten. Die unterhalb des Auges befindliche Wunde wird bis auf eine für ein Drain bestimmte Öffnung vernäht. Die Operation soll nach Ansicht des Verf. sehr gute Erfolge haben.

Herhold (Altona).

9) **P. Bernhardt.** Die Verletzungen des Gehörorgans, besonders auch ihre Beziehungen zum Nervensystem. Forensische Abhandlung.

(Sonder-Abdruck aus der Vierteljahrsschrift für gerichtliche Medizin und öffentliches Sanitätswesen 3. Folge. Bd. XXV. Supplementsheft.)

Berlin, August Hirschwald, 1903.

Bei der immer mehr zunehmenden Inanspruchnahme des Arztes als Gutachter infolge der Entwicklung der sozialen Gesetzgebung kommt Verf. durch die vorliegende Arbeit einem wirklichen Bedürfnis nach. Die traumatischen inneren und chirurgischen Krankheiten haben in jüngster Zeit von berufener Feder eine eingehende Würdigung erfahren, während die Arbeiten über Verletzungen des Gehörorgans 10—25 Jahre zurückliegen und somit der großen Entwicklung, welche die Ohrenheilkunde im letzten Dezennium gemacht hat, nicht gerecht werden. Im allgemeinen Teil erörtert Verf. die Möglichkeiten »des Todes vom Ohre aus«. Hier werden besonders die neueren Kenntnisse über die Verbreitung infektiöser intrakranieller Komplikationen verwertet; dem schließt sich an: schwere Körperverletzung otogenen Ursprungs, die Art der gefährlichen Werkzeuge, die Fahrlässigkeit von seiten des Arztes (Kunstfehler), sowie allgemeine Erörterungen über Verletzungen des Gehörorgans überhaupt, über den Unfall, Erwerbsunfähigkeit, Simulation usw., unter stetem Hinweis auf die betreffenden Gesetzesparagrafen und maßgebenden Entscheidungen. Im speziellen Teil werden die einzelnen Ohrabschnitte,



von außen nach innen vorgehend, abgehandelt und so eine ganze sozusagen traumatische Ohrenheilkunde dargestellt unter genauer Berücksichtigung der modernen Literatur. Aus der Fülle von Einzelheiten läßt sich nur einiges Wenige hervorheben, wie die erhöhte Vulnerabilität des Trommelfells bei weitem und krümmungsschwachem äußerem Gehörgang; besonders ausführlich erörtert Verf. die Verletzungen des Labyrinths, deren präzise Begutachtung wohl zu den schwierigsten derartigen Aufgaben gehört und gewöhnlich nur nach mehrmaliger Untersuchung bezw. stationärer Beobachtung zu einem sicheren Schluß führt. Hier findet die Wanner-Gudden'sche Beobachtung über die Koinzidenz verkürzter Knochenleitung (bei normalem Hörvermögen) und umschriebenen Verwachsungen zwischen Dura und Schädeldach Erwähnung. Bei den Verletzungen des zentralen Gehörorgans erwähnt B. auch den von Friedmann beschriebenen, an den Menière'schen erinnernden Symptomenkomplex, bei dem unter Anfällen von Hörstörungen, rasendem Kopfschmerz, Schwindel, Reizungs- und Lähmungserscheinungen verschiedener Hörnerven mit Fieber nach 1—3 Jahren unter Delirien und Koma der Tod eintritt; als anatomische Grundlage fänden sich mikroskopische Gefäßveränderungen; Friedmann nahm eine Schwächung des vasomotorischen Zentrums an, während andere Autoren, wie Stenger, eine Erschütterung des Labyrinths nicht ausschließen können und die Affektion als zum Menière gehörig erachten. In dankenswerter Weise werden auch die Beziehungen zur Hysterie behandelt. Aus der Fülle des beigebrachten Materials ersieht man, wie notwendig bei Kopfverletzungen, welche das Gehörorgan mehr oder minder in Mitleidenschaft gezogen haben, spezialistische Kenntnisse sind, um aus dem meist recht verwickelten Symptomenkomplex den Einfluß der Verletzung auf den vorliegenden Zustand richtig bemessen zu können. Jedem, der derartige Fälle zu begutachten hat, sei die sorgfältige, 238 Literaturnummern aufweisende Arbeit aufs wärmste empfohlen. Dieselbe ist auch separat im Buchhandel erschienen.

F. Alexander (Frankfurt a. M.).

#### 10) J. Toubert. Relations entre les parotitides et les otites au point de vue pathogénique.

(Revue hebdom. de laryngologie, d'otologie et de rhinologie 1903. Nr. 6.)

Pat. erwarb im Verlaufe einer furunkulösen Entzündung des Meatus externus eine eitrig-eitrige Parotitis und schließlich noch einen Abszeß am Ellbogen; die verschiedenen Inzisionen führten zur Heilung. Im Anschluß hieran erörtert Verf. die mannigfachen Beziehungen, die zwischen Entzündungen von Ohr und Ohrspeicheldrüse möglich sind; beide können gleichzeitig auftreten, indem sowohl das Mittelohr auf dem Wege der Tube, wie die Parotis auf dem Wege des Ductus Stenonianus im Verlaufe zahlreicher Infektionskrankheiten affiziert werden können. Außerdem können sie nacheinander

ander auftreten, sei es auf metastatischem Wege, da die oberflächlichen Parotislumphdrüsen mit der oberen Gesichtshälfte und dem äußeren Ohr, die tiefer gelegenen mit Nase und Mittelohr in Verbindung stehen, sei es per contiguitatem; in letzterem Falle hat man eine Verbreitung auf dem Wege der Incisurae Santorini oder einer Lücke in dem Parotismische und untere Gehörkanalswand trennenden Perichondrium anzunehmen. F. Alexander (Frankfurt a. M.).

11) **P. Brunel.** Traitement des otites moyennes aigües.

(Revue hebdom. de laryngologie, d'otologie et de rhinologie 1903. Nr. 23.)

Verf. tritt im Anfangsstadium energisch für lokale Blutentziehungen ein und warnt vor Luftpneumatisierungen und Ausspülungen von der Tube aus. In der zurzeit viel umstrittenen Frage über Indikation der Parazentese empfiehlt er von Fall zu Fall zu entscheiden und hebt die bekannte Erfahrung hervor, daß trotz der Abwesenheit aller äußeren, lokalen Veränderungen (Schwellung, Rötung usw.) bei fortdauernder, profuser Sekretion das Antrum und der Warzenfortsatz, von Eiter erfüllt, große Zerstörungen aufweisen können; so kann auch bei verhältnismäßig subjektivem Wohlbefinden die Indikation zur Aufmeißlung gegeben sein. F. Alexander (Frankfurt a. M.).

12) **G. Heermann.** Über akute Nekrose des Warzenfortsatzes und Felsenbeins nach Scharlach.

(Münchener med. Wochenschrift 1903. Nr. 22.)

Obiges Krankheitsbild hat H. bereits 13mal im Verlauf des Scharlachs beobachtet. Es stellt sich meist sehr früh, am 2. oder 3. Tage des letzteren, seltener erst in der 2. Woche ein, mit plötzlicher Temperatursteigerung, geringen spontanen, aber heftigen Druckschmerzen am Warzenfortsatz, entzündlicher Schwellung der Weichteile auf diesem und in der weiteren Umgebung, schließlich auch wohl mit Durchbruch des Trommelfells und Eiterentleerung aus dem Mittelohr. Rasch kommt es zum Absterben des zuerst von der Infektion befallenen Warzenfortsatzes, selbst bis zum Os parietale, bis zum Labyrinth usw., seltener nur zur Bildung von kleineren nekrotischen Herden. — Ein frühzeitiges chirurgisches Eingreifen ist dringend notwendig, um ein weites Umsichgreifen des Nekrotisierungsprozesses zu verhüten. Kramer (Glogau).

13) **C. Zarniko.** Die Krankheiten der Nase und des Nasenrachens mit besonderer Berücksichtigung der rhinologischen Propädeutik für Ärzte und Studierende. Zweite, gänzlich umgearbeitete Auflage. Erste Hälfte: Propädeutik.

Berlin, S. Karger, 1903. Mit 38 Abbildungen und 3 Tafeln.

In wesentlich erweitertem Umfange bietet uns Verf. vorläufig den I. Teil seines Lehrbuches dar, welcher anatomische und physio-

logische Vorbemerkungen, sowie die allgemeine Pathologie, Symptomatologie, Diagnostik und Therapie umfaßt. Vor allem scheint uns die quantitative Berücksichtigung der einzelnen Abschnitte als eine sehr glückliche, indem scheinbar theoretische Tatsachen, soweit sie für den logischen Aufbau einer Diagnose und zielbewußtes, therapeutisches Handeln von Wert sind, erörtert werden; überall werden einschlägige Versuche und darauf gestützte Erklärungen erwähnt, ohne daß Verf. uns seine subjektive Ansicht vorenthält; vor allem tritt dies auch im physiologischen, in den meisten Lehrbüchern gewöhnlich recht stiefmütterlich behandelten Abschnitt hervor; hier wird die Nase als Teil des Atmungs- und Sprachapparates, sowie als Geruchsorgan besprochen. Die Schädlichkeiten der Mundatmung, die von vielen praktischen Ärzten noch immer nicht genügend gewürdigt werden, hebt Z. mit der nötigen Schärfe als Ursache von zahllosen Schädigungen des Organismus hervor, Sprach- und Stimmstörungen, die Beziehungen der Nase zu Ohr, Auge, Hirn und entfernteren Organen werden unter Anführung einer reichhaltigen Literatur kritisch erörtert. Die Technik der Untersuchungsmethoden ist mit großer Genauigkeit durchgeführt, und verrät die Darstellung auch hier überall den erfahrenen Praktiker, der fern von jeder Einseitigkeit die Vor- und Nachteile jeglicher Methode betont, um am Schluß stets das Ergebnis seiner Praxis in wohlbegründeter Weise dem Leser zu empfehlen. Somit wird auch Ref. der Notwendigkeit überhoben, irgend einen absurden Enthusiasmus einzudämmen. Denn daß die Durchleuchtung der Nebenhöhlen, sowie die Röntgenuntersuchung bisher recht spärliche Ergebnisse geliefert, hat Z. mit der Mehrzahl der Rhinologen erfahren. Die Behauptung, daß das »Adrenalin« nach den bisherigen Erfahrungen völlig ungiftig sei, hat sich neuerdings nicht so ganz bestätigt. Im therapeutischen Teile gehen bei den physikalischen usw. Maßnahmen stets erklärende Abschnitte über die Theorie der Wirkung den praktischen Erläuterungen voraus. Also im ganzen ein auf reicher Erfahrung beruhendes Werk, das in vorzüglicher Darstellung kritisch die Errungenschaften der allgemeinen Rhinologie sichtet und darauf die eigene Meinung aufbaut; überall fühlt man den Zusammenhang mit anderen Disziplinen und der auch dort geübten Praxis. Das Buch zählt unstreitig zu den besten rhinologischen Lehrbüchern und kann aufs wärmste empfohlen werden. Die vorzügliche Ausstattung entspricht vollauf dem Inhalt.

F. Alexander (Frankfurt a. M.).

14) **A. Grosjean.** Le sarcome des fosses nasales, étude critique, description clinique et traitement.

(Revue hebdom. de laryngologie, d'otologie et de rhinologie 1903. Nr. 1—3.)

Verf. gibt, angeregt durch drei eigene Beobachtungen von Sarkom der Nasenhöhlen im engeren Sinne, von denen nur einer 9 Monate nach der totalen Entfernung mit partieller Oberkieferresektion noch

rezidivfrei war, eine kritische Übersicht über die 117 interessantesten Fälle dieser Neubildung, von der er im ganzen in der Literatur 178 auffinden konnte. Teilweise stützt er sich auf eine 1897 von Strauss in Würzburg erschienene Arbeit.

Auf Grund dieses Materials versucht er eine eingehende Darstellung des erwähnten Themas zu geben. In anatomischer Hinsicht ist das oft sarkomatöse Aussehen der hämorrhagischen Septumpolypen und die häufige Lokalisation der Sarkome am Septum für die Diagnose beachtenswert, ferner die bei besonders bösartigen Sarkomarten oft ungeheure Ausdehnungsfähigkeit in die Nachbarschaft, wie die Nebenhöhlen, Augenhöhle, Schädelbasis, Hirnhäute und Gehirn. Bei der Ätiologie hält sich G. von jeder gewagten Hypothese fern. Als Anfangssymptome erwähnt er vor allem die häufigen, oft nicht beträchtlichen Blutungen, Neuralgien in den Molarzähnen, Atemstörungen, Nasenverstopfung; als spätere Erscheinungen: übelriechenden Ausfluß, Anosmie, Anämie, das Ausschrauben von Geschwulststücken usw. Anfangs nicht diagnostizierte und behandelte Geschwülste könnten durch Kompression der Tube Taubheit des Tränen-Nasenkanals, Tränenfluß verursachen, sowie Erscheinungen von seiten des Hirns oder Auges. Bei der Differentialdiagnose werden Abszesse, Nasen-Rachenpolypen, Septumpolypen, Tuberkulome, Syphilome und andere Geschwülste berücksichtigt; während das Karzinom an sich seltener sei, nur im Alter vorkomme, stets einen rascheren Verlauf nehme und bald die regionären Drüsen befallt, sei das Sarkom durch die Blutungen, die geringe Fähigkeit zur Bildung von Metastasen, die kolossale Neigung zur Ausbreitung in die Nachbarschaft ausgezeichnet; seine Prognose hänge, wie bei allen Sarkomen, von der histologischen Beschaffenheit ab; im großen und ganzen sei dieselbe aber besser wie bei Sarkomen anderer Körperteile. (Ob nicht mancher sarkomatös scheinende Septumpolyp zur »Verbesserung« der Statistik beiträgt? Ref.) Zur Entfernung auf natürlichem Wege bevorzugt Verf. die GlühSchlinge, um Blutungen zu vermeiden. Für die operative Entfernung von außen erörtert er in ausführlicher Weise die Vor- und Nachteile dreier Methoden: 1) Die Spaltung des Gaumens mit eventueller Resektion; 2) die Oberkieferresektion in mehr oder minder großer Ausdehnung und 3) die Aufklappung der Nase; hierfür empfiehlt er am hängenden Kopf oder nach Anwendung der hinteren Tamponade zu operieren. Dies nur einige Punkte aus der sehr sorgfältigen und lesenswerten Arbeit.

F. Alexander (Frankfurt a. M.).

15) **A. Onodi.** Des rapports entre le nerf optique et le sinus sphénoïdal, la cellule ethmoïdale postérieure en particulier.

(Revue hebdom. de laryngologie, d'otologie et de rhinologie 1903. Nr. 25.)

Auf Grund einer genauen anatomischen Untersuchung von mehr als 20 Schädeln erläutert Verf. die Varietäten in der Ausdehnung

und Lage der hinteren Siebbeinzelle zum Canalis opticus. Auf sagittalen und frontalen Schnitten werden die verschiedenen Möglichkeiten, soweit sie Verf. beobachtet, dargestellt; die hinterste Ethmoidalzelle kann beiderseits im kleinen Keilbeinflügel oder einerseits oder in der Nähe liegen; sie vermag die untere Wand des Canalis opticus zu bilden, seine Furche oder auch den ganzen Kanal und das Foramen opticum, öfter auch die untere Wand, selten die obere; einmal fand O. keinerlei Beziehungen. Die knöchernen Scheidewände zwischen beiden Gebilden sind durchgängig papierdünn. Während in der Literatur bisher keine genügende Begründung zu finden war, weshalb nur in der Hälfte der Fälle ungefähr bei Keilbeinhöhlenerkrankungen der Sehnerv beteiligt war, eröffnet die Berücksichtigung dieser Siebbeinzelle die Aussicht, in die noch recht unklaren und ungenügend beobachteten Verhältnisse Licht zu bringen. Es liegt nahe, daß bisher oft diagnostische Irrtümer untergelaufen sind und diese Zelle für die Keilbeinhöhle gehalten wurde. Ihre meist papierdünnen Wände gestatten viel eher eine Fortsetzung des Krankheitsprozesses auf den Canalis opticus, als die gewöhnlich dickeren des Sinus sphenoidalis. Die Einseitigkeit der Neuritis optica sollte stets in solchen Fällen auf einen nasalen, die Doppelseitigkeit auf einen intrakraniellen Ursprung hinweisen; auch hierfür könnte die in Rede stehende Beobachtung einen Fingerzeig geben, indem seltener der Sehnerv beiderseits neben der Keilbeinhöhle sich findet, sondern häufiger einerseits dem Sinus sphenoidalis, andererseits der Ethmoidalzelle mit ihren dünnen Wänden benachbart ist. Jedenfalls erfordern die erwähnten Verhältnisse eine eingehende Berücksichtigung, um mehr Klarheit in diese noch recht dunklen Gebiete zu bringen.

F. Alexander (Frankfurt a. M.).

## 16) Bourragué. Les sinusites maxillaires chez les enfants.

(Revue hebdom. de laryngologie, d'otologie et de rhinologie 1903. Nr. 8.)

Während die Literatur über entzündliche Erkrankungen der Nebenhöhlen bei Erwachsenen sich in den letzten Jahren fast ins Unübersehbare gesteigert hat, ist diesen Erkrankungen im Kindesalter wenig Berücksichtigung zuteil geworden. Naturgemäß hängt dies mit der späten Entwicklung der Gesichtshöhlen zusammen; immerhin scheint es Verf. berechtigt, auf Grund mehrfacher Beobachtungen die gesammelten Erfahrungen zusammenzufassen. B. behandelt ausführlich die Entzündungen der Kieferhöhle. Zunächst erörtert er ausführlich die Größen- und Wachstumsverhältnisse bis zum Zahnwechsel, zu dessen Zeit die Kieferhöhle erst ihre definitive Form erlangt. Sodann legt er die Beziehungen des bleibenden (das Milchgebiß bildet sehr selten den Ausgangspunkt für Kieferhöhlenentzündungen) Gebisses zum Sinus maxillaris dar; die einzelnen Zähne werden, soweit sie in Betracht kommen, unter genauer Angabe ihrer Abstände vom Boden des Sinus als Ausgangspunkte für Affektionen

desselben behandelt und als Frequenzkala in absteigender Linie folgende aufgestellt: I. Mol., II. Prämol., II. Mol., I. Prämol., Caninus. In ätiologischer Beziehung kommen die nasalen Ursachen mehr in Betracht als die dentalen; einmal wegen der Häufigkeit der Infektionskrankheiten und der im Anschluß hieran auftretenden Coryza, und außerdem, weil die Milchzähne durch die bleibenden von der Highmorshöhle geschieden sind. Sieben Krankengeschichten von Pat. im Alter von 11—16 Jahren geben ein Bild von dem Verlauf der in Rede stehenden Affektion. Mit Recht betont Verf., daß die schon bei Erwachsenen oft Schwierigkeiten bietende Sondierung des Ostium maxillare bei Kindern erst recht auf Hindernisse stoßen kann. Die Eröffnung von der Alveole aus ist im Kindesalter keine so allgemein anwendbare Methode, da man Gefahr läuft, die definitive Zahnanlage in den Sinus zu stoßen, wo dieselbe als Fremdkörper wirken kann und somit ihrer Funktion verlustig geht. Sonst bietet die Arbeit in symptomatischer, diagnostischer und therapeutischer Hinsicht allbekanntes. F. Alexander (Frankfurt a. M.).

### 17) Fuchsig. Zur Ätiologie und Pathologie der Abszesse der Nasenscheidewand.

(Wiener klin. Wochenschrift 1903. Nr. 13.)

Bericht über zwei von Lotheissen beobachtete Fälle von Nasenscheidewandabszeß, deren einer traumatischen, der andere rhinogenen Ursprungs war.

Verf. schlägt vor, um den so außerordentlich verschiedenartigen Benennungen der Fälle nicht traumatischen Ursprungs ein Ende zu machen, folgende Einteilung und Nomenklatur der Nasenscheidewandabszesse zu adoptieren:

- 1) traumatisch mit und ohne Hämatombildung und
  - a. rhinogener oder
  - b. hämatogener Infektion;
- 2) nicht traumatisch
  - a. rhinogen resp. per continuitatem nach Rhinitis, Erysipel, dentalen Ursprungs,
  - b. metastatisch, nach Infektionskrankheiten usw.

Verf. hält das namentlich in den Publikationen der letzten zehn Jahre völlige Fehlen der bakteriologischen Untersuchung für befremdend genug. Hübener (Dresden).

### 18) P. v. Bruns. Über das Rhinophyma.

(Beiträge zur klin. Chirurgie Bd. XXXIX. Hft. 1.)

Verf. hat im ganzen 11 Fälle von Rhinophyma beobachtet, davon 8 operiert. Aus diesem Material werden durch Wiedergabe charakteristischer Abbildungen die Gestaltungsarten der immerhin seltenen Geschwulstform vor Augen geführt. Verf. weist darauf hin,

daß diese durchaus gutartige, als Fibrom oder Fibroma molluscum oder Cysto-Adeno-Fibrom zu bezeichnende Neubildung durchaus nicht in der großen Mehrzahl der Fälle auf Alkoholismus zurückzuführen sei, sondern daß wahrscheinlich eine angeborene Anlage die anatomische Grundlage bilde.

Bei der operativen Behandlung kommt entweder die Exzision von je einer Elipse und dem Nasenrücken und der Spitze, sowie aus jedem Nasenflügel in Betracht oder die Dekortikation, die Abschälung der ganzen Nasenhaut unter sorgfältiger Schonung der tiefsten, noch Talgdrüsen enthaltenden Hautschicht.

Blauel (Tübingen).

### 19) O. Burkard. Zur operativen Therapie bedrohlicher Blutungen nach Tonsillotomie.

(Wiener klin. Wochenschrift 1903. Nr. 22.)

Ausgehend von dem Gesichtspunkt, daß bei lange anhaltenden Blutungen nach Tonsillotomie die Unterbindung der Carotis communis viel zu gefährlich und schließlich infolge der Anastomosen von der anderen Seite her in dem weichen Gaumen auch nicht einmal absolut sicher ist, daß die Ligatur eines anderen Gefäßes aus denselben Gründen der Anastomose und der Unsicherheit des Ursprungs der die Tonsille versorgenden Arteria tonsillaris, sowie wegen der bislang mangelnden sicheren Kenntnis, ob die Arteria tonsillaris jedesmal das blutende Gefäß darstellt, auch nicht für alle Fälle eine sichere und exakte Blutstillung gewährleistet, hat der verstorbene Nicoladoni den Vorschlag gemacht, in verzweifelten Fällen die Tonsille als blutendes Organ von außen zugänglich zu machen, zu entfernen und den Schlund durch Aneinandernähen der Gaumenbögen zu schließen.

B. gibt diesen Vorschlag seines verstorbenen Chefs in der vorliegenden Mitteilung wie folgt wieder:

Hautschnitt beginnt bei stark nach hinten und der gesunden Seite gewendetem Kopfe etwa 1 cm hinter und unter dem Ansatz des Ohrfläppchens und zieht hinter dem aufsteigenden Unterkieferast bogenförmig nach unten und vorn gut einen Finger breit über dem großen Zungenbeinhorn. Platysma und Halsfaszie ist möglich nahe dem Unterkieferwinkel zu trennen. Jetzt wird der Unterkiefer mit starkem Haken möglichst in die Höhe gezogen und zugleich der Mandelstumpf vom Munde aus dem Operateur kräftig entgegengedrückt. Dringt man jetzt über dem hinteren Biventerbauch und dem Musc. stylohyoideus nur wenig in die Tiefe, so erreicht man leicht den blutenden Stumpf und die fast senkrecht zur Verlaufsrichtung des Biventer von hinten her ihm zustrebenden Tonsillargefäßchen, die zu unterbinden sind. Die hinter dem Operationsfeld liegenden großen Gefäße bleiben unberührt. Der Musc. styloglossus muß zuvor emporgezogen oder durchschnitten werden. Nach sorgfältiger Blutstillung wird der Rachen eröffnet, der Mandelstumpf

exstirpiert und sogleich der Rachen durch Aneinandernähen der Gaumenbögen von außen oder vom Munde her wieder geschlossen.  
**Hübener** (Dresden).

20) **L. V. Orlov.** Pharyngotomie pour l'ablation des tumeurs de la portion buccale du pharynx.

(Revue de chir. XXIII. Jahrgang. Nr. 2.)

Verf. beschäftigt sich mit der Freilegung des mittleren oder bukkalen Rachenabschnitts behufs Exstirpation bösartiger Geschwülste. Der Umstand allein, daß 15 oder 16 verschiedene Operationsmethoden bezw. Schnittführungen angegeben wurden, beweist, daß kein Autor sich vollständig befriedigt fühlt durch die Vorschriften der anderen. O. selbst, der 10mal wegen bösartiger Rachengeschwülste zu operieren Gelegenheit hatte, bediente sich einer Modifikation des Krönlein'schen Verfahrens. Er beginnt seinen Hautschnitt am hinteren Rande des Sternocleidomastoideus und führt ihn im Bogen mit nach abwärts gerichteter Konvexität zur Mitte der Unterlippe — hier gleich bis auf den Knochen. Nach Ausräumung der Drüsen — wenn solche sich auf der anderen Seite der Geschwulst gegenüber befinden, entfernt er diese zuerst — werden die Weichteile vom Unterkiefer bis an den Masseter abgeschoben, der Knochen schräg durchsägt. Der aufsteigende Ast wird nach oben luxiert, das horizontale Stück energisch nach vorn gezogen. Dann ist der Zugang zum mittleren Rachen für Hand und Auge ein vorzüglicher (vgl. Abbildung).

Präliminäre Unterbindung der Carotis und Tracheotomie können in der Regel unterbleiben, haben aber ihre Indikationen. Im Notfall läßt sich auf den ersten Schnitt ein zweiter am vorderen Rande des Sternocleidomastoideus entlang legen, der Drüsen und Gefäße zugänglich macht. Die Kieferdurchsägung ist nicht zu entbehren bei der Entfernung großer und bösartiger Geschwülste, höchstens bei wenigen gutartigen Neubildungen.

Die übrigen bisher angegebenen Operationsmethoden werden einer kurzen Kritik unterzogen, die Krankengeschichten von des Verf. eigenen Fällen kurz mitgeteilt. Von seinen zehn Operierten verlor O. nur einen an Hämorrhagie nach elf Tagen; bei den anderen ließ das Rezidiv nicht lange auf sich warten. **Christel** (Mets).

21) **E. Fraenkel.** Über Erkrankungen des roten Knochenmarks, besonders der Wirbel, bei Abdominaltyphus.

(Mitteilungen aus den Grenzgebieten der Medizin u. Chirurgie Bd. XI. Hft. 2.)

Durch die Aufstellung der Spondylitis typhosa durch Quincke wurde F. veranlaßt, systematisch die Wirbel an Typhus Gestorbener zu untersuchen. Da die typhöse Spondylitis sich mit Vorliebe am Übergang der dorsalen in die lumbale Wirbelsäule zu lokalisieren



scheint, so nahm F. gewöhnlich die beiden untersten Brust- und die obersten Lendenwirbel. 13 Leichen standen ihm zu Gebote; von allen wurden die genannten Wirbel mikroskopisch untersucht; 10 davon auch bakteriologisch. Es ergab sich das sehr bemerkenswerte Resultat, daß in allen diesen 10 Fällen im Mark der Wirbel mittels Kulturverfahrens auf Agarplatten Typhusbazillen nachzuweisen waren, indes nicht immer in gleicher Menge und nicht einmal in allen Wirbeln eines und desselben Falles in annähernd gleicher Zahl. In einem dieser Fälle enthielt die Niere Abszeßchen, und im Marke der Wirbel ließen sich neben Typhusbazillen Staphylokokken nachweisen; ein anderer starb an fibrinöser Pneumonie, in den Wirbeln fand sich neben Typhusbazillen der Diplokokkus lanceolatus. Dieses konstante Vorkommen von Typhusbazillen im Mark der Wirbelknochen gibt einmal einen wichtigen Hinweis auf die Bedeutung des Knochenmarks bei Infektionskrankheiten, sodann auf die Entstehung der Knochenerkrankungen nach Typhus.

Die mikroskopische Untersuchung ergab neben nekrotisierenden Prozessen, Blutextravasaten, Ansammlung von Leukocyten, wie sie auch bei anderen Infektionskrankheiten vorkommen, noch Veränderungen, welche F. als spezifisch für Typhus betrachtet: Netze feinsten Fibrinfasern, in deren Maschen nekrotische Zellen oder deren Trümmer liegen.

Der Nachweis der Typhusbazillen im Mark der Wirbelknochen kann in zweifelhaften Fällen auch diagnostisch von entscheidender Bedeutung sein; denn F. fand sie auch in Fällen, bei denen *intra vitam* der Nachweis der Typhusbazillen im Blut mißlang.

Haeckel (Stettin).

## 22) Cuno. Fixierte Tuben und Bolzenkanülen bei erschwertem Decanulement. (Aus dem Dr. Crist'schen Kinderhospital in Frankfurt a. M.)

(Münchener med. Wochenschrift 1903. Nr. 18.)

Bei erschwertem Decanulement nach Tracheotomie wird zur Fixierung der Tuben im Kehlkopf in folgender Weise vorgegangen: Zuerst wird das Kind mit dem seinem Alter entsprechenden Röhrchen intubiert, an letzterem sodann von der Lufröhrenfistel aus die der Höhe der Fistel entsprechende Stelle durch einen Messerstrich markiert. In der Höhe des eingekratzten Striches werden dann zwei feine Löcher durch die vordere Tubenwand gebohrt und durch sie ein Seidenfaden gezogen. Nach Armierung der Tube wird der Mandrin eines gewöhnlichen Belloque, nachdem an sein Ende ein Faden geknüpft ist, von der Trachealfistel aus durch den Kehlkopf zum Mund herausgeschoben. Mit letzterem Faden wird der erstere Tubenfaden (Fixierfaden) verknüpft und in gewöhnlicher Weise intubiert, wobei der aus der Trachealfistel heraushängende Fixierfaden heruntergezogen wird und sodann, um die Fistel weit offen zu hal-

ten, ein Drainrohrstück über den Fixierfaden geschoben, letzterer über einen Gazebausch geknüpft. Die so fixierte Tube kann bis 14 Tage liegen bleiben. Kommt man auf diese Weise nicht zum Ziele, so werden rechtwinklig gebogene Bolzenkanülen zur Dilatation benutzt.

Kramer (Glogau).

### 23) A. Dangchat. Beiträge zur Genese, Pathologie und Diagnose der Dermoidcysten und Teratome im Mediastinum anticum.

(Beiträge zur klin. Chirurgie Bd. XXXVIII. Hft. 3.)

Verf. fügt einer 42 Nummern enthaltenden Zusammenstellung aus der Literatur über Dermoidcysten und Teratome des vorderen Mediastinum zwei weitere Fälle hinzu. Der erste, aus der Rostocker Klinik stammende Fall betraf ein 12jähriges Mädchen, der zweite, welcher in der Königsberger Klinik zur Beobachtung und Operation kam, ein 18jähriges Mädchen.

Auf Grund dieser Kasuistik bespricht Verf. dann die Genese, Pathologie, Diagnose, Therapie und Prognose der seltenen, aber ohne Behandlung sicher zum Tode führenden Erkrankung. Er kommt dabei zu dem Resultat, daß die Dermoidcysten des Mediastinum anticum auf eine Inklusio Foetus in Foetu zurückzuführen sind. Die meist langsam verlaufende Krankheit tritt am häufigsten zur Zeit der Pubertät oder ersten Geschlechtsreife auf. Für die Diagnose entscheidend ist der Nachweis von Haaren im Auswurf, der Nachweis von Plattenepithelien und Cholestealinkristallen in einer etwaigen Punktionsflüssigkeit und eine lange Zeit bestehende Vorwölbung des Brustkorbs. Die Therapie kann nur dann Erfolg haben, wenn sie die Exstirpation der Dermoidcyste oder deren Verödung anstrebt. Die Prognose, die ohne Operation absolut ungünstig ist, wird durch einen zweckmäßigen Eingriff nahezu günstig.

Blauel (Tübingen).

### 24) H. W. Berg. Pulmonary syphilis simulating pulmonary tuberculosis.

(New York med record 1902. Dezember 13.)

B. hat in den letzten zehn Jahren zahlreiche Fälle gesehen (von denen er einen als Typus publiziert), welche zwar die physikalischen Symptome von Lungenphthise, aber im allgemeinen einen von dieser Erkrankung verschiedenen Verlauf darboten. Die Diagnose ist selbst auf dem Sektionstisch unter Umständen schwierig. Verf. glaubt, wenn positive syphilitische Symptome anderweitig vorliegen, wenn die Behandlung ungenügend war und ein subakuter oder chronischer Charakter der Lungenerkrankung vorliegt, selbst bei Anwesenheit von Tuberkelbazillen eine antisymphilitische Kur empfehlen zu müssen.

Schon nach zehn Tagen zeigt sich Besserung bei Syphilitikern und eher Verschlimmerung bei rein Tuberkulösen.

1) Die syphilitische Phthise ist niemals foudroyant, ergreift am häufigsten den rechten oberen Lappen und kann zufällig mit Tuberkulose einhergehen.

Die Lungensyphilis manifestiert sich noch in drei anderen Formen, nämlich:

2) als subakute oder chronische Pneumonie (aber Fehlen von rostbraunem Sputum bei leichteren Symptomen als bei der Pneumokokkeninfektion, Abwesenheit von Pneumokokken). — 3) Fälle von Lungengummata mit Fibrose, Bronchialstrikturen, Stenose, Atelektase. 4) Abszesse nach Durchbruch syphilitischer Bronchialdrüsen und Gummata mehrerer Organe.

Die kongenitale Fibrose und Atelektase wird erwähnt, ebenso die Bronchitis der Frühperiode. Loewenhardt (Breslau).

## Kleinere Mitteilungen.

### Rippenresektion bei schwerer Skoliose.

Von

Dr. Peter Bade in Hannover.

Die Überschrift könnte den Glauben erwecken, als habe ich, einem früheren Vorgehen Hoffa's folgend, zu Messer und Knochensäge gegriffen, um die Rippen eines hochgradigen skoliotischen Rippenbuckels zu resezierem und sein Volumen auf die Weise zu reduzieren.

Das ist nicht der Fall. Es handelt sich vielmehr um eine Rippenresektion bei schwerer Skoliose aus symptomatischen Gründen.

Ein 33jähriger Herr, der an einer hochgradigen rechtskonvexen Kyphoscoliosis dorsalis litt, klagte hauptsächlich über Beschwerden im linken Hypochondrium.

Er müsse viel sitzend arbeiten und könne das nicht lange aushalten, weil er dann bei jeder Atembewegung einen bohrenden Schmerz in der Seite verspüre. Dieser nehme namentlich beim Essen an Intensität zu.

Die Untersuchung ergab einen hochgradig deformierten Brustkorb. Der spitze rechtsseitige hintere Rippenbuckel ging, fast rechtwinklig von dem letzten Halswirbel abbiegend, ca. 20 cm nach rückwärts. Die konkave Seite war so eingefallen, daß es möglich war, an die laterale Seite der Wirbelsäule eine Röntgenplatte fest anzudrücken und so eine seitliche Röntgenographie des Buckels und der Wirbelkörper herzustellen. Die Wirbel des Rippenbuckels waren zu einer starren unnachgiebigen Masse verwachsen. Der vordere linksseitige Rippenbuckel war nicht so hochgradig. Er war vielmehr bei der vorderen Brustseite ziemlich gleichmäßig nach vorn verbreitert, doch war die linke Brustseite etwas gesenkt. Bei der Atmung in horizontaler Rückenlage konnte man unter dem linken Rippenbogen eine Rippe — die 7. — sehen und fühlen, wie sie mit ihrem sternalen Ende nicht am Brustbein fixiert war, sondern bei der Atmung sich mit ihrem freien Ende unter den Rippenbogen schob und die dort darunterliegenden Teile anspreizte und dadurch die Schmerzen verursachte. Drang ich mit den Fingern unter den Rippenbogen, schob ich das freie Ende der Rippe über den Rippenbogen hinüber und fixierte sie dort durch Druck mit den Fingern, so hörte der Schmerz auf. Es war also klar, daß sich die 7. Rippe vom Sternum losgelöst hatte und mit ihrem freien Ende das Peritoneum anspreizte.

Ich riet zu einem operativen Eingriff. Da die Schmerzen sich im Laufe einer 8wöchigen Beobachtungszeit nur vermehrten, schritt ich am 6. Mai zur Operation. Wegen der Gefahr der Narkose, war meine Absicht unter Schleich zu operieren. Ich gab jedoch dem Wunsche des Pat. nach und ließ chloroformieren.

Der Operationsplan war, durch eine Silberdrahtnaht die frei pendelnde Rippe an der darüberliegenden zu fixieren.

Da jedoch gleich nach dem Hautschnitt eine schwere Asphyxie und ganz kläglicher Puls eintrat, verzichtete ich darauf, sondern resezierte in größter Eile von der Rippe ein etwa 8 cm langes Stück.

Pat. kam nach den üblichen etwa 10 Minuten fortgesetzten Manipulationen wieder zu sich. Am 7. ließ ich Pat. aufstehen.

Am 10. Mai war die Wunde prima geheilt und Pat. seit der Zeit von seinen Beschwerden befreit. Das resezierte Stück Rippe hatte die Form eines Eberzahnes und war an seinem sternalen Ende mit einem kleinen, beweglichen, harten Wundhaken versehen, der offenbar bei jeder Atembewegung das Peritoneum gereizt hatte.

Der knorpelige Teil der Rippe war nicht mehr breit im Durchschnitt, sondern durch die Reibung rund geworden.

## 25) 70. Jahresversammlung der British med. association zu Manchester 29. Juli bis 1. August 1902.

(Brit. med. journ. 1902. Oktober 25 u. November 8.)

A discussion on the treatment of inoperable cancer.

Henry Morris unterzieht die Versuche, welche zur Behandlung der Krebse, namentlich der inoperablen, gemacht worden sind, einer eingehenden Besprechung und kommt dabei zu folgenden Schlüssen:

1) Die bakterielle Therapie hat beim Krebs nicht den geringsten Wert. Die Behandlung mit dem Coley'schen Gemenge von Streptokokken- und Prodigiosustoxinen hat nur Einfluß bei einem gewissen Prozentsatz von Spindelzellensarkomen. Die übrigen Sarkomformen werden nicht beeinflußt. Zudem ist die Behandlung nicht ungefährlich.

2) Die Behandlung nach Beatson (Exstirpation der Ovarien, Thyreoidextrakt) ist beschränkt auf das Mammakarzinom und dessen lokale und regionären Rezidive. Nur ein kleiner Teil der Fälle wird beeinflußt. Ein Wert als Heil- oder Palliativverfahren ist dem Vorgehen nicht beizumessen.

3) In der Behandlung des Uleus rodens scheint durch die Einführung der Finzen'schen Licht- und der Röntgenstrahlenbehandlung ein bemerkenswerter Fortschritt gemacht worden zu sein. Doch sind auch Mißerfolge zu verzeichnen.

4) Die beste Behandlung des Karzinoms ist die frühzeitige radikale Exstirpation. Alle anderen Versuche, den Krebs zur Heilung zu bringen, sind bisher gescheitert.

Beatson weist auf die Verschiedenheit im Verlauf des Karzinoms und auf das Vorkommen von Spontanheilungen hin. Bei der Behandlung der inoperablen Krebse kommen in Betracht die Allgemeinbehandlung und spezielle therapeutische Maßnahmen.

Jene hat sich zu richten gegen 1) Blutungen, 2) Erschöpfung durch übermäßige Sekretion, 3) Blutvergiftung bei septischem Zerfall der Geschwulst, 4) nervöse Erschöpfung, 5) Komplikationen seitens der Eingeweide, 6) Strikturen im Verlauf lebenswichtiger Organe. Als Beruhigungsmittel empfiehlt B. dringend das Phenacetin. Beim Mastdarmkrebs ist im allgemeinen dem Kranken mit der Kolostomie mehr gedient als mit der Resektion. Thyreoidextrakt wirkt stimulierend auf das Lymphgefäßsystem und erzeugt größere Widerstandsfähigkeit des letzteren gegen das Eindringen der Epithelzellen. Die Oophorektomie scheint in gewissen Fällen von inoperablem Mammakarzinom imstande zu sein, das Leben zu verlängern und die Schmerzen zu verringern. Heilwert kommt ihr nicht zu.

Thomas Bryant erörtert die Behandlung des inoperablen Mammakrebses mittels Röntgenstrahlen. Er teilt drei diesbezügliche Fälle mit, bei welchen die Behandlung wegen Residivs eingeleitet worden war. Die lokalen Erscheinungen schwanden, eine der Kranken war 7 Monate, eine andere 4 Monate nach Schluß der Behandlung ohne irgendwelche wahrnehmbaren Erscheinungen. Die dritte Pat. ging 5 Monate später unter Gehirnsymptomen, vielleicht an einer Hirnmetastase, zugrunde. B. nimmt auch die Möglichkeit der Einwirkung auf den Krebs innerer Organe an. Er hat bei einem alten Manne mit Mastdarmkrebs, bei dem Kolostomie in Betracht gezogen wurde, den Damm den Röntgenstrahlen ausgesetzt mit dem Erfolg, daß die Schmerzen nachließen und die Striktur durchgängig wurde. Alles in allem ist B. der Meinung, daß die Röntgenstrahlen von großem therapeutischem Werte sind.

R. Wild sieht die Hauptaufgabe der Therapie darin, die Schmerzen zu mildern und den Ernährungszustand nach Möglichkeit aufrecht zu halten. Der ersten Indikation genügt in noch nicht weit vorgeschrittenen Fällen das Phenacetin, in späteren Stadien Opium und Morphinum. Wird die Dosis zu groß, so kann man dieselbe dadurch wieder herabsetzen, daß man für einige Tage kleine Gaben von Hyoscin. hydrobrom. verabfolgt. Zur Hebung des Ernährungszustandes werden gut dosierte Gaben von Alkohol empfohlen. Thyreoidextrakt verwirft er.

W. F. Brook glaubt, daß der Wert der Behandlung mittels Röntgenstrahlen schon nicht mehr bestritten werden kann. Es handelt sich nur darum, bestimmte Indikationen ausfindig zu machen. Ein Hodensackkrebs verkleinerte sich nach sieben Sitzungen um die Hälfte. Bei einem Karzinom der Unterlippe, welches schon auf den Kiefer übergreifen hatte, konnte kein Erfolg erzielt werden; ebenso wenig bei einem Mastdarmkrebs, welcher durch Sphinkterspaltung zudem noch zugänglich gemacht worden war. Dagegen war bei drei Brustkrebsen eine weitgehende Besserung zu verzeichnen.

Jeset hat in zwei Fällen von Brustkrebs mit der Radiotherapie schlechte Erfahrungen gemacht. Bei Ulcus rodens kamen große Geschwürsflächen zur Vernarbung, doch trat späterhin ein Rezidiv ein.

Ferguson sah einmal unter Einwirkung von Röntgenstrahlen eine deutliche Verlangsamung des Wachstums eines Mammakarsinoms. Im übrigen tritt er für eine ausgedehntere Anwendung einer Chlorzinkpaste ein, nach deren Applikation er verschiedentlich eine völlige Heilung beobachtet haben will.

Lavell Drage will von subkutanen Injektionen einer 10%igen Lösung von sichtsäurem Natron Nutzen gesehen haben.

Herbert Snow glaubt nicht an eine Spontanheilung eines Karzinoms; dagegen könne wohl eine Atrophie eintreten, welche durch Anwendung von Opium begünstigt werde. Alkoholgaben hält S. für schädlich.

Horace Mauders empfiehlt die Anwendung hochgespannter elektrischer Ströme, welche er als ein Stimulans für das Zellprotoplasma und als ein die Krebsreger schädigendes Mittel ansieht.

Paul Bush hat nicht einen Fall von dauernder Besserung durch Radiotherapie beobachtet.

McFeely empfiehlt die Anwendung des Formalins. Dieselbe ist indessen sehr schmerzhaft, so daß Narkose erforderlich ist.

#### A discussion on tuberculosis of the testis, prostate and seminal vesicles.

Sir Thomas Myles: Die Tuberkulose der Prostata und der Samenblasen ist fast ausnahmslos eine Sekundärerkrankung, der eine Hodentuberkulose vorausgeht; andererseits ist an dem Vorkommen einer primären Hodentuberkulose nicht zu zweifeln. Je nach dem Grade der Erkrankung unterscheidet M. folgende Gruppen:

1) Fälle, in welchen nur ein oder zwei Knoten am Hoden vorhanden sind bei einem kräftigen Individuum, welches weder Zeichen von Allgemeininfektion noch eine Vergrößerung der Prostata oder der Samenbläschen aufweist.

2) Fälle, ähnlich den vorigen, jedoch verbunden mit leichter Vergrößerung der Prostata und der Samenblasen meist bei weniger gutem Kräftezustand des Kranken.

3) Fälle von vielfacher Knotenbildung und Auftreten von Abszessen, Hoden stark vergrößert, Haut mit Fisteln durchsetzt, Prostata usw. ohne nachweisbare Veränderungen.

4) Fälle wie vorhin, jedoch mit Beteiligung der Prostata usw.

5) Fälle, bei welchen beide Hoden erkrankt sind.

6) Fälle mit Lungen- bzw. anderweitiger Infektion.

Für die erste Gruppe hält M. eine partielle Operation für ausreichend. Die Knoten werden freigelegt und ohne Rücksicht auf anatomische Erwägungen reseziert. Der Grund wird mit 10%iger Formalinlösung ausgewischt und die Wunde geschlossen. Unter dieser Behandlung kommt eine Reihe der Fälle zur Heilung, bei anderen tritt Eiterung ein, und die Heilung bleibt aus, bei einigen tritt eine neue Eruption von Tuberkelknötchen auf. Führt die partielle Operation nicht zum Ziele, dann ist Orchektomie am Platze.

Bei der zweiten Gruppe hat M. sehr wenig Zutrauen zur chirurgischen Behandlung, wenn die Operation auch technisch keine unüberwindlichen Hindernisse bietet. Der Hoden kann von einem Schnitt in der Weiche aus entfernt werden, ebenso das Vas deferens in seiner ganzen Länge. Die Samenblasen ebenso wie die Prostata kann man vom Damm aus in Angriff nehmen. Den Wert solcher Operationen hält indessen M. für sehr problematisch, da die völlige Wegschaffung sämtlicher tuberkulöser Herde doch kaum möglich erscheint. M. gibt zu, daß eine Reihe solcher Operationen ein gutes Resultat aufzuweisen haben, betont aber demgegenüber, daß in solchen Fällen die Krankheit lange Zeit hindurch stationär bleibt, bis irgendeine geringfügige Ursache den Anlaß zum Ausbruch einer allgemeinen Tuberkulose gibt.

Die Exstirpation des Hodens ist am Platze bei Fällen mit schon bestehender Eiterung und wenn Prostata und Samenblasen schon in Mitleidenschaft gezogen sind. Hier ist es weniger Aufgabe der Therapie, eine vollständige Heilung herbeizuführen, als vielmehr durch Wegschaffung des für den Kräftezustand des Organismus gefährlichsten Herdes größere Widerstandsfähigkeit gegen die Allgemeininfektion zu erzielen.

Bei Beteiligung beider Hoden ist doppelseitige Kastration dann zuzugeben, wenn der Eingriff zur Erhaltung des Lebens unbedingt erforderlich erscheint.

Bei den Fällen endlich, bei welchen schon deutliche Zeichen einer Allgemeininfektion sich geltend machen, kommt die Operation nicht in Betracht.

Auch bei der Blasen tuberkulose steht M. dem Werte der operativen Behandlung sehr skeptisch gegenüber. Gründliche lokale Behandlung ist wegen des Zusammenfallens der Blase nach der Eröffnung sehr erschwert, Perforationen der dünnen Blasenwand können beim Ausschaben leicht mit unterlaufen, und eine Infektion des Beckenbindegewebes ist nach der Sectio alta nichts Ungewöhnliches. Auf der anderen Seite bietet der Weg vom Damm aus zu wenig Raum, und liegt die Gefahr einer Prostatinfektion nahe. Die meiste Aussicht auf Erfolg bieten isolierte tuberkulöse Geschwüre an den oberen vorderen oder seitlichen Partien der Blase, bei welchen die Resektion der Blasenwand Heilung bringen kann. Meist aber sitzen die Geschwüre am Trigonum, wo die Resektion auf erhebliche Schwierigkeiten stößt. In einer beschränkten Anzahl von Fällen glaubt M. von einer Kombination des suprapubischen und des perinealen Weges Nutzen gesehen zu haben, wobei auf dem letzteren die Drainage der Blase erfolgt. Aber auch damit sind die Erfolge nicht immer befriedigend. Isolierte Tuberkulose der Samenbläschen hält M. für sehr selten, erkennt aber an, daß dabei auf chirurgischem Wege gute Resultate zu erzielen sind. Im ganzen steht M. betreffs des Wertes der operativen Behandlung der Genitaltuberkulose auf einem sehr pessimistischen Standpunkt.

N. Senn teilt den konservativen Standpunkt von M. und ist auch der Meinung, daß die chirurgische Behandlung eng gezogene Grenzen hat. Bei Erkrank-

kung der Blase empfiehlt er die Applikation von Jodoform. Bei beiderseitiger Erkrankung der Genitalorgane lehnt er die Operation ab.

F. C. Valentine nimmt einen Zusammenhang der Tuberkulose mit Gonorrhöe an.

Murphy hat von Ausschabung tuberkulöser Blasengeschwüre wenig Erfreuliches gesehen, dagegen mit der Exstirpation isolierter tuberkulöser Herde aus dem Hoden gute Resultate erzielt.

Lloyd hält den Einfluß, welcher der Gonorrhöe auf die spätere Entwicklung der Tuberkulose eingeräumt wird, für übertrieben. Die Erkrankung tritt in Prostata und Samenblasen häufig primär auf. Letztere hat er vom Perineum aus exstirpiert und dabei gute Resultate gehabt. Die Erkrankung der Blase hält er allemal für sekundär, entweder infolge von Nieren- oder von Genitaltuberkulose.

W. Macewen hat mit der Exstirpation der tuberkulösen Herde sehr gute Erfolge erzielt.

Rutherford Morison teilt nicht den pessimistischen Standpunkt, der vorher zum Ausdruck gekommen war. Wenn auch eine völlige Heilung selten ist, so gelingt es doch bei dem äußerst chronischen Verlauf der Urogenitaltuberkulose, den Kranken arbeitsfähig zu erhalten und ihm ein nahezu schmerzfreies Dasein zu sichern. Bei ausgedehnter Tuberkulose des Generationsystems, wenn Hoden, Prostata und Samenblasen ergriffen sind, ist eine vollständige Entfernung der erkrankten Partien unmöglich, doch aber die Exstirpation des erkrankten Hodens angezeigt, um die Heilung zu unterstützen. Im übrigen ist, wie bei jeder chirurgischen Tuberkulose, Ruhe ein Hauptfordernis für den Kranken.

Southam hat fünfmal die totale Kastration wegen doppelseitiger Hodentuberkulose ausgeführt, ohne daß Störungen der geistigen Funktion eintreten. Wenn die Erkrankung vom Hoden auf die Samenblasen und Blase übergreift, soll die Kastration oder Epididymektomie imstande sein, das weitere Fortschreiten der Erkrankung aufzuhalten.

Edmund Owen: Two cases of chronic pancreatitis treated by laparotomy.

O. teilt zwei diesbezügliche Fälle mit. Im ersten handelt es sich um einen 62jährigen, hochgradig ikterischen Mann, bei welchem eine bösartige Geschwulst des Pankreas angenommen wurde. Bei der vorgenommenen Probelaparotomie wurde eine mächtige, fast das ganze Pankreas einnehmende Geschwulst festgestellt. In der Annahme der bösartigen Natur derselben, wurde die Bauchhöhle wieder geschlossen. Der Mann erholte sich und wurde wieder vollständig arbeitsfähig.

Im zweiten Falle handelte es sich um eine 30jährige Frau, welche 3 Jahre vorher wegen septischer Endometritis in Behandlung gewesen war. Seit 1½ Jahren litt sie an Schmerzanfällen in der Lebergegend, welche im Anschluß an die Mahlzeiten auftraten. Unter starker Gewichtsabnahme entwickelte sich im Epigastrium eine schmerzhafte Geschwulst und schwerer Ikterus. Bei der Operation fanden sich nicht die vermuteten Gallensteine, dagegen eine faustgroße Geschwulst im Kopfe des Pankreas und eine diffuse Verhärtung des übrigen Drüsengewebes. In Hinsicht auf den guten Erfolg der Laparotomie im ersten Falle wurde die Bauchhöhle geschlossen mit der Absicht, wenn der Ikterus nicht zurückginge, späterhin eine Kommunikation zwischen Gallenblase und Darm anzulegen. Der Ikterus hielt an, doch wurde das Allgemeinbefinden besser. Die Kranke entzog sich schließlich der weiteren Behandlung, doch soll eine Heilung nicht eingetreten sein, so daß O. späterhin bedauerte, nicht dem Vorschlag Robson's gefolgt zu sein und die Gallenblase drainiert zu haben.

Griffiths hat in einem Falle von chronischer Pankreatitis, welche sich im Anschluß an Typhus entwickelt hatte, mit der Drainage der Gallenblase einen vollen Erfolg erzielt. Die Gallenfistel schloß sich innerhalb 4 Wochen.

Dalsiel wirft die Frage auf, ob die Verhärtung des Pankreaskopfes tatsächlich die Ursache des Ikterus ist, und ob nicht Ikterus und die Pankreatitis Folgen einer gemeinschaftlichen Ursache, der Blockierung des gemeinsamen Ausführungsganges waren. In zwei Fällen konnte eine Ursache für die Pankreatitis nicht

entdeckt werden, und abgesehen von den zur Sicherung der Diagnose erforderlichen Manipulationen, wurde kein weiterer Eingriff ausgeführt. Nichtsdestoweniger kamen die Fälle innerhalb kurzer Zeit zur völligen Heilung. In einem anderen Falle fand sich ein Stein im Ductus pancreaticus. Derselbe wurde durch das Duodenum hindurch entfernt. Die Öffnung im Ductus wurde mit der Wunde in der hinteren Wand des Duodenum vernäht.

Thomas Myles fand bei einem jungen Manne mit Magendilatation eine starke Verhärtung des Pankreaskopfes und eine mit Steinen gefüllte Gallenblase. M. entleerte die Steine und versenkte die Gallenblase. Es trat völlige Genesung ein.

Rushton Parker: Experiences in the extirpation of tuberculous lymph glands during the last thirty years.

P. tritt energisch für die Exstirpation tuberkulöser Lymphknoten sowohl in milderer wie auch in schon weiter fortgeschrittenen Fällen ein. Er hat im ganzen innerhalb 30 Jahren 318mal operiert, hauptsächlich wegen Tuberkulose der Halddrüsen. Das Alter der Kranken schwankte zwischen  $1\frac{1}{2}$  und 60 Jahren. Ein 17jähriger Bursche ging an einer sekundären Blutung aus der Vena jugularis zugrunde, ein anderer 3 Wochen nach der Operation an Herzlähmung. Spätere Todesfälle infolge von allgemeiner Tuberkulose sind P. nur vier bekannt geworden.

Weiss (Düsseldorf).

(Schluß folgt.)

## 26) F. Berndt (Stralsund). Zur Empfehlung der Witzel'schen Äthertropfnarkose.

(Münchener med. Wochenschrift 1903. Nr. 20.)

B. hat mit der Witzel'schen Methode der Ätherbetäubung so gleichmäßig gute Resultate erhalten, daß er dieselbe nur aufs wärmste empfehlen kann. Er verwendet sie ohne vorgängige Morphineinspritzung und läßt den Äther ganz langsam auf eine gewöhnliche Maske auftropfen, nachdem Pat. angefangen, von 200 an rückwärts zu zählen und dabei tief zu inspirieren. Nachdem eine gewisse Einschläferung des mit dem Kopfe tiefgelagert und rückwärts gebeugt gehaltenen Kranken erreicht ist, werden ganz langsam einige Tropfen Chloroform gegeben und nach Erlöschen des Cornealreflexes mit Äther fortgefahren, an dessen Stelle bei Unruhe des Pat. eventuell wieder etwas Chloroform aufgegossen wird. Nach der Narkose wird der Operierte zu systematischem Tiefatmen angehalten. Erbrechen trat nur in 13% der Fälle nach dem Erwachen auf, ohne länger anzu dauern. Bronchitis und ähnliches wurde selbst bei alten Leuten nicht beobachtet.

Kramer (Glogau).

## 27) C. Longard. Beitrag zur Äthernarkose. Bericht über 2700 Äthernarkosen aus dem Krankenhause Forst-Aachen.

(Münchener med. Wochenschrift 1903. Nr. 24.)

L. benutzt zur Äthernarkose die von ihm und Wagner im Zentralblatt für Chirurgie 1898 Nr. 48 empfohlene Maske, die den Ätherverbrauch sehr zu beschränken und den Äther nur mit Luft gemischt zu verabreichen ermöglicht. Ein Erregungsstadium fehlt bei dieser Art von Narkose; Morphin und Chloroform sind dadurch überflüssig. L. rühmt den guten und schnellen Verlauf der Betäubung und erkennt keine Kontraindikation für diese Äthernarkose an, da die Schleim- und Speichelabsonderung bei ihr gering ist, Reizerscheinungen von seiten der Luftwege und besonders der Lungen ausbleiben; wenigstens glaubt Verf. die nach Laparotomien von ihm beobachteten Pneumonien nicht auf die Äthernarkose, sondern auf Embolien, Aspiration von Erbrochenem usw. zurückführen zu dürfen. Die von anderen beobachteten unangenehmen Nebenwirkungen sind nach L. nicht Folgen des Äthers als solchen, sondern nur bedingt durch die gleichzeitige Kohlen säureintoxikation des Organismus und vermeidbar durch die reichliche Zufuhr



atmosphärischer Luft. Die L.'sche Maske ermöglicht dies in sicherer Weise und gleichzeitig der CO<sub>2</sub>-reichen Ausatemungsluft, durch ein unteres Ventil zu entweichen.  
Kramer (Glogau).

28) H. H. Everett. Total respiratory failure from ether: artificial respiration for over four hours; recovery.

(New York med. record 1903. Mai 23.)

Bei einer Appendektomie mit Kochsalzwäsche der Bauchhöhle — bei der Narkose wurden weniger als 100 ccm Äther verbraucht — mußte wegen Atmungsstillstand 4 Stunden und 20 Minuten künstliche Atmung gemacht werden, bis die Gefahr vorüber war.

Während dieser Zeit wurden Strychnin, Atropin sowie Adrenalinchlorid gegeben, rektale Injektionen von Kochsalzlösung, Brantwein und heißem Kaffee gemacht und Dilatation des Sphinkter ausgeübt.

Die Pupillen blieben während der 4 Stunden kontrahiert und die Pupillarreflexe fehlten. Auch am nächsten Tage wurde noch Adrenalin aller 2 Stunden 10 Tropfen gegeben, da diesem Mittel die beste anregende Wirkung zugeschrieben wird.  
Loewenhardt (Breslau).

29) S. Flatau (Nürnberg). Über die Anwendung der Morphium-Skopolaminarkose in der Gynäkologie.

(Münchener med. Wochenschrift 1903. Nr. 28.)

Die Narkose gelang in 22 von 30 Fällen vorzüglich. In 2 anderen waren die Kranken sehr erregt, so daß mit Chloroform nachgeholfen werden mußte, in 5 weiteren zwar unruhig, doch ließ sich die Operation ohne Zuhilfenahme eines weiteren Narkotikums zu Ende führen. In 3 Fällen wurde die Narkose wegen der voraussichtlichen langen Dauer und Schwere der Operation von vornherein mit der Einatmung von etwas Chloroform verbunden. Trotz sorgfältiger Auswahl der Fälle (Probeinjektion am Abend vor der Operation), hatte F. einen Todesfall als Folge der Narkose zu beklagen; die Pat. starb 7 Stunden später an Herzlähmung, die Verf. auf die schädigende Wirkung des Morphium und Skopolamins auf das Herz zurückführt, da in all seinen Fällen stets eine ganz bedeutende Pulsbeschleunigung auf der Höhe der Narkose, gleichzeitig mit Abflachung der Pulswelle zu beobachten war. F. warnt deshalb vor weiterer Anwendung der Schneiderlin-Korff'schen Narkose in ihrer jetzigen Methode.

Kramer (Gogau).

30) C. E. Skinner. X-light in therapeutics.

(New York med. record 1902. Dezember 27.)

Verf. rät zu weitgehender Anwendung der Röntgenstrahlen. Bei Neuritis und Anthrax sind die Erfolge überraschend, bei Lupus vulgaris und erythematosus außer Diskussion; bei Epitheliom wurde oft eine Kombination mit spastischen Entladungen bei negativer Isolation des Pat. angewendet.

Die Theorien der Einwirkung auf die Krebszellen werden erörtert und bei tiefsitzenden bösartigen Prozessen die hin und wieder beobachtete allgemeine Kachexie, eine im Anschluß an die Röntgenbehandlung auftretende Toxämie, besprochen.

Von 33 Fällen von tiefsitzendem Krebs, welche S. in den letzten 9 Monaten behandelte, zeigten 3 völlige Heilung, 13 fortschreitende Rückgänge; 14 Geschwülste blieben unbeeinflusst. Ebenso konnten 14mal augenscheinliche zeitweilige Toxämien beobachtet werden. Es handelte sich aber durchweg um inoperable Fälle. Schmerzen wurden außerordentlich günstig beeinflusst. — In operablen Fällen kann teils vor, teils nach der Operation durch X-Strahlen der Erfolg verbessert werden. Ein Fall soll nicht für Röntgenstrahlen aufgegeben werden, bevor er 6 Wochen lang behandelt und 3 Wochen lang nachher weiterbeobachtet wurde.

Dermatitis ist nicht notwendig Folge. Gute Resultate wurden erzielt durch Gebrauch eines Rohres von hohem Vakuum mit starker Influenzmaschine. Bezüglich Vermeidung der Dermatitis ist letztere dem Induktorium bei gleich intensiver Heilwirkung überlegen: es wird erst nach 15 Minuten eine Reizung hervorgerufen, wie sie sonst schon nach 10 Minuten auftritt.

Loewenhardt (Breslau).

### 31) W. B. Coley. The present status of the X-ray treatment of malignant tumors.

(New York med. record 1903. März 21.)

Nach kurzer Übersicht der bisherigen Publikationen über Röntgenbehandlung bösartiger Geschwülste stellt C. fest, daß besonders Drüsenerkrankungen epithelialen Ursprungs sich stark refraktär verhalten.

Sehr traurig ist die Einwirkung der Presse, durch welche die Leidenden auf die falsche Idee kommen, die X-Strahlen könnten in operablen Fällen die Operation ersetzen. Nach C.'s Erfahrung ist die Röntgenbehandlung nur eine Unterstützung.

Vom Februar 1902 bis Januar 1903 hat Verf. 75 bösartige Geschwülste bestrahlt. Die Resultate waren immerhin so günstig, daß das Verfahren weitere Berücksichtigung verdient. Es handelte sich um 25 Sarkome — darunter 17 Rundzellen- und 3 Spindelzellenformen —, 21 Brustkarzinome — darunter 17 operable —, während in 4 Fällen die Behandlung nur eine prophylaktische war.

Von den 17 Rundzellensarkomen, alles inoperablen Fällen, verschwanden 4 völlig; aber in jedem Falle trat ein Rezidiv innerhalb eines Jahres ein. Stets fanden 4 Sitzungen wöchentlich statt und wurden über viele Monate fortgesetzt. Bei 13 Sarkomen konnte keinerlei Besserung festgestellt werden. — Mit sichtbarer Besserung wurde auch ein Fall von fortgeschrittener Hodgkin'scher Krankheit behandelt.

15 Fälle von Epitheliom des Kopfes und Gesichts, einschließlich 3 Rezidiven von Zungenkarzinom und 3 vom Oberkiefer, konnten in keinem Falle ganz zum Verschwinden gebracht werden. 11 Fälle von Unterleibskarzinomen (2 von der Flexur und dem Mastdarm, 5 der Gebärmutter, 1 der Blase, 3 große intraabdominale) gaben 1 Heilung von Uteruskarzinom und einige Besserungen.

In einigen Fällen von inoperablen Rundzellensarkomen, in denen die Anwendung von Toxinmischung vergeblich versucht wurde, bewirkten die X-Strahlen zuerst Schwund der Geschwulst mit späterem Rückfall, andererseits konnte aber 3—10 Jahre nach der Behandlung mit Toxinen bei 20 Pat. mit inoperablen Sarkomen kein Rückfall beobachtet werden.

Am günstigsten sind die Spindelzellensarkome für die Toxinbehandlung, Bestrahlung kann auch damit kombiniert werden.

Nach diesen Erfahrungen empfiehlt C. für die operablen Fälle das Messer und nachherige Bestrahlung, letztere allein eventuell nur für Geschwülste äußeren Ursprungs. Ausnahmsweise sollen Sarkome der Extremitäten, bei denen die Operation das Glied opfern müßte und wo, wie z. B. bei der Hüftexartikulation wegen Sarcoma femoris, baldige Rezidive zu fürchten sind, vorher die Röntgenmethode versucht werden.

Ebenso erheben sich viele Stimmen für die Bestrahlung der oberflächlichen Gesichtsepitheliome. Im allgemeinen ist die günstige Wirkung der Röntgenstrahlen nur eine temporäre. Guter Ausgang ist auch bei den primären Lymphdrüsenarkomen festzustellen.

» In der Tat verfügen wir aber noch in keinem Falle über eine genügend lange Beobachtungszeit, um von einer Krebsheilung durch X-Strahlen sprechen zu dürfen, augenblicklich hat die Röntgenbehandlung ihren legitimen Platz in der Therapie inoperabler Geschwülste.«

Loewenhardt (Breslau).

32) Meek. A case of Paget's disease of the nipple treated by the X-ray.

(Boston med. and surg. journ. 1903. Juni 18.)

32jährige Farbige; seit 2 Jahren Rötung und Nässen der rechten Brustwarze, vergebliche Behandlung. Mikroskopische Untersuchung eines entnommenen Stückchens ergab Hautkrebs. Operation verweigert, deshalb Röntgenbehandlung: erste Woche 7 Sitzungen zu 20 Minuten, in der zweiten 6, in der dritten 4, in der vierten 3. Auch die Achseldrüsengegend, obwohl keine Schwellung nachzuweisen war, einigemal bestrahlt. Nach 4 Wochen zeigte die vorher stark vorspringende Brustwarze normale Lage, Rötung und Nässen waren verschwunden. Mikroskopisch ergab sich normale Haut. M. macht auf die Unterscheidung von Eksem aufmerksam; letzteres juckt, die krebsige Stelle, trotz gleichen Aussehens, juckt nicht.

Trapp (Bükeburg).

33) Curtis. Gunshot wound of the longitudinal sinus.

(Annals of surgery 1903. Juni.)

Pistolenschußverletzung auf 25 Fuß, bei welcher das Geschoß in die Mitte des Hinterkopfs drang. Die klinischen Erscheinungen bestanden zunächst nur in Hemianopsie der rechten Hälften beider Augen; der Augenhintergrund war normal, die Sehschärfe betrug R. 15/20, L. 15/50. Gleich nach der Aufnahme wurde versucht, durch Erweiterung der Schädelanschußöffnung das Geschoß zu entfernen. Bei der Entfernung der ziemlich lose liegenden Knochenbruchstücke trat aus einer Öffnung (Schußverletzung) des Sinus eine heftige Blutung auf. Nach Tamponade wurde von der Seite aus durch Trepanation der Sinus freigelegt und die Öffnung vernäht, wodurch jedoch die Blutung nicht gänzlich gestillt wurde, so daß Tamponade nötig war.

Im weiteren Verlauf traten Fieber, Delirien und Neuritis optica rechts auf, so daß 18 Tage nach dem ersten Eingriff abermals in der Nähe der Schußöffnung nach Aufnahme eines Röntgenbildes trepaniert wurde, um das Geschoß zu entfernen. Das gelang jedoch nicht. Nach und nach besserte sich der Zustand des Pat., und konnte er mit dem Geschoß im Kopfe entlassen werden. Die Hemianopsie bestand fort, die Sehschärfe betrug auf beiden Augen 15/20. — Verf. weiß am Schluß der Arbeit auf die Gefahr hin, Knochenfragmente an der Stelle der Sinusverletzung zu entfernen und weiter auf die Wichtigkeit genauer Röntgenaufnahmen.

Herhold (Altona).

34) Damianos. Eitrige Thrombophlebitis der Sinus cavernosi infolge von Zahnkaries.

(Wiener klin. Wochenschrift 1903. Nr. 13.)

Bericht über zwei in der v. Mosevig-Moorhof'schen Abteilung beobachtete tödlich verlaufene Fälle mit kritischer Sichtung der Literatur, Besprechung der Ätiologie und der in Frage kommenden anatomischen Wege.

Hübener (Dresden).

35) Haberer. Kasuistischer Beitrag zur operativen Behandlung der eitrigen Meningitis.

(Wiener klin. Wochenschrift 1903. Nr. 13.)

Mitteilung eines einschlägigen Falles aus der v. Eiselsberg'schen Klinik, der eine 36jährige Frau betraf und trotz zweimaligen operativen Eingriffs tödlich endete. Wenn also auch kein Erfolg quoad vitam erzielt wurde, so zwingt doch die beidemal nach der Operation eingetretene auffällige Besserung des Allgemeinzustandes zu der Annahme, daß die operativen Eingriffe Nutzen schafften und als berechtigt anzusehen sind. Vielleicht würde eine noch ausgiebigere Eröffnung der Schädelkapsel zur Heilung geführt haben. Zweck der Mitteilung ist, hierzu anzuregen.

Hübener (Dresden).

36) **Wieting und Raif Effendi.** Zur Frage der Geschoßextraktion aus dem Gehirn bei penetrierenden Schädelsschüssen. (Aus dem kaiserlich ottoman. Hospital Gülhane in Konstantinopel.)

(Münchener med. Wochenschrift 1903. Nr. 17.)

Fall von Schußverletzung des Schädels in linker Schläfengegend mit rechtsseitiger Hemiplegie und 10 Tage lang andauernder Bewußtlosigkeit. Die Lähmung ging in 4 Monaten ganz zurück; es blieb nur ein geistiger Defekt und sensorische Aphasie bestehen. Nachdem durch Röntgenbild der Sitz des Geschosses in der Gegend des Foramen caroticum festgestellt worden, wurde 4 Monate nach der Verwundung die Trepanation, wie zur Krause'schen Resektion des Ganglion Gasseri, vorgenommen, eine subdurale Cyste eröffnet, und in der Tiefe der Höhle am Felsenbein das in der untersten Temporalwindung des Gehirns steckende Geschöß entdeckt und entfernt. Ungestörte Heilung mit Schwinden der früheren Erscheinungen.

Im Anschluß an diesen Fall werden die Anzeigen für operatives Eingreifen bei penetrierenden Schädelsschüssen im Sinne v. Bergmann's, König's und des Verhaltens bei obigem Pat. erörtert. **Kramer (Glogau).**

37) **Bezold.** Demonstration von vier Operationsfällen auf otiatrischem Gebiet.

(Münchener med. Wochenschrift 1903. Nr. 22.)

Von größerem Interesse ist ein Fall von Angiosarkom des äußeren Ohres mit bis jetzt andauernder Heilung nach Exstirpation der Geschwulst, ein weiterer von Adenokarzinom des äußeren Gehörgangs, das bisher — 2 Jahre nach der Operation — nicht rezidiert ist, und ein Fall von Cholesteatom mit Eitersenkung bis zum Schulterblatt und Schlüsselbein, nicht von der unteren Fläche des Warzenteils aus, sondern vom Sinus transv. längs des Bulbus und der Gefäßscheide der V. jugul. hinab; auch dieser schwere Fall kam zur Heilung.

**Kramer (Glogau).**

38) **Thomas.** Mastoïdite suppurée chez un diabétique de soixante-sept ans, acétonurie, aditotomie, aditectomie puis antrectomie avec le galvanocautère.

(Revue hebdom. de laryngologie, d'otologie et de rhinologie 1903. Nr. 27.)

In einer Reihe von Sitzungen wurde dem Eiter, wie in der Überschrift erwähnt, mit dem Galvanokauter Abfluß verschafft und so im Verlaufe eines halben Jahres eine wenn auch nicht ganz vollkommene Heilung erzielt. Der Allgemeinzustand des Pat. hob sich wesentlich. **F. Alexander (Frankfurt a. M.).**

39) **Launois et Le Marchadour.** Les malformations congénitales de l'oreille externe. Leur interprétation embryologique.

(Revue d'orthopédie 1903. Nr. 1.)

Drei Beobachtungen der Verff. stellen drei Typen dar; die Veränderungen gehen embryologisch auf immer tiefere Hemmungsbildungen zurück. In allen drei Fällen handelt es sich um ein-(links-)seitige Verbindungen, im ersten um einen fragezeichenförmigen Wulst an Stelle der Ohrmuschel mit Fehlen des Gehörgangs und Atrophie des warzenförmigen Fortsatzes, im zweiten kommt eine Entwicklungshemmung des ganzen Oberkieferknochens hinzu, Fehlen des Tubarwulstes und der Rachenöffnung der Tuba Eustachii; im dritten ist von der Ohrmuschel nur das Läppchen übrig geblieben, Fehlen des Gehörgangs, Zurückbleiben der Gesichtsknochen dieser Seite (Ober- und Unterkiefer, Stirn- und Warzenbein). Aus embryologischen Untersuchungen zusammen mit diesen Beobachtungen schließen Verff. darauf, daß bei den äußerlich sichtbaren angeborenen Ohrmißbildungen meist auch die tieferen, und darüber hinaus auch die benachbarten Knocheile des Segments betroffen sind, und die Anomalie meist über den Umkreis der Gebilde der ersten Kieferspalte hinausgreift. **Herm. Frank (Berlin).**

40) P. Derocque. Torticollis spasmodique. Résection du spinal et des branches cervicales postérieures. Guérison.

(Revue d'orthopédie 1903. Nr. 2.)

Entstehung ganz akut bei einer 41jährigen Frau — nervöse Antezedensien werden nicht erwähnt — während einer Wagenfahrt, wie durch ein »Ausrücken«. 8 Tage lang Schüttelkrämpfe des Kopfes, dann stellt sich das Gesicht nach links. Nach 4 Monaten Operation. Durchschneidung des Accessorius vor dem Abgang der Zweige für den Sternocleidomastoideus 4 cm unterhalb. Sofort nach dem Erwachen Wiederauftreten der Krämpfe trotz Lähmung des Trapezius und Sternomastoideus. Es handelte sich also um Krämpfe in den Nackenrotatoren. Zweite Operation 5 Tage später nach Keen: Durchschneidung des Stammes des Accessorius und der hinteren Cervicaläste. Volle Heilung ohne wesentliche Störung in der Statik des Kopfes oder Dynamik des Armes. Herm. Frank (Berlin).

41) Kander. Resektion und Naht der Trachea bei Tracheal- und diaphragmatischer Larynxstenose.

(Beiträge zur klin. Chirurgie Bd. XXXVIII. Hft. 1.)

Verf. berichtet aus dem städtischen Krankenhaus zu Karlsruhe über einen von v. Beck operierten, vorzüglich geheilten Fall von Resektion und Naht der Luftröhre. Die Operation wurde bei einem 5jährigen Kinde vorgenommen, welches seit dem ersten Lebensjahre an einer postdiphtherischen Luftröhren- und Kehlkopfstenose litt, und bei welchem alle nur denkbaren therapeutischen Maßnahmen erfolglos geblieben waren. In Morphium-Chloroformnarkose wurde, nach Ausführung der tiefen Tracheotomie, die Luftröhre in der Höhe des 4. Ringes quer durchtrennt und ihr oberer Teil mit seiner Narbenmasse dicht am unteren Rande des Schildknorpels reseziert. Nach Mobilisierung der beiden Stümpfe wurde dann der 4. Luftröhrenring in seinem hinteren Teil auf die Ringknorpelplatte gelagert, die Schleimhaut an der Hinterwand mit Catgut genäht und dann die vordere und seitliche Trachealwand mit sechs feinen Silberdrahtnähten direkt mit dem unteren Rand des Ringknorpels vereinigt. Schon vom 4. Tage an konnte die Kanüle zeitweise entfernt werden. Der Erfolg war ein vollständiger, das Kind konnte nach einigen Wochen anhaltend mit lauter, etwas rauher Stimme ohne jegliche Beschwerden sprechen. Die Atemnot war vollständig verschwunden.

Verf. bespricht mit Rücksicht auf diesen Fall die verschiedenen früheren Behandlungsmethoden der Trachealstenosen, sowie auch die in den letzten 6 Jahren erreichten Erfolge der Resektion und der Naht der Luftröhre; die als die rationellste Therapie anerkannt werden müsse, welche sich auch noch auf weitere Gebiete, vor allem auf die primären bösartigen Luftröhrengeschwülste ausdehnen lasse.

Blauel (Tübingen).

42) G. Wennerström. Zwei Fälle von Herzverletzung.

(Upsala Läkareförenings Förhandlingar N. F. Bd. VIII. p. 95. [Schwedisch.] )

Im Laufe eines Jahres ist Verf., der als Assistenzarzt am Sahlgren'schen Krankenhaus in Gothenburg tätig ist, in der Lage gewesen, zweimal Eingriffe gegen Herzwunden vorzunehmen.

Der erste Fall betraf einen 34jährigen Trinker, der trunken von einem Messerstich dicht an der linken Brustwarze getroffen wurde. Unmittelbar profuse Blutung; doch konnte Pat. bei der Aufnahme gestützt selbst gehen. Puls 90, klein, keine Zeichen einer vergrößerten Herzdämpfung noch eines Pneumo- oder Hämorthorax. Die 6 cm lange Hautwunde wurde nach Säuberung der Umgebung tamponiert und verbunden, als aber eine profuse Nachblutung eine Stunde später diese Maßnahme als unzureichend zeigte, erweitert. Im fünften Zwischenrippenraum quoll eine abundante arterielle Blutung hervor, die aus einer im Periost verlaufenden, aus beiden Schnittenden blutende Arterie herstammte. Das Gefäß wurde umstochen, eine Rippe nicht reseziert. Im Herzbeutel, der übrigens blutleer war, fand sich eine 2 cm lange, klaffende Wunde; auch an der Herzspitze

wurde eine 2 cm lange, 5 mm tiefe Wunde angetroffen, die nicht blutete und deshalb unbehandelt gelassen wurde. — Weder die Betastung des Herzens mit dem Finger des Operateurs noch die übrigen Manipulationen wurden vom Pat. als Schmerzen empfunden (er hatte wegen drohendem Delirium eine halbe Stunde vorher 0,2 g Morphium subkutan und 2 g Bromnatrium per os bekommen). Die Heilung wurde durch eine leichte Pleurareizung gestört. Ein Jahr später machte der Pat. eine kruppöse Pneumonie durch. Irgendwelche Nachteile seitens der Herzwunde waren nicht bemerkbar.

Der zweite Fall betraf eine 23jährige Geisteskranke, die mit einem Glassplitter sich eine 4 cm lange Schnittwunde im 3. Interstitium, 2 cm vom Sternum entfernt, zugefügt hatte. Aufnahme zwei Stunden später, fast moribund; weder Radialis noch Carotis fühlbar, Respiration oberflächlich, Hände kalt, Cornealreflexe erloschen. Sofortige Operation. Lappenbildung durch Resektion eines Stückes der 3. Rippe und Durchschneidung des 4.—7. Rippenknorpels. Die Lunge war retrahiert, der Pleuraraum, von außen her geöffnet, voll Blut; Perikardium dagegen fast butleer. 2 cm unterhalb des Septum atrioventriculare fand sich in der linken Herzkammer eine 2 cm lange, reichlich blutende, die ganze Wand penetrierende Wunde. Dieselbe wurde mit einem Catgut- und vier Seidenfäden genäht. Fortlaufende Naht an das Perikard, Drainage der Pleura. Drei Gazekompressen, die bei der Operation im Pleuraraum vergessen waren, verzögerten die Heilung — sie wurden 14 Tage später entdeckt und herausbefördert. Vollständige Heilung in 7 Wochen. Keine Veränderungen am Herzen oder an der linken Lunge mehr wahrnehmbar.

In der Epikrise liefert Verf. zuerst eine literarische Übersicht über Geschichte der Herzchirurgie und kritisiert einzelne Operateure in verschiedenen Punkten, besonders in der Frage der Drainage des Perikards, wie der Art und Weise, die ersten Herznähte anzulegen. Er hofft für die Zukunft viel von den Erfolgen der Herzoperationen sogar bei Mitralisstenose. **Hansson** (Cimbrishamn).

#### 43) O. Biegner. Traumatische Zwerchfellshernie.

(Beiträge zur klin. Chirurgie Bd. XXXVIII. Hft. 3.)

Verf. berichtet über die erfolgreiche operative Behandlung einer mit einem Hirschfänger gesetzten Verletzung, welche im 8. Interkostalraum von der hinteren zur vorderen linken Axillarlinie die Brusthöhle eröffnet und das Zwerchfell durchbohrt hatte. Durch den 8 cm langen Zwerchfellriß war Magen und Netz in die Pleurahöhle gedrungen. Nach Reposition derselben wurde der Zwerchfellriß durch zwölf Catgutknopfnähte geschlossen. Durch Laparotomie wurde sodann noch festgestellt, daß keine Baueingeweide verletzt waren. Der Brustkorb wurde bis auf eine Öffnung für einen Gazestreifen geschlossen. Pat. kam zu völliger Heilung. **Blauel** (Tübingen).

#### 44) P. Wolf. Beiträge zur Ätiologie des Ösophaguskarzinoms. (Aus dem pathol. Institut des Stadtkrankenhauses zu Dresden.)

(Münchener med. Wochenschrift 1903. Nr. 18.)

Als Beitrag zur Frage des chronischen Reizes als disponierenden Moments für die Entstehung von Krebs berichtet W. über zwei Fälle von Zusammentreffen von schwerer Spondylitis deformans und Ösophaguskarzinom. Verf. hält einen ätiologischen Zusammenhang für wahrscheinlich, indem er annimmt, daß beim Schlingakt jedesmal ein Reiz auf die Wand der Speiseröhre ausgeübt worden sei. **Kramer** (Glogau).

---

Originalmitteilungen, Monographien und Separatabdrücke wollen man an Prof. E. Richter in Breslau (Kaiser Wilhelmstraße 115), oder an die Verlagsbuchhandlung Breitkopf & Härtel, einsenden.

---

# Zentralblatt für C H I R U R G I E

herausgegeben

von

**E. von Bergmann, F. König, E. Richter,**  
in Berlin, in Berlin, in Breslau.

Dreißigster Jahrgang.

---

Wöchentlich eine Nummer. Preis des Jahrganges 20 Mark, bei halbjähriger Vorauszahlung. Zu beziehen durch alle Buchhandlungen und Postanstalten.

---

**Nr. 39.                      Sonnabend, den 26. September.                      1903.**

---

**Inhalt:** C. Lauenstein, Zu Ogston's Operation des rebellischen Klumpfußes. (Entfernung der Knochenkerne der Fußwurzel und nachherige Umformung des Fußes.) (Original-Mitteilung.)

1) Karwacki, Blutuntersuchung. — 2) Tavel, Soda-Kochsalzlösung zu Injektionen. — 3) Wernitz, Zur Heilung der Sepsis. — 4) Perez, Catgut. — 5) Hammesfahr, Gummihandschuhe. — 6) Bayon, Schilddrüse und Kallusbildung. — 7) Lorenz, Prinzipien der orthopädischen Chirurgie. — 8) Grissel, Angeborene Amputationen. — 9) Quénu und Renon, Schulterblattexstirpation. — 10) Picqué, Syndaktylie. — 11) Halberstaedter, Unterbindung der V. fem. — 12) Gallots und Pinatelli, Arteriitis obliterans. — 13) Lieblein, Artikulierender Gipsverband bei Deformitäten. — 14) Ludloff, Wachstum der unteren Oberschenkel- und oberen Schienbeinepiphyse. — 15) G. Schmidt, Der Kniestreckapparat. — 16) H. Schmidt, Kniegelenkserguß. — 17) Ombrédanne, 18) Kirmisson, Genu valgum. — 19) Busière, Gritti'sche Amputation. — 20) Schlatter, Verletzung des Fortsatzes der oberen Schienbeinepiphyse. — 21) Broca, 22) Reichard, Klumpfuß.

23) Britischer Ärztekongreß. — 24) Lyon, Blutuntersuchung. — 25) Meyer, Pneumokokkus. — 26) Janssen, Pneumobazillensepsis. — 27) Netter, Kolloidales Silber. — 28) Maudclair, 29) Holub, Tetanus. — 30) Fuerstner, Vasomotorische Störungen. — 31) Habs, Bier'sche Stanung. — 32) Smirnow, Fettembolie nach Knochenverletzungen. — 33) Cramer, Multiple kartilaginöse Exostosen. — 34) Berent, Osteoarthropathische Veränderungen. — 35) Bergemann, Osteomyelitis. — 36) Gaylord, Knochenaneurysmen. — 37) Gaitler, Gonorrhoeische Kniegelenkentzündung. — 38) Vincent, Myositis infectiosa. — 39) Taylor, 40) Borchard, Myositis ossificans. — 41) Cahler, Muskelhernie. — 42) Magnanini, Mißbildungen. — 43) Hopkins, Schulterblattexstirpation. — 44) Nannoti, Perithelium des Nerv. med. — 45) Lorenz, 46) Kienböck, Ellbogendeformitäten. — 47) Ely, Verschiebung des Kahnbeins. — 48) Sternberg, Brachydaktylie. — 49) Schönwerth, Verletzungen der Schenkelvene. — 50) Coville, Traumatische Coxa vara. — 51) Brauer, Perimyositis crepitans. — 52) Ferraresi, Frakturen der Knie Scheibe und des Olecranon. — 53) Donoghue, Abreißung der Tuberositas tibiae. — 54) Riegner, Kontinuitätsresektion an der Unterextremität. — 55) Frühlich, Rankenangiom am Unterschenkel. — 56) Scheffler, Pes calcaneus paralyticus. — 57) Kirmisson und Blze, Pes planus dolorosus. — 58) Scheiber, Arthrotabidorum.

Berichtigung.

## Zu Ogston's Operation des rebellischen Klumpfußes. (Entfernung der Knochenkerne der Fußwurzel und nachherige Umformung des Fußes.)

Von

Oberarzt Dr. Carl Lauenstein in Hamburg.

Vor etwa einem Jahre hat Ogston zur Behandlung des rebellischen Klumpfußes bei Kindern eine auf den ersten Blick neue und originelle Operation empfohlen (siehe das Referat in diesem Blatte 1902 p. 1271), die Entfernung der Knochenkerne aus den einzelnen Fußwurzelknochen, je nach Bedarf, mit nachheriger Stellungsverbesserung des Fußes. Nach seinen Erfahrungen wird durch diese Entfernung der Knochenkerne die Fußwurzel so biegsam, wie eine ausgequetschte Zitrone; sie gestattet leicht, dem Fuße eine gute Stellung zu geben.

Da ich an 3 Fällen, in denen ich 4mal diese Ogston'sche Operation ausgeführt habe, das Resultat trotz der Kürze der Zeit bereits übersehen zu können glaube und von dem Werte der Operation überzeugt bin, so erlaube ich mir, hier kurz über meine Erfahrungen zu berichten.

1) Knabe W., geboren 18. September 1902. Linksseitig angeborener Klumpfuß, von Geburt an nach v. Öttingen behandelt. Erfolg unbefriedigend. Fuß nur mit äußerster Gewalt herumsbringen. Röntgenbild.

Am 7. Mai 1903 Operation nach Ogston. Unter Bluteleere Schnitt an der Außenseite des Dorsums der Fußwurzel, vor dem Mall. ext. beginnend in der Richtung nach dem Cuboideum zu, durch Weichteile und Periost, dann durch den Knorpel des Talus und des Cuboideum und Herausholen der Knochenkerne dieser beiden Knochen, was leicht gelingt. Der Fuß läßt sich leicht in eine gute Stellung bringen, zwei Silkwormnähte in die Weichteilwunde, aseptischer Okklusivverband. Hacke des operierten Fußes gegen die Hacke des rechten Fußes befestigt, Fußspitze durch Anwickeln eines Wattebausches nach außen gewandt gehalten. Appretierter Gazeverband. Nach 4 Wochen erster Verbandwechsel. Wunde per primam geheilt. 10. Juli. Vorzügliches Resultat. An dem aufrecht gestellten Knaben berührt die ganze Fußsohle den Boden. Zur Sicherung wird noch ein appretierter Gazeverband angelegt, da der Knabe noch nicht laufen kann. Das Röntgenbild, etwa 8 Wochen nach der Operation aufgenommen, ergibt, daß die Knochenkerne von Talus und Cuboideum des linken Fußes fast so groß sind wie am gesunden rechten Fuße.

2) Mädchen T., geboren 21. Mai 1902. Pes equino-varus congenitus dexter, außerdem, offenbar infolge früherer Behandlung, Abknickung von Tibia und Fibula nach außen, 3fingerbreit über dem Knöchelgelenk. Das Kind ist von Geburt an ständig in ärztlicher Behandlung gewesen.

Am 13. Mai 1903. Herausnahme der Knochenkerne von Talus und Cuboideum nach Ogston, dann Geraderichtung des Unterschenkels und Korrektur der Stellung des Fußes, der sehr nachgiebig geworden ist. Keine Nahtanlegung. Aseptischer Okklusivverband, darüber Gipsverband. Am 8. Juni Wunde vollkommen geheilt, der Fuß steht gut. 6. Juli. Der Fuß steht vorzüglich, Kind tritt mit der Planta voll auf. Die Abknickung des Unterschenkels nicht be-



seitigt. Das Röntgenbild ergibt, daß die Knochenkerne von Talus und Cuboideum am rechten FuÙe fast so groß sind, wie am linken.

3) Knabe S., geboren 22. November 1900.

Doppelseitiger angeborener Klumpfuß, von Geburt bis heute stets ärztlich behandelt, mit festen Verbänden. Sehr starke Innenwendung der FüÙe, am äußeren Fußrande beiderseits eine starke Schwièle vom Gehen.

Am 23. Mai 1903 Entknöchelung nach Ogston. Unter Blutleere Schnitt von der Spitze der Mall. ext. bis zum Cuboideum. Rechts Entfernung der Kerne von Talus, Cuboideum und Naviculare, links von Talus, Calcaneus und Cuboideum. Die FüÙe lassen sich sehr leicht herumbringen. Die Nachinnenwendung der Fußspitzen läÙt sich vollkommen beseitigen. Keine Naht. Aseptischer Okklusivverband.

Hacken aneinandergelegt, zwischen die nach auswärts gedrehten FüÙe ein Kissen gewickelt. Die FüÙe halten sich so leicht, daß nur ein Pappschiennenverband nötig ist, um die FüÙe in guter Lage zu halten.

Am 3. Juli 1903. Wunden heil. FüÙe stehen sehr gut. Die Innenwendung ist vollkommen beseitigt. Am 18. Juli ergibt das Röntgenbild, daß die Knochenkerne an den operierten Knochen sämtlich wieder vorhanden sind.

Die Erfahrungen, die ich an diesen vier Operationen, die sich auf drei Kinder von je 6 Monaten, 1 Jahre und 2½ Jahren mit hartnäckigem angeborenem Klumpfuß erstrecken, sind bemerkenswert genug, um schon jetzt das Urteil zu gestatten, daß in ausgewählten Fällen diese neue Ogston'sche Operation Empfehlung verdient. Ich würde meine Erfahrungen etwa folgendermaßen zusammenfassen:

1) Es hat sich mir bestätigt, daß die Operation nach den Ogston'schen Vorschriften leicht ausführbar ist.

2) Eine voraufgehende Untersuchung durch Röntgenstrahlen ist für die Operation unerläÙlich. Am zweckmäßigsten werden Platten angefertigt, um später die Reproduktion der Knochenkerne und das Wachstum der einzelnen Fußwurzelknochen kontrollieren zu können.

3) Welche Knochenkerne zu entfernen sind, muß dem Ermessen des Operateurs im Einzelfalle überlassen bleiben. Ob nach der Operation die Weichteilwunde genäht wird oder nicht, ist ohne prinzipielle Bedeutung.

4) Wenn genügend Knochenkerne entfernt worden sind, so läÙt sich die Klumpfußstellung überraschend leicht und vollständiger als nach den bisher bekannten Methoden ausgleichen. AuÙer der Equinus- und Varusstellung ist es besonders die Einwärtswendung der Fußspitze, die sich leicht beseitigen läÙt. Die Retention in guter Stellung mit Rücksicht auf die Einwärtswendung der Fußspitze wird wesentlich dadurch erleichtert, daß man die Hacke des operierten Fußes gegen die des gesunden Fußes stellt und durch ein Kissen oder Polster die Innenränder der FüÙe auseinanderhält.

5) Da die Umformung des Klumpfußes nach dieser Operation gründlicher vor sich geht als nach anderen Eingriffen, so scheint auch die Nachbehandlung wesentlich kürzer zu sein. Schon nach 8 Wochen kann man die Kinder mit festem Schuhwerk gehen lassen, da sie mit voller Sohle auftreten.

6) Nach dem Röntgenbilde tritt eine sehr schnelle Reproduktion der entfernten Knochenkerne ein (6—8 Wochen). Somit scheint die Gefahr einer Störung des Wachstums des Fußes durch die Operation nicht zu bestehen.

7) Bis zu welchem Alter die Ogston'sche Operation geeignet sei, läßt sich heute noch nicht entscheiden.

30. August 1903.

## 1) L. Karwacki. Die Untersuchung des Blutes vom Standpunkte der chirurgischen Diagnostik.

(Przeegląd chirurgiczny Bd. V. Hft. 2.)

Verf. geht zunächst auf das Leukocytenphänomen ein. Seiner Ansicht nach bedeutet die Verwertung der Leukocytenzählung einen großen Fortschritt unseres diagnostischen Könnens. Es gilt dies insbesondere für die Eiterungen des Wurmfortsatzes. Aber auch bei andersartigen akut infektiösen Prozessen werden durch sie sichere Anhaltspunkte für die Diagnose gewonnen. Selbstverständlich ist dabei Vorsicht und Berücksichtigung des ganzen Symptomenkomplexes geboten. Unbrauchbar erweist sich diese Untersuchungsmethode bei bösartigen Geschwülsten, da sie hier sehr wechselnde Resultate gibt.

Im weiteren bespricht K. seine Beobachtungen über die Serodiagnostik chirurgischer Infektionskrankheiten. Es wurden Agglutinationsproben bei Tuberkulose, Strepto- und Staphyloomykosen und Infektionen mit *Bakterium coli* ausgeführt. Unter 10 klinisch sicheren Tuberkulosen gaben 7 eine positive Serumreaktion. Der Grund für den negativen Ausfall der Reaktion in den übrigen Fällen dürfte in einer Erschöpfung des Organismus an Reaktionskraft liegen. Die Strepto- und Staphylokokkenerkrankungen lieferten ebenfalls positive Reaktionen, jedoch nur bei einer Allgemeininfektion. Bei örtlich beschränkten Affektionen blieb die Reaktion stets aus. In den Fällen von Infektion mit *Bakterium coli* (Appendicitis, subphrenischer Abszeß) agglutinierte das Serum in einem Mischungsverhältnis von 1 : 20—1 : 60 allemal.

Allgemeine Schlüsse zieht Verf. aus seinen Beobachtungen nicht.

Urbanik (Krakau).

## 2) E. Tavel. Indications et contreindications de la solution salée sodique.

(Revue de chir. XXIII. année. Nr. 4.)

Wie erinnerlich, hat T. in der *Revue de chir.* 1902 p. 578—606 über seine und anderer Erfolge mit einer alkalischen Salzlösung (Solution salée sodique, bestehend aus 0,75% Kochsalz und 0,25% Soda) berichtet, und sie als Wunddesinfiziens und Sterilisierungsflüssigkeit für Tupfer usw. bei Anwendung feuchter Asepsis emp-

fohlen. Ihre absolute Unschädlichkeit für den Organismus hatte er in Tierversuchen nachgewiesen. In einigen Abhandlungen erklärten sich nun Küttner und Baisch gegen die Verwendung der T.'schen Lösung zu subkutanen Infusionen, weil sie hierbei Gangrän erzeugen könne, und meinten, daß T. eine gefährliche Modifikation der Kochsalzlösung in die Praxis eingeführt habe. Hiergegen erhebt T. scharfen Protest. Er selbst habe nirgends seine Solution salée sodique für subkutane Injektionen statt der physiologischen Kochsalzlösungen empfohlen und selbst einmal nach einer fehlerhaft zubereiteten Salz-Sodalösung, die noch dazu oberflächlich eingespritzt worden sei, Gangrän entstehen sehen. In ziemlich gereizter Form führt T. die Widerlegung der Vorwürfe jener beiden Autoren, denen er Ungenauigkeit der Angaben, unzweckmäßige Behandlung der Gangrän und sogar vorsätzliche Übergangung einer Arbeit von Zimmermann nachweisen zu können glaubt.

Wenn T. aus den Arbeiten von Küttner und Baisch den weiten Schluß zieht, daß die deutsche Forschung von vorgefaßten Meinungen beeinflußt werde und die Experimente zum Beweise vorher theoretisch zurechtgelegter Ansichten verwende, so muß sowohl die Spitze, mit der es geschieht, als auch die Verallgemeinerung zum wenigsten befremden.

Christel (Metz).

### 3) J. Wernitz (Odessa). Ein Vorschlag und Versuch zur Heilung der akuten Sepsis.

Sammlung klin. Vorträge N. F. Nr. 352. Leipzig, Breitkopf & Härtel, 1903.)

Der Vortrag ist in abgekürzter Form bereits im Zentralblatt für Gynäkologie 1902 (Nr. 6 u. 23) erschienen und basiert auf den von W. in einigen Fällen von puerperaler septischer Infektion und von akuter Peritonitis infolge von eitriger Salpingitis durch die angewandte Behandlung erzielten sehr günstigen Erfolgen. Das Wichtigste an ihnen ist die Tatsache, daß es bei akuten septischen Erkrankungen, bei denen die Erscheinungen der Intoxikation vorherrschen, die örtliche Infektion noch nicht nachweisbar ist, durch reichliche und methodische Zufuhr von Flüssigkeit durch den Mastdarm gelingt, die Sepsis erfolgreich zu bekämpfen. Durch die zugeführte Flüssigkeit wird die Harn- und Schweißabsonderung stark angeregt und dadurch nun das septische Gift, das im Organismus zirkuliert, ausgeschieden. Die Aufsaugung der dem Darm zugeführten Flüssigkeit wird dabei vollständig dem Organismus überlassen, dadurch eine Überbürdung des Herzens, wie sie bei den intravenösen und subkutanen Eingießungen leicht eintreten kann, ausgeschlossen. Die Flüssigkeit wird anfangs nur langsam resorbiert, bis sich der Zustand des Herzens bessert; erst dann erfolgt reichlichere Aufsaugung mit starker zunehmender Schweiß- und Harnausscheidung und gleichzeitig mit Temperaturabfall. Am deutlichsten sind immer die Erfolge bei der akuten Sepsis, während sie bei hoher Temperatur infolge exsu-

dativer Prozesse, Eiterherde usw. in der Bauchhöhle nur vorübergehend sein können. Auch hier aber schaffen sie — durch die Reinigung des Darmkanals und Befreiung desselben von Gasen, die Erleichterung der Herztätigkeit durch die Entspannung des Leibes — großen Nutzen; aber der Erfolg kann nur temporär sein, so lange der Lokalherd nicht entfernt ist.

Die Flüssigkeitszufuhr durch den Mastdarm geschieht in folgender Weise: Ein Mastdarmrohr wird so weit als möglich in den Darm eingeführt, mit einem mit 1%iger Kochsalzlösung gefüllten Irrigator verbunden und nun die Flüssigkeit langsam unter schwachem Druck einlaufen gelassen. Sobald Drang eintritt, senkt man den Irrigator, wobei Flüssigkeit in diesen zurücktritt. Dieses Heben und Senken des Irrigators wird so oft wiederholt — unter Erneuerung des verunreinigten Wassers —, bis Kotmassen und Gase gründlich entleert sind. Erst dann kann die eingeführte Flüssigkeit, sofern sie nur sehr langsam und mit Unterbrechungen einfließt, aufgesaugt werden. Tritt eine peristaltische Bewegung auf, so steigt die Flüssigkeit im Irrigator; läßt sie nach, so fließt das Wasser wieder in den Darm ein. Dauert das Verfahren ca. eine Stunde, so wird  $\frac{1}{2}$ —1 Liter Flüssigkeit resorbiert, was sich durch Steigen der Harnsekretion, Verminderung des Durstgefühls und der Trockenheit der Schleimhäute, schließlich auch durch Schweißausbruch kundtut. Ein jeder Einlauf muß, so zeitraubend und umständlich dies auch ist, eine Stunde lang dauern und so oft wiederholt werden, bis die Schweißsekretion reichlich wird und die Temperatur abfällt. Ein erneutes Steigen der letzteren erfordert neue Einläufe.

Verf. hofft, daß das geschilderte Verfahren sich bei den verschiedensten septischen Infektionen bei Scharlach, Typhus, Pest usw., ferner bei Vergiftungen bewähren, bei Tetanus gute Erfolge haben und prophylaktisch nach jeder länger dauernden Operation in der Bauchhöhle günstig wirken werde.

Kramer (Glogau).

#### 4) Perez. Sulla sterilizzazione del catgut.

(Policlinico 1903. Nr. 2 u. 3.)

P. hat das von ihm empfohlene Fluorsilber (s. Policlinico 1902) auch zur Präparation von Catgut verwandt. Auf Grund seiner in üblicher Weise angestellten bakteriologischen Untersuchungen und der günstigen Resultate bei Verwendung am Menschen empfiehlt er folgende Methode: das auf Gazeröllchen gewickelte Catgut wird mit Wasser und Seife gewaschen, und in Äther (24—48 Stunden), dann nach Abspülen mit sterilisiertem Wasser in eine 1‰ige Lösung des Antiseptikums gelegt, hier wieder 24—48 Stunden unter mehrmaligem Wechsel der Flüssigkeit. Danach kommen die Röllchen in gewöhnlichen Alkohol für 1—2 Tage und werden schließlich in hellen Glasgefäßen, in welchen sie sich bald schwarz färben, in Alkohol von 96° aufgehoben.

E. Pagenstecher (Wiesbaden).

5) **Hammesfahr** (Bonn). Die Gummihandschuhe bei aseptischen Operationen.

(Münchener med. Wochenschrift 1903. Nr. 25.)

An Stelle des Auskochens, welches die Haltbarkeit und Elastizität der Gummihandschuhe rasch beeinträchtigt, hat H. in letzter Zeit sich mit der mechanischen Reinigung dieser Handschuhe mittels Bürste, Schmierseife und heißem Wasser begnügt. Er selbst trägt bei den aseptischen Operationen diese keimfreien Handschuhe meistens nicht, wohl aber Assistent und Schwester, da die Glätte der Handschuhe beim Operieren, Unterbinden und Nähen hindern. Er vermeidet es aber, seine Hände der direkten Berührung mit septischem Material auszusetzen, indem er sie stets bei septischen Operationen mit besonders für solche bereit gehaltenen Gummihandschuhen bekleidet. Selbstverständlich werden die Hände auch stets vor der Anlegung der Handschuhe energisch desinfiziert; durch die Vermeidung ihrer Berührung mit septischem Material glaubt H. eine möglichst sichere Sterilisierung seiner Hände erreichen zu können.

Kramer (Glogau).

6) **Bayon**. Erneute Versuche über den Einfluß des Schilddrüsenverlustes und der Schilddrüsenfütterung auf die Heilung von Knochenbrüchen.

(Verhandlungen der physikal.-med. Gesellschaft zu Würzburg. N. F. Bd. XXXV. p. 249.)

B. kommt unter Zuhilfenahme der Radiographie und mikroskopischer Untersuchung des Kallus zu folgenden Resultaten, die sich im allgemeinen mit denen seiner Vorgänger decken: Die Thyreoidektomie bedingt eine erhebliche Verlangsamung der Frakturheilung; dieselbe tritt sofort nach Ausschaltung der Schilddrüse auf, lange bevor das Vollbild der Kachexie sich entwickelt hat. Die Fütterung von thyreidektomierten Tieren mit Schilddrüsenpräparaten ersetzt die Wirkung der Schilddrüse nur teilweise. An normalen Tieren wird durch Darreichung von Schilddrüsenpräparaten die Frakturheilung deutlich beschleunigt.

Interessant ist eine Zusammenstellung von 49 aus der Literatur gesammelten Fällen, bei denen wegen verzögerter Kallusbildung Schilddrüsenpräparate verabreicht wurden. In der Mehrzahl dieser Fälle wird angegeben, daß ein günstiger Einfluß auf die Kallusbildung ausgeübt wurde.

F. Brunner (Zürich).

7) **A. Lorenz**. On some of my principles in orthopedic surgery.

(New York med. record 1902. Dezember 27.)

In diesem Artikel faßt L. in kurzen Zügen seine Grundsätze auf dem Gebiet der orthopädischen Chirurgie zusammen, wie er

solche der orthopädischen Sektion in der Newyorker medizinischen Akademie am 19. Dezember 1902 vortrug.

Konservative und wenn möglich blutlose Operationen sind prinzipiell vorzuziehen, Osteoklase anstatt Osteotomie bei Kindern. Modellierendes Redressement des Klumpfußes und keine Knochenexzision. Myorrhaxis und subkutane Myotomie anstatt der Total-exstirpation des Kopfnickers.

Zentrale Korrektur der Deformitäten, also keine subtrochantere Osteotomie, sondern pelveo-trochantere, um die Verkürzung zu vermeiden; keine suprakondyle Osteotomie, sondern intraartikuläre resp. Epiphysiolysis bei Kindern von 5—16 Jahren.

›Radikalismus gegen die Weichteile, Konservatismus bezüglich der Knochen‹, also bei Hüftdeformitäten einfache lineäre Osteotomie und totale Durchtrennung der Adduktoren und der subspinalen Weichteile.

Möglichst frühzeitige Massage und möglichste Erhaltung funktioneller Tätigkeit bei tuberkulösen Gelenken. Jedes chronisch erkrankte Gelenk soll nur so kurze Zeit als absolut notwendig in seiner Funktion ruhig gestellt werden; die Skoliosenbehandlung meist ohne Korsett und mit Gymnastik. Loewenhardt (Breslau).

## 8) Grisel. Amputations congénitales et sillons congénitaux.

(Revue d'orthopédie 1903. Nr. 1 u. 2.)

Zwei eigene, ausführlich mitgeteilte Beobachtungen, in denen sich die üblichen angeborenen Bildungsfehler, Syndaktylie, Klumpfuß u. dgl. mit den Schnürfurchen und Gliedabschnürungen zusammenfanden, und 44 Literaturfälle geben Verf. den Stoff zu einer eingehenden Schilderung der morphologischen, pathologisch anatomischen und besonders pathogenetischen Einzelheiten. Bezüglich der letzteren hält er gegenüber neueren Erklärungsversuchen, die das ursächliche Moment in trophoneurotischen Zuständen auf Grund einer Infektion, etwa Lues, suchen, analog dem ›Ainhum‹ (einer brasilianischen gangränisierenden Infektion), der Lepra, daran fest, daß es sich um lediglich mechanische, in ihrer Wirkung fertig abgeschlossene, nicht stetig fortwirkende Verhältnisse handelt. Ein belehrendes Beispiel, wie man zu dieser falschen Auffassung kommen konnte, bietet der erste Fall einer 33jährigen Frau, welche durch manigfache Vorstellungen und Beschreibungen in gelehrten Gesellschaften gewitzigt und im Gefühl ihrer interessanten Person den nachfolgenden Beschreibern das Auftreten immer neuer Furchen vortäuschte, während man in den älteren genaueren Beschreibungen alle diese Einzelheiten bereits lesen konnte. In Wirklichkeit fehlte bei diesen Zuständen jedes Zeichen nervöser Entartung, die anatomischen Charaktere kennzeichnen die mechanische Entstehung von außen durch amniotische Häute und Stränge. In der Beschreibung der Einzelheiten unterscheidet Verf. die Furchen an den Gliedern von denen an den

Zehen und Fingern; sie sind geschlossen oder teilweise ringförmig oder spiralig, stellen eine oberflächliche Vertiefung dar oder sind tief, dabei aber entweder verschieblich oder hängen an den Fascien oder mit Unterbrechung der Weichgewebe unmittelbar am Knochen fest. Der periphere Gliedabschnitt kann normal, atrophisch oder hypertropisch sein.

An den Gliedern fanden sich unter 46 Fällen 26 Furchen, nur eine an der oberen Extremität; von den 25 an den Beinen 20 oberhalb der Knöchel, 7 unterhalb des Schienbeinkopfes, 6 in der Höhe der Femurkondylen. Bei all diesen Furchen fehlt der Beweis, daß der Vorgang der zur Furchenbildung führt, im extra-uterinen Leben weiter um sich gegriffen habe. Auch in den wenigen Fällen, wo es erst später zur Abstoßung oder Amputation der peripheren Gliedabschnitte gekommen ist, hatten Ernährungsstörungen im Stiel durch äußere Umstände Schuld.

Angeborene Gliedverluste zeigten sich unter den 46 Fällen 33mal, an der großen Zehe sehr häufig, dagegen am Daumen nur 4mal, nur sehr ausnahmsweise in Gelenklinien, sehr häufig aber ohne äußere Spur von Narbengewebe. Syndaktylie fand sich 19mal, charakteristischerweise sehr häufig mit einer durchgehenden Epidermisfistel an der Kommissur, und die Finger nicht nebeneinander in einer Ebene liegend, sondern zusammengeballt. Klumpfuß fand sich 16mal, davon 15mal rechterseits Varo-equinus. — In 12 Beobachtungen stellt Verf. das Vorhandensein von Amniossträngen als nachweisbare Ursache der Verstümmelungen fest, interamniotisch, amniotico-fötal und föto-fötal, auch frei verlaufend, daneben noch Amniosadhärenzen.

Herm. Frank (Berlin).

## 9) Quénu et G. Renon. De l'état fonctionnel du membre supérieur après la resection totale de l'omoplate pour néoplasmes.

(Revue de chir. Année XXIII. Nr. 4.)

Verff. haben sich die Aufgabe gestellt zu untersuchen, wie nach Extirpation des Schulterblattes sich die Bewegungsverhältnisse für die obere Extremität gestalten. Anlaß hierzu bot ein Fall von Sarkom der Fossa supraspinata, wofür die Auslösung des Schulterblattes ausgeführt worden war. Etwa 5 Monate nach erfolgter Heilung konnte Pat. aktiv den Oberarm in jedem Sinne etwas (seitlich bis 15°) bewegen, passiv durch Schleuderbewegung in jede gewünschte Lage bringen. Dies verhältnismäßig vorzügliche Ergebnis verdankt Pat. der angewandten Technik, die in Erhaltung des akromialen Schulterblattendes — wo angängig — und der Fixierung der Kapselreste in demselben, sowie ferner in exakter Vernähung der Muskelstümpfe untereinander gipfelt, wie bereits Billroth und Czerny betont haben.

Man lege daher bei der Entfernung des Schulterblattes von vornherein den Operationsplan dementsprechend an. Die Schnittführung ist dabei von untergeordneter Bedeutung, wengleich es sich empfiehlt, den Außenrand des Schulterblattes zuerst freizulegen und es dann nach innen umzuklappen. Die Literaturangaben von 38 Fällen mit kurzer Anführung der funktionellen Resultate — wo solche mitgeteilt — beschließt die Arbeit. **Christel (Metz).**

10) **R. Picqué.** *Considérations anatomo-pathologiques, pathogéniques et opératoires sur la syndactylie.*

(Revue d'orthopédie 1903. Nr. 1.)

Pathogenetisch spielen bei den glatten — »einfachen« — Syndaktylien mit Verschmelzung bloß von Haut- und Weichgeweben Entwicklungshemmungen, bei knöchernen Verschmelzungen Entwicklungshemmungen und Traumen (Kompression) die Hauptrolle; bei den »komplizierten«, mit Narben vergesellschafteten Syndaktylien kommen dagegen nur Gewalteinwirkungen (Stränge) und zirkulatorische und trophische — neuropathische — Störungen in Betracht. Für letztere sprechen ja besonders auch die Vererbungen der Anomalie. Die vom Autor angeführten drei Beobachtungen betreffen Geisteskranke. Bezüglich der Behandlung geht sein Vorschlag dahin, die Didot'sche Schnittführung so zu ändern, daß die Ablösung des dorsalen Lappens in seinem »oberen« (wohl proximalen) Viertel unterbleibt, um diesen Teil nach unten zu schlagen und so die Schwimhaut zu bilden. **Herm. Frank (Berlin).**

11) **L. Halberstaedter.** *Die Folgen der Unterbindung der Vena femoralis unterhalb des Ligamentum Pouparti.*

(Beiträge zur klin. Chirurgie Bd. XXXVIII. Hft. 2.)

Verf. macht nachdrücklich darauf aufmerksam, daß die Unterbindung der V. femoralis unterhalb des Ligamentum Pouparti durchaus kein gleichgültiger Eingriff für die Zirkulation der betreffenden Extremität ist, wie es neuerdings von einigen Seiten behauptet wird. Dabei stützt er sich auf einen in der Königsberger Klinik beobachteten Fall von Unterbindung der Vene mit folgender Gangrän und tödlichem Ausgang. Die Kombination ungünstiger Verhältnisse, welche an einem solchen schlechten Ausgange Schuld sein können, läßt sich dabei von vornherein nicht absehen. Um denselben zu vermeiden, sind deshalb bei Verletzung der Vena femoralis zunächst Mittel der Blutstillung zu versuchen, bei welchen die Lichtung erhalten bleibt, am zweckmäßigsten die Venennaht. Muß die Vene reseziert werden, so empfiehlt es sich, um möglichst viele Seitenäste zu erhalten, so wenig wie möglich zu entfernen. Jedenfalls muß unter allen Umständen versucht werden, die A. femoralis zu erhalten. Sorgfältige Blutstillung, sowie Suspension und Elevation



der Extremität nach der Operation dienen zur Beförderung der Ausbildung eines Kollaterallaufes. Blauel (Tübingen.)

---

12) **Gallois et Pinatelli.** Un cas d'anastomose artériovoineuse longitudinale pour artérite oblitérante.

(Revue de chir. Jahrg. XXIII. Nr. 2.)

Die aussichtslosen Fälle von Arteriitis oblitérans, die bei Kranken im besten Alter zu symmetrischem Brand hauptsächlich der unteren Extremitäten führen — Verff. haben 21 Fälle aus der Literatur gesammelt —, brachten Jaboulay bei einem Manne, dem nach Amputation des rechten Oberschenkels wegen trockener Gangrän auch das linke Bein unter heftigen Schmerzen brandig zu werden anfang, auf den Gedanken, nach dem Vorgang von San Martin y Satrustegni das arterielle Blut mittels der Venenbahnen in den Unterschenkel zu leiten. Er stellte hierzu eine laterale Anastomose zwischen Art. und Ven. femoralis her — ohne sein Ziel zu erreichen. Verff. knüpfen an diese Beobachtung die Zusammenstellung der einschlägigen Tier- und Leichenversuche, physiologische und pathologische Betrachtungen, aus denen ersichtlich ist, daß man von dem Vorgehen Jaboulay's für die Heilung des trockenen Brandes wegen Endarteriitis oblitérans vorläufig nichts erwarten kann, weil die Klappen der Extremitätenvenen den Eintritt des arteriellen Blutes verhindern. Auch eine End-zu-Endvereinigung der beiden Gefäße würde keinen besseren Erfolg versprechen. Christel (Mets).

---

13) **V. Lieblein.** Über den artikulierenden Gipsverband und seine Anwendung zur Behandlung angeborener und erworbener Deformitäten.

(Beiträge zur klin. Chirurgie Bd. XXXVIII. Hft. 3.)

Verf. legt in seiner Arbeit die Erfahrungen nieder, welche er an der Prager chirurgischen Klinik mit der Anwendung des artikulierenden Gipsverbandes zur Behandlung des Klumpfußes, der fibrösen Kniegelenkskontraktur und des Pes excavatus gemacht hat. Die Technik des Verbandes beruht in der Hauptsache auf dem Gersuny'schen Prinzip, nach dem Trocknen des mit Gelenkscharnieren versehenen Gipsverbandes an der zu beugenden Seite ein elliptisches Stück auszuschneiden, an der gegenüberliegenden Seite aber nur linear zu durchtrennen und dort nach gewaltsamer Biegung in den klaffenden Spalt einen Korkpfropfen zu stecken, welcher nach und nach durch immer größere zu ersetzen ist.

Nach der Besprechung der bisher angegebenen mannigfachen unblutigen Methoden zur Behandlung des Klumpfußes und unter Beigabe eines 143 Einzelnummern fassenden Literaturverzeichnisses schildert Verf. seine Methode der Klumpfußbehandlung, welche das

auf einzelne, zeitlich weiter auseinanderliegende Sitzungen verteilte forcierte Redressement mit dem in der Zwischenzeit zwischen den einzelnen Sitzungen durchgeführten allmählichem Redressement im Gipsverband kombiniert. Dabei wird zuerst die Adduktion, dann die Supination und schließlich die Equinusstellung korrigiert.

Bei der Behandlung der fibrösen Kniegelenkskontraktur wird der Gipsverband mit Einschluß des ganzen Fußes von den Zehen bis zum Damm angelegt. Die Scharniere werden entsprechend der Kniegelenkslinie seitlich derart eingegipst, daß ihr Drehpunkt vor den des Kniegelenks kommt. Nach dem Trocknen wird er in der beschriebenen Weise eingeschnitten und dann nach jeweils 3—4 Tagen eine weitere Streckung vorgenommen.

Zur Behandlung des Hohlfußes müssen die Scharniere derart eingegipst werden, daß ihre Drehungsachsen in den Scheitel des nach unten offenen Knickungswinkels zu liegen kommen.

Blauel (Tübingen).

#### 14) K. Ludloff. Über Wachstum und Architektur der unteren Femurepiphyse und oberen Tibiaepiphyse. Ein Beitrag zur Röntgendiagnostik.

(Beiträge zur klin. Chirurgie Bd. XXXVIII. Hft. 1.)

Verf. hat eine möglichst vollständige Reihe von Röntgenphotogrammen normaler Knie vom 1. Jahre an bis ins Greisenalter zu erhalten gesucht unter der Annahme, daß die genaue Kenntnis der normalen Befunde von größter Bedeutung für die Frühdiagnose tuberkulöser Veränderungen am Kniegelenk sein würde. Die Resultate seiner Untersuchungen faßt Verf. folgendermaßen zusammen:

1) Die Epiphysenfuge am unteren Femur- und oberen Tibiaende persistiert bis zum 15. Jahre; an diesen Fugen tritt von  $2\frac{3}{4}$ —8 Jahren ganz besonders lebhafte Knochenproduktion ein. Vom 7.—15. Jahre entwickelt sich sehr schnell die Tuberositas tibiae.

2) Der Condylus medialis wächst besonders rapid von 2 bis  $3\frac{3}{4}$  Jahren, der Condylus lateralis dagegen im 4. Lebensjahre; von da an tritt eine gleichmäßigere Vergrößerung der knöchernen Kondylen auf.

3) Der Condylus medialis erscheint auf dem Röntgenbild größer und von weniger dichter Spongiosa aufgebaut als der Condylus lateralis. Der Condylus lateralis zeigt eine stärkere und dichtere Entwicklung von Längsknochenbälkchen als der Condylus medialis.

4) In der vorderen Hälfte der Kondylen bleibt in querer frontaler Richtung ein Raum ausgespart, in dem keine Knochenlängsbälkchen sichtbar sind.

5) Vom 2. Lebensjahre an entwickeln sich besonders auffallende Querbälkchenzüge in der unteren Femur- und oberen Tibiadiaphyse.

6) Sobald die beiden Kondylen sich knöchern von einander differenzieren, treten in der Incisura intercondyloidea Quer- und Schrägbälkchenzüge auf.

7) Vom 25. Jahre an erscheinen in der Femurepiphyse schon die ersten Merkmale von Knochenatrophie. **Blauel** (Tübingen).

15) **G. Schmidt.** Die anatomische Gestaltung des Kniestreckapparates beim Menschen.

(Sonderabdruck aus Archiv für Anatomie und Physiologie. Anatomische Abteilung 1903.)

Verf. präparierte an Leichen den Streckapparat des Kniegelenks und vergleicht seine Untersuchungen mit 2 Präparaten von Kniescheibenbruch aus der Breslauer anatomischen Universitätsammlung. Er fand, daß das Ligamentum patellae inferius durchaus nicht, wie dies in den meisten anatomischen Lehrbüchern beschrieben, die einzige Fortsetzung der vorderen Oberschenkelmuskeln ist, daß vielmehr der gesamte Streckapparat höchst kompliziert und kunstvoll. So nehmen die Fasern der allgemeinen Körperfascie an der Außen- und Innenseite des Oberschenkels entsprechend dem Lig. intermusculare ext. und int. deutliche Längsrichtung an und setzen sich in der Höhe der Kniescheibe in quer verlaufende, den Knochen völlig umgreifende Streifen fort. In ähnlicher Weise umgreift die Fascia lata, deren Hauptfasermassen am Oberschenkel seiner Längsrichtung entsprechend in schräger Richtung von oben lateral nach unten median ziehen, die Kniescheibe mit einer Schleife, deren abgerundeter Scheitel durch Ausstrahlungen eine feste Verbindung mit der Tibia, Fibula und Fascia cruris eingeht. Derselbe Vorgang wiederholt sich endlich bei dem gesamten Muskelapparat, indem von den Sehnen nach den verschiedensten Richtungen hin Fasern ausstrahlen. Durch das Vorhandensein eines so ausgeprägten Reservestreckapparats erklärt es sich, daß bei Kniescheibenbrüchen die Funktion trotz der Fraktur erhalten sein kann — eine den Chirurgen bekannte Tatsache. — Von den zwei Präparaten ist in einem Falle die Kniescheibe allein gebrochen, in dem anderen auch der Nebenstreckapparat teilweise eingerissen. Da indes zu den Präparaten Krankengeschichten nicht vorhanden, so lassen sich Schlüsse auf die Funktion im Leben nur vermuten.

**Coste** (Straßburg i. E.).

16) **H. Schmidt.** Zur Behandlung des Kniegelenksergusses.

(Deutsche militärärztliche Zeitschrift 1903. Nr. 7.)

S. spricht sich für die Punktion jedes akut traumatisch entstandenen Kniegelenksergusses aus, da nach seinen Erfahrungen diese punktierten Ergüsse ein schnelleres Heilungsergebnis gewährleisten als die nicht punktierten. Die Punktion ist ausreichend und die Inzision nicht erforderlich, wenn spätestens am dritten Tage der Verletzung punktiert wird; eine Spülung des Gelenks ist nicht erforderlich. Bei den mehr chronisch entstandenen oder aber rückfälligen oder nach einer früheren Gonorrhöe aufgetretenen Ergüssen

soll nicht punktiert werden. Nach des Ref. Ansicht kann man bezüglich dieser Punkte nicht schablonisieren; ein geringer akut traumatischer Erguß heilt unter Massage usw. auch ohne Punktion, während andererseits bei chronischen Ergüssen die Punktion event. mit Auswaschung notwendig werden kann. **Herhold** (Altona).

17) **L. Ombrédanne.** Le genu valgum à évolution prolongé.  
L'opération d'Ogston.

(Revue d'orthopédie 1903. Nr. 2.)

Die Vorgeschichte mancher Genua valga deutet mit Bestimmtheit mit schubweiser Entwicklung, Fieber, mehr oder weniger rasch vorübergehender Schmerzhaftigkeit u. dgl. Erscheinungen auf osteomyelitischen Ursprung, wofür der Verf. ein Beispiel anführt. Gerade in solchen Fällen mit schubweiser Entwicklung kommt es zu hochgradigen Formabweichungen, bei denen die MacEwen'sche Operation ihre Vorteile verliert, während nach der Ansicht des Verf. die Ogston'sche Operation, die er noch durch Herausschneidung einer 1 cm breiten Knochenplatte kompliziert, ihre besonderen Vorzüge entfaltet.

**Herm. Frank** (Berlin).

18) **Kirmisson.** Des causes de disparition de la difformité constituant le genu valgum pendant la flexion du genou.

(Revue d'orthopédie 1903. Nr. 2.)

»Nach K.« ist die Erklärung des Phänomens eine ganz einfach mechanische und läßt sich durch entsprechend geformte Papierstreifen, welche man im Knickwinkel faltet und dessen Hälften sich dann übereinanderlegen, ohne weiteres versinnbildlichen.



Die Probe auf dies Exempel liefert der Fall 2, wenn die Faltung nicht im Knickwinkel, sondern in einer schrägen Linie erfolgt, deren einer Endpunkt oberhalb des einen Scheitelpunktes liegt. Dann legen sich die Streifen nicht übereinander, sondern sie weichen voneinander ab. Dieser Fall wird verkörpert dann, wenn die Deformation auf einer Hypertrophie des Schienbeinkopfes beruht; hierbei gleicht sich die Knickstellung in der Beugung nicht aus. Diese bekannte Tatsache demonstriert Verf. an einer Beobachtung, wo die

obere Epiphyse des Schienbeins zur Diaphyse gebogen steht und dadurch das Bild des Genu valgum erzeugt wird. Es handelt sich in diesem Falle um eine Verletzung des Knies in der Jugend mit nachfolgender Osteomyelitis des Tibiakopfes und Zurückbleiben des Wachstums in der äußeren Epiphysenhälfte.

(Es lohnt sich wohl darauf hinzuweisen, daß nicht K. es ist, welcher diese höchst einfache Erklärung für ein anscheinend rätselhaftes und vielgedeutetes Phänomen zum erstenmal gegeben hat. Schon in den ersten Auflagen seines Lehrbuches, dieser Fundgrube für mathematische Auflösungen medizinischer Probleme, hat Albert diese Aufklärung gegeben, merkwürdigerweise mit dem gleichen Rat, wie K., sich an Papierstreifen die Sache klar zu machen und mit Hinweis auf die Analogie eines Buches, dessen Seiten symmetrisch zusammenfallen. Freilich ist die Erklärung nur vollgültig für die Fälle, wo Femur- und Tibiakondylen zu gleichen Teilen den offenen Winkel zusammensetzen und die »Faltungslinie mit der Gelenkspaltlinie so gut wie eins ist. Indessen handelt es sich ja nicht um genau lineäre, sondern um körperliche bzw. Flächendeckung. Ref.)

Herm. Frank (Berlin).

### 19) J. A. Bussiére. Amputations ostéoplastiques femoro-rotuliennes.

(Revue de chir. Jahrg. XXIII. Nr. 3.)

Die Gritti'sche Operation habe noch immer nicht die verdiente Anerkennung in der Allgemeinheit gefunden, vor allem nicht in Frankreich, wo man statt ihrer die Exartikulation des Unterschenkels mit Entfernung der Kniescheibe vorzöge. Unter Benutzung einiger kleiner Modifikationen hat B. den Gritti 4mal mit sehr befriedigendem Erfolg ausgeführt.

Diese bestehen im wesentlichen darin, daß B. den Kniescheibenknorpel entsprechend der winkligen Anordnung der hinteren Facetten etwa mit einer Neigung von  $130^{\circ}$  abträgt und dementsprechend auch die Sägefläche des Oberschenkels gestaltet, so daß sich die Kniescheibe gut einfügt und sicherer verwächst. Das Abgleiten aus ihrem Lager verhindert er durch Silberdrahtnähte. Außerdem werden die Sehnen, patte d'oie usw. mit den Seitenbändern der Patella vernäht.

Vor der suprakondylären Amputation hat die Gritti'sche als Vorteil voraus 1) einen längeren Stumpf, 2) bleibt das Bein dicker, weil der Quadriceps weniger atrophiert, 3) findet sich die Stütz(End)fläche in der Höhe der Gelenklinie des anderen Beines. Krankengeschichten und Abbildungen vervollständigen die Arbeit.

Christel (Metz).

## 20) C. Schlatter. Verletzungen des schnabelförmigen Fortsatzes der oberen Tibiaepiphyse.

(Beiträge zur klin. Chirurgie Bd. XXXVIII. Hft. 3.)

Die Absprengung des das Caput tibiae vorn schnabelförmig umfassenden Fortsatzes der oberen Tibiaepiphyse stellt Verf. an der Hand von 7 einschlägigen Beobachtungen und unter Beigabe mehrerer Röntgenaufnahmen als ein klinisch scharf charakterisiertes Krankheitsbild dar, dessen Symptomenkomplex in den meisten Fällen auch ohne skiagraphische Nachhilfe einfach und leicht zu deuten ist. Auf Grund von genauen Betrachtungen von Knochenpräparaten und Röntgenbildern stellt Verf. fest, daß der Epiphysenfortsatz durch ein Gegeneinanderwachsen des auf der Tuberositas liegenden Knochenkerns aus der Epiphysenplatte entsteht, und daß die Verbindungsstelle der beiden Teile des Epiphysenfortsatzes einen Locus minoris resistentiae bildet. Das am meisten charakteristische Symptom der hauptsächlich im 13. oder 14. Jahre vorkommenden Verletzung ist der typische Druckschmerz, welcher auf der Tuberositas tibiae ca. 2 $\frac{1}{2}$  cm unter der Kniegelenksspalte an einer genau mit der Fingerkuppe zu deckenden Stelle sich findet. Therapeutisch kommt bei der prognostisch günstigen Affektion Ruhigstellung und frühzeitige Massage in Betracht.

Blauel (Tübingen).

## 21) Broca. Indications générales du traitement dans le pied bot varus-équin congénital.

(Revue mens. des malad. de l'enfance Bd. XXI. p. 193.)

Verf. rät für den Neugeborenen womöglich vom ersten Tage an manuelles Redressement in mindestens 3 Sitzungen wöchentlich. In der Zwischenzeit Fixation durch einfache Flanellbinde. Das Redressement beschränkt sich in den ersten Wochen auf die Varus- und Supinationsstellung. Die Spitzfußstellung muß meist nach 14 Tagen bis 6 Wochen durch Tenotomie — und zwar offene, um auch die fibrösen Fasern von der Tibia zum Calcaneus zu beseitigen — geheilt werden. In Fällen, bei welchen diese Behandlung nicht zum Ziel führt oder die in späteren Monaten zur Behandlung kommen, wendet B. das modellierende Redressement nach Lorenz an, jedoch nur bis zum 18. höchstens 24. Monat. Später macht er die Tarsektomie. Er empfiehlt, sich beim jugendlichen Kinde im allgemeinen auf Resektion der Gelenkköpfe des Talus und Calcaneus zu beschränken. Die Phelps'sche Operation verwirft er als nicht genügend. Er verwirft in diesem Alter das unblutige Verfahren nicht prinzipiell, sondern glaubt nur mit der geschilderten Methode bedeutend schneller ein funktionell und auch ästhetisch fast gleichwertiges Resultat zu erzielen.

Göppert (Kattowitz).

## 22) Reichard (Magdeburg). Zur Behandlung des angeborenen Klumpfußes.

(Wiener klin. Rundschau 1903. Nr. 19.)

Verf. bevorzugt ein ganz langsames etappenweises Redressement bei der Behandlung angeborener Klumpfüße; gewaltsames Redressieren, womöglich in einer Sitzung, verwirft er ebenso wie eingreifende blutige Operationen am Skelettsystem. Seinem Redressement schickt er die Tenotomie der Achillessehne voran, und bei ausgebildetem Klumpfuß bei nicht mehr ganz kleinen Kindern läßt er später die Sehnenüberpflanzung folgen: der Tibialis anticus wird zum Teil an die Sehne des Extensor digitorum communis angenäht, die Peroneusehnen werden verkürzt. Bei ganz kleinen Kindern soll man rechtzeitig mit dem Redressement beginnen, damit sie vollständig geheilt sind, wenn sie zu laufen anfangen.

Schmieden (Bonn).

## Kleinere Mitteilungen.

### 23) 70. Jahresversammlung der British med. association zu Manchester. 29. Juli bis 1. August 1902.

(Brit. med. journ. 1902. Oktober 25 u. November 8.)

(Schluß.)

W. McAdam Eccles: The value of the imperfectly-descended-testis.

E. weist auf den Gehalt des Hodens an Zwischenzellen auch bei mangelhaftem Descensus hin. Er glaubt, daß dieselben in Zusammenhang mit einer »inneren Sekretion« zu bringen und für die Entwicklung des Organismus von Bedeutung sind. Für die Behandlung kommen drei Verfahren in Betracht: die Verlagerung des Hodens in den Hodensack, die Verlagerung in die Bauchhöhle und die Exstirpation des Organs. Bei doppelseitiger Retention sind die Hoden unbedingt zu schonen, bei einseitiger wird man sich nach den jeweiligen Verhältnissen richten müssen, namentlich in Hinsicht auf eine gleichzeitig bestehende Hernie. Um den Verschluss der Bauchhöhle zu sichern, wird man sich eher zur Exstirpation des Organs entschließen, es sei denn, daß die Verlagerung in den Hodensack sich mühelos bewerkstelligen läßt. Ob es aber in letzterem Falle zu einer Weiterentwicklung des Hodens kommt, erscheint fraglich. Die Behauptung, daß der in der Bauchhöhle zurückgehaltene Hoden eine Prädilektionsstelle für die Entwicklung bösartiger Geschwülste abgebe, wird bestritten.

Rutherford Morison: An operation for gallstones with the after-history of a series of cases operated upon.

M. empfiehlt zur Freilegung der Gallenblase einen Schnitt von 1 cm unter der Spitze der 12. Rippe bis zur Mittellinie verlaufend, wo er im oberen Teile des mittleren Drittels der Verbindungslinie von Processus ensiformis und Nabel endet. M. führt 43 solcher Gallensteinoperationen in einer Tabelle auf. 7 von den 43 Operierten klagten später wieder über Beschwerden, bei 2 handelte es sich dabei wahrscheinlich um ein echtes Rezidiv, da die Beschwerden sich erst 4 bzw. 6 Jahre nach der Operation erneuerten. Dabei war in einem Falle Gallenblase und Ductus cysticus exsidiert worden. Bei 2 Fällen waren sicher Steine bei der Operation zurückgelassen worden, wahrscheinlich auch in den übrigen 3 Fällen. In 4 Fällen kam es zur Bildung eines Bauchbruchs.

A discussion on the treatment of chronic enlargement of the prostate.

P. J. Freyer gibt die Krankengeschichten von sieben weiteren Fällen von Prostatahypertrophie, bei welchen er die Exstirpation des Organs vom hohen Blasenschnitt aus ausgeführt hat. Im ganzen verfügt er jetzt über 21 solche Operationen bei Pat. im Alter von 58—79 Jahren. Alle hatten ein kürzeres oder längeres Katheterleben hinter sich. 19 Kranke wurden völlig von ihren Beschwerden befreit. Ein Kranker ging  $3\frac{1}{2}$  Wochen nach der Operation im maniakalischen Anfall zugrunde, der zweite 9 Tage später an akuter Herzlähmung.

Alexander und Macewen treten für den perinealen Weg bei der Prostataexstirpation ein.

Parker Syms bemängelt bei der suprapubischen Methode die Beschaffenheit der Wundverhältnisse, namentlich, daß es zu einer manchmal nicht unbeträchtlichen Zerreißung der hinteren Blasenwand kommt, und daß dahinter an der Stelle, wo die Prostata lag, ein Blindsack zurückbleibt. S. macht die Sectio mediana. Die Pars prostatica der Harnröhre wird gedehnt, dann ein von S. angegebener Retraktor eingeführt, im wesentlichen ein Gummiballon, welcher in der Blase liegend mit Wasser aufgepumpt wird. Dadurch wird die Prostata nach unten gedrängt und ihre Ausschälung aus der Kapsel wesentlich erleichtert. Die Wunde und die Tasche, in welcher die Prostata lag, wird austamponiert. Für den Abfluß des Urins sorgt ein Dauerkatheter. L. hat die Operation 21mal ausgeführt ohne Todesfall bei Männern im Alter von 50—78 Jahren. Der Erfolg war in allen Fällen ein guter, namentlich auch waren keine Störungen der Kontinenz zu verzeichnen.

R. Harrison weist die Präparate von sieben Fällen vor. Bei 6 Pat. hat er die Sectio alta ausgeführt, 1mal die Sectio mediana. Im allgemeinen glaubt er, daß der perineale Weg die größere Zukunft für sich hat.

N. Senn: The purse string suture in gastrorrhaphy for gunshot wounds: An experimental contribution.

S. empfiehlt die Tabaksbeutelnaht zum Verschuß von Magenwunden, namentlich solchen, bei welchen die Ränder zerrissen oder gequetscht sind, wie das bei Schußwunden ausnahmslos der Fall ist. An der vorderen Magenwand wird ein Zipfel, innerhalb dessen die Perforation liegt, hoch gehoben, die Tabaksbeutelnaht angelegt und unter Einstülpung der Wundränder fest angezogen, so daß möglichst breite Serosafächen aufeinander zu liegen kommen. Die Naht faßt alle Schichten der Magenwand mit Ausnahme der Schleimhaut. Ist die hintere Magenwand gleichzeitig verletzt, dann sucht S. die Ränder durch die Perforation der vorderen Magenwand hindurch zu fassen und nach außen zu ziehen. Die Naht wird dergestalt angelegt, daß sämtliche Schichten mit Ausnahme der Serosa gefaßt werden. Dabei kann die Bursa omentalis durch die Wunde der hinteren Magenwand ausgespült werden. S. hat bei fünf Hunden diesbezügliche Experimente ausgeführt. Es kam regelmäßig zu einer völligen Heilung der Wunde.

Ferd. C. Valentine: The diagnosis of urethral diseases.

Nichts Neues.

Kennedy Dalziel: Thirty cases of gastro-enterostomy for non-malignant affections of the stomach.

In 16 Fällen von Magenerweiterung war dieselbe Folge einer Verengung des Pylorus, in 8 weiteren die Folge von Verwachsungen. Stets war eine erfolglose interne Behandlung während 2 bis 17 Jahren vorausgegangen. Im allgemeinen bevorzugt D. die Gastroenterostomia posterior, nur in 4 Fällen wurde wegen der erheblichen Verwachsungen die Gastroenterostomia anterior ausgeführt. Ein Operierter ist gestorben. Von den übrigen sind 18 völlig beschwerdefrei, 3 haben noch Schmerzen, führen aber ein erträgliches Dasein, die anderen sind bei bestem Wohlbefinden, müssen jedoch mit der Diät vorsichtig sein.

Auch bei Pylorusstenose infolge von Verwachsungen gibt D. der Gastroenterostomie den Vorzug, nachdem er zuerst versucht hatte, mit der Lösung der



Verwachsungen auszukommen. Von 7 so behandelten Kranken ist nur einer dauernd gebessert worden.

G. M. Edebohls: Renal decapsulation versus nephrotomy, resection of the kidney and nephrectomy.

E. macht drei Gründe für die Dekapsulation gegenüber der Nierenspaltung geltend: 1) Die Untersuchungen Langemak's, wonach die Spaltung der Niere einen Verlust an Nierengewebe bedingt, 2) die geringere Blutung, 3) die einfachere Wundbehandlung. Die Operation ist von E. ausgeführt an 40 Kranken wegen chronischer Nierenentzündungen; bei 16 Pat. wurde gleichzeitig die ein- oder beiderseitige Nephropexie ausgeführt. Die übrigen 24 Fälle sind alle während der letzten 9 Monate operiert, und ist die Beobachtung derselben noch nicht abgeschlossen. Bei chronischer Nephritis führt E. die Operation allemal an beiden Nieren aus; die Hauptgefahr bietet die Narkose, so daß ein zweimaliges Operieren nicht ratsam erscheint. E. berichtet sodann über seine Versuche, den Kreis der Indikation für die Dekapsulation weiter auszudehnen. So hat er diese 2mal bei akuter Pyelonephritis und miliaren Abszessen der Niere gemacht. Beide Male trat eine erhebliche Besserung ein, wenn auch der Eiter nicht völlig aus dem Urin verschwand. Bei einem Falle von hämorrhagischer Nephritis, in welchem schon trämische Zustände eingetreten waren, fanden sich bei der Operation beide Nieren sehr stark vergrößert. Es trat rasch Besserung ein, so daß 14 Tage später Eiweiß und Zylinder aus dem Urin geschwunden waren. Eine Woche später erkrankte die Pat. an Pneumonie, welcher sie erlag. Bei der Autopsie fanden sich nur geringfügige Veränderungen beider Nieren.

Von zwei Fällen von intermittierender Hydronephrose kombiniert mit chronischer Nierenentzündung wurde einer gebessert, ohne daß indessen das Eiweiß im Harn zum Schwinden gebracht wurde.

Schließlich hat E. die Operation ausgeführt bei polycystischer Degeneration kombiniert mit chronischer Nephritis. Eine Besserung trat ein, doch ist für die Abgabe eines definitiven Urteils die Beobachtungszeit zu kurz.

Nepean Longridge. Value of blood-counts in abdominal diseases.

L. stellt die Resultate von Blutuntersuchungen in 36 Fällen von Erkrankungen des Wurmfortsatzes zusammen und kommt auf Grund seiner Untersuchungen zu dem Schluß, daß eine Leukocytose kein absoluter Beweis für das Vorhandensein von Eiter bildet, daß sie aber als wertvolles Zeichen einer bestehenden Toxämie anzusehen ist. Irgendwelche Beziehungen zwischen dem Grade der Leukocytose und der Stärke der Toxämie lassen sich zurzeit noch nicht feststellen. L. erblickt in dem Ansteigen der Leukocytose ein Zeichen dafür, daß die vom Wurmfortsatz ausgehende Infektion an Virulenz zunimmt. Ein absoluter Wert kommt der Blutuntersuchung nicht zu, doch ergibt ein ständiger Vergleich derselben mit den übrigen Symptomen ein wertvolles Hilfsmittel zur Diagnosenstellung.

E. Stanmore Bishop: Union of intestine.

B. empfiehlt zur Vereinfachung der Darmaht einen resorbirbaren Knopf, der nach den freien Enden leicht konisch zuläuft und dort, wo die Vereinigung erfolgen soll, eine ziemlich tiefe Rinne trägt. Er demonstriert drei Formen. Eine ist bestimmt für die End-zu-Endnaht, die zweite für Ileokolostomie und Gastroenterostomie, die dritte endlich für die Naht nach erfolgter Pylorusresektion.

Mayo Robson: Case of resection of the stomach. Patient well eighteen months later.

Sehr ausgedehnte Magenresektion, nur eine kleine Partie war an der Einmündung des Ösophagus zurückgelassen worden. 1½ Jahre später war die Kranke im besten Wohlbefinden. R. rät, dort, wo der Verdacht auf Magenkrebs besteht, unverzüglich durch eine Probepylorotomie Klarheit zu schaffen.

**Walker Downce:** The removal of deformities of the nose by the subcutaneous injection of paraffin.

D. zeigt die Photographien von sechs Fällen von durch Paraffinjektion gebesserten Nasendeformitäten. Um das Erstarren des Paraffins in der Nadel zu verhüten, führt D. einen dünnen Platin um dieselbe, welcher durch die Durchleitung eines elektrischen Stromes erhitzt wird. Damit das Paraffin nicht über die Grenzen der Nase in das Gewebe eintritt, wird zunächst die Nase mit einem Kollodiumstreifen umrandet, ferner während der Injektion durch einen Assistenten eine Kompression ausgeübt.

**Mayo Robson:** Case of complete excision of the urinary bladder.

Bei einer 42jährigen Frau, welche schon zweimal wegen einer Blasengeschwulst operiert worden war, trat abermals ein Residiv auf, welches die ganze Blasenwand einnahm und zu sehr erheblichen Blutungen Anlaß gab. R. entfernte die ganze Blase bis zur Harnröhre herab und nähte die Harnleiter in die Scheide ein. Er beabsichtigte, späterhin letztere unter Benutzung der zurückgelassenen Harnröhre zu verschließen und so einen Ersatz für die Blase zu schaffen. Nach der Operation ergab sich, daß die linke Niere schwer infiziert war. Am 13. Tage nach der Operation ging die Frau an Urämie zugrunde.

**Henderson Nicoll:** The radical cure of femoral herniae.

N. schlägt folgendes Verfahren vor: 1) Freilegung des Sackes von einem Längs- oder Schrägschnitt aus; Eröffnung desselben und Reposition des Inhalts. Der Bruchsackhals wird bis 1 Zoll weit über den Ring isoliert, insbesondere also von der Fascia transversalis und der Fascia iliaca, der Bruchsack der Länge nach gespalten. In der einen Hälfte wird nahe dem Hals ein Schlitz gemacht und die andere Hälfte durch diesen Schlitz hindurchgezogen. Sodann wird der Sack in den vorher frei gemachten Raum zwischen Bauchfell und Fascie reponiert, so daß er also an die Innenseite des Femoralringes zu liegen kommt.

Nun wird von der Vena femoralis ein Schnitt medianwärts entlang dem Pecten ossis pubis bis zum Tuberculum pubicum geführt, der den Ansatz der Fascia lata, den Ursprung des M. pectineus und das Periost durchtrennt. Letzteres wird in mäßiger Ausdehnung vom Knochen abgehoben, dann der Knochen nahe an seinem Rande an zwei Stellen durchbohrt, welche  $1\frac{1}{2}$ — $2\frac{1}{2}$  cm voneinander entfernt sind. Nun wird durch eins der Bohrlöcher eine Schlinge starken Catguts durchgeführt. Die Schlinge wird durchschnitten. Einer der Fäden wird nach Art der Matratzennaht durch das Lig. Pouparti durchgeführt, dann der zweite Faden ebenso, jedoch in einem höheren Niveau. Beide freien Fadenenden werden zu dem zweiten Bohrloch hinausgeleitet und die zusammengehörigen Fadenenden über dem Knochen geknotet. Endlich werden der abgelöste Ansatz des M. pectineus und die Fascia lata gegen das an den Knochen fixierte Lig. Pouparti genäht und die Hautwunde geschlossen.

**McFeely:** Rodent ulcer: its pathology and treatment.

McF. hebt die klinischen Unterschiede hervor, welche gegenüber dem Karzinom bestehen.

Das Ulcus rodens setzt keine Metastasen; selbst ohne Behandlung sind vielfach reparative Vorgänge zu beobachten. Beim Fortschreiten zeigt es eine bemerkenswerte Neigung, die Haarfollikel zu verschonen. McF. kennt nur einen von Paget berichteten Fall, in welchem das Geschwür seinen Sitz auf der behaarten Kopfhaut hatte. Ein hervorstechendes Symptom ist die Bildung eines Exsudats, auf dessen Rechnung McF. auch die Ausbreitung des Ulcus setzt, indem dieselbe hauptsächlich in der Richtung erfolgt, nach welcher das Exsudat seinen Lauf nimmt. Namentlich dort, wo dasselbe Gelegenheit hat zu stagnieren, soll es seine Wirkung entfalten, wohl weil es das umliegende Gewebe infiziert. Kaustische oder irritierende Substanzen üben auf den Verlauf des Karzinoms vielfach einen nachteiligen Einfluß aus, während dieselben beim Ulcus rodens vielfach von Nutzen sind.

Nicht zu große und leicht zugängliche Geschwüre behandelt McF. mit reinem Formalin. Ist eine zweite oder dritte Applikation erforderlich, dann kommt eine 50%ige Glycerin-Formalinlösung mit oder ohne Zusatz von Tannin in Anwendung. Bei tiefgreifenden Geschwüren wird zuerst alles krankhafte Gewebe mit dem Messer und scharfen Löffel entfernt und sodann das Formalin appliziert. Drei Krankengeschichten beweisen den guten Erfolg des Verfahrens. Übrigens hat der Autor das Formalin auch in der Behandlung zweifellos bösartiger Geschwülste mit befriedigendem Erfolg angewandt.

Hastings Gilford: Three cases of hour glass contraction of the stomach treated by operation.

G. teilt die Krankengeschichten von drei Fällen von Sanduhrmagen mit, in welchen die Gastroplastik ausgeführt wurde. Der interessanteste der Fälle ist der, bei welchem sich neben einer oberen und unteren Abteilung eine dritte von der kleinen Kurvatur ausgehende, nach der Leber zu gelegene Tasche fand. G. erklärt sich das Bestehen dieses Sackes so, daß früher an dieser Stelle ein Geschwür bestand, welches perforierte und schließlich eine Höhle zurückließ. Auch hier wurde die Gastroplastik ausgeführt. Anfänglich trat eine erhebliche Besserung des Befindens ein, einen Monat nach der Operation aber plötzlich starkes unstillbares Blutbrechen, dem die Kranke erlag. Bei der Sektion ergab sich, daß die Wunde im Magen noch nicht völlig verheilt war, und daß von dieser Stelle aus wahrscheinlich die Blutung erfolgt war.

J. Lynn Thomas: Two cases of urethrectomy for traumatic stricture.

Zwei Fälle von traumatischer Striktur, bei denen Resektion der Harnröhre sehr gute Resultate ergab.

J. Lynn Thomas: Modified Vulliet's nephropexy simplified by the use of a swivel tenotome.

T. hat die Nephropexie in zehn Fällen folgendermaßen ausgeführt. Von der Sehne des M. erector trunci wird mittels eines stumpfen Instruments ein Bündel abgespalten, dann die Niere freigelegt. Die Nierenkapsel wird durch zwei parallel verlaufende Längsschnitte gespalten, und die zwischen diesen Schnitten liegende Partie der Kapsel vom Nierengewebe abgelöst. Die abgetrennte Sehnenpartie wird gespalten, die Enden von innen nach außen unter der abgelösten Kapsel durchgezogen, umgeschlagen und in der Nähe der Wirbelsäule fixiert. Die Wunde wird vollständig vernäht.

B. G. A. Moynihan: A series of cases illustrating the complications of gallstone disease.

14 Fälle zur Kasuistik der Gallensteine.

Weiss (Düsseldorf).

## 24) J. Lyon. Blood examination in general practice.

(Buffalo med. journ. 1903. Juni.)

L. teilt eine Anzahl von Krankengeschichten mit, welche den Wert der Blutuntersuchung für eine genaue Differentialdiagnose zeigen, so z. B. bei Becken- und Nierenabszessen, Appendicitis, Darmperforationen, akutem Ileus, und besonders bei der Differentialdiagnose zwischen bösartigen Milz- und Nierengeschwülsten und Hypertrophien dieser Organe. Die Blutuntersuchung hat nur bei Erwachsenen und älteren Kindern Wert, da bei jüngeren Kindern der Blutbefund sehr abweichend sein kann; so zeigen letztere z. B. eine ausgesprochene Leukocytose unter Verhältnissen, unter denen bei Erwachsenen keine vorhanden ist.

Mohr (Bielefeld).

## 25) Meyer. Über die pyogene Wirkung des Pneumokokkus.

(Mitteilungen a. d. Grenzgebieten d. Medizin u. Chirurgie Bd. XI. Hft. 1.)

Es mehrt sich die Erfahrung, daß der Pneumokokkus mit und ohne Pneumonie an den verschiedensten Organen Eiterung erregen kann. M. teilt 24 derartige,

meist in der Straßburger chirurgischen Klinik beobachtete Fälle mit unter ausführlicher Berücksichtigung der einschlägigen Literatur. Der Pneumokokkus erwies sich als Eitererreger in 2 Fällen von abszedierender Strumitis, je einmal bei Bubo inguinalis und axillaris. Bedenkt man, daß der Pneumokokkus bei einem sehr großen Teil aller Menschen einen ständigen Bewohner der Mundhöhle bildet, so kann es nicht auffallen, daß er sich in 4 Fällen von Parulis im Abszeß-eiter fand. 4mal führte er zu Knocheneiterungen, 3mal zu Gelenkeiterung, 1mal zu Peritonitis (bei allen wurde Laparotomie gemacht, 2 starben), 2mal zu allgemeiner Pneumokokkensepsis infolge puerperaler Infektion (1 †). — Betreffs der Prognose der Pneumokokkenaffektionen läßt sich eine allgemeine Regel nicht aufstellen; sie hängt ab von der Widerstandskraft des befallenen Individuums und der Virulenz der Mikroben. **Haeckel (Stettin).**

26) **Jenssen.** Ein Fall von Pneumobazillensepsis. (Aus der med. Abteilung des städtischen Krankenhauses zu Altona.)  
(Münchener med. Wochenschrift 1903. Nr. 29.)

Aus nicht nachweisbarer Ursache kam es bei dem 30jährigen Pat. zur Allgemeininfektion durch den Friedländer'schen Bazillus, der in Reinkulturen aus dem Blute gezüchtet werden konnte. Die Infektion führte zu Abszeßbildung in den Nieren, der Leber, Durchbruch eines Leberabszesses in die Bauchhöhle und diffuser eitriger Peritonitis. Bei der Sektion wurden außerdem vielfache pneumonische Herde in beiden Lungenunterlappen mit Pleuritis gefunden. Im rechten Schultergelenk, in welchem Pat. 60 Stunden vor dem Tode Schmerzen empfunden hatte, bestanden keinerlei entzündliche Veränderungen, war aber in der Gelenkflüssigkeit der Friedländer-Bazillus nachzuweisen.

**Kramer (Glogau).**

27) **Netter.** L'argent colloïdal en thérapeutique.

(Soc. méd. des hôpitaux de Paris 1903. Januar 16.)

130 mit Einreibungen und intravenösen Einspritzungen löslichen Silbers behandelte Fälle, u. a. eitrige Infektionen verschiedenster Art, Osteomyelitis, Appendicitis, Phlebitis, Empyem. Die intravenösen Einspritzungen erwiesen sich als ungefährlich, ohne unangenehme Nebenerscheinungen. Als Haupterfolg der Behandlung bezeichnet N. die rasche und intensive Besserung des Allgemeinzustandes, den fast immer eintretenden Temperaturabfall, die Abkürzung der Krankheitsdauer und die größere Seltenheit der Komplikationen. Die Wirkung des kolloidalen Silbers kann nicht allein durch die bakteriziden Eigenschaften des Silbers erklärt werden, sondern durch die von Bredig u. a. gefundene Tatsache, daß Metalle im kolloidalen Zustande sich wie wirkliche (anorganische) Fermente verhalten.

**Mohr (Bielefeld).**

28) **Mauclair.** Morsure de cheval ayant nécessité la désarticulation de l'épaule. Injections préventives de sérum antitétanique. Tétanos atténué, traité par le chloral et les saignées. Guérison.

(Méd. moderne 1903. Juli 1.)

Pat. erhielt durch Pferdebiß einen komplizierten Vorderarmbruch. Da bereits 24 Stunden nach der Verletzung bei der Aufnahme die Wunde vereitert und die Lymphdrüsen der Achselhöhle geschwollen waren, so wurden tiefe Inzisionen angelegt und präventiv sofort und zum zweitenmal 24 Stunden später 10 ccm Tetanusantitoxin subkutan injiziert. Trotzdem schritt die Phlegmone rapid vorwärts, so daß am 5. Tage die Exartikulation des Armes in der Schulter vorgenommen wurde; und trotz der zweimaligen präventiven Injektion trat am 17. Tage nach der Verletzung, dem 12. nach der Exartikulation, Tetanus auf, der schwere Erscheinungen hervorrief und 25 Tage anhielt. Antitoxin wurde nur noch einmal injiziert. Hingegen wurden große Dosen Chloral gegeben und häufige Aderlässe vorgenommen.

Verf. ist der Ansicht, daß keinesfalls der Tetanus durch das Antitoxin hervorgerufen worden ist, glaubt vielmehr, daß der schließliche günstige Ausgang diesem mit zu verdanken ist, und daß vielleicht der Ausbruch des Tetanus durch eine weitere Fortsetzung der Präventivinjektionen hätte unterdrückt werden können.

Es ist eine Übersicht von elf weiteren eigenen Beobachtungen hinzugefügt; vier Pat. mit akutem Tetanus starben ohne Injektionen, einer trotz sofortiger Amputation. Von den sieben nach Ausbruch des Tetanus mit Antitoxin Behandelten starben die sechs akuten; und zwar wurde zweimal subkutan, 4mal intrakraniell injiziert. Erfolg wurde nur bei einem Falle von chronischem Tetanus beobachtet.  
Coste (Straßburg i. E.).

29) **A. Holub.** Ein Fall von Kopftetanus mit Hypoglossusparese, geheilt nach Duralinfusion von Behring'schem Antitoxin.

(Wiener klin. Wochenschrift 1903. Nr. 17).

Bei einem 11jährigen Knaben brach 3 Tage nach einer Schläfenverletzung durch Steinwurf Tetanus aus (Kaubeschwerden), 7 Tage nach dem Trauma allgemeine Krämpfe. Sehr schwerer Fall. Am 5. Tetanustag 10 ccm amerikanisches Serum subkutan, von 6. bis inkl. 10. Tetanustag täglich je 100 A.-E. Behring'schen Serums subdural. Isolierzimmer. Während dieser Zeit kein Narkotikum oder dgl. Am 11. und 12. Tetanustag je 50 A.-E. Behring subdural. Hypoglossusparese (Verletzungsgeseite) trat erst im Verlauf der Krankheit auf. Schließlich Heilung, nachdem dreimal nach Aufhören des Tetanus spondylitische Erscheinungen von seiten der Lumbalwirbelsäule mit hohem Fieber und Schmerzen (nach 4, nach 6 und nach 10 Wochen) anfallsweise aufgetreten waren, die Verf. als die Folge einer traumatischen Irritation der Meningen, hervorgerufen durch die wiederholten Lumbalpunktionen bezeichnet.  
Hübener (Dresden).

30) **Fuerstner.** Zur Kenntnis vasomotorischer Störungen.

(Mitteilungen a. d. Grenzgebieten d. Medizin u. Chirurgie Bd. XL. Hft. 1.)

F. schildert unter Beifügung einer Anzahl von Abbildungen einige besonders auffallende und ungewöhnlich starke Angioneurosen bei neuropathisch veranlagten Individuen. Bei einer hysterischen 38jährigen Person trat schubweise Rötung und Schwellung des Gesichts auf mit Blasenbildungen wie bei einem schweren bullösen Erysipel. Bei einem 17jährigen Manne Schwellung und blaurötliche Färbung der Haut an verschiedenen Körperteilen mit Blasenbildung, die schubweise auftrat. Hereditäres Vorkommen sah er bei einer Frau und ihrer Tochter: zirkumskripte Ödeme, besonders an den Händen, mit periodischen Exazerbationen. Vielleicht abhängig von einem Trauma waren Verdickungen der Haut der Hand eines Maurers, welche zu abnormen Fingerstellungen geführt hatten. Endlich beschreibt er eine enorme Verdickung des Penis und Skrotum mit keloidartiger Verdickung der Haut und des Unterhautbindegewebes bei einem exzessiver Masturbation ergebenden Hypochonder.  
Haeckel (Stettin).

31) **Habs (Magdeburg).** Über die Bier'sche Stauung.

(Münchener med. Wochenschrift 1903. Nr. 22.)

H. läßt bei Tuberkulose die Stauungsbinde in den ersten 8 Tagen zweimal täglich 4—5 Stunden, dann immer kürzere Zeit, schließlich bis zur Heilung täglich nur eine Stunde liegen und verbindet diese Behandlung mit Jodoforminspritzungen. Die erreichten Erfolge waren bei »geschlossener« Tuberkulose mehrfach auffallend günstige, auch bei Kindern sehr gute, namentlich in bezug auf die Beseitigung von Schmerzen in dem kranken Gelenke. In anderen Fällen trat kürzere oder längere Zeit nach Einleitung der Stauungsbehandlung Verschlimmerung durch Fieber, Abszeßbildung usw. ein. Bei bestehenden Fisteln kam es nur selten ohne Operation durch die Stauungshyperämie zur Heilung. — Bei gonorrhöischen Gelenkentzündungen wurde gleichfalls von vornherein längerdauernde (8—12 Stunden täglich) Stauungsbehandlung angewandt, später nach Aufhören des

Fiebers und der Schmerzen zeitweise mit Heißluft- oder Lichttherapie kombiniert; auch hierbei erzielte H. insofern gute Resultate, als die Schmerzhaftigkeit und der Gelenkerguß rasch beseitigt wurden, während das Zurückbleiben von Deformitäten, Kapselverdickungen und Funktionsstörungen nicht verhütet werden konnte. Wenig Nutzen brachte die Stauungsbehandlung bei Arthritis deformans, mehrfach Besserungen bei den chronisch-rheumatischen Gelenkentzündungen, hier bei gleichzeitiger Anwendung von elektrischen Lichtbädern oder Heißluftkästen. Auch bei traumatischen Kontrakturen ließen sich unter dieser kombinierten Therapie einschließlich Massage und Medikomechanik sehr gute Resultate erreichen. Bei Erfrierungen ersten und zweiten Grades waren die Erfolge recht zufriedenstellende, wenn täglich für 1—2 Stunden die Stauungsbinde angelegt wurde.

H. empfiehlt auf Grund dessen die Stauungshyperämie als ein energisch wirkendes, bequem anwendbares und schmerz- und gefahrloses therapeutisches Hilfsmittel bei den angegebenen Krankheiten. **Kramer (Glogau).**

### 32) K. N. Smirnow. Zur Frage von den Fettembolien nach Knochen- traumen.

(Chirurgie 1903. Juli. [Russisch].)

Frau, 20 Jahre alt, Pes varus d. nach Paralysis infantilis seit dem 2. Jahre. 18. Oktober Operation: Arthrodese im Talocruralgelenk nach Trennung der Achillessehne und Entfernung eines Knochenkeils aus dem Talus. Wegen starker Schmerzen Verbandwechsel am 2. und 4. Tage in schlechter Stellung. Am 24. Oktober gewaltsame Korrektur in Chloroformnarkose. Darauf starke Schmerzen, pseudo-hysterische Anfälle, die bald epileptiform wurden. Abends bewußtlos. Eiweiß, Zucker, harnsaurer Na im Urin am nächsten Tage. Am 25. Oktober wieder mehrere Anfälle, aber schwächer — eine Art Status epilepticus, bei fehlendem Bewußtsein. 27. Oktober Wechsel der Gipsbinde. Wunde aufgegangen, aber aseptisch. Am nächsten Tage Bewußtsein etwas klarer, keine Anfälle, Temperaturabfall. Bald aber wieder Bewußtlosigkeit, Krämpfe (Trismus, Opisthotonus), Temperatur bis 40°, Eiweiß und Blut im Urin. Koma, Tod am 1. November. Sektionsbefund: Fettembolie der Lungenkapillaren mit Myeloplaxen, Hämorrhagien im Gehirn mit nachfolgender Erweichung, Hämorrhagien in Leber und Nieren.

Zwei Tabellen bringen: 1) 7 Fälle tödlicher Fettembolie nach gewaltsamer Streckung, 2) 18 Fälle (inkl. beschriebenen) tödlicher »zerebraler« Form von Fettembolie. **Gückel (Kondal, Saratow).**

### 33) K. Cramer. Ein Fall von multiplen kartilaginösen Exostosen.

(Archiv für Orthopädie, Mechanotherapie und Unfallchirurgie Bd. I. Hft. 2.)

C. bereichert die Literatur über multiple kartilaginöse Exostosenbildung um einen weiteren Fall und hat die meisten Exostosen, mit denen der Pat. behaftet war, in Röntgenbildern wiedergegeben. Was die Genese anlangt, so ist C. mit Hoffa zu dem Resultat gelangt, daß die Exostosenbildung Hand in Hand mit dem Verschwinden der Epiphysenlinie geht, und daß die multiple Exostosenbildung darauf beruht, daß das Material, welches ursprünglich zur Besorgung des Längenwachstums des Knochens bestimmt war, durch eine uns noch unbekannt Störung in der Entwicklung der Epiphysenlinie nach außen gedrängt worden ist, so daß es jetzt statt in die Länge, unregelmäßigerweise in die Breite gewachsen ist.

**Hartmann (Kassel).**

### 34) Berent. Zur Ätiologie osteoarthropathischer Veränderungen.

(Berliner klin. Wochenschrift 1903. Nr. 4.)

Der mitgeteilte Fall ist geeignet, den Zusammenhang neuritischer Prozesse mit osteoarthropathischen Veränderungen mit besonderer Schärfe zu zeigen. Ein 56jähriger Pat. hatte seit April 1902 öfter einen prickelnden Schmerz im linken Unterarme und in der linken Hand, der zeitweise auftrat und bald wieder verging.

Die Schmerzen steigerten sich allmählich, wurden unerträglich, betrafen schließlich den ganzen linken Arm und die linke Schulter.

Befund: In der linken Oberschlüsselbeingrube über dem inneren Drittel des Schlüsselbeines hühnereigroße, pulsierende Geschwulst, über der systolisches Schwirren hörbar ist. Der linke Oberarm erscheint an der Beugeseite atrophisch, der Unterarm im ganzen verdünnt, Ober- und Unterarmbewegungen sind beschränkt, Hand und Finger aktiv unbeweglich; passiv Motilität nicht beeinträchtigt. Sensibilität im Bereich des Unterarmes und der Hand für alle Qualitäten etwas herabgesetzt. Reflexe nicht auszulösen. Nervenstämme auf Druck sehr schmerzhaft, Medianus und Radialis verdickt fühlbar. Leichte Verdickung der Endphalangen. Nägel uhrglasförmig gekrümmt; brüchig und rissig. Linker Radialpuls kleiner. Die Therapie bestand in Anlegen eines modifizierten Desaultschen Verbandes, auf die Geschwulst Eisblase, innerlich Jodkali und Gelatine. Nach 3 Monaten war das Aneurysma über dem Schlüsselbein kleiner geworden, man konnte aber jetzt unterhalb des Schlüsselbeines eine pulsierende Geschwulst wahrnehmen. Linkes Schultergelenk völlig ankylosisch, linker Arm atrophisch und fast völlig gelähmt. Handgelenksgegend deutlich verbreitert; Verdickung des distalen Unterarmendes. Hand stark verunstaltet. Der Daumenballen völlig geschwunden. Endglieder sämtlicher Finger exzessiv verdickt, trommelschlägelförmig. Das Röntgenbild zeigt keine Auftreibung der Fingerenden, sondern starke Haut- und Nagelhypertrophie; eine stark verwaschene Aufhellung der Knochen Schatten der linken Hand fällt auf.

Da in diesem Falle irgend welcher Einfluß von Stauung nicht in Betracht kommt, so nimmt mit Recht Verf. die schwere Neuritis als Entstehungsursache für die osteoarthropathischen Veränderungen an. Über ähnliche in der Literatur beschriebene Fälle wird kurz berichtet. **Langemak** (Rostock).

### 35) W. Bergemann. Über die in der Kieler chirurgischen Klinik in den Etatsjahren 1899—1900 vorgekommenen Fälle von Osteomyelitis acuta.

Inaug.-Diss., Kiel, 1902.

43 Fälle, darunter 17 akute. Von diesen ist ein Fall bemerkenswert, bei dem alle vier Extremitäten von der Erkrankung befallen wurden. Auffallend war das große Überwiegen des männlichen Geschlechts (36 Kranke), sowie die hohe Beteiligung der unteren Enden der Röhrenknochen (31 Kranke). In 3 von 17 akuten Fällen wurde außer der Abszeßinzision die sofortige Trepanation und Exkochleation des Knochens vorgenommen; die spätere Nekrotomie wurde hierdurch nicht vermieden. Von 39 Pat., über die Erkundigungen eingezogen wurden, waren 30 geheilt, 2 hatten Fisteln, 4 waren an den Folgen der Osteomyelitis gestorben. Von den akuten Fällen sind hervorzuheben: 2 Unterkiefer-, 1 Oberkiefererkrankungen, 1 Fall von Osteomyelitis der Rückenwirbel. Ein Pat. starb 15 Jahre nach einer akuten Osteomyelitis tibiae an einem akuten Rezidiv der alten Stelle, welches nach einem Trauma aufgetreten war. **Mohr** (Bielefeld).

### 36) Gaylord. On the pathology of so-called bone aneurisms.

(Annals of surgery 1903. Juni.)

Verf. gibt eine Schilderung der nach ihm bis jetzt in der Literatur bekannten acht Fälle von Knochenaneurysma. Dasselbe hatte seinen Sitz dreimal in dem Schienbein, einmal im Oberarm und viermal im Oberschenkel. Meistens handelte es sich um eine Knochenhöhle, deren Inneres mit Blut gefüllt war, und welche mit den Gefäßen der Umgebung in Verbindung stand. Ausführlich bespricht G. als neunten Fall ein von ihm selbst beobachtetes Knochenaneurysma. Dasselbe bildete sich bei einem Pat. im Anschluß an zweimaligen Bruch des Oberschenkels. Die Geschwulst stellte eine ziemlich große, mit blutig-gelber Flüssigkeit gefüllte Knochenzyste dar, deren Wandung aus einer äußeren bindegewebigen und einer osteoiden, teilweise myxomatös entarteten Schicht bestand; an einer umschriebenen

Stelle wurde sarkomatöses Gewebe mit unregelmäßiger Zellanordnung und Riesenzellen angetroffen. Durch die hintere Wand der Knochenzyste traten zwei Blutgefäße ein.

Verf. glaubt auf Grund des von ihm beobachteten Falles, daß alle sogenannten Knochenaneurysmen Sarkome der Knochenmarkshöhle seien. Das sarkomatöse Gewebe kann sich regressiv in solchen Knochenzysten verändern, so daß nur sehr wenig vorhanden ist, und es sehr leicht bei den Untersuchungen übersehen werden kann. Statt des Namens Knochenaneurysma will er den Namen »pulsierendes sarkomatöses Hämatom des Knochens« eingeführt wissen.

Herhold (Altona).

### 37) Galtier. Arthrite blennorrhagique consécutive à une conjonctivite purulente gonococcique chez un nouveau-né.

(Gaz. hebdom. des sciences méd. de Bordeaux 1903. Mai 17.)

Drei Wochen altes Kind mit gonorrhöischer Augenentzündung, dessen Mutter an Muskel- und Gelenkschmerzen wahrscheinlich gonorrhöischen Ursprungs leidet. 17 Tage nach der Geburt tritt eine starke entzündliche Schwellung des rechten Kniegelenks auf, welche als gonorrhöische Entzündung aufgefaßt wird und nach Beseitigung der Augenentzündung innerhalb 2 Wochen bei konservativer Behandlung ausheilt.

Es sind bisher 22 ähnliche Fälle bekannt; gewöhnlich ist nur ein Gelenk befallen, und die Erkrankung beginnt 2—3 Wochen nach der Geburt.

Mohr (Bielefeld).

### 38) Vincent. Polymyosite infectieuse aiguë à récidives.

(Soc. méd. des hôpitaux de Paris 1903. Juni 5.)

Der 23jährige Soldat erkrankte nach einer typhoiden Affektion plötzlich unter schweren Allgemeinerscheinungen an einer sehr schmerzhaften Schwellung der Muskulatur linkerseits im mittleren Teil des Rückens und einer ähnlichen, sehr harten Schwellung im vorderen und inneren Umfang des linken Oberschenkels; langsamer Rückgang aller Erscheinungen. Ganz ähnliche Anfälle mit gleicher Lokalisation traten  $1\frac{1}{2}$  und  $3\frac{1}{2}$  Jahre später auf. Beim letzten Anfall blieb nach Rückgang der harten Muskelanschwellungen im mittleren Teile des linken Rectus femoris eine holzharte, ovoide, leicht abgrenzbare, 12 cm lange Geschwulst zurück, welche druckschmerzhaft war; ein ähnlicher Knoten von Walnußgröße lag im unteren Abschnitt des linken Trapeziius. Beide Geschwulstbildungen gingen langsam zurück, letztere bis zu völligem Schwunde. Die Oberschenkelgeschwulst schrumpfte zu einem längsverlaufenden, daumendicken, unregelmäßigen Strang zusammen.

Es handelte sich demnach um eine infektiöse, rezidivierende Myositis mit umschriebenen Infiltrationsherden in den befallenen Muskeln.

Mohr (Bielefeld).

### 39) Taylor. Myositis ossificans.

(Annals of surgery 1903. Juni.)

Verf. unterscheidet zwei Klassen der Myositis ossificans. Bei der ersten entwickeln sich Knochenmassen in den Muskeln mit oder ohne Trauma, ohne daß ein Zusammenhang mit dem Knochen oder dem Periost nachgewiesen werden kann; bei der zweiten entstehen die Knochenneubildungen von der verletzten Knochenhaut oder von dem verletzten Knochen aus.

Die infolge von einem Trauma entstandenen Fälle von Myositis ossificans assen sich nach T. operativ besser heilen als die nicht traumatischen. T. schildert einen Fall von Osteom des M. rectus femoris, den er mit Erfolg operierte und in dem die Knochenneubildung durch Hufschlag entstanden war. In einem zweiten von Keen operierten Falle hatten sich Knochenauflagerungen an der hinteren Fläche des Wadenbeins und Knochenplatten in der Muskulatur der Wade gebildet, ohne daß ein Trauma nachzuweisen war; vielmehr wurde hier eine rheuma-



tische Entzündung der Knochenhaut und der Muskeln als Ursache angesehen. Auch hier gelang es durch Exstirpation der Knochenmassen Heilung zu erzielen.  
Herhold (Altona).

#### 40) Borchard. Beitrag zur Myositis ossificans.

(Deutsche Zeitschrift für Chirurgie Bd. LXVIII. p. 17.)

B. publiziert zwei eigene Beobachtungen traumatischer ossifizierender Myositis, die an den operativ gewonnenen Präparaten makro- und mikroskopisch keinen Zweifel darüber lassen, daß der Verknöcherungsprozeß aus dem Muskel (nicht dem Periost) hervorgegangen war.

Fall 1 betrifft einen 25jährigen Mann, welcher einen Hufschlag auf die linke Gesichtshälfte erlitten hatte. Eine kleine Wunde heilte bald, doch folgte starke Backenschwellung mit Erschwerung der Mundöffnung, und ca. drei Wochen nach der Verletzung mußte der stark verdickte, knochenhart gewordene Masseter zu fast zwei Dritteln exstirpiert werden. Guter Erfolg. Das Präparat zeigte einzelne kleine Knocheninseln inmitten sonst ganz normalen Muskelgewebes.

In Fall 2 war ein 36jähriger Arbeiter von der scharfen Kante eines Kippwagens gegen den linken Oberschenkel getroffen. Auch hier kleine, bald heilende Wunde. Vom 14. Tage an Bemerkung eines festen Knotens im Muskel, der in weiteren 10 Tagen auf etwa Faustgröße heranwuchs und nunmehr exstirpiert wird. Verlauf und Endresultat nach Wunsch. Histologischer Befund, ebenso wie in Fall 1, beide Male in kunstgerechter Weise durch Prof. Nauwerk in Chemnitz aufgenommen. Es ergab sich ein entzündlicher Vorgang im interstitiellen Bindegewebe, der zur Hyperplasie führt, und geht die Knochenneubildung vom gewucherten Perimysium aus, so daß der muskuläre Verknöcherungsprozeß als entzündlicher Vorgang anzusehen ist. Zur Erklärung seines Zustandekommens muß wohl eine angeborene Anomalie des Bindegewebes angenommen werden.

Die bisherige Literatur des Leidens wird eingehend kritisch durchgesprochen. Es sind bislang ca. 61 einschlägige Fälle bekannt, und zeigen sich die Muskulatur des Oberschenkels und Oberarmes am häufigsten befallen. Durchgängig sind kräftigere Muskeln mit Vorliebe affiziert, und fällt die Krankheit meist in diejenigen Lebensalter, in denen die Muskulatur ihre kräftigste Entwicklung erreicht hat.

Meinhard Schmidt (Cuxhaven).

#### 41) Cahier. Quelques remarques sur les myocèles, particulièrement sur la hernie du muscle jambier antérieur.

(Arch. de méd. et de pharm. militaires 1903. Nr. 1.)

Nach einem Schlage mit dem Messerstiele gegen den linken Unterschenkel entstand bei einem Soldaten eine etwa 6 cm lange, 3 cm breite, ovoide, weiche Geschwulst neben der Schienbeinkante (Muskelhernie), welche bei Extension und Flexion des Fußes, sowie bei Faradisation in der Tiefe verschwand. Nach Spaltung der Haut wurde von dem sich präsentierenden Muskel ein Stück, so groß wie das Viertel einer Orange, reseziert, die Muskelränder mit Catgut vereinigt und dann die Ränder der Aponeurose, so gut es ging, durch Seide einander genähert, indem vermittels schräger Schlingen ein Netzwerk gebildet wurde. — An der Hand mehrerer aus der Literatur gesammelter Fälle kommt Verf. zu dem Schlusse, daß man zwischen wahren und falschen Muskelhernien zu unterscheiden habe. Sein Fall stellt eine wahre Muskelhernie dar, bei welcher ein unversehrter Muskel durch ein gelegentlich in der Aponeurose entstandenes Loch hervortritt, im Gegensatz zum falschen Muskelbruche, bei welchem ein teilweise oder gänzlich zerrissener Muskel durch die gleichfalls zerrissene Aponeurose sich bemerkbar macht. Er glaubt, daß, wie bei den Unterleibsbrüchen, eine Prädisposition bei solchen Individuen bestehe, bei denen unter dem Einflusse der Muskel-tätigkeit (Marschieren etc.) eine wahre Muskelhernie eintritt. Die Hauptunterschiede zwischen wahrer und falscher Muskelhernie sind die, daß bei ersterer unter dem Einflusse der Muskelzusammenziehung, z. B. bei Bewegungen des Fußes am

Unterschenkel, die Hervorwölbung der Hernie verschwindet, während bei der falschen Muskelhernie sich die Hervorwölbung unter dem Einflusse mittelstarker Kontraktion nur etwas abflacht und bei starker Kontraktion etwas oberhalb der ursprünglichen Hervorwölbung wieder stärker hervortritt. Die Operation der wahren Muskelhernie, die in der oben geschilderten Weise ausgeführt wird, gibt nach C. bezüglich der völligen Heilung eine gute Prognose.

**Herhold** (Altona).

**42) N. Magnanini.** Déformations congénitales des 4 membres; lésions symétriques des mains et des pieds.

(Revue de chir. Bd. XXIII. Nr. 3.)

M. berichtet über zwei Fälle angeborener Mißbildungen der Extremitäten, von denen der eine Beachtung verdient durch die Symmetrie der Defekte an Händen und Füßen. Er betrifft einen Knaben von 2 Monaten mit ausgesprochener Spaltung der Hände und Füße; an den Händen ist sie bedingt durch Fehlen des Mittelfingers und zugehörigen Mittelhandknochens, an den Füßen durch Ausfall der 2. und 3. Zehe.

Die Ätiologie findet in der Anamnese keinerlei Aufklärung, auch für Syphilis sind nur höchst unsichere Anhaltspunkte vorhanden. Die Handspalte hat M. durch Plastik geschlossen. In Fall 2, der einen 45jährigen Italiener betrifft, fehlen gleichfalls die Mittelfinger; die zugehörigen Mittelhandknochen sind erhalten. Der rechte Fuß zeigt Syndaktylie zwischen 1. und 2. und 3. und 4. Zehe. Auch hier keine Heredität oder sonstige ätiologische Momente. **Christel** (Metz).

**43) Hopkins.** Excision of the scapula for progressive chronic interstitial myositis associated with obliterating endarteritis.

(Annals of surgery 1903. Juni.)

Nach einem Falle auf die linke Schulter entwickelte sich ein Abszeß und blieb infolge desselben eine Fistel zurück. Da die in diese Fistel eingeführte Sonde auf das rauhe Schulterblatt stieß und eine überstürzte mikroskopische Untersuchung der von dem Schulterblatt entfernten Massen auf Sarkom hindeutete, wurde das ganze Schulterblatt entfernt. Nun zeigte es sich, daß die in der Überschrift genannte Erkrankung vorlag. Die Muskulatur des Schulterblatts war fettig degeneriert, die nicht zugrunde gegangenen Muskelbündel zeigten keine deutliche Streifung, die Muskelkerne waren proliferiert, teilweise waren die Muskelbündel mit Rundzellen durchsetzt. Sämtliche Blutgefäße zeigten das typische Bild der Endarteriitis.

**Herold** (Altona).

**44) A. Nannoti.** Peritelioma primitivo del nervo mediano.

(Clinica moderna 1903.)

Bei einer 30jährigen Frau verursachte ein an der inneren Seite des linken Armes zwischen mittlerem und unterem Drittel gelegene, nußgroße, glatte, ovale, oberflächliche, sehr bewegliche Geschwulst blitzartige Schmerzen in Hand und Fingern und fortschreitende Schwäche der Hände. Die in das Perineurium des Nervus medianus übergehende Geschwulst machte zu ihrer Entfernung eine Resektion des Nervus medianus erforderlich. Da die Nervenenden infolge einer heftigen Streckbewegung des Armes trotz Catgutnaht nicht zusammenheilten, wurden einen Monat später diese 7 cm voneinander entfernten Enden angefrischt, längs gespalten und in den Spalt der stark entwickelte Nervus cutaneus medialis hineingelegt und mit je einer Catgutnaht befestigt. Nach einem Monate war die Sensibilität und nach drei Monaten auch die Motilität zurückgekehrt. Eine gewisse Schwäche der Hände und der Finger blieb zurück. Mikroskopisch hatte die Geschwulst alveolären Bau, reichliche Gefäße mit hyaliner Degeneration der Gefäßwände und des Bindegewebes im Zentrum der Geschwulst. Die äußere Gefäßwand der größeren Gefäße war gewuchert und namentlich in den neugebildeten Kapillaren ein stark gewuchertes Perithel vorhanden. Es handelte sich also um ein Hämangioperitheliom.

**Dreyer** (Köln).

45) **H. Lorenz.** Zur Kasuistik der erworbenen Ellbogengelenksdeformitäten.

(Wiener klin. Wochenschrift 1903. Nr. 18.)

Bei dem 33jährigen, kräftig gebauten Pat. hat sich nach einem chirurgischen Eingriff am Ellbogen im zweiten Lebensjahr wohl wegen Tuberkulose allmählich ein Cubitus valgus als Folge der Störung des epiphysären Wachstums des unteren Humerusrandes und einer pathologischen Radiusverrenkung nach vorn ausgebildet. Ein Fall auf den betreffenden Ellbogen vor einigen Tagen führte den Pat. in die Klinik v. Eiselsberg und hatte eine Infraktion der verbildeten medialen Kondylus herbeigeführt. Das der Arbeit beigefügte Röntgenbild zeigt das Humerusende in Form einer Gabel mit einer etwas längeren medialen und einer kürzeren lateralen Zinke. In den Ausschnitt dieser Gabel hinein stützt sich das verkümmerte Olekranon, während das gleichfalls schwächliche Radiusköpfchen an der Vorderseite der lateralen Gabelsinke Platz gefunden hat. Die frische Fissur der medialen Gabelsinke ist deutlich sichtbar.

Die ganz ungewöhnliche Form des unteren Humerusabschnitts läßt sich ungeszwungen durch den operativen Eingriff im zweiten Lebensjahre erklären.

Hübener (Dresden).

46) **Kienböck.** Eigenartige Veränderung der Ellbogengelenke.

(Aus der Sitzung der k. k. Gesellschaft der Ärzte in Wien vom 15. Mai 1903.)

(Wiener klin. Wochenschrift 1903. Nr. 21.)

Die Röntgenuntersuchung des 32jährigen Mannes zeigte beiderseits das Vorhandensein eines großen, kniescheibenförmigen Sesambeins knapp über dem Olekranon. Dasselbe ist, wie die Kniescheibe in die Sehne des Quadriceps cruris, hier in die Tricepssehne eingelagert, vorn offenbar überknorpelt und macht bei Beugung und Streckung des Ellbogengelenks im allgemeinen die Bewegungen des Olekranon um die Trochlea mit. Am rechten Ellbogen sind die Verhältnisse so vorhanden, am linken dagegen ist das Sesambein weiter vom Olekranon entfernt, auf die Kante gestellt, vorn rauh, und erzeugt bei Bewegungen hörbare Krepitation. Hier handelt es sich um die Folge einer Ruptur des Lig. proprium (Verletzung vor 15 Jahren).

Derartige Fälle sind sehr selten. Nach den Fällen von Chenal, Tillesen, Virchow und Pfitzner ist der hier mitgeteilte die fünfte Beobachtung. Ihre Kenntnis ist auch von praktischem Interesse, da dieselben nach Unfällen wohl meist als Olekranonfraktur diagnostiziert werden dürften. Auch der vorgestellte Fall wurde nach Aussage des Pat. bislang von allen Untersuchern als doppel-seitige Olekranonfraktur aufgefaßt.

Hübener (Dresden).

47) **Ely.** Dislocation of the carpal scaphoid.

(Annals of surgery 1903. Juli.)

Durch Sturz aus dem Automobil verletzte sich Pat. das rechte Handgelenk. Bei der Untersuchung in Narkose wurde festgestellt, daß das Kahnbein gelockert war und leicht nach dem Handrücken zu verschoben werden konnte. Das Skia-gramm zeigte außer einem Bruche des Griffelfortsatzes der Elle, daß das Kahnbein partiell auf den Handrücken verrenkt war. Völlige Heilung mit Gebrauchsfähigkeit der Hand unter Schienenverbänden.

Herhold (Altona).

48) **Sternberg.** Zur Kenntnis der Brachydaktylie.

(Wiener klin. Wochenschrift 1902. Nr. 41.)

Mitteilung eines Falles von symmetrischer Verkürzung des dritten Mittelhandknochens bei einer Pat. von 24 Jahren, die von der Mutter erst seit der Mitte des 3. Lebensjahres beobachtet wurde, nachdem das Kind an beiden Händen vollständig normal zur Welt gekommen sein soll. S. glaubt, daß es sich in diesem Falle um eine reine Epiphysentrennung, möglicherweise nach einem Trauma, gehandelt habe.

Eine weitere Beobachtung betrifft eine einseitige Verkürzung des fünften Mittelhandknochens bei einer 68jährigen Pat.

Beiden Fällen ist gemeinsam die Verbreiterung des Knochens. Röntgenkonturzeichnungen illustrieren die Ausführungen des Verf.

Hübener (Dresden).

49) A. Schönwerth. Über die Naht der Schenkelvene am Leistenbande und ihre Indikationen.

(Münchener med. Wochenschrift 1903. Nr. 9.)

Die drei mitgeteilten Fälle von Verletzung der Schenkelvene bei der Operation vereiterter Leistenrösen und von Naht der Gefäßwand sind dadurch bemerkenswert, daß trotz Eiterung Heilung ohne Nachblutung, ohne nachweisbare Thrombose, ohne Ödeme erfolgte. S. empfiehlt deshalb, die Grenzen der Venennaht etwas weiter zu ziehen, als es von Fränkel geschehen (der sie nur dann, wenn ein aseptischer Wundverlauf zu erwarten steht, für zulässig erachtete), und die Naht in ähnlichen Fällen, wie die oben erwähnten, zu versuchen.

Kramer (Glogau).

50) Coville. Décollement épiphysaire du col de fémur simuland une coxa vara de l'adolescence.

(Revue d'orthopédie 1903. Nr. 2.)

Beginn des Leidens ganz allmählich nach einem Falle nach hinten durch den Rückstoß eines Wagens bei einem 12 $\frac{1}{2}$ jährigen Knaben anfänglich ohne irgendwelche merklichen funktionellen Störungen. Nach 3 $\frac{1}{2}$  Jahren das Bild der Coxa vara. Das Röntgenbild stellt den Einbruch des Schenkelhalses, Epiphysenlösung, sicher als Ursache des sekundären Symptomenkomplexes der Coxa vara.

Herm. Frank (Berlin).

51) Brauer. Perimyositis crepitans.

(Mitteilungen aus den Grenzgebieten der Medizin und Chirurgie Bd. X. Hft. 5.)

Bei einem sonst gesunden und kräftigen Manne entwickelte sich nach einem Knöchelbruch des linken Beines im rechten Bein eine krepitierende Gonitis und in den angrenzenden Sehenscheiden eine Tendovaginitis. Dazu gesellte sich eine das Krankheitsbild beherrschende Erkrankung der Oberschenkelmuskulatur, deren hauptsächlichste Erscheinungen ein die Muskelbewegungen begleitendes Krepitieren, sowie eine durch den hierbei auftretenden sehr lebhaften Schmerz bedingte Bewegungsbehinderung waren. Mitten über der breiten Muskulatur des Oberschenkels ließ sich durch die tastende Hand, die Auskultation und durch die Empfindungen des Kranken ein Krepitationsgeräusch nachweisen; dasselbe entstand in mäßigem Grade zwischen der Vorderfläche des Musculus rectus femoris und der ihn bedeckenden Fascia lata, sehr laut längs des Sartorius, sowie an der vorderen und hinteren Begrenzung der Adduktorengruppe. Unter  $\frac{1}{4}$ jähriger Behandlung besserten sich zwar die subjektiven Beschwerden des Kranken, aber das Krepitieren blieb bestehen. Es handelt sich um einen entzündlichen, su fibrinösen Auflagerungen führenden Prozeß, welcher das Perimysium einerseits, die Innenfläche der breiten, die Muskeln umhüllenden Fasciensüge andererseits befallt. Nur zwei ähnliche Beobachtungen, eine von Jones und Brodie, die andere von Pausatz, konnte B. in der Literatur finden. Haackel (Stettin).

52) Ferraresi. Osservazioni su 8 casi di frattura della rotula e 4 casi di frattura dell'olecranon, trattati con il savvilinamento e la fissazione dei frammenti per mezzo di un lembo tendineo.

(Policlinico 1902. Nr. 12.)

F.'s Methode zur Behandlung des Kniescheibenbruches ist folgende: 15 cm langer Längsschnitt, der Quadricepssehne sowie Lig. patellae freilegt. Aus ersterer

wird ein Lappen mit unterer Basis geschnitten (nicht zu dick und nicht zu dünn), nach unten geklappt und auf das Lig. patellae sowie die seitlichen Aponeurosen-teile nach Annäherung der Fragmente aufgenäht. Eine direkte Knochennaht ist überflüssig, die Fragmente liegen exakt an. F. selbst hat 4mal, andere Chirurgen weiter 4mal, auch bei veralteten Fällen mit Erfolg operiert.

Dies veranlaßte F., die gleiche Methode bei Olecranonfraktur zu versuchen, und er hatte auch hier vollkommenen Erfolg. Die Inzision dazu ist 10 cm lang; im übrigen verläuft der Eingriff durchaus wie am Knie. Es entwickelt sich stets ein guter knöcherner Callus.

Alle Krankengeschichten werden ausführlich mitgeteilt.

E. Pagenstecher (Wiesbaden).

53) Donoghue. Avulsion of the tibial tubercle occurring in a girl of thirteen.

(Boston med. and surg. journ. 1903. Juni 11.)

Während bei Knaben das Abreißen der Tuberositas tibiae häufiger vorkommt, wird es bei Mädchen seltener beobachtet. Wie stets bei den an Knaben beobachteten Fällen nur sehr muskelkräftige Individuen befallen waren, so auch im vorliegenden. Das Mädchen zeigte einen geradezu athletischen Muskelbau und hatte sich die Verletzung beim Voltigieren über ein sog. Pferd beim Turnen zugezogen, die Schmerzen zunächst wenig beachtet; erst 5 Wochen später allmähliches Steiferwerden des Knies und Aufsuchen ärztlicher Behandlung. An Stelle der Tuberositas eine Verdickung, auf Druck schmerzhaft; Röntgenaufnahme ergab die sichere Diagnose. Durch Heftpflasterverband Heilung.

Trapp (Bückerburg).

54) O. Riegner. Ausgedehnte Kontinuitätsresektion an der unteren Extremität.

(Beiträge zur klin. Chirurgie Bd. XXXVIII. Hft. 3.)

Bei einem schon mehrfach wegen osteomyelitischer Prozesse am linken Bein und Knie operierten 15jährigen jungen Menschen wurde, um definitive Heilung zu erzielen und das Bein für Anlegung einer Prothese brauchbar zu machen, ein 12 cm langes Stück von Femur und Tibia entfernt. Mittels eines 16 cm langen Elfenbeinstiftes wurden die Knochenenden zusammengenagelt. Der Erfolg war ein guter, es trat vollständige Konsolidation ein.

Blauel (Tübingen).

55) Fröhlich. Ein Fall von Rankenangiom der unteren Extremität.

Dissertation, Breslau, 1902.

Die Beobachtung stammt aus der chirurgischen Klinik in Breslau.

Bei einem 18jährigen Manne hatte sich im Verlaufe von 8 Jahren aus einer blauroten Verfärbung und leichten Schwellung in der Gegend des Malleolus internus das Angiom entwickelt. Bei der im Jahre 1899 versuchten, nur teilweise gelungenen Exstirpation reichte die Geschwulst vom inneren Knöchel bis zum Knie über die ganze hintere Seite der Wade und über den Fußrücken hinweg bis zum äußeren Knöchel. Überall war hier Pulsation und Fluktuation zu fühlen.

Da die Pulsation nach der ersten Operation wieder zunahm, wurde etwa 2 Monate nach dem ersten Eingriff die Unterbindung der Art. poplitea ausgeführt. Die Pulsation verschwand. Die anfangs vorhandenen Störungen der Zirkulation und der Sensibilität glichen sich bald wieder aus. Einen Monat nach dieser Operation waren einzelne Gefäßschlängelungen festzustellen. Späterhin war der Kranke nicht mehr aufzufinden.

Aus der Literatur stellt F. noch 10 ähnliche Fälle zusammen.

Neck (Chemnitz).

## 56) E. Scheffler. Beitrag zur Behandlung des Pes calcaneus paralyticus.

(Klin.-therap. Wochenschrift 1903. Nr. 12.)

Bei einem Falle von Pes calcaneus infolge von Kinderlähmung war im 5. Lebensjahre vergeblich die Arthrodese des Fußgelenks erstrebt worden. Im 13. Lebensjahre wurde durch Sehnen transplantation wesentliche Besserung erzielt. Der einseitig brauchbare Muskel war der Flexor hallucis longus. Dessen zentraler Teil wurde in die Achillessehne eingepflanzt, das periphere Ende mit dem Tibialis posticus vernäht. Glatte Heilung, gutes funktionelles Resultat. Der verhältnismäßig schwache Muskel erwies sich als völlig ausreichender Ersatz für die Wadenmuskulatur.

M. v. Brunn (Tübingen).

## 57) Kirmisson et Bize. Contribution à l'anatomie pathologique du pied plat valgus douloureux.

(Revue d'orthopédie 1903. Nr. 1.)

An vier durch Ogston'sche Resektion gewonnenen Talusteilen haben die Verf. bezüglich der Formveränderungen feststellen können, daß die subluxierte Fläche glatt regelmäßig gerichtet bleibt, während der mit dem Kahnbein in Berührung gebliebene Teil durch eine oder mehrere steil abfallende oder aber durch eine mehr flache Furche von ihr sich abhebt. Aber auch die Struktur ist verändert. Der Knorpel ist verdünnt, die einzelnen Knorpelschichtlagen, welche normal eine ganz regelmäßige Schichtfolge bilden, haben ihr Gefüge verloren, sind zum Teil durch eine fibrillär gestreifte Membran ersetzt, und auch das darunter liegende Knochengewebe ist rarefiziert und im Mark überblutreich, wie man es ja auch bei anderen entzündlichen Zuständen findet. Jedenfalls ist das Chopart'sche Gelenk der Träger des Leidens und muß bei der Behandlung angegriffen werden.

Herm. Frank (Berlin).

## 58) Scheiber. Über einen Fall von Arthropathia tabidorum (Pied tabétique).

(Wiener med. Wochenschrift 1903. Nr. 24 u. 25.)

Der geschilderte Fall entspricht vollkommen dem ursprünglichen Charcot'schen Typus in der hypertrophischen Form mit gutartigem Charakter. Im Röntgenbild zeigt sich die Affektion allein auf den ersten Mittelfußknochen am proximalen Ende beschränkt. Alles spricht auch in diesem Falle dafür, daß die tabische Arthropathie nur trophischen Ursprungs sein kann, nicht traumatischen.

Herm. Frank (Berlin).

**Berichtigung**

zum Referat 12 in Nr. 9 1903 dieser Zeitschrift.

Infolge einer unklaren Fassung der französischen Übersetzung ersucht Herr Dr. Eckstein um Berichtigung des zweiten Absatzes obigen Referates dahin, daß: wenn infolge mangelhafter Kompression der Umgebung etwas Paraffin seitlich ausgewichen ist, er empfiehlt, nach einigen Tagen unter Lokalanästhesie einen kleinen Hautschnitt zu machen, das überflüssige Paraffin auszulöffeln und die Wunde durch eine feine Naht zu schließen; wartet man dagegen noch längere Zeit damit, so ist es notwendig, ein ovales Stückchen überdehnter Haut mitzuentfernen, und auch so ist die Erzielung eines guten Resultats möglich.

F. Alexander (Frankfurt a. M.).

Originalmitteilungen, Monographien und Separatabdrücke wolle man an Prof. E. Richter in Breslau (Kaiser Wilhelmstraße 115), oder an die Verlagsbuchhandlung Breitkopf & Härtel, einsenden.

# Zentralblatt für C H I R U R G I E

herausgegeben

von

**E. von Bergmann, F. König, E. Richter,**  
in Berlin, in Berlin, in Breslau.

Dreißigster Jahrgang.

Wöchentlich eine Nummer. Preis des Jahrganges 20 Mark, bei halbjähriger Vorauszahlung. Zu beziehen durch alle Buchhandlungen und Postanstalten.

Nr. 40.

Sonnabend, den 3. Oktober.

1903.

**Inhalt: F. de Quervain, Zur Frage der retroduodenalen Choledochotomie. (Orig.-Mittel.)**

1) **Goellner**, Echinokokken in Elsaß-Lothringen. — 2) **Houzel**, Venenunterbindung. — 3) **Wyeth**, Behandlung von Gefäßgeschwülsten. — 4) **Mc Chesney**, Wundüberhäutung. — 5) **Kaloyéropoulos**, Fremdkörper in der Speiseröhre. — 6) **Lund**, 7) **Escher**, Peritonitis. — 8) **Fowler**, 9) **Stadler**, 10) **Kraft**, 11) **Hartmann**, 12) **Lennander**, Appendicitis. — 13) **Monge**, Nabelbrüche. — 14) **Faddel und Coletti**, Darmnaht. — 15) **Schulz**, Magengeschwür. — 16) **Grohé**, Totale Magenresektion. — 17) **Mattöli**, Gastroenterostomie. — 18) **Wandel**, 19) **Falgin**, Volvulus coeci. — 20) **Darling und Loree**, Blinddarmkrebs. — 21) **Lofton**, Hämorrhoiden. — 22) **Roberts**, Mastdarmkrebs.

**A. E. Stein**, Ein neuer Operations- und Extensionstisch. (Original-Mitteilung.)

23) **Thimm**, Schmerzende Lipome. — 24) **Steinhaus**, Chorionepitheliomartige Wucherungen beim Manne. — 25) **Fischer**, Bromäthylmarkose. — 26) **Tschish**, 27) **Bartlett**, Verschluss von Bauchwandlücken. — 28) **Moszkowicz**, Meteorismus. — 29) **Weber**, Peritonitis. — 30) **Barker**, Brucheinklemmung. — 31) **Goldner**, 32) **Atherton**, 33) **Coley**, 34) **Thies**, Herniologisches. — 35) **Williams**, Magenschuß. — 36) **Dahlgren**, Perforierende Magen-Darmgeschwüre. — 37) **v. Winwarter**, Magenblutung. — 38) **Mayo**, Magenoperationen. — 39) **Röblin**, Toxische Gastritis. — 40) **Schloffer**, Fünfmalige Laparotomie. — 41) **Trendel**, Gastroenterostomie. — 42) **Langer**, Kompression des Duodenum. — 43) **Lotheissen**, Dünndarmtuberkulose. — 44) **Kirchmayr**, 45) **Hollmann**, 46) **Schridde**, 47) **Gauchery**, Darmverschluss. — 48) **Summers**, Varix d. V. mesent. inf. — 49) **Talke**, Embolie und Thrombose der Mesenterialgefäße. — 50) **Hesse**, Darmausschaltung. — 51) **v. Bonsdorff**, Mastdarmkrebs. Berichtigung.

## Zur Frage der retroduodenalen Choledochotomie.

Von

**Dr. F. de Quervain,**

Privatdozent der Chirurgie, chirurgischer Oberarzt am Spital in Chaux-de-Fonds.

In Nr. 27 ds. Zentralblattes schlägt Dr. A. A. Berg in Newyork, gestützt auf Leichenversuche, zur Entfernung retroduodenaler Choledochussteine die retroduodenale Choledochotomie mittels Mobilisation und Einwärtsklappen des absteigenden Duodenalastes vor und bittet um Mitteilung der auf diesem Wege am Lebenden erzielten Erfolge. Er betont besonders den Umstand, daß diese retroduodenale Choledochotomie weniger gefährlich sei als die von

McBurney, Kocher u. a. ausgeführte transduodenale Entfernung des Steines.

Was Berg zu seiner Mitteilung veranlassen (mochte, war wohl der Umstand, daß die retroduodenale Choledochotomie, im Gegensatz zu der transduodenalen, noch nicht als typische Operation in die Hand- und Lehrbücher übergegangen ist. Der von ihm vorgeschlagene Weg ist aber so naheliegend, daß er schon öfter benutzt worden ist.

Den ersten derartigen Eingriff finden wir bei A. Lane<sup>1</sup>. Derselbe löste den obersten Teil des Duodenum ab, allerdings nur zum Zweck der Untersuchung, während er den Choledochus oberhalb des Duodenum einschneidet.

Kocher<sup>2</sup> versuchte ebenfalls das Duodenum bei Seite zu schieben, um an dessen Rückwand zu kommen. Erst eine beim Versuch der Lösung eintretende Blutung des Pankreaskopfes veranlaßte ihn, den transduodenalen Weg einzuschlagen.

Jourdan<sup>3</sup> bespricht in seiner Dissertation die verschiedenen Wege, auf denen der retroduodenale Choledochusteil zugänglich gemacht werden kann und beschreibt dabei ebenfalls die retroduodenale Choledochotomie vermittels Ablösung und Einwärtsziehen des Zwölffingerdarms.

Wiart<sup>4</sup> stellt auf Grund von Leichenversuchen genaue, allerdings etwas zu schematische Regeln für die Freilegung der verschiedenen Teile des Choledochus auf. Er unterscheidet zwischen dem retroduodenalen Teile des Choledochus, für welchen Ablösung des Anfangsteiles des Duodenum genügt, dem pankreatischen Teile, für welchen er Ablösung des absteigenden Duodenalastes und Freilegung der Rückfläche des Pankreaskopfes verlangt, und endlich dem in der Wand des Duodenum sitzenden (rein papillären) Teile, für den er den transduodenalen Weg empfiehlt.

Jeanty<sup>5</sup> teilt drei von Monprofit ausgeführte Fälle von retroduodenaler Choledochotomie mit.

Kehr erwähnt die Ablösung des Duodenum als Mittel zur Freilegung retroduodenaler Choledochussteine im Handbuch der praktischen Chirurgie (Bd. III, p. 541, 1900), ebenso Faure<sup>6</sup> im Handbuch von Le Dentu und Delbet.

<sup>1</sup> Lane, Clinical society's transactions 1894. p. 149.

<sup>2</sup> Kocher, Ein Fall von Choledochoduodenostomia interna wegen Gallensteines. Korrespondenzblatt für Schweizer Ärzte 1895. p. 193.

<sup>3</sup> Jourdan, De la cholédocotomie. Thèse de Paris 1895.

<sup>4</sup> Wiart, Recherches sur l'anatomie topographique et les voies d'accès du cholédoque. Thèse de Paris 1899.

<sup>5</sup> Jeanty, Quelques considérations sur le manuel opératoire de la cholédocotomie. Thèse de Paris 1900.

<sup>6</sup> Faure, Maladies du foie, in le Dentu et Delbet: Traité de chirurgie Bd. VIII. 1899.



Rochard<sup>7</sup> teilte 1902 einen Fall mit, bei dem er diesen Weg eingeschlagen zu haben scheint. Leider fehlen genauere Angaben über die Technik.

Endlich sei erwähnt, daß auch Czerny, Terrier, Kehr, Körte u. a. wie es scheint in ähnlicher Weise, zum Teil durch Pankreasgewebe hindurch, auf den retroduodenalen Teil des Choledochus eingedrungen sind.

Diese wenigen Angaben, die auf Vollständigkeit natürlich keinen Anspruch machen, dürften genügen, um zu zeigen, daß die retroduodenale Choledochotomie, wenn auch bis jetzt selten ausgeführt, doch nicht so ganz neu ist. Die folgende Beobachtung mag erweisen, daß sie sich auch unter schwierigen Verhältnissen ausführen läßt und daß sie eine wertvolle Bereicherung unserer Operationsmethoden darstellt.

Anamnese: Frau N., 58 Jahre alt, litt seit Jahren an »Magenbeschwerden«, verbunden mit vorübergehenden Kolikanfällen und in die rechte Schulter ausstrahlenden Schmerzen. Im November 1902 akuter schwerer Gallensteinanfall mit Erbrechen, Fieber, Ikterus. Zurückgehen der akuten Erscheinungen, Anhalten des Ikterus. Stuhl meist weißgrau, ab und zu etwas gelblich. Zunehmende Abmagerung. Stets mehr oder weniger ausgesprochene Schmerzen in der Lebergegend. Da die interne Behandlung (Karlsbader Kur usw.) erfolglos blieb, so entschloß sich die Pat., nachdem der Ikterus acht Monate gedauert, zu einem operativen Eingriff.

Status praesens, 14. Juli 1903. Hochgradige Abmagerung. Sehr starker Ikterus. Stuhl entfärbt, Urin stark gallehaltig. Puls 68. Temperatur 36,0. Nach rechts vom Nabel, neben der Wirbelsäule, ein derbes, druckempfindliches, etwas verschiebliches Gebilde, das nach oben bis an den Lebertrand zu verfolgen ist. Kein Ascites.

Diagnose: Chronischer Choledochusverschluß durch Stein.

Operation 16. Juli. Bromäthyl-Äthernarkose. Lebertrandsschnitt. Nach Lösung einiger Verwachsungen zeigt es sich, daß ein mittelgroßer Stein (17 : 20 mm) in einem divertikelartigen Anhängsel der Gallenblase sitzt. Derselbe wird entfernt und die Galle und schleimigen Eiter enthaltende Gallenblase entleert und vorläufig ausgestopft. Ein zweiter, größerer Stein wird im retroduodenalen Teile des Choledochus gefühlt. Der Zugang zu demselben ist umso schwieriger, als Gallenblase, Duodenum, Pankreas und Colon transversum durch Verwachsungen zu einem großen Paket verwachsen sind. Da der Stein auch nach völliger Freilegung des rechten Duodenalrandes nicht zugänglich ist, so wird das Duodenum sorgfältig Schritt für Schritt vom Pankreaskopf und dem Choledochus abgelöst bis zur Einmündungsstelle des Choledochus, d. h. bis an den linken Rand. Zwei kleine quer zum Choledochus verlaufende Venen werden unterbunden, ebenso eine kleine Arterie. Der hochgradig ausgedehnte Choledochus ist zum großen Teil in den Pankreaskopf eingebettet, doch gelingt es, ihn nach Umlappen des Duodenum nach innen soweit freizulegen, daß ohne Verletzung des Pankreas auf den Stein eingeschnitten werden kann. Nach Entfernung des letzteren, der, 22 : 34 mm messend, bis an die Einmündungsstelle des Choledochus in das Duodenum reicht, werden die Gallengänge sondiert und leer befunden. Anlegen von zwei Knopfnähten (Catgut) an die Choledochuswunde. Einlegen eines Schürzentampon zwischen diese und das Duodenum. Nun wird das divertikelartige Gebilde, das den ersten Stein enthielt, genauer untersucht. Dasselbe ist von Granulationsgewebe ausgekleidet und steht

<sup>7</sup> Rochard, Cholécotomie rétro-duodénale. Bull. et mém. de la soc. de chir. de Paris 1902. Nr. 29. p. 884.

durch je eine enge Fistel mit der Gallenblase und mit dem Colon transversum in Verbindung. Das ganze Gebilde, das als Abszeßmembran den auf der Auswanderung in den Dickdarm befindlichen Gallenstein einhüllte, wird herausgeschnitten, die Fistel im Dickdarm umschnitten und doppelt übernäht, die Gallenblase mit durch die Wunde hinausgeleiteten Fäden an der Bauchwand fixiert und mit einer Heberdrainage versehen. Schluß der Bauchwunde, soweit dies der Tampons und Drains wegen möglich ist.

Völlig glatter Wundverlauf. Entfernung des Schürsentsampon am achten Tage und Ersatz durch einen Gummidrain. Entfernung der Gallenblasendrainage nach 14 Tagen. Gallenausfluß sehr unbedeutend, dagegen tritt schon in den ersten Stühlen deutliche Beimischung von Galle auf.

Am 15. August wird Pat. entlassen. Wunde geschlossen bis auf eine kleine Fistel, aus der zwei noch nicht abgestoßene Fixationsfäden der Gallenblase herausragen, die aber keine Galle sezerniert. Stuhl braun. Urin hell. Icterus beinahe geschwunden. Allgemeinbefinden sehr gut.

Am 23. September zeigte sich die Pat. wieder, in völligem Wohlbefinden. In der Narbe noch eine kleine, kaum mehr sezernierende Fistel. Stühle völlig normal.

Es handelte sich also, wenn wir kurz zusammenfassen, um einen großen retroduodenalen und zum Teil intrapankreatischen Choledochusstein, dessen Entfernung durch das Bestehen eines weiteren, aus der Gallenblase in den Dickdarm wandernden Steines und die dadurch bedingten ausgedehnten Verwachsungen erschwert war, aber doch mittels der retroduodenalen Choledochotomie in völlig glatter Weise ausgeführt werden konnte. Wir würden es für voreilig halten, das Verfahren auf Grund eines einzigen Eingriffes zu empfehlen, wenn es sich nicht gerade in diesem für die Ablösung des Duodenum infolge der Verwachsungen zwischen Gallenblase und Dickdarm so ungünstig liegenden Falle bewährt hätte. Dieser letztere Umstand berechtigt uns aber zu dem Schlusse, daß es in weniger komplizierten Fällen nicht minder gute Dienste leisten dürfte und daß es wohl verdient, zu den typischen Operationen am Choledochus gerechnet zu werden.

Was die Technik betrifft, so sei nur hervorgehoben, daß die Ablösung des Duodenum sehr sorgfältig und unter genauester Blutstillung geschehen muß, um Schädigung der Darmwand und unangenehme Blutungen zu vermeiden. Ist das Duodenum einmal nach innen umgeklappt, so wird man den Choledochus wenn möglich da anzuschneiden suchen, wo er nicht von Pankreas überlagert ist. Die beste Wegleitung hierfür wird übrigens meist der leicht zu führende Stein selbst geben.

Was endlich die Wahl zwischen der retroduodenalen und der transduodenalen Choledochotomie betrifft, so scheint uns die erstere in allen Fällen angezeigt, wo sich das Duodenum sauber ablösen läßt. Ist dasselbe dagegen mit Pankreas und Choledochus zusammen zu einer schwartigen Masse verbacken, und läuft man bei der Ablösung Gefahr, trotz aller Sorgfalt die Darmwand zu verletzen, oder wird man endlich der Blutung nicht Herr, so wird man wohl besser, wie dies Kocher tat, auf weitere Ablösung verzichten und den transduodenalen Weg wählen.

## 1) Goellner. Die Verbreitung der Echinokokkenkrankheit in Elsaß-Lothringen.

(Mitteilungen aus den Grenzgebieten der Medizin u. Chirurgie Bd. XI. Hft. 1.)

Die geographische Verbreitung der Echinokokkenkrankheit beim Menschen ist in der letzten Zeit Gegenstand sorgfältiger Untersuchungen gewesen; für Elsaß-Lothringen gab es noch keine dahingehende Feststellung; G. füllt diese Lücke aus. Auf Grund publizierter Fälle, persönlicher Umfragen bei Ärzten und Durchsicht der Krankenjournalen und Sektionsprotokolle des Straßburger Bürgerhospitals kommt er zu dem Resultat, daß in den letzten 30 Jahren 55 Fälle vorgekommen sind; multilokulärer Echinokokkus wurde nie beobachtet.

Das seltene Vorkommen der Krankheit in Elsaß-Lothringen ist nicht auf Armut an Hunden zurückzuführen; denen dieses Land übertrifft an Hundereichtum die klassischen Gegenden des Echinokokkus, Mecklenburg und Vorpommern. Dagegen ist Elsaß-Lothringen sehr viel ärmer an Haustieren als die Gebiete Deutschlands, in denen Echinokokken häufig vorkommen, und ganz besonders gilt das von der Zahl der Schafe. G. kommt demnach zu dem interessanten Schluß: daß Elsaß-Lothringen von der Echinokokkenkrankheit wenig heimgesucht wird, verdankt es vor allem seiner Armut an Schafen.

Haeckel (Breslau).

## 2) G. Houzel (Boulogne-sur-mer). De la ligature des veines et en particulier de la veine cave inférieure.

(Revue de chir. Année XXIII. Nr. 3 u. 4.)

Mit dem üblichen — weit ausholenden — historischen Rückblick beginnend, erzählt H. von den Wandlungen der Technik der Venenligatur bezw. der Behandlung venöser Blutungen durch zirkuläre, seitliche Unterbindung und Naht. Sodann erörtert H. die Möglichkeit einer Unterbindung der Vena cava inferior, das Vorhandensein ausreichender Kollateralen, das paradoxe Ergebnis der Tierversuche, welches lehrt, daß die einzeitige (brüske) Unterbindung der Vena cava inf. die Tiere schnell tötet. Dies steht im Widerspruch mit den Beobachtungen der Praxis, indem 2mal bei Operationen (Fälle von Bottini und H.) die Vena cava inf. verletzt und abgebunden wurde. Bottini hatte sogar ein Stück der Vene mit einer retroperitonealen Geschwulst reseziert, wovon H. die genaue Mitteilung bringt. Die Erklärung der Verschiedenheit zwischen Tierversuch und Wahrnehmung in praxi sieht H. in dem Umstand, daß durch die Geschwülste, mit denen die Vena cava inf. verwachsen war, längere Zeit ein Druck auf letztere ausgeübt wurde und ein Teil des Venenblutes der unteren Rumpfhälfte genötigt war, sich andere Bahnen zu suchen, so daß eine Art zweizeitiger Unterbindung stattgefunden habe. Mit Beziehung auf den Schede'schen Fall seitlicher Vernähung einer Wunde der Vena cava inf. kommt H.

zu dem Schlusse, daß vorläufig die zirkuläre Unterbindung der Naht vorzuziehen sei, die der Gefahr einer Thrombosenbildung aussetze.  
Christel (Metz).

### 3) Wyeth. The treatment of vascular tumors by injection of water at a high temperature.

(Vortrag auf der 54. Jahresversammlung der Amer. med. assoc.)

(Journ. of the amer. med. assoc. 1903. Juni 27.)

In Angiome aller Art, tuberkulöse Drüsen, Fisteln injiziert W. kochendes Wasser. Besonders bei Angiomen muß der Gefahr der Embolie durch Kompression der abführenden Gefäße vorgebeugt werden. Die Injektion wird am Rande der Geschwulst begonnen, soviel Wasser eingespritzt, daß die Haut sich sehr heiß anfühlt und abbläht. Gebraucht man die Vorsicht, in tiefliegendes Gewebe zu injizieren, so tritt keine Nekrose ein. Die Gerinnung erfolgt sofort nach der Injektion, die Geschwulst wird hart; die Gerinnsel werden allmählich aufgesaugt. Bei größeren Geschwülsten muß man in mehreren Sitzungen injizieren. Fieber, Schmerzen und sonstige Reaktionserscheinungen hat W. nicht beobachtet. Einige Fälle sind ausführlich berichtet, der Erfolg durch Abbildungen erläutert.

Diskussion. Mayo (Rochester), Gibbons (Scranton) haben ebenfalls gute Erfolge bei W. selbst gesehen und rühmen das Verfahren sehr. Lord (Omaha) glaubt mit irgend einer anderen Gerinnung erzeugenden Flüssigkeit, wenn sorgfältig injiziert, die gleichen Erfolge erzielen zu können, führt einen von ihm mit Jodtinktur so behandelten Fall an.

Trapp (Bükeburg).

### 4) H. F. McChesney. Auto-epidermic skin-grafting.

(New York med. record 1903. Juni 13.)

Zur Überhäutung einer granulierenden Brandwunde hat Verf. mit gutem Erfolg eine modifizierte Autotransplantation angewendet.

Nach Abkratzen der weichen und Konservierung der festen Granulationen und Blutstillung wurde die dünne Epithelialzone, welche sich am Wundrand vorgeschoben hatte, umschnitten und in kleinen Stückchen auf die Wundfläche gelegt.

Von diesen Inseln aus fand schnelle Überhäutung statt.

Loewenhardt (Breslau).

### 5) J. Kaloyèropulos. Über Ösophagoskopie und Ösophagotomie bei Fremdkörpern in der Speiseröhre.

(Beiträge zur klin. Chirurgie Bd. XXXVIII. Hft. 2.)

Verf. tritt für die Ösophagoskopie zur Entfernung von Fremdkörpern aus der Speiseröhre als einzig rationelles, therapeutisches Verfahren ein. Erst wenn diese Methode nicht zum Ziel geführt hat, komme die Ösophagotomie an die Reihe, und zwar müsse dann der Fremdkörper bis zum Ende des folgenden Tages entfernt werden. In einer Sammelstatistik (53 Operationen) gibt Verf. eine Übersicht

über die Erfolge der Ösophagotomie. Von den 53 Operierten starben 9. Von den Fremdkörpern haben die Knochenstücke die größte Mortalität, ihnen folgen die Gebisse. Blauel (Tübingen).

## 6) Lund. The value of enterostomy in selected cases of peritonitis.

(Vortrag auf der 54. Jahresversammlung der Amer. med. assoc.)

(Journ. of the amer. med. assoc. 1903. Juli 11.)

In den Fällen von ausgebreiteter Peritonitis, die mit hochgradigen Ileuserscheinungen verbunden sind, hat L. wiederholt mit lebensrettendem Erfolg eine Darmfistel angelegt. Er will vorher alle anderen Mittel versuchen, auch z. B. gegebenenfalls den Wurmfortsatz vorher entfernen und die Bauchhöhle drainieren; die Darmfistel betrachtet er nur als allerletzt zu versuchendes Mittel. Ihre Anlegung soll unter lokaler Anästhesie erfolgen. Selbst wenn schon der Blinddarm bloßgelegt ist, will L. die Fistel stets an einer Dünndarmschlinge anlegen, weil die Gasauftreibung meistens im Dünndarm ihren Sitz hat und die Fistel am Dünndarm späterhin viel leichter zu schließen ist. — Die Enterostomie soll bei jeder Darmausdehnung durch Lähmung oder Hindernis, einerlei wodurch, ausgeführt werden, wenn die sonst üblichen Mittel versagen, insbesondere nach vollzogener Appendicitisoperation und bei allgemeiner Peritonitis; in solchen Fällen wirkt sie manchmal in überraschender Weise erleichternd und lebensrettend. Der spätere Verschuß der Fistel ist gewöhnlich leicht und sicher erreichbar. Fünf Fälle schwerster Art, 4mal Heilung, 1mal große Erleichterung vor dem Tode an Sepsis.

Diskussion. Tinker-Baltimore: Das Verfahren hat einer Anzahl Kranker das Leben gerettet. Er warnt vor Anlegung eines richtigen Anus praeternaturalis. Miles-Porter hat ebenfalls gute Erfahrungen mit der Operation gemacht. Manche Kranke, die allein an der Tympanie sterben, können durch sie gerettet werden. Wenn die Fistel richtig angelegt ist, schließt sie sich später von selbst. Thomas-Spokane verwirft das Verfahren, da viele Kranke auch ohne Operation genesen. Trapp (Bückeburg).

## 7) Escher. Die Behandlung der akuten Perforationsperitonitis im Typhus mittels Laparotomie und Ileostomie.

(Mitteilungen a. d. Grenzgebieten der Medizin u. Chirurgie Bd. XI. p. 1.)

E. sucht zunächst aus der Literatur, was bisher noch nicht geschehen ist, festzustellen, unter welchen Bedingungen die Operation der Perforationsperitonitis beim Typhus am meisten Erfolg verspricht. Er kommt zu dem Resultat: günstig für den Erfolg ist, daß möglichst frühzeitig operiert wird, und daß die Perforation im Spätstadium, d. h. in der Konvaleszenz erfolgt. Sehr wichtig ist als drittes Moment, daß man den perforierten Darm nicht zunäht. Seine

eigenen Erfahrungen, drei Heilungen unter vier Fällen, führen ihn zu diesem wichtigen Schluß. Statt das Loch im Darm zu nähen, erweiterte er es etwas und nähte es an die Bauchwunde an. Durch diese Bildung einer Kothfistel wird der Darm aufs günstigste entlastet; die Ileostomie ist, wie auch bei anderweiter Peritonitis mit Darmparalyse, das beste Mittel, der Darmlähmung abzuhelfen, den paralytischen Ileus zu beseitigen; sie ist die sicherste Prophylaxe gegen die Gefahr weiterer Perforationen, da sie durch temporäre Ableitung den Darmgeschwüren erlaubt, zu heilen; sie hat ferner den Vorteil, weniger Zeit zu kosten als die Darznaht.

Haeckel (Stettin).

8) **G. R. Fowler.** The toxicity of appendicitis, with a report of two cases of »appendicular vomito negro«.

(New York med. record 1903. April 25.)

F. bespricht die toxischen Einwirkungen der Appendicitis auf den Organismus. Als nicht seltene Folge der Toxämie ist Ikterus mit Urobilinurie und Albuminurie und Hirnerscheinungen aufzufassen, wie es auch bei anderen Formen von Sepsis vorkommt. Als metastatische Formen sind aufzufassen: 1) Venenthromben, 2) Pyämie, 3) Infektion durch die Lymphgefäße. Leber und Lunge werden durch die obere Mesenterialvene und Vena portae, in den meisten Fällen durch die Venen des Mesoappendix rückläufig infiziert, infektiöse Thrombophlebitis dieses Organs ruft auch Pyämie hervor. Als septische Lymphangitis sind pleuritische, perihepatitische und subphrenische Abszesse aufzufassen. Als besondere Intoxikationserscheinung wird das »von Kirmisson zuerst beschriebene« Blutbrechen, welches immer von allgemeiner Intoxikation begleitet ist, und »Appendicular vomito negro« genannt ist, erwähnt.

Nitzsche (Deutsche Zeitschr. f. Chir. Bd. LXIV) berichtete einen solchen Fall, wie er auch bei Brucheinklemmungen vorkommt; es handelte sich um hämorrhagische, ulzeröse Gastritis. F. konnte feststellen, daß in seinem Falle Embolie und Staphylokokken in den Ulzerationen vorhanden waren. Nitzsche meinte, daß es sich in seinem Falle um einen Verdauungsprozeß an einem Locus minoris resistentiae handelte. Septische Peritonitis ist dabei nicht notwendig, wie F. feststellt, und ebenso kann es sich um richtige Embolie in den Magengefäßen handeln.

Loewenhardt (Breslau).

9) **Stadler.** Zur diagnostischen Bedeutung der Leukocytenwerte bei den vom Blinddarm und Wurmfortsatz ausgehenden entzündlichen Prozessen.

(Mitteilungen a. d. Grenzgebieten d. Medizin u. Chirurgie Bd. XI. Hft. 3.)

An 70 neuen Fälle von Perityphlitis aus der Leipziger medizinischen Klinik bestätigt S. die früher aus derselben Klinik durch Curschmann erfolgte erste Veröffentlichung über obiges Thema.

Bei den nicht eitrigen Fällen erreichte die Leukocytenzahl nie 23000 und sank stets bald zur Norm. Dagegen spricht auch nur einmaliges Steigen der Leukocyten über 25000 für Vorhandensein von Eiter, während im übrigen bei Vermehrung der Leukocyten das Wesentliche nicht die absolute Größe der Zahl, sondern ihr tagelanges Andauern und selbst Wachsen es ist, was für Eiterung beweisend ist. Mit der Eröffnung des Abszesses sinkt die Leukocytenzahl; findet aber Eiterretention statt oder sind noch weitere, geschlossene Herde im Körper vorhanden, so bleiben die Leukocyten hoch an Zahl oder beginnen von neuem zu steigen.

Bei allgemeiner eitriger Peritonitis bildet die Höhe der Leukocytenzahl einen Maßstab für die Widerstandskraft des Organismus; bei günstig verlaufenden Fällen ist sie hoch, bei schweren, tödlich verlaufenden niedrig, da dann der Organismus nicht Kraft fand, nennenswerten Widerstand zu leisten.

Demnach steht für die Diagnose der Abszeßbildung bei der akuten Perityphlitis das Verhalten der weißen Blutzellen allen sonstigen klinischen Zeichen, wie Form und Konsistenz des Exsudates, Verhalten der Körperwärme, Ergebnis der Probepunktion, an Sicherheit weit voran. Mit der Abkapselung eines perityphlitischen Abszesses durch feste Membranen und der Lokalisierung des entzündlichen Prozesses geht die Leukocytose meist auf niedere Werte, ausnahmsweise sogar bis zur Norm zurück. Bei chronischen Eiterungen hat das Verhalten der Leukocyten also nur einen beschränkten diagnostischen Wert.

Haeckel (Stettin).

## 10) Ch. Kraft (Lausanne). L'appendicite et l'opium.

(Revue de chir. XXIII. année. Nr. 4.)

Verf. erhebt seine warnende Stimme gegen die Versuche, das Opium aus der Behandlung der Appendicitis zu verdrängen durch Verabfolgung von Rizinus und Einläufen. Er glaubt diese Vorschläge von Bourget und Robin nur auf eine inexakte Auffassung des Krankheitsvorganges zurückführen zu sollen und möchte die Verständigung zwischen diesen Internen und den Chirurgen durch korrektere Bezeichnung der Krankheit anbahnen. Die chirurgische Erkrankung sei keiner abführenden Behandlung zugänglich, da sie stets (?) mit Reizung des Bauchfells (daher Periappendicitis) einhergehe. Da, wo die sofortige Operation nicht angezeigt sei, müsse durch die beruhigende Wirkung des Opium das Bauchfell in seiner Bestrebung, heilende Verwachsungen und Abkapselung zu schaffen, unterstützt werden. Abführungen sind unnütz — denn sie treffen die Krankheitsursache nicht — und können gefährlich werden.

Christel (Metz).

11) **O. Hartmann** (Kassel). Über die Frühoperation der Appendicitis auf Grund des pathologisch-anatomischen Befundes.

(Wiener klin. Rundschau 1903. Nr. 17 u. 18.)

Verf. beginnt mit der pathologisch-anatomischen Erörterung der Wurmfortsatzentzündung mit besonderer Berücksichtigung der Appendicitis granulosa haemorrhagica und der pathologischen Lageveränderung des Wurmfortsatzes. Das Wort »Exsudat« möchte er bei der Erkrankung am liebsten ganz vermieden wissen, da man histologisch unter »Exsudat« (Ausschwitzung) etwas ganz anderes versteht.

Bezüglich der Therapie stellt er sich, in Übereinstimmung mit seinem Lehrer Riedel, absolut auf den Standpunkt der Frühoperation, da sie nicht nur zur Beseitigung der Gefahr, sondern auch zur Erreichung einer schnellen Genesung empfehlenswert ist und für die Möglichkeit eines kleinen Operationsschnittes und einer schnell heilenden festen Bauchnarbe die günstigsten Aussichten bietet. Die eitrige Appendicitis soll man genau nach denselben Grundsätzen operieren, wie einen eingeklemmten Bruch, d. h. wenn möglich eine halbe Stunde nach der Einlieferung. **Schmieden** (Bonn).

12) **K. G. Lennander**. Gedanken über Diagnose und Operation der Appendicitis, besonders über Frühoperation des akuten Anfalls.

(Nordisk Tidskrift for Terapi Bd. I. p. 21. [Schwedisch.] )

Die Arbeit ist ein Wiederhall der kontinentalen und transmarinen Diskussionen über die Frühoperation des akuten Anfalls der Wurmfortsatzkrankung. Wußte man nicht vorher, daß Verf. früher als andere im Norden sich für eine scharf individualisierende Behandlung der akuten Appendicitis mit augenblicklicher Operation eines jeden Falles, wo eine fortschreitende eitrige Peritonitis und möglichst schnelle Operation in Fällen, wo eine begrenzte eitrige Periapendicitis vorläge, ausgesprochen, so braucht man nur vorliegende Abhandlung durchzulesen, um die Ansichten Verfs. in den betreffenden Fragen sich zu vergegenwärtigen (cf. Zentralblatt für Chirurgie 1895 p. 143). Verf. glaubt nicht, daß es so schwer sei zu entscheiden, welche Fälle sofort zu operieren sind, wenn man genau die Angaben über die Vorgeschichte des Kranken und sein jetziges Kranksein übersieht und das Allgemeinbefinden des Pat. mehr berücksichtigt als einzelne Symptome. Steht man schwankend vor einem Falle, ob sofortige Operation indiziert ist oder nicht, tut man immer am besten, sogleich zu operieren.

Einige besonders wichtige Punkte in der Appendicitislehre werden vom Verf. in der vorliegenden Arbeit erörtert; so der in gewissen Fällen latente Ablauf der Krankheit im Wurmfortsatz, die Bedeutung einer vom Processus vermiformis entsprungenen Lymph-



angitis bzw. -adenitis, die infektiöse Enterokolitis als ein bedeutungsvolles ätiologisches Moment bei der Appendicitis. Manche bisher dunkle Symptome im Krankheitsverlauf werden durch die Untersuchungen Verf.s über die Sensibilität in der Bauchhöhle erklärt. Erst wenn die Entzündungsprodukte den sensiblen Nerven in der Parietalserosa erreicht haben — dies mag auf dem einen oder anderen Wege geschehen sein —, lösen sie Schmerzen aus. So etwa können diejenigen Fälle deutlich erklärt werden, wo die Schmerzen zuerst in der linken Seite bzw. mitten im Bauche auftreten.

Verf. liefert zunächst eine Übersicht über die Appendicitisoperationen an der Upsala-Klinik 1888—1901. Der erste à froid operierte Fall wurde im September 1891 behandelt; bis Ende 1901 sind 271 Pat. im freien Intervall operiert ohne einen Todesfall. In den verflossenen zehn Jahren hat Verf. allmählich seine Indikationen zur Intervalloperation erweitert. Er operiert jede Person, die einen sicher diagnostizierten Anfall von Appendicitis gehabt hat, sobald er die Operation verlangt. Er rät zur Operation

1) wenn er eine mehr gefährliche Lage des Wurmfortsatzes diagnostiziert hat (z. B. an der medialen Seite des Blinddarms zwischen den Dünndärmen);

2) wenn die gewöhnliche Beschäftigung des Pat. eine solche ist, daß er z. B. unregelmäßige Mahlzeiten nicht vermeiden kann, wie auch starke Temperaturschwankungen oder heftige Körperanstrengungen;

3) wenn er weiß, daß Pat. seine Wirksamkeit in einer Gegend hat oder haben wird, wo es ihm unmöglich ist, bei einem neuen Anfall chirurgische Hilfe zu bekommen.

Während des akuten Anfalls hat Verf. 238 Fälle operiert mit 50 = 21% Todesfällen.

Den Erörterungen Verf.s über die Indikationen zur Operation im akuten Anfall zu folgen, würde im Referat zu weit führen.

Sobald eine fortschreitende seröse oder eitrige Peritonitis diagnostiziert ist, bevor der Puls klein und frequent geworden ist, sobald Eiweiß im Harn nachweisbar (Heller's Probe), sobald das Verhältnis der Leukocyten es anzeigt usw., operiert Verf., es sei tags oder nachts. — Verf. schließt seine sehr instruktive und mit vielen erläuternden, ausführlichen Krankengeschichten ausgestattete Arbeit mit folgenden Worten:

»Das Studium meiner akuten und chronischen Fälle von Appendicitis hat mich gelehrt, daß es am besten für den Pat. ist, operiert zu werden in den ersten Stunden, nachdem man die Diagnose der akuten Appendicitis hat machen können, falls entweder sein Allgemeinbefinden oder irgendwelche lokale Symptome beunruhigend sind.«

Hanssen (Cimbrishamn).

13) **Menge** (Leipzig). Zur Radikaloperation der Nabelbrüche und der epigastrischen und subumbilikalischen Hernien der Linea alba.

(Zentralblatt für Gynäkologie 1903. Nr. 13.)

Auf eine Anregung Pfannenstiel's hat Verf. die Biondi'sche Methode der Naht der Nabelbrüche bei subumbilikalischen, epigastrischen und umbilikalischen Hernien versucht und war mit den Resultaten sehr zufrieden. Es kam ihm dabei hauptsächlich auf eine breite, flächenhafte Verwachsung der Fascie mit dem Muskel an der ursprünglichen Bruchstelle an. Die Naht gestaltet sich so, daß das Bauchfell und die Muskulatur der Rekti in vertikaler Richtung, die Fascie in querer Richtung vereinigt werden. Genauer ist aus den beiden Krankengeschichten zu ersehen, die Verf. beibringt.

Schmieden (Bonn).

14) **Faddei e Coletti** (Padova). Ricerche sperimentali sulle conseguenze dell' affrontamento delle superfici mucose estroflesse nella sutura intestinale.

Ferrara, Bresciani, 1903. 32 S. 1 Tafel.

Verff. haben auf experimentellem Wege (31 Versuche an Hunden) die Frage zu beantworten gesucht, ob und wie die durch Naht gegeneinander fixierten Schleimhautflächen des Darmes miteinander verwachsen; ferner was aus den in die entstehende Narbe eingeschlossenen Drüsenelementen wird und welchen praktischen Wert schließlich ein solches Verfahren habe. Verff. kamen zu folgenden Resultaten: Dort wo sich die Schleimhaut spontan nach außen umstülpt, also vor allem bei Verletzungen des Darmes, gestaltet sich die Methode sehr einfach; ferner verhütet sie die Bildung eines nach der Darmlichtung gerichteten Sporns. Die Art und die Festigkeit der Narbenbildung zwischen den Schleimhautflächen richtet sich je nach der Größe und Tiefe der Epithelzerstörung (hervorgerufen durch ein Trauma, oder experimentell durch Abschaben der Schleimhautflächen). Die Verwachsungen gehen vom Bindegewebe aus und bilden sich an jenen Stellen, wo das Epithel fehlt; und zwar desto rascher und fester, je ausgedehnter und tiefgreifender die epitheliale Deckschichten zerstört oder abgeschabt worden waren. In den Fällen geringfügiger Epithelzerstörung zeigten die eingeschlossenen Drüenschläuche nur wenig Neigung zum Verschwinden (zweimal konstatierten Verf. sogar eine Epithelwucherung in denselben); dort hingegen, wo die Schleimhautoberfläche energisch abgeschabt worden war, fielen die in die Narbe eingeschlossenen Drüsenreste einer Atrophie anheim. — Im großen und ganzen halten demnach Verff. die Resultate ihrer Untersuchungen für ermutigende.

A. Most (Breslau).

### 15) Schulz. Über Dauererfolge der internen Therapie des Ulcus ventriculi.

(Mitteilungen a. d. Grenzgebieten d. Chirurgie u. Medizin Bd. XI. Hft. 1.)

S. hat aus Kast's Tätigkeit in Hamburg und Breslau 294 Fälle von Magengeschwür zusammengestellt, um die Resultate der nach den Ziemssen-Leube'schen Grundsätzen geleiteten Therapie festzustellen. Es wurden nur solche Fälle aufgenommen, in denen stattgehabte Blutung die Diagnose auf Geschwür absolut sicherstellte. Es ergab sich zunächst, daß man ein falsches Urteil gewinnt, wenn man den Zustand bei der Entlassung aus dem Krankenhaus als Maßstab nimmt. Da viele ein Rezidiv bekommen, so ist es geboten, als Minimum der Beobachtungsdauer für die Dauererfolge 6 Monate zu nehmen. S. stellte also unter Berücksichtigung dieses Umstandes Umfragen an und kam so zu dem Resultat, daß 64% aller einer Erkundigung zugänglich gewesenen Kranken geheilt blieben. Bei 18% hatte die Behandlung die Wiederkehr des Leidens nicht zu verhüten vermocht, doch war schließlich der größte Teil dieser Pat. zur Heilung gelangt, und von den übrigen läßt sich annehmen, daß er durch erneute sachgemäße Behandlung wesentlicher Besserung würde zugeführt werden können. In den übrigen 18% trat ein Mißerfolg ein, und zwar führten 10,4% eine Existenz mit erheblichen Magenbeschwerden, während 7,6% an ihrem Magengeschwür zugrunde gegangen sind. (Berücksichtigt man, daß von den 291 Kranken 16 schon während der Behandlung an den Folgen des Geschwürs starben, 12 später dessen Folgen erlagen, so kommen auf 291 Fälle bei interner Behandlung im ganzen 28 Todesfälle = 9,6% Mortalität. Ref.)

Haeckel (Stettin).

### 16) Grohé (Jena). Die totale Magenexstirpation bei Tieren.

(Archiv für exper. Pathologie und Pharmakologie Bd. XLIX.)

Verf. hatte die Aufgabe, zum Zwecke physiologischer Experimente eine absolut vollständige Magenresektion beim Versuchstier auszuführen. Er stellt zunächst fest, daß trotz vieler Bemühungen dies beim Hund noch nie gelungen ist, es bleibt stets ein Trichter von Magenschleimhaut an der Speiseröhre hängen. Nur Carvallo und Pachon haben an einer Katze eine totale Magenresektion ausgeführt. G. gelang es nun bei einer Hündin, welche er am 6. November 1902 operierte, das gleiche zu erreichen, und zwar in der Weise, daß er zunächst am Ösophagus ein etwa 1 cm breites Stück Magen sitzen ließ. Aus diesem exstirpierte er dann mit absoluter Vollständigkeit die Schleimhaut und benutzte die Muscularis und Serosa nur zur Anlegung einer Anastomose mit dem Dünndarm. Diese Anastomose wurde ohne Murphyknopf gemacht.

Der so operierte Hund erholte sich und blieb am Leben.

Schmieden (Bonn).

17) **A. Mattòli** (Tolentino). La gastro-enterostomia, metodi operativi, indicazioni, risultati.

Rom, Società editrice Dante Alighieri, 1903. 330 S. 65 Figuren.

Verf. bespricht in ausführlicher und kritischer Weise und unter eingehender Benutzung der einschlägigen Literatur die Gastroenteroanastomosis, ihre Geschichte, ihre Indikationen, die verschiedenen Methoden und deren Resultate. Einzelne Fragen werden an der Hand eigener Erfahrungen erörtert, sowie auf tierexperimentellem Wege zu beantworten gesucht. — Unter den Methoden gibt Verf. der v. Hacker'schen den Vorzug, welche er durch starkes Hervorziehen des Magens durch den Mesenterialschlitz möglichst vor der Bauchwunde auszuführen sucht. Ein breiter Raum wird dem Circulus vitiosus gewidmet. Experimente des Verf. haben ergeben, daß die schweren Bilder dieser Störung auf einer Insuffizienz oder mangelhaften Funktion der abführenden Schlinge beruhen. Auch ist M. der Ansicht, daß ein Rückfluß von Galle und Pankreassaft in den Magen an sich keine Schädigung bedeutet. Zur sicheren Vermeidung des Circulus hat sich M. folgendes Verfahren ausgedacht und ausprobiert: Die Lichtung des zuführenden Schenkels der zur Anastomose verwandten Schlinge wird dadurch verengt, daß mittels 6 bis 8 feiner, Serosa und Muscularis fassender Nähte eine Längsfalte am Darm gebildet und in diesen eingestülpt wird; vor dieser verengten Darmpartie wird alsdann mit dem abführenden Schenkel eine seitliche Anastomose ausgeführt. Den Schluß der fleißigen Arbeit bildet eine italienische Statistik; die Sammelforschung des Verf. ergab 1028 Operationen mit 20,23% Sterblichkeit (10,5% bei gutartigen Leiden, 33,56% bei Karzinom).

A. Most (Breslau).

18) **Wandel**. Über Volvulus des Coecum und Colon ascendens.

(Mitteilungen a. d. Grenzgebieten d. Medizin u. Chirurgie Bd XI. Hft. 1.)

Nachdem W. ausführlich die Entwicklungsgeschichte des Darms dargestellt, leitet er die abnorm freie Beweglichkeit des Blind- und aufsteigenden Dickdarms von einem Stehenbleiben auf früheren Entwicklungsstadien ab, wobei das Bestehen eines Mesenterium ileo-coeci commune eine wesentliche Rolle spielt. Er untersuchte bei gegen 800 Sektionen die Fixationsverhältnisse der genannten Darmabschnitte und fand, daß in ca. 10% der Fälle eine so abnorme Beweglichkeit bestand, daß Knickungen, Drehungen oder Verlagerungen möglich gewesen wären; ein ausgebildetes Mesenterium ileo-coeci commune sah er in 1% der Sektionen.

Verf. gibt sodann eine ausführliche Beschreibung eines Falles von Torsion des Colon ascendens und des gesamten Dünndarms aus dem Baseler pathologisch-anatomischen Institut, drei in Dissertationen schon beschriebene Fälle von Achsendrehung des Colon ascendens aus dem Kieler pathologisch-anatomischen Institut und einen in

der Kieler medizinischen Klinik beobachteten. Es werden sodann alle in der Literatur niedergelegten Fälle kurz referiert. Auf Grund dieses gesamten Materials legt er dar, wie der Volvulus des Coecum und Colon ascendens trotz der Vielseitigkeit der Erscheinungen, in denen er auftritt, doch insofern einen besonderen Typus des Ileus bildet, als er auf entwicklungsgeschichtlich einheitlicher Grundlage beruhend, auch im Mechanismus und äußerer Ursache seiner Entstehung, in seiner Symptomatologie und im Verlauf eine Reihe charakteristischer Momente aufweist, so daß die Diagnose unter Umständen gut gestellt werden kann.

Haeckel (Stettin).

### 19) R. Faltin. Beiträge zur Kenntnis des Volvulus coeci.

(Finska Läkaresällskapets Handlingar Bd. XLIV. Nr. 7. [Schwedisch.])

Die Fortschritte der modernen Medizin und Chirurgie haben uns gelehrt, aus dem Kollektivnamen Ileus immer mehr pathologische Zustände auszuscheiden. Peritonitis (dynamischer Ileus), Obturation, Strangulation, Invagination, Volvulus flexurae sigmoideae, Gallensteinileus u. a. m. sind schon so bekannt, daß die Diagnose gestellt werden kann, ehe wir das Messer zur Hand nehmen, wenn sie auch nicht immer gestellt wird. Eine Form des Darmverschlusses, die bisher weniger bekannt ist, der Volvulus coeci, ist vom Verf. eingehend und verdienstvoll in der vorliegenden Arbeit monographisch bearbeitet. Die Arbeit ist umso mehr beachtenswert, als die neueren chirurgischen und medizinischen Handbücher das Kapitel über Volvulus coeci sehr knapp und mangelhaft erwähnen (cf. Schlange bei v. Mikulicz, v. Bergmann, v. Bruns, Graser bei Penzoldt-Stintzing, Jalaguier bei Duplay et Reclus). Verf. definiert das Leiden als »jede zu Darmokklusion führende Knickung, Achsendrehung oder Verknotung, in welcher der Blinddarm mit interessiert ist, und zwar ohne Rücksicht darauf, ob außer dem Blinddarm kleinere oder größere Teile des Dün- oder Dickdarms an dem Verlagerungsprozeß beteiligt sind.« Seine Kasuistik umfaßt 75 Fälle, darunter 24 von Zoegé v. Manteuffel in seiner Monographie erwähnte, die übrigen aus den Krankenhäusern Finnlands gesammelt, unter welchen 12 aus der chirurgischen Klinik in Helsingfors. Die Häufigkeit der Krankheit, das Alter der betroffenen Pat., die entwicklungsgeschichtliche Prädisposition, der Mechanismus der Drehung, das klinische Bild, die Symptomatologie und der Verlauf werden in besonderen Kapiteln allseitig besprochen. Differentialdiagnostische Merkmale zwischen der betr. Krankheit und dem Volvulus der Flexur sind junges bzw. hohes Alter, fäkales bzw. nicht fäkulentes Erbrechen; ein mäßiger lokaler Meteorismus von annähernd querer Gestalt bzw. enormer lokaler Meteorismus mit Tenesmen und das Verhalten des Darms Klysmen gegenüber, die bei Volvulus coeci reichlich einlaufen, bei Volvulus flexurae in höchstens einem Liter.

Die Behandlung soll zuerst die Drehung aufheben, dann gründliche Entleerung besorgen. Daneben muß eine etwa bestehende Peritonitis mit allen Mitteln bekämpft und Kollapserscheinungen vorgebeugt werden.

In  $33\frac{1}{3}\%$  wurde Heilung erreicht. Alle 20 Pat., bei denen die Drehung nicht aufgehoben wurde, starben; in 55 Fällen wurde der Volvulus zurückgedreht, »sonst aber recht verschiedenartig vorgegangen«; das Resultat war  $45,46\%$  Heilung.

Die Arbeit stellt sich würdig an die Seite der v. Manteuffel'schen Monographie und füllt eine längst gefühlte Lücke in der Literatur aus.

Hansson (Cimbrishamn).

20) **C. G. Darling and D. Loree.** Report of an operation for carcinoma of the caecum and one of carcinoma of the transverse colon.

(New York med record 1903. Juni 13.)

Verf. macht besonders auf die Verhältnisse bei der Bedeckung der Nahtlinie mit Netz aufmerksam und zieht die Naht allen anderen technischen Hilfsmitteln vor, ein in amerikanischen Publikationen nicht häufiger Standpunkt.

Die Nützlichkeit des Netzschutzes kann durch die spätere Möglichkeit von Verwachsungen und nachfolgender Verstopfung nicht verringert werden, nur muß dieses Ereignis im Auge behalten, das Netz mit möglichst wenig Nähten befestigt und wegen der Nahtinfektion bis zum vierten Tage ein Drain angelegt werden.

Loewenhardt (Breslau).

21) **L. Lofton.** Hot decinormal salt solution injections in the treatment of hemorrhoids.

(New York med. record 1903. März 14.)

Verf. erzielt durch Injektion kochend heißer Kochsalzlösung Koagulation der Hämorrhoidalknoten und behauptet, daß die Hitze noch den Vorteil der Anästhesierung habe.

L. hat 17 Fälle von teils recht großen inneren und äußeren Hämorrhoiden auf diese Weise mit radikalem Erfolg behandelt.

Eine scharfe Nadel wird in den Knoten eingestochen, ca. 10 Tropfen eingespritzt, die Nadel immer mehr zurückgezogen und in kleinen Pausen weiter bis zur Schleimhautoberfläche verfahren.

Ambulante Nachbehandlung mit Salbe. Loewenhardt (Breslau).

22) **G. W. Roberts.** Sigmoido-protectomy for cancer of the rectum.

(New York med. record 1903. März 21.)

»Die Lebensdauer bei nicht operiertem Mastdarmkarzinom beträgt ungefähr 1 Jahr, nach der Operation dagegen im Durchschnitt  $2\frac{1}{2}$  Jahre.«

Diese Resultate führen dazu, die Technik noch mehr zu vervollkommen, um möglichst radikal vorgehen zu können; denn bei den meisten bisherigen Methoden werden die sakralen Lymphstränge nicht genügend berücksichtigt.

Nach Meinung des Verf. hat nur die freie Eröffnung der Bauchhöhle wirklichen Wert, schon weil 67% der Mastdarmkrebse im »supra-peritonealen« Abschnitt liegen. Der sakrale Weg nach Kraske und anderen sei unnötig schwierig und blutig, und der Versuch, den After zu erhalten, hin und wieder verhängnisvoll.

R. wendet daher die abdomino-perineale Methode an, wie Quénu, Sonnenburg usw., Laparotomie der Mittellinie, bei etwaigen Metastasen nur palliative Kolotomie. Andernfalls künstlicher After etwa nach der Methode von Witzel, parallel dem linken Poupartschen Bande; parallele Inzision unterhalb nur durch die Haut, Unterminierung der Brücke, unter welche das obere Ende der Flexur durchgezogen wird, Durchschneiden dieser doppelt unterbundenen Darmschlinge und Kauterisation der Schleimhaut (event. muß das Mesenterium der Flexur mit Schonung der Gefäße getrennt werden). Mesosigmoideum und Mesorektum werden dann rechts und links durchschnitten und am Eintritt des Darmes in das kleine Becken entweder nach der Scheide, oder beim Manne nach der Blase vorn ein Rundschnitt hinzugefügt. Das gesamte Zellgewebe, die sakralen Lymphdrüsen und die obere Hämorrhoidalis, welche beim Übergang über das Promontorium noch ein Nest von Lymphknoten mitbringt, werden nun versorgt und in toto mit dem Mastdarm gelöst. Nach Unterbindung der Arterien ist der übrige Eingriff fast blutlos.

Bei der Frau wird dann eine Gegenöffnung in der Scheide gemacht und der untere Darmstumpf hinein gezogen, die Bauchhöhle versorgt, vernäht und verbunden. Die weitere Exstirpation des Darmes erfolgt von der vaginalen Schnittverlängerung durch den Damm.

Beim Manne wird der Zirkelschnitt bis zum Steißbein ausgeführt.

Kasuistik von drei glücklich operierten Fällen.

Ogleich Verf. die Unannehmlichkeit des Anus iliacus nicht unterschätzt, zieht er doch diese Methode vor. Im allgemeinen entspricht, wie man sieht, das Verfahren der Methode von Quénu.

Loewenhardt (Breslau).

## Kleinere Mitteilungen.

### Ein neuer Operations- und Extensionstisch.

Von

Dr. Albert E. Stein,

dirigierendem Arzt der chirurgischen Abteilung des Augusta-Victoria-Bades in Wiesbaden.

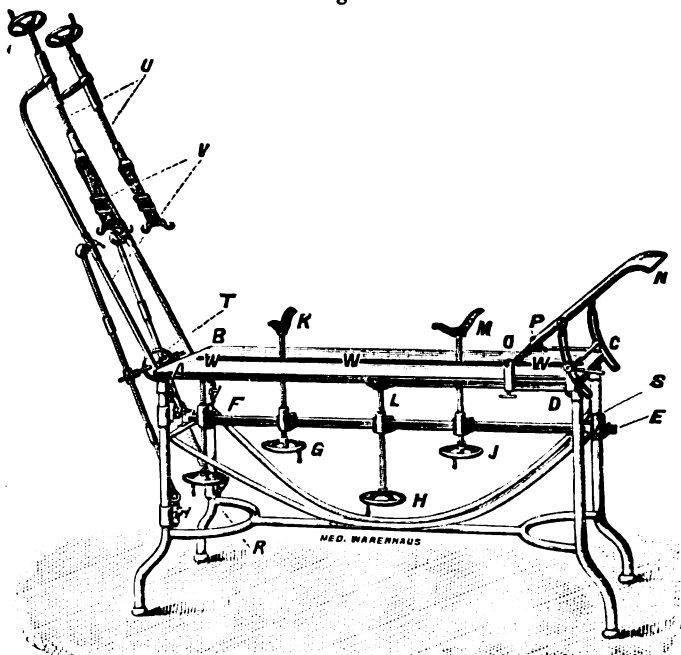
In folgenden Zeilen soll ein neuer Operations- und Extensionstisch kurz beschrieben werden, der vor den bisher im Gebrauch gewesenen Tischen verschiedene Vorteile besitzt und dem insbesondere die Nachteile nicht anhaften, die jedem aufgefallen sind, der mit den wohl am meisten gebräuchlichen Tischen von Schede oder Heusner-Engels zu arbeiten Gelegenheit hatte.

Der neue Tisch hat den Hauptzweck, eine gut brauchbare und möglichst einfache Vereinigung eines Operationstisches mit einem Extensionstisch darzustellen, wie er in Betrieben gebraucht wird, in denen sowohl chirurgische, wie rein orthopädische Eingriffe vorgenommen werden. Der Tisch besteht im großen und ganzen aus drei Teilen:

- 1) dem Operationstisch,
- 2) der Vorrichtung zur Extension,
- 3) der Vorrichtung zur Anlegung von Rumpfgipsverbänden.

Was zunächst den Operationstisch anbelangt, so besteht er aus einer auf vier Füßen in der normalen Operationstischhöhe angebrachten Zinkplatte *A, B, C, D* (Fig. 1) und einer abnehmbaren und der Länge nach verschiebbaren Rückenstützplatte *O, P, N*. Letztere kann infolge einer besonderen Vorrichtung um-

Fig. 1.



gedreht werden, so daß ihr konvexer Teil nach dem Ende des Tisches gerichtet ist. Man kann dann weiterhin bei *D* und *C* Beinstützen anschrauben, um auf diese Weise den Pat. gynäkologisch usw. zu lagern.

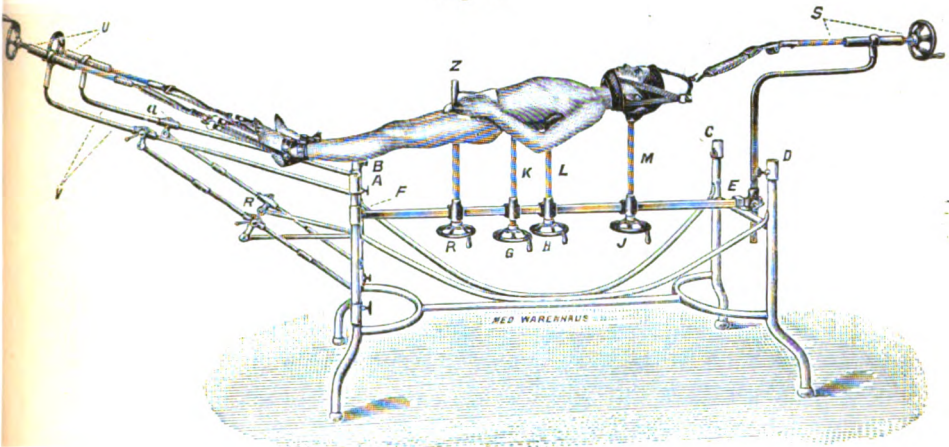
Die Extensionsvorrichtungen an dem Tische sind in folgender Weise zur Ausführung gelangt: Zunächst befindet sich am Ende der unter dem Tische herlaufenden Achse *E, F* bei *S* die leicht abnehmbare Kopfextension (Fig. 2). Dieselbe besteht aus dem überall üblichen Kopfszug; indessen wird die Extension selber durch eine Spindelschraube (*S* Fig. 2) ausgeführt. Die Achse dieser Spindelschraube ist nach Zentimetern eingeteilt, während die einzelnen Schraubenwindungen der Spindel möglichst eng konstruiert sind, so daß ein ganz allmählicher und stets zu kontrollierender Zug am Kopfe garantiert ist. Die Extension für die Beine besteht aus dem Gestänge *V* (Fig. 1 und 2). Dasselbe ist, wie die Zeichnungen von selbst ergeben, sowohl der Höhe nach bis fast zur horizontalen, als auch seitlich zur Abduktion verstellbar. Sämtliche Verstellbarkeiten (*a*) sind genau nach Maßen gleichmäßig auf beiden Seiten eingeteilt und arbeiten vollständig symmetrisch. Die Extension selbst wird auch hier wieder durch Spindel-



züge mit möglichst schmalen Windungen hervorgebracht; auch hier ist die beim Kopfzug oben beschriebene Zentimereinteilung an der Spindelachse beiderseits vorgesehen. Die Abduktion der beiden Extensionsvorrichtungen voneinander wird wiederum durch vollständig gleichmäßig arbeitende und genau eingeteilte Spindeln ausgeführt, welche durch Drehung an dem Rade *R* (Fig. 1), nach rechts und links bewegt werden. Dieses Rad kann auch durch ein gleichem Zwecke dienendes Gestänge ersetzt werden (Fig. 2).

Zur Anlegung von Rumpf- oder Rumpf-Beinverbänden dient eine besondere Rumpfhochlagerungsvorrichtung. Dieselbe ist in folgender Weise konstruiert worden: Unter der leicht abnehmbaren Tischplatte *A, B, C, D* läuft eine vierkantige Achse *E, F*, auf welcher, der Länge nach verschiebbar, vier Spindeln (*R, G, H, J*) montiert sind. Von diesen Spindeln trägt die erste (*R*) an ihrem oberen Rande die Beckenstütze *Z*, während die drei anderen die Querlagerungsstützen für den Rumpf (*K, L, M*) führen. Diese Querlagerungsstützen sind

Fig. 2.



auf den Spindeln drehbar. Dadurch, daß sich in der Mitte der Tischplatte *A, B, C, D* ein der Länge nach gestellter Schlitz (*W*) befindet, ist es möglich, Beckenstütze und Rückenlagerungsbänke durch die Tischplatte hochzuschrauben, ohne diese selbst erst abnehmen zu müssen (Fig. 1). Da es zuweilen sehr wünschenswert ist, den Pat. im Beginn irgendeines Eingriffs, um ihm das Gefühl der Sicherheit zu geben, auf eine feste Unterlage zu legen, so kann man nachträglich die Rumpfstützen durch den Schlitz der Tischplatte ganz langsam und allmählich hochschrauben und so den Körper des Pat. heben und in die erwünschte Lage bringen. Zieht man es dagegen vor, vollkommen frei zu arbeiten, so wird vor Beginn der Lagerung die Tischplatte (*A, B, C, D*) von dem Untergestell einfach abgehoben, und es restiert dann die durch Fig. 2 veranschaulichte, vollkommen freie Extensionsbank.

Die hochschraubbaren Querlagerungsbänke sind auch zur Anlegung des Verbandes nach einer Laparotomie naturgemäß sehr brauchbar, indem die oft so schädlich wirkende Erschütterung des Pat. bei der Lagerung auf die Volkmannschen Bänke vollständig vermieden wird.

Der Tisch, welcher infolge des notwendigen Eisengestänges ziemlich schwer ist, kann durch einen leicht ausführbaren Handgriff auf Rollen gehoben werden (Fig. 3).

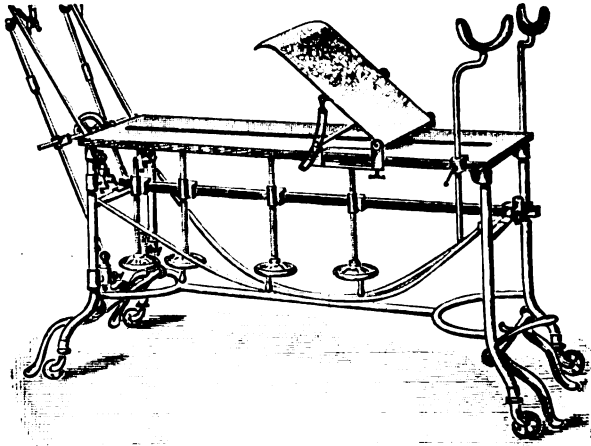
Die Vorteile des Tisches bestehen m. E. besonders darin, daß er

1) eine praktische Vereinigung von Operations- und Extensionstisch darstellt, daß

2) ein exaktes und sehr langsames Vorgehen bei der Extension möglich ist, und daß es

3) mit Hilfe der überall angebrachten Maßeinteilungen ermöglicht wird, die vorgenommene Extension nach jeder Richtung hin genau zu notieren und ev. den Pat. später wieder zu irgendeiner notwendigen Kontrolle, in eben derselben Art wie vorher einzuspinnen.

Fig. 3.



Ich möchte auch an dieser Stelle nicht versäumen, meinem verehrten Lehrer, Herrn Geheimrat Prof. Dr. Hoffa für das außerordentliche Interesse zu danken, das er der Konstruktion dieses Tisches entgegengebracht hat, sowie für die praktischen Winke, die er insbesondere in bezug auf die Anlage der Rückenlagerungsbänke zu geben die Freundlichkeit hatte.<sup>1</sup>

### 23) P. Thimm. Adipositas dolorosa und schmerzende symmetrische Lipome.

(Monatshefte für prakt. Dermatologie Bd. XXXVI. Nr. 6.)

Verf. beobachtete einen Fall von symmetrischen Lipomen, welche sich unter starken, anfallsweise auftretenden Schmerzen und Abnahme der Körperkräfte entwickelten; die Druckempfindlichkeit war mäßig; über einzelnen besonders schmerzhaften Knoten war die Haut bläurot verfärbt. Durch die Entfernung der größeren, von einer prallgespannten, gefäßreichen Kapsel bedeckten Knoten wurden die Schmerzen beseitigt. Auf Grund dieses Falles und der Literatur kommt T. zu dem Schluß, daß die »Adipositas dolorosa« nicht, wie speziell Strübing wollte, ganz verschiedene Krankheiten seien, sondern daß sie sich nicht mehr voneinander unterscheiden, als »in anatomischer Beziehung die diffusen und die sirkumskripten Lipome«. Die Ursache für beide Erkrankungen sucht Verf. in zentralen nervösen Leiden, den Grund für die örtlichen Beschwerden in lokalen Verhältnissen (Zirkulationsänderungen usw.) **Jadassohn** (Bern).

### 24) Steinhaus. Über chorionepitheliomartige Wucherungen beim Manne.

(Wiener med. Wochenschrift 1903. Nr. 17.)

Auf die viel umstrittene Frage, über die Stellung und den Ausgangspunkt des Sängerschen Deciduoma malignum, Sarcoma uteri deciduocellulare werfen

<sup>1</sup> Der Tisch wird von dem Medizinischen Waarenhaus in Berlin in den Handel gebracht.

analoge Befunde im Hoden besonderes Licht. Verf. veröffentlicht einen derartigen Fall aus dem Hoden eines 32jährigen Mannes mit genauer Schilderung des mikroskopischen Befundes, welcher ihn zu einem Embryom stempelt, in welchem Wucherungen von Elementen zustande gekommen sind, die mit denen des Chorionepithels identisch sind, und welche als Rudimente von Fruchthüllen angesprochen werden können. In weiterer Folge ist damit der Beweis gegeben, daß das Syncytium fötalen Ursprungs ist.

Herm. Frank (Berlin).

## 25) J. F. Fischer. Bromäthylnarkose.

(Nordisk Tidskrift for Terapi Bd. I. p. 111. [Dänisch.]

In dem allgemeinen Streben, besondere Indikationen für die verschiedenen Anästhetika auszufinden, ist die Arbeit Verfs als ein Beitrag zu begrüßen. F. hat an der Hals-, Ohren und Nasenkl. des Kommunehospitals in Kopenhagen (Prof. Mygind) etwa 100 Bromäthylnarkosen bei verschiedenen oto-laryngo- und rhinologischen Operationen geleitet (Parazentese des Trommelfells, Ohrenpolypoperationen, Auslöftung von Granulationen im Antrum, Exaktion von Fremdkörpern aus dem Ohre oder der Nase, Schleimhautpolypen, Schleimhauthyperthropien, lupöse Gebilde in der Nase, Sequester im Cavum nasi, Trepanation der Kieferhöhle, Adenotomie gegen adenoide Vegetationen, Tonsillotomien usw.). Nur in einem Falle wurde eine vorübergehende Cyanose, sonst keine üblen Zufälle beobachtet. — Die Geschichte, die Indikationen und Kontraindikationen, die Technik und besondere Kautelen, die Vor- und Nachteile werden besonders und ausführlich besprochen. In dafür geeigneten Fällen (cf. die obengenannten Operationen) ist die Bromäthylnarkose anderen allgemeinen Narkosen wegen ihrer kurzen Dauer und relativen Ungefährlichkeit, einfachen Technik usw. vorzuziehen.

Hansson (Cimbrishamn).

## 26) S. F. Tschish. Muskeltransplantation zum Verschuß eines Bauchwanddefekts.

(Chirurgie 1903. Juli. [Russisch.]

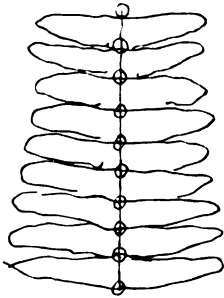
Die 24 Jahre alte Frau überstand vor 14 Jahren eine Appendicitis mit Eiterung, wonach über dem rechten Poupartband ein 10—11 cm langer und 6—7 cm breiter Defekt zurückblieb. Es entwickelte sich ein Bruch, der jetzt kindskopfgroß ist. Operation: im Bruchsack Dünndarmschlingen und Blinddarm; Wurmfortsatz, von Verwachsungen umgeben, enthält einen harten Körper. Resektion des Wurmfortsatzes, Entfernung des Bruchsacks, Bauchfellnaht. Die Lücke in der Bauchwand kann nicht genäht werden. Daher Freilegung des M. sartorius, Durchtrennung desselben 30 cm unter der Sp. ant. sup., Ablösung von hinten mitsamt dem denselben innervierenden Nervenast bis 5—6 cm von der Spina, Bildung eines Loches in der Aponeurose des Obl. ext., Durchziehen des Muskels durch dieses Loch in die Lücke und Naht an deren Rand. Der weitere Verlauf wurde durch eine Pneumonie, sowie durch ein subkutanes Hämatom gestört. Nach drei Monaten ist der Defekt gut geschlossen, der Muskel aktiv und auf elektrische Reizung gut kontraktionsfähig. Am Oberschenkel ist die Haut anästhetisch. — Eine Figur erläutert die Operationstechnik.

Gückel (Kondal, Saratow).

## 27) Bartlett. An improved filigree for the repair of large defects in the abdominal wall.

(Annals of surgery 1903. Juli.)

Verf. hat in sieben näher beschriebenen Fällen große Bauchwandlücken nach der Angabe Goepel's durch Einnähen von fertigen Silberdrahtnetzen mit dauerndem Erfolg zum Verschuß gebracht. Er ließ nach der Operation keine Bandagen tragen, da auch ohne dieselben der Verschuß gut und ohne Bruchbildung vertragen wurde. Statt des aus rechtwinklig gekreuzten Silberdrähten geformten Goepel'schen Netzes, welches nach ihm zu steif und unelastisch ist, stellte er



das seinige aus parallel und in horizontaler Richtung untereinander liegenden Drahtschleifen her, die in der Mittellinie durch einen senkrechten Draht verbunden waren. Im Übrigen war die Technik dieselbe, wie sie von Goepel angegeben ist. Seitlich wurden die Drahtschlingen mit Silberdrahtfäden lose an den Rändern der Bauchmuskeln befestigt und darüber die Haut genäht. Das Netz soll so tief wie möglich, gewöhnlich auf das vereinigte Bauchfell und nicht etwa auf die Muskelränder der Bauchwand gelegt werden. Sehr wichtig ist, daß die Größe des Netzes mit der Größe der Lücke genau übereinstimmt. Asepsis und nicht zu starke Zerrung der Wundränder ist unerläßlich. Herhold (Altona).

28) **L. Moszkowicz.** Physostigmin gegen gefährdenden Meteorismus (namentlich nach Operationen).

(Wiener klin. Wochenschrift 1903. Nr. 22.)

Unter Anführung von fünf Fällen aus dem Gersuny'schen Rudolfinerhaus in Wien, bei denen wegen postoperativen Ileus (Darm lähmung) das Physostigminum salicylicum subkutan mit promptestem Erfolg zur Anwendung kam, gelangt M. zu folgenden Schlußfolgerungen:

Dosen von 0,001 Physostigminum salicylicum (Merck) wurden von drei hochgradig geschwächten Pat. sehr gut vertragen. Diese und in zwei Fällen halb so große Dosen zweimal nacheinander in größerem Intervall gegeben, haben hochgradig aufgetriebene Därme prompt zur Kontraktion gebracht. In zwei Fällen schied dieser Effekt lebensrettend zu wirken. An den übrigen Organen wurden üble Nebenwirkungen nicht beobachtet. Der Blutdruck war nach der Injektion deutlich erhöht. Hübener (Dresden).

29) **Weber.** Zur Symptomatologie und Therapie der perforativen Peritonitis bei Ulcus ventriculi.

(Berliner klin. Wochenschrift 1903. Nr. 1.)

42jähriger Pat., seit Sommer 1900 Schmerzen in der Magengrube, die sich nach Mahlzeiten steigern, Aufstoßen von übelriechenden Gasen, periodisch auftretende Krämpfe im Epigastrium, starke Verstopfung, kein Blutbrechen, starke Abmagerung. Am 26. Januar 1901, 5 Tage vor Eintritt ins Hospital, starke Schmerzen in der Magengrube, Erbrechen ohne Blutbeimischung, Schwäche. Trotzdem ging Pat. noch 2 Tage umher.

Befund: Keine ausgesprochene Facies abdominalis, aber schwer krank. Atmung oberflächlich, Puls beschleunigt, cyanotische Lippen, kalte Extremitäten. Leib aufgetrieben, besonders in den oberen Partien, Bauchdecken stark gespannt. Magengrube druckempfindlich. Überall gleichmäßiger tympanitischer Schall; freie Flüssigkeit nicht nachweisbar. Stimmfremitus über dem ganzen Abdomen zu fühlen. Leber- und Milzdämpfung verschwunden.

Operation: Geruchloses Gas strömt aus der Bauchhöhle. Dünndarm und Colon transversum stark aufgetrieben, Serosa stark injiziert und glänzend, kein Exsudat, keine Verwachsung. Magen mäßig dilatiert, kleine Kurvatur locker mit dem linken Leberlappen verklebt. Beim Lösen tritt zuerst Luft, dann schaumige Flüssigkeit aus einer nahe dem Pylorus gelegenen linsengroßen Öffnung, deren Umgebung stark injiziert und von fibrinösen Schwarten bedeckt ist. Schluß der Öffnung durch zweireihige Naht. Tampon herausgeleitet, im übrigen Schluß der Wunde. Anfangs guter Verlauf, am 3. Tage wird Flüssigkeit per os gereicht, am 6. Tage läuft die aufgenommene Flüssigkeit am Tampon entlang aus der Wunde. Tod am 9. Tage.

Der Fall interessiert besonders wegen des nachweisbaren Stimmfremitus, der im Epigastrium sehr stark war und sich zur Symphyse hin allmählich abschwächte. Ein solcher kann nach Ansicht des Verf. nur dann auftreten, wenn die Bauchorgane keine Verwachsungen aufweisen und die Leber nach der Perforation sich senken konnte, wie das beim Umhergehen des Pat. möglich ist. Es besteht dann eine Kommunikation der zwischen der Leber und dem Zwerchfell angesammelten und der unter den Bauchdecken liegenden Luft, und es werden die geringsten Vibrationen des Diaphragmas beim Sprechen und Zählen durch die Elastizität des Gases den Bauchdecken weitergegeben.

Mit Recht hebt Verf. hervor, daß eine b eider Operation vorgenommene Jejunostomie wahrscheinlich den operativen Eingriff erfolgreich gestaltet und das Leben des Kranken verlängert hätte.

Langemak (Rostock).

30) A. E. Barker. Clinical remarks on the results of operations for strangulated hernia and on the treatment of gangrenous herniae by enterectomy.

(Lancet 1903. Mai 30 u. Juni 6.)

Von den operierten 406 Fällen eingeklemmter Hernien endeten zahlreiche Fälle, bei denen der während der Operation gesund und lebensfähig erscheinende Darm reponiert wurde, nachträglich mit dem Tod an Peritonitis, die sich an eine Darmperforation anschloß oder vom unperforierten Darm ausging. Das Bauchfell wird also vom Darminnern aus auf Wegen infiziert, die beim gesunden Darne nicht vorhanden sind. Bei der Abwägung der Repositonsmöglichkeit ist das Moment der Einklemmungsdauer ein sehr unsicherer Führer. B. berichtet über einen erst 18 Stunden eingeklemmt gewesenen Schenkelbruch bei einer 33jährigen Frau. Der Darm wurde bei der Operation reponiert. Zunächst erfolgte Heilung. Ein nach einigen Monaten durch Verwachsungen herbeigeführter Darmverschluß machte jedoch die nachträgliche Resektion von 37 Zoll Dünndarm nötig. 25—30% der Todesfälle fanden ihren Grund in der erwähnten sekundären, nach der Darmreposition vom perforierten oder unperforierten Darm ausgehenden Peritonitis. Der nach der Herniotomie vor der Bruchpforte angelegte Kunststifter vermochte in 20 Fällen nur zweimal den Tod zu verhindern. Eine Herabsetzung der Sterblichkeit erreichte Verf. durch die in den letzten Jahren häufiger vorgenommene primäre Darmresektion ohne vorherige Afterbildung.

Im zweiten Teile der Arbeit begründet B. die Vorteile einer weitgehenden Darmresektion noch ausführlicher. Die Hauptgefahr für einen wegen Darmbrand operierten Pat. liegt in dem Zustand des Darmes 3 oder 4 Fuß oberhalb der Einklemmungsstelle. Die Abführung des toxischen Darminhalts ist in dem auch hier meist gewöhnlich schwer geschädigten und paretischen Darne sehr erschwert, die Gefahr einer Toxämie oder Peritonitis groß. Aus diesem Grunde rät B. die gründliche Entfernung dieses Darmabschnitts, d. h. die Resektion von etwa 3 bis 4 Fuß Darm vorzunehmen. Er macht die zirkuläre Darmnaht. Doch weicht seine Methode in manchen Punkten von den üblichen Verfahren ab.

Nachdem die eingeklemmten Darmpartien gut aus der Bauchwunde vorgezogen worden sind, werden zunächst an den beiden Punkten, wo die Durchtrennung des Darmes erfolgen soll, Doyen'sche Klemmen angelegt. Das zwischen ihnen liegende Darmstück wird mit dem Mesenterium auseinander gezogen und dann in der Mitte gefaltet, so daß die beiden Klemmen aneinander liegen. Von dem freien Umschlagsrande des Mesenterium aus werden parallel dem zu resezierenden Darm, etwa 1 Zoll von ihm entfernt, die beiden Gekrösblätter durch eine dritte elastische Klemme abgeklemmt. Genügt diese nicht, so wird noch eine weitere Klemme hinzugefügt, die durch beide Mesenterialblätter geführt wird. Jedenfalls soll das Gekröse bis zum ersten Klemmenpaar abgeklemmt sein. Nun wird die Klemme am proximalen Punkte des Darmes entfernt, der Darm dort, wo die distale Klemme liegt, quer durchschnitten und vom Mesenterium bis zu der Stelle abgelöst, wo die erste Klemme lag. Das aus der Wunde heraushängende lange Darmstück wird in ein Gefäß geleitet, die verschließende Klemme entfernt und

der ganze Darminhalt von hoch oben durch Streichen entleert. Auf diese Prozedur legt B. besonderes Gewicht. Die beiden zusammenliegenden Mesenterialblätter werden zwischen Darm und Klemme aneinander genäht. An der Stelle, wo die distale Klemme liegt, wird das proximale Darmstück zwischen zwei Klemmen quer durchschnitten. Beide Darmstücke, die hier miteinander verbunden werden sollen, werden an diesem Punkte in eine elastische Klemme gefaßt. Der verschiedene Umfang der Darmlichtungen kann durch entsprechende Legung des Schrägschnittes ausgeglichen werden. Zirkuläre Darmnaht in der üblichen Weise beginnend am Mesenterialansatz. Reposition. Verschuß der Bauchwunde.

B. hat nach dieser Methode acht Fälle operiert, von denen fünf geheilt worden sind. Zwei Fälle werden in der Arbeit kurz, zwei weitere ausführlicher referiert. Drei Skizzen erläutern die angeführte Operationsmethode.

Läwen (Leipzig).

### 31) S. Goldner. Beitrag zur Diagnostik und Häufigkeit des kongenitalen Leistenbruches.

(Wiener klin. Wochenschrift 1902. Nr. 41.)

An der Hand eines Materials von 800 Radikaloperationen nach Bassini in der weiland Albert'schen Klinik beschäftigt sich G. mit dem Studium der anatomischen Merkmale des angeborenen Leistenbruches. Besonders zwei von den in neuerer Zeit angegebenen sind es, denen eine besondere Beachtung geschenkt wird, die von Frank angeführten subserösen Lipome und das von Bayer angegebene Verhalten des Musculus cremaster. Beide lassen sich nach den Ergebnissen der G.'schen Untersuchungen als durchaus sichere Kennzeichen des Angeborensseins betrachten.

Was die an dem reichhaltigen Materiale beobachtete Häufigkeit der angeborenen Brüche anbelangt, so ergaben sich von den 701 nicht eingeklemmten Brüchen von Männern in 322 Fällen Anhaltspunkte für kongenitale Befunde, die des genaueren tabellarisch gesichtet und zusammengestellt werden.

Von Interesse ist der Umstand, daß außerdem in weiteren 50 männlichen Fällen, bei denen laut Anamnese der Bruch seit der Geburt bestanden hatte, gar keine anatomischen Merkmale ihrer Kongenitalität sich fanden.

Unter 71 weiblichen Hernien fanden sich in 31 Fällen kongenitale Befunde, dazu kommen wieder 9 Fälle, in denen anamnestisch der Bruch seit der Geburt bestand, ohne anatomisch bestätigenden Operationsbefund, d. h. unter 71 Fällen 40 kongenitalen Ursprungs = 56%.

Nicht ohne Bedeutung sind 14 Fälle von doppelseitigen Hernien; bei denen auf der einen Seite typisch kongenitale Verhältnisse sich vorfanden, während auf der anderen sich gar keine Anhaltspunkte für Kongenitalität ergaben. Dies ist G. eine Stütze für die Richtigkeit seiner Auffassung, daß gar manche Hernie kongenitalen Ursprungs sei, wenn auch der anatomische Beweis hierfür auf Grund der uns gegenwärtig zu Gebote stehenden Erkennungsmerkmale der Kongenitalität nicht zu erbringen ist.

Hübener (Dresden).

### 32) Atherton. Retroperitoneal hernia.

(Annals of surgery 1903. Juni.)

A. entfernte im anfallsfreien Stadium bei einem Manne den Wurmfortsatz und einige Appendices epiploicae des Dickdarms. Am zweiten Tage nach der Operation erkrankte Pat. an den Erscheinungen innerer Darneinklemmung, so daß die Bauchwunde wieder geöffnet werden mußte. Es wurde eine gangränöse Darm-schlinge des Ileum reseziert, trotzdem trat der Tod ein. Bei der Autopsie zeigte es sich, daß unterhalb und nach außen vom Blinddarm eine nach hinten gehende und ein Zoll lange und tiefe Bauchfelltasche lag, in welcher die Einklemmung des Darmes stattgefunden hatte.

Herhold (Altona).

33) Coley. Results of one thousand operations for the radical cure of inguinal and femoral hernia performed between 1891 and 1902.

(Annals of surgery 1903. Juni.)

Von den 1003 Hernien, die C. während des in der Überschrift angegebenen Zeitraums operierte, waren 937 Leistenbrüche (756 Männer, 181 Frauen) und 66 Schenkelbrüche. Das Alter der Operierten variierte von 1—70 Jahren. Es wurde nach der Bassini'schen Methode operiert, und zwar meistens mit Verlagerung des Samenstrangs; der Bruchsackhals wurde durch Tabaksbeutelnaht verschlossen, als Nahtmaterial diente für alle versenkten Nähte Catgut oder Känguruhsehne. Dieses Nahtmaterial wurde entweder unter Druck in Alkohol gekocht oder nach der Cumolmethode zubereitet. Die Känguruhsehne war chromisiert.

Verf. steht auf dem Standpunkt, daß Eiterungen des versenkten Nahtmaterials meist dadurch hervorgerufen werde, daß es mit den Händen des Operateurs oder seiner Assistenten in Berührung käme. Seitdem er und seine Assistenten Gummihandschuhe beim Operieren gebrauchen, ist Eiterung der versenkten Nähte nicht mehr vorgekommen. Bei der Operation des weiblichen Leistenbruchs wurde der Bruchsack vorsichtig vom runden Bande abpräpariert, das letztere aber nicht durchschnitten.

Was die Residive nach der Operation anbetrifft, so traten zehn derselben bei den 937 Leistenbrüchen und eins bei den 66 Schenkelbrüchen ein. Um nur einige Zahlen herauszugreifen, so waren 11 Jahre nach der Operation 6 Personen ohne Residiv, 7 Jahre 29, 3 Jahre 158, 2 Jahre 187. Verf. meint ebenso wie andere Fachgenossen, daß, wenn ein Residiv eintrete, sich dasselbe innerhalb des ersten Jahres nach der Operation bereits manifestiere. Unter den zehn rezidivierten Leistenbrüchen waren sechs Fälle, in welchen eine Verlagerung des Samenstrangs nicht ausgeführt war.

Kinder sollen nach C.'s Ansicht nicht vor Ablauf des vierten Lebensjahres operiert werden, da ihre Brüche durch Tragen eines Bruchbandes noch ausheilen können. Individuen, welche über 50 Jahre sind, operiert C. nur, wenn sie hinreichend gesund und kräftig sind. Kontraindikationen gegen die Operation sieht er im Bestehen von Hers-, Lungen- und Nierenkrankheiten, sowie in dem Vorhandensein sehr großer, verwachsener, nicht reponibler Brüche, zumal wenn Nets und Darm den Inhalt des Bruches bilden. Das Abtragen großer Mengen von Netz hält er nicht für ungefährlich.

Bei seinen 1003 Operationen erlebte er nur zwei Todesfälle, weniger als  $\frac{1}{5}\%$ ; ein Kranker erlag einer Ätherpneumonie, einer einem inneren Darmverschluß.

Am Schlusse der lehrreichen Arbeit werden noch einzelne komplizierte Hernien aufgezählt, zunächst jene Fälle, in welchen der Hoden nicht in den Hodensack herabgestiegen ist und im Leistenkanal usw. liegt. C. sieht den Hoden herab, exstirpiert ihn nicht, auch wenn er atrophisch ist. Einige Fälle von abnormem Bruchinhalt — Blase, Blinddarm, Wurmfortsatz — und von tuberkulöser Erkrankung des Bruchsacks schließen die Arbeit.

Herhold (Altona).

34) Thies. Die in den Jahren 1899—1902 in der chirurgischen Klinik zu Kiel zur Behandlung gekommenen Fälle von Hernia epigastrica.

Inaug.-Diss., Kiel, 1903.

Die Dissertation berichtet über 18 dauernd geheilte Fälle von Hernia epigastrica, bei denen in zwei Fällen eine traumatische Veranlassung nachzuweisen war. Helferich näht diese Brüche der Linea alba stets mit Silberdraht; und zwar scheint es, daß er die Naht der Fascie stets in einer der Linea alba parallelen Richtung anlegt. Hierüber ist leider nichts Genaueres berichtet.

Schmieden (Bonn).

## 35) Williams. A case of gunshot wound of the stomach.

(Boston med. and surg. journ. 1903. Mai 28.)

16jähriger Knabe war beim Revolverschießen von einem 32-Kalibergeschoß rechts und etwas unterhalb des Nabels getroffen worden. Sein Zustand 4 Stunden später wies in keiner Weise auf Magen- oder Darmverletzung hin, nur die Bauchmuskeln waren etwas angespannt, und 2 Zoll über dem Nabel war Druckempfindlichkeit. Bei Eröffnung der Bauchhöhle entwich Gas. Das Geschoß hatte die Magenwand ganz flach, fast parallel der Wandung durchgeschlagen, die Durchtrittswunde selbst war klein und rundlich. Nur wenig dicke Flüssigkeit war offenbar während der Operation ausgetreten, der ganze Magen war mit solcher prall gefüllt (Mittagessen  $\frac{1}{2}$  Stunde vor der Verletzung), so daß W. die ganze Masse durch einen 4 cm langen Schnitt entleerte. Darauf Austastung des Magens. Es fand sich weder eine zweite Wunde noch das Geschoß, welches auch trotz sorgfältiger Untersuchung der Stühle späterhin nicht gefunden wurde. Lembertnaht, Drainage, glatte, komplikationslose Heilung. Trapp (Bükeburg).

## 36) K. Dahlgren (Upsala). Beitrag zur Behandlung des perforierenden Magen- und Duodenalgeschwürs.

(Sammlung klin. Vorträge N. F. Nr. 354. Leipzig, Breitkopf &amp; Härtel, 1903.)

Verf. berichtet über vier Fälle perforierenden Magengeschwürs und einen Fall perforierenden Duodenalgeschwürs, in denen, mit Ausnahme des einen nach erneuter Perforation 12 Tage nach Netzverschluß des Geschwürs, Gastroenterostomie und Drainage der Bauchhöhle Verstorbenen, durch die operative Behandlung Heilung erzielt worden ist. Die Fälle kamen, bis auf einen chronisch verlaufenen und erst im Stadium eines in die vordere Bauchwand versenkten subphrenischen Abszesses operierten, zeitig, innerhalb der ersten 7 Stunden nach dem Geschwürdurchbruch zur Operation; indes bestand bei ihnen bereits Peritonitis, in drei derselben eitriger Natur. Das Geschwür wurde in zwei der Fälle unter Einbiegung der Ränder durch Nähte verschlossen, in dem tödlich verlaufenen wegen der Unmöglichkeit der Naht mit Netz, welches auch wirklich einheilte, ausgestopft, in Fall 4 und 5 nicht gefunden.

Die ausführlich mitgeteilten Krankengeschichten bieten manche interessante Einzelheiten. Kramer (Glogau).

## 37) v. Winiwarter (Oberhollabrunn). Ein Fall von Gastrotomie wegen Blutung von traumatischer Ruptur der Magenschleimhaut.

(Wiener klin. Wochenschrift 1902. No. 52.)

Junger Mann von 20 Jahren erhielt beim Fußballspielen einen starken Stoß gegen die Magengegend. Chokerscheinungen gingen bald vorüber, Pat. konnte weiterspielen. 12 Tage danach wird Abgang von teerartigen Stuhlmassen beobachtet. Nun sehr häufig stechende Schmerzen im rechten Rippenbogen, besonders nach üppigen Mahlzeiten und Exzessen in Baccho (Gambrino). Es entwickelten sich schwere Magenblutungen, die mit interner Behandlung nicht zu stillen waren. Wegen drohender Verblutung Operation. Es fanden sich im Magen zwei Einrisse der Schleimhaut bis zur Muskularis, der eine 8, der andere 5 cm lang. Die beiden Risse lagen tief zwischen je zwei Längsfalten verborgen und waren nur sehr schwer zu finden; erst beim künstlichen Ausgleichen der Falten kamen sie zu Gesicht. Sie befanden sich an der vorderen Magenwand in der Mitte zwischen großer und kleiner Krümmung und waren etwa 2 Querfinger voneinander entfernt. Sie wurden vernäht.

Heilung nach außergewöhnlich langer Rekonvaleszenz. v. W. schiebt dies auf die verabsäumte Anfrischung der Wundränder; es seien die 4 Wochen alten Risse nicht per primam verheilt, sondern nach Abstoßung der Nähte Wundflächen zurückgeblieben.

5 Monate nach der Verletzung war der Kranke indes vollkommen hergestellt mit einem vordem nie erreichten Gewicht. Hübener (Dresden).

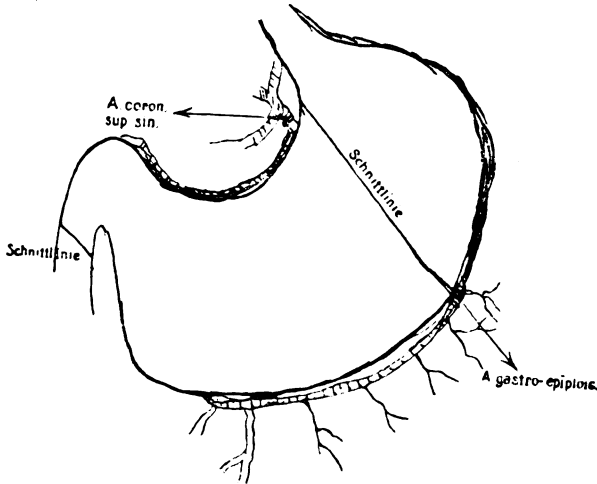


## 38) Mayo. A review of three hundred and three operations upon the stomach and first portion of the duodenum.

(Annals of surgery 1903. Juli.)

Die Krankheiten der ersten Hälfte des Duodenums ähneln vollkommen den Magenkrankheiten; deswegen zählt Verf. die an der ersten Hälfte des Duodenums ausgeführten Operationen zu den Magenoperationen. Die Erkrankungen dieses Teiles des Duodenums werden durch Geschwüre hervorgerufen, oder sie sind eine Folge der Affektionen der Gallenwege (Steine).

Die in Betracht kommenden Magenkrankheiten sind das Geschwür und der Krebs (gutartige und bösartige Krankheiten). Die wichtigste Ursache für das Entstehen der Magengeschwüre ist der Anstieg der Sekretion. Eingeteilt werden dieselben 1) in runde und fissurierte Geschwüre mit dünnem Rande (akute oder chronische), 2) in Schleimhauterosionen, 3) in chronische Geschwüre von unregelmäßiger Form und mit verdickten Rändern. Außerdem kommen noch gutartige Verengerungen am Magen vor, welche rein entzündlichen Ursprungs sind. In allen Fällen von Geschwüren jeglicher Art war nach M.'s Erfahrungen der Sitz derselben fast immer in den oberen 2 Zoll des Duodenums, im Pylorus und in dem Teil des Magens, welcher rechts von einer von der Speiseröhre nach abwärts



gezogenen Linie liegt. Wegen Krebs des Magens wurde von M. in 109 Fällen operiert mit 15,6% Todesfällen. Nach ihm ist hierbei nur auf einen Erfolg zu rechnen, wenn früh operiert wird, und soll deswegen beim geringsten Verdacht auf Magenkrebs die Probeparotomie ausgeführt werden. Damit alle Lymphdrüsen und alle affizierten Blutgefäße bei der Magenresektion wegen Krebs mit entfernt werden, soll die ganze kleine Kurvatur extirpiert und von der großen nur der Fundus zurückgelassen werden. Der Schnitt verläuft in einer Linie, welche gezogen wird zwischen der Art. coronar. super. sin. und der Art. gastro-epiploica. Nach Vernähen des zurückgelassenen Magen- und Duodenumteils wird eine Gastrojejunostomie und eine Enteroanastomose zwischen der angehefteten Jejunumschlinge ausgeführt.

Wegen Krebs wurden derartige Magenresektionen 27mal ausgeführt, 22 genesen, 6 starben, und 34mal die Gastroenterostomie mit 10 Todesfällen = 30%, während die in gutartigen Fällen ausgeführte Gastroenterostomie nur 8% Todesfälle ergab. Über die verschiedenen von M. wegen Magenerkrankungen ausgeführten Operationen (303) ist am Schluß der Arbeit eine spezialisierte Tabelle aufgestellt. In 19 Fällen von Pyloroplastik mußte 6mal nachträglich die Gastro-

enterostomie gemacht werden. In den Fällen von Gastroenterostomie mußte einigemal nachträglich wegen eingetretenem Circulus vitiosus die Enteroanastomose der an den Magen angehefteten Schlinge gemacht werden. In einigen Fällen wurde, um diesen Circulus vitiosus zu vermeiden, der Pylorus teils durchschnitten, teils unterbunden, teils in geknickter Stellung unter der Leber angenäht.

Herhold (Altona).

39) Róbin. Ein Fall von toxischer Gastritis und Pylorusstenose.

(Wiener med. Wochenschrift 1903. Nr. 22.)

Ein 16jähriger Knabe hatte vor ca. 5 Wochen ein nicht ganz volles Becherglas 47%ige Salpetersäure getrunken. Es kam zu dem Bild ausgesprochener toxischer Gastritis und Magendilatation infolge von narbiger Pylorusstenose, welche nach der Untersuchung des Mageninhalts fast sämtliche dem Magenkarzinom eigentümliche Merkmale bot, durch Zerstörung eines großen Teiles der Magenschleimhaut Fehlen der freien Salzsäure, dagegen keine totale Drüsenatrophie, da Pepsin nachweisbar war. Die gestörte sekretorische Magenfunktion hat aber nicht verhindert, daß nach der Gastroenterostomie mit Ausgleich der motorischen Störungen volle Wiederherstellung der Verdauung, des Körpergewichts, des Wohlbefindens eintrat.

Herm. Frank (Berlin).

40) Schloffer. Fünf Laparotomien an einer Patientin innerhalb von  $2\frac{1}{2}$  Jahren.

(Wiener klin. Wochenschrift 1903. Nr. 16.)

Es handelte sich bei der 33jährigen Pat. um ein Magengeschwür am Pylorus. Nach der Gastroenterostomie kam es zur Entwicklung eines Ulcus pepticum jejuni, später zu einem stenosierenden Ulcus pepticum an der Stelle der Gastroenterostomie. Auch eine neue Gastroenterostomieöffnung war bald wieder in gleicher Weise verengt und veranlaßte eine dritte Gastroenterostomie. Es handelte sich jedesmal um Geschwüre mit Ausbildung beträchtlicher entzündlicher Geschwülste.

Falls sich nun abermals ein operativer Eingriff nötig zeigte, käme an Stelle der Gastroenterostomie auch die Jejunostomie in Frage.

Hübener (Dresden).

41) Trendel. Über die mit der Gastroenterostomia posterior in der Tübinger Klinik gemachten Erfahrungen.

(Beiträge zur klinischen Chirurgie Bd. XXXIX. Hft. 1.)

Nach kurzer Darlegung des an verschiedenen Kliniken und Krankenhäusern herrschenden Standpunktes bezüglich der brauchbarsten Methode zur Vereinigung von Magen und Dünndarm berichtet Verf. über die Erfolge an der Tübinger Klinik bei Anwendung der hinteren Gastroenterostomie mit kurzer zuführender Schlinge nach v. Hacker mittels Murphyknopfes. Dieselbe wurde 28mal ausgeführt, 17mal wegen karsinomatöser, 11mal wegen gutartiger Stenose des Pylorus. In den nächsten 4 Wochen nach der Operation starben 6 der Operierten, und zwar 2 bei gutartiger, 4 bei karsinomatöser Stenose. Bei den übrigen Kranken war der unmittelbare Erfolg ein durchaus zufriedenstellender, es traten niemals Erscheinungen von Magenileus ein. Bei den 6 Todesfällen war 2mal das Anbleiben einer festen Vereinigung durch den Murphyknopf als Ursache anzusehen. Beide Male handelte es sich um hochgradig heruntergekommene Individuen. In den 4 anderen Fällen konnte der Operationsmethode als solche keine Schuld an dem schlechten Erfolge beigemessen werden. Verf. faßt seine Ausführungen dahin zusammen, daß die hintere Gastroenterostomie mit zuführender kurzer Schlinge und gut konstruiertem Murphyknopf die beste Gewähr für eine sicher funktionierende Magen-Darmanastomose bietet.

Blauel (Tübingen).

42) **A. Langer.** Über Kompression des Duodenum durch das Dünndarmmesenterium, nebst Bemerkungen zur Differentialdiagnose zwischen Ulcus und Carcinoma ventriculi.

(Beiträge zur Geburtshilfe und Gynäkologie.)

(Festschrift für Rudolf Chrobak.)

Kasuistische Mitteilung eines Falles von gastroduodenalem Ileus infolge mesenterialer Kompression des Duodenum in der Gegend der Flexura duodenojejunalis. Auf Grund dieses allerdings sehr beweisenden Falles vertritt Verf. im Gegensatz zur Lähmungstheorie dieser Ileusform von Kehr, Riedel, Stieda, die seinerzeit auch vom Ref. geteilte Ansicht Kundrat's, Schnitzler's, Albrecht's, nach der unter gewissen Verhältnissen das Mesenterium des ins kleine Becken gesunkenen Dünndarms mechanisch das Duodenum verengen bzw. verschließen kann.

Müller (Dresden).

43) **G. Lotheissen.** Die Behandlung der multiplen tuberkulösen Dünndarmstenosen.

(Wiener med. Wochenschrift 1903. Nr. 4.)

Wegen vielfacher Stenosen des Darmes ist — abgesehen von Neubildungen — 37mal, soweit der Autor sehen kann, operiert worden; nur 4mal lag nicht Tuberkulose dabei vor. 32mal wurde dabei die Striktor selbst behandelt mit 7 Todesfällen; 17mal wurde sie reseziert mit 3 Todesfällen, 1mal mit gutem Erfolge die völlige Darmausschaltung vorgenommen, 14mal mit 4 Todesfällen die Enteroanastomose gemacht. Bei den besonders ungünstigen Operationsverhältnissen solcher Kranker ist diese Statistik nicht so abschreckend, als sie den Zahlen nach erscheint.

Das Leiden ist nicht so selten und die Diagnose selbst der mehrfachen Stenosen ist möglich. Der Autor hat selbst zwei Pat., bei welchen Schlesinger auf Grund mehrfacher, an verschiedenen Stellen gleichzeitig auftretender Darmsteifung die Diagnose richtig gestellt hatte, mit Enteroanastomose operiert, in einem Falle mit gutem Erfolge bei teilweiser Ausschaltung von 214 cm. Das Idealverfahren ist natürlich Resektion, welche, da die Stenosen meist Dünndarm betreffen, auch größere Stücke Darm zu opfern erlaubt. Indessen hat auch die Enteroanastomose bezüglich der Einwirkung auf die Tuberkulose günstige Folgen gezeigt.

Herm. Frank (Berlin).

44) **L. Kirchmayr.** Ein Beitrag zur Ätiologie des Dünndarmvolvulus.

(Wiener klin. Wochenschrift 1902. Nr. 43.)

Der Fall betrifft eine 25jährige Pat., welche plötzlich nach körperlicher Anstrengung mit heftigen Kolikschmerzen im Leibe erkrankte. Operation 19 Tage später (Büdingen). Der ganze Dünndarm lag nach rechts um 180° gedreht. Die letzte Ileumschlinge war spitzwinklig geknickt über die gespannte, am oberen Anteil des freien Randes der Gekröswurzel fixierte Tube. Von diesem Punkte aus verliefen noch außerdem entsprechend den oberen Schenkeln eines Y zwei Stränge, die sich am Netz ansetzten und gleichfalls Darm einschnürten. Der Volvulus ist durch Zug der Tube an der Radix mesenterii wie folgt zu erklären. 3 Wochen vor der Erkrankung Abort. Hierbei Fixation des Fimbrienendes der Tube am linken freien Rande der Radix mesenterii, während der Uterus noch hoch stand. Gleichzeitig wurde dort das große Netz fixiert (die beiden anderen Stränge). Bei der Involution begann allmählich der Zug in der Richtung gegen die rechte Seite des kleinen Beckens. Als dieser durch straffe Spannung der Tube stärker wurde, folgte mit dem nach unten und rechts verzogenen Mesenterium auch der Darm, und der Volvulus war eingeleitet. Komplette wurde derselbe dann wahrscheinlich laut Anamnese durch die heftige Aktion der Bauchmuskeln bei der schweren Arbeit.

Es trat völlige Heilung ein.

Hübener (Dresden).

45) **Hollmann.** Ein Fall von chronischer Darminvagination mit günstigem Ausgang in Heilung nach Spontanabstoßung des nekrotischen Intussusceptum.

(St. Petersburger med. Wochenschrift 1903. Nr. 15.)

Ein 49jähriger Bauer erkrankte unter den Erscheinungen der Darmverstopfung, die mehr oder minder heftig 4 Monate lang währte unter Abgang von Schleim und Blut. 4 Monate nach Beginn der Krankheit wurde durch den After ein großes gangränöses Gewebstück entleert, worauf völlige Heilung eintrat. Das entleerte Stück erwies sich als unterster Teil des Ileum, Coecum und Teil des Colon ascendens; es hatte sich um eine Invaginatio ileo-coecalis gehandelt.

**Haeckel** (Stettin).

46) **H. Schridde.** Eine nach Ausstoßung des Intussusceptum spontan geheilte Invagination des Ileum, zugleich ein Beitrag zur Frage der Entstehung und Entwicklung der Intussusception. (Aus dem path.-anatom. Institut der Universität Erlangen.)

(Münchener med. Wochenschrift 1903. Nr. 30.)

Bei der 60jährigen Pat. ging 17 Tage nach Auftreten von Ileuserscheinungen nach kurz vorher erfolgten Durchfällen ein 32 cm langes Darmstück ab, worauf sich die Kranke, schon ab 9. Tage wieder festere Nahrung ohne Beschwerden genießend, langsam erholte. Nach ca. 4 Monaten starb sie infolge einer akuten Lungenentzündung. Die Sektion ergab eine die Darmwand quer umlaufende schmale Narbe des Ileum, ca. 36 cm von der Bauhinschen Klappe entfernt, ohne irgendwelche Verwachsungen der Darmschlingen untereinander oder mit der Parietalserosa und ohne ausgeprägte Stenosenscheinungen. Das Darmrohr war oberhalb und unterhalb der Narbe gedreht, so daß die sonst dem Mesenterialansatz gegenüberliegende Partie des Darmes ihrer natürlichen Lage gerade entgegengesetzt war; dementsprechend war auch das schlaaffe, dünne Mesenterium verschoben.

Die Ansicht, welche Verf. an der Hand dieses Falles und aus angestellten Versuchen über die Entstehung und Entwicklung der im Leben erfolgenden, reinen Dünndarminvaginationen gewonnen hat, lautet: Die Ursache der plötzlich auftretenden Ileuminvaginationen ist nicht klar. Vielleicht gibt in manchen Fällen ein durch Reis wirkender Fremdkörper den Anlaß zur Einstülpung. Als disponierendes Moment kommt in hervorragender Weise ein schlaffes, fettarmes Mesenterium in Betracht. Die Paralyse einer begrenzten Darmstrecke ist als begünstigender oder die Intussusception bedingender Faktor auszuschließen. Dagegen genügt zur Erklärung der Entstehung der Darmeinstülpung das Auftreten einer abnormen, ungleichmäßigen Kontraktion des Darmrohres und eine oberhalb sich einstellende, mehr oder weniger intensiv gesteigerte Peristaltik. Die Weiterentwicklung der Invagination erfolgt nicht durch eine a tergo wirkende Kraft, sondern wird bedingt durch die vom Kopfteil des Invaginatums am Intussuscipiens ausgelöste Peristaltik, welche das eingeschobene Darmstück analwärts treibt.

**Kramer** (Glogau).

47) **Gauchery.** Occlusions intestinales pendant la puerpéralité.

(Revue française de méd. et de chir. 1903. Nr. 35.)

Verf. hat 57 Fälle von Darmverschluß im Verlauf einer Uterinschwangerschaft, und 9 im Verlauf einer Extra-uterin-Gravidität zusammengestellt. Der Darmverschluß kann allein durch die Schwangerschaft hervorgerufen oder wenigstens durch sie befördert werden, er kann aber auch unabhängig von ihr zur Zeit einer Gravidität auftreten. Die Ursachen sind, der Häufigkeit nach geordnet, innere Abschnürungen, ausgedehnte Kompressionen und Lageveränderung des Darmes (Volvulus, Torsion usw.). Verwechslungen kamen vor mit Koprostase, Peritonitis, Appendicitis, Brucheinklemmung, Darmperforation, Extra-uterin-Gravidität, Uterus-

ruptur. Nur der Pseudoileus infolge Darmparalyse, der während der Schwangerschaft nicht selten auftritt, ist einer medizinischen Behandlung zugänglich. Die operative Behandlung ergab eine Sterblichkeit von 53% von seiten der Mutter, von 38% von seiten des Kindes; bei den nicht operierten Fällen waren die entsprechenden Zahlen 76% resp. 66%.  
**Möhr (Bielefeld).**

#### 48) Summers. Varix of the inferior mesenteric vein complicated by chronic ulcerative colitis.

(Vortrag auf der 54. Jahresversammlung der Amer. med. assoc.)  
 (Journ. of the amer. med. assoc. 1903. Juli 18.)

34jähriger Mann, der bis zum 27. Jahre an Mastdarmvorfall gelitten hatte, bot schon seit Monaten die Erscheinungen von schwerem Dickdarmkatarrh. Bei der Untersuchung fanden sich zahlreiche Geschwüre bis hoch ins S romanum hinauf. Da medikamentöse Ausspülungen usw. nutzlos waren, sollte Kolostomie gemacht werden; dabei fand sich die Vena mesenterica inf. mit ihren Seitenästen stark geschwollen, ihre Wandungen verdickt. Kolostomie wurde erst nach zwei Monaten ausgeführt, dabei eine hochgradige Magenerweiterung entdeckt und durch Faltung des Magens bedeutend gebessert. Es trat Besserung des Allgemeinbefindens ein, aber keine wesentliche Abnahme des Dickdarmkatarrhs; deshalb zwei Monate später Anlegung einer Fistel am Blinddarm und Ausspülungen von dort aus, mit dem Ergebnis, daß Katarrh und Geschwüre verschwanden. Nach Schluß der Fistel Rezidiv. Die Varikositäten der Vena meseraica inferior erklärt Verf. aus dem immer wiederkehrenden Mastdarmvorfall, die Geschwüre vergleicht er mit den Beingschwüren bei Krampfadern. Durch die Geschwüre entstand die Wandverdickung der Venen.

Einen anderen Fall von ulzerativer Kolitis hat er durch die Fistelbehandlung völlig ausgeheilt. Er wendet sich gegen die Benutzung des Proc. vermiformis zur Anlegung der Spülfistel, weil er zu eng sei.

Diskussion: Smythe (Memphis) hat ebenfalls die Spülfistel wiederholt mit bestem Erfolg angelegt.  
**Trapp (Bückeburg).**

#### 49) L. Talke. Über Embolie und Thrombose der Mesenterialgefäße. Vorkommen und diagnostische Bedeutung der Purpura haemorrhagica bei Embolie der Art. meseraica.

(Beiträge zur klin. Chirurgie Bd. XXXVIII. Hft. 3.)

Den Hauptteil der Arbeit bildet die eingehende Besprechung eines in der Königsberger chirurgischen Klinik zur Beobachtung gekommenen Falles von Embolie des Hauptastes der Art. mesenterica superior. Derselbe bot klinisch das Auffallende einer außerordentlich langen Dauer, ferner einer Kombination mit Purpura. Bei der Sektion fanden sich neben den großen Ästen der Art. mesenterica sup. auch noch eine große Anzahl kleinerer Äste — entweder noch im Mesenterium selbst oder schon in der Darmwand gelegen — embolisiert. Pathologisch-anatomisch handelt es sich also um unter sich verschiedene embolische Prozesse in demselben Organ, dem Intestinaltraktus, und klinisch findet sich für diesen Befund die Erklärung, daß mehrfache frühere Kolikanfälle der Ausdruck der kleineren Embolien waren, während die Embolie der größeren Äste durch einen äußerst heftigen, von einem Kollaps gefolgtten Schmerzanfall am Tage vor dem Tode gekennzeichnet war. Die Purpura glaubt Verf. in unmittelbarem Zusammenhang mit dem Verschuß der Darmarterien bringen zu können, indem er auch sie durch Embolien in die Haut entstanden annimmt; zugleich sieht er in diesen Hautembolien geradezu ein differentialdiagnostisch sehr wertvolles Symptom für die Unterscheidung zwischen arterieller Embolie und venöser Thrombose der Mesenterialgefäße, welche wegen der häufig völlig übereinstimmenden klinischen Symptome oft nicht voneinander zu trennen sind.

Es gelang dem Verf., noch weitere 17 Fälle aus der Literatur zusammenzustellen, in welchen neben dem embolischen Verschuß der Darmarterien in

anderen Körpergebieten Embolisierungen erfolgten, welche auch klinisch in Erscheinung traten.

Des weiteren berichtet der Verf. noch über zwei Fälle von Thrombose der Gekrösvenen. In dem ersten mußte  $1\frac{1}{2}$  m Darm reseziert werden, in dem zweiten Falle mußte von der Resektion ganz Abstand genommen werden. Beide Kranke starben.

In einem Anhang werden dann noch die älteren, in den größeren Kasuistiken nicht aufgeführten 27 Fälle von Embolien der Mesenterialarterie und Thrombosen der Mesenterialvene aufgeführt. **Blauel** (Tübingen).

### 50) Hesse. Kasuistischer Beitrag zur Lehre von der operativen Darmausschaltung.

Inaug.-Diss., Kiel, 1903.

Helferich läßt über drei Fälle berichten, bei denen er mit günstigem funktionellen Ergebnis einen Teil des Dickdarms durch eine Enteroanastomose ausgeschaltet hat. Interessant ist bei seiner Technik, daß er den Eingang und Ausgang des ausgeschalteten Stückes durch Nähte stark verengert und so den Kotweg durch dies Stück möglichst ausschaltet. Zweimal handelte es sich um Tuberkulose, einmal um eine inoperable Geschwulst. **Schmieden** (Bonn).

### 51) H. v. Bonsdorff. Zur Frage von der abdomino-perinealen Operationsmethode zur Entfernung hochsitzender Mastdarmkarzinome.

(Finska Läkaresällskapets Handlingar Bd. XLIV. p. 1. [Schwedisch.])

Eine 59jährige Frau wurde vor 8 Jahren wegen Krebs mit Resektion des Mastdarms operiert. Residiv in der Narbe im folgenden Jahre, nochmalige Operation; danach jahrelange Rezidivfreiheit. Bei der Aufnahme war ein zweites Residiv mit der Hinterfläche der Gebärmutter verwachsen; der obere Geschwulstrand konnte nicht erreicht werden. Versuche, den Mastdarm zu exstirpieren, scheiterten an den Verwachsungen. Abdomino-perineale Operation nach Quenu mit Erfolg.

In der Epikrise diskutiert Verf. die Vor- und Nachteile der betreffenden Operationsmethode und will die Indikationen derselben erweitert wissen. Die Methode hat, wie bekannt, einen inguinalen Kunstafter im Gefolge. Die Übelstände eines solchen sind nicht größer, eher kleiner, als die eines sakralen oder perinealen Afters. Da außerdem der abdomino-perineale Weg bedeutend weniger Gefahren für den Pat. mit sich bringt als eine Amputatio recti, glaubt Verf., daß die abdomino-perineale Operation in folgenden Fällen vorzuziehen sei:

1) Wenn die Erhaltung des Sphinkters bei Residivoperationen sich unmöglich erweist oder der Mastdarm mit den umgebenden Teilen verwachsen ist; 2) bei Residivoperationen, wenn die Erhaltung des Sphinkters schon bei der ersten Operation unmöglich war; 3) wenn die Ausdehnung der Geschwulst eine Laparotomie erheischt und es sich bei dieser zeigt, daß die Operation durchführbar ist, selbst wenn die Erhaltung des Sphinkters sich als möglich zeigen würde.

Wenn der Allgemeinzustand des Pat. nur eine Anlegung eines Anus praeternaturalis als Primäroperation gestattet, die Kräfte sich aber nachher erholen, könnte vielleicht eine abdomino-perineale Operation sekundär in Frage kommen.

**Hansson** (Cimbrishamn).

**Berichtigung.** In Nr. 37 d. Bl. p. 1010 Z. 16 v. u. Hes Karschulin statt Karszbulin

Originalmitteilungen, Monographien und Separatabdrücke wolle man an **Prof. E. Richter** in Breslau (Kaiser Wilhelmstraße 115), oder an die Verlagshandlung **Breitkopf & Härtel**, einsenden.

# Zentralblatt für C H I R U R G I E

herausgegeben

von

**E. von Bergmann, F. König, E. Richter,**  
in Berlin, in Berlin, in Breslau.

Dreißigster Jahrgang.

Wöchentlich eine Nummer. Preis des Jahrganges 20 Mark, bei halbjähriger  
Voraussahlung. Zu beziehen durch alle Buchhandlungen und Postanstalten.

Nr. 41.

Sonnabend, den 10. Oktober.

1903.

**Inhalt:** C. Hofmann, Zur Radikaloperation der Leistenhernien mit besonderer Berücksichtigung der anatomischen Verhältnisse. (Original-Mitteilung.)

1) Fürst, Diosmal. — 2) Heuss, Helmitol. — 3) Cathelin, Harnseparator. — 4) Nicolich, 5) Senn, Prostataktomie. — 6) Nagano, Zur Chirurgie der Harnblase. — 7) Goldberg, Cystitis. — 8) Engelsch, Blasenkrebs. — 9) Taddel, Harnleitervereinigung. — 10) Watson, Nierenverletzungen. — 11) Guyon, Nierensteine. — 12) Goelet, Nephropexie. — 13) Ferguson, Nephritis. — 14) Jonescu, Nephrektomie. — 15) Jordan, Hodentuberkulose. — 16) Hartmann, Anatomisch-chirurgische Arbeiten. — 17) Rembinger und Hodara, Chylurie. — 18) Krüger, Urogenitaltuberkulose. — 19) Dobrotworski, Harnreziptent. — 20) Bullitt, Epispadie. — 21) Brßer, Harnröhrenzerreißung. — 22) Arcoleo, 23) Casati, Blasen- spalte. — 24) Ravasini, Leukoplakie der Blase. — 25) Kapsammer, Blasensteine. — 26) Frank, Blasenpapillom. — 27) Hepner, Blasen-Dickdarmfistel. — 28) Onufrowitsch, Harnleiterdurchtrennung. — 29) Gulbai, 30) Schönwerth, 31) Boari, Nierenverletzungen. — 32) Wulff, Nierenblutung. — 33) Wiemer, Intermittierende Hydronephrose. — 34) Blake, 35) Edebohls, Nierenentkapselung. — 36) Holländer, Nierenexstirpation. — 37) Hornborg, Hypernephrom. — 38) Chauning und Knowlton, Metastasierende Nebennierengeschwulst. — 39) Casati, Männliche Impotenz. — 40) Matzenauer, Phimosendilatator. — 41) v. Karwowski, Nebenhodenabszeß. — 42) Cabot, Torsion des Samenstrangs. — 43) Decouvelaire und Augier, Hodengeschwulst.

(Aus der chirurg. Abteilung des Josefshospitals zu Köln-Kalk.)

## Zur Radikaloperation der Leistenhernien mit besonderer Berücksichtigung der anatomischen Verhältnisse.

Von

Oberarzt Dr. C. Hofmann.

Da wir heute frühzeitiger und häufiger, als es noch vor 10 Jahren der Fall war, in die Lage versetzt werden, Hernien radikal operieren zu können, weil durch die größere Leistungsfähigkeit der Chirurgie auf diesem Gebiete auch das Vertrauen zu ihr erheblich gestiegen ist, so bekommen wir nicht nur Fälle von exzessiver Bruchbildung, sondern auch vielfach solche, bei denen der Bruch eben in die Erscheinung tritt oder gar über das Stadium der sogenannten Bruchanlage noch nicht hinausgekommen ist, zur Operation. Unter diesen

Umständen gewinnen wir einen besseren Einblick in die ursprünglichen anatomischen Verhältnisse, da wir neben dem durch einen großen Bruch anatomisch sehr veränderten, verkürzten und auch am äußeren Leistenring — wenn wir uns an die Leistenbrüche halten wollen — stark erweiterten Leistenkanal auch viele Fälle zur operativen Autopsie bekommen, in denen die Form und Größe des Leistenkanals noch im wesentlichen der Norm entspricht. Und doch finden sich auch hier schon charakteristische Veränderungen, die auf unsere Anschauung über die Entstehung usw. der Brüche Einfluß haben müssen. Selbstredend wird auch unser operatives Vorgehen, das ja doch die normalen anatomischen Verhältnisse nach Möglichkeit herzustellen bestrebt sein muß, dadurch Änderungen erfahren müssen.

Unter den 45 Fällen von Leistenbrüchen, die ich im letzten Jahre radikal operiert und bei denen ich auf die anatomischen Verhältnisse besonders geachtet habe, ist mir auch bei den kleinsten Brüchen und normal langem Leistenkanal die außerordentliche Erweiterung des inneren Leistenrings aufgefallen, eine Erweiterung, die mir eigentlich immer mehr das Produkt einer kongenitalen Anlage als einer erworbenen Ausweitung der normalen Fovea inguinalis interna zu sein schien. Eine gute Übersicht ist natürlich nur möglich, wenn man, wie dies Bassini schon gefordert hat, die vordere Wand des Leistenkanals in ganzer Ausdehnung spaltet und den Bruchsack bis zur Bauchhöhle auslöst und nun eröffnet; dann finden wir einen nach der Bauchhöhle zu trichterförmig sich erweiternden Bruchsack, dessen Durchmesser bei der Entfaltung am inneren Leistenring größer als der eines Markstücks sein kann und dessen Fundus selbst beim Pressen eben aus dem äußeren, nicht erweiterten Leistenring zum Vorschein kam. So sind die Verhältnisse nicht ausnahmsweise, sondern gewöhnlich. Wir sehen also einen vollständigen, aber noch innerhalb des Leistenkanals gelegenen Bruch bei enorm weitem inneren und kaum verändertem äußeren Leistenring. Der Befund legt natürlich den Gedanken nahe, daß die Weite des äußeren Leistenrings ganz belanglos für die Entstehung eines Bruches ist. Die Entstehung hängt vielmehr lediglich vom Zustande des inneren Leistenrings bzw. dem mehr oder weniger unvollkommenen Abschluß des Processus vaginal. periton. ab. In diesen Zuständen haben wir also die sogenannte Bruchanlage zu suchen und nicht in dem zufällig weiter oder enger geratenen fasciösen äußeren Leistenring. Wir müssen daher praktisch den bisherigen Begriff der Bruchanlage, der auf der äußeren Untersuchung basiert, vollständig fallen lassen, da ja diejenigen Veränderungen, welche als solche gedeutet werden könnten, nur durch eine operative Freilegung des ganzen Leistenkanals festgestellt werden können.

Viel zu wenig beachtet ist die stets zu beobachtende und auch den Anatomen, wie ich mich überzeugt habe, bekannte Tatsache, daß der Samenstrang sich in der Gegend des inneren Leistenrings auseinanderzieht und an Volumen viel einbüßt, oder, richtiger gesagt,



daß er nicht als fertiges Ganze im hintersten Teil des Leistenkanals besteht, sondern sich hier erst aus seinen Komponenten bildet. Die Art. spermat. ext. tritt von der Art. epigast. inf. her in den Leistenkanal ein; das Vas deferens nimmt getrennt von ihr seinen bekannten Verlauf retroperitoneal zur Blase, und der Plexus pampiniformis, welcher die Hauptmasse des Samenstrangs ausmacht, sammelt sich in der Gegend des inneren Leistenrings in 1—2 Venenstämmchen, die nicht annähernd das Volumen des Plexus pampiniformis haben. Der so auseinandergezogene und am inneren Leistenring kaum noch den Namen eines Stranges verdienende Funiculus spermaticus läßt bei seiner Verlagerung vor die innere Bruchpforte, wie es die Bassini'sche Operationsmethode vorschreibt, Raum zu einer trichterförmigen Ausstülpung des Peritoneums und gibt damit genügend Gelegenheit für das Rezidiv. Wir beobachten daher auch die nach der Bassini'schen Operation eintretenden Rezidive vor und entlang dem Samenstrang.

Die innigen Beziehungen des Kremaster zum Samenstrang machen es verständlich, daß der Leistenkanal in Wirklichkeit kein Kanal, sondern vollständig von den ihn durchziehenden Gebilden ausgefüllt ist und mit ihnen eins zu sein scheint. Naturgemäß muß sich der von der Bauchhöhle her vorstülpende Bruchsack dann künftig seinen Weg durch den Samenstrang hindurchbohren. Oft findet man ja auch noch den Bruchsack von den Gebilden des Funiculus rings umgeben. Will man den Bruchsack im Leistenkanal freilegen, dann muß man erst den Kremaster und die den Samenstrang umhüllende Tunica vaginalis communis der Länge nach durchtrennen. Hat man dies getan, dann läßt sich auch immer der Bruchsack, und zwar verhältnismäßig leicht, herauspräparieren. Dabei ist die stumpfe Auslösung mit den Fingern zu vermeiden, vielmehr nur ein Herauspräparieren mit Pinzette und Schere, teils schneidend, teils stumpf, von Vorteil. Hält man die einzelnen Teile durch entsprechendes Hochheben und Anziehen gegen das Licht, dann sieht man recht deutlich die Grenzen, und die Auslösung auch des ganzen Bruchsacks macht keine unüberwindlichen Schwierigkeiten. Aber nur mit Instrumenten muß man arbeiten, ein Vorgehen, das auch noch aus Gründen einer sicheren Asepsis empfehlenswert ist; ich führe heute, um dies nebenbei zu bemerken, eine Hernienradikaloperation völlig zu Ende, ohne daß auch nur eine Fingerspitze in direkte Berührung mit der Wunde kommt. Für eine Operation, deren Enderfolg im wesentlichen von einer ungestörten Heilung abhängt, gewiß ein nicht zu unterschätzender Vorzug!

Die hier skizzierten anatomischen Verhältnisse schreiben eine bestimmte Methode und einen logischen Gang der Radikaloperation vor. Sie gestaltet sich folgendermaßen: Hautschnitt entsprechend dem Verlauf des Leistenkanals; Spalten der Fascie des Obliquus externus und des Kremaster mit der Tunica vagin. commun. zur Freilegung des ganzen Bruchsacks und des inneren Leistenrings;

Auslösung des Bruchsacks beginnend im Leistenkanal. Dabei ist es keineswegs nötig, noch wünschenswert, den Funiculus spermaticus aus seinem Bett herauszuheben, vielmehr ist es zweckmäßig, ihn in situ zu lassen.

Ist der Bruchsack nicht nur bis an den Bruchsackhals, sondern wirklich bis zum Übergang in das parietale Peritoneum, wobei die oben erwähnte trichterförmige Erweiterung nach der Bauchhöhle zu gut zutage tritt, ausgelöst, dann erfolgt seine Eröffnung, Reposition des Inhalts nach Lage der Verhältnisse und Abschluß der Bauchhöhle mittels einer auf der Innenseite des Bruchsacks in der Gegend des inneren Leistenrings angelegten Catgut-Tabaksbeutelnaht. Das exakte Anlegen dieser Naht, durch welche die unter normalen Verhältnissen bestehende Fovea inguinalis an der Innenseite der Bauchwand wieder hergestellt wird, erleichtert man sich dadurch, daß man den Bruchsack mehrfach bis zum inneren Leistenring längs spaltet, die einzelnen Teile mit Klemmen faßt und nach außen zieht. Dadurch entfaltet man den nach innen sich erweiternden Trichter aufs beste und übersichtlichste, und der Peritonealabschluß wird ein vollständiger. Nun werden die Längssegmente des Bruchsacks zusammengefaßt und von außen durch einen möglichst dünnen Faden in der Höhe der Tabaksbeutelnaht umschnürt. Schneidet man jetzt über dem Umschnürungsfaden den Bruchsack ab, dann zieht sich der Stumpf, der bisher immer noch angezogen war, in das Niveau des parietalen Peritoneums zurück. Der Bruch als solcher ist beseitigt und man würde, wenn man sich von innen her die Bauchwand betrachtete, etwa normale Verhältnisse, die wir ja nach Möglichkeit herstellen wollen, finden. Die Bestrebungen, welche der MacEwen'schen Methode besonders eigentümlich sind und welche den aufgerollten Bruchsack als »Kissen« in den inneren Leistenring oder gar in die Bauchhöhle vorschieben, sind schon deswegen nicht zu billigen, weil sie nicht auf die Herstellung normaler Verhältnisse abzielen und das nach innen vorgeschobene »Kissen« den besten Angriffspunkt für den intraabdominellen Druck bildet.

Nach der geschilderten Versorgung des Bruchsacks legen sich die Wände des Leistenkanals meist schon von selbst aneinander. Um aber den weiten inneren Leistenring zu schließen und der Peritonealnaht des Bruchsacks eine Stütze zur Verhütung des Rezidivs zu geben, legt man bei in situ gelassenem Samenstrang am inneren Leistenring eine Naht, welche die Fasern des Obliquus internus faßt, ohne die Art. epig. inf. zu verletzen, dann durch die Fascia transversa in der hinteren Wand des Leistenkanals zwischen den auseinandergetretenen Gebilden des Samenstrangs hindurchgeht und schließlich unter Vermeidung der Art. iliaca ext. an dem evertierten Leistenband Anheftung findet. Knüpft man diese Naht zusammen, dann erreicht man einen vollständigen Schluß des Leistenkanals, ohne daß die hier auseinandergezogenen Gebilde des Samenstrangs gequetscht oder abgeschnürt werden. Ich verwende mittleren Silber-

draht, doch steht nichts im Wege, auch anderes Nahtmaterial zu nehmen. Jedenfalls wird schon durch diese eine Naht ein vollständiges Bollwerk geschaffen, ohne daß, wie bei der Bassini'schen Verlagerung des Samenstrangs, ein trichterartiger Zwischenraum gelassen wird. Durch einige weitere Nähte kann man den Leistenkanal über dem Samenstrang schließen, doch hat hier die Kanalnaht keineswegs solche Bedeutung wie bei anderen Methoden. Das Vernähen der gespaltenen Fascie des Obliquus externus bildet den Abschluß der eigentlichen Operation.

Die Methode legt also das Hauptgewicht auf einen wirklichen Schluß des Bruchsacks im Bereich des parietalen Peritoneums und die Herstellung einer Stütze für denselben am inneren Leistenring durch eine oder mehrere Drahtsuturen unter Wahrung und Berücksichtigung der normalen anatomischen Verhältnisse ohne Verlagerung des Samenstrangs. Besondere technische Schwierigkeiten bietet die Methode dem geübten Operateur nicht, sie erfordert nur einige Sorgfalt beim Anlegen der Tabaksbeutelnaht und der Stütznaht. Seit den ersten Operationen ist bereits ein Jahr verstrichen; die Nachuntersuchung dieser Fälle hat kein Rezidiv gezeigt. Ich halte dasselbe auch für ausgeschlossen, ohne natürlich damit bei der kurzen Zwischenzeit und der noch verhältnismäßig geringen Zahl der Fälle ein abschließendes Urteil geben zu wollen.

1) **M. Fürst.** Zur Kenntnis des Diosmal Runge (Extractum foliorum Bucco) und seine Anwendung in der Behandlung der Harnkrankheiten.

(Monatshefte für prakt. Dermatologie Bd. XXXV. Nr. 7.)

Verf. hat durch Dr. Runge ein Extrakt aus dem bei der Cystitisbehandlung und als Diuretikum verwendeten Buccotee machen lassen und gibt dieses »Diosmal« genannte Präparat in Pillen (dreimal täglich 2—5 zu 0,15) oder in Kapseln (2—4mal täglich 0,3 oder 0,5). Er ist mit dem Erfolg bei Cystitiden und als Unterstützungsmittel der örtlichen Behandlung akuter Gonorrhöen sehr zufrieden.

Jadassohn (Bern).

2) **E. Heuss.** Über Helmitol, ein neues Harndesinfiziens.

(Monatshefte für prakt. Dermatologie Bd. XXXVI. Nr. 3.)

Verf. empfiehlt das Helmitol, eine »Hexamethylentetraminverbindung der Anhydromethylenzitronensäure«, als ein dem Urotropin überlegenes Harndesinfiziens, das er in ungefähr 20 Fällen von Cystitis verschiedenen Ursprungs mit meist sehr gutem Erfolg gegeben hat. Man kann es in Dosen von 2—8 g täglich verabreichen, es ist unschädlich, bewirkt höchstens in größeren Dosen leichte Diarrhöe, schmeckt angenehm, klärt den Urin meist schnell und kann auch

in 1—2%iger wäßriger Lösung (100—200 g) in die Blase eingespritzt werden ohne zu reizen.

Jadassohn (Bern).

3) **F. Cathelin.** Détails de technique dans l'application du diviseur gradué. Interprétation des résultats.

(Ann. des malad. des org. génito-urin. 1903. Nr. 12.)

Verf. gibt weiterhin eingehende technische Vorschriften über die Anwendung des nach verschiedenen Richtungen hin verbesserten »Urinseparators«. An einer Reihe von instruktiven Beispielen erläutert er die großen Vorteile des Verfahrens, das mit Sicherheit eine Trennung des beiderseitigen Nierensekrets ermöglicht.

Paul Wagner (Leipzig).

4) **Nicolich** (Triest). Die totale perineale Prostatektomie zur Behandlung der Prostatahypertrophie.

(Wiener klin. Wochenschrift 1903. Nr. 22.)

Warme Empfehlung der nach N. von Proust und Gosset neuerdings empfohlenen Ausschälung der Prostata auf perinealem Wege, einer Operation, mit welcher Albarran bis Oktober 1902 42 Prostatiker mit nur einem Todesfall nach 5 Wochen operiert hat.

(Die Methode ist keine andere, wie die vor 10 Jahren von O. Zuckermandl angegebene, wie letzterer sich in der Sitzung vom 8. Mai 1903 der k. k. Gesellschaft der Ärzte in Wien (s. Wiener klin. Wochenschrift 1903 Nr. 20) ausgesprochen hat. Ref.)

Hübener (Dresden).

5) **Senn.** The proper perineal prostatectomy incision.

(Journ. of the amer. med. assoc. 1903. August 15.)

Die Hauptsache bei der Prostatektomie ist das Arbeiten im Hellen, daher ausgiebige Freilegung der sehr tief sitzenden Drüse. S. macht einen  $\lambda$ -Schnitt, dessen seitliche Ausläufer neben dem After bis halb zum Sitzbeinhöcker reichen. Sofortige sorgfältigste Blutstillung, Freilegung der Pars membranacea urethrae, welche auf einer in die Blase eingeführten Rinnensonde eröffnet wird. Eingehen in die Blase mit linkem Zeigefinger durch die erweiterte Pars membranacea zum Herabziehen der Prostata. Die Kapsel wird quer eingeschnitten, die Drüse, und zwar zuerst der linke Lappen, mit rechtem Zeigefinger, nachher der rechte Lappen mit linkem ausgelöst; während seiner Auslösung liegt der rechte Zeigefinger in der Blase. Coopersche Scheren unterstützen die Finger, auch kann die Drüse mit Kugelzange nach unten gezogen werden. Die Auslösung darf nie gewaltsam geschehen, ist sie zu schwierig, so muß man die Drüse zerstückeln. Es ist nicht unbedingt erforderlich, alles zu entfernen, kleine Reste können zurückbleiben. Die Blase wird durch einen Katheter, der zu einem der seitlichen Schnittschenkel herausgeleitet

wird und mit Hebevorrichtung verbunden ist, drainiert; neben ihm liegt in der Wunde für 5—6 Tage ein Jodoformmullstreifen. Darüber wird genäht, ebenso alle übrigen Schnitte. — Prostatektomie ist unausführbar bei Leuten mit Arteriosklerose oder inneren Erkrankungen. Sie soll nur ausgeführt werden, wenn die palliativen Mittel erschöpft sind.

Trapp (Bückerburg).

## 6) J. Nagano. Experimentelle Beiträge zur Chirurgie der Harnblase.

(Beiträge zur klin. Chirurgie Bd. XXXVIII. Hft. 2.)

Der erste Abschnitt beschäftigt sich mit der »Deckung des Blasendefektes durch Darmwand«. Zum Zwecke des Studiums des Verhaltens von Blase und Darm nach derartigen Operationen hat Verf. 3 Hunde operiert. Der eine wurde 7 Monate nach der Operation getötet und dann eine mikroskopische Untersuchung angestellt. Es ergab sich, daß an der Vereinigungsstelle von Harnblase und Darm eine allmählich sich immer weiter ausdehnende Wucherung des Blasenepithels auf die Darmschleimhaut, ja sogar ein Tieferwachsen in die Drüsenschläuche hinein stattfindet. Die Funktionsfähigkeit der Darmschleimhaut erleidet eine, wenn auch langsame, Herabsetzung.

Die im zweiten Abschnitt besprochenen Versuche über Implantation des Harnleiter resp. des Trigonum in den Dünndarm ergaben keine brauchbaren Resultate.

Der dritte Abschnitt bespricht den Versuch eine Anastomosenbildung zwischen Blase und Darm beim Hund. Obgleich die Anlegung der Enteroanastomose so erfolgt, daß ein Koteintritt in die Blase unmöglich war, war die Infektion der Blase und später der Niere doch nicht zu vermeiden. Die Tiere gingen alle zugrunde.

Blauel (Tübingen).

## 7) B. Goldberg. Beitrag zur Ätiologie der Cystitis.

(Monatshefte für prakt. Dermatologie Bd. XXXV. Nr. 1.)

Bei einer kurzen Besprechung der Cystitiden nicht katheterisierter Personen, kommt G. zu dem Schluß, daß die neuesten Forschungen nicht dazu drängen, bei Harninfektionen nach Katheterismus an Autoinfektion zu denken. Der Hauptteil der Arbeit ist den »Katheterisierungscystitiden« gewidmet. Es ist unzweifelhaft, daß aus erkrankten Harnröhren Bakterien in die Blase gebracht werden können. Wenn aber die Harnröhre gesund ist, können dann ihre normalen Bewohner, durch den Katheterismus in die Blase gebracht, Cystitis erzeugen? Aus der Literatur geht nach G. hervor, daß die Harnröhrenbakterien höchstens in einem geringen Teile der Fälle identisch sind mit den Cystitisserregern: aber selbst die Staphylokokkencystitiden — die einzigen, die nach G. in Frage kämen — sind zum Teil wahrscheinlich anders zu erklären. Gegenüber der oft

geäußerten Meinung, daß die Harnröhre nicht zu sterilisieren ist, bringt Verf. eine Anzahl Versuchsprotokolle, in denen ihm die Desinfektion der Harnröhre geglückt ist, und zwar in folgender verhältnismäßig einfacher Weise: Nach gründlicher Abseifung des Penis und des Präputiums und nach Abreibung mit Sublimat 1 : 1000 wird die vordere Harnröhre mit steriler Handspritze mit 3—4 % iger Borsäure- und 1— $\frac{1}{4}$  % iger Ichtharganlösung (und zum Schluß mit sterilem Wasser) ausgespült; es werden jedesmal 5—15 ccm eingespritzt, im ganzen 100 bis 200 ccm verwendet. Die Harnröhre war dann steril, wenn nicht infektiöse Affektionen des Harnröhreneingangs resp. Harninfektionen vorhanden waren. All das führt den Verf. zu der Ansicht, daß bei Infektionen nach Katheterismus mit größter Wahrscheinlichkeit der Katheter die Schuld trägt.

Jadassohn (Bern).

### 8) **Englisch.** Über das infiltrierte Karzinom der Blase.

(Zentralblatt für die Krankheiten der Harn- und Sexualorgane Bd. XII Hft. 8.)

»Diese Form gehört zu den seltensten und besteht darin, daß die Krebsmasse zwischen den Muskelbündeln der Blase eingelagert ist und nur spät Veränderungen der Blasenschleimhaut und des perivesikalen Zellgewebes bedingt. Der Krebs ist ein primärer.« Die infiltrierte Blase bildet in der Unterbauchgegend eine harte Geschwulst von der Form der gefüllten Blase, unverschiebbar, unempfindlich oder wenig schmerzhaft. Nach dem Katheterismus, der nur wenig Urin entleert, ändert sich die Größe des Tumors nur wenig. Ist die Infiltration eine umschriebene, so fühlt sich eine Stelle der Blase auffallend hart an. Es besteht häufiger, schmerzhafter Harndrang, nach Schmerz ohne Harndrang; die Blase kann mit allen umgebenden Gebilden und mit dem Darm verwachsen. Vorhersage ungünstig. Behandlung besteht in Resektion der Blasenwand von Sectio alta aus; palliativ kann eine Blasen-Bauchfistel angelegt werden.

F. Brunner (Zürich).

### 9) **Taddei.** L'uretero-anastomosi con uno speciale tubo di magnesio.

(Gazz. degli ospedali e delle clin. 1903. Nr. 85. Accad. med. chir. di Ferrara. Sed. del 30. maggio 1903.)

Verf. hat experimentell erwiesen, daß sich die durchschnittenen Harnleiter auf einem 1 cm langen, dünnen, zylindrischen Magnesiumröhrchen vereinigen lassen. Das Nierenende des Harnleiters wird 1—2 mm vom Schnitt entfernt, das Blasenende 4—5 mm vom Schnittende mit 2 von innen nach außen gehenden Catgutfäden, welche vorher den Tubus durchbohrt haben, befestigt. Das Röhrchen wird ziemlich schnell resorbiert, da der Urin zur Bildung phosphorsauren Ammoniakmagnesiums beiträgt.

Dreyer (Köln).

10) **Watson.** Subparietal injuries of the kidney.

(Boston med. and surg. journ. 1903. Juli 9 u. 16.)

Eine sehr ausführliche Arbeit, bei welcher der erste Teil hauptsächlich statistischer Natur ist und in der Verf. 6 Fälle eigener Beobachtung veröffentlicht. Er betont die günstigeren Aussichten baldigen operativen Vorgehens gegen die abwartende Behandlung. Bei durch andere Unterleibsverletzungen komplizierten Fällen richtet sich die Indikation mehr nach letzteren; bei unkomplizierten Nierenverletzungen muß operativ eingegriffen werden, wenn 1) das Blutharnen plötzlich aufhört unter Tumorbildung in der Nierengegend (Blutgerinnsel im Nierenbecken); 2) Harnverhaltung eintritt durch Blutgerinnsel in der Blase; 3) starke Hämaturie länger als 36 Stunden dauert; 4) schwache Hämaturie lange fortbesteht; 5) sekundäres Blutharnen auftritt; 6) Zeichen innerer starker Blutung auftreten. Nierennaht bei Zerreißen ist selten, aber meist mit gutem Erfolg ausgeführt; sie stillt prompt die Blutung. — Das Studium von mehr als 600 Autoren liegt dem ersten Teil zugrunde.

Trapp (Bückerburg).

11) **F. Guyon.** Diagnostic des calculs du rein et de l'uretère.

(Ann. des malad. des org. génito-urin. 1903. Nr. 14.)

In dieser klinischen Vorlesung gibt Verf. einen Überblick über die diagnostischen Hauptmerkmale bei Nierensteinen, über die Schmerzen und Blutungen; er bespricht ihre Besonderheiten gegenüber anderen Nierenaffektionen und hebt hervor, daß gerade bei der Diagnose der Steinnieren diese Symptome völlig im Stich lassen können. Sehr große Schwierigkeiten kann unter Umständen auch die Entscheidung machen, ob das Konkrement in der Niere selbst oder im oberen Teile des Harnleiters sitzt. Erst die weitere Ausbildung der Skiagraphie wird hier alle diagnostischen Schwierigkeiten überwinden.

Paul Wagner (Leipzig).

12) **A. H. Goelet.** A study of the indication for nephropexy.

(New York med. record 1902. Dezember 20.)

Die strikte Indikation zur operativen Behandlung der Wanderniere bildet nach G. »die Verlagerung dritten Grades oder darüber«, d. h. ein Befund, bei dem das ganze Organ unterhalb des Rippenbogens fühlbar ist. Auch bei Abwesenheit von evidenten Beschwerden bleibt dieser Grundsatz richtig, weil die Niere notwendigerweise durch die Verlagerung schwer geschädigt wird. Die Feststellung dieses Befundes erfolgt im Stehen bei tiefer Inspiration. Sorgfältige mikroskopische Urinuntersuchungen, vor und nach der Operation vorgenommen, unterstützen diese Ansicht, die eine Tabelle von 10 Fällen illustriert. Bandagen sind nur von Vorteil bei gleichzeitiger Enteroptose, die vielfach üblichen Pelotten usw. in anderen Fällen eher schädlich.

Die späteren Veränderungen der Wanderniere sollen rechtzeitig durch operativen Eingriff verhindert werden. In den früheren Stadien der Wanderniere, wo nur der untere Pol oder das halbe Organ getastet werden kann, und die nicht als Verlagerung, sondern nur als »bewegliche Niere« bezeichnet werden, wird die Nützlichkeit von Bandagen nicht bestritten.

Loewenhardt (Breslau).

### 13) Ferguson. Surgical treatment of nephritis.

(Vortrag gehalten auf der 54. Jahresversammlung der Amer. med. associat.)

(Journ. of the amer. med. assoc. 1903. Juli 11.)

Nach Übersicht über die Geschichte operativer Eingriffe bei verschiedenen Formen der Nierenentzündung teilt F. seine eigenen Erfahrungen mit. 16 Fälle sind mit genauer Kranken- und Operationsgeschichte beigefügt. In allen wurde mikroskopische Untersuchung von Nierenstückchen gemacht, so daß die Diagnose zweifellos ist. Es handelte sich um parenchymatöse und interstitielle Nephritiden, die teilweise noch mit Wanderniere kompliziert waren; auch Appendicitis, Gallensteine, Nierensteine lagen in je einem Falle vor. In allen Fällen wurde durch die Operation teils wesentliche Besserung, teils völlige Heilung erreicht. Auffällig war in allen Fällen das sofortige Nachlassen der Nierenschmerzen und die baldige Vermehrung der Urinmenge. F. schreibt die Wirkung der Operation teils der Entspannung der Niere und dem Ausfließen pathologischer Flüssigkeiten durch die Wunde, teils der Bildung neuer Gefäßbahnen aus der Umgebung zu. Operation: T-förmiger Schnitt, wagrechter Balken fingerbreit unter der 12. Rippe, ihr parallel, senkrechter am Außenrand des Quadratus lumborum bis zur Crista ilei. Die Fettkapsel der Nieren muß sehr vorsichtig behandelt werden, ist nur mit Instrumenten anzufassen! Auch die Befreiung der Niere von der Fettkapsel soll recht schonend vorgenommen, das Fett nicht zerrissen werden. Wenn leicht möglich, kann die Niere aus der Wunde hervorgezogen werden. Die fibröse Kapsel wird durch Sektionsschnitt über  $\frac{2}{3}$  der Niere gespalten, mit Messerstiel oder Finger abgelöst bis zum Hilus, von den Polen abgeschoben. Danach bildet sie einen halsbandartigen Wulst um die Gefäße. Liegt Wanderniere vor, so wird dieser Wulst angenäht, so daß die entkapselte Niere mit der Muskulatur in Berührung steht, weil von dieser aus sich am leichtesten neue Gefäße bilden, während die Fettkapsel dazu ganz ungeeignet ist. Sie wird im Zusammenhang unter den unteren Nierenpol verlagert. Bei den meisten Fällen wird zuletzt noch an zahlreichen Stellen der Niere eingestochen zur Entlastung des Organs von Blut und pathologischen Stoffen. Die Wunde wird stets drainiert, und zwar mit einem dünnen Rohr und reichlicher Mullpackung.

Diskussion: Bevan (Chicago) teilt die Anurie in drei Kategorien ein: reflektorische, durch Verstopfung erzeugte, nephritische. Die erste Art ist für chirurgische Eingriffe die dankbarste.



Jepson (Sioux-City). Die Entkapselung gibt die besten Erfolge bei interstitieller Nephritis, besonders dann, wenn Blutergüsse unter der Kapsel liegen.

McLaren (St. Paul). Die Spaltung der Kapsel allein genügt, um Druck zu erleichtern; er sah einige Fälle, bei welchen durch die Spaltung allein volle Heilung erzielt wurde.

Gibbons (Scranton) hat selbst bei Bright'scher Nierenkrankheit mehrfach mit bestem Erfolg die Entkapselung vorgenommen, u. a. bei seiner eigenen Schwester.

McArthur (Chicago) berichtet ebenfalls von guten Erfolgen. Man kann bis jetzt noch keine genauere Indikation stellen, welche Arten der Nephritis der operativen Behandlung günstig sind.

Whitacre (Cincinnati) führt an, daß bei der breiten weißen Niere z. B. die Operation erfolglos ist, während er sonst gute Erfolge hatte.

Trapp (Bükeburg).

#### 14) T. Jonescu (Bukarest). Die Nephrektomie.

(Revista de chirurgie 1903. Nr. 5. [Rumänisch.] )

J. hat seit 1897 diese Operation 17mal ausgeführt mit 14 Heilungen und 3 Todesfällen. Bezüglich des einzuschlagenden Weges zieht er den transperitonealen vor, da er mit demselben die relativ geringste Mortalität zu verzeichnen hatte. Außerdem muß bei Benutzung des lumbaren Schnittes fast immer drainiert werden, was einerseits die Heilung verzögert, andererseits oft langwierige Fisteln entstehen läßt. Der transperitoneale Weg erlaubt eine direkte Untersuchung der anderen Niere, es können selbst umfangreiche Geschwülste leicht entfernt und ausgedehnte Verwachsungen gelöst werden.

Bei der lumbaren Methode macht J. einen langen Schnitt parallel der 12. Rippe oder, falls diese zu kurz ist, längs der 11. Rippe. Derselbe gibt ein viel besseres Licht als alle anderen vertikalen oder schiefen Schnitte. Zur Ausführung der paraperitonealen Nephrektomie, welche namentlich in Fällen von Harnleiter-Scheidenfistel angezeigt ist, führt man den Schnitt vom Ende der 12. Rippe bis zur Mitte des Poupartschen Bandes. Man löst vorsichtig das Bauchfell ab und gelangt in die Darmbeingrube und an den Harnleiter. Ist eine lokale Wiederherstellung des Harnleiters unmöglich, so wird derselbe nach oben hin verfolgt und samt der Niere entfernt. Bei transperitonealer Nephrektomie wird der Schnitt je nach der Notwendigkeit des Falles und der Größe der zu entfernenden Geschwulst median, halb unter, halb über dem Nabel, oder lateral, längs dem äußeren Rande des Rectus ausgeführt. Um einen Abschluß des Operationsfeldes von der Peritonealhöhle zu erzielen, wird nach Durchtrennung des Peritoneum laterocolicum das Colon von der vorderen Fläche der Niere abgelöst, wodurch das Bauchfell der hinteren Bauchwand auf eine große Ausdehnung, gegen die Wirbelsäule hin, freigemacht wird. Dieses peritoneale Stück, ent-

haltend das Kolon und dessen Gefäße, wird gegen die abdominale Öffnung gehoben und hier mit Klemmsangen gehalten. Auf dieselbe Weise wird der laterale Teil des parietalen Bauchfells abgelöst und so ein zweiter peritonealer Lappen gebildet, welcher ebenfalls in die Bauchwunde gezogen und hier mit Zangen gehalten wird. Auf diese Weise kann ein Ergießen eventuell vorhandenen Eiters aus der Niere in die Bauchhöhle verhütet werden.

Die interessante Arbeit enthält des weiteren die Krankengeschichten, ausgeführten Operationen, makroskopischen und mikroskopischen pathologisch-anatomischen Befunde aller operierten Fälle.

E. ToFF (Braila).

### 15) M. Jordan. Zur Pathologie und Therapie der Hodentuberkulose.

(Beiträge zur Klinik der Tuberkulose Bd. I. p. 207.)

Unter Heranziehung mehrerer eigener Fälle diskutiert Verf. die noch immer nicht endgültig entschiedene Frage, ob die Hodentuberkulose der Regel nach primär und hämatogen oder sekundär und »deszendierend«, d. h. von der Blase nach der Epididymis fortgeleitet, entstehe. Die Schlußfolgerungen, zu denen insbesondere die einwandfreien und umfangreichen Beobachtungen der v. Brunschen Klinik im Verein mit den bekannten Versuchen von v. Baumgarten und Krämer berechtigen, gehen dahin, daß die Hodentuberkulose ungleich häufiger eine primäre, hämatogene Erkrankung ist. Ob man für den Menschen ebenso wie für das Versuchstier eine Infektion auf dem Wege des Vas deferens entgegen dem Sekretionsstrom unbedingt verneinen darf, steht noch dahin. Jedenfalls ist eine derartige Genese bisher noch nicht einwandfrei bewiesen. Auch bei der Erkrankung beider Hoden handelt es sich wahrscheinlich nicht um eine Überleitung, sondern um eine multiple hämatogene Infektion.

Bei der Behandlung der Hodentuberkulose scheiden sich auch jetzt noch die Chirurgen in zwei streng getrennte Lager. Während die einen prinzipiell konservativ vorgehen, halten die anderen die Kastration für die rationellste und sicherste Therapie. Während jedoch die Kastrationsgegner für ihre vorwiegend theoretischen Einwände die strikten Beweise bisher noch schuldig geblieben sind, ist die Kastration als eine sichere und selbst bei doppelseitigem Verlust des Hodens unschädliche Operation einwandfrei erwiesen. Nichtsdestoweniger steht J. auf einem vermittelnden Standpunkt. Bei reiner Genitaltuberkulose, und wenn die Erhaltung des Hodens keine wesentliche Rolle mehr spielt, also besonders bei alten Leuten, empfiehlt er die Kastration, bei jüngeren Individuen dagegen hält er den Versuch einer konservativen Therapie für angezeigt.

M. v. Brunn (Tübingen).

## Kleinere Mitteilungen.

### 16) H. Hartmann. Travaux de chirurgie anatomo-clinique.

Paris, G. Steinhell, 1903. 360 S. 113 Abbild.

Eine Anzahl von Arbeiten H.'s und seiner Schüler aus dem Hospital Lariboisière. Die Beschreibung des neu angelegten, mit allem Komfort ausgestatteten, im März 1901 eröffneten Service civile wird vorangeschickt (I). Es folgt dann eine Statistik der seit der Eröffnung bis zum 28. Februar 1902 behandelten Fälle (II). Es sind 1531 Kranke behandelt, 462 davon stationär. Dann folgen Arbeiten über Erkrankungen der Harnwege und des Magens.

III. Hartmann bespricht die Cystoskopie bei der Frau mittels eines einfachen Urethroskops.

Die erwünschte Luftfüllung der Blase bewirkt er durch Beckenhochlagerung. Er konnte so eine Blasen-Darmfistel sehen und sondieren.

IV. Hartmann und P. Leodène teilen dann einen Fall von Tumor mixtus der Fettkapsel der rechten Niere bei einer 62jährigen Frau mit.

Mit der über 10 kg schweren Geschwulst mußte die eng damit verwachsene Niere entfernt werden (transperitoneal). Die Nierengefäße waren durch die Geschwulst voneinander getrennt. Die mikroskopische Untersuchung ergab ein Lipomyxosarkom, in dem an einigen Stellen mit kubischem Epithel ausgekleidete, bisweilen mit Cilien versehene Kanäle waren, die Verf. mit denen des Wolffschen Körpers in Zusammenhang bringen. — Nach einem Jahre Rezidiv. — Es werden noch 32 Beobachtungen von Nierenkapselgeschwülsten aus der Literatur beigebracht; 27 betrafen Frauen, 6 Männer. Oft schon ist das Auseinanderschleiben der Nierengefäße bei der Operation verhängnisvoll geworden, insofern sie nicht als solche erkannt und unterbunden wurden, die Niere somit auch in Fällen, wo sie hätte isoliert werden können, entfernt werden mußte. Die meist geringe Vaskularisation der Geschwulst erlaubt ihre Zerstückelung. Meist sind es Fibromyxolipome. Daß derartige Geschwülste bei ganz kleinen Kindern vorkommen, zeigen die Beobachtungen von May und Thiersch. Ein Rezidiv nach der Operation ist auch in dem Tillmann'schen Falle beobachtet worden. Metastasen hat man nie gefunden. — Klinisch war das Auftreten von Fieber bemerkenswert, das nach der Exstirpation verschwand. Die Methode der Wahl dürfte bei diesen Geschwülsten — falls sie als solche diagnostiziert werden — die Laparotomie sein. Man muß lateral vom Kolon das Bauchfell einschneiden, die Niere bei großen Geschwülsten opfern.

### V. Prat. Zwei Fälle von Cystokele.

Beim ersten Falle wird gelegentlich einer Leistenbruchoperation nach Isolierung des Samenstrangs beiderseits nur eine extraperitoneale Cystokele angetroffen, im anderen bei einem Schenkelbruch einer 24jährigen Virgo neben einem kleinen Bruchsaek eine extraperitoneale Cystokele gefunden. Stets lagen die Cystokelen hinter einer besonders zu erkennenden Fettanhäufung, die beim Freipräparieren leicht blutete.

### VI. Prat. Fall von juxtavesikalem, nach der Harnblase offenem Abszeß.

Eine 24jährige Virgo hatte vor 5—6 Jahren ohne irgendwelche weitere Erscheinungen einigemal Blut im Harn. Neuerdings Blutharnen mit heftigen Schmerzen in der Blasengegend am Schluß der Miktion. Wegen der andauernden Erscheinungen nach 16 Tagen Sectio alta. Es findet sich rechts und hinten vom Trigonum eine mit weiter Öffnung in die Blase mündende mandarinengroße Höhle; sie liegt rechts vom Collum uteri. Tamponade der Höhle. Nach reichlich 4 Monaten operativer Verschuß der Blasenfistel. Heilung. Die mikroskopische Untersuchung ergab Tuberkulose. Wegen des ganz plötzlichen Auftretens einer schmerz-

haften Hämaturie hatte man zuerst an die Einführung eines Fremdkörpers gedacht. Zeichen einer Cystitis bestanden dabei nicht; die übrige Blasenschleimhaut fand man bei der Operation ganz gesund.

VII. L. Leroy. Indikation, Technik und Erfolge der Urethrotomia interna.

50 Urethrotomien. Die Methode der Wahl zur Behandlung der Strikturen ist die Dehnung; sie ist aber zu vermeiden bei unüberwindlichem Widerstand, bei Harnröhrenblutung, Cystitis, Orchi- und Epididymitis, Fieber, Urinabszessen und Urinretention. Dann tritt die Urethrotomie in ihre Rechte, die nicht gefährlicher ist als die externa und den Vorteil hat, daß sie die so schon lange Zeit der Bettlägrigkeit nicht verlängert. Ausgeführt wird die Operation mit dem Urethrotom von Maisonneuve. Sie ermöglicht die Dilatation der Striktur oder beseitigt deren Gefahren im Beginn der Behandlung oder kürzt die Behandlung ab. Der langen Nachbehandlung entziehen sich leider sehr viele Pat. — Oft ist der Erfolg der Urethrotomie durch promptes Abfallen des Fiebers gekennzeichnet. Mitteilung von 50 einschlägigen Krankengeschichten.

VIII. Hartmann. Technik der perinealen Prostatektomie.

Den besten Zugang verschafft die transversale Perineotomie Zuckerkandl's. Sowie der M. rectourethralis durchschnitten ist, ist es leicht, stumpf vorzudringen und so den hinteren Teil der Prostata freizulegen. Dann mediane Inzision bis ins Drüsengewebe und im vorderen Teil Eröffnung der Harnröhre. Oft ist dann die Enukleation der Prostata in ein oder zwei Stücken leicht, wenn nicht, muß man sie zerstückeln und so nach und nach herausnehmen. Ist nach Entfernung der Drüse der prostatistische Teil der Harnröhre zu lang, so hat H. öfters ein Stück davon reseziert mit sofortiger Wiedervereinigung durch Naht. — Die Wunde wird locker tamponiert, in die Harnröhrenwunde kommt ein dickes Drain. Am 6. Tage Ersatz des Drains durch einen Dauerkatheter, der am 12. Tage weggelassen wird. Nach 3—4 Wochen Heilung ohne Fistel.

IX. Hartmann und G. H. Roger berichten über Untersuchungen auf anaerobe Bakterien bei Cystitis.

In 6 Fällen haben sie 5mal solche gefunden, teils neben aeroben, teils ohne solche. Einen noch nicht beschriebenen nennen Verf. Streptobacillus fusiformis liquefaciens.

X. Hartmann und P. Lecène. Tuberkulose der Cowper'schen Drüse.

Zunächst ein dem von Englisch beschriebenen entsprechender Fall, eine tuberkulöse Dammfistel, die wahrscheinlich von der Cowper'schen Drüse ausgeht und durch Auskratzung und Kauterisation zur Heilung gebracht wurde. Dann ein sicherer Fall von nicht vereiterter Tuberkulose bei einem 25jährigen. Nach vorausgegangener vergeblicher Behandlung des eitrigen Harnröhrenausflusses mit Ausspülungen und Massage wird die kleine Geschwulst links von der Harnröhre operativ in toto entfernt. Heilung ohne Fistel in 4 Wochen. In der entfernten Drüse kein Abszeß; mikroskopische Untersuchung ergab Tuberkulose. Die Infektion erfolgte wahrscheinlich auf dem Blutwege von der tuberkulösen Lunge her in der infolge früherer Gonokokkeninfektion minder widerstandsfähigen Drüse, ein Vorgang, wie er an der Blase schon öfters beobachtet ist. Die Operation gleicht dem ersten Akte der Prostatektomie; Pars membranacea und Prostata zeigen den Weg an.

XI. Hartmann und G. Luys. Intravesikale Trennung des Urins der beiden Nieren.

An einem Beispiel aus der Praxis, bei dem die als gesund angesehene Niere noch rechtzeitig als vollkommen funktionsuntüchtig erkannt wurde, wird die Wichtigkeit der getrennten Urinuntersuchung veranschaulicht. Der erste, der einen Harnscheider konstruiert hat (1890), ist Lambotte. — Verf. bedienen sich eines eigenen Apparats (Luys, cf. dieses Blatt 1902 p. 1310), mit dem sie sehr zufrieden sind und der sich als besonders wertvoll herausgestellt hat, wenn der Harnleiter-

katheterismus unmöglich war, wie z. B. in Fall 6 infolge einer Pankreasgeschwulst oder bei zu großer Eitertrübung des Urins. Seine Brauchbarkeit wird auch dadurch gekennzeichnet, daß bei fehlender oder nicht funktionierender Niere auf der betreffenden Seite kein Urin erhalten wurde. Seine Anlegung war unmöglich bei einer Schwangeren im 7. Monate, ferner bei einer Frau mit rechtsseitiger Adnexerkrankung, bei hochgradigem Prolapsus uteri und bei weit vorgeschrittenem Uteruskarzinom. Bei Prostatahypertrophie dagegen ließ er sich leicht einführen. Einmal zerriß unter den 80 Fällen die Kautschukmembran in der Blase, ohne irgendwelchen Schaden anzurichten. Verf. kommen zu dem Schluß, daß die Anwendung des Separators gefahrlos und leicht und auch bei kleinen Blasen (Kapazität 60 ccm) möglich ist.

#### XII. Hartmann. Chirurgische Behandlung nicht geschwulst-artiger Magenkrankheiten.

Bei Magenschwüren mit häufig wiederholten geringeren Blutungen gibt die Gastroenterostomie gute Resultate, weniger gute bei den großen Hämatemesen (2 Todesfälle auf 3 Operationen oder zusammen mit den Fällen von Czerny und v. Mikulicz 7 Todesfälle auf 11 Operationen = 63%). Diese Zahlen stimmen mit denen von Savariand (66%) und denen von Mayo Robson (64,2%) überein. — Häufig wiederholte Blutungen, die zu Anämie führen, indizieren fraglos chirurgisches Eingreifen. Zweifelhaft wird die Indikation bei den einmaligen großen Blutungen. Nach Hayem sind diese kaum jemals tödlich. H. operiert bei solchen Fällen nur dann, wenn eine Pylorusstenose vorliegt und wenn heftige Magenkontraktionen das Bluterbrechen begleiten.

Beim einfachen Magengeschwür ist die Operation dann angezeigt, wenn heftige Schmerzen nach der Nahrungsaufnahme letztere unmöglich machen. Dann soll man schon nach einem Monate operieren. Fälle von einfacher Magendilatation sollen nicht operiert werden, eher solche von Gastrosuccorrhöe und Hyperchlorhydrie. Als Operation der Wahl ist die hintere Gastroenterostomie mit möglichst kurzer Jejunumschlinge zu betrachten. Auch beim Sanduhrmagen ist die Gastroenterostomie die geeignetste Operation. An einem dilatierten Magen hat Verf. nach Durchtrennung von Verwachsungen zur Herstellung eines glatten Serosaüberzuges eine Art Gastroplikation ausgeführt. — 55 Krankengeschichten.

#### XIII. M. Soupault kommt auf Grund seiner Untersuchungen über den Einfluß der Gastroenterostomie bei Pylorusgeschwür auf den Chemosismus des Magensaftes zu folgenden Resultaten: Die Hypersekretion nüchtern schwindet meist, die digestive Hypersekretion wird auch geringer, die Asidität nimmt ab.

#### XIV. B. Cunéo. Pathologische Anatomie des Magenkrebses vom chirurgischen Gesichtspunkt.

Verf. geht auf die Schwierigkeiten der Diagnose zwischen Geschwür und Karzinom bei der Laparotomie ein. Das kleincystische Epitheliom, die krebsige Lymphangitis u. a. m. werden an der Hand von Abbildungen in differentialdiagnostischer Hinsicht besprochen. Die mikroskopische Drüsenuntersuchung gibt nur Sicherheit, wenn sie positiv für Karzinom ausfällt. Therapeutisch wird die Wichtigkeit betont, sehr weit im Gesunden zu operieren, worauf v. Eiselsberg und v. Mikulicz hingewiesen haben, da Krebsherde der Submukosa in Entfernung von über 3 cm angetroffen worden sind. C. teilt aber nicht die Ansicht Borrmann's, daß solche Herde in kontinuierlichem Zusammenhang mit der ursprünglichen Neubildung stehen, da er isolierte Geschwulstzellen in den Lymphgefäßen der Submukosa beobachten konnte. Besonders häufig und ausgedehnt wird nach C. vom Pyloruskarzinom aus die kleine Kurvatur ergriffen. Die dabei auftretende beträchtliche Retraktion, die den Pylorus der Cardia oft sehr nahe bringt, bewirkt, daß die ergriffene Stelle der kleinen Kurvatur oft für kleiner gehalten wird, als sie in der Tat ist. Man soll immer damit rechnen, daß die kleine Kurvatur ergriffen ist, selbst wenn man nichts davon sieht, da der Hauptlymphstrom dorthin geht, dort auch die zuerst ergriffenen Drüsen liegen, und soll

deshalb stets links vom Eintritt der Koronargefäße, also nahe der Cardia, den Resektionsschnitt anlegen. — Die Ausdehnung der Krebse auf das Duodenum fand C. nicht so groß als Borrmann. Auf die Beobachtungen dieses Autors hin muß man aber die Anlegung des Resektionsschnittes 3—4 cm jenseits des Pylorus empfehlen. Die Verwachsungen, die bei Krebs des Magens mit den Nachbarorganen verlöten, hat Verf. in Übereinstimmung mit v. Hacker als größtenteils krebsiger Natur erkannt. Es besteht also beim Lösen dieser Verwachsungen die Gefahr, gerade in karsinomatösem Gewebe zu arbeiten. Immerhin können auch rein entzündliche Verwachsungen bestehen. Ergriffensein von Drüsen fand C. an Lebenden bei 87,5%. Da die subpylorischen Drüsen manchmal klein und vom Magen ziemlich entfernt sind, darf die Resektion im Lig. gastrocolicum nicht zu nahe am Magen ausgeführt werden. Die retropylorischen Drüsen sind inkonstant, aber dafür sehr häufig erkrankt. Diese Befunde C.'s stimmen mit den von Lengemann erhobenen überein. — 24 Krankengeschichten von Magenresektionen.

#### XV. Hartmann. Duodenostomie.

Die Duodenostomie, von Braune zuerst angegeben, ist dann von Langenbuch, Southam und B. Jesset ausgeführt worden bei stenosierendem Pyloruskarzinom, jedesmal ohne besonderen Erfolg. Da es in 90% möglich ist, den ersten Teil des Duodenum in die Bauchwunde einzunähen, so verdient diese Operation der Jejunostomie gegenüber mehr Berücksichtigung, da die Fistel oberhalb des Gallen- und Pankreassaftzufflusses angelegt wird. Die Operation ist von H. gemacht worden, wie er die Gastrostomie anzulegen pflegt, mit Haut-Schleimhautnähten durch die Fasern des Rectus hindurch, und zwar einseitig. Die drei erwähnten früheren Operationen sind zweizeitig ausgeführt worden.

Es handelte sich um eine so hochgradige Magenschumpfung nach Salzsäureverätzung, daß für eine Gastroenterostomie kein Platz mehr war. Die Fistel funktionierte anfangs gut, war mit Unterbrechungen kontinent. Nach der Entlassung aus dem Hospital verfiel aber die Frau und starb an den Folgen eines Magengeschwürs mit profuser Eiterung.

H. empfiehlt die Operation, falls sie möglich ist, statt der Jejunostomie.

E. Moser (Zittau).

#### 17) Rembinger und M. Hodara. Zwei Fälle von Chylurie infolge von Filariosis.

(Monatshefte für prakt. Dermatologie Bd. XXXVI. Nr. 5.)

Die beiden von den Verff. berichteten Fälle von Chylurie infolge von *Filaria Bancrofti* (nocturna) sind durch verschiedene Umstände sehr interessant: ich erwähne das Fehlen von Hämaturie, die gelatinöse Beschaffenheit des Urins (so daß man das Gefäß umkehren konnte, ohne daß Urin ausfloß), den geringen Fettgehalt des Urins, die Eosinophilie (70—75% Eosinophile mit außerordentlich vielen Granulis), die lange Dauer und den milden Verlauf der Krankheit (in einem Falle ein Rückfall nach 24 Jahren), endlich die Heilung durch Terpentin und Blasenpülungen mit Höllensteinlösungen.

Jadassohn (Bern).

#### 18) Krüger. Zur Behandlung der Urogenitaltuberkulose mit besonderer Berücksichtigung des Tuberkulocidins und Selenins Klebs.

(Zentralblatt für die Krankheiten der Harn- u. Sexualorgane Bd. XIV. Hft. 6.)

Ausführlicher Bericht über drei Fälle von Urogenitaltuberkulose, die während 4—7 Monaten intern mit den Klebs'schen Präparaten, daneben vorübergehend auch lokal mit Sublimat und Ichtharganeinträufelungen behandelt wurden. In allen Fällen nahm das Körpergewicht zu, die vor der Behandlung vorhandenen Tuberkelbazillen verschwanden aus dem Urin, das Cystoskop zeigte Heilung oder Besserung der tuberkulösen Blasenveränderungen. Keines der bisher vom Verf. verordneten Mittel hat auch nur annähernd gleich günstige Behandlungsergebnisse gezeigt, wie es die Klebs'schen getan haben.

Fr. Brunner (Zürich).

19) **Dobrotworski.** Über eine neue Modifikation des Harnrezipienten bei permanenten suprapubischen Blasen fisteln.

(v. Langenbeck's Archiv Bd. LXX. Hft. 3.)

D. beschreibt einen neuen Harnrezipienten und gibt eine Zeichnung von demselben. Der Apparat, dessen Schilderung hier zu weit führen würde, soll sich sehr gut bewähren und vor allem auch den Bedarf an Verbandmaterial stark herabmindern.

E. Siegel (Frankfurt a. M.).

20) **Bullitt. Epispadias.**

(Journ. of the amer. med. assoc. 1903. August 1.)

In Amerika ist die Methode von Cantwell viel verwandt. Sie besteht in Lösung der ganzen freiliegenden Harnröhrenschleimhaut bis an die Blase, Bildung einer Röhre aus ihr durch Naht, Spaltung des Gliedes in der Scheidewand zwischen den beiden Schwellkörpern, bis letztere nur unten noch durch die Penishaut verbunden sind und Einlagerung der neugebildeten Röhre in den Spalt, der darüber vernäht wird. Vor der Operation wird eine Blasen fistel auf dem Damm angelegt. In B.'s Fall war die losgelöste und mobilisierte neugebildete Harnröhre zu kurz, so daß sie hinter der Eichel endete. B. bildete deshalb aus der reichlichen Vorhaut einen gestielten Lappen, den er, zur Röhre vernäht, durch einen Kanal in der Eichel zog und über der Sonde mit dem distalen Ende der Schleimhautröhre vernähte. Sehr schnelle Heilung mit völlig guter Funktion; nur eine kleine Fistel an der Symphyse forderte noch kleinere Nachoperationen. 3 Wochen nach der Operation konnte Urin stundenlang gehalten und leicht durch die Harnröhrenmündung an der Eichelspitze entleert werden.

Trapp (Bückeburg).

21) **Bröer. Kleine Mitteilungen.**

(Beiträge zur klin. Chirurgie Bd. XXXVIII. Hft. 3.)

Verf. berichtet aus dem Allerheiligenhospital zu Breslau über eine vollständige Harnröhrenzerreißung, welche durch Naht geheilt wurde, über eine nach der Methode Beck-Hacker operierte Eichelhypospadie und über einen Echinokokkus muscularis im Tensor fasciae latae.

Blauel (Tübingen).

22) **Arcoleo. Sul trattamento chirurgico dell' estrofia della vescica.**

(Morgagni 1903. Nr. 7.)

Nach einer kritischen Übersicht der verschiedenen zur Heilung der Blasenpalte eingeschlagenen chirurgischen Verfahren gibt A. der Maydl'schen Operation den Vorzug und berichtet über einen eigenen Fall bei einem 14jährigen Knaben, der allerdings 32 Stunden nach der Operation zugrunde ging. Die Sektion ergab ein glattes, glänzendes Peritoneum, im kleinen Becken etwas blutig-seröse Flüssigkeit; die Naht hatte gut gehalten, die rechte Niere zeigte beginnende Erscheinungen von Glomerulonephritis. Der Tod war durch eine Anurie wahrscheinlich reflektorischen Ursprungs eingetreten.

Dreyer (Köln).

23) **Casati. Innesto del trigono vescicale nel retto in un caso di estrofia della vescica.**

(Gazz. degli ospedali e delle clin. 1903. Nr. 85.)

Bei einem 2 Jahre alten Kinde wurde auf dem im Titel angegebenen Wege in etwa einem Monat Heilung erreicht. Eine kleine zurückgebliebene Fistel war gleichfalls auf dem Wege der Heilung, da der Urin alle 1½–2 Stunden durch den Mastdarm entleert wurde.

Die Operation wurde so ausgeführt, daß unter Schonung des Bauchfells die Blase bis auf das Trigonum reseziert und letzteres in den durch Petersen'schen Ballon vorgetriebenen Mastdarm eingenäht wurde. Hierdurch wurde eine Knickung der Harnleiter, die bei dem Maydl'schen Verfahren eintritt, vermieden.

Dreyer (Köln).

## 24) C. Ravasini. Beitrag zur Leukoplakie der Blase.

(Zentralblatt für die Krankheiten der Harn- u. Sexualorgane Bd. XIV. Hft 5.)

Bei einem 67jährigen Manne, der seit einem Jahre an schmerzhaftem Harn-drang litt, wurden cystoskopisch eine Hypertrophie beider lateralen Prostatalappen und an der hinteren Blasenwand weißliche Flecken konstatiert. Die Cystotomia suprapubica ergab zwei gestielte seitliche Prostatalappen und an der hinteren Wand der Blase einen weißlichen, glatten, glänzenden, unregelmäßig begrenzten Fleck, an dem vier erbsengroße Phosphatkonkremente adhärenz waren. Die Prostatalappen wurden unterbunden und entfernt, der Fleck ausgekratzt. Vollständige Heilung mit Beseitigung der Beschwerden. Bei späterer Cystoskopie war keine Spur der Leukoplakie mehr zu sehen. In den ausgekratzen Stücken ergab die histologische Untersuchung verhornte Epithelzellen in ziemlich dicker Schicht, stellenweise an der Hornschicht große spindelförmige, ganz mit Eleidinkörnchen gefüllte Zellen.

Fr. Brunner (Zürich).

## 25) G. Kapsammer. Über Spontanfraktur der Blasensteine.

(Wiener klin. Wochenschrift 1903. Nr. 18.)

Die spontane Steinerztrümmerung ist eine äußerst seltene Erscheinung; K. konnte in der gesamten Literatur nur 60 einwandfreie Fälle finden. Die beobachteten Fälle betreffen Urate bis auf einen von Benno Schmidt mitgeteilten (phosphorsaurer Stein) und einen zweiten von Simons (Oxalat); beinahe 90% wurden bei alten Männern beobachtet. Über die Bedingungen, unter denen eine solche Selbstzerklüftung auftritt, ist nach Zuckerkandl (1899) noch nichts bekannt. Die Theorien stützen sich alle auf chemische Betrachtungen.

K. teilt nun einen Fall bei einem 74jährigen Pat. mit, welcher an außerordentlich starken und häufig erfolgenden Blasenkrämpfen litt. Durch die Sectio alta wurden 49 Trümmer von Blasensteinen entfernt, die glatte Außenflächen und ganz ebene Bruchflächen zeigten. Sie bestanden aus reiner Harnsäure, die Bruchflächen waren vollkommen glatt, kompakt, keine Spur von Porosität, von Sprüngen, von Phosphatschichten. Sie zeigten teils schöne Achatschichtung, teils letztere mit Uratschichten überzogen. Die Zertrümmerung hat also nicht bei allen Steinen gleichzeitig, sondern in größeren Zwischenräumen stattgefunden. Aus den 49 Trümmern ließen sich zehn komplette, facettierte Steine zusammensetzen, von denen eine ausgezeichnete photographische Wiedergabe beigelegt ist.

Alle Steine sind in einer gewissen Gesetzmäßigkeit zersprungen, woraus bei den vollkommen glatten, kompakten Bruchflächen nur eine mechanische Ursache als möglich erscheint, die Zertrümmerung der Steine durch Kontraktionen der Blase.

Hübener (Dresden).

## 26) R. Frank. Entfernung eines Blasenpapilloms auf einem neuen, bisher nicht geübtem Wege.

(Aus der Sitzung der k. k. Gesellschaft der Ärzte in Wien vom 8. Mai 1903.)

(Wiener klin. Wochenschrift 1903. Nr. 20.)

63jähriger Pat., durch profuse Blasenblutungen stark anämisch, besitzt ein Papillom an der rechten Harnleitermündung. Ablösung des Mastdarms von der Prostata nach O. Zuckerkandl, bis die hintere Blasenwand, die Douglassche Falte bloßliegen; letztere wird mit den Fingern nach oben verschoben. Nun wird die hintere Blasenwand zwischen den Samenbläschen der Länge nach median gespalten, die Schnittländer mit Museux'schen Haken oder Fadenschlingen vorgezogen und umgeschlagen, der Stiel des Papilloms gefaßt und mit dem Paquelin abgetrennt. Drain in die Blasenwunde, Tamponade der Wunde mit Jodoformgase. Verweilkatheter. Drain und Tampon am 7. Tage entfernt. Nach 10 Tagen hörte der (teilweise) Urinabgang durch die Wunde auf. Nach 14 Tagen Entfernung des Verweilkatheters. Vollige Heilung.

F. hält diese Methode, die er auch bei Blasensteinen anwendete, für ungefährlicher als die Sectio alta, zumal bei älteren Leuten, und für ebenso leistungsfähig



in den meisten Fällen. Die Länge der Inzision kann bis zur Prostata 7—8 cm betragen, die Operation ist wenig blutig und schnell ausführbar. Die Nachbehandlung ist einfach, der Urinabfluß nach abwärts in der Richtung der Schwere gesichert.

**Hübener (Dresden).**

27) **E. Hepner.** Operativ geheilter Fall von Blasen-Dickdarmfistel.  
(Beiträge zur klin. Chirurgie Bd. XXXVIII. Hft. 3.)

Verf. gibt aus dem Allerheiligenhospital zu Breslau die Kranken- und Operationsgeschichte einer 64jährigen Frau, welche seit 14 Monaten an den Beschwerden einer Darm-Blasenfistel litt. Durch Laparotomie wurde festgestellt, daß die Kommunikationsstelle am Darms dem S romanum angehörte und durch einen divertikelartigen, mit der Blasenwand verlötheten Fortsatz des Darmes gebildet wurde. Die doppelte Unterbindung dieser Brücke führte zur Heilung.

**Blauel (Tübingen).**

28) **J. B. Onufrowitsch.** Zur Frage von der Behandlung der zufälligen Durchtrennung des Harnleiters bei Operationen.

(Praktitscheski Wratsch 1903. Nr. 22—25. [Russisch.] )

Ausführliche Krankengeschichte eines während 22 Monaten beobachteten Falles. Der rechte Harnleiter wurde bei der 50 Jahre alten Pat. bei Ausschälung einer Ovarialcyste durchschnitten. Einnähung des zentralen Endes in die Bauchwunde. Während der nächsten Wochen Eiterung im Operationsgebiet in die Bauchhöhle, in dem eingenähten Harnleiter und Nierenbecken, hartnäckiges Erbrechen, das erst nach 6 Wochen aufhörte. Die Harnsekretion der linken Niere wurde genau verfolgt; in den ersten Wochen betrug sie durchschnittlich 688,0, im nächsten Monat 209, im dritten 224, stieg dann bis 1069 im siebenten Monat (zu dieser Zeit hörte die Harnsekretion aus der Fistel infolge Nierenatrophie vollständig auf) und bis 1499 im elften Monat (Juli). Von hier an Abfall während der kalten Jahreszeit und neues Ansteigen im Sommer. Bald nach der Operation entwickelten sich die Symptome einer schweren Poliomyelitis mit Lähmung der Extremitäten. Da gleichzeitig auch Herzverfettung vorhanden war, so wurde von der Exstirpation der Niere Abstand genommen. Eine mehrere Monate dauernde Behandlung mit Elektrisation und Massage führte zu fast vollständiger Beseitigung der Lähmungen, so daß Pat. schließlich wieder gehen und arbeiten kann. 22 Monate nach der Operation ist der Zustand derselbe wie vor der Operation; Pat. fühlt sich wohl und empfindet als einzigen Übelstand die Notwendigkeit, eine Bandage zu tragen, da in der Operationsnarbe sich ein Netzbruch gebildet hat.

O. hält die Unterbindung des zentralen Endes des Harnleiters in der Bauchhöhle für gefährlich, da die andere Niere (wie auch in seinem Falle) leicht an Nephritis erkrankt; besser ist die Einnähung in die Bauchwunde: man kann später den Harnleiter in die Blase einpflanzen oder versuchen, durch Ligatur desselben Nierenatrophie hervorzurufen. Die besten Methoden sind natürlich die Naht des Harnleiters oder die Einpflanzung in die Blase. **Gückel (Kondal, Saratow).**

29) **P. Guibal.** Trois cas de traumatisme du rein.

(Ann. des malad. des org. gén.-urin. 1903. Nr. 3.)

G. hat in zwei Fällen subkutaner Nierenquetschung und in einem Falle von Schußverletzung der Niere rasch eintretende schwerste Symptome beobachtet, die auf intraperitoneale Blutungen bezogen werden mußten. Die eigentlichen Nierensymptome bestanden nur in verhältnismäßig geringfügiger Hämaturie. In allen drei Fällen wurde durch die Laparotomie und sorgfältige Ausräumung der zwischen den Darmschlingen befindlichen Blutmassen Heilung erzielt. Die Nierenverletzung selbst bedurfte keines operativen Eingriffs, da die Blutung bereits zum Stillstand gekommen war. In den beiden Kontusionsfällen konnte keine prärenale Fissur des Peritoneums nachgewiesen werden; trotzdem stammte das in die Bauchhöhle ergossene Blut zweifellos von dem subperitonealen Hämatom her.

**Paul Wagner (Leipzig).**

## 30) Schönwerth. Traumatischer Infarkt bei subkutaner Nierenruptur.

(Deutsche med. Wochenschrift 1903. Nr. 31.)

22jähriger Pat. hatte einen Hufschlag in die linke Nierengegend erlitten. Nach 2 Tagen stand die Blutung. Am 4. Tage trat Fieber ein, und es wurde unter Annahme einer Vereiterung des perirenalen Blutergusses der Einschnitt auf die Niere nach Simon unter gleichzeitiger Resektion der letzten Rippe gemacht. Nach Eröffnung der Fettkapsel entleerten sich  $\frac{3}{4}$  Liter teils geronnenen, teils flüssigen Blutes. Die Niere erwies sich um etwa  $\frac{1}{3}$  vergrößert, stark cyanotisch. An ihrer dorsalen und ventralen Fläche war je eine 2 cm lange quer verlaufende Wunde, die sich etwa 1 cm weit in die Tiefe verfolgen ließ. Von diesen beiden Wunden durch cyanotisches Gewebe getrennt, zeigte sich ein keilförmiger, marktstückgroßer Infarkt, dessen Basis dem Nierenrande entsprach. Derselbe erstreckte sich durch die ganze Dicke des Organs und hob sich durch seine rotgelbe Farbe stark gegen das dunkelblaue Nierengewebe ab. Tamponade. Heilung.

Borchard (Posen).

## 31) A. Boari. Traitement des plaies du rein.

(Ann. des malad. des org. gén.-urin. 1903. Nr. 13.)

Der 17jährige Kranke hatte eine Messerverletzung der linken Nierengegend erhalten. Beträchtliche Blutung aus der Wunde. In den nächsten Tagen Hamaturie, Fieber mit Erbrechen, Auftreibung des Leibes. Nach einigen Tagen hörte die Hämaturie auf. Der Verband war mit Urin durchtränkt. Am 9. Tage nach der Verletzung lumbale Freilegung der Niere. Entfernung großer Blutgerinnsel; die blutige Infiltration erstreckte sich bis in die rechte Fossa iliaca. Die Niere war durch das verletzende Messer vollkommen in zwei Hälften geteilt, die nur noch am Hilus durch ein Stück Nierenbecken zusammenhängen. Das obere Nierensegment war in beginnender Gangrän; eine Erhaltung des unteren, normal aussehenden Nierenteils hätte sicher zu einer bleibenden Nierenfistel geführt. Deshalb wurde die totale Nephrektomie vorgenommen. Heilung.

Im Anschluß an diese Beobachtung bespricht Verf. die operative Therapie der verschiedenen Formen der Nierenverletzungen und berichtet über mehrere Experimente, die er an Hunden über die Wiedervereinigung vollkommen durchtrennter Nieren angestellt hat. Die Nierenwunden wurden in ganz ähnlicher Weise angelegt, wie in dem oben erwähnten Verletzungsfall. Sofort nach der Verletzung wurden die Nierenhälften durch Catgutknopfnähte wieder vereinigt. Der Erfolg war günstig. Das eine Tier wurde einen Monat nach der Operation getötet; die Niere war vollkommen verheilt. Bei einem anderen Hunde entfernte Verf. einen Monat nach der Verletzung der rechten Niere das linke Organ. Das Tier überstand den Eingriff. Bei der nach mehreren Monaten vorgenommenen Tötung fand sich eine ausgesprochene kompensatorische Hypertrophie der früher verletzten Niere. Diese wenigen Versuche, die noch weiter ausgedehnt werden müssen, sprechen sehr für eine möglichst konservative Therapie, besonders auch bei Schnittwunden der Niere.

Paul Wagner (Leipzig).

## 32) P. Wulff (Hamburg). Zur Kasuistik der essentiellen Nierenblutung.

(Münchener med. Wochenschrift 1903. Nr. 29.)

Ein 46jähriger, einer Familie von Blutern nicht entstammender Pat. litt, wie vor 7 Jahren bereits einmal 2 Monate lang, neuerdings wieder seit 8 Monaten an Blutungen aus der rechten Niere, während die linke ganz normalen Urin entleerte, und war dadurch sehr heruntergekommen. Da alle anderen Mittel erfolglos gewesen, sonstige Krankheiten als Ursache der Blutungen nicht bestanden, legte W. die rechte Niere frei, spaltete sie und vernähte sie dann wieder, als die Oberfläche des Organs, ebenso wie das Innere einschließlich Nierenbecken normal gefunden wurde. Wegen danach eintretender Blutung entschloß sich W., die Niere

zu extirpieren. Pat. wurde ohne Störungen geheilt. Die Untersuchung des Organs ergab, abgesehen von Verödung vereinselter Randglomeruli und von mäßigen Reizerscheinungen als Folge der vorausgegangenen Manipulationen bei der Nephrotomie, keinerlei parenchymatöse und interstitielle Veränderungen; auch der Harnleiter war gesund.

W. reiht den Fall deshalb unter die sechs bisher beobachteten Fälle von Nierenblutung ohne jeden pathologischen Befund. **Kramer** (Glogau).

### 33) W. T. Wiemer. Zur Kasuistik der Behandlung der intermittierenden Hydronephrose.

Inaug.-Diss., Kiel, 1903.

In einem Falle von intermittierender linksseitiger Hydronephrose bei einem 21jährigen Manne wurde die Niere freigelegt. Das Nierenbecken war erweitert, der Harnleiter ging spitzwinklig in tangentialer Richtung ab. Das Becken wurde insidiert, der Harnleiter konnte nicht sondiert werden; es wurde deshalb an seinem oberen Ende ein 3 cm langes Stück reseziert, das Ende in drei ca. 1 cm lange Zipfel geschlitzt und diese, nachdem an der tiefsten Stelle des Nierenbeckens mit dem Trokar eingestochen, von unten nach oben durchgezogen und mit feinen Seidennähten, von denen je eine an das Ende und in die Winkel zwischen zwei Zipfeln zu liegen kam, im Nierenbecken befestigt. Die Fäden werden lang gelassen. Hierauf kommt etwa 6 cm in den Harnleiter ein dünner Dauerkatheter zu liegen. Darauf Naht des Nierenbeckens von unten her; zum oberen Wundwinkel werden der Dauerkatheter, ebenso die Fäden des angehängten Harnleiters und ein in das Nierenbecken eingelegtes Drainrohr herausgeleitet. Der Verlauf war günstig; nach 22 Tagen können die Harnleiternähte entfernt werden, nach 25 Tagen Entfernung des Nierenbeckendrains, nach 28 Tagen des Harnleiterdrains. Von jetzt ab geht aller Urin durch die Blase, 8 Wochen nach der Operation wird Pat. geheilt entlassen. **Fr. Brunner** (Zürich).

### 34) Blake. Preliminary report of five cases of renal decapsulation.

(Boston med. and surg. journ. 1903. August 13.)

Die Entkapselung beider Nieren in einer Sitzung wurde bei allen 5 Kranken wegen chronischer Nierenentzündung vorgenommen. Zu möglichst schneller Ausführung der Operation wurden sie in Bauchlage mit Kissen unter dem Leibe operiert, bei allen Äthernarkose. Die Ausgangsstelle des Schnittes muß man bei fetten oder stark wassersüchtigen Pat. vorher bezeichnen. B. machte stets den gewöhnlichen Längsschnitt am Außenrande des Quadratus lumborum. Zur Sichtbarmachung des oberen Nierenpols, wenn er bei tiefen Wunden schwer erreichbar war, wurde eine Bindenschlinge benutzt. Die Wunde wurde, nach Entnahme eines Probestückchens aus der Niere, genäht, die Kapsel selbst, vorher bis zum Nierenbecken mit Finger und Schere abgelöst, abgeschnitten. Die Urinmenge wurde fast bei allen Operierten in den nächsten 24 Stunden geringer, um dann allmählich und über die frühere Menge hinaus zu steigen. In allen Fällen war mehr Blut unmittelbar nach der Operation im Urin als vorher. Die Ödeme schwanden bei einigen ganz, aber nur zwei wurden soweit gebessert, daß sie wieder arbeiten konnten; aber auch bei diesen blieb geringer Eiweißgehalt im Urin. Zwei starben einen Monat nach der Operation. Einwirkung des Athers auf die Nieren leugnet B. **Trapp** (Bückeburg).

### 35) G. M. Edebohls. Renal decapsulation for chronic Bright's disease.

(New York med. record 1903. März 28.)

E. hat schon 51 Fälle mit 47 doppelseitiger und 4 einseitiger Dekapsulation der Nieren wegen Morbus Brightii operiert.

7 Pat. starben innerhalb 17 Tagen nach der Operation, 7 weitere innerhalb 2 Monaten bis 8 Jahren; die mittlere Lebensdauer in letzteren Fällen betrug nach

der Operation 1 Jahr 8 Monate. 2 Pat. wurden überhaupt nicht gebessert; dagegen werden 22 Fälle registriert, wo erfreuliche Besserung und auch Genesung innerhalb 2—15 Monaten nach der Operation eintrat.

Der Urin wurde außerdem bei verschiedenen schon ganz normal, sie haben aber noch nicht alle die von E. geforderte Zeit von 6 Monaten normalen Urins erreicht, um sämtlich als Heilerfolge zu gelten. Bei einem Pat. trat ein Rückfall nach einer Heilung von über 4 Jahren ein; hier war nur eine Niere operiert worden. 9 Pat. wurden von Morbus Brightii geheilt und blieben geheilt, zu Perioden von 1 Jahr und 9 Monaten bis zu 10 Jahren. Die mittlere Dauer betrug 4 Jahre.

Hierüber wird eine Tabelle beigegeben.

Die Anforderungen, unter welchen E. einen Fall als geheilt betrachtet, sind folgende: Der Urin muß frei von Eiweiß und zelligen Bestandteilen sein, die tägliche Harnstoffabsonderung normal für einen Zeitraum von wenigstens 6 Monaten nach Verschwinden des Eiweißes, und Pat. muß die früheren Symptome von chronischem Morbus Brightii verloren haben. Alle 9 Fälle der Tabelle erfüllten diese Bedingungen.

Verf. sah den Harnstoff nach der Operation von 6 g und weniger bis zu 30 und 35 g ansteigen. Wächserne, fettige, epitheliale und eitrig-Beimengungen verschwanden zuerst, nach einem Monat bis zu einem Jahre. Der nächste Fortschritt bestand darin, daß nur granulöse und hyaline Zylinder sich noch fanden und schließlich auch verschwanden. Der Eiweißgehalt ging dann allmählich ganz zurück. Gelegentlich traten vor der Heilung noch typische, zyklische Albuminurien in kurzer Zeit auf. Gleichzeitig wurden die Muskeln kräftiger und besserte sich die Gesichtsfarbe; Ischias, Kopfschmerzen und Verdauungsstörungen verschwanden. Diplopie und Zirkulationsstörungen besserten sich je nach dem Stande der bereits vorhandenen Degeneration mehr oder weniger.

Gegenüber dem naheliegenden Einwand, daß bei chronischem Morbus Brightii zeitweilige Besserungen bekannt sind, glaubt E. sich keinen Täuschungen hinzugeben, wenn er beachtet, daß 1) die Heilung oder Besserung nach der Operation gleichmäßig beobachtet wird, 2) die Heilung für gewöhnlich andauert und 3) die Besserung einen progressiven Charakter hat. Bedenklicher erscheint die Mortalität, welche als 13 $\frac{2}{3}$ % unmittelbare Operationssterblichkeit herausgerechnet wird. Es starben von den 7 nämlich 3 an Urämie, 2 an akuter Herzdilatation, 1 an Pneumonie und 1 an Urämie mit Hemiplegie.

Die Krankengeschichten aller Todesfälle, welche genauer veröffentlicht werden, ergeben nun in der Tat zugunsten des Eingriffs, daß es sich hier meist um so schwerkranke Pat. handelte, daß ein übler Ausgang schon vor der Operation in Betracht gezogen werden mußte. Besonders waren Herz- und Gefäßveränderungen schon so bedeutend, daß nach den jetzigen Erfahrungen kein Eingriff mehr gemacht werden würde.

Die Operation an sich habe »keine Mortalität«, wenn man an den etwa gleich schweren Eingriff doppelseitiger Nephropexie denke; denn E.'s 73 Fälle mit partieller Dekapsulation und Fixation der Wanderniere endeten bis auf einen alle glücklich.  
Loewenhardt (Breslau).

### 36) Holländer. Nierenexstirpation bei einem 8monatlichen Kinde.

(Deutsche med. Wochenschrift 1903, Nr. 34.)

Das Kind war 2 $\frac{1}{2}$  Monate vorher an Hämaturie erkrankt, welche ununterbrochen fort dauerte. Da das Kind mit lang sterilisierter Milch genährt war, so lag der Verdacht auf Barlow'sche Krankheit vor. Dann trat plötzlich Fieber ein, nachdem sich an eine längere Stuhlverstopfung eine Infektion der unteren Blasen- und Harnwege mit Bakterium coli angeschlossen hatte. Bei der Tastung ergab sich eine schmerzhaft vergrößerte rechte Niere, ohne daß diese den Eindruck einer Geschwulst oder einer bösartigen Neubildung gemacht hatte. Cystoskopisch konnte die normale Funktion der linken Niere festgestellt werden. Bei der Operation zeigte sich die rechte Niere durchsetzt mit miliaren, stellenweise konfluierenden Eiterherden. Exstirpation. Es stellt sich der Fall dar als schwere,

operativ geheilte, aufsteigende Infektion der rechten Niere bei voraufgegangener doppelseitiger Barlow'scher Nierenveränderung. **Borchard** (Posen).

37) **A. F. Hornborg.** Kasuistische Beiträge zur Kenntnis der Nierengeschwülste (Hypernephrom).

(Finska Läkaresällskapets Handlingar Bd. XLIV. p. 303. [Schwedisch].)

Verf. berichtet über zwei von Dr. H. v. Bonsdorff im Diakonissenhaus zu Helsingfors operativ behandelte Fälle von Hypernephrom. In beiden Fällen, deren klinische Krankheitserscheinungen in Nierenblutungen, Schmerzen der Lendengegend und Bauchgeschwülsten bestanden, ist Genesung erfolgt. Die trotz der Größe der Geschwülste sowohl makro- wie mikroskopisch scharfe Abgrenzung zwischen Geschwulst- und Nierengewebe, sowie das spätere Befinden der Pat. — beide leben und sind gesund — scheinen auf eine ziemlich gutartige Natur der Neubildungen hinzudeuten. Auf Grund dieser Beobachtungen möchte Verf. die Frage aufwerfen, ob man nicht bei Geschwülsten dieser Art, wenigstens in gewissen Fällen, sich mit einer Enukleation der Geschwülste oder lieber noch mit einer Nierenresektion begnügen könnte. Als Stütze dieser Auffassung wird ein von Heinrichius vor ca. 5 Jahren operierter Fall angeführt, wo eine Ausschälung der kindskopfgroßen Geschwulst und sodann eine Suture des Wundbettes der Niere vorgenommen wurde. Pat. erfreut sich jetzt noch eines vollständigen Wohlbefindens. (Selbstbericht).

38) **Chauning and Knowlton.** A case of metastatic adrenal tumors in the left midfrontal and ascending frontal convolutions.

(Amer. Journ. of Insanity 1903. Nr. 3.)

Bei einem 48jährigen Manne wurde wegen eines Nierensarkoms, das in Nierenbecken und Nierenvenen hineingewachsen war, die Nephrektomie ausgeführt. Zwei Monate später traten epileptiforme, sich wiederholende Krämpfe auf. Daran schloß sich eine einseitige Parese mit Sprachstörungen. Das Sensorium blieb bis auf geringe Apathie und Depression völlig frei. Der Tod erfolgte nach zwei weiteren Monaten. Bemerkenswert ist, daß Kopfschmerzen und Erbrechen im Krankheitsbild vollständig fehlten. Bei der Sektion fand sich eine Geschwulst im hinteren unteren Teil des mittleren Frontallappens und eine kleinere im aufsteigenden Frontallappen. Beide enthielten größere Epithelien, die in ein feinschichtiges Stroma eingebettet waren. **Dreyer** (Köln).

39) **Casati.** Tre casi di cura chirurgica dell' impotenza virile.

(Gazz. degli ospedali e delle clin. 1903. Nr. 85. Accad. med. chir. di Ferrara. Sed. del 30. Mai 1903.)

In einem Falle war sicher und in zwei Fällen höchstwahrscheinlich psychische Impotenz ausgeschlossen. Sämtliche Fälle wurden durch Resektion der beiden Venae dorsales penis sofort und dauernd geheilt. **Dreyer** (Köln).

40) **Matsenauer.** Phimosendilatator.

(Wiener klin. Wochenschrift 1903. Nr. 21.)

Das kleine Instrument besteht aus vier in Gelenken beweglichen Lamellen, die durch eine Schraube auseinander getrieben werden, und ist aus Aluminium angefertigt. Das zusammengelegt eingeführte Instrument hält sich nach dem Aufschrauben von selbst an dem gespannten Margo praeputii, welcher sich in die S-förmig nach außen abgebogenen Lamellen des Instruments hineinlegt.

Infolge seiner Kleinheit und Leichtigkeit kann das Instrument Tag und Nacht vom Pat. ohne namhafte Beschwerden getragen und von letzterem selbst reguliert werden. Zu erhalten vom Instrumentenmacher Rudolf Kutill, Wien IX, Spitalgasse 71. **Hübener** (Dresden).

41) **A. v. Karwowski.** Ein Fall von positivem Gonokokkenbefund in einem epididymitischen Abszeß.

(Monatshefte für prakt. Dermatologie Bd. XXXV. Nr. 11.)

Der Fall v. K.'s ist wichtig, weil die sehr langsam abszedierende gonorrhoeische Epididymitis einer Tuberkulose (wie solche sich ja im Anschluß an eine einfache Tripperkomplikation entwickeln kann) zum Verwechseln gleich. In dem Eiter des spontan durchgebrochenen Abszesses fanden sich typische Gonokokken. Solche Fälle mit positivem Befund sind bisher recht selten beobachtet worden.

**Jadassohn** (Bern).

42) **Cabot.** A case of strangulation of the testis due to torsion of the cord.

(Boston med. and surg. journ. 1903. Juni 25.)

Ein völlig gesunder, 26jähriger Mann, der nie geschlechtskrank war, erkrankte ohne erkennbare Ursache, auch ohne irgendwelche vorausgegangene körperliche Anstrengung, mit heftigen Schmerzen in der rechten Seite und ileusartigen Erscheinungen, die sich durch Bettruhe besserten, nach Aufstehen wiederkehrten. Am nächsten Tage Hodenschwellung, die zunächst als Epididymitis behandelt wurde; erst am 4. Tage wurde operiert. Die rechte Hodensackhälfte war ödematös, der Hoden blauschwarz, matschig, der Samenstrang fest von innen nach außen um 360° gedreht, ließ sich zurückdrehen. In der Tunica fand sich wenig leicht blutiges Serum. Der Hoden erholte sich nicht, wurde nebst dem unteren Ende des Samenstrangs entfernt.

Hodenschwellungen ohne bekannte Ursache, die von selbst zurückgehen, betrachtet Verf. als Samenstrangsdrehungen geringen Grades; ebenso soll man an sie denken bei plötzlichen Hodenschmerzen ohne bekannte Ursache. Zurückdrehen des Samenstranges ist bisweilen möglich; man muß versuchen, nach welcher Richtung man drehen muß. Es ist über Leute berichtet, welche häufig an der Verdrehung litten und sie gewohnheitsmäßig zurückdrehten.

**Trapp** (Bückeburg).

43) **Decouvelaire et Augier.** Tumeur mixte du testicule, d'origine wolffienne, avec généralisation ganglionnaire.

(Journ. des sciences méd. de Lille 1903. Februar 28.)

33jähriger Pat. Vor einem Jahre Beginn einer Geschwulst des rechten Hodens die nunmehr orangengroß, knorpelhart ist und keine Neigung zeigt, in den Leistenkanal sich fortzusetzen. Beiderseits leichte Schwellung der Leistenrüden, Leberdämpfung vergrößert; seit 5 Monaten Entwicklung einer Geschwulst an der linken Halsseite, welche zurzeit überfaustgroß ist, die gleiche Konsistenz wie die Hodengeschwulst zeigt, beweglich ist und eine leicht höckrige Oberfläche hat. Entfernung beider Geschwülste. Mikroskopischer Befund der Hodengeschwulst: Junges Bindegewebe mit eingestreuten Knorpelinseln, stellenweise schleimige Entartung des Bindegewebes, zahlreiche cystische Hohlräume, welche meist mit mehrschichtigem Zylinderepithel ausgekleidet sind; um die Cysten herum eine Schicht longitudinaler und zirkulärer glatter Muskelfasern. Die Zusammensetzung der Halsgeschwulst ist noch bunter, der Knorpel überwiegt.

Es handelt sich also um eine Mischgeschwulst des Hodens mit Metastasenbildung, entstanden auf Kosten der Hodenkanälchen. **Mohr** (Bielefeld).

---

Originalmittellungen, Monographien und Separatabdrücke wolle man an Prof. E. Richter in Breslau (Kaiser Wilhelmstraße 115), oder an die Verlagshandlung Breitkopf & Härtel, einsenden.

---

# Zentralblatt für C H I R U R G I E

herausgegeben

von

**E. von Bergmann, F. König, E. Richter,**  
in Berlin, in Berlin, in Breslau.

Dreißigster Jahrgang.

Wöchentlich eine Nummer. Preis des Jahrganges 20 Mark, bei halbjähriger Vorauszahlung. Zu beziehen durch alle Buchhandlungen und Postanstalten.

Nr. 42.

Sonnabend, den 17. Oktober.

1903.

**Inhalt:** Goepel, Über die Verbindung von Gummi- und Zwirnhandschuhen. (Original-Mitteilung.)

1) Bier, Hyperämie als Heilmittel. — 2) Comby, Wachstumsostettis. — 3) Beck, Knochencysten. — 4) Fantino und Valan, Ausfällung von Knochenlücken. — 5) Bezançon, Tuberkulöser Pseudorheumatismus. — 6) Schablowski, Tuberkulöse Gelenkentzündung. — 7) Langemak, Entstehung der Hygrome. — 8) Helne, Sinusthrombose. — 9) Polltzer, Wundverschluss nach Eröffnung des Warzenfortsatzes. — 10) Haymann, Hasenscharten. — 11) Schwarz, Skoliosen. — 12) König, Angeborene Halsfistel. — 13) Rosenberg, Pachydermie des Kehlkopfs. — 14) Ramon de la Sota y Laitra, Kehlkopfkrebs. — 15) Hoeffmann, Empyem. — 16) Garrè und Quincke, Lungenchirurgie. — 17) Goldmann, Sensibilitätsstörungen bei Lungenerkrankungen. — 18) Schwartz, Die extrapulmonären Bronchien und ihre Chirurgie. — 19) Levings, Brustdrüsentuberkulose.

20) König, Das Operationshaus zu Altona. — 21) Studzinski, Staphylokokkenmykose bei Diabetes. — 22) Gerassimowitsch, Wundscharlach. — 23) Hrach, 24) Belogolowy, Pyämie. — 25) Stolz, Gasphegmone. — 26) Silberstein, Fötale Knochenerkrankungen. — 27) Ménétrier und Gauckler, Paget's Knochenkrankheit. — 28) Saltikow, Myelom. — 29) Sick, Lymphangiome. — 30) Lichtwitz, Sarkom der Dura mater und Trauma. — 31) Grober, Hydrocephalus Erwachsener. — 32) Krogius, Hirnabszess. — 33) Schnelle, Sinus- und Jugularisthrombose. — 34) Compalred, Fibrom der Ohrmuschel. — 35) Hülscher, Hautimplantation bei Mittelohraufmeißelung. — 36) Frankenberger, Atresie der Nase. — 37) Vignard, Epitheliom der Nase. — 38) Coenen, Tuberkulose der Nasenhöhle. — 39) Grosjean, Sinusitis maxillaris. — 40) Kusnetzki, Kieferankylose. — 41) Ferraton, Myositis ossificans der Kaumuskeln. — 42) Sundholm, Papillom der Wangenschleimhaut. — 43) Vallas und Martia, Gesichtsplastik. — 44) Kutwirt, Rachenpolyp. — 45) Milner, Influenzaspondylitis. — 46) Kirmisson, Pott'scher Buckel. — 47) Wohrizek, Korrektor gegen Rückgratsverkrümmungen. — 48) Muthmann, Wirbelsäulengeschwulst. — 49) Henschen, Rückenmarksgeschwulst. — 50) Bartels, Tuberkulöse Entzündung der Cauda equina. — 51) Rayne, Kropf. — 52) Seblleau, Knochenspanne am Zungenbein. — 53) Brindel, Sarkom des Kehledeckels. — 54) Schoppogrell, Kehlkopfkrebs. — 55) Kredel, Fremkörper in den Luftwegen. — 56) Schüller, Lungenhepatisation. — 57) Szcypiorski, Lungenbrand. — 58) Kashiwamura, 59) Fütterer, Lungenaktinomykose. — 60) Bouglé, 61) Patel und Cavallion, Herzwunden. — 62) Engländer, Brustdrüsenhypertrophie. — 63) Ebbinghaus, Brustdrüsentuberkulose.

## Über die Verbindung von Gummi- und Zwirnhandschuhen.

Von

San.-Rath Dr. Goepel in Leipzig.

Die Nachteile, welche den Gummihandschuhen infolge ihrer leichten Zerreißlichkeit und den Zwirnhandschuhen infolge ihrer Durchlässigkeit anhaften, können dadurch behoben werden, daß die Zwirnhandschuhe über die Gummihandschuhe angezogen werden. Das dichte Zwirnetz hält die verletzenden Instrumente, welchen die Gummihandschuhe sonst so schnell zum Opfer fallen, auf, während andererseits durch die Zwischenschaltung des Gummistoffs die Durchlässigkeit der Zwirnhandschuhe ausgeschieden und die durch sie bedingte Möglichkeit, Keime von der Hautoberfläche aufzunehmen, beseitigt wird. Es ist das eine Kombination, welche zum erstenmal gestattet, die Frage der Desinfizierbarkeit der Hände aus dem aseptischen Rechenexempel auszuschalten, und welche praktisch leicht durchführbar ist. Der naheliegende Gedanke, daß durch die doppelten Handschuhe das Operieren technisch sehr erschwert werde, erweist sich in der Praxis als nicht richtig; vielmehr bringt ihre Anwendung zahlreiche Vorteile mit sich, welche zum Teil auch den einfachen Handschuhen gegenüber der unbedeckten Hand, wenn auch in unvollkommener Weise zukommen. Ich möchte dieselben zahlenmäßig aufführen:

1) Es wird den zu Operierenden ein sicherer Schutz gegen eine Infektion durch die Hand des Operateurs und andererseits dem Operateur ein sicherer Schutz gegen Infizierung von seiten des Pat. gewährt. Letzterer Punkt ist gewiß von keiner geringen Bedeutung, angesichts der Tatsache, wie viele Operateure Gesundheit und Leben ihrem Berufe zum Opfer gebracht haben. Ganz besonders von Wert ist das Verfahren für die pathologischen Anatomen, da es das Sezieren technisch in keiner Weise erschwert, vor Infektion sicher schützt und zugleich dem Bestreben nach größerer Sauberkeit Rechnung trägt.

2) Die Methode gestattet, die Hände, das beste Instrument des Chirurgen, wie Benno Schmidt sie bezeichnet, wieder in ausgedehnter Weise zu benutzen, ohne Gefahr zu laufen, daß durch ein Eindringen der Finger in das lockere Zellgewebe dasselbe infiziert wird. Man wird sich dieses Vorteils bald bewußt, wenn man längere Zeit sich bemüht hat, die Hände mit der Wunde möglichst wenig in Berührung zu bringen.

3) Nach einer Verunreinigung der Handschuhe während der Operation, kann durch Wechsel der Handschuhe sicher und schnell wieder ein aseptischer Zustand herbeigeführt werden, was für zahl-



reiche Operationen mit Episoden, welche eine Verunreinigung unvermeidlich mit sich bringen, von großer Wichtigkeit ist. Je nachdem können beide Handschuhe oder bloß der äußere Zwirnhandschuh gewechselt werden.

4) Die Zwirnhandschuhe erleichtern das Festhalten der durch Kochen in Sodawasser und Benetzung mit Blut oft schlüpfrigen Instrumente, wodurch besonders die Tätigkeit des Assistenten sehr unterstützt wird. Auch ist das Fassen und Schnüren der Fäden leichter und nicht mit der Gefahr verknüpft, daß die Fäden in die Haut des schnürenden Fingers einschneiden.

5) Um die Bauchhöhle oder das Innere eines Hohlorgans abzutasten, wobei die Zwirnhandschuhe durch das Festhaften an der Oberfläche der Organe hinderlich sind, werden die Zwirnhandschuhe für diese kurze Maßnahme, während welcher außerdem keine großen Anforderungen an die Haltbarkeit der Gummihandschuhe gestellt werden, ausgezogen. Die an der Hand belassenen Gummihandschuhe erschweren bei einiger Gewöhnung das Abtasten nur in sehr geringem Maße.

6) Der Operationsbetrieb wird erleichtert und beschleunigt, da bei kleinen Operationen das zeitraubende Händewaschen auf ein Minimum beschränkt, ja völlig unterlassen werden kann; umso mehr als bei regelmäßigem Gebrauch der Handschuhe die Hände des Chirurgen sehr wenig infektiös sind.

7) Die Haut der Hände derjenigen Operateure, welche zu Ekzemen neigen, erfährt eine weitgehende Schonung, da ein einfaches Waschen mit Seife und Abreiben mit sterilem Tuch auch bei größten Operationen völlig zur Reinigung der Hände genügt.

In technischer Beziehung möge noch erwähnt werden, daß sich nicht jeder Gummihandschuh praktisch bewährt, sondern daß einige Fabrikate zu dünn sind oder bei Sterilisation durch Dampf sich zu sehr weiten. Die Zurüstung der Gummihandschuhe geschieht am besten in der Weise, daß die Handschuhe nach dem Gebrauche durch Waschen mit warmem Wasser und Seife gereinigt, gut abgetrocknet und darauf innen und außen mit Talcum eingepudert werden. Die Desinfektion geschieht in strömendem Wasserdampf. Die Hände des Operateurs müssen vor dem Anziehen vollkommen lufttrocken sein. Verletzte Handschuhe können wiederholt in Gummifabriken für geringen Preis repariert werden, wodurch das Arbeiten mit Gummihandschuhen, auch in großen Betrieben, durchaus nicht zu teuer wird. Als Zwirnhandschuhe eignen sich am besten die in der Breslauer Klinik gebräuchlichen, bei welchen das Überhängen der Handschuhe an den Fingerkuppen durch entsprechenden Zuschnitt der Handschuhe vermieden ist. Zweckmäßig ist, daß die Handschuhe bis zur Mitte des Vorderarms hinaufreichen, oder daß das freiliegende Handgelenk mit Trikotschlauch bedeckt wird.

Wir verwenden die Gummihandschuhe von Krobitzsch,

Leipzig, Universitätsstraße, und die Zwirnhandschuhe von Lewy, Breslau, Reuschestraße, und Jaenisch, Leipzig, Peterstraße.

---

### 1) A. Bier. Hyperämie als Heilmittel.

Leipzig, F. C. W. Vogel, 1903. 220 S. 10 Abbild.

B. behandelt in dem vorliegenden, seinem Lehrer v. Esmarch zum 80. Geburtstag gewidmeten Werke das Gebiet, auf welchem er den Anspruch hat, in zielbewußter Weise der Heilkunde völlig neue Bahnen erschlossen zu haben. Die Grundzüge der von ihm geschaffenen Lehre von der Hyperämisierungsbehandlung finden darin ihre mustergültige und streng wissenschaftliche Begründung. Ausgehend von dem teleologischen Gesichtspunkte, daß das, was der Organismus als Abwehrvorrichtungen in Erscheinung treten läßt, im allgemeinen äußerst zweckmäßig und daher auch therapeutisch verwertbar, und unter Berücksichtigung der Erfahrungstatsache, daß bei allen wichtigen Lebensvorgängen Hyperämie vorhanden ist, hat B. seit 11 Jahren bewußt Krankheitsherde örtlich hyperämisiert und auf Grund seiner reichen Erfahrungen über die Wirkung der Hyperämie auf pathologische und physiologische Vorgänge eine Therapie ausgebildet, die, ebenso einfach wie praktisch, berufen ist, eine eminent wichtige Rolle in dem Heilschatz der Medizin zu spielen.

Die heilende Wirkung der Hyperämie beruht nach B. nicht auf einzelnen bestimmten Eigenschaften des Blutes, sondern auf einer Summe physikalischer und chemischer Vorgänge. Es ist bekannt, daß das arterielle Blut reich an Sauerstoff, arm an Kohlensäure und freiem Alkali ist, während das venöse die umgekehrten Verhältnisse zeigt. Während der schnell dahinfließende, eine leicht bewegliche Flüssigkeit darstellende Blutstrom seine Flüssigkeit und seine geformten Bestandteile behält und mit sich fortführt, schickt der träge dahinschleichende, eine zähe, klebrige Flüssigkeit bildende Blutstrom seine Bestandteile in die Gewebe hinein, wo sie ihre Tätigkeit entfalten können. Alle diese Eigenschaften, von denen sicher ein großer Teil noch unbekannt und unerforscht ist, lassen sich therapeutisch verwerten. Außer verschiedenen Übergangsformen unterscheidet B. praktisch im wesentlichen zwei Arten der Hyperämie: eine aktive (arterielle), wenn in das Gefäßnetz des betreffenden Körperteils mehr Blut einströmt und wenn dasselbe von einer größeren Menge durchflutet wird, und eine passive (venöse Stauungshyperämie), wenn das Gefäßnetz infolge einer Behinderung des venösen Abflusses stärker angefüllt wird.

Zur Erzeugung aktiver Hyperämien eignen sich am besten die Heißluftapparate. B. war der erste, welcher in der ausgesprochenen Absicht, örtlich Krankheitsherde zu hyperämisieren, praktisch brauchbare Apparate für diesen Zweck angegeben hat, und es ist daher ein Irrtum, der sich allerdings noch häufig in der Literatur vor-

findet, wenn Tallermann die Priorität bezüglich dieser Apparate zugeschrieben wird. B. hat dieselben bereits seit 1891 zielbewußt angewandt, und die arterielle Hyperämisierung ist mit vollem Recht als das ausschließliche geistige Eigentum des Verf.s zu betrachten. Hinsichtlich der Beweisführung, daß das therapeutisch Wirksame in der Tat die Hyperämie ist, sowie bezüglich des örtlichen und allgemeinen Einflusses der Heißluftbäder auf den Körper, der Anwendungsweise und der verschiedenen Apparate muß auf das Original verwiesen werden.

Bei der passiven Hyperämie, die sich unter dem Namen der »B.'schen Stauung« einer größeren Bekanntheit erfreut, macht Verf. darauf aufmerksam, daß die Technik derselben schon vor ihm — allerdings unter ganz anderen Gesichtspunkten — zur Heilung von Knochenbrüchen und zu Ernährungsversuchen in Anwendung gezogen war, und daß er keineswegs den Anspruch darauf erhebt, diese Technik eingeführt zu haben. Dagegen ist es sein Verdienst, den therapeutischen Wert der Stauungshyperämie bei Krankheiten gezeigt zu haben, bei denen man bisher ängstlich jede Stauung vermieden hatte. Die Stauungshyperämie ist ein Mittel, welches sich ebenso wie die arterielle sehr exakt dosieren läßt und absolut ungefährlich ist. Wenn man Komplikationen dabei beobachtet hat, so sind diese nicht dem Mittel, sondern der fehlerhaften Anwendung des Mittels zuzuschreiben. Passive Hyperämien lassen sich am besten durch Stauungsbinden und durch Saugapparate, die auf dem Prinzip des Junod'schen Stiefels beruhen, hervorrufen. Ref. muß es sich leider versagen, näher auf die hochinteressanten Ausführungen in diesem Kapitel einzugehen und bezüglich der verschiedenen Arten und Grade der Stauung (starke, mäßige, heiße, kalte, weiße Stauung usw.), bezüglich ihrer Wirkung und Anwendungsweise an den verschiedenen Körperstellen wiederum auf das Original verweisen.

In zwei weiteren Abschnitten werden sodann noch eine Reihe anderer Mittel besprochen, die sich sehr gut zu Hyperämisierungszwecken verwenden lassen und deren Heilwert zum großen Teil auf Hyperämiewirkung beruht (trockene Schröpfköpfe, die sog. Derivantien, Massage, Bewegungen, Salzwedel'sche Umschläge usw.). Ein besonderes Kapitel ist der Beeinflussung des Lymphstromes durch die Stauung gewidmet. Der allgemeine Teil schließt mit einer eingehenden Darstellung der verschiedenen Wirkungen der Hyperämie (schmerzstillende, bakterientötende bezw. bakterienabschwächende, resorbierende, auflösende, ernährende, regenerationsbefördernde Wirkung).

Im speziellen Teil beschäftigt sich Verf. mit der Hyperämiebehandlung bestimmter Krankheiten. Es kommt ihm hierbei nicht darauf an, seine reichen, sich über ein Material von weit über 1000 Fälle erstreckenden Erfahrungen im einzelnen näher auszuführen, als vielmehr darauf, die Technik zu schildern. Krankengeschichten werden nur soweit wiedergegeben, als sie zur Illustration der Aus-

führungen erforderlich und nicht bereits früher mitgeteilt sind. Besonders bewährt hat sich die Hyperämiebehandlung bei der Tuberkulose, und zwar in Form der unterbrochenen Stauung, ferner bei akuten und subakuten Gelenkentzündungen, speziell bei den gonorrhoeischen, sodann bei chronischen Gelenkversteifungen (hierbei als Konkurrenzverfahren der medikomechanischen Therapie), weiterhin bei Neuralgien und sonstigen Schmerzen, als resorbierendes Mittel und bei gewissen Gefäßkrankheiten. (Die Erfahrungen B.'s finden in diesen Punkten eine fast wörtliche Bestätigung in einem Vortrage, den Habs vor kurzem im ärztlichen Verein in Magdeburg gehalten hat. Anmerkung des Ref.)

Es ist unmöglich, auch nur annähernd im Rahmen eines Referates den Inhalt eines Werkes anzudeuten, welches eine solche Fülle von Wissen und eigenartigen Gedanken in sich birgt. Jedenfalls muß man dem Verf. dankbar sein, daß er seine reichen Erfahrungen auf dem Gebiete der Hyperämiebehandlung nunmehr in einem handlichen Buche zusammengefaßt und so die Möglichkeit gegeben hat, daß ein so außerordentlich wichtiger therapeutischer Faktor, wie es die Hyperämiebehandlung ist, leichter zum Allgemeinut der Ärzewelt wird.

C. Deutschländer (Hamburg).

## 2) J. Comby (Paris). Apophysäre Wachstumsosteitis.

(Arch. de méd. des enfants 1903. September.)

Diese schmerzhafteste Erkrankung steht mit dem Wachstum der Knochen in Verbindung, es existiert keine wahre Entzündung oder Knocheninfektion, sondern wahrscheinlich eine Knochenkongestion infolge gesteigerter Ossifikation, die als Osteitis oder Osteomyelitis imponieren könnte. Die Schmerzen werden mitunter in den Diaphysen, gewöhnlich aber in der Nähe der Gelenke, an dem Punkte des regsten Knochenwachstums, gefühlt. Fast immer werden die unteren Extremitäten hiervon befallen und hauptsächlich die Umgebung der Knie, nie die Arme. Namentlich ist es, wie schon Lannelongue hervorgehoben hat, die vordere, obere Tuberositas tibiae, unmittelbar unter der Kniescheibe und dem Ansatz des Kniescheibenbandes, wo diese Schmerzen in Erscheinung treten. Die Stelle erscheint geschwellt, blutreich, heiß; die Haut kann rot und empfindlich sein, mit einem Worte, der Zustand imponiert als ein leicht entzündlicher Vorgang.

Die apophysäre Osteitis oder apophysäre Wachstumsostealgie erscheint hauptsächlich in der Pubertät oder Adoleszenz bei Kindern mit raschem Wachstum. Die Krankheit tritt doppelseitig auf, seltener einseitig, die Prognose ist eine gute.

In der Behandlung ist Ruhigstellung des erkrankten Gliedes Hauptsache. Bettruhe 1, 2, wenn notwendig 3 Wochen lang. Dabei laue Bäder (34—35°) durch 15—20 Minuten, event. mit Salz. Lokal Pinselungen mit Jodtinktur oder Vijo'sches Pflaster.

E. Toff (Brails).

3) **C. Beck.** Über echte Cysten der langen Röhrenknochen.

(v. Langenbeck's Archiv Bd. LXX. Hft. 4.)

Verf. bespricht in dieser kurzen Mitteilung nochmals den Wert der Skiaskopie für die Diagnose der echten Knochenzysten und bleibt gegenüber Helbing auf dem Standpunkt, daß die dadurch gegebenen diagnostischen Merkmale sichere und zuverlässige seien. Er hat selbst 107 Fälle von Osteosarkom im Skiagramm aufgenommen. In keinem derselben fand sich die den Cysten eigentümliche Trias: Regelmäßigkeit der dünnen Rinde, Parallele der ovalen, spindelförmigen oder dreieckigen Höhle und Transparenz derselben. Ob schon einige Fälle darunter sind, welche dem typischen Knochenzystenbild ähneln, so findet sich doch bei genauer Betrachtung mangelhafte Transparenz oder Durchbrechung der Kortikallinie. Bei der Wichtigkeit der Frage, ob man ein Glied amputieren soll oder nicht, die bei solchen Geschwülsten immer ventiliert werden muß, kann B. die differentialdiagnostische Wichtigkeit der erwähnten Punkte nicht genug betonen.

E. Siegel (Frankfurt a. M.).

4) **Fantino und Valan.** Über einige Verfahren künstlicher Ausfüllung von Knochenlücken.

(v. Langenbeck's Archiv Bd. LXX. Hft. 3.)

Auf Grund eingehender interessanter Versuche kommen Verf. zu folgenden Schlüssen: Auf Einpflanzung anorganischer Knochen-substanzen inmitten osteogenetischer Gewebe folgt Knochenneubildung, die unter Verwertung der Kalksalze zur Ausfüllung gleichviel welcher Skelettlücken führt. Die günstigsten Bedingungen bieten Knochenhöhlen, die infolge Entleerung von Entzündungs- oder neoplastischer epiphysärer Herde entstanden sind, bei Kindern wie bei Erwachsenen. Die Tätigkeit der Ersetzungsprodukte ist um so größer im Innern des Einpflanzungsherdes, je mehr derselbe unter dem Einfluß jungen, gefäßreichen Knochengewebes liegt, also in der Nähe osteogenetischer normaler Gewebe, wie Periost und interepiphysärer Knorpel. Es ist nicht nötig, daß alle Teile, die den Implantationsherd umgeben, gänzlich aus osteogenetischem Gewebe bestehen. Es genügt, wenn auch nur die Hälfte der Ausdehnung der Wände osteogenisch ist, um eines vollständigen Ersatzes der eingepflanzten Masse durch neugebildeten Knochen sicher zu sein. Am meisten entspricht der kalzinierte Knochen den Anforderungen als Einpflanzungsmaterial bei Knochenlücken; denn er ist wegen seiner ungemein spongiösen Struktur sehr geeignet, sich von den osteogenetischen Elementen durchsetzen zu lassen. Er genügt aber nur da, wo man absolut der Asepsis des Einpflanzungsherdes und der darunterliegenden Weichteile sicher ist und wo die Möglichkeit besteht, unmittelbar nach dem Eingriff die Wunden durch intakte Weichteile zu verschließen und eine geeignete Schichtennaht vorzunehmen. Bei eitrigen Prozessen ergibt das Verfahren Mißerfolge.

Nach zahlreichen Versuchen mit verschiedenen anderen Substanzen kamen Verff. auf eine hier anzuwendende Plombe, die aus Knochenasche und einer Mischung von Thymol und Jodoform (1:2) besteht, oder man gebraucht eine mauerartige Kombination der bezeichneten Masse mit Blöckchen aus kalziniertem epiphysärem Knorpel. Die Deckennaht ist bei völlig gesunden Weichteilen anzuempfehlen; im entgegengesetzten Falle ist es besser, die Wunde ganz offen zu lassen und die Heilung per secundam intentionem abzuwarten. Auf jeden Fall ist eine nicht außeracht zu lassende Vorschrift, jede Art Kontakt von Flüssigkeiten mit der Wunde zu vermeiden, weil man dadurch die Asepsis des Herdes in Frage stellt und den Inhalt durch Aufsaugen der Flüssigkeit verdirbt. Mit Hilfe der Röntgenstrahlen ist festzustellen gewesen, daß in kleineren Herden der osteogenische wiederherstellende Prozeß ca. drei Monate, in sehr ansehnlichen sieben bis acht Monate zur Vollendung braucht. Nach zwei bis drei Monaten hindert indessen die Ausübung der Funktionen des Gliedes die Entwicklung des Restitutionsprozesses in keiner Weise mehr.

E. Siegel (Frankfurt a. M.).

### 5) F. Bezançon. Pseudo-rhumatisme tuberculeux.

(Soc. méd. des hôpitaux 1903. Juni 12.)

Verf. unterscheidet beim tuberkulösen Pseudorheumatismus zwei Gruppen, einmal akute Gelenkentzündungen als Ausdruck einer allgemeinen Tuberkulose der serösen Häute, und sodann solche, welche bei Kranken gleichzeitig mit oder nach einer anderweitigen tuberkulösen Erkrankung, z. B. der Lunge, auftreten. B. führt für beide Möglichkeiten eigene und fremde Beobachtungen an. In allen diesen Fällen genügt das klinische Bild, um die Diagnose: akuter tuberkulöser Gelenkrheumatismus stellen zu können. Jedoch kommen auch akute Gelenkerkrankungen bei Tuberkulösen ohne direkten Zusammenhang mit der Tuberkulose vor; hier müssen zwecks genauer Differentialdiagnose die cyto- und serodiagnostischen Methoden, Kultur- und Tierversuche mit dem Gelenkinhalt herangezogen werden; am sichersten ist die Verimpfung des Gelenkinhalts in das Bauchfell des Meerschweinchens.

Mohr (Bielefeld).

### 6) Schablowski. Die Veränderungen des Knorpels bei tuberkulöser Gelenkentzündung.

(v. Langenbeck's Archiv Bd. LXX. Hft. 3.)

Seit Jahrzehnten besteht die Streitfrage, ob bei tuberkulösen Gelenkentzündungen die Veränderungen des Knorpels regressiver oder progressiver Natur sind. Angeregt durch eine Reihe von Arbeiten über dies Thema ging Verf. selbst daran, die strittigen Punkte zu entscheiden und benutzte zu seinen Untersuchungen vornehmlich frisch resezierte Gelenke von chronischen tuberkulösen

Prozessen neben mehreren Fällen von akuten und chronischen pyämischen, sowie gonorrhöischen und syphilitischen Gelenkerkrankungen. Besonderes Interesse erregt natürlich die Beschreibung der von S. erzielten mikroskopischen Befunde. In der Mehrzahl der Fälle war der Prozeß schon so weit vorgeschritten, daß die Grundsubstanz, besonders in den oberflächlichsten Schichten faserig zerfallen war. Die einzelnen Fasern waren meist parallel zur Oberfläche oder ganz unregelmäßig angeordnet. An den Knorpelzellen bestanden die mannigfaltigsten Veränderungen. Relativ oft konnte eine Verfettung der Zellen konstatiert werden. Bei eitrigen Prozessen, auch bei fungösen war stellenweise eine vollständige Nekrose der Knorpelzellen vorhanden; in anderen Fällen war es nicht zur Nekrose, wohl aber zur Schrumpfung gekommen. Es fanden sich dann unregelmäßige, zackige Zellformen, welche die Knorpelhöhlen nicht völlig erfüllten. Amyloide Degeneration war nicht nachzuweisen, doch bestand ein mehr oder weniger großer Glykogengehalt der Zellen. Fast ausnahmslos fand sich daneben oft an ein und demselben Präparat eine Vermehrung der Knorpelzellen. Mitosen waren nicht nachzuweisen, doch sah man Kernformationen, die auf eine amitotische Teilung hinweisen. Hand in Hand mit dieser Zellformation ging eine allmähliche Umwandlung der Zellformen. Besonders an den Stellen des Knorpels, welche an der Oberfläche von Granulationsgewebe bedeckt waren, sah man die rundlichen Knorpelzellen zu langgestreckten, spindel- und sternförmigen Gebilden umgewandelt, die einen länglichen Kern enthielten. Gleichzeitig hatte sich eine Erweiterung der Knorpelhöhlen eingestellt, die ebenfalls eine längliche Gestalt annahm. Verf. zeigt weiter, daß diese Zellen innerhalb der Knorpelhöhlen weder hineingewachsen noch eingewandert sein dürften, und begründet eingehender seine Annahme, daß es sich um umgewandelte Knorpelzellen handelt. Auf Grund seiner Befunde glaubt er zu der Behauptung berechtigt zu sein, daß in gewissen Fällen von fungöser Gelenkentzündung die Knorpelzellen sich zu Fibroblasten umbilden. Die Meinung S.'s geht jedenfalls dahin, daß neben den verschiedensten regressiven Veränderungen des Knorpels auch progressive vorkommen; daß der Knorpel sich bei fungöser Gelenkentzündung, wenn auch nicht stets, so doch in einzelnen Fällen, nicht völlig passiv verhält und etwa wie ein Thrombus durch Granulationsgewebe substituiert wird, sondern aktiv an der Bildung des Granulationsgewebes teilnimmt.

E. Stegel (Frankfurt a. M.).

## 7) Langemak. Die Entstehung der Hygrome.

(v. Langenbeck's Archiv Bd. LXX. Hft. 4.)

L. gibt den subkutanen und nicht mit den Gelenken kommunizierenden tiefen Schleimbeuteln den Namen Gleitbeutel zur Bezeichnung ihrer funktionellen Bedeutung. Aus solchen Gleitbeuteln können sich Hygrome entwickeln, d. h. Säcke mit einem wasser-

ähnlichen Inhalt. Doch können sich letztere auch unabhängig von einem präformierten Hohlraum an Stellen bilden, wo normalerweise keine Gleitbeutel liegen. Verf. schildert genauer den Befund von sechs Hygrompräparaten. Die ersten vier präpatellar entwickelten Gebilde stammen von einem Orte, wo subkutan und subfascial Gleitbeutel vorkommen. Es spricht alles dafür, daß die Wand des Hygroms auf Kosten des umgebenden Fettgewebes entstanden ist, indem die Fettgewebszellen ihr Fett verloren haben und das Bindegewebe in ihnen, namentlich das adventitielle, an Fasern zugenommen hat. Zu dem Fettschwund und der Bindegewebshyperplasie führt wahrscheinlich eine arterielle Hyperämie, die im Falle des Hygroms durch mechanischen Reiz der Gefäßnerven hervorgerufen wird. Im weiteren Verlauf häuft sich immer mehr Kollagen an, während sich alle protoplasmatischen Gewebsbestandteile, insbesondere auch die Gefäße, zurückbilden und die Elastinfasern nicht mehr nachweisbar sind. Es entsteht so schließlich aus dem Fettgewebe eine fast nur aus Kollagen, daneben aus wenigen Zellen bestehende Schwiele, die in ihrem ausgebildeten Zustand, mindestens zunächst im Zentrum, gefäßlos ist. Das Kollagen, ein ungelöstes Albumoid, geht in gelösten Zustand über, wobei als rein äußerlich fibrinähnliche Zwischenstufe Fibrinoid auftritt. Die völlig zu Fibrinoid degenerierten Anhänge und Bestandteile der Wand können sich unter immer stärkerer Verdünnung ihrer Stiele ablösen und als freie Körper im Hygrom liegen.

Daß auch diejenigen Hygrome, welche sich unabhängig von präformierten Hohlräumen bilden, aus dem Fettgewebe entstehen, dafür ist zunächst ihre Lage beweisend. Die Schwielenbildung und Verflüssigung vollzieht sich im Unterhautfettgewebe. Die obersten Lappchen des Unterhautzellgewebes sind verkleinert oder nicht mehr vorhanden; [die erhaltenen sind mit vermehrten Fasern versehen. An diese Lage veränderten Fettgewebes schließt sich eine dicke Lage Bindegewebe an, das an Stelle des Unterhautfettgewebes liegt und vereinzelte verkleinerte Fettgewebslappchen einschließt. In diesem Gewebe können mehrere Räume nachgewiesen werden, die, schon makroskopisch sichtbar, sich in der Richtung der längsgestreiften Fasern spaltförmig, doch mit feinen Ausbuchtungen erstrecken. Diese Hohlräume sind durch Verflüssigung des Bindegewebes entstanden. Vollzieht sich dieser Prozeß nicht gleichmäßig an allen Teilen der Wand solcher Spalträume, so müssen Unregelmäßigkeiten an der inneren Auskleidung entstehen. Es entwickeln sich dann die Balken und Höcker, welche an ihrer Oberfläche häufig Fibrinoid tragen auf Kosten der Wand. Die Ursache der ungleichmäßigen Entwicklung ist darin zu sehen, daß die den ganzen Prozeß zugrunde liegende Bindegewebshyperplasie in einzelnen Arteriengebieten der Region später einsetzt. Hygrom und Ganglion sind nach Ansicht L.'s dem Wesen nach übereinstimmende Produkte der Verflüssigung. Eine Entzündung des Hygroms ist unmöglich; denn



die die Hygromhöhle auskleidende Bindegewebslage ist immer gefäßlos, und ohne Gefäße gibt es keine Entzündung. Eine Vereiterung des Hygroms kann also nur durch einen phlegmonösen Prozeß der Umgebung herbeigeführt werden. Dauernde Heilung von den durch ein Hygrom gesetzten Beschwerden ist nicht durch Punktion und Flüssigkeitsentleerung, sondern nur durch radikale Entfernung des Hygroms zu erzielen. E. Siegel (Frankfurt a. M.).

## 8) Heine. Über die operative Behandlung der otitischen Thrombose des Sinus transversus.

(v. Langenbeck's Archiv Bd. LXX. Hft. 3.)

Verf. steht auf dem Standpunkt, daß eine pyämische Allgemeininfektion bei akuten und chronischen Mittelohreiterungen auf einem anderen Wege als dem der Sinuserkrankung möglich ist; er hält dies aber doch für so selten, daß man bei der Behandlung immer von der Annahme einer Thrombophlebitis ausgehen und dementsprechend das operative Vorgehen einrichten muß. In der Lucae'schen Ohrenklinik gilt es als Grundsatz, jeden Pat. — außer Kindern — mit hohem Fieber im späteren Verlauf einer Otitis media acuta oder während einer chronischen Mittelohreiterung, guten Abfluß des Sekrets vorausgesetzt, und sofern mit größter Wahrscheinlichkeit keine Meningitis vorliegt oder keine andere fieberhafte Krankheit anzunehmen ist, sofort zu operieren und den Sinus, wenn dies nicht schon durch den Krankheitsprozeß geschehen ist, freizulegen. Durchaus ungefährlich ist der Eingriff nicht, trotzdem ist man aber in den beschriebenen Fällen dazu berechtigt. Schwerer ist die Frage zu entscheiden, ob man den freigelegten Sinus eröffnen soll oder nicht. Ist die Wand wenig oder gar nicht verändert, normal bläulich, nicht oder kaum verdickt, so soll man zunächst abwarten, wenn nicht besonders schwere pyämische oder gar septische Symptome an dem Bestehen einer Thrombose keinen Zweifel lassen. Die Punktion mit der Pravaz'schen Spritze kann über den Inhalt des Sinus aufklären, doch schützt sie nicht vor Irrtümern, insofern man trotz Thrombose Blut aspirieren oder bei nur wandständigem Thrombus kein Blut finden kann. Die Probeinzision des Sinus soll nicht verworfen, doch auf das geringste Maß beschränkt werden. Verf. verwirft die Entfernung eines gutartigen, keine Erscheinungen verursachenden Thrombus, da man den von der Natur errichteten Schutzwall zerstören würde. Für oder gegen die Auslöffelung der Thrombusmassen muß der jeweilige Befund maßgebend sein. Die Entscheidung über die Gutartigkeit des Thrombus ist nicht immer leicht, manchmal ganz unmöglich. Im Zweifelsfalle entfernt man ihn, bis starke Blutung erfolgt. Die Gefahr, daß kleine losgelöste Bröckel in die Blutbahn kommen, ist nicht so groß wie sie scheint. Der mächtig hervorquellende Blutstrom treibt die kleinen Partikelchen nach außen. Ein unangenehmes Ereignis, das bei der Eröffnung des Sinus ein-

treten kann, ist die Aspiration von Luft; denn am Sinus ist ein völliges Ineinanderliegen der Wände nicht möglich. Deshalb soll immer bei der Eröffnung eines Sinus, in dem Blut noch zirkuliert, wie bei der Entleerung des letzten Thrombusrestes Vorsicht walten. Die Unterbindung der V. jugularis leistet nach des Verf. Ansicht nicht das, was man ursprünglich von ihr erwartet hat, und da sie nicht ohne Gefahr ist, darf sie nicht ohne strikte Indikation ausgeführt werden. Ohne Einschränkung ist sie indiziert bei der primären oder sekundären obturierenden Thrombose des Bulbus, die zu einer schweren pyämischen Allgemeininfektion geführt hat, und bei bereits bestehender Erkrankung der Vene selbst. In diesen Fällen ist sie vor der Sinusoperation auszuführen. Aber es muß sich die Freilegung und Ausräumung des Bulbus unmittelbar anschließen. In zweiter Linie kommt die Unterbindung in Betracht, wenn es nicht gelingt, zentralwärts das Ende des zerfallenen Thrombus zu erreichen; doch ist es hier wichtig, erst den Erfolg der Sinusoperation abzuwarten, und nur, wenn Schüttelfröste und hohes pyämisches Fieber fortbestehen, die von dem zerfallenen Ende des Thrombus im zentralen Teil des Sinus ausgelöst werden, die Ligatur vorzunehmen. Es hat dann sobald wie möglich die Schlitzung der Vene und die Eröffnung des Bulbus zu erfolgen. Bei der wandständigen Thrombose oder der Annahme einer solchen im Sinus transversus oder im Bulbus sieht H. nur dann eine Berechtigung zur Unterbindung, wenn nach Freilegung des Sinus und Aufdeckung des periphlebitischen Abszesses schwere Pyämie fortbesteht. Als Unterbindungsstelle ist die Gegend der Vene in der Höhe des Ringknorpels zu wählen. Außerdem soll noch die Facialis communis dicht über der Einmündung in die Jugularis unterbunden werden.

E. Siegel (Frankfurt a. M.).

### 9) A. Politzer. Verfahren zum frühzeitigen Verschuß der Wundhöhle nach operativer Eröffnung des Warzenfortsatzes.

(Wiener med. Wochenschrift 1903. Nr. 30.)

Das Verfahren, welches sich besonders für solche Fälle eignet, bei denen das erweichte Knochengefüge ohne Eröffnung des Antrum ausgeräumt wurde, besteht in dem Ausgießen der mit gesunden Granulationen ausgekleideten Wundhöhle mit sterilisiertem geschmolzenem Paraffin. In Ausnahmefällen, wo man absolut sicher ist, durchaus reine Wundverhältnisse, keine kranken Knochen Spuren vor sich zu haben, kann man die Wunde unmittelbar nach der Operation ausgießen. Nach Erstarren der Masse werden die Wundränder mittels Naht oder Wundklammern sofort vereinigt mit der Folge primärer Heilung.

Herm. Frank (Berlin).

10) **Th. Haymann.** Amniogene und erbliche Hasenscharten.

(v. Langenbeck's Archiv Bd. LXX. Hft. 4.)

H. versuchte die embryologischen und mechanischen Vorbedingungen »amniogener« Lippenspaltungen klarzulegen, die für diese Frage brauchbaren Fälle zusammenzustellen und die häufigeren Begleiterscheinungen amniogener Gesichtsspalten auf ihren Zusammenhang mit Eihautresten zu prüfen. Amniogen dürfen nach seiner Ansicht nur solche Mißbildungen genannt werden, deren Ursache Amnionanomalien sind; es müssen sich Eihautreste in der Spalte oder in ihrer Umgebung nachweisen lassen, und aus Form und Lage der Spalte muß ein ursächlicher Zusammenhang dieser Eihautreste mit der Spaltbildung wahrscheinlich gemacht werden. Ein gleichzeitiges Vorkommen von Hasenscharte und anderen amniogenen Mißbildungen genügt nicht für die Beweisführung einer amniogenen Hasenscharte. Auf Grund eingehender Betrachtungen hält Verf. es für unwahrscheinlich, daß die Eihautverwachsungen eine irgendwie wesentliche Rolle bei der Entstehung der typischen Lippen-, Kiefer-, Gaumenspalte spielen. Das auffällige Nebeneinandervorkommen von Hasenscharte und Strahldefekt, ferner von Hasenscharte mit Bildungshemmungen des Hirns, des Rückenmarks, der Sinnesorgane, des Gefäßsystems, des Urogenitalkanals und der Bauchdecken, das gleichzeitige Bestehen von Polydaktylien sprechen nach Ansicht des Verf. dafür, daß die Hasenscharte nicht als amniogenes Trauma, sondern als primäre Bildungshemmung aus inneren Ursachen anzusehen ist. Die Wurzel dieser Bildungshemmungen aber liegt in der Familie. Es müssen in dem Stammbaum nun nicht lauter Hasenscharten vorkommen; jedenfalls ist es wichtig, Mißbildungen aller Art zu berücksichtigen, um die physische Familienpathologie genauer zu erforschen. In diesem Sinne beschäftigt sich H. im zweiten Teile seiner Arbeit mit der Erblichkeit der Hasenscharten und kann vor allem konstatieren, daß dieselbe häufig ist, nämlich in 20%. Aus der Verfolgung einschlägiger Familiengeschichten konstatiert er, daß in einzelnen Familien drei und vier Generationen hindurch die Neigung zu Lippen-Kiefer-Gaumenspalten bestand, daß die Vererbung fast immer nur einen Teil der direkten Nachkommen trifft, daß aber trotzdem die Neigung zur Mißbildung nicht erlischt. Noch nach mehreren wohlgebildeten Geschlechtern kann die Hasenscharte bei den Urenkeln wieder auftreten. Je größeren Anteil wir aber an der Entstehung der Hasenscharten der Erblichkeit zuweisen müssen, desto mehr muß die mechanische Anschauung zurücktreten und wird nur für die sicher selteneren Fälle Geltung behalten, wo in der Spalte selbst oder in ihrer Umgebung Reste oder eindeutige Spuren von amniotischen Strängen sich finden. Für die große Mehrzahl der Fälle bleiben Ei und Spermatozoe die Vermittler eines fehlerhaften Wachstumtriebes, der sich häufig auch in Mißbildungen ganz anderer Art zeigen kann. Freilich ist gerade dieses gleichzeitige Vorkommen verschiedener Mißbildungen bei einem Individuum in

der Geschwisterfolge und in der Erbfolge noch ein sehr dunkles Gebiet.

Nur andeutungsweise lassen sich die großen Grundzüge der Arbeit im Referat wiedergeben; wer einen Einblick in die zahlreichen, die Anschauungen belegenden Einzelheiten gewinnen will, die mit großem Eifer zusammengetragen sind, möge die interessante Arbeit selbst studieren.

E. Siegel (Frankfurt a. M.).

### 11) K. Schwarz. Über das prozentuale Verhältnis der einzelnen Formen der Skoliosen.

(Časopis lékařů českých 1903. Nr. 12.)

Von dem Momente angefangen, wo das Kind, auch das nicht rachitische, in sitzender Stellung getragen wird, bis in die ersten Schuljahre überwiegt die linksseitige Skoliose, einerseits weil das Kind meist auf der linken Hand getragen wird, andererseits, weil es beim langsamen Schreiben die linke Schulter auf die Bank aufstützt und den rechten Ellbogen herabhängen läßt. Sobald der Schüler schneller schreiben kann, stützt er mehr die rechte Hand auf, wodurch sich die Verkrümmung ausgleicht; später aber stemmt er sich mehr auf die rechte Hand und läßt den linken Ellbogen herabhängen; das Resultat ist eine rechtsseitige Verkrümmung.

G. Mühlstein (Prag).

### 12) Fritz König. Über Einstülpungsmethoden bei der Operation der Fistula colli congenita und die gelegentliche Anwendung bei einer Mastdarmfistel.

(v. Langenbeck's Archiv Bd. LXX. Hft. 4.)

v. Hacker hat zur Beseitigung der vollständigen seitlichen Halsfisteln eine Einstülpungsmethode vorgeschlagen, welche darin besteht, daß durch den Kanal eine Ohrsonde gebracht, das äußere freipräparierte Fistelende an die Sonde befestigt wird, und daß man nun die Sonde mit dem Gang nach dem Mundhöhlenende der Fistel durchzieht, so daß die umgestülpte Schleimhaut am Mundende abreißt. Diese Methode ist aber nur in den seltensten Fällen anwendbar, weil der Gang nicht häufig so leicht wie erforderlich von der Umgebung sich löst. K. hat darum eine andere Einstülpungsmethode ersonnen. Er mobilisiert den Fistelstrang bis über den M. biventer hinauf und arbeitet sich dann noch stumpf bis an die Mundhöhlenschleimhaut. Dann wird von der Wunde aus eine dicke gebogene Knopfsonde soweit vorgeschoben, bis sich die Schleimhaut am vorderen unteren Rand vor der Mandel verwölbt. An dieser Stelle wird vom Munde aus die Schleimhaut bis auf das Instrument gespalten. Das Hautende des Fistelstranges wird mit einem Faden an dem äußeren Sondenknopf befestigt und nun hinter der Sonde her durch die kleine Inzision in die Mundhöhle gezogen, bis der Strang sich anspannt. Vom Munde aus wird der Fistelstrang durch einige

Nähte mit der gespaltenen Schleimhaut vernäht und so dort fixiert, darauf kurz abgeschnitten, so daß nur noch ein kleiner Stumpf in die Mundhöhle hineinragt. Man hat alsdann die alte innere Öffnung der *Fistula congenita colli* in der Rosenmüller'schen Grube hinter und die neuangelegte Öffnung vor der Mandel. Die Fistel endet demnach mit beiden Enden in die Mundhöhle, bildet einen offenen Kanal und erlaubt keine Retention mehr. Ein Rezidiv ist also nicht möglich. Der Eingriff ist gefahrlos und ohne irgendwelche Nebenwirkung.

Weiterhin hat K. das Prinzip der v. Hacker'schen Operation bei der Beseitigung einer eigenartigen *Fistula recti incompleta interna* in Anwendung gebracht und empfiehlt das analog der oben geschilderten Methode gestaltete Verfahren für die wenigen dazu geeigneten Fälle.

E. Stegel (Frankfurt a. M.).

### 13) A. Rosenberg. Quelques remarques sur la pachydermie du larynx.

(Revue hebdom. de laryngologie, d'otologie et de rhinologie 1903. Nr. 24.)

Die pachydermischen Wülste sitzen keineswegs immer an den von Virchow als klassischer Sitz bezeichneten *Processus vocales*, sondern können sich auch, wie Verf. zweimal beobachtete, unter dem Rande des Stimmbandes oder an den Aryknorpeln finden. R. rechnet hierher nicht die Hervorragungen bei Sängerknötchen oder die umschriebenen schneeweißen Verfärbungen der Stimmbänder bei Rednern und Sängern. Dagegen schein, obwohl von Virchow beschrieben, wenig bekannt die Form, wo die Stimmbänder mit weißlichen, dicken Flecken und Bändern bedeckt sind; hier könnten leicht diagnostische Irrtümer Platz greifen, seien diese Gebilde doch schon für Karzinome angesehen und auch mit Papillomen verwechselt worden. Somit könne einzig und allein die mikroskopische Untersuchung entscheiden, ob eine böse oder gutartige Affektion vorliege.

F. Alexander (Frankfurt a. M.).

### 14) Ramon de la Sota y Laitra. L'intervention chirurgicale est elle indiquée du point de vue médical et social dans toutes sortes de cancers du larynx et dans toutes les phases ou périodes?

(Revue hebdom. de laryngologie, d'otologie et de rhinologie 1903. Nr. 26.)

Im Gegensatz zu B. Fränkel und seinen Schülern, die in den letzten Jahren über den günstigen Verlauf endolaryngeal operierter Kehlkopfkrebse berichteten, warnt Verf., hierauf zu großen Wert zu legen und die günstigste Zeit zum chirurgischen Eingriff zu verpassen. Verf. bespricht zunächst die Symptomatologie mit besonderer Betonung, daß jede Heiserkeit bei Leuten über 40 Jahre zur Vor-

sicht in der Beurteilung mahnen soll, die pathologische Anatomie und Diagnostik, wobei selbstredend die mikroskopische Untersuchung gebührend gewürdigt wird, um sich dann eingehender mit der operativen Behandlung zu befassen. Hierbei wendet er sich gegen Kauterisationen und endolaryngeale Eingriffe, weil dieselben zu wenig Sicherheit gegen Rezidive böten. Die Art der Operation, ob Thyrectomie, Laryngotomie oder Pharyngotomia subhyoidea, richtet sich je nach der Ausdehnung der Neubildung; im allgemeinen dürfte eine mehr oder minder ausgebreitete Laryngotomie in Betracht kommen. Technische Einzelheiten, wie die möglichste Schonung der Schleimhaut, um so den Laryngeus superior zu schonen und Schluckpneumonien zu vermeiden, sind im Original nachzulesen. Jedenfalls dürften, wenn die Fälle früher als jetzt üblich zur Operation kämen, die Resultate partieller Kehlkopfexstirpationen weit günstiger werden.

F. Alexander (Frankfurt a. M.).

### 15) Hoefmann. Zur Empyembehandlung.

(Deutsche med. Wochenschrift 1903. Nr. 29.)

Bei Anwendung folgender Maßregeln läßt sich eine Fistelbildung nach Empyemoperation wohl immer verhüten. Resektion möglichst an der tiefsten Stelle (9. Rippe in der Axillarlinie). Keine Drainage, da durch dieselbe der negative Druck im Brustraum aufgehoben werden soll. Ohne Drainage kommt eine Art Ventilverschluß zustande. Nachbehandlung tunlichst in sitzender Stellung. Man muß die Operierten womöglich gleich nach Überwindung der Narkose umhergehen lassen. Ferner muß die Lunge möglichst aus ihren Verwachsungen gelöst werden, damit sie sich schneller entfalten kann. Zu dem Zwecke wird die Pleura mit einem langen scharfen Löffel abgeschabt. Es ist nicht nötig, daß jeder Fetzen entfernt ist, es müssen aber eine Anzahl Risse in die Verwachsungen gemacht sein. Keine Ausspülungen. Dagegen schüttet H. stets 5 g grobes kristallinisches Jodoform in die Wundhöhle.

Durchschnittliche Heilungsdauer 3 Wochen.

Borchard (Posen).

### 16) C. Garrè und H. Quincke. Grundriß der Lungenchirurgie.

Jena, Gustav Fischer, 1903. 120 S., 30 Abbildungen im Text.

Die Monographie ist hervorgegangen aus den Referaten, welche Verf. im September 1901 auf der Hamburger Naturforscherversammlung über den Gegenstand zu erstatten hatten. Q. hat allein den Abschnitt über »Pathologie und Diagnose der Lungeneiterungen« und zusammen mit G. das Kapitel »Lungentuberkulose« bearbeitet, alle anderen Kapitel stammen von letzterem allein.

Zur Einleitung gibt G. eine ausführliche anatomische Beschreibung des Brustkorbs und seines Inhaltes unter besonderer Berück-

sichtigung der topographischen Verhältnisse der Pleura. 12 z. T. sehr instruktiver Abbildungen sind diesem Abschnitt beigegeben. — In dem zweiten Kapitel, »Pathologie und Diagnose der Lungeneiterungen«, erwähnt Q. zunächst, daß die am häufigsten vorkommenden Schleimhauteiterungen weit weniger für eine chirurgische Behandlung in Betracht kommen als die parenchymatösen Eiterungen. Er bespricht dann weiter die Gründe, welche einer operativen Behandlung der Lungeneiterungen sich entgegenstellen und den Zweck des operativen Eingriffs, der darin besteht, dem Eiter Abfluß zu verschaffen und die Höhle durch Narbenzug zum Schluß zu bringen. Die Bedingungen hierfür sind für die einzelnen Lungenlappen verschieden günstig. Manchmal bleiben Fisteln bestehen. Die Diagnose einer bestehenden Eiterhöhle ist leichter als die Bestimmung des Sitzes, Umfanges und der Anzahl der Höhlen. Die einzelnen diagnostischen Momente werden dann erst im allgemeinen besprochen und hernach für die einzelnen Gruppen von Abszessen. Q. teilt für die vorliegende Aufgabe die Eiterungen ein in 1) akute Abszesse, 2) chronische Abszesse und 3) Fremdkörperabszesse; die beiden ersten Gruppen werden wieder geschieden je in einfache und putride Abszesse. Zusammenfassend sagt Q. dann, »daß für die nicht tuberkulösen Eiterungen der Lunge der Erfolg des chirurgischen Eingriffs wesentlich von der Zeit ihres Bestehens abhängt. Akute Fälle heilen gut, chronische schwer; für letztere ist außer Eröffnung Entspannung der Brustwand erforderlich. Begleitende Putreszenz macht beide Arten von Fällen schwerer, indessen ist sie, wie bei anderen Eiterungen, ein sekundäres Symptom. Unsere Aufgabe muß sein, Eiterhöhlen der Lunge frisch zu operieren, sie nicht chronisch werden zu lassen.« — Die »operative Behandlung der Lungeneiterungen« bespricht dann G. im folgenden Kapitel. Er verbreitet sich zunächst über allgemeine Gesichtspunkte bei Lungenoperationen und speziell über die Pathologie des Pneumothorax. Das Ergebnis dieser Betrachtungen faßt er in folgende Sätze zusammen: »Wir konstatieren, daß bei entsprechenden Maßnahmen auch ein totaler Pneumothorax keine lebensbedrohliche Komplikation darstellt, und daß ferner durch eine Lungenpleuranah in Verbindung mit Tamponade eine Infektion des Brustfellraumes verhütet werden kann. Weiterhin ist es im Hinblick auf die Dauererfolge der Lungenchirurgie außerordentlich wichtig und muß immer wieder betont werden, daß die Abszesse und Zerfallshöhlen der Lunge im allgemeinen nach den Grundsätzen behandelt werden, die für die Operation starrwandiger Eiterhöhlen gelten.« Den Grund für viele Mißerfolge, besonders für unvollkommene Heilungen, sieht C. darin, daß man sich bisher meistens mit einer Spaltung der Eiterhöhlen begnügte und nicht auch zugleich durch möglichst weite Abtragung der indurierten Kavernenwände, Resektion von Pleuraschwarten und weitgehende Rippenresektion dafür gesorgt wurde, daß die Abszeßwandungen dem Narbenzug folgen konnten. Dann wird auf die spezielle Technik der Lungenoperationen ausführlich

eingegangen, deren Einzelheiten naturgemäß im Original nachgesehen werden müssen, ebenso wie die Angaben über die Operationserfolge bei den einzelnen hier in Betracht kommenden Erkrankungen. — Über die chirurgische Behandlung der Lungentuberkulose, die in einem besonderen Kapitel abgehandelt wird, sagt G.: »Die erzielten Resultate haben keinen Operateur ermutigt, auf dem betretenen Wege weiter zu schreiten; im Gegenteil will es mir fast scheinen, als ob alle operativen Versuche in dieser Hinsicht in Verruf gekommen sind.« Nur für die Fälle, in denen die Pat. infolge pyogener Mischinfektion des stagnierenden Kaverneninhalts unter septischem Fieber litten, sind durch Eröffnung und Drainage günstige Resultate zu erwarten, im allgemeinen aber ist bei tuberkulösen Kavernen mehr von einer Mobilisation der Brustwand als von einer Pneumotomie zu erhoffen. — Die Resultate bei der chirurgischen Behandlung der Lungenaktinomykose sind ungünstige, weil die Anfangsstadien, die eine radikale chirurgische Therapie noch zuließen, nicht zu erkennen sind. — Die Lungenfisteln, entstehend aus verschiedenen Ursachen, sind je nach ihrem Ursprung verschieden zu behandeln; während bei den einen die Nachteile, welche sie dem Träger bereiten, überwiegen und einem Verschuß keinerlei Bedenken entgegenstehen, sind andere als willkommene Abflußkanäle für operativ nicht angreifbare Eiterhöhlen anzusehen und demgemäß offen zu halten. — Voll und ganz für die chirurgische Behandlung wird der Lungenechinokokkus, dessen Besprechung das VII. Kapitel gewidmet ist, in Anspruch genommen. Gegenüber 64% Sterblichkeit bei innerer resp. abwartender Behandlung steht eine von 10% bei chirurgischem Eingreifen. — Weiter werden die Neubildungen der Lunge, d. h. die für ein chirurgisches Eingreifen allein in Betracht kommenden bösartigen Neubildungen besprochen. Die Resultate sind nicht so ungünstig, wie man von vornherein glauben sollte. G. hält in geeigneten Fällen die totale Exstirpation eines ganzen Lungenlappens für berechtigt und für mit Erfolg ausführbar. — Die in die Lunge geratenen Fremdkörper, entweder durch die Brustwand oder durch die Luftwege, sollen, trotzdem sie gelegentlich ohne große Reizerscheinungen in der Lunge verbleiben können, möglichst bald entfernt werden. Die einzelnen hierbei in Betracht kommenden Methoden werden genau besprochen und müssen im Original nachgesehen werden. — Eine eingehendere Besprechung wird dann weiter noch den Lungenverletzungen und ihrer Behandlung gewidmet. Sowohl bei den subkutanen, wie bei den penetrierenden Lungenverletzungen rät G. im allgemeinen eine exspektative Behandlung an; nur wenn bedrohliche Erscheinungen auftreten oder von vornherein vorhanden sind, oder wenn Komplikationen bestehen, ist ein energischeres Vorgehen unter Eröffnung des Brustkorbs angezeigt. — Den Schluß bildet die Besprechung der Lungenhernien und Vorschläge zu ihrer chirurgischen Behandlung. Dettmer (Bromberg).



17) **R. Goldmann.** Sensibilitätsstörungen der Haut bei Lungenerkrankungen, besonders der Tuberkulose.

(Beiträge zur Klinik der Tuberkulose 1903. Bd. I. p. 361.)

Verf. unterzog die Head'sche Angaben über hyperästhetische Zonen der Haut bei Erkrankungen innerer Organe einer Nachprüfung, beschränkte sich aber dabei auf Lungenerkrankungen, vor allem Tuberkulose, ferner Bronchitis acuta und chronica und Pneumonie. Bei Tuberkulose des Oberlappens fand er eine Hyperalgesie der Hautbezirke über diesem Lappen mit einem Maximalpunkt in der Fossa supraspinata. Der Schmerz strahlte oft auf benachbarte Gebiete aus und setzte sich besonders häufig nach unten hin fort, was wahrscheinlich einer Mitbeteiligung des Unterlappens entsprach. Bei älteren Hauterkrankungen des Oberlappens fehlte die Hyperalgesie oder war schwächer als über frischeren Herden. Deutlicher noch als über dem Oberlappen waren die hyperalgetischen Zonen über den Unterlappen, wahrscheinlich infolge der ausgiebigeren Bewegungen dieser Lungenabschnitte.

Im ganzen konnte Verf. die Head'schen Angaben bestätigen. Der Grad der Hyperalgesie schwankt proportional dem Verlauf der Krankheit. Die hyperalgetischen Zonen können diagnostisch für die Auffindung des Krankheitsherdes wertvoll werden, doch hat man sich vor Verwechslung mit anderweitigen Schmerzen, Interkostal neuralgien, hysterischen Schmerzen usw. zu hüten.

M. v. Brunn (Tübingen).

18) **A. Schwartz.** Anatomie chirurgicale et chirurgie des bronches extrapulmonaires.

Thèse de Paris, G. Steinhell, 1903.

Verf gibt einen historischen Überblick über die Entwicklung der Chirurgie der extrapulmonären Bronchen, referiert die nicht sehr zahlreichen Literaturfälle, besonders die Operationen vom hinteren Mediastinum aus, und beschreibt, z. T. auf Grund eigener Studien an der Leiche, ausführlich die topographische Anatomie der betreffenden Gegend. Die chirurgisch gangbaren Zugangswege, die zweckmäßigsten Operationsverfahren und die Indikationen zur Operation werden ebenfalls auf Grund eigener Leichenversuche dargestellt und schließlich folgende Schlüsse gezogen:

Vom chirurgischen Standpunkt aus ist der Stammbronchus vor dem Abgange der ersten Verzweigung der am besten zugängliche Teil der Bronchen außerhalb der Lunge, und zwar besonders das mittlere, von der Pleura bedeckte Stück. Die Bronchien sind beiderseits chirurgisch nur vom hinteren Mediastinum aus angreifbar. Am besten bildet man einen Thoraxlappen mit seitlicher Basis, welcher die 5.—8. Rippe umfaßt; nach Zurückschieben der Pleura parietalis gelingt es dann beiderseits sehr leicht, die Bronchien freizulegen und zu inzidieren. Diese hintere Bronchotomie, die besonders für

die Entfernung von Fremdkörpern in Betracht kommt, ist nur angezeigt, wenn alle anderen Methoden erschöpft sind; doch sind die Aussichten um so besser, je frühzeitiger sie ausgeführt wird. (12 Abbildungen.)  
Mohr (Bielefeld).

### 19) Levings. Tuberculosis of the mammary gland.

(Journ. of the amer. med. assoc. 1903. August 1.)

Ausführliche Besprechung von Ursache, Anatomie, klinischen Erscheinungen, Diagnose. Namentlich die Lymphbahnen von den Brustdrüsen und von der Lunge aus, durch welche letztere sekundäre Infektion stattfinden kann, sind besprochen. Für die Diagnose bietet überstandene Skrofulose gute Anhaltspunkte, oft sind aber auch keine zu finden, und dann ist die Diagnose oft nicht mit Sicherheit zu stellen. 71 Fälle sind mitgeteilt, von denen 6 operiert wurden. 5 scheinen geheilt. Tuberkulose der Brustdrüsen ist nicht so selten wie es scheint, sie wird nur oft nicht richtig erkannt. Lange Zeit, oft jahrelang können die Erscheinungen — harte, unregelmäßige, scharf umschriebene Knoten — stehen bleiben. Eiterbildung und Verflüssigung treten erst recht spät auf. Die Erkrankung kommt fast ausschließlich vor dem Klimakterium und häufiger bei Unverheirateten vor. Sie ist öfter eine Primärerkrankung und befällt beide Brüste gleichartig. Nur bei umschriebenen Herden sind palliative Maßnahmen und Teiloperationen angezeigt, bei ausgebreiteten Prozessen soll radikal vorgegangen werden. Die Achseldrüsen werden nur wenn sie erkrankt sind, entfernt.

Trapp (Bückeburg).

## Kleinere Mitteilungen.

### 20) F. König. Das neue Operationshaus zu Altona, eine moderne chirurgische Arbeitsstätte.

(v. Langenbeck's Archiv Bd. LXX. Hft. 4.)

Das neue Operationshaus im Krankenhaus zu Altona dient mit Ausnahme der septischen Operationen und der Poliklinik zur Vornahme jeglicher chirurgischen Arbeit. Es ist Gewicht darauf gelegt, daß alle zu einer Operation notwendigen Personen dort wohnen und schlafen. Die Kranken werden aus den nahe liegenden Baracken auf einem Wagen hinübergebracht. Neben dem Hauptoperationssaal und einem zweiten Operationsraum besteht noch ein Zimmer für Vornahme und Wechsel der Gipsverbände. Im Keller findet sich eine chirurgische Handwerksstätte. Für die Ausgabe der Verbandstoffe an das Pflegepersonal der Abteilungen ist ein besonderer Zugang neben dem Hauptportal geschaffen. Ferner beherbergt das Haus alles, was zur wissenschaftlichen Untersuchung und Belehrung, was als Hilfsmittel zu Diagnose und Therapie dient: Röntgenapparat, Sammlung von Präparaten usw., bakteriologisch-mikroskopischen Arbeitsraum. Alles zusammen sind 21 Räume mit 3 Badezimmern und Nebenräumen vorhanden. An der dem Hauptoperationssaal anstoßenden Wand des Vorräume ist oben je ein Reservoir für steriles Wasser und Kochsalzlösung angebracht derart, daß die Flüssigkeiten von hier direkt zu dem Operationstisch geleitet werden, wo sie jederseits sofort benutzt werden können, sei es zum Waschen, Abspülen oder Infundieren. Der Apparat ist von Lautenschläger konstruiert. Besonders vor-

teilhaft erscheint die elektrische Lampe mit kombiniertem Balancehebel und Zweiachsensdrehsystem, welcher man jede beliebige Stellung geben kann, so daß namentlich auch eine gute seitliche Beleuchtung erzielt werden kann, wie sie für viele Operationen erforderlich ist. Die Einzelheiten dieser wie all der anderen Einrichtungen, des Betriebs und der Gesamtanordnung sind in Wort und Bild genau geschildert und eingehender Lektüre wert.

E. Siegel (Frankfurt a. M.).

21) J. B. Studzinski. Ein seltener Fall von Staphylokokkomykosis bei Diabetes.

(Russki Wratsch 1903. Nr. 14.)

S. beobachtete die Hautaffektion etwa 3 Monate vor dem Tode des Pat., der während 2 Jahren wegen Diabetes mellitus behandelt wurde. An den Extremitäten, besonders an den unteren, traten hirsekorngroße Pusteln auf, die sich vergrößerten, platsten und zu granulationsähnlichen Gebilden wurden; sie waren von einem harten, infiltierten Rande umgeben; einige nahmen zuletzt die Gestalt von Rupien an. Nach dem äußeren Aussehen konnte man an Karzinom denken, doch zeigte die mikroskopische Untersuchung Reinkulturen von Staphylokokkus aureus; auch Impfung des Eiters auf eine gesunde Stelle führte zu identischer Abszeßbildung.

Eine photographische Aufnahme zeigt den Zustand.

Gückel (Kondal, Saratow).

22) W. P. Gerassimowitsch. Über den sog. Wundscharlach.

(Russki Wratsch 1903. Nr. 17 u. 19.)

G. beobachtete innerhalb 6 Monaten elf Fälle von Wundscharlach in der chirurgischen Abteilung des Petersburger Kinderhospitals des Prinzen von Oldenburg. Er kommt zu folgenden Schlüssen betreffs des Charakters der Krankheit: Die Operierten sind zum Scharlach besonders disponiert. Die Infektion geschieht im Moment der Verwundung und wahrscheinlich durch die Wunde. Im klinischen Bilde sind charakteristisch: die Abkürzung der Inkubationsperiode (meist 4 Tage), das Prodromalfieber: entweder plötzliches Ansteigen der Temperatur kurz vor dem Exanthem, wie beim gewöhnlichen Scharlach, oder — öfter — stufenförmiges Ansteigen während 3—4 Tagen; Beginn des Exanthems und der Abschilferung von der Wunde aus; Komplikation des Wundverlaufs (meist lang dauernde Eiterung); endlich das Fehlen der Affektion des Rachens. Der Verlauf ist meist leicht; von elf Pat. starb nur einer mit Empyem. Der Scharlach ist für die Kinder eine Wundkrankheit, wie das Erysipel, der Tetanus u. a. Viele Fälle von scharlachähnlichen Exanthenen nach Seruminjektion bei Diphtherie stellen reinen Wundscharlach vor.

Gückel (Kondal, Saratow).

23) Hrach. Über einen seltenen Fall von Pyämie.

(Wiener med. Wochenschrift 1903. Nr. 28.)

Als Ausgangsstelle der Infektion faßt der Autor bei einem wegen Psoriasis in Behandlung befindlichen Manne zwei hellergröße, rundliche, granulierende, mit spärlichem gelblichen, klebrigen Eiter bedeckte Hautstellen auf. Verlauf nach Auftreten von über 100 Weichteilabszessen unter Schüttelfrösten mit Eiterkokken günstig.

Herm. Frank (Berlin).

24) A. A. Belogolowy. Zur Frage von den Grenzformen zwischen Rheumatismus und Pyämie.

(Russki Wratsch 1903. Nr. 10.)

B. bringt zwei Fälle, die unter den Symptomen des Gelenkrheumatismus liefen. Im ersten, einen 61jährigen Mann betreffenden Falle ging Pat. am 14. Tage der Krankheit an plötzlich einsetzender Herzschwäche zugrunde. Die Sektion zeigte Eiterung in den Kniegelenken, Pyämie und Streptokokken im Blute und im Eiter.

Der zweite Pat. war 33 Jahre alt und zeigte das Bild eines residuierenden Gelenkrheumatismus, mit Zerstörung des Gelenkknorpels im linken Handgelenk. Die bakteriologische Untersuchung des Blutes und der Gelenkflüssigkeit zeigte das Vorhandensein von Staphylokokkus albus. Schließlich erfolgte nach Anwendung von Credé'scher Salbe Temperaturabfall. Glückel (Kondal, Saratow).

## 25) Stolz. Über Sauerstofftherapie der Gasphegmone.

(Deutsche med. Wochenschrift 1903. Nr. 33.)

Mit Rücksicht darauf, daß die Mikroorganismen bei der Gasphegmone äußerst strenge Anaerobien sind, behandelten Thiriar in Brüssel und Puyette in Marseille je einen Fall mit Sauerstoff; der erstere, indem er denselben direkt unter die Haut und in die Muskulatur der erkrankten Extremität einströmen ließ, der letztere, indem er Injektionen von Wasserstoffsuperoxyd vornahm. Beide Fälle heilten. In der Straßburger Klinik wurde bei einem Pat., bei dem nach Amputation die Gasphegmone am Oberschenkelstumpf weiter schritt, an fünf aufeinander folgenden Tagen je 150—200 ccm einer 2%igen Wasserstoffsuperoxydlösung unter die Haut und in die Muskulatur bis weit über das Erkrankte hinaus injiziert und Heilung erzielt. Borchard (Posen).

## 26) Silberstein. Ein Beitrag zur Lehre von den fötalen Knochenkrankungen.

(v. Langenbeck's Archiv Bd. LXX. Hft. 3.)

S. beschreibt aus der Poliklinik von Joachimsthal einen Fall, bei dem auf Grund der klinischen Beobachtung die Diagnose auf Osteogenesis imperfecta gestellt wurde. Die nach dem Tode des Kindes im Alter von 6 Monaten vorgenommene Untersuchung der Skeletteile ergab folgendes: Die homogene Beschaffenheit der Grundsubstanz des Epiphysenknorpels fehlt, die Kapselbildung ist nur mangelhaft angedeutet, die Gestalt der Zellen ist eine veränderte, die Beschaffenheit der Kerne weicht auffallend von der Norm ab. Ferner fehlt die regelmäßige Reihenbildung der hypertrophischen Knorpelzellen, die für das Längenwachstum erforderlich ist; man vermißt die regelmäßige Grenzlinie, die Knorpel vom Knochen trennt. Das lymphocytenarme Markgewebe, das Auftreten des Osteoids, ist für die Beurteilung des pathologischen Prozesses wichtig. Das mikroskopische Bild der Rippenknorpel-Knochengrenze spricht fraglos für das Vorhandensein einer echten Rachitis, die aller Wahrscheinlichkeit nach bereits intra-uterin bestand. Die Betrachtung der Epiphysen-Diaphysengrenze der Fibula jedoch ergibt außerdem Anhaltspunkte, die für eine Chondrodystrophia hyperplastica sprechen, wengleich Abweichungen von den klassischen Fällen Kaufmann's nicht zu leugnen sind. Es ist eben zu vermuten, daß die Erscheinungen der Chondrodystrophia unter dem Einfluß der Rachitis manche Veränderungen erfahren haben. E. Siegel (Frankfurt a. M.).

## 27) Ménétrier et Gauckler. Deux cas de maladie osseuse de Paget avec examen anatomique.

(Soc. méd. des hôpitaux de Paris 1903. Mai 29.)

Zwei Fälle von Paget'scher Knochenkrankung bei älteren, früherluetischen Pat. Bei beiden waren allmählich Verdickungen und Verbiegungen an den Knochen der Extremitäten, der Wirbelsäule, den Schlüsselbeinen und am Schädel aufgetreten mit primärer Umwandlung der kompakten Knochensubstanz in spongiöse auf dem Wege der Resorption; sekundär füllten sich die so entstandenen Hohlräume mit sklerotischem Gewebe. Gleichzeitig war eine ausgesprochene Arteriosklerose bei beiden Kranken vorhanden, auch in den Gefäßen des Knochens. Verf. halten die Paget'sche Knochenkrankung für eine parasymphilitische Affektion. Mohr (Bielefeld).

## 28) Saltykow. Beitrag zur Kenntnis des Myeloms.

(Virchow's Archiv Bd. CLXXIII. p. 531.)

Bei der Sektion einer an chronischer Nephritis verstorbenen Frau von 62 Jahren fand Verf. vielfache Myelome, und zwar vier in verschiedenen Rippen. Diese unterbrachen die Kontinuität des Knoehens vollkommen und waren von weicher Konsistenz. Auf dem Durchschnitt zeigten sie eine gleichmäßige, gallertige Schnittfläche. Ferner fanden sich in den meisten Brustwirbeln hirsekorn- bis erbsengroße derartige Geschwülste. Alle waren frei von Knochenbälkchen. An den übrigen Knochen konnte nichts Auffallendes gefunden werden.

Fertig (Göttingen).

## 29) Siok (Bern). Über Lymphangiome.

(Virchow's Archiv Bd. CLXXII. p. 445.)

Verf. beschreibt zuerst ein Lymphangiom in einem isolierten Schleimhautkeim der Uterusschleimhaut einer 37jährigen Frau, bei welcher die Totalexstirpation des Uterus ausgeführt worden war. Zweitens ein Lymphangiom der rechten Nebenniere als zufälligen Sektionsbefund bei einer 44jährigen Frau.

Den Entwicklungsgang vieler Lymphangiome (könnte man sich nach seiner Auffassung so vorstellen, daß zuerst ein isolierter Gefäßbindegewebskeim mit Proliferation neuer Lymphgefäße auftritt, sodann kommen Retentionsercheinungen: Ektasien, Cystenbildung, Neubildung von Lymphgefäßen, zuletzt vollständige Verödung des Lymphangioms, Bildung größerer Cysten, Reduktion der Wandbestandteile, event. Zugrundegehen des Endothels. Bei den Ursachen der Ektasien kommen in Betracht: 1) Stauung durch Knickung und durch teilweise Obliteration der Lichtung; 2) erhöhte Nachgiebigkeit der mangelhaft ernährten oder gelockerten Wände; 3) Sekretionstätigkeit des Endothels.

Fertig (Göttingen).

## 30) Lichtwitz. Über einen Fall von Sarkom der Dura mater und über dessen Beziehungen zu einem vorangegangenen Trauma.

(Virchow's Archiv Bd. CLXXIII. p. 380.)

Einer 36jährigen, gesunden Frau war  $\frac{3}{4}$  Jahr vor dem Tode eine 5quadratsoll-dicke Stange auf den Kopf gefallen, so daß sie  $\frac{1}{2}$  Stunde bewußtlos lag. Seit dieser Zeit war die Frau krank, es stellten sich rasende Kopfschmerzen ein, die früher niemals vorhanden waren, besonders auf der rechten Seite, Mattigkeit, Vergeblichkeit kam hinzu, sowie Schwindelgefühl und Neigung zu Ohnmachten. Pat. magerte stark ab und erblindete schließlich. Bei der Sektion fand sich ein in der mittleren rechten Schädelgrube sitzendes Spindelsellensarkom der Dura von 137 g Gewicht.

Das Einsetzen der Krankheit kurz nach dem Trauma, die in ununterbrochener Reihe bestandenen Krankheits Symptome und die Größe des Tumors, so wie sie der supponierten Zeit seiner Entwicklung angemessen erschien, sprachen für die hohe Wahrscheinlichkeit eines Zusammenhangs des Traumas mit der Entwicklung der Geschwulst.

Fertig (Göttingen).

## 31) Grober. Herdsymptome bei Hydrocephalus acutus internus der Erwachsenen.

(Mitteilungen a. d. Grenzgebieten d. Medizin u. Chirurgie Bd. XI. Hft. 1.)

G. berichtet aus der Jenaer medizinischen Klinik einen diagnostisch wichtigen Fall, in welchem während des Lebens die Diagnose auf Hirngeschwulst bestimmter Lokalisation sehr wahrscheinlich war, die Autopsie aber einen akuten inneren Hydrocephalus mit Ependymitis granulosa ergab. Neben den allgemeinen Erscheinungen für eine Hirngeschwulst sprachen nämlich Parese des linken Facialis, Parese des linken Hypoglossus und Krämpfe im rechten Facialis für eine Geschwulst ganz in der Nähe des vierten Ventrikels. Die Sektion aber lehrte, daß die Symptome sämtlich, trotzdem sie sich teilweise auf einzelne isolierte Nervenstämmen bezogen, doch nur Erscheinungen des allgemeinen durch die Flüssigkeitsansammlung außerordentlich erhöhten Hirndrucks gewesen waren, der offenbar die

Kerne der betreffenden Nerven am Boden des vereiterten und prallgefüllten 4. Ventrikels auf der nahegelegenen knöchernen Unterlage am kräftigsten betroffen hatte.

Ähnliche Fälle scheinen sehr selten zu sein. Als den der Krankheit zugrunde liegenden Prozeß nimmt G. den akuten, primären, idiopathischen Hydrocephalus internus der Erwachsenen an, wie ihn Eichhorst genannt hat.

Haeckel (Stettin).

32) **Ali Krogius.** Abgekapselter Abszeß in der motorischen Region des Gehirns, einen Gehirntumor vortäuschend und mittels Enukleation entfernt.

(Finska Läkaresällskapetets Handlingar Bd. XLIV. p. 534. [Schwedisch.])

Bei einem vorher gesunden, 28jährigen Bauer traten ohne vorhergegangenes Trauma am Kopfe Reizerscheinungen von der Gehirnrinde auf, die mit typischen Jackson'schen epileptoiden Anfällen 3 Monate vor der Aufnahme einhergingen, in der ersten Zeit nur den rechten Arm, später auch das rechte Bein befielen. Nach einem ungewöhnlich schweren Anfall trat völlige Lähmung ein, die jedoch später etwas nachließ. Dann traten auch immer mehr sich steigende Kopfschmerzen auf; schließlich gesellte sich dazu Facialisparese. Da die eingeleitete antiluetische Kur resultatlos blieb und die Schmerzen sich immer mehr steigerten, Agrypnie und Erbrechen den Zustand unerträglich machten, wurde Pat. operiert. Der Sulcus Rolandi wurde mit Krönlein's Kranimeter bestimmt und nach Poirier kontrolliert, ein Wagner'scher Lappen mit unterer Basis mit Doyen'scher Fraise und Dahlgren's Zange hergestellt. Die stark gespannte Dura wurde eingeschnitten und durch einen Schnitt in die Gehirnrinde das Gehirn mit dem Finger untersucht, wobei eine Geschwulst von derber Konsistenz gefühlt wurde. Dieselbe konnte stumpf mit dem Finger ausgeschält werden; starker Kollaps machte Ätherinjektionen und intravenöse Salzwasserinfusion erforderlich. Tamponade der Höhle und Zurückschlagen des Lappens. Heilung nach vorübergehendem Cerebrospinalausfluß; allmähliche Wiederkehr der unmittelbar nach der Operation verlorenen Beweglichkeit, das Kopfweh definitiv beseitigt.

Die solide Geschwulst hatte Hühnereigröße und feste, elastische Konsistenz. Bei ihrem Durchschnitt ergab sich, daß es sich um einen Abszeß gehandelt hatte, der zwei völlig getrennte, von einer glatten Membran bekleidete Höhlen enthielt, die mit Eiter gefüllt waren (Staphylokokkus pyogenes aureus in Reinkultur).

Verf. diskutiert in der Epikrise den wahrscheinlichen Ursprung dieser Eiterhöhlen und kommt zur Auffassung, daß sie kryptogenetischen Ursprungs waren. Hinsichtlich der Operationsmethode weist Verf. darauf hin, daß die erfolgreiche Eröffnung des einen Abszesses in ähnlichen Fällen das Übersehen des anderen aller Wahrscheinlichkeit nach verursacht und die ganze Operation dadurch vereitelt hätte.

Hansson (Cimbrishamn).

33) **Schnelle.** Ein Fall von otitischer Sinus- und Jugularisthrombose.

(Deutsche Zeitschrift für Chirurgie 1903. Hft. 7.)

Infolge Luftdruckwirkung zog sich ein Mann gelegentlich einer Schießübung einen akuten eitrigen Mittelohrkatarrh zu, welcher zur Entzündung des Warzenfortsatzes führte. Da trotz der Aufmeißelung desselben und Freilegung des Mittelohrs Fieber und Schüttelfröste weiter bestanden, wurde der Sinus sigmoideus freigelegt und von seinem bröcklig zerfallenen Inhalte befreit; außerdem wurde die als schmerzhafter Strang am Halse fühlbare Vena jugularis unterbunden und der noch nicht zerfallene Thrombus entfernt. Es trat Heilung ein, Umgangssprache wurde auf dem operierten Ohre in einer Entfernung von 3 m vernommen.

Herhold (Altona).

34) **C. Compaired.** Volumineux fibrome du pavillon de l'oreille et de l'entrée du conduit auditif.

(Revue hebdom. de laryngologie, d'otologie et de rhinologie 1903. Nr. 9.)

Von Geschwülsten der Ohrmuschel erwähnen die Autoren hauptsächlich die Cysten und das Othämatom, während Fibrome äußerst selten sind. Ein solches

konnte Verf. beobachten, überdies wurzelte dasselbe im Gehörkanal. Die Exstirpation mit folgender Naht verlief ohne Störung. Die Diagnose wurde durch mikroskopische Untersuchung bestätigt. Die Geschwulst wog 21,1 g und hatte sich allmählich im Verlauf von 1½ Jahren entwickelt, ohne daß je eine Eiterung bestanden hätte.

F. Alexander (Frankfurt a. M.).

### 35) Hölscher. Primäre Transplantation von Hautlappen bei der Totalaufmeißelung des Mittelohrs.

(Med. Korrespondenzblatt des württemb. ärztl. Landesvereins 1903. Nr. 35.)

H. hat nach dem Vorgang Eschweiler's bei einer Totaloperation einer chronischen Mittelohreiterung den sklerosierten, sehr harten Knochen primär mit einem zweimarkstückgroßen Thiersch'schen Lappchen gedeckt. Spaltung der hinteren Gehörgangswand bis in den Ohrknorpel, oben T-Schnitt, Vernähen der beiden Lappen, Tamponade mit Vioformgaze, Naht der retroaurikulären Wunde. Trotz starken Geruchs der Tampons beim ersten Verbandwechsel nach 6 Tagen primäre Heilung und rasche Epidermisierung.

Mohr (Bielefeld).

### 36) O. Frankenberger. Atresie der Nase.

(Časopis lékařů českých 1903. Nr. 13 u. 14.)

5¾ Jahre alter Knabe, der vom ersten Anlegen an die Brust nur in Absätzen saugen konnte, schnarchte und stets mit offenem Munde und unruhig schlief; 5 Wochen nach der Geburt entstand eine Eiterung aus der Nase, die 6 Wochen andauerte. Das Schreien hatte einen stark nasalen Beiklang. Status: Knöcherne Nase breit, sattelförmig eingesunken, nur die knorpelige Nase hervortretend; der harte Gaumen kuppelförmig gewölbt. 15 mm hinter den Nasenöffnungen, in der Gegend des Orificium internum, sind beide Nasenhälften durch behaarte Haut verschlossen. Von Narben findet sich keine Spur. Demnach liegt eine angeborene Atresie vor, und die Eiterung hat nur aus der Vertiefung vor der verschließenden Membran stattgefunden. Die Membran wurde beiderseits mit dem Paquelin durchtrennt; Drainage. Nach ¾ Jahr waren die Öffnungen 4 mm weit, konnten durch Gummiröhren auf 8 mm erweitert werden und gestatteten eine freie Nasenatmung.

G. Mühlstein (Prag).

### 37) P. Vignard. Epithéliome tubulé du nez d'aspect glandulaire.

(Gaz. des hôpitaux 1903. Nr. 95.)

Vor 4 Jahren bemerkte der 54jährige Pat. eine kleine Geschwulst auf seinem Nasenrücken, die er auf wiederholtes Kratzen zurückführte. Seit 3 Monaten war dieselbe sehr schnell gewachsen.

Pat. trug an seiner Nasenspitze eine bis an das Nasenbein reichende Geschwulst von der Größe einer kleinen Zitrone, die die Nasenlöcher sperrte und den Mund bedeckte, so daß Trinken, Sprechen usw. sehr behindert war. Die Farbe war ziemlich gleichmäßig violett, unterbrochen von kleinen gelblichen Abszessen. Das Ganze war wie von einem dünnen, glänzenden Kollodiumhäutchen überzogen; die Konsistenz war schwammig; es war keine Pulsation zu fühlen. Die Geschwulst ließ sich soweit heben, daß die Nasenlöcher frei wurden. Submaxillardrüsen!

Es wurde ein Epitheliom, ausgehend von Talgdrüsen, diagnostiziert. Bei der Operation ergab sich, daß die Geschwulst eng mit den Nasenknorpeln zusammenhing, die mit entfernt werden mußten; Wundschluß durch Lappenplastik aus der Nachbarschaft. In 3 Wochen verließ Pat. das Spital.

Die mikroskopische Untersuchung ergab, daß ein »tubulöses Epitheliom«, ausgehend vom Stratum Malpighi, vorgelegen hatte. Die Drüsen wurden nicht mikroskopiert.

V. E. Mertens (Breslau).

### 38) Coenen. Primäre Tuberkelgeschwulst der Nasenhöhle.

(v. Langenbeck's Archiv Bd. LXX. Hft. 3.)

Die geschwulstartige Tuberkulose, das Tuberkulom, gilt als primäre Tuberkulose. Ein zwingender, durch die Sektion erbrachter Beweis für das primäre

Auftreten ist aber in den bisher beschriebenen Fällen nicht erbracht und wird erst durch vorstehende Veröffentlichung gegeben. Die Diagnose wurde auf ein den Gaumen perforierendes Sarkom des Oberkiefers gestellt und die Resektion des letzteren vorgenommen. Pat. ging an Schluckpneumonie zugrunde. Mikroskopisch bestand die Geschwulst aus tuberkulösem Granulationsgewebe mit vielen großen Riesenzellen. Die vorhandenen Verkäisungen traten gegenüber den Zellproliferationen und fibrösen Prozessen in den Hintergrund. Die exstirpierten Drüsen zeigten zahlreiche Tuberkel, Riesenzellen und Verkäisungen. In Schnitten aus der Geschwulst und den Drüsen fanden sich auch Tuberkelbazillen. Bei der Sektion fanden sich in keinem Organ irgendwelche Zeichen von Tuberkulose oder überstandener Tuberkulose, so daß die primäre Natur der Tuberkelgeschwulst in der Nase erwiesen werden konnte. E. Siegel (Frankfurt a. M.).

39) A. Grosjean. A propos de trois cas de sinusite maxillaire aiguë consécutive à des abcès phlegmoneux prémaxillaires d'origine dentaire. (Revue hebdom. de laryngologie, d'otologie et de rhinologie 1903. Nr. 13.)

Während in der vorrhinologischen Zeit die sog. latenten Emyeme der Kieferhöhle, welche sich nur durch den eitrigen Ausfluß aus dem mittleren Nasengang oder, wie Verf. glaubt, durch eine geringere Durchscheinbarkeit des Oberkiefers manifestieren, verhältnismäßig unbekannt waren, schenkte man den von einer prämaxillaren Eiterung begleiteten Entzündungen der Highmorshöhle fast allein Beachtung und hatte die Vorstellung, daß der primäre Herd in der erkrankten Nebenhöhle das Bestreben hat, durch die vordere Wand nach außen durchzubrechen. Die Vertiefung der rhinologischen Kenntnisse hat dies als Irrtum aufgedeckt und gezeigt, daß prämaxillare Abszesse fast stets dentalen Ursprungs sind und in diesen Fällen die Zahnaffektion, sei es ein Wurzelabszeß, eine eitrig-Periostitis des Alveolarfortsatzes oder eine vereiterte Wurzelcyste das Primäre ist; sie hat erst die prämaxillare Periostitis und die Infektion der Kieferhöhle auf dem Wege durch die vordere Wand oder die Alveole zur Folge. Zum Beweis hierfür bringt Verf. drei Fälle von erysipelatöser Phlegmone dentalen Ursprungs, die von einem Highmorshöhlenemyem gefolgt waren; in einem vierten Falle, in dem die Kieferhöhle noch intakt war, meint Verf., ihre Erkrankung durch rechtzeitiges Eingreifen verhütet zu haben. F. Alexander (Frankfurt a. M.).

40) D. P. Kusnetzki. Zur operativen Behandlung der Kieferankylose mit Resektion eines Stückes aus dem aufsteigenden Aste und Interposition eines Muskellappens.

(Chirurgie 1903. Juli. [Russisch].)

L. operierte zwei Fälle nach Schmidt's Methode: ein wenigstens 1 cm großes Stück Knochen wird aus der Mitte des aufsteigenden Astes reseziert und in die Lücke ein Lappen mit oberer Basis aus dem Kaumuskel eingepflanzt. Die erste Pat., ein 7jähriges Mädchen, erkrankte vor 4 Jahren nach Scharlach und Otitis media s., die zweite — eine 30 Jahre alte Frau — vor 20 Jahren nach Typhus und Kiefergelenksentzündung. Nach der Operation kann der Mund 1,75 resp. 2,5 cm weit geöffnet werden. — Diese zwei Fälle, verbunden mit zehn von Schmidt in seiner Dissertation (1902, russisch) veröffentlichten, beweisen die Brauchbarkeit der Methode, die leichter ist, als das Verfahren von Helferich.

Gückel (Kondal, Saratow).

41) Ferraton. Myosite ossifiante progressive.

(Revue d'orthopédie 1903. Nr. 4.)

Bei dem sonst typischen Falle (aber ohne Daumenmißbildung) mußte wegen der Verknöcherung der Kiepermuskulatur eingegriffen werden. Der Masseter und Pterygoideus internus mußten mit ihrem Ansatzpunkt verlagert werden, wonach der Mund besser geöffnet werden konnte. Die Aussichten für einen Dauererfolg scheinen aber nicht groß zu sein.

Herm. Frank (Berlin).



42) **A. Sundholm.** Ein Fall von papillomatöser Umwandlung der Wangenschleimhaut.

(Finska Läkaresällskapets Handlingar Bd. XLIV. p. 186. [Schwedisch].)

Beschreibung und Abbildung eines seltenen Falles der obengenannten Krankheit bei einem 36jährigen Fräulein, das an der Innenseite der ganzen rechten Wange eine flache, samtartig anzufühlende Geschwulst darbot. Exstirpation (Prof. Krogius) der umgewandelten Schleimhaut durch einen am Kieferrand geführten Schnitt, der die Mundhöhle freilegte; Transplantation eines Hautlappens aus dem Halsteil in den Schleimhautdefekt. — Das Mikroskop zeigt echte Papillombildung an dieser sehr ungewöhnlichen Stelle.

Hansson (Cimbrishamn).

43) **Vallas et C. Martin.** De l'action combinée des opérations auto-plastiques et des appareils prothétiques pour les restaurations de la face.

(Revue de chir. Bd. XXIII. Nr. 3.)

Die Krankengeschichte veranschaulicht die Schwierigkeiten, mit denen man zu kämpfen hat, um schwere Verunstaltungen des Gesichts als Folge von Zerstörung durch Nahschuß zu verbessern.

Ein Soldat hatte in selbstmörderischer Absicht einen Lebelgewehrschuß in die Unterkinngegend abgefeuert, was eine Zersprengung von Ober- und Unterkiefer in mehrfache Bruchstücke mit entsprechend großer Lageveränderung derselben, sowie Verlötung der teilweise erhaltenen Zunge mit dem geschrumpften Mundboden zur Folge hatte. Das Kauen und Schlucken fester Speisen war ganz unmöglich, das Sprechen höchst unvollkommen. Der Unterkiefer zeigte eine Knochenlücke im Kinn, sein linkes Fragment war bedeutend höher gezogen als das rechte; der Oberkiefer war seitlich zusammengedrückt und nach vorn überstehend-prognath.

Zwei Versuche, die Zunge durch Exzision der Narbe und Einschlagen von Schleimhautlappen zu lösen, mißlangen. Stellung und Beweglichkeit des Unterkiefers ließen sich nur verbessern durch Resektion des linken Fragments (Teil des horizontalen und aufsteigender Ast). In weiterhin fast jahrelanger Behandlung durch allmählich verstärkten Prothesendruck gelang es, die Zungennarbe zu erweichen und zu dehnen, wodurch das Organ zum Essen und Sprechen wieder frei wurde. Schließlich wurde die Prognathie des Oberkiefers durch Resektion eines Keiles beseitigt, nachdem vorher die Zähne des nach innen verschobenen Bruchstücks entfernt worden waren einschließlich des Alveolarfortsatzes.

Dem Bericht sind wohl Abbildungen beigegeben (Moulagen und Prothesen darstellend), doch gestatten sie keine rechte Vorstellung des Geleisteten bzw. keinen Vergleich zwischen ursprünglichem und definitivem Zustand.

Christel (Metz).

44) **O. Kutwirt.** Polypus plicae salpingopharyngeae.

(Časopis lékařů českých 1903. Nr. 17.)

20jähriger Mann; Schmerzen im Halse; Gefühl als ob sich beim Schlucken etwas im Munde bewegte. In der Nase keine polypöse Degeneration oder Schleimhauthypertrophie. Von der unteren Partie der Plica salpingopharyngea hängt ein traubenförmiges Gebilde herab. Abtragung mit der galvanokaustischen Schlinge. Histologischer Befund: gefäßreiches, fibrilläres Bindegewebe; unter dem Epithel kleine adenoide Follikel; längs der Gefäße kleinzellige Infiltration (infolge beständiger Reizung). Sechster Fall in der Litteratur. Eine Abbildung.

G. Mühlstein (Prag).

45) **Milner.** Beitrag zur chirurgischen Bedeutung der Influenza; akute; chronisch rezidivierende Spondylitis mit Schwielenbildung, Kompressionslähmung und Purpura nach Influenza.

(Mitteilungen a. d. Grenzgebieten d. Medizin u. Chirurgie Bd. XI. Hft. 3.)

Nach Darstellung des bis jetzt über Influenza in chirurgischer Beziehung Bekannten schildert M. seinen Fall: Ein 18jähriger Knecht bekam 4 Wochen nach einem schweren Influenzaanfall mit Pneumonie und Delirien eine akute, fieberhafte Entzündung in der Gegend des 10.—12. Brustwirbels mit deutlicher, sehr schmerzhafter Weichteilsschwellung und teilweiser Lähmung in den Beinen, also wohl eine Spondylitis am Wirbelbogen. Die Erscheinungen gehen zurück bis auf einen kleinen, etwas empfindlichen Knoten in loco und leichte Schwäche im linken Bein. Nach einem Jahre erst zeitweise, dann dauernde allmähliche Verschlimmerung aller Erscheinungen; neben häufiger auftretenden Purpuraanfällen kommt es zu vollständiger spastischer Lähmung beider Beine. Die Schwellung am 11. Brustwirbel wird zu einer geschwulstartigen Schwielen, welche exstirpiert wird und sich als entzündlichen Ursprungs erweist. Ansnehmen ist, daß eine ähnliche Schwielen im Wirbelkanal auf das Rückenmark drückte. Später geht die Lähmung zurück, es bleibt nur eine gewisse Steifigkeit des linken Beines bei den ersten Schritten.

M. weist besonders auf die Ähnlichkeit hin, welche diese Influenzaspondylitis mit der Spondylitis typhosa hat. Der Fall zeigt von neuem, wie mannigfaltige und spät auftretende Prozesse durch Infektionskrankheiten erregt werden können.

Haeckel (Stettin).

46) **Kirmisson.** Enorme gibbosité dorsale chez un jeune garçon ayant subi, cinq ans auparavant, un redressement forcé avec résection étendue des apophyses épineuses pour un mal de Pott.

(Bull. et mém. de la soc. chir. de Paris T. XXVII. p. 459.)

Der 11jährige Knabe war im Alter von 6 Jahren wegen Pott'scher Kyphose operiert, die Wirbelsäule nach Resektion mehrerer Dornfortsätze gewaltsam redressiert worden. Die Nachbehandlung wurde 3 Jahre lang von dem Operateur selbst, später von einem seiner Schüler geleitet. Trotz dessen kam es zu einem enormen Rezidiv der Kyphose und hochgradiger Dyspnoe. Belfohel (Chemnitz).

47) **Wohrizek.** »Korrektor«, Apparat für die korsettfreie Behandlung der Rückgratsdeformitäten.

(Archiv für Orthopädie, Mechanotherapie u. Unfallchirurgie Bd. I. Hft. 2.)

Verf. beschreibt für die Behandlungen der Rückgratsverkrümmungen einen neuen Apparat, den Korrektor, der nach dem Prinzip eines statisch-antiskoliotischen Verfahrens entgegen der dauernden Entlastung des Korsetts eine beliebig lange wirkende, willkürlich asymmetrische Belastung des skoliotischen Wirbelsäulenabschnitts herbeiführt. Durch die Anwendung dieses Korrektors soll namentlich der praktische Arzt in die Lage versetzt sein, eine sachgemäße Behandlung der Skoliose durchzuführen. Die Arbeit enthält elf Abbildungen, die die Konstruktion und Anwendung des Apparates illustrieren sollen.

Hartmann (Kassel).

48) **Muthmann.** Über einen seltenen Fall von Gefäßgeschwulst der Wirbelsäule.

(Virchow's Archiv Bd. CLXXII. p. 324.)

Die 61jährige Frau war mit Schmerzen und Kältegefühl in den Beinen erkrankt; etwa 1 Jahr vor ihrem Tode trat eine Paraplegie der unteren Extremitäten auf. Im Bereich der Brustwirbelsäule war eine druckschmerzhaftige Kyphose vorhanden. Bei der Sektion fand sich ein kavernöses Angiom im 6. Brustwirbelkörper. Die Geschwulst hatte das Rückenmark komprimiert und war auch in die Nachbarschaft durchgebrochen.

Fertig (Göttingen).

49) **Henschen.** Kann eine Rückenmarksgeschwulst spontan zurückgehen?

(Mitteilungen a. d. Grenzgebieten d. Medizin u. Chirurgie Bd. XI. Hft. 3.)

Ein Mann bemerkte im Alter von 26 Jahren multiple Geschwülste, von denen einige im Laufe der Zeit extirpiert wurden; sie stellten sich als Pseudoneurome heraus. Im Alter von 39 Jahren trat Steifheit und Empfindlichkeit im Nacken auf, dann Steifheit im rechten Knie. Es kamen Sensibilitätsstörungen im rechten Arme dazu, heftige Krämpfe im ganzen Körper mit gesteigerten Reflexen, dann allgemeine Parese in Armen, Rumpf und Beinen mit Herabsetzung der Sensibilität. Allmählich trat völlige Genesung ein. H. kommt nach Erwägung aller in Betracht kommenden Momente zu dem Schluß, daß es sich um eine Geschwulst an der rechten Seite des Cervicalmarks gehandelt habe; mit größter Wahrscheinlichkeit ist dieselbe, ebenso wie die Geschwülste an den anderen Körperstellen, ein Pseudoneurom gewesen, dessen lockeres, fettreiches Gewebe in besonderem Grade einer Resorption fähig ist. Der Fall scheint in der Literatur einzig dazustehen und beweist, daß eine Rückenmarksgeschwulst in der Tat spontan zurückgehen kann.

**Haeckel** (Stettin).

50) **Bartels.** Über Erkrankungen der Cauda equina im Gefolge von Tuberkulose der Symphysis sacroiliaca und der angrenzenden Beckenknochen.

(Mitteilungen a. d. Grenzgebieten d. Medizin u. Chirurgie Bd. XI. Hft. 3.)

Gestützt auf zwei in der Straßburger psychiatrischen Klinik beobachtete Fälle und das spärliche in der Literatur vorhandene einschlägige Material entwirft B. in sehr sorgfältiger neurologischer Analyse ein Bild der nervösen Störungen, welche bei Tuberkulose der Symphysis sacroiliaca durch Fortkriechen der Entzündung vom Knochen auf die Dura mater entstehen. Wenn auch Autopsien in den beiden ausführlicher geschilderten Fällen fehlen, so drängt doch alles zur Annahme, daß eine Pachymeningitis caseosa auf die Nerven der Cauda equina drückte. Da die Diagnose der Tuberkulose der Symphysis sacroiliaca oft nicht leicht ist, so wird durch genaue Beobachtung der genannten nervösen Störungen oft ein wertvoller diagnostischer Anhalt gewonnen werden können.

**Haeckel** (Stettin).

51) **Bayne.** Traitement du goître par l'eau distillée comme boisson.

(Bulletin méd. 1903. Juli 22.)

Ausgehend von dem Gedanken, daß der endemisch vorkommende Kropf Beziehungen zum Trinkwasser hat, hat R. in drei Fällen von umfangreichem Kropfe mit Atmungsbeschwerden, welche den gewöhnlichen Behandlungsmethoden widerstanden, den Kranken geraten, nur destilliertes oder Regenwasser zu trinken. Der Erfolg war überraschend; bei einer jungen Frau verschwand der Kropf vollständig in 6 Wochen; bei einem Pat. in den 40er Jahren verminderte sich der Geschwulstumfang in 8 Monaten um die Hälfte, und die Atmungsbeschwerden hörten ganz auf. Der dritte Fall ist noch nicht abgeschlossen, der Umfang der Geschwulst geht rasch zurück.

**Mohr** (Bielefeld).

52) **P. Sebilleau.** Sur un os copulaire hyo-thyroidien.

(Annal. des malad. de l'oreille etc. T. XXVII. Nr. 4.)

S. beschreibt eine seltene Mißbildung, die insofern ein gewisses Interesse für den Chirurgen bietet, als sie bei Eingriffen am Kehlkopf zu Überraschungen führen konnte.

Es handelt sich um eine »Copula«, d. h. um eine 2 cm lange Knochenspange, die vom Tuberculum des Zungenbeines nach abwärts bis zur Mitte des Schildknorpels sieht. Sie stellt nach S. einen Rest des Kiemenbogenapparates dar.

**Hinsberg** (Breslau).

53) **Brindel.** Sarcome à myeloplaxes de l'épiglotte. Ablation par les voies naturelles. Récidive sur le voile palais. Enlèvement du voile au thermocautère. Guérison.

(Revue hebdom. de laryngologie, d'otologie et de rhinologie 1903. Nr. 14.)

Echte Geschwülste des Kehldeckels sind an sich bekanntlich nicht häufig; Karzinome kommen bei weitem öfter vor als Sarkome. Abgesehen von der Seltenheit bietet der vorliegende Fall einige erwähnenswerte Momente; der 69jährige Pat. erkrankte an Diphtherie, in deren Verlauf erst eine den Raum zwischen Zungengrund und Epiglottis ausfüllende Geschwulst entdeckt wurde; dieselbe hatte geringe Schluckbeschwerden und eine kaum bemerkbare Veränderung der Stimme verursacht. Wohl unter dem Einfluß der diphtherischen Infektion kam es zu einer partiellen Gangrän der Geschwulst. Nach einigen Wochen wurde die gut bewegliche, an der aryepiglottischen Falte nahe dem Kehldeckel entspringende Geschwulst mit der heißen Schlinge, 6 Wochen später eine erbsengroße Geschwulst am Gaumensegel mit der schneidenden Zange entfernt. Beide Geschwülste residuierten im Laufe der nächsten 9 Monate und wurden gleichfalls auf natürlichem Wege thermokaustisch extirpiert. Zeitweilig auftretende Plaques opalines hatten zu einer spezifischen Kur, die aber erfolglos verlief, Anlaß gegeben. Die mikroskopische Untersuchung ergab ein Spindelzellensarkom, in dem Epiglottisteil fanden sich außerdem Riesenzellen. Gewagt dürfte es scheinen, 6 Wochen nach dem letzten Rezidiv von einer Heilung zu sprechen.

F. Alexander (Frankfurt a. M.).

54) **Scheppegrell.** Un cas de cancer du larynx, guéri par les rayons X.

(Revue hebdom. de laryngologie, d'otologie et de rhinologie 1903. Nr. 11.)

Die ulzerierte Geschwulst, die die ganze linke Kehlkopfhälfte einnahm und schon zu einer Bewegungsbeschränkung des linken Crico-arytaenoidalgelenks geführt hatte, wurde nicht operativ in Angriff genommen, da der sehr dekrepide Pat. jede chirurgische Maßnahme ablehnte. So entschloß sich Verf., die Strahlen auf die äußere Haut der betreffenden Gegend einwirken zu lassen, und zwar in 20 Sitzungen zu 20 Minuten in einer Entfernung von 15—7 Zoll. Nach 3 Wochen wesentliche Besserung; nach 4wöchentlicher Pause abermals 10 Sitzungen mit weiteren Fortschritten im Befinden des Pat. Das Allgemeinbefinden hob sich, die Geschwulst verschwand zum größten Teile, und die durch Verlust des linken Stimmbandes veranlaßte Aphonie wurde durch Kompensation des rechten ausgeglichen. 4 Monate nach Beginn der Behandlung mit X-Strahlen befand sich Pat. in einem vorzüglichen Zustande!

F. Alexander (Frankfurt a. M.).

55) **Kredel.** Über Fremdkörper in den Luftwegen.

(Mitteilungen a. d. Grenzgebieten d. Medizin u. Chirurgie Bd. XI. Hft. 1.)

K. knüpft an eine Arbeit Hoffmann's an, welcher angibt, man solle nur dann bei einem in einem Bronchus steckenden Fremdkörper mit festen Instrumenten Extraktionsversuche machen, wenn man mit einem Spiegel von der Luftröhrenwunde aus den Fremdkörper sehen könne. K. führt mehrere Fälle an, in denen ihm die Extraktion gelang, ohne daß jene Forderung erfüllt wurde. Gute Dienste leistete ihm dabei die Roser'sche Drahtöse, in besonders eklatanter Weise bei einem in einem Bronchus steckenden Nagel. Derselbe ließ sich mit einer Zange erst packen, nachdem er mit der Drahtöse etwas mobilisiert worden war.

Sodann gibt K. einen sehr instruktiven Fall, der zeigt, daß ein Fremdkörper eine rein expiratorische Dyspnoe machen kann, während die Inspiration völlig frei ist — eine Tatsache, die ganz unbekannt zu sein scheint, deren Kenntnis aber von großer Wichtigkeit ist; denn hier hätte die Tracheotomie lebensrettend wirken können. Die Sektion ergab eine stark gequollene Bohne, welche dicht unter der Glottis lag, diese bei der Expiration verschloß, bei der Inspiration die Luft aber völlig frei passieren ließ, so daß das vollkommene Bild von Bronchialasthma zustande kam. Da die Inspiration völlig frei und das Verschlucken der Bohne unbekannt war, wurde die Tracheotomie unterlassen.

Endlich führt K. noch ein Unikum an: ein Nagel hatte sich zwischen Zungenbein und Epiglottis eingebohrt und machte plötzlich Erstickungserscheinungen durch Druck auf die Epiglottis, als man versuchte, den Nagel vom Munde aus zu extrahieren. Es wurde sofort der Hautechnitt zur Tracheotomie gemacht. Dabei traf man unter der Haut auf die Spitze des Nagels und konnte ihn nach dem Rachen zurückchieben; vom Munde aus konnte er nun leicht extrahiert werden. Die Atmung wurde frei, das Kind genas. **Haeckel** (Stettin).

56) **Schüller.** Zur lokalen Behandlung interner Affektionen.

(Klin.-therapeut. Wochenschrift 1903. Nr. 7.)

Krankengeschichte eines Falles von chronischer »Hepatisation« der Lunge im Anschluß an einen Lungenabszeß nach Influenza, der durch Punktion entleert wurde. S. injizierte an mehrere Stellen in die indurierte Lungenpartie 120—130 g sterile Kochsalzlösung und sah danach die Pat. genesen. Er schlägt vor, bei »verzögerter Rückbildung pneumonischer oder sonst entzündlich infiltrierter Lungen, noch mehr in Fällen sog. käsiger Pneumonie« sterile Kochsalzinjektionen zu versuchen. **Müller** (Dresden).

57) **S. Szocypiorski** (Mont-Saint-Martin). Gangrène en bloc du lobe pulmonaire supérieur gauche.

(Gas. des hôpitaux 1903. Nr. 98.)

Der 49jährige Fabrikarbeiter wurde von einer Entzündung des linken oberen Lungenlappens befallen. Der Auswurf wurde reichlich, schleimig, war aber nie stinkend. S. resezierte wegen eines angenommenen interlobären Abszesses die 6. Rippe. Nach Insision der verdickten Pleura fand er eine mit nicht stinkendem Eiter gefüllte Höhle, die er drainierte. Ungefähr 15 Tage später zog er beim Verbandwechsel den oberen, anthrakotischen Lungenlappen als nekrotischen, nicht stinkend riechenden Klumpen aus der Wunde.

Pat. ging bald darauf septisch zugrunde.

Der gänzliche Mangel allen Gestanks von seiten des Auswurfs und des nekrotischen Gewebes wird vom Verf. in Zusammenhang gebracht mit dem jahrelangen Einatmen des Kohlenstaubs der Fabriken. **V. E. Mertens** (Breslau).

58) **Kashiwamura.** Vier Fälle von primärer Lungenaktinomykose.

(Virchow's Archiv Bd. CLXXI. p. 278.)

59) **Fütterer.** Ein Fall von Aktinomykose der Lunge, der Leber und des Herzens beim Menschen.

(Ibid. p. 257.)

Die vier Fälle der ersten Arbeit kamen im pathologischen Institut des Krankenhauses am Friedrichshain zur Sektion. Bei zwei davon hatte die Erkrankung mit katarrhalischen Lungenercheinungen und Pleuritis begonnen, und bei der Nekropsie waren außer im Respirationstraktus keine weiteren Veränderungen aktinomykotischer Natur nachweisbar. In den beiden anderen Fällen war das erste klinische Symptom ebenfalls Pleuritis, aber es fanden sich hier noch aktinomykotische Veränderungen im subpleuralen und retropleuralen Gewebe, ferner in den Wirbelknochen. Metastasen waren in zwei Fällen vorhanden. Anhaltspunkte dafür, daß die Speiseröhre als Eingangspforte der Erkrankung gedient hatte, fehlten.

In F.'s Fall hatte die Einbruchspforte der Pilze wahrscheinlich im rechten Unterlappen gelegen. **Fertig** (Göttingen).

60) **J. Bouglé.** Plaie du coeur par balle de revolver. Suture du coeur et du péricarde. Hématothorax par blessure du hile pulmonaire. **Mort.**

(Bull. et mem. de la soc. anat. de Paris Année LXXII. T. III. Nr. 2.)

Die Mitteilung ist beachtenswert aus folgenden Umständen:

1) hatte sich direkt nach der Schußverletzung Pneumothorax eingestellt; die

Befürchtung, denselben unbeabsichtigt zu erzeugen, fiel daher bei der Bloßlegung des Herzens fort;

2) wurden hierbei zum erstenmal Schußwunden des Herzens (Ein- und Ausschuß) vernäht, der Ausschuß rückwärts von der Spitze;

3) fand sich bei der Autopsie — der Verletzte starb an Blutung aus einer Lungenarterie — im Schußkanal des Herzens der Kartonpfropf der Revolverpatrone.

Die Wunde am Lungenhilus hatte B. nach dem Vorbilde von Michaux mittels Jodoformgazetamponade zu verschließen versucht, ohne den gewünschten Erfolg. Höchstwahrscheinlich jedoch würde im vorliegenden Falle der Fremdkörper im Herzen letale Sepsis herbeigeführt haben.

Christel (Mets).

### 61) Patel et Cavaillon. Plaie non pénétrante du coeur etc.

(Bull. méd. 1903. p. 291.)

Zwei Revolverschüsse gegen die Herzgegend, Hautemphysem, linksseitiger Hämothorax, keine schweren Allgemeinerscheinungen. Nach allmählicher Besserung plötzlicher Tod am 10. Tage unter starker Hämoptoe. Autopsiebefund: Frische Blutung in der linken Pleurahöhle, wahrscheinlich durch Infektion der Lungenschußwunde verursacht, daneben alte Blutgerinnsel. Herzbefund: Perikard an zwei Stellen durchschossen, kein Erguß im Perikardialraum, an der Vorderfläche des Herzens zwei runde Depressionen, welche miteinander in Verbindung stehen, aber nicht mit dem Ventrikelhohlraum, also eine Haarseilwunde des Myokards.

Mohr (Bielefeld).

### 62) Engländer. Ein Fall von einseitiger diffuser Brustdrüsenhypertrophie bei einer Frau.

(Wiener klin. Wochenschrift 1901. Nr. 3.)

Der Fall betraf eine 33jährige Pat., deren Mutter gleichfalls eine bedeutend größere rechte Brust besitzt. Beginn des Leidens schon in frühester Jugend, Zunahme innerhalb zweier Schwangerschaften.

Die rechte Brust hängt bis zum Nabel herab. Der Brustumfang von der Wirbelsäule bis zur Mittellinie durch die Mamilla beträgt rechts 60, links 47 cm. Jodkali war ohne Erfolg. Operation wurde abgelehnt. Hübener (Dresden).

### 63) Ebbinghaus. Isolierte regionäre Achseldrüsentuberkulose bei Tumoren der weiblichen Mamma, nebst Bemerkungen über die Genese der Milchdrüsentuberkulose.

(Virchow's Archiv Bd. CLXXI. p. 472.)

Verf. beschreibt zwei Fälle von gutartigen Brustdrüseneschwülsten (ein Fibroadenom und ein Myxofibrom), bei welchen sich zugleich eine regionäre Axillar-drüsentuberkulose fand, und zwar war diese keine Teilerscheinung einer allgemeinen Lymphdrüsentuberkulose, sondern eine völlig isolierte, auf die Lymphbezirke der betreffenden Geschwülste beschränkte Erkrankung. Auch in den Brustdrüsen war weder eine bösartige, noch tuberkulöse Partie zu konstatieren. Die beiden Frauen befanden sich im Alter von 42 und 57 Jahren, und war wegen der festen Geschwülste, kombiniert mit Lymphdrüsenanschwellung, die Diagnose auf bösartige Geschwülste gestellt worden, was sich aber durch die Operation und histologische Untersuchung als falsch erwies. Es handelte sich nach des Verf. Ansicht hier um eine zufällige Kombination zweier verschiedener Affektionen, wovon die Tuberkulose vielleicht infolge der durch die Neubildungen hervorgerufenen Verhältnisse in den Lymphbahnen von einer latenten zur offenen geworden ist.

Fertig (Göttingen).

---

Originalmitteilungen, Monographien und Separatabdrücke wolle man an Prof. E. Richter in Breslau (Kaiser Wilhelmstraße 115), oder an die Verlagshandlung Breitkopf & Härtel, einsenden.

# Zentralblatt für C H I R U R G I E

herausgegeben

von

**E. von Bergmann, F. König, E. Richter,**  
in Berlin, in Berlin, in Breslau.

Dreißigster Jahrgang.

---

Wöchentlich eine Nummer. Preis des Jahrganges 20 Mark, bei halbjähriger  
Voraussahlung. Zu beziehen durch alle Buchhandlungen und Postanstalten.

---

**Nr. 43.**

**Sonnabend, den 24. Oktober.**

**1903.**

---

**Inhalt:** Dunbar, Noch Einiges über das salzsaure Anästhesin als örtliches Betäubungsmittel. (Original-Mitteilung.)

1) **v. Bardeleben**, Handbuch der Anatomie. — 2) **Spalteholz**, Atlas der Anatomie. — 3) **Kolle** und **Wassermann**, Handbuch der pathologischen Mikroorganismen. — 4) **Dönitz**, Adrenalin bei Kokainisierung des Rückenmarks. — 5) **Jordan**, Milzexstirpation. — 6) **Flink**, Gallensteinleiden. — 7) **Dévé**, Leberechinokokken. — 8) **Schlayer**, Leberabszesse. — 9) **Masnato**, 10) **Anschütz**, Resektion und Naht der Leber. — 11) **de Costa**, 12) **Saller**, Cholecystitis. — 13) **Szman**, Cholecystostomie und Cholecystektomie. — 14) **v. Mikulicz-Radecki**, Pankreaschirurgie. — 15) Amerikanischer Chirurgenkongreß. — 16) **Sternberg**, Milzmangel. — 17) **Le Dentu** und **Mouchet**, Milzzerreißung. — 18) **Spear**, 19) **Stavely**, Milzabszesse. — 20) **Hall**, Wandermilz. — 21) **McGraw**, 22) **Strycharski**, Milzexstirpation. — 23) **Clemens**, Talma'sche Operation. — 24) **Erdmann**, 25) **Huguenin**, Gallenblasenruptur. — 26) **Krukenberg**, Gallenblasenkolik. — 27) **Ehler**, Gallensteine und Glykosurie. — 28) **Claude**, 29) **Gibbon**, Cholecystitis. — 30) **Mayo**, Chirurgie der Gallenwege. — 31) **Ljunggren**, Gallenblasenkrebs. — 32) **Berka**, Intraabdominale Fettgewebsnekrose. — 33) **Trinkler**, Syphilis des Pankreas. — 34) **Cumston**, Pankreaszyste. — 35) **Lotheissen**, Pankreasgeschwulst. — 36) **Dewizki** und **Morosow**, Lymphangiom des Netzes.

---

## Noch Einiges über das salzsaure Anästhesin als örtliches Betäubungsmittel.

Von

Oberstabsarzt Dr. Dunbar in Deutsch-Eylau.

Die ersten Versuche, welche ich mit dem salzsauren Salz des p.-Amidobenzoessäureesters zur Erzeugung örtlicher Betäubung bei chirurgischen Eingriffen mittels der Schleich'schen Infiltrationsmethode anstellte und seinerzeit veröffentlichte<sup>1</sup>, liegen nunmehr schon weiter als ein Jahr zurück. In dieser Zwischenzeit hatte ich nun reichlich Gelegenheit, ausgedehnteren Gebrauch von dem Mittel zu machen und habe dies getan, indem ich sowohl die ursprüngliche Zusammensetzung in Verbindung mit Kochsalz und Morphinum an-

---

<sup>1</sup> Deutsche med. Wochenschrift 1902. Nr. 20.

wandte, als auch eine lange Reihe anderer Kombinationen zu Versuchszwecken wählte, in denen das HCl-Anästhesin von 0,05 bis zu 0,25% schwankte und der Kochsalzzusatz in den Grenzen von 0,1 bis 1,0% sich bewegte. Das Morphinium schaltete ich indessen, da es mir entbehrlich schien, bald aus, zumal auch die Lösung hierdurch von einem Narkotikum befreit wurde.

Aus den zahlreichen Versuchen, welche in Anbetracht der hochgradigen Empfindlichkeit des Mittels gegen alkalische Einflüsse — selbst die manchen Glasarten anhaftende Alkaleszens vermag das salzsaure Anästhesin zu alterieren — und angesichts der verschiedenartigen individuellen Reaktion erforderlich waren, begrenzte sich schließlich die Auswahl der verschiedenen Dosierungen in der Hauptsache auf die 0,25, die 0,1 und die 0,05%ige HCl-Anästhesinlösung. Auch wurde die 0,25%ige Anästhesinlösung bei 0,9%igem Kochsalzzusatz mit Erfolg angewandt, wengleich die letztere für entzündete Gewebe sich als durchaus unbrauchbar erwies. Im normalen Gebiet zeigte sich diese Lösung, obwohl sie stärkere Hyperämie erzeugte, doch frei von subjektiven Reizerscheinungen. Der genau normierte Kochsalzgehalt von 0,9%, welcher auch in rein wäßriger Lösung, ohne jeden anderen Zusatz, keinerlei subjektive Irritation im Gefolge hat, scheint also in diesem Falle eine gewisse physiologische Bedeutung zu haben, während die Präzisierung der Anästhesinbeigabe keine so erhebliche Rolle spielt, ebenso wenig wie dies in den anderen Lösungen der Fall ist; ein Körnchen des Salzes mehr oder weniger ist nicht von Belang. Anders dagegen verhält sich die Sache in den Lösungen mit 0,2%igem Kochsalzzusatz; in diesen ist letzterer der spezifisch anästhesierende Faktor, wie ja Schleich dieses Kochsalzverhältnis als eigentliches Vehikel seiner anästhesierenden Lösungen eingeführt hat<sup>2</sup>. Wie in diesen durch das Kokain, so wird in obiger Lösung durch den 0,05%igen Anästhesinzusatz dem Eintreten von recht empfindlichen Parästhesien vorgebeugt.

Über meine ursprüngliche Lösung (Anaesthesin. hydrochl. 0,25%, NaCl 0,15%) habe ich seinerzeit berichtet. Die Nachprüfung derselben durch Rammstedt<sup>3</sup> hat meine Beobachtungen bestätigt. Ich habe dieselbe weiterhin vielfältig und mit gutem Erfolge angewandt, wengleich einige Fälle mit Reizerscheinungen, welche den Wundverlauf aber nicht sonderlich störten, einhergingen.

Zur Vermeidung der an zarten und empfindlichen Hautstellen bisweilen eintretenden und durch den lokalen Druck in Gemeinschaft mit der immerhin etwas reizenden Substanz erzeugten Irritation der Epidermis erschien es mir von Vorteil, den endermatischen Quaddeln je nur eine solche Ausdehnung zu geben, welche dem Inhalt etwa einer viertel bis halben Pravaz'schen Spritze (also einem viertel bis halben Kubikzentimeter) entsprachen, während zur perkutanen Ödemi-

<sup>2</sup> Schleich, Schmerzlose Operationen. 4. Aufl. p. 161.

<sup>3</sup> Zentralblatt für Chirurgie 1902. Nr. 39. p. 999.



sierung der tieferen Schichten eine engere Begrenzung des Injektionsquantums nicht erforderlich war.

Hervorheben möchte ich noch einmal die 0,2%ige Kochsalzlösung in Verbindung mit minimalem HCl-Anästhesinzusatz (etwa 0,05%, mit welcher ich zwar erst seit kurzem operiere, aber jedesmal befriedigende Resultate erzielte, wie unter anderem bei Mastitis, Atheromen, Anfrischung von Schnittwunden und Vereinigung derselben durch Naht, Radikaloperation eines eingewachsenen Nagels, Tränensackexstirpation, Lidspaltenerweiterung, Chalazionoperationen.

Die Wundheilung erfolgte stets durch erste Verklebung, objektive sowie subjektive Reizerscheinungen fehlten gänzlich, auch trat kein Nachschmerz ein.

Diese Lösung (Anaesthes. hydrochl. 0,05, NaCl 0,2, Aq. dest. 100,0) möchte ich namentlich für die Ödemisierung der oberflächlichen Gewebsschichten anzuwenden und event. für die tieferen Lagen des Operationsgebietes die ursprüngliche Zusammensetzung (Anaesthesini hydrochl. 0,25, NaCl 0,15, Aq. dest. 100,0) zu Rate zu ziehen empfehlen.

1) Handbuch der Anatomie des Menschen. Herausgegeben von Karl v. Bardeleben. 8. Lief. Harnorgane. Von Prof. Dr. J. Disse. 170 S., 86 Abbildungen im Text. — 9. Lief. Atmungsorgane. Von Friedrich Merkel. 182 S. 89 Abbildungen im Text. — 10. Lief. Fortsetzung von: Makroskopische und mikroskopische Anatomie des Gehirns. Von Prof. Dr. Th. Ziehen. 173 S., 123 Abbildungen im Text.

Jena, Gustav Fischer, 1903.

Durch die drei neuen Lieferungen hat das groß angelegte Handbuch der Anatomie von K. v. Bardeleben einen erheblichen Fortschritt erfahren. Die 10. Lieferung enthält die Fortsetzung der in der siebenten begonnenen und in diesem Blatte seinerzeit gebührend gewürdigten Darstellung der Anatomie des Zentralnervensystems von Ziehen und behandelt speziell die makroskopische Anatomie des Hinterhirns (Pons und Cerebellum), sowie von der des Mittelhirns einen Teil. Die Durcharbeitung des Stoffes sucht ihres Gleichen an Ausführlichkeit und Gründlichkeit; die ältere wie die neuere und neueste Literatur sind eingehend berücksichtigt. Die Vielseitigkeit der Darstellung wurde schon in dem früheren Referate hervorgehoben.

Die Anatomie der Harnorgane von J. Disse, die die 8. Lieferung bildet, hält sich in sehr viel engeren Grenzen, und stellenweise wäre wohl etwas größere Ausführlichkeit erwünscht gewesen. Dies gilt auch bezüglich der beigefügten Abbildungen; so würde Ref. eine Vermehrung der Bilder zur makroskopischen und topographischen

Anatomie der Niere, ein Übersichtsbild des gesamten Nierendurchschnittes zur Erläuterung der Schilderung auf p. 30 u. ff., Darstellung der Blase und ihrer Muskulatur und manches Andere befürwortet haben. Demgegenüber mag besonders für die Leser des Zentralblattes hervorgehoben sein, daß die Topographie der Blase textlich wie bildlich eine ausführliche Schilderung gefunden hat.

Die Anatomie der Atmungsorgane von F. Merkel, die die 9. Lieferung enthält, vereinigt in glücklicher Weise inhaltliche Vollständigkeit und Vielseitigkeit mit Knappheit der Darstellung. Daß stellenweise Text und Abbildungen aus des Autors großer topographischer Anatomie herangezogen sind, ist wohl eigentlich selbstverständlich; im übrigen ist die deskriptive Darstellung in dem neuen Werke eine sehr wertvolle Ergänzung der Schilderung in der topographischen Anatomie.

Bei dem bisherigen Mangel eines anatomischen Handbuchs, das den Leser in den Stand setzt, in besonderen ihn interessierenden Fragen auch die sich widersprechenden Anschauungen kennen zu lernen und dieselben literarisch weiter zu verfolgen, ist dem v. Bardeleben'schen Handbuch, das diese Lücke ausfüllt, wohl die weiteste Verbreitung sicher.

E. Gaupp (Freiburg i. B.).

2) **W. Spalteholz.** Handatlas der Anatomie des Menschen.  
Mit Unterstützung von Wilhelm His. III. Band.

Leipzig, 1900—1903.

Die Vollendung des S.'schen Atlas wird gewiß von allen mit großer Freude begrüßt werden, die sich die bisher erschienenen Teile angeschafft haben. Der dritte Band behandelt die Lehre von den Eingeweiden, dem Nervensystem und den Sinnesorganen in mehr als 400 zum Teil mehrfarbigen vortrefflichen Abbildungen. Zur Empfehlung des S.'schen Atlas noch etwas zu sagen, ist überflüssig Angesichts der Tatsache, daß von den ersten Bänden bereits Neuauflagen nötig wurden, und daß mehrere Übersetzungen in fremde Sprachen teils bereits erschienen sind, teils vorbereitet werden. So kann dem nun vollendeten Werke, das eine Zierde der deutschen medizinischen Literatur bildet, auch für die Zukunft ein wohlverdienter glänzender Erfolg bei jungen und alten Ärzten von Herzen gewünscht und auch vorhergesagt werden.

E. Gaupp (Freiburg i. B.).

3) **W. Kolle und A. Wassermann.** Handbuch der pathogenen Mikroorganismen. Lieferung 9—12.

Jena, Gustav Fischer, 1903.

Die vorliegenden Hefte enthalten die Darstellung einer Reihe für die Praxis wichtiger Affektionen. So des Tetanus (von Lingelsheim in Marburg), des malignen Ödems (von Jensen in Kopen-

hagen), der Bakterien, der Fleischvergiftungen (von Ermengen in Gent), der Diphtherie (von Beck in Berlin), der Aktinomykose (von Schlegel in Freiburg) und der Cholera asiatica (von Kolle in Berlin). Außerdem finden die pathogenen Protozoen, aus deren Rahmen die Malaria, Hämosporidien und Hämoglobinurie der Rinder bereits früher erörtert wurden, eine eingehende Darstellung durch Doflein in München und Prowazek in Rovigno.

Neben dem praktischen Wert der genannten Abhandlungen ist von bedeutendem Interesse der den jeweiligen Kapiteln vorangeschickte historische Überblick, der besonders dazu geeignet erscheint, uns deutlich vor Augen zu führen, in welcher kurzen Zeit es der experimentellen Bakteriologie gelungen ist, sich zu einer Höhe emporzuschwingen, die sie heute als unentbehrliches Agens in der gesamten Medizin erscheinen läßt.

Daß außer der überall in vollkommenstem Maße berücksichtigten und zitierten Literatur auch die beigelegten Abbildungen einer besonderen Hervorhebung bedurften, ist bereits bei Gelegenheit früherer Besprechungen erwähnt worden. Für die vorliegenden Hefte sei aber noch ganz besonders auf die dem Kapitel über Aktinomykose beigelegten Bilder hingewiesen, die wohl das Vollkommenste darstellen, was wir von Abbildungen überhaupt erwarten können.

Silberberg (Breslau).

#### 4) A. Dönitz. »Kokainisierung des Rückenmarks« unter Verwendung von Adrenalin. (Aus der kgl. chirurgischen Universitätsklinik in Bonn.)

(Münchener med. Wochenschrift 1903. Nr. 34.)

Die von D. im Auftrage von Prof. Bier an Katzen angestellten Versuche ergaben, in Bestätigung der dem Adrenalin von Braun nachgerühmten Wirkung, daß dieses Mittel die Giftigkeit des Kokains erheblich vermindert und die Kokainanästhesie wesentlich steigert. Das Adrenalin wurde den Tieren entweder vorher oder gleichzeitig mit dem Kokain in den Lumbalsack eingespritzt; bei den Versuchen der ersteren Art wurde die Giftigkeit des Kokain auf  $\frac{1}{6}$ , bei denen letzterer Anordnung auf  $\frac{1}{3}$  herabgedrückt. Auch beim Menschen wurden gleiche Resultate erzielt. Zuerst wurden 0,5 ccm Adrenalin (1 : 1000) mit der gleichen Menge Wasser injiziert, darauf 0,0075—0,015 Kokain eingespritzt; in allen Fällen trat eine sehr gute Anästhesie ein, ohne daß unangenehme Nebenerscheinungen bedenklicherer Natur zu beobachten waren. D. nimmt schon jetzt als sicher an, daß die Adrenalin-Kokainanästhesie des Rückenmarks ein sehr viel wirksames und milderes Verfahren darstelle, als die frühere Anästhesie mit reinem Kokain oder einem seiner Ersatzmittel. (s. Braun's Abhandlungen im Zentralblatt für Chirurgie 1903 Nr. 38. Ref.)

Kramer (Glogau).

### 5) Jordan. Die Exstirpation der Milz, ihre Indikationen und Resultate (an der Hand von 6 erfolgreichen Splenektomien).

(Mitteilungen aus den Grenzgebieten der Medizin und Chirurgie Bd. XI. Hft. 3.)

Die Milzexstirpation ergab in den Jahren 1891—1901 eine Sterblichkeit von 19%; viel günstiger lauten die Resultate, wenn man die Erfolge der Splenektomie für die einzelnen Erkrankungsformen gesondert betrachtet. Dies weist J. im Anschluß an 6 von ihm stets mit günstigem Erfolge operierte Fälle nach, nachdem er vorher dargelegt, daß der Verlust der Milz keine schädlichen Folgen hinterläßt, daß die danach beobachteten Störungen in der Blutbildung nur vorübergehende und von keinen ernststen Folgen für den Organismus begleitet sind.

Bei den Verletzungen der Milz ergibt die Splenektomie sehr gute Resultate; es liegen 28 Fälle von Heilung nach Entfernung der vorgefallenen Milz und 29 nach Exstirpation der subkutan zerrissenen Milz vor, denen J. einen neuen eigenen hinzufügt.

Wegen einfacher, nicht parasitärer Milzcysten wurde 8mal die Exstirpation, stets mit Erfolg, ausgeführt. J.'s eigener Fall betrifft eine 4 kg schwere reine Blutcyste, die, vom Innern der Milz ausgehend, zu fast vollständigem Schwinden des Parenchyms geführt hatte.

Bei Echinokokkus der Milz ist 17mal, darunter 1mal von J. selbst, die Splenektomie gemacht worden, mit zwei Todesfällen, deren einer noch aus der vorantiseptischen Zeit stammt.

Wegen primären Sarkoms wurde 5mal die Milz exstirpiert, stets mit Erfolg. J.'s eigener Fall starb 1 $\frac{1}{4}$  Jahr nach der Operation an Rezidiv und Metastasen in der Bauchhöhle.

Splenektomien wegen Leukämie sind stets tödlich verlaufen; die drei in der Literatur angeführten Fälle von angeblicher Heilung halten der Kritik nicht stand; es handelte sich nicht um Leukämie. Bei lienaler Pseudoleukämie ist gleichfalls die Exstirpation zu verwerfen; in zwei operierten Fällen (Burckhardt, Kümmell) wurde nur eine ganz vorübergehende Besserung erzielt, das Leiden aber nicht geheilt.

Bei der Malariamilz ist die Splenektomie berechtigt und verspricht bei genügender Auswahl der Fälle einen günstigen Heilerfolg; 8,7% Sterblichkeit.

Wegen einfacher idiopathischer Hypertrophie der Milz hat J. 2mal mit günstigem Ausgang das Organ exstirpiert, darunter 1mal unter gleichzeitiger Cholecystostomie wegen Cholelithiasis. In 10 diagnostisch einigermaßen sicheren Fällen aus der Literatur erfolgte gleichfalls Heilung.

Haeckel (Stettin).

## 6) **Fink.** Erfolge der Karlsbader Kur und der chirurgischen Behandlung des Gallensteinleidens.

Wien, **Wilhelm Braumüller**, 1903.

F. verfolgt bei der dem verstorbenen Gussenbauer gewidmeten Arbeit die Absicht, »die Grenze zwischen balneologischer und chirurgischer Behandlung und den Zeitpunkt zu bestimmen, wann die erstere aufhören und die letztere anfangen soll.« In ihrem ersten Teil berichtet er über die Erfolge der Karlsbader Kur, im zweiten über die der chirurgischen Behandlung. Den Schluß bilden die zum Teil sehr ausführlichen Krankengeschichten der von ihm operierten Fälle.

Bei der Besprechung der thermalen Kurerfolge gebraucht er zurückhaltend statt Heilung den bezeichnenden Ausdruck Latenz und legt besonderen Wert auf die erzielten Dauerfolge, zu denen er allerdings schon eine zweijährige Latenz zählt. An der Hand von 375 eingelaufenen Berichten der von F. in Karlsbad thermal behandelten Fälle bekommt er einen Dauererfolg bei 188, d. i. bei 64%. Dabei kommt er zu der Erkenntnis, daß der Kurgebrauch in Karlsbad nicht früh genug erfolgen könne und daß er häufiger wiederholt werden müsse. Verf. steht weder auf dem rein internen noch rein chirurgischen Standpunkt der Therapie und entscheidet von Fall zu Fall, indem er allerdings die Operation nur bei den schwersten Fällen zur Anwendung bringt. Trotzdem hat er bei 40 von 48 operierten Fällen, d. i. in 83,33%, Heilung erzielt.

Vergleicht man die von F. beigebrachten Prozentzahlen der Kur- und Operationsdauererfolge, 64% gegen 83,33%, und berücksichtigt man, daß bei ersteren schon eine Latenz von zwei Jahren mitgerechnet ist, daß bei letzteren dagegen nur die schwersten Fälle, bei denen zum weitaus größten Teil die Karlsbader Kur versagte, in Frage kommen, so muß man zu der Überzeugung kommen, daß die operativen Dauererfolge die weitaus besseren sind. Allerdings wird dieser Erfolg mit einer nicht unbedeutend größeren Mortalität erkauft. F. selbst ist bei der Behandlung der Gallensteinkrankheit, wie er es hervorhebt, immer konservativer geworden. Ohne daß man alle Ansichten des Verf. zu teilen braucht, ist die Lektüre seiner Arbeit sehr empfehlenswert, da in ihr die Erfahrungen eines Arztes niedergelegt sind, der die Vorzüge und Mängel der thermalen und operativen Therapie der Gallensteinkrankheit wie selten einer kennen gelernt hat.

Müller (Dresden).

## 8) **F. Dévé.** Sur les rapports des kystes hydatiques du foie avec le système veineux cave.

(Bull. et mem. de la soc. anatom. de Paris LXXVIII. année. 6. sér. Nr. 3.)

Den Beziehungen zwischen Leberechinokokken und der Hohlvene bezw. ihren Leberästen ist, obwohl sie großes Interesse beanspruchen, bisher wenig Aufmerksamkeit geschenkt worden. Die wenigen Be-

merkungen, womit sie in den Lehrbüchern abgespeist werden, reichen nicht hin, den Gegenstand genügend zu beleuchten. An einer Reihe eigener und von Sammlungspräparaten konnte D. manche Punkte von Wichtigkeit studieren, und er berichtet folgendes:

Größere Echinokokkenblasen der Leber sind oft von der Vena cava bzw. Vena hepatica nur durch dünne Schichten von  $1\frac{1}{2}$ —2 mm getrennt. Dabei ist die Vena cava meist nur abgeplattet, von gesundem Endothel ausgekleidet; selten ist sie ganz verödet, noch seltener besteht teilweise Verwachsung der gegenüberliegenden Venenwände. Die Kompression der Vena cava verrät sich mitunter durch Ödeme und Ascites, kann auch ohne jede Stauungsanzeigen verlaufen. Etwa 11mal ist ein Durchbruch — nicht vereiterter — Echinokokken in das Hohladersystem (Stamm der Vena cava) beobachtet mit fast momentanem Tode, der unter dem Bild der Lungenembolie eintrat. Die Öffnungen in der Gefäßwand waren — so oft beschrieben — meist beträchtlich, so daß gleichzeitig große Ergüsse von (toxinhaltiger?) Blasenflüssigkeit und makroskopischer, massiger Einbrüche von Membranen und Blasen in den Kreislauf bzw. die Lungen zustande kam. 5mal erfolgte der Durchbruch spontan, 6mal waren Traumen (3mal davon chirurgische) die Veranlassung.

Zweifellos aber kommen auch kleine Zerreißen der Venenwand zustande, bei denen nur mikroskopische Elemente des Echinokokkus in das Blut geraten; sieben Beobachtungen von Blasenruptur im rechten Vorhof mit Lungenmetastasen sind bekannt, und experimentell ist die Möglichkeit dieser Art von Metastasenbildung durch Injektion von Blaseninhalt in die Ohrvene von Kaninchen nachgewiesen. Die Lungenmetastasen des Parasiten sind charakterisiert durch ihre Menge, relative Kleinheit, beiderseitiges Vorhandensein, gleichmäßige Größenverhältnisse und Sitz in der Rindenschicht. Bisher ist wohl außer der Rendu'schen keine völlig einschlägige Beobachtung bekannt, jedoch weist schon Budo 1857 auf ihr Vorkommen hin.

Christel (Metz).

## 8) Schlayer. Zur Diagnose des Leberabszesses nach Ruhr. (Aus dem ostasiatischen Feldlazarett zu Tientsin.)

(Münchener med. Wochenschrift 1903. Nr. 32.)

Die Leukocytenzählung leistet auch bei der Diagnose des Leberabszesses gute Dienste. Der Nachweis einer Hyperleukocytose läßt eine einfache entzündliche Lebervergrößerung ausschließen und berechtigt mit den anderen Symptomen zu der Annahme eines Leberabszesses. So wurde von S. in 11 Fällen eines solchen starke Zunahme der Leukocyten (18—62 000, im Mittel 20—30 000) gefunden; nur in einem Falle von subakutem Leberabszeß betrug die Zahlen erheblich weniger. Verdacht auf Leberabszeß erweckten in einer Reihe von Fällen Typhus, Malaria und namentlich die Komplikationen dieser beiden Krankheiten, ferner einige andere atypisch ver-

laufene, akut fieberhafte Erkrankungen. Auch beim Ablauf des operierten Abszesses leistete die Leukocytenzählung gute Dienste, soweit es sich um die Diagnose von weiteren Abszessen handelte. Nach Eröffnung des Abszesses sanken die Leukocyten wohl, blieben aber längere Zeit hindurch auf einer verdächtig hohen Stufe, zwischen 15—20 000, während bei einfachem Abszeß eine ausgesprochene Neigung zum Sinken festzustellen war, falls nicht etwa andere Komplikationen die Leukocytenzahl beeinflußten; schwere akute Ruhr z. B. erhöht dieselbe sehr beträchtlich. **Kramer** (Glogau).

9) **Masnato.** Emostasi, resezioni e suture del fegato.

(Polielinico 1903. Ser. chir. Nr. 5.)

M. gibt eine Beschreibung und zahlreiche Abbildungen seines Instrumentariums und seiner Methode der Blutstillung zur Naht und Resektion der Leber mittels fortschreitender Forcipressur und Massenligatur, das in seiner Arbeit Policlinico Nr. 3. dieses Jahres bereits mitgeteilt wurde. **E. Pagenstecher** (Wiesbaden).

10) **W. Anschütz.** Über die Resektion der Leber.

(Sammlung klin. Vorträge N. F. Nr. 356/357. Leipzig, **Breitkopf & Härtel**, 1903.)

Der Vortrag bietet einen guten und vollständigen Überblick über die zur Überwindung der technischen Schwierigkeiten der Leberresektion in Betracht kommenden Verfahren und wird durch die klare Kritik derselben und durch die aus der Breslauer chirurgischen Klinik mitgeteilten Beiträge auch den auf diesem Operationsgebiete schon erfahrenen Chirurgen von Wert sein. A. sucht an der Hand der bisher vorliegenden Operationsfälle drei Fragen zu entscheiden: 1) Wie schafft man sich am besten Zugang zur Leber, wenn man reseziieren will? 2) Wie operiert man an der Leber mit dem geringsten Blutverlust? und 3) in welcher Weise soll die Leber- und die Bauchwunde nach der Resektion versorgt werden? Ad 1) empfiehlt er für die Mehrzahl der Fälle, mit einem kleinen Explorativlängsschnitt zu beginnen und ihn, wenn die Diagnose, event. nach Probeexzision und mikroskopischer Untersuchung, sichergestellt, die Operation als berechtigt und ausführbar erkannt worden, nach den Richtungen hin ausgiebig zu erweitern, deren man zur Freilegung der Leber am meisten bedarf. Muß ihre Zwerchfelloberfläche freigelegt werden, so wird die Durchtrennung der Bänder der Resektion des Thoraxrandes meist vorzuziehen sein. Von besonderer Wichtigkeit ist die Frage der Blutstillung bei der Durchschneidung des Lebergewebes, eine Frage, deren Beantwortung erklärlicherweise den Hauptinhalt des Vortrags ausmacht. A. unterscheidet zwischen den repressiven (Stillung der Blutung im engeren Sinne) und den präventiven (Verhütung der Blutung) Maßnahmen und kommt nach sorgfältiger kritischer Würdigung derselben an der Hand des gesamten Materials von Leberresektionsfällen zu folgenden Schlüssen:

1) »Mit repressiven Verfahren wird man nur bei kleineren Leberresektionen gut auskommen. Die Tamponade ist indiziert bei Auskratzungen erweichter Geschwülste oder chronisch entzündlichen Prozessen. In den verzweifeltsten Fällen ist sie jedoch öfters das einzige Rettungsmittel gewesen. Den Paquelin brauchen wir gern bei Stillung von Blutungen aus Kapillaren und kleinen Gefäßen. Bei den größeren versagt er meistens. Den Dampfstrahl anzuwenden, würden wir nicht raten. Das Heißblutverfahren ist für Blutungen kleinerer Gefäße experimentell gut begründet, bei denen größerer ist seine Wirkung noch zweifelhaft. Die Blutstillung durch tiefgreifende Naht allein ist bei kleineren Resektionen, speziell Probeexzisionen das beste Verfahren. Bei größeren ist es als einziges nur ausnahmsweise anzuwenden. Der alte Satz: »Die Ligatur eines Gefäßes ist das beste Styptikum« gilt auch für die Leber. Aber mit regellos angelegten Unterbindungen und Umstechungen allein wird man größere Resektionen nur unter gefährlichen Blutverlusten durchführen können. Die repressiven Verfahren der Blutstillung treten bei größeren Resektionen erst dann in Aktion, wenn die präventiven versagt haben oder erledigt sind.

2) Bei allen größeren Resektionen sind präventive Maßnahmen gegen die Blutung streng indiziert; von ihrer Durchführbarkeit ist die Operation abhängig zu machen. Eine gewisse vorsichtige Umständlichkeit haftet ihnen unbestreitbar an; bei kleineren Resektionswunden oder glücklichen Nebenumständen kann man von dem präventiven Verfahren absehen.

Bei den temporären Methoden übergehen wir die von Langenbuch. Die Pfortaderkompression kann in Notfällen versucht werden; die anderen haben aus mechanischen Gründen nur unter günstigen Nebenumständen Aussicht auf vollen Erfolg. In schwierigen Fällen mag auch ihre unvollkommene Wirkung noch angenehm sein. Ist der Zweck des temporären Vorgehens erfüllt, so schließt man je nach der Lage der Wundverhältnisse eines der definitiven Verfahren an. Die elastische Ligatur sollte nur temporär angewendet werden; ihr Liegenlassen ist nur in Ausnahmefällen erlaubt.

Die intrahepatischen Massenligaturen, in strenger Ordnung gelegt, halten wir für ein sehr zuverlässiges Verfahren, um die Leberblutung bei Resektionen jeder Größe zu verhindern. Festes Schnüren der Ligaturen ist die Voraussetzung für ihren Erfolg. An den Stellen, wo sie nicht wirken, können die repressiven Maßnahmen Verwendung finden. Von den komplizierten Kompressionsverfahren versprechen wir uns der eingeführten Fremdkörper wegen nicht viel. Die Kompression innerhalb der Bauchwunde wird nur in äußerst seltenen Fällen indiziert sein.«

Nach diesen Grundsätzen wird auch in der Breslauer Klinik bei der Leberresektion vorgegangen. Dort sind schon seit 1896 die intrahepatischen Massenligaturen nach Kusnezoff und Pensky mit vollem Erfolg zur Anwendung gekommen und in einer ganzen



Reihe von Fällen außerordentlich bewährt gefunden worden. Die kleinen Modifikationen von v. Mikulicz und Kader werden von A. mit der Methode selbst eingehend geschildert; die Hauptsache bei dieser bleibt, daß die starken Fäden sehr fest angelegt werden, wobei man das Lebergewebe rücksichtslos zerdrücken darf und muß.

Was schließlich noch die Versorgung der Leberwunde anlangt, so wird auch in v. Mikulicz's Klinik die Lebernaht meist mit der Tamponade der Wunde verbunden, die intraperitoneale Behandlung für das empfehlenswerteste Verfahren angesehen.

Den Schluß des Vortrags bildet eine kurze Besprechung der Prognose, Diagnose und Indikation zur Operation. Die bisher veröffentlichten Fälle sind in einem Anhang, nach den bei ihnen angewandten Resektionsmethoden geordnet, zusammengestellt, ein Teil von ihnen, so auch die 8 der Breslauer Klinik, in der Arbeit selbst ausführlich wiedergegeben. Kramer (Glogau).

### 11) C. de Costa. The surgery of cholecystitis.

(St. Louis med. and surg. journ. 1902. Nr. 6.)

Nach des Verf. Ansicht ist für den Chirurgen weniger der Symptomenkomplex als die Diagnose und Behandlung bei Cholecystitis von Wichtigkeit. Als Ursache der Erkrankung nimmt er mit Sailer und Chiari (cf. das folgende Referat über J. Sailer) die Einwanderung von Bakterien aus dem Darm an, wobei die Stagnation der Galle besonders günstig auf die Einwanderung wirkt. Auch die Bildung der Gallensteine um Bakterien bestätigt er in derselben Weise wie Sailer und Hartmann (Ref. im Zentralblatt für Chirurgie Nr. 34 p. 928). Er verlangt eine scharfe Trennung zwischen katarrhalischer und eitriger Entzündung, wobei aber eine organische oder erworbene Disposition nicht abzuleugnen ist. Eine große Schwierigkeit bietet die Diagnose, ob Steine oder Geschwulstbildung, zumal da beide oftmals vereint beobachtet sind. Es folgen genauere Beschreibungen der Befunde in der Gallenblasenschleimhaut bei den verschiedenen Affektionen, besonders bei der Inkrustation. Auch die Behandlung mit innerlichen Mitteln findet Erwähnung. Nach der Besprechung der Vergleicherscheinungen mit Cholelithiasis ohne entzündliche Begleiterscheinung finden die verschiedenen Arten des operativen Eingriffs (Cystotomie mit und ohne Drainage) und die Differentialdiagnose mit Appendicitis eine ausführliche Besprechung. Mitteilung eines Falles von eingeklemmtem Stein im Choledochus, der durch Operation geheilt. Grosse (Kassel).

### 12) J. Sailer. The etiology and diagnosis of cholecystitis.

(St. Louis med. and surg. journ. 1902. Nr. 5.)

Die Ätiologie der Cholecystitis bedingt eine Neigung der Gallenblase zu Entzündungen, die durch Steine oder eindringende Mikro-

organismen veranlaßt sein kann. Dabei wird vom Verf. hervorgehoben, daß die Anwesenheit von Bakterien in der Galle nicht immer zu einer Cholecystitis führen muß. Er hält die Galle für steril, doch ist das Einwandern von Bakterien durch die Kommunikation mit dem Darm natürlich sehr leicht. Wenn der Abfluß der Galle in normaler Weise vorhanden, sind keine Keime in der Galle; wohl aber bei Stagnation. Typhöses Fieber und Pneumonie sollen eine besondere Disposition für Einwanderung von Bakterien verursachen. Verf. will vielfach Typhusbazillen in der Gallenblase und den großen Gallengängen nachgewiesen haben und behauptet, daß sie ein Eindicken und eine Konkrementbildung hervorrufen können, ja auch in Gallensteinen nachgewiesen seien. Er zitiert ausführlich Stellen aus einer Arbeit von Chiari (1893), der den Nachweis von Typhusbazillen in entzündeter Gallenblasenwand geliefert habe. Die näheren mikroskopischen Befunde, sowie die bakteriologischen Untersuchungen sowohl von Chiari wie die des Verf. müssen im Original eingesehen werden.

Verf. bespricht die Symptome der Cholecystitis und hält dieselben für sehr charakteristisch und genau lokalisiert.

Differentialdiagnostisch kommt die Appendicitis in Frage.

Zum Schluß teilt Verf. 4 eigene Fälle noch mit besonderen Komplikationen mit und gibt ein Verzeichnis der einschlägigen Literatur.

Grosse (Kassel).

### 13) L. Szuman. Über Indikationen zur Cholecystostomie und Cholecystektomie.

(Przeegląd chirurgiczny Bd. V. Hft. 2.)

Auf Grund eigener reichlicher Erfahrung sucht S. die Indikationen für die oben genannten Eingriffe genauer zu umgrenzen. Die Schlußfolgerungen der Arbeit werden vom Verf. in folgender Zusammenfassung gegeben:

1) In den meisten, eine chirurgische Behandlung erfordernden Gallensteinfällen genügt die einzeitige Cystostomie zur Herbeiführung einer völligen und dauernden Heilung.

2) Komplizierte Fälle, in denen nebst der Gallenblase auch die Gänge von schweren Veränderungen (Ulzeration der Blasenwand und Perforation, Cysticusverschluß, septische Cholangitis) betroffen sind, erheischen eine Radikaloperation, d. i. Cystektomie kombiniert mit Hepaticusdrainage.

3) Eine Obliteration des Choledochus kontraindiziert die Cystektomie, und kommt in diesen Fällen eine Cysto- oder Choledoch-Enterostomie resp. eine Cystico-Enterostomie in Betracht.

4) Bei Vorhandensein von Steinen und sekundären Veränderungen in den tieferen Gängen und bestehender Atrophie der Blase ist die Choledochotomie mit Drainage angezeigt. Die geschrumpfte Gallenblase läßt man unberührt.

5) Bei Beschränkung des Prozesses auf die Gallenblase allein und postoperativer oder spontaner Blasenfistelbildung kann man, wenn die übrigen Gallenwege sicher frei sind und die Galle nicht infektionsverdächtig erscheint, nach Ausführung der Ektomie von einer Drainage absehen.

Urbanik (Krakau).

14) v. Mikulicz-Radecki. Surgery of the pancreas.

(Annals of surgery 1903. Juli.)

In diesem auf dem Kongreß amerikanischer Ärzte und Chirurgen gehaltenen Vortrage werden als Ursachen für die langsame Entwicklung der Chirurgie des Pankreas angegeben: 1) Die topographische Lage der Bauchspeicheldrüse, welche einesteils leicht eine Erkrankung des Organs übersehen, andererseits dasselbe schwer erreichen und an die Oberfläche bringen läßt. Das Pankreas ist auf transperitonealem und retroperitonealem Wege zu erreichen; der letztere soll nur gewählt werden, wenn die Bauchspeicheldrüse stark nach einer Seite gedrängt ist. Die zweite Ursache, wodurch die Entwicklung der Pankreaschirurgie gehemmt wurde, liegt in der Gefahr, während der Operation die neben dem Organ liegenden Eingeweide usw. zu verletzen. Eine dritte Schwierigkeit beruht darauf, daß die Diagnose der Erkrankung des Pankreas eine nicht leichte ist. Ist infolge der Erkrankung erst Diabetes eingetreten, so kommt der chirurgische Eingriff meistens schon zu spät. Endlich haben die Gefahren, welche mit der Operation am Pankreas verbunden sind, zu der langsamen Entwicklung der Pankreaschirurgie mit beigetragen. Diese Gefahren beruhen in dem Blutreichtum des Pankreas und in der Schädigung, welche das Bauchfell und die Eingeweide durch das Ausfließen des Pankreassaftes erleiden (Fettnekrose, Toxinbildung).

Die Krankheiten des Pankreas, welche ein chirurgisches Eingreifen erfordern, sind nach v. M. 1) Verletzungen, 2) Entzündungen und 3) Geschwülste. Bei den Verletzungen ist erstens eine genaue Blutstillung durch Massenligaturen und zweitens eine sorgfältige Tamponade zur Ableitung des schädlichen Pankreassaftes nach außen erforderlich. Leichte Traumen der Drüse heilen auch ohne operativen Eingriff.

Bezüglich der Entzündungen werden unterschieden die akute, subakute und chronische. Die akute ist entweder ein infektiöser bakterieller Prozeß oder es liegt die akute hämorrhagische Entzündung vor. Die Ursachen der letzteren sind noch dunkel; Syphilis, Arteriosklerose scheinen für diese Form Prädispositionen zu schaffen. Bei der akuten Pankreasentzündung ist der infizierte Herd zu öffnen, die Bauchhöhle mit Kochsalzlösung auszuspülen und zu drainieren. Die Diagnose der subakuten Entzündung ist schwer zu stellen, die der chronischen wird leicht mit Karzinom des Magens und Gallensteinleiden verwechselt. Die Ursachen der chronischen Entzündung können in chronischer Intoxikation (Alkohol)

oder im Verschuß des Ausführungsganges durch Steine liegen. Die Operation besteht in der Entfernung der den Ausführungsgang verschließenden Schädigungen oder in der Schaffung eines Ventils für die gestaute Galle (Gallenblasenfistel, Cholecystenterostomy). Verf. hat in Breslau 30mal Gelegenheit gehabt, am Pankreas zu operieren; es handelte sich um zehn Geschwülste, vier Fälle von Pankreasentzündung, einen von Kontusion der Bauchspeicheldrüse und 15 Fälle, in welchen das Pankreas durch Erkrankung der benachbarten Organe in Mitleidenschaft gezogen war. Am Schluß der Arbeit wird ein von Porter (Boston) operierten Fall einer akuten Pankreasentzündung geschildert, in welchem es durch Inzision des entzündeten Herdes und Drainage der Bauchhöhle gelang, den schwerkranken Pat. am Leben zu erhalten.

Herhold (Altona).

## Kleinere Mitteilungen.

### 15) 24. Jahresversammlung der American surgical association.

(Journ. of the amer. med. assoc. 1903.)

1. Tag. Richardson (Boston) eröffnet die Sitzung mit einem Vortrag über den Nutzen und die Wichtigkeit des probeweisen chirurgischen Eingehens bei zweifelhaften Krankheiten unter besonderer Würdigung der Probeparotomie.

Fowler (Brooklyn) spricht über die Reinigung des Peritoneums bei Appendicitisoperationen. Ein Zuviel ist zu vermeiden wegen der Gefahr der Weiterinfektion in Fällen, wo die Eiterung noch nicht allgemein ist. Soll drainiert werden, so bevorzugt F. Glas- und Gummidrainen.

Van der Veer (Albany): Die Reinigung des Peritoneums nach Magenoperationen ist sehr vorsichtig und schonend vorzunehmen. Nach Operationen an der Rückseite des Magens wird meistens Drainage nötig werden.

Ochsner (Chicago): Peritonealreinigung bei Bauchfelltuberkulose. 1) Bei Fehlen von Flüssigkeit können die kranken Gewebe mit Sicherheit entfernt werden. 2) Ist Ascites vorhanden, so soll er so vollständig wie möglich entleert werden, nachher Drainage. 3) Bei der Untersuchung der Bauchhöhle soll man sich hüten, oberflächliche Verletzungen des Bauchfells zu machen. 4) Verklebungen sind zu schonen. 5) Je sanfter mit den Geweben umgegangen wird, um so besser der Erfolg. 6) Die erkrankten Beckenorgane vertragen ein etwas kräftiges Anfassen besser als die Därme.

Gerster (Neuyork) spricht über septische Phlebitis der Pfortaderwurzeln und Pylephlebitis. Für die rechtzeitige Diagnose kommt in Betracht Vorhandensein oder Vorhergehen von septischer Erkrankung eines Bauchorgans, Vorhandensein von Pyämie und Mitbefallensein der Leber. Nur bei frühzeitigster Diagnose und sofortiger Operation ist die Prognose der Krankheit nicht absolut schlecht. Bei zwei Fällen konnte G. die Phlebitis genau feststellen, sogar die Thromben aus den Venen entfernen. Beide Fälle waren von Appendicitis ausgegangen.

In der Diskussion weist Munro (Boston) auf die Wichtigkeit der Schüttelfröste und unregelmäßigen Ikterus für die frühzeitige Diagnose hin.

Harte (Philadelphia): Bei Bauchoperationen wegen Typhusperforation ist besonderes Gewicht zu legen auf schnelle und doch sehr sorgfältige Arbeit, namentlich die sehr vollständige Reinigung der Bauchhöhle ist von größter Wichtigkeit. Sie soll durch Ausspülung mit reichlicher Menge Kochsalzlösung bewirkt werden, nachher Drainage durch tief bis ins Becken geführten Mullstreifen, der mit großem Mullverband überdeckt wird.

Weeks (Portland): Bei Appendicitis richtet sich die Behandlung der Bauchhöhle ganz nach dem Einzelfall. Bei abgekapseltem Eiter soll man sich vor Spülung hüten, während sie bei allgemeiner Bauchfellentzündung wohl anwendbar ist.

Abszesse sollen mit in Kochsalzlösung getränkten Mullbäuschchen gereinigt werden und mit trockenem Mull ausgestopft, während bei allgemeiner Bauchfellentzündung drainiert wird.

Vaughan (Washington): Bei Schußwunden des Magendarmkanals ist die Bauchhöhle sorgfältig zu reinigen und stets zu drainieren.

Blake (Neuyork): 1) Peritonealabszesse, die abgegrenzt sind, sind am besten zu behandeln mit schleunigster Spaltung. 2) Fortschreitende Peritonitis ohne deutliche Grenze muß mit reichlicher Durchspülung der Bauchhöhle mit Kochsalzlösung behandelt werden. 3) Allgemeine septische Peritonitis: Schluß der Bauchhöhle nach Reinigung, wenn nicht nekrotische Massen Drainage nötig machen.

Abbe (Neuyork) spricht über sein Verfahren der Operation bei Trigeminusneuralgie. Er geht davon aus, daß nicht im Ganglion Gasseri die Erkrankung sitzt, sondern stets in den Nervenscheiden, wie es ihm regelmäßig nachzuweisen gelang. Er reseziert deshalb nicht das Ganglion, sondern den 1. und 2. Ast  $\frac{1}{2}$  Zoll lang vor dem Ganglion und legt zwischen die Enden ein Gummigewebe, welches einheilt und die Wiedervereinigung sicher verhindert. Auch die Blutstillung wird durch vorhergehendes Anpressen des Gummigewebes gegen den Knochen erreicht. Es heilt reaktionslos ein; bei einem Pat. liegt es schon 7 Jahre. Das Rückkehren der Neuralgie wird sicher verhütet.

Fowler (Brooklyn) bemerkt in der Diskussion, daß er mit bestem Erfolg vor der Operation die Carotis externa unterbindet; die Dauer der eigentlichen Operation wird auf die Hälfte vermindert.

Brewer (Neuyork) hat das Gummiverfahren ebenfalls mit gutem Erfolg gegen die Neuralgie, aber mit schlechtem gegen die Blutung angewandt. Auch die Carotisunterbindung hat ihm in einem Falle keinen Nutzen gebracht, da die Blutung venös war.

Armstrong berichtet über ein einfaches Geschwür der Harnblase. Bei dem Kranken traten plötzlich Schmerzen in der Eichel und am Gliedrücken entlang vor dem Urinlassen auf, außerdem häufiger Harndrang, Verlust des Austreibungsvermögens. Der Mann starb an Miliartuberkulose (!). Ein 12jähriger Knabe mit gleichem Leiden wurde durch Höllesteinspülungen geheilt.

Estes hat ein einfaches, genau einem Magengeschwür gleichendes Blasen- geschwür nach Operation schnell heilen sehen.

Wharton (Philadelphia) hat einen Fall von Enchondrom der Lendenwirbelsäule an der Vereinigungsstelle mit dem Kreuzbein, entstanden angeblich durch Verdrehen beim Heben eines schweren Gegenstandes, mit Erfolg entfernt.

2. Tag. v. Mikulicz (Breslau) spricht über Cardiospasmus mit Demonstration von Röntgenbildern, das peptische Geschwür des Jejunums, Behandlung der schweren Formen der Darminvagination und operative Behandlung bösartiger Dickdarmgeschwülste.

Moy nichan (Leeds) bespricht die chirurgische Behandlung »einfacher« Magenkrankheiten. Unter diesen begreift er hauptsächlich die durch Geschwürsbildung veranlaßten, u. zw. 1) Geschwürsdurchbruch von Magen und Duodenum. 2) Blutungen bei solchen Geschwüren. 3) Chronische Geschwüre und sekundäre Veränderungen nach solchen. 4) Sanduhrmagen. Der Vortrag geht sehr ins einzelne, zahlreiche Fälle sind eingeflochten. Lebhaftige Diskussion.

Rodman und Pfahler: Die therapeutische Verwendung der Röntgenstrahlen bei oberflächlichen Krebsen und Tuberkulosen bietet folgende Vorteile: 1) Schmerzlosigkeit. 2) Nur krankhaftes Gewebe wird zerstört. 3) Sehr geringe Narbenbildung. 4) Anwendbarkeit bei solchem Sitz, daß nicht im Gesunden operiert werden kann. 5) Schmerzen und Schlaflosigkeit werden beseitigt. 6) Die Zeitdauer für die Behandlung der Hautkrebse ist zwar länger als bei den operativen Verfahren, das kosmetische Resultat aber viel besser. Das Röntgenverfahren soll bei Krebsen aber trotzdem nur dann angewandt werden, wenn Größe oder Sitz der Neubildung die Operation ausschließen. 7) Die Röntgenbehandlung ist bei

Hauttuberkulose das beste Verfahren. 8) Bei operierter Tuberkulose soll mit Röntgenstrahlen nachbehandelt werden, um die Heilung zu beschleunigen und etwa nicht mit entfernte, noch unentwickelte Keime abzutöten. In manchen Fällen wird sich eine Vorbehandlung empfehlen, um eine Operation zu einer weniger ausgedehnten zu gestalten.

Coley (Neuyork) hat in  $\frac{5}{4}$  Jahren 36 inoperable Sarkome mit Röntgenstrahlen behandelt. 4 Kranke, die im vergangenen Jahre der Gesellschaft nach Verschwinden der Neubildung durch die Behandlung vorgestellt waren, haben Rückfälle erlitten. Einige Fälle von Rundzellensarkom, bei welchen seine Toxinbehandlung wirkungslos war, zeigten nach Röntgenbehandlung rasches Verschwinden der Geschwulst, sie kam aber bei allen nach einer kurzen Zeit wieder. Andererseits sind viele, bei denen die Geschwülste durch die Toxinbehandlung ganz verschwanden, dauernd geheilt geblieben. Bei operablen Fällen soll die Röntgenbehandlung nicht angewandt werden, mit Ausnahme von Extremitätssarkomen; bei diesen soll zuerst versucht werden, durch Röntgenstrahlen Heilung zu erzielen, ehe zur Amputation geschritten wird, vielleicht mit gleichzeitiger Toxinbehandlung.

Johnson (Neuyork) hat 9 Fälle von Karzinom und einen von Sarkom mit Röntgenstrahlen behandelt. 8 starben während der Behandlung, die beiden anderen, darunter der Sarkomkranke, besserten sich bedeutend. Bei allen war während der Behandlung Dermatitis entstanden. Der Röhrenabstand war anfangs 30, später 15 cm.

Coley (Neuyork) berichtet über 1003 Radikaloperationen von Leisten- bzw. Schenkelbrüchen von 1891—1902. 756 Leistenbrüche bei Männern, 181 bei Frauen, 66 Schenkelbrüche, alle bei Männern. Bei letzteren wurde das Bassini'sche Verfahren 16mal, Tabaksbeutelnaht des Bruchsackes mit Känguruhsehne 50mal angewandt; ein Residiv. Bei den weiblichen Leistenbrüchen wandte C. ein entsprechend abgeändertes Bassini-Verfahren an, hatte unter ihnen kein Residiv. Über die Resultate bei männlichen Leistenbrüchen ist nicht genauer berichtet. Bei Kindern soll vor dem 4. Jahre nicht operiert werden; nach dem 4. Jahre ist die Aussicht auf Heilung durch Tragen eines Bruchbandes gering, deshalb bei allen unter 15 Jahren alten Kindern Operation, wenn nicht strenge Kontraindikation vorliegt; bei älteren Individuen sollen nur durch ein Bruchband schwer zurückhaltbare Brüche operiert werden.

Dandridge (Cincinnati): Bei einer Appendixoperation mußte ein Paket Drüsen entfernt werden, welches an der Innenseite des Kolons lag und mit welchem der Wurmfortsatz verwachsen war. Dabei Unterbindung einer größeren Arterie. Naht der Bauchwunde. Nach 8 Tagen bildete sich unter Ausstoßung von 18 cm Dünndarm ein widernatürlicher After, der später, nach vergeblich vorgenommener Seit-zu-Seitanastomose, durch eine End-zu-Endanastomose beseitigt wurde.

3. Tag. Munro (Boston): Das Auftreten von Eiweiß und Zylindern im Harn bildet im allgemeinen keine Gegenanzeige gegen irgend eine Operation, doch soll Befund solcher stets zu genauester Allgemeinuntersuchung auffordern. 500 Pat., welche Eiweiß und Zylinder zeigten, wurden unter Ätherbetäubung operiert; 63 starben, davon nach dem Vorgetragenen zu beurteilen nur einer, bei welchem allenfalls die Nieren für den Tod zu beschuldigen gewesen wären.

Shepherd (Montreal): Bei einem 32jährigen Manne hatte sich nach Heben eines schweren Gegenstandes eine pulsierende Geschwulst in der Leistengegend gebildet, die als Aneurysma der Iliaca externa erkannt wurde. Da er Operation verweigerte, wurde mit Fingerdruck behandelt. Nach 12 Stunden hörten die Pulsationen auf, nach 24 Stunden wurde mit dem Fingerdruck aufgehört, das Bein ruhig gestellt bei Bettlage. Die Pulsation ist nach 6 Monaten nicht wiederkehrt, eine Geschwulst noch fühlbar. Innerlich wurde Jodkali gegeben, während der Behandlung möglichste Flüssigkeitsentziehung.

Freeman (Denver) fand bei einer wegen Ileuserscheinungen vorgenommenen Laparotomie den ganzen Dünndarm, den Blinddarm und einen Teil des Dickdarms

in der linken Fossa duodeno-jejunalis; diese Teile waren alle von einem Bruch-sack umhüllt, der sie völlig gegen den übrigen Teil des Bauchfellsacks abschloß. Der Blinddarm, der durch Darminhalt und Gas fast kindskopfgroß ausgedehnt und brandig war, wurde reseziert, ebenso 12 cm Dickdarm und ein Teil des Dünndarms, Darmanastomose, Tod.

**Curtis (Neuyork):** Die Behandlung der Basedow'schen Krankheit mit Kropfexstirpation und Exstirpation der Sympathicusganglien. Jene gibt in 60% Heilung, diese unmittelbare gute Resultate, ob dauerhafte, muß die Zeit erst entscheiden. Die unmittelbaren Ergebnisse sind bedeutend besser als die der Kropfexstirpation, letztere ist außerdem weit gefährlicher. Die Sympathicusentfernung rät C. unter lokaler Anästhesie und nicht auf beiden Seiten in einer Sitzung vorzunehmen.

**Meyer (Neuyork):** Die Radikalbehandlung der Prostatahypertrophie. 1) Operationen, die die Prostata direkt angreifen — Prostatektomie und Bottini — sind anderen, die indirekte Einwirkung auf das Organ erstreben, vorzuziehen. 2) Die Operation ist jedesmal nach dem Einzelfall auszuwählen. 3) Prostatektomie ist die radikalste, sicherste und am meisten chirurgische Operation; sie soll, wenn irgend möglich, stets den Vorzug haben. 4) Prostatektomie vom Damm aus ist das bessere Verfahren, da unter Leitung des Auges ausführbar. 5) Bei hinfalligen Kranken kommt eher die Bottini-Operation in Betracht. 6) Jeder Chirurg soll mit beiden Verfahren vertraut sein. 7) Auch die Verwerfer des Bottini-Verfahrens sollen ihre Kranken, falls sie zu schwach für Ausführung der Radikaloperation sind, dem ersteren unterwerfen lassen. 8) Genauere Aufzeichnungen und größere Zahl von Fällen müssen noch näheren Aufschluß über Wert und Verwendbarkeit beider Verfahren geben.

**Powers (Denver):** Bei einem 28jährigen Manne mit ausgedehnter Phlegmone am rechten Ellbogen mit Schwellung des ganzen Armes fanden sich im Eiter zahlreiche, wohlcharakterisierte Gonokokken. Die Heilung war verzögert, die Gelenke des Armes blieben steif.

**Binnie (Kansas City)** teilt einen Fall von Myositis ossificans in der Muskulatur des rechten Vorderarmes mit; der Knochen entstand nach einmaligem, sehr heftigen Schlag auf den Arm beim Boxen. Nach einer Woche wurde er entfernt, 8 Monate später kein Rezidiv.

**Trapp (Bückerburg):**

(Fortsetzung folgt.)

## 16) Sternberg. Ein Fall von Agenesie der Milz.

(Virchow's Archiv Bd. CLXXIII. p. 571.)

Diese Beobachtung betraf eine 73jährige Frau, die vor 50 Jahren an Wechsel-fieber gelitten haben soll. Sie starb an Lungentuberkulose. Die Milz fehlte vollständig, Nebenmilzen waren nicht vorhanden. Die Lage und Entwicklung der übrigen Bauchorgane waren normal. An Stelle der Art. lienalis fand sich ein schwächeres Gefäß, welches das Pankreas versorgte und mit einem dünnen Ast im großen Netz endigte. Lymphdrüsen, Blut und Knochenmark zeigten keine Veränderungen.

Fertig (Göttingen).

## 17) Le Dentu et A. Mouchet. Contusion abdominale par coups de pied de cheval. Splénectomie à la huitième heure. Guérison.

(Bull. de l'acad. de méd. 67. ann. 3. ser. Nr. 24.)

Ein Kranker, der etwa 4 Stunden vorher zwei Hufschläge gegen die linke Seite erhalten hatte, wird unter Anzeichen des Chok ins Krankenhaus gebracht. Gesichtsausdruck, Blässe, kalte Gliedmaßen, vermehrte Atmung, Muskelspannung vorwiegend links, Anziehen der Beine (Trendelenburg'sches Symptom nicht erwähnt) weisen auf Eingeweideverletzung hin; Verletzung der Milz wird vermutet.

Erst nachdem der Zustand sich verschlechtert, willigt der Verletzte in die vorgeschlagene Operation.

Hierbei ergibt sich, daß die Milz, die mehrfach — besonders am oberen Pole mit dem Zwerchfell — verwachsen war, tiefe Einrisse erlitten hatte, sowohl auf der konvexen, als besonders auf der konkaven Fläche, die weder der Betastung noch vor allem der Vernähung zugänglich gewesen wären. Die Splenektomie war demnach der einzige Weg zur Rettung, und sie gelang nach querer Spaltung der längs insidierten Bauchdecken und Ablösung von den Verwachsungen. Die Wunde wurde ohne Drain geschlossen, was vielleicht nicht empfehlenswert ist; die ersten Tage erregte der Kranke Besorgnis, heilte jedoch.

Es ist hervorzuheben, daß vom zweiten Tage ab die Leukocyten polymorphe neutrophile Kerne zeigten; ferner daß keinerlei vikariierende Lymphdrüsenanschwellung beobachtet wurde.

Christel (Metz).

### 18) Spear. Abscess of the spleen.

(Journ. of the amer. med. assoc. 1903. August 1.)

Bei einem Manne von 75 Jahren trat nach früherem Fall und nachfolgender Influenza längeres Siechtum ein, Klagen über Schmerz unter dem — druckempfindlichen — linken Rippenbogen. Nach Aufstehen in der Nacht plötzlicher Schmerz in der linken Seite, wo eine Geschwulst fühlbar, die bei Probeparotomie als geschwollene Milz erkannt wurde, in der nahe der Rückseite ein Abszeß saß, der durchzubrechen drohte. Abgrenzung mit Mull gegen die Bauchhöhle, Eröffnung des Abszesses von vorn, Drainage. Heilung.

Milzabszesse sind im ganzen wenig beschrieben. Verf. konnte 65 in der Literatur auffinden. Grand-Moursel erwähnt 57. Nach Ansicht des Verf.s sind sie häufiger als man annimmt. Sie entstehen am häufigsten nach Malaria und Typhus, sind aber auch nach anderen Infektionskrankheiten beobachtet (Embolien). Sie können klein und lange latent bleiben durch Abkapselung, die durch Trauma zerstört wird; die Eiterung wird dann akut (S.'s Fall). Fieberfreiheit schließt daher den Milzabszeß nicht aus. Zeitige Diagnose und Operation sind notwendig zur Heilung, dann aber ist die Prognose gut. Splenektomie ist die Operation der Wahl, aber nicht immer ausführbar, Aspiration vor der Milzentfernung ist zu verwerfen.

Trapp (Bückeburg).

### 19) Stavely. Splenic infections.

(Annals of surgery 1903. Juni.)

Nach Besprechung der Milzabszesse im allgemeinen berichtet Verf. über zwei von ihm operierte Fälle. In dem ersten Falle war eine Pat. an Schmerzen in der linken Seite und Beimischung von Eiter zum Urin erkrankt. Durch einen vom linken Rippenbogen 3 Zoll lang nach abwärts geführten Schnitt wurde eine große in der linken Bauchhälfte liegende Abszeßhöhle eröffnet. Am oberen Rande der Höhle fühlte man den unteren Nierenpol. Es handelte sich um einen teilweise in die linke Niere durchgebrochenen Milzabszeß. Im zweiten Falle hatte sich ein Abszeß in der nach rechts gewanderten großen Malariamilz entwickelt. Die ganze Milz wurde exstirpiert, die Kranke genas ebenso wie im ersten Falle. Die Zahl der roten Blutkörperchen nahm nach der Milzentfernung zu, die der weißen ab, während gewöhnlich das Umgekehrte der Fall zu sein pflegt.

Herhold (Altona).

### 20) Hall. Splenopexy for wandering spleen.

(Annals of surgery 1903. Nr. 4. p. 481.)

Bei einer Frau, welche infolge Wandermilz an zeitweiligen heftigen Leibschermerzen litt, führte H. folgende Operation zur Fixierung des Organs aus. Schnitt am äußeren Rande des linken Rektus und Hervorwölben der  $7\frac{1}{2}$  Zoll langen und  $3\frac{1}{2}$  Zoll breiten Milz. An derselben war die Einkerbung des vorderen Randes nur 3 Zoll vom unteren Pol entfernt und so tief ins Gewebe eingehend, daß der hierdurch gebildete untere kleinere Teil nur durch einen engen Isthmus



mit dem größeren oberen Teil verbunden war. Der obere größere Teil der Milz wurde jetzt in die Bauchhöhle reponiert, nachdem das parietale Bauchfell an der entsprechenden Stelle rauh gemacht war; um den außen liegenden Isthmus wurde Peritoneum und Bauchfascie beutelförmig herumgenäht, so daß nun der obere Teil der Milz intraperitoneal, der kleinere untere Teil extraperitoneal gelagert blieb. Über den letzteren wurde der linke Rektus soweit als möglich nach außen gezogen und dann die Hautwunde vernäht. Drei Monate nach der Operation fühlte man noch in der Bauchwand den harten und geschwumpften Milzteil; er war auf Druck nicht schmerzhaft. Die Milz saß intraperitoneal sehr fest, und hatte Pat. keine Beschwerden weiter gehabt.

Im Anschluß an diese Schilderung bespricht Verf. noch die von ihm aus der Literatur gesammelten Fälle von Fixierung der Wandermilz; im ganzen sind es acht, zu welchem er seinen eigenen als neunten hinzuzählt.

**Herhold** (Altona).

## 21) Th. A. McGraw (Detroit, Michigan). On a case of splenectomy for leukaemic enlargement.

(Annals of surgery 1902. August.)

G. hat bei einem Kinde von acht Jahren eine 2½ kg schwere leukämische Milz exstirpiert. Die Operation verlief glatt, ohne jeden Blutverlust, doch starb das schon sehr geschwächte Kind nach wenigen Stunden.

Ferkel, welche sofort mit dem frischen Blut aus der Milz geimpft wurden, blieben ganz gesund.

G. meint, daß — angenommen, der primäre Sitz der Erkrankung bei Leukämie wäre wirklich die Milz — die Splenektomie nur dann Aussicht auf Erfolg hat, wenn die Milzvergrößerung noch keine zu hochgradige, das Individuum selbst noch bei gutem Kräftezustand ist, mit anderen Worten: im Beginne der Krankheit. Deshalb richtet er einen Apell an die praktischen Ärzte, Fälle von Leukämie sofort nach Stellung der Diagnose dem Chirurgen zuzuweisen, da er der Meinung ist, daß dann einmal der Eingriff mit geringer Lebensgefahr verbunden ist, zweitens nur so die Frage gelöst werden könne, ob die Krankheit ihre Entstehung in der Milz hat.

**Seefisch** (Berlin).

## 22) J. Strycharski. Drei Fälle von Milzexstirpation.

(Wiener med. Wochenschrift 1903. Nr. 6.)

Im ersten Falle, welcher nach der Operation tödlich unter den Zeichen der Herzschwäche endete, war über die Natur der Milzgeschwulst auch pathologisch-anatomisch nichts zu sagen. Das trifft auch für den zweiten Fall zu, während beim dritten Malaria vorlag. Die beiden letzteren Fälle genasen. Bei diesen trat vorübergehend eine langanhaltende Leukocytose und Abnahme der roten Blutkörperchen, sowie eine Verminderung des Hämoglobinprozentsatzes ein, neben vorübergehenden Erscheinungen von Herzschwäche. Nach der Exstirpation der — retroperitoneal gelegenen — Malariamilz noch mehrere typische Intermittensanfälle. Ausgang aber in volle Heilung.

Zu den 360 Splenektomien der Bessel-Hagen'schen Statistik bis 1900 mit 38,3% Mortalität kommen bis Mitte 1902 noch hinzu 37 Fälle mit 11 Todesfällen. Von diesen 37 Fällen betrafen 15 Zerreißen mit 8 Todesfällen, von den übrigen 22 verliefen 4 ungünstig.

**Herm. Frank** (Berlin).

## 23) Clemens. Ein mit Talma'scher Operation behandelter Fall von Synechia pericardii. (Aus der med. Klinik in Freiburg i. B.)

(Münchener med. Wochenschrift 1903. Nr. 22.)

Die Operation wurde in dem von C. berichteten Falle wegen des lästigsten, das ganze Krankheitsbild beherrschenden Stauungssymptoms, des Ascites, vorgenommen, nachdem alle anderen Mittel, einschließlich der Punktion, ohne Erfolg gewesen, und zwar in der Erwägung, daß auch bei der Synechia pericardii und

Kompensationsstörung ein Haupthindernis der Zirkulation in der Leber gelegen ist und durch die Omentofixation in dem Bunge'schen und Franke'schen Falle von kardialen Ascites eine Besserung (in einem früheren Falle von Hess Heilung — Ref.) herbeigeführt worden war. Die von Prof. Krasko unter Schleicher'scher Anästhesie gemachte Operation hatte zunächst keinen Erfolg, da sich rasch wieder eine große Menge Flüssigkeit im Bauche ansammelte; nach Punktion derselben bestand dann für längere Zeit eine wesentliche Besserung, die aber auch wieder nachließ; der Ascites kehrte wieder, blieb indes mäßig.

**Kramer** (Glogau).

## 24) Erdmann. Primary typhoidal perforation of the gall-bladder.

(Annals of surgery 1903. Juni.)

Bei einer 46jährigen Frau kam es in der 3. Woche der Erkrankung an Typhus zu zwei heftigen Anfällen von Gallensteinkolik. In der 6. Woche traten endochokartigen Erscheinungen heftige Leibscherzen auf, die sich besonders in der rechten Seite lokalisierten. Da man an eine Darmperforation dachte, wurde die Bauchhöhle eröffnet, an den Därmen aber nichts, dagegen in der Gallenblase eine Öffnung von  $\frac{1}{4}$  Zoll Durchmesser entdeckt. Die Bauchhöhle selbst war mit galliger Flüssigkeit gefüllt. Die Gallenblase wurde extirpiert und der Cysticus abgebunden, auf den Cysticus ein dünnes Drain gesetzt und die Bauchhöhle bis auf die Öffnung für das Drain geschlossen. Die Schleimhaut der Gallenblase zeigte außer der Perforationsöffnung mehrere kleine Geschwüre; sie enthielt zwei kleine Steine. Im Inhalt der Gallenblase und der Bauchhöhle wurden Coli- und Typhusbazillen gefunden. Heilung.

Aus der Literatur sammelte E. 33 Fälle, wozu sein eigener als 34. kommt; 7 von diesen wurden operiert, wovon 4 genasen. Die übrigen 27 nicht operierten Fälle endeten alle tödlich. Die Notwendigkeit der Operation geht hieraus deutlich hervor, und wird dieselbe in der Entfernung der Gallenblase zu bestehen haben.

**Herhold** (Altona).

## 25) Huguenin. Über einen Fall von Gallenblasenruptur mit tödlicher Blutung infolge eines Carcinoma haematodes an der Vereinigungsstelle der drei Hauptgallengänge, nebst Bemerkungen über einige gleichzeitige Leber- und Pankreasveränderungen. —

(Virchow's Archiv Bd. CLXXIII. p. 552.)

Bei einem tief ikterischen 58jährigen Manne fand sich bei der Sektion ein primäres Carcinoma papilliferum an der Teilungsstelle des Ductus choledochus. Durch die Gallenstauung war eine Hepatitis interstitialis biliaris entstanden. Es waren cholämische Blutungen aufgetreten, eine derselben ging von der gefäßreichen Geschwulst aus, überschwemmte die Gallengänge, Gallenblase und nach Zerreißen der letzteren auch die Bauchhöhle, in welcher sich 2 Liter Blut fanden. In der Leber sowie im Pankreas zeigten sich Zellnekrosen, wahrscheinlich infolge toxischer Wirkung der im Blute zirkulierenden Stoffe. **Fertig** (Göttingen).

## 26) H. Krukenberg. Über Gallenblasenkoliken ohne Gallensteine.

(Berliner klin. Wochenschrift 1903. Nr. 29.)

Verf. berichtet über zwei Fälle, in welchen heftige Kolikanfälle und das Auftreten von Ikterus zur Annahme eines Gallensteinleidens berechtigten und die heftigen, immer wiederkehrenden Beschwerden die Pat. zur Operation trieben. Bei diesen fand man eine sehr lange, dünnwandige Gallenblase, deren Grund weit von der Leber entfernt lag, und welche sehr gut beweglich war. Steine wurden nicht gefunden. Die Pat. genasen nach Einnähen der Gallenblase in die Bauchdecken und nach Drainage derselben vollkommen. **K.** glaubt, daß man es in diesen Fällen mit einem Zustande zu tun habe, den man als Wandergallenblase bezeichnen könnte. Eine frei an einem Stiele hängende Gallenblase könne bei

stärkerer Füllung durch Knickung zu Schmersanfällen führen, die sich durch Befestigung der Gallenblase beseitigen lassen. **Langemak** (Rostock).

27) **Ehler.** Cholelithiasis mit Glykosurie.

(Wiener klin. Wochenschrift 1903. Nr. 21.)

32jährige Pat. mit häufigen Gallensteinkoliken. Dreimal kurz vor der Operation Anfälle, unähnlich den früheren, verbunden mit starker Magendilatation, heftigem Aufstoßen und anhaltendem Brechreiz mit Schmerzen im linken Hypochondrium. Im Urin Spuren von Eiweiß und 2,8% Zucker. Nach der Operation (Cholecystostomie mit Entfernung eines Cysticussteins) fehlt dauernd der Zucker im Urin, tritt auch nicht nach Verabreichung von 150 g Sacch. lactis per os wieder auf.

Der Grund des Diabetes und seines Verschwindens ist darin zu suchen, daß die prall gespannte und enorm (nach unten und links zu) vergrößerte Gallenblase auf die Ausführungsgänge des Pankreas gedrückt hat. (Vgl. die beschriebenen schmerzhaften Anfälle, die von den Gallensteinkoliken verschieden waren. Auch ein vor der Operation aufgenommenener Befund von reichlich Fett im Stuhle, der p. o. völlig schwand, spricht hierfür.) **Hübener** (Dresden).

28) **H. Claude.** Angio-cholecystite calculeuse suppurée; valeur diagnostique de l'examen hématologique.

(Soc. méd. des hôpitaux de Paris 1903. März 19.)

C. teilt einen diagnostisch unklaren Fall von Eiterung in den Gallenwegen mit, bei dem die Indikation zur Operation hauptsächlich durch den Blutbefund gegeben wurde.

Die 68jährige Pat. hatte keine auf Gallensteine hindeutende Anamnese. Beginn des Ikterus vor 6 Wochen unter starker Beeinträchtigung des Allgemeinbefindens, seit einigen Tagen langsam ansteigende Temperaturen; außer einer Vergrößerung der Leber keinerlei lokale Veränderungen. Die Blutuntersuchung ergab eine starke Vermehrung der Leukocyten, besonders der polynukleären. Hiernach schien eine Eiterung in den Gallenwegen sicher. Die Operation ergab eine Perforation der mit Eiter und Steinen gefüllten Gallenblase und einen gegen die Bauchhöhle abgeschlossenen, ebenfalls Steine enthaltenden Abszeß unterhalb derselben. Tod nach 2 Tagen. Bei der Autopsie fanden sich die Leber- und Gallengänge erweitert und mit Eiter angefüllt. **Mohr** (Bielefeld).

29) **Gibbon.** Gangrenous cholecystitis, with report of a case in which a succesful cholecystectomy was done.

(Amer. journ. of the med. sciences 1903. April.)

G. berichtet über einen äußerst seltenen Fall von Gangrän der ganzen Gallenblase; im Fundus fand sich außerdem ein eingekelter Stein. Klinisch fiel eine sehr starke Leukocytose (37 600) auf. Ätiologisch sind die Verlegung des Ductus cysticus und gleichzeitige Obstipation zu beschuldigen. Differentialdiagnostisch kommt Appendicitis in Betracht. Therapie: vollständige Exstirpation der Gallenblase, nicht bloß Drainage. **Bender** (Leipzig).

30) **W. J. Mayo.** The present status of surgery of the gall-bladder and bile ducts.

(New York med. record 1903. Februar 21.)

Die Resultate der Frühoperationen bei Gallensteinen sind so gut, daß in 250 Fällen nur 1% Mortalität von M. beobachtet werden konnte. Unter 454 Operierten wurden 21 Fälle = 5% Karzinom bei Steinbildung festgestellt. 49mal fanden sich Steine im Ductus communis oder hepaticus mit oder ohne Ikterus. Die Hälfte aller Todesfälle war auf Cholangitis und nachfolgende Leberdegeneration zurückzuführen. In 26 Fällen mit Koliken fand sich eine chronische Chole-

cystitis ohne Stein, bei 15 konnte völlige Heilung später erkundet werden. 3 starben an der von Eisendraht als »Hepatargie« beschriebenen Leberdegeneration. Bei infizierten Lebergängen wurde stets freie Drainage ausgeführt (mit Exzision der Mukosa und Durchschneidung des Ductus cysticus ohne Ligatur). 49 Choledochotomien (2 Todesfälle).  
**Loewenhardt** (Breslau).

### 31) C. A. Ljunggren. Beitrag zur Behandlung des Gallenblasenkrebses.

(Nordisk Tidskrift for Terapi Bd. I. p. 105. [Schwedisch.]

Pat., eine 60jährige Frau, hatte seit 15 Jahren an Gallensteinkrankheit gelitten. Bei der Aufnahme stellte Verf. die Diagnose Cholecystitis c. lithiasi + pericholecystitis und extirpierte die (vorher nicht geöffnete) Gallenblase, die am Lebergewebe fest haftete. Drainage des Cysticus; allmähliche Heilung; rezidivfrei nach 8 Monaten.

Die Gallenblase, mit bohnen großen Steinen gefüllt, hatte die Wandstärke von  $\frac{1}{2}$ —1 cm. Im anliegenden, mitextirpierten Lebergewebe fand sich eine nußgroße Geschwulst, die sich als Karzinom herausstellte.

Verf. wirft in der Epikrise die Frage über den wahrscheinlichen Zusammenhang der Cholelithiasis mit der karzinösen Entartung auf und beantwortet dieselbe mit folgenden Tatsachen:

1) Der Gallenblasenkrebs ist eine ebenso überwiegend weibliche Krankheit als das Gallensteinleiden; unter 285 Fällen betrafen 220 das weibliche, 53 das männliche Geschlecht; in 12 Fällen fehlten Angaben.

2) In einigen Fällen ist das Steinleiden nachweisbar älter als die Neubildung.

3) In vielen Fällen ist ein vorhergehendes Gallensteinleiden vorgekommen; besonders in der neueren Literatur ist diese Tatsache festgestellt, wahrscheinlich weil das typische Krankheitsbild der Cholelithiasis heutzutage besser gekannt ist als früher.

4) Sekundäre Karzinombildung in der Gallenblase ist äußerst selten mit Steinbildung kompliziert (Siegert).

5) Die chronische Entzündung der Gallenblasenwände prädisponiert durch Ulserationen und Narbenbildungen zur Entstehung des Krebses.

Durch genauere Indikationen zur Operation, durch frühzeitige Diagnose des Karzinoms und durch Resektion von Lebergewebe bei der Operation glaubt Verf., daß die jetzt traurige Prognose der Operation des Gallenblasenkrebses nicht unerheblich zu bessern sei.

**Hansson** (Cimbrishamn).

### 32) F. Berka. Zur Kasuistik der intraabdominellen Fettgewebnekrose.

(Wiener med. Wochenschrift 1903. Nr. 14 u. 15.)

In den beiden mitgeteilten Fällen handelte es sich um zwei sehr fettleibige Männer, 42 und 62 Jahre alt. Der erste Fall bietet das typische Bild, auch bei der Sektion: Ileusähnliche Erscheinungen ohne mechanisches Hindernis, ausgedehnte Fettgewebnekrosen im und in der Umgebung des Pankreas. Der zweite Fall ist atypisch, abgesehen von den ebenfalls vorhandenen Pseudoileuserscheinungen, welche nach der Operation verschwinden. Hier zeigt sich das Pankreas auch bei der Autopsie vollkommen frei, ebenso das Fettgewebe der linken Bauchhälfte; dagegen ist das gesamte retroperitoneale Fett rechts von der Wirbelsäule bis zur Axillarlinie, vom unteren Nierenpol bis in die rechte Leiste hinein in der gesamten Beckenausdehnung verändert, oben homogen, weißgrau, teilweise inselförmig, tiefer unten schmierig mit nekrotischen weißlichen Fetzen und Bröckeln, teilweise auch verflüssigt. Im Leben hatte sich diese Beschaffenheit äußerlich in Schwellung der Umgebung des äußerst druckempfindlichen Samenstranges an der rechten Leistenpforte markiert, so daß an die Möglichkeit gedacht werden kann, daß es sich hier um einen von dieser Gegend aufsteigenden Vorgang gehandelt hat. Indessen blieb die Ätiologie auch hier durchaus dunkel.

**Herm. Frank** (Berlin).

## 33) N. Trinkler. Zur Diagnose der Syphilis des Pankreas.

(Chirurgie 1903. Juli. [Russisch.])

Gleichzeitig mit der Affektion des Pankreas findet man gewöhnlich andere Symptome der Syphilis, speziell der übrigen parenchymatösen Organe, was die Diagnose erleichtert. Die Anwesenheit eines hartnäckigen Ikterus und einer Geschwulst links von der Mittellinie läßt eine Erkrankung des Pankreas vermuten. (Die von Lithiasis befallene Gallenblase liegt rechts von der Mittellinie.) Endlich ist bei Verdacht auf ein Pankreasleiden die Probepanarotomie angezeigt, um die Diagnose zu sichern und — bei bedeutender Affektion des Pankreaskopfes — rechtzeitig eine Cholecystoenterostomie auszuführen. — Der Verlauf der Pankreas-syphilis ähnelt dem einer chronischen entzündlichen Pankreatitis, gibt keine Steatorrhöe und ist selten von Diabetes begleitet.

In dem Falle T.'s war die 28 Jahre alte Pat. äußerst abgemagert; Ikterus, beiderseits Periostitis der 2. und 3. Rippe; Leber 3 Finger weit unter den falschen Rippen. Gallenblase höckrig, in der Mittellinie, scheint fühlbare Steine zu enthalten. Vor 1½ Jahren Gallensteinkolik, seit mehreren Wochen Schmerzen in der Magengegend, Erbrechen, Durchfall, seit 3 Wochen Ikterus, Schmerzen in der Lebergegend. Diagnose: Gallensteine. Die Laparotomie zeigte eine weiche Leber mit Narben, eine normale Gallenblase und die Gallengänge frei. Pankreaskopf vergrößert, hart, höckrig, mit linsen- bis erbsengroßen Gummata besät. Pankreas-körper auch befallen, doch in geringerem Maße. Schluß der Wunde. Anamnese (nach der Operation ergänzt): Ein Geschwür an den Genitalien bald nach Verheilung, häufige Anfälle von Rippenperiostitis, Geburt eines mazerierten Fötus. Eine nun eingeleitete antisiphilitische Kur führte nach 2 Wochen zum Schwinden des Ikterus, der Schmerzen und des Erbrechens. Nach 2 Monaten kann man nur noch mit Mühe an der Stelle der früheren Geschwulst eine kleine schmerzlose Verhärtung fühlen.

Glückel (Kondal, Saratow).

## 34) C. G. Cumston. Un cas de kyste du pancréas avec remarques sur la pathologie et le traitement chirurgical.

(Journ. de chir. et ann. de la soc. belge de chir. 1903. No. 1.)

Der Fall betraf eine 26jährige Frau, die einen Schlag in die Magengegend erhalten hatte. Das Bewußtsein war kurze Zeit aufgehoben. Doch erholte sich Pat. bald und fühlte sich in der Folge bis auf zeitweilig auftretende kolikartige Schmerzen im Leibe gesund. 5 Monate nach der Verletzung trat plötzlich in der Nacht ein starker Schmerz im rechten Hypochondrium auf, der nach wenigen Tagen wieder verging. Derartige Anfälle wiederholten sich in den nächsten Monaten noch viermal. In der Zeit zwischen den Anfällen fühlte sich Pat. zunächst ganz gesund; später traten jedoch Störungen von seiten des Digestionsapparates, Aufstoßen noch der Nahrungsaufnahme und ein leichter Ikterus auf. Etwa 7 Monate nach dem Trauma folgender Befund: Leichter Ikterus. Die Lebergegend erscheint voller als das linke Hypochondrium. Sie ist wie das ganze Epigastrium äußerst druckempfindlich. Am schmerzhaftesten auf Druck ist die Gegend in der Mitte zwischen Nabel und Proc. ensiformis. Die Leberdämpfung überragt den Rippenbogen um 5 Querfinger. Wahrscheinlichkeitsdiagnose: Gallensteinkolik. Bei der Laparotomie fand sich in der Tiefe unter der Leber eine etwa orange-große, mit den Nachbarorganen stark verwachsene Cyste, deren Vorderwand mit dem parietalen Bauchfell vernäht wurde. Bei Eröffnung der Cyste entleerten sich 700—800 ccm einer trüben, fettreichen Flüssigkeit. Glasdrain. Jodoformgaze-tampone. Verödung der Cyste und Heilung nach etwa 6 Monaten.

Es handelte sich um eine traumatische Cyste, sog. Pseudocyste des Pankreas. Verf. geht auf die Literatur über Entstehung und pathologische Anatomie der Pankreaszysten ein. Bei einer Bauchkontusion kann sich ein Erguß von Blut und Pankreassekret zwischen Drüse und Bauchfell bilden, der dann letzteres bis zum Lig. gastrocolicum oder zum parietalen Bauchfell vordrängt oder in die Bursa omentalis durchbricht. Das Foramen Winslowii wird durch peritonitische Verwachsungen geschlossen.

Läwen (Leipzig).

## 35) Lotheissen. Pankreastumor mit Duodenalstenose und schwerem Ikterus.

(Wiener klin. Wochenschrift 1903. Nr. 14.)

Die 72 Jahre alte Frau mit Erscheinungen von Pylorusstenose und plötzlich aufgetretenem Ikterus ließ neben der prallgespannten Gallenblase einen derben, ziemlich unverschieblichen Widerstand tasten, der sich bei der Operation als eine dem Pankreaskopf angehörende Geschwulst erwies. Ductus choledochus zum Teil in der Geschwulst aufgegangen und verengt, gleichfalls das Duodenum in der Höhe der Papilla Vateri. Gastroenterostomia retrocolica posterior mit Naht. Punction der Gallenblase. Vernähung der Punctionsöffnung. Anlegung einer Anostomose von 1½ cm Durchmesser zwischen Unterfläche der Gallenblase und einer unterhalb der Stenose gelegenen (Pars horiz. inf.) Stelle des Duodenums, ebenfalls mit Naht. Tamponade für 3 Tage. Günstiger Verlauf bis auf eine nach 10 Tagen bei erfolgter prima aufgetretenen Nekrose des Unterhautfettgewebes in der Umgebung der Wunde.

Duodenalstenose bei Pankreasgeschwülsten wurde bisher nur etwa 17mal beobachtet.

Am besten ist es, die Cholecystoenteroanastomose mit dem Duodenum vorzunehmen; ist dies nicht angängig, mit einer der obersten Jejunumschlingen, die durch das Mesokolon hervorgeholt wird. Vor Verwendung des Murphyknopfes wird gewarnt. Am besten legt man, wo die Kräfte es gestatten, Gastro- und Cholecystoenteroanastomose in einer Sitzung an. **Hübener** (Dresden).

## 36) W. S. Dewizki und A. K. Morosow. Ein Fall von sackartigem Lymphangiom des großen Netzes.

(Med. Obosrenje 1903. Nr. 13. [Russisch.])

2jähriger Knabe, seit der Geburt mit einem linksseitigen Hodensackbruch behaftet. Seit einem Jahre Ascites, der die letzten 4 Monate rasch wuchs, Leib 64 cm im Umfang in Nabelhöhe. Bruch faustgroß, nicht leicht zu reponieren; nach der Reposition fühlt man den linken Hoden etwa fünfmal größer als den gesunden rechten. Diagnose: Bauchfelltuberkulose, Hodentuberkulose. Herniotomie; nach Isolierung und Eröffnung des Bruchsackes entleerten sich 4 Liter schokoladefarbiger Flüssigkeit. Nach Unterbindung des Bruchsackhalses wurde der Sack mit dem Hoden entfernt. Es fiel auf, daß der Bruchsack keinen Darm enthielt. Nachts Blutung aus der Wunde und Tod. Sektion: Das Netz, mit der vorderen Bauchwand verwachsen, stellt einen großen Cystensack vor, dessen unteres Ende in den Hodensack hineinragte und als Bruch angesehen worden war. Im oberen Teile des Netzes noch zwei größere und mehrere kleine Cysten mit Lymphe als Inhalt. Der linke Hoden fand sich im strangartigen, exzidierten Bruchsack und war um ⅓ kleiner als normal, in embryonalem Zustand. Verff. kommen zum Schluß, daß die Cyste angeboren war, mit dem Hoden zusammen hinabstieg und durch ihren Druck die weitere Entwicklung des Hodens hemmte. — In der Literatur fanden sich bloß zwei analoge Fälle von Henke und Schwarzenberger. Die Diagnose ist nicht leicht. Die Therapie hätte im beschriebenen Falle in Laparotomie und weiter Eröffnung der Cyste mit Unterbindung der durchtrennten Gefäße des Netzes bestehen müssen. **Gückel** (Kondal, Saratow).

---

Originalmitteilungen, Monographien und Separatabdrücke wolle man an Prof. E. Richter in Breslau (Kaiser Wilhelmstraße 116), oder an die Verlags- handlung Breitkopf & Härtel, einsenden.

---

# Zentralblatt für C H I R U R G I E

herausgegeben

von

**E. von Bergmann, F. König, E. Richter,**  
in Berlin, in Berlin, in Breslau.

Dreißigster Jahrgang.

---

Wöchentlich eine Nummer. Preis des Jahrganges 20 Mark, bei halbjähriger Vorauszahlung. Zu beziehen durch alle Buchhandlungen und Postanstalten.

---

**Nr. 44.**

**Sonnabend, den 31. Oktober.**

**1903.**

---

**Inhalt:** R. Grässner, Die Behandlung der Fractura supracondylica humeri mittels der Bardenheuer'schen Extension. (Original-Mitteilung.)

1) Schüller, 2) Loeb, Zur Krebsforschung. — 3) Donat, Das Blut bei bösartigen Geschwülsten. — 4) Gallavardin und Charvet, Aortitis. — 5) Jacobsthal, Aortenaneurysma. — 6) Jacobsthal, Aneurysma der A. subclavia. — 7) Cosentino, Nervendehnung. — 8) Lannois und Lejars, Der N. rad. bei Oberarmbrüchen. — 9) Gross, Verrenkung und Bruch des Os lunatum. — 10) Franz, Ganglien der Hohlhand. — 11) Reimer, Coxa vara und Femurdefekt. — 12) Codivilla, Hüftverrenkung. — 13) Morestin, Interilioabdominale Exstirpation des Beines. — 14) Quénu und Desmarest, Oberschenkelarthikulation. — 15) Brault, Variöse Beingeschwüre. — 16) Reiner, Tenodese. — 17) Hofmann, Platt- und Hackenfuß.

R. Burmeister, Über einen merkwürdigen Fall von Perforation des Präputium. (Original-Mitteilung.)

18) Magni, Hautkrebs. — 19) Marcou, Adipositas dolorosa. — 20) Beck, Selbstschutz bei Röntgenuntersuchungen. — 21) Pfeiffer, Hämostatische Wirkung der Gelatine. — 22) Goldberg, Becquerelstrahlen gegen Ulcus rodens. — 23) Grevsen, Morphinum-Skopolaminarkose. — 24) Soncini, Myositis ossificans. — 25) Grisel, 26) Martirené, Fehlen der Brustmuskeln. — 27) Féré und Papin, Schlüsselbeinbrüche. — 28) Redard, Klumphand. — 29) Secrétan, Anheilung eines abgehackten Fingerstücks. — 30) de Rothschild und Brunier, Makroaktylie. — 31) Meyer, Gonorrhöisches Panaritium. — 32) Tuffier, Lymphvaricen. — 33) Kirmlsson, Angeborene Hüftverrenkung. — 34) Walter, Spontanriß der Art. fem. — 35) Patel und Viannay, Cysten am Knie.

---

(Aus dem Bürgerhospital in Köln. Geh.-Rat Bardenheuer.)

## Die Behandlung der Fractura supracondylica humeri mittels der Bardenheuer'schen Extension.

Von

Stabsarzt Dr. Rudolf Grässner.

Die Berechtigung der Knochennaht bei Frakturen ist in letzter Zeit lebhaft diskutiert worden. Für die Schaftbrüche in Deutschland fast durchweg verworfen, wird sie für die Brüche in der Umgebung und innerhalb der Gelenke vielfach anerkannt. Daß der Knochennaht die Behandlungsmethode, welche in kürzerer Zeit

mindestens ebenso gute Resultate erzielt, vorzuziehen ist, wird jeder unbedingt zugeben; dieses leisten die Bardenheuer'schen Exten-

Fig. 1.

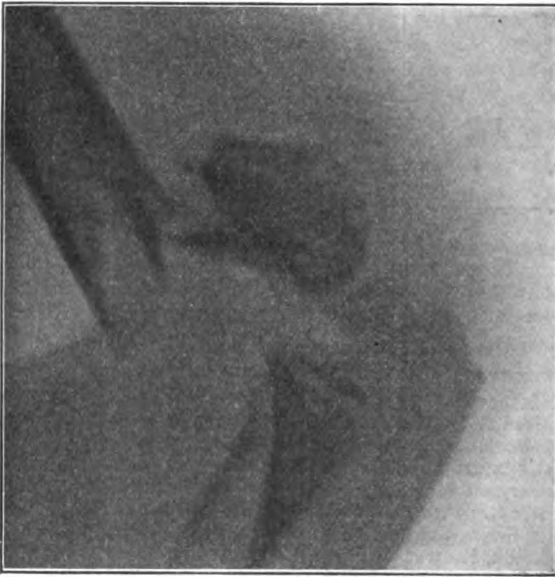
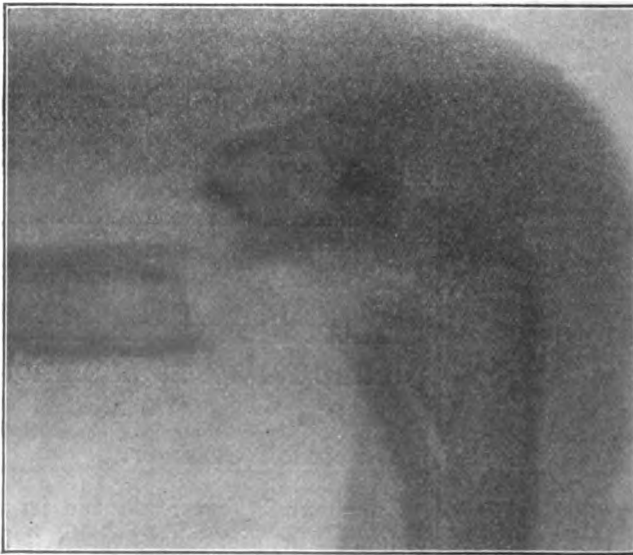
Fig. 2.



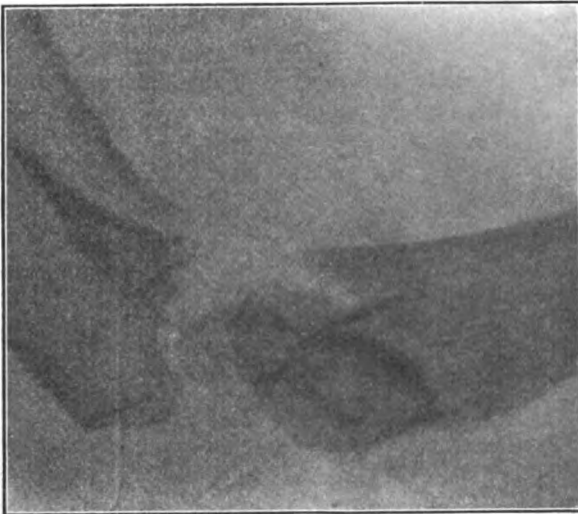
sionsverbände, namentlich bei den Schulter-, Ellbogen- und Handgelenkbrüchen. Körte bezeichnete auf dem Chirurgenkongreß 1902



unter den Fällen, bei denen er gezwungen war, eine Knochennaht anzulegen, da er mit anderen Verfahren die Knochen nicht so aneinander bringen konnte, daß die spätere Funktion gesichert schien, besonders diejenigen Frakturen des Processus cubitalis, bei denen die Verhältnisse so liegen, »daß das untere Bruchstück mit der Gelenkfläche hinter dem oberen Bruchstück steht, so daß der untere Rand des proximalen Bruchstücks dann sehr leicht ein Hindernis für die Beugung bildet«. Daß die Extensionsverbände auch in diesen Fällen vorzügliche Resultate liefern, möchte ich zeigen.

In der Regel gebrauchen wir bei den suprakondylären Brüchen des Oberarms, um eine ambulante Behandlung zu ermöglichen, die Extensionsschiene, wie sie Bardenheuer in seinem Leitfaden der

Fig. 3.

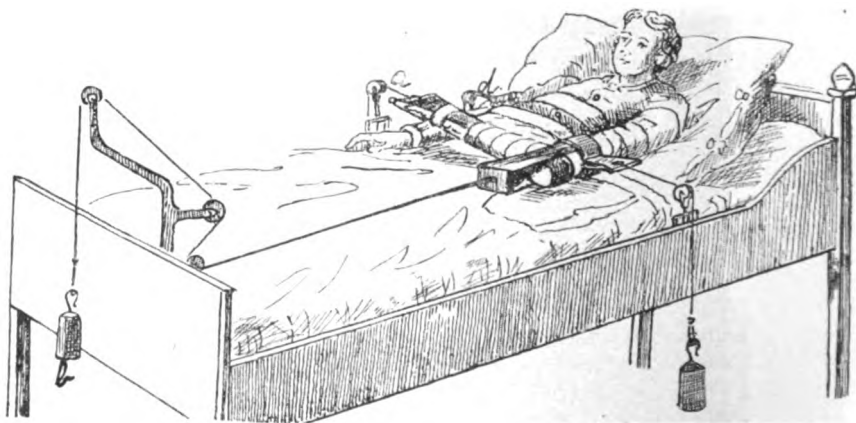


Behandlung von Frakturen und Luxationen (Stuttgart, Ferdinand Enke, 1890) p. 37 angegeben hat. Oder aber wir behandeln in Ausnahmefällen, bei stärkerer Dislokation der Fragmente, die Fraktur mittels der Gewichtsextension in der gestreckten und supinierten Lage des Vorderarms. Von der Spitze des durch die Bruchstücke gebildeten Winkels wird eine Querextension nach hinten, vom Olecranon nach vorn, vom Vorderarm aus eine longitudinale nach unten ausgeführt. Die Anlegung der Schiene und die Ausführung des Verbandes näher zu beschreiben, muß ich mir an dieser Stelle versagen; ich verweise auf den eben genannten Leitfaden.

Mittels dieser Methode habe ich im letzten Jahre fünf Fälle von Extensionsfrakturen am unteren Humerusende behandelt, und zwar mit dem stets gleichen, vorzüglichen Resultate. In einem sechsten Falle, ähnlich dem von Körte bezeichneten, leistete der

Verband nicht den gewünschten Erfolg (Fig. 1). Wir pflegen die Stellung der Fragmente im angelegten Verband nach 8 Tagen durch das Röntgenbild zu kontrollieren. Hierbei zeigte sich, daß die Fragmentstellung nicht gut war (Fig. 2). Die Längsextension tat, wie Fig. 2 zeigt, ihre Schuldigkeit, nicht aber die Querextension. Wenn ja auch die genaue Adaption der Fragmente für eine gute Funktion nicht immer erforderlich ist, so legen wir doch Wert darauf, eine Heilung im anatomischen Sinne zu erzielen, da bei einer guten Stellung der Fragmente die Konsolidation eine schnellere und festere ist, vor allem aber die Kallusmasse gering bleibt, was in der Nähe der Gelenke nicht zu unterschätzen ist. Durch Anlegung einer Strecke, welche ich gleich näher beschreiben will, gelang es mir, auch in diesem Falle eine Heilung im anatomischen Sinne zu erzielen (Fig. 3, 3 Wochen nach der Verletzung aufgenommen).

Fig. 4.



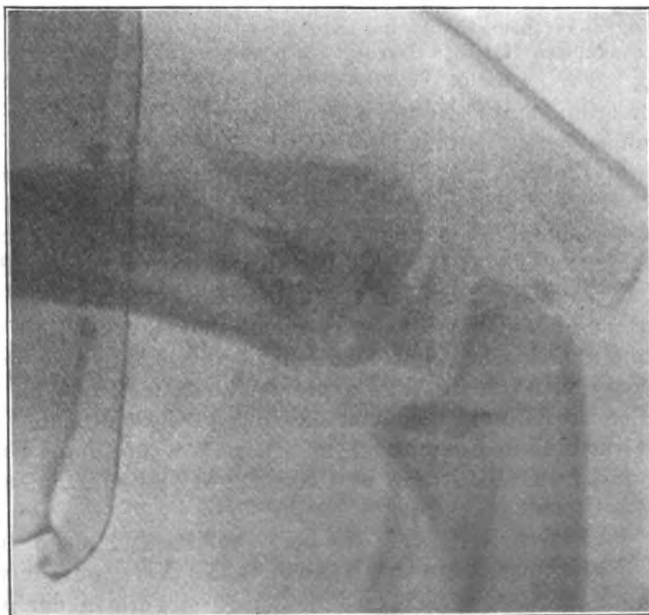
Bei spitzwinklig gebeugtem Vorderarm des bettlägerigen Kranken umfaßt nach Reposition der Fragmente in Narkose ein Heftpflasterstreifen das obere Ende des distalen Fragments und zieht an der Beuge- und Streckseite des Vorderarms bis über die Fingerspitzen, wo die Enden vernäht werden (Fig. 4, Zug *a*). Der Oberarm erhält eine Längsextension, welche unter Bildung einer Ansa am Ellbogen an der Innen- und Außenseite des Oberarms durch zirkuläre Heftpflasterstreifen befestigt wird (Zug *b*). Dann wird am unteren Humerusende dicht über der Ellbeuge ein Querzug (*c*) nach außen angelegt. Der Zug um die Brust (*d*) verhütet eine Verschiebung des Oberkörpers nach der Seite des kranken Armes hin.

Die Wirkung der Züge ergibt sich aus der Zeichnung. Betonen möchte ich, daß der Zug *b* bis an das Schultergelenk reichen muß, um die kontrahierten und entzündlich retrahierten Muskeln beeinflussen zu können. Ferner muß der Querzug nach außen genau auf die Spitze des nach hinten offenen Winkels der Bruchfragmente

Fig. 5.

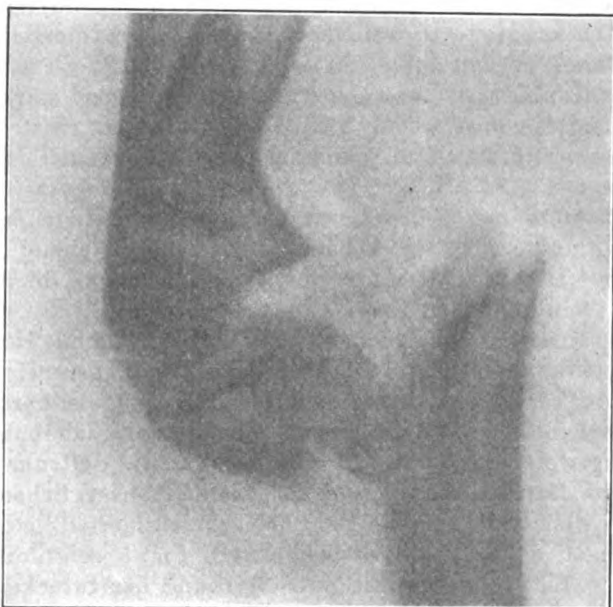

Fig. 6.



einwirken. In die Schlinge des Zuges *b* wird ein Brettchen von der Breite des Querdurchmessers des Ellbogengelenks gebracht. Würde es sich noch gleichzeitig um eine intrakondyläre Fraktur handeln, so könnte man statt des Brettchens in die Schlinge des Zuges *b* eine Hosenträgerschnalle einschnallen, wie wir es bei Knöchelfrakturen tun, um gleichzeitig noch einen starken Druck auf die Kondylen auszuüben. Dekubitus kann nicht entstehen, wenn man zwischen Pflaster und Kondylus ein glattgefaltetes Gazestreifen einlegt.

Bei Erwachsenen belasten wir durchschnittlich den Zug *b* und *d* mit 4 kg, *a* und *c* mit 2 kg, bei Kindern mit entsprechend geringeren Gewichten. Die Strecke bleibt etwa 18 Tage liegen; in dieser Zeit ist eine Vereinigung der Fragmente erzielt.

Da es unser Bestreben ist, möglichst frühzeitig mit Bewegungen in den beteiligten Gelenken zu beginnen, so fangen wir mit dem 12. Tage an, vorsichtige Bewegungen im Ellbogengelenk zu machen. Die Nachbehandlung besteht nur in Massage und Stabübungen. Die Behandlungsweise hat zwar den Nachteil, daß sie Bettruhe erfordert; jedoch wird derselbe durch das gute Resultat ausgeglichen.

Einen gleichen Fall wie den eben geschilderten habe ich vor einigen Tagen in Behandlung bekommen: Fig. 5 zeigt die schwere Verstellung, Fig. 6 beweist die gute Wirkung der Strecke.

## 1) Schüller (Berlin). Parasitäre Krebsforschung und der Nachweis der Krebsparasiten am Lebenden.

(Abhandlungen auf dem Gebiet der Krebsforschung und verwandten Gebieten.

In zwanglosen Heften. Herausgegeben von M. Schüller. Heft 1.)

Berlin, Vogel & Krelenbrink, 1903.

Verf. eröffnet mit diesem Aufsatz eine Reihe von Abhandlungen, die dasselbe Gebiet betreffen sollen. Er präzisiert zunächst objektiv die Fragestellung, erläutert die Notwendigkeit ihrer Lösung und zeigt, daß die bisherigen Erklärungsversuche des Krebses von seiten der pathologischen Anatomie unbrauchbar und daher auch nicht allgemein anerkannt sind. Vor allem befriedigen sie den Praktiker nicht, weil sie die Frage einer praktischen Therapie nicht fördern. Ebenso ergebnislos sind die experimentellen Studien mit Gewebsverlagerung geblieben. Chronische Entzündungen und Reizungen können auch nicht mehr als ein prädisponierendes Moment für eine Geschwulstentwicklung abgeben. Erfolg verspricht sich Verf. von der experimentellen Forschung nur dann, wenn man damit eine Impfung mit guten Kulturen aus Krebsgewebe verbindet, wie Verf. sie dargestellt hat.

Der formative Reiz auf die Zelle selbst und später die zelltötende Giftwirkung kann nach Ansicht des Verf. nur durch Parasitenwirkung erklärt werden. Die besonderen Formen der einzelnen bösartigen Geschwülste werden jedoch nicht durch den Parasiten,

sondern durch die besonderen histologischen Verhältnisse des Gewebes bedingt.

Die Einwände gegen die Richtigkeit seiner Parasiten weist S. streng zurück. Er geht dann näher auf die von ihm rein gezüchteten Krebsparasiten ein; die Hauptsache ist, daß sie aus absolut lebenswarmem Material gezüchtet werden. Ihre genaue Beschreibung kann hier nicht nochmals wiedergegeben werden; die »vogelaugenartigen Gebilde« v. Leyden's hält Verf. nicht für die typische Erscheinungsform der Parasiten im Gewebe. Er weist dann nochmals die Vermutung zurück, daß es sich bei seinen Beobachtungen um Verunreinigungen, etwa Kork, handelte.

Außer in Kulturen und Gewebsschnitten fand S. die Parasiten auch in Spülflüssigkeiten, z. B. bei Magenkarzinom, im Harn bei Nieren- oder Blasengeschwülsten und bei der Punktion eines aus äußeren Gründen nicht zur Operation gelangenden Brustkrebses.

Schmieden (Bonn).

## 2) L. Loeb. Über den Krebs der Tiere.

(v. Langenbeck's Archiv Bd. LXX. Hft. 3.)

L. erwähnt, daß in den Vereinigten Staaten das Karzinom am Auge das typische Karzinom beim Rinde sei. In den Stockyards von Chicago wird jede Woche ein Rind mit Augenkrebs gefunden. nicht selten 2 und 3. Die Karzinome in inneren Organen scheinen viel seltener zu sein. Die Untersuchungen L.'s ergaben, daß das Augenkarzinom von der Karunkel oder ihrer nächsten Umgebung ausgeht, d. i. von der Stelle, wo die ins Auge geratenen Fremdkörper aufgehalten werden. Eine Bedeutung der Örtlichkeit für die Häufigkeit des Karzinoms ist nachweisbar. Auf einer Farm in Wyoming ist der Augenkrebs seit mehr als 10 Jahren endemisch. Vornehmlich waren Kühe befallen. Die Metastasenbildung erfolgt nach den mikroskopischen Untersuchungen auf dem Lymphwege. In zwei Fällen wurde ein doppeltes Karzinom gefunden. Autotransplantation ließ sich nicht sicher in diesen Fällen ausschließen.

E. Stegel (Frankfurt a. M.).

## 3) M. Donati. La resistenza dei globuli rossi del sangue negli individui affetti da tumori maligni.

(Clinica med. 1902. Nr. 12.)

D. hat bei 28 Fällen bösartiger Geschwulst (meist Karzinomen) Blutuntersuchungen ausgeführt und speziell die Widerstandsfähigkeit der roten Blutkörperchen geprüft. Diese Studien, welche eine Fortsetzung früherer Arbeiten sind (cf. dieses Zentralblatt 1901 Nr. 42), haben zwar zu physiologisch und experimentell interessanten, praktisch für Diagnose und Prognose aber wenig verwertbaren Resultaten geführt. Auch ein Vergleich der Widerstandsfähigkeit mit dem Zahlenverhältnis der roten Blutkörperchen hat ergeben, daß beide vollkommen unabhängig voneinander sind.

A. Most (Breslau).

4) **L. Gallavardin und J. Charvet.** De la phase cardiaque des aortites syphilitiques. Myocardite et endocardite vraie d'origine spécifique.

(Arch. génér. de méd. 1903. Nr. 26.)

Die syphilitischen Erkrankungen der Aorta haben in diagnostischer Beziehung auch ein hohes Interesse für den Chirurgen. Die vorliegende Studie bringt eine eingehende klinische und pathologisch-anatomische Besprechung, welche sich wenig zum Referat eignet. Einen wichtigen Punkt vermißt Ref. in der Besprechung, nämlich die Beziehung der betreffenden Affektionen zur spezifischen Therapie, und zwar zu der Therapie gleich nach Ausbruch der Sekundärererscheinungen, als auch zu derjenigen nach Auftreten der Erkrankungen des Zirkulationsapparats selbst. Ref. verfügt über einen Fall von Aortenaneurysma, das unter Jokali- und Jodipintherapie, von dem Zeitpunkt gerechnet, wo schon Rekurrenzlähmung, Neuralgien und Ungleichheit des Radialpulses bestanden, über 6½ Jahre stationär blieb.

W. Sachs (Mülhausen i. E.).

5) **H. Jacobsthal.** Beiträge zur Statistik der operativ behandelten Aneurysmen. III. Das Aneurysma der Aorta.

(Deutsche Zeitschrift für Chirurgie Bd. LXVIII. p. 447.)

Die Arbeit verwertet eine kasuistische Zusammenstellung von Ortitz vom Jahre 1892, welche 34 Operationsfälle enthält, denen Verf. noch 13 aus der Literatur gesammelte Fälle hinzufügt. Es ergibt sich, daß die Aorta abdominalis je einmal zentral und peripher vom Aneurysma unterbunden ist, beidemale mit ungünstigem Ausgang. Ebenso verlief die Abbindung des Stieles von einem Aneurysma der Aorta thoracica (durch Tuffier 1902) unglücklich. Die übrigen Fälle betreffen Unterbindungen der Carotis communis nebst der Subclavia bald rechts, bald links, bald einzeitig, bald zweizeitig, oder auch Unterbindungen nur eines der genannten Gefäße. Die Sterblichkeit ist keine große (13,9%), wobei die Hauptgefahr die Störung der Gehirnzirkulation durch die Carotisunterbindung bildet. Eine volle Heilung ist niemals erzielt worden, doch wurden bislang 4 Fälle 3 Jahre nach der Operation und länger beobachtet, darunter ein Fall über 7 Jahre. Nicht zu leugnen ist auch, daß bei einem verhältnismäßig großen Prozentsatz der publizierten Fälle nicht nur eine subjektive Besserung, die sich durch Aufhören oder Nachlassen der Schmerzen, der Atemnot u. a. kundtat, erfolgte, sondern auch objektive Zeichen der Rückbildung des Aneurysmas (Verkleinerung der Geschwulst, Schwächerwerden der Pulsation). In diesem Sinne wurden 23 von 43 Pat. (53,5%) gebessert. Davon sind 15 bis zum Tode beobachtet, der bei 9 schon im ersten Jahre, bei 2 im zweiten, bei 1 im Anfang des dritten Jahres eintrat. Mithin erscheinen die Besserungen bei näherem Zusehen doch recht bescheiden.

Meinhard Schmidt (Cuxhaven).

6) H. Jacobsthal. Beiträge zur Statistik der operativ behandelten Aneurysmen. II. Das Aneurysma der Arteria subclavia.

(Deutsche Zeitschrift für Chirurgie Bd. LXVIII. p. 239.)

Die Arbeit knüpft an einen von Braun (Göttingen) mittels distaler Unterbindung der Arterie unterhalb des Schlüsselbeins erfolgreich behandelten Fall an. Der 51jährigeluetische Pat., dessen als flache Vorwölbung in der rechten Fossa supraclavicularis erscheinendes Aneurysma krampfartige Schmerzen in der rechten Schulter und der rechten Oberschlüsselbeingrube, sowie Atemnot bewirkt hatte, wurde durch die Operation alsbald von den Schmerzen befreit; 2 Jahre später war die Arterien geschwulst ganz verschwunden.

In der dem eigenen Falle folgenden sehr fleißigen, eine Literatur von 94 Nummern (Verzeichnis derselben am Schluß) verwertenden statistischen Umschau über die Therapie des Subclaviaaneurysmas sind nur die idiopathischen Fälle berücksichtigt. Und zwar untersucht J. zunächst die Daten einer älteren, von Souchon herührenden, 81 Fälle enthaltenden Statistik vom Jahre 1895, welcher er eine zweite eigene Sammlung von 20 neuen operativ und zwölf nach anderen Methoden behandelten Fällen hinzufügt. Dabei werden die rechts- und linksseitigen Aneurysmen separat gezählt und natürlich auch die verschiedenen Operationsarten (Sackeröffnung, proximale, distale Unterbindung, Sackexstirpation usw.) einzeln in ihren Resultaten untersucht. Die Details dieser Untersuchungen sind zu zahlreich, um hier vollständig wiedergegeben zu werden, doch ist vor allem vorzuheben, daß die Operationsresultate der jüngsten Jahre infolge der vervollkommenen Asepsie und Operationstechnik die der älteren Zeit wesentlich übertreffen, wie aus folgender Tabelle hervorgeht:

|                              | Bis 1890 operiert | seit 1890 operiert              |
|------------------------------|-------------------|---------------------------------|
| Mortalität der Operation     | 73,0% (55 von 75) | 16,0% (4 von 25)                |
| Günstige Erfolge überhaupt   | 22,7% (17 von 75) | 70,8% (17 von 24)               |
| Günstige Heilungen überhaupt | 9,3% (7 von 75)   | 50,0% (12 von 24)               |
| Davon definitive Heilungen   | 1,3% (1 von 75)   | 20,8% (5 Exstirpationen von 24) |

Im übrigen zieht J. folgende Schlüsse. Als Idealmethode kann ohne Zweifel die Exstirpation gelten. Sie leistet eine wirkliche Radikalheilung und beseitigt auch Störungen, die nach völliger Thrombosierung des Aneurysmas in Form von Schmerzen zurückbleiben können. Wichtig für ihre Ausführung ist die breite Freilegung des Operationsterrains mit temporärer Schlüsselbeinresektion. Auch bei großem Sack, sofern dessen Inhalt größtenteils thrombosiert ist, ist sie noch mit Erfolg durchführbar; bei Verwachsungen mit Schlüsselbein und Vena subclavia sind die davon betroffenen Teile

gleichzeitig mit zu entfernen. Bei Unausführbarkeit einer Sackextirpation ist womöglich die proximale Unterbindung zu machen. Doch ist dabei zu berücksichtigen, daß Anonymunterbindungen stets gefährlich sind. Zu ihrer Ausführung sind Resektionen des Brustbeinhandgriffes und Schlüsselbeines nach Rydygier oder Moynihan zu empfehlen. Tritt nach zentraler Unterbindung keine Konsolidierung des Sackinhaltes ein, so ist distal zu unterbinden, wenn schon hiernach die Aussicht auf Dauerheilung zweifelhaft ist. Von nicht operativen Kurmethoden verdient das Verfahren von Macewen (Einführen von Nadeln und Kratzen der Wandung) das meiste Vertrauen. Außerdem ist die Elektrolyse, Filipunktur und Gelatineinjektion zu nennen.

Meinhard Schmidt (Cuxhaven).

7) **A. Cosentino (Pavia).** Lesioni dei centri nervosi in rapporto con lo stramento cruento dei nervi.

(Clinica chirurgica 1902. Nr. 7.)

C. hat sich das Studium der Veränderungen der Kerne der rein sensorischen und der gemischten Nerven nach der Nerven-  
dehnung zur Aufgabe gemacht. Die bisherigen Untersuchungen bezogen sich fast nur auf die Kerne motorischer Nerven.

C. verwendete erwachsene Kaninchen, an denen gleichzeitig der N. ischiadicus und suborbicularis (Endzweig des 2. Astes des Trigemini) gedehnt wurden. Die Nerven wurden mit genau gemessenen Gewichten, entsprechend dem Körpergewicht der Tiere, gedehnt, Gewichten, welche weit unter der Belastung blieben, wie sie von den meisten Chirurgen zu therapeutischen Zwecken angewendet wurden. — Die folgenden Schlüsse konnten gezogen werden: Die Veränderungen an den Nerven selbst sind an den Angriffstellen der Last am intensivsten, verlieren sich peripher allmählich, fehlen fast ganz zentralwärts; sie bestehen in Veränderungen im Achsenzylinder und in der Scheide, in interstitiellen Hämorrhagien, aktiver Hyperämie, Proliferation des Bindegewebes. — Die Veränderungen der Kerne sind stärker und treten früher auf als an den Rückenmarksträngen. In den spätesten Stadien scheinen sich auch Veränderungen an den Nerven des anderen Horns einzustellen. Die Veränderungen des sensorischen Neurons sind jedenfalls erheblicher als die des motorischen. »Immerhin scheinen die Läsionen an den Ursprungskernen überhaupt nur sehr gering zu sein und so leicht reparabel, eher die Folge des gestörten intrazellulären Gleichgewichts als der Ausdruck der Nekrobiose, daß sie den Chirurgen zur Verwendung des ebenso unschuldigen als sehr nützlichen Eingriffs ermutigen sollten.« Nach 15—30 Tagen ist die Restitutio ad integrum des Nerven vollzogen.

J. Sternberg (Wien).



8) **E. Lannois** et **F. Lejars**. Résultats des opérations libératrices du nerf radial à la suite des fractures de l'humérus.

(Revue de chir. Année XXIII. Nr. 5.)

Die höchst anregend geschriebene Arbeit beginnt mit der Wiedergabe eines von den Verff. operierten und geheilten Falles von Kalluskompression des Radialis. Die Diagnose stieß insofern auf Schwierigkeiten, als bereits vor dem Unfall — Schrägbruch im unteren Drittel des rechten Humerus — abnorme Sensationen in diesem Arm bestanden, und sich erst nach Abnahme des Gipsverbandes, der fünf Wochen gelegen hatte, die paralytischen Erscheinungen an der Hand herausstellten. Vier Monate nach dem Bruch wurde die operative Befreiung des Nerven aus der komprimierenden Kallusmasse ausgeführt; erst acht Monate später war die Heilung eine vollständige.

In ihren weiteren Ausführungen lehnen sich Verff. an die Statistik *Blencker's*. Doch sei bei der aktuellen Wichtigkeit des Themas auf die hauptsächlichsten Punkte hingewiesen. Zuerst ist es von größtem praktischen Belang, unmittelbar nach der Verletzung festzustellen, ob eine Beteiligung des Nerven vorliegt. Man denke dabei auch an das Verfahren *Ollier's*, der die Bruchenden aufeinanderpreßt, um zu untersuchen, ob der Nerv. rad. dazwischen geraten ist. Zeigten sich, sei es unmittelbar nach Abnahme des Verbandes, sei es in gleichmäßiger Verschlimmerung, paretische bzw. paralytische Erscheinungen im Radialisgebiet, so ist die Freilegung des Nerven an der Bruchstelle angezeigt. Doch möge man auch durch längeres Bestehen der Lähmung sich von der Operation nicht abhalten lassen, die meist gute Erfolge gibt — selbst nach  $3\frac{1}{2}$  Jahren (*Rinne*). Doch wird man stets gut tun, die Pat. von vornherein aufmerksam zu machen, daß eine Besserung erst längere Zeit nach der Operation eintreten werde. Der Wiedereintritt der Funktion wird zu den Veränderungen, die der Nerv erlitten hat, zeitlich in direktem Verhältnis stehen. Doch lasse man sich durch narbiges, geschrumpftes, sklerosiertes Aussehen des Nerven nicht zu sehr entmutigen: Die Erholung kann trotzdem eintreten, und es ist nicht einmal zu empfehlen, diese Stellen zu exzidieren, um die gesunden durch Naht wieder zu vereinigen; schließlich dient der natürliche Strang den überwachsenden Nervenfasern als Geleise. Anders natürlich, wenn der Nerv direkt zerrissen war: dann sind die Nervenenden nach Anfrischung zu vernähen, selbst unter gleichzeitiger Resektion eines Stückes vom Humerusschaft, wenn die Nervenenden nicht anders in Kontakt zu bringen sind (*Löbker*, *Trendelenburg*). Um Rezidive zu vermeiden, sind nicht nur alle Narbenreste zu entfernen, sondern man überdecke die Knochenfläche und umkleide eventuell den Nerv mit Muskelmasse. Christel (Meis).

### 9) H. Gross. Der Mechanismus der Luxatio ossis lunati nebst Bemerkungen über die Entstehung der Fraktur desselben Knochens.

(v. Langenbeck's Archiv Bd. LXX. Hft. 3.)

Die Luxatio ossis lunati, früher bloß als Kuriosität angesehen, gilt heute als eine typische Verletzung der Handwurzelknochen. Aber trotz der gehäuften Erfahrung ist über den Mechanismus der Verletzung absolut Sichereres bis heute nicht bekannt. Das gesamte Material und die Ansichten der einzelnen Autoren, die G. einer genaueren Kritik unterwirft, haben die Lehre von dieser Verletzung noch nicht zu einem zuverlässigen Wissen gestaltet. G. veröffentlicht selbst zwei Beobachtungen, bei welchen nach seiner Ansicht die Verschiebung des Os semilunare durch den Druck oder Stoß des Radius erfolgt sein muß. Bei dem zweiten Fall zwingt die Stellung des subluxierten Knochens zur Radiusgelenkfläche einerseits, zum Caput ossis capitati andererseits, ferner die Verschiebung des gebrochenen Radius nach der Ulna zu zu folgender Erklärung: Im Radiokarpalgelenk hat sich eine bruske Bewegung vollzogen im Sinne der Ulnar- und Dorsalflexion. Der Radius geriet zum Lunatum in volles Kontaktverhältnis, drängte zugleich gegen die hintere Konvexität des Lunatum und riß dieses durch seinen nach der Vola zu gerichteten Vorstoß (Dorsalflexion des Karpus) rücklings vom Karpus ab. Der zweite Fall repräsentiert das Vorstadium desselben Verrenkungstypus wie im ersten. Er erreicht nur dieses, weil das radiale Seitenband standhielt. Das Zusammentreffen dieser beiden Beobachtungen ließ den Verf. erwarten, in der Literatur Pendant zu ihnen zu finden. In dieser Hoffnung wurde er jedoch enttäuscht. Er mußte sich sogar von der Häufigkeit einer Entstehungsart überzeugen, die in bezug auf die Bewegung des verrenkenden Lunatum der an seinen Fällen demonstrierten entgegengesetzt ist. Er nimmt als unzweifelhaft an, daß in einer Anzahl der anderen Beobachtungen eine Luxatio carpi sine lunato direkt nach dem Unfall vorlag, auch ein Radiusbruch. Die durch diese bedingten Verschiebungen mögen sich vor der ersten ärztlichen Untersuchung wieder ausgeglichen haben und so der Beobachtung entgangen sein. Damit ist gesagt, daß eventuell durch Eingreifen der Ärzte aus der Luxatio carpi sine lunato im Radiokarpalgelenk eine isolierte Verrenkung nachträglich entstanden ist dadurch, daß der Karpus reponiert wurde. Im übrigen ist es nötig, um den Gedankengang des Verf. allenthalben in seinen Einzelheiten zu folgen, die Originalarbeit zu lesen, an deren Schluß noch einige Fälle von Fractura ossis lunati angeführt sind, welche klar den Mechanismus dieses Bruches in Analogie zu dem der Verrenkung erkennen lassen. Die Fractura lunati ließe sich in ihrer Genese als Adduktionsbruch kennzeichnen.

E. Siegel (Frankfurt a. M.).

10) **Franz.** Über Ganglien in der Hohlhand.

(v. Langenbeck's Archiv Bd. LXX. Hft. 4.)

Die Veröffentlichungen von Ganglien in der Greifseite der Hand sind so selten, daß man mit Interesse die stattliche Zahl der 7 einschlägigen Krankengeschichten aus der v. Bergmann'schen Klinik liest. Von Einzelheiten dürfte besonders interessieren, daß einmal ein schnellender Finger ausschließlich durch eine knotige Sehnenverdickung veranlaßt war, ohne daß gleichzeitig die von Menzel und Eulenburg verlangte Verengung der Sehnenscheide bestand. Ein weiterer Fall beansprucht deswegen erhöhte Aufmerksamkeit, weil es sich bei ihm um eine intratendinöse Cystenbildung handelte, wie sie zuerst von Thorn beschrieben wurde.

Auffällig ist bei den von F. geschilderten Ganglien der Hohlhand, daß sie alle ihren Sitz in der Gegend der Metakarpophalangealgelenke hatten. Abgesehen von der Sehnenscheide bestanden innigere Verbindungen mit der Nachbarschaft nicht, so daß die Haut über ihnen verschieblich war. Alle diese Geschwülste blieben klein, überschritten nie die Größe einer Erbse, wahrscheinlich weil sie durch den Druck, dem jene Stellen ausgesetzt sind, bei stärkerer Vergrößerung platzen. Wegen ihrer Kleinheit werden sie oft übersehen, obschon sie große Schmerzen machen. Die Genese ist akuten und chronischen Traumen zuzuschreiben. Eine Verbindung mit der Synovialis der Sehnenscheide und des Gelenkes bestand bei den vom Verf. untersuchten Fällen nicht, d. h. es bestanden keine Abschnürungen einer vorgebuchteten Synovialispartie, sondern Veränderungen *sui genesis* im paratendinösen Bindegewebe. Im allgemeinen gleichen die Befunde des Verf. denen von Ledderhose, Ritschl, Thorn, Borchhardt. Er fand erhebliche Veränderungen im Fettgewebe, vom Bindegewebe ausgehende und sich in die einzelnen Zellgewebslager hineinschiebende Septen und einen großen Reichtum derselben an alten und neuen Gefäßen. Endarteriitische Veränderungen bestanden nicht, dagegen perivaskuläre Zellanhäufungen. Die Cysten selbst hatten nie eine scharfe Begrenzung gegen das umliegende Gewebe. Die Wandungsschichten nahmen an Zellreichtum zu, je mehr sie sich dem Hohlraum näherten. In dessen Nähe ließen sich zahlreiche Gefäße nachweisen, die meist konzentrisch angeordnet waren. Diese Verhältnisse, wie die morphologische Herkunft der im Innern sich findenden Zellen und ihrer Zerfallsmassen lassen die Cysten als traumatische Degenerationscysten im paratendinösen bzw. tendinösen Gewebe auffassen; und zwar handelt es sich nicht um eine schleimige, sondern um eine hydropische Degeneration im Bindegewebe. Die Gefäße sind wahrscheinlich nicht, wie Payr meint, durch den Reiz der Cyste, sondern ebenfalls durch den traumatischen Reiz entstanden. F. weist dies an einem besonderen 8. Falle nach, den er als den Vorläufer der Cystenbildung ansieht. Neben den degenerativen Vorgängen gehen jedenfalls auch immer Proliferationsprozesse einher.

Verf. kann Witzel nur bedingt beipflichten, der diese Krankheit »eine gut charakterisierte Affektion« nennt. Es handelt sich um eine Ganglionbildung wie anderorts auch, nur muß betont werden, daß neben der Dorsalseite des Handgelenks auch die Gegend der Metakarpophalangealgelenke ein Prädilektionsort für dieselben zu sein scheint. Therapeutisch wird für den Anfang für 3—4 Wochen ein fixierender Pappschiennenverband und nachfolgende Gewöhnung an die Berufstätigkeit empfohlen. Eine Geschwulst wird man zerdrücken und dann den Finger fixieren. Ist das Zerdrücken nicht möglich, so extirpiert man die Geschwulst, ohne garantieren zu können, daß nicht ein Rezidiv eintritt. Massage kann das Leiden nur verschlimmern.

E. Siegel (Frankfurt a. M.).

### 11) M. Reimer. Über die Beziehungen von kongenitaler Coxa vara und kongenitalem Femurdefekt.

(Berliner klin. Wochenschrift 1903. Nr. 27.)

R. weist nochmals unter kritischer Betrachtung einschlägiger Beobachtungen daraufhin, daß die angeborene Coxa vara als ein Vorstadium jenes Deformationsprozesses aufzufassen ist, der in seinen Endstadien zum angeborenen Femurdefekt führt. Unter Spezifizierung der ersten Gruppe hat R. drei Typen beibehalten:

1) Es besteht angeborene Coxa vara bis zu den höchsten bisher wahrgenommenen Graden. Gleichzeitig ist der Oberschenkel verkürzt und dünner.

a. Fälle, bei denen die schwache Stelle des Schenkelhalses getroffen ist, so daß eine echte Coxa vara resultiert.

b. Fälle, in denen die schwache Stelle der Regio subtrochantERICA getroffen ist, woraus eine Deformation resultiert, die zu einer hochgradigen Varusstellung des proximalen Femurendes zum distalen führt.

2) Der Oberschenkel existiert als zusammenhängendes Ganzes nicht, sondern ist in einzelne Teile zersprengt: in das distale Femurende, den Kopf, den Trochanter major, resp. die beiden Trochanteren. Das distale Ende des Femur artikuliert durch ein in der Regel normal ausgebildetes Kniegelenk mit der Tibia. Der kleine Femurkopffrest liegt in der rudimentären Pfanne.

3) Die Zersprengung des Femur in einzelne Teile besteht wie in Gruppe 2, aber der kleine Rest des distalen Femurendes sitzt in Form eines Knochenzapfens der Tibia auf, ohne daß es zur Ausbildung eines Kniegelenks gekommen wäre.

Die wenigen bisher beschriebenen der Gruppe 1b angehörenden Fälle konnte R. durch eine Beobachtung vermehren:

Skelett einer sechs Monate alten männlichen Frucht. Linke untere Extremität wohlgebildet, die rechte um ein Drittel kürzer. An der Verkürzung nehmen sowohl der Oberschenkel, als auch der Unterschenkel teil. Das Wadenbein fehlt, es ist durch einen fibrösen Strang ersetzt, der von der Außenfläche des Calcaneus zum Condylus ext. fem. führt. Die Tibia ist nach vorn winklig abgelenkt. Das Kniegelenk ist normal entwickelt.

Das Femur weist eine Kontinuitätstrennung in der Regio subtrochanterica, an der proximalen Grenze der periostalen Verknöcherungszone auf. Diese Kontinuitätstrennung ist mittels Pseudarthrose verheilt. Das Hüftgelenk ist normal entwickelt, nur in seinen Dimensionen erscheint es verjüngt und steht in Varusstellung.

Langemak (Rostock).

12) **Codivilla.** Sul trattamento delle lussazioni traumatiche inveterate dell' anca nell' adulto.

(Arch. di ortopedia 1902. Nr. 4.)

Die Behandlung veralteter traumatischer Hüftgelenksverrenkungen ist verschieden, je nachdem es sich um jüngere oder ältere Individuen handelt. Da bei letzteren Veränderungen des Gelenks Beweglichkeitsstörungen auch nach der blutigen Operation zurückbleiben, ist sie hier auf günstige Fälle zu beschränken. Gelingt die unblutige Reposition nicht, so macht man bei hinterer Verrenkung die Transposition nach vorn oder die subtrochantere Osteotomie, bei vorderer Verrenkung, wenn die blutige Operation nicht angezeigt erscheint, ebenfalls jene. Die Resektion des Kopfes ist bei Druck auf Gefäße und Venen oder bei Deformitäten des Kopfes indiziert.

Zur blutigen Reposition bedient sich C. eines hinteren Schrägschnitts, von dem aus er die Pfanne mit einem eignen fräsartigen Instrument säubert. Zur Reposition dient ein dem von Payr beschriebenen ähnlicher großer Hebel. Skelettierung wird vermieden.

E. Pagenstecher (Wiesbaden).

13) **H. Morestin.** Désarticulation inter-ilioabdominale et amputation intra-iliaque.

(Arch. génér. de méd. 1903. Nr. 27.)

Im Anschluß an einen eigenen tödlich verlaufenen Fall, welcher eine junge Frau mit ausgedehntem Beckensarkom betraf, gibt M., der sich nie wieder entschließen würde, diese ausgedehnte Operation vorzunehmen, den Rat, zweizeitig vorzugehen. Freilich will er die bösartigen Beckengeschwülste überhaupt von dieser Operation ausschließen und sie nur anwenden bei veralteten Koxalgien mit multiplen Fisteln und schwerer Erkrankung des Darmbeins. In der ersten Sitzung wird die Exartikulation der unteren Extremität, in einer späteren die Exzision des Hüftknochens gemacht, für welche M. bemerkenswerte technische Winke gibt.

W. Sachs (Mülhausen i. E.).

14) **E. Quénu et Desmarest.** Désarticulation de la hanche pour sarcome du femur. Technique opératoire.

(Revue de chir. Année XXIII. Nr. 5.)

Die bisherigen Dauererfolge stehen weit hinter allen Erwartungen zurück, zu denen verbesserte Technik und gut operative Heilerfolge berechtigt hatten. Q. hat 60 Fälle sammeln können, die längere Zeit nach erfolgter Heilung beobachtet wurden: es überlebten einer

das zweite, einer das dritte, zwei das fünfte, zwei das sechste, einer das siebente Jahr. Mehrere Autoren wiesen auf das frühzeitige Eindringen der Sarkome in Venen und Weichteile (vor allem in die Adduktorenmuskulatur) hin, und hierauf gründen Verff. ihre technischen Vorschläge für die Exartikulation der Hüfte wegen Sarkom, die der Hauptsache nach in der grundsätzlichen Abtragung der Beckenmuskulatur und der Adduktoren hart an ihren Ursprüngen beruhen.

Sie bilden demnach einen inneren Hautlappen von einem vorderen Schnitt aus, welcher zuerst auf Art. und Vena femor. führt, die sofort unterbunden werden. Der Reihe nach werden dann die vom Os pubis und ischiad. entspringenden Muskeln dicht am Knochen sozusagen aus ihren Interstizien gehoben und durchtrennt, die im losen Bindegewebe sichtbaren Gefäße unterbunden. Von Muskeln bleibt zur Deckung der Beckenfläche, wenn möglich, nur der Musc. glut. maxim. erhalten. Die Wunde wird in Etagen vernäht und drainiert.

Die nach diesen Gesichtspunkten am 1. Dezember 1899 operierte Kranke der Verff. — sie litt an Sarkom oberhalb des Knies — befand sich im März 1903 noch durchaus wohl.

Die Methode hat in ihren Grundzügen bereits durch Kramer Verwendung gefunden.

Christel (Metz).

### 15) J. Brault. Contribution au traitement chirurgical des ulcères variqueux de la jambe.

(Gaz. des hôpitaux 1903. Nr. 89.)

Nachdem er eine Reihe anderer Verfahren versucht hat, übt B. jetzt folgendes zur Heilung von varikösen Unterschenkelgeschwüren. Er durchtrennt die Haut und Fascie durch einen nach unten offenen hufeisenförmigen Schnitt, der  $\frac{3}{4}$  des Beinumfangs betrifft, an der inneren Kante der Tibia beginnt und hinten herumgeführt an der Fibula endet. Die Gefäße werden unterbunden, darauf der Schnitt wieder genäht. Die Schmerzen schwinden schnell, die Varicen ober- und unterhalb des Schnittes werden kleiner. Dieser Schnitt soll den Vorteil haben, daß er alle in Betracht kommenden Venen und Nerven trifft, während er den in dieser Beziehung unwichtigen Hautbezirk verschont. Die Heilung der Geschwüre nimmt 15 bis 20 Tage in Anspruch.

V. E. Mertens (Breslau).

### 16) M. Reiner. Die Tenodese, eine Form partieller Arthro-dese.

(Wiener med. Wochenschrift 1903. Nr. 26.)

Die Arthro-dese am paralytischen Fußgelenk läßt das zum elastischen Gehen nötige Wechselspiel zwischen Beugung und Streckung nicht zu; die Sehnenüberpflanzung erfüllt zwar die Forderung des Ersatzes verloren gegangener Funktion und Verbütung paralytischer

Deformität, aber es muß zur Erreichung dieses Zweckes genügend kontraktile Substanz zur Verfügung sein. Zwischen beide stellt Verf. die »Tenodese«. Zur Tenodese werden passende Sehnen von ihren paralytischen und wegen des Verlustes ihrer Elastizität der Dehnung zu sehr unterworfenen Muskeln getrennt und an entsprechenden Knochenstellen mit ihrem proximalen Ende verankert. Sie werden so zu Gelenkhaltebändern umgewandelt mit der Wirkung, dem Gelenk alle übrigen Bewegungen zu belassen und nur jene Bewegungen zu hemmen, welche den Weg zur Deformität, resp. die Rückkehr in den früheren Kontrakturzustand bedeutet. Man kann zu diesem Zweck auch die Lange'schen Sehnenseidenfäden von Knochen zu Knochen frei ausspannen, praktischer hat es aber der Verf. gefunden, die geeigneten Muskelsehnen mittels der Lange'schen Raffnaht mit Seidenfäden zu durchflechten. Für das Wachstumsalter mit den sich voneinander entfernenden Endpunkten wird es wichtiger sein, ein Stück der normalen Sehne ohne Seidendurchflechtung zu lassen, um es frei auswachsen zu lassen. Solche Tenodesen, die er bei paralytischem Klumpfuß erfolgreich erprobt hat, schlägt Verf. vor für paralytischen Platt-, besonders aber für Hackenfuß. Über längere Dauerergebnisse kann er aber noch nicht verfügen.

Herm. Frank (Berlin).

### 17) M. Hofmann. Zur Anatomie und Mechanik des Platt- und Hackenfußes.

(Deutsche Zeitschrift für Chirurgie Bd. LXVIII. p. 347.)

H., Assistent von weiland Prof. Nicoladoni, hat in der Anatomie in Graz einen hochgradigen Plattfuß eines ca. 40jährigen Mannes, beiderseitige Plattfüße mittleren Grades von einem 18jährigen Mädchen, sowie beiderseitige hochgradige Hackenfüße von einem 61jährigen Manne genauer untersucht. Die betreffenden Extremitäten wurden mit 10%iger Formollösung injiziert und einige Monate in der gleichen Lösung gehärtet, worauf die Muskeln, in ihren ursprünglichen Lagebeziehungen erhalten, gut präparierbar waren.

Für den Hackenfuß ist die dauernde Dorsalflexion im oberen Sprunggelenk charakteristisch. Dem entspricht, daß der Taluskörper tiefer als der Kopf steht. Die Überknorpelung der Talusrolle setzt sich auf den Talushals fort, während der hintere Teil der Talusrollenknorpelfläche zugrunde geht — alles umgekehrt wie beim Plattfuß. Auch liegt der Talushals nicht in direkter Verlängerung des Taluskörpers, sondern bildet mit diesem einen nach innen zu offenen stumpfen Winkel. Am Calcaneus ist der Processus posterior in einen Processus inferior umgewandelt und dabei im ganzen kurz, hoch und schmal. Die Achillessehne ist beim Hackenfuß schwächer, ebenso wie der Musc. soleus. Beim Plattfuß ist die Achillessehne kräftig entwickelt und springt stark nach hinten vor. Hierdurch wird die Wade teilweise maskiert, obwohl dieselbe an sich kräftig ist. Durch die Plattfüßigkeit werden aber auch die Muskelfasern der Wade relativ lang,

wodurch die Wade gleichmäßig walzenförmig und scheinbar schwach wird. Die größten Unterschiede zwischen Hacken- und Plattfuß zeigen aber die kurzen Muskeln der Fußsohle. Beim Plattfuß dicht zusammen und platt gepreßt, verfallen sie der Atrophie und Fettdegeneration; beim Hackenfuß sind sie wohl genährt und kompakt als Bogensehnen in dem Fußgewölbe ausgespannt, was am deutlichsten am Abductor hallucis in Erscheinung tritt. Alle diese Verhältnisse werden durch mehrere Figuren gut illustriert.

Der die Mechanik des Platt- und Hackenfußes behandelnde Teil der Arbeit tritt von neuem für die von Nicoladoni vertretene Theorie ein, daß der *Musculus tibialis posticus* für die Wölbung des Fußgerüsts bedeutungslos, daß vielmehr diese durch die Funktion der kurzen Fußsohlenmuskeln funktionell bedingt ist. Als neuer Beweis hierfür dient die anatomische Untersuchung zweier infolge von Muskellähmung deformierter, und zwar stark gewölbter Füße eines 37jährigen Schuhmachers. Dieselben waren im Bereiche des medialen Fußgewölbes außerordentlich hohl und standen in leichter Supination; der *Calcaneus* war im Sinne eines Hackenfußes verändert. Bei der Präparation fanden sich sämtliche Muskeln des Unterschenkels außer dem *Triceps surae* stark fettig entartet, insbesondere auch der *Tibialis posticus*. Daß trotzdem kein Plattfuß, im Gegenteil ein stark gewölbter Fuß resultierte, ist auf die erhaltene Funktion der kurzen, normal gebliebenen Sohlenmuskeln zurückzuführen, welche das Fußgewölbe in sagittaler Richtung aufrecht zu erhalten vermochten. Meinhard Schmidt (Cuxhaven).

## Kleinere Mitteilungen.

### Über einen merkwürdigen Fall von Perforation des Präputium.

Von

Dr. E. Burmeister in Concepcion.

Am 24. Juli d. J. konsultierte mich Daniel McK. aus Concepcion, 26 Jahre alt, ledig, geistig etwas beschränkt, Potator, und erzählte Folgendes: Im August 1902 erkrankte er an Tripper und gleichzeitig an Schanker, wovon letzterer an der rechten Seite des Penis, am inneren Vorhautblatt, dicht über dem *Sulcus coronarius* lokalisiert war. Da das Geschwür sich in kurzer Zeit auf reichlich Zehnpfennigstückgröße entwickelt hatte, behandelte Pat. dasselbe mit starken Sublimatlösungen. Danach schwoll das Präputium dermaßen an, daß ein Zurückstreifen desselben fortan unmöglich war. Doch konnte Pat. stets ohne sonderliche Beschwerden urinieren, so daß er vorläufig der Sache ihren Lauf ließ. Dieser Zustand dauerte, ohne daß ärztliche Hilfe nachgesucht worden wäre, bis etwa Mitte März 1903. Das Präputium war mittlerweile etwa im gleichen Zustand geblieben. Aus der Öffnung der Vorhaut aber entleerte sich zu jener Zeit in größeren Mengen übelriechender Eiter. Um das zu beseitigen und die Beschmutzung seiner Wäsche zu vermeiden, griff Pat. nunmehr zu einem ebenso energischen wie originellen Mittel: Er verschloß die vordere Vorhautöffnung, indem er die Spitze des Präputium mittels eines Leinwandlappens fest umschnürte. Der Erfolg dieser Behandlungsmethode ließ nicht lange auf sich warten. Wenige



Tage später — Anfang April — bildete sich an der rechten Seite des Penis zunächst ein dunkler Fleck und bald darauf eine kleine Öffnung, durch welche sich nun der Eiter, dem vorn immer noch konsequent der Weg versperrt wurde, entleerte, und durch welche bald danach die Glans penis folgte. Nun besserte sich der Zustand während der nächsten Zeit auffallend rasch. Die eitrigte Sekretion nahm zusehends ab und die Geschwürsflächen begannen abzuheilen. Nur das leere Präputium wollte nicht an Volumen abnehmen, sondern verwandelte sich in eine zwar schmerzlose und ziemlich unempfindliche, aber unförmlich dicke und harte Appendix an der linken Seite des Penis. Dieses »doppelte Glied« — wie Pat. es treffend nennt — ist es denn auch, welches ihn nunmehr — nach ungefähr einem Jahre! — zum Arzt treibt, und zwar »weil es ihn an der Ausübung des Koitus hindert«.

Der Befund bei der Untersuchung ergibt sich aus den beifolgenden Abbildungen. Bei der Besichtigung der Genitalien hatte man im ersten Moment tatsächlich den Eindruck, als ob der Mann ein »doppeltes Glied« besäße, so sehr

Fig. 1.

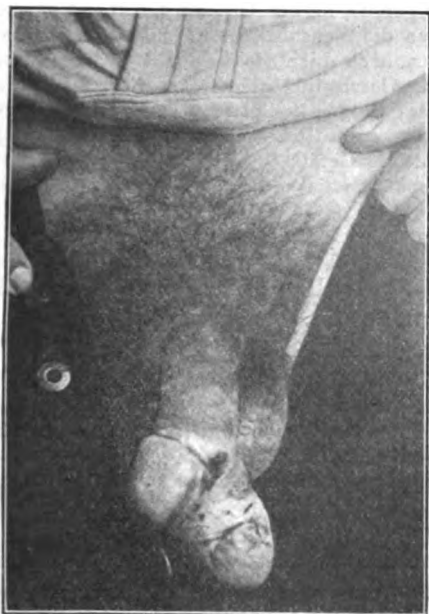
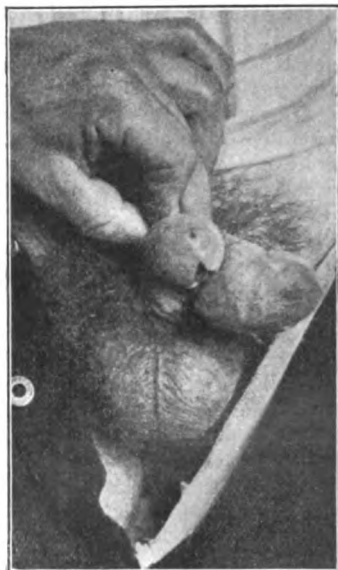
Fig. 2.



glichen sich Eichel und Appendix in äußerer Form und Farbe. Bei näherer Untersuchung ergab sich dann, daß die Eichel völlig frei nach rechts lag. Links daneben befand sich das aus dem verdickten Präputium hervorgegangene Anhängsel, der Eichel in Gestalt und Farbe auffallend ähnlich, nur in allen Dimensionen etwas größer, übrigens ziemlich derb und fest, leicht ödematös. Von der Eichel ließ es sich nur in sehr geringem Grade abdrängen, nicht so weit, daß man den Sulcus coronarius zwischen beiden hätte übersehen können. Die Sonde ließ sich an der Stelle der ursprünglichen Vorhautöffnung leicht einführen, und kam auf dem Rücken des Gliedes, an der oberen vorderen Grenze des Tumors zum Vorschein. Mit der Penishaut stand die Vorhaut nur noch in etwa ein Viertel der Peripherie in Verbindung.

Auffallend war die vorzügliche spontane Verheilung der durch den Schanker gesetzten Zerstörungen. Rings um das Glied fand sich in etwa zwei Drittel der

Peripherie, etwas proximalwärts vom Sulcus coronarius eine schöne, glatte und weiche Narbe, wie sie besser auch nach einer lege artis ausgeführten Zirkumzision kaum zu finden gewesen sein würde. Nur entsprechend der vorderen und hinteren Begrenzung des Präputialtumors bestanden noch zwei unbedeutende Ulzerationen, von denen die vordere, auf der Abbildung sichtbare, etwa die Gestalt eines gleichseitigen Dreiecks von ca. 9—10 mm Seitenlänge hatte, während die hintere um wenigens größer war.

Die Operation dieses Falles gestaltete sich höchst einfach, indem lediglich die Zirkumzision vollendet wurde, soweit dies nicht die Natur bereits besorgt hatte. Die beiden, noch bestehenden Ulzerationen wurden dabei in den Schnitt gefaßt und exstirpiert. Die Wunde heilte per primam bis auf eine kleine, der hinteren Ulzeration entsprechende Stelle, welche durch Transplantation gedeckt wurde.

Was die ätiologischen Verhältnisse des Falles anlangt, so hat es sich offenbar um ein Ulcus molle gehandelt, welches zeitweise einen phagedänischen Charakter annahm.

Wie später der Präputialtumor zustande gekommen ist, ist schwerer zu sagen. Möglicherweise ist die Ursache allein in der fast völligen Unterbrechung des venösen Rückflusses zu suchen, da ja gerade in der Gegend der Insertion des Tumors, im hinteren unteren Quadranten die Venenbahnen am schwächsten entwickelt sind. Möglicherweise mag aber auch hier die vom Pat. systematisch fortgesetzte Konstriktion zur Bildung der Geschwulst beigetragen haben.

Die mikroskopische Untersuchung des Corpus delicti ergab: Enorme Bindegewebshyperplasie in sämtlichen Schichten, auffallend weite und in der Wandung verdickte Gefäße, zellige Infiltration um die Gefäße. Also einen Befund, nach welchem man den Präputialtumor als elephantiasische Bildung aufzufassen hätte.

### 18) Egisto Magni. Di un caso di epitelioma del corpo mucosa di Malpighi.

(Policlinico. Ser. chir. 1903. Nr. 7.)

Fall von Hautkarzinom, ausgehend vom Stratum Malpighi, bei einem Kinde von 12 Jahren, unter dem inneren Augenwinkel sitzend, bis zur Größe eines kleinen Hühnereies gewachsen und auf Nase, Jochbogen und fast zur Nasolabialfurche reichend, innerhalb eines Jahres entwickelt.

**E. Pagenstecher** (Wiesbaden).

### 19) Marcou. L'adipose douloureuse.

(Arch. génér. de méd. 1903. Nr. 28.)

Eine 57jährige Frau erlitt einen Sturz von einer Treppe, blieb mehrere Tage bewußtlos, hatte nachher 7 Wochen lang im Bett Schmerzen in allen Gliedern, die sich bei Bewegungen, besonders beim Gehen, sehr steigerten. Im Anschluß an diesen Vorfall trat bei der bis dahin mageren Frau eine immer noch (nach 11 Jahren!) zunehmende Fettablagerung auf, die von zahlreichen hysterischen Symptomen begleitet war. Der Fall ist wegen seines traumatischen Ursprungs interessant und erinnert an den von Achard und Laubry publizierten (Ref. im Zentralblatt für Chirurgie 1902 p. 57).

**W. Sachs** (Mülhausen i. E.).

### 20) C. Beck. Zum Selbstschutz bei der Röntgenuntersuchung.

(Berliner klin. Wochenschrift 1903. Nr. 32.)

B. empfiehlt, um den Härtegrad einer Röntgenröhre zu prüfen, die Anwendung eines präparierten Hand- resp. Armskeletts. Auf Pappdeckel oder ähnlichem durchsichtigen Material befestigt, ergibt auch die Skeletthand bei weicher Röhre schwarze, bei harter hellgraue Knochennuancen.

**Langemak** (Rostock).

21) **T. Pfeiffer.** Über die hämostatische Wirkung der Gelatine bei innerer und rektaler Anwendung.

(Fortschritte der Medizin 1903. Nr. 25.)

Der hypodermatischen Anwendung der Gelatine zur Blutstillung haftet eine Anzahl unerwünschter Nebenwirkungen an — Schmerz an der Injektionsstelle, Schwellung, Abszeßbildung, Hautnekrose, Fieber und andere Allgemeinerscheinungen leichter und schwerer Art.

Am schlimmsten sind die Beobachtungen betr. den nachfolgenden Tetanus, der bis jetzt in 20 Fällen — den veröffentlichten — beobachtet wurde.

Verf. tritt deshalb für die stomachale und ganz besonders für die rektale Applikation ein; letztere wurde in der Grazer med. Klinik bisher 23mal — darunter 16mal bei Blutspeien — zumeist mit gutem Erfolg angewandt.

**Kronacher** (München).

22) **S. W. Goldberg.** Die Anwendung der Becquerelstrahlen zur Heilung des Ulcus rodens.

(Russ. Archiv für Chirurgie 1903. [Russisch].)

G. applizierte zunächst sich selbst 75 mg Radiumbromid für 3 Stunden. Am 4. Tage bildete sich an der betreffenden Stelle des linken Unterarms ein roter Fleck, der allmählich zu einem nekrotisierenden Geschwür wurde. Im Laufe der 3. und 4. Woche entstanden vier gleiche kleinere Geschwüre am Arm, eins an der rechten Seite des Kinns, eins in der linken Leistenbeuge. Während die später entstandenen Geschwüre schneller heilten, war das erste noch nach 3½ Monaten offen.

In der Weljaminow'schen Klinik wurden zwei Fälle mit Radium behandelt.

1) 56jähriger Mann mit Ulcus rodens nasi. Erste Sitzung 1½ Stunden mit 75 mg Radiumbromid. Weiterhin wurde nur eine halbe Stunde bestrahlt mit Pausen von einer Woche. Die Gesamtbestrahlungszeit betrug 7 Stunden in 2½ Monaten.

2) 48jährige Frau mit Ulcus rodens reg. zygomat. Erste Sitzung 2 Stunden mit 75 mg, zweite Sitzung nach 20 Tagen, 1 Stunde 30 mg. In 9 Wochen wurde also insgesamt 4 Stunden bestrahlt.

Der Erfolg war sehr gut, auch in kosmetischer Hinsicht. Die Geschwüre heilten vollkommen ab unter teilweiser Nekrotisierung des Geschwürsgrundes.

G. gibt dem Verfahren wegen seiner größeren Handlichkeit und besseren Dosierbarkeit den Vorzug vor der Anwendung der Röntgenstrahlen.

**V. E. Mertens** (Breslau).

23) **L. Grevsen.** Nochmals die Morphinum-Skopolamin-Narkose.

(Münchener med. Wochenschrift 1903. No. 32.)

Bericht über 69 reine Morphinum-Skopolamin-Narkosen, die in allen Fällen ohne bedrohliche Erscheinungen verlief, nur in einigen mit Unruhe der Operierten einherging. Puls und Atmung waren im allgemeinen nicht beeinträchtigt, Erbrechen nur in zwei Fällen je 1mal aufgetreten. G. bemängelt aber trotz dieser günstigen Erfolge die Unzuverlässigkeit der Dosierung und den Umstand, daß schon vor der Operation das ganze Gift dem Körper einverleibt werden muß, daß man demselben gegenüber machtlos ist, wenn Störungen der Lungen- oder Herz-tätigkeit eintreten.

**Kramer** (Glogau).

24) **Soncini.** Un caso di miosite ossificante progressiva.

(Arch. di ortopedia 1903. Nr. 2.)

Beschreibung eines Falles von Myositis ossificans progressiva bei einem Kinde von 4 Jahren und 11 Monaten, sehr rasch in wenigen Monaten entwickelt; kompliziert mit Konvulsionen.

**E. Pagenstecher** (Wiesbaden).

25) **Grisel.** Absence congénitale des muscles pectoraux du coté droit.

(Revue d'orthopédie 1903. Nr. 4.)

Von den beiden vom Verf. gesehenen Fällen rechtsseitigen Muskelmangels werden nur über den einen genauere Einzelheiten wiedergegeben. Die rechte Schulter steht höher, der Arm ist etwas verkümmert, das Brustbein erscheint durch das Vorspringen der Rippenknorpel muldenförmig vertieft.

**Herm. Frank** (Berlin).26) **Martirené.** Absence congénitale des muscles pectoraux.

(Revue d'orthopédie 1903. Nr. 3.)

In dem beschriebenen Falle fehlt fast der gesamte Brustbein-Rippenanteil des linken großen und der gesamte kleine Brustmuskel; vorhanden ist nur der Schlüsselbeinteil und einige von der ersten Rippe ausgehende Fasern, diese aber in hypertrophischer Entwicklung; auch das Schlüsselbein ist auf dieser Seite umfangreicher, während die vorspringenden Rippenknorpel der anderen Seite die Abflachung des Brustkorbs auf der linken Seite noch mehr hervortreten lassen. Funktionell kein Ausfall in den Bewegungen des Armes.

**Herm. Frank** (Berlin).27) **C. Féré et E. Papin.** Fractures ou anomalies de développement de la clavicule.

(Revue de chir. XXIII. ann. Nr. 4.)

In der Revue de chir. XXII. Jahrg. Nr. 3 hatten Verf. einige Beobachtungen über doppelseitige symmetrische Schlüsselbeinbrüche gebracht, die sie mangels anderer Erklärung für angeborene ansprechen zu sollen glaubten. Inzwischen ist der Träger von Beobachtung V gestorben; die Obduktion ergab nun wohl rechts einen alten intra-extraartikulären Bruch des Akromialendes, links hingegen war ein Meniskus Ursache der fälschlichen Annahme eines Bruches. Das Zusammenreffen von Bruch und Anomalie ist immerhin bemerkenswert. Weiterhin berichten Verf. noch von einer Familie mit angeborenen Schlüsselbeinanomalien — Defekt, Teilung — und lenken wiederholt die Aufmerksamkeit auf eine öfters bei Degenerierten beobachtete Exostose des Schlüsselbeins im äußeren Drittel.

**Christel** (Metz).28) **P. Redard.** Du traitement chirurgical de la main bote congénitale.

(Revue d'orthopédie 1903. Nr. 3.)

Bei einem 2jährigen Kinde mit angeborenem Fehlen des unteren Radiusendes hat Verf. mit zwei Knochenoperationen in zwei durch Monate Zwischenraum getrennten Zeiten — subkutane Osteotomie der Ulna im mittleren Drittel und Resektion eines Trapezstückes aus dem unteren Ende zum Ausgleich der starken Abduktion — einen seit 2 Jahren verfolgten vollkommenen Erfolg erzielt.

**Herm. Frank** (Berlin).29) **H. Secrétan.** Greffe de l'extrémité amputée d'un doigt, une heure et demie après l'accident.

(Revue méd. de la Suisse romande 1903. Nr. 6.)

Einer Fabrikarbeiterin war eine Stunde vor Inanspruchnahme ärztlicher Hilfe die Hälfte des Nagelglieds vom rechten Mittelfinger durch eine Maschine abgetrennt worden.

Das in einem Zeitungspapier eingewickelte, amputierte Stück wurde nach vorheriger Reinigung in lauwarmem Wasser mittels einer tiefen und zweier oberflächlicher Nähte replantiert. Außer einer geringen Hautnekrose an Stelle der tiefen Naht primäre Heilung. Nach 4 Wochen arbeitsfähig.

Untersuchung nach 6 Monaten: » Form und Volumen der Phalanx normal, Weichteile des amputiert gewesenen Teiles geringgradig atrophisch.«

**Kronacher** (München).

30) **H. de Rothschild und L. Brunier.** Angeborene Makrodaktylie.

(Revue d'hygiène et de méd. infant. 1903. Nr. 3.)

Der betreffende, 3jährige Knabe hatte schon bei der Geburt einen erheblich vergrößerten linken Zeige- und Mittelfinger. Seit einem Jahre wuchsen diese zwei Finger besonders rasch, so daß der Zeigefinger bei der Untersuchung der Verff. 8 cm, der Mittelfinger 11 cm lang gefunden wurde; der Umfang beider Finger war 8 cm. Das zellig-fettige Gewebe war besonders stark entwickelt, was den Fingern das Aussehen von weichen Würsten gab, doch zeigte die skia-graphische Untersuchung, daß auch die Phalangen und Metakarpusknochen an der Hypertrophie teilnahmen. Die Haut der erkrankten Finger war kalt und bläulich, wenig empfindlich, mit zahlreichen kleinen Schrunden. Es handelte sich nicht um gewöhnliche Elephantiasis, sondern um wirkliche Hypertrophie, betreffend alle Elemente der Finger. Als Behandlung ist die chirurgische Entfernung vor-zunehmen.

**E. Toff** (Braila).

31) **Meyer.** Gonorrhöisches Panaritium.

(Deutsche med. Wochenschrift 1902. Nr. 29.)

Bei einer an frischen gonorrhöischen Gelenkaffektionen leidenden Pat. bildete sich ein Panaritium cutaneum, dessen unter allen Kautelen aufgefangener Inhalt Gonokokken zeigte.

**Borchard** (Posen).

32) **Tuffier.** Varices lymphatiques au cours de la grossesse.

(Revue de chir. XXIII. ann. Nr. 5.)

Bei einer im 2. Monate Schwangeren entwickelte sich in der rechten Leiste eine Geschwulst, die an jene Lymphektasie erinnerte, die durch Filarien erzeugt werden: sie war weich, höckrig, komprimierbar. Zahlreiche Bläschen von Hirse-korngröße lagen in der Hautoberfläche und entleerten sich bei Druck nach innen, um sich bei dessen Aufhören wieder zu füllen. In kurzer Zeit entwickelte sich die Geschwulst bis zu doppelter Faustgröße und drohte zu bersten. Unter Spinal-anästhesierung wurde sie entfernt, wobei Lymphgefäße von fast Kleinfingerdicke eröffnet wurden, aus denen sich ein heftiger Lymphstrom ergoß; er sistierte auf Klemmen- und Gazekompression. Die Heilung erfolgte p. p.

**Christel** (Metz).

33) **E. Kirmisson.** Des résultats fournis par la méthode non san-glante dans le traitement des luxations congénitales de la hanche.

(Revue d'orthopédie 1903. Nr. 3.)

Bericht über K.'s eigene Erfahrungen in den letzten 5 Jahren. Bei 27 ein-seitigen Verrenkungen ist 17mal die Rücklagerung des Kopfes erreicht worden bei Kindern im Alter von 32 Monaten bis 13 $\frac{1}{2}$  Jahren. Nur in 3 Fällen ist der Kopf an die normale Stelle gebracht, in 10 Fällen liegt er etwas nach oben und außen von der Pfanne. Zur Feststellung der anatomisch vollkommen gelungenen Einrichtung benutzt K. die Lage der Arterie, welche gerade vor dem Kopfe pul-sieren muß. Funktionell ist in der Mehrzahl der Fälle das Ergebnis ein sehr be-friedigendes. Diesen operativen Erfolgen stehen einige Beobachtungen gegenüber, aus denen hervorgeht, daß auch da, wo der Kopf nicht verlagert worden ist, unter Umständen der Zustand ein ziemlich zufriedenstellender werden kann. Selbst bei erheblicher Verkürzung kann durch Feststellung des Kopfes in mäßiger Abduk-tion, wie es Paci wollte, eine ganz gute Funktion geschaffen werden, welche eben nicht von einer Reposition um jeden Preis abhängt. — Von 27 doppel-seitigen Verrenkungen sind 21 der unblutigen Behandlung unterworfen, in einigen Fällen mit anatomisch so gut wie vollkommenem Erfolg, 12mal mit bloßer Umlagerung

des Kopfes, in 3 Fällen mit einseitiger, in einem Falle mit doppelseitiger Rückverrenkung. Auch bei der doppelseitigen Verrenkung zeigt sich, daß bei Nichtrückbringung des Kopfes das Schlußergebnis kein schlechtes zu sein braucht. Bei 4 von 6 nicht behandelten Kindern ist der Gang nach 1—3 Jahren Beobachtung leidlich. Es geht aus allen Beobachtungen hervor, wie verwickelt die Verhältnisse sind, von denen eine gute Funktion bei diesem Leiden abhängt; die unblutige Operation, so gut die Methode genannt werden muß, ist nicht die Bedingung zum Erfolg. — Für seine eigene Technik hat K. immer daran festgehalten, die angeborenen Verrenkungen ebenso wie die traumatisch und pathologisch erworbenen nicht mit Gewalt zu behandeln; die Hindernisse sollen umgangen, nicht bezwungen werden. Er verwirft vollkommen die gewaltsame Streckung, er hat allerdings auch vom Dauerzuge als Vorbereitungsakt kaum je eine ins Gewicht fallende Verlängerung gesehen. Seine Einrenkung setzt sich zusammen aus vollkommener Beugung, von deren Gelingen die Herabführung des Kopfes in die Nähe des Tuber ischii, der Erfolg der Operation in erster Linie abhängt, Abduktion, event. unter Tenotomie der Adduktoren, Zirkumduktion zur Ausdehnung der Kapsel; der Kopf gelangt dabei auf den Pfannenrand. Die eigentliche Einführung des Kopfes in die Pfanne geschieht durch Beugung des Gliedes mit leichter Abduktion und Rotation nach außen — der Kopf schlüpft vom unteren Rande her in die Pfanne unter direktem Druck mit der anderen Hand und erscheint unter der Leiste an der bekannten Stelle. Nachbehandlung nach Lorenz'schen Grundsätzen: 2 Monate Gipsverband in rechtwinkliger gezwungener Abduktionsstellung, während welcher Zeit Kniebewegungen angestellt werden sollen. Dann wieder in Narkose Streckstellung, dann nach 2 Monaten Stellung in Rotation nach innen. Dauer der Behandlung 6—8 Monate. **Herm. Frank** (Berlin).

### 34) Walter. Rupture spontanée de l'artère fémorale.

(Gaz. des hôpitaux 1903. Nr. 77.)

Der 65jährige Pat. fühlte plötzlich einen lebhaften Schmerz in der Mitte des Oberschenkels. An derselben Stelle bildete sich gleich darauf eine deutliche Schwellung. Pat. ging noch einige Tage herum, bis er sich entschloß, W. zu konsultieren. Die Diagnose »diffuses Aneurysma des rechten Oberschenkels« bestätigte sich bei der Operation nicht, vielmehr handelte es sich nur um die Ruptur der atheromatösen Arterie. Es wurden 8 cm des Gefäßes reseziert.

**V. E. Mertens** (Breslau).

### 35) Patel et Viannay. Deux cas de kystes de la région du genou (Clinique Jaboulay).

(Revue d'orthopédie 1903. Nr. 4.)

Bericht über zwei Cystenbefunde ohne Zusammenhang mit dem Gelenk aus traumatischer Entstehung in der Kniekehle. Im ersten Falle handelte es sich um ein Sehnenganglion aus der eigenen Scheide des Semimembranosus mit Einbruch in den gemeinsamen Schleimbeutel des Semimembranosus und Biceps; im zweiten Falle hatte sich ein künstlicher Schleimbeutel durch Erguß von Serum gebildet, und aus Versuchen und anatomischen Untersuchungen konnten Verf. feststellen, daß in der Höhe der Tuberositas interna der Tibia, zwischen der tiefen Lage der oberflächlichen Fascie und der oberflächlichen Lage der Aponeurose, ein Raum sich leicht abspaltet, welcher zuweilen (4mal auf 15 Individuen) den Charakter eines echten Schleimbeutels annimmt und welcher also zu den von Poirier als ständigen Befund anerkannten drei Schleimbeuteln als gelegentlich vorkommend hinzu gerechnet werden muß. Klinische Sondereigenschaften besitzen diese nicht.

**Herm. Frank** (Berlin).

---

Originalmitteilungen, Monographien und Separatabdrücke wolle man an Prof. E. Richter in Breslau (Kaiser Wilhelmstraße 115), oder an die Verlagsbuchhandlung Breitkopf & Härtel, einsenden.

---

# Zentralblatt für C H I R U R G I E

herausgegeben

von

**E. von Bergmann, F. König, E. Richter,**  
in Berlin, in Berlin, in Breslau.

Dreißigster Jahrgang.

Wöchentlich eine Nummer. Preis des Jahrganges 20 Mark, bei halbjähriger Vorauszahlung. Zu beziehen durch alle Buchhandlungen und Postanstalten.

Nr. 45.

Sonnabend, den 7. November.

1903.

**Inhalt:** A. Zeller, Zur Exstirpation des Wurmfortsatzes. (Original-Mitteilung.)

1) de Renzi und Boerl, Das Netz als Schutzorgan. — 2) Lenormant, Zwerchfellwunden. — 3) Brunner, Perforierende Magen-Darmgeschwüre. — 4) Jonescu, 5) Dieulafoy, Appendicitis. — 6) Vésignié, Wurmfortsatz- und Blinddarmhernien. — 7) Gratschoff, 8) Honda, 9) Morestin, Leistenbrüche. — 10) Leuzzi, Schenkelbruch. — 11) Mayo, Nabelbruch. — 12) Boeckel, Magenexstirpation. — 13) Savariaud, 14) Bérard und Patel, Darmverschluss. — 15) Duval, Idiopathische Dickdarmerweiterung. — 16) Claude, Krebs des Wurmfortsatzes. 17) Roller, Mastdarmvorfall. — 18) Cordero, Wanderleber.

W. Serenin, Einiges zur Jodoformknochenplombe nach Moseitig-Moorhof. (Original-Mitteilung.)

19) Elliesen, Hypertrophie der Speiseröhrenmuskulatur. — 20) Enderlien, Invagination von Magen in die Speiseröhre. — 21) Boldin, Arterienverletzung bei Punctio abdominis. — 22) Gebele, Penetrierende Bauchwunden. — 23) Edgren, Perforierende Magen-Darmgeschwüre. — 24) Neuhaus, 25) Lhota, Appendicitis. — 26) Guérmonprez, Hernia parainguinalis. — 27) Hedman, Nabelstrangbrüche. — 28) Tereschenkow und Fedorow, Lumbarnhernie. — 29) Kulescha, Parasit in einem Magensarkom. — 30) Miodowski, 31) Magnus-Alsleben, Magengeschwülste. — 32) Kablukow, Magengeschwüre. — 33) Fodorow, Zur Magen Chirurgie. — 34) Eisner, Fistula gastrocolica. — 35) Blanc und Caubet, 36) Kirmisson und Rieffel, 37) Rebutisch, Meckelsches Divertikel. — 38) Koch, Dickdarmsstrukturen. — 39) Philippowicz, Innerer Darmverschluss. — 40) Leshnow, Darmsteine. — 41) Kausch, Narkose bei Ileus. — 42) Stawski, Atropin bei Ileus. — 43) Meyer, Chronische ulzeröse Kolitis. — 44) Falkenburg, Thrombose und Embolie der Mesenterialgefäße. — 45) Bondarew, Gekrösgeschwülste. — 46) Edsall und Miller, Mastdarmernährung — 47) Rose, Mastdarmlistel. — 48) Monprofit, Parapancreatische Cysten. — 49) Mancini u. Janari, 50) Wolff, Herzwunden.

## Zur Exstirpation des Wurmfortsatzes.

Von

Prof. Dr. A. Zeller in Stuttgart.

Die Art und Weise wie der Wurmfortsatz bei den Operationen wegen Perityphlitis in der Regel entfernt wird, ist die, daß das von seinem Mesenterium befreite Organ dicht nach seinem Abgang vom Coecum unterbunden und abgetragen wird, nachdem aus der Serosa eine Manschette gebildet war, die dann über den Stumpf genäht wird. Wer dann noch ganz sicher gehen will, stülpt den Stumpf

in das Coecum hinein, dessen Wände dann über ihm vernäht werden. Dieses Vorgehen birgt aber gewisse Nachteile in sich, die doch einmal unseren Kranken gefährlich werden können. Denn man läßt dabei ein mit infektiösem Inhalt gefülltes Stück des Fortsatzes zurück, von dem man nie wissen kann, ob es nicht einmal zur Bildung eines Abszesses führt, der dann in die Bauchhöhle durchbrechen kann. Gewiß ist ein derartiges Ereignis sehr selten, und ich selbst habe nie derartiges erlebt. Daß es aber vorkommt, beweist ein von Herman<sup>1</sup> mitgeteilter Fall, in dem ein Kranker fünf Tage nach der so ausgeführten Operation an dem Durchbruch eines solchen Abszesses zu Grunde ging. Herman hat deshalb zur Vermeidung derartiger Unglücksfälle empfohlen, den Processus einige Millimeter oberhalb der Basis zu amputieren ohne ihn zu unterbinden, den Stumpf in das Lumen des Blinddarms einzustülpen und über ihn eine zweireihige Naht zu legen.

Ein weiterer Nachteil der gewöhnlichen Methode liegt in dem Umstand, daß bei akut entzündlichen Prozessen die Wand des Coecums oft so brüchig ist, daß die Fäden, die man über dem eingestülpten Stumpf anlegen will, durchschneiden.

Um diese Nachteile zu umgehen, möchte ich vorschlagen, an die Stelle der Resektion des Processus vermif. die Exstirpation desselben zu setzen. Nachdem er aus der Umgebung freigemacht und sein Mesenterium abgelöst ist, wird er angezogen und mit einem spitzen Messer an seiner Basis elliptisch umschnitten und so aus dem Coecum ausgelöst. Der kleine Defekt in diesem wird durch eine zweireihige Naht geschlossen. — Den Austritt von Kot aus dem Coecum braucht man nicht zu fürchten, da dasselbe teils durch vorausgegangene Opiumbehandlung, teils durch die Entzündung gelähmt ist. Um ihn sicher zu vermeiden, kann man vor der Exstirpation zwei Fadenzügel zu beiden Seiten des Processus durch das Coecum legen und seine Wand dadurch nach oben ziehen.

Das Verfahren ist so naheliegend, daß auch wohl andere es schon angewandt haben werden. Es hat sich mir in einer ganzen Anzahl von Fällen stets bewährt, und ich wage es seit seiner Einführung bei Fällen, die im freien Intervall operiert werden, die Bauchwunde ohne Drainage völlig zu verschließen. Es dürfte das sicherste Mittel sein, um die lästigen Kotfisteln, die bei der bisherigen Methode doch nicht so ganz selten zurückbleiben, zu vermeiden. Ich habe wenigstens eine solche nie mehr auftreten sehen.

---

<sup>1</sup> Zentralblatt für Chirurgie 1901. p. 1028.



1) **E. de Renzi und G. Boeri.** Das Netz als Schutzorgan.

(Berliner klin. Wochenschrift 1903. Nr. 34.)

Zum Zwecke der Erkenntnis der Funktionen des Netzes haben Verf. zahlreiche Experimente mit Hunden angestellt, deren Resultate folgende waren:

1) Wenn man bei Hunden den Hauptstamm der Vena splenica oder der Arteria splenica unterbindet, oder die korrespondierenden Äste der V. und A. splenica mit der V. oder A. gastro lienalis, so bewahrt die Milz auch 2 $\frac{1}{2}$  Monate später ihre Integrität. Man findet das Netz oft auf der Milz, sein Gefäßreichtum ist ungewöhnlich, und zahlreich sind bei der Trennung blutende Verbindungen mit der Milz.

2) Hebt man die Zirkulation in der Milz durch Unterbindung aller zu- oder abführenden Gefäße nahe dem Hilus auf, so wird das Organ nekrotisch. Man sieht dann schon nach wenigen Tagen, wie das Netz das seiner Zirkulation beraubte Organ umwallt. Die Milz wird langsam und vollständig resorbiert.

3) Wenn man alle Milzgefäße unterbindet und gleichzeitig das Netz soweit als möglich entfernt, tritt Gangrän, aber keine Resorption ein, und die Tiere sterben innerhalb 24—48 Stunden. Verlegt man die beiden Operationen in zwei verschiedene Zeiträume, so sterben die Tiere später.

Exstierpiert man nach 10—12 Tagen die gangränöse Milz und spritzt den Saft derselben Hunden mit und ohne Netz ein, so übt derselbe eine mehr oder minder toxische Wirkung aus.

4) Die gleiche Tätigkeit übt das Netz auch aus, wenn man die Gefäße am Hilus einer Niere unterbindet; diese wird alsdann zuerst vom Netz umkapselt, um alsdann langsam digeriert und resorbiert zu werden.

5) In die Bauchhöhle eingeführte Fremdkörper werden vom Netz eingekapselt und können ohne jegliche Störung dauernd darin bleiben.

Die Versuche, durch welche Verf. die Fähigkeit des Netzes, korpuskuläre Elemente zu resorbieren, und die hämolytische Tätigkeit der Membran unter physiologischen Verhältnissen gezeigt zu haben glauben, bringen zum Teil die Bestätigung älterer Erfahrungen, zum Teil neue Gesichtspunkte für die Therapie, weshalb sie für den Chirurgen auch ein praktisches Interesse haben. Gegen einen Satz aber der Autoren müssen diese letzteren ein Veto einlegen: »die meisten Chirurgen wirtschaften mit ihm (dem Netz) mit einer Gleichgültigkeit herum, als handle es sich um ein Organ, dessen Gegenwart keinerlei Nutzen bringt und dessen Anwesenheit ohne Bedeutung für den Organismus ist.« Der erfahrene Chirurg wird nie ohne Grund Netz abbinden, da er weiß, daß es dann irgendwo in der Bauchhöhle verwächst, daß nach ausgedehnten Netzresektionen Thrombosen und Embolien beobachtet werden, da

reiche Tätigkeit des Netzes, einen Abschluß der Bauchhöhle gegen Entzündungsherde zu bilden, kennt, um nur einige Beispiele anzuführen. Wenn es aber gilt, von zwei Übeln das kleinere zu wählen, werden wir auch fernerhin das Netz, namentlich das stark veränderte, resezieren!

Langemak (Rostock).

## 2) C. Lenormant. Traitement opératoire des plaies du diaphragme.

(Revue de chir. 23. ann. Nr. 5.)

Die Behandlung der Zwerchfellwunden durch Naht ist relativ neueren Datums. Veröffentlicht sind bisher 21 Fälle von operativ geheilten Verletzungen des Zwerchfells, denen L. zwei weitere beifügt. Die Zahl dieser Beobachtungen dürfte ausreichen, um einige allgemeine Regeln für unser Verhalten den Durchtrennungen des Zwerchfells gegenüber aufzustellen. Nach L. würden dieselben etwa wie folgt zu formulieren sein:

Die Wunden des Zwerchfells — d. h. die perforierenden thorako-abdominalen Verletzungen — sind als ernste, für die spätere Zukunft besonders, zu betrachten. Sie setzen der Bildung von Zwerchfellhernien aus, deren Einklemmung häufig ist und meist zum Tode führt. Daher ist jede frische Zwerchfellwunde als dringend chirurgischer Behandlung bedürftig anzusehen. Wir werden eine solche voraussetzen haben, wenn eine perforierende Brustwunde mit Netzvorfall einhergeht. §§

Der Zugang zur Zwerchfellwunde vom Bauche her ist schwierig und meist ungenügend. Hinderlich ist sowohl der Rippenbogen als auch das Andrängen der Eingeweide und die unzureichende Beleuchtung. Dementsprechend sind die Resultate der Eingriffe am Zwerchfell per laparotomiam ungünstig (50 % Todesfälle). Hingegen bietet das Eingehen vom Brustkorb her, was auch meist durch die Verletzung des Brustraums selbst vorgezeichnet ist, weit besseres Licht, ungehindertes Manipulieren und daher bessere Heilerfolge (nur 4 % Todesfälle).

Die Wunde kann in der gleichen Weise wie bei der transpleuralen Eröffnung subdiaphragmatischer oder hochgelegener Leberabszesse extrapleurale verlegt und dann vernäht werden. Idealer ist jedenfalls Nahtverschluß und völlige Restaurierung des Pleuraraums. Der Pneumothorax, ob schon vorher, ob beim Eingriff entstanden, schwindet meist sehr bald.

Christel (Mets).

## 3) F. Brunner. Das akut in die freie Bauchhöhle perforierende Magen- und Duodenalgeschwür.

(Deutsche Zeitschrift für Chirurgie Bd. LXIX. p. 101.)

B., welcher selbst 2 Magengeschwürsperforationen (eine mit Erfolg) und eine Duodenalgeschwürsperforation (mit Erfolg) zu operieren

hatte, liefert hier eine außerordentlich fleißige Arbeit, in welcher er nach tunlichst vollständiger Sammlung aller einschlägigen Publikationen und ca. 460 Operationsfälle verwertend die Statistik, Ätiologie, Anatomie, Symptomatologie, Diagnose, Prognose, Therapie, Erfolge der Operation und deren Heilungsverlauf bei der Magen- und Duodenalgeschwürsperforation in durchaus erschöpfender Weise erörtert. Seine Abhandlung ist deshalb als eine bestens brauchbare Fundgrube für alles, was dieses für die operative Chirurgie heute so wichtige Kapitel betrifft, zu sorgfältigem Studium zu empfehlen. Ihr reicher Inhalt ist durch ein Referat nicht zu erschöpfen, und können nur einzelne Punkte als besonders hervorhebenswert bezeichnet werden.

Statistisch ist die auffällig hohe Zahl der in England beobachteten Fälle merkwürdig (von insgesamt 380 Magen- und 86 Duodenalperforationen 241 bzw. 24 aus England). Die Duodenalperforationen erscheinen besonders bei französischen und schweizerischen Autoren häufig. Im übrigen zeigt sich am Duodenalgeschwür das männliche Geschlecht ungleich stärker beteiligt als das weibliche (10:1), ein Umstand, der diagnostisch verwertbar ist. Die meisten Geschwürsperforationen fallen in die Monate Oktober bis März; die Einnahme der Nahrung resp. Magenfüllung spielt als Gelegenheitsursache für die Perforation nicht die große Rolle, die man a priori anzunehmen geneigt ist. Die Magenperforationen sitzen weit häufiger an der vorderen als an der hinteren Wand (im Verhältnis von 7:1), öfter nahe der Cardia als dem Pylorus (im Verhältnis von 5:3) und besonders an der kleinen Kurvatur. Ihr Aussehen ist meist das einer wie mit dem Locheisen ausgeschlagenen Öffnung inmitten einer mehr oder weniger ausgedehnten starren Partie der Magenwand, ihre Größe beträgt in mehr als der Hälfte der Fälle über 1 cm. Es sind sowohl mehrfache, gleichzeitige Perforationen, als auch mehrfache Geschwüre beobachtet. Die Duodenumperforationen verhalten sich ähnlich und sitzen meist unmittelbar unterhalb des Pylorus. In der Bauchhöhle findet sich meistens mehr oder weniger freies Gas und in ihrem Aussehen, Geruch und Menge naturgemäß sehr wechselnde aus dem Magen entleerte Flüssigkeit, vermischt mit den genossenen Getränken und Speisen, wobei von Wichtigkeit ist, daß der salzsäurehaltige Magensaft nicht sehr virulent ist. Von den Symptomen ist der plötzliche exzessive Schmerz das wichtigste, und wird am Magen wie am Duodenum der spontane Schmerz meist an die Perforationsstelle verlegt, während der Druckschmerz beim Magen auch an diese, beim Duodenum dagegen meist in die Ileocoecalgegend verlegt wird. Die initiale starke Bauchdeckenspannung hält meist bis etwa zur 11. Stunde an, um dann mit der nun beginnenden Peritonitis einer Auftreibung des Leibes Platz zu machen. Auch die Atmung ist als ganz oder fast ganz kostal und beschleunigt sehr charakteristisch. Für die Diagnose ist wichtig, daß die meisten Pat. vor der Katastrophe schon jahrelang an Geschwürsbeschwerden ge-

litten haben. Weitere sehr eingehende Details über Symptomatologie, Diagnose und Differentialdiagnose siehe im Original.

Was die Operation betrifft, welche der Diagnosenstellung tunlichst auf dem Fuße folgen soll, auch bei noch bestehendem Chok, so ist stets Allgemeinnarkose zu raten. Nach Eröffnung des Bauches ist zunächst auf freies Gas zu achten, dann sofort, event. unter Leitung der vorquellenden Flüssigkeit, auf die Durchbruchsstelle zu fahnden, wobei die Magenvorderwand unter Hochheben der Rippen und der Leber, die Hinterwand unter Passierung des kleinen Netzes bzw. des Mesocolon transversum abgesehen wird. Nach Auffindung des Loches Hervorziehen des Magens und wenn irgend möglich nach Anlegung von Klemmen Exzision des Geschwürs außerhalb der indurierten Zone. Andere Versorgungsarten für die Perforation, Übernähen mit serösen Nähten, Tamponade, Aufnähen von Netz, sind minderwertig, ganz zu verwerfen das Einnähen der Perforation in die Bauchwunde. Bei Reinigung der Bauchhöhle vom eingeflossenen Mageninhalt soll man sich je nach Umständen eklektisch verhalten. Ist die Verunreinigung mäßig, so genügt trockenes Auswischen, ist sie ausgedehnter, so soll gründlich gespült werden, eventuell unter Eventration der Därme. Ebenso ist je nach Umständen bald zu drainieren, bald die Wunde ohne Drains zu schließen. Die Nachbehandlung der vielen in der Rekonvaleszenz möglichen Komplikationen bietet nichts Eigentümliches. Was die Statistik der bislang erzielten Heilungen betrifft, so ergibt sich mit Wahrscheinlichkeit, daß höchstens ein Drittel der Operierten geheilt, und daß die Prognose beim Duodenalgeschwür schlechter ist als beim Magengeschwür. Sehr deutlich lehrt die Statistik auch, daß, je später die Operation ausgeführt, um so schlechter die Heilungsaussicht ist. Insbesondere wird von der 11. Stunde an, wo die peritonitischen Erscheinungen beginnen (siehe oben), die Prognose übel.

Zum Schluß der Arbeit stehen das alphabetisch geordnete kasuistische Literaturverzeichnis von 586 Nummern, B.'s eigene drei Krankengeschichten, sowie mehrere andere aus Schweizer Spitälern.

Meinhard Schmidt (Cuxhaven).

#### 4) T. Jonescu (Bukarest). Die Appendicitis.

(Revista de chirurgie 1903. Nr. 6 u. 7.)

In der sehr interessanten und lehrreichen Arbeit gelangt J. zu folgenden Schlüssen: Die klinischen Formen der Appendicitis sind derart verschieden von Fall zu Fall, daß es schwer fällt, ein Schema aufzustellen und dieselben in gewisse Krankheitsgruppen einzureihen. Abgesehen von den larvierten Formen, welche unter den verschiedensten Symptomen in Erscheinung treten können, könnte man folgende Gruppen unterscheiden: einfache Appendicitis oder appendikuläre Kolik, adhäsive oder eitrig umschriebene appendikuläre Peritonitis, allgemeine septische oder eitrig appendikuläre Peritonitis

und endlich appendikuläre Septhämie (Appendicitis hypertoxica). Eine seltene Form ist die aktinomykotische Appendicitis.

Anfangs können alle Appendicitisformen, selbst die leichtesten, eine peritoneale Reaktion (Peritonismus) hervorrufen, welche nicht mit allgemeiner Peritonitis verwechselt werden darf. Die Diagnose der Appendicitis ist im allgemeinen leicht, das Erkennen der betreffenden Form, namentlich im späteren Verlaufe der Krankheit, oft recht schwer. Das Hauptsymptom, welches schon von Anfang an das Unterscheiden einer schweren, septischen Appendicitis von einer leichten gestattet, ist die Diskordanz zwischen Pulsfrequenz und Temperatur. Plötzliche Verschlimmerungen und Besserungen können im Laufe der Krankheit auftreten, so daß die Prognose mit Vorsicht gestellt werden muß; nur langjährige Erfahrung und ein gewisses klinisches Gefühl können in dieser Beziehung brauchbare Anhaltspunkte geben. Auch darf nicht vergessen werden, daß gewöhnlich keinerlei Übereinstimmung zwischen klinischen Symptomen und Schädigungen des Wurmfortsatzes besteht.

Jede Appendicitis soll von Anfang an medizinisch behandelt werden. Durch absolute Ruhigstellung, Verabreichen von Extr. opii, 5—10 cg pro Tag, Eis auf den Bauch, absolute Diät, mitunter massige Einspritzungen von künstlichem Serum, subkutan oder intravenös, Magenwaschungen bei unstillbarem Erbrechen. Der chirurgische Eingriff soll nur nach Aufhören der initialen peritonealen Erscheinungen vorgenommen werden, wenn die Krankheit sich mit oder ohne Abszeß lokalisiert hat. Das Aufsuchen des Wurmfortsatzes soll nicht allzu weit getrieben, seine Resektion nur dann vorgenommen werden, wenn er sich gleichsam selbst zeigt. Eventuelle Darmfisteln, die nach der Operation zurückbleiben, heilen fast immer spontan.

E. Toff (Braila).

### 5) G. Dieulafoy. Étude sur l'association de l'appendicite et de la cholocystite avec ou sans péritonite.

(Bull. de l'acad. de med. Année LXVII. 3. Serie. Nr. 24.)

Das relativ häufige Zusammentreffen dieser beiden Entzündungen ist uns zwar nichts Neues mehr; immerhin bedarf das Abhängigkeitsverhältnis derselben voneinander noch der Klärung, und ihre genaue Kenntnis und Diagnose ist von großer praktischer Wichtigkeit.

Die Kombination kann sich in verschiedener Weise äußern, je nach den vielfältigen Entzündungsformen des Wurmfortsatzes und der Gallenblase; oft jedoch beginnt die Erkrankung mit den Symptomen der Cholecystitis. Sie erscheint als das Primäre aus mehreren Gründen; häufig findet man noch keine Steine in der Blase, als Zeichen relativ frischer Erkrankung. Außerdem finden wir in den Fällen primärer Appendicitis je nach der »toxi-infektiösen« oder der retrocecal aufsteigenden purulenten Form die Leber selbst infiziert oder die untere und obere Leberfläche von Eiter umspült, die Gallenblase jedoch gesund. Es liegt für die miteinander auftretende

Cholecystitis und Appendicitis die Vermutung nahe, daß zuerst die Gallenblase und absteigend der Wurmfortsatz erkrankt.

Es ist von grundsätzlicher Bedeutung, die hinzutretende Appendicitis rechtzeitig zu erkennen; sie ist die gefährlichere und verbietet die abwartende Behandlung, die für Cholecystitis eher zu rechtfertigen sei.

D. stützt sich auf ca. 47 teils eigene, teils Publikationen von Kehr und Müller entlehnte Beobachtungen. Christel (Metz).

## 6) Vésignié. Contribution a l'étude des hernies de l'appendice et du coecum.

Thèse de Paris, G. Steinhell, 1903. 103 S. 2 Abbildungen.

In einer historischen Einleitung gibt V. einen kurzen Überblick über die Entwicklung unserer Kenntnis der normalen Anatomie und der pathologisch-anatomischen Verhältnisse des Blinddarms und Wurmfortsatzes. Bei der Ätiologie der Hernien dieser Darmabschnitte glaubt er eine Prädisposition des höheren Alters trotz einiger Statistiken mit anderem Ergebnis annehmen zu sollen. Im allgemeinen sind die Ursachen für das Auftreten dieser Brüche dieselben wie bei den gewöhnlichen Brüchen. Die pathologisch-anatomischen Verhältnisse werden dann an der Hand von 15 aus der Literatur zusammengestellten Fällen besprochen. Wurmfortsatz resp. dieser und Blinddarm sind als Bruchinhalt am häufigsten bei Leistenbrüchen gefunden, weniger oft findet sich jener in Schenkel-, ganz ausnahmsweise in Nabelbrüchen. Besonders merkwürdig ist, daß bei den Coeco-appendicularhernien der Leistengegend in seltenen Fällen der Bruchsack fehlen kann, was auf einen abnormen Verlauf des Bauchfells im Bereich des Blinddarms zurückzuführen ist. Neben Wurmfortsatz und Blinddarm finden sich häufig noch Dünndarmschlingen, Netz usw. im Bruchsack. Außer den von den gewöhnlichen Brüchen her bekannten Veränderungen des Bruchinhalts bieten die hier in Frage kommenden Hernien noch eine Besonderheit dadurch, daß der in ihnen gelegene Wurmfortsatz entzündlich erkranken kann, mit dem häufigen Ausgang in Phlegmone des Bruchsacks resp. Appendixfistel. — In dem Kapitel über die Pathogenese der besprochenen Hernien wird nach einem Überblick über die normale Anatomie von Blinddarm und Wurmfortsatz die ältere Auffassung über die Entstehung dieser Hernien zurückgewiesen, nach welcher sich der Blinddarm im subperitonealen Bindegewebe herabsenken sollte; das ist nur in den Ausnahmefällen anzunehmen, in denen kein peritonealer Bruchsack existiert. Verf. neigt zu der Annahme, diese Brüche seien als sekundäre Affektionen aufzufassen. — Da es keine für die fragliche Affektion spezifische pathognomonische Symptome gibt, so läßt sich ihre Diagnose nie mit Sicherheit stellen, kommt es leicht zu Verwechslungen mit Netzeinklemmungen, eingeklemmter Enterokele, Ovarial- und Tubenhernien und Ektopie des Hodens, sowie bei

Schenkelbrüchen mit Lymphknotenentzündung und Varikokele. Diese Verwechslungen sind besonders leicht in Anbetracht der Komplikationen, welche bei den in Frage kommenden Hernien auftreten können. Solche sind: 1) die Kotanhäufung in dem im Bruchsack liegenden Blinddarm, ohne daß eine wirkliche Abschnürung des Darmes vorliegt, 2) die akut oder chronisch, in wiederholten Anfällen verlaufende und zu Verwachsungen führende Entzündung des Bruchinhalts ganz allgemein, 3) die Inkarzeration und 4) die spezifische Entzündung des im Bruchsack gelegenen Wurmfortsatzes (Appendicite herniaire). Die Kapitel »Symptome und Komplikationen« und »Diagnose« werden durch weitere Fälle (Nr. 14—38) erläutert und belegt. Unter den »klinischen Beobachtungen« finden sich auch zwei bisher nicht veröffentlichte Fälle der Klinik Le Dentu eingehend beschrieben. Die Prognose ist im allgemeinen wegen der zahlreichen möglichen Komplikationen nicht günstig, eine Besserung in dieser Hinsicht für die Zukunft von einem früheren operativen Eingreifen zu erwarten; die Therapie besteht rationellerweise nur in einem operativen Eingreifen: liegt der Wurmfortsatz im Bruchsack, so soll er in typischer Weise reseziert werden. Bei eingetretenen Komplikationen muß das Operationsverfahren gemäß allgemein-chirurgischen Gesichtspunkten in jedem einzelnen Falle gestaltet werden.

Dettmer (Bromberg).

## 7) L. Gratschoff (Uleåborg). Beiträge zur Behandlung der Leistenbrüche.

(Finska Läkaresällskapets Handlingar Bd. XLIII. p. 576, Bd. XLIV. p. 222.  
[Schwedisch.]

Nach einigen theoretischen Erwägungen über die Entstehung der Brüche, besonders der äußeren Leistenbrüche, beschreibt Verf. ein neues Operationsverfahren, das darauf hinzielt, das Peritoneum nicht zu eröffnen. Durch Vereinigung der beiden Schenkel des Leistenbandes und Vermehrung der Spannung in der äußeren (bzw. lateralen) Wand sucht Verf. die natürliche Widerstandsfähigkeit der Bruchpforte wieder herzustellen. In der ersten Publikation hat er dies zu erreichen gesucht mittels Einführung eines korkzieherartigen Instruments in die zu vereinigenden Gewebe. Wenn die Heilung hinlänglich vorgeschritten ist, wird das Instrument entfernt, und die kleine Einstichwunde granuliert ohne Eiterung. — Ein 14jähriger Knabe ist in dieser Weise von einem taubeneigroßen Bruche dauernd befreit worden.

Da jedoch der Korkzieher gewisse Unbequemlichkeiten mit sich brachte, hat Verf. ihn in der zweiten Publikation verlassen und operiert jetzt — immer in dem Bestreben, die Bauchhöhle nicht zu eröffnen — mittels eines kleinen Stahlbogens, dessen beide kugelförmige Enden mit in die Nahtlegung eingezogen sind und einer Hakenvorrichtung, um den Draht zu befestigen. Zwischen den

beiden Bogenschenkeln ist der Abstand 13 cm, die Kugeln sind von einem Loche durchsetzt.

Die Operation wird in folgender Weise ausgeführt. Etwa 6 cm langer Hautschnitt längs der inneren Abteilung des Lig. Poupart. Freilegung der Aponeurose des M. obliq. ext. und des Lig. Poupart. Die beiden den Leistenring umgebenden Schenkel werden mit je einer Pinzette gefaßt. Ein mit Nadel versehener dicker Seidenfaden wird an dem einen hakenfreien Ende des Bogens befestigt. Die Nadel wird einige Zentimeter vom medialen Wundwinkel durch die Haut geführt, dann durch den oberen, weiter durch den unteren Schenkel je einigemale, so daß eine genügende Öffnung für den Samenstrang bleibt. Danach wird die Nadel durch die Haut etwa 1 cm lateralwärts vom äußeren Wundwinkel ausgestochen, schließlich durch das Loch im anderen Ende des Bogens. Nach Entfernung der Nadel wird der Faden gespannt und der Bogen in passende Stellung gebracht. Der Faden wird an den Haken befestigt und die Hautwunde vernäht. Nach Verlauf einer Woche wird der Bogen entfernt.

Damit werden alle versenkten Nähte umgangen, die so häufigen Ursachen von Späteiterungen. Die Operation ist durch die Anwendung des beschriebenen Bogens höchst vereinfacht, absolut ungefährlich und kann nötigenfalls erneuert werden, ohne daß störende Narbenbildungen, wie nach anderen Operationen, auftreten.

Nach dieser Methode hat Verf. zwölf Fälle operiert, die zwischen 5—19 Monaten nach der Operation beobachtet worden sind. Nur in einem Falle ist Rezidiv eingetreten. (Von vier Fällen sind jedoch keine Erkundigungen eingetroffen.) Das Alter der Operierten — sämtliche waren männlichen Geschlechts — schwankte zwischen 7 und 59 Jahren.

Hansson (Cimbrishamn).

## 8) T. Honda. Zur Radikaloperation der Leistenbrüche.

(Deutsche med. Wochenschrift 1903. Nr. 32.)

H. modifiziert die Methode nach Bassini in der Weise, daß er nach möglichst hoher Abbindung und Durchtrennung des Bruchsackes diesen resp. das Bauchfell noch etwa 4 cm von der Fascia transv. ablöst, die beiden Enden des Fadens, mit dem der Bruchsack abgebunden ist, in einer Entfernung von einigen Zentimetern voneinander von hinten nach vorn durch die ganze Muskelschicht hindurchsticht und über der Aponeurose des M. obliq. ext. fest verknotet. Ähnlich hat er auch die Radikaloperation der Schenkelbrüche modifiziert. Der übrige Vorgang bei der Operation unterscheidet sich in nichts von Bassini.

Borchard (Posen).



9) **H. Morestin.** Cure esthétique des hernies inguinales chez la femme.

(Bull. et mem. de la soc. anat. de Paris Année LXXVII. 6. Serie. Nr. 3.)

M., der es sich zur Aufgabe macht, überall, wo die Indikation es gestattet, die Operationsnarben möglichst unsichtbar — in Falten, behaarte Teile usw. — zu legen, hat 3mal bei jungen Frauen die Radikaloperation von Leistenbrüchen — einfachster Form natürlich — von einer ca. 4 cm langen Inzision im Mons veneris aus durchführen können. Sie verläuft in der Achse des Mons veneris bis an die vordere Kommissur der großen Schamlippen. Mittels Wundhaken wird die bis auf die Fascie durchtrennte Haut nach außen verzogen, kleine spannende Fasernzüge, die Ausbreitungen des Lig. rotund. werden zerschnitten; dann erreicht man bequem den Bruchsack, der freigelegt, hervorgezogen und abgebunden werden kann. Die äußere Wandung des Kanals wird durch einige Catgutknopfnähte geschlossen, da der kleine Einschnitt die — hier im übrigen entbehrlich — Ausführung eines tieferen Verschlusses nicht gestattet.

Christel (Metz).

10) **F. Leuzzi.** Processo radicale per l'ernia crurale.

(Clinica chirurgica 1902. Nr. 8.)

Ein Vorschlag zur Radikaloperation des Schenkelbruchs, der bisher nur am Kadaver versucht wurde.

Der untere Rand des M. obliquus internus und des M. transversus wird samt der Fascia transversa an das Lig. pubicum (Cooperi) genäht. Die Aponeurose wird nachgiebiger, wenn sie 2,5 cm oberhalb der Rektussehne eingeschnitten wird, und läßt sich ohne Spannung vereinigen. Die Nähte sind von vorn nach rückwärts anzulegen, von der V. femoralis bis zum Tuberculum pubicum. Der Arcus cruralis wird wiederhergestellt, indem der äußere Pfeiler, gegen die Vene zu, und der innere, gegen das Tub. pubicum, an die Aponeurose und den M. pectineus genäht werden.

L. rühmt seinem Verfahren nach, daß es die Forderungen anderer erfülle und durch neue Vorteile sie übertreffe: Die Bruchpforte wird durch eine doppelte Barriere geschlossen, und da die Narbe auf den horizontalen Schambeinast verlegt ist, wird diese soweit als möglich dem intraabdominalen Druck entzogen; die innige Verwachsung der Schichten wird durch die Mobilisierung der Aponeurose gefördert; der präperitoneale Raum wird auf ein Minimum reduziert und so die Entwicklung eines Hämatoms erschwert; der Bauchfellsack wird ganz verflacht. Das Verfahren ist für jede Art von Schenkelbrüchen anwendbar, auch propperitoneale.

J. Sternberg (Wien).

### 11) Mayo. Further experiences with the vertical overlapping operation for the radicale cure of hernia.

(Journ. of the amer. med. assoc. 1903. Juli 25.)

Operation: 1) Quer elliptischer Schnitt um den Nabelbruch, vertieft bis zum Bruchring.

2) 5—6 cm um den Bruchring wird die Fascie sorgfältig freipräpariert.

3) Vorziehen des Bruches mit dem Bruchsack nach Reposition etwaiger Darmschlingen, Zirkulärschnitt um den Bruchsackhals, der seinen Inhalt freilegt. Das im Bruch enthaltene Netz wird abgebunden und samt Bruchsack entfernt.

4) Je ein Querschnitt, 2 cm lang, durch die aponeurotischen und peritonealen Teile des Bruchringes nach jeder Seite, bildet einen oberen und einen unteren Lappen; vom oberen wird das Peritoneum etwa 5—6 cm nach oben abgelöst, so daß zwischen ihm und Fascie eine Tasche entsteht.

5) Vom oberen Fascienlappen, am Ende der Tasche beginnend, werden 2—4 Matratzennähte angelegt, die den unteren Lappen mit ihrer Schlinge fassen. Dann wird soweit angezogen, daß oberes und unteres Bauchfell mit Catgut fortlaufend genäht werden können. Dann werden die Matratzennähte scharf angezogen, so daß der ganze untere Lappen in die Peritoneal-Fascientasche hineingezogen wird.

6) Der freie Rand des Oberlappens wird unten auf die Fascie genäht, Hautnaht. —

Ähnlich kann auch der Lappenverschluß von seitwärts gemacht werden, aber der von oben und unten ist besser, weil der intraabdominale Druck befestigend wirkt. Seit 1895 sind beide Verfahren zusammen 35mal ausgeführt, das Verfahren mit Ober- und Unterlappen allein 25mal. Ein Rückfall nach Seitenlappenoperation. Die Vertikallappenoperation ist leichter und schneller ausführbar als sonst irgend eine. M. rechnet auf so sichere Erfolge wie bei Leistenbruch.

Trapp (Bückerburg).

### 12) J. Boeckel. De l'ablation de l'estomac. (Ablation totale et subtotale.)

Paris, G. Baillière & Co., 1903. 192 S. Avec XI planches.

Mit den totalen Magenexstirpationen werden der gleichen Schwere des Eingriffs halber die ungewöhnlich ausgedehnten Magenresektionen besprochen im Anschluß an eine derartige Operation, die Verf. bei einer 38jährigen Frau ausgeführt hat. Es war hierbei nur ein kleiner Teil des kardialen Magenendes stehen geblieben. Bei der gut geheilten Kranken trat nach reichlich einem halben Jahre der Tod ein infolge Darmverschluß. Er konnte durch Exstirpation des retroflektierten fixierten Uterus und durch eine nochmalige Laparotomie mit Anlegung eines Kunstafters nicht aufgehalten werden. Bei der Obduktion wurde eine Verengerung im Colon

transversum infolge Narbenzugs und eine zweite am Beginn des Mastdarms gefunden; kein Rezidiv. Der neue Magen war an der der kleinen Krümmung entsprechenden Seite 10, an der konvexen 22 cm lang. Es werden dann 37 Fälle aus der Literatur einschließlich vier eigenen des Verf.'s ausführlich angeführt und dann die Indikationen zur Operation besprochen. Die Beweglichkeit der durch die Bauchdecken fühlbaren Geschwulst ist zwar ein sehr schätzbares, doch kein sicheres Zeichen für die Exstirpationsfähigkeit; denn die Magengeschwulst kann mit anderen beweglichen Organen verwachsen und dadurch für die Tastung beweglich sein. Bei der Unsicherheit der Diagnose wird die Probelaparotomie und Gastrotomie öfter anzuwenden sein. B. bespricht dann die Wichtigkeit der ausgedehnten Exstirpationen der Magenkarzinome und der ergriffenen Lymphdrüsen. Die in Betracht kommenden Lymphbahnen hat übrigens schon Sappey 1874 beschrieben.

Zur Vorbereitung der heruntergekommenen Pat. empfiehlt B. Ernährungsklystiere 8 Tage lang 3—4mal täglich von Zuckerwasser und Gelbei. Nach der Resektion ist die direkte Vernähung des kardialen und duodenalen Endes, falls möglich, immer das erstrebenswerteste. Nur zu starke Spannung bildet eine Kontraindikation und erfordert eine Anastomose mit einer Jejunumschlinge. Worauf Verf. in einem neuen Falle besonderen Wert legen würde, ist, den Rest des Ligamentum gastrocolicum an den neuen Magen resp. an die dem entsprechenden Teile anzunähen. Bei dem eingangs erwähnten Falle ist der Tod infolge einer Stenose im Colon transversum eingetreten, die durch Schrumpfung der Reste dieses Bandes zustande gekommen war. Von der gewohnten und erprobten Reihenfolge bei der Operation, erst Durchtrennung des Lig. gastrocol., dann des oberen Magenpols, dann des Lig. gastrohepat., zuletzt des Duodenum, wird man je nach den Fällen abweichen. So kann es sich empfehlen, in zweifelhaften Fällen zuerst die Durchtrennung des Duodenum vorzunehmen, um bei sich herausstellender Unmöglichkeit der Exstirpation sich mit der Gastroenterostomie begnügen zu können.

Von 46 Gastrektomien sind 28 Heilungen und 18 Todesfälle zu verzeichnen, mithin eine Sterblichkeit von 39,1%. Neunmal war Kollaps vorhanden, siebenmal Peritonitis die Todesursache, letztere zweimal durch Auseinanderweichen der Nahtstelle bedingt. Von 21 Pat., deren Schicksal weiter verfolgt werden konnte, sind 11 an Rezidiv gestorben zwischen 5 Monaten und 5 Jahren. Am Leben sind noch die Fälle von Weiss (2 $\frac{1}{2}$  Jahr, aber kein Karzinom!), Ricard (fast 3 Jahre), Ribera (1 Fall 4 Jahre, kein Karzinom, 1 Fall, Karzinom, fast 4 Jahre), Brooks-Brigham (5 Jahre, jetzt 71 Jahre alt) und Maydl (11 Jahre). Von 28 wegen Krebs operierten Pat. haben nur vier das vierte Jahr überlebt.

Verdauungs- oder Ernährungsstörungen sind bei keinem der mitgeteilten Fälle beobachtet worden. Massenhafte Nahrungs-

aufnahme ist natürlich besonders im Anfang nicht möglich. Eine Tabelle über 48 Gastrektomien bildet den Schluß der Arbeit.

E. Moser (Zittau).

### 13) Savariaud. L'occlusion congénitale interne chez le nouveau-né.

(Revue d'orthopédie 1903. Nr. 4.)

Verf. zeichnet unter Hinzufügung einer bibliographischen Zusammenstellung von 180 Nummern das klinische Bild des angeborenen inneren Darmverschlusses bei Neugeborenen nach Entstehung, pathologischer Anatomie, Verlauf. Er kommt offenbar sehr selten vor — in Petersburg 1:16 000, Wien 1:55 000 Findlingsaufnahmen —, doch haben manche Beobachter das Leiden mehrfach gesehen. Als Entstehungsursache kommen sogar auch hier 3mal Fremdkörper vor in Gestalt von zusammengebackenem Kindspech von Haselnußgröße und der Härte von Glaserkitt, Druck durch Geschwülste (2mal), Einschnürung in Löchern, am häufigsten aber durch intrauterine peritonitische Stränge. Von Lageverschiebungen sind Verdrehungen häufig, Knickungen und Einstülpungen seltener (2 Fälle). In den meisten Fällen sind Bildungsfehler im Spiel. Von letzteren ist einmal eine neoplastische Verengung (Adenombau) bemerkt, von Mißbildungen kommt Schleimhautklappenförmige oder mehr strichförmige Verengung bis zum vollen Verschuß vor, blindsackförmiger Narbenverschuß, wobei sich der Blindsack sogar in die Bauchhöhle öffnen kann, und endlich vollkommenes Fehlen des Dick- und Dick- und Dünndarms bis zum Duodenum. Auch mit den abnormen Ausmündungen am Nabel können sich Darmverschlüsse kombinieren.

Pathologisch-anatomisch ist von Interesse der Sitz der Störung, welcher in den allermeisten Fällen in den höheren Darmbezirken, kaum in 6% unterhalb der Bauhin'schen Klappe sich befindet, etwas seltener im Duodenum, als im tieferen Dünndarmabschnitt. Von Bedeutung ist ferner das Vorkommen mehrfacher, bis über 5facher Verschlüsse, welche den operativen Eingriff eines Hindernisses natürlich wirkungslos machen, und das verschiedene Verhalten der beiden Darmabschnitte vor und hinter dem Hindernis nach Lichtung, Inhalt und Wandbeschaffenheit, je nachdem der Verschuß mehr oder weniger vollständig ist. Das untere Ende kann sich spurlos im Bauchraum verziehen.

Die Symptome setzen sich zusammen aus einem auffälligen subikterischen Aussehen, dem Fehlen des Kindspechs im unteren Darmabschnitt, dem Mastdarm, welches auch durch Eingießungen nicht herausgeschwemmt werden kann, und dessen Ausbleiben am zweiten Tage die Befürchtung des Darmverschlusses erwecken muß. Dazu kommt dann Erbrechen, gesteigert bis zum Gallen- und Kindspecherbrechen, Auftreibung des Leibes durch Gas. Bei vollständigem Verschuß tritt der Tod am 5.—7. Tage durch-

schnittlich ein, es ist aber auch eine Lebensdauer von 21 Tagen beobachtet. Die Diagnose ist vom 2.—3. Tage an im allgemeinen leicht zu stellen. Die Prognose ist ohne und mit chirurgischer Behandlung bis jetzt absolut tödlich gewesen. In Betracht kommen der künstliche After und die Enteroanastomose. Der erstere läßt keine genügende Ernährung aufkommen, die letztere ist ein zu schwerer Eingriff und leidet vor allen Dingen an der Schwierigkeit, das abführende Ende wegsam zu machen und dem oberen anzupassen. Verf. hat im ganzen 44 Operationen mit 44 Todesfällen ausfindig gemacht, 33 Enterostomien, davon 30 abdominale, eine perineale Ileostomie und 2 Enterostomien kombiniert mit Nabelbruchoperation, 5 Enteroanastomosen, eine Laparotomie ohne Eröffnung des Darms, 2 Laparotomien mit Resektion des Meckel'schen Divertikels und 3 Perinealoperationen.

Herm. Frank (Berlin).

#### 14) L. Bérard et M. Patel. Les occlusions intestinales par coudure de l'angle colique gauche.

(Revue de chir. 23. ann. Nr. 5.)

Die anatomischen Verhältnisse der Flex. coli sin. sind wiederholt genaueren Untersuchungen unterzogen, deren Ergebnisse nicht immer die gleichen sind. Nach den Erfahrungen der Verff. besteht ein Aufhängeband — Lig. phreno-colicum —, welches in zwei Zipfeln auf Colon transversum und descendens ausstrahlt. Oft findet man nur die untere, transversale Ausstrahlung, entsprechend einem mehr infantilen Zustand. Besteht sie allein, und gesellt sich Ptose des Colon transversum dazu, so entsteht eine stark spitzwinklige Knickung der Kolonschlingen gegeneinander. Diese würde an sich genügen zur Herbeiführung von Verstopfungs- und Verschlusszuständen teils akuter, teils chronischer Natur, ohne daß dabei pathologische Verwachsungen und Stränge eine Rolle spielten (wie Terrier meint). Während einige Autoren akuten Verschluss in der Flex. coli sin. nach Laparotomien beobachtet haben, waren Verff. in der Lage, einen »essentiellen« Fall von akutem Verschluss dieser Form zu operieren. Freilich bestand hier ein Netzzipfel, der vom Colon transversum nach der linken Beckenhälfte zog, also doch wohl eine stärkere Knickung bedingte; jedoch stellte sich nach seiner Durchtrennung der Weg für den Darminhalt noch nicht her, sondern erst, nachdem anderen Tages das Colon transversum durch Einstich von Gasen entleert war. Terrier hatte aus dem gleichen Grunde in seinem Falle die Kolo-Koloanastomose hergestellt.

Die Diagnose des akuten Darmverschlusses durch spitzwinklige Knickung der Flex. coli sin. wird nur dann annähernd zu stellen sein, wenn wiederholt leichte derartige Anfälle vorausgegangen waren. Im übrigen werden sich die Anzeichen decken mit denen eines Hindernisses im Colon descendens. Selbst während der Laparotomie wird die Art des Verschlusses wegen der hohen Lage der

Knickung oft nur per exclusionem zu stellen sein. Eher dürfte bei mehr chronischem Verlauf der Krankheit die Diagnose sich ergeben aus dem Gesamtbild der Koliken mit ausstrahlendem Schmerz im linken Hypochondrium und der allgemeinen Ptose.

Während dieser akute — essentielle — Verschuß in der Flex. coli sin. in das Gebiet der Chirurgie gehört, hat bei dem chronischen die diätetische Behandlung — Einläufe, Massage, Binde — ihr Heil zu versuchen. Erst wenn sie versagt, kommen Kolopexie bezw. Anastomose zwischen Colon transversum und descendens in Frage.

Die Arbeit trägt vorläufig noch ein recht hypothetisches Gepräge, und die Lehre von dem essentiellen Verschuß der Flex. coli sin. bedarf wohl noch weiterer Stütze.

Christel (Mets).

### 15) P. Duval. De la dilatation dite idiopathique du gros intestin.

(Revue de chir. Année XXIII. Nr. 3—5.)

Die als Megacolon (Mya) oder Hirschsprung'sche Krankheit bekannt gewordene, teils angeborene, teils erworbene enorme Erweiterung des Dickdarms wird auf Grund der vorhandenen Literatur einer umfassenden Beschreibung unterzogen.

Das Krankheitsbild ist noch kein völlig einheitliches, und angeborene wie erworbene Dickdarterweiterung sind vorläufig unter dem Namen der idiopathischen Erweiterung vereinigt, weil die Ätiologie noch unbekannt ist. Die pathologischen Verhältnisse sind nahezu immer die gleichen und bestehen in übermäßiger Auftreibung, sei es eines beschränkten Dickdarmabschnittes (als Divertikel), sei es einer größeren Strecke des Dickdarms (Colon descendens, Colon pelvinum, eventuell einschließlich des Colon transversum). Die Wand des geblähten Dickdarms ist verdickt, Muskularis und Submukosa sind hypertrophisch, die Faserbündel durch Infiltrate auseinandergedrängt; vielfach ist die Schleimhaut geschwürig oder wenigstens entzündet.

Von Symptomen stehen anhaltende Verstopfungen im Vordergrund. Stuhlverhaltung bis zu 30 Tagen ist beobachtet. Daneben sind heftige Diarrhöen als Zeichen schwerer Kolitis verzeichnet. Tritt — z. B. nach massigen Einläufen — gründliche Entleerung ein, so kann die Kotmenge bis zu mehreren Kilogrammen betragen. Die harten Massen sind oft als Geschwulst fühlbar, von wechselndem Volumen und Sitz, als Phantom-Geschwülste und Fäkalome beschrieben. Die Auftreibung des Leibes, herrührend von Überfüllung des Dickdarms durch Zersetzungsgase, kann eine monströse sein; ihre Entleerung wird als empfindliche Belästigung der weiteren Umgebung geschildert. Fast pathognomonisch sind lebhaft peristaltische Bewegungen, die sich leicht durch die dünne Bauchhaut erkennen lassen. Vorwiegend ist das Kindesalter von der Krankheit

betroffen. Von 47 Beobachtungen, die D. zusammentragen konnte, gehören nur 7 dem Alter von 20—55 Jahren an, 34 Pat. starben früh, die Mehrzahl an Darmverschluß (11) und Kolitis (10); 4 blieben unter chirurgischer Behandlung.

Die besten Ergebnisse lieferte bisher die innere Therapie: hohe Einläufe, Massage, Diät. Wie man der Krankheit chirurgisch beikommen könne, läßt sich zurzeit noch nicht mit genügender Sicherheit sagen. Man hat bisher die Kolotomie, die Kolopexie, die Ektomie und Kolostomose versucht, keinen dieser Eingriffe mit durchgreifendem und endgültigem Erfolg, so daß vorläufig noch die interne Behandlung als die empfehlenswerteste erscheint.

Die Wiedergabe der 47 Beobachtungen schließt die ausführliche und recht instruktive Abhandlung. Christel (Metz).

## 16) Claude. Contribution à l'étude du cancer primitif de l'appendice vermiforme.

Thèse de Paris, G. Steinhell, 1903. 75 S.

Im Juli 1902 hat Lejars bei einem 27jährigen Manne einen Wurmfortsatz exstirpiert, der sich später als karzinomatös herausstellte. Dieser Fall gab die Veranlassung zu der Arbeit von C. Er hat aus der Literatur 25 Fälle von primärem Karzinom des Wurmfortsatzes zusammengestellt, deren ausführlichere Beschreibung er am Schluß seiner Arbeit wiedergibt, ebenso wie die Krankengeschichte und den pathologisch-anatomischen Befund des Falles von Lejars.

Auf Grund dieser bisher bekannt gewordenen Fälle bespricht C. nun die Ätiologie, pathologische Anatomie, die klinischen Erscheinungen, die Diagnose und Behandlung des primären Appendixkarzinoms. Die Ausführungen sind sehr allgemein gehalten, mit viel Worten wird nur wenig gesagt. C. glaubt folgende Schlüsse aus dem vorliegenden Material ziehen zu können: 1) Der Krebs des Wurmfortsatzes ist eine seltene Affektion, vielleicht indes nur scheinbar. 2) Er scheint sich häufiger als andere Neubildungen bei jugendlichen Individuen zu entwickeln. 3) Die Neubildung entsteht sehr häufig auf entzündlicher Basis. 4) Die Symptome eines Appendixkrebses sind teils die einer Appendicitis, welche ihn oft begleitet, teils die einer in der rechten Fossa iliaca lokalisierten bösartigen Geschwulst von unbestimmbarem Ausgangspunkt. 5) Die Diagnose des Wurmfortsatzkrebses ist meistens nur eine histologische, woraus die Notwendigkeit einer methodischen Untersuchung aller exstirpierten Wurmfortsätze hervorgeht. 6) Diese histologische Untersuchung wird in gewissen Fällen, in denen die einfache Exstirpation des Wurmfortsatzes erfolgte, ein nochmaliges, weitergehendes Eingreifen des Chirurgen veranlassen. 7) In einem wenig vorgeschrittenen Stadium exstirpiert, scheint das Leiden nicht zu rezidivieren.

Dettmer (Bromberg).

17) **J. Roller.** Zur Kolopexie bei Prolapsus recti. (Die extraperitoneale Fixation des Darmes.)

(Deutsche med. Wochenschrift 1903. Nr. 32.)

Die Resektion bei großen Mastdarmvorfällen ist nicht ungefährlich, hinterläßt nicht selten Strikturen am Nahtring und schützt nicht vor Rezidiven. Die Kolopexie ist als eine ungefährliche Operation zu bezeichnen und liefert gute Resultate. Bei ihrer Ausführung ist die von v. Eiselsberg angegebene Methode — linksseitiger hypogastrischer Schnitt und Annähen des untersten Endes der Flexur an das Peritoneum pariet. — die beste. Nun sind aber die Verwachsungen zwischen den Bauchfellflächen nicht sehr fest, während die Narbe zwischen Bauchfell und einer nicht von ihm bedeckten Stelle eine außerordentliche Festigkeit zeigt. R. führt diesen Gedanken so aus, daß er im ersten der mitgeteilten Fälle nach einem linksseitigen hypogastrischen Schnitt, da das S romanum sehr lang und die Gefahr der Knickung sehr groß schien, zunächst eine breite Enteroanastomose zwischen unterem Ende des Col. descend. und Col. pelv. resp. S romanum anlegte und die Schenkel des S romanum aneinander nähte. Dann wurden die Schnittländer des Periton. pariet. (des Bauchschnittes) derart an den Darm genäht, daß die Anastomosennaht und zu beiden Seiten derselben ein querfingerbreiter Streifen des Perit. viscerales extraperitoneal gelagert wurde. Darüber Etagnennaht. Im zweiten Falle, der ebenfalls einen hochgradigen und lange bestehenden Vorfall betraf, wurde der Bauchschnitt nahe an der Spina ant. sup. angelegt und am lateralen Schnitttrande das Bauchfell von der Beckenschaukel drei Querfinger breit abgeschoben. Auf diese Stelle wurde der untere Fußpunkt der Schlinge so aufgenäht, daß der verschobene Peritonealrand mit etwas Beckenbindegewebe an den mesenterialen Rand des Darmes auf eine 7—8 cm lange Strecke angenäht wurde, und nun der Darm auf die bauchfellentblöbte Stelle gelegt und der kontramesenteriale Rand des Darmes mit dem Musc. transv. am lateralen Bauchschnitttrande vernäht wurde. Etagnennaht. Nach Verf.s Ansicht ist die zweite Art der Ausführung der im ersten Falle bei weitem überlegen, da sie auch den Darm in eine natürlichere Lage bringt. Die Resultate sind in beiden Fällen gut. Nur trat im ersten Falle ein Schleimhautrezidiv auf, das aber durch Kauterisation leicht zu beseitigen ist. Gegen die Güte der Methode spricht dasselbe nicht.

Borchard (Posen).

18) **A. Cordero** (Parma). Ricerche sulla cura chirurgica del fegato mobile.

(Clinica chirurgica 1902. Nr. 7.)

Die Untersuchungen — in Fortsetzung der Studien über die Fixation der Nieren und Milz — beziehen sich auf die Toleranz des Lebergewebes für Seidenfäden. Sie sind an Hunden und Kanin-



chen ausgeführt, die Fäden, Nr. 3<sup>1</sup>, wurden ausgekocht und in eine Mischung von 6 Teilen Glyzerin und 4 Teilen 5%iger Karbollsölung eingelegt. — Nach 3 Wochen ist der im Parenchym liegende Fadenteil von einer bindegewebigen Kapsel dicht umhüllt, der außen verlaufende von der proliferierten Glisson'schen Kapsel. In späteren Stadien werden die Nähte noch exakter vom Leberparenchym isoliert, so daß irgendeine Einwirkung auf dieses letztere ausgeschlossen werden muß. — Für die Leberchirurgie ist also die Verwendung von Catgut aufzugeben.

J. Sternberg (Wien).

## Kleinere Mitteilungen.

(Aus dem Marienkrankenhaus in Moskau.)

### Einiges zur Jodoformknochenplombe nach Mosetig-Moorhof<sup>1</sup>.

Von

Privatdozent W. Serenin.

Die Behandlung der Knochenhöhlen nach Entfernung von Sequestern oder tuberkulösen Herden hatte für mich stets großes Interesse und dasselbe steigerte sich noch, als ich auf dem internationalen medizinischen Kongreß in Madrid den Vortrag aus der Klinik des Herrn Prof. Mosetig-Moorhof über seine Jodoformknochenplombe hörte. Auf meiner Rückreise nach Rußland machte ich in Wien Halt, um die Technik dieser Operation persönlich kennen zu lernen. In Moskau angelangt, unterließ ich es nicht, diese Behandlungsmethode sofort anzuwenden, und augenblicklich verfüge ich bereits über zehn günstig von mir operierte Fälle, die Pat. in einem Alter von 12—55 Jahren betrafen.

Hier meine Fälle: 3 Necrosis ossium post osteomyelitidem (N. maxillae inf., N. tibiae, N. humeri). 7 Tuberculosis ossium (2 Tub. sterni, 1 Tub. costarum, 3 Gonitis tub., 1 Tub. oss. carp. metacarp.).

Ich bewahre die Jodoformknochenplombe in gewöhnlichen, nur etwas voluminöseren Reagensgläsern auf und vor dem Gebrauch erwärme ich dieselbe etwa eine halbe Stunde in einem heißen Wasserbad.

In drei Fällen erfolgte Heilung per primam. In anderen drei Fällen verzögerte sich die Heilung durch Bildung von Fisteln, die sich in kurzer Zeit schlossen. In wiederum drei anderen Fällen ging die Heilung sehr langsam vor sich, und zwar in zwei Fällen wegen starker Blutung und in einem Falle wegen Allgemeintuberkulose. Der zehnte Fall, unlängst von mir operiert, verläuft überaus günstig. Der Heilungsprozeß der Knochenhöhlen wird dank dieser Methode um ein bedeutendes verkürzt, und infolgedessen wird Ökonomie im Verbandmaterial und ein schnellerer Krankenaustausch erzielt.

Zum Schluß erlaube ich mir, einige Indikationen betreffs dieser Behandlungsmethode zu stellen, und zwar:

<sup>1</sup> Ref. kann hier die Bemerkung nicht für überflüssig halten, daß eine größere Übereinstimmung in der Bezeichnung der Stärke (Dicke) des chirurgischen Nahtmaterials sehr zu wünschen ist. Fast jeder Lieferant (und danach jeder Autor) hat eine andere Nummerierung seiner Seide, Katgut, Draht usw. Es ist dies umso auffälliger, als sonst die gesamte Textilindustrie mit allgemein (selbst von den Zollbehörden) akzeptierten Indizes arbeitet.

<sup>1</sup> Die Jodoformknochenplombe von Mosetig-Moorhof in Wien. Dieses Zentralblatt 1903. Nr. 16.

- 1) peinlichste Entfernung alles tuberkulös affizierten;
- 2) absolute Aseptik;
- 3) vollständige Blutstillung.

Um letzteres zu erzielen, tamponierte ich in drei Fällen zuerst die Knochenhöhlen und am 2. resp. 3. Tage ersetzte ich den Tampon durch die Plombe.

19) **Elliesen.** Über idiopathische Hypertrophie der Ösophagusmuskulatur.

(Virchow's Archiv Bd. CLXXII. p. 501.)

Bei einem 39jährigen Manne, welcher an Meningitis tuberculosa gestorben war, fand sich die Speiseröhre in ihrer ganzen Ausdehnung in ein starres, gleichmäßig walsenförmig abgerundetes, dickes Rohr verwandelt mit lederartig derber Wandung, die sich nur mit Mühe durchschneiden ließ. Der Kanal war etwas über bleistift dick und von einer in Längsfalten gelegten vollkommen normalen Schleimhaut ausgekleidet. Es handelte sich um eine enorme muskuläre Hypertrophie, die sich besonders auf die innere Ringmuskelschicht erstreckte, welche eine Dicke von 6—7 mm aufwies. Nur im Anfangsteil der Speiseröhre war die Wand normal. Während der Beobachtung im Krankenhaus war von Schluck- und Verdauungsbeschwerden nichts beobachtet worden, Pat. soll jedoch früher magenleidend gewesen sein; schlucken konnte er aber immer gut, nur habe er seit seinem 15. Lebensjahre immer alle Speisen sehr sorgfältig und fein zerkauen müssen, da sonst starker Druck im Magen aufgetreten sei. Fertig (Göttingen).

20) **Enderlen.** Invagination der vorderen Magenwand in den Ösophagus.

(Deutsche Zeitschrift für Chirurgie Bd. LXIX. p. 60.)

Beschreibung einer anatomischen Kuriosität, zufällig in der Marburger Anatomie angetroffen, und zwar bei einem älteren männlichen Individuum. Es handelt sich um eine Invagination der vorderen Magenwand in die stark erweiterte untere Partie der Speiseröhre. E. sieht die Dilatation der Speiseröhre als idiopathisch und als das primäre Leiden an. Betreffs der komplizierten Details des Präparats ist auf die Originalbeschreibung nebst ihren Figuren zu verweisen. Meinhard Schmidt (Cuxhaven).

21) **L. Boidin.** Embrochement de l'artère épigastrique par le trocart, au cours d'une ponction d'ascite.

(Bull. et mém. de la soc. anat. de Paris 78. Jahrg. Nr. 5.)

34jähriger Mann mit Lebercirrhose wird wegen Ascites punktiert; Einstich links in der Mitte der Verbindungslinie zwischen Nabel und Spin. il. a. s. 12 l Flüssigkeit werden abgelassen, der Trokar zurückgezogen, wobei ein geringer Blutstrahl sichtbar wird, um sofort wieder zu verschwinden. 3 Stunden später war der Kranke innerer Verblutung erlegen.

Bei daraufhin an Leichen unternommenen Versuchen zeigte sich, daß die Art. epigastr. gar nicht soweit nach innen vom bezeichneten Punkte verläuft, als die Autoren meist angeben, und daß zwischen Einstich und Arterie oft nur 1 cm Abstand und weniger gefunden wurde; im vorliegenden Falle verlief sie sogar etwas nach außen von der Mitte jener Verbindungslinie. B. rät daher, noch weiter nach außen abwärts zu punktieren. (Bekannte Arbeit über dasselbe Thema von Trzebicky aus dem Jahre 1890. Red.) Christel (Mets).

22) **H. Gebele.** Über penetrierende Bauchstich- und -Schußwunden. (Aus der chirurgischen Klinik in München.)

(Münchener med. Wochenschrift 1903. Nr. 33.)

Die Resultate der operativen Behandlung obiger Verletzungen haben sich seit dem letzten Bericht Ziegler's über die Fälle der Münchener Klinik aus den

Jahren 1891—97 noch weiter gebessert. Von 30 Stichverletzungen aus der Zeit vom August 1897 bis 1902 führten 5 (16,7%), von 15 Schußverletzungen des Bauches 7 (46,7%) zum Tode. G. fordert deshalb, im Frieden unter allen Umständen an der Laparotomie bei penetrierenden Bauchwunden festzuhalten, im Kriege Blutungen als eine absolute Operationsanzeige anzusehen, dagegen bei den Magen-Darmverletzungen im Kriege abzuwarten. Bezüglich der technischen Details, wie sie an der Münchener Klinik bei Laparotomien infolge penetrierender Bauchverletzungen üblich sind, sei nur erwähnt, daß bei Darmresektionen der Murphyknopf mit Erfolg angewandt, bei Leberblutungen die Stillung durch Naht mit dickem Catgut versucht, zur Bekämpfung des Choks und der Anämie subkutane Kochsalzlösungsinfusionen vorgenommen, der Darmperese nach der Operation energisch entgegengetreten wird. Drainage kommt nur bei ausgesprochener Peritonitis mittels Gummiröhren in Anwendung; sonst wird die Bauchwunde durch Naht vollständig geschlossen. Rasches Operieren ist notwendig.

Kramer (Glogau).

### 23) K. Edgren. Beiträge zur Kasuistik der Magen- und Darmperforationen.

(Finska Läkaresällskapets Handlingar Bd. XLIV. p. 149. [Schwedisch.]

Verf. teilt vier von ihm im allgemeinen Krankenhaus zu Jyväskylä operierte Fälle von Magen- und Darmperforation mit.

1) Volvulus perforans ventriculi, Laparotomie 4½ Stunden nach dem Unfall Naht der Magenwand, Heilung.

2) Contusio abdominis et ruptura intestini ilei, Laparotomie 5 Stunden nachher, Darmnaht. Heilung.

3) Ulcus perforans duodeni; Peritonitis septica diffusa. Laparotomie und Naht des Zwölffingerdarmes 15 Stunden nach der Perforation. Tod.

4) Ulcus ventriculi perforans. Laparotomie und Resektion des Geschwürs. Heilung.

In der Epikrise macht Verf. besonders darauf aufmerksam, daß die Kardinalsymptome, welche ihn zur frühzeitigen Operation veranlaßten, folgende waren:

Die intensive reflektorische Kontraktion der Bauchwandmuskulatur (die gleich nach dem Eingriff nachließ), der Nachweis von Flüssigkeitsaustritt in die Bauchhöhle, welcher schon ein paar Stunden nach dem Durchbruch konstatiert werden konnte, die ernste Störung des Allgemeinbefindens (blasse Gesichtsfarbe, ängstlicher Gesichtsausdruck).

Bei der Operation wurde in allen Fällen ein kleiner Tampon bis zur Perforationsstelle eingeführt; in drei Fällen wurde außerdem nach v. Mikulicz durch eine über der rechten Fossa iliaca angelegten Wunde ein großer Tampon gegen das kleine Becken angebracht. Intravenöse Salzwasserinfusionen wurden in allen Fällen besonders reichlich gemacht.

Hansson (Cimbrishamn).

### 24) Neuhaus. Zur Kenntnis der Perityphlitis.

(Deutsche Zeitschrift für Chirurgie Bd. LXIX. p. 1.)

Berichterstattung über die Tätigkeit König's auf dem Gebiete der Perityphlitis an der Berliner Charité seit Oktober 1896. Das Hauptinteresse der Mitteilung beanspruchten die allgemeinen Grundsätze, denen König bei operativer Behandlung des Leidens folgt. Dieselben charakterisieren sich als dem in jüngster Zeit hervortretenden Radikalismus der Operationsindikationen abhold und mehr zu Mäßigkeit und Vorsicht neigend. So wird der akute Krankheitsanfall der Regel nach konservativ, abwartend behandelt, zur Inzision nur bei ungünstigem Verlaufe geschritten. Der Wurmfortsatz wird dabei nur dann entfernt, wenn er ohne längeres Suchen in der Abszeßhöhle leicht findbar ist, das Öffnen der freien Bauchhöhle bei der Abszeßoperation möglichst vermieden, da es sich als gefährlich herausgestellt hat. Findet sich bei der Abszeßoperation allgemeine Peritonitis, so wird die Bauchhöhle mit physiologischer Kochsalzlösung gespült, jedoch

nicht so energisch, wie Rehn u. a. es vorschlugen. Was die Intervalloperationen betrifft, so läßt König wenigstens 6—8 Wochen nach vollständiger Resorption des im Anfall gefolgten Exsudats verstreichen, bevor zu ihnen geschritten wird, auch verwirft er das Prinzip, schon nach Überstehen nur eines Anfalls die Entfernung des Wurmfortsatzes anzuraten.

Von den Zahlenangaben in der Arbeit sei folgendes angeführt: Gesamtzahl der Fälle 162. I. Umschriebene Perityphliden 95. a. Nicht operiert 35, sämtlich geheilt, davon als rezidivfrei bis zu 5 Jahren bekannt 27. b. Abszeßinsisionen 56 mit 4 Todesfällen. Dabei gleichzeitige Appendektomie 9mal mit günstigem Erfolge. Von den Operierten sind 31 als rezidivfrei geblieben bekannt gegenüber 7, welche wieder einen Anfall erlitten. c. Insisionen ohne Auffindung eines Abszesses 4. II. Insisionen bei diffuser Peritonitis 34 mit 27 Todesfällen. III. Intervalloperationen 21 mit 2 Todesfällen. Hierzu kommt noch eine kleine Reihe komplizierter und atypischer Fälle (Kotfisteln usw.), unter denen 4 Beobachtungen von Einlagerung entzündeter Wurmfortsätze in Brüchen bzw. Inkarzeration besonders hervorhebenswert sind. Auch werden 5 Fälle genauer berichtet, in denen ein Trauma der appendicitischen Erkrankung voraufging. Das Trauma wird nur als Gelegenheitsursache für das Manifestwerden der latent schon präexistierenden Krankheit angesprochen.

**Meinhard Schmidt (Cuxhaven).**

## 25) J. Lhota. Ikterus als Komplikation der Perityphlitis.

(Sborník klinický Bd. IV. p. 282.)

Zwei Fälle, von denen namentlich der eine gewisse Schlüsse auf die Beziehungen zwischen Perityphlitis und Ikterus gestattet. In diesem Falle war die Leber vergrößert und schmerzhaft, die Zahl der Erythrocyten verkleinert; im Urin fand sich Urobilin, der Kot aber war nicht acholisch, sondern intensiv pigmentiert. Demnach konnte es sich um keinen mechanischen Ikterus handeln. Der Autor denkt an toxische Einflüsse, die zu einem Zerfall der roten Blutkörperchen führten; die Leber hatte infolgedessen viel Material zu verarbeiten, es kam zu einer Polycholie, deren Ausdruck der Ikterus war. Beide Fälle gingen ohne Operation in Genesung über, was in prognostischer Hinsicht sehr wichtig ist, da der Ikterus allgemein als eine absolut gefährliche Komplikation der Perityphlitis gilt.

**G. Mühlstein (Prag).**

## 26) Guermontprez. Hernie traumatique variété para-inguinale.

(Gaz. des hôpitaux 1903. Nr. 83.)

Der 43jährige Färbereiarbeiter stand an eine Säule gelehnt, als ihm die Ecke eines rollenden eisernen Wagens die rechte Leistengegend traf. 3 Tage darauf kam er zur Untersuchung. Auf den ersten Blick schien es sich um einen Leistenbruch zu handeln. Legte Pat. sich jedoch nieder, so verschwand die Vorwölbung sofort völlig und stellte sich auch nicht wieder her, wenn er versuchte, sich aufzurichten. Wenn er hustete, trat die Vorwölbung in geringem Grade wieder auf, und zwar umso weniger, je horizontaler Pat. sich hielt. Auf der Höhe der Vorwölbung fanden sich kleine, vom Trauma herrührende Exkoriationen; die Haut war hier gespannt und derb.

Bei der Untersuchung des Leistenkanals war die Bruchpforte nicht erreichbar, bei direkter Palpation dagegen ließ sie sich leicht wie bei einem Nabelbruch tasten. Zwischen dem Leistenkanal und der fast geradlinigen, 4 cm langen Bruchpforte befand sich ein dicht fibröses Gewebe von etwa 12 mm Breite. Durch die Pforte, die am äußeren Rande des M. rectus lag, konnte man den horizontalen Schambeinast und den Puls der A. iliaca ext. fühlen.

Pat. wurde mit Einwicklungen und Rückenlage behandelt, und in 2 Wochen war die Hernie geheilt; die Haut war an dieser Stelle zunächst verwachsen, wurde aber allmählich wieder verschieblich.

**V. E. Mertens (Breslau).**

27) **K. Hedman.** Zwei operierte Fälle von *Hernia funiculi umbilicalis congenita*.

(Finska Läkaresällskapets Handlingar Bd. XLIV. p. 265. [Schwedisch.])

Verf., der im Jahre 1897 einen Fall durch perkutanes Verfahren operiert hatte der Fall ist aufgenommen in der Übersicht des Ref. — cf. d. Bl. 1901 p. 81), operierte als seinen zweiten Fall 1901 einen 5 Stunden alten Knaben mit einem hühnereigroßen, Dünndarmschlingen enthaltenden Nabelschnurbruch durch Ligatur und Exzision. Das Kind erholte sich niemals und starb 2 Wochen nach beendeter Granulation, 5 Wochen alt, an Dyspepsie.

Der dritte Fall, ein Knabe, wurde 6 Stunden nach der Geburt durch Laparotomie mit Exzision des überschüssigen Sackes und Sutura operiert. Heilung in 3 Wochen. Befriedigendes Dauerresultat.

Verf., der also in der seltenen Lage gewesen ist, verschiedene Operationsverfahren bei diesem Leiden zu prüfen, spricht sich in der Epikrise zugunsten der Laparotomie aus. **Hansson** (Cimbrishamn).

28) **N. M. Tereschenkow und S. P. Fedorow.** Ein Fall von *Lumbarhernie*.

(Russ. Archiv für Chirurgie 1903. [Russisch.])

Aus der eingangs gebotenen Literaturübersicht geht hervor, daß die sog. Lumbarhernien nicht das Trigonum Petiti als Durchtrittsstelle benutzen, sondern häufiger die Grynfeldt-Lesshaftsche Lücke, auch Trigonum lumbale sup. genannt. Sie wird begrenzt von der 12. Rippe, *M. serratus post.* und den schrägen Bauchmuskeln. T. und F. fanden augenscheinlich nur zehn Fälle von Hernien dieser Gegend, bei denen die Bruchpforte zum Teil nur durch Tastung, nicht durch die Autopsie bei der Operation festgestellt wurde.

Der folgende Fall wurde in der Moskauer chirurgischen Universitätsklinik beobachtet.

Der 47jährige Pat. fand Aufnahme wegen einer jahrelang bestehenden *Hernia epigastrica*. Außerdem aber bot er nachstehenden Befund: Unter beiden 12. Rippen hatte er etwa 8—9 cm von der Linie der Dornfortsätze kleine Anschwellungen, die beim Husten und Pressen größer wurden. Die rechte Schwellung erlangte zuweilen die Größe einer stumpfen Eihälfte, war weich-elastisch und ließ sich unter gurrendem Geräusch beseitigen. Als Bruchpforte fand sich ein Dreieck zwischen der 12. Rippe und Muskelrändern. Darunter war das Petitsche Dreieck deutlich abzutasten. Die linke Lende bot ganz dieselben Verhältnisse, nur war die Anschwellung hier kleiner; auch ließ sich das Gurren hier nicht wahrnehmen. Beide Leistenkanäle waren offen, doch lagen keine Hernien vor.

F. machte die Radikaloperation: Schräger Hautschnitt zwischen Rippe und *Crista oss. il.* Nach Auseinanderziehen der Wundränder erschien eine viereckige Lücke zwischen 12. Rippe, *M. erector trunci*, *M. obl. ext.* und *M. obl. int.* Bei der Durchtrennung der tiefen Fascien drängte sich Fettgewebe vor. Ein Bruchsack war nicht vorhanden. Nach Reposition des Fettes wurden *M. erector trunci* und *M. obl. int.* rechts durch drei, links durch zwei Knopfnähte aneinander genäht, darüber *M. latiss. dorsi* an *M. obl. ext.* jederseits mit einer Knopfnäht. Alle Muskeln und Fascien waren auffallend dünn und leicht gegeneinander verschieblich.

In derselben Sitzung wurde die epigastrische Hernie radikal operiert. Heilung per primam. Die Lendengegend war auch nach der Operation ungewöhnlich elastisch. **V. E. Mertens** (Breslau).

29) **G. S. Kulescha.** Über einen neuen Parasiten aus einem *Magen-sarkom*.

(Russki Wratsch 1903. Nr. 13.)

In einem durch Operation entfernten Rundzellensarkom des Magens fand K. im mikroskopischen Präparat ein eigentümliches Protozoön, von dem vier photo-

graphische Aufnahmen beigefügt sind. Der Parasit kommt in zwei Stadien vor: im Gewebstadium, wo er frei zwischen den Gewebeelementen lebt, und im intrazellulären Stadium, wo er in den Geschwulstzellen vegetiert. Das erste Stadium entspricht dem reifen Zustand. Der Parasit ist  $10-20 \times 8-12 \mu$  groß und besitzt einen linsenförmigen peripher gelagerten Kern; eine Kapsel fehlt. Er vermehrt sich auf zweierlei Art: durch direkte Teilung in zwei, meist aber in fünf bis sechs und mehr gleich große Teile, die wie die Mutterzelle in den Spalten zwischen den Gewebzellen weiterwachsen; oder aber durch Teilung in kleine runde Gebilde, die den Sporen anderer Protozoen entsprechen. In beiden Fällen sendet der Mutterkern längs den Teilungslinien Chromatinfäden aus, die die Peripherie der neuen Zellen erreichen und hier zu kleinen Kernen anschwellen. Nach der Teilung bleiben Reste des Kerns an der Teilungsstelle zurück; diese Restkörper werden vom Kerne und nicht vom Zellplasma, wie bei anderen Protozoen, gebildet. Die Sporen gelangen in die Bindegewebs- und Epithelzellen und entwickeln sich hier zu amöboiden Embryonen, die sich durch Teilung vermehren, die Zellen verlassen und bald darauf in neue, nun aber nur in runde Bindegewebszellen eindringen. Hier wachsen sie und vermehren sich nun durch Karyokinese. Auch diese neuen Bildungen verlassen die Zellen und dringen in neue Bindegewebszellen ein, wo sie den Zustand völliger Reife erreichen. — In den Epithelzellen glaubt K. auch eine Kopulation des Parasiten beobachtet zu haben. — Dieses Protozoon fand Verf. überall da, wo sich Sarkomgewebe nachweisen ließ. — Übrigens schließt er mit dem Wunsche, daß in ähnlichen Fällen weitere Beobachtungen angestellt werden mögen.

Gückel (Kondal, Saratow).

### 30) Miodowski. Drei bemerkenswerte Tumoren im und am Magen.

(Virchow's Archiv Bd. CLXXIII. p. 156.)

I. Magenmyom mit tödlicher Blutung aus demselben bei einer 51jährigen Frau, welcher  $\frac{5}{4}$  Jahre vorher wegen Myom der Uterus exstirpiert worden war. Die gestielte, keulenförmige Magengeschwulst von 14 cm Länge stülpte die Magenwand etwas ein und war von glatter Schleimhaut übersogen, die an einer Stelle einen erbsengroßen Defekt zeigte mit blutunterlaufener Umgebung. Die Geschwulst war sehr reich an feinen, äußerst dünnwandigen, meist kollabierten Gefäßen und soll während des Lebens ihre Größe gewechselt haben.

II. Magenkarzinom mit Metastasen im Verlauf des ganzen Intestinaltraktes. Es fanden sich über den ganzen Darm verstreut markige, meist submuköse, auf dem Wege der Lymphbahnen entstandene Infiltrate karsinomatöser Natur.

III. Mannskopfgroßes Sarkom der Bursa omentalis. Bei einer 40jährigen Frau fand sich die Geschwulst in der linken Bauchseite liegend; nach Eröffnung des Bauches zeigte sie Fluktuation und wurde in die Bauchwunde eingenäht. Bei der Inzision entleerte sich sehr viel hämorrhagische alkalische Flüssigkeit (Pankreasyste). Die Sektion ergab jedoch, daß es sich hier um ein großzelliges Rundzellensarkom handelte, welches seinen Ausgangspunkt von dem serösen bzw. subserösen Gewebe des Bauchfells der hinteren Magenwand genommen hatte. Sekundär war dann erst die Magenwand mitergriffen worden, die Schleimhaut aber war vollkommen frei. Im Innern der Geschwulst lag eine faustgroße Erweichungshöhle. Das Pankreas war stark verlagert.

Fertig (Göttingen).

### 31) Magnus-Alsleben. Adenomyome des Pylorus.

(Virchow's Archiv Bd. CLXXIII. p. 137.)

Es werden hier fünf Geschwülste schleimhäutiger Abkunft beschrieben, welche an der der großen Kurvatur entsprechenden Stelle des Pylorus saßen und im pathologischen Institut zu Straßburg beobachtet waren. Es handelte sich bei allen um Wucherungen der Drüsen des Pylorus, welche sich tief in die Muskularis ausdehnten und gemeinsam mit einer Hyperplasie derselben zur Entwicklung umschriebener Geschwulstchen von Erbsen- bis Bohnengröße geführt hatten. Die Untersuchung des Sphincter pylori außerhalb der Geschwülste hatte eine diffuse

Hyperplasie ergeben. Bei allen diesen Neubildungen gutartiger Natur ließ sich ein direkter Zusammenhang der in ihnen vorhandenen Drüsen mit den Brunnerschen Drüsen nachweisen. Die Muskulatur hatte auf die Form und Beschaffenheit der hineingewachsenen Drüsen einen gestaltenden bzw. hemmenden Einfluß ausgeübt. Eine embryonale Anlage konnte in einem Falle, bei einem 10monatigen Kinde, mit Entschiedenheit und in einem anderen mit Wahrscheinlichkeit angenommen werden. Klinische Erscheinungen hatten diese kleinen Geschwülstchen nicht hervorgerufen. **Fertig (Göttingen).**

32) **A. F. Kablukow.** Über die operative Behandlung des runden Magengeschwürs mit Ausschabung und Pyloroplastik nach Heineke-Mikulicz.

(Chirurgie 1903. August. [Russisch.])

Pat., 52 Jahre alt, (ist über 4 Jahre lang krank; starke Schmerzen, täglich mehrmals Erbrechen, das ein paar Tage vor der Operation blutig wurde. Bei der Laparotomie fand man ein 2,3 cm großes Geschwür an der hinteren Wand des Pylorus. Ausschabung, Pyloroplastik. Gleich nach der Operation schwanden die Schmerzen und hörte das Erbrechen auf. Heilung. — Ebenso günstig war der Erfolg in einem früheren Falle. K. sieht die Ursache des glänzenden Erfolges in der Durchschneidung des Schließmuskels, wodurch das Geschwür ruhig gestellt wird, sowie in der Anfrischung des Geschwürs, und empfiehlt daher das Verfahren zur Nachprüfung in Fällen von floridem Geschwür.

**Gückel (Kondal, Saratow).**

33) **S. P. Fedorow.** Zur Kasuistik der Magenchirurgie: I. vollständige Exstirpation des Magens, II. Gastroenterostomie bei Magenblutung.

(Russ. Archiv für Chirurgie Bd. XIX. [Russisch.])

I. Unter »vollständiger Exstirpation des Magens« will F. nur die Fälle verstanden wissen, bei denen Cardia und Pylorus mit entfernt werden. Der Grund dafür liegt in der technischen Erleichterung, die das Vorhandensein auch eines kleinen Stückes Magenwand gewährt, wenn unterhalb der Cardia abgetragen wird. Die Unmöglichkeit der Vereinigung von Duodenum und Ösophagus an der Leiche führt F. zurück auf das Fehlen des Zuges der schweren Geschwulst, welcher Duodenum und Ösophagus mobilisiert. Am Lebenden gelingt dagegen die Vereinigung gut, wenn auch mit Mühe.

Magenexstirpationen in dem engen Sinne des Wortes konnte F. aus der Literatur 14 zusammenstellen, denen er eine eigene anfügt:

Der 35jährige Pat. klagte seit einem Jahre über Schmerzen in der Magen- gegend, Aufstoßen und Erbrechen. Starke Gewichtsabnahme. In der Magen- gegend war eine Geschwulst zu fühlen. Die Spülflüssigkeit färbte sich blutig. Bei geringerer Gesamtsäure fand sich keine freie HCl, dagegen stets Milch-, Essig- und Buttersäure. Diagnose: vorgeschrittenes Karzinom des Magens.

Bei der Operation fand sich ein fast die ganze Magenwand durchsetzendes Karzinom. Da aber nur dicht an den Kurvaturen infiltrierte Drüsen, Verwach- sungen mit der Nachbarschaft gar nicht gefunden wurden, so wurde die Exstirpa- tion des Magens beschlossen. Die Abtragung erfolgte oberhalb der Cardia und unterhalb des Pylorus. Weil die Schleimhaut des Speiseröhrenstumpfes schon karzinomatös affiziert war, mußten hier noch 1½ cm abgetragen werden; trotzdem blieb ein 4 cm langes subdiaphragmatisches Ösophagusstück zurück. Das Duo- denum war sehr beweglich und ohne Spannung bis an den Ösophagus heran- zubringen, dessen Wand sehr brüchig war. Die zweireihige Knopfnah war darum sehr mühsam, gelang aber vollkommen. Das Duodenum wurde mit drei Nähten an die untere Leberfläche angeheftet.

Am 5. Tage starb Pat. an einer allgemeinen eitrigen Peritonitis. Die Wand des Ösophagus war ringsum gangränös geworden. Der nekrotische Ring, zum

Teil 1½ cm breit, saß dicht an der Naht, die dicht geblieben war; ebenso war das Duodenum ganz unversehrt. F. führt die Gangrän zurück auf den Ausfall der Blutzufuhr von der Art. coronar. sup. zum Ösophagus und auf die Brüchigkeit der Wand des letzteren.

II. Die 41jährige Pat., die bis dahin gesund war, bekam plötzlich Magenblutungen, die sich häufig wiederholten, so daß die Zahl der roten Blutkörperchen in 10 Tagen auf 1 200 000 sank.

Da die Blutungen anhielten; wurde zur Operation geschritten. Die Magenwand wurde ausgiebig abgesehen — zum Teil mit elektrischen Lämpchen, wobei die Pylorusgegend am schlechtesten zu sehen war —, ohne daß eine Spur von Geschwüren gefunden wurde. Nach Verschuß der 12 cm langen Magenwunde, wurde daher vordere Gastroenterostomie angelegt.

Die während der Operation kollabierte Pat. hatte 8 Tage später noch eine letzte Magenblutung. Dann erholte sie sich langsam und stellte sich nach 10 Monaten in blühender Gesundheit wieder vor.

Verf. nimmt an, daß hier »parenchymatöse Blutungen« stattgehabt haben.

(Ob es sich nicht um jene minimalen, mitunter zu tödlicher Blutung führenden Geschwüre gehandelt hat, auf die Tiegel in der Münchener med. Wochenschrift 1902 Nr. 47 aufmerksam gemacht hat? Ref.)

V. E. Mertens (Breslau).

34) H. Elsner. Eine Dauerheilung einer Fistula gastrocolica. (Aus Dr. J. Boas' Poliklinik für Magen-Darmkrankheiten in Berlin.)

(Münchener med. Wochenschrift 1903. Nr. 32.)

Die nach Verwachsung des Magens an der Stelle eines Geschwürs mit dem Colon transversum entstandene Fistel wurde durch eine noch von E. Hahn ausgeführte Operation zur Heilung gebracht. Die Fistel saß ziemlich hoch oben an der hinteren Wand des Magens, nach der das Querkolon hinzog. Bei der Operation wurde der zuführende Schenkel (Querkolon) und der abführende (Colon desc.) durch Tabaksbeutelnaht verschlossen und der Anfangsteil des Colon transversum oberhalb des Verschlusses mit der Flexura sigmoidea durch eine Anastomose verbunden. Heilung mit Freibleiben von Beschwerden seit 3 Jahren. Ein Röntgenbild zeigt, daß der Magen zwei blindsackförmige Anhängsel des abgebundenen Kolon hat.

Kramer (Glogau).

35) H. Blanc et H. Caubet. A propos d'un cas d'occlusion intestinale par un diverticule de Meckel.

(Revue d'orthopédie 1903. Nr. 3.)

In dem beschriebenen Falle eines 33jährigen Mannes war die Schnelligkeit des Ablaufs bezeichnend: 32 Stunden nach dem Auftreten der ersten Erscheinungen Tod. Bei der Sektion zeigte sich das Divertikel, das mit der Spitze am Mesenterium hing, ringförmig verschlungen und im Ring eine Dünndarmschlinge abgeklemmt. — Hinzugefügt ist ein kurzer Abriß des anatomischen und klinischen Krankheitsbildes derartiger Fälle.

Herm. Frank (Berlin).

36) Kirmisson et Rieffel. Nouveau cas de diverticule de Meckel, ouvert à l'ombilic, avec prolapsus de la muqueuse intestinale; extirpation du diverticule, suivi d'examen histologique.

(Revue d'orthopédie 1903. Nr. 3.)

Acht-Monatskind, 3½ Wochen alt operiert und geheilt. Von Interesse ist der Charakter der Struktur der Schleimhaut und der Drüsengebilde, welche nicht traubenförmig sind, sondern nur hier und da zwei- bis dreigeteilte Blindsackform haben. K., welcher schon in einem früheren Falle die Siegenbeck-Lexersche Theorie von dem Galleneinfluß auf den Charakter der Drüsen nicht hat gelten lassen wollen, findet auch in diesem von dem damaligen abweichenden



Befund eine Bestätigung seiner Ansicht. Die stärkere Gefäßentwicklung des äußeren Schleimhautabschnittes, die Durchsetzung mit embryonalen Zellen, der Zottenverlust weist darauf hin, daß die mechanischen Umbildungen, welchen der äußere Abschnitt mehr ausgesetzt ist, die Ursache dieser Unbilden ist, und daß es in diesem Falle weniger dazu gekommen ist, liegt eben an dem Zeitunterschied dieser Einwirkungen (3 Wochen gegen 5 $\frac{1}{2}$  Monate).

Herm. Frank (Berlin).

### 37) Rebentisch. Ein Fall von Entzündung eines Meckelschen Divertikels und Ileus. Viermalige Laparotomie.

(v. Langenbeck's Archiv Bd. LXX. Hft. 4.)

R. veröffentlicht die komplizierte Krankengeschichte eines jugendlichen Pat., der viermal wegen der Folgeerscheinungen einer Entzündung des Meckelschen Divertikels zur Laparotomie kam und danach endgültig genes. Bei Beginn der Erkrankung standen die Darmverschlusssymptome im Vordergrund. Bei dem Bauchschnitt konnte wegen Schwäche des Kindes nur der zwischen verklebten Darmschlingen liegende stinkende Eiter abgelassen, die Ursache der Krankheit aber nicht aufgeklärt werden. Neue Ileuserscheinungen veranlaßten die Eröffnung einer in der Operationswunde liegenden, stark geblähten Darmschlinge und Anlegung eines Kunstafters. Da aber jede Nahrungsaufnahme heftige Leibscherzen wahrscheinlich wegen Verwachsungen zwischen Darm und Peritoneum parietale veranlaßte, wurde in einer folgenden Sitzung eine Darmausschaltung vorgenommen, wobei 103 cm Dünndarm, Colon ascendens und die Hälfte des Colon transversum ausgeschaltet wurden, wie bei der dritten Laparotomie festgestellt werden konnte, bei welcher die noch bestehende Darmfistel durch Resektion beseitigt und der Rest des ursprünglich ausgeschalteten Darmteils seiner Funktion wiedergegeben wurde. 7 Monate später mußte dann noch eine vierte Laparotomie ausgeführt werden, weil eine Dünndarmschlinge durch einen Strang akut eingeklemmt war, welcher zwischen den Mesenterialblättern zweier benachbarter Darmschlingen zurückgeblieben war.

Der vorliegende Fall ist der elfte bisher bekannt gewordene von Entzündung des Meckelschen Divertikels.

E. Siegel (Frankfurt a. M.).

### 38) J. Koch. Über einfach entzündliche Strikturen des Dickdarms.

(v. Langenbeck's Archiv Bd. LXX. Hft. 4.)

K. behandelt in vorliegendem Aufsatz die einfach entzündlichen Strikturen des Mastdarms mit Ausschluß der auf gonorrhöischer, luetischer und anderer spezifischer Basis entstandenen Fälle. Man kann dieselben einteilen in solche Prozesse, bei denen die Schleimhaut gesund bleibt und in solche, bei denen sich die Erkrankung hauptsächlich gerade in ihr abspielt. Zur ersteren Form gehören die Entzündungen, welche von falschen Divertikeln des Darmes ausgehen. Bezüglich der Ätiologie dieser letzteren schließt sich K. den Ansichten Sudsuki's an, daß sie zustande kommen durch geringere Widerstandsfähigkeit des lockeren Bindegewebes und Vorhandensein von Fettgewebe in den Gefäßblöcken, durch Druck von Kot und Gas und durch Muskelwirkung. Die von Graser in den Vordergrund gestellte Beziehung der Stauung zu den Divertikeln dürfte eine zufällige sein. Solche falsche Divertikel können nun zuweilen zu pathologischen Prozessen Anlaß geben, indem sie durch Entzündung und Eiterung in der Darmwand und im periintestinalen Gewebe Narbenschwarten erzeugen, welche durch Schrumpfung Verengerung der Darmröhren hervorrufen bei intakt bleibender Mucosa. Bei vorgeschrittenen Fällen, wenn sich bereits Verwachsungen mit den benachbarten Organen eingestellt haben, ist es oft schwer, die Ursache dieser pathologischen Veränderungen aufzufinden.

K. beschreibt selbst auch einen neuen Fall, bei dem die Divertikel über den ganzen Dickdarm verstreut gefunden wurden. Der Hauptherd der Entzündung saß an der dem Mesenterium abgewandten Seite des Darmes und hatte hier zu

Verklebungen mit der Blase geführt. Zustände, die eine chronische Stauung im Gebiet der Vena meseraica inferior herbeiführen konnten, lagen nicht vor, weder Herz- noch Lungenerkrankungen, noch Störungen im Pfortaderkreislauf oder chronische Verstopfung. Den Umstand, daß die durch Divertikelbildung herbeigeführten Strikturen ausschließlich im Colon sigmoideum oder pelvinum ihren Sitz haben, erklärt Verf. dadurch, daß infolge der speziellen Füllungsverhältnisse dieser Darmabschnitte am ehesten daselbst Kotmassen in die Divertikel eindringen, zumal bei chronischer Verstopfung. Eine Cystitis, die bei dem Kranken K.'s bestand, kam durch die Verwachsungen mit dem Darm zustande. Wahrscheinlich hätte sich bald eine Kommunikation zwischen Darm und Blase entwickelt. Ähnliche Ereignisse sind noch einige Male beobachtet worden. Ein schlimmeres Ereignis als die Perforation in ein Nachbarorgan ist die in die freie Bauchhöhle.

Die Strikturen, welche durch Prozesse nicht spezifischer Natur in Mukosa und Submukosa entstehen, sind seltener. Doch daß sie in der Tat existieren, beweisen zwei näher geschilderte Krankengeschichten. Bei dem ersten Pat. erwies die mikroskopische Untersuchung eine chronische Geschwürsbildung der Mukosa und Submukosa, und von hier hatte die Entzündung auf die Muskularis übergegriffen. Neben den Geschwüren waren charakteristisch die Unterminierungen der Schleimhaut, welche die ganze Flexura hepatica bis zum Blinddarm in einer Ausdehnung von 25 cm umfaßten. Die Frage nach der Ätiologie dieses nicht spezifischen Prozesses bleibt eine offene. Der zweite Fall ist schon früher publiziert. Bei ihm war die Ätiologie der beginnenden Stenose klar. Nach Eröffnung eines perityphlitischen Abscesses mit langwieriger Eiterung kam es zu geschwürigen Prozessen mit sekundären papillären Wucherungen der Schleimhaut des Blinddarms, die das Bild der Tuberkulose vortäuschten und nicht eher heilten, bis durch Resektion die kranken Gewebe entfernt wurden. E. Siegel (Frankfurt a. M.).

### 39) Philipowicz. Mitteilungen über inneren Darmverschluß mit besonderer Berücksichtigung des Volvulus der Flexura sigmoidea.

(v. Langenbeck's Archiv Bd. LXX. Hft. 3 u. 4.)

Verf. ist in der Lage, seiner Publikation 98 selbst beobachtete Ileusfälle zugrunde zu legen. Er verbreitet sich eingehender über das Verhältnis des Obturations- und Strangulationsileus und möchte die Bezeichnung des adynamischen Darmverschlusses durch die Bezeichnung Peritonitis ersetzt haben, auf welche es wohl in den meisten Fällen hinauskommt. Den durch spasmodische Darmkontraktionen entstehenden Darmverschluß hat er unter seinen zahlreichen Fällen nicht gesehen, so daß er Zweifel an dem Vorkommen desselben hegt. Die Bedeutung des v. Wahl'schen und Schlange'schen Symptoms der geblähten fixierten und der peristaltisch erregten Darmschlinge finden ihre kritische Würdigung. Die von Anschütz beschriebene Dehnung des Blinddarms bei tiefsitzenden Strikturen des Darmkanals hat P. nur in zwei Fällen von sieben impermeablen Blinddarmkarzinomen gefunden, so daß von einer Regel keine Rede sein kann. Einen sehr wertvollen Anhaltspunkt für die Diagnose, ob Dick- oder Dünndarmhindernis vorliegt, kann man erhalten, wenn man zu entscheiden vermag, ob die Ausdehnung, resp. die Peristaltik dem einen oder dem anderen Darmabschnitt angehört. Zuweilen treten nämlich die Wülste deutlich aus dem allgemeinen Meteorismus hervor und lassen sich durch ihre Lage wie durch ihr mehr oder weniger großes Volumen als Dickdarm oder Dünndarm unterscheiden. Die geblähten Schlingen ließen sich oft besser tasten als sehen. Dagegen waren die Invaginationsgeschwülste meist gut der Tastung zugänglich. Bei der Operation des Strangulationsileus war fast immer freier Flüssigkeitserguß vorhanden, aber nicht stets vor dem Eingriff nachweisbar. Ein metallischer Beiklang des tympanitischen Schalles hat, wie dies auch Nothermann behauptet, nur dann Wert, wenn er stets über derselben umschriebenen Stelle auftritt. Stärkerer Kollaps gleich am Anfang der Krankheit spricht sehr für Strangulation, doch ist die Annahme falsch, daß der Verfall um so größer sei, je höher die Strangulation sitze. Jedenfalls ist nicht so sehr der Ort der letzteren,

als ihre Intensität nebst der allgemeinen Körperbeschaffenheit für die Schwere des Verlaufs entscheidend. Das Krankheitsbild war beim Dickdarmverschluß fast niemals vom Erbrechen beherrscht, oft dagegen beim Dünndarmverschluß. Beim akut einsetzenden Ileus spricht eine starke Indikanurie für Dünndarmstenose, sein Fehlen für Dickdarhindernis. Bei längerer Dauer ist der negative Befund wichtiger, da auch im späteren Verlauf des Dickdarhindernisses Indikan im Harn auftreten kann. Was den diagnostischen Wert der Mastdarneingießungen betrifft, so ist es dem Verf. im Gegensatz zu anderen öfters gelungen, beim Volvulus der Flexura sigmoidea bis zu 3 Liter Wasser einzugießen. Die individuelle Reizbarkeit dürfte hierbei eine große Rolle spielen, ob mehr oder weniger Flüssigkeit behalten wird. Für die Therapie kommt in allen Fällen chirurgisches Eingreifen in Betracht. Mit Unrecht will Naunyn den Volvulus flexurae mit halber Achsendrehung ausschließen, da es nach P.'s Erfahrungen nicht auf den Grad der Drehung ankommt, sondern auch bei geringeren Graden der Torsion schon leicht Gangrän auftreten kann. Bei der Operation eines Darmverschlusses ist es vor allem wichtig, über die Ursache des Ileus klar zu werden. Erst danach sollen die weiteren Maßnahmen, Enterostomie, Resektion usw. bestimmt werden. Von der Inzision oder Punktion des Darmes zur Entleerung seines Inhalts ist Verf. abgekommen, da er die Naht für nicht haltbar und das Verfahren für infektiöngefährlich hält. Sehr bald nach dem Eingriff wird dagegen Rizinusöl verabreicht. Was den Volvulus der Flexur anlangt, so ist es in fünf Fällen gelungen, die gedrehte Schlinge durch das hohe Einführen des Mastdarmrohres ihres Inhalts zu entleeren und die Kranken so vor der unvermeidlichen Operation zu bewahren. Doch ist für den Fall, daß während der Entleerung durch das Darmrohr nicht gleichzeitig auch neben demselben oder nach Herausnahme spontane Stuhlentleerungen folgen, und die Schlinge sich wiederum blähen sollte, die Torsion als weiterbestehend zu betrachten und darum die Operation unverzüglich in Angriff zu nehmen; denn es ist möglich, mittels Darmrohr die Flexur ihres Inhalts zu entleeren, ohne die Torsion aufzuheben. Im großen und ganzen sind die Fälle der Gruppe »Volvulus der Flexur« recht bösartig verlaufen, was den Ansichten Naunyn's nicht entspricht, der gerade den gutartigen Ausgang vieler derartiger Krankheitsfälle betont. Von allen Darmverschlußfällen machte der Volvulus der Flexur 33% aus. Bei der Laparotomie soll man die Retorsion vornehmen; eine Kolotomie ohne Retorsion ist nie am Platze. Wegen des häufigen Rezidivierens muß durch eine passende Methode, welche nach Ansicht des Verfs. sehr oft von der Vorliebe des Operateurs abhängig ist, für die Zukunft vorgebeugt werden.

Die Arbeit enthält, in einzelne Gruppen eingeteilt, die sämtlichen Krankengeschichten mit epikritischen Bemerkungen. E. Siegel (Frankfurt a. M.).

#### 40) N. F. Leshnew. Ein Fall von Darmsteinen.

(Russki Wratsch 1903. Nr. 15.)

Der 30jährige Pat. leidet seit seinem 7. Jahre an hartnäckigen Verstopfungen. Dreimal dauerten diese Verstopfungen 30 Tage lang. Nur einmal wurde Diarrhöe beobachtet. Durch Enterostomie wurden zwei Kotsteine entfernt:  $10,5 \times 10,5 \times 8$  cm resp.  $8 \times 7 \times 6$  cm groß und 325,0 resp. 120,0 schwer. Das S romanum war abnorm beweglich, der Wurmfortsatz chronisch entzündet (sehr verdickt); letzterer wurde entfernt. Dieulafoy's Meinung, daß Kotsteine und Appendicits nicht gleichzeitig vorkommen, ist also unrichtig.

Nach Massage und Elektrisation des Unterleibes besserte sich beim Pat. die Darmfunktion. Glückel (Kondal, Saratow).

#### 41) Kausch. Zur Narkose beim Ileus.

(Berliner klin. Wochenschrift 1903. Nr. 33.)

Um die Hauptgefahr der allgemeinen Narkose beim Ileus, die Aspiration von Magen-Darminhalt, mit Sicherheit zu vermeiden, hat K. eine Narkosen-Magen-sonde konstruiert, die es ermöglicht, den Magen an der Cardia abzuschließen und gleichzeitig dem immer wieder nachströmenden Darminhalt Abfluß zu verschaffen.

Die Sonde besteht aus einer gewöhnlichen, weichen, englischen Magensonde, an welcher dicht oberhalb des von der Spitze entfernten Fensters ein Gummiballon angebracht ist. Von ihm führt ein dünner Gummischlauch neben der Magensonde entlang, außen an ihr befestigt; er ist etwas länger als die Sonde. Nahe seinem Ende ist in diesem dünnen Schlauch ein zweiter Gummiballon von genau derselben Größe und Wandstärke eingeschaltet. Über ihn hinaus setzt sich der Gummischlauch noch ein kurzes Stück fort. Nach Einführung der Sonde werden die beiden miteinander kommunizierenden Gummiballons mittels einer Spritze mit Luft gefüllt, bis der außen befindliche Ballon prall gespannt ist, alsdann der Schlauch an dieser Stelle abgeklemmt. Die Magensonde wird, soweit es geht, zurückgezogen, und während der ganzen Narkose wird andauernd ein mäßiger Zug in derselben Richtung ausgeübt.

Durch Beckenhoehlagerung wird die Entleerung des Magens und Darmes wesentlich befördert. Der Kopf muß auf die Seite gelegt, der Rachen von Zeit zu Zeit leer getupft werden, da während des Liegens der Sonde der Speichel nicht die Speiseröhre passieren kann.

Georg Härtel (Breslau) liefert die Sonde.

Langemak (Rostock).

#### 42) W. W. Stawski. Über Anwendung des Atropin bei Pleus.

(Med. Obosrenje 1903. Nr. 9. [Russisch.])

S. behandelte 5 Fälle nach Batsch. 4 genasen, 1 Fall — alter Mann, sehr erschöpft — ohne Erfolg. Mit Einschluß seiner eigenen Fälle sind bis jetzt 49 geheilte und 9 erfolglos behandelte Fälle beschrieben.

S. spricht sich daher für weitere Anwendung des Atropins in geeigneten Fällen, besonders wo die Operation verweigert wird, aus.

Gückel (Kondal, Saratow).

#### 43) W. Meyer (New York). Appendicostomy (Weir) for the treatment of chronic ulcerous colitis.

(Med. news 1903. Nr. 26.)

Bei der sehr heruntergekommenen Pat. führte M. als schonendsten Eingriff die Appendicostomie nach dem Vorgang von Weir (vgl. ds. Blatt 1903 Nr. 1) aus. Der Wurmfortsatz wurde in schräger Richtung in die Bauchwand eingenäht, an der Spitze eröffnet, auf seine Durchgängigkeit geprüft und provisorisch wieder verschlossen. Nach 24 Stunden Einlegung eines Dauerkatheters und von nun ab Höllesteinpülungen. Die Pat. ist noch in Behandlung (seit  $\frac{1}{2}$  Jahr), hat sich wesentlich erholt und 15 Pfund zugenommen.

M. schlägt vor, auch bei karzinomatöser Dickdarmsstriktur, wenn der Kräftezustand des Kranken eine eingreifendere Operation verbietet, die gefahrlose und schnell auszuführende Appendicostomie, eventuell unter lokaler Anästhesie, in Betracht zu ziehen.

Kleinschmidt (Kassel).

#### 44) Falkenburg. Zur Kasuistik der Thrombose und Embolie der Mesenterialgefäße.

(v. Langenbeck's Archiv Bd. LXX. Hft. 4.)

F. publiziert aus der Körte'schen Abteilung vier Fälle von Thrombose und Embolie der Mesenterialgefäße. Das erste charakteristische Symptom war bei allen Pat. der kolikartige heftige Leibscherz. Außerdem bestand jeweils heftiges Erbrechen, erschöpfende Magen-Darmblutung. Die Verhältnisse der Stuhlentleerung waren verschiedenartig, wohl davon abhängig, ob sofort eine vollständige Lähmung des Darmes eintritt — wie in einem Falle —, oder ob noch eine zeitweilige Kontraktionsfähigkeit erhalten bleibt. Zweimal beherrschten die peritonitischen Erscheinungen das Krankheitsbild. Der Ausgang war stets tödlich. Die Sektionsbefunde ergaben größere Ansammlungen blutiger Flüssigkeit und hämorrhagische Infarzierung der Darmwand von einfacher Schwellung und blutiger Imbibition bis

zu tiefgreifenden Epithelverlusten. Der Ausgangspunkt des Leidens war einmal eine alte Appendicitis, bei welcher die Thrombose der Gefäße des Mesenteriolum eine solche der V. meseraica superior und ihrer Verzweigungen herbeiführte; bei dem zweiten Falle bestand eine Entzündung der Mitralis und bei dem dritten war das Primäre eine Pfortaderthrombose bei Lebersyphilis mit Schrumpfung des Organs. Bei dem vierten Pat. bedingte allgemeine Arteriosklerose den Verschuß der Mesenterialgefäße. Gemeinsam ist für alle Fälle die Plötzlichkeit der Erkrankung, die stürmisch einsetzenden Erscheinungen des Darmverschlusses bzw. der Peritonitis, welche nur die Diagnose auf Darmokklusion rechtfertigten. Die Darmblutung, auf welche man für die Erkenntnis des Leidens großes Gewicht legt, war bei drei Pat. nicht zutage getreten, ist also ein unsicheres Symptom. Am ehesten sind die Fälle einer Diagnose zugänglich, wo schon andere Thrombosierungen oder ein Herzleiden bestehen. Von den verschiedenen Formen des Darmverschlusses sind am ähnlichsten die akute Darminvagination und die akute Strangabklemmung. Bei der ersteren, die meist im jugendlichen Alter vorkommt, ist häufig eine Geschwulst zu fühlen, die auf die richtigen Wege leiten kann. Die operativen Erfolge sind bei dem Leiden keine günstigen, doch ist bei kleineren Infarzierungen die Möglichkeit einer Heilung durch Darmresektion nicht ausgeschlossen, wie zwei Fälle von Elliot und Sprengel beweisen. Für die Entscheidung, ob ein chirurgischer Eingriff zu machen, ist der Allgemeinzustand maßgebend. In den vier beschriebenen Fällen war eine Operation unmöglich.

E. Siegel (Frankfurt a. M.).

45) J. A. Bondarew. Über primäre Geschwülste des Dünndarmmesenteriums.

(Chirurgie 1903. August. [Russisch.]

1) 36jährige Frau, vor 3 Jahren nach Fahrt auf holprigem Wege Bauchschmerzen, bemerkte vor einem Jahre die Geschwulst. Chyluscyste, von der Größe des Kopfes eines einjährigen Kindes, mit der Bauchwand verwachsen. Ausschälung aus dem Mesenterium, teils stumpf, teils mit der Schere. Heilung.

2) 42jähriger Mann, bemerkte die Geschwulst vor 2 Jahren. Klagt über Blähung, Verstopfung und Schwere nach dem Gehen und nach der Arbeit. Gekrössarkom von der Größe des Kopfes eines Neugeborenen; Entfernung mit Resektion von 59 cm Dünndarm. Heilung. Glückel (Kondal, Saratow).

46) D. Edsall and C. Miller. A study of two cases nourished exclusively per rectum.

(Univ. of Pennsylvania med. bull. 1903. Nr. 11.)

Die Verf. teilen Stoffwechselversuche bei zwei Frauen mit, welche wegen schwerer Magenblutung 18 Tage lang ausschließlich rektal ernährt wurden. Sie kommen auf Grund ihrer Versuche und der ausgiebig verwerteten Literatur zu der Ansicht, daß die Rektalernährung nur in Ausnahmefällen genügt, um Gewebsverluste zu verhüten, da die eingeführte Nahrung sehr unvollkommen resorbiert werde, auch die vom Darne vertragene Quantität zu klein sei.

Mohr (Bielefeld).

47) A. Rose. Rectal fistula curable without operation.

(New York med. journ. 1903. Januar 31.)

Verf. berichtet über einen nicht uninteressanten Fall von messerscheuem Pat., der seit 12 Jahren durch eine Mastdarmpfistel in hohem Grade Beschwerden hatte. Verf. ließ durch die äußere Öffnung der Fistel Kohlensäuregas eindringen, was nicht schmerzhaft war, sondern sogar ein Gefühl von Wohlsein und in 12 Tagen eine komplette Heilung der Fistel und Regelung der Defäkation hervorbrachte. Verf. berichtet, daß er das Verfahren seit 2 Jahren schon mehrfach mit gutem Erfolge verwendet habe (cf. New York med. journ. 1900 Februar 24). Wenn es

auch etwas wunderlich erscheint, so dürfte doch event. bei operationsgegnerrischen Pat. der Versuch der sehr leichten Anwendung gemacht werden können.

Scheuer (Berlin).

48) **Monprofit.** Kyste rétro-péritonéal parapancréatique: ablation du kyste, ablation partielle du pancréas, ablation totale de la rate.

(Bull. et mém. de la soc. anat. de Paris LXXVIII. ann. 6. ser. Nr. 5.)

43jährige Frau mit großer Bauchgeschwulst, die besonders in der Nabelgegend vorspringt, ziemlich weich anfühlen, ziemlich beweglich ist, etwa 3- bis 4fingerbreit oberhalb der Symphyse endigt und keine Beziehungen zu den Beckenorganen erkennen läßt.

Bauchschnitt, teilweise Aspiration des Cysteninhalts. Es zeigt sich jetzt, daß die Cyste vom Schwanzteil des Pankreas ausgeht, daß in ihrer hinteren Wand die Art. lienalis verläuft in einer Ausdehnung von ca. 20 cm (?); es mußte dementsprechend ein Teil des Pankreas und die am oberen Pol stark verwachsene Milz mitentfernt werden.

Die ersten Tage nach dem Eingriff verliefen gut; über das Endergebnis fehlen vorläufig die Angaben.

Christel (Mets).

49) **Mancini e Janari.** Ferita da punta e taglio della base del ventricolo sinistro del cuore.

(Policlinico. Ser. chir. 1903. Nr. 5.)

M. beschreibt eine interessante Operation wegen Stichverletzung des Herzens an der Basis des linken Ventrikels. Es bestand Herztamponade. Auch nach Eröffnen des Perikards schlug das Herz nur ganz schwach. M. faßte es daher in die volle Hand und drückte es rhythmisch zusammen, während er mit der anderen die Stichwunde versorgte. Es gelang so, dieselbe zu schließen und zugleich die Herztätigkeit wieder in Gang zu bringen. Pat. lebte noch zwei Tage. Tod erfolgte durch Infektion der Pleura. Die Wunde erwies sich geschlossen.

Im Anschluß daran spricht sich M. über die verschiedenen Operationsmethoden aus und befürwortet eine osteoplastische Schnittführung nach Bruchini, welche im wesentlichen der Rothe'schen entspricht, nur etwas breiter ist.

E. Pagenstecher (Wiesbaden).

50) **Wolf.** Über drei Fälle von Herznaht wegen Herzverletzung.

(Deutsche Zeitschrift für Chirurgie Bd. LXIX. p. 67.)

Die drei von W. bearbeiteten Fälle sind von Barth im chirurgischen Stadtlazarett in Danzig operiert und auf dem diesjährigen Chirurgenkongreß kurz erwähnt, worüber auf Nr. 36 unseres Blattes, Beilage p. 59, zu verweisen ist. Die Arbeit bringt Mitteilung der Krankengeschichten, sodann ein kurzes Referat von den 39 sonstigen publizierten Fällen von Herznaht, endlich eine allgemeine Besprechung über Herzwunden und die chirurgischen Grundsätze bei deren Behandlung. Die wesentlichsten Punkte der letzteren hat Barth ebenfalls auf dem Chirurgenkongreß berührt, und kann auch in dieser Beziehung auf den bereits angezogenen Bericht verwiesen werden.

Meinhard Schmidt (Cuxhaven).

---

Originalmitteilungen, Monographien und Separatabdrücke wolle man an Prof. E. Richter in Breslau (Kaiser Wilhelmstraße 115), oder an die Verlags- handlung Breitkopf & Härtel, einsenden.

---

# Zentralblatt für C H I R U R G I E

herausgegeben

von

**E. von Bergmann, F. König, E. Richter,**  
in Berlin, in Berlin, in Breslau.

Dreißigster Jahrgang.

Wöchentlich eine Nummer. Preis des Jahrganges 20 Mark, bei halbjähriger  
Voraussahlung. Zu beziehen durch alle Buchhandlungen und Postanstalten.

Nr. 46.

Sonnabend, den 14. November.

1903.

**Inhalt:** Asthoewer, Die Aufklappung des Rippenbogens zur Erleichterung operativer Eingriffe im Hypochondrium und Zwerchfellkuppelraum. (Original-Mitteilung.)

1) Rogers, 2) Levesque, Krebs. — 3) Ssawwin, Knorpeltransplantation. — 4) Deesemann und Varges, Der Schwamm in der Kriegschirurgie. — 5) Masson, Sublimatverband. — 6) Claudius, 7) Martina, Jodcatgut. — 8) Doconto, Akoin. — 9) Stratton, Allmähliche Arterienverengung. — 10) Hildebrand, Scholz u. Wieting, Stereoskopische Röntgenbilder. — 11) Löwenbach, Gummöse Erkrankung der weiblichen Urethra. — 12) Herescu und Eremia, Blasensteiner. — 13) Spassukozki, Harnblasenplastik. — 14) Rumpel, Nierensteindiagnose. — 15) Florl, Nephrektomie. — 16) Oppenheim u. Loeper, Zerstörung der Nebenniere. — 17) Kraemer, Urogenitaltuberkulose. — 18) Bogoljuboff, Nebenhodenresektion.

P. Herz, Ein Vorschlag zur Verhütung von Lufttritt bei intravenösen Infusionen usw. — M. Borchardt, Eine einfache Beckenstütze. (Original-Mitteilungen.)

19) Hildebrand u. Hägler, Jahresbericht. — 20) Sanitätsbericht der Armee. — 21) Schuster, Pneumokokkenpyämie. — 22) Ito und Sinnaka, Myositis infectiosa. — 23) Eisässer, 24) Wirsaladze, Tetanus. — 25) Skinner, Heißluftbehandlung bei septischer Infektion. — 26) Krymow, Kokainanästhesie. — 27) Therman, Harnröhrenresektion. — 28) Söhngen, Prostatitis. — 29) Johnson, Prostataktomie. — 30) Keydel, Blasensteiner. — 31) Mellin, Bakteriurie. — 32) Kolosow, Vesica bilocularis mit Harnleiterverdoppelung. — 33) Hansemann, Malakoplakie der Harnblase. — 34) Gontscharow, Blasensteine. — 35) Marguljes, Syphilis und Nierenchirurgie. — 36) Bechtold, Nierenquetschung. — 37) Krops, Anurie. — 38) Sachs, Nierensteinkolik. — 39) Jewett, Bright'sche Krankheit. — 40) Jedlička, 41) Lejars, Nierengeschwülste. — 42) Albarran, Perirenale Geschwulst. — 43) Woolley, Nebennierengeschwulst. — 44) Schmidt, Beckenabszeßdrainage. — 45) Tuffier, 46) Mancini-Janari, Hydrokele. — 47) Spangaro, Samenleiterunterbindung. — 48) Coley, 49) Benenati, 50) Weber, Hodengeschwülste. — 51) Broca, Hydrokele des Samenstranges. — 52) Löwenbach und Bradwainer, Vaccine der weiblichen Geschlechtsteile.

## Die Aufklappung des Rippenbogens zur Erleichterung operativer Eingriffe im Hypochondrium und Zwerchfellkuppelraum.

Von

**Dr. Asthoewer,**

dirig. Arzt des Johanneshospitals zu Dortmund.

Im 35. Hefte dieser Zeitschrift vom 29. August 1903 empfiehlt Herr Prof. Marwedel aus Aachen die Aufklappungsmethode am

Rippenbogen mit einfachem Schrägschnitt, von der er am Schlusse seiner Abhandlung sagt:

»Im Übrigen war der Nachweis erbracht worden, daß die hier zum erstenmal am Lebenden angewandte Aufklappungsmethode des Rippenbogens einen ausgezeichneten Zugang zum Zwerchfellkuppelraum gewährt.«

Die Aufklappungsmethode ist von mir in der Marwedel'schen Darstellung am 17. September 1902 ausgeführt worden, nachdem ich bereits am 3. August 1894, also vor der Micheli'schen Bekanntmachung, die mir bis heute unbekannt blieb, in ähnlicher Weise wie dieser operiert hatte. Es handelte sich im Jahre 1894 um die Exstirpation eines großen Milztumors (multiple Fibrome der Milz). Der Fall war folgender:

Frau Friederike Aringhoff, 59 Jahre alt, klagte, sie sei im letzten halben Jahre körperlich zurückgegangen und fühle sich seitdem schwach. Sie leide an einer Eierstocksgeschwulst, deren Beseitigung sie dringend wünsche.

Befund: Pat. von weit jugendlicherem Aussehen als ihren Jahren entspricht. Noch sehr guter Allgemeinzustand. Leichte Cyanose, etwas erschwerte Atmung. Vorwölbung der linken Seite des Abdomens. Tumor daselbst, den Bauchdecken fest anliegend, von der linken Leiste bis unter den Rippenbogen und von der linken Nierengegend bis etwas über den Nabel reichend; nach dem Becken zu ungleich und breiter, anscheinend auch von derberer Beschaffenheit und uneben, im oberen Teile dagegen weicher. Keine Veränderungen an den Brustorganen, auch nicht an der Leber. Kein Ascites. Urin frei von Eiweiß und Zucker. Blutuntersuchung negativ. Diagnose: Nierentumor(?).

Am 3. August 1894 Probelaparotomie. Schnitt am Außenrande des linken Rectus abdom. Tumor an die Bauchwand lose angeklebt. Oberfläche uneben, nach oben glatt und weich; er reicht bis ans Becken, geht aber nicht von demselben aus. Beim Anhebeln des Tumors nach innen durch den Assistenten entsteht hinter demselben eine enorme, quellartige, venöse Blutung, die durch Tamponade und festes Gegendrücken des Tumors an die Rückwand sich dämpfen läßt. Schleunige Erweiterung der Wunde bis an den Rippenbogen durch Verlängerung des Schnittes und durch einen zum ersten senkrechten Schnitt bis über die Spitze der linken 11. Rippe. Da der Zugang noch nicht frei genug ist, Parallelschnitt zum ersten Schnitt von der 11. Rippe aufwärts. Durchtrennung der 10., 9. und 8. Rippe und des Rippenknorpels vorn an der Ansatzstelle der 7. und 8. Rippe. Emporhebelung des großen Lappens nach oben, womit der Tumor, als Milztumor kenntlich, vollständig frei und das Operationsfeld übersichtlicher wird. Stillung der Blutung; Umstechung der Gefäße en masse und Fortnahme des 7 Pfund schweren Tumors. Diagnose: Multiple Fibrome der Milz. Exitus letalis in der folgenden Nacht.

Trotzdem ich sowohl vor wie nach jener Zeit stets darauf bedacht war, die Aufklappungsmethode mit einfachem Schrägschnitt am Rippenbogen entlang, namentlich bei den Operationen in der Lebergegend, in Anwendung zu bringen (weshalb ich dieserhalb seit jener Zeit auch den Schrägschnitt am Rippenbogen fast stets bevorzuge), so war sie bei nahezu 90 Operationen daselbst, vorwiegend Gallensteinoperationen, doch entbehrlich. Ein Fall von Echinokokkus der Leber und des Zwerchfellkuppelraums, der, mit der Diagnose Gallensteine dem Hospital in elendem Zustande überwiesen,



von mir als Leberabszeß gedeutet wurde, ohne daß sich derselbe bei der Operation auffinden ließ, hätte sich, wie die Sektion zeigte, besonders zur Anwendung der Methode geeignet, wenn die Stellung der Diagnose noch möglich gewesen wäre. So führte ich die Methode nicht eher wieder aus als bis zum 17. September 1902. Der Fall war von besonderem Interesse, weil es sich darum handelte, ob er als eine Unfallfolge anzusehen war oder nicht. (Gutachten vom 8. Oktober 1902 an die Hütten- und Walzwerks-Berufsgenossenschaft hierselbst.)

Franz Krolikowski, 45 Jahre alt, will im Juli durch einen Stiel in die linke Seite getroffen worden sein. Annahme einer Infractio costarum 9. et 10. sin. Behandlung vom 17. Juli bis 28. August. Wiederaufnahme der Arbeit. Am 15. September 1902 Spitalaufnahme wegen Schmerzen in der linken Rippengegend und am Magen, verbunden mit enormer Mattigkeit.

Befund: Elend aussehender Mann, abgemagert. Abdomen gespannt. Tumorartige Verdickung unter dem linken Rippenbogen. An der Verletzungsstelle zwischen 9. und 10. Rippe links im Interkostalraum ein kleiner Knoten. Punktion der Tumorgegend negativ. Bronchitis beider Lungen. Diagnose: Sarkom hinter dem Rippenbogen.

Operation am 17. September 1902. Schrägschnitt, 2fingerbreit vom Rippenrande, am Schwertfortsatz beginnend, läuft bis an die Spitze der 11. Rippe, wo er schräg nach oben abzweigt. Abhebelung des Haut-Muskellappens zur Freilegung der Rippen zwecks Kontrolle des zwischen 9. und 10. Rippe liegenden Knotens (Sarkom). Eröffnung der Bauohöhle in der Schnittlinie. Durchtrennung des Rippenbogens am 7. Rippenknorpel; Durchtrennung der 10., 9. und 8. Rippe in der hinteren Axillarlinie. Vorsichtige Emporhebelung von der Mittellinie her, um ein Einreißen des Zwerchfells zu vermeiden. Tumor haftet dem Rippenbogen fest an und erstreckt sich bis auf den Magen, dem er ringförmig und scharfrandig aufsitzt. Lösung von der Magenwand gelingt leicht (Tumor geht also nicht von diesem aus). Resektion des Rippenbogens. Zwerchfell mitergriffen, reißt ein. Metastasen hinter dem Zwerchfell. Lunge mit letzterem verwachsen. Erweichtes inoperables Sarkom, ausgehend vom linken Rippenbogen. Schluß der Wunde. Tod nach 17 Tagen am 4. Oktober 1902.

Es verdient wohl noch darauf hingewiesen zu werden, daß diese Aufklappungsmethode nicht in jedem Falle, sondern nur in beschränktem Maße anwendbar ist. Bei einem weiten und nachgiebigen Rippenbogen ist sie überflüssig, weil dieser sich emporheben läßt. Bei einem engen und schmalen Rippenbogen dagegen genügt die Resektion innerhalb der Knorpelgrenzen nicht, da hierdurch ein Zugang zum Kuppelraum wegen der Enge so gut wie gar nicht geschaffen wird. Und reseziert man weiter nach außen an den knöchernen Rippen, so besteht die Gefahr der Zwerchfellverletzung, da man dort um so mehr mit demselben in Berührung kommt, je weiter man nach auswärts reseziert; es ist seine Elastizität, Stand und Insertion keineswegs stets konstant, worauf schon in den 80er Jahren beim Bekanntwerden des Bardenheuer'schen Thürflügelschnittes zur Operation an den Nieren hingewiesen worden ist. Die Methode ist also nur je nach Beschaffenheit des einzelnen Falles ausführbar.

1) **Rogers.** A chemical hypothesis for the etiology of cancer.

(Annals of surgery 1903. August.)

Verf. glaubt, daß bei der Entstehung des Krebses die chemische Zusammensetzung des Blutes eine Rolle spiele. Namentlich soll es der Reichtum des aus den Kohlehydraten abgespaltenen Glykogens im Blute sein, welcher eine begünstigende Rolle bei dem Entstehen des Karzinoms spielt. Die Zellen bösartiger Geschwülste haben eine große Ähnlichkeit mit Zellen des embryonalen Typus und des Granulationsgewebes; diese beiden letzteren sind sehr reich an Glykogen. Entstehen nun z. B. nach einem Trauma diese Granulationszellen in dem geschädigten Gewebe und finden sie eine allzu reiche Glykogennahrung im Blute oder in den Zellen des Körpers, so sollen sie ein exzessives Wachstum ins bösartige annehmen. Da nach des Verf.s eigener Angabe sich auch bei vielen anderen Infektionskrankheiten Kohlehydrate und Glykogen im Blute in vermehrter Menge nachweisen lassen, bleibt der Zusammenhang des Krebses mit diesen Stoffen zunächst nur eine schwankende Hypothese.

Herhold (Altona).

2) **G. Levesque.** Contribution à l'étude des inoculations opératoires du cancer.

Thèse de Paris, G. Steinhell, 1903.

Verf. versteht unter Krebs in seiner Arbeit alle bösartigen Geschwülste, Karzinome und Sarkome. An der Hand einer reichlichen Literatur, wobei die deutsche besonders zahlreich vertreten ist, geht er zunächst ein auf die Ätiologie, die Autoinokulation, den Cancer à deux, die experimentellen Resultate der verschiedensten Krebsimpfversuche und kommt dann zur unabsichtlichen Überimpfung des Krebses durch operative Eingriffe. L. erwähnt hier die Fälle, wo durch Punktion der Pleurahöhle und des Bauches, bei Karzinom dieser Teile, die Punktionsstellen krebsig infiziert werden — in einem Falle alle 7 Punktionsstellen —, ferner die Infektion von Hilfs- und Entspannungsschnitten usw. Seiner Meinung nach spielt aber auch bei den lokalen Rezidiven die Verpfropfung des Krebses durch Hände und Instrumente bei der Operation eine viel größere Rolle als durchgehends angenommen wird. Abgesehen von den Krebsen der übrigen Organe kommt dies speziell beim Kollum- und Mammakarzinom, von dem L. zwei klassische Fälle von lokalem Rezidiv der Stichkanäle aus der Praxis Lejar's mitteilt, in Frage. In vielen Fällen sind derartige Impfungen unvermeidbar, in anderen dagegen sind sie es durch vorsichtiges Operieren. Hier kommt es viel auf die Operationsmethoden an, die von diesem Gesichtspunkte aus noch lange nicht, vielleicht mit Ausnahme der modernen Brustdrüsenamputation, wie sie besonders Kocher übt, genügend durchgearbeitet sind. (? Ref.)

Zusammenfassend gelangt L. zu folgenden Schlußfolgerungen. Der Krebs ist vom chirurgischen Standpunkt aus als eine infizierende und überimpfbare Krankheit anzusehen. Zu vermeiden ist deshalb bei Untersuchung und Operation jedes starke Drücken und Quetschen, ferner jede Zerstückelung sowohl der Primärgeschwulst als auch all des Gewebes, das krebsig infizierte Lymphgefäße enthalten kann. Sie und die zugehörigen Lymphdrüsen müssen im ganzen und, wenn es geht, zusammen mit der Organgeschwulst scharf mit dem Messer exstirpiert, nicht mit den Fingern einzeln herausgeschält werden, um soweit wie irgend möglich eine Aussaat von Krebszellen aus den eröffneten, Krebselemente führenden Lymphgefäßen und Drüsen zu vermeiden. Diese müssen für die Inokulation als ebenso infektiös wie septisch vereiterte oder tuberkulöse Lymphdrüsen gelten.

Müller (Dresden).

### 3) W. N. Ssawwin. Das Schicksal des transplantierten Knorpels.

(Chirurgie 1903. Juni. [Russisch.] )

S. experimentierte an jungen Hunden; es wurden Stückchen des Rippenknorpels, an der einen Seite mit Perichondrium bedeckt, in das subkutane Zellgewebe transplantiert und nach verschiedenen Zeiträumen — bis 12 Monate — untersucht. S. kommt zu folgenden Schlußsätzen. Der reife hyaline Knorpel kann lange Zeit als solcher bestehen. Anfänglich werden in demselben regressive Veränderungen beobachtet: im Perichondrium vermindert sich die Zahl der Zellen, die Kerne schwinden oder färben sich schwächer, die homogene Zwischensubstanz wird geringer. Im vom Perichondrium entblößten Knorpel werden die Zellkerne mazeriert, die Zellen zerfallen, und so entstehen Hohlräume, die durch Granulationsgewebe ausgefüllt werden.

Später beobachtet man Regeneration der Zellen im Perichondrium und Knorpel und Ablagerung von hyaliner Substanz. Neubildung des Perichondrium wurde nicht gefunden. Endlich wird der Knorpel stationär und unveränderlich.

Der Knorpel kann also mit Erfolg transplantiert werden, doch geht ein Teil immer zugrunde. Reaktionslose Wundheilung begünstigt die Erhaltung des Knorpels. Glückel (Kondal, Saratow).

### 4) Deelemann und Varges. Die Verwendbarkeit des Gebrauchsschwammes in der Kriegschirurgie.

(Deutsche militärärztl. Zeitschrift 1903. Hft. 7.)

Verff. haben sich der mühevollen Aufgabe unterzogen, aus der Literatur die für die Sterilisation von Schwämmen empfohlenen Methoden zusammenzustellen und das von der Kriegssanitätsordnung angegebene Verfahren der Schwammsterilisation nachzuprüfen. Da

die Schwämme durch Auskochen oder Sterilisieren durch Dampf unbrauchbar werden, so kommen für die Sterilisation nur chemische Mittel in Betracht. Die Kriegssanitätsordnung schreibt vor, die mechanisch gereinigten Schwämme zwölf Stunden in eine 5<sup>0</sup>/<sub>00</sub>ige Sublimatlösung zu legen, welcher 20% Glycerin zugefügt sind. Durch Versuche stellten D. und V. fest, daß schon eine zweistündige Einwirkung dieser Lösung genügt, um in die Schwämme gebrachte Milzbrandsporen mit Sicherheit abzutöten. Das Gewebe der Schwämme litt in keiner Weise bezüglich der Festigkeit und Aufsaugefähigkeit. —

So dankenswert solche Versuche sind, so möge doch gesagt sein, daß Schwämme als ein nicht auskochbares und nicht durch Dampf sterilisierbares Material von den Wunden heutzutage absolut fern zu halten sind (Ref.).

Herhold (Altona).

5) **Masson.** Recherches sur l'atténuation progressive du pouvoir antiseptique du matériel de pansement bichlorure; des moyens d'y remédier.

(Arch. de méd. et de pharm. militaires 1903. August.)

Unter der Berührung mit der Gewebefaser schwindet oder vermindert sich nach und nach nicht unerheblich der Sublimatgehalt der Verbandgaze in den Verbandpäckchen der Truppe, so daß die letzteren zuletzt wohl noch aseptische, aber nicht antiseptische Eigenschaften haben. Um den Verbandpäckchen die für nötig gehaltene antiseptische Kraft zu bewahren, hat man in Frankreich zur Durchtränkung der Gaze statt 1<sup>0</sup>/<sub>00</sub>ige Sublimatlösungen solche von einer Zusammensetzung von 1,5—3,0 auf 1000 benutzt. Aber auch in der so hergestellten Gaze wurde im Laufe der Jahre der Gehalt an Sublimat auf ein Minimum reduziert.

Verf. hat nun durch Versuche festgestellt, daß sich durch Hinzufügen von 2 g Pottasche oder 2 g Acid. tartaric. zu 1000 g der Sublimatlösung der Gehalt an Sublimat in der Verbandgaze der Verbandpäckchen längere Zeit und in etwas größerer Konzentration erhalten läßt. Damit eine gleichmäßigere Verteilung der Sublimatlösung in der Verbandgaze stattfinden kann, schlägt M. vor, bei der Zubereitung die Gaze nicht senkrecht aufzuhängen, sondern horizontal auf Gerüste zu lagern und eine möglichst schnelle Trockenmethode anzuwenden.

Herhold (Altona).

6) **M. Claudius.** Erfahrungen über Jodcatgut.

(Deutsche Zeitschrift für Chirurgie Bd. LXIX. p. 462.)

7) **A. Martina.** Die Catgutsterilisation nach M. Claudius.

(Ibid. Bd. LXX. p. 140.)

C.'s Mitteilung stellt den Abdruck eines von ihm auf dem internationalen medizinischen Kongreß in Madrid im April dieses Jahres gehaltenen Vortrags dar. Es sind darin kurz die Berichte etlicher dänischer Chirurgen über die Erfahrungen, die sie mit dem C.'schen

Jodcatgut gemacht haben, zusammengestellt. Dieselben sind durchgehends fast bedingungslos günstig ausgefallen, und ist das Catgut sowohl zu Hautnähten als zu Unterbindungen, besonders häufig auch in allen Zweigen der Bauchchirurgie mit guten Erfolgen ausprobiert. Es war stets aseptisch, dabei auch antiseptisch wirksam, wirkte nie irritierend; de Fine Licht findet, daß dasselbe später resorbiert wird als gewöhnliches Catgut, sein Faden ist stärker befunden worden, als der des anderen Catguts. In einzelnen Fällen, wo Fadensprödigkeit bemerkt ist, handelte es sich um eine zu lange (über  $\frac{1}{2}$  Jahr) Aufbewahrung in der Jodlösung. C. hat daher im ganzen keinen Anlaß, an den Vorschriften für Bereitung seines Catguts etwas zu ändern.

Die M.'sche Arbeit ist aus der Grazer Klinik hervorgegangen und berichtet zunächst über Laboratoriumsversuche, die mit dem Präparat angestellt sind, und betreffs deren auf das Original verwiesen sei. Sie ergaben 1) daß das C.'sche Catgut als unbedingt zuverlässig steril anzusehen ist, daß 2) demselben auch dank seinem Gehalt an reinem Jod antiseptische Kraft beiwohnt. 3) Ist eine toxische Wirkung seines Jodgehaltes wegen der geringen Menge des Jodes von ihm nicht zu fürchten, auch 4) keine reizende Wirkung. 5) Wird der Catgutfaden durch die Jodbehandlung resistenter, »zugfester«, wenigstens solange die Aufbewahrungsflüssigkeit nicht über ca.  $1\frac{1}{2}$  Monate alt ist. Ältere Lösungen werden durch Verdampfung allmählich jodärmer, und da die Vorzüge des C.'schen Catguts allein auf dem Jodgehalte beruhen, empfiehlt es sich, die Aufbewahrungsflüssigkeit etwa allmonatlich zu erneuern. Was 6) die Resorbierbarkeit betrifft, so findet M. bei seinen Versuchen (Einlegen von Fäden in die Oberschenkelmuskulatur von Kaninchen), daß dieselbe eine raschere ist als bei sonstigen Catguts; im Durchschnitt genügten 8—9 Wochen zur Resorption, ein Umstand, der einer bedeutenden chemotaktischen Wirkung des Präparats zugeschrieben wird. Gerade diese rasche Resorbierbarkeit sieht M. als Vorzug an. Praktisch wurde das Catgut in der Klinik in 75 verschiedenartigen Fällen angewendet. M. rät, die Fäden derart zu behandeln, daß ihr Jodgehalt möglichst unvermindert bleibt. Das der Lösung entnommene Catgut soll demgemäß nicht, wie C. will, in eine indifferentere Flüssigkeit gelegt werden, sondern entweder auf trockene sterile Mullkompressen oder in eine schwache Jodjodkalilösung. Im übrigen hat das Präparat auch in Graz sehr befriedigt, in erster Linie als Unterbindungsmaterial, z. B. bei Kropfexstirpationen. Zu Hautnähten wurde es wegen zu rascher Resorbierung als weniger geeignet befunden.

Meinhard Schmidt (Cuxhaven).

### 8) S. Daconto. Akoin in der Chirurgie.

(Deutsche Zeitschrift für Chirurgie Bd. LXIX. p. 457.)

D. hat eine 1%ige Akoinlösung in physiologischer Kochsalzlösung in seiner chirurgischen Tätigkeit im Spital zu Giovinazzo mit

bestem Erfolg als Lokalanästhetikum angewendet, wofür 15 Operationsberichte als Belege beigebracht werden. Es wurden weder toxische noch nekrotische Wirkungen noch Wundverlaufsstörungen beobachtet. Zur Anwendung kamen außer endermatischer Injektion das Einlegen mit Akoinlösung getränkter Kompressen in die offene Wunde. In einem Falle wurden 20 ccm der Lösung ohne Schaden injiziert.

Meinhard Schmidt (Cuxhaven).

9) **Stratton.** The gradual surgical occlusion of large arteries: its relative advantages, together with an experimental inquiry as to its feasibility.

(Annals of surgery 1903. August.)

Verf. weist auf die Gefahren der Unterbindung großer Gefäße hin, welche darin beruhen, daß plötzlich die Blutzufuhr zu den Geweben des Körpers abgeschnitten wird. Wird die Blutzufuhr langsam abgeschnitten, wie bei langsam wachsenden, große Gefäße komprimierenden Geschwülsten, so bleiben die Schädigungen aus. Seine Versuche an Hunden bestanden darin, daß er teils mit Silkfäden, teils mit seidenen Bändern die Aorta oberhalb der Teilung umschnürte und das Band über eine Winde führte. Auf diese Weise konnte er die Gewalt des Zuschnürens graduieren. Zuerst schnürte er nur soviel zu, daß der Puls in der Femoralis noch eben zu fühlen war, innerhalb eines Zeitraums von 2—3 Tagen zog er das Band so stark an, daß der Puls aufhörte. Die Extremitäten wurden zwar etwas kühler, Lähmung oder Gangrän usw. trat jedoch nicht ein. Bei der Autopsie wurden an der Stelle der Umschnürung teils Ekchymosen der Gefäßwände mit geringen Blutergüssen, teils unbedeutende Einrisse der Intima angetroffen. Nach des Verf. Ansicht sind diese Verletzungen ohne schädliche Folgen (? Ref); durch feiner konstruierte Apparate hofft er sie ganz vermeiden zu können. Inwieweit sich diese Versuche beim Menschen, z. B. bei der Behandlung von Aneurysmen oder bei der Exstirpation großer Geschwülste, anwenden lassen, müssen weitere Beobachtungen zeigen; jedenfalls ist ein genügender Blutdruck und das Fehlen von Arteriosklerose Vorbedingung für eine etwaige derartige Behandlung.

Herhold (Altona).

10) **Hildebrand, Scholz u. Wieting.** Sammlung von stereoskopischen Röntgenbildern aus dem Neuen Allgemeinen Krankenhaus Hamburg-Eppendorf. V. Fremdkörper, Sarkom und Osteomyelitis des Schenkels; VI. Deformitäten und Mißbildungen. Je 10 stereoskopische Bilder mit Text.

Wiesbaden, J. F. Bergmann, 1903.

Die beiden neuen Lieferungen des stereoskopischen Atlases von Skiagrammen, auf den wir schon früher aufmerksam gemacht haben

(1902 p. 360), enthalten eine Reihe höchst instruktiver Bilder, in der einen Lieferung von Fremdkörpern (Draht in der Harnblase, Nadeln in Hand und Bein, Geschosse in der Hand, dem Unterschenkel, dem Schädel), von Osteosarkomen und Osteomyelitiden, in der anderen von Deformitäten (überzählige Halsrippe, Coxa vara, Spontanverrenkung des Hüftgelenks nach Koxitis, Rachitis, Pes excavatus, Pes valgus, Pes varus vor und nach der Geraderichtung, eine eigentümliche angeborene Fußverbildung) und das Ergebnis einer Resektion im Fuß nach Wladimorow-Mikulicz. Die Bilder, die in ihrer Schärfe nicht allein die groben Umrisse, sondern oft auch die innere Architektur der Knochen genau erkennen lassen und die Verschiebungen und Gestaltveränderungen in großer Klarheit wiedergeben, sind zu eigener Belehrung und zu Unterrichtszwecken auf das beste zu empfehlen.

**Richter** (Breslau).

### 11) Löwenbach. Die gummöse Erkrankung der weiblichen Urethra.

Wien, 1903.

Verf. gibt eine genaue klinische und zum Teil auch histologische Beschreibung von 28 Fällen eigener Beobachtung aus der Neumannschen Klinik über diese seltene Affektion. Die Zusammenfassung dieser Einzelbeobachtungen gibt uns eine ausgezeichnete Übersicht, ebenso wie die beigegebenen 6 chromolithographischen Tafeln mit 17 Abbildungen. Verf. bespricht ferner die Literatur ausführlich und erörtert besonders die Differentialdiagnose zum »Ulcus chronicum«, »Ulcus rodens urethrae«, »Elephantiasis« und zum sog. »Lupus«. Nach der Ansicht des Verf. handelt es sich bei fast allen diesen Affektionen um gummöse Prozesse an und in der Harnröhre. Diese Auffassung wird gestützt durch die klinischen Argumente, besonders aber durch die histologischen Befunde.

**Klingmüller** (Breslau).

### 12) P. Herescu und D. Eremia (Bukarest). Bemerkungen über den Cathelin'schen graduierten Blasenteiler.

(Spitalul 1903. Nr. 14 u. 15.)

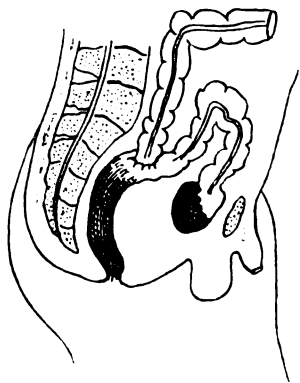
Das Cathelin'sche Instrument hat den Verff. in manchen Fällen gute Resultate ergeben, obgleich demselben noch manche Mängel anhaften. So ist manchmal das Einführen und Einstellen sehr schmerzhaft, die Teilung nur für kurze Zeit durchzuführen. Abgesehen davon können leicht blutende Geschwülste, die seitlich an der Blasenwand sitzen, den Harn jener Seite blutig färben und so zu falschen Schlüssen bezüglich der betreffenden Niere führen. Obwohl das Instrument oft mit gutem Erfolge angewendet wurde, ist doch der Harnleiterkatheterismus viel sicherer.

**E. Toff** (Braila).

### 13) S. Spassokukozki. Harnblasenplastik aus dem Darm mit Bildung eines künstlichen Harnrezipienten bei Ektopie.

(Chirurgie 1903. Juni. [Russisch.])

S. operierte einen 21jährigen Mann, der in hohem Grade anämisch und kränklich war. Die Blase wurde mobilisiert, dann das S romanum quer durchtrennt, das obere Ende des letzteren — etwa  $\frac{1}{3}$  des Darms — in den Anfangsteil des Mastdarms eingenäht, das untere Ende — ein 6 cm langes Stück — zur Deckung des Blasendefektes verwendet (siehe Figur). Heilung. Anfänglich rief die Ansammlung bestimmter Harnmengen Schmerzen in der Blasen- gegend hervor, die nach Entleerung des Darms vergingen. Zwei Monate später uriniert Pat. täglich 7 bis



8mal, pro Tag 3800—4800,0; der Harn enthielt zuerst Albumen, das später schwand. 5 bis 10 Minuten nach Entleerung kann Pat. wieder einige Kubikzentimeter Harn geben. Die Fäces werden morgens gesondert entleert, sie sind hart. S. sieht in der Polyurie ein Symptom von Nephritis, obgleich Zylinder (und Albumen?) fehlen; dies Leiden bestand schon vor der Operation. — Verf. stellt folgende Schlußsätze auf: 1) Die Abführung des Harns in einen ausgeschalteten Darmabschnitt ist regelrecht und ausführbar. 2) Die Blasenplastik ist bei Durchtrennung des Darms technisch

leicht und vollständig gefahrlos und sichert dabei den Harnleitern eine normale Funktion. 3) Der Dickdarm und dessen Schleimhaut passen sich bald und vollständig der neuen Funktion eines Harnrezipienten an und lassen betreffs der Bequemlichkeit für den Pat. nichts zu wünschen übrig. 4) Die Transplantation des S romanum in den Anfangsteil des Mastdarms ist eine leichte und gefahrlose Manipulation. 5) Überhaupt ist die ganze Operation nicht sehr kompliziert, leicht ausführbar und wenig gewagt, da alle Forderungen eines aseptischen Operierens erfüllt werden können.

Gückel (Kondal, Saratow).

### 14) O. Rumpel. Die Diagnose des Nierensteins mit Hilfe der neueren Untersuchungsmethoden.

(Archiv und Atlas der normalen u. pathol. Anatomie in typischen Röntgenbildern. 33 S., 10 Taf. mit 50 Röntgenbildern, 9 Abb. im Text.)

Hamburg, 1903.

Auf dem letzten Chirurgenkongreß demonstrierte Treplin eine große Anzahl Skiagramme von Nieren- und Harnleitersteinen, die im Eppendorfer Krankenhause aufgenommen waren, und teilte mit, daß es mit dem verbesserten Röntgenverfahren möglich sei, alle solche Steine ohne Rücksicht auf deren Größe und chemische Zusammen-



setzung, wie auch die Stärke des zu untersuchenden Pat. auf der Röntgenplatte sichtbar zu machen. (S. d. Bl., Beil. zu Nr. 36 p. 139.) Vorliegende Monographie veröffentlicht die damals demonstrierten Abbildungen, geht aber außerdem genau auf die Diagnose der Nierensteine auch durch die anderen uns zu Gebote stehenden Untersuchungsmethoden, wie namentlich die Kystoskopie, Harnleitersondierung und Kryoskopie ein und beschreibt dazu genau die Technik der Durchleuchtung, wie sie zur Erlangung guter Skiagramme in Eppendorf sich bewährt hat. Zunächst wird immer — alles bei Rückenlage des Pat. — eine Orientierungsplatte angefertigt. Hat diese einen steinverdächtigen Schatten ergeben, so wird die diesem entsprechende Körperstelle nach Bedeckung der Umgebung mit Bleiblen den genauer eingestellt und durchleuchtet, und wird das — wenn nötig — mehrfach wiederholt, bis das konstante Vorkommen eines präzisen Schattens die Steindiagnose sicherstellt. (Das Genauere s. im Original.) Das Bild — im Original deutlicher, als auf den publizierten Tafeln — war in einem Falle so scharf konturiert, daß selbst eine stereoskopische Aufnahme nach Hildebrand's Methode mit vollem Erfolge gelang. Aber nicht nur Steine erzeugten Skiagramme, auch Hydronephrosen und Nierentuberkulose mit Käseherden und eine karzinöse Niere geben abnorme Schatten, so daß durch diese Untersuchungsweise, in richtiger Weise mit besten Apparaten angewandt, die Diagnose von Nierenerkrankungen, namentlich aber von Nieren- und Harnleitersteinen an Sicherheit ungemein zugenommen hat.

Richter (Breslau).

### 15) Fiori. Patologia sperimentale del rene. I. Nefrectomia ed uretero-stenosi unilaterale.

(Policlinico 1903. Ser. chir. Nr. 5 u. 6.)

F. hat seine schon früher erhobenen Untersuchungen über den Einfluß der einseitigen Nierenausschaltung auf die gesunde Niere durch weitere Experimente bestätigt gefunden. Nach totaler Entfernung einer Niere findet man schon früh in der anderen gewisse Vorgänge, die auf eine Schädigung derselben deuten: funktionell Albuminurie, verminderte Sekretion, Hämaturie, Verminderung des Harnstoffs; histologisch Hyperämie, Blutungen, Zelldegeneration und Karyolysen. Dieselben nehmen allmählich ab und es folgt eine Hyperplasie des Organs wahrscheinlich mehr durch Vergrößerung der präexistierenden Elemente als Vermehrung desselben. Nach Unterbindung eines Harnleiters sind die funktionellen Erscheinungen heftig, nach der Nephrektomie weniger stark, neigen rascher zum Verschwinden.

F. glaubt, daß die anfängliche Hyperämie zu einer Überfüllung und dann zu einer Stockung in den Venen führt und dadurch zur Verminderung der Urinsekretion in Beziehung steht. Es ist auch möglich, daß in der zurückgebliebenen Niere sich abnorme Produkte

des Zellzerfalls bilden, daß die interne Sekretion der Niere, an die auch F. glaubt, ungenügend und besonders bei der Harnleiterunterbindung durch die größere Menge zirkulierenden Giftes neutralisiert wird, während bei Nephrektomie die Kompensation rascher eintritt.

\_\_\_\_\_ E. Pagenstecher (Wiesbaden).

16) **R. Oppenheim** und **M. Loeper**. Syndrome surréal chronique expérimental.

(Arch. génér. de méd. 1903. Nr. 21.)

Um eine langsame Destruktion der Nebennierenkapsel zu erzielen, injizierten Verff. in die Nebennieren von Meerschweinchen die toxischen Stoffwechselprodukte des Tuberkelbazillus. Sie verwandten dazu den von Auclair dargestellten ätherischen Auszug, das Ethérobacilline, welches eine Substance caséfiante enthält, und den Chloroformauszug, welcher eine sklerosierende Eigenschaft hat. Da sie sich durch intraperitoneale Injektionen von der allgemeinen Ungiftigkeit dieser Substanzen überzeugt hatten, bezogen sie alle Erscheinungen bei den 22 Versuchstieren auf die Destruktion der Nebennierenkapsel. Die Veränderungen an den genannten Organen bestanden in Verkäsung und Sklerosierung, die sorgfältig mikroskopisch studiert und beschrieben werden. Klinisch ist bemerkenswert, daß die ersten Tage nach der Injektion ganz symptomlos verliefen, daß gegen den 8.—10. Tag eine beträchtliche Gewichtsabnahme mit ausgesprochener Schwäche eintrat, daß sich später Durchfälle und Temperaturniedrigung (bis 33,5°) einstellten. Das Ganze spielte sich in 3—4 Wochen ab. Zeichen von Pigmentation traten nie auf.

Von Interesse ist noch der Umstand, daß die Tiere mit zerstörter Nebennierensubstanz gegen Gifte weniger resistent zu sein scheinen. Operierte Meerschweinchen gingen nach subkutaner Injektion einer verschwindend kleinen Menge Phosphoröl zugrunde, während normale auf dieselbe Dosis keinerlei Symptome zeigten.

\_\_\_\_\_ W. Sachs (Mülhausen i/E.).

17) **C. Kraemer**. Über die Ausbreitung und Entstehungsweise der männlichen Urogenitaltuberkulose.

(Deutsche Zeitschrift für Chirurgie Bd. LXIX. p. 318.)

K. sucht die Resultate der Tierexperimente, die Baumgarten zum Teil mit ihm zusammen über die Ausbreitung der männlichen Urogenitaltuberkulose ausgeführt hat, auf die menschliche Pathologie anzuwenden, zu verwerten und mit den klinischen Erfahrungen in Einklang zu bringen. Das Ergebnis dieser Tierversuche ist von Baumgarten auf dem Chirurgenkongreß von 1901 (cf. unser Blatt Kongreßverhandlungsbericht p. 117) mitgeteilt und lautet bekanntlich im wesentlichen dahin, daß die Ausbreitung der tuberkulösen Infektion dem Wege der Drüsensekrete folgt, also bei primärer Nierentuberkulose, dem Harnleiter nachgehend, zur Blase absteigt,

bei primärer Hodentuberkulose dem Vas deferens entlang zu Samenblasen und Prostata aufsteigt; der umgekehrte Weg »gegen den Strom« sei ausgeschlossen.

Im ersten Teile seiner Arbeit, die »Ausbreitung« der Tuberkulose betreffend, prüft K. die Stichhaltigkeit dieses »Gesetzes« für den Menschen. Er führt aus, daß die anatomischen Verhältnisse der Urogenitalorgane beim Menschen sehr gut soweit denen der Versuchstiere gleichen, daß die bei letzteren bewiesene Krankheitsausbreitungsweise auch für den Menschen als möglich und wahrscheinlich anzunehmen ist. Die klinisch-statistischen Erfahrungen über die menschliche Urogenitaltuberkulose widersprechen dem nicht, und die abweichenden Meinungen und Theorien anders denkender Forscher sind, wie näher ausgeführt wird, kritisch gut ablehnbar.

Im zweiten Teile seiner Ausführungen behandelt K. die Entstehungsweise (Ätiologie) der menschlichen Urogenitaltuberkulose, für die im wesentlichen nur der hämatogene Weg und die kongenitale Infektion in Frage kommen. Was ersteren betrifft, so hebt K. zunächst die Infektion der Niere durch Tuberkelbazillenausscheidung in diesem Organ hervor, deren Möglichkeit er als kaum zweifelhaft ansieht. Bei der Infektion der Hoden ist auffällig, daß der Regel nach der Nebenhoden primär ergriffen wird, eine Tatsache, deren Erklärung ihre Schwierigkeit hat, da bei anderen zweifellos hämatogenen Hodeninfektionen diese sich im Haupthoden ansiedeln (Variola, Typhus). Es scheint, daß die akuten Krankheiten bei Infektion sich im Haupthoden, die chronischen (außer der Tuberkulose auch die Lepra) sich im Nebenhoden einnisten. Der angeborenen Tuberkulose bei Niere und Hoden schreibt Kraemer ein sehr häufiges Vorkommen zu. Sie ist nicht nur bei noch unreifen Föten und Kindern des zartesten Alters nachgewiesen, sondern ist auch viel häufiger als bisher angenommen als bestehend bzw. latent vorzusetzen in Fällen, wo die Krankheit erst in späteren Lebensperioden manifest wurde. Hier kommt die früher heimliche Krankheit erst durch eine Gelegenheitsursache zur Entwicklung. In dieser Weise ist u. a. das Verkäsen des Nebenhodens nach Ablauf einer gonorrhöischen Entzündung zu erklären; aber auch traumatische Einwirkungen können häufig die Krankheit zur Entwicklung bringen. Dagegen lehnt K. die tuberkulöse Infektion durch Geschlechtsverkehr ab.

**Meinhard Schmidt** (Cuxhaven).

18) **Bogoljuboff.** Experimentelle Untersuchung über die Anastomosenbildung an den ableitenden Samenwegen bei der Nebenhodenresektion.

(v. Langenbeck's Archiv Bd. LXX. Nr. 3.)

Die Versuche, nach Resektion des Nebenhodens die Kontinuität der samenableitenden Wege wieder herzustellen und auf solche Weise die Funktion des Hodens für den Gesamtorganismus zu retten,

sind neueren Datums, und Verf. ist auf Veranlassung Rasumowsky's der Frage experimentell näher getreten. Seine Versuche wurden in zwei Typen angestellt. Typus I. Totale Resektion des Nebenhodens, Einnähen des Vas deferens in den Hoden. Das Einnähen geschah derart, daß im Gebiet des Rete mit dem Messer eine Inzision gemacht und das Vas deferens in die Schnittwunde eingenäht wurde. Typus II. Resektion der unteren Epididymishälfte und Einnähen des Vas deferens in die Substanz der oberen Partie des Nebenhodens. Nach einiger Zeit wurde an dem herausgenommenen Hoden mit Vas deferens versucht, von letzterem aus eine gefärbte Leimmasse in die Kanälchen des Nebenhodens resp. Hodens zu injizieren und so den Erfolg zu prüfen. In 6 Fällen zeigte sich die Injektion vollkommen gelungen, in 4 anderen zwar weniger, aber auch hier war die Leimmasse in die Samenkanälchen gelangt. Die Durchgängigkeit der anastomotischen Stelle ließ sich so in 10 von 18 Versuchen nachweisen. Mangelhafte Operationstechnik und langwierige Eiterung können die Anastomosenbildung in Frage stellen. Bei der mikroskopischen Untersuchung an den so behandelten Hoden waren keine auffälligen destruktiven Veränderungen zu finden. An der Verwachsungsstelle bildete sich die Anastomose durch Vermittlung eines intermediären Hohlraums, in welchen einerseits das Vas deferens, andererseits die Kanälchen des Nebenhodens resp. Hodens einmündeten.

E. Siegel (Frankfurt a. M.).

### Kleinere Mitteilungen.

(Aus der chirurg. Abteilung der Magdeburger Krankenanstalt Sudenburg.  
Oberarzt Dr. Habs.)

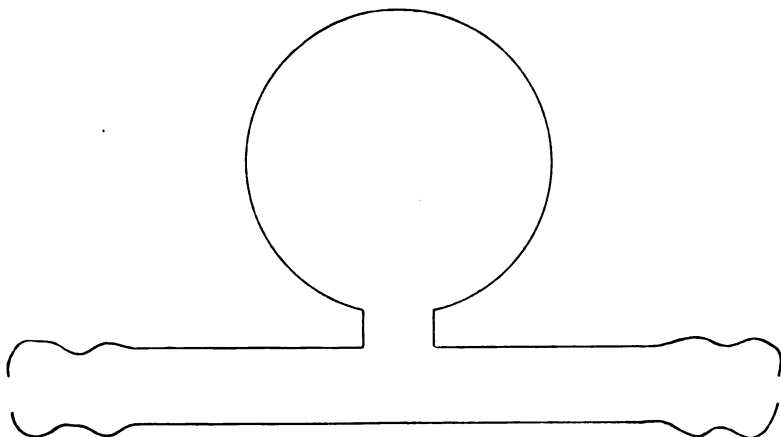
#### Ein Vorschlag zur Verhütung von Lufteintritt bei intravenösen Infusionen usw.

Von

Dr. Paul Herz, Assistenzarzt.

Zur Vermeidung von Lufteintritt bei intravenösen Infusionen, Uterus- und Gelenkausspülungen hat sich uns eine Röhre bewährt, welche nach Angabe von Herrn Dr. Habs aus einem Glasrohre mit einseitig aufsitzender, durch eine weite Öffnung mit demselben kommunizierender Hohlkugel besteht (s. Fig.). Diese Röhre wird zwischen Irrigator und Mutterrohr usw. eingeschaltet und zunächst vor Beginn der Irrigation mit der Spülflüssigkeit gefüllt, indem man etwas von dieser ablaufen läßt, während man die eingeschaltete Röhre mit der Kugelseite nach unten hält. Ist dies geschehen, so dreht man die Röhre wieder herum, so daß die nunmehr gefüllte Kugel senkrecht nach oben gerichtet ist. Jetzt kann man die Irrigationsflüssigkeit ohne Gefahr des Lufteintritts in den Uterus usw. einlaufen lassen. Alle Luftblasen nämlich, die noch im Gummischlauch usw. enthalten sind, oder sich dort, wie so leicht bei der Kochsalztransfusion mittels des Sahli'schen Apparats, erst noch einfinden, sammeln sich beim Durchtritt durch unsere Röhre vermöge ihrer spezifischen Leichtigkeit im höchstgelegenen Teile derselben, das ist bei der oben vorgeschriebenen Haltung im obersten Segmente der Hohlkugel, an, indem sie so viel Spülflüssigkeit aus ihr verdrängen, wie sie

für sich Raum gebrauchen. Um sich davon zu überzeugen, daß wirklich keine Luft die beschriebene Röhre passiert, erprobe man den Infusionsapparat unter Wasser, d. h. man lasse die Infusionsflüssigkeit statt in eine Vene in eine Schüssel mit Wasser einlaufen. Jede Luftblase, die mit der Spülflüssigkeit in das



Wasser gelangen würde, würde sich ja hier durch ihr Aufsteigen und Platzen leicht bemerkbar machen; tatsächlich aber kommt keine Luftblase so weit, sondern sie bleibt in der Hohlkugel unserer Röhre zurück.

Die Röhre fertigt Glasbläser Hörold, Magdeburg, Breiteweg, zum Preise von 75  $\mathcal{M}$  an.

(Aus der kgl. chir. Klinik Berlin. Exzellenz v. Bergmann.)

## Eine einfache Beckenstütze.

Von

Privatdozent Dr. M. Borchardt.

Der großen Zahl in der Chirurgie gebrauchter Beckenstützen haften gewisse Fehler an: der Pat. liegt un bequem auf ihnen und sie hindern den Operateur durch vorstehende Kanten, Ecken oder Säulen am Verbinden.

Schon vor einer Reihe von Jahren habe ich eine Stütze konstruiert, die einen Teil der bekannten Mängel vermied, die ich aber nicht beschrieben habe, weil sie keineswegs allen Anforderungen gerecht wurde.

Stille hat durch sein bekanntes Bänkchen einen großen Fortschritt angebahnt, aber auch ihm haften gewisse Fehler an, die wohl jeder von uns empfunden hat. Die Stützfläche ist vorn zu breit, sie ist vor allem bei Verbänden in der Inguinalgegend hinderlich; im Wege sind auch die vier Säulen, auf welchen die Platte aufruhrt, und wenn das Bänkchen viel und unsanft gebraucht ist, dann passen nach einiger Zeit Stützfläche und Tragsäulen nicht mehr genau aufeinander.

Wir verlangen von einer brauchbaren Beckenstütze:

- 1) daß die Pat. bequem liegen;
- 2) daß der Operateur jeden Verband machen kann, ohne auch nur im geringsten mit dem Bänkchen in Kollision zu geraten;
- 3) daß es sich überall hinstellen läßt;
- 4) daß es bequem zu reinigen ist.

Die Beckenstütze, die ich seit mehr als zwei Jahren in der v. Bergmannschen Klinik erprobt habe, erfüllt diese Anforderungen in vollstem Maße.

Fig. 1.




Fig. 2.

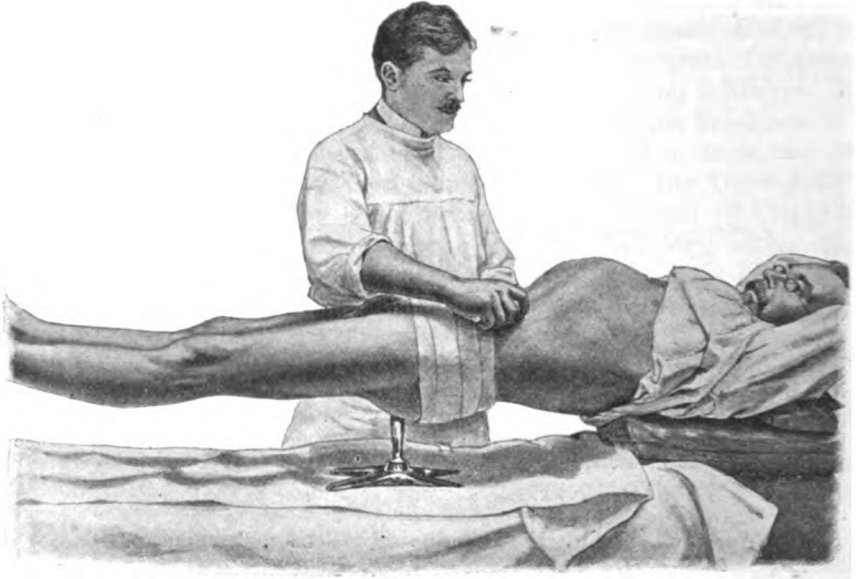
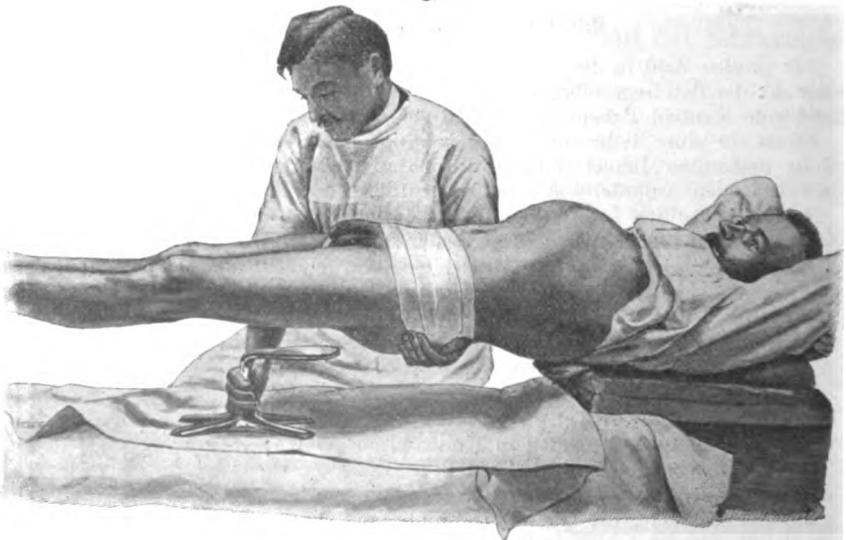


Fig. 3.



Sie ist aus Stahlguß gearbeitet, stark vernickelt und hat nirgends Ecken und Kanten.

Die Stützfläche hat eine länglich ovale Form und ruht an ihrem vorderen Ende auf einer einzigen starken Säule, die ihrerseits auf einem Vierfuß befestigt ist.

Der Pat. wird so auf das Bänkchen gelagert, daß das freie Ende der Stützfläche kopfwärts sieht, während das in die Tragsäule übergehende Ende nach vorn gerichtet ist und etwa mit der *Crena ani* abschneidet.

Die Stützfläche wird mit eingewickelt, und wenn der Verband fertig ist, das ganze Bänkchen nach vorn herausgezogen.

Die beigegebenen Figuren erläutern ohne weiteres die Anwendungsweise.

Ich habe das Bänkchen in drei verschiedenen Größen herstellen lassen. Die größte Nummer wird nur bei besonders schweren, fettreichen Individuen Anwendung finden; für diese ist sie ausgezeichnet.

Die eigentliche Stützfläche kann auch in Herzform geliefert werden, mit einem Schlitz in der Mitte, wie sie ähnlich schon Lorenz gebraucht hat. Welche von beiden Formen man vorzieht, das ist reine Geschmacksache und ziemlich gleichgültig. Ich ziehe für meine Person die ovale Form ohne Schlitz vor, Kollegen von mir, welche die Güte hatten, am eigenen Leibe die Bänkchen zu probieren, bevorzugten manchmal die Schlitzform.

Will man verschiedene Platten auswechselbar für eine Stützsäule machen lassen, so kann man das tun; natürlich leidet dann die Stabilität und Sauberkeit etwas; aber diese Konstruktion wäre vielleicht der Platzersparnis halber für Kriegszwecke besonders brauchbar.

Die Beckenstütze wird von C. Dähne in Firma H. Windler, Berlin, Friedrichstraße 133a, hergestellt.

## 19) O. Hildebrand und Hägler. Jahresbericht über die chirurgische Abteilung und die chirurgische Poliklinik des Spitals in Basel 1901.

Basel, Kreis, 1902.

Auf der stationären Abteilung wurden 1396 Pat. gepflegt, Operationen 827 ausgeführt.

In der Poliklinik wurden 3171 Pat. behandelt, 1936 hiervon operiert — meist unter lokaler Anästhesie (Kokain in Chloräthyl).

Aus der interessanten Kasuistik ist hervorzuheben: Ein Fall von Gliom der linken Großhirnhemisphäre, nach Trauma entstanden. Erkrankung 6 Wochen nach dem Unfall, Tod 9 Monate später. — Eine 33jährige Frau wurde durch Unterbindung der Carotis von einem Exophthalmus pulsans geheilt. — Resektion des Ganglion supremum des linken Sympathicus wegen linksseitigen entzündlichen Glaukoms mit Blutextravasat. Kein Erfolg. — Vier Fälle von Carcinoma cardiae, durch die Gastrostomie sämtlich gebessert. — Fall von kindskopfgroßer Kotgeschwulst im hohen Mastdarm bei einem 50jährigen Pat. Laparotomie, Exstirpation nicht möglich. Tod an allgemeiner, fibröser Peritonitis. — Von den zur Behandlung gekommenen 16 Fällen von Magenkrebs konnte kein einziger radikal operiert werden; 10mal wurde die Gastroenterostomia antecolica ausgeführt, in einem Falle die Jejunostomie nach Witzel. Drei Pat. starben wenige Tage nach der Aufnahme unoperiert; ein Rezidivfall, vor 4 Monaten operiert, wurde ungeheilt entlassen, bald Tod. — Eine Magen-Gallenblasenkommunikation — Cholecystogastrostomie — wurde bei einem 41jährigen Pat. hergestellt, bei dem eine nach Cystostomie entstandene, erfolglos angefrischte Fistel bestand und ein nicht nachweisbares Hindernis im Choledochus angenommen werden mußte. Heilung. Im Magensaft nichts Abnormes zu finden. Bei einer mit der Diagnose Cholelithiasis bzw. Hydrops vesicae felleae zur Operation gekommenen Pat. zeigten sich die Gallenwege durch Askariden verlegt, von denen nach und nach ca. 50 Stück abgingen. — Ein Fall von Pankreasabszeß durch Inzision geheilt. — 36jähriger Pat., seit 4 Jahren Nierenbeschwerden, Eiweiß im Urin; bei der Operation erweist sich

das Nierenbecken erweitert, der Harnleiter 2 cm nach oben und dann mit starker Knickung nach unten normal verlaufend; durch narbige Verwachsung in dieser abnormen Lage fixiert. Lösung der Verwachsungen, Durchtrennung und Abbindeung an der Umbiegungsstelle, Einpflanzung in die tiefste Stelle des Nierenbeckens. Heilung ohne Komplikationen. — Bei einem von frühester Jugend an Harnbeschwerden leidenden, 23jährigen Pat. wird mittels des äußeren Harnröhrenschnittes eine Schließnadel entfernt. Da Pat. an einer angeborenen Verengung der äußeren Harnröhrenöffnung litt, versuchte die Mutter mit der Nadel eine Erweiterung, wobei diese in die Harnröhre glitt. — In zwei Fällen von habitueller Schulterverrenkung mit partiellem Abbruch des Pfannenrandes wurden durch Vertiefung der Pfanne gute Resultate erzielt. **Kronacher (München).**

20) Sanitätsbericht über die kgl. preußische Armee, das XII. (kgl. sächsische) und das XIII. (kgl. württembergische) Armeekorps für den Berichtszeitraum vom 1. Oktober 1900 bis 30. September 1901. Bearbeitet von der Medizinalabteilung des kgl. preußischen Kriegsministeriums. Mit 25 Karten und 9 graphischen Darstellungen.

Berlin, **E. S. Mittler & Sohn**, 1903. 203 S. Text und 167 S. Tabellen.

Von dem interessanten und umfassenden Berichte haben für den Fachchirurgen besonderes Interesse der Abschnitt C: Berichterstattung über die einzelnen Gruppen der Lazarett- und Revierkranken und Abschnitt F: Operationsliste. Aus beiden geht deutlich hervor, welche Fülle wissenschaftlichen Materials in der Gesamtheit der Lazarette zu finden ist. Zur Berichterstattung kommen für uns nur die chirurgisches Interesse bietenden Krankheiten in Betracht, bei deren Besprechung wir uns an die Reihenfolge des Berichts halten.

Wundrose: 599 Zugänge = 1,1<sup>0</sup>/<sub>00</sub>, davon gestorben 5; in einem der tödlich geendigten Fälle war Verschwärung der Hornhaut des Auges und Hirnabszeß eingetreten. Komplikationen mit Mumps, Lungen-, Gelenk- und Nierenentzündungen wurden beobachtet.

Karbunkel 24 Zugänge, davon 3 gestorben, Milzbrand einer mit tödlichem Ausgange, Pyämie 37 im Anschluß teils an Mittelohrkatarrhe, teils an Mandelentzündungen, teils an Influenza usw.

Unter 1075 = 2<sup>0</sup>/<sub>00</sub> Tuberkulosefällen wurde beobachtet akute Miliartuberkulose 26mal, Tuberkulose der Luftwege und der Lunge 890mal, Tuberkulose der Knochen 48mal, Tuberkulose anderer Organe 111mal. Einmal gesellte sich zur Aktinomykose der Lunge sekundäre Tuberkulose.

Tetanus 9 Fälle mit 2maligem tödlichem Ausgange. In allen Fällen wurde Antitoxin eingespritzt. 3mal trat Wundstarrkrampf im Anschluß an Schußverletzungen durch Platzpatronen, 1mal infolge einer Gelatineinjektion bei Lungenblutung, 1mal infolge einer Schußverletzung mit Karabinermunition ein.

Von 34 bösartigen Geschwülsten waren 22 Sarkome, 8 Karzinome — darunter 3mal im Mastdarm —, 2 Aktinomykose, 1 Neurofibrom, und einmal blieb die Natur der Geschwulst unerkannt.

Gehirnkrankheiten: 5 Gehirnabszesse, 3 Blutergüsse ins Gehirn nach Verletzungen, 215 Gehirn- und Rückenmarkserschütterungen mit 3 Todesfällen.

Krankheiten der Brusthöhle: Metapneumonische Eiterbrust 288, davon geheilt durch Rippenresektion 248, gestorben 40 = 13,9%. Idiopathische Eiterbrust 101, geheilt 93, gestorben 8 = 7,9%. Nichtmetapneumonische, sekundäre und metastatische Eiterbrust (Tuberkulose, Schuß- und Stichverletzungen, Influenza usw.) 20, alle operiert mit 11 Heilungen und 9 Todesfällen = 47,4%.

Bei Krampfadern der unteren Gliedmaßen wurde 7mal die Ausschneidung eines Stückes aus der V. saphena magna mit dem Erfolge ausgeführt, daß alle 7 Leute durch die Operation dem Dienst erhalten blieben.

Magenblutung und Magengeschwür 70 Zugänge, davon 4 mit tödlichem Ausgange; zum operativen Eingriff kam es nicht.



Unterleibsbrüche 877, davon 681 entlassen, 10 durch die Radikaloperation wieder dienstfähig geworden. Eingeklemmte Brüche 18, davon 13 blutig, 5 unblutig beseitigt, keiner gestorben. Bei innerem Darmverschluss — 11 Fälle — wurde 9mal operiert mit 2 Todesfällen; 2mal wurde die Wegsamkeit des Darmes durch hohe Einläufe wieder hergestellt.

Blinddarmentzündung: 918 Zugänge =  $1,7\frac{0}{100}$ , davon 685 wieder dienstfähig, 22 gestorben, 204 entlassen. 15mal Ausbruch allgemeiner Bauchfellentzündung, davon 8 operiert mit 6 Todesfällen. 43 Fälle mit abgekapseltem Abszeß, sämtlich operiert und geheilt, 11 sogar wieder dienstfähig. Im Intervall wurde nur 5mal operiert; von diesen 3 wieder dienstfähig.

2 Leberabszesse verliefen tödlich, 1 Milzabszeß durch Operation geheilt, eine Gallenblasenerreißung infolge von Hufschlag mit Ausgang in Heilung.

Hodenerkrankungen: 24 Kastrationen, 18mal wegen Tuberkulose, 6mal wegen Vereiterung nach Tripper, Typhus und Quetschung.

Der Zugang an venerischen Kranken ist im Laufe der Zeit erfreulicherweise von Jahr zu Jahr geringer geworden. Während er im Jahre 1894/95 noch  $29,9\frac{0}{100}$  betrug, hat er sich im Jahre 1900/01 auf  $17,8\frac{0}{100}$  herabgemindert. Die größte Anzahl venerischer Kranker lieferte das sächsische, die geringste das württembergische Armeekorps. Gegenüber der Zugangszahl von  $17,8\frac{0}{100}$  in der deutschen Armee betrug der Zugang in diesem Jahre in der österreichischen 59,8, französischen 37,2, italienischen 89,7 und in der englischen  $93,3\frac{0}{100}$ . Die in Afrika erworbene Syphilis zeigte im allgemeinen einen schwereren Verlauf wie die einheimische Syphilis. — Die Zahl der Panaritien des Berichtsjahres beträgt 6377, die der Phlegmonen 37068 mit 11 Todesfällen, die der Furunkel 30305.

Sehr groß war wieder der Zugang an der sogenannten Fußgeschwulst mit 14086 =  $26\frac{0}{100}$ , da scheinbar immer noch ein Teil der Fußknochenbrüche unter der Bezeichnung Fußgeschwulst geführt wird.

Unter der Gruppe Exerzier- und Reitknochen, im ganzen 32, sind auch jene Fälle enthalten, in denen Muskelverknöcherungen nach Verletzungen eintraten. Die Behandlung war bezüglich dieser letzteren zunächst abwartend, später operativ.

Von 154 Schleimbeutelentzündungen betrafen 131 das Knie; Trommlerlähmung kam 5mal zur Beobachtung, 2mal handelte es sich um Zerreißung der Sehne des langen Daumenstreckers, 2mal um chronische Sehnenscheidenentzündung, 1mal um Vereiterung der Sehne.

Unter den Quetschungen waren schwerer Art besonders 21 Fälle von Quetschungen der Baueingeweide, welche meistens durch Hufschlag oder Sturz hervorgerufen waren. 6mal wurde operativ vorgegangen mit nur 2 Heilungen, 11mal trat Heilung unter abwartender Behandlung ein.

Knochenbrüche gingen im ganzen zu 3332; dieselben verteilten sich auf den Fuß mit 1334 Fällen, dann folgten der Größe der Zahl nach Unterschenkel, Unterarm, Hand, Schlüsselbein, Kopf. Verrenkungen kamen an den oberen Gliedmaßen 1522mal, an den unteren Gliedmaßen 314mal vor.

Ein interessantes Kapitel des Berichts bieten wieder die Schußverletzungen:

|                                          |                                                                                          |                              |
|------------------------------------------|------------------------------------------------------------------------------------------|------------------------------|
| durch Granaten und Schrapnells . . . . . | 9                                                                                        |                              |
| durch scharfe Patronen                   | { Gewehr und Karabiner 73<br>{ Revolver, Pistolen. . . 71<br>{ Zielmunition . . . . . 50 |                              |
| durch Platzpatronen                      |                                                                                          | aus dem Gewehr. . . . . 129  |
| durch Schrotschüsse . . . . .            |                                                                                          | freie Explosion . . . . . 18 |
| durch Wasserschüsse . . . . .            | 14                                                                                       |                              |
| durch Wasserschüsse . . . . .            | 1                                                                                        |                              |

Unter den Verletzungen durch scharfe Patronen waren 51 Selbstmorde bzw. Selbstmordversuche, unter den Schädelschüssen allein 33 Selbstmorde resp. Selbstmordversuche. Unter den Verletzungen mit Platzpatronen waren 129 Unglücksfälle, 13 Selbstmorde, 3 Selbstmordversuche, 1 Selbstverstümmelung.

Aus der sehr reichhaltigen Operationsliste sei nur einiges erwähnt:

Operationen am Kopfe: 17 Eröffnungen des Schädels, 41 Ohrenoperationen, 39 Augenoperationen, 8 Luftröhrenschnitte, 26 Eröffnungen der Bauchhöhle, 56 Operationen bei Blinddarmentzündung, 18 Gelenkaussäugungen, 18 Exartikulationen, 28 Amputationen, 43 Geschwulstausschälungen.

Näher auf die in der Operationsliste genau geschilderten, teilweise recht interessanten größeren Operationen einzugehen, verbietet der zur Verfügung stehende Raum.

**Herhold (Altona).**

### 21) Schuster. Ein Fall von Pneumokokkenpyämie.

(Deutsche militärärztl. Zeitschrift 1903. Hft. 8.)

Ein Hauptmann erkrankte an rechtsseitiger Lungenentzündung, 5 Tage nach Einsetzen der Krankheit trat eine Anschwellung des rechten Ellbogengelenks ein, welche zur Öffnung desselben und Entleerung des Eiters führte. Im Eiter Pneumokokken in Reinkultur. Unter Schüttelfrösten und Herzerscheinungen trat der Tod ein. Bei der Obduktion wurde außer den Lungenveränderungen eine entzündliche Auflagerung auf den Klappen der Lungenschlagader angetroffen. Diese Auflagerungen sowie das Herzblut enthielten ebenfalls Pneumokokken. Wiewohl bei Lebzeiten des Kranken eine Blutuntersuchung auf Pneumokokken aus äußeren Gründen unterblieb, glaubt Verf. — und wohl mit Recht —, daß es sich um eine durch Pneumokokken hervorgerufene Pyämie handelte.

**Herhold (Altona).**

### 22) H. Ito und S. Sinnaka. Zur Kenntnis der Myositis infectiosa in Japan.

(Deutsche Zeitschrift für Chirurgie Bd. LXIX. p. 302.)

Nachdem zuerst Scriba über relativ oft in Japan beobachtbare, ihrem Wesen nach der Osteomyelitis analoge, infektiöse Myositis berichtet hatte, sind dergleichen Fälle von japanischen Autoren zahlreich beschrieben. Die Verf. berichten in ihrer Arbeit über zehn in den letzten 2 Jahren in der Klinik zu Kyoto sicher gestellte einschlägige Erkrankungen. Die betreffenden Abszesse saßen stets in der Substanz der jeweilig befallenen Muskeln, ihre Wand bestand in eitrig zerfallendem Muskelgewebe, die eitererregenden Mikroben waren stets Staphylokokken, und regelmäßig war auch ein primärer Infektionsherd in Gestalt einer eiternden Fistel, eines Furunkels usw. oder auch einer Angina nachweisbar, so daß die Affektion in der Tat ähnlich der Osteomyelitis als eine pyämisch-hämato gene Staphylomykosis zu betrachten ist, eine Anschauung, die auch in Deutschland geteilt wird (Honsell). Weshalb das Leiden speziell in Japan relativ so häufig auftritt, ist dunkel. Vielleicht spielt die Nahrung (geringer Fleischkonsum) eine Rolle dabei. Zum Schluß Literaturverzeichnis (54 Arbeiten).

**Meinhard Schmidt (Cuxhaven).**

### 23) A. Elsässer. Beiträge zur Kenntnis des Tetanus traumaticus.

(Deutsche Zeitschrift für Chirurgie Bd. LXIX. p. 236.)

E. berichtet aus der Kocher'schen Klinik über 24 in der Zeit von 1877 bis 1902 beobachtete Fälle von traumatischem Tetanus. Nach Mitteilung der Krankengeschichten, die, gut geführt, viel Instruktives bieten, wird das gesammelte Material allseitig klinisch durchsprochen. Dasselbe betrifft 19 Pat. männlichen und 5 weiblichen Geschlechts, wobei die verschiedenen Lebensalter fast ganz gleich beteiligt sind. Die Kranken waren durchgehends Landbewohner, ein Umstand, der auf die Verunreinigung ihrer Wunden mit Gartenerde, Viehkot, Holzsplittern usw. von Einfluß war. In fast der Hälfte der Fälle saß die Verletzung am Kopfe, demnächst war am häufigsten die Hand verletzt. Was die Inkubation betrifft, so fiel der Eintritt der Erscheinungen in etwas mehr als der Hälfte der Fälle in die zweite, in etwas weniger als einem Drittel in die erste Woche; die Fälle mit längerer Inkubationsdauer schienen bedeutend bessere Prognose zu haben. Symptomatisch war in allen Fällen Kiefersperre vorhanden, in abnehmender Fre-

quenz schließen sich Nackenstarre, Rückenstarre, Bauchdeckenstarre, Beinstarre, Fieber, Risus sardonius, Armstarre, Schluckbeschwerden, Fußklonus, Facialislähmung an, letztere in 16,6% der Fälle beobachtet. 7 Fälle verliefen fieberfrei, 17 mit Fieber; von den Kranken, welche hohes Fieber hatten, sind  $\frac{5}{8}$  gestorben. Im ganzen sind 10 Kranke genesen, 14 = 58,3% gestorben.

Großes Interesse beansprucht die Therapie. Zunächst ist bei primär stark verunreinigter Wunde eine gründliche Desinfektion, und zwar mit Jodtinktur, Karbolsäure, eventuell Thermokauter von Wichtigkeit und unter Umständen ausschlaggebend für den Krankheitsverlauf. Auch während dieses sind antiseptische Maßnahmen angezeigt. Nach Ausbruch der Krankheit ist das erste Postulat Isolierung in ruhigem Zimmer, Fernhaltung aller äußeren Reize. 2 Pat. genesen hierbei ohne weitere Behandlung. Im übrigen wurde in dem Berichtsmaterial sowohl vom Heilserum, als von den Narkotieis, der systematischen Karbolinjektion nach Baccelli, sowie der Körperdurchspülung mittels Kochsalzinfusion Gebrauch gemacht. Die Seruminjektion, teils subkutan, teils intrazerebral, teils mit lumbaler Einspritzung (in den Duralsack) und im ganzen in 13 Fällen angewendet, schien bei mittelschweren und leichten Fällen gute Wirkung zu haben; 6 Pat. genesen bei der Behandlung, doch kam bei ihnen auch anderweitige Therapie zum Gebrauch, so daß das Resultat kein reines ist. Obwohl das Tetanusserum voraussichtlich nie so sichere Erfolge gewährleisten können wird, wie das Diphtherieserum, spricht E. sich doch dafür aus, es in jedem Falle ohne Zeitverlust zu ordinieren. Für den Gebrauch der Narkotika, die ebenfalls fast ausnahmslos nötig werden, ist am besten die umschichtige Gabe von Chloral (à 2,0) und Morphinum (à 0,02). In Notfällen ist — und zwar nach Bedarf stundenlang — zu chloroformieren. Die Baccelli'sche Methode mit Karbolinjektion (2stündlich à 1,0 einer 3%igen Lösung) ist 5mal versucht und schien sich gut zu bewähren — 3 Fälle sind genesen. Viel Gewicht wird ferner auf starke Wasserzufuhr gelegt, sowohl in Form reichlichen Getränkes (Tee), als mittels subkutaner oder intravenöser Salzwassereinverleibung. Es gilt teils den Wasserverlust infolge der meist vorhandenen starken Schweiß zu kompensieren, teils das Tetanusgift aus dem Körper zu waschen. 10 Fälle wurden mit Salzwassereinverleibung behandelt, wobei ein Liter pro Tag gegeben wurde. (Ein Pat. bekam eine ziemlich große Hautgangrän am Oberschenkel nach subkutaner Injektion.) Jeweilig vorhandenen symptomatischen Indikationen entsprach die 5mal ausgeführte Tracheotomie (4 Kranke †), sowie die Ernährung durch den Mastdarm bzw. mittels subkutaner Ölinjektion nach Leube. Die so erzielte verhältnismäßig geringe Sterblichkeit spricht zu gunsten des Verfahrens.

Meinhard Schmidt (Cuxhaven).

#### 24) S. S. Wirsaladze. Die Behandlung des Tetanus mit Injektionen von Hirnemulsion gesunder Tiere.

(Russki Wratsch 1903. Nr. 31.)

Auf Grund von sieben so behandelten Fällen aus dem Petersburger Obuchow-Hospital spricht sich W. ziemlich ablehnend aus. Von den Pat. starben drei; einer von den Genesenen hatte einen sehr leichten Tetanus; überhaupt sah K. in keinem Falle auch nur deutliche Erleichterung der Krämpfe nach den Injektionen.

Gükel (Kondal, Saratow).

#### 25) C. E. Skinner. Dry superheated air in the treatment of septic infection.

(Med. news 1903. Juli.)

S. hat zahlreiche Fälle von akuten Entzündungsprozessen der Heißblutbehandlung unterzogen, die er bei Beschränkung der Erkrankung auf die Gliedmaßen (z. B. Phlegmone, Lymphangitis) in der Form des lokalen Heißblutbades anwendet, bei Allgemeininfektionen (Sepsis usw.) auf den ganzen Körper ausdehnt. Anzahl und Dauer der Heißblutbäder richtet sich nach der Art des Falles, die Temperatur soll 300—400° F betragen. Von den Erfolgen ist S. sehr befriedigt. Der

günstige Einfluß äußerte sich zunächst in einer Verminderung der Schmerzen und allgemeiner nervöser Beruhigung des Kranken. Der Verlauf der Infektion wurde vielfach günstig beeinflußt, wenn auch natürlich die Hilfe des Messers nicht immer entbehrlich gemacht wurde. Schädliche Folgen will S. von seiner Behandlung nie gesehen haben. Die Wirkung stellt er sich so vor, daß durch die mächtige Anregung des Stoffwechsels die Zellen befähigt zum Kampf gegen die eingedrungenen Bakterien gemacht werden und die Ausscheidung von Toxinen erleichtert wird.

Drei Krankengeschichten sollen die Wirksamkeit des Verfahrens illustrieren.  
**Kleinschmidt** (Kassel).

26) **A. P. Krymow.** Zur lokalen Kokainanästhesie.

(Russki Wratsch 1903. Nr. 33.)

K. verglich während 180 Operationen am Menschen und im Experiment an Fröschen die anästhesierende Eigenschaft von 1%igen Kokainlösungen in destilliertem Wasser: 1) ungekocht, 2) 15 Minuten gekocht, 3) bei 60° während drei Stunden pasteurisiert, 4) bei 80° zwei Stunden und 5) bei 120°  $\frac{1}{4}$  Stunde pasteurisiert. Von den vier letzten Nummern wirkte am besten das Kokain Nr. 3; bei Nr. 2 ist die anästhesierende Wirkung vermindert, die Anästhesie tritt später ein und hält sich kürzere Zeit.

Nach K. mußten die radikalen Herniotomien möglichst unter Lokalanästhesie gemacht werden.  
**Gückel** (Kondal, Saratow).

27) **E. Therman.** Zur Frage der Behandlung der Harnröhrenstrikturen mit Resektion.

(Finska Läkaresällskapets Handlingar B.I. XLIV. p. 226. [Schwedisch.]

Verf. liefert zuerst eine Übersicht über die bisher bei den Harnröhrenstrikturen geübten Behandlungsmethoden und berücksichtigt besonders die Resektion, deren Technik und Vorteile hervorgehoben werden. Dann werden die Krankengeschichten vier von Prof. v. Bonsdorff operierter Fälle ausführlich wiedergegeben, deren Hauptmomente folgende sind:

1) 39jähriger Arbeiter, Trauma vor 7 Jahren, anhaltende Eiterung. Striktur in der Falte zwischen Pars pendula und Skrotum, Nr. 13 Charrière durchlassend, hinter derselben hühnereigroßes Divertikel. Resektion der Striktur durch einen Urethrotomia externa-Schnitt. Urethroplastik. Dauernde Heilung.

2) 16jähriger Student; Fall rittlings über eine scharfe Kante; 2 $\frac{1}{2}$  Monate später 1,2 cm lange Striktur in der Gegend der Pars bulbosa. Resektion, Naht. Heilung dauernd, so daß selbst Nr. 21 Charrière leicht passiert.

3) 17jähriger Student, tuberkulöse Belastung. Enuresis von Kindheit an. Tuberkulöse Degeneration der rechten Samenblase. Cystitis, Harnverhaltung infolge mißlungener Katheterisierungsversuche, Sectio alta, vorübergehende Besserung. Perinealer Abszeß, Striktur, Cystitis mit Harnverhaltung, Perinealfistel, tuberkulöse Epididymitis. Nr. 8 Charrière kann mit Schwierigkeiten durchgeführt werden; ausgedehnte Indurationen in der Harnröhre. Urethrotomia externa (medianer Dammschnitt). Resektion der Striktur, Naht. Heilung. Nr. 20 Charrière passiert.

Der vierte Fall betrifft einen Pat. mit Schußwunden im Hodensack und in der Plica genito-cruralis dextra, wobei ein 3 cm langer Defekt in der Harnröhre entstand, und bei welchem Urethroraphie gemacht wurde. Der unmittelbare Effekt der Operation war Durchlässigkeit für Nr. 21 durch die primär geheilte Harnröhrenwunde, welche 6 Wochen nach dem Unfall operiert wurde.

**Hansson** (Cimbrishamn).

28) **A. Söhnngen.** Über Prostatitis acuta mit Abszeßbildung nach Furunkulose.

(Deutsche Zeitschrift für Chirurgie Bd. LXVIII. p. 508.)

Bericht eines von Jordan-Heidelberg operierten Falles. 42jähriger Mann, frei von Lues und Gonorrhöe, aber seit Jahren oft an Furunkeln leidend. An

zwei Furunkel des Nackens und Hodensacks schlossen sich die typischen Krankheitserscheinungen der akuten Prostatitis, hohes Fieber, erschwerte Harnentleerung, heftigste Schmerzen mit Ausstrahlung nach dem Gliede, Damm, linken Bein, schmerzhafter Stuhlgang, Unmöglichkeit zu sitzen usw. Vom Mastdarm her in der Prostatagegend eine eigroße, anscheinend fluktuierende Geschwulst fühlbar. Operation mittels Querschnitt vor dem After, Eindringen zwischen Harnröhre und Mastdarm. In der Tiefe von 2,5 cm wölbt sich der Abszeß vor, wird quer eröffnet und entleert dicken, geruchlosen Eiter aus einer gänseeigroßen Höhle. Heilung unter Jodoformgasetamponade in 3 Wochen. Im Eiter Nachweis von Staphylokokkus aureus.

S. bringt zwei analoge Fälle von Tuffier und Berg bei. Nach heutigen Anschauungen ist das Vorkommen wirklich idiopathischer Phlegmone immer zweifelhafter geworden; bei sorgfältiger Nachforschung findet sich gewöhnlich eine primäre Kokkeninvasionsstelle in Gestalt eines kleinen Furunkels, einer eiternden Quetschwunde usw. Dies gilt auch für die Prostatitis, die sehr wohl erst dann in Erscheinung treten kann, wenn der primäre Eiterherd schon abgeheilt ist.

**Meinhard Schmidt** (Cuxhaven).

### 29) A. B. Johnson. Some cases of prostatectomy observed after an interval.

(Med. news 1903. August.)

J. hat drei von ihm nach perinealer Methode operierte Fälle von Prostatahypertrophie längere Zeit hindurch — 1 $\frac{1}{2}$ , 2, 3 $\frac{1}{4}$  Jahre — beobachtet. Die Resultate sind sehr günstige: Verschwinden aller subjektiven Beschwerden, Urin von normaler Beschaffenheit, wird 3—4stündlich spontan entleert, Residualharn bei einem Kranken 50, bei den anderen nur wenige Gramm. Alle Pat. bemerkten übrigens eine Abnahme ihrer geschlechtlichen Funktionen. **Kleinschmidt** (Kassel).

### 30) Keydel (Dresden). Die intravesikale Trennung des Urins beider Nieren.

(Münchener med. Wochenschrift 1903. Nr. 35.)

K. berichtet über die Resultate, welche von Hartmann, Luys, Rafin und Nicolich, sowie in vier Fällen von ihm selbst mit den die intravesikale Trennung des Urins beider Nieren bezweckenden Instrumenten erzielt worden sind, indem er die Krankengeschichten der 25 Fälle mit den in ihnen gewonnenen diagnostischen Ergebnissen wiedergibt. In der Mehrzahl waren die letzteren durchaus befriedigende, wenn auch auffallend ist, wie verschieden ein und dasselbe Instrument unter Umständen funktioniert hatte — je nach Beherrschung der im gegebenen Falle vorliegenden Verhältnisse seitens des Untersuchers. K. hält es für möglich, daß die Methode bei Beachtung aller Vorsichtsmaßregeln und richtiger Anwendung in Zukunft in einer zunehmenden Zahl von Fällen den Harnleiterkatheterismus entbehrlich machen werde. **Kramer** (Glogau).

### 31) G. Mellin. Beiträge zur Kenntnis der Bakteriurie bei Kindern.

(Finska Läkarsällskapets Handlingar Bd. XLIV. p. 160. [Schwedisch].)

Der vielfach umstrittene Krankheitsbegriff Bakteriurie ist von Krogius, der sich mit diesem Gegenstand ausführlich beschäftigt hat, bekanntlich folgendermaßen definiert: Bakteriurie ist eine Krankheit, charakterisiert einestheils durch das Vorkommen von Bakterien in äußerst reichlichen Mengen in dem frisch gelassenen Urin, anderenteils durch die Abwesenheit von ausgeprägten Symptomen eines entzündlichen Prozesses in der Schleimhaut der Harnwege. Ausdrücklich wird betont, daß die Beimengung der Bakterien zum Harn in den Fällen, wo dies nur ein sekundäres Symptom einer infektiösen Nephritis oder einer allgemeinen Infektionskrankheit ist, der Bakteriurie nicht zuzurechnen ist.

Von einer solchen Auffassung ausgehend hat nun Verf. in der vorliegenden Arbeit zuerst eine übersichtliche Darstellung unseres jetzigen Wissens in der

Bakteriurie geliefert, mit kritischer Benutzung der immer zahlreicher werdenden kasuistischen Mitteilungen. Unter diesen hat er elf Fälle getroffen, die sich auf Kinder beziehen im Alter von 15 Monaten bis 13 Jahren. Auffallend ist, daß Verf., der bei der literarischen Nachforschung nur diese elf Fälle auffinden konnte, nicht weniger als zehnmal in einem Jahre in der Kinderpoliklinik des Professor Pippings Bakteriurie konstatieren konnte. Die mitgeteilten Krankengeschichten zeigen, daß der Harn immer diffus getrübt war; das Aussehen zeigt die auffällige Ähnlichkeit mit einer Bouillonkultur. — In acht Fällen konnte *Bakterium coli commune* und in zwei Fällen *Staphylokokkus albus* in Reinkultur im Harn nachgewiesen werden. Tierversuche, die mit Bouillonkulturen angestellt wurden, gaben verschiedene Resultate, die keine allgemeinen Schlüsse zu ziehen gestatteten.

Bezüglich der Behandlung wurde diese mit 3%iger Borsäurelösung vorgenommen; wo sich diese nicht wirksam erwies, ging man zu  $\frac{1}{4}$ — $\frac{1}{2}$ %iger Lysollösungen über, welche in allen Fällen eine günstige Wirkung hatte. In den schwersten Fällen wurde außerdem Vichywasser und Salol 0.25 g 3—4mal täglich per os verabreicht. **Hansson** (Cimbrishamn).

### 32) G. A. Kolossow. Ein Fall von Kombination einer Vesica bilocularis mit Verdoppelung eines Harnleiters.

(Russisches Archiv für Chirurgie 1903. [Russisch.] )

Der 40jährige Pat. erkrankte vor 7 Jahren mit Schmerzen und Harnverhaltung. Vor 2 Jahren war der Harn zeitweise blutig und wurde dann eitrig.

Beim Eintritt ins Spital hatte Pat. hohes Fieber, eitrigen Harn. Die Prostata war druckempfindlich. Diagnose: Pyelocystitis descendens.

Es gelang, dem Pat. seine Schmerzen zu lindern, den Harn zu klären usw. Nach 13 Tagen starb er unter zunehmender Schwäche.

Die Sektion ergab eine linksseitige Hydronephrose. Die rechte Niere war in eine Cyste umgewandelt (13 $\frac{1}{2}$  cm lang, 7 cm breit, 10 cm hoch). Sie hatte zwei Becken, aus deren jedem ein stark erweiterter Harnleiter in die Blase führte. Der obere war an seiner Austrittsstelle aus dem Becken obliteriert.

Die Blase war durch eine Scheidewand in zwei Abteilungen getrennt, eine vordere obere und eine hintere untere. Die Wand begann 6 cm rechts und 5 cm links von der Mündung der Harnröhre und wurde, während sie sich nach vorn und unten senkte, immer dünner. Oberhalb der Harnröhrenmündung fand sich eine Öffnung, die eine 5 mm starke Sonde durchließ. Der linke Harnleiter mündete in der Blasenwand oberhalb, der rechte obere in der Blasenwand unter der Scheidewand, der rechte untere in der Scheidewand selbst, und zwar an ihrer oberen Seite. **V. E. Mertens** (Breslau).

### 33) Hansemann. Über Malakoplakie der Harnblase.

(Virchow's Archiv Bd. CLXXIII p. 302.)

Verf. hat bei einem 66jährigen Manne, der an Lungenschwindsucht, und bei einer 70jährigen Frau, die an Gallenblasenkarzinom gestorben war, in der Blase und auch zum Teil in erweiterten Harnleitern breitbasig aufsitzende, teils ovale, teils rundliche, flach pilzförmig vorragende gelbliche Gebilde gefunden, welche auf ihrer Höhe leicht usuriert und dadurch dellenförmig eingesunken waren. Klinische Erscheinungen von seiten der Blase oder Nieren hatten dabei nicht bestanden. Die einzelnen Plaques konfluieren vielfach miteinander, so daß größere Flächen davon bedeckt waren. Mikroskopisch fanden sich eisenhaltige Einschlüsse, deren Natur nicht ergründet werden konnte. H. hält die Veränderungen für eine primäre Schleimhautrekrankung der Harnwege. Ausgeschlossen war, daß es sich um metastatische tuberkulöse oder karzinomatöse Veränderungen handelte. Die bis jetzt noch unbekannt Affektion wurde vom Verf. Malakoplakia vesicae urinariae benannt.

**Fertig** (Göttingen).

## 34) G. A. Gontscharow (Woronesch). 142 Blasensteinoperationen.

(Russ. Archiv für Chirurgie 1903. [Russisch.])

Ein Bericht mit tabellarischer Zusammenstellung über in 5 Jahren ausgeführte Blasensteinoperationen. Von den 142 Kranken waren 84,5% Kinder (bis zu 15 Jahren). Die Dauer der Krankheit betrug bei 55,6% weniger als 2 Jahre. Der Harn war zur Zeit der Operation in 31,6% der untersuchten (120) Fälle gut (klar, sauer), in 20% schlecht (alkalisch, schwere Cystitis). Von 130 untersuchten Steinen — in 3 Fällen wurde überhaupt kein Stein gefunden — waren 90 Uratsteine, und zwar hauptsächlich bei saurem oder neutralem Harn. Nur 4 Phosphatsteine, von denen einer sich um zwei Haarnadeln gebildet hatte, wurden gefunden. Der Rest waren Oxalatsteine.

Zur Anwendung kam die Sectio mediana in 48, die Sectio alta in 94 Fällen. Die Sectio mediana wurde nur gemacht, wenn die Steine sehr klein waren.

Zweimal kam es zu Ruptur des Blasenhalses, einmal bei der Extraktion des Steines, dann bei der Dilatation mittels des Guyon'schen Dilatators. Bei einem Kranken, der schon vor der Operation inkontinent gewesen war, fand G. bei Einführung des Fingers in den Blasenhals ein Fehlen des normalen elastischen Widerstands. Der Verlauf war in 31 (= 64%) Fällen fieberfrei. Über die Art der Nachbehandlung wird nichts mitgeteilt. Ein Pat. starb, und zwar 10 Tage post op., an Verfall der Kräfte. Er war 63 Jahre alt und hatte schon lange an schwerer Cystitis gelitten. 36 (= 75%) Pat. wurden geheilt entlassen. Von den übrigen sei nur erwähnt, daß 1 durch die Operation völlig inkontinent wurde, während 3 mit mangelhafter Kontinenz nach Hause gingen.

Sectio alta.

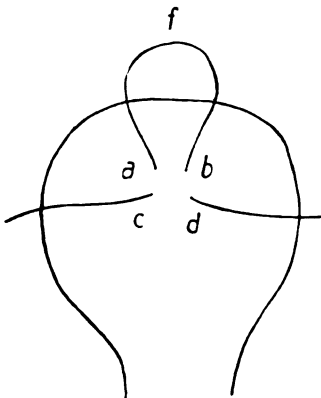


Fig. 1.

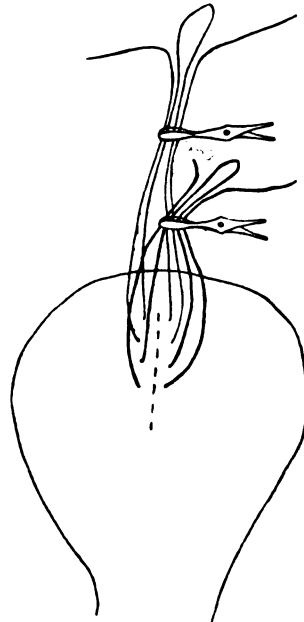


Fig. 2.

Nach gründlicher Ausspülung wurde die Blase mit Borsäure gefüllt, in den Mastdarm mit nur wenigen Ausnahmen ein Kolpeurynter eingeführt. So wurden 11 Pat. in Trendelenburg'scher Hochlagerung operiert, die G. aber bald wieder aufgegeben hat. In einem dieser Fälle riß übrigens die Blase beim Füllen, und zwar rechts vorn an der Umschlagsfalte des Peritoneums. Es kam unter Drainage

der Blase zur Heilung per secundam. Der 5—7 cm lange Schnitt wurde in der Mittellinie dicht über der Symphyse angelegt und schichtweise bis auf die Blase geführt, wobei die Umschlagsfalte möglichst aufgesucht wurde. Die Eröffnung des Bauchfells, die — teils absichtlich — 8mal vorkam, sieht G. als gleichgültig an. Sodann wurden die Nähte für die Naht nach Bornhaupt (Kiew) angelegt.

Das Wesen des Bornhaupt'schen Verfahrens besteht darin, daß vor der Eröffnung der Blase eine Reihe Nähte derart in die Blasenwand gelegt werden, daß sie nach Entfernung des Steines nur geknüpft zu werden brauchen, um die Blase definitiv zu schließen. Man legt in der Längsrichtung 3—4 Nähte, wie in Fig. 1 angedeutet. (Die Figuren sind der Originalarbeit von Rodsewitsch, vgl. auch Zentralblatt für Chirurgie 1895 Nr. 48, entnommen.) Nur die Muscularis wird durchstoßen, so daß der Faden von  $a-c$  und von  $b-d$  zwischen Muscularis und Mucosa liegt. Die lange Schleife  $f$  wird mit den Fadenenden durch eine Klemme zusammengehalten. Die Abstände  $a-b$  und  $c-d$  usw. werden 1 cm weit genommen, die übrigen  $\frac{1}{2}$  cm. Zwischen den vom Assistenten angehobenen Fäden wird nun die Blase aufgeschnitten. Sind die Fäden lang genug genommen, so gelingt es, wie man sich am Phantom leicht überzeugen kann, ausgezeichnet, die Wundränder mit ihrer Hilfe auseinanderzuhalten.

Ist der Stein entfernt, so nimmt man die Klemmen der Reihe nach ab und knüpft die Fäden. Zum Schluß werden einige Lembert-Nähte gelegt. Bornhaupt näht die übrige Wunde entweder primär oder legt gelegentlich einen kleinen Jodoformgazetampon in den unteren Wundwinkel. G. dagegen legt einen Drain für 5—7 Tage an die Blasennaht. Ein Dauerkatheter ist überflüssig.

Dieses Verfahren wurde im ganzen 62mal angewendet und führte 54mal (= 87%) zur Heilung per primam. 43mal wurde am Schluß die Blase mit Borlösung gefüllt, um die Dichtigkeit der Naht zu prüfen, wobei 7mal etwas Flüssigkeit austrat. In den übrigen Fällen, von denen 34 per primam, 2 per secundam heilten, wurde ein »hermetischer Verschuß« der Blase konstatiert. Von den undichten Nähten heilten 4 per primam, da der Harn sich nur durch die Harnröhre entleerte. Alle übrigen Nahtmethoden gaben schlechtere Resultate. Ganz fieberfrei war der Verlauf in fast 40% der Fälle. 2 Pat. starben; beide befanden sich aber schon vor der Operation in ganz desolatem Zustand.

G. berechnet 95,7% Heilungen und 4,3% üble Ausgänge (2 Todesfälle und 2 Fisteln).

V. E. Mertens (Breslau).

### 35) M. Marguljies. Syphilis und Nierenchirurgie.

(Med. Obosrenje 1903. Nr. 5.)

26jährige Frau, vor der Ehe gesund. Erste Schwangerschaft — Abort, zweite und dritte Geburt normal, doch starben die Kinder bald. Darauf erkrankte Pat. selbst an einem chronischen Hautleiden mit Geschwüren, das ein Jahr lang dauerte. — Seit 2 Monaten Schmerzen links im Bauch, die in das linke Bein ausstrahlen, Fieber, starke Kopfschmerzen. Linke Niere kindskopfgroß, hart, höckrig, sehr schmerzhaft. Die Harnleiterkatheterisation, sowie die Harnanalyse zeigten normale Funktion der linken Niere, dabei Nephritis derselben, mit 0,10/100 Eiweiß im Harn. Niemals Blut im Urin. Diagnose: Nieren-syphilis. Jodkali und Schmierkur gaben nach einigen Tagen Besserung, die 6 Tage anhielt, worauf bedeutende Verschlimmerung eintrat. M. entschloß sich nun zur Operation in der Annahme, daß es sich doch vielleicht um eine Neubildung handle. Lendenschnitt. Das ganze Nebennierenfettgewebe, sowie die Nierenkapsel stark verdickt und gelatinös, mit dazwischen gelegenen festen Bindegewebssträngen; Nierenkapsel mit den Nachbargeweben fest verwachsen, nicht ablösbar. Nach Einschnitt in die Kapsel entleert sich ein Teelöffel weißgraue, eiterähnliche Masse. Die umgebenden Muskeln vollständig normal. Es handelte sich also um Nieren-syphilis, was auch durch die mikroskopische Untersuchung eines ausgeschnittenen Stückchens (Paranephritis chronica fibrosa) bestätigt wurde. Die hartnäckig weitergeführte antisiphilitische Behandlung führte erst nach 12 Tagen zu Temperaturabfall und Schwinden der Kopfschmerzen; gleichzeitig wurde auch die Geschwulst kleiner. 4 Wochen nach



der Operation war nur noch der untere Rand der Niere zu fühlen; Palpation fast schmerzlos. Laut Nachricht fühlt sich Pat. 9 Monate nach der Operation vollständig gesund. Glückel (Kondal, Saratow).

### 36) C. Bechtold. Beitrag zur Kasuistik der subkutanen Nierenquetschungen.

(Münchener med. Wochenschrift 1903. Nr. 32.)

Drei Fälle, unter diesen der eines 85jährigen Pat., von subkutaner Nierenquetschung mit günstigem Ausgang. Im ersten Falle bestand 20 Stunden lang Urinverhaltung, wohl reflektorischen Ursprungs. Kramer (Glogau).

### 37) M. L. Kreps. Zur Behandlung der sog. Anuria calculosa. Zur Pathologie der reflektorischen Harnverhaltung.

(Russki Wratsch 1903. Nr. 18.)

Eine sehr fettleibige Frau, die schon früher ein paarmal an linkerseitiger Nierenkolik gelitten hatte, erkrankte vor 2 Tagen an Anurie nach neuer Kolik. In der Blase kein Tropfen Urin. Am nächsten Tage Cystoskopie. Die rechte Harnleiteröffnung fehlt. Im linken Harnleiter fühlt man mit dem Katheter 2 cm von der Blasenöffnung einen festsetzenden Stein. Nach vielen Versuchen gelang es nach vorheriger Injektion von heißem Glycerin, den Stein mit einem dicken Katheter zu lockern. Innerhalb  $\frac{1}{4}$  Stunde wurden über 500 g Urin entleert. In die Blase gelangt aus dem anderen Harnleiter kein Harn. Am nächsten Tage entleerte Pat. 3000 g Urin. Erneute Untersuchungen zeigten das Fehlen der rechten Harnleiteröffnung. Es handelte sich also nicht um reflektorische Anurie, wie K. zuerst glaubte, sondern um Anurie der einzigen Niere. Der erbsengroße Stein wurde am nächsten Tage entleert. — Verf. glaubt, daß viele Fälle von sog. reflektorischer Anurie ebenfalls einen Mangel einer Niere darstellen. Doch beobachtete er einen einwandfreien Fall von Reflexanurie. Pat. leidet schon seit lange an Nierensand. 1— $\frac{1}{2}$  Tag lang Anurie; im rechten Harnleiter ein Stein, der nach Injektion von warmem Glycerin mobil gemacht wird. Nun führte K. einen Katheter in den linken Harnleiter ein und gewann durch denselben klaren normalen Urin. Der Stein wurde am nächsten Tag entleert. — Zum Schluß werden folgende Regeln aufgestellt: 1) In allen Fällen von kalkulöser Anurie muß man den Harnleiter katheterisieren und den Stein, event. nach Injektion von heißem Öl oder Glycerin, mobilisieren. 2) Wird der Stein im Harnleiter nicht gefunden, sucht man ihn sofort im anderen Harnleiter. 3) Ist der Stein gefunden und beweglich gemacht und kommt doch kein Harn zum Vorschein, so sondiert man den anderen Harnleiter, da a. die Verstopfung beiderseitig sein kann und b. da es möglich ist, daß in dem einen Harnleiter eine alte Verstopfung existiert, die zuerst nicht zu Anurie Anlaß gab und sie erst nach Verlegung des anderen Harnleiters durch einen Stein verursachte. 4) Findet man beim Harnleiterkatheterismus (aus irgend welchen Gründen) eine Harnleiterstriktur, so muß man beim geringsten Verdacht auf Nierensteine diese Striktur rechtzeitig dilatieren: es ist ein Fall beschrieben, wo ein Stein in solch einer Striktur stecken blieb und Anurie mit tödlichem Ausgang verursachte. Glückel (Kondal, Saratow).

### 38) Sachs. Zur Behandlung von Gallen- und Nierensteinkoliken mittels neukonstruiertem Heißluftapparat.

(Therapie der Gegenwart 1903. Nr. 6.)

S. führt aus, daß bei Gallen- und Nierensteinkoliken die heiße Luft einmal ableitend wirkt, dann aber auch durch die hervorgerufene Hyperämie eine leichte Anästhesie zustande kommt. Der von S. konstruierte Apparat unterscheidet sich von den bisherigen dadurch, daß er nicht den ganzen Rumpf umfaßt, wodurch eine länger dauernde Applikation ermöglicht wird, sowie dadurch, daß der Gang des Luftstromes so geregelt ist, daß letzterer die Gallenblase resp. Niere möglichst allein und rasch trifft. Dies wird durch zwei aufeinandersitzende Doppeltrichter

erreicht, welche in etwas schräger Stellung befestigt sind. Dadurch teilt sich die Hitzse anfangs, um dann wieder vereinigt mit der Spitze eines Kegels die betr. Region zu treffen.

S. hat mit dem Apparat gute Erfolge erzielt. **Silberberg (Breslau).**

39) **C. Jewett.** The medical and surgical treatment of Bright's disease.

(Buffalo med. journ. 1903. August.)

J. gibt einen Überblick über die bisherigen Erfolge bei der chirurgischen Behandlung der chronischen Nephritis und teilt zwei von Wasdin und Smith operierte Fälle mit:

1) 32jähriger Mann, Urinmenge stark vermindert, Arteriosklerose, Mitralstenose. Die Nierenkapsel wurde rechterseits zu  $\frac{2}{3}$  abgestreift und die Kapsellappen mit der Muskulatur vernäht. Rasche Zunahme der Urinmenge innerhalb 24 Stunden, rascher Rückgang aller Symptome, jedoch wieder Verschlimmerung 2 Monate später. Daher Wiederholung der Operation auf der anderen Seite mit dem gleichen, nur vorübergehenden Erfolg, schließlich Tod an Urämie.

Autopsiebefund: Beide Nieren in feste, fibröse, nur schwer abziehbare Kapseln eingehüllt, welche nur sehr spärliche Blutgefäße enthielten; ebenso fehlten neugebildete Gefäße und Verwachsungen. Beiderseits chronische interstitielle Nephritis. Dieser Befund ist vollkommen entgegengesetzt dem von Edebohls erhobenen, auf dem derselbe seine Ansichten über die Heilwirkung der Nierenentkapselung durch Bildung neuer Blutgefäße basiert. Verf. erklärt diesen Gegensatz durch die Annahme, daß entweder Edebohls' betreffende Befunde gar nicht nephritisch veränderte Nieren betrafen, oder daß die anatomischen Folgen nach der Nierenentkapselung je nach der Art des Falles sehr verschieden ausfallen; schließlich könnte auch die Tatsache, daß die Kapsel in Wasdin's Falle nur teilweise entfernt wurde, ins Gewicht fallen.

2) 21jährige Pat. mit chronischer Nephritis. Entkapselung der linken Niere, einer typischen großen, weißen Niere. Hiernach allgemeine Besserung, Zunahme der Urinmenge, welche nach 3 Monaten noch anhält; doch blieb der Eiweißgehalt andauernd hoch und ebenso die Menge der Zylinder, roten Blutkörperchen und Leukocyten. 6 Monate später gutes Allgemeinbefinden und Arbeitsfähigkeit, jedoch Ödeme, Urinmenge gewöhnlich normal, reichliches Eiweiß; Zylinder.

**Mohr (Bielefeld).**

40) **R. Jedlička.** Nierensarkom.

(Časopis lékařů českých 1903. Nr. 33.)

16jähriges Mädchen; seit 3 Monaten Abmagerung; vor 3 Wochen zufällige Entdeckung einer Geschwulst im Bauche, die rasch wuchs, zuletzt die rechte Bauchhälfte bis zum Rippenbogen, zur Medianlinie und zum Poupart'schen Bande einnahm; am oberen Pole war die Niere zu tasten. Der Harn klar, sauer, frei von Eiweiß und Blut; Tagesquantum 1550—1700 ccm;  $\delta = -1,42$ . Phloridsinreaktion nach  $\frac{1}{2}$  Stunde positiv; Uricometer (Ruhemann) 0,30 $\frac{0}{00}$ . Blut normal,  $\delta = -0,56$ . Diagnose: Sarkom. — 29. April 1903: Transperitoneale Nephrektomie mit Resektion des ganzen Colon ascendens und Abpräparierung des Duodenum; Vena renalis thrombosiert; Entfernung des Thrombus vor der Ligatur der Vene. Die linke Niere war hypertrophisch. Schließung der Bauchhöhle. Idealer postoperativer Verlauf. (Vollständige Kompensation durch die gesunde Niere. Mikroskopischer Befund: Klein- und spindelförmiges Sarkom der Niere.

**G. Mühlstein (Prag).**

41) **Lejars.** Cancer du rein.

(Bull. et mém. de la soc. de chir. de Paris T. XXIX. p. 91.)

Das Interesse der von L. mitgeteilten Beobachtung liegt in dem Ergebnis der vor und nach der Nephrektomie vorgenommenen Urinuntersuchung.

Der 38jährige, etwas abgemagerte Pat. bemerkte eine Geschwulst in der linken Bauchseite seit ca. einem Jahre, hatte außer zeitweiligen sehr geringen Schmerzen

keine Beschwerden. Zur Zeit der Operation reichte die sehr voluminöse, bewegliche Geschwulst unter dem linken Rippenbogen hervor bis in die Fossa iliaca hinab. Die Untersuchung des von beiden Nieren getrennt aufgefangenen Urins ergab folgendes Resultat: Die Sekretion der linken Niere war erheblich rascher, wie die der rechten; der Urin der linken Niere war kaum gefärbt, sah wie Wasser aus und war deutlich klarer wie der Urin der rechten Niere; er enthielt pro Liter 4,18 g Harnstoff, der der rechten 8,64 g. Nach der Exstirpation der linksseitigen Nierengeschwulst erholte sich Pat. rasch, entleerte 12 Tage nachher 900 ccm Urin in 24 Stunden mit 23,54 g Harnstoff pro Liter und nach weiteren 8 Tagen 1300 ccm pro 24 Stunden mit 21,53 g Harnstoff pro Liter bzw. 27,99 g pro Tag. Die Nephrektomie hatte sowohl auf den allgemeinen Ernährungszustand, wie die Urinausscheidung der gesunden Niere einen günstigen Einfluß geübt.

Reichel (Chemnitz).

#### 42) J. Albarran. Tumeur polykystique périrénale développée aux dépens du corps de Wolff.

(Bull. et mém. de la soc. de chir. de Paris T. XXIX. p. 117.)

Der von A. mitgeteilte Fall ist ebenso selten wie interessant: Das kranke Kind war zur Zeit der Beobachtung 10 Monate alt; erst seit 2 Monaten war der Mutter eine Zunahme seines Leibesumfanges aufgefallen. Es war schlecht entwickelt, blaß, mager. Die rechte Hälfte des Leibes war durch eine Geschwulst vorgewölbt, welche oben von der Leber nicht abzugrenzen war, unten bis in die Fossa iliaca reichte, nach links, die Mittellinie überschreitend, bis zum äußeren Rande des linken geraden Bauchmuskels ragte, hinten in der rechten Lendengegend fühlbar war, sich nicht verschieben ließ, glatte regelmäßige Oberfläche hatte; der Perkussionschall war über ihr überall gedämpft; die subkutanen Venen der rechten Bauchseite waren erweitert. Der Urin enthielt keine abnormen Bestandteile.

Trotz des elenden Zustandes des Kindes entschloß sich A. zur Operation, die das Kind auch trotz der Größe des Eingriffs — subkapsuläre Ausschälung der Geschwulst, Entfernung der anliegenden rechten Niere mit Wegnahme fast des ganzen hinteren Bauchfellabschnitts — gut vertrug. Es erholte sich, hatte vier Wochen nach der Operation an Gewicht zugenommen und befand sich ausgezeichnet.

Die entfernte Geschwulst wog 1 kg, lag der abgeplatteten rechten Niere innig an und war von einer eigenen Bindegewebskapsel umgeben. Diese ging am unteren Nierenpol in die Capsula propria der Niere über und war nach oben fest mit der Leber verwachsen. Die Geschwulst selbst setzt sich aus einer Unzahl kleinster Cysten von der Größe eines Stecknadelkopfes bis zu der einer Kirsche zusammen; einzelne Cysten erreichten sogar die Größe einer Mandarine; sämtliche enthielten eine klare, gelbliche, dünnflüssige oder fadensiehende Flüssigkeit. Die Niere war normal, nur abgeplattet, von ihrer eigenen Kapsel umhüllt und ließ sich vollständig von der Geschwulst absondern. Es handelte sich also nicht um eine polycystische Entartung der Niere selbst bzw. eines Teiles von ihr. Die Cysten waren von einem kubischen, mehr oder minder abgeplatteten Epithel bekleidet. Neben ihnen fand man eine große Zahl von Epithelröhren, die stellenweise das Aussehen solider Epithelmassen zeigten, mit etwas höherem Epithel als die Cysten ausgekleidet waren und ganz den Epithelschläuchen des wenig entwickelten Wolff'schen Körpers glichen. Nirgends sah man Glomeruli.

A. glaubt sich demnach berechtigt, die Entstehung der Geschwulst auf verirrte Reste des Wolff'schen Körpers zurückführen zu dürfen.

Reichel (Chemnitz).

#### 43) Woolley. Ein primärer karzinomatöider Tumor (Mesothelioma) der Nebennieren mit sarkomatösen Metastasen.

(Virchow's Archiv Bd. CLXXII. p. 301.)

Bei der Sektion eines 43jährigen Mannes fand Verf. ein primäres Karzinom der Nebennieren mit Metastasen in Lunge, Gehirn und Lymphdrüsen. Derartige

Geschwülste sind sehr selten, nur 21 bis jetzt in der Literatur beschrieben. Dem Gebrauch der Bezeichnungen »Karzinom« und »Sarkom« für Geschwülste mesothelialen Ursprungs hält Verf. für irreführend und möchte ihn durch Mesotheliom ersetzt wissen. Derartige Neubildungen können in der Primärgeschwulst und in den Metastasen Verschiedenheiten ihrer Typen zeigen, und diese Variationen seien eine Wiederholung in umgekehrter Richtung der verschiedenen Stadien der Entwicklung des Gewebes, in dem die Geschwulst entstand. Die beschriebene Neubildung war ein bösartiges Mesotheliom mit epithelialelem Charakter, und Verf. bezeichnet ihn als Mesothelioma malignum carcinomatoides.

Fertig (Göttingen).

44) M. Schmidt. Zur Beckenabszeßdrainage durch das Foramen ischiadicum.

(Deutsche Zeitschrift für Chirurgie Bd. LXIX. p. 94.)

Veröffentlichung eines Falles, in dem die früher vom Verf. zur Drainage acutabulär-ostitischer Beckenabszesse empfohlene Inzision in das Foramen ischiadicum bzw. suprapyiforme sich wieder bestens bewährt hatte. Es handelte sich um osteomyelitische Koxitis, die auch großen intramuskulären Oberschenkelabszeß gesetzt hatte und Resektion des Femurkopfes erforderlich machte. Hervorhebung der Häufigkeit des Beckenabszesses bei dieser Erkrankung und der Notwendigkeit einer günstig angelegten Inzision und Drainage für denselben.

(Selbstbericht.)

45) Tuffier. Hydrocèles dites simples contenant des bacilles de la tuberculose.

(Bull. et mém. de la soc. de chir. de Paris T. XXIX. p. 140.)

T. teilt kurz zwei Fälle typischer, anscheinend ganz unkomplizierter, sog. »klassischer« Fälle einer Hydrokele mit, in denen die Untersuchung der Hydrokelenflüssigkeit nach der Methode von Jousset Tuberkelbazillen auffinden ließ, im ersten Falle nur spärlich, im zweiten in großer Menge. T. fordert zu weiteren analogen Untersuchungen auf.

Reichel (Chemnitz).

46) C. Mancini-Janari (Livorno). Cura radicale dell' iidrocele colle iniezioni d'acido fenico puro.

(Clinica chirurgica 1902. Nr. 8.)

M. befürwortet die Lewis'schen Karbolsäureinjektionen in die Scheidenhaut zur Heilung der Hydrokele tun. vaginalis. Bei 37 Fällen hatte er 28mal gleich vollen Erfolg; die Heilung datiert 11 Monate bis 2 Jahre. 6mal mußte die Punktion und Injektion wiederholt werden, einmal waren drei Injektionen nötig. In zwei Fällen versagte die Methode auch nach wiederholter Anwendung.

J. Sternberg (Wien).

47) Spangaro. Nel testicolo senile conduce la legatura del dotto deferente all' atrofia dell' organo?

(Sperimentale 1903. Nr. 3.)

Die Angaben der Autoren widersprechen sich bezüglich des Einflusses der Samenleiterunterbindung auf den Hoden. Während die einen wenig Veränderung in dessen Parenchym finden, haben andere schwere Degenerationen gesehen. Dieselbe wird von mancher Seite auf die Durchschneidung des Plexus spermaticus bezogen. S. hatte die Gelegenheit, im Laboratorium von Langhans-Bern die Hoden von drei alten Leuten zu untersuchen, welchen aus therapeutischen Gründen die doppelseitige Unterbindung und Resektion des Vas deferens vor 12 Tagen, 6 Monaten, 2 $\frac{1}{2}$  Jahren gemacht worden war. Er findet gleichfalls keine Bestätigung für die allgemeine Annahme, daß die Ligatur zu Atrophie des Hodens führe, sondern neigt sich dazu, anzunehmen, daß sie beim alten Manne entweder

keine oder doch erst nach langer Zeit und unter besonderen Umständen Atrophie mache.  
E. Pagenstecher (Wiesbaden).

48) **W. B. Coley.** Malignant tumors of the testis.

(Med. news 1903. Juli.)

Bericht über 15 Fälle, darunter 14 Sarkome, 1 Teratom. Ätiologisch wird hervorgehoben, daß in 50% der Sarkome ein Trauma voraufgegangen war. Das Alter der Kranken schwankte zwischen 19 und 51 Jahren, mehr als die Hälfte stand zwischen 20. und 30. Lebensjahre. Nur ein Viertel der Fälle kam frühzeitig zur Beobachtung, bei den übrigen bestanden meist schon Metastasen. Dem entsprechend waren die Operationserfolge sehr ungünstig: bei 13 Operierten keine Dauerheilung. Die längsten rezidivfreien Zeiten waren einmal 8 Monate, einmal 1 Jahr, zweimal 2 Jahre. Bemerkenswert für die Bösartigkeit der Erkrankung und den Einfluß des Traumas ist folgender Fall:

28jähriger Kutscher fällt rittlings auf einen Balken und zieht sich eine schmerzhafte Anschwellung des rechten Hodens zu. Bei der Operation nach 4 Wochen findet sich neben einem Hämatom der Tunica vag. der Hoden orangegroß geschwollen und teilweise sarkomatös entartet. Kastration. Nach 5 Wochen mannskopfgroßes Rezidiv in den retroperitonealen Lymphdrüsen. Tod 3 Monate nach Beginn der Erkrankung.

Der Fall von Teratom wurde durch Kastration dauernd geheilt. Leider ist hier nichts über den histologischen Befund mitgeteilt.

Kleinschmidt (Kassel).

49) **Benenati (Neapel).** Über einen Fall von Rhabdomyom in einem verlagerten Hoden.

(Virchow's Archiv Bd. CLXXI. p. 418.)

Verf. gibt eine Literaturzusammenstellung der bisher bekannt gewordenen Fälle von Rhabdomyom. 60% derselben kommen auf das Urogenitalsystem, 13% auf den Hoden. In seinem Falle handelte es sich um eine mannskopfgroße Geschwulst in der linken Seite der Bauchhöhle, die von dem verlagerten Hoden ausgegangen war. Verf. spricht sodann über die Herkunft der quergestreiften Muskelfasern im Hoden und die verschiedenen Theorien. Nach seiner Ansicht kommt für die Ätiologie der Rhabdomyome hauptsächlich der fötale Einschluß eines Myomanteils in ein benachbartes Organ in Frage.

Fertig (Göttingen).

50) **T. K. Weber.** Über die Teratome (Embryome) des Hoden.

(Russ. Archiv für Chirurgie 1903. Hft. 2. [Russisch.])

W. bespricht des längeren die vielfachen Theorien über die Entstehung der fraglichen Bildungen. Er schließt sich Bonnet, Marchand und Wilms an, deren Auffassung von der Theorie der Inklusio foetalis sich eigentlich nur quantitativ unterscheidet, insofern nach der einen ein ganzer Fötus, nach der anderen nur Teile des Fötus eingeschlossen wurden. In der Zusammenfassung wird die Bezeichnung der Hodenteratome als Dermoide abgelehnt, da es noch nicht erwiesen sei, ob Geschwülste der Hoden, die nur aus Abkömmlingen des Ektoderms bestehen, überhaupt vorkommen. Richtiger seien diese Geschwülste, die Abkömmlinge aller drei Keimblätter enthalten, als Embryome zu bezeichnen. Sie werden als gutartige Neubildungen angesehen, wenn sie auch im klinischen Verlaufe zuweilen bösartigen Geschwülsten gleichen.

W hatte Gelegenheit, folgenden Fall zu beobachten:

Der 24jährige Bauer gab an, daß sein linker Hoden von früh auf größer gewesen sei als der rechte. Seit ca. 1/2 Jahre sei er auf Faustgröße angewachsen, auch hätten sich in die Leiste ausstrahlende Schmerzen eingestellt; in letzter Zeit sei die Geschwulst sehr empfindlich geworden, und es sei Fieber aufgetreten.

Es fand sich eine kindskopfgroße, prallelastische, nicht durchscheinende Ge-

schwulst, die nach oben in einen 3 Querfinger breiten Strang auslief, der in den Leistenkanal hineinsog. An einer Stelle war Fluktuation nachzuweisen, und nur hier war die Haut rot und nicht verschieblich. Diagnose: alte Hydrokele mit verdickten Wänden.

Durch die Operation wurde eine Höhle eröffnet, die bräunlichen Eiter, Detritus, Haare und mehrere 3—4 cm lange, 5—6 mm dicke, wunderlich geformte Knochen enthielt, die zum Teil in der Wand saßen. Das Ganze ließ sich leicht aus dem Skrotum lösen. Der erwähnte Strang war der Funiculus spermaticus, seine Verdickung kam zum allergrößten Teil auf Rechnung des hypertrophischen Cremaster. Heilung per secundam.

Vom Nebenhoden war in dem 25 cm langen, 18 cm breiten Präparat nichts zu finden. Eine bis 2 cm dicke, gefäßreiche, bindegewebige Kapsel mit Resten von Samenkanälchen umschloß das eigentliche Embryom, von dem es durch eine 5 bis 15 mm starke Bindegewebsschicht getrennt war.

Mikroskopisch konnten Produkte aller Keimblätter nachgewiesen werden; vorherrschend waren die des Mesoderms. Das Bindegewebe zeigte hauptsächlich embryonalen Charakter, war aber stellenweise auch sehr sellarm. Muskulatur beider Arten war vorhanden, quergestreifte nur an einer Stelle mit schlecht ausgeprägter Streifung. Sehr reichlich waren Fettgewebe, ebenso Knochen und (ausschließlich hyaliner) Knorpel vertreten, letzterer überall von Bindegewebe umgeben, das sehr viel elastische Fasern enthielt.

Von ektodermalen Produkten seien nur die sehr reichlichen Nerven erwähnt. Gut ausgebildete Ganglienzellen zu finden, gelang nicht.

Endlich wurden zylindrische, kubische, flimmernde Epithelien nachgewiesen in Anordnungen, die an Speicheldrüsen und Schilddrüsen, an Atmungsorgane (dichotomisch gestielte Kanäle mit Flimmerepithel ausgekleidet und von Knorpel umgeben) und Speiseröhre erinnerten. V. E. Mertens (Breslau).

### 51) A. Broca. Kystes du cordon.

(Gaz. hebdom. de méd. et de chir. 1902. Nr. 52.)

B. bespricht auf Grund von zwei Fällen von Hydrokele des Funiculus spermaticus die Genese dieser cystischen Gebilde, ihre Koexistenz mit Brüchen, ihre diagnostischen Schwierigkeiten und ihre Therapie (Exsision des Sackes). In 13 höchst instruktiven Abbildungen sind seltener Varietäten des in Rede stehenden auf angeborener Grundlage beruhenden Leidens dargestellt.

W. Sachs (Mülhausen i. E.).

### 52) G. Löwenbach und A. Brandweiner. Die Vaccineerkrankung der weiblichen Genitalien.

(Monatshefte für prakt. Dermatologie Bd. XXXVI. Nr. 1.)

Verf. berichten mit eingehender Berücksichtigung der Literatur über vier Fälle von Vaccineerkrankung an den Geschlechtsteilen erwachsener Frauen — die Ansteckung war von geimpften Kindern ausgegangen; erbsengroße, kreisrunde Blasen mit entzündlichem Rot, Pusteln und schnell entstehende Geschwüre, Jucken und Brennen bilden die Erscheinungen; Narbenbildung wurde (wegen der oberflächlicheren Einimpfung) nicht beobachtet. Verwechslungen können vorkommen mit Pemphigus, Ekzem, Herpes, vor allem aber mit Aphthen, denen aber der randständige Blasensaum fehlt; die Heilung erfolgte unter Reinhaltung und antiseptischen Mitteln schnell. Einmal wurde Erysipel beobachtet.

Jadassohn (Bern).

---

Originalmitteilungen, Monographien und Separatabdrücke wolle man an Prof. E. Richter in Breslau (Kaiser Wilhelmstraße 115), oder an die Verlags- handlung Breitkopf & Härtel, einsenden.

---

# Zentralblatt für C H I R U R G I E

herausgegeben

von

**E. von Bergmann, F. König, E. Richter,**  
in Berlin, in Berlin, in Breslau.

Dreißigster Jahrgang.

Wöchentlich eine Nummer. Preis des Jahrganges 20 Mark, bei halbjähriger  
Voraussahlung. Zu beziehen durch alle Buchhandlungen und Postanstalten.

**Nr. 47.                      Sonnabend, den 21. November.                      1903.**

**Inhalt: J. Landström, Eine neue Operationsmethode der Hämorrhoiden. (Orig.-Mittg.)**

1) **Hammer**, Diagnostische Tuberkulininjektion. — 2) **v. Zeissl**, Tripper. — 3) **Roux** und **Metchnikoff**, 4) **Marcuse**, 5) **Buschke**, Syphilis. — 6) **Jacobi**, Hautkrankheiten. — 7) **Scagliosi**, Hautverbrennungen. — 8) **Smollitschew**, Erysipel. — 9) **Iwanow**, Verlagerung des Sinus transversus. — 10) **Wittmaack**, Lupus der Nase. — 11) **Poirier**, Lymphwege der Zunge. — 12) **Marzocchi** und **Bizzozero**, Unterbindung des Ductus Stenonianus. — 13) **Barth**, Hypertrophie der Rachenmandel. — 14) **Burghart** und **Blumenthal**, 15) **Curtis**, Morbus Basedowii. — 16) **König**, Lungenschüsse. — 17) **Tentschinski**, Varicen der Unterextremität.

18) Naturforscherversammlung. — 19) **Orlowski**, Echinokokken. — 20) **Villanen**, Polyarthrits syphilitica. — 21) **Strauss**, Epidurale Einspritzungen. — 22) **Springer**, Schädelnekrosen. — 23) **Graf**, Schädelbasisbrüche. — 24) **Grékow**, Gehirnverletzung. — 25) **Ström**, Pneumatokete cranii. — 26) **Blichl**, Schläfenbeinentzündung. — 27) **Thierry**, Exophthalmus pulsans. — 28) **Haushalter** und **Jeandelize**, Kropf und Kretinismus. — 29) **Seblleau**, Ösophagotomie. — 30) **Mandelberg**, Resektion der Speiseröhre. — 31) **Döbbelin**, Darmruptur und Lungenabszeß.

(Aus der chirurgischen Abteilung des städtischen Krankenhauses Sabatsberg zu Stockholm. Dirigierender Arzt: Dr. E. S. Perman.)

## Eine neue Operationsmethode der Hämorrhoiden.

Von


**John Landström**, Assistenzarzt.

Unter den Radikaloperationen der Hämorrhoiden stehen die Exstirpation und die Kauterisation mit dem Thermokauter in erster Linie. Die letztere Methode scheint besonders in Deutschland großes Ansehen zu genießen und wird von Rotter im Handbuch der praktischen Chirurgie (v. Bergmann, v. Bruns, v. Mikulicz) empfohlen. In der letzten Zeit hat die Ligaturbehandlung wieder einen Fürsprecher in Ehrich gefunden, der sich auf Fälle aus Madelung's und Garrè's Kliniken stützt. Andere Methoden sind in der letzten Zeit von Riedel, Downes und v. Lavandal beschrieben.

Seit September 1902 ist auf meine Veranlassung im Krankenhaus Sabatsberg eine Methode angewandt, welche in allen Fällen ein

sehr befriedigendes Resultat gegeben hat, weshalb ich auf Anregung meines Chefs, Dr. Perman, in Kürze dieselbe beschreiben werde.

Prinzip der Operation ist, durch eine für diesen Zweck modifizierte Quetschzange einen so kräftigen Druck auszuüben, daß man ohne Suture oder Ligatur die Hämorrhoidalknoten entfernen kann.



Das Instrument, von Instrumentenmacher Stille konstruiert (siehe Fig.), ist eine Klemmzange, welche an den Enden ihrer Branchen mit einer Schraube versehen ist, mit der die Abklemmung erreicht wird. Das Gebiß der Zange ist ungefähr 7 cm lang, 4—5 mm breit, mit beinahe ebenen Flächen und gut abgerundeten Kanten. Das Gelenk ist kreisrund, und die Branchen der Zange können leicht zur Reinigung auseinander genommen werden. Den langen Branchen hat man, um größere Widerstandsfähigkeit zu erzielen, eine beinahe prismatische Form gegeben.

Bei der Anlegung der Hämorrhoidalklemme muß man hauptsächlich den Vorschriften folgen, welche für die Langenbeck'sche Zange angegeben sind. Die Operation wird folgendermaßen ausgeführt. Nach den gewöhnlichen Vorbereitungen wird der Pat. am einfachsten in Seitenlage gebracht und der Sphinkter kräftig dilatiert. Die Teile, welche man entfernen will, werden mit der Balkenzange gefaßt und die Klemme an der Basis des Knotens oder der Falte angelegt. Nachdem man sich überzeugt hat, daß die Spitze der Zange nicht die Schleimhaut des gegenüberliegenden Teiles des Darmes gefaßt hat, wird sie mit der Hand zugedrückt. Während-

dem man das Instrument gegen die Rektalwand oder gegen den Anus, wenn man die Zange außerhalb des Rektallumens anlegen will, andrängt, um Zerrungen zu vermeiden, wird mit der Schraube ein möglichst kräftiger Druck ausgeübt. Der abgeklemmte Teil wird dann unmittelbar an der Zange abgeschnitten. Infolge der außer-



ordentlichen Kraft, mit welcher die Zuklemmung geschieht, kann man dann sogleich die Klemme abnehmen. Die Abklemmungsstelle ist papierdünn, es erfolgt Blutung weder von ihrem freien Rande noch von ihrer Basis<sup>1</sup> her. Man kann dann auf ähnliche Weise die Klemme an mehreren Stellen anlegen, ohne daß die zusammengepreßten Flächen auseinandergehen. Nach der Operation wird ein mit Xeroformgaze umwickeltes Drainrohr in den Darm eingeführt, welches am zweiten Tage nach der Operation entfernt wird.

Die ganze Operation kann in einigen Minuten ausgeführt werden und ist in geeigneten Fällen leicht im Ätherrausch nach Sudeck auszuführen, ein Vorteil, welcher nicht genug zu schätzen ist, besonders bei durch Blutungen sehr heruntergekommenen Individuen. Bei solchen geschwächten Pat. ist es natürlicherweise von Bedeutung, daß die Operation unblutig geschieht.

Die Zange ist bei 25 Pat. angewendet, von welchen die 11 letzteren genau in oben beschriebener Weise operiert sind. Keiner von den Pat. hat über Schmerzen geklagt, auch wenn die Abklemmung die Haut berührt hat. Dies im Gegensatz zur Thermokaute-  
risation und Ligaturbehandlung. In keinem Falle habe ich Nachblutung gesehen. Eine solche ist sicherlich auch nicht zu befürchten, wenn die Klemme mit gehöriger Kraft angewendet wird. Die Nachbehandlung geschieht auf gewöhnliche Weise. Der nach 5—6 Tagen auf Rizinus folgende Stuhl verursacht keine nennenswerten Schmerzen. Eine Woche nach der Operation zeigt sich die abgeklemmte Stelle als eine  $\frac{1}{2}$ —1 cm breite, reine Wunde, welche im allgemeinen nach etwa 2 Wochen geheilt ist ohne während dieser Zeit Beschwerden zu veranlassen.

Die Operation wird also schnell, leicht und unblutig mit minimalen Beschwerden für den Pat. ausgeführt.

Die von Stille angefertigte Zange ist auch mit Vorteil als Enterotrib bei Darmresektionen anzuwenden. Dagegen dürften die früher konstruierten Klemmzangen wegen der Breite ihres Gebisses nicht zur Hämorrhoidaloperation geeignet sein.

## 1) **Hammer.** Über die diagnostische Tuberkulininjektion und ihre Verwendung beim Heilstättenmaterial.

(Beiträge zur Klinik der Tuberkulose 1903. Bd. I. p. 326.)

Verf. tritt warm für die diagnostische Verwertung der Tuberkulininjektion ein, deren Wert er besonders für die Frühdiagnose sehr hoch anschlägt, weil sie es ermöglicht, den Heilstätten die aussichtsreichen initialen Fälle zuzuführen. Er will die diagnostischen Injektionen ambulatorisch ausgeführt wissen und macht nähere Angaben über die Technik und die erforderlichen Kautelen. Gewisse

<sup>1</sup> Bei meinen ersten Fällen, wo ich eine Zange mit rechtwinkligen Kanten anwendete, entstanden oft kleine Blutungen von der Basis.

Gefahren lassen sich mit Sicherheit nicht in Abrede stellen, doch hält sie Verf. für verhältnismäßig gering. **M. v. Brunn** (Tübingen).

2) **M. v. Zeissl.** Diagnose und Therapie des Trippers und seiner Komplikationen beim Manne und Weibe. Zweite vermehrte Auflage.

Wien, **Urban & Schwarzenberg**, 1903.

Verf. behandelt die Diagnose und Therapie des Trippers zwar ziemlich kurz, aber dafür auch übersichtlich. Das Wesentlichste ist berücksichtigt und auch gegenteilige Ansichten genügend hervorgehoben. »Tripper und Ehe« sind in einem besonderen Kapitel abgehandelt. »Der Tripper beim Weibe« bildet den letzten Abschnitt, ihm liegt teilweise das von Dr. Felix Heymann für des Verf.s Lehrbuch der venerischen Krankheiten bearbeitete Kapitel der weiblichen Gonorrhöe zugrunde. Wir können das Buch mit gutem Gewissen, trotzdem wir besonders oft über die Behandlung der akuten Erscheinungen anderer Ansicht sind, Spezial- und praktischen Ärzten zur Anschaffung empfehlen. **Klingmüller** (Breslau).

3) **Roux et Metchnikoff.** Recherches expérimentales sur les singes anthropoïdes.

(Bull. de l'acad. de méd. 67. ann. 3. ser. Nr. 30.)

Während Verff. vergeblich versuchten, durch Einbringen eines Gewebstückchens in die vordere Augenkammer Melanosarkom auf den Schimpanse zu übertragen, hatten sie bei Überimpfung von syphilitischem Virus, welches durch Abschaben des diphtheroiden Belags von Primäraffekten gewonnen war, den Erfolg, daß nach 25 Tagen an der Impfstelle der Clitoris des benutzten Schimpanseweibchens eine zweifellos festzustellende Primärinduration auftrat. — Während in der Diskussion Fournier sich begnügt, zu erklären, daß es gelungen sei, einen syphilitischen Schanker bei dieser Tierpezies zu erzeugen, meint Du Castel, selbst wenn nach weiterer Beobachtung keine sog. sekundären Erscheinungen auftreten würden, sei man berechtigt zu der Annahme, daß der Schimpanse immun sei gegen die Verallgemeinerung der Syphilis, daß es hingegen geglückt sei, eine Tiergattung zu finden, welche, mit dem Sekret des harten Schankers inokuliert, an dem syphilitischen Primäraffekt erkrankte.

**Christel** (Metz).

4) **M. Marcuse.** Über erweichte Bubonen der Frühluës. (Aus der Hautkranken-Station des städtischen Krankenhauses zu Frankfurt a. M.)

(Münchener med. Wochenschrift 1903. Nr. 26.)

Es handelt sich bei dieser nicht übermäßig seltenen Affektion um frühsyphilitische, ohne akut entzündliche Erscheinungen verlaufende

Lymphdrüsenprozesse, welche den Drüsengummen klinisch und histologisch gleichartig sind; die Erweichungsprodukte sind von zäher, schleimiger Beschaffenheit, bestehen aus zelligem Detritus und enthalten keinerlei Bakterien. In den beobachteten Fällen (ca. 60 an Zahl) des oben genannten Krankenhauses verlief die Lues in jeder Beziehung normal; keiner der Pat. litt an irgend einer anderen konstitutionellen Erkrankung, insbesondere Tuberkulose. Von einundzwanzig Kranken, die M. selbst beobachtet hat, wiesen 11 noch den Primäraffekt auf; der Bubo hatte sich zeitlich wie örtlich an den Schanker angeschlossen. Während eine Verwechslung der gummösen Bubonen mit virulenten durch das Fehlen primärer akuter Entzündungserscheinungen, durch die ganz allmählich zentral beginnende und peripherwärts fortschreitende Erweichung und durch die scharfe ringartige Begrenzung dieser Partie weniger in Betracht kommt, ist dagegen, besonders bei Fehlen anderer sicherer Zeichen von Lues, die Diagnose gegenüber Aktinomykose, Tuberkulose, bösartigen Geschwülsten schwierig und nur durch den Erfolg einer antiluetischen Behandlung zu sichern. Durch eine kombinierte Jod und Hg-Therapie gelingt es regelmäßig, die Erweichung zur Resorption und die Geschwulst selbst zum Verschwinden zu bringen; außerdem empfiehlt sich neben Betruhe die lokale Applikation von Hg-Pflaster. Ohne solche Behandlung kann es zum Aufbruch und zur Bildung von schwer heilenden Hautulcerationen kommen. **Kramer** (Glogau).

5) **A. Buschke**. Pathologie und Therapie der hereditären Syphilis.

(Berliner Klinik Hft. 179.)

Kurze Besprechung der wichtigsten Tatsachen und der Therapie.  
**Klingmüller** (Breslau).

6) **E. Jacobi**. Atlas der Hautkrankheiten mit Einschluß der wichtigsten venerischen Erkrankungen. I. Abteilung.

Wien, 1903.

Der Atlas ist Neisser, dem ehemaligen Chef und Lehrer des Verf., gewidmet und von diesem mit einem Begleitwort versehen, in welchem folgender Satz enthalten ist: »Jeder der einen Blick auf die Tafeln wirft, wird ihre Vorzüglichkeit anerkennen müssen. Denn — von dem großen Hebra'schen Atlas abgesehen — Besseres, Naturgetreueres, so unmittelbar Wirkendes hat noch kein Atlas geboten«. Die Tafeln sind hergestellt nach dem von Dr. Albert in München erfundenen Verfahren der Citochromie. Als Vorlagen wurden Moulagen benutzt, und zwar zum größten Teil die der Breslauer Klinik. Der Text enthält nur soviel über Diagnose, Verlauf und Therapie der einzelnen Erkrankungen, wie zum Verständnis der Bilder durchaus notwendig erscheint. Die Anschaffung dieses Atlas kann nicht warm genug empfohlen werden.

**Klingmüller** (Breslau).

7) **Scagliosi.** Beitrag zur Pathologie der Hautverbrennungen.

(Deutsche med. Wochenschrift 1903. Nr. 31.)

Auf Grund pathologischer, anatomischer und experimenteller Untersuchungen glaubt S., daß die mehr oder weniger ausgedehnte Aufhebung der Hautleistung, die Bildung von toxischen Substanzen, die Veränderungen des Blutes, die gestörte oder sogar aufgehobene ausscheidende und giftzerstörende Wirkung der Leber und namentlich der Niere die Überladung des verbrannten Organismus mit toxischen Stoffen zur Folge haben. Diese verursachen im Nervensystem, Herzen, Lungen, Leber und anderen Organen Veränderungen.

Borchard (Posen).

8) **P. F. Smolitschew.** Zur Frage von der Behandlung des Erysipels.

(Praktischeski Wratsch 1903. Nr. 29 u. 30.)

Auf Grund 20jähriger Erfahrung spricht sich S. für eine energische lokale Therapie aus. Er trägt 2—3 mal täglich folgende Mischung auf: Jodtinktur 25,0, Kampferöl und Ichthyol  $\text{aa}$  12,5. Die ganze affizierte Stelle wird bis zu dunkelbrauner Färbung bepinselt, besonders der Rand des Ausschlags; darauf bedeckt man die ganze Stelle mit Gaze, die mit hygroskopischer Watte unterfüttert ist. Nach 2—3 Tagen, wenn die Auftragung schmerzhaft wird, bedeckt man die Haut mit Kampferöl. — In 78% der Fälle (18 während 1902) fiel die Temperatur kritisch (abortiver Verlauf), in den übrigen 22% wurde lytischer Temperaturabfall beobachtet. —

Gückel (Kondal, Saratow).

9) **A. Iwanow.** Zur Frage von der Verlagerung des Sinus transversus.

(Chirurgie 1903. Juni. [Russisch].)

J. prüfte an 55 Schädeln und an 50 isolierten Schläfenbeinen die von Trautmann angegebenen Symptome der Verlagerung des Sinus transversus nach und spricht sich schließlich dahin aus, daß wir kein absolut sicheres, konstantes Symptom besitzen. Nur auf Grund der Summe aller Symptome kann man mit großer Wahrscheinlichkeit diese Verlagerung annehmen; so können wir sie am ehesten bei einem Brachycephalen auf der rechten Seite antreffen, wenn der Warzenfortsatz schwach entwickelt ist und das Planum mastoideum unter einem stumpfen Winkel zur hinteren Gehörgangswand steht. Am praktischsten ist es jedenfalls, immer nach Rondall's Regel zu operieren, so als ob wir immer eine Verlagerung des Sinus vor uns haben.

Gückel (Kondal, Saratow).

10) **Wittmaack.** Die Behandlung des Schleimhautlupus der Nase mit Pyrogallussäure. (Aus der Universitäts-Poliklinik für Ohren-, Nasen- und Kehlkopfkrankheiten zu Breslau.)

(Münchener med. Wochenschrift 1903. Nr. 31.)

Für die Behandlung des Schleimhautlupus kommt heutzutage außer der mit heißer Luft nur noch die mit chemischen Ätzmitteln in Betracht. Bei der Anwendung der letzteren muß jedoch ein chirurgischer Eingriff vorausgehen, da die Lupusherde meist submukös gelegen sind, der Epithelüberzug also erst mit Schlinge und scharfen Löffel entfernt werden muß, um ein Eindringen des Ätzmittels in die Tiefe zu erleichtern. Auch bei bereits bestehenden Ulzerationen ist eine gründliche Ausschabung zur Beseitigung des nekrotischen Gewebes im Grunde des Geschwürs zweckmäßig, bevor entweder Milchsäure- oder Pyrogallusalbentampons für die Dauer mehrerer Stunden oder eines ganzen Tages eingelegt werden. W. hat letztere wegen ihrer geringeren Reaktionserscheinungen bei flächenhaft ausgedehntem Schleimhautlupus der Nase bevorzugt (10—20%ige Salbe) und appliziert sie nach der Ausschabung und Kokainisierung unter Anwendung eines mäßigen Drucks auf die erkrankten Stellen, ersetzt sie nach 24 Stunden durch neue, mit der Salbe bestrichene Gazetampons und wiederholt dies 3—4 Tage lang, wonach — event. unter späterer Wiederanwendung der Pyrogallussalbe — eine indifferente Behandlung (Borsäure, Jodoform usw.) stattfindet. Die erzielten Erfolge (s. Krankengeschichten) waren durchaus günstige.

Kramer (Glogau).

11) **P. Poirier.** Le système lymphatique et le cancer de la langue.

(Gaz. hebdom. de méd. et de chir. 1902. Nr. 38.)

Das Studium der Lymphwege der Zunge und der dazu gehörigen Lymphdrüsen hat. P. im ganzen zu denselben Resultaten geführt wie Küttner (Chirurgenkongreß 1897). Nur gibt im Gegensatz zu letzterem P. an, daß ihm auch die Injektion von submentalen Lymphdrüsen gelungen sei. Die Injektionen wurden nach der Methode von Gerota, deren sich auch Küttner bediente, ausgeführt. Der Arbeit P.'s sind instruktive Zeichnungen beigegeben.

W. Sachs (Mülhausen i. E.).

12) **V. Marzocchi e E. Bizzozero** (Torino). Sulle conseguenze della legatura del dotto stenone.

(Arch. per le scienze med. 1903. Nr. 2.)

Verff. haben die oben angedeutete Frage von neuem auf experimentellem Wege untersucht. Sie haben 17mal den Ductus Stenonianus bei Hunden unterbunden und alsdann die Parotis in verschiedenen Zeitabschnitten — bis zum 65. Tage nach der Operation — untersucht. Das Resultat war folgendes: Die Ausführungsgänge und

Acini erfuhren anfangs eine leichte Dehnung, die Epithelzellen wurden dabei abgeplattet und funktionsuntüchtig; ihr Protoplasma schwindet und bekommt ein granuliertes Aussehen. Schon bald nach der Unterbindung ist die Drüse von reichlichen Leukocyten durchsetzt (Untersuchung auf Bakterien fiel negativ aus; akzidentelle Infektion sonach wohl auszuschließen), die mit der Zeit spärlicher werden, ohne jedoch vollkommen zu verschwinden. Dabei schreitet eine reaktive Bindegewebswucherung vor; aber zu einer eigentlichen Sklerose der Drüse kommt es selbst nach 65 Tagen nicht. Ebenso führte die Unterbindung des Ductus Stenonianus nie zu einer Cystenbildung.

A. Most (Breslau).

13) **E. Barth** (Sensburg). Die Hypertrophie der Rachenonsille bei Soldaten und ihre Beziehungen zur Rhinitis hypertrophica und Pharyngitis chronica.

(Archiv für Laryngologie und Rhinologie Bd. XIV. p. 82.)

Verf. hat sich ausschließlich der Rhinoscopia posterior als Untersuchungsmethode bedient, nicht der Digitaluntersuchung, und unterscheidet vier Grade der Ausbreitung des adenoiden Gewebes im Nasenrachenraum. Von diesen vier Kategorien sind die beiden letzten schon als pathologisch zu bezeichnen, d. h. die Rachenmandeln sind bei ihnen schon hypertrophisch zu nennen. Verf. hat 561 Soldaten untersucht. Zur dritten Kategorie gehörig, also mit mäßiger Hypertrophie behaftet, fand er 21,4%, zur vierten (starke Hypertrophie) 9,8%. Es werden dann noch verschiedene Einzelheiten besprochen, wie die Folgezustände der hypertrophischen Rachenmandel, die Hypertrophie der Gaumenmandeln, Beschaffenheit der Rachen-schleimhaut und die Formveränderungen des Gesichtsskeletts.

Manasse (Straßburg i. E.).

14) **Burghart und Blumenthal**. Über die spezifische Behandlung des Morbus Basedowii.

(Therapie der Gegenwart 1903. Nr. 8.)

Ausgehend von dem Gedanken, daß Myxödem und Morbus Basedow gegensätzliche Krankheiten seien, haben Verff. eine größere Zahl Basedowkranker mit Milch und Blut thyreoidektomierter Tiere (Ziegen und Hammel) behandelt und damit gute Resultate erzielt. Die Milch wurde zwecks besserer Haltbarkeit und leichterer und angenehmerer Einnehmbarkeit mit Alkohol gefällt und nach Zusatz gleicher Mengen Milchzucker zu einem Pulver verarbeitet. Das Blut wurde als ein mit Alkohol gefälltes, mit Äther getrocknetes und dann pulverisiertes Präparat gereicht. Subkutan wurden Blutkochsalzauszüge verwandt.

Weitere Versuche, die ebenso befriedigende Resultate gaben, wurden mit dem Merck'schen Antithyreoidserum Moebius und dem

von den Charlottenburger chemischen Werken aus Milch hergestellten Rodagen gemacht.

Die Grenze der Leistungsfähigkeit der Blut- und Milchtherapie liegt da, wo neben dem im Übermaß gebildeten Schilddrüsen Gift schwere organische Veränderungen vorliegen. Letztere werden durch die spezifische Therapie entweder gar nicht beeinflußt, oder gar — wie es besonders bei schweren Herzstörungen der Fall ist — verschlimmert. Für schwere Fälle ist die Subkutanmethode der Darreichung durch den Mund vorzuziehen.

Die Menge des darzureichenden Rodagens schwankt von 5 g bis 50 g täglich. Silberberg (Breslau).

### 15) F. Curtis. Thyroidectomy and sympathectomy for exophthalmic goitre.

(Annals of surgery 1903. August.)

Die für den Morbus Basedow in Betracht kommenden Operationen sind nach dem Verf.: 1) Die Entfernung einer Hälfte der Drüse. 2) Die Unterbindung der Arteriae thyreoideae. 3) Die Sympathikusdurchschneidung mit Entfernung eines oder aller drei Ganglien. 4) Die Exothyreopexie. Die letztere Operation besteht darin, daß die Drüse aus den umgebenden Weichteilen herausgeschält und in die Hautwunde gezogen wird, wo sie, durch den Verband bedeckt, behufs Schrumpfung liegen bleibt. Diese Methode ist unsicher und von den Operateuren wieder verlassen worden. Die Unterbindung der Arterien genügt zur Behebung des Morbus Basedow nicht, sie wird nur als vorbereitender Akt in den Fällen ausgeführt werden, in welchen der Zustand des Pat. eine eingreifendere Operation nicht erlaubt. Die Thyreodektomie hat Verf. elfmal ausgeführt mit drei Todesfällen, sechs Heilungen, einer Besserung; einen operierten Fall hat er aus den Augen verloren. Er beschreibt seine Methode der Operation, die nicht von der bei uns gebräuchlichen Kocher'schen abweicht und in der Entfernung einer Hälfte der Drüse besteht.

Die von Jaboulay und Jonnesco populär gemachte Sympathektomie verwandte C. siebenmal; dabei ereigneten sich zwei Todesfälle infolge Schilddrüsen-saftintoxikation, ein Todesfall infolge der Narkose. Der Schnitt lag am vorderen Rande des Kopfnickers; nach Durchschneidung des Sympathikus wurden nacheinander das erste, zweite und dritte Halsganglion entfernt, und zwar auf beiden Halsseiten. Verf. empfiehlt jedoch, die beiden Operationen nicht auf einmal, sondern in zwei Sitzungen vorzunehmen. Er glaubt, daß die Sympathikusdurchschneidung eine gleich gute Wirkung wie die halbseitige Entfernung der Schilddrüse habe, wenn auch genügend Erfahrungen hierüber noch nicht vorliegen. Intoxikation durch das Sekret der Schilddrüse könne bei beiden Operationen vorkommen; ist im Urin vor der Operation Eiweiß zu konstatieren, so soll die Intoxikation besonders leicht eintreten und daher die Operation

nicht ausgeführt werden. Bezüglich der Theorien über die nach der Operation eintretende Intoxikation neigt Verf. dazu, dieselbe mehr dem Einfluß der durchschnittenen Nerven als der Absorption von toxischen Stoffen zuzuschreiben. Die lokale Anästhesie verdient nach ihm vor der allgemeinen Narkose den Vorzug. In den am Schluß der Arbeit aufgezählten operierten Fällen ist da, wo von Heilung gesprochen wird, immer nur eine Besserung der schweren Symptome, keine völlige Beseitigung derselben zu erkennen.

Herhold (Altona).

### 16) König. Aphoristische Bemerkungen zum Verlauf und der Behandlung der Friedensschußverletzungen der Lunge.

(Berliner klin. Wochenschrift 1903. Nr. 32.)

Nach Mitteilung einiger sehr instruktiver Fälle vertritt Verf. die Ansicht, daß der aktiven Behandlung der Lungenschüsse mit erheblichem Bluterguß eine weitere Ausdehnung gegeben werden soll. Er faßt die für ihn maßgebenden Grundsätze der Behandlung der durch die Handfeuerwaffen des Friedens beigebrachten Brustschüsse mit Blutlufterguß in folgende Sätze zusammen:

1) Es kann nur ausnahmsweise gestattet sein, bei schwerer Lungenverletzung mit Blutung in den Thorax bereits kurze Zeit nach der Verletzung einen chirurgischen Eingriff vorzunehmen. (Verdacht von Wandungsblutung [Mammaria usw.] )

2) Wenn sich am zweiten oder dritten Tage nach dem Schuß die Erscheinungen (Atemnot, große Pulsfrequenz, Temperaturerhöhung) steigern, so muß die Eröffnung der Pleura durch Thorakotomie gemacht werden.

3) Eintretende Fiebersteigerungen mit Erschwerung der Respiration erheischen auch in der Folgezeit die Operation. Es handelt sich wohl öfter um eine Pneumokokkeninfektion von den Bronchien aus.

4) Wir halten die Thorakotomie auch für zweckmäßig, ohne daß schwere Erscheinungen dazu zwingen, wenn sie bei vorhandenem Hämothorax am zweiten oder dritten Tage nach der Verletzung oder auch später vorgenommen wird. Sie behütet den Verletzten unter Umständen vor der Infektion des Ergusses von der Lunge aus und sie beschleunigt die Heilung. Aber die Operation muß streng aseptisch gemacht werden, damit der Verletzte nicht ein Empyem gegen seinen Bluterguß eintauscht.

5) Dauert die Resorption des Ergusses Monate, so kann man öfter durch Punktion des Ergusses den Prozeß zu beschleunigter Heilung bringen.

Nur wenn solche Operation vergeblich versucht ist, wäre zu einer Schnittoperation zu raten.

Langemak (Rostock).



## 17) P. S. Tentschinski. Über die radikale Behandlung der varikösen Venenerweiterung an den unteren Extremitäten nach Trojanow-Trendelenburg.

(Russki Wratsch 1903. Nr. 30, 33 u. 34.)

Trojanow in Petersburg machte die Operation schon 1888, unabhängig von Trendelenburg, daher möchte T. die Methode mit dem doppelten Namen belegen. Die Operation wird verhältnismäßig selten ausgeführt — T. fand nur etwa 200 Fälle beschrieben. Er selbst machte dieselbe 21mal mit 67% guten Erfolgen. Nach einer Erklärung des Mißerfolges suchend, studierte T. den Verlauf der Vena saphena magna oben an der Einmündungsstelle in die Vena femoralis an fünf Leichen und bringt die Resultate in schematischen Figuren. In keinem Falle war der Verlauf identisch an beiden Extremitäten derselben Leiche; überhaupt sind die Modifikationen äußerst zahlreich und bestehen in mehr oder weniger frühem Zerfall der Hauptvene in oft zahlreiche Äste, die nach unten immer mehr auseinanderweichen; 8 cm unter dem Poupartbande stehen die äußersten Äste oft schon 8 cm weit auseinander. Bleiben einige der Äste nicht unterbunden, so ist die Operation erfolglos. Der Vorschlag von Herz ist daher zu verwerfen: in der von ihm empfohlenen Höhe stehen die Äste zuweilen schon 20 cm weit voneinander und muß also der Hautschnitt in solchen Fällen 33—34 cm lang sein. T. empfiehlt folgenden Schnitt: man beginnt 4 cm unter der Mitte des Poupartbandes, geht im Bogen (Konvexität nach unten) nach innen und endigt 4 cm unter dem medialen Ende des Bandes. Die größte Entfernung des Schnittes vom Bande ist 6 cm; die Länge 7—8 cm. Aus diesem Schnitte können alle Äste unterbunden werden, während die von oben kommenden (Vv. inguinalis, circumflexa ilei superficialis) frei bleiben.

Nach T. ruft der Militärdienst an und für sich das Leiden nicht hervor; wo es sich ausbildet, existierte es schon vor dem Eintritt in den Dienst. Jede Verdickung der V. saphena magna macht den Rekrutendienst untauglich. Glückel (Kondal, Saratow).

## Kleinere Mitteilungen.

### 18) 75. Versammlung Deutscher Naturforscher und Ärzte zu Kassel. Sektion für Chirurgie.

Ritter (Greifswald). Vortr. macht auf einige zirkulatorische Veränderungen bei der Entzündung aufmerksam, die nur schwer nach den bisherigen Anschauungen über die Entstehung der entzündlichen Hyperämie erklärbar sind: Wenn man an einem Gliede einen entzündlichen Reiz setzt, so tritt nach einiger Zeit eine arterielle Hyperämie ein. Unterwirft man nun das Glied einer starken Stauung, so wird die Haut des ganzen Gliedes tief blaurötlich, die entzündete Stelle bleibt arteriell hyperämisch. Und ebenso ruft ein entzündlicher Reiz an einem schon gestauten Gliede in der Regel stets eine arterielle, nie eine venöse Hyperämie hervor. Das ist bei Kälte und Wärme, in welcher Form man sie anwendet,

ferner bei elektrischen, chemischen wie mechanischen Reizen der Fall, und dieselbe Beobachtung machte R. bei allen akuten bakteriellen Entzündungen, die der Stauung unterworfen wurden.

Es ist schwer verständlich, warum in allen diesen Fällen das Blut in dem entzündeten Gebiet trotz der starken Erschwerung der Zirkulation nie venös wird. Diese Beobachtung läßt sich auch nicht ohne weiteres durch die Landerer'sche Theorie von der verminderten Elastizität des entzündeten Gewebes erklären, die sonst so ausgezeichnet alle bisher bekannten Veränderungen bei der Entzündung erklärt und darum hier auch allein in Betracht kommt.

Der Einwand, daß es sich vielleicht gar nicht um eine arterielle Hyperämie, sondern um einen hämolytischen Vorgang handelt, der einen ähnlichen Farbenton hervorruft, ist nicht stichhaltig; denn durch zahlreiche Versuche konnte R. nachweisen, daß es nur eine arterielle Hyperämie sein kann.

Es handelt sich demnach um einen komplizierteren Vorgang, der aber analog der reaktiven Hyperämie nach einer Blutleere ist, bei der Bier die gleiche Eigenschaft der Gewebe, sich mit arteriellem Blute zu füllen und sich gegen venöses zu wehren, gefunden hat. Er nannte diese Eigenschaft das Blutgefühl, was also auch den akut entzündeten Geweben zukommt.

Allerdings ist diese Eigenschaft nur relativ. Denn so sehr im allgemeinen das arterielle Blut vorgezogen und das venöse verschmäht wird, so sehr wird, wenn das arterielle Blut nicht genügenden Zugang zum Gliede hat (s. B. bei Blutleere) das venöse angelockt und festgehalten.

Bier hatte das schon für die chronischen Entzündungen nachgewiesen, R. konnte dasselbe bei den akuten Entzündungen und ebenso bei der Hyperämie nach Blutleere feststellen.

Das entzündete Gewebe füllt sich demnach unter allen Umständen (wenn möglich) mit Blut; ist arterielles in genügender Menge vorhanden, so wird dies angelockt und festgehalten, ist das nicht der Fall, auch das venöse werdende.

Daß bei diesem Vorgang wirklich eine Art Saugwirkung von dem entzündeten Gewebe ausgeübt wird, scheint aus mitgeteilten Versuchen hervorzugehen. Und diese Wirkung geht vom Gewebe, nicht vom Entzündungserreger aus; denn sie tritt noch ein, wenn die Wirkung des Entzündungsreizes auf das Gewebe und die zirkulatorischen Folgen zeitlich getrennt werden, wenn also der Entzündungserreger gar nicht mehr wirkt.

Die Wirkung, die nun durch den Entzündungsreiz auf das Gewebe ausgeübt wird, besteht nach den Untersuchungen zahlreicher Pathologen stets beim 2. und 3. Grade der Entzündung in einer Schädigung oder Nekrotisierung des Gewebes.

Das ist auch für den 1. Grad der Fall. Als Beweis führt Votr. den Epithelschorf an, den er nie bei irgend erheblicheren Hyperämien der Haut vermißte. Daß es ohne Schädigung des Gewebes keine entzündliche Hyperämie gibt, läßt sich aber noch schöner durch Injektionen von chemischen Lösungen in die Haut in Quaddelform nachweisen. Wir wissen, daß, je mehr die Konzentration der Lösungen von der Konzentration des Blutes und Serums abweicht, sie um so stärkere Schädigung im Gewebe hervorrufen.

R. konnte nun nachweisen, daß in diesen Fällen auch die Hyperämie, die an der Einspritzungsstelle und in der Umgebung entstand, um so lebhafter war; war die Lösung isotonisch, so war die Hyperämie minimal. Bei Einspritzung von Serum war sie am geringsten, bei konzentrierterem Serum wieder stärker.

In der Schädigung des Gewebes liegt also offenbar das Rätsel von der Entstehung der entzündlichen Hyperämie begraben. Wenn man nun nach einer Saugwirkung sich umsieht, die durch die Schädigung der Gewebe entstehen könnte, so ist eine solche wohl auffindbar.

Denn durch die Schädigung bei der Entzündung wird die Konzentration der Gewebssäure stark erhöht, wie R. durch wiederholte Gefrierpunktsbestimmung nachweisen konnte. Und diese höhere Konzentration muß nach physikalischen Gesetzen einen Strom von dem schwächer konzentrierten Blute nach dem Entzündungsgebiet hin hervorrufen. Daß in der Tat der osmotische Druck diejenige

Kraft ist, die das Blut anlockt, glaubt Votr. an den kalten Abszessen nachweisen zu können. Sie enthalten ganz besonders reichlich zerfallenes, nekrotisches Material. Nach dem früher Gesagten müßte man also annehmen, daß auch hier eine entzündliche Hyperämie in der Umgebung der Abszesse auftritt. Sie verlaufen bekanntlich aber in der Regel völlig reiz- und schmerzlos und ohne Entzündungshyperämie. Wäre hier der osmotische Druck des Abszeßinhalts erhöht, so könnte die Erhöhung der Konzentration nicht die letzte Ursache der entzündlichen Hyperämie sein. In Wirklichkeit ist aber der osmotische Druck nicht erhöht, sondern stets dem normalen Serum gleich. — Und so spielt offenbar der osmotische Druck eine ursächliche Rolle.

Wir kommen somit wieder zu einer Art Attraktionstheorie, die sehr gut die anfangs besprochenen klinischen und experimentellen Beobachtungen erklärt. Denn es ist leicht verständlich, daß das arterielle Blut, wenn es genügend vorhanden ist, bevorzugt wird, da das arterielle geringere Konzentration hat als venöses Blut, daß aber, wenn nur venös gewordenes zur Verfügung steht, dieses angelockt und festgehalten wird; denn es ist immer noch geringer konzentriert als die Entzündungsflüssigkeit.

Die Landerer'sche Theorie wird dadurch im allgemeinen in ihrer Beweiskraft nicht erschüttert, sie ist aber, wie es scheint, nur unter Berücksichtigung der osmotischen Verhältnisse imstande, alle zirkulatorischen Verhältnisse bei der Entzündung zu erklären. (Selbstbericht.)

#### Engelhardt (Gießen). Experimentelle Beiträge zur Äthernarkose.

Für die indifferenten Salzlösungen (9,4% Rohrzucker-, 0,9% Kochsalz-, 5,5% Magnesiumsulfatlösung usw.), die mit gewissen Mengen von Äther und Chloroform versetzt werden, bestehen für die Auflösung menschlicher und tierischer roter Blutkörperchen streng gesetzmäßige Beziehungen zwischen dem Gehalt der indifferenten Salzlösung an dem Narkotikum und der Temperatur des Lösungsmittels. Je höher die Konzentration an dem Narkotikum, bei um so mäßigerer Temperatur erfolgt Auflösung der roten Blutscheiben, und umgekehrt, je niedriger die Konzentration, um so höher liegt die Temperaturgrenze, bei der Hämolyse eintritt.

Sowohl beim Tiere wie beim Menschen ist nach längerer Narkose der Schmelzpunkt der roten Blutkörperchen, d. i. die Temperatur, bei welcher durch Schmelzung der hypothetischen Blutkörperchenhülle und Austritt von Hämoglobin die Flüssigkeit lackfarben wird, der indifferenten Salzlösungen um mehrere Grade herabgesetzt.

In ätherhaltigen Salzlösungen erfolgt dagegen Auflösung der während und nach der Narkose dem Tierkörper entnommenen roten Blutscheiben erst bei höherer Temperatur, d. h. die Resistenz der roten Blutzellen gegen das Narkotikum ist erhöht. (Selbstbericht.)

#### v. Hippel (Kassel). Zur Frage der Catgutsterilisation.

v. H. hat seit  $\frac{3}{4}$  Jahr das nach der Methode von M. Claudius (Deutsche Zeitschrift für Chirurgie Bd. XLIV p. 489) zubereitete Catgut im Garnisonlazarett Kassel ständig im Gebrauch. Die bakteriologische Prüfung des Materials durch Stabsarzt Dr. Morgenroth ergab, daß das Rohcatgut bereits nach  $\frac{1}{2}$ stündigem Verweilen in der Jodjodkaliumlösung regelmäßig keimfrei war. Bei künstlicher Infektion mit Milzbrandsporen dauerte es  $1\frac{1}{2}$  Stunden, bis eine gleich sichere Keimfreiheit erzielt war. Diese Ergebnisse stehen im Einklang mit dem neuerdings von Martina (Deutsche Zeitschrift für Chirurgie Bd. LXX p. 140) gemachten Angaben. Diese außerordentlich rasche und sichere Wirkung der Methode läßt dieselbe besonders geeignet erscheinen zur Anwendung bei den Sanitätsformationen im Felde.

Auf Grund des günstigen Ausfalls der bakteriologischen Prüfung hat v. H. das Jodcatgut seit November 1902 zu sämtlichen operativen Eingriffen auf der äußeren Station des Garnisonlazarets benutzt. Und zwar wurde genau nach den Vorschriften von Claudius verfahren, d. h. das Catgut 8 Tage lang in der Lösung gelassen, ehe es in Gebrauch genommen wurde, und dann der zu be-

nutzende Wickel in 3%ige Karbollsölung gelegt, um das überschüssige Jod abzuspolen. Martina hält letztere Maßregel für unzweckmäßig, da er dem Catgut soviel Jod wie möglich erhalten will, um seine antiseptische Wirkung nicht abschwächen. Seine Beobachtung, daß das Karbolwasser nach einiger Zeit braun wird — ein Zeichen für die starke Entziehung an Jod aus dem Catgut — konnte ich nicht bestätigen; es blieb regelmäßig bei einer ganz geringen Gelbfärbung. Ebenso wenig konnte ich finden, daß das Catgut im Karbolwasser aufquoll und dadurch rissig wurde. Ich habe mich daher bisher nicht veranlaßt gesehen, von der ursprünglichen Methode Claudius' abzuweichen.

Die Konsistenz des Materials wird eine sehr angenehme; die Fäden zeigen eine große Zugfestigkeit, welche die gleiche, vielleicht sogar eine größere als die des Rohmaterials — in meinen Versuchen stets Marke Wiessner — ist. Dazu kommt eine Glätte der Oberfläche, welche an die von dünnen Metalldrähten erinnert und eine sekundäre Infektion des Fadens durch die knüpfende Hand, wie dies auch Martina betont, sicher erschwert.

Übrigens ist diese Gefahr auch gegenüber auf anderem Wege präpariertem Catgut wesentlich herabgesetzt durch die aktiv antiseptischen Eigenschaften, welche das Material vermöge seines Jodgehalts besitzt, die experimentell von Claudius und Martina festgestellt worden sind. Letzterer kommt zu der Ansicht, daß diese antiseptische Wirkung nach 48 Stunden erschöpft sei, da das Jod im Laufe dieser Zeit dem Faden entsogen und in den Körpergeweben in chemische Verbindungen überführt werde. Er fand dementsprechend die Fäden nach Ablauf der angegebenen Frist stets entfärbt.

Meine Erfahrungen stimmen damit nicht ganz überein. Ich konnte häufig bei eiternden Wunden, in welchen Unterbindungen mit Jodcatgut gemacht worden waren, noch nach 3—4 Tagen die Ligaturen dunkelbraun in der Wundhöhle erkennen, und es fiel mir dabei auf, daß in einem kleinen Umkreis um jede Ligatur der eitrige Belag der Wunde fehlte — doch sicher ein Beweis der noch vorhandenen antiseptischen Wirkung.

Trotz dieser zweifellos antiseptischen Wirkung des Jodcatguts habe ich eine Gewebsreizung durch dasselbe ebensowenig beobachtet, wie Claudius und Martina. Letzterer gibt an, daß bei Hautnähten die Umgebung der Stichkanäle während der ersten 4 Tage eine leichte Rötung zeigte. Ich konnte diese Beobachtung nicht machen, da ich das Catgut zu Hautnähten nicht benutzte; ich empfinde bei solchen nicht das Bedürfnis nach resorbierbarem Material.

Damit komme ich zu der letzten wichtigen Frage: der Resorbierbarkeit.

Nach Martina ist dieselbe bei dem Jodcatgut derartig erhöht, daß es ihm untauglich erscheint zur Verwendung bei der Hautnaht, bei Vereinigung der Muskeln und Fascien bei Hernio- und Laparotomien, wo man auf Spannung der Gewebe zu rechnen hat, zu Sehnennähten, Unterbindungen größerer Gefäße, sowie zu Stielversorgungen. Dem entsprechen meine Erfahrungen nicht vollkommen. Dieselben wurden gesammelt an folgendem Material: 12 Laparotomien, davon 11 wegen Appendicitis, 1 wegen Stichverletzung des Bauches; 1 Amputatio cruris wegen Tuberkulose des Fußes, 1 Resektion des Sprunggelenks aus dem gleichen Grunde, 1 Castratio wegen Tuberculosis testis, 1 Operation der Varikokele, 2 Exstirpationen eines Ganglion am Handgelenk, 1 solche eines Hygroma bursae praepatellaris, 1 Trepanation des Schädels wegen komplizierter Fraktur, endlich 35 kleinere Eingriffe, wie Drüsenexstirpationen und Inzisionen von Phlegmonen usw. Hierbei hat sich niemals eine zu frühzeitige Resorption des Catguts gezeigt, vielmehr sind sämtliche a froid operierten Fälle von Appendicitis, bei denen stets die Muskel- und Fasciennaht mit Jodcatgut gemacht wurde, ohne Hernienbildung geheilt, was ich für ein hinreichendes Zeichen für die genügende Dauer der Festigkeit des Materials um so mehr halten darf, als ja unsere Soldaten doch Leute im kräftigsten Alter mit besonders straffen Bauchdecken sind.

Bei keinem der genannten Eingriffe habe ich das Herauseitern eines Fadens erlebt; besonders beweisend für die Brauchbarkeit des Materials erschien mir in dieser Hinsicht die Amputation, bei der natürlich eine große Menge von Liga-

turen versenkt und auch die Hauptgefäße mit Jodeatgut unterbunden wurden, sowie die Varikokelenoperation, die ja auch besonders große Ansprüche an die Asepsis stellt.

Auf Grund meiner Erfahrungen glaube ich, daß die Methode von Claudius vermöge ihrer Einfachheit, Billigkeit, Sicherheit und Schnelligkeit in der Herstellung von keimfreiem Catgut berufen ist, an die Stelle der seither geübten, ausnahmslos umständlicheren und kostspieligeren Methoden zu treten.

(Selbstbericht.)

**A. Kronfeld (Wien).** Ein mit Röntgenstrahlen geheilter Fall von *Carcinoma mammae*.

Frau N. N., die von Primarius Dr. Schnitzler in Wien dem Institut des Prof. Schiff zugewiesen wurde, bot am 7. Februar 1903 folgenden Status praesens dar: Die ganze linksseitige obere Thoraxhälfte von einem Tumor eingenommen, der breithalsig dem Thorax aufsäß, mit der Unterlage fest verwachsen, zum größten Teil von derber Konsistenz war. Der Tumor zog sich vom linken Sternalrand bis in die Achselhöhle, war dort mit den Drüsen zu einem derben Knollen verwachsen, an der Stelle seiner größten Breite etwa 8 cm breit, an der Stelle seiner größten Höhe 5 cm hoch, mit größtenteils ulserierter, mit jauchigem Sekret bedeckter Oberfläche, die bei leisester Berührung leicht blutete. An der untersten Peripherie saßen 10—12 haselnußgroße Tumoren, die gleichfalls leicht bluteten. Am Rücken der entsprechenden Seite fünf derbe Knoten von derselben Größe. Unterhalb des Knollens in der Achselhöhle zeigte sich ein taubeneigroßer, kraterförmig vertiefter Defekt mit nekrotischen Rändern und zerfallenen Grunde, von jauchigem Sekret erfüllt. Die Drüsen der Supra- und Infraklavikularpartie zu derben Paketen angewachsen. Pat. leidet sehr unter den lanzinierenden Schmerzen, angeblich seit 11 Jahren.

Die Diagnose des Primarius Dr. Schnitzler lautete: Inoperables Karzinom der linken Mamma mit lentikulären Metastasen in der Haut.

Obwohl wir schon seit langem nach einem derartigen Falle fahndeten, um einen therapeutischen Versuch mit Röntgenstrahlen anzustellen, schien doch ein solcher hier ziemlich aussichtslos. Solatii causa entschlossen wir uns jedoch zu einem Versuch, und schon nach der dritten Bestrahlung ließen die heftigen lanzinierenden Schmerzen wesentlich nach, die jauchige Sekretion verminderte sich. Einige Tage darauf wurde eine photographische Aufnahme angefertigt. Diese stellt bereits ein wesentlich verändertes Bild des ursprünglichen Aussehens dar. Eine gereinigte, fast nicht mehr sezernierende Geschwürsfläche, die Tumefaktion der Thoraxhälfte fast gänzlich zurückgegangen, die Hautmetastasen in Überhäutung begriffen und wesentlich verkleinert.

Bei Fortsetzung der Bestrahlung konnte man fast täglich eine Besserung konstatieren. Mittlerweile traten leichte Reaktionserscheinungen in der Umgebung auf, weshalb Schiff nach der 20. Sitzung diese Behandlung sistierte. Die objektiven Erscheinungen gingen konsequent immer mehr und mehr zurück.

Am 5. Juni sah man mit Ausnahme einiger weniger oberflächlich exkoriierter Partien eine glatte, von leicht erweiterten Kapillaren durchzogene Narbe. Die Hautmetastasen sind geschwunden.

Das subjektive und Allgemeinbefinden der Frau hat sich auffallend gebessert. (Selbstbericht.)

#### Diskussion.

Perthes (Leipzig) hat einen deutlichen Einfluß im Sinne der Heilung bei keinem der von ihm bestrahlten Karzinome ausbleiben sehen. Geheilt wurden von acht Fällen von Hautkarzinomen des Gesichts vier, die vier anderen sind noch in Behandlung. Von sechs Fällen von *Carcinoma mammae* wurde keiner völlig geheilt. In dem günstigsten Falle, wo lokal Heilung des Residivs erzielt schien, bildete sich eine Wirbelmetastase aus. Von zwei Fällen von Lippenkarzinom legt P. Photographien vor, welche zeigen, wie das in beiden Fällen mehr als die Hälfte der Unterlippe einnehmende Karzinom nach einmaliger intensiver Bestrahlung (40 Minuten, 10—16 Einheiten des Holzknicht'schen Chromoradiometers) unter

Hinterlassung einer flachen, solide vernalteten Vertiefung der Unterlippe völlig geschwunden ist. Die Fälle sind noch zu jung, um ein Urteil hinsichtlich der Frage der Dauerheilung zuzulassen. Mikroskopische Untersuchung von Probeexzisionen bestrahlter Karzinome in verschiedenen Stadien ergab Degeneration der Krebs-epithelien als Folge der Bestrahlung und starke Leukozytenanhäufung um und zwischen den Epithelzellen, welche dann der Resorption verfallen.

(Selbstbericht.)

Schulze-Berge (Oberhausen i. Rheinl.). Heilung Jackson'scher Epilepsie durch Operation.

Vortr. berichtet über folgende Fälle, in denen er wegen Jackson'scher Epilepsie zur Operation geschritten ist.

Fall I: Theodor M. erlitt im Alter von 31 Jahren einen komplizierten Bruch des linken Scheitelbeins. Ein 5:7 cm großes Stück wurde fingerbreit hinter der Verbindungslinie beider Gehörgänge 3 cm oberhalb der linken Ohrmuschel aus dem Knochen ausgesprengt. Es trat Bewußtlosigkeit ein und nach Erwachen komplette Lähmung des rechten Armes und Beines. Im Laufe eines Jahres verschwanden die Lähmungen. Knochendefekt heilte bis auf 5 qcm zu.

6 Jahre später Eintritt Jackson'scher Epilepsie, eingeleitet durch sensorische und psychomotorische Aura vom Zentrum der rechten Hand. Parästhesien nach Ablauf des Anfalls. September 1890 Exstirpation des anatomisch bestimmten Zentrums der rechten Extremitäten. — Komplette Lähmung von Arm, Hand und Bein, die nach 14 Tagen zurückgeht. — Paresen und Parästhesien in Arm und Bein sind zurückgeblieben. Epileptische Anfälle nicht wiedergekehrt; Pat. 13 Jahre geheilt.

Fall II: Anna B., 13jähriges Mädchen, bei der Geburt mit dem Forceps geholt. Seitdem unregelmäßiger Defekt am linken Stirn- und Scheitelbein. Im 5. Lebensjahre nach zweimaligem Schläge gegen den Defekt Zuckungen in der rechten Hand, die nach häufigerer Wiederkehr jahrelang verschwinden.

Nach Schreck Auftritt der Jackson'schen Epilepsie, von Zuckungen der rechten Hand eingeleitet. Juli 1895 Deckung des 8 cm langen, 2—5 cm breiten Knochendefekts durch König'schen Haut-Periost-Knochenlappen. Dabei wird die gänseeigroße, porencephalische Cyste, in deren Tiefe der Boden des linken Seitenventrikels freiliegt, eröffnet. Nach der Operation sechs Anfälle in den ersten Tagen. Epilepsie seit 8 Jahren geheilt. Knochendefekt bis auf zwei 10pfennigstückgroße Lücken geheilt. Parästhesien und Schwindelgefühl bei tiefem Rücken noch vorhanden.

Fall III: Steiger V. erleidet im Dezember 1896 durch herabfallenden Stein komplizierten Bruch des rechten Scheitelbeins mit Depression und Lähmung der Finger der linken Hand; Depression entfernt. Lähmung geht nach einigen Tagen zurück. Sensibilität der Finger bleibt gestört. 6 Monate später Jackson'sche Epilepsie mit Aura im linken Daumen. September 1897 Exstirpation des elektrisch bestimmten Zentrums der linken Hand. Lähmung der Hand, die nach 5 Tagen zurückgeht. Heilung der Epilepsie 6 Jahre. Störung der Sensibilität der Finger und Schwindelgefühl bei tiefem Rücken noch vorhanden.

Fall IV: Arbeiter E., Epilepsie nach Messerstich in das linke Gehirn. Exstirpation der Narbe, Trepanation. Gehirn durch Schlitz in der Dura mit Schädeldach verwachsen. Schluß des Duradefekts durch Plastik. Epileptische Anfälle wiederholten sich 10 Tage nach der Operation. Pat. wurde ungeheilt entlassen.

Vortr. kann sich der Kocher'schen Ansicht, daß das Wesen der Epilepsie lediglich in Steigerung des Hirndrucks beruhe, nicht anschließen, sondern glaubt, daß außer Steigerung des Hirndrucks auch materielle Veränderungen im Gehirn vorhanden sein müssen, wenn Epilepsie entstehen soll. Bei traumatischer Epilepsie sind die Veränderungen in degenerativen Prozessen der Hirnsubstanz zu suchen. Beim Zustandekommen des epileptischen Anfalls nimmt Vortr. eine gegenseitige Einwirkung der materiellen Läsion der Gehirnssubstanz und der intrakraniellen Drucksteigerung aufeinander an.

Die Wirkung der Kocher'schen Ventilbildung erklärt sich daraus, daß da-

nach der Hirndruck in einer Anzahl von Fällen nicht mehr die nötige Höhe erreichen kann, um den Anfall auszulösen.

Jonnesco's Exstirpation des beiderseitigen Halssympathikus erscheint ihm unzweckmäßig, weil durch dieselbe auch nur eine Herabsetzung des Hirndrucks erreicht wird, jedoch auf einem Wege, der viel gefahrvoller ist, als der von Kocher vorgeschlagene, und der zu dauernder Atrophie der Hirasubstanz führen muß. (Selbstbericht.)

Möhring (Kassel). Über die ambulante Behandlung der tuberkulösen Wirbelentzündung und die Heilbarkeit der tuberkulösen Kyphose.

Die tuberkulöse Wirbelentzündung ist prognostisch quoad vitam die günstigste Knochentuberkulose. Sterblichkeit weit unter 10%.

Die meist geübte Extensions- und Reklinationsbehandlung ist zu ersetzen durch Druckbehandlung; statt der Streckkorsetts, insbesondere des durchaus unzulänglichen Hessian'schen, sind Druckstützen anzuwenden, die einen zielbewußten Druck von vornherein auf die erkrankte Gegend ausüben. Von größter Bedeutung ist nur die richtige Abstufung des Druckes je nach dem Krankheitsstandpunkte, der Höhe der Kyphose und der Widerstandsfähigkeit der Pat.

Es gelingt auf diese Weise, die Pat. selbst in den entzündlichsten Zuständen ambulant, ohne Bettruhe, zu behandeln und selbst hochgradige Buckel vollständig zu beseitigen. Lähmungen verschwinden ausnahmslos durch diese Behandlung.

Eine reine Extensionsbehandlung behält ihr Recht bei der Halswirbeltuberkulose.

Es werden die Apparate und Kranke in jeder Stufe der Erkrankung und Heilung vorgezeigt. (Selbstbericht.)

Kuhn (Kassel) spricht über seine Apparate zur pulmonalen und peroralen Intubation und pulmonalen Narkose und demonstriert das Verfahren am Ende seines Vortrags. (Im vorigen Jahre in Karlsbad war die Demonstration an der Ungunst der Verhältnisse bekanntlich gescheitert.) Redner zeigt durch den Versuch, wie leicht es ist, selbst ohne Narkose das Tubagerohr einzuführen, wie leicht es vertragen wird (die Magenschlaufeinführungen empfiehlt er als Vorübung), und wie gut es möglich ist, die Narkose durch das Rohr einzuleiten.

Die Apparate, die er zum Zweck der Tubage vorlegt, erklärt er nach vielen Versuchen jetzt als in der Hauptsache vollkommen. Es sind Metallschlauchröhren mit fest ansitzendem Stück für die Zähne.

Die Methode empfiehlt Redner für alle Gesichts-, Nasen-, Rachen- und Mundoperationen, desgleichen für zahlreiche Bauchoperationen (Ileus, Kausch's Dauertamponsonde); als Ersatz für die Maskennarkose in allen Fällen soll die pulmonale Narkose keineswegs dienen; aber in vielen Einzelfällen wird sie sicher ihre Freunde finden, um so mehr, als sie sehr häufig mit minimalen Mengen von Narkoticis zu bewerkstelligen und oft schon nach wenigen Minuten tief ist.

Alsdann Demonstration der Tubage ohne Narkose. (Selbstbericht.)

Kuhn demonstriert seine Methode an einem Manne und einem Mädchen. Bei dem letzteren muß zweifelhaft bleiben, ob das Rohr wirklich in den Kehlkopf gelangte.

#### Diskussion.

Lipburger (Bregenz) hat sich, um bei fest tamponiertem Rachen die Narkose durchführen zu können, schon im Jahre 1893 an die O'Dwyer'sche Intubationskanüle eine bis vor den Mund reichende, mit einem Gummirohr überzogene Metallspirale anbringen lassen. Zur Einführung dient eine rechtwinklig gebogene Zange, an deren Enden innen zwei Vertiefungen zur Aufnahme des Kanülenrandes angebracht sind. Die Einführung geschah in Narkose stets leicht und reizlos. Mit diesem Instrumentarium hat L. mehrere Oberkieferresektionen und Mundhöhlenoperationen in schiefer Rückenlage und tiefer Narkose ohne jede Störung der Atmung ausgeführt.

Kleinschmidt (Kassel).

**Madelung (Straßburg i. E.). Über Totalexstirpation eines Dermoids des Mediastinum anticum.**

M. hat vor 4 Jahren ein Dermoid des vorderen Mediastinum exstirpiert. Die Heilung ist eine dauernde gewesen. Der Fall ist der dritte von erfolgreichen Totalexstirpationen dieser Art (Bastianelli, v. Eiselsberg, mitgeteilt auf dem letzten Chirurgenkongreß. Der Fall von W. Bergmann [Saas] möchte nicht als Totalexstirpation anzusehen sein.).

Im Juni 1899 ging M. ein 12jähriges Mädchen zu, bei dem seit 6 Jahren Eiterung aus dem Thorax bestand. Es lag kein Grund vor, daran zu zweifeln, daß die vorhandenen Fistelgänge Reste eines typischen Empyems waren. Bei der Operation ging M., Stücke der Rippen ausschneidend, den in den Thoraxraum führenden Fistelgängen nach. Bei der Verfolgung eines an der Vorderseite der Brust nach oben führenden Ganges kam er in der Höhe der 2. Rippe in einen hinter dem Manubrium sterni gelegenen größeren Hohlraum. In diesem fiel ein eigentümliches, zapfenförmiges Gebilde von Form und Größe der Endphalanx des Daumens eines Mannes auf, welches, mit weißglänzender Haut überzogen, von den granulierenden Wänden der Höhle sich abhob. Jetzt wurde klar, daß ein wahrscheinlich bei einem Falle vor 6 Jahren geplatztes Dermoid das Empyem erzeugt und die Ausheilung desselben verhinderte. Unter starkem Anheben des rechten Armes, dem die rechtsseitige Thoraxwand folgte und mittels Vorsiehen der linken Brustwand mit Hilfe von in das Sternum eingesetzten Haken wurde es möglich, dem Auge und den Instrumenten Zutritt in das Mediastinum anticum zu verschaffen. Der erwähnte Zapfen und eine gleich große, mit ihm zusammenhängende Geschwulstmasse wurde weggenommen. Die Heilung verlief in ungestörter Weise.

Die Geschwulst war ein sog. kompliziertes Dermoid.

Der Fall zeigt wieder, daß es nötig ist, bei Geschwulstformen dieser Art die Totalexstirpation zu versuchen, und daß dieselbe ausführbar ist.

Die durch die eigentümlichen Verhältnisse des Falles bedingte Art der Freilegung des Mediastinum anticum (Durchtrennung sämtlicher Rippenansätze am Sternum, nachher Auf- und Zurückklappen des Sternum) möchte — wenigstens bei jugendlichen Individuen mit biegsamen Rippen und Rippenknorpeln — für Operationen der verschiedensten Art im Mediastinum anticum sehr gut verwendbar sein.

(Selbstbericht.)

**Hartmann (Kassel). Über einige Ösophagoskopische Fälle.**

H. demonstriert einige wohlgelungene Abbildungen von Speiseröhrenkrankungen, die auf dem Wege der v. Mikulicz'schen Ösophagoskopie gewonnen waren. Im ersten Falle handelte es sich 27 cm hinter der Zahnreihe um ein exulzeriertes Karzinom, das in der Gestalt einer Himbeere ähnlich ist. Im zweiten Falle präsentierte sich in der gleichen Höhe eine über halbkugelförmige, gleichmäßige Vorwölbung, die bei der zweiten Untersuchung, 7 Wochen später, tiefe Furchen auf der Oberfläche zeigte. Mikroskopisch handelte es sich um ein Myom der Speiseröhre. Der dritte Fall ergab ein etwas unregelmäßiges Cardiakarzinom, das sich submukös ausgebreitet hatte. Sehr interessant waren die Bilder eines Ösophagospasmus in verschiedenen Phasen, der, wie es äußerst selten der Fall ist, durch ein marktstückgroßes, exulzeriertes Karzinom ausgelöst wurde.

(Selbstbericht.)

(Fortsetzung folgt.)

## 19) A. Orłowski. Zur Kasuistik des Echinokokkus mit seltener Lokalisation.

(Chirurgie 1903. Juni. [Russisch].)

Drei Fälle: 1) Bei einer 27jährigen Frau war die untere Femurepiphyse und der ganze Knochenmarkskanal, sowie das Kniegelenk befallen. Vor der Operation dachte man an Tuberkulose. Amputation des Oberschenkels, Heilung. 2) 22jähriger Mann; die eine tuberkulöse Lymphadenitis vortäuschende Blase sssß



am Halse links dem *M. sternocleidomastoideus*, *trapezius*, *splenius capitis et colli* und *levator scapulae* auf. Heilung. 3) 31jähr. Mann, Diagnose: vereitertes Atherom. Die solitäre Blase saß an der linken Brustwand, entsprechend den letzten zwei Rippen. Heilung. Glückel (Kondal, Saratow).

## 20) K. S. Villanen. Ein Fall von Polyarthrits syphilitica.

(Russki Wratsch 1903. Nr. 25.)

Pat., 32 Jahre alt, hatte vor 5 Jahren ein *Ulcus durum penis*. Seit 8 Monaten Arthritis in folgenden Gelenken: beide Knie, linkes Schulter- und Talocruralgelenk, linker Fuß, linker Hallux und *Dig. V manus s.* In der Nabelgegend ein spärliches papulo-pustulöses Exanthem. Das Leiden begann als chronischer Hydrops am Ende kondylomatösen Stadiums; darauf traten in den Knochen gummmöse Veränderungen auf (Skiagramm) — Beginn des Stadium *gummosum*. Also Hydrops chronicus et Osteoarthritis *gummosa*. *Natr. salicylicum*, heiße Bäder ohne Erfolg; Jodkalium mit gleichzeitiger Friktionskur gaben bald bedeutende Besserung.

Affektion so vieler Gelenke kommt selten vor, besonders an der Grenze zwischen kondylomatösem und gummmösem Stadium.

Glückel (Kondal, Saratow).

## 21) Strauss. Meine Resultate der epiduralen Einspritzungen durch Punktion des Sakralkanals bei Syphilis und den funktionellen Erkrankungen der Harn- und Geschlechtsorgane.

(Münchener med. Wochenschrift 1903. Nr. 28.)

Die epiduralen Einspritzungen von Quecksilbersalzen bei Syphilis hatten heftigere Reaktionen (Druckschmerz in der Kreuz- und Rückengegend, häufiges und erschwertes Urinieren, Arbeitsunfähigkeit für mehrere Tage) zur Folge, so daß die Pat. selbst wieder die früher angewandten intramuskulären Einspritzungen verlangten. S. vermag deshalb zunächst noch nicht über die therapeutische Wirkung der epiduralen Injektionen ein Urteil abzugeben; hält aber immerhin die Methode bei Anwendung besser verträglicher Salze für nicht aussichtslos.

Die Einspritzungen mit 0,01%iger Kokain-Kochsalz-Karbolösung bei den funktionellen Erkrankungen der Harn- und Geschlechtsorgane (mittels 6 cm langer und 1 mm dicker Platiniridiumnadeln) ergaben bei *Enuresis nocturna et diurna*, *Pollutionen*, neuropathischer *Polyurie*, *Impotenz*, *Neurasthenia sexualis* usw. fast stets sehr gute Erfolge, mindestens Besserungen, mehrfach vollständige Heilungen und waren meist nur von geringem Druckgefühl in der Wirbelsäule usw., nicht von Schmerzen begleitet. S. begann stets mit kleinen Dosen (5 ccm) und stieg allmählich nach Pausen von 1—5 Tagen zu größeren Mengen, bis 30 ccm, an. Nachteile wurden bisher niemals beobachtet. Kramer (Glogau).

## 22) C. Springer. Schädelnekrose durch Verbanddruck.

(Deutsche Zeitschrift für Chirurgie Bd. LXIX. p. 391.)

Einem 13monatlichen Kinde, gesund und mittelkräftig, wurde ein rundes, 2 cm breites Angiom der Haut über dem rechten Scheitelbein exstirpiert, die Wunde genäht und mittels *Mitra* mit gestärkten Binden verbunden. Am Tage darauf Einsetzen einer akuten Enteritis mit 40° Temperatur, weshalb am 2. Tage Verbandwechsel. Gute Wundbeschaffenheit, neuer Verband mit Stärkebinden. Absinken der Temperatur, ruhiges Verhalten des Kindes. Jedoch zeigt sich beim nächsten Verbandwechsel ausgedehnte Drucknekrose der Schädelhaut, weites Klaffen der Wunde, in deren Grunde der austrocknende Knochen bloßliegt. Das Kind wird jetzt dem Prager Kinderspital (Prof. Bayer) zugeführt, aus welchem über den Fall berichtet wird. Die Abstoßung der ausgedehnten Hautnekrosen (am Parietale und auch kreisförmig an der Stirn entsprechend dem Laufe der schnürenden Bindentouren), sowie beträchtlicher Schädelsequester (am stärksten an der Hinterhauptsschuppe, woselbst eine völlige Schädelücke hinterblieb), ging glatt von statten, und nach allerdings erst 13 Monaten war das Kind hergestellt, noch

besser, als man hätte erwarten können. Mehrere Figuren zeigen den Kopf des Kindes vor und nach der Heilung.

Der Vater des Kindes legte das Unglück den Ärzten zur Last, die den Verband zu fest und ungepolstert angelegt und die Schnürung durch denselben nicht rechtzeitig beseitigt hätten, hat dieselben aber nicht verklagt. S. macht zur Entlastung der Ärzte geltend, daß bei dem Kinde wahrscheinlich die akute Enteritis einen normalen Wundverlauf gehindert hat, und daß durch sie vielleicht ein Ödem der Kopfhaut bewirkt wurde, welches zu einer wesentlichen Druckerhöhung unter dem Verbands führte.

Meinhard Schmidt (Cuxhaven).

### 23) Graf. Über die Prognose der Schädelbasisbrüche.

(Deutsche Zeitschrift für Chirurgie Bd. LXVIII. p. 464.)

G. hat das einschlägige Material König's aus der Berliner Charité von den Jahren 1896 bis 1902 bearbeitet. Er gibt eine statistische Untersuchung über die Häufigkeit der verschiedenen klinischen Folgen der Schädelbasisbrüche nicht nur während der ersten der Verletzung folgenden Spitalsbeobachtungszeit, sondern erörtert auch insbesondere das spätere Schicksal der Verletzten, von denen ein großer Teil nach Jahr und Tag zu Nachuntersuchungen herangezogen werden konnte.

Die Zahl der beobachteten Schädelbasisbrüche beträgt 90 (gegenüber 83 Konvexitätsbrüchen), worunter 77 Männer und 13 Frauen, und wobei die häufigste Verletzungsursache (63mal) ein Fall aus größerer oder geringerer Höhe war. Es starben an direkten Verletzungsfolgen am 1. Tage 21, am 2.—3. Tage 4, am 6. bis 18. Tage 3 Pat., diese letzten drei an Meningitis, welche mithin selten ist. Die häufigste Begleiterscheinung des Bruches ist Blutung aus Ohr, Nase und Mund, und zwar ist Blutung aus einem Ohr 64mal, aus beiden Ohren 13mal, aus Nase und Mund 39mal gezählt. Dagegen ist Ausfluß von Cerebrospinalflüssigkeit aus einem Ohre nur 6mal, aus der Nase 1mal beobachtet. Blutungen unter die Conjunctiva bulbi und unter die Lidhaut 25mal, Exophthalmus durch retrobulbären Bluterguß 2mal. Von Hirnnervenlähmungen ist die häufigste die des Facialis 24mal notiert. Der gewöhnliche Grund der Nervenlähmungen scheint Kompression durch Blutung zu sein, mit deren Resorption sich auch die Funktion wieder herstellt. Bei den (48) Nachuntersuchten fanden sich noch drei ungeheilte Facialislähmungen. (Andere Hirnnerven s. Original.) Von den allgemeinen Hirnsymptomen ist anfänglicher, völliger Bewußtseinsverlust 74mal notiert, welcher von kurzer Dauer 25mal, von mehrstündiger — bis zu 24stündiger — Dauer 40mal war. Von den letzten Fällen endeten 21 tödlich. Länger anhaltende, starke Pulsverlangsamung 16mal, Aphasie bzw. Paraphasie 3mal, Krämpfe 3mal.

Betreffs der Befunde bei den 48 Nachuntersuchungen ist folgendes erwähnenswert. Die häufigsten Beschwerden bilden Kopfschmerzen, über welche 34 Kranke klagten, und die in 8 Fällen namentlich durch Beklopfen des Schädels ausgelöst wurden. In 16 Fällen waren die Kopfschmerzen fast ständig und machten die Leute zu jeder anstrengenden Arbeit unfähig. 27 Kranke klagten über zeitweise Schwindelerscheinungen, die am häufigsten (in 10 Fällen) bei Rückwärtsbeugen des Kopfes eintreten. Ohrensausen ist 16mal, Gedächtnisschwäche 17mal notiert. Die letztere ist öfter mit einer Herabsetzung der gesamten Intelligenz verknüpft, die 11mal konstatiert ist, darunter 2 Fälle ausgesprochener Demenz. Bei vielen Kranken ist eine Charakteränderung, meist in abnormer Reizbarkeit (15mal) oder auch in deprimiertem Wesen (5mal) bestehend, konstatiert. Über die Funktion der Ohren sind in der Ohrenklinik der Charité eingehende Spezialuntersuchungen angestellt, über deren interessante Ergebnisse besondere Berichterstattung in Aussicht gestellt wird. Hier sei erwähnt, daß von 39 nachuntersuchten Fällen nur 12 normalen Ohrenbefund zeigten. 4mal bestand chronischer Mittelohrkatarrh. nervöse, also auf einer Störung im schallperzipierenden Apparat beruhende Schwerhörigkeit 20mal, somit in der Hälfte der Fälle.

Zum Schluß stehen kurze Auszüge der Krankengeschichten.

Meinhard Schmidt (Cuxhaven).

## 24) A. J. Grekow. Ein Fall von Lochfraktur des Orbitaldaches mit Verletzung des Gehirns.

(Russ. Archiv für Chirurgie 1903. [Russisch.] )

Ein 18jähriges, betrunkenes Mädchen stieß sich im Fallen den abgebrochenen Griff ihres Schirmes in das rechte Auge.

Während der ersten Untersuchung erbricht Pat. Hin und wieder klonische Zuckungen des rechten Beines. Parese des rechten Facialis. Am inneren Ende des rechten oberen Lides eine Hautwunde, aus der ein Fremdkörper hervorragt.

Mit einiger Mühe wird der Griff des Schirmes mit einem Stück Lidhaut an der Spitze aus der Wunde gezogen. An dem Hautstück wie am Holz Gehirnmasse. Mäßige Blutung aus der Wunde, steht von selbst. Tamponade, trockner Verband.

Es entwickelte sich eine Psychose unter lebhafter Agitation. Die Sprache war undeutlich und schwerfällig. Parese des Facialis und beider Extremitäten rechts. Maximale Erweiterung der rechten Pupille — völlige Erblindung.

Alle Erscheinungen gingen langsam zurück. Die Wunde heilte in 4 Wochen.

Als Pat. nach 7 Wochen entlassen wurde, war sie auf dem rechten Auge blind (und ist es auch bis jetzt — 2 Jahre nach der Verletzung — geblieben). Von der Facialisparese war eine kaum wahrnehmbare Abflachung der Nasolabialfalte geblieben. Sie hinkte ein wenig auf dem rechten Bein.

G. berechnet, daß 10 cm des Stockes ins Hirn eingedrungen sind, und zwar ohne Ventrikel und Basalganglien zu berühren in die linke Hemisphäre bis an das obere Ende des Sulcus Rolandi.

V. E. Mertens (Breslau).

## 25) H. Ström. Über Pneumatokele cranii supramastoidea.

(Nord. med. Arkiv Bd. XXXV. 3. F. Bd. II. Abt. 1. Nr. 8.)

Die Arbeit, aus der chirurgischen Abteilung B des Reichshospitals zu Christiania stammend, ist ein Übersichtsartikel über diese seltene, kaum 30 beschriebene Fälle umfassende Krankheit und enthält dabei einen vom Verf. vor einigen Jahren operierten Fall, dessen einzelne Details im Original (deutsch) nachgesehen werden müssen. Verf. unterwirft die verschiedenen für die Entstehung der Pneumatokele aufgestellten Theorien einer eingehenden Kritik und weist in der Darstellung nach, inwieweit sie bei seinem Falle anwendbar sind.

Es scheint ihm nicht unwahrscheinlich, daß der chronische Nasenkatarrh mit beständigem Schnupfen und häufigem Niesen, an welchem der 19jährige Pat. immer gelitten hatte, ein mitwirkendes Moment zur Entwicklung einer Pneumocität in dem Proc. mastoideus gewesen war. »Eine starke Expirationsbewegung, ein Trauma oder vielleicht vom Ohr fortgepflanzte Entzündungszustände (Pat. bekam mit seinem 11. Jahre Schmerzen im linken Ohr mit spärlichem Ausfluß, die nach 1/2jähriger Dauer ohne Behandlung nachließen) schließen sich hieran als mehr zufällige Ursachen für die Entstehung der Pneumatokele.«

Hansson (Cimbrishamn).

## 26) C. Bichl (Wien). Streng umschriebene Entzündungsherde im Schläfenbein.

(Münchener med. Wochenschrift 1903. Nr. 34.)

B. beobachtete vier Fälle von akuter Erkrankung des Warzenfortsatzes, bei welcher die Erscheinungen von seiten des Knochens vorherrschend, die Beteiligung der Paukenhöhle ganz untergeordnet, scheinbar überhaupt nicht zu berücksichtigen war, aber trotzdem nicht eine primäre Otitis vorlag. Zum Schluß empfiehlt B. die Ausfüllung der nach der Operation solcher Warzenfortsatzerkrankung zurückbleibenden großen Knochenhöhle mittels der v. Mosetig'schen Jodoform- oder Vioform-Plombenmasse mit nachfolgendem Nahtverschluß der Weichteilwunde.

Kramer (Glogau).

27) **J. H. Thierry (Valparaiso).** Zur Kasuistik des Exophthalmus pulsans.

(Deutsche Zeitschrift für Chirurgie Bd. LXVIII. p. 577.)

Mitteilung von zwei Fällen eigener Beobachtung, beide traumatischen Ursprungs. In Fall 1, wo außer Lähmungen am Abducens, Facialis, Oculomotorius sehr starke Bulbusvortreibung und hochgradige subjektive Sausegeräusche im Kopfe vorhanden waren, wurden Carotis communis und interna gleichzeitig unterbunden. Alsbaldiges Einsinken des Bulbus und Schwinden der Pulsation und des Geräusches. Doch stellten sich 14 Tage später hochgradige psychische, motorische und sensorielle Störungen ein, die lange anhielten. Nach Jahr und Tag ist das Auge leicht vorgetrieben, aber ohne Pulsation und normal beweglich. Ganz schwaches Ohrensausen. Pat. ist arbeitsfähig, hat aber etwas Schwäche im Arm zurückbehalten. Fall 2 ist nicht operiert, aber von Interesse, da das Leiden hier beidseitig war.

**Meinhard Schmidt (Cuxhaven).**

28) **P. Haushalter et P. Jeandelize.** Notes sur un centre ancien d'endémie crétino-goitreuse dans une commune de Meurthe-et-Moselle.

(Gaz. hebdom. de méd. et de chir. 1902. Nr. 42.)

Die Verf. bieten eine interessante demographische Skizze dar, welche sich auf Veröffentlichungen aus dem Anfang und der Mitte des vorigen Jahrhunderts, sowie auf Studien der Departementsarchive stützt. In der Gemeinde Rosières, in der Nähe von Nancy, einer fruchtbaren, sonnigen, kultivierten Gegend, ist seit undenklichen Zeiten der Kropf und der Kretinismus endemisch. Ein Arzt aus den Zeiten des ersten Kaiserreichs beschreibt bei den Bewohnern: un empatement, une flaccidité et une mollesse dans les chairs, womit die moderne Beschreibung des Myxödem genau übereinstimmt.

Interessant ist, daß unter dem Einfluß besserer hygienischer Zustände die Endemie allmählich abnimmt, wie aus der folgenden Tabelle hervorgeht. Es fanden sich an Individuen, die durch kleinen Wuchs und Kropf ausgezeichnet waren, in Rosières.

|           |          |
|-----------|----------|
| 1813—1822 | = 56,1%, |
| 1822—1832 | = 33,6%, |
| 1832—1842 | = 27,2%, |
| 1842—1852 | = 15,7%, |
| 1852—1862 | = 15,1%, |
| 1862—1872 | = 8,2%.  |

Näheres über die Gründe der Endemie, über das Zurückgehen derselben, über Vergleiche mit anderen kretinreichen Gegenden muß im Original nachgelesen werden.

**W. Sachs (Mülhausen i. E.).**

29) **P. Sebileau.** L'oesophagotomie externe appliquée chez l'enfant à l'extraction des pièces de monnaie.

(Bull. et mém. de la soc. de chir. de Paris T. XXIX. p. 43.)

Verf. hatte Gelegenheit, binnen wenigen Monaten fünf Fälle von Fremdkörpern (verschluckten Münzen) in der Speiseröhre zu beobachten und vier davon zu operieren.

Die Speiseröhre der Kinder bis zum 8. Lebensjahre läßt sich im queren Durchmesser höchstens bis 25 mm erweitern. Da die kleinste französische Münze, das Fünfcentimesstück, 25 mm im Durchmesser mißt, erklärt es sich, daß diese Münzen gleich an der ersten Stelle in der Speiseröhre stecken blieben; unter zwölf Fällen, die Channac gesammelt hat, elfmal genau am Anfang des Brustteiles der Speiseröhre. An dieser Stelle zeigte die Röntgenphotographie auch von den fünf Fällen S.'s die Münze viermal; nur einmal, bei einem schon 9jährigen Mädchen, saß sie etwas tiefer, in der Höhe des Pulmonalstiels, eingekleilt. — Da die Münzen stets sich quer einstellen, bleiben die vordere und Rückwand der Speise-

röhre von den Folgen des Fremdkörperdruckes unberührt und kann vor und hinter der Münze Nahrung vorbeigleiten.

Die anatomischen Veränderungen, welche S. bei der Operation seiner Pat. antraf, entsprachen nicht den gewöhnlichen Schilderungen der Lehrbücher. Er fand keine Ulseration der Schleimhaut oder Eiterung, sondern: Verdünnung und Erweichung der Speiseröhrenwand und entzündliche, aber nicht eitrige Reaktion des die Speiseröhre umhüllenden Bindegewebes, die erst zur Verlötung ihrer Wand mit der Gefäßscheide, später mit der Karotis selbst führte.

Die Grenzen der Gebilde sind dann schwer voneinander zu unterscheiden, und nur mit äußerster Vorsicht gelang S. in zwei Fällen die Ablösung der Karotis von der Speiseröhre, ohne sie anzureißen.

Aber die entzündlichen Veränderungen können selbst nach Entfernung des Fremdkörpers durch Ösophagotomie noch durch Übergreifen auf den N. recurrens gefährlich werden: In dem einen der S.'schen Fälle, bei einem 3jährigen Kinde, kam es 8 Tage nach der Operation zu Erstickungsanfällen, die zwar schließlich noch ohne Eingriff vorübergingen, aber doch längere Zeit von Heiserkeit gefolgt waren; im zweiten wurde bei einem zweijährigen Kinde 14 Tage nach der Ösophagotomie die Tracheotomie notwendig, und konnte die Kanüle erst nach Monaten wieder entfernt werden.

Die durch die Fremdkörper verursachten Störungen waren in allen fünf Beobachtungen verhältnismäßig gering, bei dem einen Kinde so gering, daß die Eltern die Operation verweigerten. Von den vier anderen Kindern wurde das eine 23 Tage, das zweite 5 Wochen, das dritte 10 Tage, das vierte 5 Tage nach Verschlucken des Geldstückes operiert. In keinem Falle versuchte S. vorher die Extraduktion auf natürlichem Wege, da er sie für gefährlicher wie die Ösophagotomie erachtete. Sofern die Möglichkeit der Skiagraphie gegeben ist, verwirft er auch die Untersuchung mit Instrumenten als nicht ungefährlich und zuweilen unsicher; freilich empfiehlt er in jedem Falle die Existenz des Fremdkörpers im Ösophagus noch einmal, unmittelbar vor der Operation durch Skiagraphie zu kontrollieren, da er einmal, gestützt auf ein von dem Pat. bereits mitgebrachtes Skiagramm, vergeblich operierte; ein sogleich neu aufgenommene Photographie zeigte die Münze nun im Bauch.

S. rät, bei der Operation den Hautschnitt am vorderen Rande des Sternomastoideus möglichst tief bis zur Incisura sterni und lang zu machen, in der Tiefe wegen der vorhandenen Periösophagitis stets sehr schonend und präparierend vorzugehen, den N. recurrens freizulegen, die Speiseröhrenwunde zu nähen und nur ein Drain bis zur Nahtstelle zu führen. Bei zwei seiner Pat. erzielte er Heilung per primam, bei dem dritten kam es zu einer geringen lokalen Entzündung mit Ausfluß von Eiter und Milch aus dem Drainrohre; sie heilte nach Entfernung der Hautnähte rasch. Nur in einem Falle, in welchem die Wand der Speiseröhre bei der Operation bereits sehr brüchig war, mußte er wegen Eiterung die ganze Wunde wieder öffnen, erzielte aber auch Heilung. **Reichel** (Chemnitz).

### 30) L. E. Mandelberg. Resektion des Ösophagus, temporäre Fistel; Ösophagoplastik.

(Russ. Archiv für Chirurgie 1903. [Russisch].)

Der 55jährige Pat. klagte seit 2 Jahren über Schluckbeschwerden. Seit 6 Monaten vermochte er nur noch Flüssigkeiten zu sich zu nehmen. Speisen blieben im oberen Teile des Ösophagus stecken. Starke Abmagerung. Die Sonde stieß 15 cm hinter der Zahnreihe auf ein Hindernis, das nur mit einem 2 mm starken Bougie zu überwinden war. Laryngoskopisch nichts Abnormes. Die Diagnose lautete: Karzinom im oberen Drittel des Ösophagus.

Erste Operation (S. G. Schalita) am 24. Januar 1902. Chloroformnarkose. Schnitt, 8 cm, am vorderen Rande des linken Sternocleidomastoideus. Die Neubildung hat die Serosa der Speiseröhre nicht ergriffen, die ihrerseits mit der Umgebung nicht verwachsen ist. Die Speiseröhre wird energisch nach oben gezogen und eine Fistel angelegt, durch die Pat. ernährt wird. Er kräftigt sich schnell,

so daß am 27. Februar zur zweiten Operation (Schalita) in Chloroformnarkose geschritten wird. Die Speiseröhre wird bis an den Kehlkopf freigelegt, der Länge nach aufgeschlitzt und dann in einer Ausdehnung von 5 cm extirpiert. Die Geschwulst sitzt an der hinteren Wand.

Darauf wird ein Hautlappen von drei Querfingern Breite und der doppelten Länge des Defektes derart gebildet, daß seine Basis in Höhe des oberen Wundwinkels liegt, seine Spitze 3—4 cm unterhalb des Schlüsselbeins. Der Lappen wird mit der Epidermis nach außen als hintere Ösophaguswand in die Wunde gelegt und an den unteren Speiseröhrenstumpf angenäht.

Nachdem sich ein großes Stück des Lappens abgestoßen hat, wird am 25. März ohne Narkose aus dem Rest ein neuer Lappen gebildet und an den oberen Speiseröhrenstumpf genäht.

5. April Durchtrennung der Basis und Annähen derselben an den unteren Stumpf.

Jetzt heilt alles an, Pat. wird durch den Mund sondiert.

Letzte Operation (Schalita) am 18. August in Chloroformnarkose. Ein schmerzhafter Knoten am Ringknorpel wird entfernt — karsinomatöse Drüse. Die Wunde ist zu einem schmalen Spalt geworden. 2 cm von ihm entfernt werden beiderseits parallele Längsschnitte gemacht, die Hautlappen freipräpariert, einwärtsgeklappt, vernäht und so das Speiserohr geschlossen. Heilung per primam bis auf eine kleine Fistel. Pat. kann alles schlucken.

Am 18. September plötzlich Posticuslähmung, die am 23. September zur Tracheotomie führt.

Am 8. Dezember Entlassung mit Trachealkanüle. Es besteht noch eine kleine Fistel, aus der beim Schlucken von Flüssigkeit einige Tropfen dringen.

Ende Januar 1903 befindet Pat. sich wohl, schluckt frei.

V. E. Mertens (Breslau).

### 31) Döbbelin. Ein Fall von Darmruptur und Lungenabszeß.

(Deutsche militärärztliche Zeitschrift 1903. Hft. 8.)

Ein Husar erhielt einen Hufschlag vor den Bauch; bei seiner Aufnahme ins Lazarett bestand brennende Spannung der Bauchdecken, Dämpfung in den abhängigen Teilen des Bauches, Kleinheit und Beschleunigung des Pulses. Laparotomie in der Mittellinie 3 Stunden nach dem Unfall; 2 cm oberhalb der Bauhin'schen Klappe fanden sich zwei Löcher im Dünndarm und erhebliche Blutunterlaufungen in deren Umgebung und am Mesenterium. Resektion eines 12 cm langen Dünndarmstücks, Vereinigung der Darmenden durch zirkuläre Naht, Reinigung der Bauchhöhle und völliger Verschuß derselben.

8 Tage nach dieser Operation Fieber und eitriger Auswurf, sowie Dämpfung unterhalb des rechten Schulterblattwinkels. Probepunktion zunächst ergebnislos, erst als die Spritze bis ins Lungengewebe geführt war, wurde jauchig riechende Flüssigkeit aufgesogen. Im Anschluß an die Punktion entstand eine Phlegmone der Brustkorbwand an der betr. Stelle. 4 Wochen nach der Laparotomie wurde der Lungenabszeß unter Resektion zweier Rippen entleert, die Pleurahöhle war bereits in der Umgebung des Lungenabszesses verwachsen. Hiernach ungestörter Heilungsverlauf und völliges Schwinden des eitrigen Auswurfs und des Fiebers.

Verf. nimmt an, daß außer dem Unterleibe auch der Brustkorb durch den Hufschlag gequetscht worden sei, und daß sich infolgedessen eine katarrhalische Lungenentzündung mit Ausgang in Abszeß ausgebildet habe.

Herhold (Altona).

---

Originalmitteilungen, Monographien und Separatabdrücke wolle man an Prof. E. Richter in Breslau (Kaiser Wilhelmstraße 115), oder an die Verlagsbuchhandlung Breitkopf & Härtel, einsenden.

---

# Zentralblatt für C H I R U R G I E

herausgegeben

von

**E. von Bergmann, F. König, E. Richter,**  
in Berlin, in Berlin, in Breslau.

Dreißigster Jahrgang.

Wöchentlich eine Nummer. Preis des Jahrganges 20 Mark, bei halbjähriger  
Voraussahlung. Zu beziehen durch alle Buchhandlungen und Postanstalten.

Nr. 48.

Sonnabend, den 28. November.

1903.

**Inhalt:** E. Becker, »Diatomea«, ein Heizmittel für den Paquelin'schen Thermokauter.  
(Original-Mittellung.)

1) Blake, Peritonitis. — 2) Faber, 3) Silhol, Appendicitis. — 4) Lewisoohn, Tuberkulose  
des Bruchsacks. — 5) Pólya und v. Navratil, Lymphbahnen des Wurmfortsatzes und Magens.  
6) Naturforscherversammlung. — 7) Stumme, Angeborener Bauchmuskelfekt. —  
8) Koslowski, Nabeladenom. — 9) Baum, Verletzung der epigastrischen Gefäße bei Ascites-  
punktion. — 10) Pousson und Chavannaz, Wunde der V. cava inf. — 11) Zondek, Bauch-  
aktinomykose. — 12) Quénu, Appendicitis. — 13) v. Statzer, Verschluckte Fremdkörper und  
Brüche. — 14) Fuchsig und Halm, 15) Batut, Brücheinklemmungen. — 16) Åkermann, In-  
traabdominaler Bruch. — 17) Walther, Entzündetes Dünndarmdivertikel. — 18) Kablukow,  
Dünndarmstenose. — 19) Shukowski, Dickdarmdilatation. — 20) Lejars, Krebs des Wurm-  
fortsatzes. — 21) Malapert, Lipom und Appendix epiploica.

(Aus dem städtischen Krankenhaus zu Hildesheim.)

## „Diatomea“, ein Heizmittel für den Paquelin'schen Thermokauter.

Von

Dr. med. Ernst Becker,  
Oberarzt.

Der im Jahre 1876 von Paquelin eingeführte Platin-Brenn-  
apparat hat bei seinen bedeutenden Vorzügen vor dem alten klassi-  
schen Glüh Eisen auch mancherlei Nachteile, insbesondere den, daß  
seine Glühwirkung durch die ihm anhaftenden verkohlten Blut-  
und Gewebsmassen erheblich beeinträchtigt wird, und folglich schnell  
ein Erkalten des Brenners sich einstellt. Dazu kommt die Explosions-  
gefahr des Benzins.

Seit 2 Jahren wird nun, wie ich aus Anpreisungen und Emp-  
fehlungsschreiben ersehe, in der Holzbrandtechnik unter dem Namen  
Diatomea<sup>1</sup> ein Mittel in den Handel gebracht, welches, soweit ich

<sup>1</sup> Alleiniger Generalvertreter Emil Kohn in Karlsruhe. D. R. P. 110324.  
Preis einer Dose 1 Mark.

unterrichtet bin, seinen Einzug in die chirurgischen Operationssäle noch nicht gehalten hat. Eigene günstige Erfolge veranlassen mich, den Fachgenossen einen Versuch mit dem Mittel zu empfehlen. Es stellt eine sehr leichte und poröse, rehbraun gefärbte, klumpige, geruchlose Masse dar, welche unter dem Mikroskop Diatomeen verschiedenster Art erkennen läßt. Die Masse<sup>2</sup> ist unverbrennbar und in der Leuchtgasflamme auch unschmelzbar, nimmt aber beim Glühen eine weißliche Farbe an. Sie ist unlöslich in Wasser, Spiritus, Benzin und Säuren und wird nur von kochender Salzsäure etwas angegriffen (Kalkgehalt). Vor dem Lötrohre zeigt sie ganz das Verhalten der Kieselsubstanz. Sie wird also im wesentlichen wohl aus Kieselgur bestehen.

Diese Masse füllt man in die Benzinflasche des Paquelin'schen Apparates und begießt sie mit soviel Benzin, als aufgesaugt wird. Das drüberstehende Benzin muß abgeschüttet werden, so daß keine Flüssigkeit in der Flasche zurückbleibt. Bei häufigerem Gebrauche ist von Zeit zu Zeit etwas Benzin nachzufüllen, aber stets dafür zu sorgen, daß kein Überschuß vorhanden ist. Schon hieraus ergibt sich, daß eine Explosionsgefahr ausgeschlossen ist; man bemerkt kaum einen Benzingeruch in der Brennf Flasche. Endlich verbraucht sich das Mittel nicht, braucht also nur einmal angeschafft zu werden. Der Erfinder schätzt daher die Ersparnis an Benzin auf 40—50%.

Die Wirkung beruht offenbar darauf, daß das Benzin infolge der Aufsaugung in die poröse Substanz sehr fein verteilt wird und seine Gase sich folglich viel inniger mit der atmosphärischen Luft mischen, welche durch das Gebläse eingetrieben wird. Hierdurch wird eine bedeutend höhere Glühhitze und daher auch eine viel vollkommenerere Verbrennung erzeugt. Bei den bekannten Brandmalereien empfindet man es sehr angenehm, daß das Holz nicht, wie bei Verwendung des gewöhnlichen Brennapparats, unter sehr starker Qualmentwicklung unvollkommen verbrennt und verkohlt, sondern es schlagen von Zeit zu Zeit hohe Flammen auf, die sofort wieder erlöschen; die Rauchentwicklung ist sehr viel geringer. Wegen der starken Glühhitze kann das Gebläse viel langsamer, folglich auch viel müheloser bedient werden. Ich habe sogar das Gebläse  $\frac{1}{2}$ — $\frac{3}{4}$  Minute außer Betrieb setzen und dann doch noch wieder den Brenner zum Erglühen bringen können. Auch ließ sich der Apparat, nachdem er 3 Wochen lang unbenutzt und ohne Benzinüberschuß gestanden hatte, ohne weiteres wieder verwenden. Die dem Glühstift anhaftenden verkohlten Blut- und Gewebsmassen verbrennen in wenigen Sekunden vollständig und fallen ab.

Nach meinen Erfahrungen glaube ich also die dem Mittel nachgerühmten Vorzüge (Sicherheit gegen Explosionsgefahr, stärkeres und gleichmäßigeres Glühen des Brenners, rascheres Arbeiten

<sup>2</sup> Nach gütiger Mitteilung des Herrn Prof. Dr. Röyer hieselbst.



bei geringerer Rauchentwicklung, fast vollständiger Wegfall des Benzingeruches und sehr bedeutende Benzinersparnis) bestätigen zu können.

## 1) Blake. The treatment of the peritoneum in diffuse peritonitis.

(Annals of surgery 1903. August.)

Verf. unterscheidet drei Formen der septischen, eitrigen Bauchfellentzündung: 1) Fälle, in welchen ein abgegrenzter Eiterherd vorhanden ist. 2) Solche mit allgemeiner ausgebreiteter Entzündung, in welchen die Grenzen der Ausdehnung der Entzündung übersehbar sind. 3) Solche, in denen das ganze Bauchfell ergriffen ist. Bei der Behandlung der beiden letzteren verfolgt Verf. die Prinzipien, möglichst schnell die Ursache der Entzündung zu beseitigen und das Bauchfell unter möglichst günstige Bedingungen für die Elimination der infektiösen Stoffe zu bringen. Die Gefahr der Narkose und des Operationschoks ist geringer als die der weiter bestehenden Infektion. Im Anschluß an die Operation gießt B. in die Bauchhöhle große Mengen warmer Kochsalzlösung, die er teils durch Austupfen wieder entfernte, teils auch in der Bauchhöhle beließ. Ein Unterschied in den Heilungserfolgen konnte bezüglich des letzteren Punktes nicht festgestellt werden. Nach seinen an 17 Fällen gesammelten Erfahrungen ist es besser, die Bauchhöhle ohne Drainage zu schließen, als durch Gazestücke oder Drainröhren zu drainieren. Er hält es für unmöglich, alle Taschen zu drainieren; dazu werden die Drains durch Verklebungen bald verschlossen. Nur da, wo abgestorbene Gewebsteile in der Bauchhöhle sind, soll drainiert werden.

Herhold (Altona).

## 2) Faber. Über Appendicitis obliterans.

(Mitteilungen aus den Grenzgebieten der Medizin und Chirurgie Bd. XI. Hft. 4.)

Während ein großer Teil der Autoren die so häufig bei Sektionen zu findende Verödung des Wurmfortsatzes als ein physiologisches Rückbildungsphänomen betrachten, halten andere dieselbe für ein Produkt entzündlicher Vorgänge, für das Resultat einer Appendicitis obliterans. F. teilt 5 eigene Fälle der letzteren Art mit, in denen es sich zweifellos um alle klinische Erscheinungen der Appendicitis gehandelt hat, so daß man die Wurmfortsätze entfernen mußte. Deren mikroskopische Untersuchung ergab, daß am Übergang vom offenen in den obliterierten Teil sich deutliche Entzündungsprozesse nachweisen ließen; findet man das Resultat einer solchen Entzündung als zufälligen Sektionsbefund, so kann man diese entzündlichen Vorgänge nicht mehr konstatieren. Ihr Fehlen bei zufälligem Sektionsbefund beweist also nichts gegen die Entstehung der Verödung aus entzündlichen Prozessen. Klinisch unterscheiden sich die Fälle von Appendicitis obliterans nicht von denen ohne Verödung. Oft bilden

sich dabei bedeutende Verwachsungen, aber auch ohne diese kann eine Appendicitis obliterans starke und andauernde Symptome machen; sie kann in ihrem Verlauf ausgesprochene Anfälle akuter Appendicitis veranlassen, wie andere chronische Appendicitiden. In einigen Fällen kann das Leiden als larvierte Appendicitis auftreten, ohne akute Anfälle, und ohne daß sich Schmerzen und Empfindlichkeit auf die rechte Fossa iliaca lokalisieren. Haecckel (Stettin).

### 3) J. Silhol. L'examen du sang en chirurgie et en particulier au point de vue du diagnostic et pronostic de l'appendicite.

Thèse de Paris, G. Steinhell, 1903.

S. hebt die Wichtigkeit der systematischen Blutuntersuchung, Zählung der weißen und roten Blutkörperchen, Bestimmung des Hämoglobingehalts, für die Diagnose der chirurgischen, infektiösen Erkrankungen vor allem des Bauches hervor, er erklärt die Befunde und gibt eine ausführliche Deutung derselben. Bei Geschwülsten gibt die Blutuntersuchung keine praktischen Resultate, mit Ausnahme vielleicht des Magenkarzinoms, wo sie indirekt zur Diagnose verhelfen kann. Hat ein Magenkranker einen mindestens um die Hälfte verminderten Hämoglobingehalt, Verminderung und event. Gestaltsveränderung der roten Blutkörperchen bei einer Leukocytose von mindestens 15—20 000, in der auffallend reichlich mononukleäre Elemente vorhanden sind, so soll diese Trias für eine bösartige Neubildung sprechen!

Nachdem Verf. den Einfluß der Operation, Narkotika, Chloroform und Äther, und der Blutung besprochen hat, weist er noch ganz besonders auf die Bedeutung des Blutbefundes vor und nach der Operation hin, dessen Feststellung er für ebenso wichtig wie die Urinuntersuchung hält. Vor derselben läßt die Blutuntersuchung die Gefahr der Narkose und die Septizität der Affektion erkennen und unterscheiden, ob der Augenblick zur Operation à froid gekommen ist, 48 Stunden nach derselben (früher ist sie zu unzuverlässig) kann sie Aufschluß geben über eine Blutung oder Infektion und auch darüber, ob ein Darmverschluß gut- oder bösartig ist.

Bei der Appendicitis kann die Blutuntersuchung nicht diejenigen Fälle, die man exspektativ behandeln will, von denen, wo sofort eingegriffen werden soll, abgrenzen, aber sie sagt uns, dies ist trotz der schweren Symptome ein leichter Fall, dies ist ein sehr gefährlicher und dies ist ein gewöhnlicher, mittelschwerer. Der Chirurg, der sich nur auf den Blutbefund verläßt, dürfte sehr bald in die Brüche kommen; der Gesamteindruck, das klinische Bild muß mit berücksichtigt werden. Leichte Verminderung des Hämoglobingehalts und beträchtliche Leukocytose findet sich bei den gewöhnlichen, mittelschweren Fällen mit oder ohne Abszeß. Sinkt hier in 48 Stunden

die Zahl der Leukocyten plötzlich rapid, während der Allgemeinzustand schlechter wird, so wird die Prognose sehr trübe; sie ist gut, wenn die Abnahme der Leukocyten mit stationärem oder sich besserndem Status zusammenfällt. Die leichte Form bietet den Befund der vorstehenden, aber abgeschwächt und von kurzer Dauer. Die dritte Art, die toxische, charakterisiert sich durch den völligen oder fast völligen Mangel einer Leukocytose und starke Verminderung des Hämoglobingehalts. Steigt in den leichten und mittelschweren Formen die Leukocytose beträchtlich, 30000 und mehr, so muß man Abszeßbildung annehmen, obwohl auch große Abszesse ohne jede Leukocytose vorkommen. Die leichte und die toxische will S. sofort operiert sehen, bei der mittelschweren gewöhnlichen wartet er, wenn es irgend geht, unter steter Blutkontrolle das »Refröidissement« ab, um dann erst zu operieren. Nur bei bedrohlicher Verschlimmerung operiert er im Anfall.

Müller (Dresden).

#### 4) Lewisohn. Über die Tuberkulose des Bruchsacks.

(Mitteilungen aus den Grenzgebieten der Medizin und Chirurgie Bd. XI. Hft. 5.)

L. bringt 4 Fälle: 3 von Alsberg operierte und 1 bei einer Sektion gefundenen. Er stellt dann aber 58 in der Literatur niedergelegte Fälle zusammen, jeden genau referierend, gewiß dankenswert bei der Zerstreutheit des literarischen Materials.

Auf dieser Grundlage entwirft er ein abgerundetes Bild der Affektion, der Möglichkeit der Diagnosenstellung, ihrer Heilaussichten und -erfolge. Einige Punkte seien besonders hervorgehoben. 46mal handelte es sich um Leistenbruch, 8mal um Schenkel-, 1mal um Nabelbruch, während in den übrigen Fällen über den anatomischen Sitz des Bruches nichts bemerkt wurde. 54mal war die Bruchsack-tuberkulose einseitig, 8mal doppelseitig. Für die Frage, ob es eine auf den Bruchsack isolierte Tuberkulose gibt oder nicht, können naturgemäß nur Fälle in Frage kommen, in denen die Sektion Aufschluß über das Verhalten aller Organe gibt, und da zeigt sich, daß stets anderweite Tuberkulose bestand. Bauchfelltuberkulose ließ sich sehr oft klinisch vor der Operation oder bei dieser nachweisen. Meistens war der Bruchsack leer oder mit Serum erfüllt, nur in 11 Fällen war Netz oder Darm im Bruch, meistens auch tuberkulös erkrankt, oft stark verwachsen. Die Heilung nach der Operation war meistens eine glatte, und selten blieben Fisteln zurück. Der Allgemeineffekt auf die daneben bestehende Bauchfelltuberkulose war, ähnlich wie bei Laparotomien wegen letzterer, in der Regel ein günstiger. Genau entsprechend den allgemein angenommenen verschiedenen Erscheinungsweisen der tuberkulösen Peritonitis kann man auch bei der Bruchsack-tuberkulose eine ascitische Form, eine knotige und eine trockene, adhäsive unterscheiden.

Haeckel (Stettin).

5) **E. Pólya** und **D. v. Navratil**. Untersuchung über die Lymphbahnen des Wurmfortsatzes und des Magens.

(Deutsche Zeitschrift für Chirurgie Bd. LXIX. p. 421.)

Verff. haben ihre Untersuchungen mittels der Gerota'schen Injektionsmethode in der Budapester Anatomie an Leichen Neugeborener angestellt, worüber hier eingehend berichtet wird. Am Wurmfortsatz hat der Verlauf der Lymphbahnen kein großes praktisches Interesse. Die Lymphgefäße desselben schließen sich sämtlich der Art. appendicularis an und ziehen in eine an der Basis des Mesenteriolum um den Endzweig der Art. ileocolica herumliegende Drüsengruppe. Zum Mesocolon oder Lig. appendico-ovaricum ziehende Lymphgefäße fanden die Verff. nicht.

Die Untersuchungen über die Lymphgefäße und Drüsen des Magens haben die diesbezüglichen Befunde von Most und Cuneo im wesentlichen bestätigt. Auch die Verff. fanden die Lymphgefäße und Drüsen dem Verlaufe der Blutgefäße folgend, so daß sie nach den letzteren gruppiert werden können in: 1) Drüsen längs der Art. coronaria sup. sin. (an der kleinen Kurvatur und neben der Kardia), 2) Drüsen entlang der A. hepatica und gastroduodenalis (hinter und unterhalb des Pylorus), 3) solche längs der A. lienalis (von geringster Bedeutung, 4) am oberen Rande des Pankreas nächst der Verzweigung der Coeliaca. Die hier und in der Gekröswurzel liegenden Drüsen sind als Endstationen der Magenlymphgefäße zu betrachten. Betreffs der Häufigkeit der Krebsinfektion der verschiedenen Drüsengruppen werden Lengemann's einschlägige Befunde referiert, in praktischer Beziehung wird Borrmann beigestimmt, welcher für die Krebsoperation die Entfernung eines tunlichst großen Stückes von der kleinen Kurvatur und eines einige Zentimeter langen Endes vom Duodenum verlangte. Hierdurch wird auch die Exstirpation der sub- und retropylorischen Drüsen erleichtert. Auch sprechen die anatomischen Befunde zugunsten der Gastrektomie gegenüber der Resektion, sowie für die Wichtigkeit der frühzeitigen Karzinomdiagnose und im Zweifel für die Probelaaparotomie. — Mehrere Abbildungen sind der Arbeit beigefügt.

Meinhard Schmidt (Cuxhaven).

## Kleinere Mitteilungen.

6) 75. Versammlung Deutscher Naturforscher und Ärzte zu Kassel. Sektion für Chirurgie.

(Fortsetzung.)

Bertelsmann (Kassel). Zur Behandlung der eitrigen Peritonitis und der Fettgewebsnekrose des Peritoneums.

B. bespricht, wie die neueren theoretischen Forschungen auf dem Gebiet der Peritonitis bei der praktischen Behandlung dieses Leidens zu verwerten seien. Er führt an: Friedrich's Untersuchungen über die Beteiligung der Anaeroba

bei der Peritonitis, die Arbeit Heineke's über die Ursache des Kollapses bei der Peritonitis (Lähmung der Innervation der peripheren Gefäße, besonders der des Splanchnicusgebiets, »Verblutung des Peritonitiskranken in das Gefäßgebiet des Splanchnicus, Leerpumpen des Herzens«), und die Arbeiten über die Resorption von Bakterien ins Blut bei der Peritonitis. Hier teilt B. die Resultate seiner eigenen umfangreichen bakteriologischen Blutuntersuchungen beim Menschen mit, aus denen ihm hervorzugehen scheint, daß die Resorption von Bakterien ins Blut bei der Peritonitis von der Art dieser Bakterien und des von ihnen veranlaßten Exsudats abhängig ist, und daß bei der intestinalen Peritonitis mit ihrem meist jauchig-eitrigen oder fibrinös-eitrigen Exsudat für gewöhnlich mit einer Bakteriämie nicht zu rechnen sei. Die Toxinämie veranlasse also die von Heineke festgestellten Gefäßerweiterungen, was mehr therapeutische Hoffnungen zulasse, als wenn das Blut von Bakterien wimmle.

Daß dieser Kollaps durch Auffüllung des Gefäßsystems mit ausgiebigen intravenösen Kochsalzinfusionen gehoben werden kann, bewies die Behandlung einer völlig moribunden Peritonitiskranken, die durch eine Kochsalzinfusion von  $3\frac{1}{2}$  l in die Vena mediana für längere Zeit wieder zu gutem Pulse und zu guter Atmung gebracht werden konnte.

Es sind nun von Wiesinger und Bertelsmann innerhalb von 6 Monaten 14 Fälle nachgewiesen allgemeiner Peritonitis folgendermaßen behandelt:

Großer Laparotomieschnitt, Auspackung der Därme, Reinigung dieser und der Bauchhöhle mit 30—40 l Kochsalzlösung. (Hierbei kommt eine ausgiebige Friedrich'sche Lüftung des Peritoneums zustande). Bei Beginn der Operation und während derselben intravenöse Infusion von Kochsalzlösung individualisierend bis zu 3 l und darüber. Fixation einer Gazekompressen auf den Därmen durch Seidennähte, welche durch die Bauchdecken durchgreifen. Die Wundränder werden aber nicht vereinigt, um der Sekretion Abfluß zu verschaffen, die durch in der Nachbehandlung fortgesetzte Kochsalzinfusionen (bis zu 20 l in den ersten 2—3 Tagen), wie Ludwig Kraft nachgewiesen hat, ganz erheblich vermehrt werden kann und soll. Sieben von den vierzehn Fällen wurden geheilt. B. legt auf den Prozentsatz der Heilungen keinen Wert, meint aber entschieden bessere Resultate zu haben, seitdem er zielbewußt die Friedrich'schen, Heineke'schen und Kraft'schen Untersuchungen verwerte. Auch zwei Fälle von Fettgewebsnekrose des Peritoneums wurden in ähnlicher Weise behandelt (natürlich nicht mit Reinigung der Därme) und kamen zur Heilung. In dem einen dieser Fälle hat B. nicht allein die Bursa omentalis eröffnet, sondern auch das über dem Pankreas gelegene rückwärtige Peritoneum durchtrennt und bis hierher tamponiert. B. glaubt, daß dieses Verfahren das Normalverfahren werden würde, je mehr die Ansicht allgemein würde, daß die Fettgewebsnekrose des Peritoneums vom Pankreas ausginge. Der angeführte Fall sei am 12. März 1903 operiert und ohne Kenntnis des von Bunge auf dem letzten Chirurgenkongreß gemachten ähnlichen Vorschlags.

((Selbstbericht.))

#### | Diskussion.

Rehn (Frankfurt a. M.) behandelt die eitrige Peritonitis schon lange mit massigen Kochsalzspülungen und intravenösen Infusionen. Mit dem Einlegen einer Kompressen auf die Därme ist er nicht einverstanden, sondern empfiehlt zur Drainage glatte Gummiröhren.

**Kleinschmidt (Kassel).**

Hans Haberer (Wien). H. berichtet über drei geheilte Fälle von Peritonitis perforativa purulenta aus der Klinik von v. Eiselsberg in Wien. In zwei Fällen handelte es sich um Perforationsperitonitis nach Appendicitis, in einem Falle um eine über 40 Stunden alte Peritonitis nach Perforation eines Ulcus ventriculi. In allen drei Fällen wurde das Abdomen möglichst breit eröffnet und mit steriler, warmer, physiologischer Kochsalzlösung so lange gespült, bis die Flüssigkeit vollkommen klar abfloß. Fibrinöse Auflagerungen auf den Därmen wurden sorgfältig entfernt. In allen drei Fällen trat Heilung ein, in dem Falle von Ulcus ventriculi perforatum erst nach operativer Behandlung eines linksseitigen subphrenischen

Abscesses und eines linksseitigen Empyema pleurae. Neben der breiten Eröffnung des Abdomens dürfte namentlich die reichliche Spülung (bis zu 40 Liter Kochsals) für den guten Erfolg verantwortlich zu machen sein. (Selbstbericht.)

Lenzmann (Duisburg) möchte der Heineke'schen Theorie nicht die Hauptrolle bei der Entstehung des peritonitischen Symptomenkomplexes zuweisen. Ein wegen Gangrän des Blinddarms operierter Fall habe ihm bewiesen, daß es sich bisweilen im wesentlichen nur um Toxinämie handle.

Oppenheim (Berlin) stimmt der Theorie der durch Splanchnicuslähmung hervorgerufenen Erweiterung der Bauchgefäße und der »Verblutung in dieselben« bei. Daher die Ähnlichkeit des Krankheitsbildes bei Peritonitis und bei innerer Verblutung, daher der evidente Nutzen der Kochsalsinfusionen.

Bertelsmann (Schlußwort). In Lenzmann's Fall habe es sich wohl um peritoneale Sepsis gehandelt. Rehn gegenüber rekapituliert B. nochmals seinen Standpunkt. Neu sei an dem von ihm geübten Verfahren nur die Anwendung so großer Flüssigkeitsmengen. Oppenheim und Haberer dankt er für ihre Diskussionsbeiträge, die seine Auffassungen bestätigten.

Kleinschmidt (Kassel).

L. Rehn. Über den Wert der Blutkörperchenszählung bei den akuten Entzündungen des Wurmfortsatzes.

Redner ist der Ansicht, daß durch die von Curschmann eingeführte Leukocytenzählung für die Diagnose und die chirurgische Indikation bei der akuten Appendicitis gar nichts gewonnen ist. Die Schwierigkeit besteht in der individuellen Beschaffenheit des Einzelfalles, dessen richtige Beurteilung nach wie vor durch genaue allseitige Untersuchung und angemessene Würdigung aller Symptome allein möglich sein wird. Derjenige Arzt, der viele Autopsien in vivo bei diesen Fällen sieht, ist nach Ansicht des Redners besser in der Lage, den Einzelfall richtig zu beurteilen, als derjenige, der diese Autopsien entbehrt oder selten sieht. Aber auch der Erfahrenste kann Irrtümer begehen: eine Sicherheit der Diagnose bei der akuten Appendicitis gibt es nicht.

Die Fälle, die Curschmann herausgegriffen hat, gehen mit Geschwulstbildung in der rechten Fossa iliaca einher und sind der klinischen Beurteilung näher gerückt. Es handelt sich hier um eine bereits über den Wurmfortsatz hinausgehende Entzündung, die zwar die Tendenz zur Abgrenzung haben, aber erfahrungsgemäß, trotz der Zeichen der lokalisierenden Entzündung, jeden Augenblick schnell oder schleichend sich weiter verbreiten und auf dem Wege der Blut- und Lymphbahnen, sowie durch die Resorption von Toxinen jeden Augenblick gefährliche Komplikationen schaffen kann. Man kann daher Curschmann's Satz nur zustimmen: »wenn es feststeht oder nur wahrscheinlich ist, daß es sich um eine Eiterung handelt, so soll operiert werden«, d. h. natürlich, wenn die vorliegende Entzündung die Dignität der Eiterung hat; denn bekanntlich pflegen die schwersten Infektionen ohne augenfällige Eiterung zu verlaufen.

Man müßte glauben, daß nach diesem Satze Curschmann's jede Appendicitis mit Geschwulstbildung dem Chirurgen zu übergeben wäre. Curschmann selbst ist aber weit entfernt davon, und zwar zufolge seiner pathologisch-anatomischen Ansichten von diesen Fällen. Er erblickt in einem großen Teil dieser Geschwulstbildungen »seröse Exsudate«. Diese, meint er, gehen gewöhnlich zurück. Wenn aber das seröse Exsudat vereitert, soll der Blutbefund Aufklärung geben. Redner stellt nun auf Grund seiner zahlreichen Autopsien in vivo fest, daß dies seröse Exsudat Curschmann's nicht existiert. Wenn es aber wirklich einmal vorkommen sollte, so ist es so selten, daß man es außer Betracht lassen kann. Redner schildert einige typische Fälle, die diese Behauptung erläutern.

Zum Blutbefund selbst meint Redner, daß man schon a priori die Reaktion des Knochenmarks auf Eiterungen nicht als etwas derart regelmäßiges ansehen dürfe, um von dem Grade derselben die Frage der Operation bei Blinddarm-entzündungen abhängig zu machen. Die Erfahrungen anderer Autoren und die auf der nachfolgenden Tabelle mitgeteilten eigenen Erfahrungen beweisen, daß

die Leukocytenwerte ganz unregelmäßig sind, und daß diejenigen Fälle, die am dringendsten eines raschen Eingriffs bedürfen, ohne Erhöhung der Leukocytenzahl einhergehen können. Große Abszesse aber, bei denen noch am regelmäßigsten eine Leukocytose gefunden wird, sind auch ohne diese leicht zu diagnostizieren. Auf der anderen Seite wird durch die fortgesetzten Blutkörperchenzählungen kostbare Zeit versäumt.

I. Abszesse (fühlbare Tumoren).

a. Mit starker Leukocytenvermehrung (über 26000).

| Zahl der Fälle                                            | Zahl Tage zwischen Erkrankung u. Operation | Leukocytenzahl | Klinische Diagnose      | Operationsbefund        | Verlauf |
|-----------------------------------------------------------|--------------------------------------------|----------------|-------------------------|-------------------------|---------|
| 2                                                         | 6                                          | 28000          | Appendicitis mit Abszeß | Appendicitis mit Abszeß | geheilt |
|                                                           | 13                                         | 40000          |                         |                         |         |
| b. Mit geringer, nichts beweisender Leukocytenvermehrung. |                                            |                |                         |                         |         |
| 5                                                         | 10                                         | 13000          | Appendicitis mit Abszeß | Appendicitis mit Abszeß | geheilt |
|                                                           | 7                                          | 12000          |                         |                         |         |
|                                                           | 8                                          | 13000          |                         |                         |         |
|                                                           | 6                                          | 15000          |                         |                         |         |
|                                                           | 20                                         | 12000          |                         |                         |         |
| c. Mit normalen Leukocytenzahlen.                         |                                            |                |                         |                         |         |
| 4                                                         | 4                                          | 8000           | Appendicitis mit Abszeß | Appendicitis mit Abszeß | geheilt |
|                                                           | 12                                         | 8000           |                         |                         |         |
|                                                           | 4                                          | 8000           |                         |                         |         |
|                                                           | 10                                         | 10000          |                         |                         |         |

II. Peritonitiden.

a. Mit starker Leukocytenvermehrung (über 25000).

Kein Fall.

b. Mit geringer, nichts beweisender Leukocytenvermehrung.

|   |       |                     |                     |                     |                     |                     |                     |                     |                     |                     |                     |
|---|-------|---------------------|---------------------|---------------------|---------------------|---------------------|---------------------|---------------------|---------------------|---------------------|---------------------|
| 6 | 5     | 12000               | Abszeß              | diffuse Peritonitis | diffuse Peritonitis | +                   |                     |                     |                     |                     |                     |
|   | 8     | 13000               | diffuse Peritonitis |                     |                     | diffuse Peritonitis | +                   |                     |                     |                     |                     |
|   | 9     | 11000               |                     |                     |                     |                     | diffuse Peritonitis | diffuse Peritonitis | +                   |                     |                     |
|   | 2     | 13000               |                     |                     |                     |                     |                     |                     | diffuse Peritonitis | diffuse Peritonitis | geheilt             |
|   | 1     |                     |                     |                     |                     |                     |                     |                     |                     |                     | diffuse Peritonitis |
| 5 | 19000 | diffuse Peritonitis |                     | diffuse Peritonitis | +                   |                     |                     |                     |                     |                     |                     |

c. Mit normalen Leukocytenzahlen.

|   |   |       |                     |                     |                     |                     |
|---|---|-------|---------------------|---------------------|---------------------|---------------------|
| 2 | 4 | 10000 | diffuse Peritonitis | diffuse Peritonitis | diffuse Peritonitis | +                   |
|   | 2 | 8000  |                     |                     |                     | diffuse Peritonitis |

(Selbstbericht.)

Diskussion.

Wohlgemuth (Berlin) teilt als Beitrag für die Überraschungen, welche die Appendicitis dem Arzt bringen kann, die Krankengeschichte eines Knaben mit, der unter typischen appendicitischen Beschwerden erkrankte. Nach 8 Tagen fand W. eine kleine Geschwulst in der Leistengegend, die sich als der ektopische Hoden erwies. Dieser hatte beim Durchzwängen durch den Leistenkanal alle Symptome einer Appendicitis verursacht. Kleinschmidt (Kassel).

Thoenes (Bonn). Über Bauchfelltuberkulose.

Nach einer kurzen Übersicht über die Entwicklung, welche die Anschauungen über die Bauchfelltuberkulose in den letzten Dezennien genommen haben, berichtet T. über ca. 80 einschlägige Fälle aus dem Eppendorfer Krankenhaus und aus der Göttinger chirurgischen Klinik (Dr. Kummell, Geh.-Rat Braun), die über längere Zeit nachbeobachtet sind und im einzelnen folgende Resultate ergeben:

Die Schwere der Erkrankungen an tuberkulöser Peritonitis ist eine sehr wechselnde. Neben einer Anzahl solcher, die bei rein konservativer Therapie, zum Teil sogar ohne Therapie heilen, finden sich solche, bei denen die interne Therapie versagt. Diese werden nachweislich durch einfache Laparotomie oft wesentlich gefördert. Die Prognose des Eingriffs hängt in erster Linie vom Kräftezustand ab — vorgeschrittene Komplikation von seiten der Lunge, des Kehlkopfs, des Darmes, sowie septischer Allgemeinzustand sind Kontraindikationen. Kompliziertere Eingriffe, wie die Entfernung primärer Herde, sind wegen der Gefahr der Kotfistelbildung nur da zulässig, wo sie ohne Lösung derberer Verwachsungen vorgenommen werden können. Die Zahlen der Dauerheilungen (über 2 Jahre) betragen:

|                         |                          |
|-------------------------|--------------------------|
|                         | bei den Hamburger Fällen |
| für die ascitische Form | 80% ( 8 Fälle von 10),   |
| » » adhäsive            | » 18% ( 2 » » 11),       |
| insgesamt               | ca. 48% (10 » » 21),     |
|                         | bei den Göttinger Fällen |
| für die ascitische Form | 62% (12 Fälle von 19),   |
| » » adhäsive            | » 50% ( 3 » » 6 ),       |
| insgesamt               | 60% (15 » » 25).         |

Ein Vergleich der internen und chirurgischen Gesamtdauerresultate — interne Dauerheilungen 38 Fälle von 82 = 48%, chirurgische 132 Fälle von 244 = 54% — lehrt, daß die bisher erreichten internen Resultate keineswegs, wie man das mit Rücksicht auf die relative Schwere der Fälle erwarten müßte, die chirurgischen bedeutend übertreffen, sie vielmehr noch nicht einmal erreichen. Es erscheint deshalb geboten, in allen Fällen, wo eine mehrwöchige rationelle interne Behandlung keinen genügenden Erfolg erkennen läßt, rechtzeitig, d. h. vor Eintritt stärkeren Kräfteverfalls, zu operieren. (Selbstbericht.)

#### Diskussion.

v. Hippel (Kassel) hat dreimal wegen Peritoneal- bzw. Darmtuberkulose operiert. Zwei Heilungen. Im dritten Falle (Tuberkulose des Blinddarms und Bauchfells) entstand nach der Operation eine Darmfistel, jedenfalls infolge Lösung von Verwachsungen. Tod an Inanition. **Kleinschmidt (Kassel).**

Hans Haberer (Wien). Zur Kasuistik der Folgezustände forcierter Taxis bei inkarzierten Hernien.

H. berichtet über drei an der Klinik v. Eiselsberg in Wien beobachtete Fälle von inkarzierten Hernien, bei welchen es infolge forcierter Taxis zu schweren Schädigungen gekommen war.

1. Fall: 4½ Jahre altes Kind. Inguinalhernie, seit 48 Stunden inkarziert. Forcierte Taxis außerhalb des Spitals. Massenreposition, Peritonitis, Vorlagerung des gangränösen Darmteiles. Tod infolge Volvulus einer höheren Dünndarmschlinge, bedingt durch eine breitere Adhäsion, welche sich in der Umgebung der vorgelagerten, peritonitisch veränderten Darmpartie ausgebildet hatte, 10 Tage nach der Operation.

2. Fall: 2½ Jahre altes Kind. Inguinalhernie, seit 2 Tagen inkarziert. Forcierte Taxis außerhalb des Spitals. Vielfache Zerreißen des Mesenteriums der inkarzierten Dünndarmpartie mit schwerer Blutung und konsekutiver hochgradiger Anämie. Naht der einzelnen Risse, Radikaloperation. Heilung per primam.

3. Fall: 41 Jahre alte Frau. Inkompenzierte Mitralsuffizienz. Hernia cruralis, seit 6 Stunden inkarziert. Forcierte Taxis außerhalb des Spitals. Abreißen des Mesenteriums der inkarzierten Dünndarmschlinge in einer Ausdehnung von 21 cm, knapp am Ansatz am Darne, so daß eine Vereinigung durch Naht ausgeschlossen war. In der Umgebung dieses Risses zeigt das Mesenterium zahlreiche Einrisse, so daß eine Resektion von 83 cm Dünndarm nötig wird. In den ersten 24 Stunden post operationem Symptome schwerer Anämie, Pat. erholt sich jedoch, und es folgt Heilung per primam.



In den beiden letzten Fällen hatte die subkutane Infusion reichlicher Mengen von Kochsals sichtlich gute Wirkung.

Vor jedweder forcierter Taxis wird gewarnt und betont, daß an der v. Eiselsberg'schen Klinik in allen Fällen, bei welchen keine direkte Kontraindikation gegen die Operation vorliegt, bloß ein einziger vorsichtiger Taxisversuch im warmen Bade ausgeführt wird, dem die Operation, falls er nicht Erfolg hat, sofort folgt. (Selbstbericht.)

Plücker (Wolfenbüttel). *Hernia diaphragmatica incarcerata* mit Netzvorfall.

P. berichtet über einen Fall von eingeklemmter Netzhernie des Zwerchfells mit gleichzeitigem Netzvorfall im 8. Interkostalraum links. Ursache Messerstichverletzung. Abgesehen von dem kasuistischen Interesse des Falles beschäftigte Autor die Frage, ob der Operation vom Thorax aus eine Laparotomie zur systematischen Kontrolle der Bauchorgane zu folgen hat, der sie allein eine nahezu absolute Sicherheit über komplizierende Nebenverletzungen von Netz und Magen-Darmkanal gewähren wird. — Von der erweiterten Zwerchfellwunde kann man sich über komplizierende Verletzungen der Milz und andererseits der Leber einen guten Überblick verschaffen und sie operativ angreifen; von den Hohlorganen kann man sich nicht einmal vom Magen, trotz Hereinsiehen in den Thoraxraum einen sicheren Überblick verschaffen, wenn auch in einzelnen Fällen erfolgreich bei Zwerchfellsverletzungen komplizierende Magenwunden genäht wurden.

Im vorliegenden Falle kam P. auf Grund des klinischen Bildes und des Befundes bei der Operation zu der Überzeugung, eine sekundäre Laparotomie zu unterlassen. Von den Symptomen hebt er die Wichtigkeit des Netzvorfalls für die Beurteilung des weiteren operativen Vorgehens hervor.

Die Naht der erweiterten, nach der Mitte liegenden Zwerchfellwunde war leicht nach Anlegung der ersten Naht, die als Zügel diene. — Ausgang in Heilung.

Bei dem geringsten Verdacht auf komplizierende Verletzung von seiten des Magen-Darmkanals oder des Netzes muß eine typische Laparotomie dem thorakalen Eingriff folgen. — Notwendig erscheint es für solche Fälle, nach Schluß der Zwerchfellwunde die Lunge in die Thoraxwunde einzunähen, da dadurch die Schädigung des ersten Eingriffs durch Pneumothorax nahezu ausgeglichen wird. (Selbstbericht.)

#### Diskussion.

v. Hippel (Kassel) betont, daß sich hinter Stichwunden des Bauches mit Netzvorfall schwere Verletzungen verbergen können, wie der von ihm operierte Fall eines Husaren zeige, bei dem ein Lanzenstich außer einer Bauchwandwunde mit Netzvorfall Verletzungen zweier Darmschlingen und der Radix mesenterii verursacht hatte. Hier wäre ohne Laparotomie die Peritonitis unvermeidlich gewesen.

Plücker bemerkt dagegen, daß die verschiedene Art des verletzenden Werkzeuges ein verschiedenes Vorgehen rechtfertige. Kleinschmidt (Kassel).

H. Braun (Göttingen). Über die akuten und chronischen Darminvasionen.

B. weist zunächst auf das so sehr häufige Vorkommen der akuten Invaginationen in England, Amerika, Australien und Dänemark hin gegenüber den äußerst spärlichen Beobachtungen aus anderen Ländern, besonders auch aus Deutschland, und glaubt die Ursache dafür hauptsächlich darin suchen zu müssen, daß die Krankheit nicht diagnostiziert wird. B. berücksichtigt bei seinen weiteren Besprechungen unter Demonstration seiner Präparate die von ihm behandelten Invaginationen (8 akute, 7 chronische). Als Ursache der Invagination nimmt B. Reize an, welche, von der Schleimhaut des Darmes oder von außen her auf denselben einwirkend, einen spastischen Zustand hervorrufen, der zur Invagination führt; dauert der Reiz kürzere Zeit, so kann sich eine solche physiologische Invagination spontan wieder lösen, dauert der Reiz längere Zeit, so geht diese Invagination in eine entzündliche über. Die Diagnose hält B. in den meisten

Fällen von akuten und chronischen Invaginationen für leicht, gibt aber zu, unter Anführung eigener Beobachtungen, daß auch Fehldiagnosen vorkommen können, indem eine Erkrankung für eine Invagination gehalten wird, die keine ist. In bezug auf die Behandlung kommt B. unter Berücksichtigung einer eigenen und der in der Literatur verzeichneten Beobachtungen zu folgenden Schlüssen. Bei akuten Invaginationen können einfache Methoden (Luft einblasen, Wasser-einblößen, Zurückschieben der Invagination vom After aus) versucht werden; versagen dieselben, so muß die Laparotomie gemacht werden; dieselbe wird aber nur dann zu günstigen Heilerfolgen in einer größeren Zahl führen, wenn die Desinvagination noch gelingt und der Darm sich noch in gutem Ernährungszustand befindet; dies ist mit einiger Sicherheit aber nur in den ersten 48 Stunden zu erwarten, demgemäß muß in dieser Zeit die Laparotomie zur Ausführung kommen. Die Anlegung des Anus artificialis und ebenso auch die Enteroanastomose werden nur in seltenen Fällen zur Heilung führen. Die Resektion des Invaginatums ist nicht unbedenklich und oft überhaupt nicht ausführbar, was an einem Präparat demonstriert wird. Die totale Resektion führt bei akuten Invaginationen der Kinder auch jetzt noch fast immer zum Tode, um so sicherer, je jünger das Individuum ist; aber auch bei älteren Kindern und bei Erwachsenen sind bis jetzt nur in beschränkter Zahl Heilungen erzielt worden. Dagegen ist bei chronischen Invaginationen die Resektion der ganzen Invagination die am meisten zu empfehlende und fast in allen Fällen ausführbare Methode; die Amputation des Invaginatums ist ungefährlicher, jedoch besteht bei ihrer Ausführung die Gefahr, veränderte Darnteile zurückzulassen, die zu Störungen des Wundverlaufs, vielleicht auch zu Stenosen Veranlassung geben können. Die Enteroanastomose ergibt ebenfalls gute Dauererfolge und ist als weniger gefährlich wie die Resektion in bestimmten Fällen dieser vorzuziehen. Der künstliche After soll nur angelegt werden, wenn ein radikaler Eingriff bald ausgeführt werden soll, die Schwäche des Kranken oder sonstige Verhältnisse die sofortige Vornahme derselben unmöglich machen. (Selbstbericht.)

Kredel (Hannover). Über die akute Darminvagination im Kindesalter.

Nach einleitenden Bemerkungen über das erstaunliche Übergewicht der englischen Literatur gegenüber der deutschen erörtert K. das Vorkommen der akuten Darminvagination bei uns und teilt seine eigenen Beobachtungen mit. Er hat 11 Fälle gesehen, wovon 8 operiert sind. Von den 3 nicht operierten Kindern genas eins (2jähriges Mädchen) auf dem Wege der spontanen Abstoßung des gangränösen Invaginatums; alle übrigen Kinder starben, und zwar von den 8 Operierten 7 im Chok wenige Stunden nach der Operation, eins nach 24 Stunden infolge nachträglicher Darmpertoration, resp. im Chok nach dem dadurch erforderlichen zweiten Eingriff. Die von Fall zu Fall gesteigerten Vorsichtsmaßregeln gegen den postoperativen Kollaps vermochten daran nichts zu ändern, obwohl 6 von den 8 Operierten nach den geltenden Anschauungen relativ früh operiert sind. Fast sämtliche Kinder befanden sich im zartesten Alter, von 11 Wochen bis 9½ Monaten, nur das erwähnte nicht operierte Mädchen war 2 Jahre und ein operierter Knabe 5 Jahre alt; bei diesen mußte Darmresektion gemacht werden. Von den operierten Fällen war 4mal die Invagination irreducibel, bei einem 5. Falle, dem jüngsten Kinde, war Desinvagination nur par force möglich, von den 3 übrigen, welche desinvaginiert wurden, starb eins an Perforation nach 24 Stunden; es bleiben also nur 2 Fälle, bei welchen die Desinvagination ohne allzu große Schwierigkeit gelang; bei diesen beiden hatten leider Versuche mit Luft einblasung — einmal in Narkose —, die anfangs erfolgreich schienen, wertvolle Stunden Zeit gekostet. Die Operationen waren nur in 2 Fällen spät, nach 4 bis 5 Tagen, in den 6 übrigen zwischen 36—52 Stunden gemacht.

Aus diesen Beobachtungen geht hervor, daß bei den kleinen Kindern der postoperative Kollaps eine ganz außerordentlich große Gefahr bedeutet; ihre Widerstandskraft erschöpft sich in kürzester Zeit durch die Schwere der plötzlichen Erkrankung, welche ohne Operation im 1. Lebensjahre 98%, im 2. bis

5. Lebensjahre 94% Mortalität aufweist. Die Verhütung von Chok muß also bei diesen Operationen in allererster Linie stehen. Dies erscheint aber nur möglich, wenn die Operationen außerordentlich früh stattfinden, und die Beweise dafür finden sich auch in den großen englischen Statistiken, wo es bereits gelungen ist, eine große Zahl von Fällen wenige Stunden nach Beginn der Erkrankung zu operieren. K. erblickt das wichtigste Ziel unserer Diskussionen darin, daß dies auch bei uns erstrebt werde. Die Affektion ist zu selten, als daß der einzelne Arzt ausreichende Erfahrung darüber sammeln könnte; es muß daher allgemeiner bekannt werden, wie ungemein dringlich diese Operationen sind, zumal je kleiner die Kinder. Eine Operation am 2. Tage kommt bei Kindern unter 1—2 Jahren oft schon zu spät; von Frühoperation kann man jedenfalls nur reden, wenn sie vor Ablauf des ersten Tages gemacht wird. Man sollte als Regel anerkennen, daß bei diesen Kindern nach denselben Grundsätzen gehandelt wird, wie bei inkarzierten Hernien. Versuche mit Wassereinläufen oder Lufteinblasungen wird K. bei Kindern unter 1—2 Jahren künftig ganz unterlassen; will man sie bei größeren Kindern erst versuchen, so muß man nachher jeden Augenblick zur Operation gerüstet sein.

Nach Bemerkungen über die Technik der Operation erwähnt K. des näheren noch ein von ihm einmal versuchtes Verfahren bei irreducibler Invagination. Nach an der Grenze, wo die Einstülpung irreponibel wird, wurde das Mesenterium des Invaginatums umstochen und ligiert, dann diese Stelle wieder etwas zurückinvaginiert (1—2 cm) und in dieser Lage durch einige am Mesenterium oder Darm angelegte Nähte fixiert. Etwas oberhalb wurde zur Entlastung des Darmes eine kleine Fistel angelegt. Das Verfahren lehnt sich an den bekannten Naturheilungsvorgang an; es soll die Gangrän des Invaginatums beschleunigen und richtig lokalisieren. Sollte es sich als brauchbar erweisen, so würde es die Vorteile verbinden, daß es relativ schonend ist und doch idealen Erfolg versprechen könnte. (Selbstbericht.)

#### Diskussion.

Bertelsmann (Kassel) hat durch sehr große hohe Einläufe in vier Fällen von akuter Darminvagination Heilung erzielt. Er ist der Ansicht, daß man einen derartigen Versuch, der aber nicht mehr als eine Stunde in Anspruch nehmen darf, machen soll, ehe man sich zur Operation entschließt.

Naunyn und Braun diskutieren über die Diagnosenstellung. Ersterer hält seine vor Jahren geäußerte Ansicht aufrecht, daß die Diagnose der akuten Invagination Erwachsener Schwierigkeiten bereiten könne, da die Geschwulst sich nicht sicher von einer solchen unterscheide, welche durch Darmsteifung bei anderen Formen von Undurchgängigkeit des Darmes bedingt sei. Braun ist der Überzeugung, daß aus den oben angegebenen Symptomen und dem Nachweis der Geschwulst, die häufig die Lage wechselt und verschiedene Konsistenz zeigt, in weitaus den meisten Fällen die Diagnose zu stellen ist.

Jäckh (Kassel) berichtet über zwei von ihm operierte Fälle, in denen dank frühzeitigen Eingreifens — 19 und 11½ Stunden nach Auftreten der ersten Erscheinungen — die Desinvagination gelang.

Pauli (Lübeck) glaubt nicht, daß die Invaginationen so selten sind, sondern nur selten publiziert werden. Er selbst hat fünf Fälle beobachtet; zwei, bereits hochgradig kollabiert, starben ohne Operation. Zwei wurden operiert, davon einer gestorben. Fall 5 wurde durch Massage geheilt.

Schulze Berge (Oberhausen) hat bei einem von ihm mit Erfolg operierten Kranken einen stark ausgesprochenen Invaginationsring beobachtet. Entgegen der allgemeinen Ansicht glaubt er, die Invagination in seinem Falle sei dadurch entstanden, daß eine umschriebene infiltrierte Darmpartie in den abführenden Schenkel sich hineingedrängt habe.

Wilms (Leipzig) weist bezüglich der Ätiologie der Invagination auf die Lippenbildung hin, d. h. die lippenförmige Umstülpung des unterhalb der kontrahierten Stelle liegenden Darmes, wie sie sich im Tierversuch erzeugen läßt. Sie

entsteht durch alleinige Fortpflanzung des einwirkenden Reizes in der Längsmuskulatur. Ist einmal die Lippenbildung vorhanden, so besorgt die Peristaltik die weitere Entwicklung der Invagination.

Hirschsprung (Kopenhagen) hat 96 Fälle akuter Invagination bei Kindern gesehen, mit einer Heilungsziffer von 60%. Operiert ist 17mal, darunter zwei Heilungen. H. glaubt, daß man meist mit Massagemanipulationen und Wasser-eingießungen, eventuell mehrmals wiederholt, zum Ziele käme.

Dreesmann (Köln) hat wegen akuter Invagination dreimal operiert; zwei Heilungen.

Kuhn (Kassel) verlangt prinzipielles Versichtleisten auf Desinvagination durch Zug. Er übt nur einen Druck auf den invaginierenden Darm aus und preßt so das Invaginatum heraus.

Rehn (Frankfurt a. M.) hält die Diagnose in Übereinstimmung mit Braun nicht für schwer. Die wechselnde Konsistenz der Geschwulst sei beweisend.

Kleinschmidt (Kassel).

Kredel (Schlußwort). Die Darminvagination ist ein vielgestaltiges Krankheitsbild; soll die Diskussion darüber sich nicht wirkungslos verlieren, so muß man bestimmte Gesichtspunkte herausgreifen. Gewiß gibt es Fälle, die auch nach mehreren Tagen noch leicht desinvaginiert werden, auch solche, die durch mehrfache Eingießungen zu heilen sind; aber man darf das nicht verallgemeinern. Wollen wir einen Schritt vorwärts kommen, so müssen wir meines Erachtens die akuten Invaginationen der ganz kleinen Kinder als besondere Gruppe herausgreifen und ihre außerordentliche Dringlichkeit betonen. Deshalb habe ich hier meine schlimmen Erfahrungen mitgeteilt, und dies umso mehr, als eine Anzahl derselben nach den geltenden Anschauungen früh operiert sind. Frühoperationen können bei diesen kleinen Kindern nur innerhalb der ersten 24 Stunden gerechnet werden; am zweiten Tage kommt man oft schon zu spät. (Selbstbericht.)

Israel (Hersfeld). Gefahrlose Operationsmethode bei Darminvagination.

Bei einer 7jährigen Pat. wurde die Ileocoecalinvagination in Chloroformnarkose teilweise gehoben und aus dem Querkolon ins aufsteigende Colon so zurückgeführt, daß Stuhlentleerungen ca. 4 Wochen lang erfolgen konnten. Die trotzdem stattfindende Nekrose der Schleimhaut veranlaßte durch Verwachsung der von Schleimhaut entblößten Partie des innersten invaginierten Darmrohrs vollständigen Abschluß nach unten. Die am 5. Tage nach diesem Ereignis ausgeführte Operation durfte nicht in gewohnter Weise ausgeführt werden, da das Kind sterbend war, und brachte mich der Zustand der kleinen Pat. darauf, das aufsteigende Colon an das Peritoneum zu nähen und so wie zum künstlichen After zu öffnen. Ich gewann nun Überblick über das invaginierte, ca. 16 cm lange Darmstück, fand die unterste Partie in einer Länge von 10 cm massig, fest und resezierte dieses Stück da, wo mir die invaginierte Partie elastisch, lufthaltig vorkam. Die Resektion wurde mit Vermeidung des geringsten Bluteinlaufs zwischen die zwei serösen, hier nicht mehr verwachsenen Blätter ausgeführt und der Mesenterialansatz durchschnitten. Der durch die lange Dauer der Invagination verengte, kaum meinem linken kleinen Finger zugängliche innere Darm wurde nach fester Ver nähung mit dem äußeren Rohre durch die Bauhinsche Klappe auf meinem kleinen linken Finger nähhutartig zurückgeführt und gewissermaßen enthulst. Der künstliche After wurde nicht geschlossen. Sofort entleerten sich aus den oberhalb der Invagination stark erweiterten Dünndarmschlingen die überreichenden Massen und nach 3 Tagen fing das Kind sich zu erholen an. 3 Wochen nachher wurde per secundam der künstliche After geschlossen, und konnte 2 Monate nach der Operation das Kind vollkommen geheilt entlassen werden. Die noch vorhandene Auftreibung des Leibes verschwand im Laufe eines halben Jahres und nehme ich damit an, daß der durch die Invagination mechanisch verengte Darm sich auch an der Nahtstelle erweitert hat. Eine Erfahrung, die ich zu einem

physiologischen Grundsatz erheben und zum Leitstern bei diesen Invaginationsoptionen machen möchte.

Zirka 1 Jahr später hatte ich Gelegenheit, bei einem 2jährigen Mädchen nach eintägiger Dauer der Ileocoecalinvagination die gleiche Operation nach denselben Grundsätzen auszuführen. Hier zeigte sich die Schleimhaut an dem untersten Darmstück streifig zirkulär gangränös, bei der Ausführung der Resektion die nicht verwachsenen serösen Blätter blutig unterlaufen, nicht glänzend, und wurde von dem invaginierten Stück, welches in toto eine Länge von 14 cm hatte, 5 cm Länge reseziert, der Mesenterialansatz abgelöst und zurückgeschoben. Nach fester Vernähung beider Darmenden wurde das noch 7 cm lange Invaginationsstück durch die Bauhinsche Klappe auf dem Finger geführt und enthüht. Auch hier blieb die künstliche Afteröffnung zur Kontrolle bestehen; nach mehreren Tagen wurde sie geschlossen und das Kind nach 5 Wochen vollkommen geheilt ohne Zeichen einer Darmenge entlassen.

Der Grundsatz dieser Methode ist Annäherung der Invaginationsscheide ans Peritoneum; dann Öffnung dieser und Zutageförderung des invaginierten Darmstückes. Sie schafft vollen Überblick über die Beschaffenheit der Darmschleimhaut und während der Resektion auch über die der serösen Blätter. Bei vorsichtiger Ausführung gelangt kein Tropfen Blut zwischen die letzteren. Dieses und die Sicherheit, alles Erkrankte bis zum Invaginationshalse entfernen zu können, da man durch Zug beliebig weiter invaginieren kann; dazu die Möglichkeit, die Darmaht so fest auszuführen, daß ein Ausreißen unmöglich ist, und vor allem die Vermeidung einer jeden Peritonealinfektion werden dieser Methode eine bleibende Bedeutung sichern und die Mortalität der Operation wegen Invagination sehr günstig beeinflussen.

Bei beweglichen, narbigen, karzinomatösen Darmverengungen rate ich auf ähnliche Weise nach vorangegangener künstlicher Invagination zu operieren.

(Selbstbericht.)

H. Braun (Göttingen). Über Darmverschluss am Kolon.

B. bespricht unter Berücksichtigung der in der Literatur enthaltenen, ziemlich spärlichen Mitteilungen die verschiedenen Arten des Verschlusses an den einzelnen Abschnitten des Dickdarms mit Ausnahme der Flexura sigmoidea. Selbst hat B. operiert bei einer Achsendrehung des Coecum, bei einem Verschuß an der Flexura hepatica, bei der Abknickung einer Schlinge des Colon transversum und bei einer Verengerung der Flexura lienalis durch Adhäsionen.

(Selbstbericht.)

#### Diskussion.

Brauns (Eisenach) teilt einen Fall von Knickung des Blinddarmes nach oben bei einem Knaben mit, der beim Schlittschuhlaufen gefallen war. Operation. Heilung.

Rehn (Frankfurt a. M.) hat eine Torsion des Colon transversum beobachtet, die wahrscheinlich durch Benutzung eines Stielschwammes zum Tupfen in der Tiefe zustande gekommen war.

Lipburger (Bregenz) fand 3 Tage nach ausgeführtem Kaiserschnitt die aufgeblähte Flexura sigmoidea im kleinen Becken eingekleilt. Hervorziehen und Fixierung. Heilung.

Kleinschmidt (Kassel).

H. Braun (Göttingen). Zur operativen Behandlung der kongenitalen Dilatation des Kolon (Hirschsprung'sche Krankheit).

Infolge zweier operativer Mißerfolge, die B. bei Kindern mit Dilatation des Kolon hatte (Enteroanastomose und Resektion der Flexura sigmoidea), beschäftigte sich derselbe spezieller mit dieser Erkrankung. In Fällen, in denen dieses Leiden durch innere und lokale Mittel nicht gebessert wird, ist die Ausführung einer Operation angezeigt, da sonst sicher der Tod durch Peritonitis, Marasmus, Herschwäche erfolgt. Die bis jetzt vorgenommenen Operationen haben sehr schlechte Erfolge aufzuweisen, und die Beobachtungen bei diesen Laparotomien sind, auch wenn man die Erfahrungen bei operativer Behandlung idiopathischer Erweiterung des Dickdarms bei Erwachsenen dazu nimmt, so spärlich, daß augenblicklich noch

nicht anzugeben ist, welche Behandlungsmethode bei den verschiedenen Arten der Ausdehnung der Flexura sigmoidea und des Kolon am zweckmäßigsten ist.  
(Selbstbericht.)

#### Diskussion.

Kredel (Hannover) hat drei Fälle beobachtet, zwei bei Kindern, einen beim Erwachsenen. Besonders der letztere ist interessant. Einmal handelte es sich um hochgradige Kotstauung (10jähriger Knabe), bei welcher Eingießungen und manuelle Ausräumung in Narkose ungläubliche Kotmassen herausbeförderten; zweimal um Gasstauungen mit ileusartigen Anfällen, bei dem Kinde in mäßiger, bei dem Erwachsenen in enormer Intensität. K. geht auf den letzteren Fall, welcher operiert wurde, näher ein. Junger Mann von 21 Jahren. Die Affektion besteht seit der Säuglingszeit. Hochgradige Auftreibung des Leibes, Gaskoliken, Stuhlverhaltung bis zu Erbrechen haben das ganze Leben beherrscht und in letzter Zeit so zugenommen, daß Pat. mehrfach bettlägerig wurde. Man sieht kolossal ausgedehnte Darmschlingen im Leibe fast unaufhörlich wühlen und sich steifen. Es läßt sich nachweisen, daß das vermutete Hindernis tief im Kolon, wahrscheinlich in der Flexur sitzen muß. Operation im Januar 1900. Nach Eröffnung des Leibes präsentiert sich ein Kolon von fabelhaften Dimensionen; es hat einen Umfang wie ein mittlerer Oberschenkel eines Erwachsenen. Orientierung im Leibe erst möglich, nachdem durch Insision das Kolon seines Gasinhalts entleert war; dabei zeigt sich seine Wand von lederartiger Konsistenz, und der Darm fällt in Falten zusammen. Nach der Entleerung sieht man, daß die Erweiterung des Darmes bis ins kleine Becken herabreicht, und daß er den Beckeneingang ringsum hermetisch, wie durch Luftdruck eingepreßt, ausfüllt. Nur nach wiederholtem kräftigem Zug läßt er sich endlich mit einem Ruck und schnappendem Geräusch herausziehen, und es zeigt sich nun, daß ein mechanisches Hindernis für die Passage nicht vorhanden ist; der stark erweiterte Darm geht ziemlich unvermittelt in das normale Rektum über. Von Anlegung einer Kolostomie wird abgesehen, einmal weil Pat. vorher nicht darüber verständigt war und weil noch Gefahr des Abreißens der Nähte durch die ungeheure Kraft der peristaltischen Wellen befürchtet wurde. Dagegen bestand eine gewisse Hoffnung, daß der mit Mühe aus dem Beckeneingang herausgezogene enorme Flexurabschnitt nicht leicht wieder herabsinken könne, und daß so ein wesentliches Passagehindernis durch Wegfall von Knickung des Darmes und von Klappenbildung der Schleimhaut beseitigt werde. Diese Hoffnung hat sich über Erwarten erfüllt; 2 Jahre später erhielt K. brieflich die Auskunft. Pat. hat sich seit der Operation wunderbar gut gehalten, hat keine Stunde im Geschäft gefehlt, obgleich er gehörig angestrengt worden ist; er ist ein ganz anderer Mensch geworden usw.  
(Selbstbericht.)

Madelung (Straßburg i. E.) empfiehlt dringend die Probelaparotomie. Sie ist von Nutzen, selbst wenn radikales operatives Vorgehen sich als unmöglich herausstellt, da erst bei völlig sicherer Diagnose sich palliative Mittel, wie Darmspülungen und Massage, mit genügender Energie anwenden lassen.

#### Kleinschmidt (Kassel).

Oppenheim (Berlin). Die Lageveränderungen der Leber und der Brustorgane bei Meteorismus, ihre Verwertung für Diagnose und Therapie.

Bezugnehmend auf seine im vorigen Jahre erschienenen experimentellen Arbeiten: »Beitrag zur Bekämpfung des Meteorismus« (Tierversuche) (Deutsche med. Wochenschrift 1902 Nr. 13)

und: »Das Verschwinden der Leberdämpfung bei Meteorismus« (Deutsche med. Wochenschrift Nr. 27) sucht Votr. die klinische Bedeutung der Organ-Lageveränderungen zu präzisieren.

Das Phänomen der verschwundenen Leberdämpfung ist der Effekt der Leberkantung, welche schon bei mäßigem Dickdarmmeteorismus zustande kommt, während der in toto geblähte Dünndarm die Leber nicht aus ihrer Lage zu bringen imstande ist. O. hält dieses Symptom in doppelter Hinsicht für bedeutungsvoll:

- 1) als Frühsymptom der vom Processus vermiformis ausgehenden Peritonitis,
- 2) als differential-diagnostisches Merkmal zwischen Dickdarm- und Dünndarm-meteorismus.

Ferner sucht er an der Hand einiger Sektionsbefunde klarzulegen, daß der bei Ileus und Peritonitis eintretende Exitus nicht immer nur auf Grund toxischer Einwirkungen eintritt, sondern daß es in der Tat den von ihm so benannten »mechanischen Herstd« gibt. Dieser entstehe durch Kompression der Lungen und Adpression des Herzens (gegen die Thoraxwand) bei Meteorismus des Magens, welcher, selbst zu enormer Weite gedehnt, auf dem in toto geblähten Dünndarm ballonartig in die Höhe steigt und die Zwerchfellkuppe bis zum 2. Interkostalraum zu heben imstande ist. (Der Vortrag ist in Nr. 42 der Berliner klin. Wochenschrift 1903 erschienen.) (Selbstbericht.)

Kuhn (Kassel) bespricht die Frage der Desinfektion der Gallenwege.

Wenn es auch feststeht, daß die beste desinfizierende Beeinflussung der Wege durch einen flotten Abfluß der Galle erfolgt, so ist doch zuzugeben, daß auch Fälle eintreten, in denen es wünschenswert ist, über den Desinfektionswert einzelner Körper orientiert zu sein.

Eine Skala dieser Desinfektionskörper zu erhalten, war der Zweck der vorliegenden Versuche.

Als Maßstab galt das Aufhören des Lebens in der Galle bei einem gewissen Gehalt an Desinfizienten, kontrolliert durch zwei Methoden:

- 1) Abimpfung und Züchtung auf Agar;
- 2) durch die Gasgärung, nach welcher Votr. seinerzeit die in die Lehrbücher übergegangene Skala der Desinfizientien für den Magen aufstellte.

Die Reihenfolge für die Gallendesinfektion ist folgende:

Thymol — Menthol — Salizyl — Aspirin — Citarin — Naphthol.

Andere Körper, wie Saccharin, Ichthyol, kommen für vorliegende Zwecke nicht in Betracht.

Für die Praxis empfiehlt sich die Salizylsäure und ihre Salze.

(Selbstbericht.)

Madelung (Straßburg i. E.). Über postoperative Pfrpfung von Echinokokkencysten.

M. hatte im November 1899 eine von der Konkavität der Leber ausgehende Echinokokkencyste nach einseitiger Methode operiert. Als Pat. nach 9 Wochen die Klinik verließ, war die Wunde bis auf eine kleine (kaum  $\frac{1}{2}$  cm tiefe) Stelle verheilt. Erst 2 Jahre später kam er wieder zur Klinik. In der Laparotomienarbe, die nicht an den Baueingeweiden fixiert zu sein schien — die Leber war nicht vergrößert —, lagen zwei Cysten, eine von Kleinapfel-, eine von Kirschengröße. Pat. behauptete, die größere schon 3 Wochen nach seiner Entlassung aus der Klinik bemerkt zu haben. Sie wurden exzidiert, ohne daß die Bauchhöhle wieder eröffnet wurde. Sie enthielten Tochterblasen, Scolices und wasserklare Flüssigkeit.

Dieses Vorkommnis (M. hat 75 Fälle von Echinokokkus hydatidosus zu operieren gehabt, ohne ähnliches zu sehen), ist kaum anders zu deuten, als daß bei der Operation oder kurz nachher kleinste Echinokokkuskeime zwischen die Schichten der Bauchwand gekommen, aufgepfropft worden sind und hier alle Bedingungen für Weiterentwicklung gefunden haben.

Französische Chirurgen haben in neuester Zeit mehrfach ähnliches beschrieben.

Die Beobachtung hat prinzipielle Bedeutung. Sie muß — im besonderen jetzt, wo die neuen Methoden (Billroth-Bobrow, Delpet) so dringend empfohlen werden — eine Warnung geben vor Verwendung aller Operationsverfahren, bei denen Cysteninhalt auch in minimalsten Mengen in die Bauchhöhle gelangen kann.

(Selbstbericht.)

Sasse (Paderborn). Über den Verschuß des Ductus choledochus durch Echinokokkenblasen und Heilung durch Choledochotomie nebst Radikaloperation.

Der Durchbruch des Leberechinokokkus in die Gallenwege ist sehr gefährlich.

Die Mortalität beträgt nach Cyr 70%. Der Tod erfolgt infolge des Choledochusverschlusses und daraus entstehender Cholämie und eitriger Cholangitis. Durch rechtzeitige Operation kann dieser ungünstige Ausgang verhütet werden, doch sind bis jetzt in der Literatur noch keine derartigen Fälle mitgeteilt worden. Vortr. hat deren zwei Fälle mit günstigem Erfolge operiert.

Die erste Pat. trat unter den Erscheinungen einer kryptogenetischen Septikopyämie in die Behandlung ein. Nach 3 Wochen bildete sich eine druckempfindliche Leberanschwellung aus und nach einigen weiteren Tagen trat plötzlicher, intensiver Ikterus auf, ohne daß Kolikschmerzen vorausgegangen wären. Diagnose: Choledochusverschluß und Eiterherd in der Leber; daher Choledochotomie. Der Ductus choledochus ist durch Echinokokkenblasen verstopft, und außerdem besteht eitrige Cholangitis; im linken Leberlappen sitzt ein orangegroßer Echinokokkus, der in die Bauchwunde genäht und sofort entleert wird. Von der Choledochuswunde dringt eine Sonde frei in die Echinokokkenhöhle vor, also breite Kommunikation. Tamponade und Heilung in 6 Wochen.

Im zweiten Falle, ebenfalls eine Pat., waren 4 und 2 Jahre vorher typische, heftige Gallenkoliken, jedesmal mit langdauerndem Ikterus, vorhergegangen, die als Gallensteinkoliken angesehen waren, desgleichen beim letzten Anfall, der seit 4 Wochen besteht. Objektiv bestand große druckempfindliche Leberschwellung, intensiver Ikterus und hohes, remittierendes Fieber. Diagnose: Choledochusverschluß und eitrige Cholangitis, zweifelhaft wodurch bedingt, ob durch Steine oder Echinokokkus. — Choledochotomie ergibt ähnlichen Befund wie in Fall I. Heilung hier langsam, erst nach 3 Monaten.

Nach den Erfahrungen des Verf.s muß der Durchbruch des Leberechinokokkus in die Gallenwege häufiger vorkommen als bisher angenommen, doch ist die Diagnose in manchen Fällen sehr schwer, da der Verlauf ein ganz verschiedener sowohl mit typischen Gallenkoliken, als auch ohne solche sein kann.

Weiter wird dann die Differentialdiagnose zwischen Echinokokken-, Stein- und Tumorschluß des Choledochus besprochen, sowie auch die Therapie, die in jedem Falle eine möglichst frühzeitig operative sein soll, und zwar Choledochotomie nebst gleichzeitiger Radikaloperation des Leberechinokokkus. — In der Nachbehandlung bei drohendem Kollaps wegen Gallenfluß werden große Mengen NaCl-Transfusionen, 4—8 Liter im Tage, eventuell wochenlang empfohlen.

(Selbstbericht.)

Madelung (Straßburg i. E.). Über intraperitoneale Digitalkompression der Beckenblutgefäße.

M. hatte im Frühjahr d. J. ein schnell wachsendes, retroperitoneal gelegenes, arterielles Hämatom der rechten Beckenhälfte zu behandeln. 3 Wochen bevor er den Pat. sah, war demselben ein Messer oberhalb der Mitte des Poupartschen Bandes eingestochen worden. Es war wahrscheinlich, daß die Art. iliaca externa verletzt war. In diesem Falle half sich M. folgendermaßen: Der Mann wurde in Beckenhochlagerung gebracht, die untere Extremität blutleer gemacht. Die Bauchdecken wurden sodann in derselben Weise wie bei Aufsuchung der Appendix in Handbreite durchtrennt. Die Hand eines Assistenten wurde in die Bauchhöhle geschoben, so daß vier um den die Linea arcuata interna bildenden Beckenteil gekrümmt liegende Finger den Hauptstamm der Beckenarterie und -Vene gegen den Knochen andrückten. Jetzt wurde das Aneurysma freigelegt und gespalten. Es fand sich, daß die Art. iliaca externa 2 cm über dem Poupartschen Bande und die Art. epigastrica interna angeschnitten waren. Dieselben wurden unterbunden. Dies ließ sich machen ohne jeden Blutverlust. Der Fall ist zur Heilung gekommen.

Unter dem Eindruck des Erlebten stehend, fühlt sich M. jetzt sicher, mit Hilfe der intraperitonealen Digitalkompression jede Beckenblutgefäßverletzung, auch solche der Hypogastrica und Glutaea, erfolgreich behandeln zu können, ebenso innerhalb oder außerhalb des Beckens sich bildende spontane Aneurysmen.

M. fand, daß »intraabdominal direct pressure of common iliac to control haemorrhage« 1897 durch McBurney bei hohen Oberschenkelamputationen



empfohlen worden ist, weiter daß Battle (London) 1898 in gleicher Weise ausgeführte Kompression der Art. iliaca interna bei Operation eines Aneurysma der Art. glutaeca mit Nutzen verwendete.

In Deutschland ist das sehr empfehlenswerte Verfahren anscheinend unbekannt. (Selbstbericht.)

#### Diskussion.

Braun (Göttingen) übt die Digitalkompression in geeigneten Fällen extraperitoneal aus. (Selbstbericht.)

Schluß folgt.)

### 7) Stumme. Über die symmetrischen kongenitalen Bauchmuskeldefekte und über die Kombination derselben mit anderen Bildungsanomalien des Rumpfes.

(Mitteilungen a. d. Grenzgebieten der Medizin u. Chirurgie Bd. XI. Hft. 4.)

Aus der Breslauer chirurgischen Klinik beschreibt S. folgende Bildungsanomalie eines 17jährigen Menschen: es fehlte beiderseits der Rectus abdominis vom Nabel abwärts, Obliquus externus und transversus waren sehr rudimentär, der Obliquus internus fehlte ganz; infolgedessen waren die Bauchdecken sehr schlaff, die Haut war gefurcht. Die Blase stand bis zum Nabel und zog denselben durch einen Urachusstiel ein; die Wand der Blase war sehr hypertrophisch, die Harnleiter sehr stark erweitert, so daß eine Anastomose zwischen Harnleiter und Blase oberhalb der Harnleitermündung angelegt wurde. Es bestand Kryptorchismus und eine quere Einziehung der unteren Thoraxpartie.

Diese Anomalie ist sehr selten; S. konnte in der Literatur nur sieben ähnliche Fälle finden, welche genauer wiedergegeben werden. Er entwirft auf Grund des gesamten Materials ein abgerundetes Bild von der Gesetzmäßigkeit dieses Bildungsdefekts und kommt auf folgende Erklärung: Infolge eines in verhältnismäßig später Embryonalzeit eingetretenen Harnröhrenverschlusses kam es zur Harnstauung, auf welche zunächst die Blase, dann die Harnleiter mit Hypertrophie und Dilatation reagierten. Durch Druck der hochgradig gedehnten Harnblase entstand eine Atrophie des Rectus abdominis in größerem Umfang, aber wenigstens des ganzen subumbilikalischen Teils, außerdem eine Dehnung und Atrophie der anderen Bauchmuskeln. Die Erweiterung der Blase führte zur Verlötung des Scheitels mit dem Nabel; die Vorlagerung der Blase vor den Leistenkanal verhinderte den Abstieg der Hoden in den Hodensack. Die Ursache der Harnstauung verschwand später, die Blase wurde kleiner, konnte sich jedoch infolge der Befestigung am Nabel nicht mehr ins kleine Becken zurückziehen. Infolge der Schwäche der Bauchwand kommt es zu Enteroptose und Zerrung an den Aufhängebändern der Bauchorgane, wie denn auch S.'s Pat. lange vergeblich wegen Magenschmerzen behandelt wurde; erst eine feste Bauchbinde leistete gute Dienste.

Haeckel (Stettin).

### 8) B. S. Koslowski. Ein Fall von wahrem Nabeladenom.

(Deutsche Zeitschrift für Chirurgie Bd. LXXIX. p. 469.)

K. exstirpierte einem 55jährigen Manne eine Geschwulst aus den Bauchdecken zwischen Nabel und Symphyse, welche, vor 5 Wochen zuerst bemerkt, auf Walnußgröße herangewachsen und schmerzhaft geworden war. Bei der Operation wurden Teile der Recti nebst ihrer Scheide und nach oben hin ein bindegewebiger Strang, welcher die Geschwulst mit dem Nabel verband, und auch letzterer mitexstirpiert. Das Mikroskop ergab in ihr Wucherung von Drüsen, die in ihrem Aussehen Darmdrüsen glichen, weshalb K. sich für die Annahme entscheidet, daß die Geschwulst von Resten des Ductus omphalomesentericus ausgegangen ist.

Heranziehen der spärlichen Parallelfälle der Literatur, ein wenig gelungenes mikroskopisches Photogramm. (Die Benennung der gar nicht den Nabel einnehmenden Geschwulst als Nabeladenom erscheint dem Ref. als verfehlt.)

Meinhard Schmidt (Cuxhaven).

9) **E. W. Baum.** Über eine unter ungewöhnlichen Erscheinungen einhergehende Verletzung der epigastrischen Gefäße bei Ascitespunktion.

(Deutsche Zeitschrift für Chirurgie Bd. LXIX. p. 466.)

Mitteilung aus der Kieler Klinik. »Bei einem an Lebercirrhose leidenden Manne wird wegen Ascites die Paracentese dicht neben der Linea alba ausgeführt. Beim Herausziehen des Trokars entsteht eine mäßige Blutung, die durch Naht sofort gestillt wird. Etwa nach 3 Stunden, während welcher Zeit völliges Wohlbefinden des Pat. beobachtet wurde, erkrankt Pat. mit ileusartigen Symptomen. Die auf die linke Bauchseite beschränkte breite Vorwölbung läßt den Verdacht an eine Drehung des Colon descendens nach der plötzlichen intraabdominellen Druckveränderung aufkommen. Erst die weitere genaue Untersuchung ergibt den Sitz der Geschwulst in der Bauchwand, als Ursache der Schwellung eine Blutung der epigastrischen Gefäße. Die Diagnose wurde durch die Operation bestätigt.«

Moral: Man muß sich bei der medianen Punktion streng an die Mittellinie halten.

**Meinhard Schmidt** (Cuxhaven).

10) **Pousson et Chavannaz** (Bordeaux). Plaie de la veine cave inférieure au cours d'une intervention abdominale. Suture. Guérison.

(Bull. et mém. de la soc. de chir. de Paris T. XXIX. p. 12.)

Bei einem 18jährigen Manne war nach einer Laparotomie wegen Bauchkntusion ein Fistelgang zurückgeblieben, der vier Querfinger oberhalb des Nabels mündete, unterhalb der Leber nach der Wirbelsäule zu führte und dessen Wand rechts mit dem Colon transversum, links mit dem Magen verwachsen war. Beim Versuch, diesen Fistelgang zu exzidieren, verletzten Verff. die Vorderwand der V. cava in Ausdehnung einer Linse. Drei durch die ganze Dicke der Ränder der Gefäßwunde gelegte Catgutnähte stillten die Blutung definitiv. Die Fistel blieb bestehen.

**Reichel** (Chemnitz).

11) **M. Zondek.** Beitrag zur Lehre von der Bauchaktinomykose.

(Deutsche Zeitschrift für Chirurgie Bd. LXIX. p. 49.)

Z. berichtet über einen Fall, der hinsichtlich des Weges, auf dem sich die Aktinomycespilze im Körper verbreiten, wie bezüglich der Veränderungen in einzelnen Organen Interesse hat. 12jähriger Knabe, der im März 1896 nach Faustschlag auf den Leib appendicitische Erscheinungen zeigte. Ende April Eiterentleerung mit Harn und Stuhl. Mitte Mai pflaumengroßer Abszeß am Nabel, der, inzidiert, übelriechenden Eiter entleert und eine Fistel hinterläßt. Aus letzterer entleert sich im Oktober ein Kotstein, ohne daß hiernach die Fistel sich schloß. Schlechter Appetit, Körperverfall, März 1897 Aufnahme ins jüdische Krankenhaus zu Berlin. Hier wurde der Fistelgang gespalten und aus einer Höhle in der Gegend des Douglas ein Kotstein entfernt. Wiederum keine Heilung, Fieber, weiterer Verfall. Im Mai nochmalige Fistelrevision, bei welcher der Wurmfortsatz freigelegt wurde. Er war ziemlich lang, zeigte in der Mitte eine kleine, quer-verlaufende, glatte Narbe. Der sezernierte Eiter zeigt jetzt Aktinomyceskörner, womit die Chronizität des Leidens erklärt ist. Es bildet sich jetzt noch eine starke Leberdämpfungsvergrößerung und führt eine im Juni unterhalb der Rippen angelegte Inzision in einen nekrobiotischen Herd, welcher goldgelbe mit Eiterpfropfen gemischte Massen enthält. Ähnliches Resultat bei einer im Juli auf eine Schwellung zwischen Nabel und Rippen geführten Inzision. Anfang August tot. Sektion: In der Leber u. a. ein aktinomykotischer Herd, der bis an die Vena cava reicht, in letzterer ein aktinomykotischer wandständiger Thrombus. Ferner miliare Aktinomykose des Bauchfells, des Netzes, des Zwerchfells, ein Befund, der bisher nur in seltenen Fällen bei Tieren gemacht ist. Wahrscheinlich lag eine Primäraffektion des Wurmfortsatzes vor und ging durch dessen Perforation die Infektion vor sich, welche durch die mehrfachen Operationen in der Bauch-

höhle ausgestreut wurde. Die Lebererkrankung dagegen erfolgte metastatisch auf dem Blutsirkulationswege, vermittelt durch die Cava inf.

**Meinhard Schmidt** (Cuxhaven).

## 12) Quénu. Des formes toxémiques de l'appendicite.

(Bull. et mém. de la soc. de chir. de Paris T. XXIX. p. 67.)

Dieulafoy lenkte 1898 die Aufmerksamkeit der Ärzte auf jene Fälle akuter Appendicitis, bei welchen die Störungen des Allgemeinbefindens, die Zeichen der allgemeinen Blutvergiftung im klinischen Bilde vor den örtlichen Zeichen der Entzündung bedeutend hervorstechen. Für gewöhnlich folgt ja die Blutvergiftung erst den durch die lokale Infektion bedingten entzündlichen Veränderungen, dem Abszeß, der umschriebenen oder allgemeinen Peritonitis. Sie kann aber auch das erste Zeichen der Erkrankung sein und den Kranken töten, ehe es zur Eiterung oder Gangrän des Wurmfortsatzes gekommen ist, ohne die geringste Reaktion von seiten des Bauchfells.

Q. beobachtete und beschreibt einen einschlägigen Fall: Ein sehnjähriges, schwächliches Kind erkrankte, nachdem es einen Monat zuvor eine leichte Grippe durchgemacht hatte, plötzlich mit allgemeiner Abgeschlagenheit, hohem Fieber (39,5°), sehr beschleunigtem Puls, ausgesprochener Druckempfindlichkeit am McBurney'schen Punkt, ohne spontane Schmerzen, ohne Erbrechen, ohne Auftreibung des Leibes. Q. im Konsilium mit Dieulafoy, Jalaguier und dem Hausarzte diagnostisieren eine akute Appendicitis, halten den Fall für schwer und dringen auf schleunige Operation, die Q. 35 Stunden nach Beginn der ersten Krankheitserscheinungen ausführt. Außer einer etwas stärkeren Gefäßinjection bot die Oberfläche des Wurmfortsatzes keine weiteren entzündlichen Veränderungen, keine Verwachsungen, kein Exsudat; die umgebenden Darmschlingen waren frei von jeder Entzündung. Die Resektion des Wurmfortsatzes brachte keinerlei Besserung. Das Fieber hielt an. Erbrechen erst schwärzlicher, dann reichlich blutiger Massen trat hinzu, und 3 Tage nach der Operation erfolgte der Tod, ohne daß eine Schmerzhaftigkeit des Leibes oder Meteorismus aufgetreten wäre.

Die Untersuchung des Wurmfortsatzes ergab in seinem Innern drei kleine Kotsteine, eine oberflächliche Schleimhautulseration von  $\frac{1}{2}$  cm Durchmesser, sonst makroskopisch keine schwereren Veränderungen, mikroskopisch eine Thrombosierung fast aller subperitonealen Gefäße, kleine subepitheliale Hämorrhagien, vollständiges Fehlen von Leukocytenansammlungen. — In diesem Fehlen jeglicher Diapedese von Leukocyten sieht Q. eine wesentliche Ursache des bösartigen Verlaufes, in der Thrombosierung des subperitonealen Gefäßnetzes des Wurmfortsatzes ein frühes Ereignis der besonders schweren Formen der Appendicitis.

Dem beschriebenen Falle fügt Q. noch zwei andere Beobachtungen hinzu, in denen die Allgemeinstörungen gleichfalls im klinischen Bilde überwogen, die lokalen entzündlichen Veränderungen aber etwas weiter vorgeschritten waren; auch bei ihnen fand sich Thrombosierung des subperitonealen Gefäßnetzes des Wurmfortsatzes.

Die Prognose dieser sog. hypertoxischen Formen der Appendicitis ist sehr ungünstig; gleichwohl glaubt Q. auch für sie die Resektion des Wurmfortsatzes anraten zu müssen; freilich müsse sie noch innerhalb der ersten 24 Stunden nach Beginn der Erkrankung ausgeführt werden.

**Reichel** (Chemnitz).

## 13) M. v. Statzer. Über das Verhalten verschluckter Fremdkörper zu Brüchen.

(Zeitschrift für Heilkunde Bd. XXIII. Hft. 9.)

Für verschluckte oder hinabgestoßene Fremdkörper bilden Pylorus, Valvula Bauhini, Flexura duodenojejunalis und Sphincter ani Prädilektionsstellen zur Zurückhaltung bei normaler Lage der Eingeweide, bei pathologischen Verlagerungen außerdem noch Bruchpforten und Brüche. Derartige Beobachtungen stammen schon aus dem 18. und 19. Jahrhundert in mehr oder minder ausführlicher Mitteilung.

Der vom Verf. beobachtete und ausführlich mitgeteilte Fall bildet nach seiner Meinung ein »Unikum« in bezug auf Symptome und Verletzung des betreffenden

Darmabschnitts. Der Fall wurde im St. Rochusspital zu Wien als vereiterte eingeklemmte Hernie operiert, und fand sich in dem Abszeß ein 4 cm langes,  $1\frac{1}{2}$  cm breites, scharfrandiges Knochenstück. Darmperforation war vorhanden, aber keine Verwachsungen. Das Nähere muß im Original nachgelesen werden.

Es folgt eine Zusammenstellung von 26 Fällen aus der Literatur, von denen 20 operiert wurden mit mehr oder weniger günstigem Erfolg. Als Fremdkörper fanden sich 15 Knochen, 4 Fruchtkerne, 2 Fischgräten, 3 Nadeln, 3 verschiedene Gegenstände. Mehr männliche als weibliche Wesen betroffen.

Die Beschwerden von seiten des Verdauungskanalns sind nicht allein Folge der mechanischen, sondern auch der chemischen Wirkung (Zersetzung, die Darmkontraktionen verursacht). Das Nähere ergibt das Original. Sofortiger Eingriff geboten. Prognose zweifelhaft. Grosse (Kassel).

#### 14) E. Fuchsig und E. Haim. Über 175 Brucheinklemmungen.

(Deutsche Zeitschrift für Chirurgie Bd. LXIX. p. 474.)

Eine Berichterstattung aus dem Kaiser Franz Josefs-Spital in Wien von den Jahren 1893—1902. Von den 175 Bruchinkarzerationen wurden 135 herniotomiert. Gesamtsterblichkeit 20%, Sterblichkeit der Operierten 23,7%, wobei diejenige der Nabelbrüche die verhältnismäßig höchste war. Primäre Darmresektion ist 13mal ausgeführt mit 7 — 54% — Todesfällen.

Die Gefahr der Einklemmung erwies sich bei den Leistenbrüchen (55,4% des Materials) als ungleich geringer wie bei den Schenkelbrüchen (35,4). Die Verf. ziehen im allgemeinen die sofortige Herniotomie den Taxisversuchen vor; dreimal folgten der Taxis blutige Stühle, was dem Verfahren zur Last gelegt wird; allerdings ist dieselbe Beobachtung auch bei zwei Fällen gemacht, in denen keine Taxis vorausging. Bei manifester Gangrän sehen Verf. die Resektion als das ideale Verfahren an. In ihren Fällen fand die Vereinigung des Darms bald End-zu-End, bald Seit-zu-Seit, nie aber mittels Knopf statt. Die Leistenbrüche wurden nach Bassini operiert, wobei in letzter Zeit zu den tiefen Nähten Aluminiumbronzedraht gebraucht und hiermit eine Häufigkeitsverminderung der Nahteiterung erzielt wurde.

Kasuistisches Spezialinteresse bieten drei isolierte Einklemmungen des Wurmfortsatzes, sämtlich tot, zwei kleine Kinder, eine 49jährige Frau betreffend. Achtmal wurden Darmwandbrüche beobachtet, bei denen dreimal Gangrän vorlag und stets mit Glück reseziert wurde. Interessant sind auch mehrere Beobachtungen von sekundären Darmwandveränderungen bzw. Stenosen nach Brucheinklemmung. Einmal fand sich der Darm durch Bauchfellschwiele leberähnlich verdickt und verhärtet, die vorgenommene Resektion endigte tödlich. Im zweiten Falle fand sich eine doppelte Darmstenose, entstanden durch Schleimhautnarbenkontraktion in der früher eingeklemmten Schlinge — erfolgreiche Resektion. In drei weiteren Fällen handelte es sich um ein Konvolut unregelmäßig verwachsener Darmschlingen, wobei ein Pat. unoperiert, ein zweiter nach vorgenommener Darmausschaltung starb. Der dritte Pat. genas nach Laparotomie, bei welcher als Grund für die peritonitischen Verwachsungen ein Nahtabszeß am Mesenterium infolge der früher ausgeführten Darmresektion gefunden und eine Lösung der Verwachsungen vorgenommen wurde.

Über das spätere Schicksal der 141 geheilt Entlassenen konnten 75mal Nachrichten eingezogen werden. 18 Pat. waren nicht mehr am Leben, von den Überlebenden klagten sieben über zeitweise Bauchkrämpfe (Verwachsungen, Knickungen usw.?) und 14 hatten wiederum einen Bruch bekommen, wobei es sich meist um Schenkelbrüche handelte. Melnhard Schmidt (Cuxhaven).

#### 15) Batut. Étranglements herniaires et occlusions intestinales dans l'armée française.

(Arch. de méd. et de pharm. militaires 1903. August.)

In der französischen Armee wird die Radikaloperation von Brüchen häufiger als in der deutschen ausgeführt, da in Frankreich das Vorhandensein eines Leisten-

bruchs nicht, wie es bei uns der Fall ist, felddienstunfähig macht. Nach B.'s Statistik wurden in den Jahren 1888—1900 einschließlich 3851 Radikaloperationen ausgeführt; wegen Einklemmung wurde 95mal, darunter 55mal mit Anschluß der Radikaloperation, ein Eingriff nötig.

Die 3851 Radikaloperationen (ohne Einklemmung) hatten 13 Todesfälle, die 95 wegen Einklemmung ausgeführten Operationen ebenfalls 13 Todesfälle zur Folge. Bedeutend höher ist die Sterblichkeit bei den wegen innerer Einklemmung Operierten, nämlich 24 Todesfälle bei 28 Operierten.

Alle Darmeinklemmungen teilt Verf. in zwei Klassen: erstens die, welche im Zusammenhang mit der Bauchwand stehen (Leistenbrüche, Brüche des Foramen obtur., Schenkelbrüche, Brüche des Foramen ischiad., des Zwerchfells, die hinter dem Blinddarm und dem Winslow'schen Loch liegenden Brüche); zweitens die inneren Einklemmungen (durch Meckel'sches Divertikel, Drehung des Netzes, Darmverschlingung usw.).

Die einzelnen der genannten Formen werden besprochen und namentlich auf die Schwierigkeit der Diagnose der Zwerchfellsbrüche und der Drehung des Mesenteriums hingewiesen. Am Schluß der Arbeit werden fünf interessante Fälle operierter eingeklemmter Brüche mitgeteilt.

Herhold (Altona).

### 16) J. H. Åkermann. Intraabdominaler Bruch durch eine Öffnung im Mesocolon transversum.

(Nord. med. arkiv Bd. XXXV. 3. F. Bd. II. Nr. 9.)

Beschreibung eines vom Verf. wegen entzündlicher Magengeschwulst mit Gastrojejunostomie operierten Falles, bei welchem ein intraabdomineller Bruch vorgefunden wurde. Die Bruchpforte bestand aus einer Öffnung im Mesocolon transvers.; die eingedrungenen Därme (die untere Hälfte des Ileums, das ganze Coecum und einige Zentimeter des Colon ascendens) waren durch die Bursa omentalis gedrunken und hatten die eigentliche Peritonealhöhle durch das Foramen Winslowii wieder erreicht.

Die in der Literatur bisher veröffentlichten ähnlichen Fälle werden vom Verf. zusammengestellt und die Frage über die Kongenität bzw. das postfötale Auftreten solcher Öffnungen im Mesokolon kritisch beleuchtet. Als Resultat seiner Untersuchungen scheint Verf. sich der Ansicht zuzuneigen, daß ähnliche Lochbildungen pathologischer Natur seien.

In der Epikrise teilt Verf. einen Fall von Volvulus coeci mit, bei welchem der Blinddarm dicht am Fundus ventriculi lag (ungewöhnlich langes Mesokolon).

Hansson (Cimbrishamn)

### 17) Walther. Inflammation d'un diverticule de l'intestin grêle simulant une appendicite.

(Bull. et mém. de la soc. de chir. de Paris T. XXIX. p. 60.)

Die 25jährige Pat. W.'s, seit mehreren Jahren an doppelseitiger Salpingo-Oophoritis leidend, erkrankte im Februar 1902 plötzlich mit Zeichen einer akuten Appendicitis. Bei der Laparotomie fand W. den Wurmfortsatz zwar verwachsen und resezierte ihn; doch zeigte er keine frischen entzündlichen Veränderungen. Als Ursache des klinischen Bildes fand sich ein 8 cm langes, fingerdickes, von der Konvexität einer Dünndarmschlinge ausgehendes Divertikel, welches mit der rechten Tube nahe dem Uterus verwachsen und in frische eitrig infiltrierte Pseudomembranen eingehüllt war.

Reichel (Chemnitz).

### 18) A. F. Kablukow. Zur Kasuistik der traumatischen Dünndarmstenose.

(Med. Obosrenje 1903. Nr. 6.)

Die Stenose entwickelte sich bei dem Pat. seit einem halben Jahre nach starkem Stoß eines Waggonpuffers gegen den Unterleib. Pat. ist hydrämisch, sehr schwach. Im mittleren Teil des Ileum fand man eine narbig verengte Stelle, die kaum eine Hohlsonde durchließ. Resektion, Darmnaht. Vollständige Heilung.

K. glaubt, daß nach dem Trauma eine Invagination entstanden war, die infolge Gangrän des Intussusseptum zur Stenose führte.

Gückel (Kondal, Saratow).

19) **W. P. Shukowski.** Über angeborene Dilatation des Dickdarms mit Hypertrophie der Wand des ganzen Darmes, Duodenumstenose und innerer Hernie.

(Med. Obosrenje 1903. Nr. 7.)

Es handelt sich um einen gut entwickelten Neugeborenen mit Verstopfungen vom ersten Tage an; von Zeit zu Zeit traten Ileussympptome auf, die nach Darmentleerung schwanden. Schließlich Tod am 26. Tage nach 5 Tage langer Verstopfung. Die Sektion zeigte Hypertrophie der Mukosa und Muskularis im Dünn- und Dickdarm, Stenose des Duodenum infolge starker Proliferation der Schleimhaut und eine innere Hernie. Der größte Teil des Dünndarms war in der sackartig ausgedehnten Fovea duodenojejunalis eingeschlossen.

Zwei Figuren zeigen das mikroskopische Bild der Darmwand.

Gückel (Kondal, Saratow).

20) **Lejars.** Cancer primitif de l'appendice, récursive et généralisation rapides.

(Bull. et mém. de la soc. de chir. de Paris T. XXIX. p. 96.)

Die noch geringe Zahl der Fälle eines primären Karzinoms des Wurmfortsatzes vermehrt L. um eine sehr interessante Beobachtung.

Der erst 27 Jahre alte blasse, etwas kachektische und abgemagerte Pat. wurde L. nach mehrfachen geringfügigen Schmerzanfällen in der rechten Fossa iliaca mit der Diagnose chronische Appendicitis zur Operation im freien Intervall überwiesen. Die Untersuchung ergab nur eine Druckempfindlichkeit in der Gegend des MacBurney'schen Punktes. Bei der Operation, einer typisch verlaufenden Resektion des Wurmfortsatzes, fand dieser sich frei von Verwachsungen und deutlichen entzündlichen Veränderungen, nur etwas verdickt und von auffallend weißlicher, milchähnlicher Farbe. Die Wunde heilte per primam, doch besserte sich daß Allgemeinbefinden nicht; die Schmerzen kehrten wieder, und einige Monate später kehrte Pat. ins Krankenhaus zurück mit einer großen höckerigen Geschwulst des Blind- und aufsteigenden Dickdarms und Ascites; ein Explorativschnitt erwies die Unmöglichkeit, die Geschwulst radikal zu entfernen.

Die mikroskopische Untersuchung des resezierten Wurmfortsatzes ergab ein von seiner Schleimhaut ausgegangenes, seine ganze Wandung durchsetzendes, diffuses Karzinom.

Reichel (Chemnitz).

21) **Malapert.** Lipome volumineux développé aux dépens d'une frange épiploïque de l'S iliaque.

(Bull. et mém. de la soc. de chir. de Paris T. XXIX. p. 30.)

Auf Grund der Diagnose einer multilokulären Eierstockscyste laparotomierte M. eine 38jährige Frau, die seit 1½ Jahren eine stetige Zunahme ihres Leibesumfangs bemerkte, andere Beschwerden nicht hatte. Zu seiner Überraschung entpuppte sich die Geschwulst als ein 6650 g schweres Lipom, das, in der Bauchhöhle fast ganz frei beweglich, nur am oberen Pole eine gefäßreiche Verwachsung mit dem großen Netze eingegangen war und mit einem federkielartigen Stiel vom freien Rande des S romanum ausging.

Lipome der Appendices epiploicae von solcher Größe scheinen enorme Seltenheiten zu sein.

Reichel (Chemnitz).

---

Originalmitteilungen, Monographien und Separatabdrücke wolle man an Prof. E. Richter in Breslau (Kaiser Wilhelmstraße 116), oder an die Verlagshandlung Breitkopf & Härtel, einsenden.

---

# Zentralblatt für C H I R U R G I E

herausgegeben

von

**E. von Bergmann, F. König, E. Richter,**  
in Berlin, in Berlin, in Breslau.

Dreißigster Jahrgang.

---

Wöchentlich eine Nummer. Preis des Jahrganges 20 Mark, bei halbjähriger Vorauszahlung. Zu beziehen durch alle Buchhandlungen und Postanstalten.

---

**Nr. 49.                      Sonnabend, den 5. Dezember.                      1903.**

---

**Inhalt:** 1) **Feinberg**, Krebs. — 2) **Pappenheim**, Pseudolenkämie. — 3) **Poncet und Malland**, Tuberkulöser Rheumatismus. — 4) **Warbasse**, Nervenwunden. — 5) **Noetzel**, Antiseptischer Wundverband. — 6) **Plesch**, Zur Diagnose der Knochenbrüche. — 7) **Wolff**, Die Brüche des Os naviculare carpi. — 8) **Sender**, Knochenbrüche der Unterextremität. — 9) **Bayer**, Spiralbrüche des Unterschenkels.

**M. Herrera Vegas**, Ein Fall von Talusbruch. (Original-Mitteilung.)

10) Naturforscherversammlung. — 11) **Sollerl**, Bösartige Bindegewebsgeschwulst. — 12) **Dansauer**, Gasgangrän. — 13) **Perez**, Staphylokokkämie. — 14) **Cossmann**, Azetonvergiftung durch Zelluloidverband. — 15) **Casati**, Tragfähige Amputationsstümpfe. — 16) **Nalbandow**, Schulterverrenkung. — 17) **Schwarz**, Verrenkung des N. cubitalis. — 18) **Blecher**, Frakturshienen. — 19) **Müller**, 20) **Wesselowsorow**, Kniescheibenbrüche. — 21) **Malson**, Riß des Kniescheibenbandes. — 22) **Delanglade**, Genu recurvatum. — 23) **Wiesinger**, Hydrops intermittens genu. — 24) **Tridon**, Fract. fibulae. — 25) **Engelhardt**, Fußgelenksverrenkung. — 26) **Bertelsmann**, Lux. ped. sub talo. — 27) **Bannes**, Verrenkung im Lisfrancschen Gelenk. — 28) **Schramm**, Knochentuberkulose am Fuß. — 29) **Fittig**, Myositis ossificans. — 30) **Sack**, Lymphstauung. — 31) **Delore**, Fibrom der Schilddrüse.

**Marwedel**, Bemerkung zu dem Aufsatz des Herrn Dr. **Asthower** über »Die Aufklappung des Rippenknorpels« usw.

---

1) **L. Feinberg**. Das Gewebe und die Ursache der Krebsgeschwülste, unter Berücksichtigung des Baues der einzelligen tierischen Organismen.

Berlin, August Hirschwald, 1903.

In dem vorliegenden, über 200 Seiten starken Buche legt Verf. die Resultate seiner bisherigen Studien zur Erforschung der Krebsätiologie nieder. Da er den Karzinomerreger in einem Protozoon sucht, so beginnt er mit einer ausführlichen Schilderung und Klassifizierung der einzelligen Lebewesen, sowie mit ihrer vergleichenden Beschreibung gegenüber den Gewebszellen. Dieser naturwissenschaftliche erste Teil nimmt die Hälfte des Werkes in Anspruch.

Der zweite Teil bringt dann seine Ansichten über das Gewebe und die Ursache des Karzinoms. Dem vielfach in stark polemischem Ton gehaltenen Text liegt die Auffassung zugrunde, daß nur dem ein Urteil über die parasitäre, speziell protozoische Ätiologie der bösartigen Geschwülste zustände, der die einzelligen Organismen

genau studiert habe. Mit aller Entschiedenheit lehnt er deswegen alle Einwände von pathologisch-anatomischer Seite ab, soweit ihnen nicht ein ebenbürtiges Protozoenstudium zugrunde liegt, und bezieht das Gros der pathologischen Anatomen einer Voreingenommenheit, von der er sich selbst freispricht. Und so hat er selbst denn in der Tat in sehr gründlicher Weise die beiden Hauptbedingungen zu seinen Theorien erfüllt, er hat die Protozoenkunde einerseits und die pathologische Histologie andererseits zum Gegenstand eingehenden Studiums gemacht; einen pathologisch-experimentellen Teil hingegen enthält das Werk nicht.

In seiner Histogenese der Krebsgeschwülste stellt Verf. sich auf den Standpunkt, daß das Karzinom im allgemeinen monozentrisch aus ursprünglich normalen Epithelzellen hervorwächst. Die Krebszelle entsteht durch Teilung der normalen Epithelzelle, das Stroma aus dem Bindegewebe des normalen Körpers. F. steht streng auf Ribbert's Standpunkt, daß die Geschwulst nur aus sich heraus wächst und nicht dadurch, daß sie die umgebenden Gewebe zur Wucherung entfacht. Gelegentlich freilich mag ein plurizentrisches Wachstum im Sinne Petersen's vorkommen. Die Metastasen entstehen durch Verschleppung von Karzinommaterial auf dem Lymphwege; das Stroma der Metastasen entstammt nicht der Muttergeschulst, sondern bildet sich an Ort und Stelle aus dem vorhandenen Bindegewebe.

Erwähnenswert ist F.'s Standpunkt zur Entdifferenzierungsfrage (Anaplasie usw.). Er faßt diese Vorgänge in keiner Weise als eine Rückbildung auf. Die Veränderungen spielen sich nach seiner Meinung sehr viel langsamer ab, als man sich gewöhnt hat, anzunehmen. Noch in den Metastasen können Krebszellen einen Teil ihrer Epithelfunktion erfüllen, und erst langsam klingen diese Eigenschaften ab, um anderen, lebhafteren Lebensäußerungen Platz zu machen.

Unter Nr. 6 im zweiten Teil kommt Verf. auf die Ätiologie, auf sein »Histosporidium carcinomatosum«, nachdem er vorher nochmals gezeigt hatte, daß alle bisherigen Versuche, die bösartige Geschwulstbildung ursächlich zu erklären, als verunglückt zu bezeichnen sind. Er stellt ihnen die Behauptung entgegen, daß nur durch Parasitenwirkung die plötzliche Wucherung der normalen Epithelzelle und die Umwandlung ihrer Tochterzellen zu Krebszellen erklärt werden kann. Das Entstehen des Krebses durch einen tierischen Parasiten erklärt allein »das schrankenlose atypische Wachstum, die Unheilbarkeit, das Auftreten der Metastasen«.

Den Schluß der Arbeit bildet der Versuch, für diese Thesen den histologischen Beweis zu erbringen. Verf. nimmt an, daß es getrennte Gewebsparasiten für Epithelgewebe und für Bindegewebssubstanzen gibt; und zwar sind diese Parasiten streng an ihr Gewebe gebunden; in anderen Geweben, z. B. im Blute, können sie gar nicht existieren. Diese Schlüsse zieht er daraus, daß er seinen Gewebe-



parasiten stets nur im Geschwulstgewebe selbst, im allgemeinen nicht einmal im Stroma gefunden hat. Die Parasiten, deren genaue Beschreibung im Original nachzulesen ist, vermehren sich sowohl durch multiplikative Teilung, wie auch durch Sporenbildung.

Verf. stellt sich nun die ersten Anfänge einer Krebsgeschwulst so vor, daß der Parasit in normale Epithelzellen eindringt und dadurch aus der Epithelzelle Karzinomzellen hervorzunehmen läßt. Für diese Vorgänge jedoch kann er keinerlei Beweise bringen, weder histologische, noch experimentelle, und darin wird wohl jeder Leser ohne weiteres den schwachen Punkt seiner Beweisführung erkennen. Verf. sagt: »Über das Eindringen des *Histosporidium carcinomatosum* selbst können wir uns und werden wir uns wohl auch stets nur durch Erklärungen ohne eigentliche Befunde Aufschluß geben müssen, da, wie ich schon früher erwähnte, das Eindringen des Gewebsparasiten in das Gewebe im allgemeinen nicht verfolgt werden kann.« Disposition resp. örtliche Veranlassung, so nimmt er an, spielen ihre Rolle dabei. Endlich sei noch erwähnt, daß sich Verf. das schrankenlose Wachstum des Karzinoms im Vergleich mit den Wucherungen bei den infektiösen Granulationsgeschwülsten dadurch erklärt, daß Protozoen niemals Toxinwirkung entfalten, wie es die Bakterien tun; die Wirtszellen sind, wie Verf. sagt, nicht durch Toxine gelähmt.

Im ganzen handelt es sich um ein Buch, dem viel Arbeit und viel Einzelstudium zugrunde liegt. Wird es der Lehre vom *Histosporidium carcinomatosum* einen bleibenden Platz erringen?

Schmieden (Bonn).

## 2) A. Pappenheim. Über Pseudoleukämie und verschiedene verwandte Krankheitsformen.

(v. Langenbeck's Archiv Bd. LXXI. Hft. 2.)

Verf. behandelt in einem eingehenden Aufsätze die Pseudoleukämie und die ihr verwandten Krankheitsformen. Er skizziert den Begriff der ersteren hämatologisch und pathologisch-histologisch im allgemeinen und in größeren Zügen im ersten Teile der Arbeit, um weiterhin die einzelnen Formen der Pseudoleukämie auf Grund der vorhandenen Kasuistik nach dem besonderen klinischen und anatomischen Verhalten ihres Symptomenkomplexes etwas eingehender auf ihre innere Verwandtschaft hin zu betrachten. Der Begriff derselben ist danach weiter zu fassen als bisher, unter Hinzunahme anderer Krankheiten, die bis jetzt als gesonderte Affektionen gegolten haben. Die lymphosarkomatöse Wucherungsform hält P. nur für eine besondere Abart, eine Modalität der lymphadenoiden bösartigen multiplen Hyperplasien, die also auch in den Rahmen der Pseudoleukämie hineingehört. Zu den retikulären Pseudoleukämien rechnet er ferner auch eine periostale Form hinzu, bei der Osteoporose und Osteosklerose nur interessante Zugaben, aber nicht wesentliche Faktoren besonderer Krankheitsbilder sind. In

dem multiplen Myelom sieht er trotz seiner klinischen Besonderheiten, wie Knochenumformung und Albumosurie, nur eine besondere Lokalisation des nämlichen, geschwulstbildenden Prozesses der Lymphosarcomatosis pseudoleucaemica im Knochenystem. Multiples Myelom und malignes Lymphom sind also nur verschiedene Äußerungsformen des gleichen hyperplastisch-lymphosarkomatösen Prozesses, verschiedene Erscheinungsformen der reinen Pseudoleukämie. Das gleiche gilt für die lienalen Affektionen, die pseudoleukämische Splenomegalie. Das maligne Lymphom ist demnach keine reine Drüsengewebskrankheit und das multiple Myelom nicht notwendig auf das Knochenmark beschränkt. Die typischen derartigen Fälle sind nur zufällige Specimina. Man soll nur von einer lymphosarkomatösen hyperplastischen Pseudoleukämie sprechen, für welche das gesamte cytogene Retikulargewebe des Körpers prädisponiert ist. Von der Eingangspforte hängt es wohl ab, welche Organe (Drüsen, Milz) befallen erscheinen.

E. Siegel (Frankfurt a. M.).

### 3) Poncet et Mailland. Rhumatisme tuberculeux (Pseudorhumatisme d'origine bacillaire).

(L'oeuvre méd.-chir. 1903. Nr. 34. Paris, Masson, 1903.)

Als tuberkulösen Rheumatismus wollen Verff. eine Reihe von Erscheinungen aufgefaßt wissen, welche einen rheumatischen Charakter besitzen und auf die Toxinwirkung der Tuberkelbazillen zurückzuführen sind. Sie betrachten einen bei Tuberkulösen bzw. zur Tuberkulose veranlagten Individuen auftretenden Rheumatismus nicht als einfache Koinzidenz bzw. als gewöhnlichen Rheumatismus, sondern als Manifestation der Giftwirkung der Tuberkelbazillen und verlangen eine strenge Trennung dieser Erkrankungen von dem gewöhnlichen Rheumatismus. Von den gewöhnlichen Formen der Tuberkulose unterscheiden sich diese rheumatischen Erkrankungen auf tuberkulöser Basis dadurch, daß die spezifischen Produkte der Tuberkulose fehlen, und daß die pathologisch-anatomischen Befunde im allgemeinen nicht wesentlich von den Erscheinungen bei anderen akuten, subakuten und chronischen Entzündungen abweichen. Klinisch teilen Verff. das Krankheitsbild in einen artikulären und in einen nichtartikulären tuberkulösen Rheumatismus ein. Bei ersterem stellen sie drei Gruppen auf: 1) Arthralgien, 2) akute und subakute tuberkulös rheumatische Arthritiden und 3) chronische Formen. Der nichtartikuläre Rheumatismus auf tuberkulöser Basis äußert sich vorzugsweise in endo- und perikardialen Erscheinungen, in Reizzuständen der Gehirnhäute, in Störungen der peripheren Nerven, in Hautaffektionen und in gewissen Affektionen des Auges. Therapeutisch ist bei sämtlichen Formen des tuberkulösen Rheumatismus außer der lokalen Behandlung eine sehr sorgsame Allgemeinbehandlung erforderlich, in der speziell die physikalischen Heilfaktoren bevorzugt werden.

Deutschländer (Hamburg).

4) **J. Warbasse.** Observations on wounds of nerves.

(Reprinted from the Journ. of the assoc. of mil. surg. of the United States.

Carlisle, Pennsylvania. The assoc. of mil. surg. 1903.)

Der Grad einer Nervenverletzung läßt sich am besten beurteilen nach dem Verhalten der von dem Nerven versorgten gelähmten Muskeln. Auch bei bloßen Quetschungen und leichten Verletzungen der Nervenstämmen kann eine vollkommene Lähmung auftreten, die nach einigen Tagen wieder zurückgeht. Bei Nervendurchschneidung ist das nicht möglich. Hier stellt sich schon im Verlauf von 24 Stunden eine Verringerung der faradischen Erregbarkeit ein. Nach 4—8 Tagen ist überhaupt keine Reaktion auf faradische Reizung mehr zu erzielen. Die Erregungsfähigkeit für den galvanischen Strom hält dagegen viel länger an. Wird die Wunde infiziert, so schließt sich öfters eine Neuritis an. Bleibt der Wundverlauf aseptisch, so treten die degenerativen Störungen in den Vordergrund. Bei der Behandlung von Nervenwunden hat man zu vermeiden, daß sich zwischen den Nervenstümpfen viel neues Bindegewebe bildet. Dies erreicht man durch die Frühnaht des Nerven und durch möglichste Verhütung der Wundinfektion. Durch Versuche an Vögeln und Kaninchen (Vagusdurchschneidung mit darauffolgender Naht) ist erwiesen, daß der Nerven-naht unmittelbare Funktionswiederherstellung folgen kann. Ob das beim Menschen möglich ist, ist noch nicht klargestellt. Das Nahtmaterial soll resorbierbar sein, da sich z. B. beim Gebrauch von Seide um die Nahtschlingen Bindegewebe bildet, was bei der Nerven-naht unter allen Umständen vermieden werden muß. W. empfiehlt Chromcatgut oder feine Känguruhsehne. Um zu verhüten, daß sich um den genähten Nerv ein toter Raum bildet, der dann mit Bindegewebe ausgefüllt werden würde, und um den vereinigten Nervenfragmenten gewissermaßen eine Schiene zu geben, soll über über die Nerven-nahtstelle eine Lage Fascie oder Muskel- oder anderes Gewebe genäht werden. LÄwen (Leipzig).

5) **Noetzel.** Experimentelle Studie zum antiseptischen Wundverband.

(v. Langenbeck's Archiv Bd. LXXI. Hft. 1.)

Infolge verschiedener Beobachtungen glaubte N. annehmen zu müssen, daß feuchte Verbandgaze das Wundsekret besser aufsaugt als trockne, vor allem weil sie vermöge ihrer stärkeren kapillaren Drainage besser von der Tiefe her austrocknet. Bei länger dauernden Eiterungen verdient ein solcher Verband darum den Vorzug vor dem eigentlich feuchten Verband, bei welchem Sekretstauungen leicht möglich sind und die feuchte Wärme die Vermehrung der Bakterien fördert. Der austrocknende feuchte Verband muß seine hauptsächlichste Verwendung auf dem Gebiete der aseptischen Prophylaxe haben. Er kommt deshalb vor allem in Betracht bei Wunden, bei

denen man der Asepsis nicht ganz sicher ist, die man aber zur Vermeidung von Fisteln nicht drainieren will, und ferner bei Wunden, die an einer Stelle prophylaktisch drainiert waren, und aus welchen man nach Entfernung der Drainage möglichst von Anfang an etwaiges Sekret gut absaugen will, um den Kanal zum Verschuß zu bringen. Vorzügliche Resultate wurden in diesem prophylaktischen Sinne von Rehn mit Schwammverbänden bei blutigen Repositionen und Knochennähten von Frakturen erzielt. Der feucht angelegte Schwamm war nach Wochen extrem trocken und geruchlos. Die antiseptische Durchtränkung solcher Verbände vermehrt die Güte derselben.

N. ging dann daran, im Tierexperiment zu prüfen, ob die absaugende Wirkung der feuchten oder der trockenen Gaze die bessere ist. Zu dem Zwecke wurden in näher beschriebener Weise Kaninchen mit Milzbrand an frisch gesetzten Muskelwunden infiziert. Es ließ sich feststellen, daß von 21 Versuchstieren 13 allein durch die kapillare Drainage der Verbandgaze von der sicher tödlichen Milzbrandinfektion gerettet wurden. Ein Unterschied in der Wirkung der feuchten gegen die trockne Verbandgaze war aus den Versuchen nicht ersichtlich. Indessen zeigte sich die kapillare Drainage des feucht angelegten Gazeverbandes insofern stärker, als bei ihr gemäß den Resultaten der bakteriologischen Untersuchung die von der Wunde abgesaugten Keime bis in die äußersten Schichten des Verbandes hinaufgelangten, während sie sich im trocknen Verband nur in den untersten Schichten nachweisen ließen. In dem mit Sublimat getränkten Verband blieben weder die Milzbrandkeime noch die von der Haut in der Wundumgebung hineingelangten Keime entwicklungsfähig.

Verf. empfiehlt zum Schluß nochmals den feuchten austrocknenden Verband zur direkten Wundbedeckung. Die antiseptische Durchtränkung ist aus mehreren Gründen vorzuziehen. Bei Anwendung des Sublimats wird man ein Ekzem vermeiden, wenn man die Haut zuvor mit einem Brei von Dermatol und Wasser bestreicht. Dieser Dermatolbrei wird auch auf die Wunde selbst gestrichen, weil die Seidensuturen durch ihn vorzüglich ausgetrocknet werden und eine sekundäre Stichkanalinfektion vermieden wird.

E. Stegel (Frankfurt a. M.).

## 6) J. Plesch. Eine neue Methode zur Diagnostizierung der Knochenbrüche.

(Deutsche Zeitschrift für Chirurgie Bd. LXIX. p. 613.)

P., praktischer Arzt in Budapest, will die Perkussion und Auskultation der Knochen zur Frakturdiagnose heranziehen, hat an Leichen die Methode fast für sämtliche Knochenbrüche ausprobiert und ist der festen Zuversicht, daß sie sich praktisch bewähren wird, obwohl er für ihre Verwertbarkeit am Lebenden auch nicht einen

Beleg beibringt. Beklopft sollen die Knochenepiphysen bzw. bloßliegenden Knochenstellen werden, auskultiert die ganze andere Ausdehnung und Länge derselben, und zwar am besten mittels Phonendoskops. Dabei soll dann gesunde und kranke Seite in bezug auf Schalleitung bzw. Schalländerung, wenn nicht Schallaufhebung verglichen werden und die Diagnostizierung der Bruchstelle wird daher mit dieser Methode auf keine Schwierigkeiten stoßen.

Meinhard Schmidt (Cuxhaven).

---

## 7) R. Wolff. Die Frakturen des Os naviculare carpi nach anatomischen Präparaten.

(Deutsche Zeitschrift für Chirurgie Bd. LXIX. p. 401.)

W. hatte Gelegenheit, an sechs anatomischen Präparaten verschiedener Herkunft Brüche des Kahnbeins zu studieren. Zum Teil war der Knochen früher nicht als gebrochen, sondern als ein mißgebildetes Os naviculare »bipartitum oder tripartitum« (Gruber) angesehen worden. Das Detail der an jedem Knochenexemplar genau erhobenen Befunde, desgleichen die genau gezeichneten Abbildungen sind im Originale nachzusehen; hier genüge, zu bemerken, daß W. in allen Fällen ein ziemlich typisches Verhalten der Bruchstücke feststellen konnte. Der Bruch begann jedesmal in dem radialsten Abschnitte der Gelenkfläche zum Radius und endete in der Pfanne zum Capitatum. Stets war die Kallusproduktion sehr geringfügig, bestenfalls ausreichend, die geöffneten spongiösen Markräume abzuschließen. Zu bemerken waren ferner teils atrophische Knochenveränderungen (partielle Rarefaktion der Spongiosa und mechanische Abschleifung der Bruchflächen), teils Prozesse wie bei Arthritis deformans (Chondromalakie, Exostosen mit entzündlicher Beteiligung der Knochen, Kapseln und Bänder des ganzen Handgelenks). Die Entstehungsweise des Bruches kann so gedacht werden, daß entsprechend den Anamnesen ein Fall rücklings auf die stark dorsalflektierte Hand stattfand. Hierbei muß das Kahnbein zwischen Radius und den Multangulis festgeklemmt und gestoßen werden.

W. führt aus, daß die fehlende Neigung zur Heilung bei dem Bruche nebst den durch ihn gesetzten sekundären Veränderungen viel Analoges mit dem Schenkelhalsbruch des Greisenalters hat. Mehrere Obduktionsbefunde bei frischen Kahnbeinbrüchen bestätigen W.'s Beobachtungen, so daß er mit Wahrscheinlichkeit sämtliche Ossa navicularia bi- bzw. tripartita der Anatomen für alte Frakturen anzusprechen sich für berechtigt hält. Seitdem die fraglichen Brüche mittels Skiaskopie diagnostizierbar geworden, haben sie erhöhtes Interesse gewonnen.

Meinhard Schmidt (Cuxhaven).

---

8) **W. W. Sender.** Praktische Fingerzeige zur Frage der Heilung von Frakturen der unteren Extremität.

(Russ. Archiv für Chirurgie 1903. [Russisch.])

Gestützt auf die Untersuchungen zahlreicher Autoren, besonders die von Lane, sucht S. den Nachweis zu führen, daß Frakturen der unteren Extremität heute im allgemeinen falsch behandelt werden.

Infolge der physiologischen Neigung, die Beine nach außen zu rotieren, so zwar, daß die Füße in einem Winkel von ca. 90° zueinander stehen, kämen sehr leicht Dislokationen ad peripheriam zustande, wenn — wie üblich — im Extensionsverband der Fuß vertikal zur Unterlage fixiert werde. S. empfiehlt daher Schienen, deren Fußteil verstellbar ist, weil eine einzige Neigung nicht gestatten würde, in zweckentsprechender Weise zu individualisieren. Er tritt sodann Briscoe entgegen, der empfiehlt, das Fußgelenk in Equino-varus-Stellung zu fixieren, weil das die Haltung bei entspannter Muskulatur sei. Zur Erhaltung der Funktion des Gelenks ist es vielmehr geboten, den Fuß rechtwinklig zum Unterschenkel zu fixieren.

V. E. Mertens (Breslau).

9) **J. Bayer.** Über Spiralbrüche des Unterschenkels.

(Deutsche Zeitschrift für Chirurgie Bd. LXIX. p. 524.)

B. berichtet über das einschlägige Material Bardenheuer's in Köln während der letzten 3¼ Jahre. Unter insgesamt 2332 Knochenbrüchen fanden sich 496 subkutane Unterschenkelbrüche, von welchen 75 spirale waren. Von letzteren werden kurze Berichte, hier und da durch Skiagramm illustriert, wiedergegeben. Aus der Allgemeinbesprechung sei zunächst die von B. reproduzierte Definition Kehrer's über die Windungsrichtung von Spiralen erwähnt. Eine rechtsläufige Spirale entspricht einer Wendeltreppe, an der man beim Aufsteigen die Drehachse zur linken, die rechte Hand frei hat — und umgekehrt. Auch B.'s Material bestätigte, daß mit fast verschwindenden Ausnahmen die rechte Tibia links-, die linke rechtsspiralig bricht. Am häufigsten betroffen waren Männer, und zwar mit Vorliebe betrunken; doch finden sich auch 10 Frauen und 18 Kinder in B.'s Material. B. bestätigt den neulich von Lauenstein beschriebenen Doppelspiralbruch — Tibia unten, Fibula oben gebrochen —, doch fand sich die Fibula auch bald in gleicher Höhe, bald tiefer wie Tibia gebrochen, und nimmt B. an, daß der Fibulabruch nicht immer auf Torsion zu beruhen braucht, sondern daß, sobald die Tibia durch Drehung gesprengt ist, die Fibula einfach unter der Körpergewichtsbelastung zusammenbrechen kann. Prognostisch haben sich die Spiralbrüche lange nicht so ungünstig gezeigt, als sie von ihren ersten Autoren (Kröll usw.) dargestellt sind; vielmehr gab ihre Behandlung mit den Bardenheuer'schen Extensionsmethoden durchaus befriedigende Resultate. Der Schluß der Arbeit ist der warmen Empfehlung und näheren Beschreibung dieser Therapie gewidmet, und ist

eine Abbildung, welche die verschiedenen von Bardenheuer bei Spiralfaktur gebrauchten Züge darstellt, von Interesse. Es sind 7 (!), nämlich 1) Längszug, bis zum oberen Femurdrittel heraufreichend mit 15 Pfund; 2) ein Doppelzug, welcher das obere Fragment nach hinten drückt, Belastung rechts und links 8 Pfund; 3) ein Zug, der das untere Fragment nach oben hebt, 8 Pfund; 4) ein Zug, das obere Fragment nach außen rotierend und 5) einer, das untere Fragment nach innen rotierend — Belastung je 8 Pfund; 6) ein Zug, den Oberschenkel durch Zug nach außen fixierend, Belastung 6 Pfund und 7) ein Zug mit 2—3 Pfund der Entstehung eines Pes valgus entgegen wirkend. Der Gipsverband wurde nur als Notbehelf bei Unruhigen oder Deliranten benutzt. **Meinhard Schmidt** (Cuxhaven).

## Kleinere Mitteilungen.

### Ein Fall von Talusbruch.

Von

**Dr. M. Herrera Vegas,**

Chirurg an der Kinderabteilung in dem Hospital de Clinicas zu Buenos Aires.

Talusfrakturen gehören zu den relativen Seltenheiten, so daß Gaupp<sup>1</sup> bloß 60 Fälle aus der Literatur zusammenstellen konnte. Ein Teil dieser Brüche bildet die Komplikation einer Talusluxation, und sitzt dann der Bruch am Halse dieses Knochens. In den anderen, den selteneren Fällen tritt die Fraktur allein, ohne Luxation auf; einer dieser Fälle ist der, dessen Beschreibung folgt.

Fig. 1.

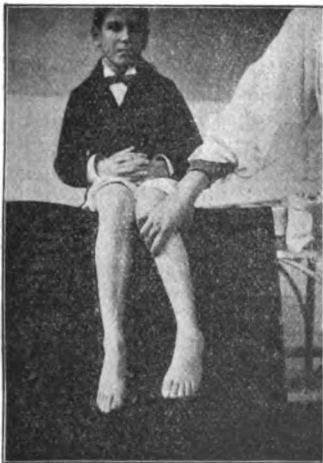
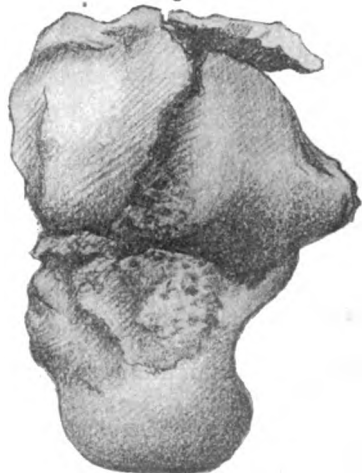
Fig. 2.



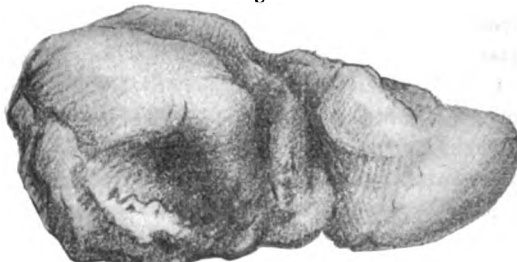Anblick von oben.

J. L., 12 Jahre alt, trat am 17. Juni 1903 in unsere Klinik ein. Vor 5 Monaten hatte er einen Sturz mit dem Pferde erlitten ohne angeben zu können,

<sup>1</sup> Gaupp, Beiträge zur klin. Chirurgie 1894.

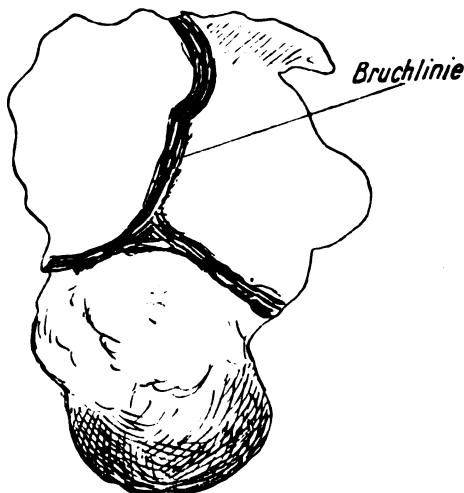
welche Stellung der Fuß bei dem Unfall angenommen. Ein Gipsverband war angelegt und 40 Tage liegen gelassen worden. Bei der Aufnahme konstatierte ich Atrophie des linken Beines, wie auf der Photographie zu sehen, und Abweichung des Fußes nach innen, so daß derselbe mit dem Unterschenkel einen stumpfen Winkel bildete; dabei war der Fuß in seinen Bewegungen einschließlich Flexion

Fig. 3.



Anblick von der Seite.

Fig. 4.



Schema des extirpierten Knochens.

Der Erfolg der Operation war zufriedenstellend, indem zurzeit der Fuß in Normalstellung steht.

### 10) 75. Versammlung Deutscher Naturforscher und Ärzte zu Kassel. Sektion für Chirurgie.

(Schluß.)

Lejdderhose (Straßburg i. E.). Über Regeneration der unterbundenen Vena saphena.

L. hat in zwei Fällen von doppelter Unterbindung und Durchschneidung der varikösen Saphena nach Jahren Regeneration des Gefäßes beobachtet, indem die abgeschnürten Enden wieder wegsam wurden und durch einen neugebildeten varikösen Blutraum der zentrale und periphere Teil des Saphenastamms wieder in Verbindung traten.

(Selbstbericht.)



## Diskussion.

Bertelsmann (Kassel) erwähnt einen Fall von Zirkumzision des Unterschenkels nach Peterson, in dem die Narbe durch neugebildete Venen überbrückt wurde und sich an einer Stelle ein dicker Varix neu entwickelt hatte.

Kleinschmidt (Kassel).

Oskar v. Hovorka (Wien). Über Stelzbeine und ihre Verwendung in der Massenpraxis.

v. H. konstruierte eine einfache und billige Type von Stelzbeinen für die Massenpraxis, welche wegen ihrer Handlichkeit auch auf dem Schlachtfelde leicht zu verwenden ist. Das Stelzbein besteht der Hauptsache nach aus einem aus Drahtgeflecht hergestellten Körper und einem englischen Stahlrohr; am unteren Ende des Stelzbeines ist ein drehbarer Ansatz angebracht, welcher dem Amputierten das Gehen wesentlich erleichtert und eine einseitige Abnutzung des Gummipuffers hintanhält. Die Polsterung erfolgt mittels Factis, eines bisher noch wenig benutzten, bei der Gummifabrikation jedoch schon lange verwendeten Stoffes. Obwohl das Stelzbein fast vollständig aus Metall hergestellt ist, wiegt es durchaus nicht mehr, als etwa ein Stelzbein aus Holz.

v. H. betont zum Schluß, daß sich die Chirurgen bereits vor der Absetzung des Gliedes mit dem Orthopäden behufs Besprechung über die Wahlstelle und die anzuwendende Prothese ins Einvernehmen setzen sollten; denn es ist unrichtig, wenn man behauptet, daß sich die Prothese nach dem Stumpfe richten solle. Oft bietet ein unzuweckmäßig hergestellter Stumpf für die orthopädische Mechanik ein gewaltiges Hindernis. Überdies empfiehlt es sich, bald nach der Vernarbung der Amputationswunde mit einer zielbewußten Gymnastik und Massage des Stumpfes zu beginnen, um vorzeitigen Kontrakturen desselben vorzubeugen. Manchmal nützen die kunstvollsten Prothesen nichts, da der Stumpf inswischen infolge der Inaktivität gebrauchsunfähig geworden ist. (Selbstbericht.)

Peter Bade (Hannover). Röntgenographisch-diagnostische Beiträge zur Pathologie des Kniegelenks.

Nachdem Vortr. zunächst kurz die Entwicklung des normalen Kniegelenks, das Auftreten und Verschwinden der Epiphysenlinien, die Struktur der betreffenden Knochen und der Gelenkspalte, das Vorkommen von Sesamknöchelchen, besonders der Fabella, geschildert hat, bringt er eine Serie von Bildern, die die Tuberkulose des Kniegelenks in verschiedenen Stadien demonstrieren. Knochenherde im Beginn der Krankheit sind zurzeit nicht zu erkennen.

Eine Aufhellung im Schatten der Epiphyse der Kondylen ist immer bei guten, auch normalen Bildern vorhanden; eine verwaschene Struktur der Aufhellung, wie sie Ludloff beschreibt, stets schon der Ausdruck weitgehender Zerstörung.

Die Ausgänge der Tuberkulose nach und ohne Resektion werden demonstriert.

Entwicklungsstörungen des Kniegelenks und ihre röntgenographische Differentialdiagnose bringen einige weitere Bilder.

→ Rachitis zeigt immer erhaltene, aber verwaschene und sackig gezeichnete Epiphysenlinien, aufgetriebene, verbreiterte Kondylen und Epikondylen, bisweilen an der Knorpelgrenze des Gelenkspaltes kleine perlartige Auflagerungen. Im Gegensatz dazu ist bei der fötalen Rachitis oder richtiger Chondroostrophia hyperplastica der Epiphysenspalt nicht zu erkennen, die epiphysären Enden kolbig aufgetrieben, die Knorpelenden mit Höckern und Ausbuchtungen versehen, die Diaphyse sehr schmal und dünn, die Kniescheibe verbreitert und tiefer stehend.

Bei der kongenitalen Lues sind die Epiphysenlinien gezackt, die Knorpelenden glatt. Die Differentialdiagnose: ob Krankheitsprozesse oder nur Entwicklungsvarietäten an der Tuberositas tibiae sich abspielen, sei ungemein schwierig, röntgenographisch selbst oft auch nicht zu stellen, weil die Form und Lage der Ossifikationskerne an der Tibia nicht ganz einheitlich seien. In einigen Fällen, in denen über Schmerzen in der Kniegelenksgegend, namentlich an der Tuberositas tibiae geklagt wurde, zeigte das Röntgenbild besondere unregelmäßige Ossifikationskerne oberhalb der Tuberositas, die den Eindruck einer Epiphysenlockerung

machten; bisweilen konnten jedoch dieselben Bildungen beobachtet werden, ohne daß Schmerzen vorhanden waren. Bei der anamnestisch sicher nachgewiesenen kongenitalen Lues fand sich eine tiefe Einziehung des Knochenstammens an der Tuberositas — Schwund der Corticalis —, während unterhalb dieser Einziehung abnorm starke, breite Corticalisentwicklung vorlag.

Eine weitere Gruppe von Bildern demonstriert die traumatischen Knochenkrankungen des Kniegelenks. Von Interesse sind hier die Fälle, in denen ohne Röntgenuntersuchung keine sichere Diagnose gestellt werden konnte, Frakturen der Kondylen, Abspaltungen der Kondylen, Rißfrakturen am Fibulaköpfchen, Subluxationen des Kniegelenks und Zertrümmerung der Eminentia capitata. — Die Zerstörung der Eminentia capitata war nur skiagraphisch nachzuweisen, bei der äußeren Untersuchung fand sich gewöhnlich ein ganz geringgradiges Schlottern des Kniegelenks und eine etwas behinderte Beugung.

Diese Fälle demonstrieren wiederholt die Wichtigkeit der Röntgenuntersuchung für die Unfallverletzten, indem für manchen Verletzten die objektive Unterlage für seine Schmerzen nachgewiesen wird.

In entgegengesetzter Richtung wichtig war die Demonstration eines Bildes, durch das dem Unfallverletzten direkter Betrug nachgewiesen werden konnte. Er hatte einen Schuß ins Knie bekommen, diesen verheimlicht, dagegen angegeben, es sei ihm bei der Arbeit ein Balken gegen das Knie geschlagen. Seine ungefähr  $\frac{3}{4}$  Jahre von der Berufsgenossenschaft bezahlten Krankengelder und die Rentenschädigung mußten durch den Entlarvten in monatlichen Raten zurückgezahlt werden.

Den Schluß der Demonstration bilden einige Besonderheiten des Kniegelenks, die teils zufällig, teils wegen Schmerzen zur Untersuchung gekommen und gefunden waren. So wurden die Entstehung von Gelenkmäusen, das Vorhandensein von Exostosen am Gelenkende des Femur und der Tibia, Verdickungen an der Fibula, die durch Druck auf den Nervus peroneus zu ischiatischen Schmerzen Anlaß geben, demonstriert. Eine eigentümliche Bildung an der Innen- und Unterseite des Gelenks, die beim Reiten durch Druck des Knies gegen das Pferd entstanden war — erwies sich als »Reitknochen«.

Er zeigte eine cystische Bildung und schien sich aus dem Femurkondylus gebildet zu haben, der an der entsprechenden Stelle einen Defekt zeigte. Damit wird die Bernd'sche Theorie, welche die Entstehung des Reitknochens vom Periost aus erklärt, gestützt.

Die Arbeit erscheint mit Abbildungen in der Zeitschrift »Fortschritte auf dem Gebiete der Röntgenstrahlen«.

(Selbstbericht.)

Bertelsmann (Kassel). Über Schenkelhalsfrakturen im jugendlichen Alter.

Es ist noch nicht lange her, daß man Schenkelhalsbrüche im kindlichen und jugendlichen Alter zu den großen Seltenheiten rechnete. Seit der Anwendung der Röntgenstrahlen ist es damit anders geworden, und Hoffa hat kürzlich 87 Fälle teils aus der Literatur, teils aus eigenen Erfahrungen zusammengestellt. Unter diesen befanden sich aber nur vier, bei denen der Bruch wirklich nachweisbar im Schenkelhals und nicht in der Epiphysenlinie stattgefunden hatte. Redner selbst verfügt über zwei weitere derartige Fälle und legt die Röntgenplatten, die aus dem Allgemeinen Krankenhaus Hamburg-St. Georg stammen, vor.

Die eine Platte zeigt die rechte Beckenhälfte eines 15jährigen Jungen. Er hatte 5 Monate, ehe er dort Aufnahme fand, mit einem Kameraden zusammen einen schweren Balken auf der rechten Schulter getragen. Als dieser, der das vordere Ende des Balkens trug, dies fallen ließ, bekam Pat. durch das hintere Balkenende einen heftigen Stoß auf die Schulter. Er verspürte sofort Schmerzen in der rechten Hüfte und arbeitete an dem Tage nicht mehr, da es so wie so gleich Feierabend war. Andern Tags kam er wieder zur Arbeit und arbeitete, wenn auch unter Schmerzen, 8 Tage lang weiter. Dann wurde er krank geschrieben und auf Rheumatismus behandelt. Als er 5 Monate später ins Krankenhaus kam, waren die Symptome die einer Coxa vara mit völliger Fixation in der Hüfte und

sehr deutlicher Ausprägung der Knickung des Schenkelhalses nach vorn. (Spina—Malleolus internus Verkürzung  $3\frac{1}{2}$  cm, Trochanter—Malleolus internus keine Verkürzung, Trochanter 3 cm über der Roser-Nélaton'schen Linie.)

Das zweite Bild stammt von einem 18jährigen Mädchen, das vor 2 Jahren direkt mit der Hüfte aufgeschlagen und 8 Tage bettlägerig war. Sie stand dann auf, mußte aber, nachdem sie 4 Wochen umhergelaufen war, wieder ärztliche Behandlung aufsuchen. Im Verlauf derselben hat sich der gegenwärtige Zustand herausgestellt. Die Symptome sind jetzt, 2 Jahre nach dem Unfall, die einer Coxa vara mit mäßiger Behinderung der Abduktion und Außenrotation. Spina—Malleolus internus Verkürzung 3 cm, Trochanter ca. 3 cm oberhalb der Roser-Nélaton'schen Linie.

An beiden Bildern sieht man mit Deutlichkeit, daß die Fraktur in der Mitte des Schenkelhalses und nicht in der Epiphysenlinie liegt. Auch hier hatte ein anscheinend geringfügiges Trauma zu nachträglicher schwerer Dislokation und Schädigung geführt. Man soll also bei Verletzungen in der Gegend des Schenkelhalses lieber einmal zu vorsichtig sein, als das Gegenteil. Wahrscheinlich hat es sich bei den beiden Fällen zuerst um subperiostale Frakturen gehandelt, die erst nachträglich bei der Belastung eine Dislokation eingegangen sind.

(Selbstbericht.)

H. Scheidl (Baden bei Wien) bespricht in Kürze die Fortschritte, welche die Behandlung der Brüche der unteren Gliedmaßen in den letzten Dezennien gemacht hat, einerseits durch die Konstruktion von sehr verwendbaren Geh- und Lagerungsschienen, andererseits aber dadurch, daß der Gipsverband direkt auf die Haut angelegt und so der vollendetste Modellverband wurde. Diese Fortschritte kamen jedoch nicht alle dem praktischen Arzte zugute, der nach wie vor die großen Schwierigkeiten des Anlegens der Gipverbände allein und ohne geschulte Assistenz überwinden mußte. Vortr. demonstriert nun einen Apparat, der diese zum Anlegen eines korrekten Gipsverbandes notwendige Assistenz vollständig übernimmt und an Gewicht so leicht ist (1,50 kg), daß derselbe zu jedem Falle mitgetragen werden kann. Derselbe besteht hauptsächlich aus einer Stahlschiene, an deren vorderem (proximalen) Ende ein Halbring aus Messingblech aufgesetzt wird, welcher, mit einem Riemen um den Oberschenkel festgeschnallt, sich gegen den Sitzbeinknorren stemmt. Am rückwärtigen (distalen) Ende läuft an einem Gewinde der Schienenkanten ein Schraubenzylinder, welcher vor sich eine Säule herschiebt, welche mit dem Fuße in starker Verbindung steht. Derselbe wird in folgender Weise angelegt: Zuerst lege ich um den Rist und die Ferse ein starkes, breites Zwirnband in einer 8-Tour von ca. 1 m Länge in der Art, daß ich am Fußrücken nahe dem Sprunggelenk die Mitte des Bandes auflege und an der Fußsohle kreuze, jetzt den einen Teil des Bandes dort festhalte, während ich den anderen um die Ferse herum wieder zur Fußsohle zurückführe, stark anziehe und an der Fußsohle fest knote. So bleiben die beiden Knöchel vollständig frei. Jetzt hebe ich unter mäßigem Zuge das Bein und schiebe die Stahlschiene mit dem Halbring unten bis an den Sitzbeinhöcker vor, worauf der Pat. selbst den Riemen um den Schenkel schnallt. Jetzt liegt das Bein auf der Schiene auf, und ich knote die freien Enden der Zwirnbänder über der Säule fest und beginne durch Drehen des Schraubenzylinders sofort zu extendieren. Nun ist das Bein genügend fixiert, um die Verkürzung zu messen; dann extendiere ich weiter, kooptiere die Fragmente, versorge bei komplizierten Brüchen die Wunde, messe nach usw. und habe jederzeit die beiden Hände frei für alles Notwendige. Sollte der Fuß von der rechtwinkligen Beugung im Sprunggelenk abgewichen sein, so schiebe ich an denselben einen kurzen Querriegel, an dem unter rechtem Winkel ein U-förmiger Fußstab aufgesetzt ist, soweit hinan, bis der Fuß in rechtwinkliger Beugung fixiert bleibt. Der Querriegel kann durch eine Schraube fixiert werden. Statt das Bein einzufetten oder zu rasieren — beides kann übrigens anstandslos geschehen —, lege ich nun um Apparat und Bein, nachdem dasselbe die richtige Länge und die Bruchenden die günstigste Stellung erreicht haben, eine Schicht dünner Mullbinde und darüber sofort die Gipstouren. Nach der ersten Tour lege

ich nun von der Mitte des Fußrückens, auf der Streckseite bis ans obere Ende des Verbandes reichend, einen bis zwei leicht befettete, ca. 1 mm starke Stahl-drähte und darüber die übrigen Gipstouren. Mit diesen Drähten wird bei der Verbandabnahme der Gipsverband aufgerissen und so in wenigen Minuten leicht abgenommen. Kurz nach Fertigstellung des Verbandes ist derselbe auch schon so hart, daß er die volle Funktion des Apparates übernehmen kann. Jetzt wird der Apparat aus dem Verbands auf folgende Weise vollständig entfernt. Erst löse ich die Extension durch Zurückdrehen des Schraubenzylinders oder ich durchschneide das Zwirnband, dann ziehe ich den Fußstab vertikal aus dem Verbands, löse hierauf den Riemen am Oberschenkel, ziehe den Halbring leicht von der Stahlschiene, die ich nun selbst unter mäßig starkem Zuge und leichter Drehbewegung aus dem Verbands ziehe. Der Querriegel wird nun seitlich fortgenommen. Die 8-Tour der Fußblase wird an der Sohle durchgeschnitten und aus dem Verbands gezogen. Um dies zu erleichtern, kann man den Fußrücken sowie auch die Stahlschiene leicht befetten. So habe ich den ganzen Apparat vollständig aus dem Verbands entfernt und habe die Gewißheit, daß die Bruchenden in derselben Stellung sich befinden, die ich ihnen vor dem Anlegen des Verbandes gegeben habe. Nun ist die nächste Frage: Leidet der Verband durch das Entfernen des Apparates keinen Schaden in seiner Festigkeit oder in seiner Funktion? Nach meinen zahlreichen Versuchen kann ich dies bestimmt verneinen. Der schwächste Teil des Verbandes ist der Sohlenteil, aber ich kann den ganzen Sohlenteil entfernen und nachträglich erneuern, ohne daß die Wirkung des Verbandes Schaden leidet. Die Stahlschiene selbst bietet manchen Vorteil für den mit der Gipstechnik wenig Vertrauten dadurch, daß die Gefahr einer zirkulären Abschnürung, die an den wenig muskulösen Partien des Unterschenkels am größten ist, ausgeschlossen ist, und auch bei etwas zu straff angelegten Bindentouren nach dem Entfernen der Schiene ein genügender Raum gebildet wird für den arteriellen Zufluß und für den venösen Abfluß durch die Vena saphena parva, in deren Verlaufsrichtung die Schiene gelegen war.

Von den damit behandelten Fällen will ich kurz über den berichten, der mir als besonders beweisend für die praktische Verwendbarkeit und Leistungsfähigkeit meines Apparates erscheint.

Ein junger Mann wurde am 12. August d. J. in einer Metallwarenfabrik von einem Transmissionsriemen erfaßt, erst in die Höhe gehoben, dann von oben herabgeschleudert, so daß er neben mehrfachen anderen Verletzungen auch einen Bruch des rechten Oberschenkels erlitt. Damit lag er in leichter Gewichtsexension im städtischen Spital der Stadt Baden. Am 20. August, also 8 Tage nach erlittenem Bruche, besuchte ich den Pat. zum erstenmal. Die Behandlung dieses Falles wurde mir in kameradschaftlicher Weise überlassen, und ich ließ von dem Bruche eine Röntgenaufnahme machen. Dieselbe zeigt den Bruch an der Grenze des oberen und mittleren Drittels des Oberschenkels. Die Fraktur erweist sich als ein Schrägbruch mit starker Dislocatio ad axin, ad latus und ad longitudinem. Die Verkürzung betrug 6 cm. Nun legte ich den Apparat an und extendierte, bis die Verkürzung fast vollständig behoben war. Jetzt wurde sofort in der oben angegebenen Weise der Gipsverband angelegt. Bei allen diesen Prozeduren lag der Kranke im Bette und brauchte keine Lageveränderung mit demselben vorgenommen zu werden. Am 15. September wurde der Verband abgenommen, und das Heilungsergebnis war ein gutes. Die Dislocatio ad axin und ad latus ist vollständig behoben, die Verkürzung von 1 cm kommt nicht zum Ausdruck.

Über die sonstige Verwendbarkeit des Apparates und dessen kriegschirurgische Bedeutung werde ich gelegentlich sprechen. (Selbstbericht.)

C. Stern (Düsseldorf). Beitrag zur Frage der chirurgischen Behandlung chronischer Nephritis.

S. bespricht kurz die modernen Bestrebungen, die Nephritis zum Gegenstand chirurgischer Eingriffe zu machen, indem er besonders den Anteil hervorhebt, den James Israel, Harrison und Edebohl an der Frage haben.

Die Arbeiten Israel's betonen vor allem, daß die Lehre von den Blutungen aus gesunden Nieren (angioneurotische Blutungen nach Klemperer) für die Mehrzahl der Fälle nicht zutrefte, daß vielmehr in diesen Fällen organische Veränderungen (nephritische) die Ursache der Blutungen seien, und daß die Nephrotomie in diesen Fällen günstig auf das Leiden einwirken könne. S. belegt die Richtigkeit dieser Auffassung durch einen Fall, in welchem enorme Blutungen, die den Verdacht auf Tumor oder Tuberkulose erregten, durch die Nephrotomie zum Stillstand gebracht wurden. Die Niere zeigte stark ausgeprägte interstitielle Veränderungen. Gegenüber diesen Fällen, in denen der Blutung wegen operiert wird, und weniger in der Absicht, eine Nephritis zu operieren, gehen die Vorschläge Harrison's und neuerdings Edebohls' dahin, die Nephritis als solche anzugreifen. Harrison spaltet die Niere resp. die Kapsel behufs Druckentlastung, Edebohls entfernt die Kapsel (Dekapsulation).

S. bringt Beispiele von diesen Operationen und bespricht vor allem einen Fall, bei dem eine mit Ascites und Ödemen komplizierte, schwere, seit einem Jahre bestehende Nephritis nach Spaltung der einen Niere rasch zur Ausheilung kam. Weiter gibt S. ein Beispiel von absezierender Nephritis, in dem die Nephrotomie heilend wirkte. Wengleich die Zeit einer chirurgischen Behandlung der Nephritis noch nicht gekommen sein dürfte, glaubt S. doch für bestimmte Indikationen ein chirurgisches Eingreifen empfehlen zu dürfen; dahin gehört einmal die Massenblutung bei chronischer interstitieller Nephritis und zweitens die durch innere Mittel nicht mehr zu bekämpfende Anurie und Oligurie im Laufe der subakuten oder chronischen Nephritis (breite, weiße Niere).

Der Vortrag wird anderweit veröffentlicht.

(Selbstbericht.)

#### Diskussion.

Rehn (Frankfurt a. M.) rät zu großer Vorsicht bei operativem Vorgehen, da der Erfolg unsicher sei. Kleinschmidt (Kassel).

#### Goldberg. Erfolge in der Verhütung der Harninfektion.

Bei Gonorrhöe und bei Urogenitaltuberkulose läßt sich der Eintritt und die Heilung einer Harninfektion, da es sich alsdann um eine Mischinfektion handelt, nur durch kulturelle Untersuchung feststellen. Die Erfolge der lokalen Gonorrhöetherapie sind nicht zum wenigsten durch die dabei aufgewandte Asepsis bedingt.

Bei Tuberkulose der Harnwege ist es schwierig, aber möglich, bei Eingriffen eine Sekundärinfektion zu verhüten; eine einmal etablierte zu heilen ist kaum möglich. Bei den übrigen Krankheiten der Harnwege ist Eintritt und Heilung der Harninfektion an der Pyurie kenntlich.

Aus der folgenden Tabelle sind die Erfolge, die ich in den letzten Jahren erzielte, ersichtlich.

1) Blasen geschwülste (20). Bei 10 Pat. kein Eingriff, bei 3 Spontaninfektion (Karzinome), bei 7 (benigne Tumoren) nicht. 10 operiert (5 benign, 5 malign); Infektion nicht zu verhüten.

2) Blasensteine (25). Alle operiert, meist mit Lithotripsie. 10 steril zugegangen, 8 blieben es, 2 infiziert, 1 tot. 15 infiziert in Behandlung eingetreten; Infektion 3mal geheilt, 11mal lokalisiert, 1mal führte sie zum Tode.

3) Strikturen (93). Von den 35 uninferiert zugegangenen wurde keiner infiziert, von den 58 bei Beginn vorhandenen Infektionen 25 geheilt, 26 gebessert; 7mal leichtere Formen von Katheterfieber, aber nur bei den anfänglichen Eingriffen.

4) Prostatahypertrophien (134). 78 steril zugegangen, bei 50 wiederholte Eingriffe unnötig; von 28 lange katheterisierten (11 akute, 15 chronische inkomplette Retentionen), 25 steril entlassen, nur 3 infiziert. Von 56 infiziert zugegangenen 25 geheilt, 31 gebessert.

Die Methodik, welche zu diesen Erfolgen führte, ist auseinandergesetzt in Verhütung der Harninfektion, Handhabung der Asepsis und Antiseptik bei der

Behandlung der Harnkrankheiten<sup>1</sup>. Die Prognose aller operativen Eingriffe an den unteren Harnwegen wird mehr oder weniger beherrscht von dem Eintritt oder Ausbleiben der Harninfektion; anfangs lokal, führt sie in früher oder später Zeit durch Ausbreitung zum Tode. (Selbstbericht.)

#### O. Ziemssen (Wiesbaden). Urethrismus.

Das Wort Urethrismus, dem Vaginismus nachgebildet, soll ähnliches bedeuten. Darunter verstehe ich erstens einen Zustand, dem Chirurgen besonders bekannt, nämlich: nach Einführung eines selbstverständlich sterilisierten Katheters entsteht ein so starker Schüttelfrost, daß man an schwere Infektion denken könnte, jedoch folgt vollkommenes Wohlbefinden; zweitens einen Zustand, den ich in meinem Wohnort, dem von jungen Hochzeitsreisenden, aber auch älteren Herren zu erotischen Zwecken oft aufgesuchten Wiesbaden bisweilen beobachte, nämlich bei zu lange ausgedehntem Prodromalstadium der beabsichtigten Kohabitation entsteht ein heftiger Schüttelfrost, während dessen das erigierte Membrum in sich zusammensinkt, und nach welchem eine ganz unbedeutende Feuchtigkeit am Orificium ext. urethr. sich zeigt; auch ihm folgt später Wohlergehen; und endlich drittens einen Zustand, der früher zur Zeit der öffentlichen Spielbanken häufiger war, nämlich bei forcierter Unterdrückung des Harndrangs entsteht ein Schüttelfrost, der aber mit Entleerung der Blase schwindet und keine direkten üblen Folgen hinterläßt. Aufklärung dieses Zustandes, die ich in der Literatur nicht fand, brachte mir folgende Beobachtung:

Ein durchaus kräftiger, im übrigen gesunder, 26jähriger Herr konsultierte mich wegen dumpfen Druckes in Reg. hypogastr. Er gab an, daß er beim Anblick eines jeglichen weiblichen Wesens, ja selbst beim Anblick lassiver Bilder an den Straßenschauensfern von unangenehmen Erektionen geplagt werde, die er in keiner Weise bemeistern könne. Nach jedem Versuche, dies auf natürlichem Wege oder sonstwie zu tun, habe er diesen tagelang anhaltenden Druck, eine Ejaculatio seminis trete niemals ein. Er gab ferner an, daß er bereits ärztliche Hilfe gesucht habe, aber vergeblich; so habe z. B. Fürbringer (Berlin), der sein Leiden für ein Rückenmarksleiden hielt, ihn nach Baden zu Gilbert geschickt er sei dort elektro- und hydrotherapeutisch, aber resultatlos behandelt, doch sei dort konstatiert, daß nach schwerstem Schläfe Flecken in der Bettwäsche sich fanden, die als Samen erkannt wurden. Das Leiden des Pat. bestand also nicht in mangelnder Samenbildung, auch nicht in mangelnder Erektion, sondern in der Unfähigkeit, den Samen willkürlich zu entleeren, der, zurückgestaut, jenen dumpfen Druck hervorrufen mußte. Die Untersuchung ergab zunächst normale Verhältnisse, speziell kein Symptom, das auf Rückenmarksleiden hinwies. Dagegen fiel auf, daß Pat., zum Urinieren aufgefordert, lange drücken mußte, bis die ersten Tropfen kamen, denen dann ein dünner Strahl folgte. Pat. gab an, daß dies von Kindheit an nicht anders gewesen wäre. Bougie Nr. 17 Fil. Charr. bis zur Pars prostatica eingeführt, wurde hier festgehalten. Ich griff dann zu der von mir seit etwa 30 Jahren geübten und auch seinerzeit publizierten Methode des Einlaufs von Flüssigkeit in Urethra und Blase ohne Einführung eines Katheters, nur mittels eines Mundstückes auf das Orif. ext. urethrae. Diese meine Methode, deren Publikation damals weniger beachtet wurde, ist unter dem Namen der Janet'schen mehr bekannt geworden. Nach Einlauf von 10 g, also dem der Harnröhre entsprechenden Quantum, trat Spasmus ein, der weiteren Einlauf hinderte; zugleich klagte Pat. über Schmerzen an der Innenseite der Oberschenkel, wie dies ja bei Manipulationen an der Pars prostatica oft beobachtet wird. Aus diesem Befunde, sowie aus der erneuten Versicherung des Pat., daß er niemals Gonorrhöe, noch andere Erkrankung der Urethra bemerkt habe, schloß ich nun, daß es sich bei dem Pat. um angeborenen Spasmus handle, ähnlich dem Vaginismus, einem Spasmus, der durch jeden Fremdkörper, sei dieser nur ein Tropfen Harn oder Sperma, von hinten, feines Bougie oder Flüssigkeit, von vorn eingedrungen, ausgelöst werde. Diese Deutung erklärte die Dysurie, die schließlich nur durch den starken

<sup>1</sup> Wiesbaden, J. F. Bergmann, 1904.

Druck der Blase überwunden wurde; sie erklärte das Ausbleiben der Ejaculatio seminis, die das in der Urethra gegebene Hindernis nicht bewältigen kann und, der starken Vis a tergo der Blase entbehrend, zurückgestaut den dumpfen Druck im Duct. ejaculator. erzeugt und erst im tiefsten Schlaf einen Ausweg findet; sie erklärt schließlich den bei Füllung der Urethra von vorn auftretenden Schmerz im Oberschenkel. Auf Basis dieser Diagnose und in Analogie mit dem beim Vaginismus von mir oft erprobten Verfahren der langsamen Dehnung habe ich dann langsam die Urethra und Blase durch Borsäureeinlauf mittels der oben erwähnten Methode gedehnt. Das Verfahren glückte. Nach 4 Wochen war die Dysurie beseitigt, und nach weiteren 3 Wochen konnte Pat. mir über regelrechten Koitus berichten. Spätere Nachrichten bestätigten die Wiederherstellung.

(Selbstbericht.)

v. Büngner (Hanau). Zur Kasuistik der Pfählungsverletzungen<sup>1</sup>.

v. B. berichtet nach einem Hinweis auf die Bedeutung der Pfählungsverletzungen überhaupt über die Pfählungen durch das Foramen obturatorium des Beckens mit extraperitonealer Verletzung der Harnblase.

(Selbstbericht.)

#### Diskussion.

Braun (Göttingen) hat Pfählung durch Fall auf eine im Boden steckende Lanze beobachtet. Gang in der Bauchwand bis Nabelhöhe; dort führt ein Loch in die Bauchhöhle. Aus der Bauchwandwunde starke Blutung in die Bauchhöhle hinein. Glatte Heilung.

Kleinschmidt (Kassel).

Hoffmann (Düsseldorf). Über akute Magendilatation.

Verf. berichtet über einen Fall von akuter Magendilatation, den er operativ behandelte. Er bespricht zuerst die verschiedenen Gruppen der akuten Magendilatation, eine auf zentrale Störungen beruhende und eine durch Diätfehler hervorgerufene. Nach einem kurzen Literaturbericht wird der in Frage stehende Fall eingehend geschildert.

Es handelte sich um einen mageren, jungen Mann mit verfallenen Gesichtszügen, Puls klein, 130; Temperatur 36. Abdomen stark aufgetrieben und empfindlich. In der ganzen linken Unterbauchgegend absolute Dämpfung mit Fluktuation. Starkes Erbrechen, das durch keine Mittel zu stillen war; Erbrochenes dunkelbraun, stark sauer, nicht fäkulent. Urinsekretion bis auf ein Minimum reduziert; im Urin nichts Besonderes. Diagnose (bei Fehlen jeglicher Anamnese): Partielle Peritonitis mit abgesacktem Exsudat. Schleunige Operation als ultimum refugium. Schnitt vom Epigastrium bis zum Nabel; es zeigte sich ein großer, kugliger Tumor, welcher der abnorm erweiterte Magen war. Zirkuläre Naht des Magens an das Peritoneum; Punktion des Magens; es entleerten sich ca. 6 Liter dunkelbrauner Flüssigkeit mit einer Menge unverdauter Gurkenstücke. Pylorus und Duodenum durchgängig. Schluß der Bauchwunde, Einlegen einer Dauerkantile. Zunächst erholte sich Pat., starb jedoch am folgenden Tage unter Zeichen zunehmenden Kollapses.

Die Sektion der Bauchhöhle ergab: Vergrößerung des Magens, in der Schleimhaut streifige Blutungen; Duodenum erweitert; Därme im übrigen kollabiert. Pankreas vergrößert, hart; stellenweise inselförmige Nekrosen. Im übrigen normaler Befund.

Resümee: Vorliegender Fall war zur Stellung einer exakten Diagnose insofern ungünstig, als jede Anamnese auch seitens des vorher behandelnden Kollegen fehlte. Die Dilatation war nach einem Diätfehler akut entstanden bei einem jungen Manne, der vorher nie an auffallenden Verdauungsstörungen gelitten hatte.

Es ist anzunehmen, daß eine Disposition zu dieser Erkrankung vorhanden gewesen ist, bestehend in einer gewissen Atonie, verbunden mit bereits bestehender Magenerweiterung, welche bis dato keine Beschwerden gemacht hat. Die später vom Vater eingeholte Anamnese hat dann auch ergeben, daß Pat. ein Fresser gewesen ist und die Speisen mangelhaft zerkleinert heruntergeschlang.

<sup>1</sup> Eine ausführlichere Darlegung dieses Gegenstands wird demnächst in v. Bruns' Beiträgen zur klin. Chirurgie erfolgen.

Der Fall lehrt:

- 1) Es gibt eine akute Magenerweiterung, ohne daß vorher ein bereits erkanntes, resp. durch irgendwelche Symptome lästiges Magenübel bestanden hätte.
- 2) kann beim Fehlen einer Anamnese die akute Magenerweiterung zu diagnostischen Irrtümern führen, welche im Beginne der Erkrankung verhängnisvoll werden können.
- 3) Hat man es mit einer besonders in der linken Bauchseite liegenden abgegrenzten Dämpfung zu tun, verbunden mit unstillbarem Erbrechen, so soll man stets die akute Magendilatation auch ohne Anamnese mit in den Bereich der differentiellen Diagnose ziehen und zur Sicherstellung eine Magenspülung vornehmen.  
(Selbstbericht.)

### 11) Solieri. Istogenesi di un tumore maligno connettivale.

(Sperimentale 1903. Nr. 4.)

Mit 12 Jahren entstand aus unbekannter Ursache eine Geschwulst im Musc. rectus cruris, wuchs in 13 Jahren bis zu Hühnereigröße und blieb dann 25 Jahre stationär. Sie wurde exstirpiert und als Osteoma musculare bestimmt, welches zentral aus verkreideten nekrotischen Partien, weiter aus nekrotischem und peripher aus lebendem Knochengewebe bestand. Von der gewöhnlichen Produktion der Myositis ossificans unterschied sie eine deutliche bindegewebige Kapsel, aus welcher sie bei der Operation unter Zurücklassung derselben ausgeschält wurde.

8 Monate nach der Operation entwickelte sich an der gleichen Stelle ein Myxosarkom, wuchs in 5 Monaten bis zu Kindskopfsgröße, wurde exstirpiert und residivierte nach 3 Monaten.

S. glaubt an einen genetischen Zusammenhang, insofern durch den Reiz der Operation das Bindegewebe der zurückgelassenen Kapsel einen Anstoß zu erhöhter neoformativer Tätigkeit erhielt und dadurch in maligne sarkomatöse Degeneration geriet.  
E. Pagenstecher (Wiesbaden).

### 12) Dansauer. Beitrag zur Kenntnis der Gasgangrän. (Aus dem hygienischen Institut der Universität Jena.)

(Münchener med. Wochenschrift 1903. Nr. 36.)

In der Abhandlung bespricht D. in Anlehnung an einen selbst beobachteten Fall nur die Beziehungen des Bakterium coli zur Gasgangrän, die bei der D.'schen Pat. am rechten Handrücken aufgetreten war und sich über den ganzen Arm und die obere Rumpfgegend bis auf die linke obere Gliedmaße ausgedehnt, und rasch zum Tode geführt hatte. Die vom Verf. vorgenommene Untersuchung an Stücken der Muskulatur mit Unterhautszellgewebe, des Gehirns, der Leber und Milz ergab mit den angestellten Tierimpfungen in diesen Teilen die Anwesenheit von vier verschiedenen Bakteriensorten, dem Bakterium fluorescens liquefaciens, dem Staphylokokkus pyog. aureus, Streptokokkus pyog. und Bakterium coli, die in Reinkultur dargestellt werden konnten; der Fränkel'sche Bazillus phlegmones emphysematosae, wie der Bazillus des malignen Ödems fehlten gänzlich. D. gelangt auf Grund seines Falles und anderer ähnlicher Beobachtungen zu dem Schluß, daß das Bakterium coli commune keinen Anspruch darauf machen kann, als selbständiger Erreger von Gasgangränen anerkannt zu werden, seine Tätigkeit hierbei eine rein saprophytische und von einer primär durch pathogene Bakterien, lokale oder allgemeine Ernährungsstörungen (Trauma, Stoffwechselkrankheiten) verursachten Gewebsschädigung abhängig ist.  
Kramer (Glogau).

### 13) Perez. Stafilococcemia a tipo piemico senza metastasi.

(Policlinico 1903. Nr. 6—9.)

Nach Inzision und Entleerung eines Leberechinokokkus trat eine stärkere Eiterung auf (Eiter enthielt Staphylokokkus albus in Reinkultur), sowie ein pyämisches Fieber mit Schüttelfrösten, ohne daß jedoch Metastasen nachweisbar



wurden; im Blut und Urin wurde der Albus ebenfalls gefunden. Erst nachdem eine zweite, teilweise verkalkte und vereiterte Cyste entleert war, sank das Fieber.

Da schon vorher zeitweise Fieberanfälle bestanden hatten, nimmt P. an, daß in der zuletzt eröffneten Cyste sich schon länger Kokken in abgeschwächtem Zustand befunden hatten, welche unter dem Reize der Operation in Bewegung gerieten und von den Wundsekreten eine erhöhte Virulenz erhielten.

Der Fall gibt ihm Veranlassung zu einer ausführlichen Besprechung der Frage der septischen Erkrankungen. Er unterscheidet 1) Toxinämie (durch bakterielle Toxine und Proteine, durch Stomaine, Leukomaine und animalische Gifte). 2) Bakteriämie (durch Milsbrand, Streptokokken, Staphylokokken und Kolibakterien). 3) Pyämie (durch Strepto-, Staphylo-, Pneumokokkus. Bakterien nur vorübergehend im Blute). Die Bakteriämie kann den Typus des septämischen Fiebers zeigen oder den des pyämischen Fiebers. Letzteres lag in seinem Falle vor, aber ohne daß lokale Ansiedlung von Bakterien stattfindet. Die anfallsweisen Steigerungen der Erscheinungen beruhen auf vorübergehenden stärkeren Anhäufungen von Toxinen und Bakterien im Blute. Die zweite und dritte Form können sich aber vermischen zu einer Form, die P. Bakteriopyämie nennt.

Die Anämie, welche bei solchen Fällen immer gefunden wird, lag auch hier vor. Versuche mit Mischung des Blutes des Pat. mit normalem ergab eine unverkennbare hämolytische Wirkung. **E. Pagenstecher** (Wiesbaden).

#### 14) **Cossmann** (Duisburg). Azetonvergiftung nach Anlegung eines Zelluloid-Mullverbandes.

(Münchener med. Wochenschrift 1903. Nr. 36.)

Die Vergiftungserscheinungen traten kurze Zeit nach Anlegung des Zelluloidverbandes um Hüftgelenk und Bein auf; der betreffende 12jährige Pat. wurde sehr unruhig, klagte über starkes Brennen an den Beinen, bekam Erbrechen und wurde schließlich tief komatös, sein Puls klein, kaum fühlbar. Die Expirationsluft roch stark nach Azeton, selbst noch am folgenden Tage, an dem die bedrohlichsten Erscheinungen zwar geschwunden, aber noch Benommenheit und Schläfrigkeit vorhanden waren; auch im Harn fand sich Azeton, ebenso im Erbrochenen. — Bemerkenswert ist, daß der Verband nicht in Narkose und nicht auf einem Gipsmodell, sondern unmittelbar auf dem mit Trikotstoff bekleideten Körper angelegt worden, die Vergiftung also wohl auf dem Wege der Resorption durch die Haut erfolgt war. **Kramer** (Glogau),

#### 15) **E. Casati**. Sul trattamento dei monconi nelle amputazioni.

(Communicazione fatta all' accademia di scienze med. e naturali in Ferrara 1902. Dezember 27.)

Bekanntlich ist die Frage der tragfähigen Amputationsstümpfe in den letzten Jahren auf dem deutschen Chirurgenkongreß wiederholt erörtert worden. Bunge hat dabei die beachtenswerte Mitteilung gemacht, daß die Amputationsstümpfe auch dann vollkommen schmerzlos und tragfähig werden, wenn es nur gelingt, die medulläre und periostale Kalluswucherung zu verhüten. Diesen Vorschlag hat Verf. in 11 Fällen nachgeprüft und ist mit dem Erfolge sehr zufrieden. C. verfährt folgendermaßen: Zirkelschnitt durch die Weichteile und Umschneidung des Periost. Zurückschiebung des letzteren peripherwärts etwa 1,5 mm weit. Durchsägung des Knochens im periostfreien Teile. Auslöffelung des Markes 0,5 cm tief. Naht der Muskeln und der Haut, und zwar so, daß die Nahtlinien beider sich rechtwinklig kreuzen (um Verwachsungen möglichst zu vermeiden). C. legt auch großen Wert auf eine exakte Blutstillung und operiert daher nur mit Hilfe manueller Kompression der großen Gefäßstämme. **A. Most** (Breslau).

#### 16) **S. S. Nalbandow**. Zur Frage von den Schulterverrenkungen bei Syringomyelie.

(Russki Wratsch 1903. Nr. 24.)

Pat., 55 Jahre alt, Steinbrecher, leidet seit etwa 25 Jahren an Syringomyelie; mehrmals verletzte er bei der Arbeit seine linke Hand, ohne es zu spüren; ebenso

schmerzlos verliefen eine Eiterung am Daumen und eine Phlegmone des Vorderarms. Vor einem Jahre spürte er beim Heben eines schweren Steines Krachen im linken Schultergelenk, doch da es nicht schmerzte, arbeitete er 2 Stunden weiter. Bei der Untersuchung fand man eine typische Syringomyelie, eine volare Verrenkung des linken Daumens, eine Verrenkung des Vorderarms mit dem Os triangulare und lunatum auf das Dorsum carpi, endlich eine Schulterverrenkung nach innen und vorn, die sich leicht einrichten ließ, aber sofort wiederkehrte. Das rechte Radiokarpalgelenk war schlotterig. **Gückel** (Kondal, Saratow).

17) **Schwartz.** Luxation incomplète et habituelle du nerf cubital. Maintien du nerf dans la gouttière épitrochléo-olécranienne à l'aide d'un lambeau aponévrotique emprunté à l'aponévrose épitrochléenne. Résultat fonctionnel très bon.

(Bull. et mém. de la soc. de chir. de Paris T. XXIX. p. 3.)

Pat. hatte sich die Subluxation des N. ulnaris 2 Monate vorher beim Heben einer schweren Last zugezogen; bei jeder kräftigen Bewegung im Ellbogengelenk empfand er einen Schmerz im Vorderarm und besonders dem 4. und 5. Finger mit dem Gefühl des Ameisenkriechens. Die operative Freilegung des N. ulnaris in der Furche hinter der Epitrochlea zeigte seine Befestigung gelockert; vor allem auffallend war aber eine erhebliche Verdickung des Nervenstammes bis auf das Doppelte seines normalen Volumen. S. fixierte den Nerven in seiner Knochenrinne durch einen Bindegewebslappen, den er in der Aponeurose der Epitrochlea umschneidet, zurückklappte und an dem Olekranon annähte. 6 Wochen nach der Operation konnte Pat. seine Tätigkeit als Gassenkehrer wieder aufnehmen.

**Reichel** (Chemnitz).

18) **Blecher.** Satteltaschenschienen für Ober- und Unterschenkelbrüche.

(Deutsche militärärztliche Zeitschrift 1903. Hft. 8.)

Die Cramer'schen Schienen bestehen aus zwei vertikalen dünnen Metallstäben, welche durch kurze horizontale Metallstäbe verbunden sind. Zwei derartige Schienen hat Verf. durch einen Schlosser wie eine Binde fest aufrollen lassen, um sie in der Satteltasche des Sanitätsoffiziers unterbringen zu können. Die Länge der einen Schiene beträgt aufgerollt 85 cm; sie ist für den Unterschenkel bestimmt; die Länge der anderen entspricht einer Schiene von 130 cm und reicht als äußere Schiene bei Oberschenkelbrüchen vom Fuß bis zur Hüfte. Die kürzere Schiene wiegt aufgerollt 200 g, die längere 250 g; beide lassen sich in einer nicht zu kleinen Satteltasche unterzubringen, sie schmiegen sich beim Gebrauch dem zu schienenden Teile gut an.

Da die aufgerollten Schienen verhältnismäßig schmal sind, wird je eine allein auch für einen Notverband kaum genügen, entweder müssen beide für das gebrochene Glied verwandt werden, oder es wäre nötig, bei Verwendung nur einer Schiene noch anderes improvisiertes Schienenmaterial zum Feststellen des verletzten Gliedes hinzuzunehmen. Immerhin scheinen diese aufgerollten Schienen praktischen Wert zu haben. (Ref.) **Herhold** (Altona).

19) **G. Müller.** Zur Kasuistik und Statistik der Patellarfrakturen. (v. Langenbeck's Archiv Bd. LXX. Hft. 3.)

M. sah unter 2000 Verletzungen resp. 1000 Knochenbrüchen 15 Kniescheibenbrüche. In 11 Fällen waren Verbände zur Heilung angelegt, nur bei 4 Pat. war die Knochennaht ausgeführt worden. Für die mit Verbänden Behandelten ergab sich eine Durchschnittsdauer von 98 Tagen für die Primärbehandlung und von 71 Tagen für die Nachbehandlung in einem mediko-mechanischen Institut. Bei den genähten Fällen betrug die Durchschnittszeit 93 Tage für die Primärtherapie, 125 Tage für die Nachbehandlung. Die Knochennaht scheint also eine um 25%

längere Behandlungsdauer zu erfordern. Die nicht genähten Fälle zeigen doppelt so häufig Diastase der Fragmente wie die genähten. Die Durchschnittsbeweglichkeit im Gelenk ist bei der Knochennaht am Schluß der Nachbehandlung um 30° geringer als bei der einfachen konservativen Therapie. Was das Endergebnis anlangt, so ist bei keinem einzigen Falle eine absolute Wiederherstellung der Erwerbsfähigkeit erzielt worden. Bei allen Fällen blieb am Ende eine teilweise Erwerbsbeschränkung zurück, deren Durchschnitt 24% bei den nicht genähten, 40% bei den genähten Brüchen betrug.

E. Siegel (Frankfurt a. M.).

## 20) N. N. Wesselowsorow. Zur Frage von der operativen Behandlung der Kniescheibenbrüche.

(Russki Wratsch 1903. Nr. 34.)

1893—1901 wurden im Obuchow-Hospital in Petersburg an 11 Pat. 12 Kniescheibenbrüche mit Knochennaht behandelt. 10 Brüche waren frisch, 2 schon veraltet. Zweimal wurden wiederholte Brüche derselben Kniescheibe beobachtet, davon einer genäht. Die Resultate waren gut, mit Ausnahme eines Falles, wo vor der Operation hartnäckig versucht wurde, eine subkutane Knochennaht anzulegen, doch ohne Erfolg; nach der Operation vereiterte das Gelenk, Eiter-senkungen in die Muskeln traten auf, und Pat. ging an Pneumonie zugrunde. In den letzten Jahren legt Trojanow den Hautschnitt nicht quer über die Kniescheibe, sondern bogenförmig, ähnlich dem Schnitte Textor's; bei dieser Schnitt-richtung fallen die Hautwunde und die Bruchlinie in verschiedene Ebenen, was besser vor Infektion schützt und für die spätere Funktion eine günstiger gelegene Narbe schafft.

Gückel (Kondal, Saratow).

## 21) Maison. Rupture complète du ligament rotulien traitée par la suture métallique; guérison et restauration fonctionnelle.

(Arch. de méd. et de pharm. militaires 1903. August.)

Beim Versuch, über ein hohes Hindernis zu springen, verspürte ein Offizier plötzlich einen heftigen Schmerz im rechten Knie. Durch die Untersuchung im Hospital wurde festgestellt, daß das Lig. patell. dicht an seinem Ansatz am unteren Rande der Kniescheibe quer völlig durchgerissen war. Durch zwei Silberdrähte, welche oben durch die knöcherne Kniescheibe, unten durch das Band geführt wurden und durch Naht der eingerissenen seitlichen Kapselteile wurde ein ausgezeichnetes funktionelles Resultat erzielt und Pat. dem militärischen Dienste erhalten. Die eingehheilten Silberdrähte hinderten die Bewegungen des Knies weder beim Marschieren noch beim Reiten.

Verf. spricht sich entschieden für die Naht aus in jenen Fällen, wo das Kniescheibenband total durchgerissen ist. Von 25 derartigen Fällen, welche Berger ohne Naht behandelte, heilten nur 14; während 7 von Lyot operierte Fälle alle ein ausgezeichnetes Resultat ergaben.

Herhold (Altona).

## 22) E. Delanglade. Genu recurvatum congénital. Anatomie pathologique. — Déductions thérapeutiques.

(Revue d'orthopédie 1903. Nr. 3.)

Die Sektion eines 10 Stunden nach der Geburt an einer geplatzen Spina bifida gestorbenen Achtmonatkinde gab dem Verf. Gelegenheit, beiderseits den Bau eines Genu recurvatum zu studieren. Er konnte feststellen, daß es sich dabei um eine unvollständige angeborene Verrenkung des Schienbeins nach vorn handelt, welche den wesentlichen Grundcharakter der Deformität vorstellt. Dazu kommt, um dieselbe noch mehr auszuprägen, eine Verkrümmung des Unterschenkels, bedingt durch eine diaepiphysäre Umknickung des unteren Femurendes, und diese fehlerhafte Stellung wird unterhalten durch die Spannung der vorderen und Verlagerung der hinteren Oberschenkelmuskeln, außerdem aber noch durch eine

Spannung der vorderen Bändertheile, welche die charakteristischen Querfalten der Haut erzeugen.

Für die Behandlung ergeben sich daraus verschiedene Anzeigen: 1) die Reposition der Tibia und Erhaltung in dieser Stellung zur Ausbildung einer entsprechenden Gelenkfacetten; 2) die Stellung des Knies im rechten Winkel, um den vorderen Teil des Epiphysenknorpels an der Tibia vom Druck zu entlasten und ihn frei auswachsen zu lassen (zum Ausgleich der diäepiphysären Verkrümmung); 3) die verkürzten Muskeln und Bänder methodisch durch Zug und sonstige Manipulationen für die Reposition vorsubereiten; Beugung, Abduktion und Außenrotation in der Hüfte entspannt dabei die beteiligten Muskelgruppen. Nach diesen Gesichtspunkten hat Verf. in einem Falle erfolgreich die Behandlung gelenkt.

Herm. Frank (Berlin).

### 23) Wiesinger. Hydrops intermittens; Heilung durch Jodoform-Glyzerininjektion.

(Deutsche med. Wochenschrift 1903. Nr. 35.)

Der 40jährige Pat. litt seit 5 Jahren an Anschwellungen des linken Kniegelenks, die alle 10 Tage wiederkehrten; dieser Zustand dauerte nur einen Tag, während in der übrigen Zeit keine Beschwerden vorhanden waren. W. machte während des Anfalls eine Injektion von 10 cem Jodoformglyzerin, nachdem er ein klares, gelbliches Serum, das mikroskopisch einige Leukocyten enthielt, aus dem Gelenk entleert hatte. Seit der Injektion — d. h. seit 5 Monaten — sind die Anfälle fortgeblieben. Wenn W. auch die nervösen Einflüsse bei diesem Leiden nicht ganz ausschalten will, so glaubt er doch, daß man im wesentlichen dasselbe als ein örtliches ansehen müßte, und zwar nicht als ein selbständiges, sondern als ein Symptom verschiedener Krankheitszustände.

Borchard (Posen).

### 24) Tridon. Fracture du péroné basse, isolée, à trait longitudinal, et sans déplacement.

(Revue d'orthopédie 1903. Nr. 3.)

Für den von ihm hier beschriebenen Längsbruch am unteren Ende des Wadenbeins hat Verf. nur noch ein Gleichstück aus den Röntgenanstalten der Pariser Krankenhäuser auftreiben können. Klinisch war doppelte Druckempfindlichkeit auffällig, für den Entstehungsbergang scheint das Auftreffen einer Gewalt in längerer Fläche wichtig.

Herm. Frank (Berlin).

### 25) G. Engelhardt. Eine seltene Fußgelenksluxation.

(Deutsche Zeitschrift für Chirurgie Bd. LXIX. p. 514.)

Es handelte sich um eine Verrenkung des Fußes mit der Fibula nach hinten. Der kräftige 18jährige Pat. war von einem Treibriemen gegen eine Wand geschleudert. Ein Röntgenbild zeigt die Verhältnisse, ein zweites den Fuß nach der übrigen nicht völlig gelungenen Reposition, die mittels Plantarbeugung, Extension und späterer Dorsalflexion geschah. Vereiterung eines Blutergusses führte zu Infektion des Gelenks, das in Ankylose ausheilte. Der feinere Mechanismus der Luxationsentstehung konnte nicht aufgeklärt werden.

Meinhard Schmidt (Cuxhaven).

### 26) Bertelsmann. Über einen Fall von Luxatio pedis sub talo nach hinten und innen.

(Deutsche Zeitschrift für Chirurgie Bd. LXIX. p. 382.)

B. beschreibt einen im Hamburger St. Georg-Krankenhaus behandelten Fall. Der 21jährige kräftige Pat., guter Turner, machte einen Riesenschwung am Reck und merkte, als hierbei sein Körper senkrecht nach oben stand, daß das Gerüst zusammenbrach, weshalb er unter Beugung der Arme den Rest seines Schwungs stark beschleunigte. Hierbei traf er infolge des mächtigen kreisförmigen Schwungs

des Körpers und, da er mit dem rechten Fuß mit der Rückseite der Zehen zur Erde kam, derart auf den Boden auf, daß der Fuß eine heftige Plantarflexion erlitt, verbunden mit einem kräftigen Schub nach hinten und einem Supinationsimpuls. Resultat Luxatio pedis sub talo nach hinten und innen, welche 12 Stunden nach dem Unfall bei nur geringer Schwellung schon durch Auge und Tastung gut erkennbar war. Ferse auffallend verlängert, Supinations- und mäßige Spitzfußstellung. Der Talus und die anderen Tarsalknochen in ihren veränderten Lagebeziehungen durchföhlbar. Das Röntgenbild gibt noch näheren Aufschluß. Die Reposition gelingt in tiefer Narkose durch Verstärkung der Plantarflexion nebst kräftigem Zug am Fuße in der Richtung der Unterschenkelachse. Hierdurch wurde die wahrscheinlich vorhanden gewesene Verhakung einer Talussacke am Calcaneus gelöst.

Meinhard Schmidt (Cuxhaven).

## 27) F. Bannes. Über Luxationen im Lisfranc'schen Gelenk.

(Deutsche Zeitschrift für Chirurgie Bd. LXIX. p. 371.)

B. beobachtete im Krankenhaus zu Gleiwitz einen einschlägigen Fall. Der 19jährige Pat. stand mit leicht gespreizten Beinen, hauptsächlich sich auf das rechte stützend, als von innen und hinten her ihn ein schwerer Gegenstand (Kalkmühle) an den rechten Fuß traf, so daß der ganze Unterschenkel förmlich weggerissen wurde. Die hierdurch gesetzte Verletzung zeigte eine starke Fußschwellung, namentlich innenseits, und war durch Tastung nicht näher erkenntlich; doch zeigte Röntgen eine isolierte Verrenkung des ersten Metatarsus nach außen (s. einen hübschen Abdruck im Original). Unter Spinalanästhesie leicht ausführbare Reposition, gefolgt von Betruhe, feuchten Verbänden und Massage. Es hinterblieb aber eine Schwellung des Fußes, und noch  $\frac{3}{4}$  Jahre nach dem Unfall war Pat. arbeitsunfähig und nicht ohne Schmerzen geföhlig.

Es folgt eine kurze aber inhaltsreiche Allgemeinbesprechung über die Verrenkungen im Lisfranc'schen Gelenk, deren Kasuistik B. gesammelt hat. Er unterscheidet a. Totalverrenkungen, solche sämtlicher Metatarsalknochen, 32 Fälle, darunter 13 dorsale und 11 laterale. b. Isolierte Verrenkungen, 33 Fälle, darunter am häufigsten der erste Metatarsus betroffen, und zwar 9mal dorsalwärts, 3mal plantarwärts.

Meinhard Schmidt (Cuxhaven).

## 28) H. Schramm. Beitrag zur Kenntnis der Tuberkulose der Knochen und Gelenke am kindlichen Fuße.

(Wiener med. Wochenschrift 1903. Nr. 16—19.)

Unter 384 fußkranken Kindern seiner Abteilung in den letzten 16 Jahren litten rund 200 an Tuberkulose, davon 62 an Tuberkulose der Zehen und Mittelfußknochen, 23 an Tuberkulose der Keilbeine, Würfel- und Kahnbeine, 17 an Tuberkulose des Fersenbeins, 98 an Tuberkulose des Fußgelenks mit 74 nachgewiesenen primären Knochenherden, 5mal nachweislichen primären Synovialiserkrankungen; in den übrigen Fällen war ein bestimmter Nachweis über den Ausgangspunkt der Erkrankung nicht zu führen. Die Behandlungsverfahren in den inselnen Gruppen sind erfahrungsgemäß grundsätzlich verschieden. Aus den angeführten, tabellenförmig wiedergegebenen Behandlungsergebnissen seien einige Zahlen hervorgehoben. Es werden Unterschiede gemacht zwischen »unmittelbaren« Erfolgen nach Abschluß der Behandlung und »Dauererfolgen« nach dem Ergebnis einer Nachuntersuchung nach 3—8 Jahren. Von 62 Kindern der ersten Gruppe sind 82,2% geheilt, davon 31 nachuntersucht und 64,3% davon geheilt befunden. Von 23 Kindern der zweiten Gruppe 65% unmittelbar geheilt, davon 12 nachuntersucht mit 58,3% Heilung. Von 17 Kindern der dritten Gruppe sind 82,4% unmittelbar geheilt, davon 8 nachuntersucht und 87,5% geheilt befunden. Von den 98 Fällen mit tuberkulöser Fußgelenkerkrankung sind 70,4% unmittelbar geheilt, davon 48 nachuntersucht und 58,3% geheilt befunden.

An Tuberkulose sind gestorben noch während der Behandlung 3, nach Abschluß der Behandlung von 99 Kindern im ganzen sicher 8, in den anderen 10 Fällen führt der Autor keine Todesursache an. Herm. Frank (Berlin).

- 29) **O. Fittig.** Bemerkung zu einem Falle von *Myositis ossificans*.  
(Fortschritte auf dem Gebiete der Röntgenstrahlen Bd. VI. Hft. 6.)

Der Fall ist 1894 von Virchow, 1897 von de la Camp, 1902 von Pontiek beschrieben bzw. illustriert. Die meisten Röntgenaufnahmen F.'s von dem Pat. zeigen, daß der Prozeß der Ossifikation seit 5½ Jahren (Röntgenaufnahme von de la Camp) sicher und wahrscheinlich auch seit 1894 keinen Fortschritt gemacht hat.  
**H. Wagner** (Breslau).

- 30) **A. Sack.** Ein Fall von allgemeiner Lymphstauung der Haut (Stauungsödem) nach Vereiterung des größten Teiles der regionären Lymphdrüsen.

(Münchener med. Wochenschrift 1903. Nr. 37.)

Dem im Titel Angegebenen ist nur noch hinzuzufügen, daß bei dem 31jährigen Manne im Laufe von 3—4 Jahren durch tuberkulöse Eiterung fast 30 Lymphdrüsen der oberflächlichen Gegenden zugrunde gegangen, also aus dem Lymphstrom der Haut ausgeschaltet worden waren und infolgedessen trotz der Gesundheit der venösen Stämme ein allgemeines Stauungsödem sich entwickelt hatte, welches besonders das Gesicht und die Genitalien unförmlich gestaltete.

**Kramer** (Glogau).

- 31) **Delore.** Fibrome du corps thyroïde.

(Revue de chir. XXIII. ann. Nr. 6.)

Außer dem Wölfler'schen Falle von multiplen Fibromen in einem Kropfe ist ein gleicher nicht veröffentlicht. Die vorliegende Arbeit beschäftigt sich mit einem monströsen Fibrom der Schilddrüse, das durch zahlreiche Fortsätze nach rückwärts Speise und Luftröhre umgriff und komprimierte. Der Zustand der 64-jährigen Trägerin der Geschwulst war beängstigend geworden und zwang zur operativen Entfernung des Myoms. Die Auslösung war trotz der Größe der Geschwulst nicht schwer. Indem man ihre tieferen Fortsätze als Verwachsungen deutet, ist man geneigt, sie bei relativ schnellem Wachstum als bösartig zu deuten, und es mögen so bereits Fehldiagnosen vorgekommen sein. Da im übrigen die Symptome der Fibrome die gleichen sein werden wie die jeder anderen Kropfgeschwulst, leitet bei Stellung der Diagnose die holzartige Härte der Geschwulst und das Fehlen geschwollener Lymphdrüsen.

**Christel** (Metz).

## *Bemerkung zu dem Aufsatz des Herrn Dr. Asthøewer über „Die Aufklappung des Rippenbogens“ usw.*

Von

**G. Marwedel** in Aachen.

*Auch nach Kenntnisnahme der Publikation des Herrn Dr. Asthøewer in Nr. 46 dieses Jahrgangs glaube ich wohl berechtigt zu sein, weiterhin die Priorität meiner Methode der temporären Aufklappung des Rippenbogens für mich in Anspruch zu nehmen, da es sich in seinem Falle ja um eine Rippenresektion wegen Sarkom der Rippen, also um etwas wesentlich Anderes handelt.*

Originalmitteilungen, Monographien und Separatabdrücke wolle man an **Prof. E. Richter** in Breslau (Kaiser Wilhelmstraße 115), oder an die Verlagsbuchhandlung **Breitkopf & Härtel**, einsenden.

# Zentralblatt für C H I R U R G I E

herausgegeben

von

**E. von Bergmann, F. König, E. Richter,**  
in Berlin, in Berlin, in Breslau.

Dreißigster Jahrgang.

Wöchentlich eine Nummer. Preis des Jahrganges 20 Mark, bei halbjähriger Vorauszahlung. Zu beziehen durch alle Buchhandlungen und Postanstalten.

Nr. 50.

Sonnabend, den 12. Dezember.

1903.

**Inhalt:** H. Wagner, Die Behandlung von granulierenden Hautwunden. (Orig.-Mitteilg.)

1) Lejars, Unaufschiebbare Operationen. — 2) v. Bergmann und Rochs, Operationsübungen. — 3) Reclus, Kokainanästhesie. — 4) Krönig, Lachgasmischnarkose. — 5) Fordyce, Myositis syphilitica. — 6) Fox, 7) Gilchrist, Akne. — 8) de Cazeneuve, 9) Broeckaert, Paraffininjektionen. — 10) Onodi, 11) Guisez u. Guérin, 12) Lermoyez, Sinusitis maxillaris. — 13) Labarre, Rachenmandelschwellung. — 14) Trendel, Lymphdrüsen der Wange. — 15) Owens, Wirbelbrüche. — 16) Wieting, Wirbeltuberkulose. — 17) Garel und Bonnamour, Angioneurotisches Kehlkopfüdem. — 18) Magel und Planté, Kehlkopftuberkulose. — 19) Karewski, Lungenabszesse. — 20) Revenstorff, Traumatische Herzruptur.

21) Freie Vereinigung der Chirurgen Berlins. — 22) Murray, Atherentzündung. — 23) Vacher, Ärztliche elektrische Apparate. — 24) Köhler, Lues, Arteriosklerose. — 25) Wende, Hautsarkomatose. — 26) Ormsby und Miller, Blastomykose. — 27) Bettmann, Lupus follicularis. — 28) Landow, 29) Haga, Skiaskopische Befunde. — 30) Strebel, 31) Colley, 32) Kroglus, 33) Allen u. a., Heilwirkung von Röntgenstrahlen. — 34) Colley, Schädeltraumen. — 35) Trinkler, Hydrocephalus. — 36) Fittig, Hirngeschwulst. — 37) Compalred, Atresie des Gehörganges. — 38) Klug, Otitis media. — 39) Sassedatelew, Anormale Siebbeinhöhle. — 40) Onodi, Eröffnung der Kieferhöhle. — 41) Hanszel, Retropharyngealabszeß bei Nebenhöhlenempyem. — 42) Crouch, Nasengranulom. — 43) Sonn, Gesichtsplastik. — 44) Depoutre, Periamygdalitis lingualis. — 45) Neufeld, Rachenkrebs. — 46) Roe, Kieferankylose. — 47) Maljean, Hysterische Taubheit. — 48) de Ponthière, Kehlkopftuberkulose. — 49) Boulay und Gasne, 50) Killian, 51) Röpke, Fremdkörper in den Luftwegen. — 52) Chormshitzky, Cornu laryngeum. — 53) Burgess, Kehlkopfstenose. — 54) Martina, Blutungen durch Kanülendruck. — 55) Focken, 56) Quincek, 57) Fasquelle, Spondylitis. — 58) Exner, Exostose der Wirbelsäule. — 59) Legrand, Carotidenverletzung. — 60) Sebileau, Gasgeschwulst am Hals und Mediastinum ant. — 61) de Graag, Kropfmetastasen. — 62) Hopmann, Endothorazischer Kropf. — 63) Bregman und Steinhaus, Lymphosarkom des Mittelfelles.

## Die Behandlung von granulierenden Hautwunden.

Von

Dr. H. Wagner in Breslau.

Im Beginne der 70er Jahre des vorigen Jahrhunderts brach der heftige Streit zwischen Krönlein und Volkmann über die offene Wundbehandlung aus, der antiseptische Verband trug den Sieg davon, und die offene Wundbehandlung wurde in toto verbannt. Später wurde der Begriff der offenen Wundbehandlung in anderem

Sinne gebraucht, Billroth wandte ihn für die Art der Behandlung von Wunden an, bei der die Wunden tamponiert wurden. Es wird allerdings heutzutage wohl keinem Chirurgen mehr einfallen, frische Wunden unverbunden zu lassen, wenn wir auch nicht mehr in dem Sinne antiseptisch verbinden, wie es unsere Vorkämpfer der Antisepsis getan haben.

Bei Operationswunden wenden in unseren Tagen wohl die meisten Chirurgen den aseptischen Verband an, nur bei frischen, infizierten Wunden ist es noch strittig, ob nicht der alte antiseptische Verband dem aseptischen vorzuziehen ist. Sind einmal reine Granulationen vorhanden, so kommen wohl ganz allgemein Salbenverbände — meist Arg. nitric.-Salbe — in Anwendung.

Diese Art der Behandlung von granulierenden Wunden gibt im ganzen vortreffliche Resultate und wird deshalb heute von den meisten Ärzten geradezu schablonenhaft angewendet. Erheblich weicht davon ab ein Verfahren, welches ich in folgendem näher beschreiben will: es bietet den Vorteil, daß dadurch die Heilungsdauer granulierender Wunden wesentlich abgekürzt werden kann.

Haben wir es mit größeren, oberflächlichen, granulierenden Wundflächen zu tun, so ist das rationellste Verfahren die Wunde rasch zur Heilung zu bringen: die Transplantation, sei es nach Krause, sei es nach Thiersch. Aber nicht in allen Fällen sind wir imstande, diese idealen Methoden in Anwendung zu bringen. Solange ich an der Breslauer Universitätsklinik unter meinem Lehrer v. Mikulicz arbeiten konnte, sah ich in der Behandlung von großen granulierenden Hautwunden keinerlei Schwierigkeiten; denn in der Regel waren die Pat. von vornherein mit einem operativen Eingriff einverstanden.

Anders stellen sich schon die Verhältnisse in der Privatpraxis, in der die Pat. bei weitem nicht so operationslustig sind, und noch schwierigere Verhältnisse lernte ich auf meiner chirurgischen Abteilung des Krankenhauses der Landesversicherungsanstalt Schlesien kennen.

Ein fernerer Grund für die Unterlassung von Transplantation sind gewisse Wundinfektionen z. B. mit Pyocyaneus. Jeder, der versucht hat, Wunden, auf denen Pyocyaneus gewachsen ist, mit Transplantationen zu bedecken, wird von der Erfolglosigkeit dieser Maßnahmen sich haben überzeugen können.

Derartige Fälle waren es, die mich schon in meiner Assistentenzeit bewogen, nach anderen Methoden der Behandlung zu suchen, da mir stets die Epidermisation unter Salbenverbänden bei größeren Defekten allzu langsam erschien.

Sehen wir uns einmal eine granulierende Wunde nach Entfernung des Salbenverbandes an. Das ganze Gebiet, auf dem der Salbenverband gelegen hat, sieht feucht aus; diese Feuchtigkeit stammt einerseits vom Wundsekret, andererseits aber aus dem Sekret der Schweißdrüsen; die ganze Stelle, wo Salbe sich befand, ist unter



gleichen Verhältnissen, wie in einer feuchten Kammer, der Salbenverband schließt, besonders wenn er dick gestrichen ist, das bedeckte Gebiet fast luftdicht ab.

Betrachtet man den freien Hautrand der Wunden, so sieht man den Epithelsaum weißlich verfärbt, der Rand ist verdickt, sieht gequollen aus; dieser Zustand des Epithels ist für eine Epidermisierung der Wunde vom Wundrande her sicher nicht günstig. Man kann sogar manchmal beobachten, daß die Epidermis in diesem Zustande ganz zugrunde geht, daß also in der Epidermisierung kein Vor-, sondern ein Rückschritt stattfindet.

Mitunter finden sich nämlich in den granulierenden Wundflächen Epidermisinseln als Reste des zerstörten Epithels oder Neubildungen von dem Epithel der Talg- oder Schweißdrüsen. Ist die Sekretion der Wundfläche sehr bedeutend, so bleiben recht oft diese Epithelinseln nicht erhalten, sondern verschwinden wieder.

In vielen Fällen kann man dann auch konstatieren, daß der verdickte weißliche Epidermisrand auf ein, zwei, ja noch mehr Millimeter sich leicht von der Unterfläche abheben läßt, d. h. er ist mit der Granulationsfläche noch keine feste Verbindung eingegangen.

Ein ferneres schädliches Moment für die Epidermisierung ist auch das Verhalten der Granulationen in der feuchten Kammer des Verbandes. Diese wuchern mitunter derartig, daß sie den Epithelsaum überlagern und so rein mechanisch ihre eigene Bedeckung mit Epithel hindern. Auch für die Entwicklung und Erhaltung der Bakterien bietet der Salbenverband für gewöhnlich die günstigsten Verhältnisse dar, die Tiefenwirkung der etwa der Salbe zugesetzten Antiseptika ist keine bedeutende, dagegen sind die Temperatur- und Feuchtigkeitsverhältnisse die denkbar günstigsten für die Bakterienentwicklung.

Setzt man nun eine derartige Granulationswunde der Luft aus, so treten bald auffällige Veränderungen derselben auf. Zunächst bemerkt man, daß die Sekretion bedeutend abnimmt. Die Granulationen schrumpfen unter der austrocknenden Wirkung der Luft, die ganze Wunde verkleinert sich sichtlich durch den Schrumpfungsprozeß der Granulationen, falls nicht etwa die Umgebung der Wunden — wie oft bei alten Unterschenkelgeschwüren — stark narbig verändert ist.

Je nach der Größe der Wunde und der Stärke der Sekretion bildet sich langsamer oder schneller ein feines Häutchen über der Wundfläche, so daß man bald die Wunde mit dem Finger berühren kann, ohne daß derselbe feucht wird. Sind die Infektionserreger noch zu aktiv auf der Wunde, so bildet sich unter diesem Gerinnungshäutchen — »sekundärer Schorf«, wie ihn Marchand nennt — eine Retention, welche die Lösung des Schorfes notwendig macht. Es scheint aber, als wenn die Austrocknung der Wunde sehr deletär auf die Infektionserreger wirkt, da die Retentionsbildung bei gleichzeitig fortgesetzter Behandlung bald aufhört. Auch der ursprünglich

weißlich gequollen aussehende Epidermisrand verändert sich an der Luft; die durch die Quellung bedingte Verdickung schwindet, es bildet sich ein feiner, durchsichtig erscheinender Epithelsaum, der schon in 12 Stunden sich sichtlich konzentrisch vorschiebt und die Wunde verkleinert. Diese letztere Beobachtung war in meinen ersten Fällen so evident, daß ich systematisch die »Lufttrocknung« von granulierenden Wunden zwecks schnellerer Heilung vornahm. Meine ersten Versuche reichen, wie oben erwähnt, bis in die letzten Jahre meiner Assistentenzeit hinein; seit 5 Jahren behandle ich, sowohl in der Privatpraxis, als auch auf der Krankenhausabteilung alle rein granulierenden Wunden, falls ich durch Transplantationen eine schnellere Heilung nicht erzielen kann, offen. Ich lasse an jedem Morgen den Verband abnehmen, reinige die Umgebung der Wunde mit Äther oder dgl. und Sorge dafür, daß die Wunde so gelagert wird, daß sie durch Kleidungsstücke nicht berührt wird. Je trockner die Zimmerluft ist, desto intensiver wirkt natürlich die Austrocknung; erlaubt es die Jahreszeit und stehen Liegehallen, wie z. B. auf meiner Krankenhausabteilung, zur Verfügung, so werden die Pat. ins Freie gebracht. Wie oben erwähnt, geschieht die Einengung der Wunde durch die Epidermisneubildung konzentrisch, wobei die immer kleiner werdenden Defekte allmählich kreisförmig werden; bei größeren länglichen Defekten schieben sich gewissermaßen Zungen vor, die sich vereinigen und die Wunde in mehrere Teile zerlegen. Ich konnte in dieser Beziehung dieselben Beobachtungen machen, wie sie Werner (Experimentelle Epithelstudien: Über Wachstum, Regeneration, Amitosen und Riesenzellbildung des Epithels. Beiträge zur klin. Chirurgie Bd. XXXIV) bei der Ätherspraybehandlung schildert und abbildet.

Für die Nacht werden die Wunden verbunden, und zwar, um das Prinzip der Austrocknung zu unterstützen, mit Pulververbänden, wobei die Art des Pulvers ziemlich gleichgültig ist; ich habe Jodoform, Aiol, Dermatol, Zinkamylumstreupulver angewandt und einen Unterschied zwischen den verschiedenen Mitteln nicht gefunden.

Man kann fast regelmäßig beobachten, daß trotz dieses Trockenverbandes die Wunde am nächsten Morgen feucht ist; der sekundäre Schorf ist geschwunden und die Granulationen sind üppig wachsend vorhanden; dabei läßt es sich ganz deutlich konstatieren, wie weit der Epidermissaum täglich vorgerückt ist, meist sind es einige Millimeter.

Wie rasch im ganzen die Epidermisierung der Wunde vor sich geht, hängt naturgemäß von der Umgebung der Wunden ab; war diese einigermaßen normal, so ist es mir vielfach gelungen, handtellergröße Granulationswunden in 8—10 Tagen zur Epidermisierung zu bringen. Bei alten Unterschenkelgeschwüren ist die Heilung natürlich langsamer, doch wird auch hierin die Behandlungsmethode jeden, der sie nachprüft, befriedigen.

Mehrfach habe ich bei Pat. mit zwei oder mehr granulierenden

Wunden gleichzeitig verschiedene Behandlungsmethoden in Anwendung gebracht, ich habe die eine Wunde mit Salbenverbänden, die andere »offen« behandelt; stets konnte ich mich dann von der Überlegenheit der offenen Wundbehandlung überzeugen.

Ein sehr dankbares Objekt für die offene Wundbehandlung sind Wunden, die man mit schlechtem Erfolge transplantiert hat. Hat man die nicht angeheilten Hautläppchen entfernt und setzt dann die Wunde der Lufttrocknung aus, so sieht man an vielen Stellen der Wunde, an denen man kaum noch Reste der Transplantation wahrnahm, Epidermisinseln sich bilden, die sich unter der Behandlung rasch vergrößern. Diese Inseln können nicht aus dem Epithel der Schweiß- und Talgdrüsen entstanden sein, dazu ist ihr Auftreten viel zu schnell.

Ich möchte mich bei dieser kurzen Mitteilung aller theoretischen Fragen enthalten und deren Erörterung auf eine ausführliche Arbeit verschieben. Nur soviel will ich heute schon sagen: ich glaube, daß der Zustand der Epidermis an der Luft ein der Norm näher liegender und für die Heilung günstigerer wird, daß ferner die Luft einen gewissen Reiz auf das Epithel ausübt, ähnlich, wie es Werner vom Ätherspray annimmt. Bei dem Austrocknen an der Luft gleichen sich die Niveaudifferenzen der Granulationsflächen aus, wodurch der Epidermisausbreitung günstigere Verhältnisse gegeben werden. Schließlich wird auch durch die Austrocknung das Bakterienwachstum ungünstig beeinflußt. Dem Einwand, daß durch das Offenlassen der Wunden eine gewisse Infektionsgefahr bedingt würde, möchte ich bald an dieser Stelle begegnen. Selbstverständlich ist es ja, daß man eine derartige Behandlung nicht auf Stationen durchführt, auf denen Erysipel- oder sonst in Betracht kommende schwere Infektionskranke liegen.

Im allgemeinen schätzen wir die Gefahr der Luftinfektion nicht mehr so hoch wie früher (z. B. zu Volkmann's Zeiten). Die granulierenden Wunden im speziellen sind der Infektionsgefahr nur in ganz geringem Grade ausgesetzt, wie schon alte Erfahrungen und neuerdings die Arbeiten von Sestini (Riforma med. 1890), Bergonzi (referiert in Baumgarten's Jahrbuch 1892), Afanasieff (Zentralblatt für allgemeine Pathologie Bd. VII), Noetzel (Fortschritte der Medizin 1898 Nr. 5), Jürgelūnas (Ziegler's Beiträge zur pathologischen Anatomie und allgemeinen Pathologie Bd. XXIX Hft. 1) lehren.

Ich selbst habe bei den durch viele Jahre »offen« behandelten Granulationswunden nicht ein einziges Mal eine Schädigung durch Infektion beobachtet.

1) **F. Lejars.** *Traité de chirurgie d'urgence.* Vierte vermehrte und verbesserte Auflage.

Paris, **Masson & Co.**, 1904. 908 S., 820 Fig., 16 bunte Taf.

Der Autor des Buches, das 4 Jahre nach dem ersten Erscheinen in der vierten Auflage erscheint und bei uns in seiner Trefflichkeit dadurch anerkannt ist, daß es auf v. Eiselsberg's Anregung in das Deutsche übersetzt worden, ist bestrebt gewesen, sein Werk weiterhin zu vervollkommen, um es voll auf seiner Höhe zu erhalten. Er hat es verbessert, indem er eine Anzahl älterer, nicht wohlgelegener Abbildungen durch bessere neue ersetzte, in der Anordnung des Stoffes einige Änderungen getroffen, den Text auf Grund neuester Erfahrungen und Ansichten hier und da geändert hat; er hat es vermehrt durch eine Anzahl neuer Zeichnungen zur Lehre von den Knochenbrüchen und Verrenkungen, durch Einfügung einiger Abbildungen zur topographischen Anatomie, endlich, dem Geschmack unserer Tage nachgebend, durch Einfügung von 16 Tafeln mit Darstellungen einzelner operativer Momente in natürlichen Farben und Größenverhältnissen. Auch hat der Text eine entsprechende Vermehrung gefunden, so daß das Buch in jeder Beziehung hohen Ansprüchen genügt.

Richter (Breslau).

2) **E. v. Bergmann** und **H. Rochs.** *Anleitende Vorlesungen für den Operationskursus an der Leiche. II. Teil. Operationen an dem Schädel, der Wirbelsäule, der Brust- und Bauchhöhle.*

Berlin, **August Hirschwald**, 1903. 206 S., 76 Abbild.

Es ist interessant, ein kompendiöses Werk wie das oben stehende mit einem entsprechenden früherer Zeit, z. B. mit der vierten Auflage des s. Z. anerkanntesten Leitfadens für Operationsübungen am Kadaver von Gurlt aus dem Jahre 1876 zu vergleichen. Neben Unterbindungen, Amputationen und Resektionen, der Tenotomie behandelte dieser nur noch die Trepanation, die Eröffnung der Luft- und Speiseröhre, Exstirpatio mammae, die Parazentese des Thorax und einige Operationen an den Harn- und männlichen Geschlechtsorganen. Wie viel größer der Umfang des Operationsgebietes, das jetzt in den Kursen an der Leiche gelehrt und geübt wird, wie viel umfangreicher die Ansprüche an das Können, zum mindesten an das Wissen auf diesem Gebiete der Chirurgie an den Studierenden und den praktischen Arzt!

Das vorliegende Buch zeichnet sich durch die treffliche anatomisch-physiologische Begründung der einzelnen operativen Eingriffe, durch die Genauigkeit der Darstellung und die Klarheit der Zeichnungen auf das beste aus. Dabei finden natürlich die Operationsweisen, die an der Berliner Klinik geübt werden, besondere Berücksichtigung, ohne aber einseitig als alleingültige hingestellt zu werden; vielmehr werden außer ihnen auch andere Schnittführungen beschrieben, wenn auch nicht in gleich ausführlicher Darstellung.

Daneben gehen stets Hinweise auf das Verfahren am Lebenden, auch auf Operationen einher, die an der Leiche nicht geübt werden können und werden die Gründe für das eine oder andere Vorgehen angegeben, wie auf deren Vorteile und Nachteile hingewiesen.

So gibt das kleine Werk viel und wirkt anregend auf den Leser, dem es ein sicherer Führer auf dem Gebiete der Operationslehre ist.

Blehter (Breslau).

### 3) P. Reclus. L'anesthésie localisée par la cocaïne.

Paris, Masson & Co., 1903. 276 S.

In diesem Werke bespricht der bekannte Verf. die Geschichte der Kokainanästhesie, die Pharmakologie des Kokains, die Gefahren dieses Mittels, seine Vorteile, die allgemeine Technik der durch das Kokain zu erzeugenden Analgesie und die besonderen Rücksichten, welche bei den verschiedenen Operationen zu beachten sind.

R. benutzt die Kokainanästhesie seit 16 Jahren und hat mit Hilfe derselben schon mehr als 7000 Operationen an den verschiedensten Organen ausgeführt. Niemals sah er schwerere Zufälle, und wenn das Kokain richtig appliziert war, war die Unempfindlichkeit eine absolute.

Die Kokainanästhesie ist also imstande, bei einer großen Anzahl von Operationen die Chloroformnarkose zu ersetzen. R. benutzt  $\frac{1}{2}\%$ ige Lösungen. Die Gesamtdosis soll 20 cg nicht erreichen. 59 schematische Zeichnungen sind dem Texte beigelegt.

Neck (Chemnitz).

### 4) Krönig (Jena). Über Lachgasmischnarkosen.

(Münchener med. Wochenschrift 1903. Nr. 42.)

Der von Braun konstruierte Apparat für Mischnarkosen hat sich auch K. in bezug auf die Erzielung einer tiefen Narkose ohne die schädlichen Wirkungen des Chloroforms auf das Herz und ohne den Nachteil einer Reizung der Atmungsorgane durch die Ätherdämpfe bewährt. Nur die lange Dauer bis zum Eintritt des Toleranzstadiums wurde unangenehm gefunden. K. hat deshalb zur Abkürzung dieser Zeit die Narkose mit Lachgas begonnen und hierfür einen Apparat herstellen lassen, der eine Kombination des Bennetschen Stickoxydulhalators mit dem Braun'schen Apparat ist (s. Abbildung im Orig.). Die Betäubung mittels des Lachgases tritt nach 40—60 Sekunden ein; danach werden Ätherdämpfe zugeführt und innerhalb 4—5 Minuten nach Anwendung des Braun'schen Apparates eine tiefe mit vollständiger Erschlaffung der Bauchdecken einhergehende Narkose erzielt. K. war mit den in ca. 500 Narkosen erzielten Resultaten sehr zufrieden.

Kramer (Glogau).

5) **Fordyce.** Myositis syphilitica.

(Journ. of cutaneous diseases 1903. April.)

F. berichtet über drei von ihm behandelte Fälle und bespricht in seiner kurzen Arbeit die Pathogenese der syphilitischen Muskelentzündung. Er hat zweifellos Recht in seinen Ausführungen, daß die interstitielle Myositis nicht scharf von der gummösen Form zu trennen ist, daß beide neben einander bei demselben Individuum auftreten können, und daß schließlich die interstitielle Form sehr wohl den Spätperioden angehören, ebenso wie die gummöse zum Zerfall führende schon in frühen Monaten nach der Infektion vorkommen kann.

Die Entstehung der spezifischen Muskelprozesse erfolgt auf hämatogenem Wege.

Einfache Abszedierungen können sich zuweilen an den spezifischen Prozeß anschließen.

Die Erkrankung lokalisiert sich zunächst in den Gefäßen und um dieselben, erst später wird das Muskelgewebe selbst ergriffen.

Ein besonderer Vorzug der Arbeit liegt in der wiederholten Betonung, daß diese sonst ganz zur Spätperiode gerechneten Erscheinungen schon in der allerfrühesten Zeit nach der Infektion auftreten können.

**Hartung** (Breslau).6) **H. Fox.** Acne and its treatment.

(Amer. dermat. assoc. Boston 1902. September 19.)

(Journ. of cutaneous diseases 1903. März.)

F. spricht für eine möglichst chirurgische Behandlung der Akne mit Massage und Curettage unter sehr genauer Berücksichtigung des Allgemeinbefindens in allgemeiner Körperpflege, Diät und Bädern. Er verwirft Salben- und Seifenbehandlung, mit Recht.

**Hartung** (Breslau).7) **C. Gilchrist.** The etiology of acne vulgaris.

(Journ. of cutaneous diseases 1903. März.)

Nach einer kritischen Erörterung der bakteriologischen Studien von Unna, Hodara, Lomry, Sabourand und Bollack und nach einem Bericht über seine eigenen Arbeiten über den hypothetischen pathogenen Mikroorganismus der Acne vulgaris kommt G. zu folgenden Resultaten.

In 240 Fällen fand er immer seine Aknebazillen, in 62 Fällen gelang es ihm, Reinkulturen zu gewinnen. Die Aknebazillen erwiesen sich bei Mäusen und Meerschweinchen pathogen. Blutserum von Aknepatienten koaguliert Aknebazillen. Der Aknebazillus ist die erste Ursache der Acne vulgaris; die bei Acne sich häufig findende Blutarmut, Kopfschmerzen usw. sind vielleicht eher das Resultat einer Toxinresorption dieser zahlreichen Bazillen als ein Moment, welches die Ansiedelung der Bazillen begünstigt.

**Hartung** (Breslau).

8) **de Cazeneuve.** Des injections prothétiques de paraffine en oto-rhino-laryngologie.

(Ann. des malad. de l'oreille etc. 1903. Nr. 6.)

de C. bespricht ausführlich Technik, Material, Instrumentarium usw. der Paraffininjektion und ihre Anwendung in der Rhinologie und Otologie.

Sie wird zurzeit angewandt 1) zur Korrektur von Mißstaltungen der äußeren Nase. 2) Zur Vergrößerung der unteren Muschel bei Ozaena und 3) um Einsenkungen, die nach Resektionen der äußeren Stirnhöhlenwand entstanden sind, zu beseitigen.

Was die Ozaena betrifft, so sind die Ansichten des Verf. über den Heilwert der Methode weniger optimistisch als die anderer französischer Autoren. C. sah bei seinen Pat. nur eine Besserung der subjektiven Beschwerden, während die Borkenbildung nicht beseitigt wurde.

In der Otologie findet das Paraffin Verwendung zur Schließung persistenter Fisteln nach Radikaloperation und zur Verbesserung eingezogener Narben nach Antrumaufmeißelung.

Endlich erwähnt C. die Möglichkeit, Gaumendefekte durch Paraffin zum Verschuß zu bringen.

Hinsberg (Breslau).

9) **Broeckaert.** Les injections de paraffine appliquées au traitement de l'ozene.

(Ann. des malad. de l'oreille etc. 1903. Nr. 7.)

B. berichtet über vollständige Heilung der Ozaena durch submuköse Paraffininjektion in die untere Muschel. Er glaubt, auch an Schleimhautstücken, die längere Zeit nach der Injektion exzidiert wurden, Regenerationserscheinungen gesehen zu haben. Wie aus dem vorstehenden Referat hervorgeht, sind die Ansichten anderer Autoren über das neue Verfahren weniger günstig.

Hinsberg (Breslau).

10) **Onodi.** L'ouverture du sinus maxillaire par le méat moyen.

(Ann. des malad. de l'oreille etc. 1903. Nr. 5.)

O. tritt in vorliegender Arbeit für die von Siebenmann u. a. empfohlene breite Eröffnung der eitrig erkrankten Kieferhöhle vom mittleren Nasengang aus ein. Er hat zu diesem Zweck ein anscheinend sehr geeignetes Instrument (Troicart dilatateur) konstruiert (cf. Abbildung im Original). Die angegebene Methode führt, wie auch Ref. beobachten konnte, häufig zur Heilung.

Hinsberg (Breslau).

### 11) Guisez et Guérin. Note sur un signe de la sinusite maxillaire chronique.

(Ann. des malad. de l'oreille etc. 1903. Nr. 6.)

Verff. machen darauf aufmerksam, daß der Ausfall der Durchleuchtung einer eiterhaltigen Kieferhöhle vor und nach der Ausspülung häufig für die Diagnose verwendbar ist.

Bleibt die Kieferhöhle bei der Durchleuchtung nach der Auswaschung ebenso dunkel wie vorher, so spricht das dafür, daß ernstere Veränderungen an den Wänden der Höhle vorhanden sind, in erster Linie Verdickung der Schleimhaut. Tritt auch nach mehrmaliger Durchspülung keine Aufhellung ein, so ist die Prognose ungünstig; es handelt sich dann um eine wirkliche Entzündung der Kieferhöhle. Umgekehrt ist nach den Verff. meist günstiger Verlauf zu erwarten, wenn sofort nach Entfernung des Eiters die Kieferhöhle gut durchleuchtbar wird. Sie hat in diesen Fällen nur als Depot für den Eiter gedient (Empyem im eigentlichen Sinne), ohne daß sie selbst wesentlich erkrankt war.

Hinsberg (Breslau).

### 12) Lermoyez. Indications et résultats du traitement des sinusites maxillaires et frontales.

(Ann. des malad. de l'oreille etc. 1902. Nr. 11.)

L. gibt in der vorliegenden umfangreichen Arbeit — sie füllt ein ganzes Heft der Zeitschrift — ein sehr übersichtliches Bild der zurzeit in Frankreich über die im Titel angegebenen Frage herrschenden Anschauungen. Im wesentlichen decken diese sich wohl mit denen der deutschen Rhinologen, nur bezüglich der Indikation zur operativen Behandlung der Stirn- und Kieferhöhleneiterungen scheinen sie etwas abzuweichen. L. hält für jede der erwähnten Erkrankungen, wenn sie einer konservativen Behandlung trotz, einen chirurgischen Eingriff für angezeigt und begründet diese Ansicht damit, daß die Operation, wenn sie richtig ausgeführt wird, ungefährlich ist und in der Mehrzahl der Fälle zur Heilung führt. Zur Beseitigung der Sinusitis frontalis empfiehlt er die etwas modifizierte Kuhnt'sche Methode, für die Kieferhöhleneiterung die von Luc und Caldwell. Letztere gewinnt auch in Deutschland immer mehr Anhänger, sie scheint in der Tat ausgezeichnete Resultate zu liefern. Was die Behandlung des Stirnhöhlenempyems betrifft, so müssen erst weitere Erfahrungen zeigen, ob die von L. empfohlene oder die neuerdings von Killian angegebene Operationsmethode bessere Dauerresultate ergibt. Beabsichtigt man die durch Entfernung der vorderen Stirnhöhlenwand entstehende Einsenkung später durch subkutane Paraffininjektion zu beseitigen, so dürfte es sich nach Ansicht des Ref. mehr empfehlen, das Orbitaldach unversehrt zu lassen, also nach Kuhnt zu operieren, da sonst doch wohl die Gefahr besteht, daß Paraffin ins Orbitalgewebe dringt.

Hinsberg (Breslau).



13) **Labarre.** L'ablation des végétations adénoïdes par la curette électro-thermo-caustique.

(Ann. des malad. de l'oreille etc. 1903. Nr. 5.)

Um die bei der Entfernung der Rachenmandel mittels der üblichen Methoden unvermeidliche Blutung zu verhindern, hat L. eine galvanokautische Curette konstruiert. Sie entspricht im Prinzip einem Beckmann'schen Ringmesser, bei dem die Messerschneide durch den Glühdraht ersetzt ist. Ref. kann sich der Ansicht des Autors nicht anschließen, daß einige gegen das Instrument geltend gemachten Bedenken, wie Gefahr der Narbenbildung am Tubenostium, starke entzündliche Reaktion im Nasen-Rachenraum mit sekundärer Otitis media rein theoretisch seien.

Hinsberg (Breslau).

14) **Trendel.** Über das Vorkommen von Lymphdrüsen in der Wangensubstanz und ihre klinische Bedeutung.

(Beiträge zur klin. Chirurgie Bd. XXXIX. Hft. 2.)

In dem anatomischen Teile seiner Abhandlung gibt Verf. unter Berücksichtigung einer umfangreichen Literatur eine anschauliche Darstellung von dem Vorkommen und den topographischen Verhältnissen der Wangenlymphdrüsen. Diese nicht konstant, aber doch relativ häufig in die von den einzelnen Teilen des Gesichts zu den Submental- und Submaxillardrüsen ziehenden Lymphgefäße eingeschalteten Drüsen finden sich vor dem Masseter unter und in dem subkutanen Zellgewebe der Wangen, selten auch unterhalb des Buccinator. Eine vom Mundwinkel zum Ohrfläppchen gezogene Linie trennt die Drüsen auf der Außenseite des Unterkiefers, die Glandulae supramandibulares, von den Drüsen auf der Außen- oder Innenseite des Buccinator, den Glandulae buccinatoriae anteriores und posteriores.

Ihre klinische Bedeutung erlangen diese Drüsen dadurch, daß mit Ausnahme der Oberlippe und der Augenlider Erkrankungen sämtlicher Teile des Gesichts eine Mitbeteiligung der Wangendrüsen zur Folge haben können. Verf. hat 87 Fälle von Affektion der Wangendrüsen, darunter 17 Fälle der Tübinger Klinik, zusammengestellt. Es konnte unter diesen 25mal bei Karzinom, 59mal bei akuten bzw. chronischen, entzündlichen Prozessen des Gesichts eine Wangendrüsenvergrößerung nachgewiesen werden. Es folgt daraus, daß bei Erkrankungen der Gesichtsteile, besonders bei Karzinom, außer auf Submaxillar- und Submentaldrüsen auch auf eine Vergrößerung der für den einzelnen Fall in Betracht kommenden Wangendrüsen zu achten ist.

Blauel (Tübingen).

15) **Owens.** Fractures of the vertebrae.

(Annals of surgery 1903. September.)

Verf. bespricht die aus dem Hamburger allgemeinen Krankenhaus hervorgegangene Arbeit Rieder's über Rückenmarkschirurgie und zählt aus der englischen Literatur die Fälle auf, in welchen bei Wirbelbrüchen operativ eingegriffen worden ist. Daraufhin kommt er zu dem Schlusse, daß heutzutage die frühzeitige Operation bei Wirbelbrüchen mehr als früher empfohlen wird, daß aber auch eine verhältnismäßig spät vorgenommene Operation nicht immer negative Resultate gibt. Wird ein operativer Eingriff bei Wirbelverletzung unternommen, so muß das Rückenmark weit genug freigelegt werden, um alle dasselbe komprimierenden Blutgerinnsel, Knochensplinter usw. entfernen zu können. Pulsiert die Dura nicht, so weist das auf eine erhebliche Kompression oder auf Adhäsionen hin. Verf. kommt zu folgenden Schlüssen bezüglich der Behandlung der Wirbelbrüche.

1) Die Laminektomie ist der Reduktion ohne operativen Eingriff vorzuziehen und möglichst frühzeitig auszuführen in allen Fällen, wo das Rückenmark sicher verletzt ist.

2) Eine einfache Reduktion der Wirbel (ohne blutigen Eingriff) ist nutzlos, wenn Blutgerinnsel oder Adhäsionen im Wirbelkanal vorhanden sind.

3) Die Reduktion kann gute Erfolge geben bei einfachen Verrenkungen der Halswirbel ohne Knochenbrüche; in schwierigen Fällen kann man versuchen, die relaxierten Wirbel durch Silberdrähte zu fixieren.

Herhold (Altona).

16) **Wieting.** Über die Tuberkulose der Wirbelsäule, besonders ihrer hinteren Abschnitte und über die Entstehung retropharyngealer Abszesse.

(v. Langenbeck's Archiv Bd. LXXI. Hft. 2.)

In vorliegender Arbeit will W. einen Beitrag zur Förderung der Frage liefern, inwieweit operatives Vorgehen bei der Tuberkulose der Wirbelsäule berechtigt ist. Was die Tuberkulose der Wirbelbogen betrifft, so empfiehlt Verf. unter allen Umständen, vorausgesetzt, daß der Allgemeinzustand nicht jeden Eingriff verbietet, ein möglichst frühzeitiges operatives Vorgehen. Natürlich muß man vor allen Dingen die Diagnose gegenüber den Affektionen der Wirbelkörper sichergestellt haben. Unter den diagnostischen Merkmalen ist eines der wesentlichsten, die für das Ergriffensein der Wirbelbogen sprechen, der Mangel der indirekten Schmerzhaftigkeit bei Druck in der Längsachse der Wirbelsäule. Ferner nehmen die Senkungsabszesse einen anderen Weg wie bei der Tuberculosis anterior. Sie treten nach hinten zwischen den Rückenmuskeln und Dornfortsätzen durch und sitzen dann fast stets auf der Dornfortsatzreihe, symmetrisch zu beiden Seiten sich ausdehnend oder ungleichmäßiger auf beide Seiten verteilt. Dadurch, daß der Eiter die affizierten

Knochenteile umgibt, ist es bisweilen möglich, die bloßliegenden Knochenpartien direkt durch die Haut zu tasten. Die Prognose der operativ behandelten Spondylitis posterior darf als wesentlich günstiger angesehen werden wie die der Spondylitis anterior, weil bei ersterer vor allem eine Beseitigung des Krankheitsherdes möglich ist, so daß sich eine Dauerheilung erhoffen läßt. Natürlich ist ein gründliches Vorgehen mit penibler Säuberung der Dura mater notwendig. Selbst ziemlich heruntergekommene Kranke können den Eingriff indessen ganz gut aushalten. Technisch bietet die Operation keine Schwierigkeiten. Man kommt mit einem Längsschnitt aus. Die störenden Dornfortsätze werden durch Abkneifen entfernt, die Bogen mit Hammer und Meißel durchtrennt. Die Wunde wird drainiert und sonst vernäht. Gipsverband ist selten nötig.

Bei der Spondylitis anterior bestehen große technische Schwierigkeiten, ja die Unmöglichkeit, alles Kranke zu entfernen. Auf keinen Fall kann hier die Frühoperation in Frage kommen. Durchaus indiziert ist die Operation für jene Fälle, in denen der spondylitische Prozeß abgelaufen ist, wo aber Rückenmarkerscheinungen lange Zeit bestehen oder gar im Zunehmen begriffen sind; ebenso bei Lähmungen, die noch während einer frischen Spondylitis auftraten und nach monatelangem Bestehen nicht weichen; ferner ist zu operieren wenn ohne Rückenmarkssymptome sich das Leiden über Jahre hinzieht. Man wird in einigen Fällen bloß eine Verminderung der Sekretion durch den Eingriff erreichen, in anderen aber wird es gelingen, die Knochenzerstörungen selbst aufzuhalten. Für die Operationen an den Wirbelkörpern empfiehlt Verf. neben dem Längsschnitt noch einen Schrägschnitt. Die Rippenenden werden frei gemacht und je nach Bedarf 1—3 Rippen mit den Quer- und Gelenkfortsätzen reseziert. Je stärker der Buckel, um so leichter kommt man an die Wirbelkörper heran und man kann von der Seite ganz gut den Wirbelkanal öffnen. Zur Nachbehandlung der Spondylitis anterior ist ein fixierender Verband nötig. Über die Dauerresultate der Operationen ist einstweilen noch keine bestimmte Antwort möglich, mindestens nicht im günstigsten Sinne.

Am Schlusse der Arbeit behandelt W. noch die Frage der Herkunft der Retropharyngealabszesse und äußert seine Ansicht dahin, daß es sich keineswegs immer um Senkungsabszesse handelt, sondern daß oft chronische tuberkulöse Lymphdrüsenkrankungen die Ursache derselben sind. Bei Lymphdrüsentuberkulose ist die operative Inangriffnahme vom Halse aus das Ratsamste.

E. Siegel (Frankfurt a. M.).

17) **J. Garel et S. Bonnamour.** De l'oedème laryngé angioneurotique, localisation de la maladie de Quincke au larynx.

(Ann. des malad. de l'oreille etc. 1903. Nr. 7.)

Das von Quincke zuerst beschriebene »angioneurotische Ödem« findet sich nicht nur an der äußeren Haut, sondern in einer Anzahl von Fällen auch an der Schleimhaut der oberen Luftwege. Verff. haben an der Hand von 25 derartigen Fällen (24 aus der Literatur, 1 eigener) das Krankheitsbild genau analysiert. Bei Individuen, die meist schon früher angioneurotische Ödeme der Haut gezeigt haben, tritt in der Regel plötzlich ein Erstickungsanfall auf, als dessen Ursache man bei der Untersuchung blasse, ödematöse Schwellung der Rachen- und Kehlkopfschleimhaut findet. Der Anfall geht meist schnell vorüber, in ca.  $\frac{1}{5}$  der Fälle tritt Erstickungstod ein. Ätiologisch kommt unter anderem Erbllichkeit in Betracht. Die Erkrankung muß nach Ansicht der Verff. geschieden werden von dem entzündlichen Ödem des Kehlkopfs, aber auch von den nicht entzündlichen Kehlkopfödemen, bei denen die äußere Haut nicht beteiligt ist. Nur wenn auch diese ein angioneurotisches Ödem zeigt, darf nach Verff. ein solches des Kehlkopfs diagnostiziert werden.

Hinsberg (Breslau).

18) **Maget et Planté.** Du traitement des affections microbiennes des voies respiratoires et en particulier de la laryngite tuberculeuse par les vapeurs d'eau oxygénée.

(Ann. des malad. de l'oreille etc. 1903. Nr. 6.)

Verff. haben festgestellt, daß experimentell erzeugte tuberkulöse Ulzerationen bei Behandlung mit Wasserstoffsperoxyd wesentlich besser heilten als bei Anwendung von Jodoform, Dijodoform, Milchsäure oder Chlorzink. Wurde das  $H_2O_2$  in Dampfform appliziert, so war die Wirkung weniger intensiv, aber immer noch günstiger, als die der genannten Medikamente.

Auf Grund dieser Versuche wandten Verff. Wasserstoffsperoxyddampf zur Behandlung der Kehlkopftuberkulose an. 6 Krankengeschichten registrieren eine überraschend schnelle und gründliche Besserung, doch sind, wie Verff. selbst hervorheben, noch ausgedehnte Versuche notwendig, ehe ein definitives Urteil über den Wert der Methode abgegeben werden kann.

Hinsberg (Breslau).

19) **Karewski.** Die chirurgische Behandlung der Lungenabszesse, insbesondere deren Dauerresultate.

(Münchener med. Wochenschrift 1903. Nr. 39 u. 40.)

In dem im Verein für innere Medizin gehaltenen Vortrage bespricht K. zunächst die verschiedenen Ursachen für die Entstehung von Lungenabszessen und weist nach, daß die ätiologische Bedeutung

eine verschiedene Prognose für die Operation bedingt. Die nach genuinen Pneumonien entstehenden solitären Abszesse ergeben, ebenso wie solche, die nach einer Arrosion der Lunge durch Eiterung aus der Nachbarschaft dieses Organs hervorgerufen werden, günstige Resultate, während alle diejenigen Arten, bei denen von vornherein mehrfache Höhlenbildungen zu erwarten sind (Influenzaabszesse, die durch septische Embolien verursacht), eine schlechtere Prognose haben. Die Fremdkörperabszesse sind gleichfalls ungünstig für den chirurgischen Eingriff, der erst dann in Betracht kommen darf, wenn der aspirierte Gegenstand selbst auf natürlichem Wege entfernt worden ist. Unter Hinweis auf die Gefahren, welche eine länger bestehende Eiterung in der Lunge durch Vergrößerung des Herdes, durch Fortschreiten nach der Oberfläche und Durchbruch in die Pleurahöhle, durch Verschleppung von Eiterteilen in andere Gebiete der Lunge und Bildung neuer Abszesse, durch Verschlechterung des Allgemeinbefindens, Entstehung chronischer Sepsis, von Abszessen in anderen Organen usw. herbeiführen können, warnt K. davor, sich auf den glücklichen Zufall durch spontane Entleerung auf dem natürlichen Wege durch die Bronchien zu verlassen, zumal hierdurch nicht eine völlige Evakuierung des Abszesses und das Nichtauftreten eines Rezidivs, also eine wirkliche Dauerheilung gewährleistet werden können. Nach Verf. ist die Anzeige für den chirurgischen Eingriff gegeben, wenn mit Sicherheit die Diagnose gestellt ist und wenn schwere allgemeine Erscheinungen nicht schnell vorübergehen, oder aber, wenn sie nach dem glücklichen Ereignis eines Spontandurchbruchs von neuem auftreten; doch hält K., sofern es sich um frische Fälle handelt, bei jungen Individuen, bei kleinen, in der Lungenspitze gelegenen Herden und bei größeren an der Basis wegen der günstigen Bedingungen auch für eine Spontanheilung zunächst ein abwartendes Verhalten für erlaubt. Sobald man aber sieht, daß eine spontane Öffnung nicht schnell erfolgt und, wenn sie geschehen, kein schnelles Nachlassen aller Erscheinungen auftritt, oder aber wenn sich Anzeichen bemerkbar machen, daß der Abszeß sich nicht gänzlich entleert, ist auch in solchen Fällen, gleichviel, ob der Abszeß sich bereits geöffnet hat oder noch geschlossen ist, die Operation dringend geboten. Je frühzeitiger vorgegangen wird, um so günstiger sind die Heilerfolge, während die chronisch gewordenen Eiterungen eine wesentlich schlechtere Prognose auch für die Operationen geben. Hierfür bringt K. auch aus seinen eigenen Erfahrungen Beweise.

**Kramer** (Glogau).

## 20) Revenstorf. Über traumatische Rupturen des Herzens mit besonderer Berücksichtigung des Mechanismus ihrer Entstehung.

(Mitteilungen aus den Grenzgebieten der Medizin u. Chirurgie Bd. XI. Hft. 4.)

R. teilt 6 Fälle von traumatischer Ruptur des Septum atriorum des Herzens mit, ohne daß wesentliche andere Verletzungen des

Herzens sich dabei gefunden hätten. Diese isolierte Ruptur der Vorhofsscheidewand ist sehr selten; deshalb ist es wertvoll, daß R. zum erstenmal alle Fälle sammelt; es fanden sich nur 8 in der Literatur.

R. erörtert sodann, zum Teil auf Grund eigener Experimente, die Entstehung der Herzrupturen; ein Teil entsteht durch direkte Quetschung, andere durch Platzen nach Analogie des Platzens eines gefüllten Gummiballons; die isolierten Rupturen der Scheidewand der Vorhöfe und Kammern aber kommen durch Zerrung zustande infolge übermäßiger Anspannung der Scheidewand, wenn im Moment der Gewalteinwirkung die Herzspitze von der Wirbelsäule entfernt wird.  
Haeckel (Stettin).

## Kleinere Mitteilungen.

### 21) Freie Vereinigung der Chirurgen Berlins.

Sitzung vom 13. Juli 1903 im Krankenhaus Moabit.

Vorsitzender: Herr Sonnenburg.

#### 1) Herr Riese: a. Plastik nach Oberkieferresektion.

R. demonstriert eine Pat., bei der er im Anschluß an eine Oberkieferresektion wegen Karzinom die von F. König empfohlene Plastik angewandt hat, um das Herabsinken des Bulbus zu verhüten. Es wurde ein 2 cm breiter Lappen aus dem Musc. temporalis abgespalten im Zusammenhang mit einer Knochenspange des Proc. coronoides mandibulae; dieser Muskel-Knochenlappen wurde durch eine Catgutnaht an das Periost des Proc. frontalis befestigt. Der Erfolg war gut; einige Zeit nach der Operation entwickelte sich ein Ödem des unteren Augenlides, das jetzt — 7 Wochen nach der Operation — noch etwas besteht.

#### b. Fall von Schindung des Beines.

Die Schindung betraf die Weichteile des Ober- und Unterschenkels bis in die Muskulatur bei einem 16jährigen Manne. Die vorgeschlagene Exartikulation wurde abgelehnt. Pat. machte einen Tetanus durch. Nach Reinigung der Wundflächen wurde die Überhäutung durch Thiersch'sche Transplantationen in drei Etappen ausgeführt, wobei beim zweiten- und drittenmal die Haut wieder von den bereits vorher verwendeten Stellen entnommen werden mußte.

2) Herr Zeller: Exstirpation eines Beckentumors nach vorhergegangenem zweimaligem Kaiserschnitt.

Die Frau war wegen der Beckengeschwulst schon zweimal durch Kaiserschnitt entbunden worden. Z. operierte sie in Beckenhochlagerung und entfernte die kleinkindskopfgroße, im kleinen Becken seitlich sitzende Geschwulst, die sich als Fibrosarkom erwies. Heilung. Die vor mehreren Jahren operierte Pat. ist noch heute rezidivfrei. Z. bespricht im Anschluß an diese Mitteilung die im und am Becken sich entwickelnden Sarkome.

3) Herr Mühsam: Doppelseitige Oberschenkelamputation wegen akuter Gangrän.

M. berichtet aus dem Moabiter Krankenhaus zunächst über einen Fall eines 45jährigen Mannes, bei dem sich langsam beginnend eine Gangrän des rechten, dann des linken Beines entwickelte, und der septisch zugrunde ging. Die Sektion ergab eine Embolie der Art. iliaca d. und der Art. hypogastr. und fem. sin., ausgegangen von Thromben aus einem Aneurysma des linken Ventrikels. M. glaubt, daß der Embolus an der Teilungsstelle der Aorta zunächst einen unvollständigen Verschuß gemacht habe, daß er dann zerrissen und in die genannten Arterien geschleudert worden sei, die er vollständig verstopft hat.

Im zweiten Falle traten nach kurz vorher überstandener wahrscheinlicher Influenza plötzlich heftige Schmerzen in den Beinen und Unvermögen zu gehen auf, es entwickelte sich dann gleichmäßig an beiden Beinen eine Gangrän bis auf die Unterschenkel. Am 10. Tage kam Pat., nachdem Fieber aufgetreten und im Blute Staphylokokkus albus nachgewiesen war, zur Operation bei schlechtem Allgemeinzustand. Zunächst Amputation des rechten Oberschenkels, §wonach sich der Zustand besserte. Am nächsten Tage Amputation des linken Oberschenkels. Der Keimgehalt im Blute war schon 24 Stunden nach der ersten Amputation erheblich geringer. Heilung 4 Monate nach der Amputation.

M. glaubt auch hier annehmen zu müssen, daß der Embolus aus dem Herzen verschleppt war; ein Geräusch wurde niemals gehört; es hat sich wohl um eine Endokarditis gehandelt, welche nicht an den Klappen gesessen hatte. Der Fall zeigt, daß selbst bei Gangrän beider Unterschenkel der Versuch einer Amputation gemacht werden soll, die man bei schlechtem Zustand des Pat. auch in zwei Sitzungen machen kann. Selbst das Vorhandensein zahlreicher Bakterien im Blute gibt keine Kontraindikation.

#### 4) Herr Gödecke: Spontane Gangrän an den vier Extremitäten.

Bei einer 26jährigen Krankenwärterin des Krankenhauses Moabit waren wegen doppelseitiger Pyosalpinx die Adnexe exstirpiert worden; es folgte eine eitrige Peritonitis. Am 4. Tage entwickelte sich innerhalb 5 Stunden eine Gangrän an Händen und Füßen, welche sich an den oberen Extremitäten bis auf den Vorderarm hinauf, an den unteren bis über die Knöchel hin ausdehnte und sich scharf demarkierte; sie begann annähernd gleichzeitig an den Finger- und Zehenspitzen. Tod am 5. Tage. Die Sektion ergab eitrige Streptokokkenperitonitis mit septischen Veränderungen der parenchymatösen Organe, am Herzen sonst nichts Besonderes. Alle großen Gefäße der unteren Extremitäten wurden bis an die Gangrän verfolgt und waren offen, erst dicht oberhalb der Verfärbung waren Haut- und Muskelgefäße verstopft. Auch in den größeren Armgefäßen fand sich kein Thrombus. Außer der Sepsis mag eine vor einem Jahre erworbene Lues ursächlich mitgewirkt haben. Eine mikroskopische Untersuchung der Gefäße der gangränösen Partien konnte nicht gemacht werden.

#### 5) Herr Sonnenburg: Geheilter Fall von Rückenmarkstumor.

Demonstration der Pat., der vor  $\frac{3}{4}$  Jahren ein intradurales Fibrom nach Resektion der Wirbelbogen und des Dornfortsatzes des 8. und 9. Wirbels entfernt worden war. Völlige Wiederherstellung. S. betont, daß man besser keine temporäre Resektion der Wirbel nach Urban machen soll, die in einem anderen von S. operierten Falle von Rückenmarkstumor sich als nachteilig erwies. Die nicht wieder einheilenden Knochenteile wirken als Fremdkörper und verursachen einen Reiz, der schließlich zur Eiterung führt und die Gefahr der Meningitis in sich trägt. — Nach genau gestellter Niveaudiagnose wurde zunächst der 9. Wirbelbogen mit dem Meißel und von da mit der Drahtsäge der achte entfernt. Nach Spaltung der Dura lag der bohnen große Tumor in der Mitte der Knochenlücke und konnte gut entfernt werden. Teilweise Naht der Dura und der Wunde. Außer dem Rückgang der nervösen Symptome ist auch die vor der Operation vorhandene Skoliose zurückgegangen. Die Narbe ist jetzt so fest geworden, daß man glauben muß, es hat sich bereits wieder eine knöcherne Brücke von dem zum Teil erhaltenen Periost aus gebildet.

Diskussion: Herr Krause ist ebenfalls der Meinung, daß man die Wirbelbogen nicht erhalten soll. Für die Resektion benutzt er die Doyen'sche Fraise. Für die Aufsuchung des Tumors in Fällen, wo man ihn durch die erste Resektion nicht freigelegt hat, benutzt K. nach Spaltung der Dura eine dicke Sonde; so orientiert man sich, ob man nach oben oder nach unten mit der Resektion weiter gehen muß.

6) Herr Federmann: a. Fall von Schußverletzung der Brustwirbelsäule und Hämatomyelie.

F. demonstriert nach Schilderung des bisherigen Verlaufes die an der Pat. noch vorhandenen Störungen, die in solchen von seiten des rechten Auges (N.

sympathicus), des rechten Armes (Plexus brachialis) und in einer typischen Brown-Séquard'schen Halbseitenläsion bestehen. Demonstration von Röntgenbildern, welche Kugelsplitter in der Höhe des 2. Brustwirbels und eine Verletzung des 2. und 3. Brustwirbelkörpers zeigen. F. erklärt die Störungen von seiten des Auges und Armes als Verletzungen der 8. Cervical- und 1. Dorsalwurzel durch die Kugel selbst, die Halbseitenläsion durch eine Hämatomyelie mit der größten Ausdehnung im 7. und 8. Dorsalsegment.

b. Fall von Brustschuß mit nachfolgender Hirnembolie.

Einschuß 3 Finger breit nach außen von der linken Brustwarze, kein Ausschuß; linksseitiger Hämatothorax mit Hämato-perikard, die in 8 Wochen völlig zurückgingen. 10 Tage nach der Verletzung trat eine rechtsseitige Hemiplegie mit rechtsseitiger Facialisparesie, doppelseitiger Amaurose und aphatischen Störungen auf. Nach 48 Stunden waren diese Symptome verschwunden, es fand sich jetzt eine rechtsseitige Hemianopsie. Diese besteht noch, reicht aber nicht mehr ganz bis zur Mittellinie. Nach Monakow hat es sich um eine Embolie, wahrscheinlich durch Verschleuderung von Thromben aus dem linken Herzohr, gehandelt. Eine Erklärung für die anfängliche Amaurose ist nicht zu geben.

Herr Sonnenburg erwähnt, daß der Fall zuerst den Eindruck machte, als müßte das Herz selbst getroffen sein; die Diagnose der Herzverletzung ist im Anfang oft schwer mit Sicherheit zu stellen.

7) Herr Sonnenburg: Der Ileus postoperativus, besonders nach Operationen wegen akuter oder chronischer Appendicitis.

Sowohl nach Fällen von eitriger Perityphlitis (3 Beobachtungen) als auch ferner in Fällen bei gleichzeitig vorhandener Coecalfistel (eine Beobachtung), endlich in Fällen von Appendicitis, die im freien Intervall operiert wurden (sechs Beobachtungen) sah S. nach der Operation die allmähliche Entstehung eines Ileus, ohne daß zu gleicher Zeit peritonitische Erscheinungen auftraten. Abgesehen von denjenigen Pat., bei denen wegen des Ileus ein nochmaliger operativer Eingriff erfolgte, bei dem sich das Fehlen einer Peritonitis zeigte, ebenso abgesehen auch von dem Befunde bei der Sektion in einigen Fällen, der gleichfalls eine Peritonitis ausschloß, boten auch die übrigen Fälle keine Anzeichen von Entzündungsercheinungen, besonders auch konnte in der Mehrzahl der Beobachtungen der niedrige Stand der Leukoeyten als wesentliches Hilfsmittel bei der Differentialdiagnose mit Erfolg benutzt werden. Unter den Fällen von Ileus postoperativus gingen einige mit trommelartiger, fast isolierter Aufblähung des Coecum einher. Die Ursachen des Ileus sind komplizierter Natur. Zum Teil handelt es sich um Strangulations-, zum Teil um Obturationsileus. Der Meteorismus spielt dabei eine große Rolle; er führt besonders bei gleichzeitiger postoperativer Darmlähmung zu Knickungen, wobei noch alte Adhäsionen mitwirken können. Ebenso kann es zu Achsendrehungen kommen. In den operativ behandelten Fällen gelang es durch Trennung von Verwachsungen, Strängen den Ileus zu beseitigen, wieder in anderen erfolgte nach Öffnung des Darmes Heilung. Bei Verdacht auf beginnenden Ileus lasse man alle Narkotika, besonders auch Morphium, fort, gebe frühzeitig Abführmittel.

Diskussion. Herr Israel weist besonders auf die Fälle hin, bei denen ein mechanisches Moment nicht nachzuweisen ist, auf die Fälle von Ileus dynamischer Ursache. Er bespricht als besonders instruktiv die Fälle, wo der Ileus eintrat nach extraperitonealen Operationen; er sah sie besonders nach Nierenoperationen; er bespricht zwei Fälle von isolierter trommelartiger Aufblähung des Coecums, beidemal bei rechtsseitiger Nierenoperation, und weiter einen Fall von dynamischem Ileus nach einer ganz einfachen Wurmfortsatzexstirpation, der nach Morphium zurückging.

Herr Körte führt die leichten Fälle von postoperativer Darmlähmung auf die mechanischen Schädlichkeiten zurück, denen der Darm bei der Operation ausgesetzt war. Von postoperativem Darmverschluß möchte er nur sprechen, wenn eine deutliche Einklemmung oder Abknickung des Darmes vorhanden ist, wie bei



den Fällen von Sonnenburg. Bei den übrigen schweren Fällen von Darmlähmung sei in der Regel die Infektion mit im Spiele.

Herr Zeller erwähnt einen durch Sektion festgestellten Fall, in dem durch die bloße Blähung eines etwas fixierten Darmabschnittes ein tödlicher Ileus entstanden war.

Herr Körte bemerkt, daß er den Ileus durch wandständige Adhäsionen nicht leugne, daß er aber sehr selten sei. Die Leukocytenzählung als Hilfsmittel zur Differentialdiagnose zwischen Peritonitis und Darmokklusion sei für ihn noch von zweifelhaftem Werte.

Herr Sonnenburg betont, daß der Ileus postoperativus allmählich auftritt; die foudroyanten septischen Fälle seien mit diesen Ileusfällen nicht zu verwechseln. Wenn also bei einem sich allmählich entwickelnden Ileus postoperativus eine Leukocytenvermehrung ausbleibe, so sei dies Symptom für die Diagnose entscheidend.

8) Herr Sonnenburg: a. Krankenvorstellung eines Pat., der bereits vor ca. 1 Jahre hier vorgestellt wurde. Es handelt sich um eine Ätzstriktur des Ösophagus, welche retrograd von einer Magenöffnung aus jetzt so weit dilatiert ist, daß eine dicke Sonde bequem hindurchgeht (Demonstration).

Die allmähliche Dilatation hat nach Jahresfrist zu einem ausgezeichneten Resultat geführt.

b. Demonstration von zwei enormen Choledochussteinen, die durch Operation entfernt wurden.

9) Herr Cohn: Geheilter Fall von Ascites bei Lebercirrhose (Talma'sche Operation).

Die Talma'sche Operation wurde bei dem in desolatem Zustand befindlichen Pat. 1¼ Jahr nach dem Auftreten des Ascites ausgeführt. Der Ascites mußte noch einmal 2 Monate nach der Operation in Menge von 8 Litern entleert werden. Seitdem erholte sich Pat. Jetzt, 10 Monate post op., fühlt er sich völlig wohl. Die Leber ist nur unwesentlich verkleinert. Urin 1500—2000 p. d. Das Körpergewicht ist um 15 Pfund gestiegen.

Herr Sonnenburg erwähnt, daß der vorgestellte Fall bisher der einzige ist, den er mit Erfolg operiert hat; bei den übrigen war er über die Resultate wenig erfreut.

10) Herr L. Zuntz: Drei Fälle von wiederholter Tubargravidität. Dieselben wurden beobachtet unter 95 Fällen von Tubargravidität. Die erste Pat. wurde beidemal in einem Zwischenraum von 3 Jahren im Krankenhaus laparotomiert, die zweite ein Jahr zuvor von anderer Seite. Bei der dritten war die erste Tubargravidität konservativ behandelt worden; als sicheres Zeichen derselben fand sich bei der wegen der zweiten Tubargravidität vorgenommenen Laparotomie in der nicht befallenen Tube eine deutliche Narbe mit einem kleinen blauschwarzen Koagulum. Alle Pat. haben sämtliche Eingriffe gut überstanden. — Ätiologisch kam bei der ersten eine im Anschluß an einen Partus entstandene Endometritis, bei der dritten eine Gonorrhöe in Betracht, während sich bei der zweiten, bei der die Tubargravidität die erste Gravidität nach mehrjähriger steriler Ehe war, ätiologische Anhaltspunkte nicht fanden.

11) Herr Wolff: Über Frakturen des Os naviculare carpi.

W. demonstriert zunächst sechs anatomische Präparate alter Frakturen des Os naviculare carpi, welche zeigen, daß diese Frakturen in der Regel nicht zu einer knöchernen Konsolidation gelangen. Die Fragmente waren selbständige Stücke geblieben, welche einander entweder eine Schlißfläche oder eine verdichtete spongiöse Fläche zukehrten; im ersten Falle gestatteten die Schlißflächen ausgiebige flexorische und geringere seitliche Verschiebungen; von den letzteren Präparaten ließ eines deutlich, besonders an der radialen Seite, eine Einkeilung der Fragmente erkennen. Die Präparate sind in der Deutschen Zeitschrift für Chirurgie Bd. LXIX beschrieben und abgebildet.

Im Anschluß daran bespricht W. die Beobachtungen der Anatomen, welche ähnliche Präparate als *Navicularia bipartita*, entstanden infolge abweichender Bildung, beschrieben und gedeutet haben und gibt der Überzeugung Ausdruck, daß darunter wohl die Mehrzahl Pseudarthrosen nach Fraktur sind. Präformierte angeborene Zweiteilung des *Naviculare carpi* ist seit Einführung des Röntgenverfahrens noch nie beobachtet, muß demnach außerordentlich selten sein. W. kann einen derartigen Befund im Röntgenbild demonstrieren an einem 34jährigen Manne, der mit einer angeborenen Atrophie beider Daumenballen behaftet war; es fanden sich doppelseitig an Stelle des *Naviculare* zwei selbständige Knochen.

Endlich zeigt W. die Röntgenphotographien der von ihm im Krankenhaus Moabit beobachteten und weiter verfolgten Fälle von Frakturen des *Naviculare*. a. Die Fälle von vollständigen beweglichen Frakturen, bei denen die Nachuntersuchungen die Entwicklung einer typischen Pseudarthrose ergaben, wie sie die anatomischen Präparate zeigten; b. Fälle von vollständigen, eingekeilten Frakturen; c. Fissuren und endlich d. Komminutivfrakturen, welche letztere meist von Abrißfrakturen anderer Knochen des Handgelenkes begleitet und mit luxationsähnlichen Dislokationen des proximalen *Naviculare*fragmentes und des *Lunatum* verbunden waren. Diese Komminutivfrakturen sind von W. bereits besprochen worden in der Monatsschrift für Unfallheilkunde 1903 Hft. 7.

12) Herr Hinz: Ein Fall von Chorioepitheliom nach Tubargravidität.

H. demonstriert Organe einer 35jährigen Frau, die im Februar 1903 wegen geplatzter Tubargravidität laparotomiert wurde. Es wurde damals der kleinwalnußgroße, dicht am Uterus in der Tube sitzende, geplatzte Fruchtsack extirpiert.

Nach 6 Wochen Auftreten von Beschwerden, die abermals auf eine unterbrochene ektopische Schwangerschaft hindeuten. Ein faustgroßer, rechts am Uterus sitzender Tumor wird per laparotomiam entfernt. Derselbe sitzt in den Blättern des mit dem Uterus verklebten Netzes und erweist sich bei der mikroskopischen Untersuchung als typisches Chorioepitheliom. Nach weiteren 3 Wochen treten bei der Frau wiederum Beschwerden ein; die zunächst im Unterleib sitzenden Schmerzen ziehen sich in der rechten Seite des Leibes allmählich bis zur Leber hinauf, und unter allmählich immer stärker werdendem Ikterus geht die Frau zugrunde.

Die Sektion ergab Metastasen in beiden Ovarien, im rechten *Lig. latum* und je einen mannkopf- resp. kindskopfgroßen Geschwulstknoten in der Leber. (Demonstration mikroskopischer Präparate des Tumors.) **B. Wolff** (Berlin).

22) D. Murray. The ignition of ether vapor in presence of a closed electric light.

(New York and Philadelphia med. journ. 1903. Juni 27.)

So kurz die Notiz des Verf. ist, so ist sie doch deswegen interessant, weil bewiesen wird, daß auch bei geschlossener elektrischer Glühlampe eine Entzündung von Ätherdämpfen möglich ist. Der Narkotiseur hatte, um den Cornealreflex zu prüfen, dem auf dem Bauche liegenden Pat. den Kopf herumgedreht, so daß dieser direkt unter eine Glühlampe zu liegen kam; in diesem Augenblick erfolgte die Entzündung, die eine leichte Verbrennung verursachte.

**Scheuer** (Berlin).

23) Vacher. Une installation électrique pour oto-, rhino-, laryngologie.

(Ann. des malad. de l'oreille etc. 1903. Nr. 9.)

Die vorliegende Arbeit dürfte nicht nur den Oto- und Laryngologen, sondern auch den Chirurgen interessieren, der ja oft genug der Elektrizität zu Beleuchtung, Kaustik, Motorbetrieb usw. bedarf. Für jemand, der nicht genau mit den Verhältnissen vertraut ist, ist es häufig schwer, die Wahl zwischen den verschiedenen

in Betracht kommenden Systemen — Akkumulatoren, Elemente, Anschluß an Starkstrom mit Vorschaltwiderständen oder vermittels Transformators — zu treffen. Da es sich meist um erhebliche Anschaffungs- und Betriebskosten handelt, macht sich ein Mißgriff recht unangenehm bemerkbar. Solche lassen sich leicht vermeiden, wenn man die Arbeit V.'s vor der Anschaffung der Apparate zu Rate zieht.

Hinsberg (Breslau).

#### 24) A. Köhler. Lues — Arteriosklerose.

(Fortschritte auf dem Gebiete der Röntgenstrahlen Bd. VI. Hft. 6.)

Nach den Arbeiten von Hahn, Lambertz, A. Köhler, Holzknacht, Kienböck und Stolper zeigen sich die Veränderungen, welche Lues im Knochen setzt, im Röntgenbild in mäßigen Krümmungen und leichten Knickungen der Knochen im ganzen, ossifizierender und rarefizierender Periostitis gleichzeitig nebeneinander, Hyperostose, Sklerose, Osteoporose und Rarefizierung an ein und demselben Knochen. Diese Veränderungen will Verf. an vier Fällen im Röntgenbild demonstrieren. In drei dieser Fälle scheint ihm die Diagnose Syphilis sicher zu sein, in dem vierten Falle besteht der Verdacht auf Lues. Dieser vierte Fall soll zu gleicher Zeit hochgradig verkalkte Gefäße (Tibialis antica und postica) zeigen; leider ist davon in der Reproduktion nichts zu erkennen. Ref. kann in den übrigen drei Röntgenbildern nichts für Lues Charakteristisches entdecken. Sicher lueticisch infiziert gewesen ist nur der erste Pat.; dessen Röntgenbild zeigt periostale Veränderungen am dritten Metakarpal; für eine gummöse Periostitis kann Ref. dabei nichts Typisches finden. Die gleichzeitig vorhandene Aufhellung der Spongiosa des proximalen Endes kann wohl auch eine andere Deutung — Knochenatrophie im Sinne Sudeck's — finden. Von dem zweiten Bilde sagt K. selbst, daß der osteomyelitische Prozeß im Metacarpus keine typischen röntgenologischen Symptome von Syphilis darbietet, er hält es aber für wahrscheinlich, daß es sich um Lues handelt, da der Gatte der Pat. vor Jahresfrist an Tabes dorsalis verstorben ist (!). Das dritte Bild ist derartig, daß eine exakte Nachprüfung nicht möglich ist.

H. Wagner (Breslau).

#### 25) W. Wende. Sarcomatosis cutis.

(Journ. of cutaneous diseases 1903. Juli.)

W. berichtet über einen sehr interessanten Fall von Sarcomatosis cutis, welcher, nachdem anfangs Spontaninvolutionen eingetreten sind, im Laufe von 2 Jahren ohne Beteiligung innerer Organe zum Tode führte. Die histologischen Befunde werden genau besprochen, ebenso die Stellung der sarkoiden Geschwülste im System, ihre Unterscheidung von Mycosis fungoides und den echten fibroplastischen und sarkoiden Sarkomen. In der Überlegung, daß die Eruptionen der sarkoiden Formen spontan verschwinden können, daß eine Beteiligung des Lymphapparates ebenso fehlt, wie eigentliche Metastasen, und daß die Erkrankung eine reine Hauterkrankung bleibt, kommt Verf. zu dem Schluß, daß man bei diesen Formen mehr von Granulationsgeschwülsten sprechen müsse, als von einer echten Neubildung.

Wenn auch ihre Ätiologie noch vollkommen dunkel ist, so legen die klinischen Erscheinungen doch die Wahrscheinlichkeit eines infektiösen Ursprunges sehr nahe.

Die Diskussion, die sich dem W.'schen Vortrag anschließt, und an der sich Fordyce, Gilchrist u. a. beteiligen, fördert die Klärung der ungemein schwierigen Frage über die Stellung der erwähnten einzelnen Geschwulstformen in pathologisch-anatomischer Hinsicht in keiner Weise.

Hartung (Breslau).

#### 26) O. Ormsby and M. Miller. Report of a case of systemic blastomycosis.

(Journ. of cutaneous diseases 1903. März.)

Verf. berichtet über einen sehr interessanten Fall von universeller Blastomycosis: Pat. erkrankte primär an einer schweren, fieberhaften Lungenaffektion mit großer Abmagerung, die, weil alles, Befund und Familienanamnese, auf Tuberkulose hinwies, zuerst als solche angesprochen wurde. 2 Monate nach der Er-

krankung treten auf hämatogenem Wege Geschwülste in den Extremitäten auf, und es gelingt, von einem tiefliegenden Abszeß eine Reinkultur von Blastomyceeten zu gewinnen. Die Sektion ergibt eine universelle Verbreitung der Blastomykose auf alle Organe. Von Tuberkulose findet sich nichts.

Vorzügliche Illustrationen (Photogramme), pathologisch-anatomische und mikroskopische Präparate vervollständigen die hochinteressante Mitteilung.

**Hartung** (Breslau).

27) **Bettmann.** Lupus follicularis disseminatus.

(Beiträge zur Klinik der Tuberkulose. Herausgegeben von L. Brauer. Hft. 1.)

B. beschreibt einen Fall von Lupus follicularis disseminatus, welcher zunächst unter dem Bilde einer Akne vulgaris auftrat. Die histologische Untersuchung ergab das Vorhandensein von Epitheloidtuberkeln, Basillen wurden nicht gefunden, örtliche Reaktion auf Alt-Tuberkulin war positiv. Nebenbei bestanden an den Extremitäten tuberkulidähnliche Eruptionen. Verf. bespricht die Literatur dieser und ähnlicher seltener Fälle und die Beziehungen zur Tuberkulose.

**Klingmüller** (Breslau).

28) **Landow** (Wiesbaden). Röntgenbefund nach Jodipininjektionen.

(Münchener med. Wochenschrift 1903. Nr. 38.)

Der mitgeteilte Fall, in welchem im Röntgenbild des Oberarmes eine Unmasse von dunklen Flecken, in dem des Vorderarmes dunkle Streifen im Bereiche der Weichteile zu sehen waren, bestätigt, daß die Halogene in reinem Zustande, ebenso wie die chemischen Verbindungen derselben, z. B. das bei dem betreffenden Pat. früher in den Arm injizierte Jodipin, für die Röntgenstrahlen in hohem Maße undurchlässig und mittels derselben im Körper nachweisbar sind.

Nach der von L. wegen chronischen Knochenabszesses im Humerus vorgenommenen Operation (konnte an ausgeschnittenen, sitronengelben Fett- und Muskelteilchen des Armes, die für die Röntgenstrahlen undurchlässig waren, Jod nachgewiesen werden.

**Kramer** (Glogau).

29) **E. Haga** (Tokio). Beobachtungen an Röntgenbildern von Schußverletzungen aus der Zeit der chinesischen Wirren (1900).

(Fortschritte auf dem Gebiete der Röntgenstrahlen Bd. VI. Hft. 5.)

In Japan waren zur Zeit der chinesischen Wirren drei Röntgenapparate, einer von 30 cm Funkenlänge in der militärärztlichen Akademie zu Tokio. Die beiden anderen Apparate in den Militärkasernen von Nagoya und Hiroshima hatten eine Funkenlänge von 25 bzw. 20 cm. Mit dem letzten kleinen Apparat, der meist nur Aufnahmen von Armen und Unterschenkeln gestattete, hat H. gearbeitet, und er gibt uns in zehn Abbildungen einige Proben seiner Leistungen. Die Röntgenbilder waren für H. um so wertvoller, da er in weit ausgedehnterem Maße zur Extraktion der Geschosse schritt, als es bei uns üblich ist; er hat in den meisten Fällen anscheinend ohne Schaden die Geschosse entfernt. Der Wunsch der Verwundeten veranlaßte vorsugsweise sein Handeln, dann aber auch das Interesse, zu sehen, welche Deformierungen das Geschoß erfahren hatte. Über diese Veränderungen teilt uns aber H. nichts Näheres mit; auch sonst erfahren wir durch die Arbeit nichts Neues.

**H. Wagner** (Breslau).

30) **H. Strebel.** Rhinophyma, geheilt durch Röntgenstrahlen, und Ephelides, beseitigt durch Ultraviolettstrahlen.

(Fortschritte auf dem Gebiete der Röntgenstrahlen Bd. VI. Hft. 5.)

In 13 Sitzungen von je 20 Minuten mit einer weichen Röhre (Härtegrad ist nicht angegeben) gelang es S., einen Fall von Rhinophyma zur Heilung zu bringen. 3 Wochen nach der ersten Sitzung begann die Reaktion, 3 Wochen dauerte anscheinend die Röntgendermatitis; die schnellere Verhäutung wurde durch S. nach

seiner Meinung durch rotes Licht bewirkt (5 Wochen). Leider fehlen Abbildungen, die den Befund vor und nach der Behandlung demonstrieren.

Ephelis beseitigte S. anscheinend in einer Sitzung von 10 Minuten bis 2 Stunden — je nach der Größe des befallenen Bezirks — mittels ultravioletter Strahlen, erzeugt von seiner Eisenlichtlampe, die mit einem großen Magnaliumreflektor versehen ist. Ein Dauerresultat läßt sich dadurch nicht erreichen.

H. Wagner (Breslau).

### 31) W. Colley. Further observations on the influence of the Roentgen ray upon sarcoma.

(New York and Philadelphia med. journ. 1903. August 8.)

Verf., der bekannt ist durch seine erfolgreichen Versuche, inoperable Sarkome mit Mischungen von Erysipel- und Prodigiosustoxinen zu behandeln (ref. Zentralblatt 1902 p. 978), hat sich nunmehr auch der modernen Röntgentherapie dieser Geschwülste zugewandt und teilweise mit seiner früheren Methode kombiniert; er hatte in Jahresfrist 36 Fälle überhaupt in Behandlung, von denen er 30 in tabellarischer Zusammenstellung vorführt und über 6 genauere Krankengeschichten gibt; 4 betreffen Rundzellensarkome mit gutem, wenn auch nicht völligem Erfolg, jedoch mit Gewichtszunahme; ein Pat. mit Melanosarkom hatte ebenfalls Gewichtszunahme und bedeutende Verkleinerung der Geschwülste aufzuweisen. Bei Spindelzellensarkomen hatte die frühere Toxinbehandlung die günstige Heilungssiffer von fast 50% aufzuweisen, deshalb unterwarf Verf. überhaupt nur 6 Fälle dieser Kategorie der Röntgenstrahlenbehandlung mit meist günstigem Erfolg. Verf. kommt zu dem Schluß, daß die Röntgenstrahlenbehandlung bei Sarkomen ihre volle Berechtigung habe, ausgenommen vielleicht bei Extremitätensarkomen, wo eine frühzeitige Amputation zu machen sei. Er rät im übrigen sehr zur Kombination mit der Toxinbehandlung.

Scheuer (Berlin).

### 32) Krogius. Über einen mit Röntgenstrahlen erfolgreich behandelten Fall von Schädelsarkom.

(v. Langenbeck's Archiv Bd. LXXI. Hft. 1.)

K. hatte einen Pat. mit Rundzellensarkom des Schädels in Behandlung, der schon wiederholt operiert war und nunmehr als inoperabel galt. Die als letzte Probe vorgenommene Röntgenbehandlung ergab ein sehr beachtenswertes Resultat. Unter ihrem Einfluß schmolzen sowohl die kleinen wie die faustgroße Hauptgeschwulst zusammen wie »Schnee vor der Sonne«, bis nach etwa 2 Monaten keine Spur von ihnen mehr zu entdecken war, alles ohne entzündliche Reaktionen in ihnen oder ihrer Umgebung. K. spricht sich dahin aus, daß von einer Dauerheilung einstweilen noch keine Rede sein könne, daß aber die Beeinflussung der beschriebenen Geschwülste eine sehr wichtige Beobachtung darstelle. Da man heute noch nicht bestimmen könne, welche Geschwülste von den Röntgenstrahlen beseitigt werden, müsse die Anwendung des Messers für alle operablen Fälle in Geltung bleiben; aber man habe die Berechtigung, mit dem Röntgenlicht in systematischer Weise zu experimentieren, wo sich Hindernisse irgendwelcher Art dem Eingriff entgegenstellten. Von den Karzinomen eignen sich anscheinend die flachen, ulserierenden zu einem Versuche, vor allem »Paget's disease of the nipple«. Bei Hautverbrennungen nach Bestrahlungen mit Röntgenlicht ist Thiolium liquidum sehr zu empfehlen, konzentriert oder mit gleichen Teilen Wasser.

E. Stegel (Frankfurt a. M.).

### 33) Society transactions amer. dermatological association. September 1902.

(Journ. of cutaneous diseases 1903. März.)

Gelegentlich des Berichtes von Allen über die erfolgreiche Behandlung eines Gesichtsepithelioms mit Röntgenstrahlen entspinnt sich eine lebhaftige Debatte über den Wert dieser Behandlung, in der merkwürdigerweise Fox und Robinson für

Ausschabung, Fordyce für solche und Kaustik gegenüber einer einfachen Exzision und Röntgenbehandlung eintreten.

Lustgarten berichtet über einen Fall von multipler Sarkomatose, welche unter Arsenbehandlung sichtliche Heilungsfortschritte machte; histologisch fanden sich die Bilder, wie sie die sarkoiden Geschwülste zeigen.

**Hartung** (Breslau).

### 34) F. Colley. Über Späterkrankungen zentralen oder peripheren Ursprungs nach Schädeltraumen.

(Deutsche Zeitschrift für Chirurgie Bd. LXXIX. p. 593.)

C. geht zunächst auf die posttraumatische Spätapoplexie ein und erörtert ausführlich, daß die Diagnose auf solche nur dann mit einiger Sicherheit zu stellen ist, wenn der Pat. frei von Gefäßveränderungen war, ferner Lues, Alkohol- und Herzkrankheiten auszuschließen sind, es sich auch nicht um ältere Leute handelt, die Arteriosklerose haben. Nach polemischer Auseinandersetzung mit Seydel über einen von beiden Seiten verschieden beurteilten Spezialfall beschreibt Verf. eine eigene Beobachtung posttraumatischer Zentralerkrankung, deren Sitz er — nach einem Hieb, der eine Schädelimpression in der Kranznaht veranlaßt hatte — in die Hauben- und Vierhügelgegend verlegt. Näheres siehe im Original.

**Meinhard Schmidt** (Cuxhaven).

### 35) N. P. Trinkler (Charkow). Beitrag zur Frage der chirurgischen Behandlung des Hydrocephalus internus.

(Archiv für Kinderheilkunde Bd. XXXVII. Hft. 3 u. 4.)

Verf. gibt eine kurze Charakteristik des Hydrocephalus und erörtert das Wesen dieser Affektion als klinische Form. Er bespricht darauf den gegenwärtigen Stand der Lehre von den pathologisch-anatomischen Prozessen und veröffentlicht einen Fall aus seiner Praxis, in dem die chirurgische Behandlung, Trepanation, mit günstigem Erfolg angewendet wurde.

Es handelt sich um einen 9jährigen Knaben, bei dem im 7. Lebensjahre unter lang dauernden Kopfschmerzen und Nachlassen des Sehvermögens, sowie häufigem Erbrechen sich ein Hydrocephalus internus entwickelte. Als Pat. in Behandlung kam, war der Kopf etwa  $1\frac{1}{2}$ mal so groß wie in der Norm. Das Kind ist intellektuell gut entwickelt. Unter heftigen Anfällen von Kopfschmerzen und Erbrechen wirft es sich in fast bewußtlosem Zustand im Bett herum. Die Anfälle treten mehrmals am Tage auf und dauern  $\frac{1}{2}$ —1 Stunde. Es besteht leichter Grad von Exophthalmus mit amaurotischem, leblosem, starrem Ausdruck der Augen. Pat. vermag nur undeutlich Licht von Dunkelheit zu unterscheiden. Die ophthalmoskopische Untersuchung ergibt beginnende Atrophie des N. opticus.

T. trepaniert nach v. Bergmann das Stirnbein. Nach vorhergegangener Punktion wird ein langes Stilet fast 6 cm tief in die Gehirnsubstanz versenkt und dasselbe an einer Gazekompressen befestigt. Zwei bis drei ausgekochte Fil de Florence werden in die Kanüle eingeführt und dadurch tropfenweises Ausfließen der Flüssigkeit bewirkt. Die Temperatur stieg noch an demselben Tage auf 38°, um am 3. Tage wieder zur Norm zurückzukehren. Der Erfolg des Eingriffs war der, daß die Kopfschmerzen und das Erbrechen aufhörten und bereits am 1. Tage nach der Operation das Sehvermögen sich erheblich besserte, so daß der Knabe sogar die Streifen der Bettdecke erkennen konnte. Dieses günstige Resultat dauerte ca. 1 Monat. Die Kanüle wurde am 3. Tage entfernt und die Wunde verheilte glatt.

Später wurde noch zweimal gleiche Punktion, immer mit demselben, wenn auch nicht andauernden, günstigen Erfolg vorgenommen. **A. Niché** (Breslau).

### 36) O. Fittig. Über einen röntgenographisch lokalisierten Fall von Hirntumor.

(Fortschritte auf dem Gebiete der Röntgenstrahlen Bd. VI. Hft. 6.)

Wie außerordentlich schwierig sowohl für den Neurologen wie Chirurgen die Lokalisation einer Hirngeschwulst oft ist, ist wohl bekannt. F. ist es, soweit Ref.

weiß, zum erstmal gelungen, eine Hirngeschwulst skiagraphisch darzustellen. Die klinischen Symptome ließen die Geschwulst auf der linken Seite vermuten, das Röntgenbild zeigte sie aber auf der rechten Seite. Die Operation und Autopsie bestätigte den Befund des Röntgenbildes. Die Darstellung der Geschwulst — eines Glioms — gelang dadurch, daß Verkalkungen in ihr vorhanden waren; da diese sich häufig in Hirngeschwülsten finden, so fordert der Erfolg F.'s wohl auf, in anderen Fällen von Hirngeschwülsten die Skiagraphie zur Diagnostik heranzusehen.

H. Wagner (Breslau).

37) **Compairod.** Imperforation congenitale du conduit auditif droit.  
Opération. Guérison.

(Ann. des malad. de l'oreille etc. 1903. Nr. 4.)

Es handelte sich um ein 26 Tage altes Kind, das neben vollständig normaler Ausbildung der rechten Ohrmuschel eine Atresie des Gehörganges zeigte. Da C. durch Tastung den Eindruck gewann, daß es sich nur um einen häutigen Verschuß handle, trennte er, nachdem das Kind 1 Jahr alt geworden, die Membran durch Kreusschnitt. Danach fand sich, daß der zentrale Teil des Gehörganges vorhanden war; in ihm lag eine gelatinöse Masse. Trommelfell schlaff, gelblich, unvollkommen entwickelt. Heilung mit weiter Gehörgangserweiterung unter Tamponade.

(Der Fall ist einer der wenigen, wenn nicht der einzige, bei dem sich eine angeborene Atresie des Gehörganges operativ beseitigen ließ. Ref.)

Hinsberg (Breslau).

38) **Klug.** De la contagiosité de l'otite moyenne aigue.

(Ann. des malad. de l'oreille etc. 1903. Nr. 8.)

Vor kurzem publizierte Lermoyez eine Anzahl von Fällen, die darauf hindeuten schienen, daß die Otitis media acuta contagiös ist. K. vertritt ebenfalls diese Anschauung und führt, um sie zu stützen, eine Reihe von Beobachtungen aus seiner Praxis an, bei denen im Zeitraum von wenigen Tagen zwei Mitglieder derselben Familie an Otitis media erkrankten, ohne daß eine Infektionskrankheit oder ein Schnupfen im Spiele waren. Wenn weitere Beobachtungen zum gleichen Resultat führen sollten, so würde sich nach K.'s Ansicht die Notwendigkeit ergeben, an Otitis media acuta leidende Pat. zu isolieren.

Hinsberg (Breslau).

39) **F. F. Sassedatelew.** Ein seltener Fall von Anomalie der Sieb-  
beinhöhle.

(Die Chirurgie 1903. Mai. [Russisch.])

S. fand an einem Schädel hinter der gut entwickelten Stirnhöhle eine zweite geräumige Höhle, die mit der ersten nicht in Verbindung stand. Diese zweite Höhle lag in der Knochenplatte, die die obere Augenhöhlenwand bildete, und reichte fast bis zum Foramen opticum; der Ausführungsgang mündete in den Sulcus bullae, während die Stirnhöhle mit dem Sulcus proc. vereint kommunizierte. S. sieht in diesem Hohlraum eine stark entwickelte vordere Zelle der Sieb-  
beinhöhle.

In der Literatur sind sieben solche Fälle verzeichnet. Eine Tafel zeigt die Lage der Höhle, sowie zwei Abgüsse derselben. Glückel (Kondal, Saratow).

40) **A. Onodi.** Die Eröffnung der Kieferhöhle im mittleren Nasen-  
gange.

(Archiv für Laryngologie und Rhinologie Bd. XIV. p. 154.)

Verf. hat einen Dilatationstroker konstruiert zur Ausführung der oben genannten Operation. Derselbe hat die Form einer starken gekrümmten Pinsette; die beiden Branchen bilden nun einen starken Stachel, der durch den mittleren Nasengang in die Kieferhöhle eingestoßen wird. Dann werden durch einen Druck auf die hinteren Teile der Branchen die letzteren auseinander gezogen, so daß hierdurch die Öffnung in der Höhle bedeutend erweitert wird.

Manasse (Straßburg i. E.).

41) **Hanszel.** Abcès du rétropharynx compliquant une sinusite nasale.

(Ann. des malad. de l'oreille etc. 1903. Nr. 4.)

Ein 17jähriges Mädchen, das an Rhinitis atrophicans litt, erkrankte plötzlich mit hohem Fieber (39°) und Frösten. Neben Stirn- und Kieferhöhlenempyem fand sich ein Retropharyngealabszeß, der nach Inzision heilte. H. glaubt, daß, von der Nebenhöhlenerkrankung ausgehend, eine Infektion der retropharyngealen Lymphdrüsen erfolgt sei, durch deren Einschmelzung der Abszeß entstand.

**Hinsberg** (Breslau).

42) **Crouch.** A granuloma of the nose, due to iodide of potassium.

(Bristol med.-chir. journ. 1903. September.)

30jähriger Mann mitluetischer Erkrankung der Nase und des Kehlkopfes, Nekrose der Nasenbeine und des Septum, Gaumenperforationen; auf der Nasenspitze eine mit Haut bedeckte, feste, pilzähnliche Geschwulst, welche sehr gefäßreich war und auf Druck an zahlreichen Stellen Eiter entleerte. Mehrere ähnliche kleinere Geschwülste an der Stirn und den Schläfen, Jodakne des Gesichts. Hutchinson, welcher den Fall sah, erklärte die Nasengeschwulst für ein Granulom infolge längeren Jodkaliegebrauches; die Ausscheidung des Jodkali aus dem Körper war infolge eines gleichzeitigen Herzklappenfehlers verzögert. Nach Aussetzen des Jods und Ätzung erfolgte rasche Heilung des Granuloms. Nach Hutchinson können derartige Jodgranulome leicht mit Lues und mit Mykosis fungoides verwechselt werden.

**Mohr** (Bielefeld).

43) **N. Senn.** A scalp face. A new plastic operation.

(New York and Philadelphia med. journ. 1903. Juni 20.)

Verf. berichtet über einen äußerst interessanten Fall von ursprünglich unbedeutender Erkrankung im Gesicht, die durch Kurfuscherbehandlung eine kolossale Zerstörung zur Folge hatte. Es handelte sich um einen 31jährigen Farmer, der früher immer gesund gewesen war. 3 Jahre vorher hatte er an der Oberlippe unter dem Septum narium eine schmale Schwellung, die ursprünglich als »gelbes Bläschen« auftrat und unter Salbenbehandlung heilte, jedoch immer noch ein hartes Knötchen hinterließ; auch dieses schwand, kehrte jedoch bald wieder, um nun schnell zu wachsen. Ein Kurfuscher erklärte die Schwellung für Krebs, und verordnete eine Ätzpaste mit dem Erfolg, daß nach 10 Wochen Nase, Oberlippe, beide Backen, beide Augenlider total weggefressen waren. Speichel und Speisen quollen aus dem Munde hervor. Einfache Transplantationen blieben erfolglos. Deshalb entschloß sich S., einen Riesenlappen aus der Kopfhaut zu bilden, allmählich zu mobilisieren, an den Ort der Zerstörung zu bringen und den entstehenden Defekt an der Galea jedesmal mit Thiersch-Läppchen zu decken. Es gelang, in 12 Sitzungen ein befriedigendes Resultat zu erreichen, so daß die Defekte sämtlich gedeckt waren. Der Lappen ging über die Scheitelhöhe von einem Ohr zum andern und hatte genügend Breite, um die ganze hautentblößte Gesichtspartie zu bedecken. Die einzelnen Phasen der Operationen sind durch sieben sehr gute Photographien klar veranschaulicht, das Herüberschieben über die gesund erhaltenen Augen gelang leicht, die Haare wurden durch Röntgenbestrahlung entfernt. Wenn auch das erreichte Resultat nicht gerade als kosmetisch schön bezeichnet werden kann, so ist es andererseits doch gelungen, das Gesicht wieder völlig mit Haut zu besetzen und dem Pat. wieder ein menschenwürdiges Dasein zu verschaffen.

**Scheuer** (Berlin).

44) **Depoutre.** Péri-amygdalite linguale phlegmoneuse.

(Ann. de malad. de l'oreille etc. 1903. Nr. 5.)

Wie in der Umgebung der Gaumenmandeln, so kommen auch an der Zungenmandel peritonsilläre Abszesse vor. D. beobachtete eine solche bei einem 25jährigen Manne, der unter hohem Fieber und heftigen Schluckschmerzen erkrankte. Heilung nach wiederholter Inzision des Abszesses.

**Hinsberg** (Breslau).



- 45) **L. Neufeld.** Zur Semiotik der tiefsitzenden Pharynxkarzinome.  
(Archiv für Laryngologie und Rhinologie Bd. XIV. p. 182.)

Beschreibung eines Falles von Karzinom des linken Sinus pyriformis mit Übergreifen auf die Kehlkopfknorpel und Verengung des Kehlkopfingangs. Metastasen der regionären Lymphdrüsen sowie der trachealen Lymphknoten.

**Manasse** (Straßburg i. E.).

- 46) **Boe.** Bilateral bony ankylosis of the temporomaxillary articulation of traumatic origin and its surgical treatment.

(Annals of surgery 1903. August.)

Nach einer durch Fall hervorgerufenen Fraktur am senkrechten Unterkieferaste war bei zwei Kranken eine knöcherne Ankylose sowohl des rechten wie des linken Kiefergelenks eingetreten, so daß die Zähne nur 1 mm voneinander gebracht werden konnten. Das Skiagramm zeigte eine beide Kiefergelenke umgebende Kallusmasse. Mit dem Meißel entfernte R. auf beiden Seiten subperiostal die zwischen Kiefer, Hals und Jochbein vorhandene knöcherne Brücke mitsamt dem Hals und Kopf des Proc. condyloideus. Danach vermochten beide Kranke später ihren Mund  $1\frac{1}{4}$  Zoll weit zu öffnen.

Das gute funktionelle Resultat hängt mit von dem guten Zustande der Masseteren ab; deswegen ist es wichtig, dieselben nicht in horizontaler, sondern in senkrechter Richtung zu durchtrennen. Die Operationswunde soll ohne Drainage geschlossen werden, peinlichste Asepsis ist notwendig. Während der Operation tritt leicht eine gefährliche Asphyxie ein, sobald der Unterkiefer nach Durchtrennung der Ankylose nach abwärts sinkt, weil hierdurch die ohnehin schon nach rückwärts verschobenen Teile (Zunge, Zungenbein und Epiglottis) noch weiter nach hinten treten. Zug an der Zunge, dem Zungenbein und der Epiglottis, eventuell die Laryngotomie werden deswegen notwendig.

Verf. spricht sich dahin aus, daß bei narbiger Veränderung der Masseteren und der das Kiefergelenk umgebenden Weichteile ein knöchliches Gelenk durch Durchtrennung des Halses des Proc. condyloideus hergestellt werden soll. Ist keine oder nur eine geringe narbige Veränderung in der Umgebung des Gelenkes vorhanden, so gibt die besten Resultate die Exstirpation des Kopfes und Halses des Proc. condyloideus.

**Herhold** (Altona).

- 47) **Maljean.** Sur deux cas de surdit  hyst rique gu rie rapidement par la suggestion op ratoire.

(Ann. des malad. de l'oreille etc. 1903. Nr. 5.)

Bei den beiden Pat. M.'s mit hysterischer Taubheit wurde, nachdem verschiedene Behandlungsmethoden ohne Erfolg angewandt worden waren, vollkommene Heilung durch eine Scheinoperation erzielt. In Narkose wurde, ohne da  ein Eingriff vorgenommen worden w re, ein Verband angelegt. W hrend die Pat. auch in halber Narkose nicht auf Fragen reagierten — ein Zeichen, da  es sich nicht etwa um Simulation gehandelt hat —, kehrte nach der Narkose das Geh r schnell zur ck.

**Hinsberg** (Breslau).

- 48) **de Ponthi re.** La tuberculose du larynx et la tuberculine de Denys.

(Ann. des malad. de l'oreille etc. 1903. Nr. 8.)

P. glaubt in einigen F llen von Kehlkopftuberculose sehr gute Erfolge durch Behandlung mit Tuberkulin Denys erzielt zu haben.

Das Pr parat wird durch Filtrieren einer Glycerin-Bouillonkultur von Tuberkelbasillen gewonnen; es wird  hnlich wie das Tuberkulin von Koch angewandt. Die Erfahrungen sind noch zu wenig zahlreich (drei F lle) und zu jung, um ein definitives Urteil zu erlauben.

**Hinsberg** (Breslau).

49) **Boulay et Gasne.** Deux cas de corps étranger sous-glottique chez de jeunes enfants.

(Ann. des malad. de l'oreille etc. 1903. Nr. 9.)

Es handelte sich in beiden Fällen um Kinder im 2. Lebensjahre, bei denen wegen Fremdkörpers tracheotomiert werden mußte. Die vorher vorhandene Dyspnoe schwand nach dem Luftröhrenschnitt sofort, trat jedoch wieder auf, sobald die Kanüle entfernt wurde. Bei beiden befand sich der Fremdkörper — ein Korkstück bzw. die Wirbelkörper eines Fisches — im subglottischen Raum, in Granulationen eingebettet. Beim ersten Falle wurde er vermittels einer durch den Kehlkopf eingeführten Sonde in die gefensterete Trachealkanüle gestoßen, beim zweiten kam er gleichzeitig mit den durch eine Curette entfernten Granulationen zum Vorschein.

Hinsberg (Breslau).

50) **J. A. Killian (Worms).** Entfernung eines Pfennigstückes aus dem rechten Bronchus eines Erwachsenen vom Mund aus mittels oberer Bronchoskopie.

(Münchener med. Wochenschrift 1903. Nr. 37.)

Der Fremdkörper saß tief im rechten Bronchus mit der Kante nach oben; die Entfernung gelang nach Kokainisierung durch eine durch Mund und Kehlkopf eingeführte 9 mm weite und ca. 28 cm lange Röhre mittels der Zange.

Kramer (Glogau).

51) **F. Röpke.** Beitrag zur Kasuistik der Fremdkörper im Kehlkopf und in der Luftröhre.

(Archiv für Laryngologie und Rhinologie Bd. XIV. p. 189.)

R. berichtet in knapper, präziser Form über vier interessante Fremdkörperfälle in Kehlkopf und Luftröhre: im ersten Falle, bei welchem der Fremdkörper durch Tracheotomie entfernt werden mußte, war  $\frac{1}{4}$  Jahr vor der Behandlung eine Doppelknopfnadel aus Messing in die Trachea gerutscht und hatte hier heftige entzündliche Erscheinungen hervorgerufen. Beim zweiten Falle wurde ein Käfer aus Hartgummi, der zwischen beiden Stimmbändern eingekleilt war, mit der Polypenpinsette entfernt. Dem dritten Pat. wurde ein gegabelter Koniferenzweig mit der Zange aus dem Kehlkopf geholt. Endlich handelte es sich beim vierten Falle um eine gleich nach der Exstirpation aspirierte Rachenmandel, die dadurch aus der Luftröhre entfernt wurde, daß Verf. den kleinen Pat. auf den Kopf stellte und auf den Rücken klopfte.

Manasse (Straßburg i. E.).

52) **B. Chormshitzky.** Ein Fall von Cornu laryngeum.

(Archiv für Laryngologie und Rhinologie Bd. XIV. p. 174.)

Die Geschwulst saß über dem linken Stimmbande, war erbsengroß, weißlich, sehr hart, sackig und wurde mit der kalten Schlinge entfernt. Verf. gibt das Resultat einer genauen mikroskopischen Untersuchung: er konnte folgende fünf Schichten an der Geschwulst unterscheiden: Bindegewebsschicht, Riffellenschicht, Übergangsschicht, Stratum lucidum und Hornschicht. Er stellt die Geschwulst den Hautformen gleich und gibt ihr mit Jurasch den Namen Cornu laryngeum.

Manasse (Straßburg i. E.).

53) **A. H. Burgess.** Skin grafting in the treatment of laryngeal stenosis.

(Med. chronicle 1903. Juli.)

38jähriger Mann trug seit 7 Jahren infolge narbiger kompletter Obliteration des Kehlkopfes (con. suic.) eine Tracheotomiekanüle. — Nach vorausgegangener Tracheotomie unterhalb der alten Trachealfistel Laryngofissur und Ausschneiden der Narbenmasse, welche den unteren Abschnitt des Kehlkopfes und den oberen

der Luftröhre in 1 Zoll Länge ausfüllte. Nach 10 Tagen Bedeckung der angefrischten Granulationen mit einem Thiersch'schen Epidermisappen, der durch eingeführtes und mit einer Naht am Ringknorpel befestigtes Drainrohr von entsprechendem Kaliber in richtiger Lage gehalten wurde. Der Lappen heilte an. 3 Wochen später Entfernung der Kanüle und völliger Nahtverschluß der Trachealwunden. Pat. konnte sogleich deutlich, wenn auch heiser, sprechen, und die Stimme besserte sich dauernd während der folgenden 10 Wochen. Die Atmung war ziemlich frei, nur nachts stellte sich bisweilen Dyspnoe ein. Da aber der Kranke nicht länger im Spital bleiben wollte, mußte das untere Ende der Narbe wieder eröffnet und eine enge Fensterkanüle wieder eingeführt werden. Bei zugehaltener Kanülenöffnung konnte Pat. mit völlig klarer Stimme sprechen.

Kleinschmidt (Kassel).

#### 54) A. Martina. Die Arrosionsblutungen nach der Tracheotomie durch Kanülendekubitus.

(Deutsche Zeitschrift für Chirurgie Bd. LXIX. p. 567.)

Zwei einschlägige Fälle, Erwachsene betreffend, aus der Grazer Klinik. 1) 27jährige Phthisika, wegen Dyspnoe infolge von Verschwellung des Kehlkopfeinganges mittels Tracheotomia inf. operiert. Einer Struma wegen mußte der Luftröhrenschnitt ungewöhnlich tief angelegt werden, und war zum Schluß der Operation unten die Anonyma sichtbar gewesen. Am 6. Tage starke Schmerzen in Wunde und Jugulum, am 8. Tage die tödliche Blutung. Pat. 2, 42jährig, wegen Karzinom einer Kehlkopfstirpation nebst Tracheotomia inf. unterzogen. Im Verlaufe Schmerzen im Jugulum, am 12. Tage blutige Streifen im Auswurf, am 13. die tödliche Blutung. Sektion ergab in beiden Fällen ein durch das untere Kanülende hervorgebrachtes Dekubitalgeschwür der vorderen Trachealwand, nebst Usur und Perforation der Anonyma.

Vergleichung der Literatur ergab 46 ähnliche Blutungen bei Kindern, nur 3 bei Erwachsenen. Die letzteren werden genauer referiert, erstere tabellarisch zusammengestellt. Das arroderte Gefäß ist am häufigsten die Anonyma (in 78% der Fälle). Das Unglück tritt meist bei der unteren Tracheotomie ein (in 40 Fällen gegenüber 5 bei oberer). Schuld am Ereignis ist nur dem Kanülendruck beizumessen, und zu seiner Verhütung scheinen Kanülen mit senkrecht geradem Untertheil (nach Durham) ratsam. Was die Therapie betrifft, so können etwa arroderte kleinere Gefäße (Art. thyreoidea, Ven. jugularis) unterbunden, mäßige Blutungen durch Tamponade beherrscht werden. Verf. diskutiert aber auch Blutstillungsverfahren bei Anonymausur und spricht außer von deren Unterbindung auch von ihrer Resektion, gefolgt von Naht bezw. Wiedervereinigung mit der Payr'schen Magnesiumprothese. Payr will sogar, um nicht den Truncus anonymus zu opfern, die Subclavia oder Carotis dextra doppelt unterbinden und trennen, sodann ihren zentralen Stumpf in die Perforation der Anonyma implantieren.

Meinhard Schmidt (Cuxhaven).

#### 55) Focken. Über chronisch ankylosierende Entzündung der Wirbelsäule.

(Mitteilungen a. d. Grenzgebieten d. Medizin u. Chirurgie Bd. XI. Hft. 5.)

F. bringt vier Fälle der genannten Krankheit aus der Erb'schen Klinik und analysiert die einzelnen Symptome im steten Vergleich mit den bisher in der Literatur niedergelegten Fällen.

Ätiologisch spielt in einer der F.'schen Beobachtungen die Gonorrhöe eine entscheidende Rolle, in anderen rheumatische Schädlichkeiten. Die Frage, wie weit sie Bechterew's oder Strümpell-Marie's Typus der Krankheit einzureihen sind, erledigt sich dadurch, daß F. überhaupt einen wohlcharakterisierten Unterschied dieser beiden Typen negiert.

Für die pathologische Anatomie können F.'s Fälle nur insofern einen Beitrag liefern, als nach den Skiagraphien die Zwischenwirbelscheiben unversehrt waren.

F. ist nicht geneigt, der Krankheit eine Sonderstellung einzuräumen, sondern möchte sie der Spondylitis deformans zurechnen, einer keineswegs wohlcharakterisierten und anatomisch abgegrenzten Bezeichnung, unter der alle chronischen Versteifungen der Wirbelsäule zusammengefaßt werden. **Haeckel** (Stettin).

### 56) Quincke. Über Spondylitis infectiosa.

(Mitteilungen a. d. Grenzgebieten d. Medizin u. Chirurgie Bd. XI. Hft. 5.)

1) Bei einem 46jährigen Landarbeiter trat 6 Wochen nach Beginn einer normal verlaufenen, mittelschweren Pneumonie eine Entzündung der Lendenwirbel auf, welche mit leichtem Gibbus ohne wesentliche Störungen ausheilte.

2) Bei einem anderen 46jährigen Landarbeiter bildete sich 3 Monate nach Beginn eines putriden Pleuraempyems gleichfalls eine Entzündung der Lendenwirbel heraus, welche ohne nennenswerte Funktionsstörung zur Heilung kam. In dem eitrigen Pleuraexsudat fanden sich vorwiegend Streptokokken.

Man wird nicht fehlgehen, wenn man diese Fälle als Pneumokokken- resp. Streptokokkenosteomyelitis auffaßt. Sie stehen in gleicher Linie mit der gleichfalls von Q. zuerst beschriebenen Spondylitis typhosa, und man ist berechtigt, all diese Wirbelentzündungen als Spondylitis infectiosa zusammenzufassen. Berücksichtigt man die Ergebnisse **Fraenkel's**, welcher bei seinen systematischen Untersuchungen des Knochenmarkes der Wirbel bei den verschiedensten Infektionskrankheiten fast regelmäßig die entsprechenden Mikroben im Wirbelmark fand, so eröffnet sich eine neue, sehr interessante Perspektive auf die Rolle, welche besonders das Knochenmark der Wirbel bei Infektionskrankheiten spielt; dasselbe verhält sich dabei sehr analog der Milz. **Haeckel** (Stettin).

### 57) A. Fasquelle. De la diminution de la distance sterno-cricoïdienne comme signe de l'affaissement de la colonne vertebrale.

(Revue de chir. XXIII ann. Nr. 6.)

Einem Soldaten fiel ein schweres Bündel Heu auf den Kopf. Er klagte sofort über Steifigkeit des Halses, heftige Schmerzen bei Drehbewegungen und erschwerte Atmung durch die Nase. Von längerem Urlaub zurückkehrend, zeigte er deutliche Kyphose der Halswirbelsäule und sagte, er habe in Zivil tiefere Kragen anlegen müssen als früher. F. maß daraufhin den Abstand von der Mitte der Cartilago cricoidea, die zwischen Daumen und Zeigefinger fixiert wurde, bis zur Incisura sterni und fand sie zu 15 mm; bei etwa 100 Kontrollmessungen dagegen betrug sie im Durchschnitt 40—45 mm, abgesehen von einem 178 cm langen Manne, wo nur 2,5 cm Abstand gefunden wurde. Doch konnten hier in der Anamnese zwei erhebliche Kompressionen der Halswirbelsäule aufgedeckt werden, so daß hier wohl gleichfalls ein Fall von **Kümmell'scher** Krankheit vorlag. F. gibt sich der Hoffnung hin, daß seine Messungsmethode der Erkennung von Verbiegungen der Halswirbelsäule gute Dienste leisten werde.

**Christel** (Mets).

### 58) A. Exner. Ein Fall von Exostose der Wirbelsäule.

(Beiträge zur Geburtshilfe und Gynäkologie, Festschrift für **Rudolf Chrobak**.)

Ein 22jähriger Bauer hatte seit 3 Vierteljahren das langsame Entstehen einer Geschwulst in der linken Lendengegend bemerkt. Allmählich hatten sich dabei nach vorn ausstrahlende Schmerzen eingestellt, die sich bei Anstrengungen besonders bemerkbar machten. Links von der Mittellinie befand sich eine hühnereigroße, etwas bewegliche Geschwulst, die als von der Muskulatur ausgehendes Sarkom aufgefaßt wurde. Dabei bestand eine leichte links konvexe Lumbalskoliose. Bei der Operation kam E. auf einen  $1\frac{1}{2}$  cm breiten und 4 cm langen, platten Knochenfortsatz, der an der Seitenfläche des 4. Lendenwirbels aufsaß. Zwischen Processus transvers. und Exostose konnte ein Finger eingelegt werden. Abtragung der Geschwulst. Heilung. Eine nachher gemachte Röntgenaufnahme ließ neben dem ursprünglichen Sitz der Exostose noch einen sungeförmigen Fort-

satz, von dem oberen Rande des 4. Lendenwirbels gegen den 3. Lendenwirbel hinziehend, erkennen. Dieser zweite Fortsatz spricht dafür, daß es sich in der Tat um eine Exostose und nicht um eine Lendenrippe gehandelt hat. Auch der Knorpelüberszug an der freien Spitze des Knochenfortsatzes macht dies wahrscheinlich. Aus der Literatur konnte Verf. als ähnlichen Fall nur einen von C. O. Weber auffinden, der einen Mann betraf, der an Visceralneuralgien gelitten hatte und bei dem die Sektion eine Exostose an der vorderen Seite der Lendenwirbel aufdeckte.

E. Moser (Zittau).

59) Legrand. Accident mortel dans la marche en skis. Blessures des artères carotide, primitive et sous-mentale droites.

(Aroh. de méd. et de pharm. militaires 1903. August.)

Beim Skilauf stürzte ein Mann mit seiner rechten Halshälfte auf das spitze eiserne Ende des Alpenstockes, welcher sich vorher, aus den Händen entgleitend, mit dem stumpfen Ende in den Schnee gebohrt hatte. Da nach Ankunft im Hospital die unterhalb des Kiefers sitzende Wunde, nach Entfernung des Notverbandes, stark blutete, wurde dieselbe erweitert und eine Verletzung der Maxillaris externa angetroffen. Dieselbe wurde unterbunden, wodurch der Zustand des somnolenten Kranken sich besserte. Nachdem dieser aus seinem Koma erwacht war, konnte eine Lähmung des linken Armes und Beines, sowie eine Herabsetzung der Sensibilität an diesen Gliedmaßen festgestellt werden. Am 2. Tage nach der Verletzung trat wieder Bewußtlosigkeit ein, und ging der Verwundete unter Erhöhung der Temperatur und der Pulszahl zugrunde. Bei der Autopsie wurde eine Verletzung der Art. carot. communis und in der Carot. intern. dort, wo sie in den Schädel eintritt, ein Embolus gefunden, der sich bis in die Art. fossae Sylvii verfolgen ließ. Die Hirnwindungen in der Umgebung der Fossa Sylvii und der Fissura Rolandi zeigten das Bild der roten Erweichung. Die Stichwunde der Carot. communis war durch ein Blutkoagulum verschlossen, welches sich nach oben zur Carot. interna fortsetzte.

Verf. weist auf die Gefahren des Skisports hin, welche namentlich durch unrichtige Führung und Haltung des Alpenstocks bedingt werden.

Herhold (Altona).

60) P. Sebilleau. Vaste tumeur gazeuse du cou et du médiastin.

(Bull. et mém. de la soc. de chir. de Paris T. XXIX. p. 142.)

Ein 2jähriges Mädchen zeigte an der rechten Halsseite eine diffuse Anschwellung zwischen Schlüsselbein und Unterkiefer, nach vorn bis zu Kehlkopf und Luftröhre, hinten unter den Kapfenmuskel reichend. Beim Schreien des Kindes vergrößerte sie sich stark und ließ an ihrer Oberfläche direkt unter der Haut zwei weitere Vorwölbungen auftreten, eine von Nußgröße, die zweite von der Größe einer kleinen Mandarine, welche durch je eine bleistiftdicke Öffnung im Musc. sternocleidomastoideus mit der Hauptgeschwulst kommunizierten. Bei der Inspiration verschwanden diese Geschwülste nicht nur, sondern es kam sogar zu einer Einsziehung der Haut an ihrer Stelle. Der Perkussionsschall war tympanitisch. — Die Geschwulst war seit einem halben Jahre entstanden und stetig gewachsen.

S. versuchte die Geschwulst zu extirpieren; doch war ihre Wand überall so dünn, daß sie stets einriß. Er konnte so viel feststellen, daß die lufthaltende Höhle, in welche er gelangte, aufwärts bis zum Zungenbein, einwärts bis zur Luftröhre, nach hinten bis zu den prävertebralen Halsmuskeln und abwärts unmittelbar vor den großen Gefäßen in das Mediastinum reichte. Nach außen fühlte er hier die Innenwand der rechten Lunge, nach unten den Lungsack. An welcher Stelle die Kommunikation der Höhle mit den Luftwegen bestand, gelang ihm nicht festzustellen; füllte er die Höhle mit sterilem Wasser, so sah er Luftblasen aufsteigen. — Da die Ausschälung der Geschwulstwand unmöglich war, begnügte S. sich da-

mit, sie mit Jodtinktur abszureiben und ein Drainrohr in die Höhle einzulegen. — Er erzielte völlige Heilung.

Die mikroskopische Untersuchung zeigte, daß die Höhlenwand von dichten Bindegewebsbündeln gebildet wurde und an ihrer Innenfläche von einem stark abgeplatteten Endothelium ausgekleidet war. Es handelte sich nach Ansicht S.'s weder um ein stark erweitertes Luftröhrendivertikel, noch um ein einfaches Austreten von Luft nach Berstung der Luftwege an irgendeiner Stelle, da die Höhle eine fortlaufende Wandung, wie bei einer Cyste, besaß.

**Beichel** (Chemnitz).

### 61) de Graag. Über Strumen mit Knochenmetastasen.

(Mitteilungen a. d. Grenzgebieten d. Medizin u. Chirurgie Bd. XI. Hft. 5.)

Ein verhältnismäßig kleines Adenokarzinom der Schilddrüse, welches seit 8 Jahren bestand, hatte kleine Metastasen in den Lungen und eine größere in der Wirbelsäule gemacht. Die Metastasen ließen deutliche Schilddrüsenstruktur erkennen, wie schon Eberth vor langer Zeit darauf aufmerksam gemacht hat, daß die Metastasen förmliche Metastasen der Drüse selbst darstellen, und wie es seitdem schon öfters beschrieben worden ist.

**Haackel** (Stettin).

### 62) Hopmann. Eine seltene Mediastinalgeschwulst (endothorasischer Riesenknopf).

(Mitteilungen a. d. Grenzgebieten d. Medizin u. Chirurgie Bd. XI. Hft. 4.)

H. behandelte längere Zeit einen 50jährigen Pat. mit starker Atemnot und hoher Pulsfrequenz, bei welchem sich eine große Mediastinalgeschwulst nachweisen ließ; am Halse fand sich keine Anschwellung. Unter Jodgebrauch verkleinerte sich die Geschwulst, so daß Bösartigkeit derselben unwahrscheinlich und endothorasische Kropfbildung in den Bereich der diagnostischen Erwägungen gezogen wurde; eine Pneumonie führte zum Tode. Die Sektion ergab, daß es sich um einen enormen endothorasischen Kropf handelte; die Geschwulst wog 890 g, war 19 cm lang, 13 cm breit, 12 cm dick; sie reichte nach unten bis ans Zwerchfell und bedeckte den Herzbeutel. Das Herz war ganz nach unten, hinten und links verdrängt.

Die meisten retrosternalen Kröpfe sind entweder nur teilweise retrosternal oder so beweglich, daß ihr oberstes Ende in der Fossa jugularis beim Schlucken oder Pressen zum Vorschein kommt. Schon erheblich seltener sind Kröpfe, bei denen äußerlich am Halse nichts vom Kropfe nachweisbar ist, welche ganz im Mediastinum eingeschlossen und daselbst fixiert sind, am seltensten aber ist diese Kropfform von so kolossaler Größenentwicklung wie im vorliegenden Falle. Von diesen endothorasischen Riesenkröpfen konnte H. in der Literatur nur fünf Fälle finden.

**Haackel** (Stettin).

### 63) Bregman und Steinhaus. Lymphosarkom des Mittelfelles mit Übergang in den Rückgratskanal.

(Virchow's Archiv Bd. CLXXII. p. 410.)

Klinische und anatomische Beschreibung eines sehr seltenen Falles von Lymphosarkom des Mediastinum bei einem 20jährigen Mädchen, mit Einwucherung der Geschwulst durch die Foramina intervertebralia in den Spinalkanal und Kompression des Rückenmarkes. Die Geschwulst hat wahrscheinlich ihren Ausgangspunkt von Thymusresten genommen.

**Fertig** (Göttingen).

---

Originalmitteilungen, Monographien und Separatabdrücke wolle man an Prof. E. Richter in Breslau (Kaiser Wilhelmstraße 115), oder an die Verlagehandlung Breitkopf & Härtel, einsenden.

# Zentralblatt für C H I R U R G I E

herausgegeben

von

**E. von Bergmann, F. König, E. Richter,**

in Berlin,

in Berlin,

in Breslau.

Dreißigster Jahrgang.

---

Wöchentlich eine Nummer. Preis des Jahrganges 20 Mark, bei halbjähriger Vorauszahlung. Zu beziehen durch alle Buchhandlungen und Postanstalten.

---

Nr. 51.

Sonnabend, den 19. Dezember.

1903.

---

**Inhalt:** Riedel, Die Versorgung des Appendixstumpfes. (Original-Mitteilung.)

1) McArthur, Blutuntersuchung bei chirurgischen Krankheiten. — 2) Engelmann, Elektrische Leitfähigkeit. — 3) Hofbauer, Kropfsthema und Kropftod. — 4) Sakata, Lymphgefäße der Speiseröhre. — 5) Exner, Adrenalin und die Resorptionsfähigkeit des Bauchfells. — 6) Kraus, Radiographische Verdauungsstudien. — 7) Legueu, 8) Gibbons, Appendicitis. — 9) Martini, Brandige Brüche. — 10) Warren, Nabelbruch. — 11) Vautrin, Perigastritis adhaesiva. — 12) Ekehorn, 13) Hofmeister, Ileus. — 14) Maury, Enteroanastomose durch elastische Ligatur. — 15) Lenormant, Mastdarmvorfall. — 16) Waldvogel, Fettige Degeneration der Leber. — 17) Alexandre, Talma'sche Operation. — 18) Mendes, Leberabszeß. — 19) Auvray, Leberaktinomykose. — 20) Balacescu, Intrahepatische Ligatur. — 21) Leuzerenz, Ruptur der Gallenwege. — 22) Berg, 23) Kuhn, 24) Péraire, Gallensteine. — 25) Baldassari und Gardini, Zur Chirurgie der Gallenblase. — 26) v. Büngner, Zur Anatomie und Pathologie der Gallenwege und des Pankreas. — 27) Hess, Pankreas- und Fettgewebnekrose.

F. Neugebauer, Eine Gefahr des Adrenalins. (Original-Mitteilung.)

28) Faure, Speiseröhrenkrebs. — 29) Werth, Bauchwundnaht. — 30) Ninni, Bauchwunden. — 31) Gerzogross, Perityphlitis. — 32) Weyprecht, Einklemmter Bruch. — 33) Exner, 34) Rosenthal, Fremdkörper im Verdauungskanal. — 35) Coste, Gastropiose. — 36) Stein, Magengeschwür. — 37) Anderson, Gastrektomie. — 38) Reisinger, Blinddarmentzündung. — 39) Casati, 40) Finkelstein, Splenektomie. — 41) Rosengart, Milzgeschwulst. — 42) Bunting, Milzsarkom.

---

## Die Versorgung des Appendixstumpfes.

Von

Prof. Riedel in Jena.

In der Chirurgie sind zuweilen technische Kleinigkeiten von großer Bedeutung. Nichts erscheint einfacher, als den Stumpf einer abgetragenen Appendix zu versorgen, und doch sind auf diesem Gebiete Fehler gemacht worden, wenn die Angaben Zeller's in Nr. 45 dieses Blattes zutreffend sind.

»Die Art und Weise, wie der Wurmfortsatz bei den Operationen wegen Perityphlitis in der Regel entfernt wird, ist die, daß das von seinem Mesenterium befreite Organ dicht nach seinem Abgange vom Coecum unterbunden und abgetragen wird, nachdem aus der Serosa eine Manschette gebildet war, die dann

über den Stumpf genäht wird. Wer dann noch ganz sicher gehen will, stülpt den Stumpf in das Coecum hinein, dessen Wände dann über ihm vernäht werden.«

Ich halte das Übernähen einer Manschette über den unter allen Umständen infizierten Stumpf für ein sehr bedenkliches Verfahren; wenn aber nun vollends dieser infizierte Stumpf der Wand des Coecums einverleibt wird, so muß derselbe unbedingt in das Lumen des Coecum perforieren. Halten die einstülpenden Nähte, verwachsen die serösen Flächen rasch miteinander, so wird der Durchbruch des Stumpfes ins Coecum schwerlich Nachteil bringen, obwohl ein Ulcus entsteht.

Sind aber Serosa und Muskularis des Coecum etwas infiltriert, so schneiden die Nähte durch, dann kommt der Stumpf wieder an der Außenseite des Darmes zum Vorschein, und nun ragt ein mit Schleimhaut versehenes, abgebundenes Organ frei in die Bauchhöhle hinein. Die Tamponade schützt natürlich den Kranken vor den Folgen dieser Fatalität, aber wie viele Kotfisteln mögen schon durch diese Art der Stumpfversorgung entstanden sein, gleichgültig, ob man eine Manschette übernähte oder den Stumpf in die Wand des Coecum versenkte. Die hart an letzterem gelegene Ligatur wird durchschneiden, es restiert ein Substanzverlust im Coecum, der sich spontan schließen kann, sich aber nicht zu schließen braucht.

Ich glaube übrigens gar nicht, daß die Majorität der Chirurgen den Stumpf der Appendix in der erwähnten Weise versorgt; sehr viele werden dasselbe Verfahren angewandt haben, das ich 1899 in der Berliner klin. Wochenschrift p. 749 genau beschrieben habe; es liegt so nahe, die Appendix nach vorgängiger Unterbindung zu vernähen, dann die Ligatur zu lösen und sie nun in das Lumen des Coecum einzustülpen, daß sehr viele Operateure wohl auf den gleichen Gedanken gekommen sind.

Beide Autoren nun, die sich neuerdings mit der Stumpfversorgung beschäftigt haben, Hermann und Zeller, schlagen Abtragung der Appendix ohne vorherige Unterbindung derselben vor; sie fürchten das Einfließen von flüssigem Kot in die Bauchhöhle nicht, glauben dasselbe wenigstens sicher verhindern zu können dadurch, daß sie vor der Abtragung der Appendix beiderseits eine Fadenschlinge durch die Wand des Coecum legen. Ich teile im allgemeinen die Ansicht der genannten Autoren, werde aber doch beim alten Verfahren bleiben, weil es mich sicher schützt vor plötzlichen Zufällen: ein Hustenstoß kann den Kot im Strahle aus der kleinen Wunde im Coecum herausbefördern, desgleichen unvermutetes Erbrechen des Kranken. Wenn ich eine absolut sichere Methode habe, so werde ich sie nicht gegen eine unsichere vertauschen; jeder Arzt wird einwerfen, daß im Momente der Abtragung der Appendix oder gleich nach derselben doch eine Störung passieren kann. Die Debatte über die segensreiche und doch so viel angegriffene Operation beginnt von neuem, während wir uns eben erst von den vielen Einwürfen erholt haben, der Ruhe auf diesem Gebiete bedürfen.



Wie die Ruhe der jüngsten Zeit auf die ärztliche Welt gewirkt hat, das beweist am besten der Umstand, daß, um eine runde Zahl zu nennen, von den letzten 100 Kranken, die seit Ende April or. in der hiesigen Klinik operiert wurden, nur noch 2 unheilbar waren infolge allgemeiner Perforationsperitonitis; 98 genasen oder sind in Genesung begriffen. Sämtliche Kranke mit eitriger (70) oder akut seröser Appendicitis (10) wurden **gleich nach Sicht** operiert; 60mal konnte der entzündete oder vereiterte resp. gangränöse Fortsatz sofort entfernt, 20mal mußte zweizeitig operiert werden, weil die Abszesse schon zu groß geworden waren.

Wir sind also auf dem besten Wege, das uns vorschwebende Ideal: »Heilung aller an Appendicitis Erkrankten ausg. 1—2%« zu erreichen, wenn nicht abermals Hindernisse auftauchen. In all diesen und in ca. 400 früher operierten Fällen ist der Stumpf der Appendix immer in gleicher Weise versorgt worden, das Verfahren ist also geprüft und hat sich bewährt. Weil es nicht, wie es scheint, allgemein benutzt wird, will ich nochmals kurz darüber referieren: Ablösung des Mesenteriolum von der Appendix bis zum Coecum hin; letzteres muß rings um den Appendixursprung völlig frei von Fettgewebe sein, weil nur seröse Membranen gut miteinander verheilen; jedes Fett stört. Sodann schnüre ich einen Catgutfaden um die Abgangsstelle der Appendix; Seide schneidet zu sehr, Catgut legt sich lockerer um den Fortsatz, läßt sich später leichter entfernen. 1 cm distalwärts vom Catgutfaden wird die Appendix mit Seide umschnürt; in der Mitte zwischen beiden Ligaturen erfolgt Durchschneidung auf untergelegtem Gazebüschchen. Sodann wird die Schleimhaut des Stumpfes mittels Hohlscchere entfernt, und nun werden Serosa und Muskularis des ca.  $\frac{1}{2}$  cm langen Stumpfes vor der Ligatur mit 3 Seidenknopfnähten vereinigt. Jetzt wird die Catgutligatur durchschnitten; der Stumpf blutet etwas, aber Kot kann absolut nicht austreten. Hart am Rande der drei ersten Seidennähte, letztere einstülpend, kommen jetzt 5 neue Seidennähte zu liegen; sie dringen durch Serosa und Muskularis des Coecum, meist in der Längsrichtung des letzteren, vereinigen gut  $\frac{1}{2}$  cm breite Serosafächen miteinander.

Um nun nach der Bauchhöhle zu gar keine Corpora aliena liegen zu lassen, setze ich auf die beiden Reihen von kurz abgesechnittenen Seidenfäden eine dritte Reihe von 6—7 Catgutnähten. Die Nahtlinie wird also immer länger, die Einstülpung des Appendixstumpfes immer tiefer. Derselbe soll in der Tat mit Schleimhaut bedeckt, aber im Zentrum durch Seidennaht geschlossen, ins Lumen des Coecum frei hineinragen, nachdem er durch das beschriebene Nahtverfahren vollständig umgekrempelt ist; die Seidennähte stoßen sich später ab, fallen in das Coecum hinein.

Bei aseptischen Fällen ist natürlich keine Tamponade nötig; der Zickzackschnitt nach Roux wird vollständig in 3 Etagen vernäht. Ist Eiter in der nicht perforierten Appendix, so tamponiere ich auch nicht, wenn die Wand des Wurmfortsatzes derb ist, freie serös-eitrige Flüssigkeit im Bauche fehlt. Sind beide Bedingungen

nicht erfüllt, so lege ich einen Tampon ein, doch besteht derselbe nur aus einer einfachen Gazeschicht von 10 cm Länge und 3 cm Breite; die Hälfte desselben ragt zur Wunde heraus nach Vernähung des Schlitzes im Obliq. int. und transv. mit Catgut. Der Schlitz im Obliq. ext. wird nicht vernäht, ebensowenig die Hautwunde. In der Längsrichtung derselben werden zwei Längswülste aus Gaze zu beiden Seiten des in die Tiefe führenden Tampon eingenäht, dabei aber die Obliquussehne nicht berührt, weil diese Nähte nicht verträgt, zumal sie von ihrer Unterlage abgelöst war. Wenn schon etwas größere Abszesse entstanden sind und trotzdem noch die sofortige Entfernung der Appendix gelingt, so ist die Wand des Coecum oft so morsch, daß jede Naht durchschneidet; in solchen Fällen binde ich die Appendix einfach mit Catgut ab, führe dann aber selbstverständlich ein mit Gaze dünn umwickeltes Rohr in die Abszeßhöhle resp. bis auf den Stumpf der Appendix; das Rohr wird in der Bauchdeckenwunde fixiert, wie oben beschrieben. Wüßte ich immer ante op., daß der Abszeß relativ groß, daß event. viel seröseitrige Flüssigkeit ist, so würde ich die Obliquusfascie nicht ablösen, sondern lieber Obliq. int. und transv. in gleicher Richtung mit dem Schnitte durch den Obliq. ext. trennen (also schräg auf den Verlauf ihrer Fasern); die Ablösung der Obliquusfascie ist bei schwer eitrigem putriden Prozessen kontraindiziert, weil diese Fascie zu leicht in der Breite von 1—2 cm abstirbt; damit geht aber der hauptsächlichste Träger der unteren Bauchwand verloren. Dieses Absterben des nach oben verschobenen Teiles der Fascie — der nach unten, d. h. nach dem Lig. Poup. hin abgehobene Teil leidet niemals — ist der einzige wunde Punkt des Zickzackschnittes; man soll ihn also nicht machen bei hochfiebernden Kranken mit größeren Abszessen; bei ganz großen Eiterherden verbietet er sich von selbst.

Jena, den 13. November 1903.

### 1) **McArthur.** Blood examination in their relation to surgical procedures.

(Annals of surg. 1903. September.)

Die Blutuntersuchung bei chirurgischen Krankheiten soll sich gegebenenfalls beziehen 1) auf den Hämoglobingehalt, 2) die Abnahme, 3) auf die Zunahme der Leukocyten. Nach manchen Autoren soll ein chirurgischer Eingriff kontraindiziert sein, sobald der Hämoglobingehalt unter 30% gesunken ist. Nach des Verf.s Ansicht kann diese Behauptung nur Geltung haben bei chronischen Leiden (Magenkrebs, Geschwülsten des Uterus usw.), nicht aber in akuten Fällen, z. B. bei der Extra-uterin-Gravidität.

Abnahme der weißen Blutkörperchen findet sich bei Malaria, Tuberkulosis, Typhus und kann z. B. bei der Differentialdiagnose zwischen Typhus und Abszeß unter Umständen verwandt werden,

da beim Abszeß die Zahl der weißen Blutkörperchen meistens vermehrt ist. Die Vermehrung der weißen Blutkörperchen ist jedoch niemals allein, sondern nur in Verbindung mit den klinischen Erscheinungen für die Diagnose auf innere Eiterung zu verwerten. Ein plötzliches Sinken der Leukocytenzahl, wenn vorher eine Zunahme vorhanden war, zeigt eine Wendung zur Verschlimmerung an.

Verf. hält es für einen ebenso großen Fehler, in geeigneten chirurgischen Fällen eine Blutuntersuchung zu unterlassen, als wenn man bei vorhandenen Ödemen eine Untersuchung des Urins nicht vornehmen würde.

Herhold (Altona).

## 2) F. Engelmann. Die Bestimmung der elektrischen Leitfähigkeit von Körperflüssigkeiten. (Aus der I. chirurgischen Abteilung des Eppendorfer Krankenhauses.)

(Münchener med. Wochenschrift 1903. Nr. 41.)

E. vermochte, wie es zum Teil früher schon durch Bickel (Göttingen) geschehen (Ref.), nachzuweisen, daß die elektrische Leitfähigkeit des Blutserums und Urins gesunder und kranker Menschen außerordentlich konstant ist (im Mittel = 0,0103), und daß Konzentration und Leitfähigkeit der durch den Harnleiterkatheterismus getrennt aufgefangenen Urine sich vollkommen gleichmäßig verhalten und in paralleler Weise verändern. Ist beispielsweise die eine Niere krank, so bekommt man entsprechend der niedrigen Zahl für den Gefrierpunkt auch einen geringen Wert für die Leitfähigkeit. Somit läßt sich durch die Bestimmung der letzteren eine gute Kontrolle für die Richtigkeit der Gefrierpunktsbestimmungen ausüben.

Kramer (Glogau).

## 3) Hofbauer. Typische Atemstörungen bei Morbus Basedowii; ein Beitrag zur Lehre vom Kropfasthma und Kropftod. (Mitteilungen aus den Grenzgebieten der Medizin und Chirurgie Bd. XI. Hft 4.)

Bei Basedowkranken sind bisher Atemstörungen entweder gar nicht mitgeteilt oder nur als sekundäre Erscheinungen, Folgen von Herzveränderung, Druck des Kropfes, Bronchitis, ganz nebenbei erwähnt. H. untersucht alle ihm zur Verfügung stehenden Basedowkranke speziell auf die Atmungsverhältnisse mittels der graphischen Methode der Zeichnung ihrer Atembewegungen. Er fand, daß neben den zweifellos vorkommenden sekundären Atemstörungen auch primär die fast allgemein als Ursache der Basedowkrankheit angesehene Funktionsstörung der Schilddrüse Atemstörungen hervorrufen kann. Diese treten auf: 1) als andauernde Störung, charakterisiert durch Abflachung der Atemkurve, gleichzeitige Verlängerung der In- und Expiration, Unregelmäßigkeit der Größe und Form der einzelnen Elevationen mit streckenweisen, fast oder völlig ausgeprägten Atempausen, 2) als anfallsweise sich geltend machende Störung mit Vertiefung der Atmung, rascher In- und Expiration, Atempausen.

Zum Schluß stellt H. noch zur Erwägung, ob angesichts dieser Tatsachen mancher Fall von unerklärtem Kropftod nicht auch darauf zu beziehen sei, daß Schilddrüsensubstanz Atemstörung, ja sogar Atemstillstand mache, wie Experimente von Fenyvessy zeigen.

Haeckel (Stettin).

#### 4) Sakata. Über die Lymphgefäße des Ösophagus und über seine regionären Lymphdrüsen mit Berücksichtigung der Verbreitung des Karzinoms.

(Mitteilungen aus den Grenzgebieten der Medizin und Chirurgie Bd. XI. Hft. 5.)

S. hat an 15 Leichen von Neugeborenen mittels Injektionen nach Gerota die bisher sehr wenig studierten Lymphbahnen der Speiseröhre untersucht. Er fand, daß die Lymphgefäße teils aus der tieferen Schicht der Schleimhaut, teils aus der Muskelhaut entspringen; die beiden so gebildeten Netze kommunizieren nie direkt miteinander, so daß man von einem Netz aus nicht das andere injizieren kann. Die abführenden Gefäße der Schleimhaut durchbrechen entweder sofort die Muskularis und gelangen zu den benachbarten Drüsen oder sie verlaufen eine mehr oder weniger lange Strecke in der Submukosa, um erst dann die Muskelhaut zu durchbrechen. Ebenso verlaufen die aus der Muskularis entspringenden Gefäße oft noch eine Strecke an der Wand der Speiseröhre entlang, ehe sie in die Drüsen münden.

Die Drüsen, welche die Lymphgefäße der Speiseröhre aufnehmen, sind: 1) Gl. cervicales prof. sup.; 2) infer.; 3) Gl. bronchiales; 4) Gl. mediastinales post.; 5) Gl. cardiaca. Entsprechend dem geschilderten Verlauf der Lymphgefäße erhalten die in verschiedener Höhe liegenden Drüsen nicht nur die Lymphe aus dem gleich hohen Teile der Speiseröhre, sondern auch aus anderen Teilen; besonders steigen die Gefäße aus dem Brustteil der Speiseröhre auch nach den Gl. cervicales profundae auf.

Entsprechend dem Längsverlauf der Lymphgefäße in der Submukosa scheint das Karzinom im Anfang sich auch besonders in der Längsrichtung zu verbreiten und erst später ringförmig zu werden. Die beim Karzinom nicht selten beobachteten Rekurrenzlähmungen erklären sich zum Teil durch direktes Fortwachsen des Karzinoms auf den der Speiseröhre anliegenden Nerven, zum Teil durch direkt karzinomatös geschwollene Lymphdrüsen, was besonders dadurch erklärlich ist, daß die Gl. cervicales prof. sup. den Nerven allseitig umgeben.

Haeckel (Stettin).

#### 5) A. Exner. Über die durch intraperitoneale Adrenalininjektion veränderte Resorptionsfähigkeit des tierischen Peritoneums.

(Zeitschrift für Heilkunde 1903. Hft. 12.)

E. wies durch eine Reihe Tierversuche nach, daß die Resorption von der Bauchhöhle aus durch intraperitoneale Injektionen von

Adrenalin verzögert wird. Zu seinen Versuchen benutzte er Strychninum nitricum, Cyankali und Physostigminum salicylicum, und zwar injizierte er intraperitoneal erst eine Adrenalindosis und dann nach einiger Zeit das Gift. In der Regel traten die ersten Vergiftungssymptome bei den Adrenalintieren später auf. Der Tod erfolgte bei den Kontrolltieren zu einer Zeit, wo sich bei den Adrenalintieren die ersten Intoxikationserscheinungen bemerkbar machten. In die Bauchhöhle eingespritztes indigoschwefelsaures Natron war bei den Adrenalintieren später im Harn nachzuweisen als bei den Kontrolltieren. Für Jodkali waren dagegen in dieser Beziehung gegenüber den normalen Tieren keine großen Unterschiede festzustellen. Durch eine Reihe anderer Versuche zeigte E., daß nach Injektion einer Emulsion von Paraffinum liquidum und Gummi arabicum in die Bauchhöhle bei den mit Adrenalin behandelten Tieren bedeutend weniger Paraffin in die Blutbahn aufgenommen wird wie bei den normalen Tieren. Er schließt daraus, daß die Resorption durch die Lymphbahnen des Peritoneums durch intraperitoneale Adrenalininjektion verlangsamt wird. Ferner konnte E. feststellen, daß bei den mit Adrenalin behandelten Tieren in die Bauchhöhle injizierte Bakterien (*Proteus vulgaris*) in geringerer Anzahl in das Blut aufgenommen werden als bei den normalen. Nach seiner Ansicht könnte diese Tatsache vielleicht dadurch praktischen Wert erlangen, daß man vor der Operation einer Peritonitis eine intraperitoneale Adrenalininjektion macht, um die Resorption während der Manipulationen des Eingriffes einzuschränken.

Läwen (Leipzig).

## 6) O. Kraus. Radiographische Verdauungsstudien.

(Fortschritte auf dem Gebiete der Röntgenstrahlen Bd. VI. Hft. 6.)

Anschließend an die Versuche von Cannon, Boston, Proux und Psalthazard hat K. den Gang der Speise im Verdauungskanal im Röntgenbilde darzustellen gesucht. Seine Untersuchungen sind noch nicht abgeschlossen, gewissermaßen als ersten Teil seiner Arbeiten bietet er dem Leser die Verdauungsstudien an Fröschen dar. Die Tiere erhielten eine mit Wismut vermischte Nahrung, die Verdauung dauerte 12 Tage bis 4 Wochen. Von dem ersten Frosch wurden 43 Aufnahmen (zum Teil Momentaufnahmen) gemacht, die ausgezeichnet gelangen. Zum Referat eignet sich die Arbeit nicht, doch sei auf dieselbe, speziell auf das Studium ihrer Röntgenbilder, hiermit aufmerksam gemacht.

H. Wagner (Breslau).

## 7) Leguëu. Perforation spontanée d'un abcès appendiculaire. Discussion sur l'appendicite.

(Bull. et mém. de la soc. de chir. de Paris T. XXVIII. p. 965—1269; T. XXIX. p. 19—224.)

Eine kurze Mitteilung L.'s über einen Fall von Spontanperforation eines perityphlitischen Abszesses in die Bauchhöhle bei einem

Kinde, welches im Krankenhaus in der üblichen Weise konservativ behandelt worden war und schon auf dem besten Wege der Genesung schien, als die Perforation des Abszesses rasch einen tödlichen Ausgang herbeiführte, gab Veranlassung zu einer eingehenden, sich vom Oktober 1902 bis Februar 1903 durch sämtliche Sitzungen hinziehenden Diskussion in der Pariser chirurgischen Gesellschaft. Einige 30 Redner, Chirurgen mit Namen vom besten Klange, beteiligten sich daran und legten ihre Anschauungen, zum Teil unter Angabe umfangreichen statistischen Materials, in ausführlichen Reden nieder, die fast jede für sich Einzelarbeiten über die Behandlung der Appendicitis darstellen. Sie sämtlich zu referieren würde zu weit führen. Bei der Wichtigkeit des Gegenstandes und dem auch in Deutschland lebhaften Widerstreit der Ansichten erscheint es indes angemessen, wenigstens die Hauptpunkte der Debatte in einem zusammenfassenden Referat herauszuheben.

Zwei Extreme stehen sich bekanntermaßen gegenüber: die Radikalen, welche jeden Fall akuter Appendicitis und so früh als möglich operativ angreifen wollen, und die Nichtinterventionisten, welche eine Operation während des akuten Anfalls verwerfen, die entzündlichen Vorgänge durch Opium, Bettruhe, absolute Diät und Eisapplikation bekämpfen und erst im freien Intervall die Entfernung des Wurmfortsatzes anraten. Die Diskussion zeigte, daß nur sehr wenige den extremen Anschauungen huldigen, die überwiegende Mehrheit den Standpunkt vertritt, die ganz leichten Fälle von Appendicitis stets exspektativ, die ganz schweren Fälle fast ebenso allgemein möglichst sofort operativ zu behandeln, daß der Streit sich demnach fast nur um die sog. mittelschweren Fälle dreht. Bei der Behandlung dieser raten freilich die einen mehr zu einem frühen radikalen, die anderen zu einem möglichst abwartenden Verhalten, doch verlangt die Mehrzahl ein individualisierendes Vorgehen und ist es bei sehr vielen schwer, ja unmöglich zu sagen, ob man sie mehr der Partei der Radikalen oder der Nichtinterventionisten zuzählen soll.

Die Gründe, welche für und gegen eine operative Behandlung der akuten Appendicitis in der Diskussion geltend gemacht wurden, stellte L. in seinem Schlußworte ungefähr folgendermaßen zusammen:

Für ein frühes operatives Vorgehen sprechen 1) der prinzipielle Grundsatz, jeden örtlich beschränkten Infektionsherd so früh wie möglich zu beseitigen, ehe er zu einer Allgemeininfektion geführt hat; 2) die Erfahrung, daß die Appendicitis eine schwere Erkrankung ist, daß wir bisher außer Stande sind, sicher zu prognostizieren, welche Fälle schwer, welche leicht verlaufen werden, daß das Zuwarten mit dem Messer in der Hand, bereit einzugreifen, sowie irgendein Zeichen eine Wendung zum Schlimmern andeutet, seine großen Gefahren hat, und während die Schwere des operativen Eingriffes um so geringer sei, je früher man einschreite; 3) das den

Chirurgen wie den Pat. peinigende Gefühl, die Operation zu verweigern, so lange Pat. schwer krank ist und sich krank fühlt, um sie ihm später in Vorschlag zu bringen, wenn er endlich geheilt zu sein glaubt. Dieser Gefühlsgrund wiegt um so schwerer, als die Erfahrung zeigt, daß viele Kranke sich zur Operation im freien Intervall nicht mehr entschließen und somit die Verantwortung für die Gefahren eines Rezidivs dem Chirurgen zufällt, der die Operation im Anfall verweigert hat.

Solche und ähnliche Fälle, wie der Eingangs erwähnte L.'s, in welchem bei abwartendem Verhalten nach anfänglich günstigem Verlauf und Rückgang aller bedrohlichen Erscheinungen plötzlich und unerwartet die Perforation eines Abszesses eine allgemeine Peritonitis und den Tod herbeiführte, Fälle, in denen man jetzt nicht mehr Zeit zu operieren hatte oder zu spät operierte, während eine Frühoperation aller Wahrscheinlichkeit nach den Pat. gerettet hätte, wurden in großer Zahl berichtet, so von Gérard-Marchand, Routier, Nélaton, Tuffier, Potherat, Michaux u. A. Témoïn (Bourges) betonte, daß, wenn schon in der Stadt bei plötzlicher Verschlimmerung einer exspektativ behandelten Appendicitis der operative Eingriff oft zu spät kommt, dies noch viel mehr auf dem Lande zu fürchten ist. Dies ist für ihn, da er große auswärtige Praxis betreibt, ein Grund mehr, in jedem Falle akuter Appendicitis sofort zur Operation zu raten. Quénu macht insbesondere darauf aufmerksam, daß nicht nur das Fehlen von Temperatursteigerung, sondern selbst ein langsamer Puls die Gefahr plötzlicher Verschlimmerung keineswegs ausschließt; bei einer Temperatur von  $37,3^{\circ}$  und einem Puls von 72 Schlägen in der Minute hat er bei der Operation die Bauchhöhle voll Eiter gefunden; der Kranke starb (Ref. sah auch ähnliche Fälle). Das von manchen Chirurgen als Indikation zur Operation angesehene Zeichen der Zunahme der Pulsfrequenz bei niedrig bleibender Temperatur sei deshalb von geringem Werte, weil es meist erst auftritt, wenn es schon zu spät ist, wenn es nicht mehr gelingt, durch operative Entleerung des Eiters die Allgemeininfektion zu verhüten oder zu bekämpfen.

Übereinstimmend bestätigen die Anhänger der Frühoperation ihre Gefahrlosigkeit und technisch leichtere Ausführbarkeit innerhalb der ersten 36—48 Stunden nach Beginn des Anfalls. Sämtliche Kranke, welche Dieulafoy, Tuffier, Témoïn, L. in den ersten 36 Stunden operierten bzw. operieren ließen, wurden geheilt. Auch Brinkmann (Philadelphia) verlor von 30 vor Ablauf von 48 Stunden im Anfall Operierten keinen, von 30 nach Beginn des 3. Tages Operierten 4.

L. zählte unter 23 von ihm innerhalb der ersten 2—3 Tage operierten Fällen akuter Appendicitis nur 1 Todesfall (es handelte sich um eine gangränöse, hypertoxische Form), unter 42 Fällen umschriebener Abszesse oder abgessackter Peritonitis, welche er zwischen dem 3. und 7. Tage operierte, 5 Todesfälle, unter 21 Fällen

allgemeiner Peritonitis, operiert zwischen dem 5<sup>ten</sup> und 13. Tage, 19 Todesfälle und nur 2 Heilungen.

Die Anhänger einer mehr zuwartenden Behandlung leugnen zwar nicht die Gefahr einer plötzlichen Umwandlung des bisher örtlich beschränkten Leidens in eine allgemeine Peritonitis durch Perforation eines Abszesses in die freie Bauchhöhle, bestreiten aber, daß diese so groß sei, wie dies von den Radikalen hingestellt wird. Sie bestreiten die Beweiskraft der meisten von den Gegnern angeführten Fälle, weil nur selten bekannt war, ob wirklich die eingeleitete Behandlung so streng durchgeführt worden war, wie sie es verlangen, und ob tatsächlich dem Eintritt der Katastrophe keine Zeichen vorausgingen, die warnend zur Vorsicht bezw. zur noch rechtzeitigen Operation mahnten. Sie verlangen auch bei den anscheinend leichtesten Fällen absolute Bettruhe bei Rückenlage des Pat., Beschränkung der Nahrung auf wenig flüssige Diät event. vorübergehend völlige Enthaltung jeder Zufuhr durch den Mund unter Befriedigung des Flüssigkeitsbedürfnisses durch reichliche subkutane Seruminjektionen und Eisapplikation auf den Leib. Allerdings müsse der Leib mit mehreren großen, alle 2—3 Stunden frisch zu füllenden Eisblasen vollständig bedeckt gehalten werden. Bezüglich des Nutzens der Opiumbehandlung weichen die Ansichten auseinander; dagegen stimmen alle überein in der Verwerfung jeder Art von Abführmitteln. Gleichzeitig verlangen die Opportunisten die dauernde Überwachung des Kranken durch den Chirurgen selbst. Werden diese Maßnahmen von Anfang an streng durchgeführt, so pflegt die überwiegende Mehrzahl der Erkrankungen in Resolution auszugehen, und die folgende Radikaloperation im freien Intervall kann, wie alle Statistiken übereinstimmend beweisen, mit der geringsten, ja fast ohne Gefahr ausgeführt werden, vermeidet die der Operation im Anfall so oft folgenden Fistelbildungen, verhütet das Entstehen von Bauchbrüchen.

Die Opportunisten weisen ferner auf die im ersten Beginn der Erkrankung oft bestehende Unsicherheit der Diagnose hin, betonen, wie selten der Chirurg überhaupt in die Lage kommt, den Pat. schon innerhalb der ersten 36 Stunden operieren zu können, bestreiten unter Anführung gegenteiliger Beobachtungen, daß die Operation, so früh vorgenommen, wirklich immer von Heilung gefolgt werde, heben vor allem die Gefahren des Eingriffes während des floriden Stadium hervor. Es sei nicht richtig, alle Todesfälle nach der Operation lediglich auf schon vorhandene Allgemeininfektion, also auf Rechnung der Krankheit zu setzen; nicht wenige Fälle enden tödlich nicht trotz, sondern infolge der Operation, in Fällen, die bei Weiterdurchführung der konservativen Behandlung hätten gerettet werden können. Wohl mit Recht fragt Pierre Delbet, ob nicht gewisse Kranke, die trotz schon bestehender Allgemeininfektion noch kräftig genug wären, den Appendicitisanfall zu überwinden, nicht



schon zu schwach wären, um gleichzeitig den schädigenden Einflüssen der Appendicitis und der Operation zu widerstehen.

Als ausschlaggebenden Grund für ein vorsichtig abwägendes Zuwarten führen die Opportunisten aber vor allem die Ergebnisse der Statistik ins Feld. Nähme man alle Fälle zusammen, so seien die Resultate der exspektativen Behandlung günstiger wie die der radikalen. Ganz besonders günstig lauten die Erfahrungen Jalaguier's:

Schon 1900 veröffentlichte dieser eine Statistik über 136 von ihm behandelte Fälle akuter Appendicitis. Von diesen 136 Fällen gingen 121 in Resolution aus; 2mal erfolgte die Heilung durch spontane Entleerung eines Abzesses in Mastdarm oder Harnblase; 10 Pat. mußten im Anfall operiert werden und genasen; 3 starben ohne Operation. Diesen 136 Fällen fügt Jalaguier jetzt weitere 105 Fälle hinzu. Von diesen endeten in Resolution 100; 1 wurde im Anfall operiert und geheilt. 2 im Anfall unter bereits sehr elenden Verhältnissen Operierte erlagen; 2 starben unoperiert, weil die Operation zu keiner Zeit Aussicht auf Erfolg zu bieten schien. Unter zusammen 234 Fällen zählte Jalaguier demnach nur 7 Todesfälle, gleich ca. 3%.

Mag diese überaus geringe Sterblichkeit auch bis zu einem gewissen Grade durch Eigenart des Krankenmaterials günstig beeinflusst worden sein, indem die andere Statistiken so schwer belastenden verzweifelten Fälle zufällig anderen Krankenhäusern zugeführt wurden, so gibt sie gleichwohl zu denken und sollte von denen, die jeden Fall von Appendicitis sofort operativ behandeln wollen, nicht außer acht gelassen werden.

Die Zahl der wirklich Radikalen ist unter den Pariser Chirurgen gering geworden. Von bekannteren sind zu ihnen zu zählen Poirier, Segond, Chaput, L. Championnière, vielleicht auch noch Routier. Tuffier rät sogleich zu operieren, sowie man den Kranken in den ersten 36 Stunden nach Beginn des Anfalles in Behandlung bekommt, aber abzuwarten, wenn man erst während des Verlaufes der Krankheit gerufen wird und die Erscheinungen spontan zurückgehen sieht. Findet er bei Konsultation nach dem 2. Tage keine Geschwulst in der Fossa iliaca, so operiert Tuffier sofort, da er das Fehlen lokaler Reaktion als besonders schwer ansieht; findet er indes die bekannte derbe, mehr oder minder ausgedehnte Geschwulst, so wartet er, falls ihn nicht der weitere Verlauf sicher einen Abszeß diagnostizieren läßt.

Die Mehrzahl der Pariser Chirurgen gehört in das Lager der Opportunisten, versucht zunächst die zuwartende Behandlung, operiert, sowie der Verlauf eine Wendung zum schlimmern zu nehmen droht; bestimmend wirkt für sie wesentlich das Verhalten des Pulses, die Intensität und Ausbreitung der Schmerzen, ängstlicher Gesichtsausdruck, Zeichen beginnender Allgemeininfektion, Ikterus usw. Zu den Opportunisten gehören z. B. Moty, Reynier, Kirmisson,

Quénu, Ricard, Walther, Richelot, Michaux, Schwartz, Delbet, Broca u. v. a.

Wer die Ansichten der einzelnen Pariser Chirurgen und insbesondere die Ergebnisse ihrer Einzelbeobachtungen näher kennen lernen will, muß auf das Studium des Originals verwiesen werden.

Reichel (Chemnitz).

### 8) Gibbons. Dangers attendant on attempts at guining the interval in operations for appendicitis.

(Journ. of the amer. med. assoc. 1903. August 29.)

G. wendet sich in scharfer Weise gegen die abwartende Behandlung (insbesondere gegen Ochsner (Chicago) des ersten Appendicitisanfalls, um nachher in der anfallsfreien Zwischenzeit zu operieren. Jeder ausgesprochene »Anfall« ist an sich schon eine schwere Erkrankung mit bedeutender anatomischer Veränderung des Wurmfortsatzes; regelmäßig sind schon andere, fast immer falsch gedeutete Beschwerden vorausgegangen, die in Wahrheit auf seiner Erkrankung beruhen. Daher ist schon beim ersten »Anfall« der Wurmfortsatz so krank, daß er zur Norm nicht zurückkehren kann und seinem Träger nur Gefahren bringt. Es ist also jeder von einem Appendicitisanfall Betroffene sofort zu operieren, je eher, je besser. Ferner vertritt G. die Ansicht, daß der Fortsatz nicht ein in Degeneration begriffener nutzloser Anhang sei, sondern sekretorische Funktionen habe. An einer Maschine würde an entsprechender Stelle (?) eine Schmierbüchse sitzen; seine Aufgabe ist auch die gleiche: sein Sekret soll die zu starker Eindickung neigende Kotmasse schlüpfrig erhalten. Nicht durch chronische Verstopfung wird Appendicitis erzeugt, sondern erstere ist nur der frühzeitige Ausdruck einer schlechten Funktion bezw. Erkrankung des Wurmfortsatzes. — Diskussion: Niles-Saltlakecity, Miles-Fort Wayne schließen sich G., gestützt auf ihre Erfahrungen, an. Ochsner-Chicago legt ausführlich sein von G. bemängeltes Behandlungsverfahren dar, welches nur den Zweck hat, in schlechtem Zustande befindliche Kranke durch Abwarten in einen zur Operation besseren zu bringen. Mayo-Rochester, Murphy-Chicago schließen sich Ochsner an.

Trapp (Bükeburg).

### 9) Martina. Über primäre Darmresektionen bei gangränösen Hernien.

(v. Langenbeck's Archiv Bd. LXXI. Hft. 3.)

An der Grazer chirurgischen Klinik wird seit über vier Jahren bei brandigen Brüchen ausschließlich die primäre Darmresektion vorgenommen, so daß Verf. imstande ist, einen Überblick über die Leistungsfähigkeit dieser Methode zu geben. Als Kriterium für die Lebensfähigkeit der eingeschnürten Darmschlinge gilt in erster Linie, ob es möglich ist, mit physiologischer Kochsalzlösung peristaltische

Wellen zu erzeugen. Gelingt dies innerhalb einer Viertelstunde nicht, bleibt die Darmwand an den Inkarzerationsringen dünn, so wird in allen Fällen zur Resektion geschritten, selbst auf die Gefahr hin, daß man zu radikal vorgehen sollte. Bei periherniösen Phlegmonen wird stets die Laparotomie vorausgeschickt und auf diese Art die Resektion zuerst vorgenommen und keine Wiedervereinigung des Darmes herbeigeführt. Erst nach Schluß der Laparotomiewunde wird von gesondertem Schnitt aus das resezierte Darmstück entfernt und auf diese Weise eine Infektion der Bauchhöhle sicher vermieden. Unmittelbar nach dem Eingriff wird für ausgiebige Darmentleerung gesorgt.

Die gesamte Mortalität der vom Verf. berichteten Fälle beträgt nur 19,4%; gewiß ein gutes Resultat, das sehr für die primäre Darmresektion spricht und sich nach M.'s Anschauung nicht durch konsequente Anlegung des Kunstafters erzielen ließe. Peritonitis ist keine Kontraindikation gegen die Darmresektion. In erster Linie kommt für die Technik die Darmnaht in Betracht. Die Anwendung des Murphyknopfes bleibt ein Aushilfsmittel. Eine Kritik des Befundes bei den Todesfällen lehrt, daß man am zuführenden Schenkel sehr ergiebig resezieren soll, da andernfalls im unzuverlässigen Gewebe die Darmnähte leicht aufgehen. Berechtigt ist die Forderung, sich bei den brandigen Brüchen möglichst der Lokalanästhesie zu bedienen. Die zirkuläre axiale Vereinigung der Darmenden ist der seitlichen Anastomose vorzuziehen, und zwar wegen der Notwendigkeit rascher Darmentleerung und der damit verbundenen Gefahr der Verlagerung der Därme, welche die Funktion der seitlichen Anastomose eher gefährdet als die der axialen.

Trotz des extremen Standpunktes, alle Fälle von brandigen Brüchen mit der primären Darmresektion und darauffolgenden Naht zu behandeln, sind die besten Erfolge unter den bekannt gewordenen erzielt worden. Die Methode des Kunstafters ist entbehrlich und vielleicht nur noch in schwieriger Landpraxis anzuwenden.

Auch für die aussichtslosen Fälle empfiehlt Verf. die Resektion, da sie noch am ehesten durch radikales Vorgehen Aussicht auf Erhaltung des Lebens gibt.

E. Siegel (Frankfurt a. M.).

## 10) Warren. The operative treatment of umbilical hernia.

(Boston med. and surg. journ. 1903. Oktober 8.)

Bei der Operation legt Verf. Wert darauf, das Bauchfell in der Umgebung des Bruchsackes von der Fascia transversalis zu trennen und für sich zu vernähen. Der Bruchring ist leichter zu schließen und geschlossen zu halten, wenn die Ränder nicht seitlich, sondern von oben nach unten aneinander gelegt werden. Bei hochgradiger Fettleibigkeit, besonders wenn die Bauchdecken schürzenartig oder wie ein Doppelkinn herabhängen, entfernt W. das ganze Fettgewebe von 5 cm unterhalb des Schwertfortsatzes bis zur Querfalte oberhalb

des Schamberges und seitlich bis in die Lendengegend. Die großen Hautlappen werden durch einige Catgutnähte an die Bauchfascie geheftet, um tote Räume zu vermeiden. Kasuistik von 14 Fällen.

Trapp (Bückeburg).

### 11) Vautrin. De la périgastrite adhésive.

(Revue de gyn. et de chir. abdom. 1903. Nr. 3.)

Verf. gibt eine abgerundete Schilderung des Krankheitsbildes der Perigastritis adhaesiva. Die häufigste Ursache bildet das Magengeschwür, sodann die »Linite plastique«, eine chronisch entzündliche, bindegewebige Verdickung der Magenwände unbekannter Natur (Mathieu), und schließlich das Karzinom; bei letzterem sind die entzündlichen Verwachsungen in der Umgebung des Karzinoms von der eigentlichen karzinomatösen Infiltration der Umgebung des Magens zu trennen. Schließlich kommen noch stumpf einwirkende Traumen der Magengegend und Operationen am Magen ätiologisch in Betracht. Sekundär können Entzündungen (und Erkrankungen überhaupt) der Nachbarorgane zu perigastritischen Verwachsungen führen. Durch die Tastung läßt sich oft die Ausdehnung der Erkrankung und die genaue Lage der Schmerzpunkte feststellen; andererseits kann sie Irrtümer veranlassen, z. B. bei Verwachsungen mit eingekapselten ascitischen Ansammlungen. Von den Symptomen der Erkrankung sind die Schmerzen, welche bei den peristaltischen Bewegungen des Magens zunehmen und, je nach Art der Verwachsungen, in die Nachbarschaft ausstrahlen, zu erwähnen, ferner das Erbrechen (Hämatemesis). Die Prognose ist immer ernst, ganz abgesehen von der häufigen Neurasthenie und Hypochondrie als Folge der Erkrankung. Für die günstigeren Fälle, d. h. solche ohne schwerere Symptome oder solche, bei denen nach Heilung des ätiologischen Moments auch die Verwachsungen wieder zurückgehen oder ganz schwinden, genügt interne Behandlung. Für alle anderen Fälle kommt nur die operative Behandlung in Betracht. Wenig ausgedehnte Verwachsungen mit geringfügiger Magenerkrankung sollten einfach gelöst werden. Bei festeren und ausgedehnteren Verwachsungen muß man versuchen, die nach der Lösung vom Bauchfell entblößten Flächen wieder zu bedecken und ein event. vorhandenes Magengeschwür zu resezieren. Findet sich ein von dicken Verwachsungen umgebener stark veränderter Abschnitt des Magens, event. mit starker Verengerung des Pylorus, so wird oft die Gastroenterostomie der Lösung der Verwachsungen vorzuziehen sein. Die Heilung nach der Operation stellt sich erst allmählich mit der Wiederherstellung einer normalen Funktion des Magens ein.

Mohr (Bielefeld).

12) **Ekehorn.** Über die gewöhnlichsten durch Verknotung verursachten Formen von Ileus, mit besonderer Rücksicht auf den Mechanismus der Knotenbildung.

(v. Langenbeck's Archiv Bd. LXXI. Hft. 2.)

Die Fälle von Knotenbildung zwischen mehreren Darmschlingen sind selten; am häufigsten unter denselben ist die Verknotung zwischen Flexura sigmoidea und unterem Teil des Dünndarmes. Die erste Bedingung zu ihrem Zustandekommen ist eine lange Flexur an einem schmalen, aber hohen Mesosigmoideum. Außerdem muß das Dünndarmgekröse so hoch sein, daß der untere Teil des Dünndarmes die Flexur kreuzen kann. Bei den meisten Fällen war der Dünndarm in seiner Gesamtheit länger als normal, und sehr oft kam es vor, daß der unterste Teil des Ileum retroperitoneal lag. Wenn nun diese letztgenannte Darmpartie infolge des Hinaufschlagens der Flexur in die Bauchhöhle über die Basis der Flexur zu hängen kommt, so ist die für die Entstehung eines Darmknotens zwischen den beiden Schlingen notwendige Kreuzung bereits vorhanden. Die durch die Kreuzung entstehende Pforte ist gleichfalls da, begrenzt von den beiden Schlingen mit ihren Mesenterien und der hinteren Bauchwand. Aus dieser Darmlage entsteht ein Knoten auf die aller-einfachste Weise dadurch, daß die Flexur, wenn sie infolge ihrer Schwere ins Becken zurücksinkt, dabei hinter der sie kreuzenden Ileumschlinge durch die erwähnte Pforte durchfällt und unterhalb der Schlinge, rechts von ihrem eigenen Mastdarmschenkel hervorkommt. Dadurch, daß die Flexur auf diese Weise durch die Pforte hindurchfällt, kommt in den meisten Fällen eine Umdrehung bei ihr nach der einen oder anderen Seite um ihre Gekrösachse zustande. Der Knoten ist am Anfang nicht zugezogen; er ist locker, und die Schlingen wären leicht reponibel. Jetzt beginnen sich die abgesperrten Schlingen zu erweitern, und je mehr die Auftreibung zunimmt, um so mehr wird von den Darmschlingen durch den Knoten hindurchgezogen und um so fester zieht sich dieser zu.

Was den Verlauf bei der Darmverknotung anlangt, so stellen sich im ganzen die für einen Strangulationsileus gewöhnlichen charakteristischen Symptome ein, meist rascher als bei der einfachen Strangulation. Der Ausbruch der Krankheit, der immer außerordentlich plötzlich eintritt, kann während der Tagesbeschäftigung, aber auch während der Nachtruhe stattfinden. Die Therapie besteht natürlich in frühzeitiger Laparotomie und Lösung der Knoten. Bisher sind die operativen Erfolge noch wenig ermunternd gewesen. In einem Anhang kommt Verf. noch auf die Ansichten von Wilms über die Entstehungsweise von Darmknoten zu sprechen. Seine eigenen Anschauungen differieren, wie ersichtlich, mit denen des letztgenannten Autors.

E. Siegel (Frankfurt a. M.).

### 13) Hofmeister. Ileus und Atropin.

(Med. Korrespondenzblatt des württemberg. ärztl. Landesvereins 1903. Nr. 39.)

H. teilt zunächst die Krankengeschichten von 8 Ileusfällen mit, welche im Anfange mit Atropin behandelt wurden. Der Erfolg des Mittels war immer gleich negativ, lediglich Scheinbesserungen wurden bei einigen Kranken erzielt. Nur 3 Pat. wurden gerettet, 2 durch Operation, 1 durch hohe Eingießungen, 6 Pat. wurden operiert. Auf Grund dieser Erfahrungen und einer kritischen Besprechung der Literatur stellt H. die Devise auf: Fort mit dem Atropin aus der Ileustherapie!

Gründe: Bei der Darmparalyse durch Peritonitis kann die Anregung der Peristaltik durch Atropin nur schädlich wirken; bei reiner postoperativer Darmatonie hat Verf. sich von einer besonderen Wirkung des Mittels nicht überzeugen können. Alle anderen Formen von reinem Ileus paralyticus sind Raritäten. Die Diagnose des rein dynamischen Ileus gegenüber dem mechanischen ist nun im Einzelfalle unmöglich. Der Grundsatz, nur den nicht peritonitischen dynamischen Ileus mit Atropin zu behandeln, der doch eine sichere Diagnose dieser Ileusformen voraussetzt, ist also praktisch gleichbedeutend mit der Streichung des Atropin aus der Reihe der Ileusheilmittel. Hinzu kommen die möglichen Gefahren der Atropinbehandlung; der Glaube an eine solche Methode wirkt lähmend auf die Diagnostik und verzögert die wirksame Behandlung, zumal da manchmal nach Atropin eine auffallende Milderung der subjektiven Beschwerden, eine Verschleierung des klinischen Bildes eintritt. Jeder Ileus muß von vornherein als ein chirurgischer Fall aufgefaßt werden; erst wenn die Operation jeden Augenblick möglich ist, dürfen medikamentöse oder andere unblutige Heilversuche einsetzen.

Mohr (Bielefeld).

### 14) Maury (New York). Notes on experimental surgery: a modification of the McGraw elastic ligature.

(Med. news 1903. [September 12].)

Die an einer Reihe von Hunden erprobte Gastroenterostomie und Enteroanastomose mittels elastischer Ligatur unterscheidet sich von der McGraw'schen Methode dadurch, daß statt der schlitzförmigen Öffnung, welche sich leicht verengert, eine runde »ausgestanzt« wird. Die zu anastomosierenden Eingeweide werden nebeneinander gelagert, durch zwei Lembert-Knopfnähte fixiert und nun mittels eines Fadens aus bestem elastischen Material im Bereich eines Rechtecks von gewünschter Größe aneinander genäht. Die Nadel wird dabei in der Weise geführt, daß der elastische Faden die Seiten des Rechtecks in Achtertouren umgrenzt. Die beiden Fadenenden werden mit Catgut zusammengebunden. Nach allmählichem Durchschneiden der so angelegten Ligatur bleibt eine runde Öffnung mit glattem, nicht verdicktem Rande. Der Ligaturfaden

geht nach Resorption des Catguts als glatter, 5 cm langer Strang durch den After ab.

Trotzdem Verf. eine Anzahl sehr günstiger Resultate bei seinen Versuchstieren erzielt hat, hält er mit einem abschließenden Urtheil über den Wert der Methode noch zurück und fordert zur Nachprüfung auf.

Kleinschmidt (Kassel).

### 15) Ch. Lenormant. Le prolapsus du rectum, causes et traitement opératoire.

Thèse de Paris, G. Steinhell, 1903.

Eine ausführliche Monographie der Therapie des Mastdarmvorfalles, in welcher alle Methoden des In- und Auslandes von den frühesten Anfängen bis in die neueste Zeit beschrieben und, soweit sie heute noch gebräuchlich, kritisch gegeneinander abgewogen sind. 270 Krankengeschichten und ein ausgiebiges Literaturverzeichnis beschließen die umfangreiche Arbeit. Näher besprochen ist die Methode von Verneuil und ihre Modifikation von Gérard-Marchand. Letzterer legt bekanntlich durch einen linearen Schnitt vom Steißbein bis an den Sphinkter die hintere Wand des Mastdarms frei und verengt des letzteren Lichtung, indem er mehrere Längsfalten durch Catgutnähte anlegt, die indes grundsätzlich die Schleimhaut nicht verletzen sollen, und heftet schließlich den Mastdarm mit starken Nähten an die Ligamenta sacro-spinosa an.

Dem Verfahren hat man zum Vorwurf gemacht, daß es einmal nur den Vorfall der seitlichen und hinteren Wand beseitigt, nicht den der vorderen, und außerdem den Hauptgrund des Leidens, die Erschlaffung des Beckenbodens, therapeutisch unberücksichtigt läßt. Diese Einwände sucht L. dadurch zu beseitigen, daß er das Verfahren mit dem Vorgehen Delbet's bei Vorfall des Genitalapparates kombiniert. Er legt durch einen zweiten Schnitt die vordere Wand frei und die beiden Levatores ani, frischt ihren inneren Rand an und näht denselben zusammen.

Er hat dies Verfahren auch bei größeren Vorfällen mit Erfolg angewendet, während er für die schwersten Formen die Kolopexie empfiehlt.

Coste (Straßburg i. E.).

### 16) Waldvogel. Die fettige Degeneration.

(Zentralblatt für Stoffwechsel- und Verdauungskrankheiten 1903. Nr. 18.)

Autolysierte Lebern zeigen nach einiger Zeit, wie W. fand, eine starke Zunahme des Lecithins und Jekorins, später bilden sich zahlreiche Tyrosinkristalle! Die dabei eintretenden anatomischen Veränderungen, wie fehlende Kernfärbung, Auftreten mit Essigsäure schwindender Körnchen und mit Osmiumsäure sich stark schwarzfärbender, stark lichtbrechender Tröpfchen, Bildung von Kristallen, Schwund der Struktur, sind die gleichen wie in Organen, die im Körper zugrunde gehen. Jekorin und Lecithin, Übergangsstoffe

zwischen Eiweiß und Fett, bilden mit Wasser leicht Tröpfchen und können wegen ihrer Wasserlöslichkeit resorbiert werden. Es bleibt noch der Nachweis zu erbringen, daß auch die im Körper fettig degenerierten Organe Lecithin- und Jekorinvermehrung zeigen; Verf. ist damit beschäftigt. Aber auch so dürfe man wohl endlich mit Recht von einer fettigen Degeneration sprechen und könne die physiologisch so schwer verständliche Lehre vom Transport des Fettes in die durch den Eiweißzerfall geschaffenen Lücken gegenüber der von W. gefundenen Tatsache, daß lokal diese den anatomischen Befund erklärenden Körper entstehen, zurückweisen.

Fertig (Göttingen).

17) **G. Alexandre.** L'omentopexie dans les cirrhoses hépatiques.

Thèse de Paris, G. Steinhell, 1903.

Verf. stellt 107 Fälle Talma'scher Operation bei Lebercirrhose aus der Literatur zusammen und fügt drei eigene Beobachtungen von Fällen hypertrophischer Lebercirrhose aus der Klinik von Terrier hinzu. Erfolg: ein Todesfall am 11. Tage nach der Operation, bei dem zweiten Pat. war am 19. Tage nach der Operation, bei dem dritten nach drei Monaten der Ascites nicht zurückgekehrt.

Zahlenmäßig sind von den 107 Fällen 54% Heilung, 32% Todesfälle, 14% in ihrem Erfolg unbekannt.

Vergleicht man die Resultate der hypertrophischen Cirrhose mit der atrophischen, so zeigt es sich, daß die Aussichten bei ersterer Form bedeutend günstiger sind. Denn es stehen 70% Heilung 15% Mortalität gegenüber, während bei den letzteren 41% Todesfälle sind, Resultate, welche die Richtigkeit der Indikationsstellung Talma's bezw. der Kontraindikation der Operation beweisen.]

Coste (Straßburg i. E.).

18) **Pacheco Mendes** (Bahia). Sur un procédé pour aborder les abcès sous-diaphragmatiques du foie.

(Revue de chir. XXIII. ann. No. 6.)

Der abdominale Zugang zu hochsitzenden Leberabszessen ist schwierig und gefährdet den Peritonealraum durch große Infektionsmöglichkeit, der transpleurale, obwohl bequem, ist ebenfalls nicht unbedenklich. M. wendet eine neue Methode an, zur Leberkonvexität zu gelangen, und nennt sie parapleurale. Einschnitt und Resektion der 8. Rippe decken sich mit der perpleuralen. Ohne jedoch die Pleura zu öffnen, schiebt M. sie von der 9. und 10. Rippe, beziehentlich unter der Umschlagsfalte vom Zwerchfell ab und läßt so den Pleuraraum völlig unversehrt. Es ist genügend Platz vorhanden, um nun den Abszeß zu öffnen, auszukratzen und zu drainieren.

Christel (Metz).



19) **M. Auvray.** Actinomyose du foie.

(Revue de chir. XXIII. ann. Nr. 6.)

Literarische Studie. Meist wird die Leber sekundär von Aktinomykose befallen. Von 31<sup>1</sup> bekannt gegebenen Beobachtungen war dies bei wenigstens 24 der Fall. Die Infektion erfolgt meist durch direktes Übergreifen des Prozesses von erkrankten Nachbarorganen, dem Magen, Dickdarm, Wurmfortsatz, der Lunge, Niere — selten durch Metastasenbildung auf dem Lymph- und Blutwege, deren letzter von manchen als gänzlich ausgeschlossen betrachtet wird.

Die Beteiligung der Leber an der Allgemeinerkrankung steht oft ganz im Hintergrund; erst die Sektion deckt sie auf, so bei gastrointestinalen und pyämischen Formen; die Erscheinungen der primären Lebererkrankung bestehen — abgesehen von allgemeineren, vieldeutigen Symptomen — in diffuser Härte der Haut und Unterhaut über den ergriffenen Leberteilen. Bei beginnender Einschmelzung tritt Fieber auf, doch kann auch längere Zeit Fieberlosigkeit bestehen. Der Durchbruch des Abszesses nach außen bringt die Bildung zahlreicher Fisteln mit sich, die auf schlaffe, leicht blutende Granulationen führen. Entwickelt sich der Prozeß in der Konvexität, treten die Symptome der Pleuritis in den Vordergrund des ganzen Leidens, ist die Hautfärbung öfters subikterisch, oft besteht Ascites.

Eine Heilung von Leberaktinomykose ist noch nicht bekannt, erscheint jedoch bei frühester Diagnosenstellung nicht ausgeschlossen; die Behandlung würde in Darreichung von Jodkali bei gleichzeitiger Auskratzung — event. nach Laparotomie — bestehen müssen.

Christel (Mets).

20) **Balacescu** (Bukarest). Eine neue Art intrahepatischer Ligatur.

(Revista de chir. 1903. Nr. 10.)

B. hat an Hunden verschiedene Ligaturmethoden der Leber bei Operationen angewendet und schließlich folgenden Vorgang angenommen. Schon vor der Exstirpation soll an das exakte Aneinanderlegen der blutenden Flächen gedacht werden und daher am zweckmäßigsten dieselbe in dreieckiger Form, mit der Basis gegen den freien Leberrand hin, vorgenommen werden. Um der Blutung bei der Operation vorzubeugen, führt man einen Doppelfaden von der Spitze des auszuschneidenden Dreiecks gegen die Basis; hier wird er geteilt, und während die eine Hälfte zurückbleibt, die Mitte des anderen Fadens gefaßt und derselbe, doppelt gelegt, etwas weiter

<sup>1</sup> Zu dieser Arbeit bringt Nr. 9 der Revue eine Bemerkung von Bérard und Thevenot, welche 18 weitere Litteraturangaben zitieren und somit über eine wesentlich höhere Zahl (53 Fälle) verfügen. Sechs dieser Fälle waren Auvray schon bekannt — somit ist die Zahl 31 eine irrtümliche. Durchaus berechtigt ist jedenfalls die Bemerkung Auvray's, daß Bérard, den er vorher brieflich um Literatur gebeten hatte, sehr wohl gleich in seiner privaten Antwort auf die noch zu berücksichtigenden Quellen hinweisen konnte.

wieder nach oben gezogen, hier mit dem oberen Ende fest zusammengeschnürt, derart, daß das Leberparenchym durchschnitten wird und nur die Gefäße abgebunden werden. Diese Operation wird nach einer Seite hin fortgesetzt und beendet und dann mit der ersten Fadenhälfte in ähnlicher Weise und in entgegengesetzter Richtung verfahren. Zahlreiche Abbildungen erläutern die Führung und Knüpfung der Fäden. Nach Vornahme dieser tiefen Ligaturen wird an die Exstirpation des betreffenden Leberstückes geschritten, welche, infolge der Gefäßabbindung, fast ohne Blutung verläuft. Die Endstücke der Fäden werden schließlich zusammengebunden und auf diese Weise die blutenden Flächen aneinander gelegt. Dieser Ligaturmodus wurde von Th. Jonescu in vier Fällen von partieller Hepatektomie am Menschen mit gutem Erfolge angewendet.

E. Toff (Braila).

## 21) **Lewerenz.** Über die subkutanen Rupturen der Gallenwege traumatischen Ursprungs, nebst einem kasuistischen Beitrag.

(v. Langenbeck's Archiv Bd. LXXI. Hft. 1.)

L. publiziert die Krankengeschichte eines 2 $\frac{1}{2}$ jährigen Kindes, das durch Überfahrenwerden von einem Radfahrer eine Zerreißung des Choledochus erlitten hatte. Die Ansammlung der Galle gab zu wiederholten Punktionen Anlaß, bis 10 Wochen nach dem Unfall eine Anastomose zwischen Gallenblase und Zwölffingerdarm angelegt werden mußte, da der zerrissene Choledochus sich genauerer Untersuchung entzog. Nach mannigfachen Komplikationen kam es zu völliger Genesung.

Aus der Literatur konnte Verf. im ganzen 60 Fälle von unkomplizierten traumatischen Rupturen an den Gallenwegen sammeln. In der Hälfte der Fälle ist die Berstungen am meisten ausgesetzte Gallenblase betroffen gewesen, in 25% bestand eine Schädigung der extrahepatischen Gallengänge. Beteiligt sind meist jüngere Individuen. Krankhafte Veränderungen der Gallenwege, Konkremente, Gallenstauung begünstigen die Ruptur. Für die Schwere der Krankheitserscheinungen ist der Keimgehalt der Galle sehr wichtig. Bei infektiöser Galle ist eine tödliche Peritonitis wahrscheinlich, bei keimfreier dagegen entwickelt sich eine blande Bauchfellentzündung mit adhäsivem Charakter. Ansammlung der Galle im Bauchraum und Ikterus beherrschen das Krankheitsbild. Ist der Übertritt in den Darmgang ausgeschaltet, so tritt eine Entfärbung der Stühle ein. 50% der Verletzten starben. Die Rupturen der Gallenblase finden sich meist an deren freier Fläche, bei den großen Gallengängen handelt es sich gewöhnlich um quere vollständige Durchtrennungen. Die Diagnose ist meist nur möglich, wo zu einer Ansammlung von Flüssigkeit im Bauch noch Ikterus hinzutritt. Über den Ort der Zerreißung lassen sich meist nur Vermutungen aufstellen. Länger

andauernder reichlicher Gallenaustritt führt teils infolge von Resorption der Gallensäuren, teils wegen Ausfalls des wichtigen Verdauungssaftes zu Siechtum und Tod. Aus diesen Gründen, wie wegen der öfters infektiösen Beschaffenheit der Galle ist die Prognose der Rupturen der Gallenwege stets eine sehr ernste. Eine Spontanheilung, bei Zerreißen kleiner Gallengänge möglich, kommt doch praktisch nicht in Betracht. Unter den therapeutischen Maßnahmen kommen vor allem die Punktion der Bauchhöhle und die Laparotomie in Frage. Die letztere scheint indessen der ersteren überlegen und soll noch vor größerem Kräfteverfall und vor Bildung stärkerer Verwachsungen, die sich unter dem Einfluß der Galle entwickeln, vorgenommen werden. Rupturen der Gallenblase erfordern die Naht des Risses, bei komplizierteren Fällen die Exstirpation der Blase. Verletzungen des Cysticus erheischen dessen Unterbindung mit totaler oder partieller Cystektomie. Am fatalsten ist ein Hepaticusriß. Man kann bei ihm zur Not eine Einpflanzung des oberen Stumpfes in den Dünndarm versuchen. Für Rupturen des Choledochus ist die Cholecystenterostomie das beste Verfahren. Bei partiellen Durchtrennungen genügt manchmal auch die einfache Drainage.

E. Siegel (Frankfurt a. M.).

## 22) Berg. Surgical treatment of cholelithiasis.

(Annals of surgery 1903. September.)

Verf. berichtet über 60 Operationen an den Gallenwegen mit 29% Todesfällen. Die Ursache für die letzteren lag darin, daß mit der Operation von seiten der Pat. zu lange gewartet war und sich bereits Sepsis infolge Cholangitis, Kachexie usw. eingestellt hatte. B. unterscheidet die Operation der Wahl im ruhigen Stadium — nach einmaligen schweren oder mehrfachen unkomplizierten Koliken oder dem ersten mit Fieber und großer Erweiterung der Gallenblase verbundenen Anfall — und die dringenden zu jeder Zeit zu unternehmenden Operationen — bei foudroyanten Attacken, bei Empyem, Gangrän, diffuser Bauchfellentzündung usw. Als Nachkrankheiten gibt er an die Bildung von Verwachsungen und dadurch hervorgerufene Schmerzen, Bauchbrüche, Bauchfellentzündung infolge des geplatzten, nachträglich entstandenen Empyems, endlich zurückgebliebene Steine.

Mit Kehr steht er auf dem Standpunkte, daß sich nach einer Operation keine neuen Steine bilden. Er beschreibt dann die Technik der einzelnen Operationen, der Cystotomie, Cystektomie, Choledochotomie usw.; im allgemeinen weicht dieselbe nicht von der Kehrschen, bei uns gebräuchlichen ab. Bleibt eine Gallenfistel zurück, so kann dieselbe sekundär plastisch geschlossen werden, sobald reine Galle abgesondert wird; sezerniert die Fistel jedoch Schleim oder Eiter, so weist dieses auf einen Verschuß des Cysticus durch Steine, Strikturen usw. hin, und eine einfache Schließung der Fistel ist zu

verwerfen. Verf. operiert stets einzeitig und führt dann die Cystektomie aus, sobald die klinischen Erscheinungen auf eine virulente Infektion der Gallenblase und der Gallenwege hinweisen. In diesen letzteren Fällen verhütet nach ihm die einfache Cystotomie nicht sicher das Eintreten allgemeiner Sepsis.

Zum Schluß wird noch auf die bei Kachektischen, lange Zeit Gelbsüchtigen usw. während der Operation zuweilen auftretenden unstillbaren kapillären Blutungen hingewiesen. Der Grund für diese liegt nach B. nicht allein in der mangelhaften Gerinnungsfähigkeit des Blutes, sondern auch besonders in der fettigen Degeneration der Gefäßwandung, infolge deren sich die kleinen Gefäße nicht genügend zu retrahieren vermögen.

Herhold (Altona).

### 23) Fr. Kuhn (Kassel). Austreibung von Gallensteinen durch Spülung.

(Münchener med. Wochenschrift 1903. Nr. 39.)

K. sucht an der Hand einiger Beobachtungen darzutun, daß es sehr wohl gelinge, durch Spülungen unter höherem Druck (Stromstärke 50—100 ccm) und im Bedarfsfalle unter gleichzeitiger Anwendung von Atropin und Morphin Fremdkörper aus den Gallenwegen herauszuschleudern und freien Durchgang zu erzwingen. Durch die Spülung schaffe man unter den angegebenen Bedingungen künstlich die Verhältnisse, wie sie durch den Körper bei einem Gallenkolikanfall hervorgerufen werden, nur mit dem Unterschiede, daß man bei dem künstlichen Kolikanfall dauernd Herr der Lage bleibe und in jedem Augenblick die Verhältnisse in der Hand habe, den Druck beliebig steigern und ebenso jederzeit den »Anfall« abbrechen könne.

Kramer (Glogau).

### 24) M. Péraire. Calculs biliaires dans le canal cystique, dans le canal cholédoque et dans l'épaisseur de la paroi antérieure de la vésicule biliaire.

(Revue de chir. XXIII. ann. Nr. 7.)

Der hier genauer besprochene Fall ist Fall II des Autors, der in diesem Zentralblatt 1903, Nr. 18, p. 499 erwähnt wird, wobei P. nach Cholecystektomie die Cysticuswand direkt mit dem Peritoneum vernähte, ein Vorgehen, für welches er vorläufig noch kein Pendant ausfindig machen konnte. Was uns mehr interessiert, ist die genaue Untersuchung der wandständigen Steine und ihrer pathologischen Beziehungen. Kalkinkrustationen der Gallenblase gibt es in zweierlei Formen. Die eine stellt sich dar als gleichmäßige Durchsetzung größerer Teile bzw. fast der ganzen Wandung der Gallenblase mit Kalksalzen — bis zu Knochenhärte —, worüber einige Beobachtungen vorliegen. — In der anderen sind es wandständige Steinchen, die auch früher bereits von anderer Seite beschrieben wurden (Zu-

sammenstellung von Létienne) und als Konkretionen der Schleimdrüsen aufzufassen sind. Eingelassen in eine Art von Krypten, sei es noch von einer dünnen Epithellage bedeckt, sei es, wie die Komedonen, etwas über das Niveau der Schleimhaut aus einer kleinen Öffnung derselben hervorragend, können sie in wechselnder Menge in der Blasenwand sitzen, die Größe von Hirse- und Hanfkörnern, selbst einer Erbse (Verf.) erreichen. Es ist anzunehmen, daß auch im weiteren Verlauf der Gallenausführungsgänge derartige Konkremente sich bilden können.

Am Schlusse seiner Arbeit kommt P. auf seine technische Neuerung zurück, der größere Sicherheit als Vorzug vor der einfachen Cysticusdrainage vindiziert wird. **Christel (Mets).**

## 25) L. Baldassari e A. Gardini. Contributo sperimentale alla chirurgia della cistifellea. Resezione e plastica.

(Riforma med. 1903. Nr. 31.)

Verff. haben bei Hunden (die Zahl der Experimente ist nicht angegeben) kleinere und größere Stücke der Gallenblasenwandung reseziert und das Loch mit einem Bauchfell-Muskellappen, welchen sie aus der Nachbarschaft der Laparotomiewunde exzidiert hatten, plastisch gedeckt. Die Muskularis kam dabei nach dem Blaseninnern zu liegen. Die Lappen heilten stets gut ein und lieferten auch bei Deckung großer Lücken und bei längerer Beobachtungsdauer eine gut geformte, nach dem Fundus hin etwas sackig ausgebuchtete Blase. Die Muskelfasern des plastischen Lappens gingen dabei, wie die mikroskopische Untersuchung zeigte, langsam zugrunde und wurden durch junges Bindegewebe ersetzt, so daß schließlich nur ein Narbenstreifen übrig blieb. — So interessant diese Experimente auch sein mögen, so dürften sie praktisch, wie die Verff. selbst zugeben, doch nur in einer beschränkten Anzahl von Fällen überhaupt in Frage kommen; hierher zählen B. und G. Zerreißen, vielleicht auch Perforationen und Fisteln der Gallenblase.

**A. Most (Breslau).**

## 26) O. v. Büngner. Zur Anatomie und Pathologie der Gallenwege und des Pankreas.

(Beiträge zur klin. Chirurgie Bd. XXXIX. Hft. 1.)

Die Ergebnisse seiner an 58 Leichen vorgenommenen Studien über die anatomischen Beziehungen des Choledochus zum Pankreas und Ductus Wirsungianus faßt Verf. folgendermaßen zusammen:

Der Choledochus geht vor seinem Eintritt in das Duodenum fast stets (in 95% der Fälle) durch die Substanz des Pankreas hindurch und nur selten (in 5% der Fälle) am Kopfe desselben vorbei.

Choledochus und Wirsungianus vereinigen sich fast nie (nur in 1—2% der Fälle), sondern münden fast ausnahmslos (in 98—99%

der Fälle) getrennt voneinander am Boden des Diverticulum der Papille.

Der Wirsungianus verläuft in der Regel ungeteilt. Nur selten (in etwa 10% der Fälle) gibt er einen Nebengang ab, der an anderer Stelle in das Duodenum einmündet.

Aus diesen in mehreren wichtigeren Punkten von den hergebrachten anatomischen Lehren abweichenden Ergebnissen zieht Verf. für die klinische Beurteilung der Krankheiten der Gallenwege und des Pankreas den Schluß, daß die operative Freilegung des Choledochus in der Regel nur bis zu dessen Eintritt in das Pankreas, nicht aber bis zu dessen Eintritt in das Duodenum möglich ist, es sei denn, daß das Pankreas auf blutigem Wege gespalten wird. Ferner ergibt sich, daß alle Affektionen des Pankreas, welche zu einer Schrumpfung oder pathologischen Vergrößerung des Pankreaskopfes führen, eine Verengerung nicht nur des Wirsungianus, sondern auch des Choledochus bedingen müssen.

Die Tatsache, daß Choledochus und Wirsungianus fast ausnahmslos getrennt voneinander in das Diverticulum der Papille münden, lehrt, daß die Verlegung des einen Ganges nicht diejenige des anderen nach sich ziehen muß. Erst wenn pathologische Prozesse vorliegen, welche das Diverticulum der Papille und damit die an sich getrennten Ausmündungen beider Gänge verlegen, werden Ausfallserscheinungen der Gallen- und Pankreassaftsekretion zu beobachten sein.

Blauel (Tübingen).

## 27) O. Hess. Experimenteller Beitrag zur Ätiologie der Pankreas- und Fettgewebsnekrose. (Aus dem pharmakologischen Institut der Universität Marburg.)

(Münchener med. Wochenschrift 1903. Nr. 44.)

Die von H. vorgenommenen Versuche, bei denen er Tieren Olivenöl, Ölsäure oder Natronseifenlösung in die Ausführungsgänge des Pankreas einbrachte, ergaben Totalnekrose des letzteren, Blutung, Fettgewebsnekrose mit raschem tödlichen Ausgang, also ein durchaus der Pankreasapoplexie klinisch wie pathologisch-anatomisch analoges Krankheitsbild. Wurde nur ein Teil der Drüse durch die Injektion betroffen, so kam es nur zu partieller Gewebszerstörung und schließlich zu sklerosierender interstitieller Bindegewebsentwicklung. Verf. zieht aus den Versuchen den Schluß, daß die Spaltungsprodukte des Fettes, das durch das fettspaltende Ferment des Pankreassaftes zerlegt und in Seife übergeführt wird, in letzter Instanz also die Seifen das zerstörende Agens für das Pankreasgewebe sind und ventiliert die Frage, ob der Tod bei Pankreasapoplexie vielleicht eine »Seifenvergiftung« sei. In seinen Experimenten wurden die Spaltungsprodukte des Fettes durch die Ausführungsgänge der Drüse direkt primär bis in die Pankreaszellen hineingeschaft — daher die umfangreiche plötzliche Gewebsnekrose —,

während unter gewöhnlichen Verhältnissen die löslichen Spaltungsprodukte (Natronseifen) allmählich aus dem Fettgewebe, in welchem sie abgespalten werden, sekundär in das umgebende Pankreasgewebe eindringen.

Kramer (Glogau).

## Kleinere Mitteilungen.

### Eine Gefahr des Adrenalins.

Von

Dr. Friedrich Neugebauer, Primararzt in Mährisch-Ostrau.

H. Braun<sup>1</sup> empfahl den Zusatz von Adrenalin zu Kokain- oder Eukainlösungen zum Zwecke der Verstärkung und Verlängerung der anämisierenden und anästhesierenden Wirkungen.

Dieses Verfahren habe ich alsbald genau in der angegebenen Weise mit dem Präparate von Parke, Davis & Comp. nachzumachen begonnen. Schon die erste Anwendung zeigte, daß es sich wieder um einen bedeutenden Fortschritt in der lokalen Anästhesierung handle. Es war eine chronisch eiternde Bartholinische Drüse im ganzen zu entfernen. Das Präparieren in dieser blutreichen Gegend war ein guter Prüfstein für die angepriesenen Vorsüge der neuen Lösung. Dieselbe verhinderte in der Tat nahezu vollständig das Austreten von Blut. Da wir auch die von anderen Seiten gemeldeten Vergiftungserscheinungen nicht auftreten sahen, räumten wir dem neuen Verfahren ein breites Feld ein.

Da ereigneten sich rasch hintereinander bei plastischen Operationen drei Fälle von Hautgangrän<sup>2</sup>. Zuerst wurde dieselbe nach einer Phimosenoperation nach Schloffer bei einem 28jährigen, kräftigen Manne beobachtet. Die Injektion war im ganzen Bereiche des Präputiums zwischen die Blätter hinein erfolgt. Die Gangrän beider Blätter war eine vollständige (das Frenulum ausgenommen), sie trat rasch ohne Phlegmone oder Fieber ein. Die entzündlichen Erscheinungen folgten erst sekundär.

Die beiden anderen Fälle sind weniger einwandfrei, weil sie alte Leute betrafen: eine 66- und 67jährige Frau. Beide hatten etwa kronengroße Hautcanoroide des Nasenfügels bzw. der Nasen-Lippenfalte. Nach der Exzision wurden in der Breite des Defektes voneinander abstehend zwei Parallelschnitte in die Wangenhaut geführt und der so gebildete Lappen, welcher dieselbe Breite wie sein Stiel hatte, ohne besondere Spannung in den Defekt hineingelegt.

Niemals sah ich früher nach einer so wenig gewagten Plastik der Gesichtshaut eine so ausgedehnte Lappengangrän folgen wie hier. Die Lappen waren mindestens zur Hälfte vollständig abgestorben, obwohl sie den ganzen Panniculus mitbekommen hatten.

Diese Beobachtungen von Gangrän nach der Injektion eines Nebennierenextraktes sind nicht allein stehend. Blum<sup>3</sup> (auch bei Braun zitiert) hat gelegentlich seiner Tierversuche zur Erzeugung von Nebennierendiabetes in einer großen Anzahl der Fälle ausgesprochene Hautgangrän gesehen, in einer weiteren Reihe bedenkliche Verfärbungen der Haut. Der genannte Autor wirft die Frage auf, ob nicht die Gangrän vielleicht erst eine Folge des künstlich erzeugten Diabetes sei. Was unsere drei Fälle anbelangt, kann ich diese Frage verneinen, da in keinem derselben nach der Injektion Zucker im Harn nachgewiesen werden konnte.

<sup>1</sup> Archiv für klin. Chirurgie Bd. LXIX. p. 541 und Bd. LXXI. p. 179.

<sup>2</sup> Es waren drei Tropfen des Extraktes auf 1 ccm einer  $\frac{1}{2}$  %igen Kokain-Eukainlösung gegeben worden.

<sup>3</sup> Deutsches Archiv für klin. Medizin Bd. LXXI. p. 146.

Die in einer späteren Mitteilung<sup>4</sup> von Braun selbst empfohlene Einschränkung der Dosierung des Adrenalins halte ich deshalb auch aus diesen Gründen für sehr berechtigt und ganz besondere Vorsicht in der Anwendung bei alten Leuten am Platze.

28) J. L. Faure. Cancer de la portion thoracique de l'oesophage. — Extirpation du néoplasme par la voie médiastinale postérieure droite, combinée à une incision cervicale. — Mort. — Rapport par A. Demoulin.

(Bull. et mém. de la soc. de chir. de Paris T. XXIX. p. 122.)

Demoulin mißt F. das Verdienst bei, der erste gewesen zu sein, der am Lebenden, wenn auch mit ungünstigem Ausgang, ein Karzinom des Brustabschnittes der Speiseröhre entfernte, da Rehn in dem von ihm operierten Falle die Neubildung nicht entfernt hat; auch beansprucht er für ihn die Priorität bezüglich einiger Technizismen bei der Operation, nämlich 1) die gleichzeitige Resektion oder mindestens Durchtrennung auch der ersten Rippe, welche allein erst eine genügende Entfernung der Schulter von der Wirbelsäule ermöglicht, 2) die Kombination mit einem vorderen Halsschnitt zur Freilegung des obersten Abschnittes des Brustteiles der Speiseröhre. Das Verfahren, das F. bei seinem 52jährigen, zwar abgemagerten, aber doch ziemlich widerstandsfähigen Pat. einschlug, ist, kurz skizziert, folgendes:

Am 25. November 1902 Gastrotomie. Am 12. Dezember Ösophagektomie: zunächst bei Rückenlage des Pat. 10 cm langer Längsschnitt am vorderen Rande des Kopfnickers; Zurücklagerung des Muskels und der großen Gefäße; Eindringen zwischen Cleido- und Omohyoideus auf die Luftröhre, Isolierung derselben von der Speiseröhre und der letzteren von der Wirbelsäule. Zwei Fäden werden hinter der Speiseröhre an ihrem Eintritt in die Brusthöhle um sie herumgeführt, um sie später, falls sich die Extirpation des Karzinoms ausführbar erweist, knüpfen zu können. 2 cm unterhalb dieser Fäden fühlte der Finger den oberen Rand der Neubildung. Extirpation einer supraklavikulären Lymphdrüse. Tamponade der Halswunde. Lagerung des Kranken auf die linke Seite. Schnitt in der Mitte zwischen medianem Schulterblattrand und der Dornfortsatzlinie von der Höhe der unteren Spitze des Schulterblattes bis zum oberen Rande des Musc. trapezius so gleich bis auf den Knochen. Ablösung des Periost von den obersten 6 Rippen und Querfortsätzen der Brustwirbel und Resektion von 5—6 cm der zweiten bis sechsten und von 2 cm der ersten Rippe. Bei Resektion der sechsten Rippe wurde die Pleura verletzt und entstand langsam ein Pneumothorax, der zunächst aber keine Störung verursachte. Nach Durchtrennung der ersten Rippe sinkt die Schulter stark nach außen und muß von einem Gehilfen der Arm energisch unterstützt werden, um eine Zerrung des Plexus brachialis zu vermeiden. Nun quere Durchtrennung der Interkostalgefäße und -nerven ohne Blutung. Stumpfe Ablösung der Pleura costalis von der Wirbelsäule; sie reißt dabei nochmals an kleiner Stelle ein. Die Neubildung lag jetzt vor, saß hinter dem unteren Abschnitt der Luftröhre und der Bifurkation, erschien leicht zu isolieren. Daher knüpfte F. jetzt die beiden von der Halswunde aus um die Speiseröhre gelegten Fäden und schnitt zwischen ihnen die Speiseröhre mit dem Thermokauter durch, zog den karzinomatösen Speiseröhrenteil hervor, isolierte ihn leicht und durchtrennte die Speiseröhre zwischen zwei Ligaturen 2 cm unterhalb der Neubildung. Das resezierte Stück war 11 cm lang. Einlegung zweier Drainröhren in das Mediastinum. Fixation der dritten Rippe an den entsprechenden Querfortsatz durch Silberdraht. Muskelnaht mit Catgut, Hautnaht. Nur zwei Gefäße, eine Muskelarterie und die Vena azygos, mußten bei der Operation, die 1½ Stunden in Anspruch nahm, unterbunden werden.

<sup>4</sup> Zentralblatt für Chirurgie 1903. Nr. 38.



Pat. starb unter zunehmender Pulsbeschleunigung und Schwäche nach 18 Stunden, ohne daß die Obduktion eine bestimmte Todesursache aufdeckte; wahrscheinlich war der Tod wesentlich durch den Pneumothorax bedingt.

Ein zweiter von F. in der gleichen Weise operierter Pat. starb noch am Tage der Operation; auch bei ihm war eine Verletzung der Pleura und ein Pneumothorax Ursache des Todes oder trug wenigstens zum ungünstigen Ausgange wesentlich bei. F. meint, daß selbst eine ausgiebige Drainage der mediastinalen Wundhöhle durch die Zwerchfellbewegungen in ähnlicher Weise, wie eine Verletzung der Pleura, zu einem die Atmung und Blutzirkulation schwer störenden Eintritt von Luft in den Thoraxraum, zu einer Art extrapleuralem Pneumothorax führen könne.

Demoulin bespricht noch kurz die von anderen Chirurgen bisher am Brustteil der Speiseröhre ausgeführten Operationen und die noch immer strittige Frage, ob man besser von der rechten oder von der linken Seite der Wirbelsäule her die Speiseröhre aufsuchen soll.

Beichel (Chemnitz).

## 29) B. Werth. Über die Etagennaht der Bauchwunde bei gynäkologischen Laparotomien und ihre Ergebnisse.

(Beiträge zur Geburtshilfe u. Gynäkologie Bd. VII. Hft. 2.)

Unter 393 Fällen, welche zur Nachuntersuchung kamen, fanden sich 13 Hernien (3,30%). Werden die früher als ein Jahr nach der Operation Wiederuntersuchten ausgeschaltet, so beträgt die Prozentzahl der Hernien 4,66.

Unter diesen Brüchen befanden sich 9 Narben-, 3 Stichkanalbrüche und »ein Bruch, welcher sich entlang einer von innen her durch Bauchfell und Muskel geführten Seidenfixiernaht bei Ventrovesicofixation entwickelt hatte«. Bei den sämtlichen Fällen, welche zu Narbenbrüchen führten, hatten Bauchdeckeneiterungen den Wundheilungsverlauf gestört; im ganzen war aber bei den nachuntersuchten Fällen 60mal eine Störung des Wundverlaufs eingetreten.

35 der nachuntersuchten Frauen hatten nach der Operation geboren, ohne daß es bei den Schwangerschaften zur Hernienbildung kam.

Früher befolgte W. »die Kombination der Schichtnaht mit dem Rektuschnitte«, in letzter Zeit die Lennander'sche Methode der Spaltung der Rektus-scheide mit Abschiebung des unverletzten Muskels von der Linea alba.

Neck (Chemnitz).

## 30) G. Ninni. Altre 50 laparotomie per ferite penetranti con un caso d'invaginazione doppia, acuta, traumatica dell' ileo.

{(Giorn. intern. delle scienze med. Anno XXV.)

Seinen früheren Beobachtungen fügt N. 50 neue Fälle hinzu. Es wurde 43mal wegen Stichverletzungen und 7mal wegen Schußverletzungen operiert; und zwar mit dem bei der Schwere vieler Fälle bemerkenswerten Resultat von fünf Todesfällen bei ersteren und drei bei den letzteren. 7mal war der Magen, 17mal der Darm, 1mal die Milz, wiederholt die Leber verwundet, und öfter lagen kombinierte Eingeweideverletzungen vor. Einmal fand sich neben einer Leber-, Magen- und Dünndarmverletzung bei der Laparotomie 9 Stunden nach dem Unfall der oben angedeutete merkwürdige Befund einer doppelten, 15 cm langen Invagination des Ileum, welche sich ohne Schwierigkeit lösen ließ. Wiederholt gelang es N., Fälle beginnender, sogar ausgesprochener Peritonitis zu retten; einen sogar, welcher mit 18 Stichwunden, Leber-, Zwerchfell-, Darmverletzungen und mit vorgefallenen Eingeweideten fast leblos eingeliefert wurde.

N. tritt bei der Nachbehandlung energisch für die Drainage der Bauchhöhle nach v. Mikulicz ein, und zwar dort, wo die Asepsis nicht absolut sicher oder eine Nachblutung zu befürchten ist. Ebenso empfiehlt er zur Behandlung der Peritonitis (auch der postoperativen) die Anwendung jener Tamponade nach vorheriger breiter Laparotomie mit ausgiebigster Auswaschung und Abwaschung von

Bauchhöhle und Därmen. Intravenöse Kochsalzinfusionen, sowie eine Enterostomie bei Meteorismus sind ebenfalls nicht unversucht zu lassen.

A. Most (Breslau).

31) E. Gerngross. Perityphlitis und Leukocytose. (Aus dem städt. Krankenhaus in Altona. Medizinische Abteilung.)

(Münchener med. Wochenschrift 1903. Nr. 37.)

Die an dem Material der genannten Krankenabteilung gewonnenen Erfahrungen ergaben, daß bei Perityphliden, die leichten klinischen Verlauf nahmen, die Leukocytenzahl zu Anfang nicht unbeträchtlich vermehrt war, in kurzer Zeit aber zur Norm zurückkehrte, während bei schwereren Fällen, die schließlich operatives Eingreifen erforderten, sich die anfängliche Leukocytose in gleicher Höhe hielt oder weiter anstieg. Doch wurde auch beobachtet, daß trotz sehr starker Vermehrung der Leukocyten bis 36000, die mehrere Tage andauerte, Heilung ohne Operation erfolgt, und daß niedrigen Werten für das Bestehen oder Nichtbestehen von Eiterung keine Beweiskraft zukam, ja daß die Leukocytose bei den rapid verlaufenen Fällen sogar konstant fehlte. Erscheint hiernach die Leukocytenzählung wohl geeignet, die Diagnose zu unterstützen, einen Fingerzeig zu geben, ob der Prozeß im Steigen oder in der Rückbildung begriffen ist, so vermag sie doch keinen sicheren Indikator für oder gegen die Operation abzugeben.

Kramer (Glogau).

32) Weyprecht. Erfahrungen über die Operation des eingeklemmten Bruches.

(v. Langenbeck's Archiv Bd. LXXI. Hft. 1.)

In der Körte'schen Abteilung am Urban zu Berlin sind in 10 Jahren 402 eingeklemmte Brüche behandelt worden mit einer Sterblichkeit von 14,4%. 70mal konnte die unblutige Reposition ausgeführt werden, meist im warmen Bade. Selten kam auf dem Operationstisch noch eine Reposition zustande. Bei kleinen, fest eingeklemmten Brüchen, bei längerer Einklemmung, wie bei Schwellung der Bedeckungen des Bruches wurden Repositionsversuche gänzlich unterlassen. Vor forcierter taxis kann nicht genug gewarnt werden. Die Reposition en bloc wurde 6mal beobachtet. Die Zahl der operierten nichtbrandigen Brüche betrug 254 mit fast 91% Heilung und 9% Sterblichkeit. Von den 73 brandigen operierten Fällen endeten 46,6% tödlich. Interessant ist das Vorkommen der Brucheingklemmungen im Verhältnis zu den Altersklassen. Im ersten Lebenshalbjahr kamen mehr Inkarcerationen vor als in dem dann folgenden Zeitraume bis zu dem beendeten 10. Lebensjahre. Am stärksten beteiligt ist das 5. Dezennium, in welchem mehr Bruchoperationen ausgeführt wurden als in den 4 vorausgehenden Dezennien zusammen. Bis zum 30. Lebensjahre waren mehr Männer, von da an mehr Frauen an dem Leiden beteiligt. Am häufigsten kamen Schenkelbrüche vor, die auch am häufigsten brandig waren. Die rechte Seite war bei Schenkel- wie bei Leistenbrüchen die bevorzugte. Die Einklemmungsdauer ist auffallend häufig als eine sehr lange angegeben. Die Sterblichkeit wurde auch bei Lebensfähigkeit der Darmschlinge durch die Länge der Einklemmung ungünstig beeinflusst. Im Bruchwasser wurden in 47% der Fälle Bakterien gefunden, sofern eine Anreicherung der Keime in Bouillon stattfand. Die Untersuchung in Agarröhren ergibt geringere Resultate. Einer Gangrän bedarf es zwar nicht zum Durchtritt der Bakterien, doch müssen starke Zirkulationstörungen vorhanden sein. 28mal bestanden Darmwandbrüche. Die objektiven Erscheinungen derselben waren meist gering. Die Symptome der gestörten Darmpassage können dabei ganz fehlen. Der dritte Teil dieser Brüche war brandig. Nach Anamnese und anatomischem Befund konnte keiner der operierten Brüche als angeborener bezeichnet werden, abgesehen von den Nabelstrangbrüchen.

Was die Behandlung anlangt, so wurde fast immer die Herniotomie in Narkose, selten mit Lokalanästhesie ausgeführt. Im ganzen wurde die Spaltung des

Einklemmungsringes von außen nach innen gehandhabt. Zur Erkennung der Lebensfähigkeit des Darmes erwiesen sich am sichersten die Kontraktionen desselben, die durch Aufträufeln von heißem Wasser ausgelöst werden und sich dann über die ganze eingeklemmte Partie erstrecken müssen, wenn man beabsichtigt, die Darmschlinge zu reponieren. Die Heißwasserprüfung soll der elektrischen durch ihre Einfachheit und größere Allgemeingültigkeit überlegen sein. Bei zweifelhaftem Befunde wurde der Darm reponiert und ein Jodoformgazestreifen auf denselben geführt. Auf diese Weise läßt sich auch bei späterer Fistelbildung eine Infektion der Bauchhöhle gut vermeiden. In einer Reihe von Fällen wurde eine brandverdächtige Schnürrfurche übernäht. Der momentane Erfolg war stets ein guter, und spätere Verengerungen wurden auch nicht beobachtet. Freilich wurde nie der ganze Umfang genäht, sondern nur ein Teil desselben, bis zur Hälfte. Erscheint die ganze Schnürrfurche brandverdächtig, so ist die Resektion erforderlich. Die Vorlagerung der brandverdächtigen Darmschlinge wird nicht empfohlen, da sie die Lebensenergie derselben herabsetzt. Trat bei der Operation Exsudat aus der Bauchhöhle zutage, so wurde ein Gazestreifen eingeführt, da auch bei noch steriler Beschaffenheit leicht eine Infektion möglich ist, und zwar durch die geschädigte Darmschlinge. Wenn möglich, wurde eine Radikaloperation an den Bruchschnitt angeschlossen. Unter den Komplikationen sind vor allem Darmblutungen und Adhäsionsbildungen erwähnt, ferner Lungenentzündung, die durch Abkühlung, Embolie, Verschluken und durch eine schon bestehende Bronchitis entstehen kann. Was die Gefährlichkeit der Herniotomie betrifft, so ist sie gering, so lange der Darm gesund und nicht schwere Komplikationen oder Krankheitsdispositionen nebenher bestehen. Bei den brandigen Brüchen wurde 36mal die primäre resp. sekundäre Darmresektion vorgenommen. Davon starben 16 Pat. Kotfisteln nach Darmresektion wurden am häufigsten bei zirkulärer Vereinigung beobachtet, im Gegensatz zu endseitlicher und seitlicher Apposition. Bezüglich der viel umstrittenen Frage, ob man gegebenenfalls besser einen Kunstafters oder die primäre Resektion anwenden soll, spricht die vorliegende Statistik für letztere, eine mäßige Peritonitis nicht gegen dieselbe. Bei der Resektion wurde stets die Tamponade des Bruchsackes ausgeführt. E. Siegel (Frankfurt a. M.).

33) A. Exner. Die spitzen Fremdkörper im Verdauungstraktus des Menschen. Arbeiten aus dem Gebiete der klinischen Chirurgie. Dem Andenken Hofrat Prof. Carl Gussenbauer's gewidmet.

Wien, Wilhelm Braumüller, 1903.

Anschließend an seine frühere Arbeit (cf. dieses Blatt 1902 p. 494), in der er die Schutzvorrichtung bespricht, wie er sie bei Tierversuchen beobachten konnte; bespricht E. die einschlägigen Verhältnisse beim Menschen. Zunächst hat er aus der Literatur die Fälle zusammengestellt, in denen spitze und scharfe Fremdkörper verschluckt worden waren, und zwar nur solche, die nicht größer waren als 10 cm, mithin die Möglichkeit boten, im Verdauungskanal umgedreht werden zu können. Da über verschluckte Knochen allenthalben nur ungenaue Angaben zu finden waren, so handelt es sich im wesentlichen um spitze Glasscherben, Nadeln und Nägel. Speiseröhrenverletzungen sind in die Sammlung nicht mit einbegriffen. — Von verschluckten Glassplittern konnte E. 35 Fälle sammeln; 22 davon verliefen ohne Störungen, 8 endeten tödlich, aber in keinem von diesen größtenteils der älteren Literatur angehörenden Fällen konnte der Tod mit Sicherheit auf das Verschlucken der Glassplitter bezogen werden. In 154 Fällen sind Nadeln oder Nägel verschluckt worden. Von den 28 dadurch bedingten Todesfällen sind 20 allein durch die Nägel und Nadeln bewirkt. Das ergibt also eine Sterblichkeit von 18,2%. Dabei ist zu berücksichtigen, daß mehr unglücklich als gut verlaufene Fälle veröffentlicht sind.

Weiterhin stellte E. auch am Darne vom Menschen Beobachtungen über Fremdkörperwirkung an. Diese wiesen darauf hin, daß die menschliche Darm-schleimhaut in gleicher Weise auf Reize reagiert, wie Verf. es früher für das Tier

gezeigt hat. Das breite stumpfe Ende einer Meißelsonde 1—3 Minuten auf die prolabierte Schleimhaut eines widernatürlichen Afters gedrückt bildete eine Delle, die etwa eine halbe Minute bestehen blieb und durch Darüberstreichen nicht auszugleichen war. In einem zweiten Falle wurde durch den gleichen Versuch auch das Zustandekommen eines anämischen Hofes erzielt. Stets entstand letzterer durch schwache Faradisation.

An weiteren Tierversuchen zeigte E., daß die Einsiehungen und der Wall um die gereizte Stelle auch am Darne auftreten, der der seromuskulären Schicht beraubt ist, ein Beweis, daß sie auch durch die *Muscularis mucosae* zustande kommen. Beachtung verdient der Umstand, daß bei Tieren die Nadeln durch ein Gewirr von Haaren und anderen Fremdkörpern sozusagen eingepackt und somit unschädlich gemacht werden. Das stimmt überein mit ähnlichen Beobachtungen am Menschen, und das Verfahren von Geißelbrecht, der bei einem verschluckten Gebiß zerschnittene Baumwolle mit Eiweiß zu Schnee geschlagen mit dem Erfolg gab, daß das Gebiß am 4. Tage ganz umspinnen zum Vorschein kam, dürfte sich wohl zur Nachahmung empfehlen.

168 in Kürze aus der Literatur mitgeteilte Fälle neben 5 eigenen und einer weiteren Literaturübersicht bilden den Schluß der Arbeit.

Vielleicht hätte die Beweglichkeit des Dünndarmes als Schutzvorrichtung noch in Betracht gezogen werden können; denn die Seltenheit der Verletzung dieses Darmteiles im Verhältnis zu den mehr fixierten Teilen des Verdauungstraktes dürfte größtenteils darauf zu beziehen sein (Ref.). E. Moser (Zittau).

34) Rosenthal. A statistical report of gastrotomies for removal of foreign bodies from the stomach.

(New York and Philadelphia med. journ. 1903. Juli 18.)

In Ergänzung früherer Statistiken über das Thema der operativen Entfernung von Fremdkörpern aus dem Magen referiert Verf. über 90 Fälle von verschluckten Fremdkörpern verschiedenster Art, die operative Eingriffe nötig gemacht hatten. Interessant ist, daß in einem Falle der Fremdkörper sogar 16 Jahre im Magen geblieben war. Seit der antiseptischen bzw. aseptischen Periode sind bei Frühoperation 92,7%, bei Spätoperationen 86,2% Heilungen zu verzeichnen.

Scheuer (Berlin).

35) Coste. Zur Therapie der Gastropse.

(v. Langenbeck's Archiv Bd. LXXI. Hft. 3.)

C. publiziert die Krankengeschichte zweier Pat., bei denen er wegen Gastropse operativ eingegriffen hat. Im übrigen bespricht er die zu solchem Zwecke bisher geübten Verfahren der Fixierung des Magens an das Peritoneum parietale und die Bänderverkürzung, ferner den Zusammenhang des Leidens mit der *Asthenia universalis congenita*. Er hält den operativen Eingriff dann für gerechtfertigt, wenn die Funktionsstörung des Magens so hochgradig wird, daß sie einen das Leben gefährdenden Charakter annimmt, vorausgesetzt, daß die interne Therapie erschöpft ist.

E. Siegel (Frankfurt a. M.).

36) B. Stein. Ein Fall von chronischem Magengeschwür mit starker Blutung, zirkumskripter Peritonitis und doppelter Perforation in Darm und Harnwege.

(Münchener med. Wochenschrift 1903. Nr. 38.)

Das Geschwür bestand bei der 28jährigen Pat. bereits seit einigen Jahren, setzte dann plötzlich neue, schwere Erscheinungen, heftiges Erbrechen, große Schwäche und peritonitische Reizung, schließlich Hämatemesis, tags darauf starke Albuminurie und am folgenden Tage massenhafte Entleerung von jauchigem Eiter mit Urin und Kot, die 1—3 Wochen lang andauerte; Heilung. Verf. nimmt an, daß der Eiterdurchbruch ins Colon descendens und linke Nierenbecken erfolgte und bespricht in diesem Sinne eingehend den Fall.

Kramer (Glogau).

37) **Winslow Anderson.** Gastrectomy.

(Pacific med. journ. 1903. Nr. 5.)

Bei einer 37 Jahre alten, stark abgemagerten Frau wurde durch den epigastrischen Mittelschnitt ein ausgedehntes, wenig verwachsenes Magenkarzinom freigelegt. Der Magen wurde völlig entfernt, das Duodenum 1 Zoll unterhalb des Pylorus, das obere Magenende an der Kardia zwischen zwei Klemmen durchschnitten. Die obere Magenwunde wurde bis auf eine Öffnung am unteren Winkel durch die doppelreihige Naht verschlossen. Trotz des großen Zwischenraumes zwischen Kardia und Duodenum gelang es mit Hilfe des Murphy'schen Knopfes, den Zwölffingerdarm in die obere Magenwunde einzunähen. Die Pat. erholte sich zunächst nach der Operation. Nach 3 Wochen wurde der Knopf, der an einer scharfen Krümmung des Duodenums stecken geblieben war, nach Bestimmung seines Sitzes durch ein Skiagramm aus dem Darm extirpiert. Die Besserung im Befinden hielt zunächst an, dann erfolgte 7 Wochen nach der ersten Operation der Tod an Herzschwäche. Die Autopsie ergab nichts Besonderes, insbesondere keine Bauchfellinfektion und kein Residiv. **Läwen** (Leipzig).

38) **Reisinger** (Mainz). Über akute Entzündung des Coecums.

(Münchener med. Wochenschrift 1903. Nr. 40.)

Unter 350 Fällen operativ behandelter Appendicitis hat R. 2mal den Blinddarm erkrankt gefunden, wogegen der Wurmfortsatz völlig intakt und frei von Verwachsungen war und das Krankheitsbild auf eine Appendicitis hingewiesen hatte. In beiden Fällen war der Blinddarm brandig, und bestand eine jauchige Eiterung um denselben herum. Was die Ursache dieser primären gangränösen Typhlitis betrifft, deren Symptomenkomplex dem der Appendicitis sehr ähnelt, so scheint starke Kotstauung im Colon ascendens und Coecum und die anatomische Beschaffenheit des letzteren, das an seiner hinteren Seite frei von Bauchfell und dadurch weniger widerstandsfähig ist, in Betracht zu kommen.

**Kramer** (Glogau).39) **E. Casati.** Cinque casi di splenectomia.

(Comunicazione fatta all' accademia in Ferrara 1903. Januar 30.)

Verf. ist im allgemeinen in der Indikationsstellung zur Splenektomie zurückhaltend; innerhalb 15 Jahren hat er trotz der Nähe von Malaria-gegenden nur fünfmal die Operation ausgeführt. Verwachsungen, besonders solche mit dem Zwerchfell, sind für ihn im allgemeinen eine Kontraindikation. Angezeigt ist die Operation im übrigen bei der primären Milzvergrößerung, ferner bei Malaria, wenn die Milz wandert, schwere Störungen veranlaßt und innere Mittel feschlagen. — Die vorliegenden Fälle betrafen eine primäre Milzvergrößerung, drei Malariaeschwülste und ein Karzinom der Milz. Alle Fälle heilten per primam.

**A. Most** (Breslau).40) **B. K. Finkelstein.** Splenektomie und Talma'sche Operation bei Malariaascites.

(Russki Wratsch 1903. Nr. 22.)

Die 35jährige Pat. leidet seit 12 Jahren an Malaria, die jeder Behandlung trotzte. Ascites (Leibesumfang am Nabel 116 cm). Milz vergrößert, reicht bis zur Linea parasternalis und 3 Querfinger unter dem Nabel, ballotiert etwas und senkt sich beim Stehen. Nach 3 Monate langer erfolgloser interner Behandlung obige Operation. Nach derselben 10 Tage lang Febris continua, dann innerhalb zweier Monate mehrere Anfälle von Wechselfieber. Die zuerst reichliche Absonderung von Ascitesflüssigkeit durch den Tampon stand nach 5 Wochen. Arsen, Chinin subkutan. Heilung. Die Milz war leicht mit dem Zwerchfell verwachsen, 30×20 cm groß, 1800 g schwer.

**Gückel** (Kondal, Saratow).

41) **Rosengart.** Milztumor und Hyperglobulie.

(Mitteilungen a. d. Grenzgebieten d. Medizin u. Chirurgie Bd. XI. Hft. 4.)

R.'s Pat., ein 41jähriger Mann, hatte eine große Milz-, eine ziemlich beträchtliche Leberschwellung, eine eigentümliche Hautfarbe in violetten, roten und stark gelben Tönen, tief kirschrote Färbung der sichtbaren Schleimhäute, Schmerzen in den Beinen, welche zu Zeiten ein Hinken bedingten und von starker Abschwächung, zeitweiser Unführlbarkeit des Pulses der Fußarterien begleitet waren. Die roten Blutkörperchen waren um das Doppelte vermehrt, auf 10 Millionen im Kubikmillimeter; es bestand also Hyperglobulie. Unter einer Therapie, welche möglichste Beschränkung der Eisensufuhr in der Nahrung besweckte, trat in den  $\frac{5}{8}$  Jahren, während welcher R. den Kranken beobachtete, eine leichte Besserung der Symptome auf, vor allem ging die Zahl der Erythrocyten und der Hämoglobengehalt etwas zurück.

In den sehr spärlichen ähnlichen Fällen aus der Literatur handelte es sich fast stets um eine primäre Tuberkulose der Milz. Auch R. ist geneigt, in seinem Falle die Erkrankung der Milz als das Primäre aufzufassen, wenn auch Anzeichen für Tuberkulose sich nicht finden ließen. Da die Milz nicht direkt am Aufbau der roten Blutkörperchen beteiligt ist, so ist die Hyperglobulie bei den Milzschwellungen dieser Art auf eine sekundäre Reaktion des Knochenmarkes zurückzuführen.

Haeckel (Stettin).

42) **Bunting.** Primary sarcoma of the spleen, with metastases. Report of a case.

(Univ. of Pennsylvania med. bulletin 1903. Juli—August.)

49jähriger, sehr kachektischer Mann mit Erscheinungen, welche auf eine chronische Nephritis und eine Lebererkrankung hinweisen. Milz und Leber vergrößert, Geschwulstknotten im subkutanen Bindegewebe, an der Brust und am Bauche. Tod im Koma. Die Autopsie ergibt ein primäres Sarkom der Milz, mikroskopisch aus großen epitheloiden oder endothelialen Zellen bestehend, welche anscheinend von den Zellen des Retikulum ihren Ausgang nehmen und pseudoalveolär angeordnet sind. Die Geschwulstzellen zeigen Zeichen aktiver Proliferation und atypisches Wachstum. Metastasen in der Leber, welche größer sind als die Milzknotten, mikroskopisch den gleichen Zelltypus zeigen wie in der Milz; und wohl durch eine frühzeitige Embolie von den Milzvenen aus zustande kamen. Weitere Metastasen im Pankreas und den gastrohepatischen Lymphdrüsen, wohl auf dem Lymphwege entstanden, ferner im Unterhautzellgewebe; kompensatorische Hypertrophie der Lymphdrüsen vor der Wirbelsäule vom Becken bis zum Halsteil.

7 ähnliche Literaturfälle, darunter 2 histologisch ganz gleiche von Grohé und J. Weber werden referiert. Diese bösartigen Geschwülste der Milz ähneln histologisch sehr den seltenen Fällen von Anaemia splenica. Erstere sind eine Art bösartiger, letztere eine gutartige Hyperplasie der Milzspulpa. Jedoch ist der klinische Verlauf bei beiden Gruppen sehr verschieden. Die Anaemia splenica setzt im Kindesalter ein und verläuft sehr chronisch mit Anämie und Blutungen; das Bindegewebe in der Milz ist stärker als beim Sarkom entwickelt, Metastasen fehlen. Beide Gruppen unterscheiden sich außerdem scharf von den übrigen Sarkomformen in der Milz, den Fibro- und Lymphosarkomen.

Mohr (Bielefeld).

---

Originalmitteilungen, Monographien und Separatabdrücke wolle man an Prof. E. Richter in Breslau (Kaiser Wilhelmstraße 115), oder an die Verlagsbuchhandlung Breitkopf & Härtel, einsenden.

---

# Zentralblatt für C H I R U R G I E

herausgegeben

von

**E. von Bergmann, F. König, E. Richter,**  
in Berlin, in Berlin, in Breslau.

Dreißigster Jahrgang.

---

Wöchentlich eine Nummer. Preis des Jahrganges 20 Mark, bei halbjähriger  
Voraussahlung. Zu beziehen durch alle Buchhandlungen und Postanstalten.

---

Nr. 52.

Sonnabend, den 26. Dezember.

1903.

---

**Inhalt: S. Spiegel**, Zur Technik der künstlichen Blutleere. Eine regulierbare Konstriktionsbinde. (Original-Mitteilung.)

1) **Casper**, Urologie. — 2) **Posner**, Therapie der Harnkrankheiten. — 3) **Toubert**, Tripper. — 4) **Young**, 5) **Riedel**, Prostataauschälung. — 6) **Balsch**, Cystitis. — 7) **Uteau**, Anurie bei Beckengeschwülsten. — 8) bis 11) **Neugebauer**, Zwitter. — 12) **Bevan**, 13) **Gangitano**, Ectopia testis. — 14) **Mackenrodt**, 15) **Olshausen**, Myom der Gebärmutter. — 16) **Olshausen**, Gebärmutterkrebs. — 17) **Cleaves**, Röntgenstrahlen gegen Krebse der Gebärmutter, Blase, des Mastdarmes. — 18) **Johnson**, Knochenbrüche. — 19) **Wendt**, 20) **Hiltgenreiner**, Brüche des unteren Humerusendes. — 21) **Codman**, Gelenkmäuse im Knie. — 22) **Imbert** und **Gagnière**, Traumatischer Knochenschwund im Fersenbein. — 23) **Cullen**, 24) **Casper**, Cystoskop. — 25) **Lambotte**, Urinseparator. — 26) **Cautermann**, Prostataektomie. — 27) **Sutherland**, Zyklische Albuminurie. — 28) **Joung**, Nierenmißbildung. — 29) **v. Margulies**, Syphilis und Nierenchirurgie. — 30) **Luxardo**, 31) **Henry**, 22) **Tyson** und **Frazier**, Nephritis. — 33) **Viscontini**, Varikokele. — 34) **Kusmin**, Echinokokkus der Gebärmutter. — 35) **Kablukow**, Eierstocksechinokokkus. — 36) **Meyer**, 37) **Santschenko**, 38) **Kablukow**, Eierstocksgeschwülste. — 39) **Wendel**, Habituelle Verrenkungen. — 40) **Riedinger**, Beckenverrenkung. — 41) **Neck**, Frakturen des Trochanter major. — 42) **Monod**, 43) **Deibet**, 44) **Bloodgood**, Schienbeinsarkom.

---

(Aus der II. chirurgischen Abteilung des k. k. allg. Krankenhauses  
in Wien. Vorstand: Hofrat Prof. v. Mosevig.)

## Zur Technik der künstlichen Blutleere. Eine regulierbare Konstriktionsbinde.

Von

**Dr. Siegfried Spiegel,**  
Sekundararzt.

Bereits im 16. Jahrhundert war die Abschnürung der Extremitäten behufs Blutspargung bei Operationen bekannt (Ambroise Paré); doch geriet diese Methode bald in Vergessenheit, bis v. Esmarch im Jahre 1873 seine Methode der Anämisierung mittels des elastischen Schlauches bekannt gab. Den unleugbaren Vorteilen dieses Prinzips ist jedoch die Anlegung und das Material des Schlauches oder der Binde nicht vollkommen zweckentsprechend. Abgesehen

davon, daß ein richtiges Anlegen viel Zeit in Anspruch nimmt, stellt es auch gewisse Forderungen an die Kraft und Geschicklichkeit des Operateurs. Das Material ist, wie jeder Gummigegegenstand, dem Verderben ausgesetzt und kann daher im Augenblicke des Bedarfes leicht versagen. Der wesentlichste Nachteil aber besteht darin, daß das Lösen der Binde oder des Schlauches, die doch in mehreren Touren um die Extremität gelegt sind, nicht nur die Mithilfe einer eigenen Person nötig macht, sondern auch eine umständliche, zeitraubende und durch die Hantierung in nächster Nähe des Operationsgebietes sogar die Asepsis gefährdende Arbeit ist. Ferner ereignet es sich oft, daß, wenn die wichtigsten sichtbaren Gefäße unterbunden sind, nach Lösung der Binde oft das Operationsgebiet derart mit Blut überschwemmt wird, daß ein rasches Arbeiten nötig ist, damit die Idee der Blutspargung nicht illusorisch wird. Es gibt bei der elastischen Binde eben nur zwei Stadien, das der Abschnürung und das der Lösung, ein Zwischenstadium, das gerade nur den Durchtritt einer geringen Blutmenge behufs leichter Auffindung der Gefäße ermöglichen würde, gibt es nicht.

Auf diese Übelstände von meinem verehrten Chef, Herrn Hofrat v. Mosevig, aufmerksam gemacht, konstruierte ich auf seine Anregung eine Vorrichtung, welche den Nachteilen der elastischen Binde abhilft und durch bisherige Erprobung bei ca. 50 Operationen (Amputationen, Resektionen, Jodoformplomben usw.) sich als allen Bedürfnissen entsprechend erwiesen hat.

Die Konstriktionsbinde (ausgeführt von der Firma H. Reiner) besteht im wesentlichen aus einer Welle (Fig. 1), an welcher das eine Ende des Seidengurtes *G* befestigt ist, während das andere mit einem hakenförmig gekrümmten Blechstreifen *H* in Verbindung steht, der in den Schlitz *s* paßt. Mittels der Flügelschraube *F* kann die Welle gedreht und dadurch der Gurt aufgewickelt werden. Ein mit der Welle verbundenes Sperrrad, das im Gehäuse (Fig. 2) untergebracht ist, verhindert infolge des Eingreifens der Sperrklinke *i* das Abrollen des Gurtes.

Die Auslösung des Sperrades wird durch Drehung des Hebels *h* in der Pfeilrichtung erzielt, indem ein zahnartiger Fortsatz den Knopf *i* wegdrückt.

Das Anlegen erfolgt derart, daß man zunächst die betreffende Extremität einige Zeit eleviert, eventuell zentripetal streicht, dann eine oder zwei Touren einer Calicotbinde oder dünnen Kompressen um die Schnürstelle legt und hierauf den Gurt, nachdem man denselben in entsprechender Länge abgerollt hat, so umlegt, daß der Haken *H* in den Schlitz *s* einschnappt. Dann wird durch Drehung der Flügelschraube der Gurt so fest als möglich zugezogen. (Es ist ratsam, nach einigen Minuten, da sich der Gurt ein wenig dehnt, noch etwas zuzudrehen.) Damit ist die Abschnürung vollendet. Die Lösung der Binde erfolgt im Moment durch Drehung des Hebels *h* in der Pfeilrichtung gegen *i*.



Diese Binde gestattet aber auch eine allmähliche Lösung, indem man während des Druckes des Hebels gegen den Knopf *i* die Flügelschraube nur um einige Grade zurückgehen läßt, wodurch die komprimierten Gefäße nur soweit durchlässig werden, daß die Auffindung der blutenden Stellen in der Wundfläche erleichtert ist, ohne daß das Operationsfeld ganz überschwemmt wird. Die Lösung der Binde kann der Operateur selbst durch die sterilen Kompressen oder mit einem sterilen Tupfer ausführen.




Fig. 1.

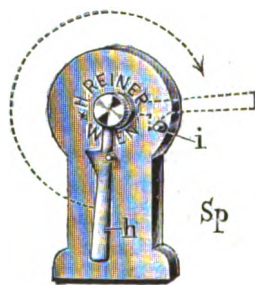


Fig. 2.

Die ganze Vorrichtung ist leicht zerlegbar und die Bestandteile sind ohne Mühe zu reinigen.

Diese Konstriktionsbinde dürfte gerade wegen des Fehlens von Gummibestandteilen und wegen ihrer leichten Bedienung besonders für die Kriegschirurgie, sowie für den praktischen Arzt geeignet sein<sup>1</sup>.

Herrn Hofrat v. Mosetig statue ich für die Anregung, sowie für seine liebenswürdigen Ratschläge meinen besten Dank ab.

1) **L. Casper.** Lehrbuch der Urologie mit Einschluß der männlichen Sexualerkrankungen.

Wien, Urban & Schwarzenberg, 1903. 515 S., 187 Abbildgn.

Das C.'sche Lehrbuch, das jetzt vollständig vorliegt, entspricht durchaus den Erwartungen, mit denen die erste Lieferung bereits

<sup>1</sup> Die Binde ist unter dem Namen »Konstriktor« bei der Firma H. Reiner in Wien IX, Van Swietengasse 10, erhältlich.

in diesem Blatte begründet worden ist. Kurz und klar, ohne Polemik, wird das, was in der urologischen Spezialwissenschaft als fester Besitzstand gelten kann, vorgetragen. Die weise Beschränkung, die sich der Autor allenthalben auferlegt, wird auch den Tatsachen gegenüber nicht außeracht gelassen, auf denen er selbst wissenschaftlich tätig war; so hat der Harnleiterkatheterismus sowohl wie die damit eng verbundene funktionelle Nierendiagnostik sich mit verhältnismäßig kurzen Ausführungen begnügen müssen. Die ausführliche Behandlung eines so überaus wichtigen Kapitels wie Therapie der Blasen tuberkulose wird jeder Praktiker mit Freude begrüßen. Recht wohltuend berührt u. a. die ruhige, kühle Beurteilung der Bottini'schen Operation, die weder den überschwänglichen Lobpreisungen der einen, noch den unbedingten Verdammungsurteilen der anderen Seite zustimmt; vor allem die Betonung der Unsicherheit des Erfolges war einmal notwendig. Zu kurz erscheint mir die Therapie der Blasengeschwülste behandelt; in einem Lehrbuche müßte meiner Ansicht nach doch die Technik der endovesikalen Operation sowohl als auch der Sectio alta, sowie die Nachbehandlung etwas ausführlicher besprochen werden, als es hier der Fall ist. Das gleiche gilt von der Blasenektomiebehandlung und von der Lithotrypsie; der Cystoskopie im unmittelbaren Anschluß an die Operation mißt Verf. nur geringe Bedeutung zu. Die Nitze'sche Schule hat hierin eine durchaus abweichende Ansicht. Das Bigelow'sche Prinzip, in einer Sitzung zum Ziele zu kommen, kann vollkommen eben nur durch die sofortige Cystoskopie erreicht werden, die Technik stößt dabei auf keine unüberwindlichen Schwierigkeiten.

Der große Wert des Buches wird durch diese kleinen Ausstellungen nicht beeinträchtigt, es kann den praktischen Ärzten sowohl wie den Spezialisten aufs angelegentlichste empfohlen werden.

Willi Hirt (Breslau).

## 2) C. Posner. Therapie der Harnkrankheiten. Dritte neubearbeitete Auflage.

Berlin, August Hirschwald, 1904. 213 S. 19 Abbildgn.

Die dritte Auflage ist gegenüber der zweiten um vier Kapitel vermehrt; neu hinzugekommen sind die Kapitel: die akute Infektion von Blase, Harnleiter und Niere, die chronische Infektion von Blase, Harnleiter und Niere, Mißbildungen und Verletzungen, die Erkrankungen des Hodens und seiner Hüllen. Die früher in einem Kapitel behandelten Neubildungen zerfallen jetzt in Neubildungen in Harnröhre und Prostata und Neubildungen der Blase und Niere. Dagegen ist das Kapitel: Veränderungen des Chemicismus als solches fortgefallen und größtenteils in das Kapitel Steine und Fremdkörper übergegangen. Im ganzen ist das Buch um 51 Seiten vermehrt worden. Den Hauptanteil des Neuhinzugekommenen nehmen die Nierenkrankheiten in Anspruch, in jedem einzelnen Kapitel aber treffen wir außerdem neues; so über die Verbreitung

des gonorrhöischen Virus im ganzen Körper, über die Beziehungen der Tuberkulose zur Gonorrhöe, über Asepsis und Kathetersterilisation, über Prostatahypertrophie. Ganz neu geschaffen ist das Kapitel über Mißbildungen und Verletzungen.

Fast gar keine Veränderungen haben die »nervösen Störungen« erfahren, obgleich gerade auf diesem Grenzgebiete zwischen Urologie und Neurologie in letzter Zeit viel gearbeitet worden ist und besonders die Arbeiten von Müller (Erlangen) einen gewissen Umschwung in unseren Anschauungen über die Abhängigkeit der Blasentätigkeit vom Zentralnervensystem erwarten lassen.

Einerseits aber sind diese Dinge noch zu sehr im Fluß, als daß sie bereits unbedingt in ein kurzgefaßtes Lehrbuch gehörten, andererseits sind gerade auf therapeutischem Gebiet auch durch die neuen Anschauungen bisher wenig Änderungen eingetreten. Man kann daher mit vollem Rechte sagen, daß die neue Auflage ihrer Aufgabe, über den jetzigen Stand der Therapie einen umfassenden Überblick zu gewähren, durchaus gerecht wird, und daß sie den alten guten Ruf des Buches in bester Weise bewahrt und vermehrt.

Willi Hirt (Breslau).

### 3) Toubert. Quelques indications pratiques sur le traitement raisonné des uréthrites.

(Arch. de méd. et de pharm. militaires 1903. September.)

Nach einigen statistischen Bemerkungen über die Häufigkeit der Gonorrhöe und über den Wert der Guyon'schen Zweigläserprobe für die Unterscheidung, ob vorderer oder hinterer Harnröhrenkatarrh vorliegt, beschäftigt sich Verf. mit der Behandlung der genannten Krankheit. Da die meisten Tripperspritzen nicht gut funktionieren und sich sowohl leicht infizieren, als auch andererseits schwer desinfiziert werden, schlägt T. vor, entweder sich der retrograden Injektion oder der Irrigation (Grande lavage) zu bedienen. Im ersteren Falle wird auf die Spitze der Spritze eine Hohlröhre (Schlauch oder Metall) aufgesetzt, u. zw. von 12 cm Länge bei Behandlung des vorderen und von 15 cm Länge bei Behandlung des hinteren Harnröhrenteiles. Die Injektion erfolgt erst, nachdem der Anfangsteil des Hohlrohres bis hinter die zu berieselnde Fläche vorgeschoben ist.

Was die Irrigation (Grande lavage) anbetrifft, so soll derselben eine gründliche Reinigung der Harnröhrenmündung vorhergehen, dann wird zunächst nur ein kleiner vorderer Teil der Harnröhre gespült, indem der dahinterliegende durch äußeren Fingerdruck abgeschlossen wird. So geht man dann schrittweise nach hinten zu vor, um am Schluß noch einmal die ganze Harnröhre zu spülen. Bei Spülung des vorderen Teiles der Harnröhre — bis zur Pars membranacea — soll der Irrigator 0,50 oder 0,75 m, bei Spülung des hinteren Abschnittes 1,50—1,80 m hoch gehalten werden. Als Spülflüssigkeiten werden im Anfangsstadium Kalium permanganat. 1 : 10 000,

5000, 2000 und zuletzt 1000 oder Sublimatlösung in derselben Stärke empfohlen, später werden adstringierende Mittel angewandt. Hat sich im weiteren Verlaufe der Gonorrhöe der Sitz der Erkrankung lokalisiert, so orientiert über den letzteren die Dreigläserprobe Guyon's, die Endoskopie und endlich das Abtasten der Harnröhre mit einem zarten olivenköpfigen Bougie. Durch das letztere werden die schmerzhaften Stellen erkannt und auch bei Erkrankung der Drüsen das Sekret aus denselben herausgedrückt. Dieses Bougie wird auch zur Massage der verdickten kranken Stellen der Harnröhre verwandt und soll bessere Erfolge als das Einführen von Suppositorien oder schmelzbaren Bougies zeitigen.

Herhold (Altona).

#### 4) Young. Conservative perineal prostatectomy.

(Journ. of the amer. med. assoc. 1903. Oktober 24.)

Früher operierte Y. auf intravesikalem Wege, wobei namentlich Entgegendrängen des Mittellappens vom Mastdarm aus sich sehr nützlich erwies, später wandte er bei sehr hinfälligen alten Männern häufiger die Bottini'sche Operation an und war von ihr sehr befriedigt, auch was Dauererfolg anbelangt. In letzter Zeit wandte er sich der Enukektion vom Damm aus zu und hat eine neue Art des Vorgehens jetzt zu seinem regelmäßigen Verfahren gemacht. Dabei war er darauf bedacht, die Ausführungsgänge des Ductus deferens zu schonen, da noch manche der Operierten geschlechtskräftig sich erwiesen. In vorliegender Arbeit ist auch zunächst eine genaue anatomische Beschreibung dieser Verhältnisse gegeben. Um aber vom Damm aus schnell und leicht operieren zu können, muß man sich die Prostata mit Gewalt entgegendrängen; dazu führt Verf. durch die eröffnete Harnröhre einen eigenartig geformten, zweiblättrigen Halter ein, dessen in der Blase liegende Blätter gefenstert und glatt gearbeitet sind. Das eine Blatt läßt sich in dem hohlen Stiele um das andere in beliebiger Weise drehen, außen ist die Stellung an korrespondierend angebrachten Blättern sichtbar. Y. operiert folgendermaßen: Stark übertriebene Steinschnittlage, Damm soll möglichst wagrecht liegen; vorher ist ein Itinerarium in die Harnröhre eingelegt. Hautschnitt, bei Mageren in der Rhaps, etwa 6 cm lang, endigt unmittelbar vor dem After. Bei fetten Individuen  $\wedge$ -Schnitt, jeder Arm 5 cm lang. Präparation der Muskulatur, wobei besonders zu achten auf die mediale Fascie, die am Bulbo-Cavernosus ansetzt und die schließlich dicht am letzteren durchtrennt wird. Hierauf Freilegung der Pars membranacea urethrae, Urethrotomie und Einführung des geschlossenen Halters, dessen Arme dann um  $180^\circ$  gedreht werden. Herunterziehen der Prostata in die Wunde, so daß sie offen liegt, Inzision der Kapsel neben den Ducti deferentes, stumpfes Ausschälen der Drüse, wobei Vorsicht nötig ist, um die Harnröhre nicht zu zerreißen. Sind die Seitenlappen ausgeschält, so kann durch Drehung des Halters um  $90^\circ$  nach oben

oder unten ein vorderer oder mittlerer Lappen ebenfalls in die Wunde eingestellt und unter Leitung des Auges entfernt werden. Am besten gelingt es, wenn man den Mittellappen durch die nach Entfernung des linken Seitenlappens entstandene Öffnung hervorzieht. Die Blase wird drainiert und dauernd mit Normalsalzlösung gespült, indem oberhalb des Drains ein dünner, mit dem Reservoir verbundener Katheter eingelegt wird. Die leeren Kapselteile werden tamponiert. Bei geradlinigem Dammschnitt wird der hintere Teil der Wunde, bei  $\wedge$ -Schnitt eine Seite schichtweise genäht. Die Blasendrainage wird etwa 1 Woche aufrecht erhalten und ist von bestem Einfluß auf bestehenden Blasenkatarrh. Verf. hat 15 Fälle nach diesem Verfahren behandelt, alle ohne üblen Zufall und mit dem Erfolge, daß die Pat. selbständig urinieren können; bei allen ist die geschlechtliche Funktion erhalten, die Samenfäden sind beweglich, im Ejakulat sind Prostatakörperchen enthalten, die von dem den Ausführungsgängen anliegenden Rest der Prostata geliefert werden. Über Dauererfolg gibt Verf. wegen Kürze der Zeit seit den Operationen noch kein Urteil ab.

Trapp (Bübeckburg).

### 5) Riedel. Über die Excochleatio prostatae.

(Deutsche med. Wochenschrift 1903. Nr. 44.)

R. berichtet über fünf Fälle von Prostatahypertrophie, in denen er obige Methode mit gutem Erfolg angewandt hat. Die Operationsmethode ist folgende: Bogenschnitt zwei Finger breit vor dem After von einem Tuberculum ischii zum anderen; auf diesen Schnitt wird ein Längsschnitt bis zum Hodensack gesetzt. Eindringen in die Tiefe unter Schonung der vorderen Wand des Mastdarmes und des Bulbus urethrae nach Durchschneidung der kleinen Dammuskeln. Nachdem die Pars nuda urethrae sichtbar geworden ist, wird eine derbe Steinsonde in die Harnröhre eingeführt und die Prostata allmählich freigelegt. Entfernung der Steinsonde, weil sie die Pars prostatica urethrae zu weit nach hinten treibt, während die Seitenlappen nach vorn verschwinden. Dann geht man seitlich an der Prostata noch etwas in die Höhe, um die Seitenlappen von hinten her ordentlich übersehen zu können.  $1\frac{1}{2}$  cm von der Mittellinie entfernt wird zunächst die Kapsel der Prostata zuerst links in ganzer Ausdehnung durch einen Längsschnitt gespalten. Einführung eines kleinen scharfen Löffels in das Gewebe der durch Hakenpinzette fixierten und nach abwärts gezogenen Drüse. Nachdem der erste Defekt an richtiger Stelle gesetzt, gelingt die weitere Aushöhlung leicht. Derbere Stränge sind mit der Schere zu durchtrennen. Ist links ein walnußgroßer bis kleinapfelgroßer Substanzverlust angelegt, so läßt sich der rechte Seitenlappen leichter vorziehen und ebenso wie der linke behandeln. Schwierig ist es, besonders bei großer Prostata, die Verletzung der Harnröhre zu vermeiden, da dieselbe innerhalb der Prostata keine eigentliche Wand hat. Bei einer Verletzung der Harnröhre glaubt R., daß es besser ist, von dem Einlegen eines Rohres in die

Blase abzusehen. Die Blutung bei der Auslöffelung ist außerordentlich gering. Die äußere Wunde wird nicht genäht. Tamponade. Bei isoliertem mittlerem Lappen ist das Verfahren kein sicheres, doch soll es auch hier versucht werden, da durch Schrumpfung der Seitelappen sich die Wegsamkeit durch andere Einstellung des Mittelappens wieder herstellen kann. Gelingt dies nicht, so hat man nichts geschadet. Es bleibt dann die Sectio alta übrig. Die mitgeteilten fünf Fälle sind von gutem Erfolge begleitet und fordern auf, die Methode weiter zu prüfen, zumal dieselbe auch bei älteren Leuten nicht als sehr eingreifend bezeichnet werden kann. Am besten ist es natürlich, solche Fälle zu nehmen, in denen die Blasenmuskulatur noch nicht zu sehr geschädigt und der Urin noch nicht zu sehr zersetzt ist.

Borchard (Posen).

6) **K. Baisch** (Tübingen). Die Prophylaxe der postoperativen Cystitis.

(Münchener med. Wochenschrift 1903. Nr. 38.)

Ausgehend von der Tatsache, daß die postoperative Cystitis eine bakterielle Blasenentzündung darstellt, welche nach den mit einer Schädigung der Blase einhergehenden Operationen häufig infolge von Katheterismus, indes auch ohne solchen durch Urinretention zustande kommt, hat B. in der Tübinger Frauenklinik Versuche ausgeführt, die Urinentleerung durch Einspritzung von sterilisiertem 2%igem Borglycerin (20 ccm) in die Blase anzuregen, und damit meist eine prompte Wirkung erzielt. Wo diese ausblieb — es waren Fälle, in denen die Blase in weiter Ausdehnung von ihrer Unterlage abgelöst worden war —, hat B. katheterisiert, aber im unmittelbaren Anschluß daran stets Ausspülungen der Blase mit 3%iger Borsäurelösung gemacht. Dadurch gelang es in der Regel, der Entstehung des Blasenkatarrhs vorzubeugen.

Kramer (Glogau).

7) **Uteau**. De l'anurie au cours des néoplasmes pelviens.

Thèse de Paris, G. Steinhell, 1903.

Verf. bringt eine Zusammenstellung von Fällen, in denen die Urinentleerung völlig aufgehoben war (Anurie proprement). Nach Mitteilung der Beobachter derartiger Erkrankungen von 1760 bis zur Jetztzeit (wobei die Autoren alle aufgezählt werden) bespricht er die pathologisch-anatomischen Befunde an Harnleiter und Niere, wobei die topographische Lage des Harnleiters eine ausführliche Erörterung findet, besonders das Lageverhältnis zu Nerven- und Lymphbahnen des Beckens.

Auf Grund dieser topographischen Verhältnisse erörtert Verf. die leichte Möglichkeit einer Kompression, Knickung oder Verlagerung durch Geschwülste der Beckeneingeweide, wobei er den Uteruskrebs oben an stellt. Sehr häufig kommen diese Erscheinungen nicht durch

die Geschwulst selbst, sondern durch ihre Metastasen veranlaßt vor. Als Folge hiervon tritt beim Harnleiter Obliteration, und zwar totale (selten) oder partielle (häufiger) ein, bei der Niere toxische oder infektiöse Folgeerscheinungen. Es folgt eine Mitteilung von 40 zusammengestellten Fällen in Form von Krankengeschichten, Therapie und kritischen Bemerkungen nebst Vergleich der einzelnen Fälle miteinander. Die Schlüsse, welche Verf. aus diesen Mitteilungen zieht, sind in Kürze folgende:

- 1) Die wahre Anurie infolge von Kompression durch Beckengeschwülste wird in erster Linie durch das Uteruskarzinom, dann durch Geschwülste der Blase, der Prostata, des Mastdarmes, schließlich retroperitonealer oder solcher des Beckenbindegewebes bedingt.
- 2) Diese Kompression kann bedingt sein
  - a. durch die Geschwulst,
  - b. durch die Drüsen.
- 3) Die Anurie infolge Verletzungen der Niere oder des Harnleiters oder beider gleichzeitig ist anatomisch nur durch Reflexerscheinung zu erklären.
- 4) Bei Anurie als Folgeerscheinung der Beckenneubildungen treten meist keine stürmischen Erscheinungen auf, wohl aber kehren dieselben in größeren oder kürzeren Zwischenräumen wieder.
- 5) Zur Bekämpfung dieser macht man mit befriedigenden Resultaten chirurgische Eingriffe, am zweckmäßigsten die Anlegung einer Nierenfistel.

Grosse (Kassel).

8) **Neugebauer.** Fünfzig Mißbehen wegen Homosexualität der Gatten und einige Ehescheidungen wegen »Erreur de sexe«.  
(Zentralblatt für Gynäkologie 1899. Nr. 15.)

9) **Derselbe.** Interessante Beobachtungen aus dem Gebiete des Scheinzwittertums.  
(Jahrbuch für sexuelle Zwischenstufen 1902. IV. Jahrgang.)

10) **Derselbe.** Hermaphrodisme et pratique journalière du médecin.  
(Gynécologie 1903. Februar 15.)

11) **Derselbe.** Chirurgische Überraschungen des Scheinzwittertums.  
(Jahrbuch für sexuelle Zwischenstufen 1903. V. Jahrgang.)

Die vorstehend angeführten vier Abhandlungen beschäftigen sich mit der Frage des Zwittertums, bezüglich deren N. das Vorkommen eines echten Zwittertums beim Menschen bezweifelt. Der Inhalt des ersten Aufsatzes ergibt sich aus der Überschrift. Die zweite Abhandlung bringt eine synoptische Zusammenstellung aus der Kasuistik von allgemeineren Gesichtspunkten aus. N. berichtet zunächst über eine Reihe von Fällen, in denen sich der Hermaphroditismus mit Geistesanomalien komplizierte, und weiterhin über 4 Fälle, wo

derselbe zu Selbstmordversuchen Anlaß gab. Ferner teilt N. noch sieben weitere Fälle von Mißehen und 41 Fälle mit, wo die irrtümliche Geschlechtsbestimmung noch in der Verlobungszeit bei der Braut erkannt worden war. In 13 Fällen verlangten als Mädchen erzogene männliche Scheinzwitter die Zuerkennung der ihnen zustehenden männlichen Rechte, und 27mal wurde festgestellt, daß sich männliche Scheinzwitter der Prostitution ergeben hatten. In 44 Fällen kamen Scheinzwitter aus irgendwelchen Ursachen in Kollision mit den polizeilichen, kirchlichen und Schulbehörden. Zum Schluß werden noch einige Fälle angeführt, wo an Scheinzwittern, die irrtümlich als Mädchen erzogen waren, ein Verbrechen begangen wurde, welches wohl ohne den Error sexus nicht stattgefunden hätte.

Der dritte, in französischer Sprache geschriebene Aufsatz gibt eine kurze Übersicht über die wichtigsten Punkte, welche der Praktiker bezüglich der Zwitterfrage kennen muß. Die Ausführungen N.'s gipfeln in der Forderung, in den standesamtlichen Listen für Zwitter die Bezeichnung »unbestimmtes Geschlecht« einzuführen und diese Bezeichnung solange aufrecht zu erhalten, bis die Geschlechtsbestimmung in exakter Weise möglich ist.

Speziell in chirurgischer Beziehung interessante Mitteilungen enthält die letzte der vier Abhandlungen, die eine Kasuistik von 134 Beobachtungen umfaßt. N. gliedert den Stoff in 6 Gruppen. Die erste Gruppe enthält 38 Beobachtungen, in denen bei Mädchen bzw. bei Scheinzwittern der Leistenschnitt gemacht und bei dieser Gelegenheit das männliche Geschlecht festgestellt worden war. In der zweiten Gruppe sind 4 Herniotomien bei weiblichen Scheinzwittern zusammengestellt, von denen 2 als Männer erzogen waren. In der dritten Gruppe wird über 13 Leistenschnitte bei Männern bzw. männlichen Scheinzwittern berichtet, mit Feststellung eines Uterus oder einer oder beider Tuben im Bruchsack bzw. in der Bauchhöhle. Die vierte Gruppe enthält 45 Beobachtungen, bei denen 32mal der Hermaphroditismus mit gut- bzw. bösartigen Neubildungen der Geschlechtsorgane zusammentraf. 29mal wurde hierbei der Bauchschnitt gemacht, 1mal eine Nephrolithotomie und 1mal eine Operation wegen eines Steines, der in einem Utriculus masculinus saß. Auf diese 45 Fälle kommen nicht weniger als 20 Fälle von Error sexus; 9mal blieb das Geschlecht fraglich, darunter 5mal trotz ausgeführten Bauchschnittes; in einem einzigen Falle von Salèn soll echtes Zwittertum vorgelegen haben. In der fünften Gruppe wird über Operationen berichtet, welche an den äußeren Genitalien bei Scheinzwittern vollzogen wurden, und die letzte Gruppe bringt als Anhang eine Kasuistik von Fällen, in denen Operationen zur Beseitigung peniskrotaler Hypospadien ausgeführt worden sind.

Verf., der sich mit größtem Interesse der Frage des Zwittertums gewidmet hat, bittet am Schlusse dieser Abhandlung die Fachgenossen, alle Fälle von Zwittertum möglichst mit Photographien zu seiner Kenntnis gelangen zu lassen.

Deutschländer (Hamburg).



12) **Bevan.** The surgical treatment of undescended testicle.

(Vortrag auf der 54. Jahresversammlung der Amer. med. assoc.)

(Journ. of the amer. med. assoc. 1903. September 19.)

Entwicklungsgeschichtlicher Überblick über das Herabsteigen des Hodens. Für klinische Zwecke zu unterscheiden sind folgende Formen des unvollendeten Hinabsteigens und seiner Nebenerscheinungen: 1) Offengebliebener Processus vaginalis. 2) Unvollständiger Verschluss (Hydrocele funiculi). 3) Nicht herabgestiegener Hoden mit Sitz a. in der Leibeshöhle nahe der Entwicklungsstelle, b. im inneren Leistenring, c. im Leistenkanal, d. vor dem äußeren Leistenring. 4) Verlagerung des Hodens a. auf den Damm, b. in die Muskeln unterhalb des Leistenbandes. — In den meisten Fällen ist eine Operation angezeigt. Genauer ist solche gegeben durch die Gefahren und Unzuträglichkeiten: Hernien, größere Verletzlichkeit und Neigung zu Entzündung des frei in den Leistenringen liegenden Hodens, größere Neigung zu bösartiger Entartung, psychische Depressionen, die sich nicht selten bei mit Kryptorchismus Behafteten finden. Letztere Indikation lag bei B.'s Pat. oft vor. Er operiert am liebsten zwischen 6. und 12. Jahre, damit zur Pubertätszeit der Hoden an seiner richtigen Stelle liegt. Das Operationsverfahren besteht in Freilegen des Hodens, Abbinden des Bauchfelltrichters nach der Bauchhöhle, Bildung eines Processus vaginalis durch Tabaksbeutelnaht in dem Rest des den Hoden einschließenden Bauchfells und Versenkung des so versorgten Organs in eine mit dem Finger stumpf erzeugte Höhlung im Hodensack. Vorher wird sorgsam der Samenstrang freigelegt und vorsichtig gedehnt. Oft ist er stark verkürzt und gedreht, in seltenen Fällen muß ein Teil der Gefäße nach doppelter Unterbindung durchschnitten werden. Die äußere Wunde wird wie bei der Bassinoperation vernäht, nur wird der Samenstrang nicht verlagert. Die äußere Wunde soll nicht größer sein als der äußere Leistenring, insbesondere soll sie nie auf den Hodensack übergreifen. 14 Tage nach der Operation können die Pat. aufstehen.

Diskussion: Wagner-Chicago führt einen Fall von Hodengangrän durch Trauma bei Leistenhoden an, den er operierte. Bartlett-St. Louis: Das Hineinbringen nicht herabgestiegener Hoden an ihren Platz hat keinen Einfluß auf die bösartige Degeneration, sie werden von ihr ebenso leicht ergriffen, wie an ihrem früheren Platze. Er ist deshalb mehr für gänzliche Entfernung nach vollendeter Pubertät. Ochsner-Chicago: Das Lockern des Samenstranges vor Hineinbringen in den Hodensack ist sehr wichtig; unterläßt man es, so gelingt letzteres entweder nicht oder es besteht Neigung zum Zurückschlüpfen. Rodman-Philadelphia empfiehlt die Operation sowohl aus psychischen Gründen wie um die maligne Degeneration zu verhüten.

Trapp (Bückerburg).

13) **F. Gangitano.** Dell' ectopia del testicolo e del suo trattamento con un nuovo processo operatorio.

(Policlinico 1903. Ser. chir. Nr. 6 u. 7.)

G. rät, in allen Fällen von Ectopia testis, in welchen bis zur Pubertät der Hoden nicht tiefer gerückt ist, die blutige Operation vorzunehmen. In den mit Hernie komplizierten Fällen hat er in mehreren Fällen gesehen, daß die Bassini'sche Operation eine Verkürzung und Fixation des Samenstranges herbeiführt, welche den Erfolg der Operation vereitelt. G. wandte daher die Methode nach Mugnai an, welcher den Leistenkanal völlig über den im unteren Wundwinkel herausgeleiteten Samenstrang vernäht. Um dabei letzteren möglichst tief zu lagern, hat er die epigastrischen Gefäße durchschnitten, die Fasern der Fascia transversa bis zum Os pubis stumpf zerrissen und den Strang in die so geschaffene Lücke gelegt.

**E. Pagenstecher** (Wiesbaden).

14) **Mackenrodt** (Berlin). Vaginale und abdominale Myomoperationen. Ein Beitrag zur Erweiterung der vaginalen Operationsgrenzen.

(Zeitschrift für Geburtshilfe und Gynäkologie Bd. L. Hft. 1.)

Ausgehend von dem Gedanken, daß man bei der operativen Behandlung der Myome versuchen müsse, nicht allein die Ovarien, sondern auch einen menstruationsfähigen Uterusrest zu erhalten, hat M. versucht, nach Größe und Sitz der einzelnen Myome für bestimmte Gruppen auch ganz bestimmte Indikationen aufzustellen. Gleich Olshausen, Martin und Zweifel redet er den konservativen Operationen das Wort, aber in der Hauptsache bleibt er für die Mehrzahl der Myome, insbesondere der Kollummyome, ein Vertreter der vaginalen Operation, weil diese ungefährlicher sei als die Laparomyotomie und die Rekonvaleszenz abkürze.

Konservative Operationen wendet er nicht mehr an bei Frauen, welche in der Klimax stehen. — Er bevorzugt die Laparotomie bei subserösen Geschwülsten, bei Myomen, welche in Nabelhöhe und darüber stehen, bei diffusen Verwachsungen in Höhe des Beckenbodens und bei Verdacht auf Adenomyom. Für die ganze übrige Mehrzahl der interstitiellen und submukösen Myome bleibt, solange die Geschwulst sich ins Becken drücken läßt und die Größe eines schwangeren Uterus vom 4. Monat nicht übersteigt, der vaginale Operationsweg der gegebene. Das operative Vorgehen von M. ist das von den Franzosen (Péan) geübte, nämlich Auslösen der Cervix mit Unterbindung der Uterinabündel beiderseits und Abschieben der Blase, hierauf Abschneiden der isolierten Cervix und E nukleation der nun in der Korpussubstanz sichtbar werdenden Myomkerne, wenn möglich ohne Eröffnung der Plicae peritonei. Der restierende Korpus teil soll sicher frei von Myomen sein und wird nun an den Vaginalwundrand genäht, so daß Vaginal- und Korpus schleimhaut linear

voneinander gelöst werden. Das Cavum uteri und die einzelnen leeren Myomhöhlen werden mit Jodoformgaze drainiert, desgleichen der event. eröffnete Douglas.

Diese von M. sog. »konservative zentrale Enukeleation nach hoher Portioamputation« mit der von ihm gewünschten Einschränkung soll — weil ungefährlich — die frühzeitige operative Beseitigung der Myome empfehlen. Von 28 in den letzten 8 Monaten operierten Myomfällen hat M. 21 vaginal, von den letzteren 13 konservativ nach der oben geschilderten Weise operiert. Doch muß Ref. demgegenüber hervorheben, daß das Zurücklassen eines kranken Uteruskörpers mit pathologischer Schleimhaut nicht unbedenklich ist, daß ferner Myomkranke bei streng indizierter Operation von der Blutung dauernd geheilt sein wollen, endlich, daß für die zur vaginalen zentralen Enukeleation geeigneten Fälle die Laparotomie viel einfacher ist und keine schlechtere Statistik gibt. Die vaginale komplizierte Operation dagegen birgt eine erhöhte Emboliegefahr in sich und bleibt wegen der Drainagenotwendigkeit unvollkommen.

Kroemer (Gießen).

### 15) Olshausen (Berlin). Vaginale und abdominale Myomoperationen.

(Zeitschrift für Geburtshilfe und Gynäkologie Bd. L. Hft. 1.)

O. vertritt wie bekannt das konservative Vorgehen bei Myomen des Uterus, nennt aber konservativ nur das Zurücklassen des ganzen Uterus. Da die Myome in der Hauptmasse stets im Corpus uteri und nicht in der Cervix sitzen, so geht er eben nicht durch die Hintertür (d. h. per vaginam), sondern direkt durch Bauchschnitt an die Operation heran, übersieht mit einem Blick die Sachlage und bildet für jeden Fall sofort den notwendigen Operationsplan. Für subseröse Fundusmyome, für isolierte Cervixmyome bleibt die abdominale Enukeleation das Idealverfahren. Die Erfahrung lehrt, daß bei vorwiegendem vaginalem Operieren ein konservatives Vorgehen schwer wird; so sind bei Wertheim unter 144 vaginalen Fällen nur 20 konservativ operiert worden, während O. seit 1901 bei 166 Myomoperationen unter Einrechnung von 15 vaginalen Operationen 90mal konservativ bleiben konnte. O. muß also gegenüber Mackenrodt hervorheben, daß das Bestreben, die Myome wirklich konservativ zu operieren, sich mit dem vaginalen Verfahren, welches stets zum Morcellement und zur Verstümmelung des Uterus zwingt, nicht vereinbaren läßt, vielmehr mit Sicherheit die Notwendigkeit der abdominalen Operation erfordert.

Kroemer (Gießen).

### 16) Olshausen (Berlin). Zum Vergleich der vaginalen und abdominalen Operationsmethode bei Carcinoma uteri.

(Zeitschrift für Geburtshilfe und Gynäkologie Bd. L. Hft. 1.)

O. warnt vor der Überschätzung der an sich rationellen Bestrebungen, den krebsigen Uterus möglichst weit im Gesunden mit

Beckenbindegewebe und regionären Drüsen durch Bauchschnitt zu entfernen. — Er macht den Vertretern der abdominalen Operation den Vorwurf, ihre Erfolge zu hell, die der vaginalen Operation zu schwarz gemalt zu haben; insbesondere bedauert er, daß auf dem Kongreß zu Rom die Resultate seiner Klinik verschwiegen worden sind. Dies sei um so weniger gerechtfertigt, als gerade seine Klinik über das größte Material und die größte zeitliche Erfahrung zurückblicke und in fortlaufenden Veröffentlichungen (Krukenberg, Fränkel, O. selbst) dieselben zur Kenntnis gebracht habe. O. verfügt bei seiner vaginalen Operation zurzeit über eine Dauerheilung von 18%, berechnet auf 671 Karzinomfälle (bei 44% Operabilität und 38,55% fünfjähriger Rezidivfreiheit); die Operabilität beträgt zurzeit sogar 61,6%, also mehr als bei Wertheim. Den Erfolg, welchen Wertheim durch sein Operationsverfahren zu erreichen gedenkt: >18% absolute Dauerheilung<, hat O. also bereits mit der vaginalen Total-exstirpation erzielt. Die abdominale Operation bevorzugt O. in vorgeschrittenen Fällen wegen der besseren Orientierung über den Harnleiterverlauf zur Vermeidung von Nebenverletzungen. Die Behauptung Mackenrodt's, daß mit dem abdominalen Radikalverfahren  $\frac{3}{4}$  aller operierten Fälle heilbar seien, ist vorläufig durch nichts bewiesen.

Kroemer (Gießen).

17) **Margaret Cleaves.** Methods of Roentgen-ray treatment of malignant diseases of the uterus, rectum and bladder, with descriptions of tubes.

(Philadelphia med. journ. 1903. April 18.)

Es ist anzustreben, die Energiequelle der Röntgenstrahlen möglichst nahe an die erkrankte Gewebspartie zu bringen, weil bei Bestrahlung aus größerer Entfernung, sowie beim Durchdringen zahlreicher Gewebsschichten die Strahlen an Wirksamkeit verlieren und durch Erzeugung giftiger Produkte toxische Erscheinungen hervorrufen können. Ferner besteht bei tiefliegenden bösartigen Geschwülsten die Möglichkeit, daß Karzinomzellen, die von den Strahlen nicht beeinflußt worden sind, disloziert werden und Metastasen bilden können. Aus diesen Gründen hält Verf. gerade bei Uteruskarzinom die äußere Bestrahlung für gefährlich wegen der Gefahr der Toxämie und der Metastasenbildung in Leber und Bauchfell. Sie rät, soweit als möglich die Röntgenröhre in den Schleimhauthöhlen selbst anzubringen und gibt die Beschreibung einiger für diesen Zweck nach ihren Angaben angefertigter Röhren. Dieselben sind an einer Seite stark ausgezogen und hier mit einem Wassermantel umgeben, um Verbrennungen zu vermeiden. Derartige in verschiedener Größe hergestellte Röhren sollen in den Mastdarm, in die Blase, die Scheide und auch in die Uterushöhle eingeführt werden können. Kann die Neubildung auf chirurgischem Wege entfernt werden, so soll das geschehen. Die Röntgenstrahlen-

behandlung soll aber vor und nach der Operation angewendet werden. Verf. will auch inoperable Fälle von Uteruskarzinom mit Beteiligung der Adnexe durch vaginale Applikation der Röntgenstrahlen geheilt haben, so ein Karzinom, das die ganze Rektovaginalwand zerstört hatte.

Läwen (Leipzig).

18) **Johnson.** Method of retaining ends of fractured bones in apposition during fixation by plaster of Paris dressing &c.

(Annals of surgery 1903. September.)

Die besonders bei den in der Nähe der Gelenke gelegenen Brüchen empfohlene Methode besteht in folgendem. Nach Adaption der Bruchenden wird je ein mit Vaseline gut eingefetteter Bindestreifen oberhalb der Bruchstelle, um die Bruchstelle und unterhalb der Bruchstelle um das betreffende Glied gelegt und von Assistenten unter Anwendung leichten Zuges nach oben resp. unten gehalten. Nach Umwicklung des Gliedes mit einer Flanellbinde wird dasselbe genügend gepolstert und mit Gipsbinden eingegipst. Nachdem der Gips erhärtet ist, werden die Bindestreifen, welche die Assistenten hielten, aus dem Gips herausgezogen, was angeblich leicht von statten gehen soll, da die Streifen gut mit Vaseline eingefettet waren. Nun wird der Gipsverband noch etwas modelliert und schließlich an der Vorderseite aufgeschnitten. Ein zu weites Auseinanderklaffen des Gipsverbandes wird durch eine lose um denselben gelegte Binde verhütet. Dieses Aufschneiden hat nach Verf. den Vorzug, daß man auch bei frischen Frakturen sofort eingipsen kann, ohne sich vor einer nachträglich eintretenden Schwellung fürchten zu brauchen, da sich im Falle einer solchen Schwellung der aufgeschnittene Verband dehnen läßt.

Herhold (Altona).

19) **Wendt.** Die Frakturen im unteren Humerusende im Röntgenbilde.

(Fortschritte auf dem Gebiete der Röntgenstrahlen Bd. VI. Hft. 5.)

Nach allen Statistiken gelten bisher die Frakturen des Ellbogengelenks — vor allem die des unteren Humerusendes — und diese wieder vorzugsweise im kindlichen Alter, als recht häufig. Nach der Statistik von Bruns fallen von 866 Humerusbrüchen 24,7% auf das untere Ende.

Im Krankenhaus Bergmannstrost bei Halle wurden in den letzten 8 Jahren 265 Oberarmbrüche beobachtet, die unter 2500 in den letzten 8 Jahren überhaupt behandelten frischen Frakturen 10,6% ausmachen. 134 dieser Frakturen betrafen das untere Ende dieses Knochens, also 50% (16% entfielen auf das obere Ende und 34% auf die Diaphyse).

Bei seiner Studie gibt zunächst W. eine eingehende Schilderung des kindlichen Ellbogengelenks und seiner Verknöcherung; er kon-

statiert, daß das Ellbogengelenk mitunter erst nach dem 17., 18. Lebensjahre völlig in seiner Verknöcherung ausgebildet sei.

Bei den suprakondylären Humerusfrakturen (51 Fälle) unterscheidet er nach Kocher zwei große Gruppen: Die Extensions- und die Flexionsfrakturen. Von letzteren, die an und für sich selten sind, hat W. zwei beobachtet.

Während man früher annahm, daß der Verlauf der Frakturlinie bei der suprakondylären Extensionsfraktur ein querere wäre und man das noch jetzt ab und zu vom suprakondylären Querbruch liest, weiß man seit Kocher's Untersuchung, daß der Verlauf der Frakturlinie in der überwiegenden Mehrzahl der Fälle ein schräger, von hinten oben nach vorn unten verlaufender ist. Entgegen den Beschreibungen von Gurlt, Bardenheuer u. a., die als typischen Verlauf der Frakturlinie den von hinten außen oben nach vorn innen unten bezeichneten, zeigen die in anteposteriorer Projektion aufgenommenen Röntgenbilder eine von innen oben nach außen unten verlaufende Frakturlinie, so daß die typische Bruchrichtung als von hinten innen oben nach vorn außen unten bezeichnet werden muß.

Die T- und Y-Frakturen hat W. nur selten zu beobachten Gelegenheit gehabt; die Zahl seiner Beobachtungen gibt er nicht an, abgebildet sind fünf Fälle.

Die Fraktur des Epicondylus intern. nimmt bei dem Material W.'s die zweite Stelle der Häufigkeit ein, 35,8% der Frakturen des unteren Humerusendes, während die Fraktur des Condyl. ext. in 24% der Fälle zu verzeichnen war.

80 sehr schöne Röntgenbilder illustrieren die Arbeit.

H. Wagner (Breslau).

## 20) H. Hilgenreiner. Zur suprakondylären Fraktur des Oberarmes.

(Beiträge zur klin. Chirurgie Bd. XXXIX. Hft. 2.)

Verf. verwertete 21 an der Prager chirurgischen Klinik beobachtete Fälle von suprakondylärem Oberarmbruch, vor allem mit Rücksicht auf die Ergebnisse der Röntgenuntersuchung, zu einer eingehenden Besprechung der klinischen Erscheinungen, sowie der pathologischen Anatomie dieser Verletzung. Es werden die Extensionsfrakturen (13 Fälle) von den Flexionsfrakturen (8 Fälle) getrennt, die selteneren Abduktions- und Adduktionsfrakturen gleichfalls besprochen. Die Komplikationen während der Verletzung und während des Heilungsverlaufes, die Diagnose, Prognose und Therapie handelt Verf. in je einem Kapitel eingehend ab. Unter Berücksichtigung der mannigfachen Ansichten über die rationellste Therapie der suprakondylären Fraktur des Oberarmes empfiehlt er für die erste Behandlung der Extensionsfraktur die Fixation in spitzwinkliger Beugung, für diejenige der Flexionsfraktur die Fixation in mehr oder weniger vollständiger Streckstellung im Ellbogengelenk. In Verbindung mit einer vorsichtigen Massagebehandlung, beginnend

etwa 4 Wochen nach der Verletzung, wurden an der Prager Klinik mittels dieser, wesentlich auf Grund der Röntgenuntersuchung individualisierenden Behandlungsweise bessere Resultate in kürzerer Zeit erzielt als früher.

Blanel (Tübingen).

## 21) Codman. The formation of loose cartilages in the knee joint.

(Boston med. and surg. journ. 1903. Oktober 15.)

Eine Anzahl der Kniegelenkmäuse entsteht nach C.'s Ansicht durch Trauma. Durch ein solches, namentlich wenn es den inneren, von der Kniescheibe nicht geschützten Gelenkknorren trifft, werden kleine Knorpelstückchen mit einem Teile unterliegender Knochenbälkchen losgesprengt. Sie können noch längere Zeit liegen bleiben und erst später beweglich werden, entweder durch Abstoßung oder ein anderes Trauma. C. hat aus einem Knie 4 Gelenkmäuse entfernt, von denen eine noch wie durch ein Charnier mit dem Knochen zusammenhing, 2 zeigten noch ganz die Form des frisch abgesprengten Splitters. Verf. hatte sie vorher schon durch Röntgenaufnahme festgestellt, und zwar war auf die Gelenkfläche des Condylus internus eingestellt worden, was er in allen solchen Fällen zu tun rät. Da seiner Theorie nach diese Gelenkmäuse stets Knochenbälkchen enthalten, sind sie skiagraphisch immer auffindbar.

Zur Unterstützung seiner Ansicht führt C. eine Anzahl Röntgenuntersuchungen entfernter Gelenkmäuse an, die äußerlich keinen Knochen zeigten, im Innern aber einen deutlichen Knochenbälkchenbau aufwiesen. Er empfiehlt ferner bei Operation der Gelenkmäuse auf strahlenförmige Narben im Knorpel zu achten, die noch längere Zeit nach der Lossprengung sichtbar bleiben und die er selbst häufig beobachtete.

Trapp (Bückeburg).

## 22) A. Imbert et J. Gagnière. Des atrophiques osseuses calcaires consecutives à un traumatisme.

(Revue de chir. XXIII. ann. Nr. 6.)

Der erste, welcher auf das Eintreten des Schwindens von Kalksalzen aus verletzten Skeletteilen als Folge des Trauma die Aufmerksamkeit lenkte, war Sudek. Die Beobachtungen sind noch nicht so zahlreich, als der Wichtigkeit des Gegenstandes besonders hinsichtlich seiner Beurteilung als Folge von Unfällen zukommt. Der Kalkschwund als Zeichen der posttraumatischen Knochenatrophie tritt in zwei verschiedenen Formen zutage, von denen noch nicht sicher zu sagen ist, ob sie nur zeitliche Abstufungen des gleichen Prozesses darstellen: Das eine Mal sieht man besonders die Knochen-spongiosa von dunklen Schatten fleckig durchsetzt, das andere Mal ist die Knochenstruktur gleichmäßig abgeblaßt und verschwommen. Die Darstellung dieser Verhältnisse auf Röntgenphotographien ist nicht leicht; sie verlangt möglichst gleichzeitige Aufnahme der zu

vergleichenden Partien auf derselben Platte, genaue Fixierung der Glieder, Verwendung nicht zu harter Röhren. Immerhin muß der Gegensatz zwischen Weichteilen und Knochen genügend kräftig sein. Die Fokusstrahlen sind möglichst so zu richten, daß sie symmetrisch auf gleiche Skeletteile wirken.

Bei genauer Prüfung des vorhandenen Materials — Verff. verfügten über 3000 Platten, die freilich meistens nicht eigens für ihre Zwecke aufgenommen waren — stellt sich die Knochenatrophie mit Schwund der Kalksalze nach Traumen als nicht zu häufiges Vorkommnis dar; systematische Untersuchungen werden es jedoch nicht selten nachweisen. Bestimmte Gesetze ließen sich noch nicht entwickeln. Sicher werden die kurzen Knochen häufiger befallen als die röhrenförmigen. Weder das Alter der Kranken, noch der Sitz der Verletzung, noch die Heilungsdauer sind von konstantem Einfluß, abgesehen vielleicht von komplizierten, lange eiternden Frakturen.

Das früheste Eintreten der Atrophie ist von Sudeck mit  $4\frac{1}{2}$  Wochen angegeben, meist aber dürfte sie später beginnen; sie kann jahrelang andauern. Ob die Ursache für die Entkalkungsatrophie eine allgemein trophische, wie Sudeck meint, auf reflektorischem Wege entstandene Störung sei, oder ob man peripherische Schädigungen im Bereich der motorischen Nerven annehmen soll — denen ja auch trophische Leistungen zukommen —, ist noch nicht zu entscheiden. Die Vorgänge sind vielleicht komplex und nicht obenhin zu erklären; vielleicht haben sie verschiedene Ursachen. Die Inaktivität kann nicht zur Erklärung herangezogen werden (es fehlt z. B. die Atrophie bei hysterischer Hemiplegie und war ausgesprochen nach zentralen Schädigungen an Gliedmaßen, die in Tätigkeit blieben). Wäre die Kalkatrophie eine rein reflektorische, sollte man das gelegentliche Übergreifen auf die andere Seite nicht vermissen.

Christel (Metz).

## Kleinere Mitteilungen.

23) S. Cullen. A simple electric female cystoscope.

(Bulletin of the J. Hopkins Hospital 1903. Juni.)

C. hat ein Cystoskop zur Untersuchung der weiblichen Harnblase konstruiert, das durch Einfachheit, große Lichtstärke und die Möglichkeit, an jede elektrische Leitung angeschlossen zu werden, sich auszeichnet. Außerdem besitzt es eine genaue Kontrolle, indem eine am Griff angebrachte Lampe nur brennt, wenn die Cystoskoplampe versagt. Das Nähere muß im Original nachgesehen werden.

Grosse (Kassel).

24) L. Casper. Photographier- und Demonstrationscystoskop.

(Ärztliche Polytechnik 1903. Nr. 8.)

Obiges neue Cystoskop hat den großen Vorteil, daß man photographiert, während man das Bild der Blase sieht, so daß man sicher ist, die Stelle zu photographieren, welche man wünscht. Erreicht wird dies durch Einschaltung eines Doppelprisma in den Tubus, wodurch die Lichtstrahlen des Bildes, analog dem schräg gestellten Spiegel in Desormeaut's Endoskop, rechtwinklig reflektiert



und in den entsprechenden Photographier- resp. auch Demonstrationstabus hinein- geworfen, sei es von der empfindlichen Platte, sei es vom Auge eines zweiten Endoskopierenden aufgenommen werden. Drei Figuren im Original.

E. Fischer (Straßburg i. E.).

25) **E. Lambotte.** Notice sur la localisation rénale par cloisonnement de la vessie.

(Bull. de l'acad. royale de méd. de belg. 1903. Nr. 6.)

Die Priorität in der Erfindung eines Harnblasenseparators scheint den Belgiern zu gehören, welche angeblich seit 13 Jahren das Verfahren erfunden und geübt haben. Man ging bei der Konstruktion von geraden Instrumenten aus, ist jedoch neuerdings zu leicht gebogenen übergegangen. L.'s Instrument ist ein Katheter à double courant, dessen Scheidewand kanalartig von vorn nach hinten durchbohrt ist; eine Sonde geht durch den Kanal in die Blase hinein und steht dort mehrere (etwa 8) Zentimeter weit vor. Zieht man sie langsam zurück, so entfaltet sich eine Kautschukmembran, welche sich in der Medianebene dichtschließend dem Boden der Blase anlegt. Nunmehr kann das Sekret jeder Niere für sich untersucht werden auf Menge, Eiweiß, Eiter, Bazillen, Tuberkulose, Zucker, Tumoren, Blutungen usw. L. bildet seinen Cloisonneur von 1890, ferner die Instrumente von Luys, Cathelin, Neumann, Schaeerer, endlich sein neues Modell von 1902 ab. Das Instrument kann in Metall oder Kautschuk angefertigt werden. Es wird wie ein Katheter eingeführt und kann von jedem Arzte leicht gehandhabt werden. L. führt die einschlägige Literatur an.

E. Fischer (Straßburg i. E.).

26) **Cautermann.** Note sur 3 cas de prostatectomie périnéale.

(Ann. de la soc. méd. chir. d'Anvers VII. 1902. p. 173 ff.)

C. berichtet über drei Fälle von Entfernung der Prostata, die er in Knie-Ellbogenlage mit an den Leib angezogenen Oberschenkeln ausgeführt hat nach Prost mit Querschnitt. Schnitt zweifingerbreit vor dem After. Spaltung der Pars membr. und prostatica, Extirpation der letzteren. Naht der Harnröhre und eventuell der hinteren Blasenwand. Die Fälle betrafen Leute von 58—72 Jahren; sie heilten. Teilweise Inkontinenz bleibt eine Zeitlang zurück.

E. Fischer (Straßburg i. E.).

27) **Sutherland.** Orthostatic albuminuria and movable kidney.

(Amer. journ. of the med. sciences 1903. August.)

S. berechnet statistisch, daß in 37,5% von orthostatischer (zyklischer) Albuminurie bei jugendlichen Individuen zugleich Wanderniere vorlag. Es werden 15 derartige Fälle zusammengestellt, in welchen 5mal beide, 10mal die rechte Niere, niemals die linke allein beweglich waren. Anderweitige Symptome: abnorme Pulsation der Aorta abdominalis, Leibsmerz usw. Dieses Zusammentreffen ist mehr als zufällig; vielleicht ist übermäßige Blutfüllung der Niere die Ursache der Lockerung des Organes, beides sind vielleicht Symptome ein- und derselben Erkrankung der vasomotorischen Zentren.

Bender (Leipzig).

28) **H. Joung.** Über einen Fall von doppeltem Nierenbecken und Ureter bifidus. Katheterisation des gesunden Teiles. Fehldiagnose. Tod nach der Operation. (Aus dem Englischen übersetzt von Lubowski.)

(Monatsberichte für Urologie.)

Die Operation bestand in der Entfernung der anderen, total erkrankten Niere (Lithiasis). Die durch funktionelle Untersuchung als gesund befundene Niere hatte zwei Nierenbecken, das obere war von einem seinen Harnleiterast völlig verstopfenden Steine ausgefüllt. Bei der Röntgenuntersuchung war die Platte so

tief angelegt worden, daß die obere erkrankte Nierenpartie nicht mit photographiert wurde. Die untere gesunde Nierenhälfte konnte die Funktion allein nicht ausreichend übernehmen, daher Tod an Anurie nach 2 Tagen.

Willi Hirt (Breslau).

### 29) v. Margulies. Über die Beziehungen der Syphilis zur Nierenchirurgie.

(Deutsche med. Wochenschrift 1903. Nr. 45.)

26jährige Pat., die mehrmals abortiert und auch andere Zeichen von Lues geboten hatte, erkrankte unter Fieber, Kopfschmerzen mit einer derben, höckerigen Geschwulst in der linken Nierengegend. Auf antiluetische Kur trat Besserung ein. Da aber wiederum eine Verschlimmerung sich zeigte, wurde die Niere operativ freigelegt. Die Nierenkapsel war sehr verdickt und hatte das Aussehen einer zwischen festen Bindegewebsschichten eingebetteten gelatinösen Masse. Es bestanden überall feste Verwachsungen mit der Umgebung. Die exzidierten Nierenstückchen boten das Bild einer chronisch fibrösen Nephritis. Von weiterer Operation wurde nach dem makroskopischen Befunde Abstand genommen. Unter weiterer Hg-Behandlung schwand zuerst das Fieber, dann die Geschwulst. Es trat völlige Heilung ein.

Borchard (Posen).

### 30) Luxardo. Dell' intervento chirurgico in alcune forme di nefrite.

(Gazz. degli ospedali 1903. Nr. 110.)

Verf. beweist an drei Fällen, daß bei schwer erkrankter Niere der einen Seite noch eine Operation einer entzündeten Niere der anderen Seite möglich und von Erfolg begleitet ist.

1) Im Juli 1903 wurde auf einer Seite wegen eines Streptokokkenabszesses die Nephrotomie gemacht, auf der anderen Seite wegen subakuter interstitieller Nephritis die Kapsel eröffnet und die Niere bloßgelegt. Pat. befindet sich auf dem Wege der Heilung.

2) Im Mai 1903 wurde die Nephrotomie wegen enormer Pyonephrose und die Eröffnung der Kapsel wegen subakuter parenchymatöser Nephritis gemacht. Die Pat. hat jetzt weder Eiter noch Eiweiß mehr im Urin.

3) Wegen Steinniere wurde die rechte Niere exstirpiert und auf der linken Seite die Nierenkapsel eingeschnitten.

Von fünf wegen Nephritis dolorosa operierten Pat. starben vier einige Stunden bis 15 Tage nach der Operation. Eine wegen vorgeschrittener interstitieller Nephritis operierte 27jährige Frau wurde durch linksseitige Nephrotomie geheilt. — Von hämorrhagischen Nephritisformen wurden zwei mit einseitiger Nephrotomie bzw. Nephrektomie operiert und geheilt.

Genauere Krankengeschichten mit Urinbefund usw. fehlen vollständig.

Bei neun weiteren Fällen von Wanderniere, welche operiert wurden, fehlt vielfach überhaupt eine Angabe über die etwaige Erkrankung der Niere, so daß auf dieselben nicht näher einzugehen ist.

Verf. hält auch die Doppelseitigkeit der Nierenentzündung nicht für eine Kontraindikation gegen die Operation.

Dreyer (Köln).

### 31) Henry. Nephropexy in a case of chronic nephritis.

(Amer. Journ. of the Med. Sciences 1903. September.)

Bei einem kräftigen, 24jährigen Manne wurde wegen doppelseitiger chronischer Nephritis (nach Malaria) die Edebohls'sche Operation ausgeführt. Die Kapsel wurde rechts bis zum Nierenbecken, links fast ebenso weit abgesogen; die Operation verlief gut. Das Resultat war äußerst ungünstig: am folgenden Tage traten andauernde unerträgliche Schmerzen in der Nierengegend auf, Zunahme des Eiweißgehaltes, Abnahme der Urinmenge; 8 Tage nach der Operation Tod durch Urämie. Die Sektion zeigte merkwürdigerweise die Nierenkapseln nicht zusammengerollt und geschrumpft, sondern dieselben hatten sich fast in ganzer Ausdehnung

der Nierenoberfläche wieder angelegt. Keinerlei neue Gefäßverbindungen zwischen Niere und umgebendem Gewebe waren zu finden. Bender (Leipzig).

32) Tyson and Frazier. Report of a case of decapsulation of the kidney for chronic parenchymatous nephritis.

(Univ. of Pennsylvania med. bull. 1903. September.)

Bericht über den weiteren Verlauf des von F. operierten, bereits p. 968 referierten Falles.

Die nach Entkapselung der rechten Niere eingetretene Besserung hielt nicht an; nach Aufstehen des 9jährigen Kindes stieg der Eiweißgehalt des Urins wieder zur alten Höhe, ebenso die Menge der Zylinder. Daher 2 Monate nach der ersten Operation Entkapselung der linken Niere. Auch nach dieser Operation leichte Vermehrung der Urinmenge, starke Verminderung des Eiweißgehalts und der Zylinder. Jedoch auch hier wieder Verschlimmerung nach Aufhören der vollständigen Betruhe. Zuseit kein Ascites, gutes Allgemeinbefinden, also eine Besserung, aber keine Heilung.

Die gleichseitige Operation auf beiden Seiten wird meist mit Rücksicht auf den Allgemeinzustand und die Dauer der Narkose nicht zweckmäßig sein, obwohl die Blutung aus der Nierenoberfläche nach der Entkapselung der kongestionierenden Wirkung des Anästhetikums entgegenwirkt. Die nach der Operation auftretenden histologischen Veränderungen und die Experimente Johnson's (Annals of surgery 1903) lassen den Schluß zu, daß sich durch Umwandlung des Granulationsgewebes in Bindegewebe allmählich um die Niere wieder eine feste, fibröse Kapsel bilden wird, welche wahrscheinlich bedeutend dicker als die ursprüngliche ausfallen dürfte. Auch die von Edebohl's angenommene Anastomosenbildung zwischen Umgebung und Nierenoberfläche durch Neubildung von Blutgefäßen ist durch Autopsiebefunde bisher nicht bestätigt worden. Die Edebohl'sche Operation muß daher vorläufig als irrationell bezeichnet werden und kommt höchstens für Fälle von Bright'scher Krankheit in Betracht, in welchen die Prognose bezüglich einer Lebensverlängerung absolut ungünstig ist, also als ultimum refugium.

Mohr (Bielefeld).

33) Viscontini. Nuovo contributo alla cura chirurgica radicale del varicocele.

(Gazz. degli ospedali 1903. Nr. 107.)

Verf. hat durch eigene Untersuchungen festgestellt, daß die Klappen der im Samenstrang verlaufenden Venen auf der rechten Seite, bei jungen und bei schwächlichen Leuten in größerem Maße als links, im Alter und bei kräftigen Menschen vorhanden sind. Ferner konnte er durch Experimente an Hunden erweisen, daß die Unterbindung und Exzision der Vv. spermaticae zu Bindegewebswucherung im Hoden mit Atrophie und Versiegen der Spermatozoenbildung führt, während die Operation der Umkehrung der Vaginalis mit Annähen derselben am Leistenkanal nur anfangs geringe Degenerationen in den peripheren Samenkanälen veranlaßt, die nachher wieder verschwinden.

V. stellt 51 Fälle zusammen, die meist wegen vorhandener Schmerzen, seltener wegen Gefühls von Schwere usw. nach der Methode von Parona operiert sind. Die meisten Fälle sind wenigstens nach einem Monat, viele nach einem Jahre kontrolliert: der Hoden war immer frei beweglich, nie atrophisch geworden. Obwohl niemals ein Suspensorium getragen wurde, fehlten Schmerzen stets. Alle Fälle waren rezidivfrei. In denjenigen Fällen, bei denen das Venenkonvolut zu groß war, war die Vaginalis nur an den oberen Teil des Skrotum angenäht worden.

Dreyer (Köln).

34) **S. J. Kusmin.** Echinokokkus uteri.

(Chirurgie 1903. Juni. [Russisch.])

Bei der Pat. wurde nach vorseitiger Geburt vor 5 Wochen ein Polyp aus dem Uterus entfernt; sie kam mit einer Geschwulst, die bis 3 Finger unter den Nabel reichte, ins Krankenhaus. Bei der Operation fand man eine anfänglich für ein Fibrom gehaltene Geschwulst, die oben links an der hinteren Gebärmutterwand saß. An den Ovarien je 2—3 hanfkorn- bis erbsengroße Cystchen. Amputation des Uteruskörpers. Heilung. Bei Durchschneidung der entfernten Geschwulst entleerten sich unerwarteterweise 25—30 Echinokokkusblasen, erbsen- bis taubenei-groß. Bei der Operation wurden an anderen Stellen keine weiteren Blasen gesehen.

Gückel (Kondal, Saratow).

35) **A. F. Kablukow.** Primärer isolierter Echinokokkus des Eierstocks.

(Med. Obosrenje 1903. Nr. 9. [Russisch.])

K. entfernte einen zuerst als Ovarialcyste diagnostizierten Echinokokkus des rechten Eierstocks. Die Blase war kindskopf-, die ganze Geschwulst mannskopf-groß. Heilung. Diese Lokalisation des isolierten primären Echinokokkus ist äußerst selten: in der 299 Fälle aufweisenden Statistik der Echinokokkenkrankheit in Rußland von Nadeschdin findet sich nur ein solcher Fall von Bellowski.

Gückel (Kondal, Saratow).

36) **Meyer.** Struma ovarii colloides.

(Virchow's Archiv Bd. CLXXIII. p. 538.)

Verf. beschreibt eine von Mackenrodt bei einer 55jährigen Frau operierte seltene Eierstocksgeschwulst. Es handelte sich um eine Struma colloides, die sich von Strumen der Schilddrüse nicht unterscheiden ließ. Das Kolloid enthielt Jod. Derartige Strumen sind teratomatösen Ursprungs, was hier durch das Vorhandensein von Knochengewebe bewiesen wurde; sie sind wahrscheinlich entstanden durch bösartige Degeneration des teratomatösen hyperplastischen Schilddrüsengewebes. Die Struma ovarii colloides ist eine bösartige Neubildung.

Fertig (Göttingen).

37) **P. W. Santschenko.** Zur Frage von der posttyphösen Eiterung in Ovarialcysten.

(Russki Wratsch 1903. Nr. 30.)

Ein von Prof. Grusdew in Kasan operierter Fall. Die 28 Jahre alte Pat. überstand vor 8 Monaten einen Abdominaltyphus; seitdem fühlte sie eine Geschwulst, die rasch wuchs. Die zahlreiche Verwachsungen aufweisende Cyste wurde in toto entfernt und erwies sich als vielkammerige Cyste mit pseudomucinossem Inhalt. Die Haupteyste enthielt 4300 ccm Eiter. Mikroskopischer Befund: Viel Zerfall, wenig weiße Blutkörperchen; in letzteren sind Typhusbazillen zu sehen. Züchtungsversuche geben Reinkulturen des Typhusbazillus. — Glatte Heilung.

In der Literatur sind nur drei ähnliche Fälle verzeichnet von Werth, Pitha und Wallgren, doch unterscheiden sie sich von S.'s Fall dadurch, daß sie alle drei Dermoidcysten betrafen.

Gückel (Kondal, Saratow).

38) **A. F. Kablukow.** Eierstocksfibrom.

(Chirurgie 1903. Juni. [Russisch.])

K. entfernte die seltene Geschwulst bei einer 52jährigen Frau mit gutem Erfolg. Das Fibrom, über 2 kg schwer, war von der Größe des Kopfes eines mehnrährigen Kindes, aus dem linken Eierstock entstanden, zeigte keine Verwachsungen und bestand aus reinem Bindegewebe (Fibroma durum).

Gückel (Kondal, Saratow).

## 39) Wendel. Über habituelle Luxationen.

(Archiv für Orthopädie, Mechanotherapie u. Unfallchirurgie Bd. I. Hft. 2.)

Verf. bereichert die Kasuistik der habituellen Luxationen um drei weitere Fälle aus der Küster'schen Klinik, bei denen Knochendefekte ätiologisch für das Zustandekommen der Reluxationen angeschuldigt werden müssen. Während in einem Falle von Ellbogenverrenkung ein Fremdkörper, der dem Defekte tatsächlich entsprach, gefunden wurde, mußte in einem Falle von Schulterverrenkung der Defekt, der in der Gegend des Tuberculum majus gelegen war und noch auf die überknorpelte Gelenkfläche übergriff, mit Joessel in einer Abrißfraktur des Tuberculum majus durch die Mm. supra- und infraspinatus in Beziehung gebracht werden. In dem zweiten Falle von Schulterverrenkung konnte ebenfalls kein Fremdkörper nachgewiesen werden. Die Erklärung für diesen Defekt sucht Verf. in der Möglichkeit, daß das fragliche Knochenstück nicht gleich durch das Trauma herausgesprengt, sondern nur in seiner Ernährung schwer geschädigt ist. Das in dieser Weise mit dem Knochen in Verbindung bleibende Knochenstück kann dann der Resorption anheimfallen.

Hartmann (Kassel).

## 40) J. Biedinger. Totalluxation einer Beckenhälfte.

(Archiv für Orthopädie, Mechanotherapie u. Unfallchirurgie Bd. I. Hft. 3.)

Verf. beschreibt bei einem Kinde, das unter den an vier Ketten befestigten muldenförmigen Anhängerteil eines Möbelwagens geraten, zu Boden geworfen und überfahren war, eine Totalluxation der ganzen rechten Beckenhälfte. An der verrenkten, ja »eventrierten« Beckenhälfte ist die Facies symphyseos, die Spina anterior superior, die Facies auricularis ossis ilium, das Tuber ischiadicum usw. zu erkennen. Die Beckenhälfte läßt sich leicht reponieren. Das Kreuzbein befindet sich an normaler Stelle und ist nicht abnorm beweglich. Knochenbrüche fehlen bestimmt. Verf. nimmt an, daß das Becken infolge übermäßiger Abduktion und Extension des Oberschenkels zuerst einen Weg durch das Perineum gesucht hat. Von hier aus erweiterte sich alsdann die durch die Zerreißen gesetzte große Wundfläche nach rechts hauptsächlich über den Oberschenkel und über die Gefäße der Leistenbeuge hinaus.

Ein ähnlicher Fall, bei dem beide Beckenhälften vollständig außer Berührung geraten sind, ist bis jetzt in der Literatur noch nicht veröffentlicht.

Hartmann (Kassel).

## 41) Neck (Chemnitz). Beitrag zur Kenntnis der isolierten Frakturen des Trochanter major.

(Monatsschrift für Unfallheilkunde u. Invalidenwesen 1903. Nr. 3.)

Ein 24jähriger Arbeiter war damit beschäftigt, mit einem anderen einen schweren Sack zu heben. Er machte dabei eine Drehbewegung und fühlte einen heftigen Schmerz in der linken Hüftgegend. Der Verletzte setzte seine Arbeit nicht aus, obwohl er ständig Schmerzen und häufiger bei Bewegungen ein knarrendes Geräusch fühlte. 7 Wochen nach der Verletzung fühlte man an der Außenseite des Trochanter major ein etwa zweimarkstückgroßes, scheibenförmiges Knochenstück, das sich bewegen ließ. Bei Betruhe und Prießnitzschen Umschlägen trat stärkere Kallusbildung ein, und die nach 14 Tagen vorgenommene Inzision zum Zwecke der Naht ergab, daß das Knochenstück nicht mehr beweglich sei.

»Nach dem Hergange ist es am wahrscheinlichsten, daß bei Fixation des linken Beines in Innenrotationsstellung durch die forcierte Linksdrehung des Körpers nach dem Aufheben des Sackes die Abreißen des Knochenstückes vom Trochanter durch die sich an ihn ansetzenden Außenrotatoren des Oberschenkels (Gluteus medius, minimus) entstanden ist.«

Verf. reiht diesen Fall den spärlichen Mitteilungen über isolierte Frakturen an und verweist auf einen ähnlichen Fall von Abreißenbruch von Wächter. Bei einer späteren Untersuchung fand Verf., daß unter Wiederauftreten von Beschwerden eine Lockerung des Fragmentes eingetreten war. Da ein neuerliches

Trauma nicht vorlag, so mußte wohl die frühere Vereinigung nicht solide genug gewesen sein.  
Bähr (Hannover).

42) C. Monod. Sarcome à myéloplaxes de l'extrémité supérieur du tibia.

(Bull. et mém. de la soc. de chir. de Paris T. XXIX. p. 5.)

43) P. Delbet. Luxations récidivantes de l'épaule.

(Ibid. p. 6.)

M. berichtet über einen Fall von Heilung eines Riesenzellensarkoms des Schienbeinkopfes bei einem 41jährigen Manne durch energische Ausschabung des Krankheitsherdes. Die Diagnose war gestellt auf Grund eines Skiagramms. Die die ganze obere Epiphyse der Tibia einnehmende Neubildung war nur noch von einer dünnen Schicht kompakter Knochensubstanz umgeben. Die Heilung erfolgte mit Ankylosierung des Kniegelenkes, obwohl dieses bei der Operation nicht eröffnet wurde. Es handelte sich um ein typisches Riesenzellensarkom.

D. stellt dieser Beobachtung eine andere gegenüber, welche über die richtige Beurteilung solcher Fälle zu denken gibt. Bei einem 7—8 Jahre alten Kinde, das angeblich wiederholte Verrenkungen des Schultergelenkes erlitten haben sollte, fand er das obere Ende des Humerus in eine voluminöse Geschwulst umgewandelt, während der Gelenkkopf, wie ein Skiagramm bewies, an normaler Stelle stand; nur eine dünne Knochenschicht umgab die Geschwulst. Die Mehrzahl der Mitglieder der Pariser chirurgischen Gesellschaft, welcher D. damals den Fall vorstellte, diagnostizierte ein Knochensarkom und riet zu einer radikalen Operation. Besonders bestimmt sprach sich Poncet in diesem Sinne aus und legte das Skiagramm einer von ihm operierten Geschwulst des unteren Radiusendes vor, bei welcher die mikroskopische Untersuchung ein Riesenzellensarkom ergeben hatte; beide Photographien, die von D. und die von Poncet zeigten genau das gleiche Aussehen. Nur Kirmisson, Jalaguier, Broca bezweifelten die sarkomatöse Natur der Knochengeschwulst und nahmen eine exscessive Kalluswucherung infolge einer Fraktur an.

D. wartete deshalb zunächst zu und konstatierte einige Monate später eine neue Fraktur, die bei Immobilisation gut konsolidierte. Das Kind blieb dann vollständig gesund. Es handelte sich also sicher nicht um eine bösartige Geschwulst, sondern um Kallus. Da in Poncet's Falle gleichfalls, wie in seinem, ein Trauma vorausgegangen war, nimmt er an, daß auch in diesem trotz des histologischen Befundes kein Sarkom, sondern eine Fraktur mit massigem Kallus vorgelegen habe. Der Nachweis einiger Riesenzellen in einer solchen Knochengeschwulst berechtige noch nicht zur Diagnose eines Sarkoms. — Broca und Kirmisson teilten ähnliche Fälle mit.  
Reichel (Chemnitz).

44) J. C. Bloodgood. Giant cell sarcoma of bone.

(Johns Hopkins Hospital bull. 1903. Nr. 146.)

Verf. teilt einen Fall von zentralem großzelligem Rundzellensarkom des Schienbeinkopfes nebst dessen Skiagramm mit.

Therapie: Auskratzen r Aufmeißelung und partieller Resektion der Corticalis.

Im Anschluß an diesen Fall bespricht Verf. noch 42 Fälle von Sarkom der Extremitäten und hebt hervor, daß auch bei periostalen Sarkomen die Resektion gute Resultate (Heilung bis zu 9 Jahren nach dem Eingriff) ergeben hat. Die mitgeteilten Fälle betreffen fast nur jugendliche Personen. Genaue Krankenberichte und mikroskopische Untersuchungen s. im Original.

Grosse (Kassel).

---

Originalmittellungen, Monographien und Separatabdrücke wolle man an Prof. E. Richter in Breslau (Kaiser Wilhelmstraße 115), oder an die Verlagsbuchhandlung Breitkopf & Härtel, einsenden.





DATE DUE SLIP

UNIVERSITY OF CALIFORNIA MEDICAL SCHOOL LIBRARY

THIS BOOK IS DUE ON THE LAST DATE  
STAMPED BELOW

APR 10 1935  
MAY 15 1935



v.30:2 Zentralblatt für  
1903 Chirurgie. 13929

*H. W. Gray* APR 10 1935 R 1 - 1935  
*H. W. Gray* MAY 1 1936 6 - 1935

13929